



**HAL**  
open science

# Mise au point sur la prise en charge des éventrations périnéales après chirurgie pelvienne carcinologique résultats d'une revue de la littérature

Julia Berthelot

## ► To cite this version:

Julia Berthelot. Mise au point sur la prise en charge des éventrations périnéales après chirurgie pelvienne carcinologique résultats d'une revue de la littérature. Médecine humaine et pathologie. 2021. dumas-03380676

**HAL Id: dumas-03380676**

**<https://dumas.ccsd.cnrs.fr/dumas-03380676>**

Submitted on 15 Oct 2021

**HAL** is a multi-disciplinary open access archive for the deposit and dissemination of scientific research documents, whether they are published or not. The documents may come from teaching and research institutions in France or abroad, or from public or private research centers.

L'archive ouverte pluridisciplinaire **HAL**, est destinée au dépôt et à la diffusion de documents scientifiques de niveau recherche, publiés ou non, émanant des établissements d'enseignement et de recherche français ou étrangers, des laboratoires publics ou privés.

**UFR DE SANTÉ DE ROUEN NORMANDIE**

**ANNÉE 2021**

**N°**

**THÈSE POUR LE  
DOCTORAT EN MÉDECINE**

(Diplôme D'État)

Par

**BERTHELOT Julia**

Née le 09 septembre 1993 à Paris

PRÉSENTÉE ET SOUTENUE PUBLIQUEMENT LE 24 SEPTEMBRE 2021

**MISE AU POINT SUR LA PRISE EN CHARGE DES ÉVENTRATIONS  
PÉRINÉALES APRÈS CHIRURGIE PELVIENNE CARCINOLOGIQUE  
RÉSULTATS D'UNE REVUE DE LA LITTÉRATURE**

Président du jury :	M. le Professeur Jean Jacques TUECH
Directeur de thèse :	M. le Professeur Lilian SCHWARZ
Membres du Jury :	Mme. le Professeur Valérie BRIDOUX
	M. le Docteur Haitham KHALIL
	M. le Docteur Rachid CHATI

**ANNEE UNIVERSITAIRE 2020 - 2021**

**U.F.R. SANTÉ DE ROUEN**

DOYEN :

**Professeur Benoît VEBER**

ASSESEURS :

**Professeur Loïc FAVENNEC**

**Professeur Agnès LIARD**

**Professeur Guillaume SAVOYE**

**I - MEDECINE**

**PROFESSEURS DES UNIVERSITES – PRATICIENS HOSPITALIERS**

Mr Frédéric <b>ANSELME</b>	HCN	Cardiologie
Mme Gisèle <b>APTER</b>	Havre	Pédopsychiatrie
Mme Isabelle <b>AUQUIT AUCKBUR</b>	HCN	Chirurgie plastique
Mr Jean-Marc <b>BASTE</b>	HCN	Chirurgie Thoracique
Mr Fabrice <b>BAUER</b>	HCN	Cardiologie
Mme Soumeya <b>BEKRI</b>	HCN	Biochimie et biologie moléculaire
Mr Ygal <b>BENHAMOU</b>	HCN	Médecine interne
Mr Jacques <b>BENICHOU</b>	HCN	Bio statistiques et informatique médicale
Mr Olivier <b>BOYER</b>	UFR	Immunologie
Mme Sophie <b>CANDON</b>	HCN	Immunologie
Mr François <b>CARON</b>	HCN	Maladies infectieuses et tropicales
Mr Philippe <b>CHASSAGNE</b>	HCN	Médecine interne (gériatrie)
Mr Moïse <b>COEFFIER</b>	HCN	Nutrition
Mr Vincent <b>COMPERE</b>	HCN	Anesthésiologie et réanimation chirurgicale
Mr Jean-Nicolas <b>CORNU</b>	HCN	Urologie
Mr Antoine <b>CUVELIER</b>	HB	Pneumologie
Mr Jean-Nicolas <b>DACHER</b>	HCN	Radiologie et imagerie médicale

Mr Stéfán <b>DARMONI</b>	HCN	Informatique médicale et techniques de communication
Mr Pierre <b>DECHELOTTE</b>	HCN	Nutrition
Mr Stéphane <b>DERREY</b>	HCN	Neurochirurgie
Mr Frédéric <b>DI FIORE</b>	CHB	Cancérologie
Mr Fabien <b>DOGUET</b>	HCN	Chirurgie Cardio Vasculaire
Mr Jean <b>DOUCET</b>	SJ	Thérapeutique - Médecine interne et gériatrie
Mr Bernard <b>DUBRAY</b>	CHB	Radiothérapie
Mr Frank <b>DUJARDIN</b>	HCN	Chirurgie orthopédique - Traumatologique
Mr Fabrice <b>DUPARC</b>	HCN	Anatomie - Chirurgie orthopédique et traumatologique
Mr Eric <b>DURAND</b>	HCN	Cardiologie
Mr Bertrand <b>DUREUIL</b>	HCN	Anesthésiologie et réanimation chirurgicale
Mme Hélène <b>ELTCHANINOFF</b>	HCN	Cardiologie
Mr Manuel <b>ETIENNE</b>	HCN	Maladies infectieuses et tropicales
Mr Thierry <b>FREBOURG</b>	UFR	Génétique
Mr Pierre <b>FREGER</b> ( <i>surnombre</i> )	HCN	Anatomie - Neurochirurgie
Mr Jean François <b>GEHANNO</b>	HCN	Médecine et santé au travail
Mr Emmanuel <b>GERARDIN</b>	HCN	Imagerie médicale
Mme Priscille <b>GERARDIN</b>	HCN	Pédopsychiatrie
M. Guillaume <b>GOURCEROL</b>	HCN	Physiologie
Mr Dominique <b>GUERROT</b>	HCN	Néphrologie
Mme Julie <b>GUEUDRY</b>	HCN	Ophtalmologie
Mr Olivier <b>GUILLIN</b>	HCN	Psychiatrie Adultes
Mr Claude <b>HOUDAYER</b>	HCN	Génétique
Mr Fabrice <b>JARDIN</b>	CHB	Hématologie
Mr Luc-Marie <b>JOLY</b>	HCN	Médecine d'urgence
Mr Pascal <b>JOLY</b>	HCN	Dermato – Vénérologie
Mme Bouchra <b>LAMIA</b>	Havre	Pneumologie
Mme Annie <b>LAQUERRIERE</b>	HCN	Anatomie et cytologie pathologiques
Mr Vincent <b>LAUDENBACH</b>	HCN	Anesthésie et réanimation chirurgicale
Mr Hervé <b>LEFEBVRE</b>	HB	Endocrinologie et maladies métaboliques
Mr Thierry <b>LEQUERRE</b>	HCN	Rhumatologie
Mme Anne-Marie <b>LEROI</b>	HCN	Physiologie
Mr Hervé <b>LEVESQUE</b>	HCN	Médecine interne
Mme Agnès <b>LIARD-ZMUDA</b>	HCN	Chirurgie Infantile

Mr Pierre Yves <b>LITZLER</b>	HCN	Chirurgie cardiaque
M. David <b>MALTETE</b>	HCN	Neurologie
Mr Christophe <b>MARGUET</b>	HCN	Pédiatrie
Mme Isabelle <b>MARIE</b>	HCN	Médecine interne
Mr Jean-Paul <b>MARIE</b>	HCN	Oto-rhino-laryngologie
Mr Loïc <b>MARPEAU</b>	HCN	Gynécologie - Obstétrique
Mr Stéphane <b>MARRET</b>	HCN	Pédiatrie
Mme Véronique <b>MERLE</b>	HCN	Epidémiologie
Mr Pierre <b>MICHEL</b>	HCN	Hépatogastro-entérologie
M. Benoit <b>MISSET</b> ( <i>détachement</i> )	HCN	Réanimation Médicale
Mr Marc <b>MURAINÉ</b>	HCN	Ophtalmologie
Mr Christian <b>PFISTER</b>	HCN	Urologie
Mr Jean-Christophe <b>PLANTIER</b>	HCN	Bactériologie - Virologie
Mr Didier <b>PLISSONNIER</b>	HCN	Chirurgie vasculaire
Mr Gaëtan <b>PREVOST</b>	HCN	Endocrinologie
Mr Jean-Christophe <b>RICHARD</b> ( <i>détachement</i> )	HCN	Réanimation médicale - Médecine d'urgence
Mr Vincent <b>RICHARD</b>	UFR	Pharmacologie
Mme Nathalie <b>RIVES</b>	HCN	Biologie du développement et de la reproduction
Mr Horace <b>ROMAN</b> ( <i>détachement</i> )	HCN	Gynécologie - Obstétrique
Mr Jean-Christophe <b>SABOURIN</b>	HCN	Anatomie – Pathologie
Mr Mathieu <b>SALAUN</b>	HCN	Pneumologie
Mr Guillaume <b>SAVOYE</b>	HCN	Hépatogastrologie
Mme Céline <b>SAVOYE-COLLET</b>	HCN	Imagerie médicale
Mme Pascale <b>SCHNEIDER</b>	HCN	Pédiatrie
Mr Lilian <b>SCHWARZ</b>	HCN	Chirurgie Viscérale et Digestive
Mr Michel <b>SCOTTE</b>	HCN	Chirurgie digestive
Mme Fabienne <b>TAMION</b>	HCN	Thérapeutique
Mr Luc <b>THIBERVILLE</b>	HCN	Pneumologie
Mr Hervé <b>TILLY</b> ( <i>surnombre</i> )	CHB	Hématologie et transfusion
M. Gilles <b>TOURNEL</b>	HCN	Médecine Légale
Mr Olivier <b>TROST</b>	HCN	Anatomie -Chirurgie Maxillo-Faciale
Mr Jean-Jacques <b>TUECH</b>	HCN	Chirurgie digestive
Mr Benoît <b>VEBER</b>	HCN	Anesthésiologie - Réanimation chirurgicale

Mr Pierre <b>VERA</b>	CHB	Biophysique et traitement de l'image
Mr Eric <b>VERIN</b>	Les Herbiers	Médecine Physique et de Réadaptation
Mr Eric <b>VERSPYCK</b>	HCN	Gynécologie obstétrique
Mr Olivier <b>VITTECOQ</b>	HC	Rhumatologie
Mr David <b>WALLON</b>	HCN	Neurologie
Mme Marie-Laure <b>WELTER</b>	HCN	Physiologie

## MAITRES DE CONFERENCES DES UNIVERSITES – PRATICIENS HOSPITALIERS

Mme Najate <b>ACHAMRAH</b>	HCN	Nutrition
Mme Elodie <b>ALESSANDRI-GRADT</b>	HCN	Virologie
Mme Noëlle <b>BARBIER-FREBOURG</b>	HCN	Bactériologie – Virologie
Mr Emmanuel <b>BESNIER</b>	HCN	Anesthésiologie - Réanimation
Mme Carole <b>BRASSE LAGNEL</b>	HCN	Biochimie
Mme Valérie <b>BRIDOUX HUYBRECHTS</b>	HCN	Chirurgie Vasculaire
Mr Gérard <b>BUCHONNET</b>	HCN	Hématologie
Mme Mireille <b>CASTANET</b>	HCN	Pédiatrie
Mme Nathalie <b>CHASTAN</b>	HCN	Neurophysiologie
M. Vianney <b>GILARD</b>	HCN	Neurochirurgie
Mr Serge <b>JACQUOT</b>	UFR	Immunologie
Mr Joël <b>LADNER</b>	HCN	Epidémiologie, économie de la santé
Mr Jean-Baptiste <b>LATOUCHE</b>	UFR	Biologie cellulaire
M. Florent <b>MARGUET</b>	HCN	Histologie
Mme Chloé <b>MELCHIOR</b>	HCN	Gastroentérologie
M. Sébastien <b>MIRANDA</b>	HCN	Chirurgie Vasculaire
Mr Thomas <b>MOUREZ (détachement)</b>	HCN	Virologie
Mr Gaël <b>NICOLAS</b>	UFR	Génétique
Mme Muriel <b>QUILLARD</b>	HCN	Biochimie et biologie moléculaire
Mme Laëtitia <b>ROLLIN</b>	HCN	Médecine du Travail
Mme Pascale <b>SAUGIER-VEBER</b>	HCN	Génétique
M. Abdellah <b>TEBANI</b>	HCN	Biochimie et Biologie Moléculaire
Mme Anne-Claire <b>TOBENAS-DUJARDIN</b>	HCN	Anatomie
Mr Julien <b>WILS</b>	HCN	Pharmacologie

## PROFESSEUR AGREGE OU CERTIFIE

Mr Thierry <b>WABLE</b>	UFR	Communication
Mme Mélanie <b>AUVRAY-HAMEL</b>	UFR	Anglais

## ATTACHE TEMPORAIRES D'ENSEIGNEMENT ET DE RECHERCHE à MI-TEMPS

Mme Justine <b>SAULNIER</b>	UFR	Biologie
-----------------------------	-----	----------

## II - PHARMACIE

### PROFESSEURS DES UNIVERSITES

Mr Jérémy <b>BELLIEN</b> (PU-PH)	Pharmacologie
Mr Thierry <b>BESSON</b>	Chimie Thérapeutique
Mr Jean <b>COSTENTIN</b> (Professeur émérite)	Pharmacologie
Mme Isabelle <b>DUBUS</b>	Biochimie
Mr Abdelhakim <b>EL OMRI</b>	Pharmacognosie
Mr François <b>ESTOUR</b>	Chimie Organique
Mr Loïc <b>FAVENNEC</b> (PU-PH)	Parasitologie
Mr Jean Pierre <b>GOULLE</b> (Professeur émérite)	Toxicologie
Mme Christelle <b>MONTEIL</b>	Toxicologie
Mme Martine <b>PESTEL-CARON</b> (PU-PH)	Microbiologie
Mr Rémi <b>VARIN</b> (PU-PH)	Pharmacie clinique
Mr Jean-Marie <b>VAUGEOIS</b>	Pharmacologie
Mr Philippe <b>VERITE</b>	Chimie analytique

### MAITRES DE CONFERENCES DES UNIVERSITES

Mme Cécile <b>BARBOT</b>	Chimie Générale et Minérale
Mr Frédéric <b>BOUNOURE</b>	Pharmacie Galénique
Mr Thomas <b>CASTANHEIRO MATIAS</b>	Chimie Organique
Mr Abdeslam <b>CHAGRAOUI</b>	Physiologie
Mme Camille <b>CHARBONNIER (LE CLEZIO)</b>	Statistiques
Mme Elizabeth <b>CHOSSON</b>	Botanique
Mme Marie Catherine <b>CONCE-CHEMTOB</b>	Législation pharmaceutique et économie de la santé
Mme Cécile <b>CORBIERE</b>	Biochimie
Mme Nathalie <b>DOURMAP</b>	Pharmacologie
Mme Isabelle <b>DUBUC</b>	Pharmacologie
Mme Dominique <b>DUTERTE- BOUCHER</b>	Pharmacologie
Mr Gilles <b>GARGALA</b> (MCU-PH)	Parasitologie



Mme Nejla EL <b>GHARBI-HAMZA</b>	Chimie analytique
Mme Marie-Laure <b>GROULT</b>	Botanique
Mr Chervin <b>HASSEL</b>	Biochimie et Biologie Moléculaire
Mme Maryline <b>LECOINTRE</b>	Physiologie
Mme Hong <b>LU</b>	Biologie
Mme Marine <b>MALLETER</b>	Toxicologie
M. Jérémie <b>MARTINET</b> (MCU-PH)	Immunologie
M. Romy <b>RAZAKANDRAINIBÉ</b>	Parasitologie
Mme Tiphaine <b>ROGEZ-FLORENT</b>	Chimie analytique
Mr Mohamed <b>SKIBA</b>	Pharmacie galénique
Mme Malika <b>SKIBA</b>	Pharmacie galénique
Mme Christine <b>THARASSE</b>	Chimie thérapeutique
Mr Frédéric <b>ZIEGLER</b>	Biochimie

#### **PROFESSEURS ASSOCIES**

Mme Cécile <b>GUERARD-DETUNCQ</b>	Pharmacie officinale
Mme Caroline <b>BERTOUX</b>	Pharmacie

#### **PAU-PH**

M. Mikaël **DAOUPHARS**

#### **PROFESSEUR CERTIFIE**

Mme Mathilde **GUERIN** Anglais

#### **ASSISTANTS HOSPITALO-UNIVERSITAIRES**

Mme Alice **MOISAN** Virologie  
M. Henri **GONDÉ** Pharmacie

#### **ATTACHES TEMPORAIRES D'ENSEIGNEMENT ET DE RECHERCHE**

Mme Soukaina **GUAOUA-ELJADDI** Informatique  
Mme Clémence **MEAUOONE** Toxicologie

#### **ATTACHE TEMPORAIRE D'ENSEIGNEMENT**

Mme Ramla **SALHI** Pharmacognosie

## LISTE DES RESPONSABLES DES DISCIPLINES PHARMACEUTIQUES

Mme Cécile <b>BARBOT</b>	Chimie Générale et minérale
Mr Thierry <b>BESSON</b>	Chimie thérapeutique
Mr Abdeslam <b>CHAGRAOUI</b>	Physiologie
Mme Elisabeth <b>CHOSSON</b>	Botanique
Mme Marie-Catherine <b>CONCE-CHEMTOB</b>	Législation et économie de la santé
Mme Isabelle <b>DUBUS</b>	Biochimie
Mr Abdelhakim <b>EL OMRI</b>	Pharmacognosie
Mr François <b>ESTOUR</b>	Chimie organique
Mr Loïc <b>FAVENNEC</b>	Parasitologie
Mr Michel <b>GUERBET</b>	Toxicologie
Mme Martine <b>PESTEL-CARON</b>	Microbiologie
Mr Mohamed <b>SKIBA</b>	Pharmacie galénique
Mr Rémi <b>VARIN</b>	Pharmacie clinique
M. Jean-Marie <b>VAUGEOIS</b>	Pharmacologie
Mr Philippe <b>VERITE</b>	Chimie analytique

### **III – MEDECINE GENERALE**

#### **PROFESSEUR MEDECINE GENERALE**

Mr Jean-Loup **HERMIL** (PU-MG)                      UFR    Médecine générale

#### **MAITRE DE CONFERENCE MEDECINE GENERALE**

Mr Matthieu **SCHUERS** (MCU-MG)                      UFR    Médecine générale

#### **PROFESSEURS ASSOCIES A MI-TEMPS – MEDECINS GENERALISTE**

Mr Pascal **BOULET**    UFR    Médecine générale

Mr Emmanuel **LEFEBVRE**                                      UFR    Médecine Générale

Mme Elisabeth **MAUVIARD**                                      UFR    Médecine générale

Mr Philippe **NGUYEN THANH**                                      UFR    Médecine générale

Mme Yveline **SEVRIN**    UFR    Médecine générale

#### **MAITRE DE CONFERENCES ASSOCIE A MI-TEMPS – MEDECINS GENERALISTES**

Mme Laëtitia **BOURDON**    UFR    Médecine Générale

Mme Elsa **FAGOT-GRIFFIN**                                      UFR    Médecine Générale

Mr Emmanuel **HAZARD**    UFR    Médecine Générale

Mme Lucile **PELLERIN**    UFR    Médecine générale

## ENSEIGNANTS MONO-APPARTENANTS

### PROFESSEURS

Mr Paul **MULDER** (phar) Sciences du Médicament  
Mme Su **RUAN** (med) Génie Informatique

### MAITRES DE CONFERENCES

Mr Sahil **ADRIOUCH** (med) Biochimie et biologie moléculaire (Unité Inserm 905)  
Mme Gaëlle **BOUGEARD-DENOYELLE** (med) Biochimie et biologie moléculaire (UMR 1079)  
Mme Carine **CLEREN** (med) Neurosciences (Néovasc)  
M. Sylvain **FRAINEAU** (med) Physiologie (Inserm U 1096)  
Mme Pascaline **GAILDRAT** (med) Génétique moléculaire humaine (UMR 1079)  
Mr Nicolas **GUEROUT** (med) Chirurgie Expérimentale  
Mme Rachel **LETELLIER** (med) Physiologie  
Mr Antoine **OUVRARD-PASCAUD** (med) Physiologie (Unité Inserm 1076)  
Mr Frédéric **PASQUET** Sciences du langage, orthophonie  
Mme Anne-Sophie **PEZZINO** Orthophonie  
Mme Christine **RONDANINO** (med) Physiologie de la reproduction  
Mr Youssan Var **TAN** Immunologie  
Mme Isabelle **TOURNIER** (med) Biochimie (UMR 1079)

### **DIRECTEUR ADMINISTRATIF : M. Jean-Sébastien VALET**

*HCN - Hôpital Charles Nicolle*

*HB - Hôpital de BOIS GUILLAUME*

*CB - Centre Henri Becquerel*

*CHS - Centre Hospitalier Spécialisé du Rouvray*

*CRMPR - Centre Régional de Médecine Physique et de Réadaptation*

*SJ – Saint Julien Rouen*

Par délibération en date du 3 mars 1967, la faculté a arrêté que les opinions émises dans les dissertations qui lui seront présentées doivent être considérées comme propres à leurs auteurs et qu'elle n'entend leur donner aucune approbation ni improbation.

# Table des matières

I. Introduction.....	23
A. Définition.....	23
1. Événtration périnéale.....	23
2. Hernie périnéale.....	23
3. Amputation abdomino périnéale (AAP) et amputation abdomino périnéale extra lévatorienne (ELAPE).....	25
4. Exentération pelvienne.....	26
B. Historique.....	27
C. Anatomie.....	27
D. Diagnostics différentiels.....	28
E. Facteurs de risques des événtrations périnéales.....	28
F. Incidence.....	29
G. Diagnostic.....	29
1. Symptômes et présentation clinique.....	29
2. Diagnostic radiologique.....	29
H. Indication opératoire.....	33
II. Rationnel.....	34
III. Matériels et Méthodes.....	35
A. Revue de la littérature.....	35
1. Stratégie de recherche.....	35
2. Critères d'inclusion.....	36
3. Critères d'exclusion.....	36
4. Données d'intérêt.....	36
B. Série rétrospective de cas opérés au CHU de ROUEN.....	37
1. Patients.....	37
2. Technique chirurgicale.....	37
a) Approche abdominale.....	37
b) Approche périnéale.....	37
c) Approche combinée.....	38
3. Suivi post opératoire.....	38
IV. Résultats.....	39

A. Revue de la littérature.....	39
1. Indication chirurgicale initiale.....	39
2. Type de chirurgie pelvienne initiale.....	39
3. Voie d'abord de la chirurgie.....	40
4. Radiothérapie et autres facteurs de risques.....	40
5. Symptômes des éventrations périnéales.....	41
6. Voie d'abord de réparation des éventrations périnéales.....	41
7. Techniques de réparation des éventrations périnéales.....	42
8. Complications après cure d'éventration périnéale.....	44
9. Récidive.....	44
B. Série rétrospective de cas opérés au CHU de Rouen.....	47
V. Discussion.....	50
A. Chirurgie pelvienne : Risque et prévention des éventrations.....	50
1. Risque.....	50
2. Prévention des éventrations périnéales.....	52
a) Reconstruction périnéale.....	52
i. Le lambeau de muscle grand droit.....	53
ii. Le lambeau de muscle droit interne de cuisse ou gracile.....	54
iii. Le lambeau glutéal inférieur.....	55
b) Résultats des études sur la reconstruction périnéale après amputation abdomino périnéale.....	56
c) Études en cours sur la reconstruction périnéale après amputation abdomino périnéale.....	57
B. Éventration périnéale : Y a t'il une bonne technique de réparation ?.....	58
1. Voie d'abord chirurgicale.....	58
a) La voie abdominale.....	59
b) La voie périnéale.....	60
c) Le voie combinée.....	60
2. Evolution des pratiques.....	60
3. Méthodes de réparation.....	61
a) La rétroversion utérine.....	61
b) Les lambeaux.....	61
c) Les prothèses.....	61
i. Les prothèses synthétiques.....	62
ii. Les prothèses biologiques.....	62
d) Fixation des prothèses.....	63
C. Complications et résultats à long terme.....	64

1. Complications.....	64
2. Récidive.....	64
VI. Conclusion.....	67
VII. Annexes.....	68
VIII. Bibliographies.....	77



## Liste des abréviations

AAP : amputation abdomino périnéale

ELAPE: amputation abdomino périnéale extra lévatorienne

IMC : indice de masse corporelle

IRM : imagerie résonance magnétique

NC : non connu

RCT : radiochimiothérapie

RT : radiothérapie

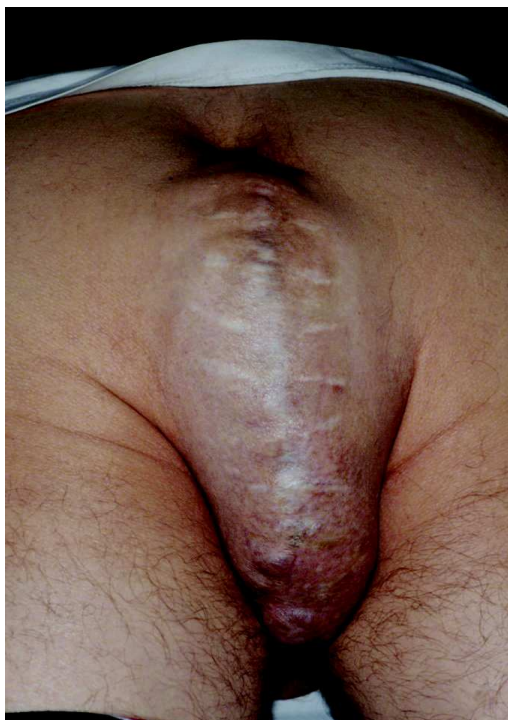TDM : tomodensitométrie

# I. Introduction

## A. Définition

### 1. Événtration périméale

Une événtration périméale ou hernie périméale incisionnelle est une protrusion d'un organe (intrapéritonéal ou extrapéritonéal) ou d'un tissu intra péritonéal à travers un défaut du plancher pelvien qui survient après des gestes de chirurgies d'exérèse élargies de lésions pelviennes, anorectales et/ou urogynécologiques (amputation abdomino périméale, exentération pelvienne), voire après cure de prolapsus vaginal.[1], [2], [3]. Figure 1 et 4.



*Figure 1: événtration périméale*

### 2. Hernie périméale

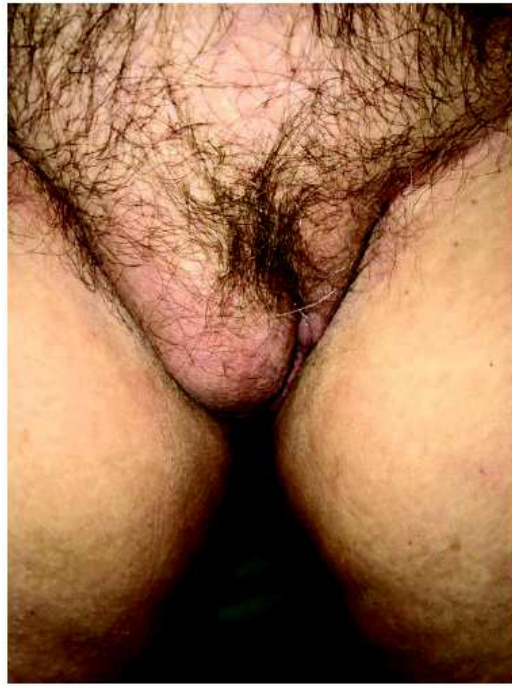Une hernie périméale est une protrusion d'un organe (intrapéritonéal ou extrapéritonéal) ou d'un tissu intra péritonéal à travers un défaut du plancher pelvien congénital ou acquis dû à différentes causes de laxité de la musculature périméale.

Les synonymes sont hernie ischio rectale, hernie pudendale, hernie sous pubienne, hernie du cul de sac de Douglas, hernie pelvienne. [4]

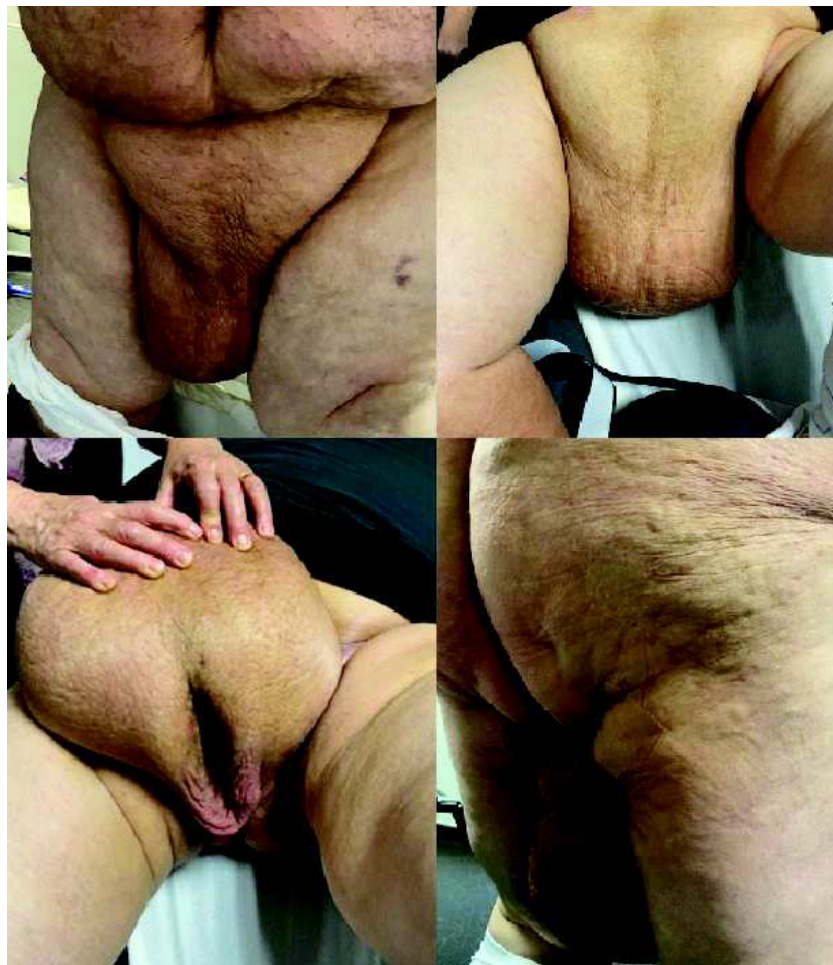Les hernies périméales sont rares avec une centaine de cas rapportés dans la littérature. [5], [2]

Les hernies périméales acquises sont 4 à 5 fois plus fréquente chez les femmes majoritairement entre 40 et 60 ans en raison d'une augmentation de la pression intra-abdominale lors des grossesses et de l'accouchement qui provoquent l'élargissement du bassin et l'affaissement du plancher pelvien. [2]

Les traumatismes obstétricaux pourraient être un facteur de risque de hernie périméale [6] ainsi que l'obésité, l'ascite ou les infections périméales récidivantes. Figure 2, 3 et 4.



*Figure 2: hernie périnéale antérieure*



*Figure 3: hernie périnéale postérieure*

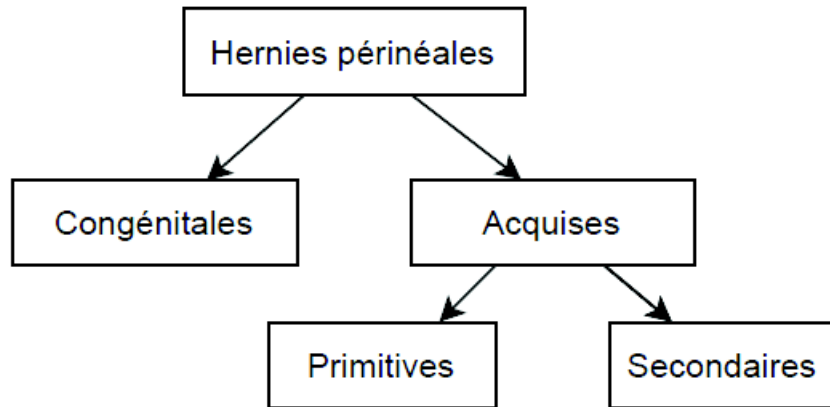


Figure 4: Classification des hernies périnéales

### 3. Amputation abdomino périnéale (AAP) et amputation abdomino périnéale extra lévatorienne (ELAPE)

L'amputation abdomino périnéale consiste en une résection en-bloc du rectum, du mésorectum et du canal anal.

Les principales indications sont :

- les tumeurs du canal anal T2N0 ou N1 à T4 chez des patients mauvais répondeurs ou progressant sous radio chimiothérapie, une tumeur persistante ou une rechute locale après radio chimiothérapie, en cas de mauvais résultats sphinctériens avec incontinence anale ou de fistule recto vaginale persistante après radio chimiothérapie.
- les tumeurs du bas rectum avec envahissement du sphincter externe de l'anus ou du muscle élévateur de l'anus ou si une marge supramillimétrique avec les muscles striés ne peut être obtenue après traitement néoadjuvant. [7], [8]. Figure 5.

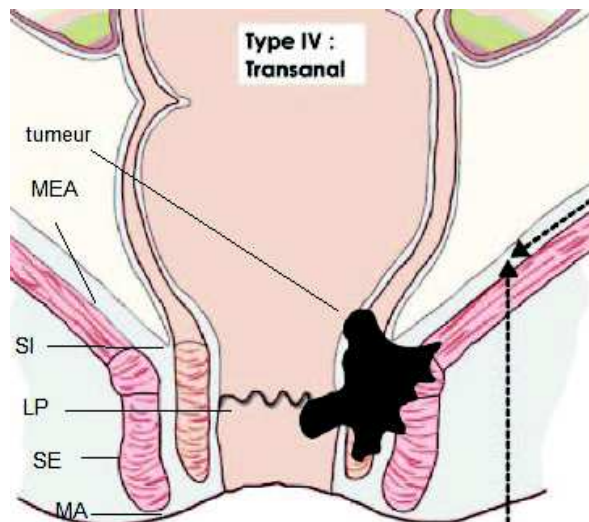


Figure 5: Classification de Rullier des cancers du bas rectum [9]

Type IV: tumeurs trans-anales: atteinte du sphincter externe (pas de traitement conservateur possible, amputation abdomino-périnéale); SI: sphincter interne, LP: ligne pectinée, SE: sphincter externe, MA: marge anale, MEA: muscle élévateur de l'anus

L'amputation abdomino périnéale est une intervention ayant une mauvaise réputation carcinologique du fait d'un taux élevé de perforation et d'envahissement de la marge circonférentielle aboutissant à un risque de récurrence locale majoré.

Une technique d'amputation dite extra-lévatorienne (ELAPE) a donc été développée, dont le principe est d'effectuer une exérèse plus large avec une résection en bloc du sphincter externe et du muscle releveur de l'anus sans dissection de l'interface entre le mésorectum et les releveurs. [10]. Figure 6.

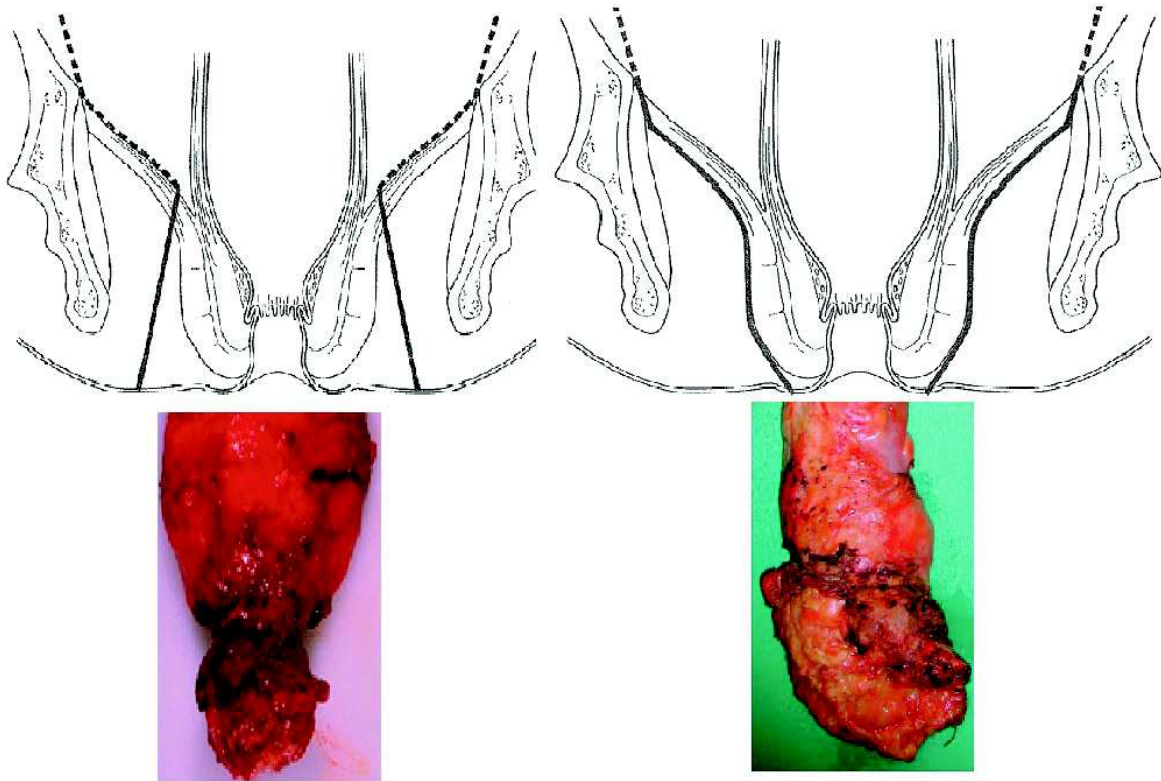


Figure 6: Différence du plan de dissection entre AAP conventionnelle (gauche) et ELAPE (droite)

#### 4. Exentération pelvienne

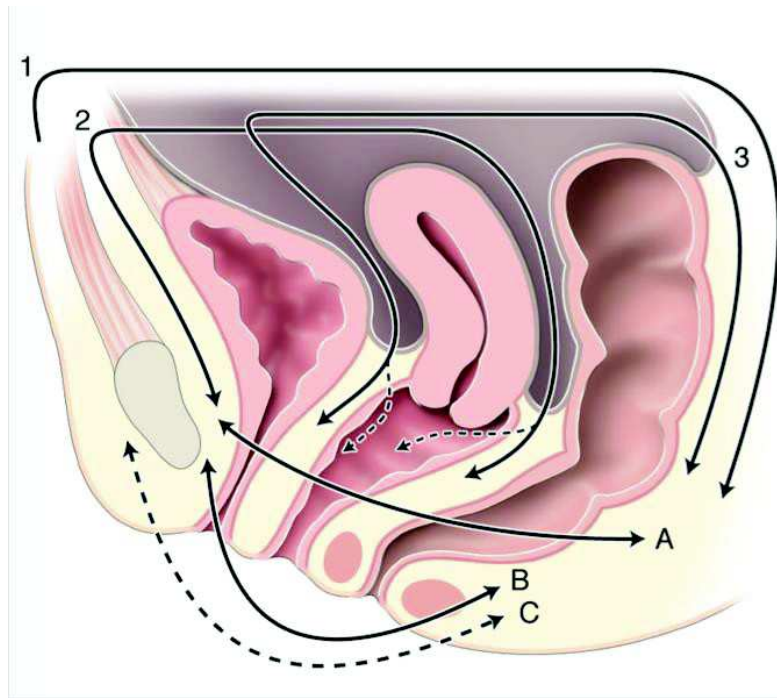
La technique opératoire de l'exentération pelvienne a été décrite pour la première fois en 1948 par Alexander Brunschwig comme procédure palliative dans la prise en charge des récurrences du cancer du col utérin.

L'exentération pelvienne, ou pelvectomie, consiste en une ablation multi viscérale des organes du pelvis.

Les principales indications sont le traitement d'une forme localement avancée ou d'une récurrence de cancers du rectum ou plus rarement de cancers de l'anus, et de cancers gynécologiques principalement le cancer du col utérin.

Selon la classification de Magrina [11], les exentérations pelviennes se séparent en 4 groupes (antérieure, postérieure, totale, et atypique) et en 3 types selon la hauteur de la résection par rapport au plan des releveurs de l'anus (type I supra lévatorienne, type II infra lévatorienne, type III avec périnectomie). [12], [10] Figure 7.





*Figure 7: Classification de Magrina*  
 Groupes: totale (1), antérieure et moyenne (2), moyenne et postérieure (3)  
 Types: supralelevatorienne (A), infralévatorienne (B), périnectomie (C)

## B. Historique

Les éventrations périnéales sont décrites pour la première fois en 1837 par Hayden [13].  
 La première réparation chirurgicale est effectuée par Yeoman en 1939. [14]  
 La première réparation d'une hernie périnéale a été réalisée par Moschowitz en 1916. [15]

## C. Anatomie

Les hernies ou éventrations périnéales peuvent être antérieures (aussi appelées hernie pudendale ou labiale), exclusivement chez les femmes, ou postérieures.  
 Les hernies antérieures se présentent sous la forme d'une masse de la grande lèvre due à un défaut à travers les muscles transverses du périnée.  
 Les hernies postérieures se manifestent par une masse entre l'anus et la tubérosité ischiatique due à un défaut entre les muscles élévateurs de l'anus ou entre les muscles élévateurs de l'anus et le muscle coccygien. [16]  
 Les muscles élévateurs de l'anus sont la structure clé de soutien des organes pelviens et agissent comme une écharpe solide les maintenant en place. [17]Figure 8.

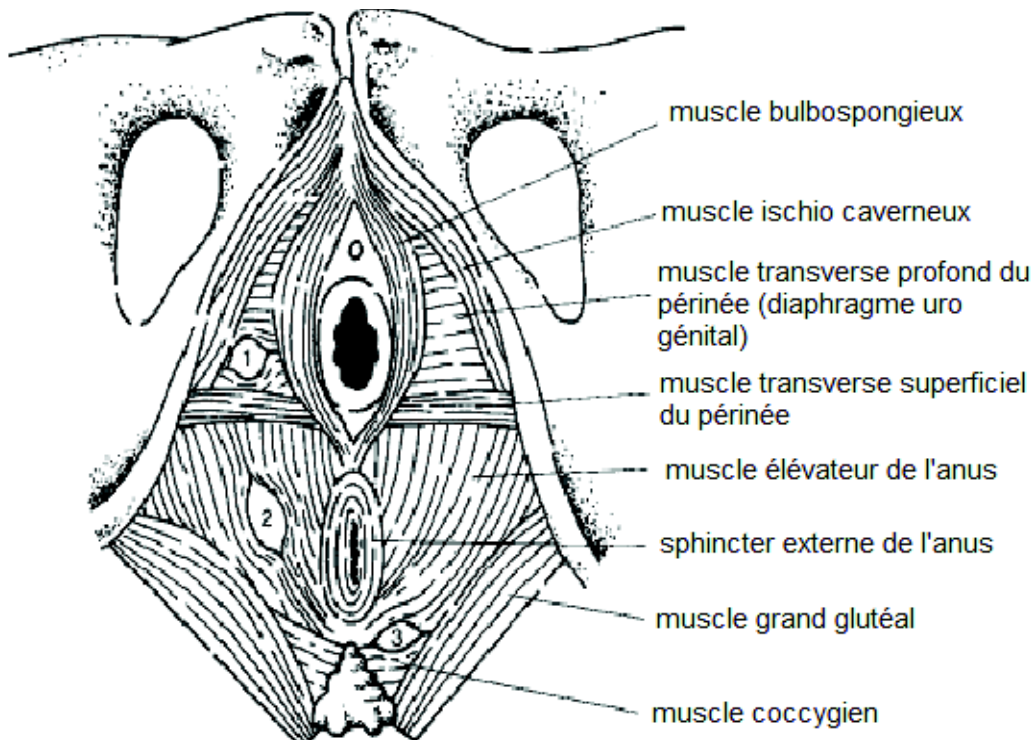


Figure 8: 1: hernie périnéale antérieure à travers le diaphragme uro génital; 2: hernie périnéale postérieure à travers le muscle élévateur de l'anus; 3: hernie périnéale postérieure entre les muscles élévateurs de l'anus et les muscles coccygiens [18]

## D. Diagnostics différentiels

Du fait de sa localisation, une éventration périnéale ou une hernie périnéale a pour diagnostic différentiel un kyste d'une glande de Bartholin, un lipome, un fibrome, une rectocèle ou cystocèle, un prolapsus rectal ou une hernie sciatique.

## E. Facteurs de risques des éventrations périnéales

Les facteurs de risques des éventrations périnéales sont l'obésité, un antécédent d'hystérectomie, une exérèse large du plancher pelvien, un bassin large notamment chez les femmes, une longueur excessive du mésentère [19], la résection du coccyx [20], le tabagisme, les infections post opératoires périnéales.

Plusieurs auteurs suggèrent que l'utilisation de la coelioscopie pourrait contribuer à favoriser les éventrations périnéales à la fois en diminuant les adhésions post opératoires et en permettant à l'intestin grêle de glisser dans la région périnéale [21], [22] et en limitant la possibilité de fermer le péritoine pelvien qui est en lui même un facteur de risque d'éventration périnéale.

De plus, Balla [23] a montré qu'entre 2012 et 2016 l'utilisation de la radiothérapie pré opératoire avait significativement augmenté chez les patients qui développaient des éventrations périnéales après amputation abdomino périnéale (AAP) ou amputation abdomino périnéale extra lévatorienne (ELAPE) comparé à la période de 1944 à 2011 ( $p=0.0001$ ), la radiothérapie pourrait donc être un facteur de risque d'éventration périnéale.

Enfin selon Aboian [24], contrairement à la coelioscopie ou la radiothérapie, les traitements immunosuppresseurs ne seraient pas à considérer comme un facteur de risque d'éventration périnéale.

## **F. Incidence**

L'incidence des éventrations périnéales est peu documentée. En effet étant basée sur des données historiques, l'incidence réelle est probablement sous estimée du fait d'un défaut de suivi à long terme et d'éventrations asymptomatiques. [20]

La modification des pratiques chirurgicales (coelioscopie) et le développement de l'ELAPE est associé à une augmentation du taux d'éventration périnéale. Sayers et al [25] rapportait une incidence après ELAPE de 26 % (14/56 ELAPE), de plus la prévalence des éventrations périnéales étaient significativement plus élevée chez les patients ayant une ELAPE par voie coelioscopique ( $p=0.024$ ).

Les éventrations périnéales symptomatiques après amputation abdomino périnéale ont une incidence variant de 0,2 % à 12 % ([26], [24], [27], [28], de 3 % après exentération pelvienne ([29]) et de 5,5 % à 30 % après ELAPE ([23], [25], [30]).

## **G. Diagnostic**

Le diagnostic des éventrations périnéales est à la fois clinique et radiologique.

### **1. Symptômes et présentation clinique**

Les symptômes sont variés, dans la majorité des cas les patients présentent une masse périnéale impulsive à la toux plus ou moins réductible, une gêne voire une douleur périnéale, une sensation de pesanteur pelvienne. La perception des anses intestinales dans la tuméfaction est possible.

Des complications peuvent survenir comme une rupture cutanée [31], [32], une occlusion par incarceration du tube digestif [33], [34], [35], [32], une fistule entéro cutanée voire une éviscération. [36], [37].

Des symptômes urinaires à type de dysurie ou d'infection urinaire récidivante ou gynécologiques à type de dyspareunie peuvent également être présents.

Leur contenu peut être digestif (iléon, colon, rectum), uro gynécologique (vessie, uretère, utérus) ou épiploïque.

Certains cas de hernies périnéales ont été décrits comme contenant un léiomyome [38], un angiomyome [39] ou un diverticule de vessie géant [40].

### **2. Diagnostic radiologique**

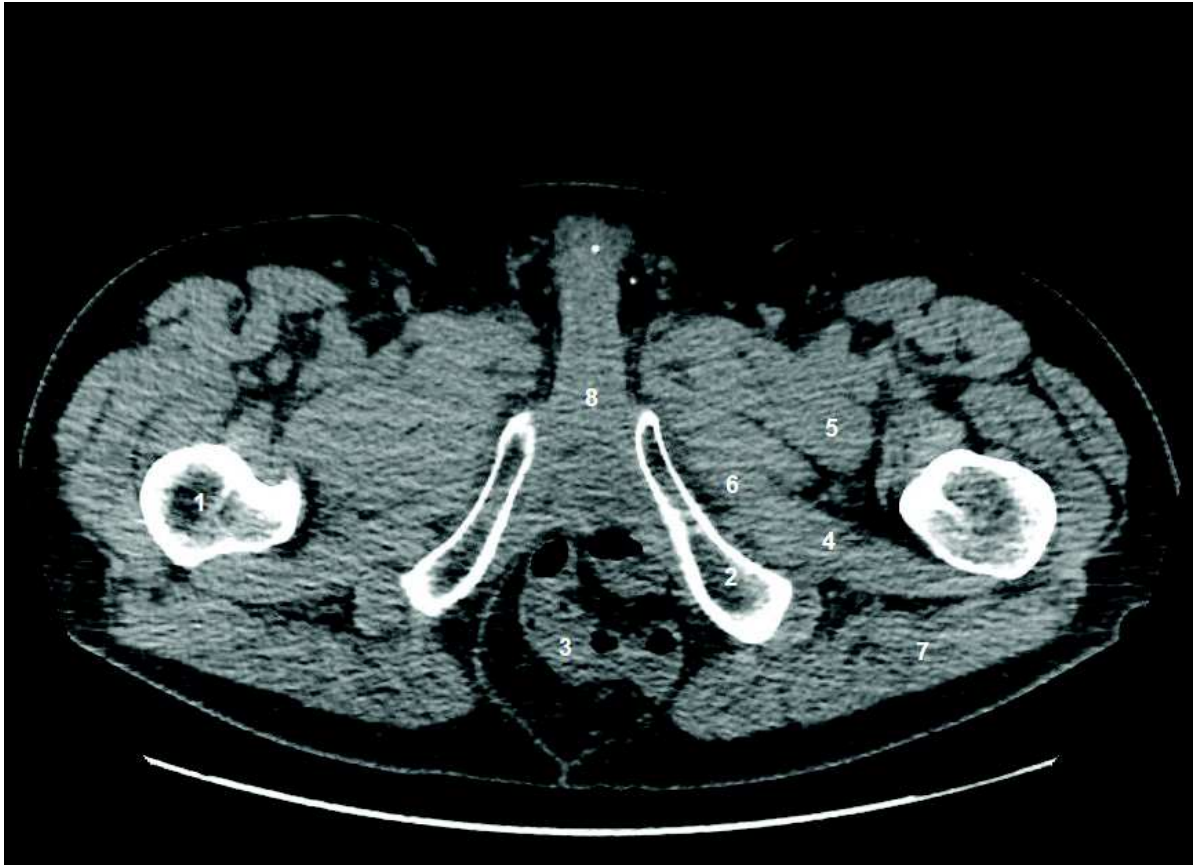L'imagerie (TDM, IRM, échographie) permet d'identifier le contenu herniaire et d'éliminer une récurrence néoplasique. Figure 9 et 10.

Toutefois, il n'existe pas de définition radiologique consensuelle d'une éventration périnéale.



Une éventration périnéale peut être définie comme une descente des organes sous la ligne entre le coccyx et le périnée ou sous les rebords visibles d'une prothèse. [41]

L'IRM, voire des modélisations 3D [42], peuvent apporter un complément d'information avec une meilleure définition des muscles du plancher pelvien et peuvent orienter les modalités de réparation en fonction des reliquats musculo-aponévrotiques. [43], [44] Figure 11 et 12.



*Figure 9; Coupe scannographique axiale: éventration périnéale à contenu grêlique 1: fémur, 2: ischion, 3: intestin grêle, 4: muscle carré fémoral, 5: muscle pectinée, 6: muscle obturateur externe, 7: muscle grand glutéal, 8: corps caverneux*

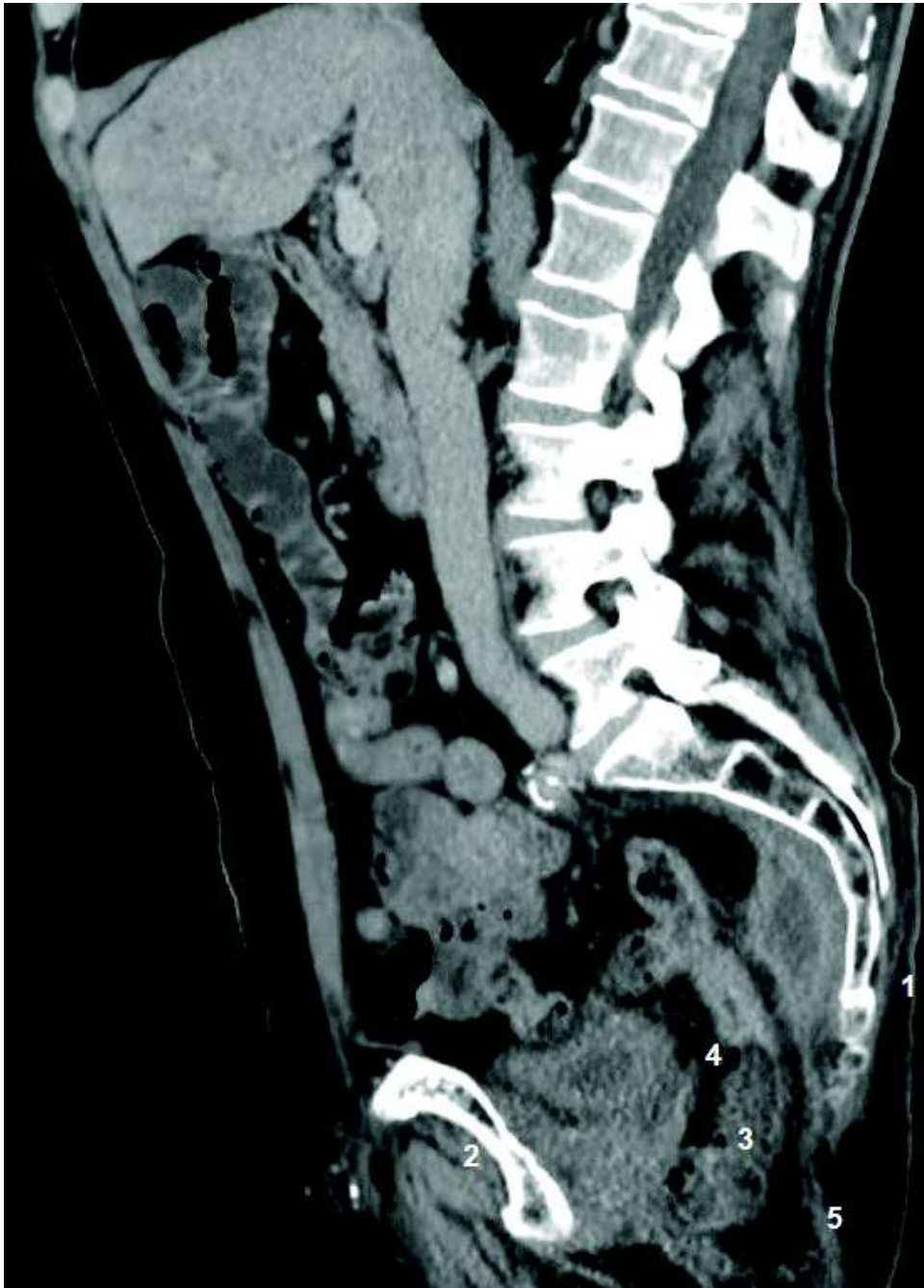
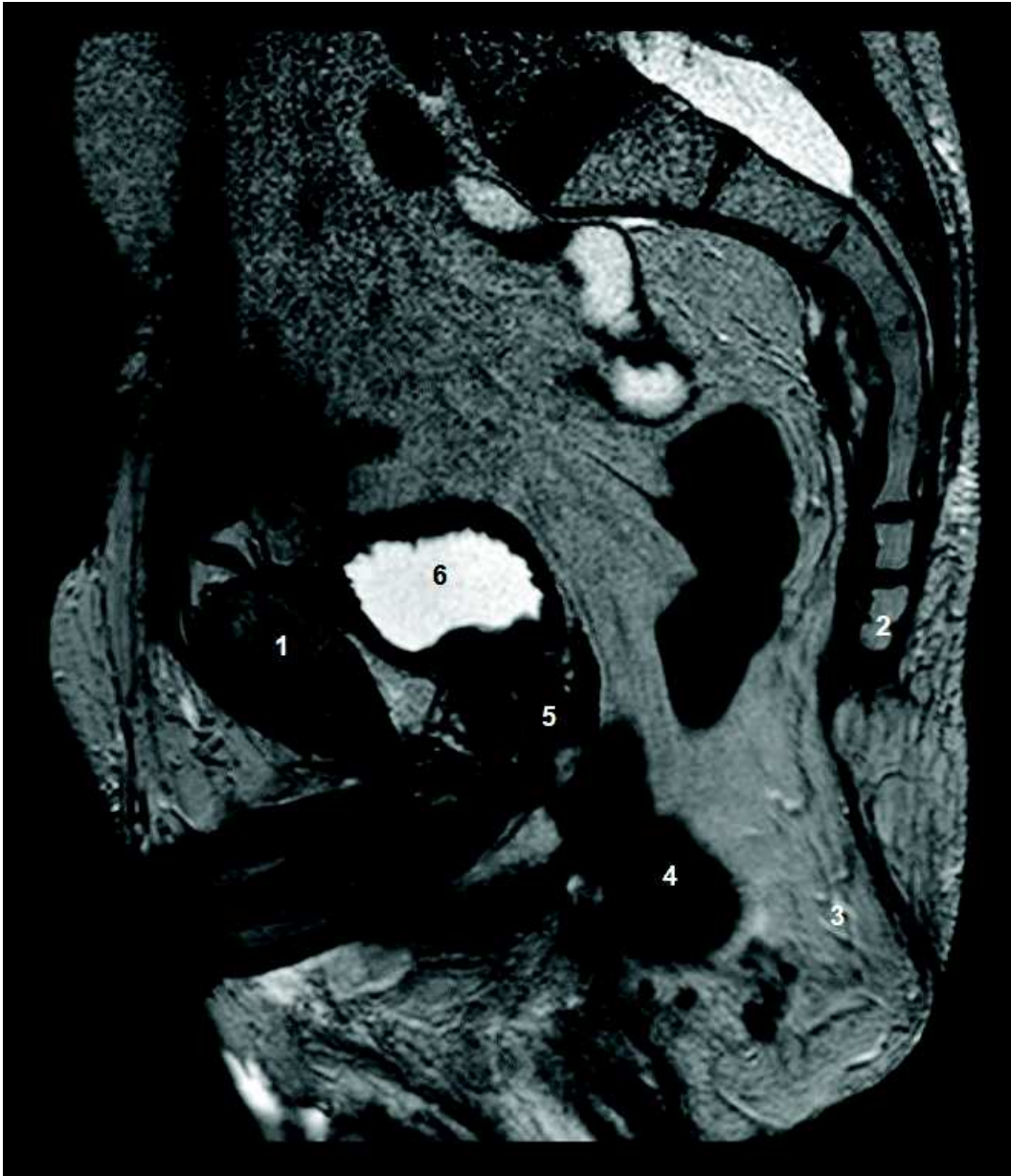
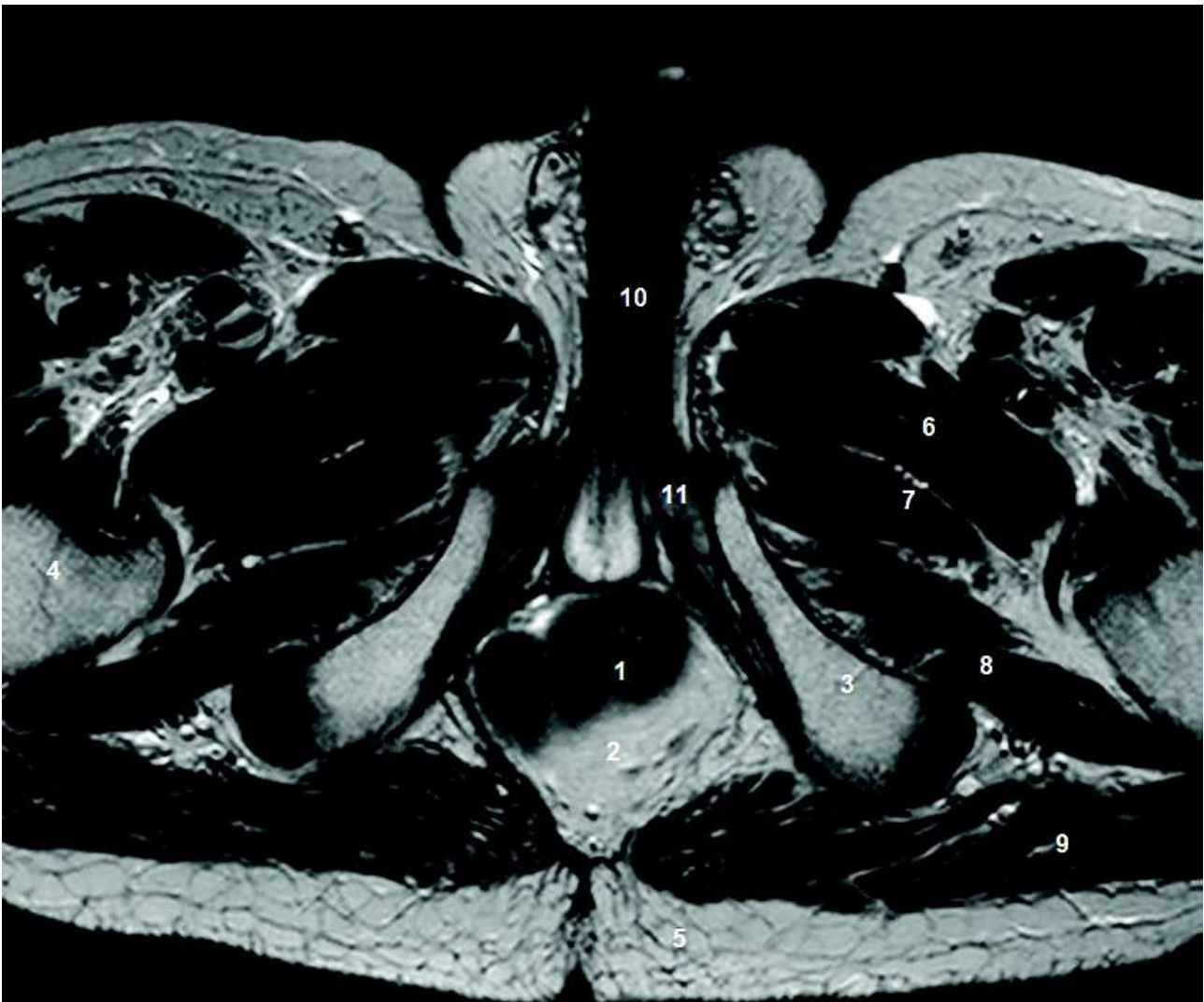Figure 10: Coupe sagittale scannographique, éventration périnéale à contenu grêle  
1: coccyx, 2: ischion, 3: intestin grêle, 4: collet de l'éventration, 5: sac de l'éventration



*Figure 11: Coupe d'IRM sagittale éventration périnéale à contenu épiploïque et grélique  
1: pubis, 2: coccyx, 3: épiploon, 4: intestin grêle, 5: prostate, 6: vessie*





*Figure 12: Coupe IRM axiale: éventration périnéale à contenu épiploïque et grêlique  
 1: intestin grêle, 2: épiploon, 3: ischion, 4: fémur, 5: graisse sous cutanée, 6: muscle pectinée, 7: muscle obturateur externe, 8: muscle carré fémoral, 9: muscle grand glutéal, 10: corps caverneux, 11: muscle ischio caverneux*

## **H. Indication opératoire**

L'indication opératoire se pose chez un patient en bon état général en rémission complète lorsque l'éventration périnéale est symptomatique, handicapante ou en cas d'urgence chirurgicale (étranglement, éviscération).

Le traitement conservateur consiste en un bandage en T ou des sous vêtements permettant une tenue ferme.

## II. Rationnel

Comme préalablement mentionné, l'éventration périnéale est une entité rare, donc peu étudiée.

De nombreuses techniques chirurgicales de réparation ont été proposées, sans analyse comparative méthodologiquement robuste.

Aucune technique de référence n'est donc validée à ce jour.

Une réparation optimale doit être durable, reproductible, économique avec une balance bénéfice risque acceptable [45].

L'objectif de cette revue de la littérature était de comparer les différentes techniques chirurgicales et d'analyser les résultats post opératoires de réparation des éventrations périnéales après chirurgie pelvienne de 1901 à 2020.

### III. Matériels et Méthodes

#### A. Revue de la littérature

##### 1. Stratégie de recherche

Une revue systématique de la littérature a été réalisée à partir de la base de données PubMed à l'aide de mot clés : (perineum OR perinea\* OR perineo\* OR abdominoperineal) AND (hernia OR ((Proctectomy OR rectal neoplasms/surgery OR rectum/surgery OR rect\*) AND (Surgically-Created structures OR reconstructive surgical procedures OR reconstruct\* OR flap\* OR repair\*))) NOT animal[filter].

L'algorithme de recherche utilisé était : [https://pubmed.ncbi.nlm.nih.gov/?term=%28%28perineum+OR+perinea\\*+OR+perineo\\*+OR+abdominoperineal%29+AND+%28hernia+OR+%28%28Proctectomy+OR+rectal+neoplasms%2Fsurgery+OR+rectum%2Fsurgery+OR+rect\\*%29+AND+%28Surgically-Created+structures+OR+reconstructive+surgical+procedures+OR+reconstruct\\*+OR+flap\\*+OR+repair\\*%29%29%29+NOT+animal%5Bfilter%5D&ac=no&sort=date&size=200](https://pubmed.ncbi.nlm.nih.gov/?term=%28%28perineum+OR+perinea*+OR+perineo*+OR+abdominoperineal%29+AND+%28hernia+OR+%28%28Proctectomy+OR+rectal+neoplasms%2Fsurgery+OR+rectum%2Fsurgery+OR+rect*%29+AND+%28Surgically-Created+structures+OR+reconstructive+surgical+procedures+OR+reconstruct*+OR+flap*+OR+repair*%29%29%29+NOT+animal%5Bfilter%5D&ac=no&sort=date&size=200)

La recherche a permis d'identifier plus de 2500 articles de 1901 à 2020. 536 articles ont été retenus et 99 articles sélectionnés pour permettre de réaliser la base de données après lecture des articles et étude des bibliographies. Figure 13.

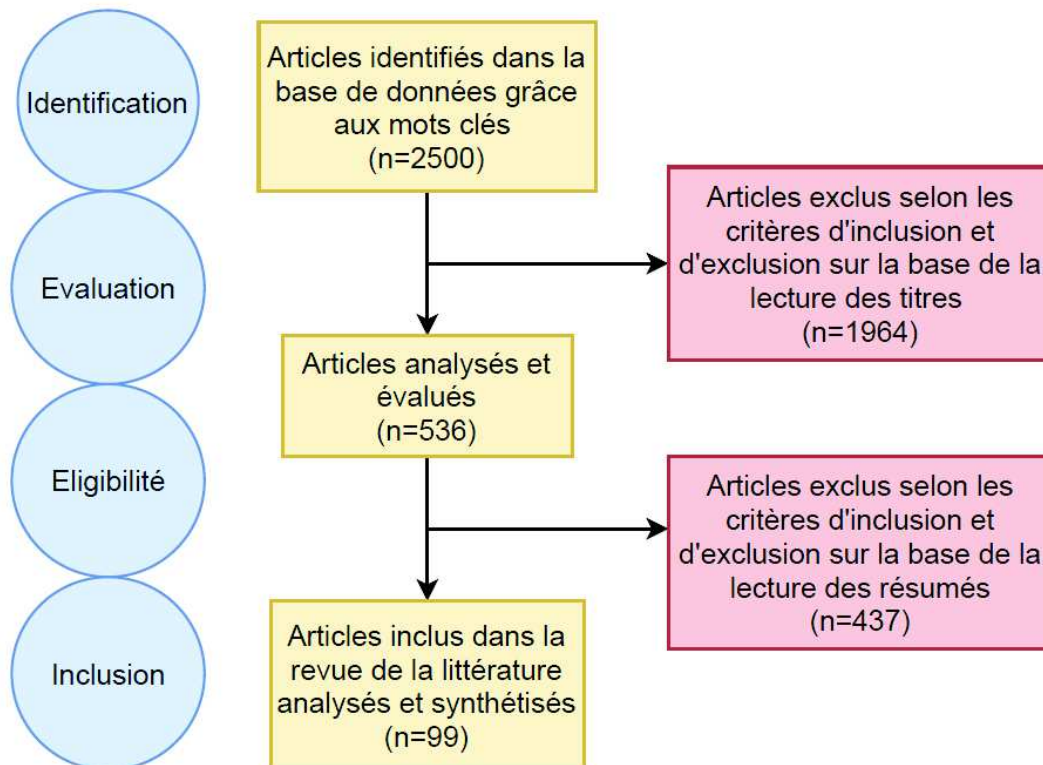


Figure 13: Diagramme de flux

## **2. Critères d'inclusion**

Les critères d'inclusion étaient:

- articles en français et anglais quelque soit le pays
- articles présentant les résultats de réparation d'éventration périnéale après chirurgie pelvienne ainsi que la technique chirurgicale utilisée.

Il n'y avait pas de restriction concernant le nombre de patient par articles, le type de résection pelvienne, ou la qualité des études.

## **3. Critères d'exclusion**

Les critères d'exclusion étaient:

- articles d'une autre langue
- articles sur les animaux
- articles présentant des hernies périnéales primitives
- articles présentant les techniques de réparation périnéale préventive après chirurgie pelvienne

## **4. Données d'intérêt**

Le recueil des données d'intérêt a concerné l'âge, le sexe, le nombre de patients par article, le type de chirurgie initiale et la voie d'abord, le type de pathologie, la réparation périnéale première par fermeture simple ou ajout d'un lambeau ou d'une prothèse, la radiothérapie néoadjuvante, le tabagisme, l'IMC, les autres facteurs de risques potentiels (hystérectomie, coccygectomie), les complications après chirurgie initiale, le délai d'apparition de l'éventration périnéale, les symptômes, la technique de réparation de l'éventration et la voie d'abord, la durée d'hospitalisation, les complications post opératoires, la récurrence et la durée du suivi.

Les données concernant les réparations des récurrences ont également été extraites.

Après un screening des titres et résumés, les articles ont tous été lus par un lecteur et les données extraites dans un tableur.

## **B. Série rétrospective de cas opérés au CHU de ROUEN**

### **1. Patients**

7 patients ont été opérés d'une éventration périnéale entre 2015 et 2021 au CHU de Rouen. Le diagnostic a reposé sur les symptômes (masse, douleur, gêne, pesanteur), les constatations cliniques et radiologiques.

Les données relevées sont similaires à celles citées ci dessus.

Une intervention chirurgicale a été proposée aux patients présentant une éventration périnéale symptomatique en rémission complète.

### **2. Technique chirurgicale**

La chirurgie a été réalisée par un chirurgien référent dans la pathologie pariétale.

Trois principales techniques chirurgicales ont été utilisées : l'approche abdominale, l'approche périnéale avec plastie des fessiers et l'approche combinée.

Une prothèse (biologique ou synthétique) a été utilisée chez tous les patients.

#### **a) Approche abdominale**

Le patient est installé en décubitus dorsal les 2 bras le long du corps, réalisation d'une open cœlioscopie ombilicale avec un trocart de 10mm, insufflation d'un pneumopéritoine à 12mmHg et introduction de 2 trocarts de 5mm en fosse iliaque gauche et droite. Une exploration de la cavité abdominale est effectuée pour éliminer une récurrence tumorale, puis les adhérences sont libérées et le contenu de l'éventration est réduit. Le péritoine pelvien est fermé après décollement, et une prothèse adaptée à la taille du collet est mise en place. Elle est ensuite fixée sur les berges latérales par des points séparés de fil non résorbable et des tackers, ainsi que sur le promontoire à la face postérieure et sur le pubis ou le ligament de Cooper à la face antérieure. Un redon est mis en place dans la cavité périnéale. Les trocarts sont extraits et le pneumopéritoine est exsufflé en fin d'intervention.

#### **b) Approche périnéale**

Le patient est installé en position genu pectoral sous anesthésie générale. L'incision cutanée périnéale est reprise, le sac de l'éventration est disséqué et ouvert, le contenu de l'éventration est réintégré en intra péritonéal, puis une dissection en regard du sacrum est réalisée ainsi qu'une libération du tiers inférieurs des muscles grands fessiers avec section des muscles. Une prothèse est fixée sur les berges de l'éventration par des fils non résorbables, puis une couverture de la plaque par la plastie fessière est réalisée, qui est suturée par un surjet de fil à résorption lente. Un redon est mis en place au contact de la prothèse ainsi qu'un 2ème redon en avant du plan sous cutanée. La fermeture cutanée est réalisée au fil non résorbable et agrafes.



### **c) Approche combinée**

La première partie de l'intervention est réalisée par voie abdominale.

Le patient est installé en position double équipe, sous anesthésie générale. Une laparotomie médiane est réalisée, ainsi que l'exploration de la cavité abdominale pour éliminer une récurrence tumorale. Les adhérences sont libérées et le contenu de l'éventration est réduit. Une prothèse est mise en place et fixée au promontoire pour la face postérieure, sur la face postérieure de la vessie et le ligament de Cooper pour la face antérieure ainsi que sur les faces latérales du pelvis. Un redon est mis en place dans la cavité périnéale.

Le deuxième temps de l'intervention est réalisée par voie périnéale.

La peau ulcérée est excisée, le plancher périnéal est suturé par un surjet de fil non résorbable, avec la mise en place d'un 2ème redon. La fermeture cutanée est effectuée par des points séparés de fils non résorbable et agrafes.

### **3. Suivi post opératoire**

La prise en charge post opératoire des patients était classique avec gestion de la douleur, mobilisation et réalimentation protocolisée. La station en décubitus latéral était préconisée pour limiter le risque de désunion cutanée périnéale.

La gestion des drains étaient adaptés au débit.

Le suivi post opératoire était réalisé à 3 mois. En cas de signe clinique évocateur de récurrence, un bilan morphologique était réalisé.

## IV. Résultats

### A. Revue de la littérature

Au total 99 articles ont été inclus dans la présente revue incluant 320 patients dont 55 % de femmes (n=176) et 45 % d'hommes (n=144) avec une moyenne d'âge de 63 ans. Annexe 1.

#### 1. Indication chirurgicale initiale

73,5 % (n = 235) des patients ont été opérés d'un cancer du rectum, 13,7 % d'un cancer du canal anal (n = 44), 4,7 % d'un cancer gynécologique (endomètre, vagin, utérus), 1,9 % d'un cancer urologique, 3,7 % d'une autre pathologie (angiomyxome, coccygectomie, colite, maladie de Crohn, fibrosarcome, rectocèle, moelle). Figure 14. Annexe 2.

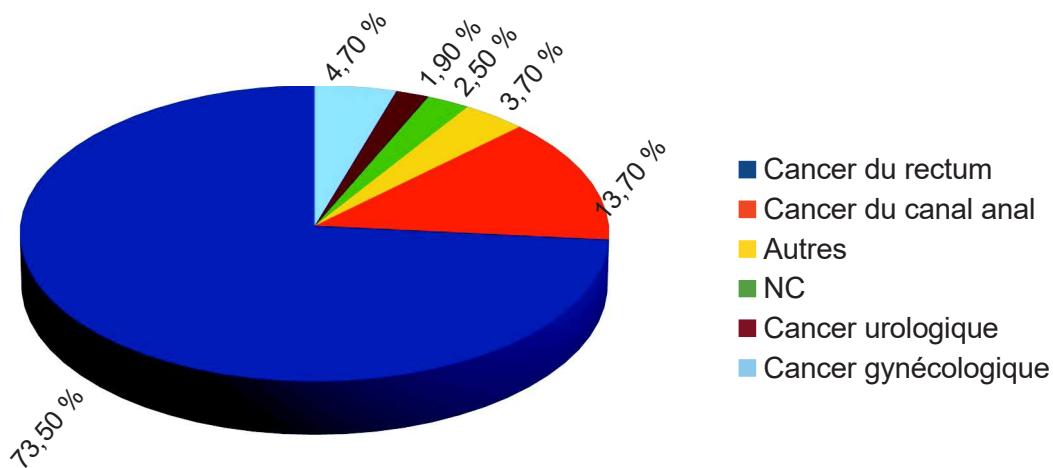


Figure 14 : Indication chirurgicale initiale

#### 2. Type de chirurgie pelvienne initiale

Concernant la chirurgie initiale, les gestes réalisés étaient une amputation abdomino périnéale (76,6 %), une amputation abdomino périnéale extra lévatorienne (10,3 %) ou une exentération pelvienne (5%). Figure 15. Annexe 3

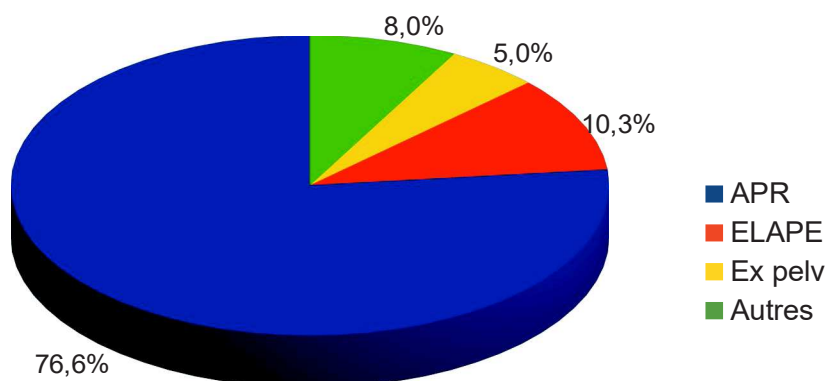


Figure 15: Type de chirurgie initiale

L'utilisation d'un lambeau ou d'une prothèse pour la réalisation de la fermeture périnéale après amputation abdomino périnéale ou amputation abdomino périnéale extra lévatorienne était rapportée chez 11 patients .

Des complications périnéales post opératoires sont rapportées dans 18 % des cas (n= 57), dont plus de la moitié à type d'infections périnéales superficielles ou profondes (abcès pré sacré) .

### 3. Voie d'abord de la chirurgie

La voie d'abord utilisée lors de la chirurgie initiale était la coelioscopie dans 35,6 % des cas , et la laparotomie dans 34,7 % des cas. Figure 16.

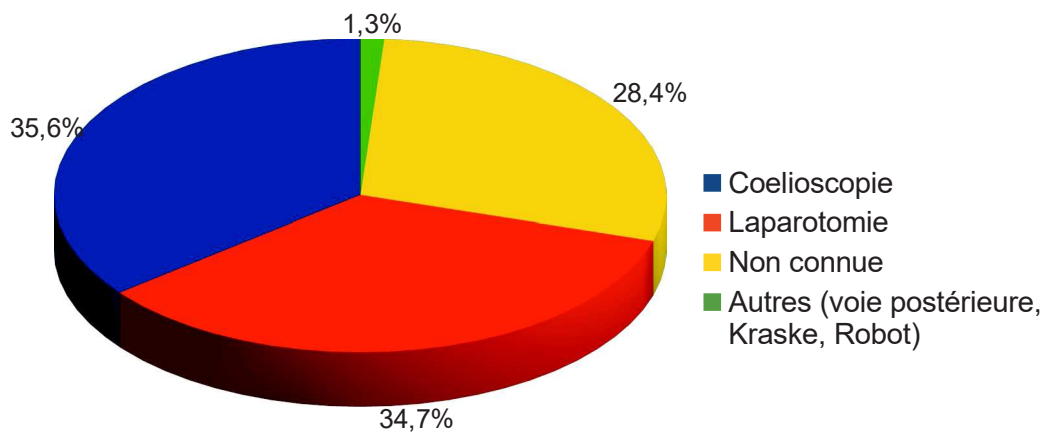


Figure 16: Voie d'abord de la chirurgie initiale

### 4. Radiothérapie et autres facteurs de risques

La réalisation d'une radiothérapie néo adjuvante est rapportée pour 66,5 % des patients. Figure 17.

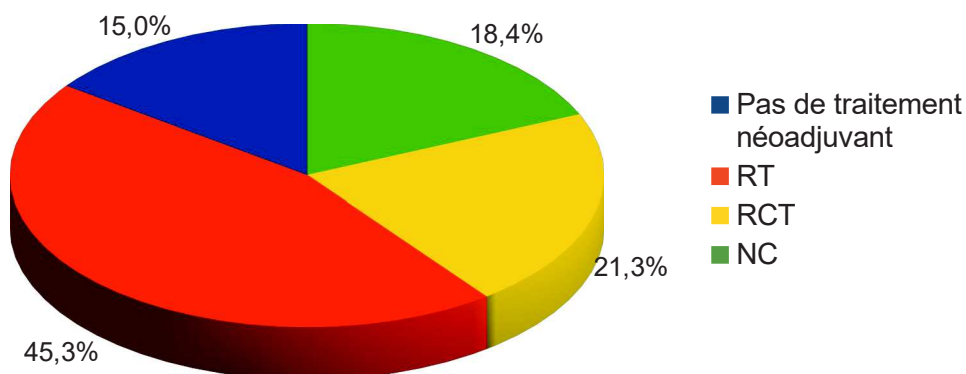


Figure 17: Radiothérapie néo adjuvante

De nombreuses données étaient manquantes concernant l'IMC (28,5 kg/m<sup>2</sup> en moyenne avec 196 données manquantes) et le tabagisme (n = 34 avec 280 données manquantes).

## 5. Symptômes des éventrations périméales

Le délai médian d'apparition des éventrations périméales était de 12 mois (0 à 360 mois).

Les symptômes prédominants étaient l'existence d'une masse périméale, d'un inconfort et de douleurs dans 60,7 %, 28,6 % et 24,8 % des cas respectivement. Figure 18.

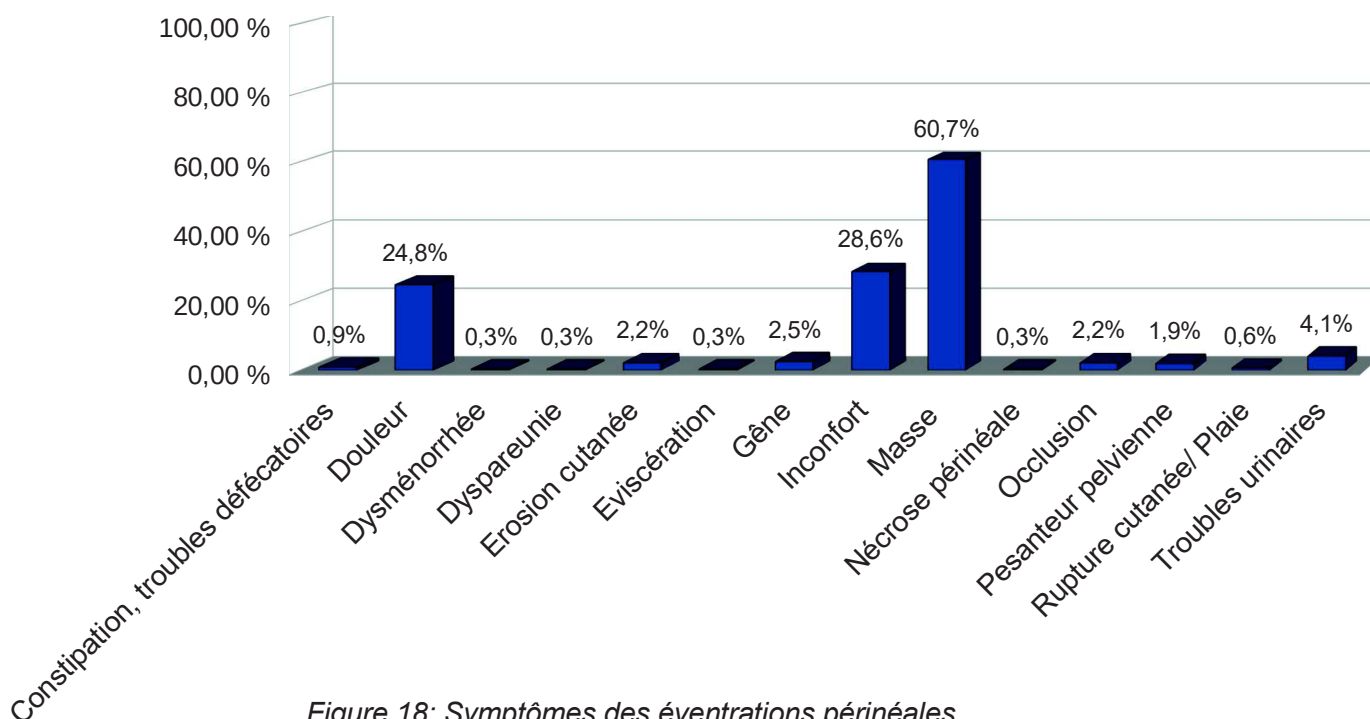


Figure 18: Symptômes des éventrations périméales

## 6. Voie d'abord de réparation des éventrations périméales

La réparation chirurgicale des éventrations périméales était réalisée dans la majorité des situations par voie périméale (61,6 %).

Les autres voies d'abords utilisées étaient la laparotomie médiane (15,6 %), la coéloscopie (12,2%), la voie combinée coéloscopique (4,1%), la voie combinée par laparotomie (5,3%) et la chirurgie robotique (0,9 %). Figure 19.

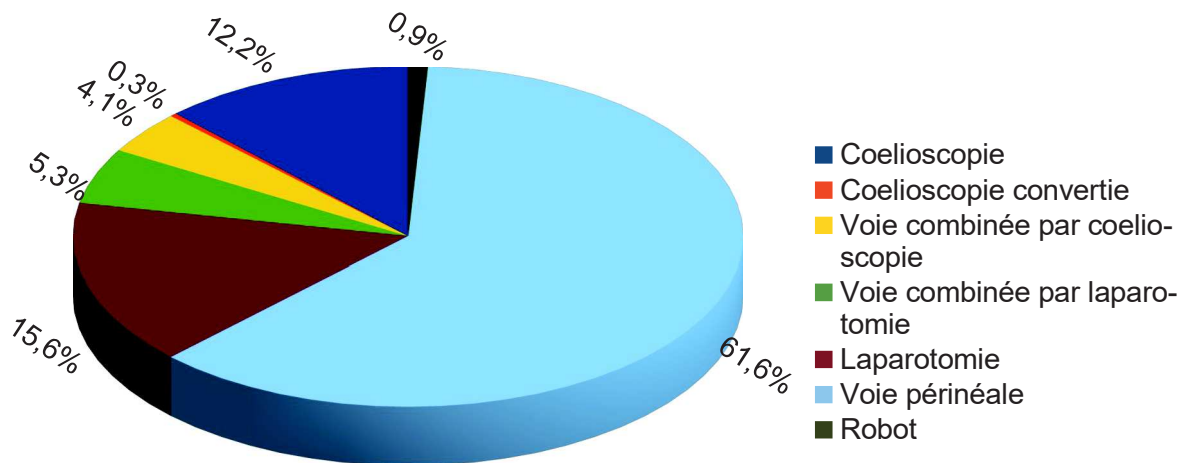


Figure 19: Voie abord de réparation des éventrations périméales

## 7. Techniques de réparation des éventrations périméales

Un renforcement prothétique seul était proposé dans 74 % des cas . Un comblement par lambeau était réalisé dans 3,7 % des cas. L'association d'un renfort prothétique et d'un lambeau était observée dans 5,6 % des cas. Une raphie seule était réalisée dans 6 % des cas. Les réparations par prothèse pouvaient être combinées à une épiploplastie, à une plastie de vessie ou une rétroversion utérine. Figure 20. Annexe 4.

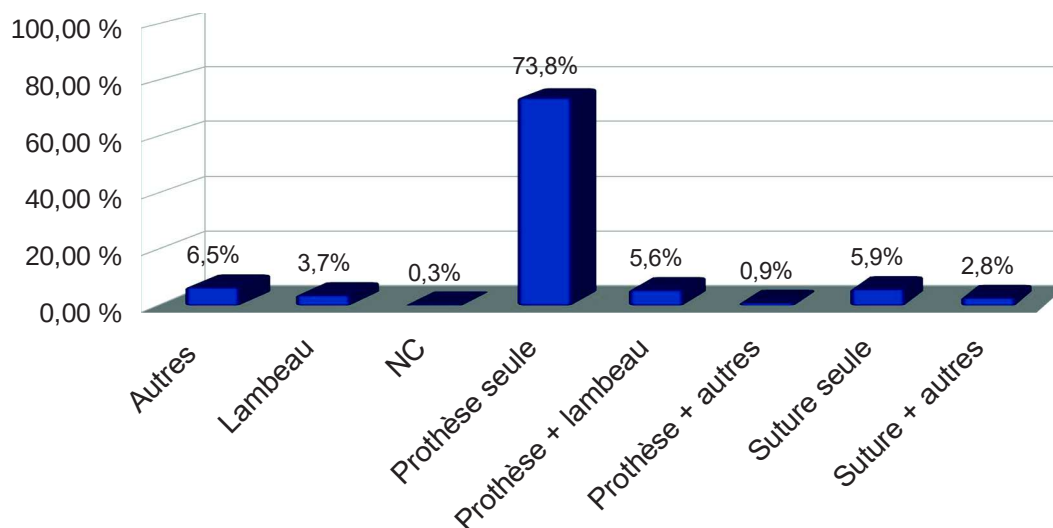


Figure 20: Techniques de réparation des éventrations périméales

Concernant les types de prothèses utilisées, celles-ci étaient biologiques dans 34% des cas et synthétiques dans 65 % des cas.

De nombreuses techniques de réparation étaient possibles, les plus fréquentes étaient l'abord périméale avec prothèse synthétique 24 % (77 cas), ou biologique 20 % (65 cas), la laparotomie avec prothèse synthétique 8,4 % (27 cas), la coelioscopie avec prothèse synthétique 11 % (36 cas). Tableau 1.

Voie d'abord	Méthode de réparation	Nombre de patients	Pourcentage
<b>Cœlioscopie</b>	bio	2	0,63 %
	<b>synth</b>	<b>36</b>	<b>11,25 %</b>
	suture	1	0,31 %
<b>Combinée cœlioscopie</b>	bio (+/- omento)	2	0,63 %
	<b>synth</b>	<b>8</b>	<b>2,50 %</b>
	suture	2	0,63 %
	caecum	1	0,31 %
<b>Combinée laparotomie</b>	bio	1	0,31 %
	rétroversion utérine	1	0,31 %
	<b>synth</b>	<b>10</b>	<b>3,13 %</b>
	suture	2	0,63 %
	flap	4	1,25 %
<b>Laparotomie</b>	péricarde	1	0,31 %
	bio	4	1,25 %
	<b>synth</b>	<b>27</b>	<b>8,44 %</b>
	bio + vessie	1	0,31 %
	tube iléal	1	0,31 %
	rétroversion utérine	3	0,94 %
	suture (+/- omento)	10	3,13 %
	vessie	3	0,94 %
	<b>Périnéale</b>	<b>bio</b>	<b>65</b>
<b>bio + flap</b>		<b>13</b>	<b>4,06 %</b>
fascia lata		7	2,19 %
<b>flap</b>		<b>8</b>	<b>2,50 %</b>
plastie fessier		1	0,31 %
rétroversion utérine		3	0,94 %
<b>suture (± fascia)</b>		<b>13</b>	<b>4,06 %</b>
<b>synth</b>		<b>77</b>	<b>24,06 %</b>
synth + flap		5	1,56 %
synth + rétro ut		1	0,31 %
titatinium		3	0,94 %
NC		1	0,31 %
<b>Robot</b>		synth	3

Tableau 1: voies d'abords et techniques de réparation des éventrations périnéales  
Légende: bio: prothèse biologique; synth: prothèse synthétique; flap: lambeau; NC: non connu;  
omento: omentoplastie

## 8. Complications après cure d'événtration périnéale

Le taux de complication après cure d'événtration périnéale était de 21,4 % (n= 68). Les complications les plus fréquentes étaient septique (30 %), la constitution de séromes (13%), et les désunions de cicatrice (8%). Le taux de fistules digestives était de 8%. Les infections périnéales étaient traitées médicalement dans la majorité des cas. Seul deux retraits de prothèse sont rapportés dans la littérature (0,6%). [46], [47]Figure 21.

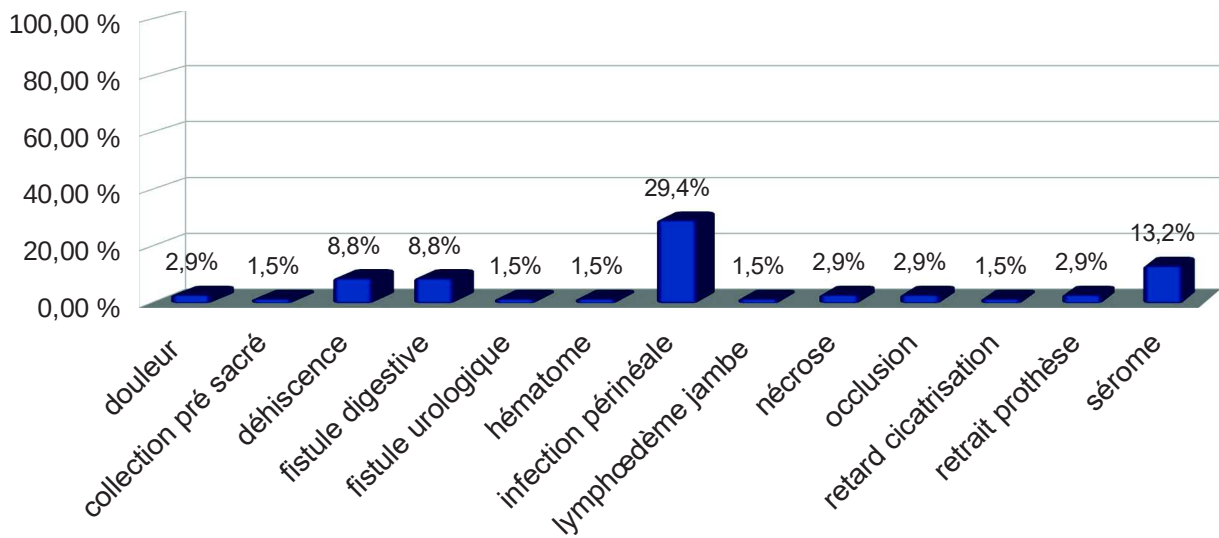


Figure 21: Complications des événtrations périnéales

La durée moyenne d'hospitalisation était de 5 jours (1 à 20 jours).

## 9. Récidive

Le taux de récurrence globale observé était de 23 % (n = 73) avec un délai médian de récurrence de 6,5 mois (10 mois en moyenne). Le taux de seconde récurrence était 19 % (n=14). La répartition des récurrences selon le type de réparation est indiquée dans le tableau 2.

Après mise en place d'une prothèse biologique par voie périnéale, le taux de récurrence était de 41,5 %. Après renforcement prothétique synthétique, les taux de récurrence étaient respectivement de 11 % par voie coelioscopique, 22 % par laparotomie et 27 % par voie périnéale.

Le taux de récurrence par voie périnéale était de 30 %, de 10 % par coelioscopie, de 7,7 % par voie coelioscopique combinée, de 14 % par laparotomie et de 0 % par laparotomie combinée.

Figure 22.

Le taux de récurrence pour les prothèses biologiques était de 36 %, 19% pour les prothèses synthétiques, 25 % pour la fermeture primaire, 16 % pour les lambeaux, et de 8 % et 0 % respectivement pour les prothèses biologiques et synthétiques combinées à un lambeau.

Figure 23.

La médiane de suivi des patients était de 12 mois (20 mois en moyenne).

Voie d'abord	Méthode de réparation	Nombre de patients	Récidive par technique	Pourcentage récidive par technique	Pourcentage en fonction du nombre de récidive
<b>Cœlioscopie</b>	bio	2	0	0,00 %	0,00 %
	<b>synth</b>	<b>36</b>	<b>4</b>	<b>11,11 %</b>	<b>5,48 %</b>
	suture	1	0	0,00 %	0,00 %
<b>Combinée cœlioscopie</b>	bio (+/- omento)	2	0	0,00 %	0,00 %
	synth	8	0	0,00 %	0,00 %
	caecum	1	0	0,00 %	0,00 %
	<b>suture</b>	<b>2</b>	<b>1</b>	<b>50,00 %</b>	<b>1,37 %</b>
<b>Combinée laparotomie</b>	bio	1	0	0,00 %	0,00 %
	<b>synth</b>	<b>10</b>	0	0,00 %	0,00 %
	suture	2	0	0,00 %	0,00 %
	flap	4	0	0,00 %	0,00 %
	rétroversion utérine	1	0	0,00 %	0,00 %
<b>Laparotomie</b>	péricarde	1	0	0,00 %	0,00 %
	bio	4	0	0,00 %	0,00 %
	<b>synth</b>	<b>27</b>	<b>6</b>	<b>22,22 %</b>	<b>8,22 %</b>
	bio + vessie	1	0	0,00 %	0,00 %
	iléus tube	1	0	0,00 %	0,00 %
	rétroversion utérine	3	0	0,00 %	0,00 %
	<b>suture (+/- omento)</b>	<b>10</b>	<b>1</b>	<b>10,00 %</b>	<b>1,37 %</b>
	vessie	3	0	0,00 %	0,00 %
<b>Périnéale</b>	<b>bio</b>	<b>65</b>	<b>27</b>	<b>41,54 %</b>	<b>36,99 %</b>
	<b>bio + flap</b>	<b>13</b>	<b>1</b>	<b>7,69 %</b>	<b>1,37 %</b>
	<b>fascia lata</b>	<b>7</b>	<b>3</b>	<b>42,86 %</b>	<b>4,11 %</b>
	<b>flap</b>	<b>8</b>	<b>2</b>	<b>25,00 %</b>	<b>2,74 %</b>
	plastie fessier	1	0	0,00 %	0,00 %
	rétroversion utérine	3	0	0,00 %	0,00 %
	<b>suture (± fascia)</b>	<b>13</b>	<b>5</b>	<b>38,46 %</b>	<b>6,85 %</b>
	<b>synth</b>	<b>77</b>	<b>21</b>	<b>27,27 %</b>	<b>28,77 %</b>
	synth + flap	5	0	0,00 %	0,00 %
	<b>synth + rétro ut</b>	<b>1</b>	<b>1</b>	<b>100,00 %</b>	<b>1,37 %</b>
	titanium	3	0	0,00 %	0,00 %
	NC	1	1	100,00 %	1,37 %
<b>Robot</b>	synth	3	0	0,00 %	0,00 %

Tableau 2: Taux de récidives en fonction des voies d'abord et de la méthode de réparation des éventrations périnéales.

Légende: bio:prothèse biologique; synth: prothèse synthétique; flap: lambeau; NC: non connu; omento: omentoplastie



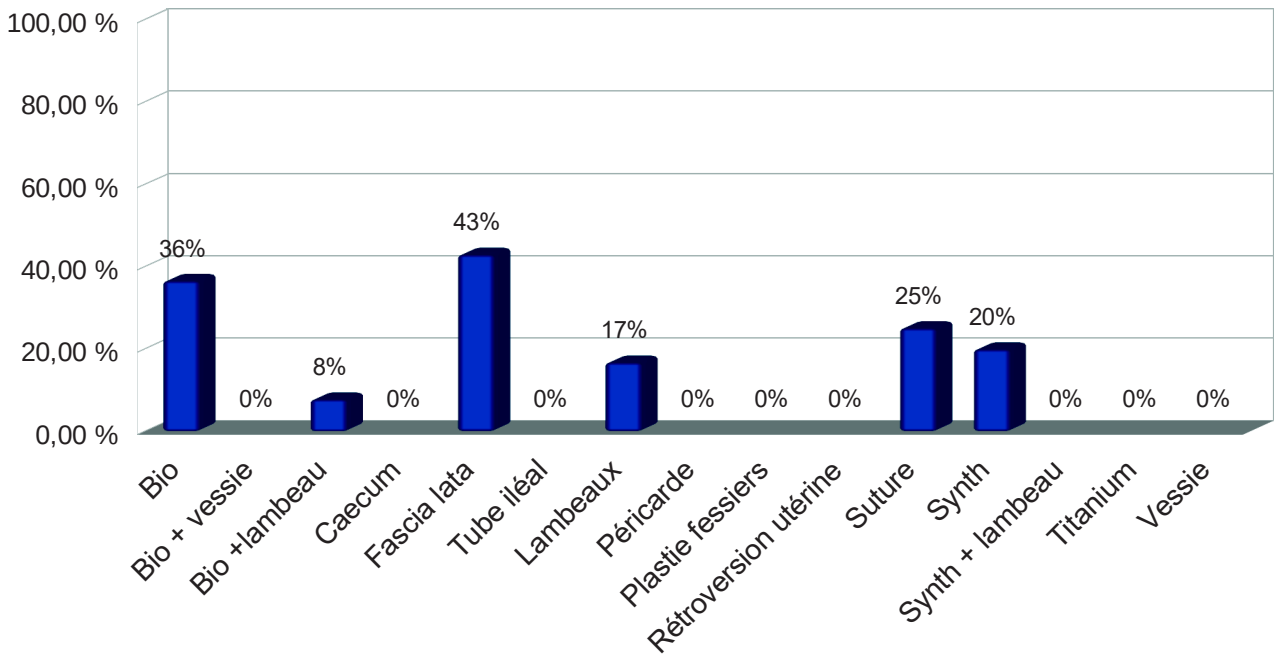


Figure 22: Récidive par type de techniques

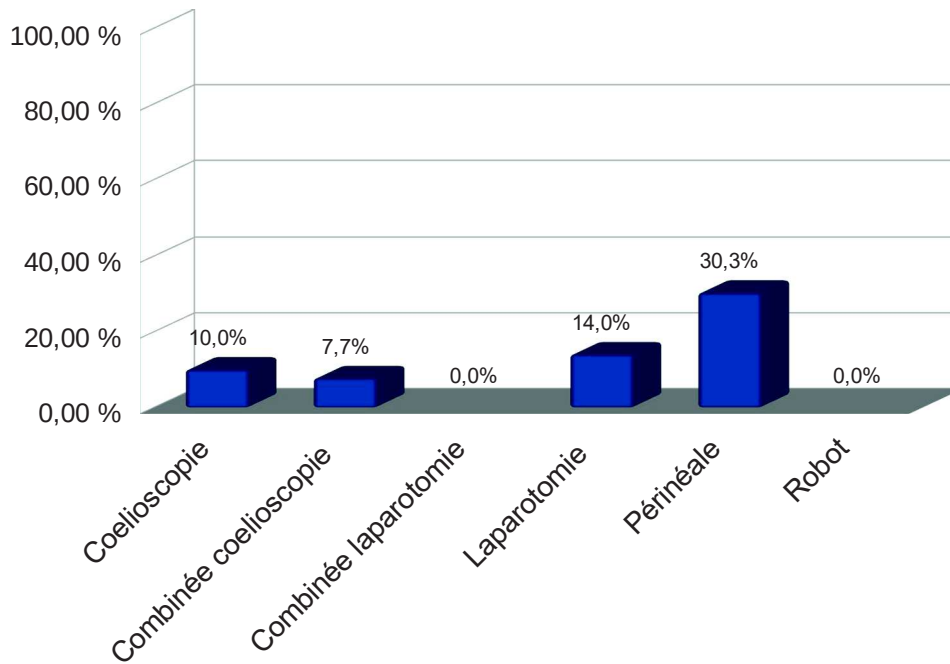


Figure 23: Récidive d'éventration périnéale en fonction de la voie d'abord

## B. Série rétrospective de cas opérés au CHU de Rouen

Après analyse rétrospective, 7 patients présentant une éventration périnéale opérée entre 2015 et 2021 ont été identifiés au CHU de Rouen (5 femmes et 2 hommes). La moyenne d'âge était de 71 ans.

L'indication de la chirurgie initiale était un cancer du bas rectum (n = 5) ou un carcinome épidermoïde du canal anal (n = 2).

5 patients ont été opérés d'une amputation abdomino périnéale (71%) dont 2 par coelioscopie, un patient a été opéré d'une exentération pelvienne et un patient d'une pelvectomie postérieure. Une épiploplastie a été réalisée pour 4 patients (57%) dont une combinée à une plastie du colon droit par mobilisation dans le pelvis.

Une radiothérapie a été réalisée pour les 7 patients. L'IMC moyen était de 22,9 kg/m<sup>2</sup>.

Les suites opératoires ont été marquées par un abcès pré sacré entraînant un retard de cicatrisation avec mise en place d'une VAC thérapie chez un patient.

La médiane d'apparition des éventrations périnéales était de 53 mois.

Les patients présentaient comme symptômes une masse avec une gêne, une douleur ou une pesanteur.

Les voies d'abord utilisées pour la réparation des éventrations périnéales ont été la coelioscopie (n = 2) dont une laparo conversion pour plaie du grêle, la laparotomie (n = 1), la voie combinée par laparotomie (n = 1), et la voie périnéale (n = 3).

Les différentes techniques de réparation proposées étaient la mise en place d'une prothèse seule biologique (n = 3) ou synthétique biface (n = 1) et la réalisation de plastie des fessiers associés à une prothèse synthétique biface (n = 3). Figure 24.

La durée moyenne d'hospitalisation était de 9 jours.

Concernant les complications post opératoires, il a été observé une désunion cutanée chez un patient, ainsi qu'une incarceration de grêle entre un défaut du péritoine pelvien et la prothèse avec syndrome occlusif nécessitant une reprise chirurgicale avec résection d'une anse grêle nécrosée et pose d'une prothèse biologique en plug dans le défaut pelvien associé à une prothèse biologique tendue en hamac dans le pelvis.

Le taux de complications observé était donc de 28 %.

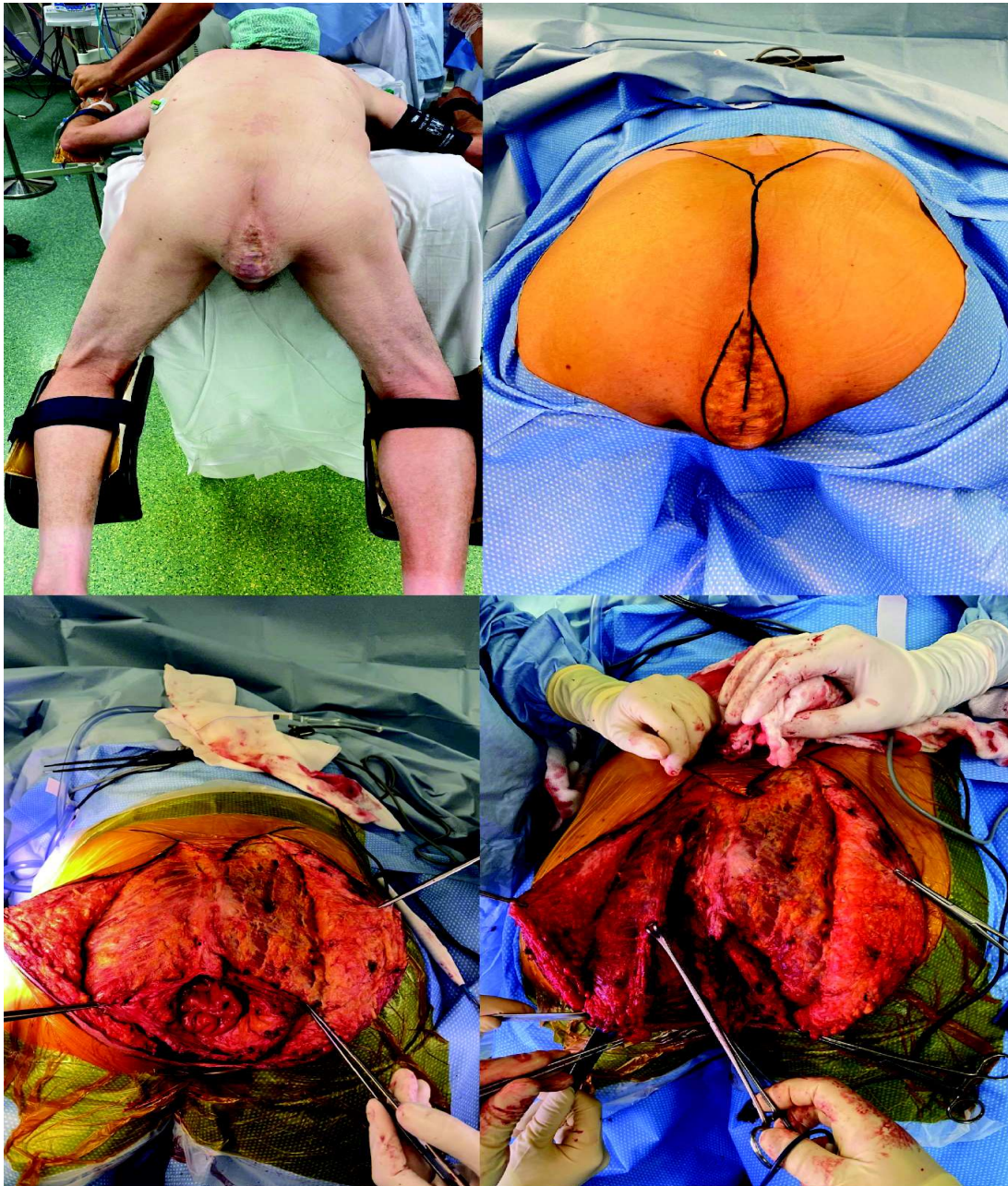Sur les 7 patients opérés, une récurrence a été observée à 3 mois chez un patient opéré par voie combinée par laparotomie avec pose de prothèse biologique, soit 14 % de récurrence.

La réintervention a été réalisée par voie périnéale avec pose d'une prothèse biface synthétique sans récurrence à 13 mois.

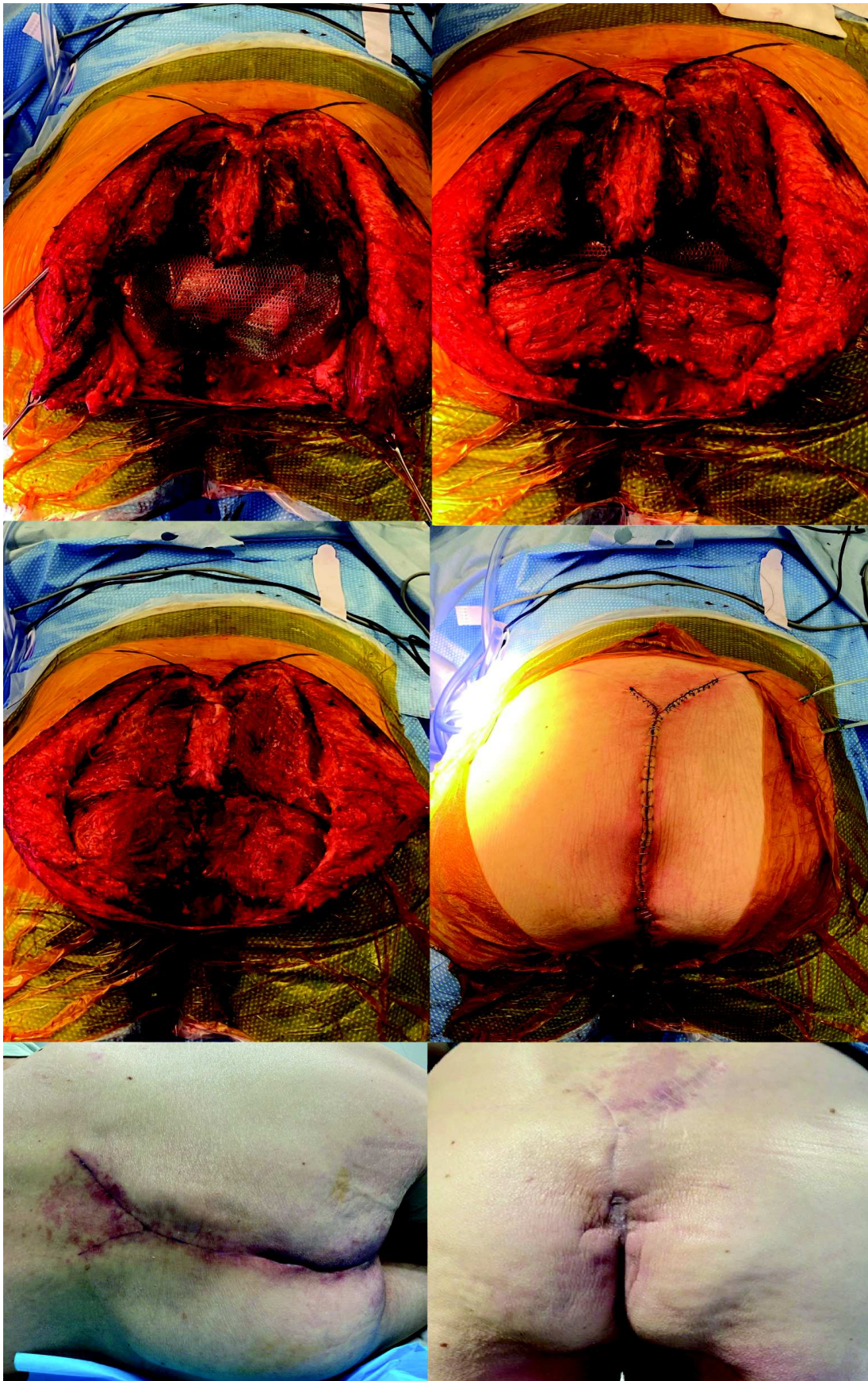
La durée médiane de suivi était de 33 mois. Tableau 3.

Caractéristiques	Nombre (7)
Genre (Homme/Femme)	2/5
Age (années)	71,5 (69-81)
IMC	22,95 (18-25)
Radio et/ou chimiothérapie	7 (100%)
Maladie primitive	
• Adénocarcinome du bas rectum	5 (71%)
• Carcinome épidermoïde du canal anal	2 (23%)
Cœlioscopie	2 (23%)
Epiploplastie	4 (57%)
Complications post chirurgie	1 (14%)
Intervalle chirurgie primitive et diagnostic éventration périnéale (mois)	53 (5-96)

Tableau 3: Caractéristiques des patients du CHU de Rouen







*Figure 24: Cure d'éventration périnéale par voie périnéale en position genu pectoral avec réparation par plastie des fessiers et mise en place d'une prothèse synthétique bi face*

## V. Discussion

### A. Chirurgie pelvienne : Risque et prévention des éventrations

#### 1. Risque

Depuis l'essor de la radiothérapie néoadjuvante, de l'exérèse totale du mésorectum et de l'amputation abdomino périnéale extra lévatorienne (ELAPE), les résultats oncologiques dans le cancer du rectum et du canal anal ont été améliorés.

En effet l'amputation abdomino périnéale conventionnelle est associée à un risque de marge positive et de perforation tumorale plus élevé, ceci étant associé à un risque de récurrence locale plus élevé. L'ELAPE réduit le taux de marge positive (de 49,6 à 20,3 %;  $p < 0,001$ ) et de perforation tumorale (de 28,2 à 8,2 %;  $p < 0,001$ ) grâce à une résection en bloc du bas rectum, du sphincter et des muscles élévateurs de l'anus. [48]. Figure 25.

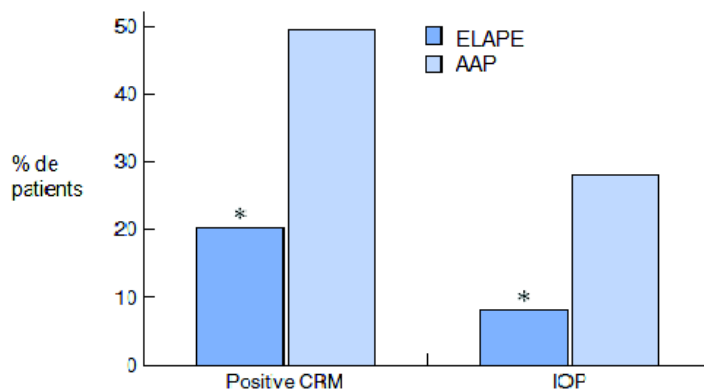


Figure 25 : taux de marge de résection circonférentielle (CRM) avec résidu tumoral invasif et taux de perforation peropératoire (IOP) après ELAPE et APR; \*  $p < 0,001$  versus APR

Or les résections abdomino périnéales engendrent un large défaut pelvien et périnéal causant un taux de morbidité important avec des taux élevés de sepsis périnéaux profonds ou superficiels, de désunion du périnée, de retard de cicatrisation et plus tardivement d'éventrations périnéales. [49]

La morbidité engendrée induit une prise en charge médicale prolongée.

De plus, une chimiothérapie adjuvante peut être retardée voire annulée en cas de complications, ce qui péjore le pronostic des patients.

Musters et al [50] dans leur étude de 2014, avait inclus 136 patients ayant une amputation abdomino périnéale avec fermeture périnéale primitive entre 2000 et 2013. L'utilisation de l'ELAPE augmentait de 9 à 19 %, le taux de complications périnéales augmentaient de 18 à 31 % et était associé indépendamment à l'ELAPE (OR 3,17 ; 95 % CI 1,16-8,66). Figure 26.

Une éventration périnéale survenait dans 8 % des cas après AAP et dans 13 % des cas après ELAPE ( $p=0,74$ ).



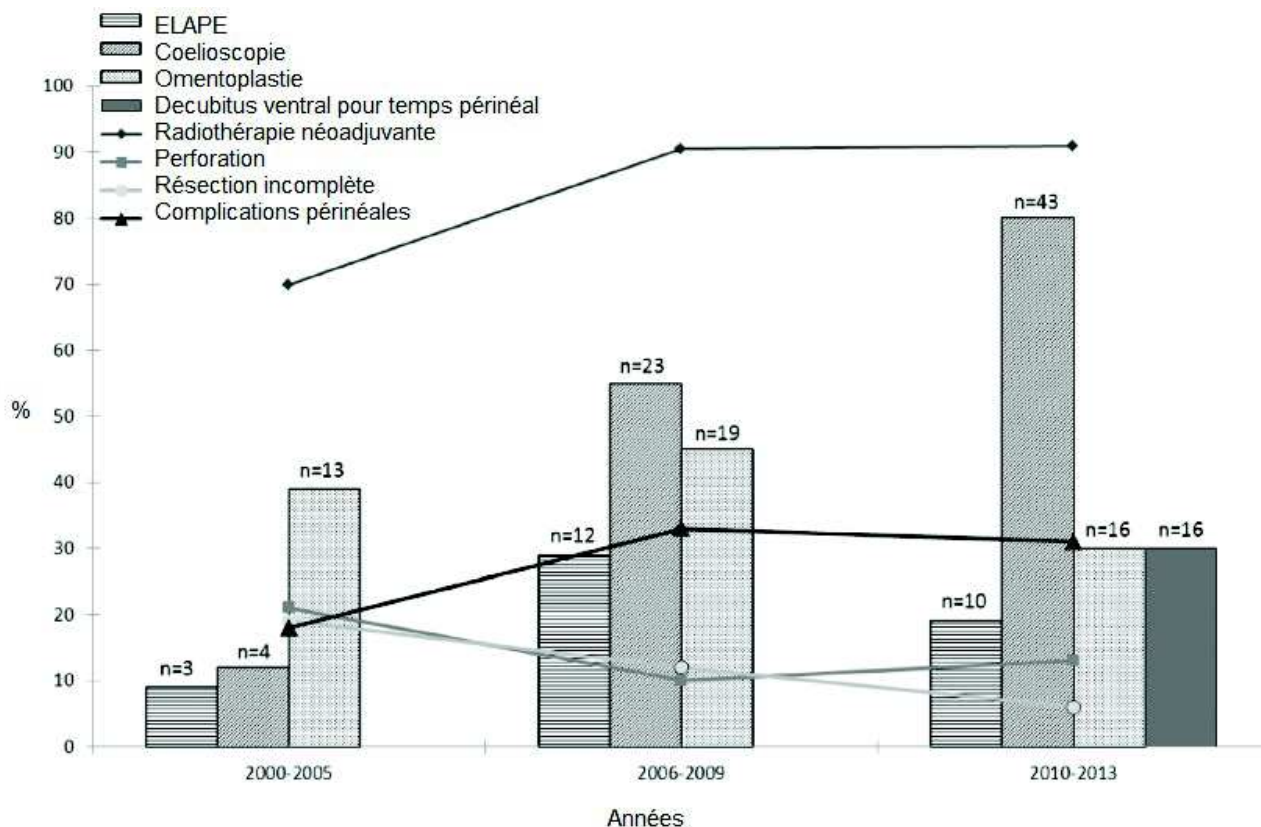


Figure 26: Vue d'ensemble des différentes techniques opératoires et des complications périméales à travers le temps

De plus, Musters et al [51] avaient identifié que la radiothérapie néoadjuvante augmentait significativement le risque de complications périméales après amputation abdomino périméale (OR,2.22; 95% CI, 1.45–3.40;  $p < 0.001$ ). Figure 27.

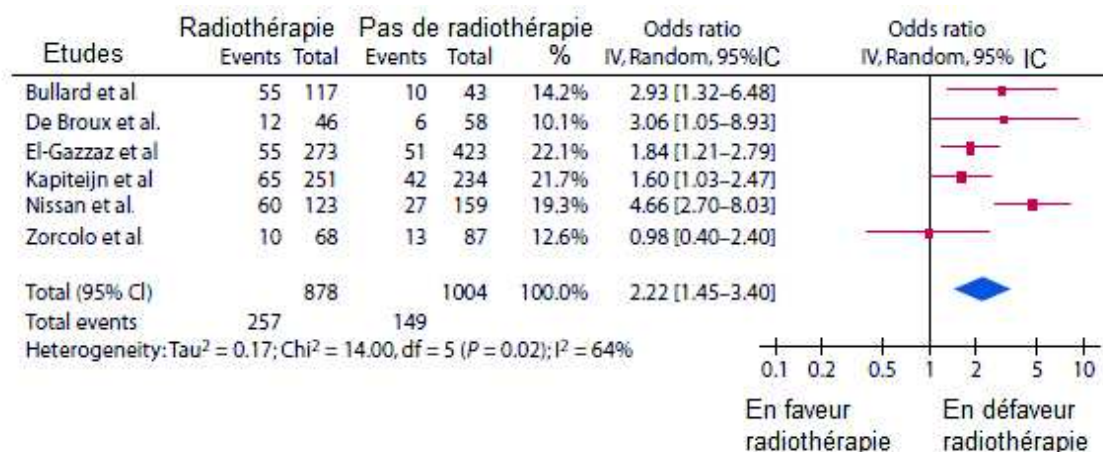


Figure 27: Forest plot des complications périméales après AAP ou ELAPE chez les patients ayant reçu de la radiothérapie néoadjuvante contre ceux n'en n'ayant pas reçu.

## 2. Prévention des éventrations périnéales

### a) Reconstruction périnéale

De nombreuses techniques de réparations ont donc été réalisées pour tenter d'optimiser la fermeture périnéale et diminuer le taux de complications.

On retrouve notamment les lambeaux musculocutanées (gracile [52], glutéal [53], [37], grand droit [54], pudental, en pétale de lotus [55], antérolatéral de cuisse [56]), les prothèses biologiques [57], [58], [59] voire les lambeaux mixtes ou le lambeau combiné à une prothèse [60]. Figure 28 et 29.

L'épiploplastie est utilisée en routine pour combler l'espace périnéal après une AAP, mais des études récentes questionnent son utilité dans la prévention des complications périnéales. De plus, une méta analyse de Blok en 2020 [61] a retrouvé une augmentation significative du taux d'éventration périnéale après épiploplastie (RR 1.85; 95% CI 1.26–2.72) qui pourrait s'expliquer par le fait que l'épiploon est un tissu graisseux, non fibreux n'apportant pas de structure solide au plancher pelvien et exerçant une pression continue sur le périnée en station debout contrairement à l'intestin grêle qui est souvent limité par une certaine longueur mésentérique ou la fermeture par un lambeau musculo cutanée où le muscle et le fascia sont ajoutés au plancher pelvien. [62]

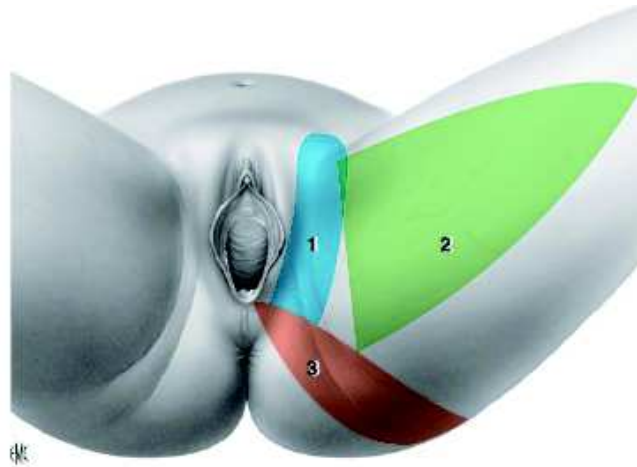


Figure 28: Lambeaux périnéaux. 1. lambeau pudental interne; 2. lambeau pétale de lotus; 3. lambeau fasciocutanée de la racine interne de cuisse [63]

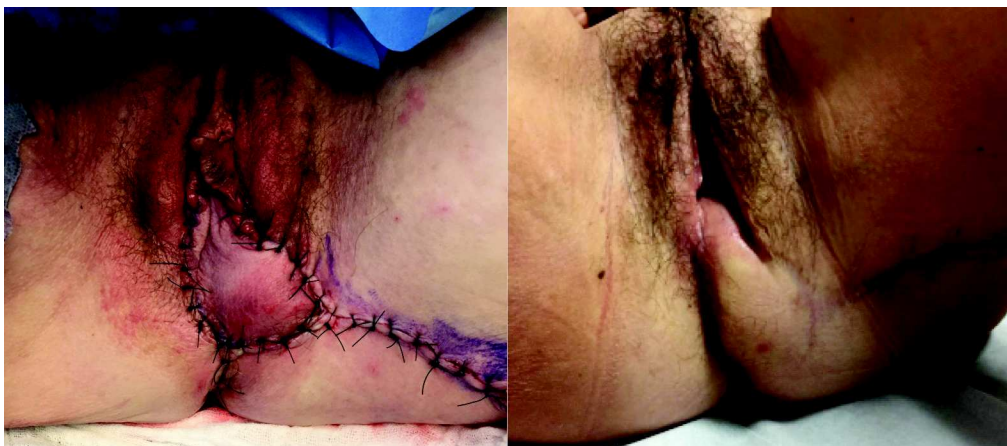

Figure 29: Reconstruction périnéale après AAP par lambeau en pétale de lotus, CHU de ROUEN

### i. Le lambeau de muscle grand droit

Le lambeau de muscle grand droit est un lambeau musculocutanée décrit par Taylor [64] en 1983.

Le muscle grand droit est contenu dans une loge fibreuse : la gaine des droits, c'est un muscle pair. Son insertion supérieure se fait sur le cartilage de la 5<sup>e</sup>, 6<sup>e</sup> et 7<sup>e</sup> côte ainsi que sur le processus xiphoïde, son insertion inférieure se fait sur le pubis.

C'est un muscle fléchisseur du rachis et permettant une équilibration antéropostérieure du bassin.

Sa vascularisation est assurée par deux pédicules dominants : l'artère épigastrique supérieure qui naît de l'artère mammaire interne et l'artère épigastrique inférieure qui naît de l'artère iliaque externe et qui assure la vascularisation des 2/3 inférieurs du muscle grand droit de l'abdomen .

Son innervation est assurée par les branches terminales des six derniers nerfs intercostaux (D7 à D12).

Plusieurs palette de prélèvement sont possibles, la palette oblique (A), verticale (VRAM) (B) et horizontale (C). Figure 30.

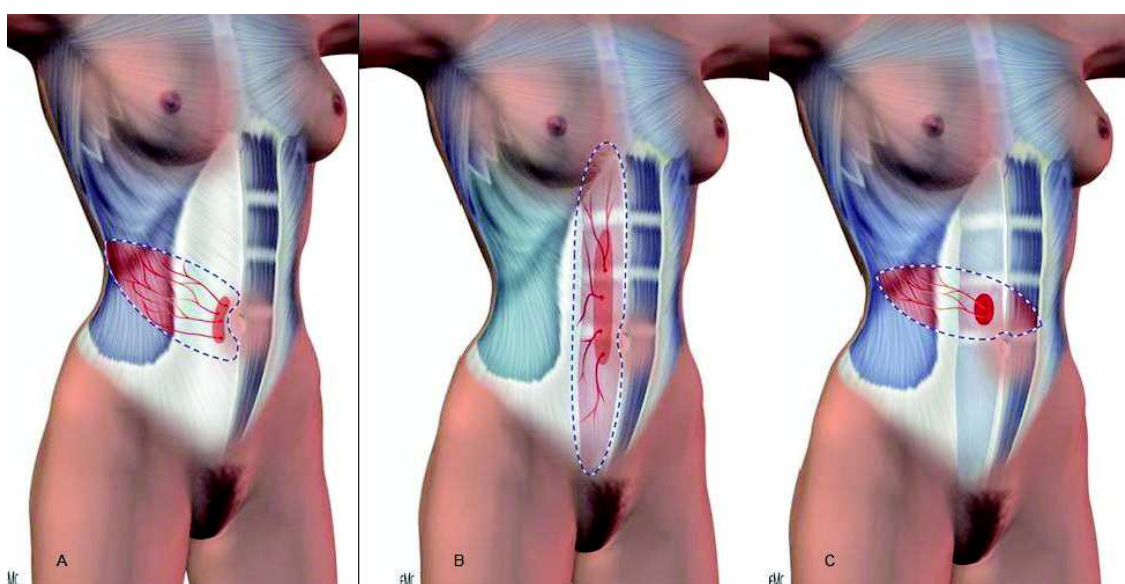


Figure 30: Dessin de la palette oblique A, verticale B et horizontale C selon Taylor [63]

Le prélèvement débute par l'incision cutanée qui circonscrit le lambeau jusqu'à l'aponévrose. Le lambeau est disséqué latéralement avec décollement cutané de la palette au ras de l'aponévrose antérieure ce qui permet de repérer les perforantes musculocutanées qui seront incluses dans le lambeau. L'aponévrose antérieure est incisée sur le bord latéral du décollement sous-cutané, et se poursuit vers le bas au ras du passage des perforantes.

La dissection du bord externe du muscle permet de repérer le pédicule épigastrique inférieur profond. La face profonde du muscle est ensuite décollée de la gaine postérieure

À la partie haute, l'aponévrose est incisée au bord supérieur du lambeau.

Le muscle est sectionné au bord supérieur du lambeau et le pédicule épigastrique supérieur profond est ligaturé.

En bas, le tendon inférieur du muscle est sectionné, permettant la mobilisation complète du lambeau.

Le lambeau est ensuite basculé en intrapéritonéal et suturé en regard du défaut périnéal pour permettre la fermeture de la cavité pelvienne et une reconstruction vaginale en cas d'exentération pelvienne. Figure 31 et 32.



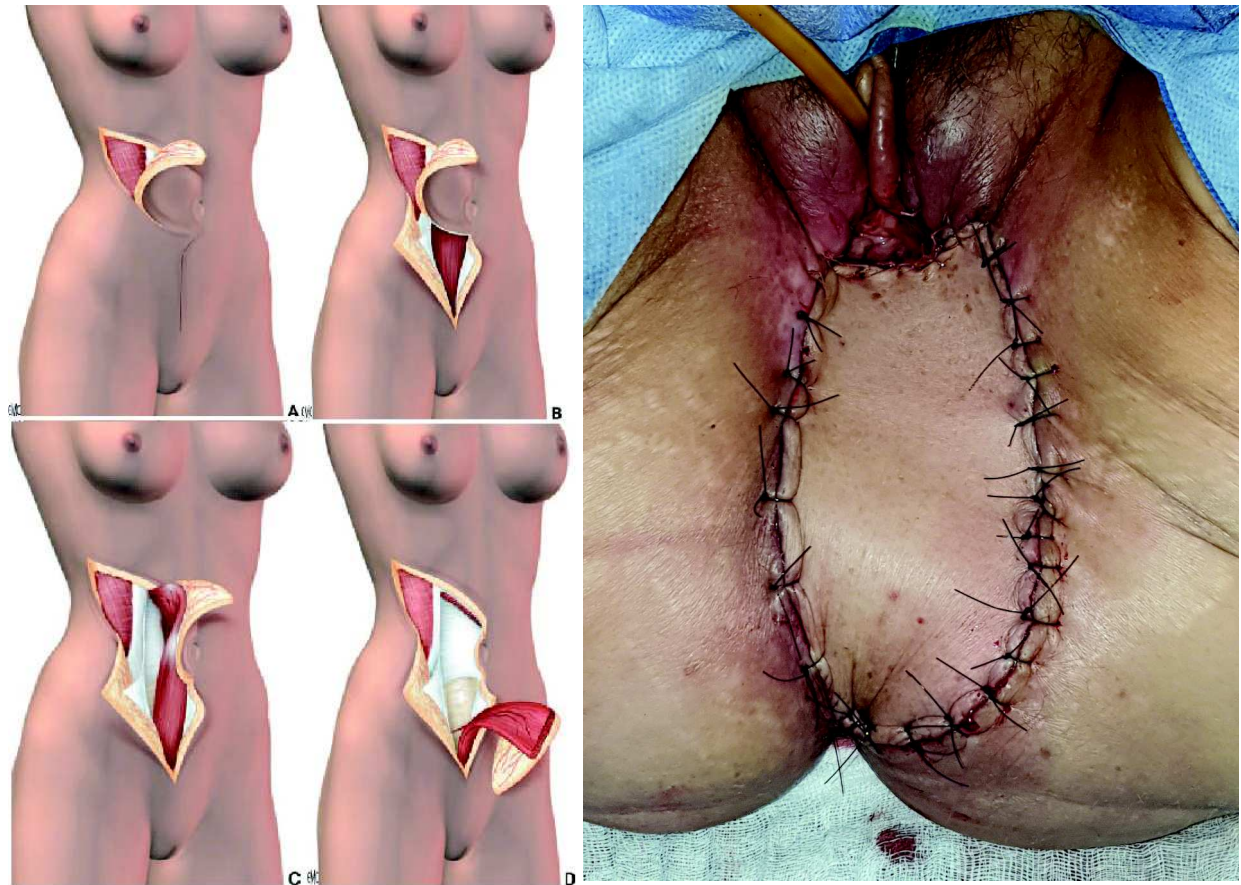


Figure 31 : Prélèvement du lambeau musculocutané de grand droit. (gauche) [63]

Figure 32: lambeau de muscle grand droit après pelvectomie postérieure avec reconstruction du mur postérieur du vagin, CHU de ROUEN (droite)

## ii. Le lambeau de muscle droit interne de cuisse ou gracile

Le lambeau de muscle gracile a été décrit en 1952 par Pickrell [65].

Le muscle gracile s'insère sur le pubis et se termine sur la partie supérieure de la face interne du tibia. Il fait partie des muscles de la patte d'oie, il est fléchisseur de la jambe sur la cuisse et abducteur accessoire de la jambe. Son prélèvement n'engendre pas de déficit fonctionnel. Sa vascularisation est assurée par l'artère circonflexe médiale qui naît de l'artère fémorale profonde. L'innervation provient d'une branche antérieure du nerf obturateur. Figure 33.

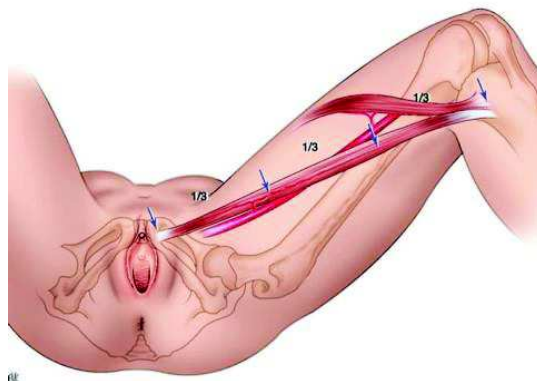


Figure 33: Trajet du muscle interne de cuisse [63]

Le prélèvement débute par le fait de dessiner l'axe du muscle sur la peau en menant une droite de l'angle inférieur de la symphyse pubienne au condyle tibial interne.

Le patient est installé les cuisses à 45° et en légère flexion, libérant la face interne des cuisses.

L'incision commence à la partie distale afin de repérer le tendon du droit interne qui sera isolé sur lacs.

La palette cutanée est incisée sur son bord antérieur, le bord antérieur du muscle est disséqué et le pédicule dominant est visualisé.

L'extrémité tibiale du tendon est alors sectionnée sur le condyle interne.

Le bord postérieur est ensuite incisé et la libération de la face profonde du muscle découvre de bas en haut le ou les pédicules accessoires qui sont coagulés et sectionnés.

À partir du point de rotation correspondant à son pédicule principal, le lambeau pédiculé atteint le périnée par un trajet sous cutané.

Le prélèvement peut-être bilatéral en fonction de la taille du défaut périnéal à combler et du type de reconstruction associée. Figure 34.

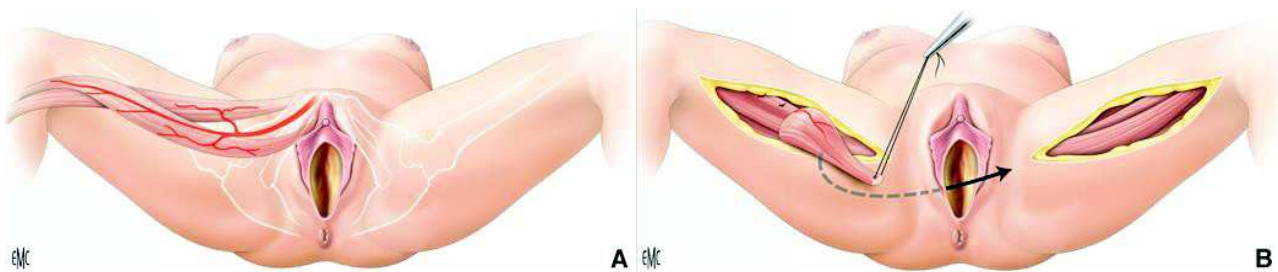


Figure 34: Libération des muscles graciles et création d'un tunnel sous cutanée [66]

### iii. Le lambeau glutéal inférieur

Le lambeau glutéal inférieur a été décrit par Hurwitz [67] en 1981.

Ce lambeau est prélevé aux dépens de la face postérieure de la cuisse. La dissection du lambeau impose de prélever une partie des faisceaux musculaires inférieurs du muscle grand fessier. Il est vascularisé par l'artère glutéale inférieure qui naît de l'artère iliaque interne. Figure 35.

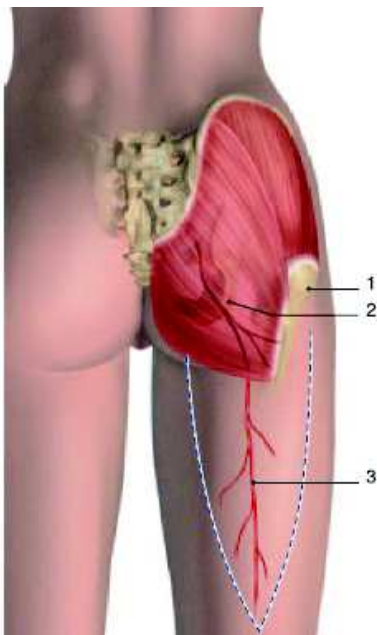


Figure 35:  
Dessin du lambeau glutéal inférieur. 1: grand trochanter, 2:  
tubérosité ischiatique, 3: artère glutéale inférieure [63]

Le prélèvement débute par le tracé du lambeau qui consiste en une ligne verticale à équidistance entre le grand trochanter et la tubérosité ischiatique, perpendiculaire au pli fessier. La palette est en forme d'ogive à base supérieure avec une extrémité inférieure au bord supérieur du creux poplité.

Le patient est installé en position gynécologique, le lambeau est incisé sur son extrémité distale jusqu'au plan sous aponévrotique, puis disséqué vers le haut jusqu'au muscle grand fessier. Mise en évidence de l'artère glutéale inférieure avec le nerf cutané postérieur de cuisse. Les insertions du grand fessier seront sectionnées afin de mobiliser le lambeau, mais en respectant ses insertions trochantériennes.

La mobilisation du lambeau s'effectue par rotation vers la perte de substance périnéale.

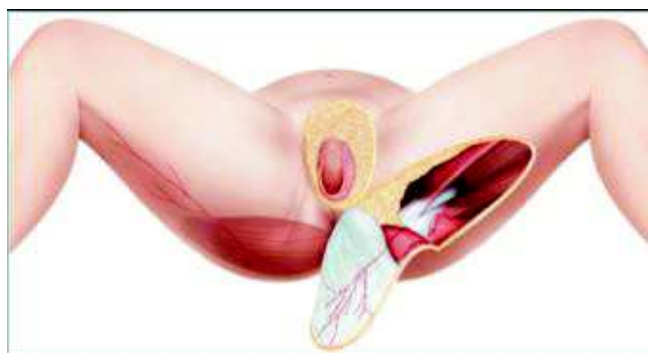

Figure 36: Prélèvement du lambeau glutéal inférieur [68]

#### b) Résultats des études sur la reconstruction périnéale après amputation abdomino périnéale

Des études rétrospectives ont comparé les différentes techniques de fermeture périnéale après amputation abdomino périnéale.

En 2012, Fosters et al [69] ont réalisé une revue de la littérature de 1995 à 2011 comparant les résultats de la fermeture périnéale après ELAPE par lambeaux ou par prothèse biologique. Aucune différence significative en terme de complications périnéales ou d'éventration périnéale n'était retrouvée. Figure 37.

Méthodes de réparation	Nombre	Age	M/F	RT néo adjuvante	Mortalité à 30J	Dindo I, II ou III	Dindo I et II	Dindo III	Eventration périnéale
Bio prothèse	85	67,3	50/27	51 60%	2 2,4%	24 28,2%	15 17,6%	9 10,6%	3 3,5%
Lambeaux	179	66,6	109/6 1	147 90,7%	1 0,5%	56 31,3%	41 22,9%	15 8,3%	7 3,9%
Valeur p			1,00	<0,0001	0,2433	0,6686	0,4206	0,6474	1,00

Figure 37: Résultats des reconstruction périnéale par lambeaux et prothèses biologiques après ELAPE [69]

En 2017, Musters et al [58] ont réalisé une étude contrôlée randomisée (BIOPEX – Study) comparant les complications périnéales dans les 30 jours post opératoires d'une ELAPE avec fermeture périnéale primitive versus prothèse biologique. 104 patients ont été inclus (50 dans le

bras bioprothèse, 54 dans le bras fermeture primitive), le taux de complications périnéales n'était pas statistiquement significatif avec 63 % contre 66 % de complications respectivement ( $p=0,71$ ). En revanche, le taux d'éventration périnéale à 1 an était de 73 % versus 87 % respectivement ( $p=0,03$ ).

Blok et al [30] ont publié en 2021 une analyse post-hoc 5 ans après l'étude BIOPEX, le taux d'éventrations périnéales était de 7 % dans le groupe bioprothèse contre 30 % dans le groupe fermeture primaire ( $p=0,006$ ).

Buscail et al [70] ont publié en 2021 une méta analyse avec revue de la littérature de 2000 à 2020 comparant les lambeaux de muscle grand droit contre la fermeture primaire et les prothèses contre la fermeture primaire dans la reconstruction pelvienne après amputation abdomino périnéale et exentération pelvienne. L'étude retrouvait une différence statistiquement significative en faveur du lambeau ou de la prothèse dans la fermeture périnéale après AAP ou ELAPE en terme de complications périnéales majeures, cette différence n'était pas retrouvée pour les exentérations pelviennes, ni pour les complications mineures.

Ces résultats avait aussi été retrouvés dans l'étude de Devulapalli en 2016. [71]

### **c) Études en cours sur la reconstruction périnéale après amputation abdomino périnéale**

Au vu de ces différents résultats, les lambeaux et les prothèses utilisés dans la réparation périnéale après chirurgie pelvienne doivent probablement contribuer à diminuer le taux de complications majeures ou tardives, or ces études sont de faible niveau de preuve, c'est pourquoi 3 études multicentrique sont en cours pour répondre à la question de la technique de réparation périnéale optimale après chirurgie pelvienne carcinologique :

- L'étude NEAPE [72] est une étude contrôlée randomisée open label comparant 2 techniques de fermeture du périnée après amputation abdomino périnéale extra lévatorienne pour cancer du rectum : prothèse biologique versus lambeau musculo cutanée de grand glutéal.

Le critère de jugement principal est la performance physique à 6 mois avec l'hypothèse que la technique de fermeture périnéale par une bioprothèse entraînerait une moindre dégradation des performances physiques.

La date estimée de fin de l'étude est septembre 2027.

- L'étude GRECCAR 9 : Etude Coût-utilité de deux stratégies de reconstruction périnéale après résection abdominopérinéale pour adénocarcinome ano-rectal : prothèses biologiques versus fermeture primaire, une étude médico-économique multicentrique, randomisée, en simple aveugle.

L'objectif principal de l'étude est de déterminer le ratio coût-utilité (ICUR) de ces deux stratégies.

Les objectifs secondaires sont le taux de cicatrisation périnéale, le temps de cicatrisation, la morbidité périnéale, l'intensité de la douleur, les traitements anti douleurs, la durée d'hospitalisation, la durée de la prise en charge des soins infirmiers, le délai entre la chirurgie et le premier cycle de chimiothérapie adjuvante, d'évaluer la survie sans progression et le site de récurrence de la maladie des deux stratégies chirurgicales.

Les objectifs secondaires médico-économiques sont le ratio coût –efficacité à 12 mois, le bénéfice net annuel et une période cumulative à 5 ans de l'utilisation systématique des bioprothèses vs. la fermeture primaire et la quantité et le coût unitaire des ressources utilisées dans le cadre de ces 2 procédures chirurgicales. Figure 38.



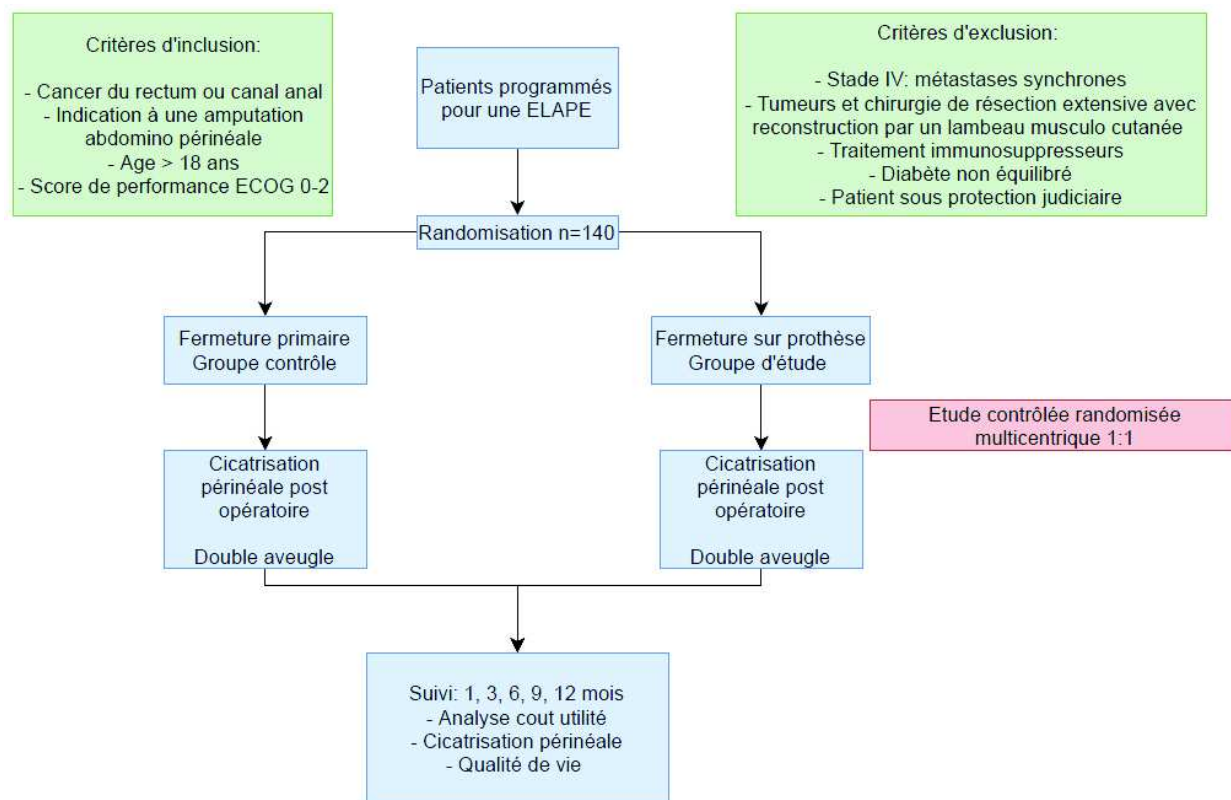


Figure 38: schéma de l'étude GRECCAR 9

- L'étude BIOPEX – 2 study est une étude contrôlée randomisée multicentrique. L'objectif de cette étude est de déterminer si un lambeau de retournement fessier comparé à une fermeture primaire améliore la cicatrisation périnéale après une amputation abdomino périnéale pour cancer du rectum. [73]

## B. Événtration périnéale : Y a t'il une bonne technique de réparation ?

De 2012 à 2020, le nombre de publications concernant les événements périnéales a considérablement augmenté en comparaison à la période de 1944 à 2011.

Comme pour la fermeture périnéale après amputation abdomino périnéale, de nombreuses techniques chirurgicales ont été réalisées pour permettre une réparation optimale des événements périnéales sans qu'une méthode de référence ne soit établie ce jour.

De nombreux facteurs sont à prendre en compte dans le choix de la technique de réparation incluant la taille du défaut, sa localisation, les antécédents chirurgicaux et de radiothérapie, l'état général du patient et l'expérience du chirurgien.

L'approche idéale serait l'approche la moins invasive avec le meilleur résultat à long terme.

### 1. Voie d'abord chirurgicale

Les principes de la chirurgie pariétale sont applicables lors de la réparation des événements périnéales.

### a) La voie abdominale

La voie abdominale par laparotomie ou par coelioscopie peut permettre d'associer un autre geste chirurgical comme la réparation d'une éventration parastomiale ou médiane. De plus, elle permet d'éliminer une récurrence tumorale, et le placement et la fixation de la prothèse sous contrôle direct de la vue avec un moindre risque de léser les structures adjacentes (vaisseaux, uretères).

Les premières réparations par coelioscopie d'une éventration périnéale sont rapportées en 2002. [74], [75]

Par voie coelioscopique, le patient est installé en position double équipe, les bras le long du corps incliné en position de Trendelenburg sous anesthésie générale. Un trocart d'open ombilical est mis en place, un pneumopéritoine est insufflé à 12mmHg, ainsi que 2 autres trocarts en fosse iliaque droite et gauche et si besoin un troisième trocart en sus pubien sont mis en place. La cavité péritonéale est explorée, le contenu herniaire est réduit, la prothèse de taille adaptée au collet est mise en place et fixée. La mise en place d'un redon est laissée à la discrétion du chirurgien.

Figure 39 et 40. [21], [71].

La voie coelioscopique entraîne moins d'adhérences intrapéritonéales, permet des suites opératoires plus simples avec une mobilisation et la reprise d'un transit plus précoce, or cette approche n'est pas réalisable en cas d'antécédents chirurgicaux abdominaux multiples avec un risque de plaie digestive majoré.

La laparotomie peut être réservée à la prise en charge d'éventrations périnéales en cas d'antécédents de chirurgies multiples, en cas de geste associé ou d'éventrations récidivantes.

La chirurgie robotique est possible mais reste anecdotique avec 3 publications à ce jour. [77], [78], [79].

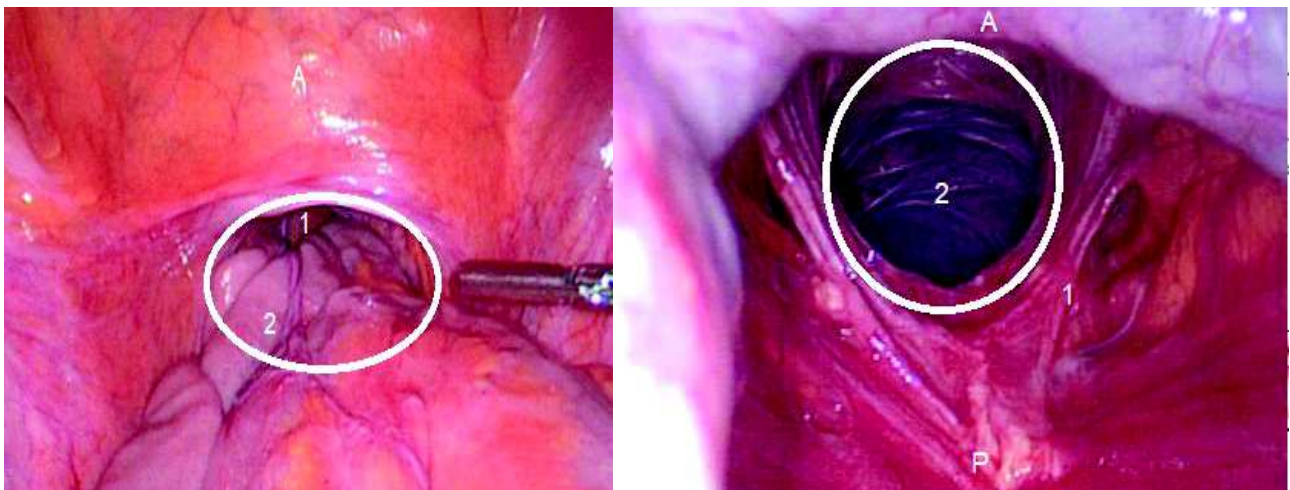


Figure 39 (gauche): Vue coelioscopique d'une éventration périnéale; A: antérieur, 1: éventration, 2: intestin grêle, ovale: collet de l'éventration

Figure 40 (droite): Voie coelioscopique d'une éventration à contenu réduit; A: antérieur, P: postérieur, 1: promontoire, 2: éventration, ovale: collet de l'éventration [76]

## b) La voie périnéale

La réparation peut s'effectuer en décubitus ventral [80] ou en décubitus dorsal en position de la taille ou gynécologique [81] sous anesthésie générale ou rachianesthésie chez des patients âgés ou qui présentent une contre indication à l'anesthésie générale.

La peau superflue est réséquée par une incision elliptique en regard de l'ancienne cicatrice (1), puis le sac et ses berges sont disséqués en faisant attention à ne pas léser l'urètre ou le vagin sur la face antérieure (2), le contenu herniaire est réintégré dans la cavité péritonéale (3), le sac est réséqué ou fermé. Une prothèse de taille adaptée au collet de l'événtration est placée et fixée (4), un rapprochement des muscles releveurs de l'anus est réalisée si possible (5), enfin le plan sous cutané et la peau sont fermés (6). La mise en place d'un redon est laissée à la discrétion du chirurgien. Figure 41.

C'est une voie réputée plus simple mais il existe certaines contraintes techniques comme une moins bonne exposition, notamment en cas d'événtration profonde [82], à la fois pour fixer la plaque, en cas de plaie digestive ou pour exclure une récurrence tumorale.

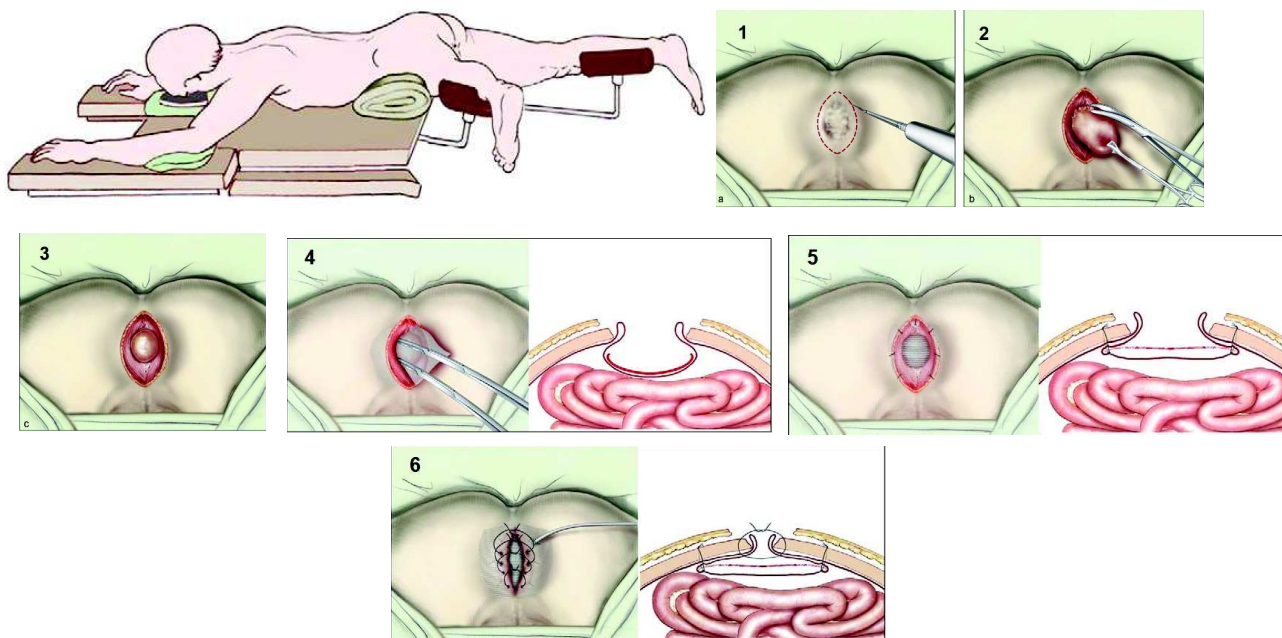


Figure 41: Cure d'événtration périnéale par voie périnéale en décubitus ventral [80]

## c) Le voie combinée

La voie combinée permet de réunir l'avantage des 2 techniques, elle permet une meilleure exposition et d'exciser la peau superflue ou lésée du périnée.

## 2. Evolution des pratiques

Entre 1944 à 2011, Mjoli et al [83] rapportaient dans leur revue de la littérature une approche périnéale dans 51 % des cas, coelioscopique dans 11 % des cas, par laparotomie dans 26% des cas et par voie combinée dans 7 % des cas.

Entre 2012 à 2016, Balla et al [23] rapportaient dans leur revue de la littérature une approche périnéale dans 69% des cas, coelioscopique dans 23 % des cas, par laparotomie dans 3% des cas et par voie combinée dans 2 % des cas.

De 2017 à 2020, une approche périnéale était réalisée dans 63 % des cas, coelioscopique dans 8 % des cas, par laparotomie dans 16% des cas, par voie combinée par coelioscopie dans 6% des cas et par voie combinée par laparotomie dans 7% des cas .

### **3. Méthodes de réparation**

Concernant la méthode de réparation des éventrations périnéales, de nombreuses techniques existent comme la suture des muscles élévateurs de l'anus, la suture du péritoine, les lambeaux libres ([47]), les lambeaux musculo cutanées, la rétroversion utérine ou vésicale [31], la mobilisation du colon droit [84] et l'utilisation de prothèses biologiques ou synthétiques.

#### **a) La rétroversion utérine**

La rétroversion utérine est rapportée dans la littérature à la fois comme technique de fermeture périnéale après AAP [85] mais aussi dans la réparation de hernie [86] ou d'éventration périnéale [45], [87], [88], [89]. Cette technique est peu onéreuse, l'utérus est un organe résistant, bien vascularisé, en revanche elle nécessite un utérus mobile rétroversé chez une femme qui ne souhaite plus de grossesse et est à risque de dysfonction sexuelle due à un changement de position du vagin [83].

#### **b) Les lambeaux**

Les lambeaux, de muscle grand droit [81], [90], de muscle gracile [91], [92], de muscle glutéal [93], [60], de martius [89], sont une option intéressante chez les patients irradiés avec des tissus fragiles, des muscles rétractiles et qui ont donc une base de fixation mince pour une prothèse. Ils doivent probablement être réservés à des éventrations complexes, récidivantes ou en cas de sepsis pelvien chronique chez des patients en bon état général compte tenu de suites opératoires plus longues et d'une immobilisation prolongée . [81], [95], [88]

De plus, les lambeaux ont leur propre morbidité avec de possibles complications en regard de la zone de prélèvement et du lambeau comme les infections, saignement, nécrose, éventration, sérome ou hématome. La durée opératoire est plus longue avec, si nécessaire, le recours à un chirurgien plasticien.

Les lambeaux ne sont pas réalisables en urgence, ils peuvent être combinée à des prothèses (5 % des cas) pour assurer une couverture suffisante de la prothèse, fermer le périnée sans tension et ainsi diminuer les risques d'infections de la prothèse. [96], [41]

#### **c) Les prothèses**

La fermeture primaire (6 % des cas) était la procédure de choix avant les années 1960. Le premier cas dans la littérature de cure d'éventration périnéale par prothèse est celui rapporté par Cawkell [97] en 1963 avec la mise en place d'une prothèse en Nylon.



A partir de la fin du 20ème siècle, il y a un intérêt croissant des chirurgiens pour la mise en place de prothèse synthétique puis biologique, les prothèses ayant montré leur efficacité dans la diminution du taux de récurrence dans les hernies de la paroi abdominale.

Différents types de prothèses existent, les prothèses synthétiques, les prothèses biologiques et les prothèses en titane [98] (Figure 42 et 43) ou en acier inoxydable [47].

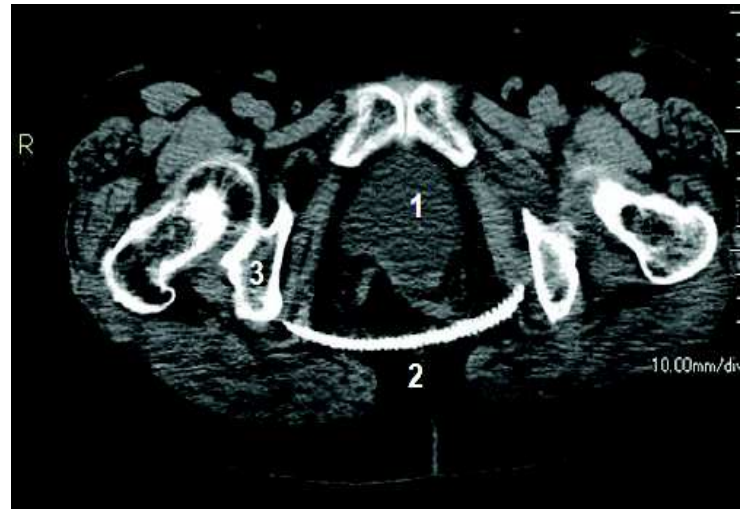
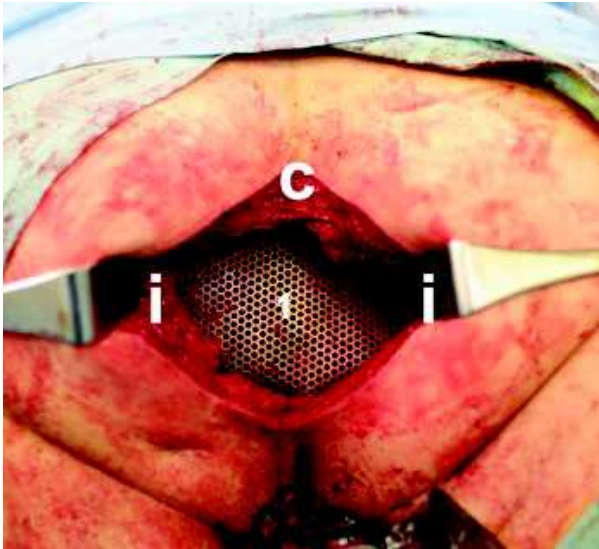


Figure 42: prothèse en titane par voie périnéale; c: coccyx, i: ischion, 1: prothèse (gauche)

Figure 43: coupe scannographique axiale d'une prothèse en titane; 1: vessie, 2: prothèse en titane, 3: ischion (droite)

### i. Les prothèses synthétiques

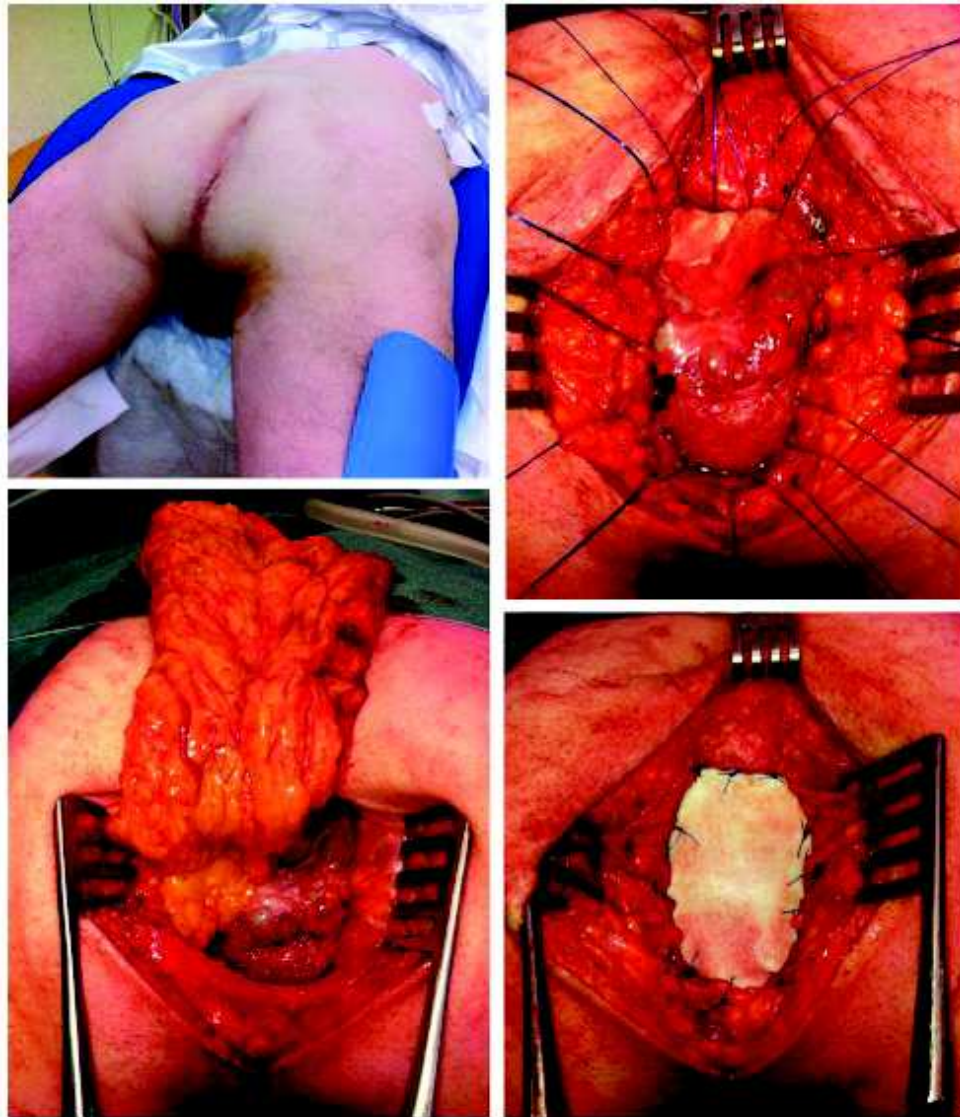
Les prothèses synthétiques (65 % des cas) peuvent être en Nylon, Polypropylène, Prolène, elles restent les prothèses les plus utilisées quelque soit la voie d'abord.

Il n'existe pas de prothèse de référence dans la réparation des éventrations périnéales, les données sont basées sur la réparation des hernies ou éventrations de la paroi et la prothèse synthétique reste la prothèse pariétale de choix. [99]

### ii. Les prothèses biologiques

Les prothèses biologiques (34 % des cas) sont dérivées de tissu collagène d'humain, de porc ou de bovin. Les tissus sont décellularisés et peuvent faire l'objet d'une réticulation supplémentaire qui inhibent la dégradation du collagène permettant une incorporation plus lente dans le tissu adjacent (cross-linked). La prothèse va être remodelée avec une régénération tissulaire et être réabsorbée par l'hôte.

Au regard de leur coût, Bertrand [81] propose de réserver l'utilisation des prothèses biologiques aux populations les plus à risques : sepsis pelvien chronique, tissus hautement irradiés, fistule entéro cutanée ou plaie digestive lors de la dissection avec contamination per opératoire. De plus, la suture de prothèse biologique par voie coelioscopique est plus contraignante [100]. Figure 44.



*Figure 44: cure d'événtration périnéale par voie périnéale, patient en décubitus ventral, mise en place d'une bioprothèse fixée par des points séparés [96]*

#### **d) Fixation des prothèses**

Concernant la fixation des prothèses, celle-ci peut se faire par des sutures, par un système d'ancrage osseux [101], [102], [82] voire par un système de colle. [103]

Latéralement la prothèse est fixée sur les reliquats musculaires des releveurs de l'anus, postérieurement la prothèse est fixée sur le promontoire ou le sacrum, et en antérieur la prothèse peut être fixée sur l'apex ou le mur postérieur du vagin [104], le tissu prostatique [80] ou le périoste du pubis en cas de résection du tractus uro génital. [105] Figure 45 et 46.

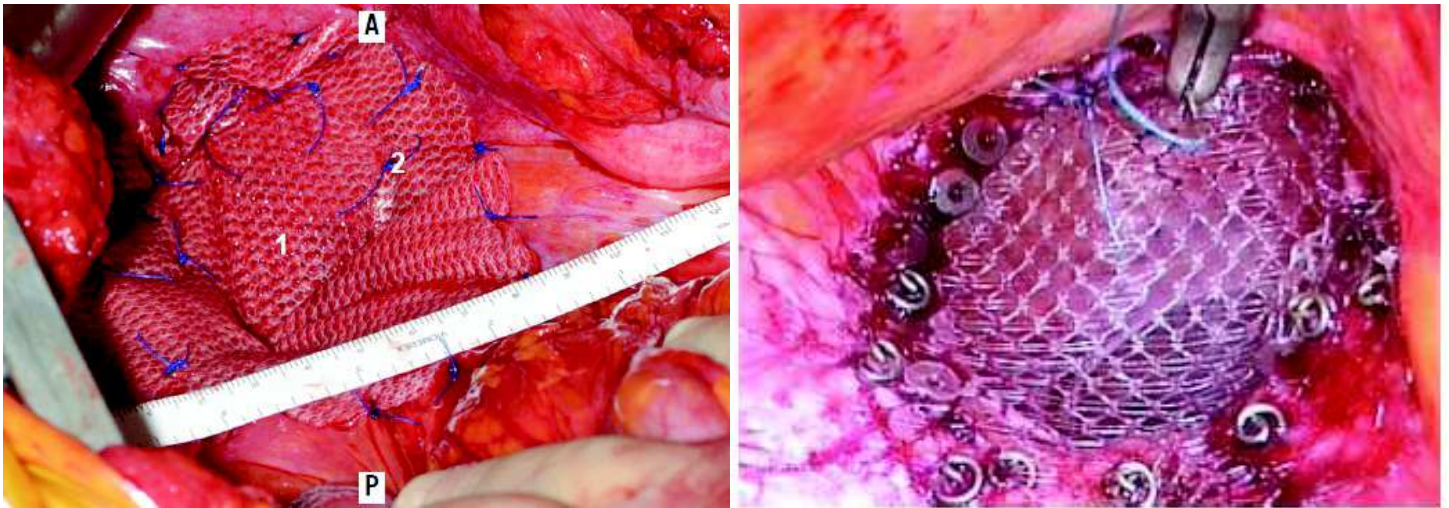


Figure 45 (gauche): fixation d'une prothèse synthétique par des sutures ; A: antérieur, P: postérieur, 1: prothèse composite, 2: fils de Prolène ®[106]  
 Figure 46 (droite): fixation de la prothèse par des Tackers [77]

## C. Complications et résultats à long terme

### 1. Complications

Les cures d'événtrations périnéales ne sont pas sans risques et peuvent être source de complications, présentes dans 21 % des cas.

Aucun décès après cure d'événtration périnéale n'est rapporté dans la littérature.

Il n'est pas évident de comparer les types de complications, celles-ci sont peu décrites et ne sont pas classées selon la classification de Clavien-Dindo, notamment en ce qui concerne les infections périnéales.

### 2. Récidive

Les récurrences après prothèses sont probablement due à une fixation insuffisante du fait de l'absence de structures musculaires solides [107], [100]. La prothèse crée un pont entre les berges sans base solide pour la soutenir. Elle va être fragilisée par la pression engendrée par la station debout, les efforts de toux ou le port de charge. Figure 47.

C'est pourquoi, Blok et al [32] ont proposé de combiner la prothèse à un lambeau ce qui permettrait d'ajouter un plancher solide sous la prothèse.

De plus lors d'un abord coelioscopique seul, la cavité de l'événtration n'est pas fermée, ce qui laisse la prothèse en tension sans soutien, c'est pourquoi Li et Zhang [108] ont proposé une voie combinée coelioscopique avec une double fixation à la fois par voie périnéale et abdominale avec un rapprochement des tissus sous cutanée.



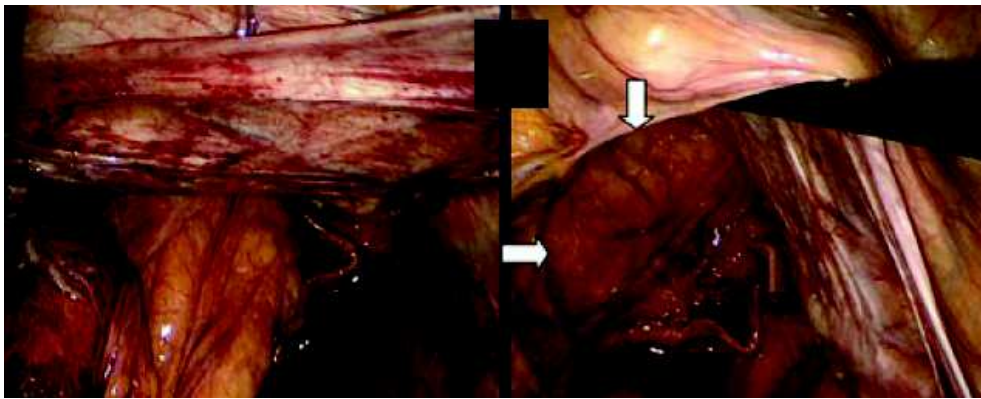


Figure 47: vue en cœlioscopie d'une récurrence postéro latérale d'une éventration à contenu épiploïque (à gauche) puis réduite (à droite) [105]

Les facteurs influençant les récurrences sont probablement multiples.

On peut citer le type de fils, le type de fixation (fils ou tacker), la localisation de la fixation de la prothèse et la qualité du tissu sous jacent, le type de prothèse et sa taille, le type d'abord, les complications post opératoires et l'expérience du chirurgien.

Aucune donnée à ce jour ne permet de prédire les risques de récurrences en fonction de ces facteurs qui sont eux même extrapolés des données sur les hernies et éventrations de la paroi.

Le taux de récurrence dans la littérature est très variable allant de 0 % à 100 % en fonction des techniques.

Entre 1944 à 2011, Mjoli et al [83] ont rapporté un taux de récurrence de 30 % après lambeaux musculaire, de 50 % après fermeture primaire et de 20 % après prothèses.

Entre 2012 et 2016, Balla et al [23] ont rapporté un taux de récurrence de 24 % dans leur revue de la littérature, toutes techniques confondues.

En 2016, Musters et al [96] ont rapporté un taux de récurrence après bioprothèses de 47 %.

Le taux de récurrence est probablement sous estimé du fait d'un suivi médian de 12 mois.

En effet, Blok et al [41] ont retrouvé un taux de récurrence doublant après la première année de suivi. Figure 48.

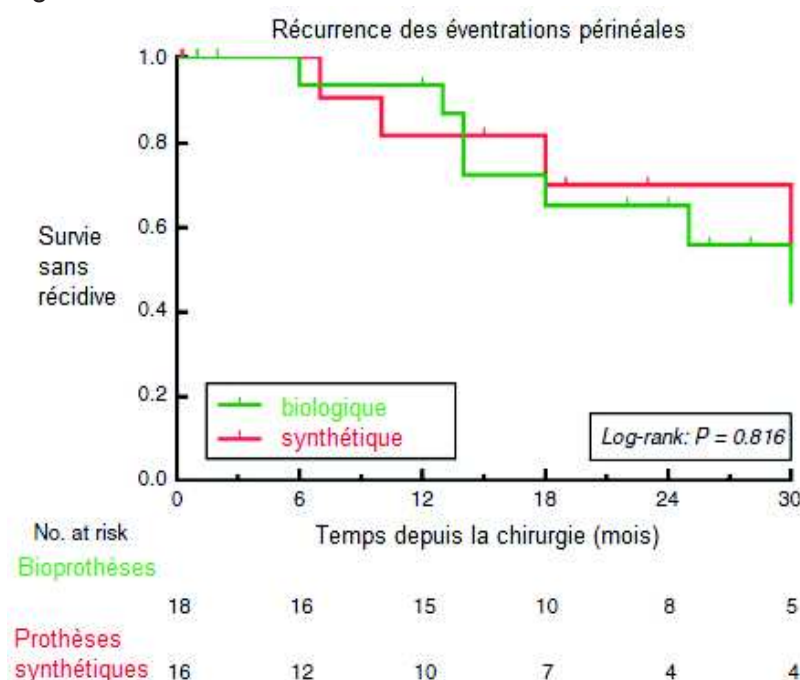


Figure 48: Courbe de Kaplan Meier montrant le développement des récurrences d'éventrations périnéales après reconstruction périnéale par prothèse biologique (vert) ou synthétique (rouge).

De plus, les échecs de réparation sont potentiellement moins rapportés entraînant un biais de publication.

Dans cette revue de la littérature, la voie combinée et la coelioscopie sont les 2 voies rapportant le taux de récurrence le plus faible, la voie périnéale étant la voie d'abord rapportant le plus de récurrence. Concernant les méthodes de réparation, les lambeaux et les prothèses synthétiques rapportent le taux de récurrence le plus faible. La suture primaire et la prothèse biologique rapportent les taux de récurrence les plus élevés. Ainsi une approche décisionnelle basée sur ces critères peut être proposée et est représentée sur la figure 49.

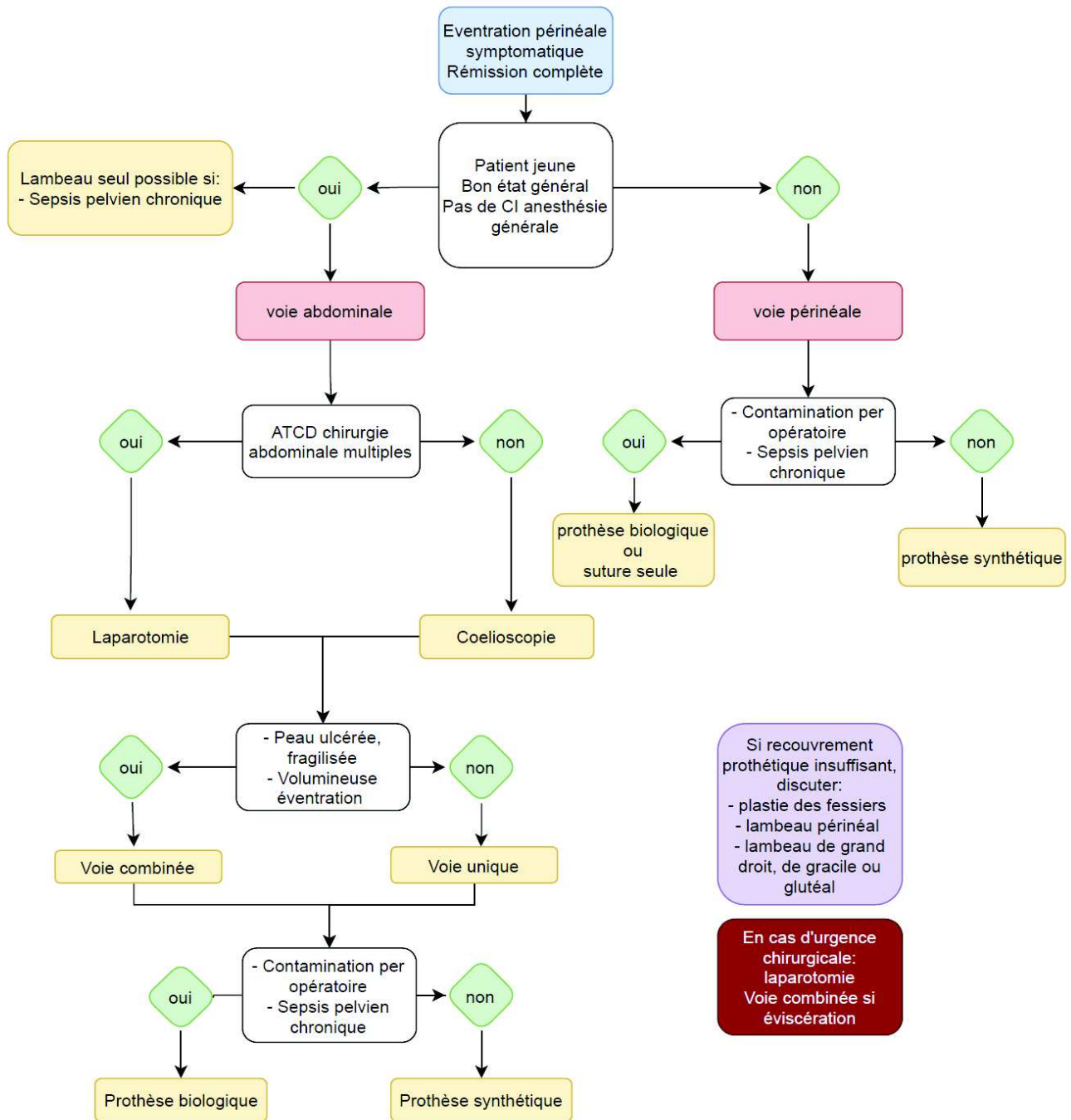


Figure 49: Proposition de diagramme décisionnel dans la prise en charge chirurgicale des éventrations périnéales symptomatiques

## VI. Conclusion

Dans cette étude, un biais de publication influence probablement les résultats en raison d'une tendance des auteurs à publier les succès techniques.

De plus, seules des données rétrospectives sur de petits effectifs sur une longue période avec des techniques chirurgicales non reproductibles sont rapportées et d'importantes données sont souvent manquantes limitant la comparabilité inter-études.

Dans ces conditions, on ne peut conclure avec certitude sur la meilleure technique à adopter pour la réparation des éventrations périnéales après chirurgie pelvienne carcinologique.

La prévention des éventrations périnéales reste probablement le meilleur traitement à ce jour.

Des études de cohorte prospective basée sur un algorithme consensuellement admis seraient nécessaires et doivent être réfléchies à l'échelle nationale (Club Hernie, groupe national français de chirurgie pariétale). Ce type d'étude aurait pour objectif de mieux connaître et traiter les éventrations périnéales et d'améliorer les résultats à long terme.

## VII. Annexes

### Annexe 1 : Revue de la littérature

Auteur	Année	Nombre de patients par articles	Voie d'abord et Techniques	Nombres de réparations	Nombres de récurrence
Abbas[21]	2014	7	coelio composite	1	0
			périnéale bio	1	0
			coelio bio	1	0
			coelio composite	1	0
			coelio composite	1	0
			coelio convertie composite	1	0
			coelio suture	1	0
Abdul[16]	2002	1	périnéale synth	1	0
Aboian[24]	2009	8	périnéale synth	2	0
			laparo synth	2	0
			périnéale suture	2	0
			laparo suture	2	0
Akatsu[22]	2009	1	périnéale synth	1	0
Al Haddad[110]	2007	1	périnéale bio	1	0
Ali[46]	2011	3	périnéale synth	1	1
			périnéale synth	1	0
			périnéale synth	1	1
Allen[82]	2014	6	coelio synth + composite	5	0
			combinée coelio synth + composite	1	0
Alvarez[111]	2017	1	périnéale synth	1	0
Bach[112]	1967	1	périnéale hysteropexie	1	nc
Beck[113]	1986	8	périnéale synth	2	2
			laparo synth	6	0
Berendzen[114]	2011	1	combinée coelio suture	1	1
Bertrand[81]	2019	21	périnéale bio	14	8
			laparo synth	4	2
			combinée laparo synth	1	0
			combinée laparo flap	2	0

Auteur	Année	Nombre de patients par articles	Voie d'abord et Techniques	Nombres de réparations	Nombres de récidence
Blok[115]	2017	1	périnéale bio + flap	1	0
Blok[41]	2019	34	périnéale bio	10	7
			laparo bio	2	0
			combinée coelio bio	1	0
			périnéale synth	13	5
			périnéale synth + flap	3	0
			périnéale bio + flap	5	0
Brostchi[116]	1985	1	laparo synth	1	1
Cartwright[117]	2019	1	périnéale synth	1	0
Casasanta[76]	2012	1	combinée coelio synth	1	0
Cattel[116]	1944	1	périnéale hysteropexie	1	0
Cawkell[97]	1963	1	combinée laparo synth	1	0
Chander [5]	2012	1	laparo synth	1	nc
Chelala[118]	2012	1	coelio bio	1	0
Coratti[104]	2020	1	coelio synth	1	0
De campos[119]	2005	1	Laparo péricarde	1	0
Douglas[95]	2013	1	périnéale bio + flap	1	0
Dulucq[102]	2006	4	coelio synth	4	0
Ego Aguirre[47]	1964	9	périnéale synth	1	1
			périnéale fascia lata	1	0
			périnéale fascia lata	1	0
			périnéale fascia lata	1	nc
			périnéale fascia lata	1	1
			périnéale fascia lata	1	1
			périnéale synth	1	nc
			périnéale synth	1	0
Eriksen[120]	2014	1	périnéale bio	1	0
Ewan[106]	2014	2	laparo synth	1	nc
			laparo synth	1	nc
Fallis[34]	2013	1	laparo bio	1	0
Franklin[75]	2002	1	combinée coelio synth	1	0
Frydman[121]	1989	1	périnéale synth	1	0
Garcia[122]	1998	1	périnéale synth	1	0
Ghellai[74]	2002	1	coelio synth	1	0



Auteur	Année	Nombre de patients par articles	Voie d'abord et Techniques	Nombres de réparations	Nombres de récidence
Gomez[123]	2010	1	combinée coelio synth	1	0
Goedhart[100]	2016	12	coelio synth	1	1
			coelio synth	1	0
			coelio synth	1	0
			coelio synth	1	0
			coelio synth	1	0
			coelio synth	1	1
			coelio synth	1	0
			coelio synth	1	0
			coelio synth	1	1
			coelio synth	1	0
			coelio synth	1	0
			coelio synth	1	0
Gregory[124]	1969	1	périnéale suture	1	1
Guzzo[116]	1963	1	périnéale suture + fermeture fascia	1	0
Hall[45]	2017	1	laparo Pfann rétro ut	1	0
Hansen[92]	1997	1	combinée laparo flap	1	0
Harris[33]	2015	1	coelio synth	1	nc
Hassan[103]	2019	3	coelio synth	1	0
			coelio synth	1	0
			laparo synth	1	0
Honjo[125]	2017	1	périnéale synth	1	0
Hullsiek[20]	1953	1	laparo suture	1	0
Imagawa[98]	2013	3	périnéale tita	1	0
			périnéale tita	1	0
			périnéale titanium	1	0
Kakiuchi[105]	2018	1	coelio synth	1	0
Kanao[126]	2019	1	coelio composite	1	0
Kathju[127]	2009	1	combinée laparo bio	1	0
Kato[84]	2018	1	combinée coelio cæcum	1	0
Kefleyesus[128]	2019	1	laparo composite	1	1
Kelly[129]	1960	1	périnéale fascia lata	1	0
Khalil[35]	2010	1	périnéale synth	1	1
Kitamura[130]	1997	1	périnéale plastie fessier	1	0

<b>Auteur</b>	<b>Année</b>	<b>Nombre de patients par articles</b>	<b>Voie d'abord et Techniques</b>	<b>Nombres de réparations</b>	<b>Nombres de récidence</b>
Kubota[131]	2011	1	périnéale synth	1	0
Kunduz[132]	2018	1	périnéale synth	1	0
Lee [107]	2014	1	périnéale composite	1	0
Leuchter [94]	1982	2	périnéale flap	1	0
			périnéale flap	1	1
Levic[28]	2017	18	périnéale bio	13	4
			périnéale flap	1	0
			laparo suture	1	0
			laparo bio	1	
			combinée laparo composite	2	0
Li et Zhang [108]	2017	2	combinée coelio synth	1	0
			combinée coelio synth	1	0
Li[78]	2020	1	robot synth	1	0
Martijnse[26]	2012	29	périnéale synth	29	9
Martin Fernandez[133]	2001	1	périnéale synth	1	0
Maurissen[79]	2019	1	robot synth	1	0
Mc Kenna[87]	2019	21	périnéale bio	3	0
			laparo synth	2	0
			laparo suture + épiplo	4	1
			périnéale synth	6	0
			coelio synth	1	0
			combinée laparo synth	3	0
			laparo rétro ut	1	0
			laparo vessie	1	0
Mc Mullin[19]	1985	1	combinée laparo synth	1	0
Mjoli[83]	2011	3	périnéale bio	1	0
			périnéale bio	1	0
			périnéale bio	1	0
Morcos[134]	2009	1	combinée laparo synth	1	0
Musters[96]	2016	15	périnéale bio	10	7
			combinée coelio épiplo + bio	1	0
			périnéale bio + flap	3	0
			laparo bio + vessie	1	0

<b>Auteur</b>	<b>Année</b>	<b>Nombre de patients par articles</b>	<b>Voie d'abord et Techniques</b>	<b>Nombres de réparations</b>	<b>Nombres de récidence</b>
Neumann[135]	2016	1	périnéale synth	1	0
Ong[136]	2011	1	périnéale bio	1	0
Papadakis[60]	2017	1	périnéale composite + flap	1	0
Patel[137]	2013	1	périnéale flap	1	1
Penkov[138]	2015	1	périnéale suture	1	1
Perl[93]	1960	1	périnéale flap	1	0
Porneczi[91]	2006	1	périnéale flap	1	0
Portilla[109]	2010	1	coelio synth	1	1
Pramateftakis[139]	2020	1	périnéale nc	1	1
Rajabaleyan[77]	2019	1	robot composite	1	0
Rayhanaba[140]	2009	1	coelio composite	1	0
Remzi[31]	2003	1	laparo vessie	1	0
Ruiz[141]	2007	1	laparo synth	1	1
Ryan[142]	2010	1	coelio composite	1	0
Saad[90]	2013	1	combinée laparo flap	1	0
Sapci[143]	2019	1	périnéale bio	1	0
Sarr[144]	1982	1	combinée laparo synth	1	0
Sayers[25]	2014	8	périnéale bio	5	1
			périnéale bio + flap	3	1
Sicard[145]	1958	1	laparo hysteropexie	1	nc
Skipworth[146]	2007	1	périnéale bio	1	0
So[88]	1997	19	périnéale suture	7	2
			périnéale synth	4	1
			périnéale flap	1	0
			périnéale rétro ut	1	0
			laparo suture	1	0
			laparo synth	1	0
			laparo vessie	1	0
			combinée laparo suture	2	0
			combinée laparo rétro ut	1	0
Stamatiou[147]	2020	1	périnéale synth + flap	1	0
Suzuki[148]	2014	2	laparo composite	1	1
			périnéale synth	1	0

<b>Auteur</b>	<b>Année</b>	<b>Nombre de patients par articles</b>	<b>Voie d'abord et Techniques</b>	<b>Nombres de réparations</b>	<b>Nombres de récurrence</b>
Svane[149]	2012	1	périnéale bio	1	0
Teramura[150]	2018	1	coelio synth	1	0
Tomohiro[32]	2017	1	laparo iléus tube	1	0
Veenhof[89]	2007	2	périnéale synth + rétro ut	1	1
			laparo synth	1	nc
Villar[44]	2002	2	laparo composite	1	0
			laparo composite	1	0
Vorburger[151]	1998	1	périnéale flap	1	0
Wong [152]	2016	1	périnéale synth	1	0
Yasukawa[153]	2018	3	combinée coelio composite	1	0
			combinée coelio composite	1	0
			combinée coelio suture	1	0
Yeomans[14]	1937	2	laparo suture	1	0
			périnéale suture	1	1

Annexe 2 : Indication de la chirurgicale initiale

<b>Indication chirurgie</b>	<b>Nombre</b>	<b>Pourcentage</b>
Cancer du rectum	235	73,4%
Cancer canal anal	44	13,7%
Angiomyxome	1	0,3%
Instabilité spinale	1	0,3%
Cancer du col de l'utérus	13	4%
Colite	4	1,25%
Maladie de Crohn	1	0,3%
Cancer du colon	1	0,3%
Cancer de l'endomètre	1	0,3%
Fibrosarcome	1	0,3%
Tumeur neuro endocrine rétrorectale	1	0,3%
Douleur coccygienne post traumatique	1	0,3%
Cancer du vagin	1	0,3%
Cancer urologique	6	1,9%
Rectocèle	1	0,3%
NC	8	2,5%

Annexe 3 : Type de chirurgie pelvienne initiale

<b>Type de chirurgie pelvienne</b>	<b>Nombre</b>	<b>Pourcentage</b>
Amputation abdomino périnéale	242	75,6%
Amputation abdomino périnéale + coccygectomie	1	0,3%
Amputation abdomino périnéale + coloproctectomie totale	1	0,3%
Amputation abdomino périnéale + pelvectomie totale	1	0,3%
Coccygectomie	2	0,6%
Coloproctectomie	4	1,25%
Cystourectomie	2	0,6%
ELAPE	33	10,3%
Exentération pelvienne	16	5%
Exentération pelvienne antérieure	5	1,6%
Hystérectomie + cure de prolapsus	1	0,3%
Pelvectomie postérieure	1	0,3%
Proctectomie	9	2,8%
Proctectomie + coccygectomie	1	0,3%
Sacrectomie	1	0,3%

Annexe 4 : Type de réparation des éventrations périnéales

Type de réparation des éventrations périnéales	Nombre	Pourcentage
Prothèse biologique	73	22,7%
Prothèse biologique et épiploplastie	1	0,31%
Prothèse biologique et lambeau	13	4,05%
Prothèse biologique et lambeau de vessie et épiploplastie	1	0,31%
Plastie du caecum	1	0,31%
Prothèse composite	17	5,30%
Prothèse composite et lambeau	1	0,31%
Fascia lata	7	2,2%
Lambeau	12	3,74%
Hystéropexie	3	0,94%
Ileus tube	1	0,31%
Prothèse de péricarde	1	0,31%
Plastie des fessiers	1	0,31%
Rétroversion utérine	4	1,26%
Suture seule	19	5,97%
Suture et fermeture des fascia	1	0,31%
Suture et épiploplastie	8	2,5%
Prothèse synthétique	138	43,4%
Prothèse synthétique et composite	6	1,89%
Prothèse synthétique et lambeau	4	1,26%
Prothèse synthétique et rétroversion utérine	1	0,31%
Prothèse titanium	3	0,94%
Plastie de vessie	3	0,94%
NC	1	0,31%

## VIII. Bibliographies

- [1] R. M. Moroni, P. S. Magnani, F. J. Candido-Dos-Reis, et L. G. O. Brito, « Perineal hernia extruding into the labium majus after multiple surgeries for pelvic organ prolapse », *Int Urogynecol J*, vol. 24, n° 12, p. 2149-2151, déc. 2013, doi: 10.1007/s00192-013-2063-5.
- [2] D. Stamatiou, J. E. Skandalakis, L. J. Skandalakis, et P. Mirilas, « Perineal hernia: surgical anatomy, embryology, and technique of repair », *Am Surg*, vol. 76, n° 5, p. 474-479, mai 2010.
- [3] J. C. Hocking, M. Hyakutake, et C. A. Webber, « Rare Enterorectal Pelvic Floor Hernia-A Cadaveric Study », *Female Pelvic Med Reconstr Surg*, vol. 24, n° 5, p. e35-e37, oct. 2018, doi: 10.1097/SPV.0000000000000491.
- [4] A. R. Koontz, « Perineal hernia; report of a case with many associated muscular and fascial defects », *Ann Surg*, vol. 133, n° 2, p. 255-260, févr. 1951, doi: 10.1097/00000658-195102000-00019.
- [5] R. K. Chander, F. M. Dubocq, et E. Irizarry, « A novel repair of a perineal hernia with long-term follow-up », *Int J Colorectal Dis*, vol. 27, n° 5, p. 677-678, mai 2012, doi: 10.1007/s00384-011-1264-y.
- [6] K. N. Hines, G. H. Badlani, et C. A. Matthews, « Peripartum Perineal Hernia: A Case Report and a Review of the Literature », *Female Pelvic Med Reconstr Surg*, vol. 24, n° 5, p. e38-e41, oct. 2018, doi: 10.1097/SPV.0000000000000534.
- [7] « Cotte E, Artru P, Bachet JB, Bibeau F, Christou N, Conroy T, Doyen J, Fabre J, Huguet F, Legoux JL, Hoeffel C, Léonard D, Meillan N, Mirabel X, Paix A, Pioche M, Rivin Del Campo E, Vendrely V. « Cancer du rectum ». Thésaurus National de Cancérologie Digestive, Mai 2021, [En ligne] [<http://www.tncd.org>] »,
- [8] « Moureau-Zabotto L, Vendrely V, Abramowitz L, Borg C, Francois E, Goere D, Huguet F, Peiffert D, Siproudhis L, Ducreux M, Bouché O. Anal cancer: French Intergroup Clinical Practice Guidelines for diagnosis, treatment and follow-up (SNFGE, FFCD, GERCOR, UNICANCER, SFCD, SFED, SFRO, SNFCP). *Dig Liver Dis*. 2017 Aug;49(8):831-840. »,
- [9] E. Rullier, Q. Denost, V. Vendrely, A. Rullier, et C. Laurent, « Low rectal cancer: classification and standardization of surgery », *Dis Colon Rectum*, vol. 56, n° 5, p. 560-567, mai 2013, doi: 10.1097/DCR.0b013e31827c4a8c.
- [10] V. Bridoux *et al.*, « Recommandations pour la pratique clinique Cancer du rectum », *Colon Rectum*, vol. 10, n° 1, p. 12-27, févr. 2016, doi: 10.1007/s11725-015-0617-z.
- [11] J. F. Magrina, « What to do and not to do in gynecologic oncology surgery », *Eur J Gynaecol Oncol*, vol. 21, n° 4, p. 335-338, 2000.
- [12] J. J. Tuech, B. Lefebure, F. Michot, et P. Teniere, « L'exentération pelvienne pour cancer », *Journal de Chirurgie*, vol. 142, n° 6, p. 367-374, déc. 2005, doi: 10.1016/S0021-7697(05)80957-3.
- [13] G. T. Hayden, « RARE CASE OF PERINEAL HERNIA. », *The Lancet*, vol. 29, n° 740, p. 197-198, nov. 1837, doi: 10.1016/S0140-6736(02)80656-0.
- [14] F. C. Yeomans, « Levator hernia, perineal and pudendal », *The American Journal of Surgery*, vol. 43, n° 3, p. 695-697, mars 1939, doi: 10.1016/S0002-9610(39)90626-4.
- [15] Moschcowitz AV, « Moschcowitz AV. Perineal hernia. *Surg Gynecol Obstet*. 1916;26:514 – 520. », 1916.
- [16] A. S. O. Abdul Jabbar, « Postoperative perineal hernia », *Hernia*, vol. 6, n° 4, p. 188-190, déc. 2002, doi: 10.1007/s10029-002-0079-8.
- [17] V. Giampapa, A. Keller, W. W. Shaw, et S. R. Colen, « Pelvic floor reconstruction using the rectus abdominis muscle flap », *Ann Plast Surg*, vol. 13, n° 1, p. 56-59, juill. 1984, doi: 10.1097/00000637-198407000-00010.
- [18] R. L. Cali, R. M. Pitsch, G. J. Blatchford, A. Thorson, et M. A. Christensen, « Rare pelvic floor hernias. Report of a case and review of the literature », *Dis Colon Rectum*, vol. 35, n° 6, p. 604-612, juin 1992, doi: 10.1007/BF02050544.



- [19] N. D. McMullin, W. R. Johnson, A. L. Polglase, et E. S. Hughes, « Post-proctectomy perineal hernia: case report and discussion », *Aust N Z J Surg*, vol. 55, n° 1, p. 69-72, févr. 1985, doi: 10.1111/j.1445-2197.1985.tb00858.x.
- [20] H. E. Hullsiek, « Perineal hernia following abdominoperineal resection », *Am J Surg*, vol. 92, n° 5, p. 735-738, nov. 1956, doi: 10.1016/s0002-9610(56)80146-3.
- [21] Y. Abbas et J. Garner, « Laparoscopic and perineal approaches to perineal hernia repair », *Tech Coloproctol*, vol. 18, n° 4, p. 361-364, avr. 2014, doi: 10.1007/s10151-013-1060-5.
- [22] T. Akatsu *et al.*, « Perineal hernia as a rare complication after laparoscopic abdominoperineal resection: report of a case », *Surg Today*, vol. 39, n° 4, p. 340-343, 2009, doi: 10.1007/s00595-008-3851-2.
- [23] A. Balla *et al.*, « Perineal hernia repair after abdominoperineal excision or extralevator abdominoperineal excision: a systematic review of the literature », *Tech Coloproctol*, vol. 21, n° 5, p. 329-336, mai 2017, doi: 10.1007/s10151-017-1634-8.
- [24] E. Aboian, D. C. Winter, D. R. Metcalf, et B. G. Wolff, « Perineal hernia after proctectomy: prevalence, risks, and management », *Dis Colon Rectum*, vol. 49, n° 10, p. 1564-1568, oct. 2006, doi: 10.1007/s10350-006-0669-0.
- [25] A. E. Sayers, R. K. Patel, et I. A. Hunter, « Perineal hernia formation following extralevator abdominoperineal excision », *Colorectal Dis*, vol. 17, n° 4, p. 351-355, avr. 2015, doi: 10.1111/codi.12843.
- [26] I. S. Martijnse, F. Holman, G. a. P. Nieuwenhuijzen, H. J. T. Rutten, et S. W. Nienhuijs, « Perineal hernia repair after abdominoperineal rectal excision », *Dis Colon Rectum*, vol. 55, n° 1, p. 90-95, janv. 2012, doi: 10.1097/DCR.0b013e3182334121.
- [27] H. Jones, B. Moran, S. Crane, R. Hompes, C. Cunningham, et LOREC group, « The LOREC APE registry: operative technique, oncological outcome and perineal wound healing after abdominoperineal excision », *Colorectal Dis*, vol. 19, n° 2, p. 172-180, févr. 2017, doi: 10.1111/codi.13423.
- [28] K. Levic, K. von Rosen, O. Bulut, et T. Bisgaard, « Low incidence of perineal hernia repair after abdominoperineal resection for rectal cancer », *Dan Med J*, vol. 64, n° 7, juill. 2017.
- [29] F. N. Rutledge, J. P. Smith, J. T. Wharton, et A. G. O'Quinn, « Pelvic exenteration: analysis of 296 patients », *Am J Obstet Gynecol*, vol. 129, n° 8, p. 881-892, déc. 1977, doi: 10.1016/0002-9378(77)90521-x.
- [30] R. D. Blok *et al.*, « Cumulative 5-year Results of a Randomized Controlled Trial Comparing Biological Mesh with Primary Perineal Wound Closure after Extralevator Abdominoperineal Resection (BIOPEX-study) », *Ann Surg*, févr. 2021, doi: 10.1097/SLA.0000000000004763.
- [31] F. H. Remzi, M. Oncel, et J. S. Wu, « Meshless repair of perineal hernia after abdominoperineal resection: case report », *Tech Coloproctol*, vol. 9, n° 2, p. 142-144, juill. 2005, doi: 10.1007/s10151-005-0213-6.
- [32] K. Tomohiro, G. Tsurita, K. Yazawa, et M. Shinozaki, « Ileal strangulation by a secondary perineal hernia after laparoscopic abdominoperineal rectal resection: A case report », *Int J Surg Case Rep*, vol. 33, p. 107-111, 2017, doi: 10.1016/j.ijscr.2017.02.005.
- [33] C. A. Harris et A. Keshava, « Education and Imaging. Gastrointestinal: Laparoscopic repair of acute perineal hernia causing complete small bowel obstruction », *J Gastroenterol Hepatol*, vol. 30, n° 12, p. 1692, déc. 2015, doi: 10.1111/jgh.13035.
- [34] S. A. Fallis, L. H. Taylor, et R. M. R. Tiramularaju, « Biological mesh repair of a strangulated perineal hernia following abdominoperineal resection », *J Surg Case Rep*, vol. 2013, n° 4, avr. 2013, doi: 10.1093/jscr/rjt023.
- [35] P. N. Khalil, A. Kleespies, M. K. Angele, C. J. Bruns, et M. Siebeck, « Small bowel incarceration in recurrent perineal hernia after abdominoperineal resection », *Int J Colorectal Dis*, vol. 26, n° 7, p. 957-958, juill. 2011, doi: 10.1007/s00384-010-1079-2.
- [36] M. W. Greenberg, « Late perineal evisceration following abdominoperineal resection », *Am J Surg*, vol. 92, n° 4, p. 622-623, oct. 1956, doi: 10.1016/s0002-9610(56)80097-4.
- [37] R. D. Blok, E. Kaçmaz, R. Hompes, O. Lapid, W. A. Bemelman, et P. J. Tanis, « Gluteal turnover flap for perineal reconstruction following abdominoperineal resection for rectal cancer - a video vignette », *Colorectal Dis*, vol. 21, n° 9, p. 1094-1095, sept. 2019, doi: 10.1111/codi.14715.

- [38] S. C. Sistla, R. Reddy, G. Sankar, et S. Elangovan, « Pelvic leiomyoma presenting as perineal hernia », *Hernia*, vol. 13, n° 2, p. 213-215, avr. 2009, doi: 10.1007/s10029-008-0415-8.
- [39] M. A. Lorenzo-Liñán, J. V. Roig, E. Martínez, A. Reina, et J. García-Armengol, « Perineal hernia of a retrorectal tumour », *Colorectal Dis*, vol. 13, n° 3, p. e46-47, mars 2011, doi: 10.1111/j.1463-1318.2010.02479.x.
- [40] M. Gong et M. M. Issa, « A unique perineal herniation of large bladder diverticulum: successful surgical repair through posterior sagittal approach », *Urology*, vol. 47, n° 4, p. 569-572, avr. 1996, doi: 10.1016/S0090-4295(99)80498-1.
- [41] R. D. Blok *et al.*, « Further insights into the treatment of perineal hernia based on a the experience of a single tertiary centre », *Colorectal Dis*, vol. 22, n° 6, p. 694-702, juin 2020, doi: 10.1111/codi.14952.
- [42] G. Rostaminia, Q. Wei, et J. Tomezsko, « Posterior perineal translevator hernia: application of MRI, 3D ultrasound, and computerized modeling », *Int Urogynecol J*, vol. 29, n° 10, p. 1559-1561, oct. 2018, doi: 10.1007/s00192-018-3714-3.
- [43] G. Le Bartz, G. Meurette, T. Guillan, et P.-A. Lehur, « Éventrations périnéales après exérèse rectale ou pelvienne. Prise en charge actuelle et prévention », *Colon Rectum*, vol. 2, n° 2, p. 95-99, mai 2008, doi: 10.1007/s11725-008-0093-9.
- [44] F. Villar, E. Frampas, E. Mirallié, L. Potiron, R. Villet, et P.-A. Lehur, « [Perineal incisional hernia following rectal resection. Diagnostic and management] », *Ann Chir*, vol. 128, n° 4, p. 246-250, mai 2003, doi: 10.1016/s0003-3944(03)00067-1.
- [45] D. J. Hall, C. M. Shaw, A. Iqbal, et S. A. Tan, « The Uterine Flap: An Option for Autogenous Repair of Perineal Hernia after Abdominoperineal Resection », *Am Surg*, vol. 83, n° 8, p. e324-325, août 2017.
- [46] J. M. Ali, A. Stabler, N. R. Hall, M. Irwin, R. Miller, et N. S. Fearnhead, « Tissue expanders: early experience of a novel treatment option for perineal herniation », *Hernia*, vol. 17, n° 4, p. 545-549, 2013, doi: 10.1007/s10029-012-0939-9.
- [47] E. Ego-Aguirre, J. S. Spratt, H. R. Butcher, et E. M. Bricker, « REPAIR OF PERINEAL HERNIAS DEVELOPING SUBSEQUENT TO PELVIC EXENTERATION », *Ann Surg*, vol. 159, p. 66-71, janv. 1964, doi: 10.1097/00000658-196401000-00016.
- [48] N. P. West, C. Anderin, K. J. E. Smith, T. Holm, P. Quirke, et European Extralelevator Abdominoperineal Excision Study Group, « Multicentre experience with extralelevator abdominoperineal excision for low rectal cancer », *Br J Surg*, vol. 97, n° 4, p. 588-599, avr. 2010, doi: 10.1002/bjs.6916.
- [49] K. M. Bullard, J. L. Trudel, N. N. Baxter, et D. A. Rothenberger, « Primary perineal wound closure after preoperative radiotherapy and abdominoperineal resection has a high incidence of wound failure », *Dis Colon Rectum*, vol. 48, n° 3, p. 438-443, mars 2005, doi: 10.1007/s10350-004-0827-1.
- [50] G. D. Musters, D. A. M. Sloothaak, S. Roodbeen, A. A. W. van Geloven, W. A. Bemelman, et P. J. Tanis, « Perineal wound healing after abdominoperineal resection for rectal cancer: a two-centre experience in the era of intensified oncological treatment », *Int J Colorectal Dis*, vol. 29, n° 9, p. 1151-1157, sept. 2014, doi: 10.1007/s00384-014-1967-y.
- [51] G. D. Musters, C. J. Buskens, W. A. Bemelman, et P. J. Tanis, « Perineal wound healing after abdominoperineal resection for rectal cancer: a systematic review and meta-analysis », *Dis Colon Rectum*, vol. 57, n° 9, p. 1129-1139, sept. 2014, doi: 10.1097/DCR.0000000000000182.
- [52] T. W. Burke, M. Morris, M. S. Roh, C. Levenback, et D. M. Gershenson, « Perineal reconstruction using single gracilis myocutaneous flaps », *Gynecol Oncol*, vol. 57, n° 2, p. 221-225, mai 1995, doi: 10.1006/gyno.1995.1129.
- [53] T. Holm, A. Ljung, T. Häggmark, G. Jurell, et J. Lagergren, « Extended abdominoperineal resection with gluteus maximus flap reconstruction of the pelvic floor for rectal cancer ».
- [54] S. W. Bell, N. Dehni, M. Chaouat, J. C. Lifante, R. Parc, et E. Tiret, « Primary rectus abdominis myocutaneous flap for repair of perineal and vaginal defects after extended abdominoperineal resection », *Br J Surg*, vol. 92, n° 4, p. 482-486, avr. 2005, doi: 10.1002/bjs.4857.

- [55] J. Hellinga *et al.*, « Fasciocutaneous Lotus Petal Flap for Perineal Wound Reconstruction after Extralevator Abdominoperineal Excision: Application for Reconstruction of the Pelvic Floor and Creation of a Neovagina », *Ann Surg Oncol*, vol. 23, n° 12, p. 4073-4079, 2016, doi: 10.1245/s10434-016-5332-y.
- [56] J. Pang *et al.*, « Abdominal- versus thigh-based reconstruction of perineal defects in patients with cancer », *Dis Colon Rectum*, vol. 57, n° 6, p. 725-732, juin 2014, doi: 10.1097/DCR.000000000000103.
- [57] H. K. Christensen, P. Nerstrøm, T. Tei, et S. Laurberg, « Perineal repair after extralevator abdominoperineal excision for low rectal cancer », *Dis Colon Rectum*, vol. 54, n° 6, p. 711-717, juin 2011, doi: 10.1007/DCR.0b013e3182163c89.
- [58] G. D. Musters *et al.*, « Biological Mesh Closure of the Pelvic Floor After Extralevator Abdominoperineal Resection for Rectal Cancer: A Multicenter Randomized Controlled Trial (the BIOPEX-study) », *Ann Surg*, vol. 265, n° 6, p. 1074-1081, juin 2017, doi: 10.1097/SLA.0000000000002020.
- [59] O. Peacock *et al.*, « Outcomes after biological mesh reconstruction of the pelvic floor following extra-levator abdominoperineal excision of rectum (APER) », *Tech Coloproctol*, vol. 18, n° 6, p. 571-577, juin 2014, doi: 10.1007/s10151-013-1107-7.
- [60] M. Papadakis, G. Hübner, M. Bednarek, et M. Arafkas, « Composite mesh and gluteal fasciocutaneous rotation flap for perineal hernia repair after abdominoperineal resection: a novel technique », *Updates Surg*, vol. 69, n° 1, p. 109-111, mars 2017, doi: 10.1007/s13304-017-0427-y.
- [61] R. D. Blok *et al.*, « A Systematic Review and Meta-analysis on Omentoplasty for the Management of Abdominoperineal Defects in Patients Treated for Cancer », *Ann Surg*, vol. 271, n° 4, p. 654-662, 2020, doi: 10.1097/SLA.0000000000003266.
- [62] R. D. Blok *et al.*, « Snapshot Study on the Value of Omentoplasty in Abdominoperineal Resection with Primary Perineal Closure for Rectal Cancer », *Ann Surg Oncol*, vol. 25, n° 3, p. 729-736, mars 2018, doi: 10.1245/s10434-017-6273-9.
- [63] E. Masson, « Reconstruction pelvipérinéale », *EM-Consulte*. <https://www.em-consulte.com/article/51350/reconstruction-pelviperineale> (consulté le mai 13, 2021).
- [64] G. I. Taylor, R. Corlett, et J. B. Boyd, « The extended deep inferior epigastric flap: a clinical technique », *Plast Reconstr Surg*, vol. 72, n° 6, p. 751-765, déc. 1983, doi: 10.1097/00006534-198312000-00001.
- [65] K. Pickrell, F. Masters, N. Georgiade, et C. Horton, « Rectal sphincter reconstruction using gracilis muscle transplant », *Plast Reconstr Surg (1946)*, vol. 13, n° 1, p. 46-55, janv. 1954, doi: 10.1097/00006534-195401000-00005.
- [66] E. Masson, « Exentérations pelviennes », *EM-Consulte*. <https://www.em-consulte.com/article/228027/exenterations-pelviennes> (consulté le sept. 12, 2021).
- [67] D. J. Hurwitz, W. M. Swartz, et S. J. Mathes, « The gluteal thigh flap: a reliable, sensate flap for the closure of buttock and perineal wounds », *Plast Reconstr Surg*, vol. 68, n° 4, p. 521-532, oct. 1981.
- [68] E. Masson, « Chirurgie des pertes de substance pelvi-périnéales », *EM-Consulte*. <https://www.em-consulte.com/article/659654/chirurgie-des-pertes-de-substance-pelvi-perineales> (consulté le sept. 12, 2021).
- [69] J. D. Foster *et al.*, « Reconstruction of the perineum following extralevator abdominoperineal excision for carcinoma of the lower rectum: a systematic review », *Colorectal Dis*, vol. 14, n° 9, p. 1052-1059, sept. 2012, doi: 10.1111/j.1463-1318.2012.03169.x.
- [70] E. Buscail *et al.*, « Perineal Wound Closure Following Abdominoperineal Resection and Pelvic Exenteration for Cancer: A Systematic Review and Meta-Analysis », *Cancers (Basel)*, vol. 13, n° 4, p. 721, févr. 2021, doi: 10.3390/cancers13040721.
- [71] C. Devulapalli *et al.*, « Primary versus Flap Closure of Perineal Defects following Oncologic Resection: A Systematic Review and Meta-Analysis », *Plast Reconstr Surg*, vol. 137, n° 5, p. 1602-1613, mai 2016, doi: 10.1097/PRS.0000000000002107.
- [72] « Rutegård, J.; Rutegård, J.; Haapamäki, M.M. Multicentre, randomised trial comparing acellular porcine collagen implant versus gluteus maximus myocutaneous flap for

reconstruction of the pelvic floor after extended abdominoperineal excision of rectum: Study protocol for the Nordic Extended Abdominoperineal Excision (NEAPE) study. *BMJ Open* 2019, 9, e027255. »

- [73] « Sharabiany, S.; Blok, R.D.; Lapid, O.; Hompes, R.; Bemelman, W.A.; Alberts, V.P.; Lamme, B.; Wijsman, J.H.; Tuynman, J.B.; Aalbers, A.G.J.; et al. Perineal wound closure using gluteal turnover flap or primary closure after abdominoperineal resection for rectal cancer: Study protocol of a randomised controlled multicentre trial (BIOPEX-2 study). *BMC Surg.* 2020, 20, 1–8. »
- [74] A. M. Ghellai, S. Islam, et M. E. Stoker, « Laparoscopic repair of postoperative perineal hernia », *Surg Laparosc Endosc Percutan Tech*, vol. 12, n° 2, p. 119-121, avr. 2002, doi: 10.1097/00129689-200204000-00010.
- [75] M. E. Franklin, D. Abrego, et E. Parra, « Laparoscopic repair of postoperative perineal hernia », *Hernia*, vol. 6, n° 1, p. 42-44, mars 2002, doi: 10.1007/s10029-002-0046-4.
- [76] M. Casasanta et L. J. Moore, « Laparoscopic repair of a perineal hernia », *Hernia*, vol. 16, n° 3, p. 363-367, juin 2012, doi: 10.1007/s10029-010-0756-y.
- [77] P. Rajabaleyan, A. Dorfelt, P. Poornorozy, et P. Vadgaard Andersen, « Robot-assisted laparoscopic repair of perineal hernia after abdominoperineal resection: A case report and review of the literature », *Int J Surg Case Rep*, vol. 55, p. 54-57, 2019, doi: 10.1016/j.ijscr.2018.12.009.
- [78] D. Li, S. Zhang, Z. Zhang, et Y. Li, « A new method of robot-assisted laparoscopic repair of perineal hernia after abdominoperineal resection: a case report », *Int J Colorectal Dis*, vol. 35, n° 4, p. 775-778, avr. 2020, doi: 10.1007/s00384-020-03506-0.
- [79] J. Maurissen, M. Schoneveld, E. Van Eetvelde, et M. Allaey, « Robotic-assisted repair of perineal hernia after extralevator abdominoperineal resection », *Tech Coloproctol*, vol. 23, n° 5, p. 479-482, mai 2019, doi: 10.1007/s10151-019-01969-0.
- [80] M. Beck, « Perineal hernia: The ventral decubitus perineal approach », *J Visc Surg*, vol. 148, n° 1, p. 39-41, févr. 2011, doi: 10.1016/j.jvisc.2010.12.006.
- [81] K. Bertrand *et al.*, « The management of perineal hernia following abdomino-perineal excision for cancer », *Hernia*, vol. 24, n° 2, p. 279-286, 2020, doi: 10.1007/s10029-019-01927-7.
- [82] S. K. Allen, K. Schwab, A. Day, D. Singh-Ranger, et T. A. Rockall, « Laparoscopic repair of postoperative perineal hernia using a two-mesh technique », *Colorectal Dis*, vol. 17, n° 3, p. O70-73, mars 2015, doi: 10.1111/codi.12873.
- [83] M. Mjoli, D. a. M. Sloothaak, C. J. Buskens, W. A. Bemelman, et P. J. Tanis, « Perineal hernia repair after abdominoperineal resection: a pooled analysis », *Colorectal Dis*, vol. 14, n° 7, p. e400-406, juill. 2012, doi: 10.1111/j.1463-1318.2012.02970.x.
- [84] S. Kato *et al.*, « Laparoscopic repair of secondary perineal hernia with coverage by the mobilized cecum », *Asian J Endosc Surg*, vol. 12, n° 4, p. 482-485, oct. 2019, doi: 10.1111/ases.12669.
- [85] R. Durai, M. Harilingham, et H. Benziger, « Uterine flap: a simple method to reconstruct perineal defect following extralevator abdominoperineal resection in women », *Ann R Coll Surg Engl*, vol. 95, n° 6, p. 442, sept. 2013, doi: 10.1308/003588413x13629960048875h.
- [86] M. Washiro, H. Shimizu, T. Katakura, S. Kumagai, et M. Miyazaki, « Using the uterus to close a pelvic defect after primary perineal posterior hernia repair: report of a case », *Surg Today*, vol. 40, n° 3, p. 277-280, mars 2010, doi: 10.1007/s00595-008-4036-8.
- [87] N. P. McKenna, E. B. Habermann, D. W. Larson, S. R. Kelley, et K. L. Mathis, « A 25 year experience of perineal hernia repair », *Hernia*, vol. 24, n° 2, p. 273-278, 2020, doi: 10.1007/s10029-019-01958-0.
- [88] J. B. So, M. T. Palmer, et P. C. Shellito, « Postoperative perineal hernia », *Dis Colon Rectum*, vol. 40, n° 8, p. 954-957, août 1997, doi: 10.1007/BF02051204.
- [89] A. A. F. A. Veenhof, D. L. van der Peet, et M. A. Cuesta, « Perineal hernia after laparoscopic abdominoperineal resection for rectal cancer: report of two cases », *Dis Colon Rectum*, vol. 50, n° 8, p. 1271-1274, août 2007, doi: 10.1007/10350-007-0214-9.
- [90] A. Saad, J. A. Cece, M. L. Arvanitis, et A. I. Elkwood, « The use of bone anchors for autologous flap fixation in perineal reconstruction: a case report », *J Surg Case Rep*, vol. 2013, n° 7, juill. 2013, doi: 10.1093/jscr/rjt063.



- [91] B. Pörneczi, G. Varga, et A. Bursics, « Gracilis muscle repair of a postoperative perineal hernia », *Tech Coloproctol*, vol. 10, n° 4, p. 364-365, déc. 2006, doi: 10.1007/s10151-006-0311-0.
- [92] M. T. Hansen, J. L. Bell, et J. T. Chun, « Perineal hernia repair using gracilis myocutaneous flap », *South Med J*, vol. 90, n° 1, p. 75-77, janv. 1997, doi: 10.1097/00007611-199701000-00018.
- [93] J. I. Perl, « Repair of postoperative perineal hernia. Report of a case », *J Int Coll Surg*, vol. 34, p. 86-92, juill. 1960.
- [94] R. S. Leuchter, L. D. Lagasse, N. F. Hacker, et J. S. Berek, « Management of postextenteration perineal hernias by myocutaneous axial flaps », *Gynecol Oncol*, vol. 14, n° 1, p. 15-22, août 1982, doi: 10.1016/0090-8258(82)90046-4.
- [95] S. R. Douglas, W. E. Longo, et D. Narayan, « A novel technique for perineal hernia repair », *BMJ Case Rep*, vol. 2013, avr. 2013, doi: 10.1136/bcr-2013-008936.
- [96] G. D. Musters, O. Lapid, J. Stoker, B. F. Musters, W. A. Bemelman, et P. J. Tanis, « Is there a place for a biological mesh in perineal hernia repair? », *Hernia*, vol. 20, n° 5, p. 747-754, oct. 2016, doi: 10.1007/s10029-016-1504-8.
- [97] I. Cawkwell, « Perineal hernia complicating abdominoperineal resection of the rectum », *Br J Surg*, vol. 50, p. 431-433, janv. 1963, doi: 10.1002/bjs.18005022215.
- [98] Y. Imagawa, K. Tomita, K. Kitahara, K. Yano, et K. Hosokawa, « Repair of symptomatic perineal hernia with a titanium mesh », *Hernia*, vol. 18, n° 4, p. 587-590, août 2014, doi: 10.1007/s10029-013-1152-1.
- [99] F. Köckerling *et al.*, « What is the evidence for the use of biologic or biosynthetic meshes in abdominal wall reconstruction? », *Hernia*, vol. 22, n° 2, p. 249-269, avr. 2018, doi: 10.1007/s10029-018-1735-y.
- [100] A. M. S. Goedhart-de Haan, B. S. Langenhoff, D. Petersen, et P. M. Verheijen, « Laparoscopic repair of perineal hernia after abdominoperineal excision », *Hernia*, vol. 20, n° 5, p. 741-746, 2016, doi: 10.1007/s10029-015-1449-3.
- [101] F. Berrevoet et P. Pattyn, « Use of bone anchors in perineal hernia repair: a practical note », *Langenbecks Arch Surg*, vol. 390, n° 3, p. 255-258, juin 2005, doi: 10.1007/s00423-004-0523-6.
- [102] J.-L. Dulucq, P. Wintringer, et A. Mahajna, « Laparoscopic repair of postoperative perineal hernia », *Surg Endosc*, vol. 20, n° 3, p. 414-418, mars 2006, doi: 10.1007/s00464-005-0193-7.
- [103] L. Hassan *et al.*, « Perineal hernia mesh repair: a fixation with glue, sutures and tacks. How to do it », *Acta Chir Belg*, vol. 119, n° 6, p. 406-410, déc. 2019, doi: 10.1080/00015458.2019.1631613.
- [104] F. Coratti, T. Nelli, et F. Cianchi, « Laparoscopic repair of perineal hernia after abdominoperineal excision of the rectum and anus - a video vignette », *Colorectal Dis*, vol. 22, n° 5, p. 591-592, mai 2020, doi: 10.1111/codi.14939.
- [105] D. Kakiuchi *et al.*, « Laparoscopic repair of a large perineal hernia after laparoscopic abdominoperineal resection: A case report », *Asian J Endosc Surg*, vol. 12, n° 2, p. 204-206, avr. 2019, doi: 10.1111/ases.12612.
- [106] L. C. Ewan, P. J. Charleston, et S. H. Pettit, « Two case reports of perineal hernia after laparoscopic abdominoperineal resection with a proposed modification to the operative technique », *Ann R Coll Surg Engl*, vol. 96, n° 2, p. e9-10, mars 2014, doi: 10.1308/003588414X13814021677476.
- [107] T.-G. Lee et S.-J. Lee, « Mesh-based transperineal repair of a perineal hernia after a laparoscopic abdominoperineal resection », *Ann Coloproctol*, vol. 30, n° 4, p. 197-200, août 2014, doi: 10.3393/ac.2014.30.4.197.
- [108] J. Li et W. Zhang, « How we do it: repair of large perineal hernia after abdominoperineal resection », *Hernia*, vol. 21, n° 6, p. 957-961, 2017, doi: 10.1007/s10029-017-1685-9.
- [109] A. G. Portilla *et al.*, « Recurrent postoperative perineal hernia: laparoscopic redo mesh repair », *Hernia*, vol. 14, n° 5, p. 535-537, oct. 2010, doi: 10.1007/s10029-009-0574-2.

- [110] A. A. Al-Haddad, M. D. Hellinger, et S. C. Akerman, « Surgisis mesh repair of a postsacrectomy perineal hernia along with posterior proctosigmoidectomy for concomitant stricture », *Am Surg*, vol. 73, n° 11, p. 1129-1132, nov. 2007.
- [111] H. J. Alvarez Garzón, T. Maubon, C. Jauffret, P. Vieille, B. Fatton, et R. de Tayrac, « Synthetic mesh repair of an anterior perineal hernia following robotic radical urethrocystectomy », *Int Braz J Urol*, vol. 43, n° 5, p. 982-986, oct. 2017, doi: 10.1590/S1677-5538.IBJU.2016.0534.
- [112] P. Bach-Nielsen, « New surgical method of repairing sacral hernia following abdominoperineal excision of the rectum », *Acta Chir Scand*, vol. 133, n° 1, p. 67-68, 1967.
- [113] D. E. Beck, V. W. Fazio, D. G. Jagelman, I. C. Lavery, et B. A. McGonagle, « Postoperative perineal hernia », *Dis Colon Rectum*, vol. 30, n° 1, p. 21-24, janv. 1987, doi: 10.1007/BF02556914.
- [114] J. Berendzen et P. Copas, « Recurrent perineal hernia repair: a novel approach », *Hernia*, vol. 17, n° 1, p. 141-144, févr. 2013, doi: 10.1007/s10029-011-0821-1.
- [115] R. D. Blok, O. Lapid, W. A. Bemelman, et P. J. Tanis, « Gluteal transposition flap without donor site scar for closing a perineal defect after abdominoperineal resection », *Tech Coloproctol*, vol. 21, n° 2, p. 155-157, 2017, doi: 10.1007/s10151-016-1552-1.
- [116] E. Brotschi, J. M. Noe, et W. Silen, « Perineal hernias after proctectomy. A new approach to repair », *Am J Surg*, vol. 149, n° 2, p. 301-305, févr. 1985, doi: 10.1016/s0002-9610(85)80091-x.
- [117] A. Cartwright, Y. Ma, A. Arachichi, et N. Naqash, « Open transperineal anterior perineal hernia repair », *ANZ J Surg*, vol. 89, n° 7-8, p. E323-E324, 2019, doi: 10.1111/ans.14438.
- [118] E. Chelala et S. Declercq, « Laparoscopic repair of post-abdominoperineal resection hernia: biological mesh and augmentation technique », *Hernia*, vol. 19, n° 5, p. 853-856, oct. 2015, doi: 10.1007/s10029-013-1176-6.
- [119] F. G. C. M. de Campos *et al.*, « Incidence and management of perineal hernia after laparoscopic proctectomy », *Surg Laparosc Endosc Percutan Tech*, vol. 15, n° 6, p. 366-370, déc. 2005, doi: 10.1097/01.sle.0000191592.93326.63.
- [120] M. Eriksen et O. Bulut, « Chemotherapy-induced enterocutaneous fistula after perineal hernia repair using a biological mesh: a case report », *Int Med Case Rep J*, vol. 7, p. 11-13, 2014, doi: 10.2147/IMCRJ.S54192.
- [121] G. M. Frydman et A. L. Polglase, « Perineal approach for polypropylene mesh repair of perineal hernia », *Aust N Z J Surg*, vol. 59, n° 11, p. 895-897, nov. 1989, doi: 10.1111/j.1445-2197.1989.tb07036.x.
- [122] F. J. García, J. D. Franco, R. Márquez, J. A. Martínez, et J. Medina, « Posterior hernia of the rectum after coccygectomy », *Eur J Surg*, vol. 164, n° 10, p. 793-794, oct. 1998, doi: 10.1080/110241598750005462.
- [123] A. Gómez Portilla *et al.*, « Giant perineal hernia: laparoscopic mesh repair complemented by a perineal cutaneous approach », *Hernia*, vol. 14, n° 2, p. 199-201, avr. 2010, doi: 10.1007/s10029-009-0519-9.
- [124] J. S. Gregory et J. P. Muldoon, « Perineal herniation-A late complication of adominoperineal resection of the rectum », *Dis Colon Rectum*, vol. 12, n° 1, p. 33-35, janv. 1969, doi: 10.1007/BF02617194.
- [125] K. Honjo *et al.*, « Case report of perineal hernia after laparoscopic abdominoperineal resection », *Asian J Endosc Surg*, vol. 11, n° 2, p. 173-176, mai 2018, doi: 10.1111/ases.12420.
- [126] H. Kanao, M. Omi, et N. Takeshima, « Laparoscopic Mesh Repair for Perineal Hernia after En Bloc Resection of an Aggressive Angiomyxoma Using a Modified Sacral Colpopexy Technique », *J Minim Invasive Gynecol*, vol. 27, n° 6, p. 1258-1259, oct. 2020, doi: 10.1016/j.jmig.2019.12.012.
- [127] S. Kathju, L.-A. Lasko, et D. S. Medich, « Perineal hernia repair with acellular dermal graft and suture anchor fixation », *Hernia*, vol. 15, n° 3, p. 357-360, juin 2011, doi: 10.1007/s10029-010-0664-1.
- [128] A. Kefleyesus, D. Clerc, et D. Hahnloser, « Recurrent perineal hernia repair: perineal approach - a video vignette », *Colorectal Dis*, vol. 22, n° 10, p. 1467-1468, oct. 2020, doi: 10.1111/codi.15100.



- [129]A. R. Kelly, « Surgical repair of post-operative perineal hernia », *Aust N Z J Surg*, vol. 29, p. 243-245, févr. 1960, doi: 10.1111/j.1445-2197.1960.tb03845.x.
- [130]K. Kitamura, T. Takagi, Y. Yoshioka, T. Yamaguchi, et T. Takahashi, « Symptomatic perineal hernia after an abdominoperineal resection following a transsacral resection of the middle rectum: report of a case », *Surg Today*, vol. 27, n° 9, p. 855-857, 1997, doi: 10.1007/BF02385278.
- [131]K. Kubota, M. Adachi, Y. Takao, et M. Kitajima, « A novel technique for postoperative perineal hernia repair », *Surgery*, vol. 150, n° 3, p. 572-573, sept. 2011, doi: 10.1016/j.surg.2011.07.016.
- [132]E. Kunduz, H. Bektasoglu, S. Yigman, et H. Akbulut, « Transvaginal Small Bowel Evisceration following Abdominoperineal Resection », *Case Rep Surg*, vol. 2018, p. 6012809, 2018, doi: 10.1155/2018/6012809.
- [133]J. Martín Fernández, A. Martín Duce, F. Nogueras, I. Lasa, et J. Granell, « Postoperative perineal hernia repairing technique », *Eur J Surg*, vol. 167, n° 9, p. 713-714, sept. 2001, doi: 10.1080/11024150152619390.
- [134]B. B. Morcos, M. Al-Masri, et B. Baker, « Perineal hernia, another incisional hernia? », *Indian J Surg*, vol. 71, n° 3, p. 112-116, juin 2009, doi: 10.1007/s12262-009-0033-4.
- [135]P. A. Neumann, A. S. Mehdorn, G. Puehse, N. Senninger, et E. Rijcken, « Perineal herniation of an ileal neobladder following radical cystectomy and consecutive rectal resection for recurrent bladder carcinoma », *Ann R Coll Surg Engl*, vol. 98, n° 4, p. e62-64, avr. 2016, doi: 10.1308/rcsann.2016.0102.
- [136]S. L. Ong et A. S. Miller, « A transperineal approach to perineal hernia repair using suture anchors and acellular porcine dermal mesh », *Tech Coloproctol*, vol. 17, n° 5, p. 605-607, oct. 2013, doi: 10.1007/s10151-011-0774-5.
- [137]R. K. Patel, A. E. Sayers, et J. Gunn, « Management of a complex recurrent perineal hernia », *J Surg Case Rep*, vol. 2013, n° 8, août 2013, doi: 10.1093/jscr/rjt056.
- [138]N. Penkov, D. Damianov, Y. Asenov, P. Gerzilov, et T. Sedloev, « Recurrent perineal hernia -- case report and review of the literature », *Chirurgia (Bucur)*, vol. 110, n° 1, p. 81-83, févr. 2015.
- [139]M. G. Pramateftakis, E. Kotidis, N. Gkantsinikoudis, O. Ioannidis, S. Aggelopoulos, et K. Tsalis, « Robotic-assisted repair of perineal hernia after laparoscopic abdominoperineal excision using a bioresorbable mesh - a video vignette », *Colorectal Dis*, vol. 22, n° 8, p. 972-973, août 2020, doi: 10.1111/codi.15028.
- [140]J. Rayhanabad, P. Sassani, et M. A. Abbas, « Laparoscopic repair of perineal hernia », *JSLS*, vol. 13, n° 2, p. 237-241, juin 2009.
- [141]D. E. Ruiz, M. Khaikin, D. Vivas, M. Newman, et S. D. Wexner, « Multimedia article. Recurrent postoperative perineal hernia: transperineal redo mesh repair », *Dis Colon Rectum*, vol. 50, n° 7, p. 1080-1081, juill. 2007, doi: 10.1007/s10350-007-0232-7.
- [142]S. Ryan, D. O. Kavanagh, et P. C. Neary, « Laparoscopic repair of postoperative perineal hernia », *Case Rep Med*, vol. 2010, 2010, doi: 10.1155/2010/126483.
- [143]I. Sapci, J. P. Tiernan, et E. Gorgun, « Perineal Hernia Repair With Mesh After Robotic Abdominoperineal Resection », *Dis Colon Rectum*, vol. 62, n° 8, p. 1013, 2019, doi: 10.1097/DCR.0000000000001148.
- [144]M. G. Sarr, J. R. Stewart, et J. C. Cameron, « Combined abdominoperineal approach to repair of postoperative perineal hernia », *Dis Colon Rectum*, vol. 25, n° 6, p. 597-599, sept. 1982, doi: 10.1007/BF02564178.
- [145]A. Sicard et J. Natali, « [Repair of a perineal hernia following the abdomino-perineal amputation of the rectum] », *Presse Med*, vol. 66, n° 66, p. 1478, sept. 1958.
- [146]R. J. E. Skipworth, G. H. M. Smith, et D. N. Anderson, « Secondary perineal hernia following open abdominoperineal excision of the rectum: report of a case and review of the literature », *Hernia*, vol. 11, n° 6, p. 541-545, déc. 2007, doi: 10.1007/s10029-007-0234-3.
- [147]D. Stamatiou *et al.*, « Perineal hernia repair using a bone fixation anchoring system for the mesh - a video vignette », *Colorectal Dis*, juill. 2020, doi: 10.1111/codi.15243.
- [148]T. Suzuki *et al.*, « Topic: Perineal Reconstruction », *Hernia*, vol. 19 Suppl 1, p. S313-314, avr. 2015, doi: 10.1007/BF03355376.

- [149]M. Svane et O. Bulut, « Perineal hernia after laparoscopic abdominoperineal resection--reconstruction of the pelvic floor with a biological mesh (Permacol™) », *Int J Colorectal Dis*, vol. 27, n° 4, p. 543-544, avr. 2012, doi: 10.1007/s00384-011-1253-1.
- [150]K. Teramura, Y. Watanabe, S. Takeuchi, F. Nakamura, et S. Hirano, « Laparoscopic repair with cone-shaped mesh implantation for perineal hernia occurred after laparoscopic abdominoperineal resection », *Int J Surg Case Rep*, vol. 49, p. 115-117, 2018, doi: 10.1016/j.ijscr.2018.06.032.
- [151]S. A. Vorburger, M. Von Flüe, et F. Harder, « Pelvic floor herniation after modified York-Mason approach to the rectum: report of a case », *Dis Colon Rectum*, vol. 41, n° 3, p. 389-390, mars 1998, doi: 10.1007/BF02237497.
- [152]K. W. Wong *et al.*, « Anterior perineal hernia after anterior exenteration », *Asian J Urol*, vol. 4, n° 4, p. 253-255, oct. 2017, doi: 10.1016/j.ajur.2017.03.002.
- [153]D. Yasukawa, Y. Aisu, Y. Kimura, Y. Takamatsu, T. Kitano, et T. Hori, « Which Therapeutic Option Is Optimal for Surgery-Related Perineal Hernia After Abdominoperineal Excision in Patients with Advanced Rectal Cancer? A Report of 3 Thought-Provoking Cases », *Am J Case Rep*, vol. 19, p. 663-668, juin 2018, doi: 10.12659/AJCR.909393.

## SERMENT D'HIPPOCRATE

“Au moment d'être admis(e) à exercer la médecine, je promets et je jure d'être fidèle aux lois de l'honneur et de la probité.

Mon premier souci sera de rétablir, de préserver ou de promouvoir la santé dans tous ses éléments, physiques et mentaux, individuels et sociaux.

Je respecterai toutes les personnes, leur autonomie et leur volonté, sans aucune discrimination selon leur état ou leurs convictions. J'interviendrai pour les protéger si elles sont affaiblies, vulnérables ou menacées dans leur intégrité ou leur dignité. Même sous la contrainte, je ne ferai pas usage de mes connaissances contre les lois de l'humanité.

J'informerai les patients des décisions envisagées, de leurs raisons et de leurs conséquences.

Je ne tromperai jamais leur confiance et n'exploiterai pas le pouvoir hérité des circonstances pour forcer les consciences.

Je donnerai mes soins à l'indigent et à quiconque me les demandera. Je ne me laisserai pas influencer par la soif du gain ou la recherche de la gloire.

Admis(e) dans l'intimité des personnes, je tairai les secrets qui me seront confiés. Reçu(e) à l'intérieur des maisons, je respecterai les secrets des foyers et ma conduite ne servira pas à corrompre les mœurs.

Je ferai tout pour soulager les souffrances. Je ne prolongerai pas abusivement les agonies. Je ne provoquerai jamais la mort délibérément.

Je préserverai l'indépendance nécessaire à l'accomplissement de ma mission. Je n'entreprendrai rien qui dépasse mes compétences. Je les entretiendrai et les perfectionnerai pour assurer au mieux les services qui me seront demandés.

J'apporterai mon aide à mes confrères ainsi qu'à leurs familles dans l'adversité.

Que les hommes et mes confrères m'accordent leur estime si je suis fidèle à mes promesses ; que je sois déshonoré(e) et méprisé(e) si j'y manque.”

## MISE AU POINT SUR LA PRISE EN CHARGE DES ÉVENTRATIONS PÉRINÉALES APRÈS CHIRURGIE PELVIENNE CARCINOLOGIQUE RÉSULTATS D'UNE REVUE DE LA LITTÉRATURE

Les éventrations périnéales sont une protrusion d'un organe intrapéritonéal ou extrapéritonéal à travers un défaut du plancher pelvien qui survient après des gestes d'exérèse élargie de lésions pelviennes, anorectales et/ou uro gynécologiques. Le diagnostic est clinique et radiologique. L'incidence des éventrations périnéales est peu documentée mais estimée entre 0,2 % et 26 %.

De nombreuses techniques chirurgicales de réparation ont été proposées, sans analyse comparative méthodologiquement robuste. Aucune technique de référence n'est validée à ce jour.

Le but de cette mise au point était de comparer les différentes techniques chirurgicales de réparation des éventrations périnéales et d'en analyser les résultats.

### MÉTHODE

Une revue systématique de la littérature a été réalisée à partir de la base de données PubMed à l'aide de mots clés sur une période longue de 1901 à 2020. Un algorithme de recherche a ensuite été utilisé. Les articles ont été sélectionnés selon des critères d'inclusion et d'exclusion et un recueil de données d'intérêt a été réalisé.

Une étude rétrospective des éventrations périnéales opérées au CHU de Rouen a également été réalisée.

### RÉSULTATS

99 articles ont été sélectionnés, permettant d'analyser la prise en charge de 320 patients (55 % femmes, 45 % hommes). 73,5 % des patients étaient opérés d'un cancer du rectum (n=235), 14 % d'un cancer du canal anal (n=44). La chirurgie initiale réalisée correspondait à une amputation abdomino périnéale classique ou extra lévatorienne respectivement dans 76 et 10% des cas, par laparotomie (35 %), coelioscopie (36%) (29 % de données manquantes). Une radiothérapie préopératoire était rapportée pour 213 patients (66,5 %). Le délai médian d'apparition des éventrations périnéales était de 12 mois. Les symptômes prédominants étaient l'existence d'une masse périnéale, d'un inconfort et de douleurs dans 60,7 %, 28,6% et 24,8 % des cas respectivement. La réparation chirurgicale des éventrations périnéales était réalisée par voie périnéale (61,6 %), par voie abdominale (coelioscopie ou laparotomie) (29%) ou par voie combinée (9,4%). Concernant les techniques de réparation, un renforcement prothétique seul était proposé dans 74 % des cas. Un lambeau était réalisé dans 3,6 % des cas. Concernant les types de prothèses utilisées, celles-ci étaient biologiques (34 %) ou synthétiques (65 %). De nombreuses techniques de réparation étaient possibles. Le taux de complication après cure d'éventration périnéale était de 21,4 % (n= 68), septique dans 30 % des cas. Le taux de récurrence par voie périnéale était de 30 %, de 10 % par coelioscopie, de 7,7 % par voie coelioscopique combinée, de 14 % par laparotomie et de 0 % par laparotomie combinée. Le taux de récurrence pour les prothèses biologiques était de 36 %, 19 % pour les prothèses synthétiques, 25 % pour la fermeture primaire, 16 % pour les lambeaux, de 8 % et 0 % respectivement pour les prothèses biologiques et synthétiques combinées à un lambeau. Le délai médian de récurrence après réparation périnéale était de 6,5 mois. La médiane de suivi des patients était de 12 mois.

Au CHU de Rouen, 7 patients ont été opérés d'une éventration périnéale. L'abord périnéal avec mise en place d'une prothèse synthétique avec plastie des fessiers a été choisie pour 3 patients, la voie abdominale avec renfort prothétique pour 3 patients (prothèse biologique n=2 ; prothèse synthétique n=1), et la voie combinée avec mise en place d'une prothèse synthétique pour un patient. Le taux de récurrence était de 14 % dans notre expérience.

### CONCLUSION

L'hétérogénéité des données rapportées ne permet pas de conclure avec certitude à la meilleure technique à adopter pour la réparation des éventrations périnéales après chirurgie pelvienne carcinologique. Un arbre décisionnel est cependant proposé pour tenter de proposer la technique de réparation la plus optimale. Des études de cohorte prospective avec suivi prolongé basée sur un algorithme consensuellement admis seraient nécessaires pour améliorer les connaissances, la prise en charge et les résultats à long terme de cette pathologie.

Mots clés : éventration périnéale, hernie périnéale, reconstruction périnéale, amputation abdomino périnéale (extra lévatorienne), tumeur du rectum, tumeur du canal anal, cicatrisation périnéale