HAL
open science

L'étude en IRM des enfants atteints de la maladie de Ménière suggère une physiopathologie différente des adultes

Eve Grangette

To cite this version:

Eve Grangette. L'étude en IRM des enfants atteints de la maladie de Ménière suggère une physiopathologie différente des adultes. Médecine humaine et pathologie. 2021. dumas-03383416

HAL Id: dumas-03383416

https://dumas.ccsd.cnrs.fr/dumas-03383416

Submitted on 18 Oct 2021

HAL is a multi-disciplinary open access archive for the deposit and dissemination of scientific research documents, whether they are published or not. The documents may come from teaching and research institutions in France or abroad, or from public or private research centers.

L'archive ouverte pluridisciplinaire **HAL**, est destinée au dépôt et à la diffusion de documents scientifiques de niveau recherche, publiés ou non, émanant des établissements d'enseignement et de recherche français ou étrangers, des laboratoires publics ou privés.

AVERTISSEMENT

Ce document est le fruit d'un long travail approuvé par le jury de soutenance.

La propriété intellectuelle du document reste entièrement celle du ou des auteurs. Les utilisateurs doivent respecter le droit d'auteur selon la législation en vigueur, et sont soumis aux règles habituelles du bon usage, comme pour les publications sur papier : respect des travaux originaux, citation, interdiction du pillage intellectuel, etc.

Il est mis à disposition de toute personne intéressée par l'intermédiaire de l'archive ouverte DUMAS (Dépôt Universitaire de Mémoires Après Soutenance).

Si vous désirez contacter son ou ses auteurs, nous vous invitons à consulter la page de DUMAS présentant le document. Si l'auteur l'a autorisé, son adresse mail apparaîtra lorsque vous cliquerez sur le bouton « Détails » (à droite du nom).

Dans le cas contraire, vous pouvez consulter en ligne les annuaires de l'ordre des médecins, des pharmaciens et des sages-femmes.

Contact à la Bibliothèque universitaire de Médecine Pharmacie de Grenoble :
bump-theses@univ-grenoble-alpes.fr

UNIVERSITÉ GRENOBLE ALPES

UFR DE MÉDECINE DE GRENOBLE

Année : 2021

L'ÉTUDE EN IRM DES ENFANTS ATTEINTS DE LA MALADIE DE MÉNIÈRE SUGGÈRE UNE PHYSIOPATHOLOGIE DIFFÉRENTE DES ADULTES

THÈSE
POUR LE DIPLÔME D'ÉTAT DE DOCTEUR EN MÉDECINE

SPÉCIALITÉ : RADIODIAGNOSTIC ET IMAGERIE MÉDICALE

Par Eve GRANGETTE

[Données à caractère personnel]

THÈSE SOUTENUE PUBLIQUEMENT À LA FACULTÉ DE MÉDECINE DE GRENOBLE

Le 13/10/2021

DEVANT LE JURY COMPOSÉ DE

Président du jury :

M. le Professeur KRAINIK Alexandre

Membres :

M. le Docteur Arnaud ATTYE (directeur de thèse)

Mme le Docteur GRAND Sylvie

Mme le Docteur NUGUES Frédérique

Mme le Docteur COFFRE Anne

M. le Docteur KASTLER Adrian

L'UFR de Médecine de Grenoble n'entend donner aucune approbation ni improbation aux opinions émises dans les thèses ; ces opinions sont considérées comme propres à leurs auteurs

Doyen de la Faculté : **Pr. Patrice MORAND**

Année 2020-2021

ENSEIGNANTS DE L'UFR DE MEDECINE

CORPS	NOM-PRENOM	Discipline universitaire
PU-PH	ALBALADEJO Pierre	Anesthésiologie-réanimation et médecine péri-opératoire
PU-PH	APTEL Florent	Ophtalmologie
PU-PH	ARVIEUX-BARTHELEMY Catherine	Chirurgie viscérale et digestive
PU-PH	BAILLET Athan	Rhumatologie
PU-PH	BARONE-ROCHETTE Gilles	Cardiologie
PU-PH	BAYAT Sam	Physiologie
MCF Ass.MG	BENDAMENE Farouk	Médecine Générale
PU-PH	BENHAMOU Pierre-Yves	Endocrinologie, diabète et maladies métaboliques
PU-PH	BERGER François	Biologie cellulaire
MCU-PH	BIDART-COUTTON Marie	Biologie cellulaire
PU-PH	BLAISE Sophie	Chirurgie vasculaire ; médecine vasculaire
PR Ass. Méd.	BOILLOT Bernard	
MCU-PH	BOISSET Sandrine	Bactériologie-virologie ; Hygiène hospitalière
PU-PH	BONAZ Bruno	Gastroentérologie ; hépatologie ; addictologie
PU-PH	BONNETERRE Vincent	Médecine et santé au travail
PU-PH	BOREL Anne-Laure	Nutrition
PU-PH	BOSSON Jean-Luc	Biostatistiques, informatique médicale et technologies de communication
MCU-PH	BOTTARI Serge	Biologie cellulaire
PR Ass.MG	BOUCHAUD Jacques	Médecine Générale
PU-PH	BOUGEROL Thierry	Psychiatrie d'adultes
PU-PH	BOUILLET Laurence	Médecine interne ; gériatrie et biologie du vieillissement ; addictologie
MCU-PH	BOUSSAT Bastien	Epidémiologie, économie de la santé et prévention
PU-PH	BOUZAT Pierre	Anesthésiologie-réanimation et médecine péri-opératoire
PU-PH émérite	BRAMBILLA Christian	Pneumologie
PU-PH émérite	BRAMBILLA Elisabeth	Anatomie et cytologie pathologiques
MCU-PH	BRENIER-PINCHART Marie Pierre	Parasitologie et mycologie
PU-PH	BRICAULT Ivan	Radiologie et imagerie médicale
PU-PH	BRICHON Pierre-Yves	Chirurgie thoracique et cardiovasculaire
MCU-PH	BRIOT Raphaël	Thérapeutique-médecine de la douleur ; Addictologie
PU-PH émérite	CAHN Jean-Yves	Hématologie
PU-PH émérite	CARPENTIER Patrick	Chirurgie vasculaire, médecine vasculaire
PR Ass.MG	CARRILLO Yannick	Médecine Générale
PU-PH	CESBRON Jean-Yves	Immunologie
PU-PH	CHABARDES Stephan	Neurochirurgie
PU-PH	CHABRE Olivier	Endocrinologie, diabète et maladies métaboliques
PU-PH	CHAFFANJON Philippe	Anatomie
MCF Ass.MG	CHAMBOREDON Benoît	Médecine Générale
PU-PH	CHARLES Julie	Dermato-vénéréologie
MCF Ass.MG	CHAUVET Marion	Médecine Générale
PU-PH	CHAVANON Olivier	Chirurgie thoracique et cardiovasculaire

CORPS	NOM-PRENOM	Discipline universitaire
PU-PH	CHIQUET Christophe	Ophtalmologie
PU-PH	CHIRICA Mircea	Chirurgie viscérale et digestive
PU-PH	CINQUIN Philippe	Biostatistiques, informatique médicale et technologies de communication
MCU-PH	CLAVARINO Giovanna	Immunologie
PU-PH	COHEN Olivier	Histologie, embryologie et cytogénétique
PU-PH	COURVOISIER Aurélien	Chirurgie infantile
PU-PH	COUTTON Charles	Génétique
PU-PH	COUTURIER Pascal	Médecine interne ; gériatrie et biologie du vieillissement ; addictologie
PU-PH	CRACOWSKI Jean-Luc	Pharmacologie fondamentale ; pharmacologie clinique ; addictologie
PU-PH	DEBATY Guillaume	Médecine d'Urgence
PU-PH	DEBILLON Thierry	Pédiatrie
PU-PH	DECAENS Thomas	Gastroentérologie ; hépatologie ; addictologie
PR Ass. Méd.	DEFAYE Pascal	Cardiologie
PU-PH	DEGANO Bruno	Pneumologie ; addictologie
PU-PH	DEMATTEIS Maurice	Pharmacologie fondamentale ; pharmacologie clinique ; addictologie
PU-PH émérite	DEMONGEOT Jacques	Biostatistiques, informatique médicale et technologies de communication
MCU-PH	DERANSART Colin	Physiologie
PU-PH	DESCOTES Jean-Luc	Urologie
PU-PH	DETANTE Olivier	Neurologie
MCU-PH	DIETERICH Klaus	Génétique
MCU-PH	DOUTRELEAU Stéphane	Physiologie
MCU-PH	DUMESTRE-PERARD Chantal	Immunologie
PU-PH	EPAULARD Olivier	Maladies infectieuses ; Maladies tropicales
PU-PH	ESTEVE François	Biophysique et médecine nucléaire
MCU-PH	EYSSERIC Hélène	Médecine légale et droit de la santé
PU-PH	FAUCHERON Jean-Luc	Chirurgie viscérale et digestive
MCU-PH	FAURE Julien	Biochimie et biologie moléculaire
PU-PH	FERRETTI Gilbert	Radiologie et imagerie médicale
PU-PH	FEUERSTEIN Claude	Physiologie
PU-PH	FONTAINE Éric	Nutrition
PU-PH	FRANCOIS Patrice	Epidémiologie, économie de la santé et prévention
MCU-MG	GABOREAU Yoann	Médecine Générale
PU-PH	GARBAN Frédéric	Hématologie ; Transfusion
PU-PH	GAUDIN Philippe	Rhumatologie
PU-PH	GAVAZZI Gaétan	Médecine interne ; gériatrie et biologie du vieillissement ; addictologie
PU-PH	GAY Emmanuel	Neurochirurgie
MCU-PH	GILLOIS Pierre	Biostatistiques, informatique médicale et technologies de communication
PU-PH	GIOT Jean-Philippe	Chirurgie plastique, reconstructrice et esthétique ; Brûlologie
MCU-PH	GRAND Sylvie	Radiologie et imagerie médicale
PU-PH émérite	GRIFFET Jacques	Chirurgie infantile
MCU-PH	GUZUN Rita	Nutrition
PU-PH	HAINAUT Pierre	Biochimie et biologie moléculaire
PU-PH émérite	HALIMI Serge	Nutrition
PU-PH	HENNEBICQ Sylviane	Biologie et médecine du développement et de la reproduction ; gynécologie médicale
PU-PH	HOFFMANN Pascale	Gynécologie-obstétrique ; gynécologie médicale
PU-PH émérite	HOMMEL Marc	Neurologie
PU-MG	IMBERT Patrick	Médecine Générale

CORPS	NOM-PRENOM	Discipline universitaire
PU-PH émérite	JOUK Pierre-Simon	Génétique
PU-PH	KAHANE Philippe	Physiologie
MCU-PH	KASTLER Adrian	Radiologie et imagerie médicale
PU-PH	KRAINIK Alexandre	Radiologie et imagerie médicale
PU-PH	LABARERE José	Epidémiologie, économie de la santé et prévention
MCU-PH	LABLANCHE Sandrine	Endocrinologie, diabète et maladies métaboliques
MCU-PH	LANDELLE Caroline	Bactériologie – virologie ; Hygiène hospitalière
PU-PH	LANTUEJOUL Sylvie	Anatomie et cytologie pathologiques
PR Ass. Méd.	LARAMAS Mathieu	Cancérologie ; radiothérapie
MCU-PH	LARDY Bernard	Biochimie et biologie moléculaire
MCU - PH	LE GOUELLEC LE PISSART Audrey	Biochimie et biologie moléculaire
PU-PH	LECCIA Marie-Thérèse	Dermato-vénéréologie
MCF Ass.MG	LEDOUX Jean-Nicolas	Médecine Générale
PU-PH émérite	LETOUBLON Christian	Chirurgie viscérale et digestive
PU-PH	LEVY Patrick	Physiologie
PU-PH	LONG Jean-Alexandre	Urologie
MCU-PH	LUPO Julien	Bactériologie-virologie ; Hygiène hospitalière
PU-PH	MAIGNAN Maxime	Médecine d'urgence
PU-PH	MAITRE Anne	Médecine et santé au travail
MCU-PH	MALLARET Marie-Reine	Bactériologie – virologie ; Hygiène hospitalière
MCU-PH	MARLU Raphaël	Hématologie ; Transfusion
PR Ass. Méd.	MATHIEU Nicolas	Gastroentérologie ; hépatologie ; addictologie
MCU-PH	MAUBON Danièle	Parasitologie et mycologie
PU-PH	MAURIN Max	Bactériologie-virologie ; Hygiène hospitalière
MCU-PH	MC LEER Anne	Histologie, embryologie et cytogénétique
MCU-PH	MONDET Julie	Histologie, embryologie et cytogénétique
PU-PH	MORAND Patrice	Bactériologie-virologie ; Hygiène hospitalière
PU-PH	MOREAU-GAUDRY Alexandre	Biostatistiques, informatique médicale et technologies de communication
PU-PH	MORO Elena	Neurologie
PU-PH	MORO-SIBILOT Denis	Pneumologie ; addictologie
MCU-PH	MORTAMET Guillaume	Pédiatrie
PU-PH	MOUSSEAU Mireille	Cancérologie ; radiothérapie
PU-PH émérite	MOUTET François	Chirurgie plastique, reconstructrice et esthétique ; brûlologie
MCF Ass.MG	ODDOU Christel	Médecine Générale
PR Ass. Méd.	ORMEZZANO Olivier	Cardiologie
MCU-PH	PACLET Marie-Hélène	Biochimie et biologie moléculaire
PU-PH	PAILHE Régis	Chirurgie orthopédique et traumatologie
PU-PH	PALOMBI Olivier	Anatomie
PU-PH	PARK Sophie	Hématologie ; Transfusion
PU-PH	PASSAGGIA Jean-Guy	Anatomie
PR Ass.MG	PAUMIER-DESBRIERES Françoise	Médecine Générale
PU-PH	PAYEN DE LA GARANDERIE Jean-François	Anesthésiologie-réanimation et médecine péri-opératoire
MCU-PH	PAYSANT François	Médecine légale et droit de la santé
MCU-PH	PELLETIER Laurent	Biologie cellulaire
PU-PH	PELLOUX Hervé	Parasitologie et mycologie
PU-PH	PEPIN Jean-Louis	Physiologie
PU-PH	PERENNOU Dominique	Médecine physique et de réadaptation

CORPS	NOM-PRENOM	Discipline universitaire
PU-PH	PERNOD Gilles	Chirurgie vasculaire ; Médecine vasculaire
PU-PH	PIOLAT Christian	Chirurgie infantile
PU-PH	PISON Christophe	Pneumologie ; Addictologie
PU-PH	PLANTAZ Dominique	Pédiatrie
PU-PH	POIGNARD Pascal	Bactériologie-virologie ; Hygiène hospitalière
PU-PH	POLACK Benoît	Hématologie ; Transfusion
PU-PH	POLOSAN Mircea	Psychiatrie d'adultes ; Addictologie
PU-PH	RAMBEAUD Jean-Jacques	Urologie
PU-PH	RAY Pierre	Biologie et médecine du développement et de la reproduction ; gynécologie médicale
PR Ass. Méd.	RECHE Fabian	Chirurgie viscérale et digestive
MCU-PH	RENDU John	Biochimie et biologie moléculaire
MCU-PH émérite	RIALLE Vincent	Biostatistiques, informatique médicale et technologies de communication
PU-PH	RIETHMULLER Didier	Gynécologie-obstétrique ; gynécologie médicale
PU-PH	RIGHINI Christian	Oto-rhino-laryngologie
PU-PH émérite	ROMANET Jean Paul	Ophtalmologie
PU-PH	ROSTAING Lionel	Néphrologie
PU-PH	ROUSTIT Matthieu	Pharmacologie fondamentale ; pharmacologie clinique ; addictologie
MCU-PH	ROUX-BUISSON Nathalie	Biochimie et biologie moléculaire
PR Ass.MG	ROYER DE VERICOURT Guillaume	Médecine Générale
PU-PH émérite	SARAGAGLIA Dominique	Chirurgie orthopédique et traumatologie
MCU-PH	SATRE Véronique	Génétique
PU-PH	SAUDOU Frédéric	Biologie cellulaire
PU-PH	SCHMERBER Sébastien	Oto-rhino-laryngologie
PU-PH	SCHWEBEL Carole	Médecine intensive-réanimation
PU-PH	SCOLAN Virginie	Médecine légale et droit de la santé
MCU-PH	SEIGNEURIN Arnaud	Epidémiologie, économie de la santé et prévention
PU-PH émérite	STAHL Jean-Paul	Maladies infectieuses ; Maladies tropicales
PU-PH	STANKE Françoise	Pharmacologie fondamentale ; pharmacologie clinique ; addictologie
MCU-PH	STASIA Marie-José	Biochimie et biologie moléculaire
PU-PH	STURM Nathalie	Anatomie et cytologie pathologiques
PU-PH	TAMISIER Renaud	Physiologie
PU-PH	TERZI Nicolas	Médecine intensive-réanimation
PU-PH	THEVENON Julien	Génétique
MCU-PH	TOFFART Anne-Claire	Pneumologie ; Addictologie
PU-PH	TONETTI Jérôme	Chirurgie orthopédique et traumatologie
PU-PH	TOUSSAINT Bertrand	Biochimie et biologie moléculaire
PU-PH	VALMARY-DEGANO Séverine	Anatomie et cytologie pathologiques
PU-PH	VANZETTO Gérald	Cardiologie
PU-PH	VUILLEZ Jean-Philippe	Biophysique et médecine nucléaire
PU-PH	WEIL Georges	Epidémiologie, économie de la santé et prévention
PU-PH	ZAOUI Philippe	Néphrologie
PU-PH émérite	ZARSKI Jean-Pierre	Gastroentérologie ; hépatologie ; addictologie

PU-PH : Professeur des Universités - Praticiens Hospitaliers
MCU-PH : Maître de Conférences des Universités - Praticiens Hospitaliers
PU-MG : Professeur des Universités de Médecine Générale
MCU-MG : Maître de Conférences des Universités de Médecine Générale
PR Ass. Méd. : Professeur des Universités Associé de Médecine
PR Ass.MG : Professeur des Universités Associé de Médecine Générale
MCF Ass.MG : Maître de Conférences Associé de Médecine Générale

Remerciements

Aux membres du jury :

M. le Docteur Arnaud Attye, c'était un plaisir de travailler avec toi, merci de m'avoir permis de réaliser cette thèse à tes côtés, me permettant d'allier mon intérêt pour tes travaux sur les hydrops et ma passion pour la radiopédiatrie. On a commencé à parler de thèse il y a 3 ans et depuis tu ne m'as pas abandonné malgré tes nombreux projets, merci !

M. le Professeur Alexandre Krainik, vous me faites l'honneur de présider ma thèse, je vous remercie pour votre enseignement, vos mails rectificatifs qui m'ont permis de progresser et votre présence toujours autant appréciée aux thèses et pots de service.

Mme le Dr Grand, je vous remercie d'avoir accepté de participer à ce jury de thèse, mon passage en neuroradiologie aura été marqué par votre immense savoir et votre enseignement. J'ai une grande admiration pour votre travail au quotidien dans le service, votre disponibilité et votre bienveillance.

M. le Dr Kastler, je te remercie pour tes conseils donnés tout au long de l'internat. Tu es passionné par ton métier, par les gens, par la vie. Tu débordes d'énergie et tu arrives à transmettre ta passion comme nul autre. Je suis très heureuse de t'avoir dans mon jury.

Mme le Dr Nugues, je te remercie de m'avoir accueilli en radiopédiatrie comme tu l'as fait et de m'avoir donné envie de continuer dans cette voie. Merci de la confiance que tu m'as accordée, de la bienveillance dont tu as fait preuve avec moi tout au long de cet internat et de ta générosité. Je suis très heureuse de continuer de travailler avec toi.

Mme le Dr Coffre, merci d'avoir accepté aussi rapidement et avec autant d'enthousiasme mon invitation à ce jury de thèse. Nous nous sommes croisés plusieurs fois dans les couloirs de la radiopédiatrie et ta bonne humeur, ta délicatesse et ta gentillesse sont contagieuses. Au plaisir de travailler avec toi.

A mes paires,

Au Pr Ferretti et Dr Jankowski, merci pour votre enseignement du thorax et de l'imagerie cardiaque qui est resté bien ancré.

Au Dr Delouche, Dr Guillaume et Dr Reymond, la team d'imagerie de la femme ! Je n'ai malheureusement pas eu la chance d'y passer, mais grâce au scanner des urgences j'ai pu profiter de vos connaissances et de votre disponibilité. Merci Aurélie de m'avoir conseillé pour les futures années à venir !

Au Dr Rodière, Dr Tony, Dr Sengel pour votre disponibilité et gentillesse à toute heure du jour et de la nuit !

Au Dr Durand, Dr Bessaguet, et Dr Banciu, la team pédiatrie et apéro ! Merci Chantal pour votre soutien depuis le début et votre aide tout au long de mon parcours, vous m'avez énormément appris et ce n'est pas fini ! Merci Sophie pour ton souci du détail et la rigueur que tu nous transmets. Merci Eldda pour ton aide dans le service et ta gentillesse.

Au Dr Bricault et Dr Felix, mon semestre en imagerie digestive aura été marqué par votre pédagogie et la transmission de votre savoir, merci.

Au Dr Chapuis, je suis très heureuse de t'avoir rencontré, tout le monde t'adore, et pour cause, il faut dire que tu es un peu parfait ! J'aurais aimé prolonger mon semestre d'ostéo articulaire pour continuer à apprendre à tes côtés mais la radiopédiatrie m'a rattrapé.

Au Dr Boubagra pour ces longues discussions avec toi au scanner des urgences, tes blagues et ton pas de danse ! Au Dr Galloux, merci de partager ton savoir et pour ton compagnonnage en IRM. Au Dr Heck, merci de toujours nous accueillir en angio et de nous apprendre à être rigoureux.

A mes assistants préférés : Moumoune et Finas, vous avez eu la chance de me relire au scanner des urg les mercredis et jeudis alors que j'arrivais tout juste au CHU en 3ème semestre et que j'étais très vite dépassée par la situation ! Merci de vous être occupés de moi et de m'avoir appris autant. Vous êtes des monstres de connaissances (et de bêtises aussi) ! Alienor un plaisir

de t'avoir en co-interne et en chef, toujours de bonne humeur, une pertinence et efficacité redoutable dans ce que tu entreprends, je suis admirative !

Corentin, je n'ai pas pu t'avoir en chef mais en tant que jeune co-interne j'ai toujours apprécié travailler et boire des coups avec toi. Tu t'intéresses aux autres, tu es sérieux, bosseur, énormément de qualités pour un super neuroradiologue interventionnel !

Julien, tu es toujours disponible pour nous aider, tu aimes enseigner ta passion l'angio, tu aimes nous chambrer aussi, c'est super de t'avoir avec nous au CHU !

Yann, merci de veiller sur les internes, toi aussi tu es toujours dispo pour aider, merci !

A la team de neuroradio : Perol, Steph, Arnaud, Mathilde, Vincent, et toute l'équipe de manip de neuroradio, un super semestre à vos côtés et surtout de magnifiques rencontres. Ce semestre restera un super souvenir tout comme notre pot de fin de stage !

A Maxime, Nico, Pierre, mes « grands frères » de la radiologie. J'ai tout de suite accroché avec votre troupe et j'ai vite partagé des soirées, des repas, des verres et des voyages avec vous. Vous m'avez permis de passer l'internat dont je rêvais avec des co-internes de rêve. Ne changez pas, vous êtes parfaits !

A mon Steph. Quelle rencontre ! Tu m'as tellement fait rire que ce soit en stage ou à l'extérieur. Tu as toujours été là pour m'aider durant cet internat, me réconforter, me trainer à danser sur la piste de la Bobine, à m'accompagner skier à Chamrousse en repos de garde ou bien encore me proposer un petit Chamechaude pour s'échauffer les jambes, ou encore me proposer un éventail de rhum arrangé chez toi ! Merci pour tout Steph.

A mes co-internes de promo, Tom, Charlotte, Alex, Romain, Pauline, et Cécile qui nous as rejoint, une belle équipe complémentaire, vous m'avez tous fait rêver par vos personnalités très diverses, je suis contente de continuer l'aventure avec vous au CHU !

A tous mes plus jeunes co-internes : Shirin qu'est-ce que j'ai pu rire avec toi, tu es surprenante et rayonnante, Paul pour ton sérieux exemplaire, Kevin pour tes répliques, Emeric à notre semestre de ped, Corentin pour ta passion pour la radio, Clément pour ton smile, Mariya pour

ta bonne humeur constante, Eliott pour les verres en terrasse, Claire pour ta gentillesse, Vanina, Ebru et Marjo la team de choc je vous adore, Pierre pour ton franc parler, Romain, Inès et Jad.

A Raia, ma co-interne de pédiatrie et bien au-delà, une merveilleuse rencontre. Tu es la générosité incarnée. Hâte de continuer à partager avec toi plein de choses et à travailler ensemble !

A mes colocs, Tom, Florian, Margaux, Noémie, Clément, Camille, Marc, Max, Thibaut, Marie, Olivier, une belle petite brochette de colocs durant ces 4 années passées sur Grenoble, à ces douces et folles soirées à vos côtés, je sais que je peux compter sur vous en toutes circonstances. Merci.

A Noémie et Alicia, la team catastrophe, on s'est vite liées d'amitiés en ce début d'internat de par nos malheurs mais aussi par de beaux moments et de belles soirées ! Je crois qu'on peut dire aujourd'hui que la team catastrophe a bien évolué et j'ai hâte de découvrir avec vous ce qui nous attend pour la suite !

A la team Chambé parce que vous êtes mes premières rencontres inoubliables de ce 1er semestre d'internat : Kash, Marvin, Thib, Olivier, Sarah, Mona, MC / Charlotte B / Marine surnommées les Gygy, Alicia et Noémie, Antho, Ashley, Machine !

A mes fidèles amies d'externat : Marion et ton leadership (et aussi nos conversations interminables sur le sens de nos vies !), Caro C et ta douce folie, Caro B et ta douceur, Jojo et ta bonne humeur, Marie et ton soutien indestructible, Vic et ta psychologie, Mathieu et ta détermination, Pablo et ton cerveau : on a tellement vécu de choses ensemble pendant ces 5 années d'externat, de soirées, de semaine au ski, de révisions d'exam… et ce n'est pas fini !

A mes frères et sœurs, mon beau-frère, et mes belles-sœurs : Thibaut et Lucie nos exemples pour toujours, Aurore et Romain les esprits créatifs de la famille, Quentin et Sarah les fêtards à l'humour Belge, Timothée et Doriane les voyageurs, Nico et Marie les petits derniers qui ont bien grandi. Vous serez toujours mes modèles, merci d'être là, de me soutenir et de me défendre depuis le début de ces études malgré mes absences répétées. On ne se le dit jamais, certainement par la grande pudeur qui nous caractérise tous, je vous admire et vous aime.

A mes petits neveux et nièces : Simon, Rose, Louise, Camille et Blanche ma filleule adorée.

A ma marraine Véro, mon docteur modèle, mon parrain Lucou et ma tante Lolo, mon oncle Michel, merci pour votre soutien et vos pensées pour moi à chaque grande étape de ma vie, vous êtes au top !

A mes parents, à votre patience et votre soutien indéfectible tout au long de ces années. Je ne pourrais jamais vous remercier assez pour ce que vous faites pour moi et les mots ne seront jamais assez fort pour vous témoigner mon amour. Un sacré modèle, plus de 30 ans de mariage, 6 enfants avec 6 conjoints qui sont comme vos enfants, 5 petits enfants, toujours là pour chacun d'entre nous quelque soit l'heure du jour et de la nuit, personne ne vous arrive à la cheville, et j'espère pouvoir un jour me dire que je suis à la hauteur de votre amour.

A toi Agathe, qui me permet d'avancer, d'ouvrir mon esprit, de regarder le monde à travers un autre regard. Merci de croire en moi et de me soutenir. La route est longue, elle n'est pas toute tracée, alors continuons de s'aimer, de voyager et de découvrir de nouveaux horizons, ce n'est que le début.

TABLE DES MATIERES

PRE REQUIS 12

ANATOMIE DE L'OREILLE INTERNE 12

LA MALADIE DE MENIÈRE 16

L'HYDROPS ENDOLYMPHATIQUE 18

L'OSSIFICATION DE L'AQUEDUC DU VESTIBULE 19

LA PLACE DE L'IRM 21

PROBLEMATIQUE 29

ARTICLE 30

ABSTRACT 31

ABBREVIATIONS 33

INTRODUCTION 34

MATERIAL AND METHODS 35

RESULTS: 38

DISCUSSION 40

CONCLUSION 43

REFERENCES 45

RESUME 47

PRE REQUIS

ANATOMIE DE L'OREILLE INTERNE

L'oreille interne est constituée de l'appareil cochléaire, vestibulaire et du conduit auditif interne *(figures 1 et 2)*. Sa morphologie et sa taille ne se modifient pas au cours du temps, ainsi la taille de l'oreille interne chez l'enfant est identique à celle de l'adulte.

L'appareil cochléaire :

- La cochlée est constituée de 3 canaux :
  - La scala media ou rampe cochléaire contenant l'endolymphe, séparée des deux autres rampes par la membrane vestibulaire et basilaire. Elle est reliée au saccule par le ductus reuniens. Elle contient l'organe de Corti correspondant à un épithélium composé de cellules ciliées (sensorielles) et de cellules de soutien reposant sur la membrane basilaire.
  - La scala vestibuli ou rampe vestibulaire contenant la périlymphe s'ouvre dans le plancher du vestibule en regard de la fenêtre ovale.
  - La scala tympani ou rampe tympanique contenant la périlymphe s'ouvre sous le vestibule en regard de la fenêtre ronde.
- L'aqueduc de la cochlée relie la base de la cochlée à l'endocrâne et contient la périlymphe. Il est ossifié chez l'adulte contrairement à l'enfant.

L'appareil vestibulaire :

- Le vestibule : composé de l'utricule d'où partent les 3 canaux semi circulaires (CSC) et du saccule situé entre l'utricule et le tour basal de la cochlée. Ils donnent naissance chacun à un canal se rejoignant en un canal commun : le canal endolymphatique qui va cheminer dans l'aqueduc vestibulaire. Le saccule et l'utricule contiennent des cellules ciliées dont les extrémités (stéréocils) sont plantées dans la membrane otolithique.

- Les 3 CSC : latéral, antérieur et postérieur, présentant un renflement court à leur origine antérieure dénommé ampoule. Les ampoules contiennent les cellules ciliées dont les stéréocils qui sont plantés dans la cupule.
- L'aqueduc vestibulaire : relie le vestibule à l'endocrâne et contient le canal endolymphatique.

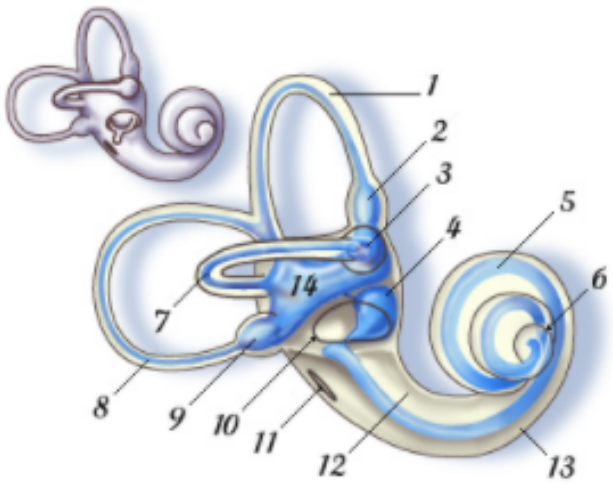

Figure 1 - Le labyrinthe

http://www.cochlea.eu/oreille-generalites/oreille-interne *consultée le 16/07/2021*

1.CSC antérieur ; 2. Ampoule du CSC antérieur ; 3. Ampoule du CSC latéral ; 4. Saccule ; 5. Rampe cochléaire ; 6. Hélicotrème ; 7. CSC latéral ; 8. CSC postérieur ; 9. Ampoule du CSC postérieur ; 10. Fenêtre ovale ; 11. Fenêtre ronde ; 12. Rampe vestibulaire ; 13. Rampe tympanique ; 14. Utricule

Rôle de la cochlée dans l'audition

Le son au contact de la membrane tympanique est transformé en onde mécanique qui est amplifiée par la chaine ossiculaire. L'onde mécanique se transforme en vague dans le liquide cochléaire jusqu'à l'apex. Ces vagues se propagent sur la membrane basilaire selon la fréquence du son puis cette vague revient à la fenêtre ronde par la rampe vestibulaire. L'organe de Corti, en charge de la transduction mécano-électrique, va transformer la vague liquidienne en impulsions électriques. Les stéréocils sont étirés par la vague ce qui ouvre des canaux cationiques permettant l'entrée de

K^+ et de Ca^{2+}. L'entrée de cations dépolarise la cellule ciliée. Dans chaque oreille, les fibres nerveuses collectent ce signal électrique jusqu'au nerf cochléaire qui va remonter l'information au cerveau.

Rôle du vestibule dans l'équilibre

Le liquide endolymphatique du système vestibulaire est déplacé par les déplacements de la tête (linéaire et angulaire). Ce déplacement liquidien ébranle la substance gélatineuse dans laquelle sont pris les cils des récepteurs situés dans la macule des organes otolithiques et la crête de l'ampoule des CSC. Ces récepteurs transmettent l'information nerveuse qui permet un ajustement réflexe de posture et de locomotion. Les différents récepteurs sont spécialisés en fonction des mouvements : macule sacculaire pour l'accélération linéaire verticale, macule utriculaire pour l'accélération linéaire horizontale. Les macules sont perpendiculaires entre elles, ainsi que les crêtes ampullaires, permettant de prendre en compte tous les mouvements possibles de la tête dans l'espace.

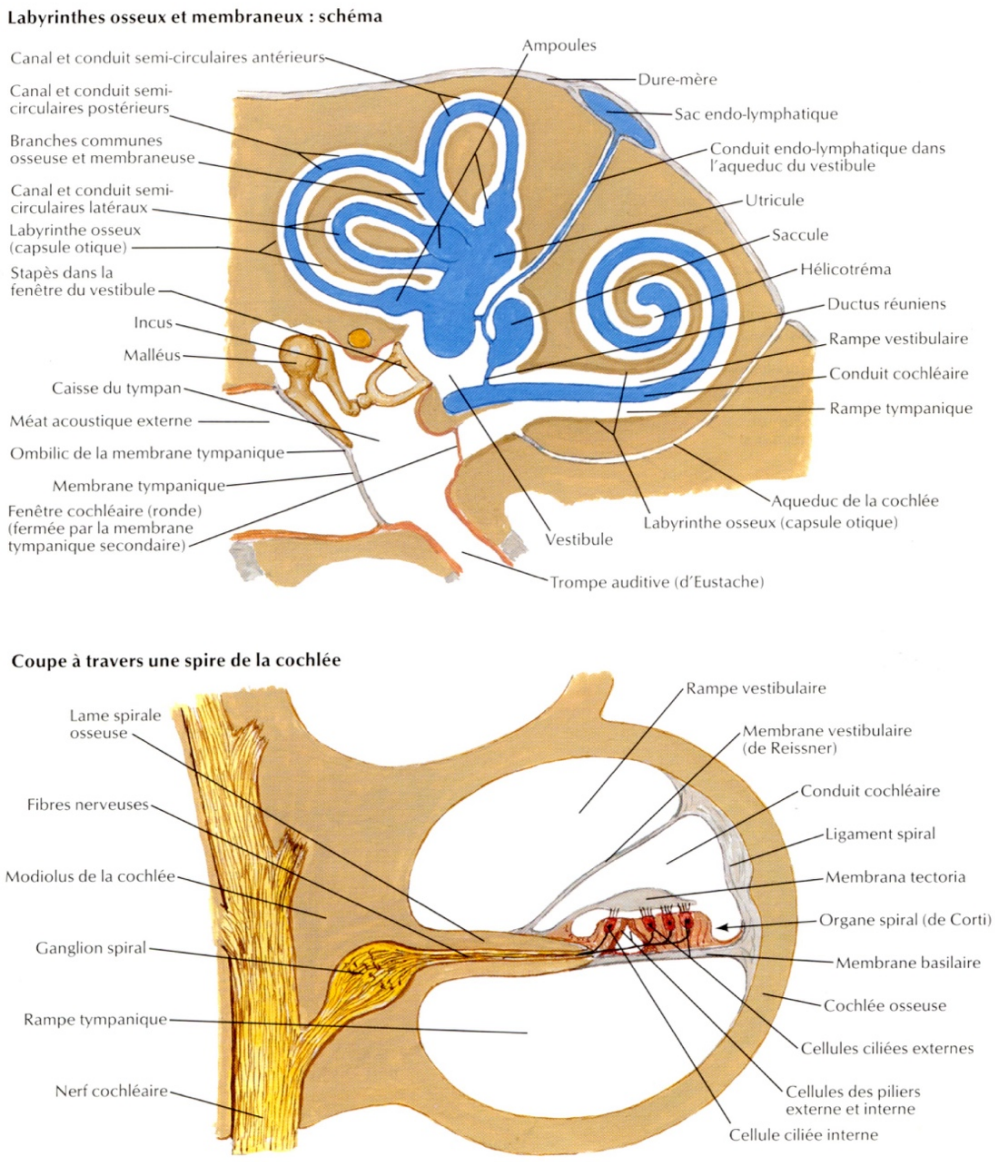

Figure 2- Labyrinthe et coupe sur la cochlée *(Atlas Netter, 7e édition, 2019)*

Les liquides de l'oreille interne

Le labyrinthe membraneux est séparé du labyrinthe osseux par la périlymphe (*figure 3)*.

La sécrétion de la périlymphe peut provenir du plasma par l'intermédiaire de la barrière hémato péri lymphatique ou du liquide cephalo-rachien (LCR) par l'intermédiaire de l'aqueduc cochléaire. Le drainage de la périlymphe s'effectue dans le conduit auditif interne par l'intermédiaire du modiulus.

La sécrétion de l'endolymphe se fait par les stries vasculaires du canal cochléaire et les cellules de l'utricule, du saccule et des ampoules, à partir de la périlymphe. Le drainage s'effectue au niveau du sac endolymphatique par l'intermédiaire de l'aqueduc du vestibule.

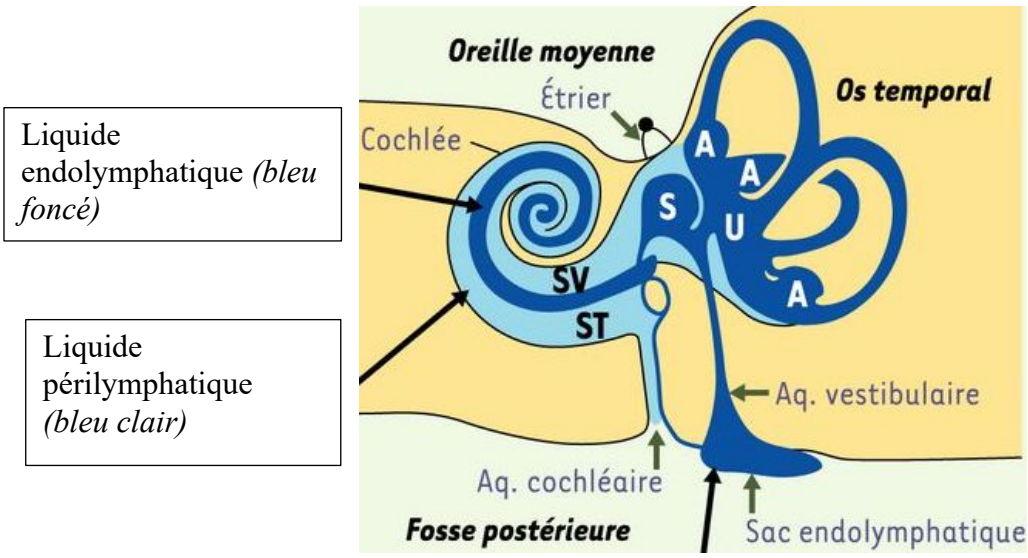

Figure 3 - Liquides de l'oreille interne *(Couloigner, V., Sterkers, O., Rask-Andersen, H., Teixeira, M. & Ferrary, E. Le sac endolymphatique : ses fonctions au sein de l'oreille interne. Med Sci (Paris)* ***20****, 304–310 (2004))*

S : saccule ; U : utricule ; A : ampoule ; SV : scala vestibulaire ; ST : scala tympanique

LA MALADIE DE MENIÈRE

La maladie de Menière a été décrite pour la première fois par Prosper Menière en 1861. Il exposait alors une symptomatologie aigüe et récidivante mise en évidence chez des patients auparavant asymptomatiques. Cette symptomatologie comprenait l'apparition concomitante d'acouphènes et d'une surdité accompagnée de vertiges. Il a alors émis l'hypothèse d'une maladie de l'oreille interne plutôt que d'une maladie cérébrale. Plus tard, Georges Portman décrivait pour la première fois une relation entre cette symptomatologie et un hydrops endolymphatique suite à des travaux de blocage du sac endolymphatique chez le poisson. S'en suit, en 1938, plusieurs descriptions

anatomiques d'hydrops endolymphatiques, sur des études cadavériques dans le cadre de la maladie de Menière (*Hallpike C., Cairns H. 1938).* Aujourd'hui cette maladie est diagnostiquée à l'aide de critères diagnostiques cliniques définis initialement par l'American Academy of Otolaryngology-Head and Neck Surgery (AAO-HNS) en 1995 puis avec de nouveaux critères, toujours exclusivement cliniques, proposés en 2015 par The Classification Committee of the Bárány Society (Figure 4). Les symptômes commencent le plus souvent par des crises vertigineuses (41,2% des patients) avec ou sans plénitude d'oreille et acouphènes. La surdité seule, au début de la maladie, n'intervient que chez 15% des patients. Le temps entre l'apparition d'une surdité et l'apparition de vertiges est supérieur à 5 ans dans 20% des cas et la maladie de Menière évolue vers une forme bilatérale dans plus de 35% des cas après 10 ans d'évolution, et 47% après 20 ans.

Le diagnostic de maladie de Menière est posé en moyenne entre 40 et 50 ans et les formes pédiatriques diagnostiquées avant l'âge de 18 ans concernent seulement 1,5% de l'ensemble des maladies de Menière.

Une définition pédiatrique plus simple a été proposée dans la littérature par *Wang et al* avec une maladie définie par la présence de vertige supérieur à 20 min ou des symptômes cochléaires fluctuants, sans étiologie retrouvée et sans signe neurologique associé.

Les pathologies de l'oreille interne en pédiatrie sont dominées par la migraine vestibulaire (50%) puis par le vertige positionnel paroxystique bénin (VPPB) (31%) et ensuite par la maladie de Menière (6%).

Avec leur série de 24 patients âgés de moins de 15 ans, *Wang et al* ont décrit 33% d'histoire familiale de maladie de Menière, un sex ratio F/H à 1,7, et ont étudié les tests audiométriques et vestibulaires dans cette population. Au total, 25% des test audiométriques étaient pathologiques contre 65% chez les adultes confortant l'hypothèse d'une atteinte auditive qui augmenterait au cours de la maladie. Les tests vestibulaires (VEMP et calorique) étaient anormaux dans 12 à 20%

des cas). Une atteinte bilatérale était largement retrouvée en cas d'antécédents familiaux de maladie de Menière.

Maladie de Menière définie	Maladie de Menière probable
- Au moins deux épisode de vertige spontanée (20min-12h) - Perte auditive sur les basses ou moyennes fréquences - Symptômes auditifs fluctuants (acouphène, sensation de plénitude de l'oreille, perte auditive) - Absence d'autre étiologie retrouvée	- Au moins deux épisodes de vertiges ou instabilité (20min-24h) - Symptômes auditifs fluctuants (acouphène, sensation de plénitude de l'oreille, perte auditive) - Absence d'autre étiologie retrouvée

Figure 4 – Classification Committee of the Bárány Society

L'HYDROPS ENDOLYMPHATIQUE

Il correspond à une distension du compartiment endolymphatique de l'oreille interne *(figure 5)*. Le liquide endolymphatique est riche en potassium (K^+), pauvre en sodium (Na^+) et en calcium. Cette composition permet de maintenir un potentiel électrique cochléaire important essentiel à la transduction du stimulus mécanique (sons ou accélérations) en message électrique. Son homéostasie est maintenue par le sac endolymphatique, grâce notamment à des phénomènes de réabsorption, et par le sinus endolymphatique, qui permettrait de détecter les changements de pression.

Plusieurs hypothèses permettraient d'expliquer l'hydrops endolymphatique (HE) :

- Un défaut de résorption de l'endolymphe

- Un excès de production

- Un défaut de régulation

Des modèles multifactoriels ont aussi été utilisés, mais aucun n'est pour l'instant validé.

Au niveau cochléaire, l'hydrops endolymphatique provoque une distension du canal cochléaire avec une ballonisation de la membrane de Reissner au sein de la rampe vestibulaire de la cochlée. Une rupture de cette membrane pourrait expliquer les épisodes vestibulaires aigus. Selon une autre théorie, ce serait le mouvement du liquide endolymphatique, d'un compartiment à un autre, qui expliquerait les crises et la symptomatologie des patients.

Au niveau vestibulaire, il provoque ainsi une dilatation du saccule, de l'utricule pouvant se poursuivre dans les canaux semi circulaires.

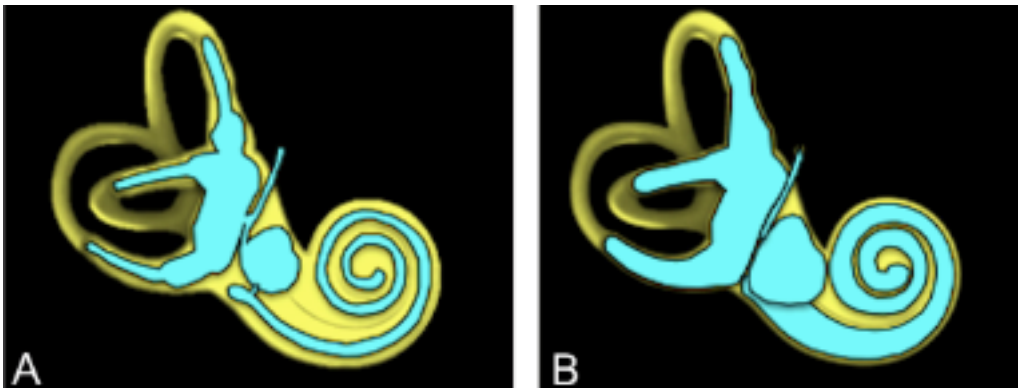

Figure 5- Représentation de l'Hydrops endolymphatique *(Attyé, A. & Eliezer, M. Endolymph magnetic resonance imaging: Contribution of saccule and utricle analysis in the management of patients with sensorineural ear disorders. Eur Ann Otorhinolaryngol Head Neck Dis **137**, 47–51 (2020)).*

A : aspect normal du compartiment endolymphatique en bleu ; B : hydrops avec aspect dilaté des espaces endolymphatiques (saccule, utricule, CSC et canal cochléaire)

L'OSSIFICATION DE L'AQUEDUC DU VESTIBULE

La régulation de la pression de l'oreille interne repose sur trois voies de communication entre l'espace intracranien et l'oreille interne : l'aqueduc vestibulaire, l'aqueduc cochléaire et le conduit

auditif interne. L'endolymphe est principalement produite à partir du liquide céphalo-rachidien (LCR) par l'intermédiaire de la périlymphe.

Des études histologiques antérieures ont démontré une atrophie du sac endolymphatique, une hypoplasie de l'aqueduc vestibulaire (AV) et un rétrécissement de la lumière du canal endolymphatique chez les patients atteints de Menière.

L'accumulation de déchets pour l'épuration du LCR pourrait entraîner des troubles du transport ionique et favoriser l'augmentation du [Ca^{2+}] dans l'endolymphe, conduisant à la calcification et finalement à l'ossification de l'AV. De tels résultats ont été mis en évidence par scanner et IRM décrivant une corrélation entre l'absence de conduit endolymphatique visible et l'évolution clinique de la maladie de Menière (*Attye et al).* Une hypothèse pour expliquer la modification de l'AV repose sur l'augmentation des ions calcium dans les oreilles hydropiques, comme cela a été démontré dans des échantillons biologiques.

Attye et al ont montré qu'il existait une corrélation entre l'ossification de l'AV et la maladie de Menière (sensibilité de 90%) et que l'ossification était bilatérale malgré une symptomatologie unilatérale. Ils ont émis l'hypothèse que les modifications de l'AV apparaissaient avant l'hydrops, tout en soulignant la présence d'un groupe de patients présentant une maladie de Menière avec un AV normal, suggérant une physiopathologie différente pour ceux-ci.

LA PLACE DE L'IRM

La méthode d'évaluation de l'hydrops par IRM chez les patients atteints de maladie de Menière nécessite l'injection de produit de contraste et une acquisition différée, afin de rehausser sélectivement le liquide périlymphatique.

Deux voies d'administration du produit de contraste ont été évaluées : intra-tympanique et intra-veineuse. Le principal avantage d'une injection intra-tympanique est un contraste périlymphatique plus élevé, bien que des études antérieures suggèrent que cette méthode peut provoquer une toxicité locale dans les modèles animaux. Cependant, pour les cas de maladie bilatérale, cette méthode nécessite une double injection intra-tympanique et un temps d'attente de 24 heures avant l'acquisition d'IRM. En revanche, la méthode intraveineuse nécessite un temps d'attente plus court, qui a été évaluée comme optimale dans l'intervalle 4,5-6 heures.

Initialement, les méthodes d'acquisition complexes utilisant une IRM nécessitaient une séquence 3D-Inversion Recovery (IR) avec différents temps d'inversion (TI), permettant de différencier l'endolymphe, la périlymphe et l'os sur une seule image. Cependant, la 3D-IR n'est pas aussi sensible à une faible concentration de produit de contraste que la 3D-FLAIR, ce qui nécessitait une injection intra-tympanique. Il est maintenant possible d'acquérir une séquence 3D-FLAIR pour estimer la distribution du liquide endolymphatique avec une bonne reproductibilité entre lecteurs.

Plusieurs méthodes de gradation pour la classification du degré d'hydrops ont été proposées.

- La classification de *Nakashima et al* [1] *(figure 6)* divise les degrés d'hydrops endolymphatiques en trois catégories : aucun, léger et significatif, dans la cochlée et dans le vestibule. Ce système de classification semi-quantitatif était initialement basé sur l'histopathologie des espaces endolymphatiques dilatés, avec des évaluations séparées pour le vestibule et la cochlée. Cependant cette classification présente des limites : l'hydrops dans le vestibule pourrait être un prédicteur spécifique de la maladie de Menière définie, mais l'utricule et le saccule n'ont pas été évalués individuellement. De même, une méta-analyse récente des études sur l'os temporal a proposé une distribution cochléocentrique du liquide endolymphatique avec une dilatation constante du canal cochléaire chez les sujets sains, ce qui rend probable la visualisation fréquente de l'endolymphe dans le canal cochléaire normal par IRM.

Grades d'Hydrops	**Vestibulaire (ratio)***	**Cochléaire**
Absent	<33, 3%	Pas de déplacement de la membrane de Reissner
Moyen	33,3-50%	Déplacement de la membrane de Reissner : aire de la rampe cochléaire inférieure ou égale à la rampe vestibulaire
Significatif	>50%	Aire de la rampe cochléaire supérieure à la rampe vestibulaire

Figure 6 - Grades d'hydrops endolympahtique en IRM par Nakashima, T. *et al. Visualization of endolymphatic hydrops in patients with Meniere's disease. Laryngoscope* ***117****, 415–420 (2007).*

*Ratio entre l'aire de l'espace endolymphatique et l'aire totale du vestibule (somme des espaces endolymphatique et perilymphatique)

- Le système de gradation sacculaire et utriculaire *d'Attyé et al* [35]*(figure 7)* est basé sur la taille et la morphologie du saccule obtenu à l'aide d'une séquence 3D-FLAIR avec l'inversion du rapport saccule sur utricule (SURI). SURI est retenu quand le saccule est de taille supérieure ou égale à l'utricule. Ce système de gradation part du postulat que l'hydrops implique typiquement la partie inférieure du labyrinthe, principalement le saccule. L'hydrops sacculaire peut varier de léger à grave, selon le degré de distension de la membrane vers la plaque de base de l'étrier. Cette distension est dépendante de la conformité mécanique des structures : elle est élevée dans le cas du saccule, mais plus faible pour l'utricule et les canaux semi-circulaires. L'utricule est donc pris comme référence puisque peu contraint à se distendre. Les limites actuelles de cette classification sont l'absence d'évaluation du canal cochléaire et les difficultés à distinguer l'utricule du saccule dans les cas les plus étendus d'hydrops sacculaire.

1. 2.

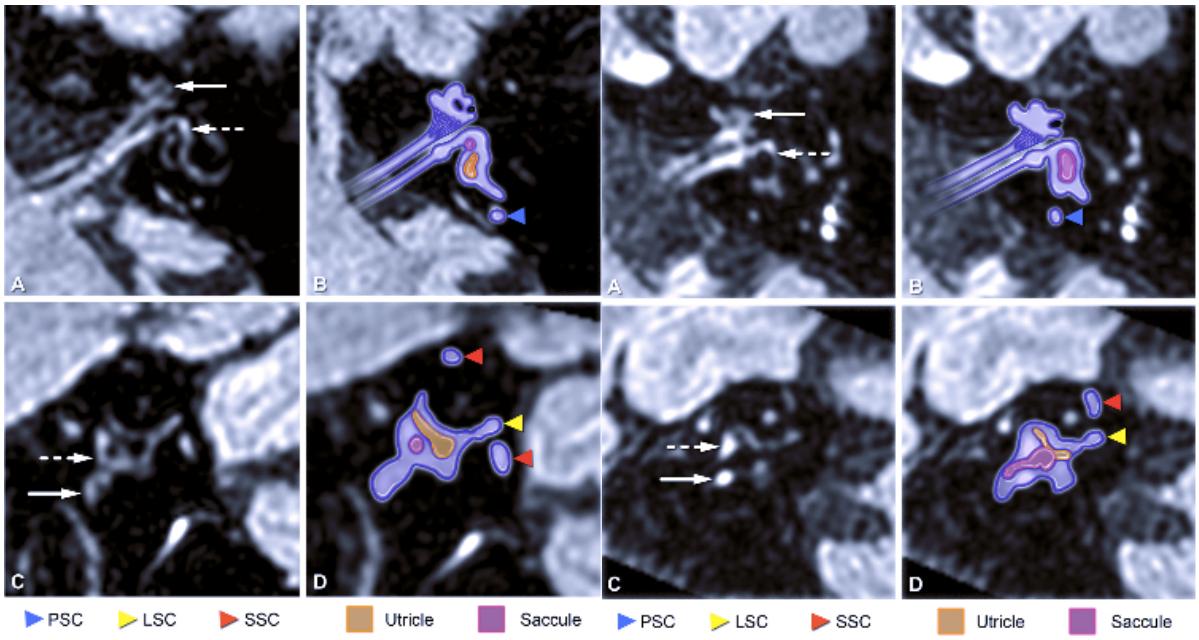

Figure 7- SURI selon Attyé, A. et al. *MRI of endolymphatic hydrops in patients with Meniere's disease: a case-controlled study with a simplified classification based on saccular morphology. Eur Radiol* ***27****, 3138–3146 (2017).*

1. Illustration du score SURI sur une coupe axial passant par la partie inférieure du vestibule et en sagittal chez un sujet sain : absence d'inversion ratio saccule/utricule (SURI<1)
2. Illustration en coupe axial et sagittal chez un patient présentant une maladie de Menière : inversion du rapport saccule/utricule (SURI>1)

- Le système de gradation de *Conte et al* propose une nouvelle classification avec le VESCO (vestibular endolymphatic space contacting the oval window) avec une spécificité pour discriminer l'oreille pathologique de l'oreille saine de 96% et une sensibilité de 81%. Cette évaluation nécessite la reconstruction du vestibule dans le plan passant par le CSC supérieur et de repérer la fenêtre ovale. Le VESCO correspond à la dilatation des espaces endolymphatique vestibulaire bombant vers le bas jusqu'à venir au contact de la fenêtre ovale *(figure 8)*.

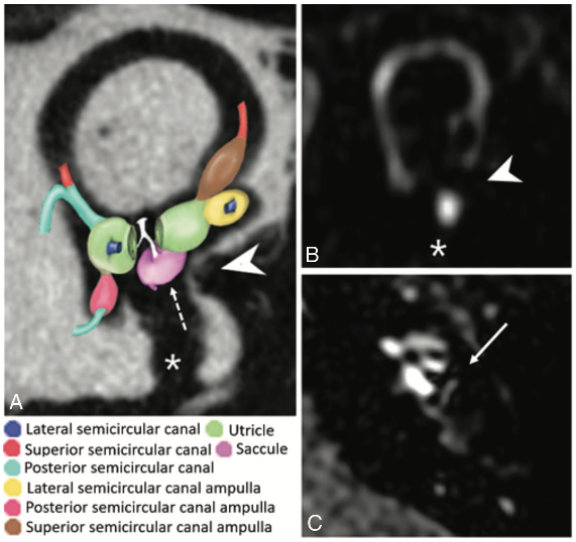

Figure 8 – Le VESCO selon Conte, G. et al. *Three-Tesla magnetic resonance imaging of the vestibular endolymphatic space: A systematic qualitative description in healthy ears. Eur J Radiol* ***109****, 77–82 (2018).*

Tête de flèche : fenêtre ovale, Flèche pointillée : saccule, Asterix : fenêtre ronde, Flèche pleine : élargissement des espaces endolymphatique bombant dans la partie inférieure du vestibule au contact de la fenêtre ronde.

- Le système de gradation de *Bernaerts et al* [36], proposant une analyse visuelle des compartiment endolymphatiques non rehaussés et périlymphatiques rehaussés sur des séquences 3D FLAIR 4h après injection de Gadolinium.

Il propose alors deux grades d'hydrops cochléaires *(figure 9),* le grade 1 correspondant à la visualisation indirecte de la scala media par des hyposignaux nodulaires amputant de la scala vestibuli, le grade 2 correspondant à une oblitération complète de la scala vestibuli secondaire à une dilatation du canal cochléaire.

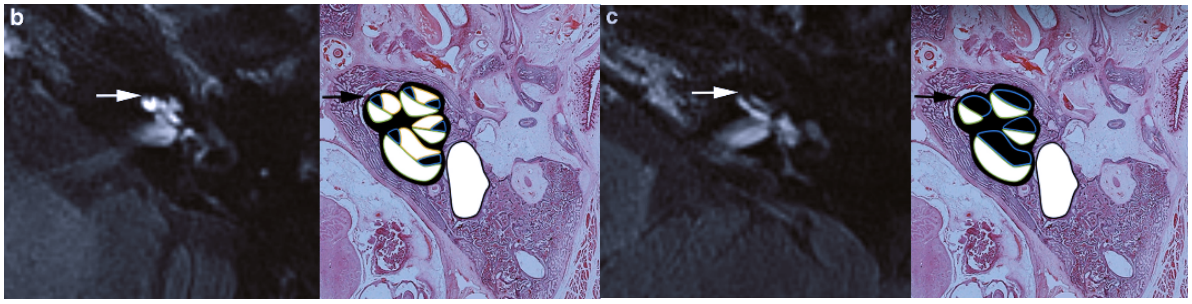

Figure 9 – Gradation des hydrops cochléaires selon Bernaerts, A. *et al. The value of four stage vestibular hydrops grading and asymmetric perilymphatic enhancement in the diagnosis of Menière's disease on MRI. Neuroradiology* ***61****, 421–429 (2019).*

b. Hydrops cochléaire grade 1 c. Hydrops cochléaire grade 2

Il propose également trois grades d'hydrops vestibulaires (figure 10), le grade 1 correspondant à une égalisation de la taille du saccule par rapport à l'utricule (le SURI de *Attye et al),* le grade 2 à la confluence entre le saccule et l'utricule avec persistance de la visualisation de liquide péri lymphatique, le grade 3 à une oblitération complète du vestibule avec disparition du rehaussement des espaces périlymphatiques.

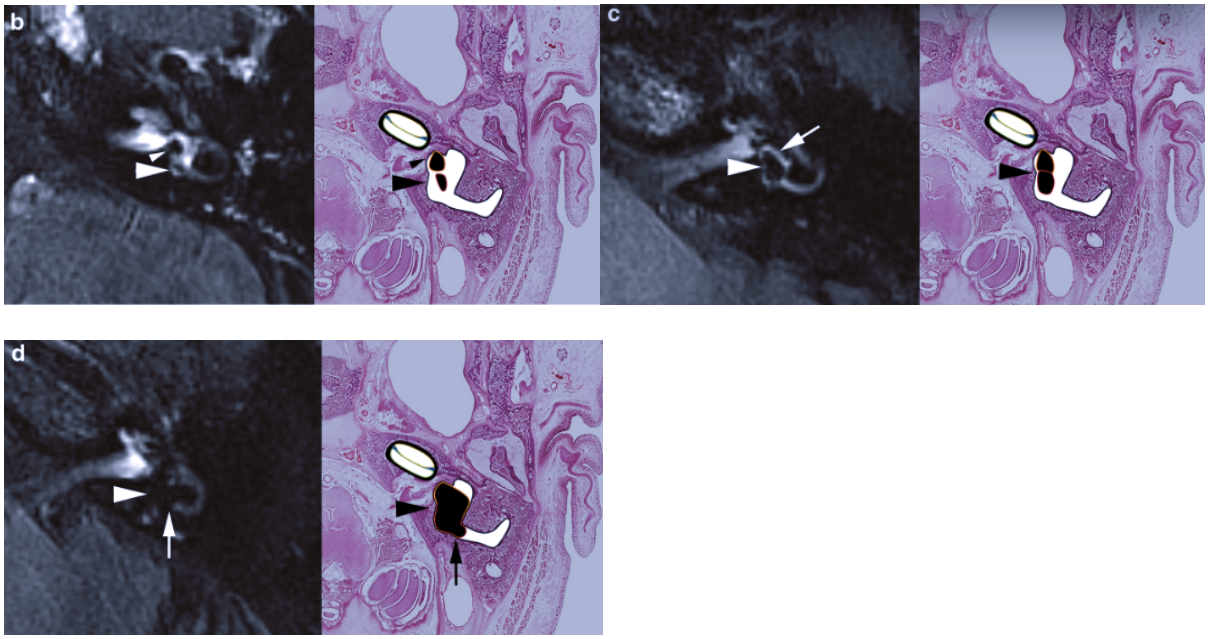

Figure 10 - Gradation des hydrops vestibulaires selon Bernaerts, A. *et al. The value of four stage vestibular hydrops grading and asymmetric perilymphatic enhancement in the diagnosis of Menière's disease on MRI. Neuroradiology* ***61****, 421–429 (2019).*

b. Hydrops vestibulaire grade 1 c. Hydrops vestibulaire grade 2 d. Hydrops vestibulaire grade 3

- D'autres études menées par *Gurkov et al* [28] puis *Sugimot et al* [17], se sont intéressées à l'hydrops canalaire correspondant à une dilatation de la partie non ampullaire des canaux semi circulaires. Sugimoto distinguait alors deux groupes de patients *(figure 11)* :
    - Un premier groupe présentant des hydrops canalaires unilatéraux associés à des hydrops vestibulaires de grade élevé correspondant à une progression d'un hydrops sacculaire ou utriculaire faisant hernie dans le CSC, avec une atteinte auditive plus importante qu'en cas d'hydrops vestibulaire sans hydrops canalaire associé.
    - Un deuxième groupe présentant des hydrops canalaires bilatéraux sans hydrops vestibulaire, relevant d'une physiopathologie différente et probablement lié à des facteurs congénitaux.

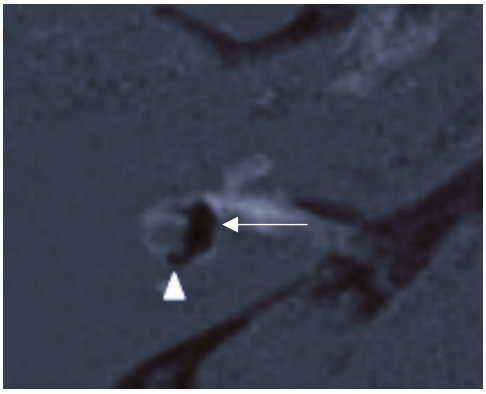

Figure 11 – Hydrops canalaire selon Sugimoto, S. *et al. Significance of Endolymphatic Hydrops Herniation Into the Semicircular Canals Detected on MRI. Otol Neurotol* ***39****, 1229–1234 (2018).*

Hydrops canalaire (tête de flèche) et vestibulaire (flèche) : hydrops vestibulaire de grade élevé faisant hernie dans le CSC latéral

- Le système de gradation de *Kahn et al* [37]*(figure 12),* s'inspirant de l'ensemble des gradations proposées dans la littérature et qui s'appuie sur une analyse visuelle. L'hydrops cochléaire était considéré présent (grade 1) lorsque l'espace endolymphatique était supérieur à l'espace périlympathiques. L'hydrops sacculaire était gradé 1 quand le saccule apparaissait plus large que l'utricule et 2 quand il touchait la fenêtre ovale avec disparition des espaces périlymphatiques. L'hydrops utriculaire (correspondant à l'hydrops canalaire de *Gurkov et al*) était gradé 1 quand l'utricule était protrusif dans la partie non ampullaire du CSC latéral et 2 quand il y avait une disparition des espaces périlymphatiques.

1. 2.

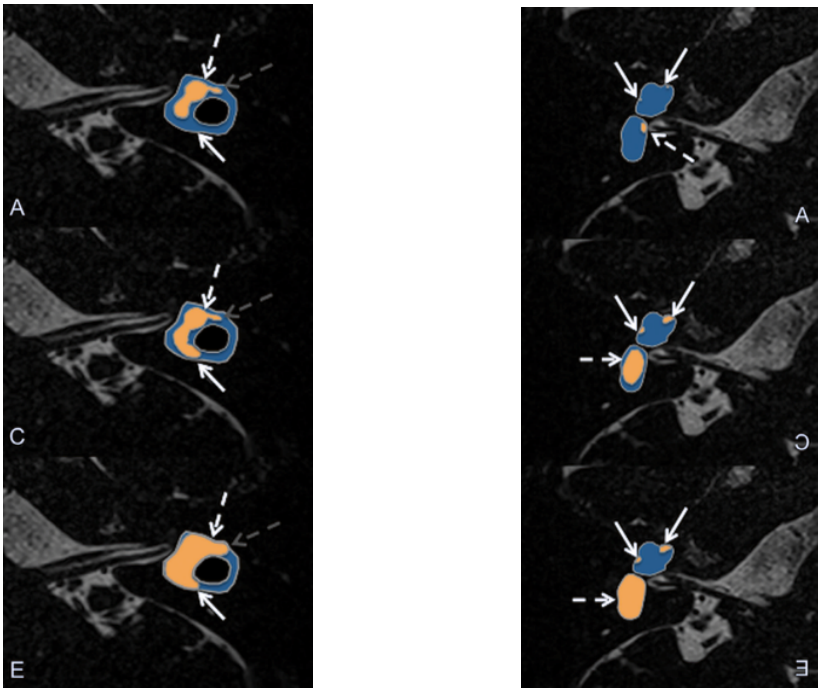

Figure 12 – Système de gradation de Kahn, L. *et al. Relationship between video head impulse test, ocular and cervical vestibular evoked myogenic potentials, and compartmental magnetic resonance imaging classification in menière's disease. Laryngoscope* ***130****, E444–E452 (2020).*

1. A. Absence d'hydrops, B. Hydrops utriculaire grade 1 (flèche blanche), C. Hydrops utriculaire grade 2 (flèche blanche)
2. A. Absence d'hydrops, B. Hydrops cochléaire (flèche blanche) et sacculaire grade 1 (flèche blanche en pointillé), C. Hydrops sacculaire grade 2 (flèche blanche en pointillé) et cochléaire (flèche blanche)

PROBLEMATIQUE

Aucune étude n'existe à ce jour sur l'imagerie de la maladie de Menière dans la population pédiatrique. L'enjeu de notre étude est de repérer dans la population pédiatrique les facteurs et les biomarqueurs d'imagerie qui diffèrent de la population adulte et qui suggèrent une physiopathologie différente. En effet des articles récents sur la maladie de Menière dans la population adulte suggère des sous-groupes différents notamment selon la localisation des hydrops en imagerie et l'ossification de l'aqueduc du vestibule.

ARTICLE

IMAGING STUDY OF CHILDREN WITH MENIERE'S DISEASE SUGGESTS A DIFFERENT PATHOPHYSIOLOGY FROM ADULTS

Eve Grangette [1] – Michael Eliezer [2] – Guillaume Poillon [3] – Sylvie Grand [1,4]– Alexandre Krainik[1,4] – Eldda Banciu[1]– Anne Coffre [5] – Sébastien Schmerber [5]– Arnaud Attyé [1,4]

1. Department of Neuroradiology, Grenoble Alpes University Hospital
2. Department of Neuroradiology, Lariboisière University Hospital
3. Department of Neuroradiology, Fondation Adolphe de Rothschild, Paris
4. University Grenoble Alpes, IRMaGe, Grenoble
5. Department of Oto-Rhino-Laryngology, Head and Neck Surgery, Grenoble Alpes University Hospital

Corresponding author : GRANGETTE Eve.

Department of Neuroradiolog, Grenoble Alpes University Hospital, France.

Tel : +33 (0)4 76 76 57 87, e-mail: egrangette@chu-grenoble.fr

Conflict of Interest Statement: The authors have no conflicts of interest to declare.

Keywords : Meniere’s disease, Endolyphatic hydrops, Pediatric, MRI

ABSTRACT

Background and Purpose: The aim of this study is to conduct a clinic-radiological exploration of a population referred in the context of pediatric Meniere's disease. Magnetic Resonance Imaging (MRI) scans were performed using a delayed acquisition to collect information about the presence of endolymphatic hydrops and vestibular aqueduct ossification. Added to a descriptive analysis of imaging findings, we proposed a correlation study of the clinical factors associated with imaging biomarkers.

Material and method: We conduct a multicenter retrospective study on a pediatric population (<18 years) referred for Meniere's disease, for whom an MRI using the delayed protocol was performed between November 2014 and June 2021. All patients underwent MRI with 3D-FLAIR sequences performed 4h after intravenous Gadolinium injection. We collected in the institutional picture archiving and communication system (PACS) and electronic patient medical record, the potential presence of endolymphatic hydrops on MRI, their location (cochlear/saccular/canalar) and side added to the vestibular aqueduct degree of ossification. We have also recorded the age, sex, clinical symptoms and personal history of inner ear malformations and family history of Meniere's Disease for each patient.

Results: The study database consisted of 9430 MRI, including 43 MRI scans performed on patients aged 7 to 17 years at the time of the MRI scan. The pediatric population included 27 girls (63%) and 16 boys (37%). The prevalence of hydrops in this population was of 35% (15 children). 7 patients had cochlear hydrops, 11 had saccular hydrops and 5 had canalar hydrops. 9 hydrops were unilateral on the left inner ear, 4 hydrops were found as bilateral, no hydrops was found on the right inner ear in isolation. Of the patients with hydrops, 4 were male (27%) and 11 were female (73%). 4 patients presented with a family history of Meniere's disease, and their MRIs revealed the presence of hydrops in all of them, including 3 bilateral ones. The vestibular aqueduct was never ossified in all 43 patients.

Conclusion: The 3D-FLAIR sequences performed 4h after injection of Gadolinium allow the detection of hydrops in children with Meniere's disease in 35% of the patients, with a different distribution of the hydrops location from those found in the general population. The bilateral pathological involvement in case of a family history of Meniere’s disease and the absence of ossification of the vestibular aqueduct suggest a different pathophysiology from adults.

ABBREVIATIONS

FLAIR : Fluid Attenuation Inversion Recovery

VA : Vestibular Aqueduct

MD : Meniere's Disease

MRI: Magnetic Resonance Imaging

EH: Endolymphatic Hydrops

CT: Computer Tomography

INTRODUCTION

In the last decade, Meniere's disease (MD) has been the subject of an important number of studies to investigate its pathophysiology, mainly based on Magnetic Resonance explorations with the so-called "hydrops protocol". This protocol is based on a delay of 4 hours between contrast injection and images acquisition to selectively enhance the perilymph, allowing to diagnose the excess of endolymph by negative contrast [1,2]. Endolymphatic hydrops (EH) is the most frequent landmark in MD patients [3,4] further confirmed using MRI examinations [5,6].

The excess of endolymph in MD patients is not the only imaging finding. Recently, a few studies described hypoplasia of the vestibular aqueduct (VA), and narrowing of the lumen of the endolymphatic duct in MD patients on Computer Tomography (CT), Cone Beam CT and MRI [7–9]. This was previously described on temporal bone post-mortem examinations [10].

MD in pediatrics population is a rare condition, affecting 1.5% of vestibular diseases, as compared to 13.8% in adults [11,12]. This proportion is probably underestimated due to the difficulty of the interrogation in children. Pediatric MD has indeed a clinical definition : vertigo lasting more than 20 minutes or fluctuating cochlear symptoms without any etiology found and without other neurological signs [13]. This definition is less restrictive than adults according to 2015 Committee of Amendment.[14]

These symptoms may be associated with tinnitus, headache, and a feeling of fullness in the ear, and there is a family history in 5 to 15% of cases according to Wang et al. [13].

There is no previous study about the detection of EH or VA ossification in the context of pediatric MD. The primary objective of this retrospective multicenter study is to describe the results of MRI examinations in a large population of children. The secondary objective is to study the clinical factors associated with the presence of EH on MRI.

MATERIAL AND METHODS

Study Design

We conducted a multicenter retrospective study in 4 referral centers with a specific unit dedicated to neuro-otologic diseases. This study was approved by our institutional Research Ethics Board and adhered to the tenets of the Declaration of Helsinki (IRB CE_20200602_4_GPN). Informed consent was waived. This study follows the Strengthening Reporting of Observational Studies in Epidemiology (STROBE) guidelines.

Patients

The on-site institutional picture archiving and communication system (PACS) and electronic patient medical record was systematically searched at each of 4 referral centers[1]. We identified 9430 patients that underwent the "hydrops protocol", with post-contrast 4h-delayed MRI dedicated to the exploration of the inner ear from November 2014 to June 2021. Inclusion criteria were: 1) the achievement of a post-contrast 4h-3D-FLAIR sequence; 2) an age lower than 18 years old; 3) a clinical suspicion of pediatric MD.

Exclusion criteria included: 1) Presence of inner ear malformations on MRI; 2) MRI artifacts making the presence of EH difficult to assess.

Clinical charts

All patients' medical charts were systematically reviewed. Demographic features were recorded as well as clinical reports. The following parameters were collected: gender, age at MRI

[1] Adolphe de Rothschild Foundation Hospital (private health institution of collective interest), Ambroise Paré Clinic, Lariboisiere University Hospital, and Grenoble Alpes University Hospital.

examination, otologic symptoms among hearing loss, tinnitus, vomiting, vertigo, and family history of MD.

Imaging acquisition and analysis

All MRI examinations were performed on 3T scanners with a 32- or 64-channel head coil (3T Philips®, Elition; 3T Philips®, Achieva; 3T General Electric® Discovery 750; 3T Siemens®, Skyra;). Common protocol for inner ear included high resolution 3D T2-WI and thin slices 3D-FLAIR sequences, both performed 4h after a single intravenous dose of gadobutrol (Gadovist®, 0.1 mL/kg), which provided a higher contrast within the labyrinth [15].

In each center two radiologists reviewed MRI examinations including a certified neuroradiologist with at least 5 years' experience in inner ear examinations using the delayed acquisition and a fellow in neuroradiology.

Readers assessed for each inner ear the following criteria:

- Presence of EH assessed in axial reconstructions of the 3D-FLAIR images. For each of the following parts of the vestibule and cochlea, readers used dedicated morphological grading scales, all based on a visual comparison of the relative areas of the non-enhanced endolymphatic space versus the contrast-enhanced perilymphatic space: (figure 1)

o Cochlear duct : cochlear hydrops as categorized as absent or present if there was a mild dilatation of the cochlear duct, sparing parts of the enhancing perilymph of the scala vestibuli [5].

o Saccule: saccular hydrops was defined as absent or present if the saccule appeared larger or equal to the utricle, surrounded by perilymphatic space [16].

o Canalar: Canalar hydrops was defined as absent or present if there was an herniation of the utricle or the saccule in the non-ampullated part of the lateral semicircular canal [17].

- The presence of the VA; a linear duct starting from the posterior edge of the temporal bone to the vestibule, was visually evaluated and was defined as ossified if there was no visible VA, and present when VA was continuous [8] (figure 2).

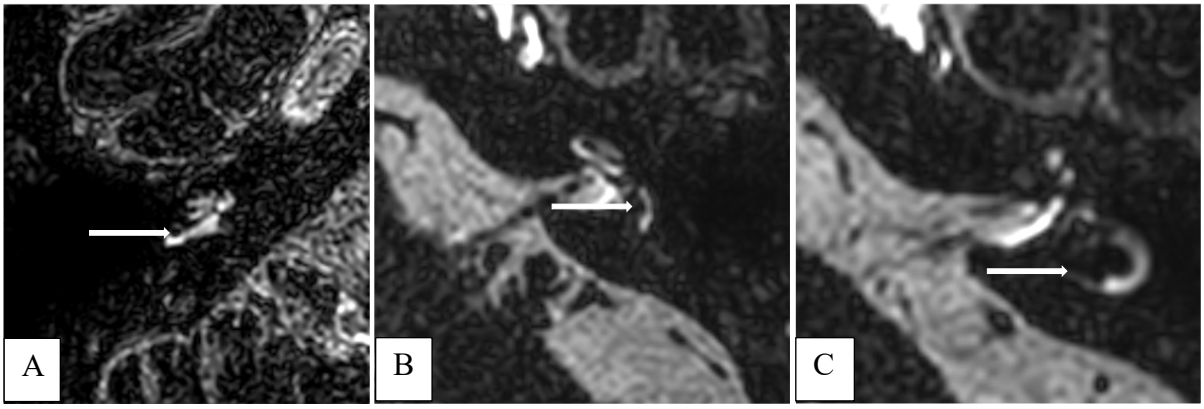

Figure 1: Example of 3 children with: A. Cochlear hydrops B. Saccular hydrops C. Canalar hydrops (white arrows)

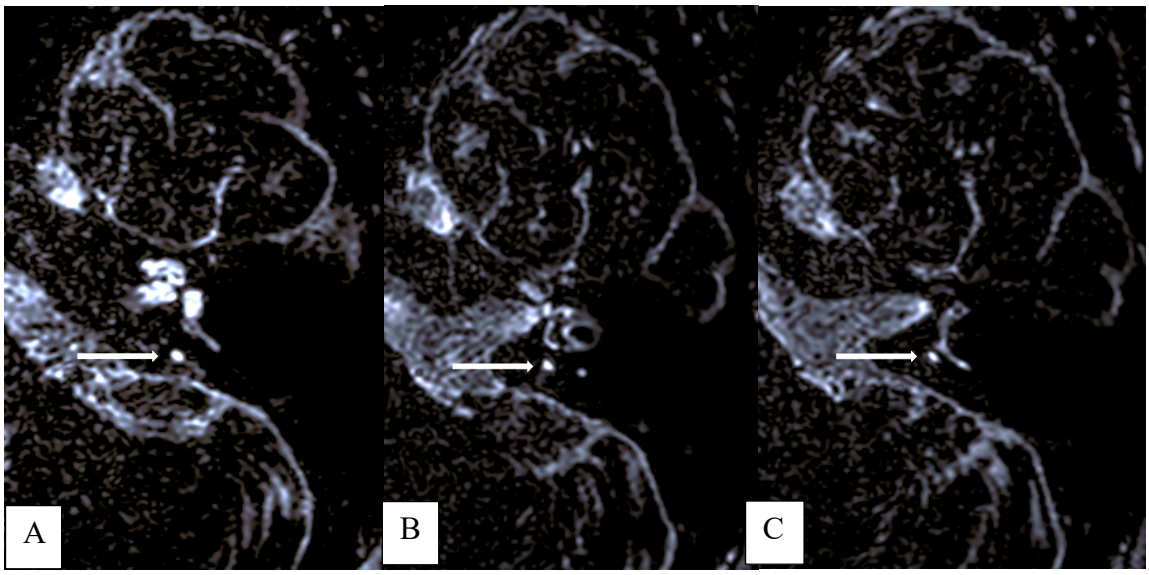

Figure 2: A typical example of vestibular aqueduct on 3D-FLAIR acquisition in one child. This high signal is presumed to display the VA wall.

Statistical Analysis

Continuous variables are presented as mean, standard deviation for normally distributed variables or median, interquartile range (IQR) for non-normally distributed variables, and categorical variables as percentages. Between-group comparisons were analyzed with the Fisher test to assess

significant differences regarding the number of subjects with EH. The Pearson $\chi 2$ or Mann-Whitney tests were used for categorical data to explore the correlation between the presence of hydrops on MRI and each audio-vestibular test. Inter- rater agreement in detecting hydrops from the 3D-FLAIR sequence was estimated using Cohen's κ coefficient. Analyses were conducted using R software, Version 3.6.1 (R Core team).

RESULTS:

Patient Characteristics and Clinical Data

The study database consisted of 9430 MRI scans, including 43 MRI scans performed for patients aged 7 to 17 years at the time of MRI.

Two patients were excluded because of complex inner ear malformations. No patient was excluded because of MRI artifacts.

MRI examinations in the pediatric population consisted of 27 girls (63%) and 16 boys (37%).

The mean age at the diagnosis was 14.3 years old ± 2,5.

The most frequent otologic symptom was vertigo (32/43, 74%), tinnitus (17/43, 40%) and hearing loss (16/43 37%) then headache (9/43, 21%).

Table 1 : Overview of patients' clinical and radiological characteristics

Age, mean (standard deviation)	14,3 (2,55)
Gender	
Male, n (%)	16 (37%)
Female, n (%)	27 (63%)
Symptoms	
Tinnitus, n (%) *	17 (68%)
Hearing loss, n (%) *	16 (48)
Vertigo, n (%) *	32 (94%)

Headache, n (%) *	9 (35%)
History	
Inner ear malformation, n (%) *	3 (7%)
Family history of MD, n (%) *	4 (9%)
Hydrops Location	
Total, n (%)	15 (35%)
Cochlear, n (%)	7 (16%)
Saccular, n (%)	11 (26%)
Canalar, n (%)	5 (12%)
Ossified VA	0 (0%)

*percentage are calculated over the amount of clinical data available

MRI Characteristics

The prevalence of EH in this population was 35% (15). Seven patients had cochlear hydrops, 11 had saccular hydrops and 5 had canalar hydrops. Nine EH were unilateral on the left side and 4 EH were found on both sides. Of the patients with EH, 4 were male (27%) and 11 were female (73%).

Canalar hydrops were more likely to be bilateral or associated with other locations (60%) with a family history of MD. Only one canalar hydrops was found in isolation.

Saccular hydrops were associated with cochlear hydrops in 4 cases and 3 patients with saccular hydrops had family history of MD. Most of the saccular hydrops were isolated (54%), left-sided. No patients with isolated saccular hydrops presented with a family history of MD.

4 patients presented with family history of MD (27%) and their MRIs revealed the presence of EH in all of them, including 3 bilateral forms with multiple locations. Bilateral hydrops and multiple locations of EH were significantly associated with family history of MD ($p<0.01$, fisher test).

The vestibular aqueduct was never ossified for all patients. No clinical symptom was significantly correlated with the presence of EH on MRI.

Table 2: Descriptive analysis of hydrops location and presence

	Total n	Location of EH			
		Right sided	Left sided	Bilateral	Multiple locations
All Hydrops, n (%)	15	1 (7%)	8 (53%)	4 (27%)	5 (33%)
Saccular Hydrops, n (%)	11	0 (0%)	6 (54%)	3 (27%)	5 (46%)
Canalar Hydrops, n (%)	5	0 (0%)	1 (20%)	3 (60%)	3 (60%)
Cochlear Hydrops, n (%)	7	1 (14%)	1 (14%)	3 (43%)	5 (71%)

Table 3: Associated symptoms descriptive charts

	No Hydrops (n = 28)	Hydrops (n = 15)	n	p	test
Age, median	15.0 [12.8; 16.0]	15.0 [13.5; 17.0]	43	0.43	Mann-Whitney
Sex, n (%) F	16 (57%)	11 (73%)	27	0.3	Chi2
H	12 (43%)	4 (27%)	16	-	-
Family history of MD, n (%)	0 (0%)	4 (27%)	4	**0.011**	Fisher
Tinnitus, n (%)	6 (50%)	11 (85%)	17	0.097	Fisher
Headache, n (%)	4 (31%)	5 (38%)	9	1	Fisher
Hearing loss, n (%)	8 (25%)	8 (62%)	16	0.23	Chi2
Vertigo, n (%)	19 (95%)	13 (93%)	32	1	Fisher

DISCUSSION

This study shows EH prevalence as being approximately 1/3 in a pediatric population referred with clinical MD. We also identified a cluster of children with bilateral EH, statistically linked with a family history of MD.

Previous pathology and radiology studies in adults demonstrated that the distribution of EH was cochleocentric, involving in decreasing order frequency, the cochlea, the saccule, the utricle and at a later stage, the ampullas [18]. However, the distribution is different in our pediatric population with saccular hydrops potentially occurring alone and only associated with cochlear hydrops in 45% (5/11). Furthermore, no child presented with VA ossification while the adults often presented bilateral ossification of the VA in unilateral MD [8].

Pathophysiological consideration

Absence of VA ossification in pediatrics population and the different distribution of EH location suggest another physiopathology than adults. Indeed, Attyé et al. suggest that the hydrops presence, as assessed using MRI, consists of an epiphenomenon of MD reflecting a more general change in the composition of brain fluids and explaining the bilateral modifications of the VA and otic capsule. The absence of VA ossification in pediatric population and more precisely in the sub-group with family history of MD suggests that EH can occur before any Calcium ionic modification and be considered as a different form of MD.

Imaging has already helped to identify various MRI patterns, including patients found in isolation with cochlear hydrops [19] or ampullar hydrops [20]. Here we described a subgroup of pediatric patients with severe forms of EH without VA ossification, suggesting a distinct pathophysiology in a genetic context [21,22]. Future correlation between radiological findings and genetic markers would be of great interest to better understand this condition.

Family history was found in 8 to 9% of cases in adults [23] and in 33% of cases in pediatric [13]. In our study, this percentage was 26 % (4/15), which is less than in the study by Wang et al but twice as much than adults.

Our study shows a significant association between presence of EH and family history of MD.

All 4 patients with a family history of MD had hydrops on MRI and 3 of them had bilateral and multiple location of hydrops. Wang et al. also found that the disease was more likely to be bilateral if there was a family history. It supports one of the pathophysiological hypothesis of the disease : bilateralization would occur over time [24]. It would be interesting to assess in future studies the radiological 3D conformation of the VA and the lateral wall, as a recent study showed it as predictive on clinical contralateral extension of the disease [25]. Here we make the hypothesis that such study may show an osseous pattern linked to endolymphatic sac degeneration.

In studies conducted in adults, saccular hydrops are rarely described in contralateral, asymptomatic ears [26] while cochlear hydrops are more frequent [5,27]. Canalar hydrops can be seen on one side [17,28], particularly in patients with benign recurrent vestibulopathy [29].

Studies in adults have shown that symptoms appear after the formation of EH [30]. The fact that hydrops is also found in pediatric populations supports this idea of hydrops as a precursor to symptoms. In our study, the sex ratio of hydrops is identical to the adult population with a female predominance of the pathology.

The two leading pathologies of the inner ear in pediatrics are vestibular migraine and BPPV [31,12]. Each of them do not have a paraclinical examination to confirm the diagnosis and are subject to the difficulties of interrogation.

There is an association between migraine and MD in adults[23], [32]. It can be presumed that there is an under-diagnosis of MD in children due to the misdiagnosis of vestibular migraine. MRI has the potential to distinguish the two diseases and could be used to differentiate MD from vestibular migraine patients with cochlear symptoms [33].

Audiometric tests in the pediatric population with MD are impaired in 25% of cases while VEMP and caloric tests are abnormal in 12% of cases [13]. These two parameters are therefore less sensitive than searching EH on MRI (35% in our study).

EH grading

Although Nakashima's criteria are widely used [34], other research groups graded the EH with a criterium based on the morphology of the saccule [35,36]. Most recently, Kahn et al. [37] has proposed to merge the classification of Nakashima for cochlear hydrops with those of Attyé et al. for saccular hydrops [35] and those of Gürkov et al. [28] for canalar hydrops. Here we used the classification of Kahn which has the limitation of being visual (and not strictly quantitative) on 2D slices, but the advantage of being easy to use in the clinical setting.

Recent articles on Meniere's disease suggest new classifications : Primary Hydropic ear disease and Secondary Hydropic ear disease, including the presence of EH on MRI associated with at least one clinical symptom of MD [27]. This new classification makes hydrops as an integral part of the definition, and suggests two different pathological groups, which is consistent with the results of our study.

CONCLUSION

The 3D-FLAIR sequences 4h after injection of Gadolinium allow the detection of hydrops in children with MD in 33% of the cases, with a different distribution of the hydrops location as compared with adults. The absence of ossification of the vestibular aqueduct suggests a different pathophysiology from Meniere's disease in adults, so as the bilateral pathological involvement in case of a family history of MD.

THESE SOUTENUE PAR: EVE GRANGETTE

TITRE: IMAGING STUDY OF CHILDREN WITH MENIERE'S DISEASE SUGGESTS A DIFFERENT PATHOPHYSIOLOGY FROM ADULTS

CONCLUSION

La maladie de Menière est une pathologie rare en pédiatrie répondant à une définition clinique associant la présence de vertiges de plus de 20 minutes ou de symptômes cochléaires fluctuants sans autre étiologie retrouvée.

Contrairement à une population adulte, pour laquelle de nombreuses études se sont intéressées à la physiopathologie de l'hydrops endolymphatique en IRM et à l'ossification de l'aqueduc du vestibule, aucune étude de corrélation radio-clinique n'a été proposé dans une population pédiatrique.

Nous proposons une étude descriptive rétrospective multicentrique à l'aide de séquences d'IRM 3D-FLAIR réalisées 4h après injection de Gadolinium. Elles permettent la détection d'hydrops chez les enfants présentant une symptomatologie de maladie de Menière dans 33% des cas.

La localisation de ces hydrops apparaissait différente de celle des adultes. Nous avons pu identifier un sous-groupe d'enfants présentant des hydrops bilatéraux avec des localisations multiples qui était associé significativement à des antécédents familiaux de maladie de Menière. Cette répartition différente des hydrops, sa bilatéralité en cas d'antécédent familiaux de maladie de Menière et l'absence d'ossification de l'aqueduc vestibulaire suggèrent une physiopathologie différente de l'adulte.

VU ET PERMIS D'IMPRIMER

A Grenoble le 27/09/21

LE DOYEN

Pr Patrice MORAND Pour le Président et par délégation — Le Doyen de Médecine Pr. Patrice MORAND

LE PRESIDENT DE LA THESE

A. KRAINIK

Pr Alexandre KRAINIK
CENTRE HOSPITALIER UNIVERSITAIRE DE GRENOBLE
POLE IMAGERIE
Clinique Universitaire de Neuro-Radiologie et IRM
Professeur Alexandre KRAINIK
RPPS 10011409167

REFERENCES

1. Nakashima, T. *et al.* Visualization of endolymphatic hydrops in patients with Meniere's disease. *Laryngoscope* **117**, 415–420 (2007).
2. Lopez-Escamez, J. A. & Attyé, A. Systematic review of magnetic resonance imaging for diagnosis of Meniere disease. *J Vestib Res* **29**, 121–129 (2019).
3. Merchant, S. N., Adams, J. C. & Nadol, J. B. Pathophysiology of Meniere's syndrome: are symptoms caused by endolymphatic hydrops? *Otol Neurotol* **26**, 74–81 (2005).
4. Hallpike, C. S. & Cairns, H. Observations on the Pathology of Ménière's Syndrome: (Section of Otology). *Proc R Soc Med* **31**, 1317–1336 (1938).
5. Bernaerts, A. *et al.* The value of four stage vestibular hydrops grading and asymmetric perilymphatic enhancement in the diagnosis of Menière's disease on MRI. *Neuroradiology* **61**, 421–429 (2019).
6. Gürkov, R. Menière and Friends: Imaging and Classification of Hydropic Ear Disease. *Otol. Neurotol.* **38**, e539–e544 (2017).
7. Yamane, H. *et al.* Practical 3DCT imaging of the vestibular aqueduct for Meniere's disease. *Acta Otolaryngol.* **135**, 799–806 (2015).
8. Attyé, A. *et al.* The vestibular aqueduct sign: Magnetic resonance imaging can detect abnormalities in both ears of patients with unilateral Meniere's disease. *J Neuroradiol* (2018) doi:10.1016/j.neurad.2018.10.003.
9. Mainnemarre, J. *et al.* The vestibular aqueduct ossification on temporal bone CT: an old sign revisited to rule out the presence of endolymphatic hydrops in Menière's disease patients. *Eur Radiol* (2020) doi:10.1007/s00330-020-06980-w.
10. Michaels, L., Soucek, S. & Linthicum, F. The intravestibular source of the vestibular aqueduct: Its structure and pathology in Ménière's disease. *Acta Otolaryngol.* **129**, 592–601 (2009).
11. Wiener-Vacher, S. R., Quarez, J. & Priol, A. L. Epidemiology of Vestibular Impairments in a Pediatric Population. *Semin Hear* **39**, 229–242 (2018).
12. Lee, J. D. *et al.* Prevalence of vestibular and balance disorders in children and adolescents according to age: A multi-center study. *Int J Pediatr Otorhinolaryngol* **94**, 36–39 (2017).
13. Wang, C., Wu, C.-H., Cheng, P.-W. & Young, Y.-H. Pediatric Meniere's disease. *Int J Pediatr Otorhinolaryngol* **105**, 16–19 (2018).
14. Goebel, J. A. 2015 Equilibrium Committee Amendment to the 1995 AAO-HNS Guidelines for the Definition of Ménière's Disease. *Otolaryngol Head Neck Surg* **154**, 403–404 (2016).
15. Eliezer, M. *et al.* Comparison of enhancement of the vestibular perilymph between gadoterate meglumine and gadobutrol at 3-Tesla in Meniere's disease. *Diagn Interv Imaging* **99**, 271–277 (2018).
16. Attyé, A. & Eliezer, M. Endolymph magnetic resonance imaging: Contribution of saccule and utricle analysis in the management of patients with sensorineural ear disorders. *Eur Ann Otorhinolaryngol Head Neck Dis* **137**, 47–51 (2020).
17. Sugimoto, S. *et al.* Significance of Endolymphatic Hydrops Herniation Into the Semicircular Canals Detected on MRI. *Otol Neurotol* **39**, 1229–1234 (2018).
18. Pender, D. J. Endolymphatic hydrops and Ménière's disease: a lesion meta-analysis. *J Laryngol Otol* **128**, 859–865 (2014).
19. Alonso, J. E. *et al.* Cochlear Meniere's: A Distinct Clinical Entity With Isolated Cochlear Hydrops on High-Resolution MRI? *Front Surg* **8**, 680260 (2021).
20. Morioka, M. *et al.* Dilatation of the Endolymphatic Space in the Ampulla of the Posterior Semicircular Canal: A New Clinical Finding Detected on Magnetic Resonance Imaging. *Otol Neurotol* **42**, e643–e647 (2021).
21. Lopez-Escamez, J. A. *et al.* Association of a functional polymorphism of PTPN22

encoding a lymphoid protein phosphatase in bilateral Meniere's disease. *Laryngoscope* **120**, 103–107 (2010).
22. Martín-Sierra, C. *et al.* A novel missense variant in PRKCB segregates low-frequency hearing loss in an autosomal dominant family with Meniere's disease. *Hum. Mol. Genet.* **25**, 3407–3415 (2016).
23. Lopez-Escamez, J. A. *et al.* Diagnostic criteria for Menière's disease. *J Vestib Res* **25**, 1–7 (2015).
24. Huppert, D., Strupp, M. & Brandt, T. Long-term course of Menière's disease revisited. *Acta Otolaryngol* **130**, 644–651 (2010).
25. Bächinger, D., Schuknecht, B., Dlugaiczyk, J. & Eckhard, A. H. Radiological Configuration of the Vestibular Aqueduct Predicts Bilateral Progression in Meniere's Disease. *Front Neurol* **12**, 674170 (2021).
26. Attyé, A. *et al.* In vivo imaging of saccular hydrops in humans reflects sensorineural hearing loss rather than Meniere's disease symptoms. *Eur Radiol* (2018) doi:10.1007/s00330-017-5260-7.
27. Gürkov, R., Pyykö, I., Zou, J. & Kentala, E. What is Menière's disease? A contemporary re-evaluation of endolymphatic hydrops. *J Neurol* **263 Suppl 1**, S71-81 (2016).
28. Gürkov, R., Flatz, W., Ertl-Wagner, B. & Krause, E. Endolymphatic hydrops in the horizontal semicircular canal: a morphologic correlate for canal paresis in Ménière's disease. *Laryngoscope* **123**, 503–506 (2013).
29. Ducroz, C. *et al.* Benign recurrent vestibulopathy: MRI and vestibular tests results in a series of 128 cases. *Eur Arch Otorhinolaryngol* (2021) doi:10.1007/s00405-021-06637-4.
30. Kyoko, M. Endolymphatic hydrops in patients with unilateral and bilateral Meniere's disease - PubMed. https://pubmed.ncbi.nlm.nih.gov/27564645/ (2017).
31. Aust, G. & Novotný, M. Ménière's disease and various types of vertigo in children. *Int Tinnitus J* **11**, 66–68 (2005).
32. Sarna, B., Abouzari, M., Lin, H. W. & Djalilian, H. R. A hypothetical proposal for association between migraine and Meniere's disease. *Med Hypotheses* **134**, 109430 (2020).
33. Eliezer, M., Toupet, M., Housset, J., Houdart, E. & Hautefort, C. Recurrent vestibulopathy: are cVEMP, oVEMP and inner ear MRI useful to distinguish patients with Menière's disease and vestibular migraine? *Eur Arch Otorhinolaryngol* (2021) doi:10.1007/s00405-021-06716-6.
34. Naganawa, S. *et al.* Semi-quantification of endolymphatic size on MR imaging after intravenous injection of single-dose gadodiamide: comparison between two types of processing strategies. *Magn Reson Med Sci* **12**, 261–269 (2013).
35. Attyé, A. *et al.* MRI of endolymphatic hydrops in patients with Meniere's disease: a case-controlled study with a simplified classification based on saccular morphology. *Eur Radiol* (2016) doi:10.1007/s00330-016-4701-z.
36. Bernaerts, A. *et al.* The value of four stage vestibular hydrops grading and asymmetric perilymphatic enhancement in the diagnosis of Menière's disease on MRI. *Neuroradiology* (2019) doi:10.1007/s00234-019-02155-7.
37. Kahn, L. *et al.* Relationship between video head impulse test, ocular and cervical vestibular evoked myogenic potentials, and compartmental magnetic resonance imaging classification in menière's disease. *Laryngoscope* **130**, E444–E452 (2020).

RESUME

Introduction et objectif :

L'objectif de cette étude est d'effectuer une exploration clinico-radiologique d'une population pédiatrique adressée dans le cadre de la maladie de Menière. Des examens d'Imagerie par Résonance Magnétique (IRM) ont été réalisés avec une acquisition différée afin de recueillir des données sur la présence d'hydrops endolymphatiques et sur l'ossification de l'aqueduc vestibulaire. Nous avons proposé une analyse descriptive des résultats d'IRM ainsi qu'une étude de corrélation des facteurs cliniques associés aux biomarqueurs d'imagerie.

Matériels et méthodes :

Nous avons réalisé une étude rétrospective multicentrique sur une population pédiatrique (<18 ans) adressée pour une maladie de Menière, pour laquelle une IRM selon le protocole différé a été réalisée entre novembre 2014 et juin 2021. Tous les patients ont bénéficié d'une IRM avec des séquences 3D-FLAIR réalisées 4h après injection intraveineuse de Gadolinium. Nous avons recueilli, dans le système institutionnel d'archivage et de communication des images (PACS) et dans le dossier médical informatique du patient, la présence potentielle d'hydrops endolymphatiques en IRM, leur localisation (cochléaire/sacculaire/canalaire), leur latéralisation et le degré d'ossification de l'aqueduc vestibulaire. Nous avons également recueilli l'âge, le sexe, les symptômes cliniques, les antécédents personnels de malformations de l'oreille interne et les antécédents familiaux de maladie de Menière.

Résultats :

La base de données de l'étude comprenait 9430 IRM, dont 43 IRM réalisées sur des patients âgés de 7 à 17 ans au moment de l'IRM. La population comprenait 27 filles (63%) et 16 garçons (37%). La prévalence d'hydrops dans cette population était de 35% (15 enfants). Sept patients avaient une

hydrops cochléaire, 11 une hydrops sacculaire et 5 une hydrops canalaire. Neuf hydrops étaient unilatéraux sur l'oreille interne gauche, 4 hydrops étaient bilatéraux, et aucun hydrops n'a été trouvé sur l'oreille interne droite de manière isolée. Parmi les patients présentant un hydrops, 4 étaient de sexe masculin (27%) et 11 de sexe féminin (73%). Quatre patients présentaient des antécédents familiaux de maladie de Menière, et leurs IRM ont révélé la présence d'un hydrops pour chacun d'entre eux, dont 3 bilatéraux. L'aqueduc vestibulaire n'était pas ossifié chez les 43 patients.

Conclusion :

Les séquences 3D-FLAIR réalisées 4h après l'injection de Gadolinium permettent de détecter des hydrops chez les enfants atteints de la maladie de Menière dans 35% des cas, avec une distribution de la localisation des hydrops différente de celle retrouvée dans la population adulte. L'atteinte pathologique bilatérale en cas d'antécédents familiaux de maladie de Menière et l'absence d'ossification de l'aqueduc vestibulaire suggèrent une physiopathologie différente de celle des adultes.

Le serment d'Hippocrate

Texte revu par l'Ordre des médecins en 2012

“ Au moment d'être admis(e) à exercer la médecine, je promets et je jure d'être fidèle aux lois de l'honneur et de la probité.

Mon premier souci sera de rétablir, de préserver ou de promouvoir la santé dans tous ses éléments, physiques et mentaux, individuels et sociaux.

Je respecterai toutes les personnes, leur autonomie et leur volonté, sans aucune discrimination selon leur état ou leurs convictions. J'interviendrai pour les protéger si elles sont affaiblies, vulnérables ou menacées dans leur intégrité ou leur dignité. Même sous la contrainte, je ne ferai pas usage de mes connaissances contre les lois de l'humanité.

J'informerai les patients des décisions envisagées, de leurs raisons et de leurs conséquences.

Je ne tromperai jamais leur confiance et n'exploiterai pas le pouvoir hérité des circonstances pour forcer les consciences.
Je donnerai mes soins à l'indigent et à quiconque me les demandera.
Je ne me laisserai pas influencer par la soif du gain ou la recherche de la gloire.

Admis(e) dans l'intimité des personnes, je tairai les secrets qui me seront confiés. Reçu(e) à l'intérieur des maisons, je respecterai les secrets des foyers et ma conduite ne servira pas à corrompre les mœurs.

Je ferai tout pour soulager les souffrances. Je ne prolongerai pas abusivement les agonies. Je ne provoquerai jamais la mort délibérément.

Je préserverai l'indépendance nécessaire à l'accomplissement de ma mission. Je n'entreprendrai rien qui dépasse mes compétences. Je les entretiendrai et les perfectionnerai pour assurer au mieux les services qui me seront demandés.

J'apporterai mon aide à mes confrères ainsi qu'à leurs familles dans l'adversité. Que les hommes et mes confrères m'accordent leur estime si je suis fidèle à mes promesses ; que je sois déshonoré(e) et méprisé(e) si j'y manque. ”

SECTEUR SANTÉ
Université Grenoble Alpes