



HAL
open science

Frottis cervicaux actinomyces positifs chez les patientes porteuses de dispositifs intra-utérins : revue de la littérature

Tatiana Fromont

► **To cite this version:**

Tatiana Fromont. Frottis cervicaux actinomyces positifs chez les patientes porteuses de dispositifs intra-utérins : revue de la littérature. Médecine humaine et pathologie. 2021. dumas-03389041

HAL Id: dumas-03389041

<https://dumas.ccsd.cnrs.fr/dumas-03389041v1>

Submitted on 20 Oct 2021

HAL is a multi-disciplinary open access archive for the deposit and dissemination of scientific research documents, whether they are published or not. The documents may come from teaching and research institutions in France or abroad, or from public or private research centers.

L'archive ouverte pluridisciplinaire **HAL**, est destinée au dépôt et à la diffusion de documents scientifiques de niveau recherche, publiés ou non, émanant des établissements d'enseignement et de recherche français ou étrangers, des laboratoires publics ou privés.

THESE POUR L'OBTENTION DU DIPLOME D'ETAT DE DOCTEUR EN MEDECINE

Discipline : Médecine Générale

Présentée et soutenue publiquement

Le 24 septembre 2021

Par Tatiana FROMONT, née le 2 janvier 1989 à TOURS

**Frottis cervicaux actinomyces positifs chez les patientes
porteuses de dispositifs intra-utérins : Revue de la
littérature**

Directeur de thèse :

Madame le Docteur Giulia GOUY

Rapporteur :

Monsieur le Docteur Christophe ADAM

Membres du jury

Monsieur le Professeur Jean-Luc BRUN.....Président
Monsieur le Professeur Jacques HOROVITZ.....Juge
Monsieur le Docteur Yves MONTARIOL.....Juge
Madame le Docteur Julie DAGOT.....Juge
Madame le Docteur Giulia GOUY.....Directeur

Remerciements

Merci au Professeur Jean-Luc BRUN de me faire l'honneur de présider ce jury de thèse.

Merci au Professeur Jacques HOROVITZ de me faire l'honneur de participer à ce jury de thèse.

Soyez tous deux assurés de mon respect et de ma reconnaissance. Une pensée toute particulière à la maternité du CHU de Bordeaux, où j'ai eu le plaisir d'être interne, aux médecins avec lesquels vous travaillez, que vous avez formés et qui ont pris grand soin de moi lors de la naissance sportive de mon enfant et ce, malgré les complications. Merci au travail que vous accomplissez chaque jour.

Merci au Docteur Yves MONTARIOL de me faire l'honneur de participer à ce jury de thèse.

Merci au Docteur Christophe ADAM de me faire l'honneur d'être le rapporteur de cette thèse.

Merci à tous deux, au cours de notre formation, de vous être toujours adressés à nous en tant que futurs collègues et de nous avoir traités avec considération. Merci pour votre investissement dans notre formation. Par votre participation « la boucle est bouclée ».

Merci au Docteur Julie DAGOT de me faire l'honneur de participer à ce jury de thèse. C'est un réel plaisir de travailler à tes côtés depuis trois ans. Je suis ravie que l'aventure continue avec notre nouvelle maison médicale, l'occasion pour moi de poursuivre mon éducation médicale et en matière de sacs à main, que dis-je, de placement financier !

Merci au Docteur Giulia GOUY d'avoir accepté de diriger ce travail de thèse. Merci pour ton investissement, ta patience et ta réactivité. C'est une chance de t'avoir parmi nous en Sud Gironde. Merci pour tous tes conseils concernant mes patientes et de si bien t'occuper d'elles.

Merci à mes parents pour leur soutien sans faille et pour m'avoir accompagnée dans tous mes rêves au cours de toutes ces années. Une pensée pour toi papa qui pendant mon externat jouait des statistiques et probabilités pour spéculer sur mes notes aux examens en fonction de ma tête à la sortie des épreuves. Et maman, merci pour tes petits plats, mes petites courses et les sessions shopping de décompression post-partiels. Merci d'être toujours là pour moi depuis ce jour de mai 1989 à la DDASS de Tours, vous m'avez tout donné et j'espère chaque jour être à la hauteur. Merci de votre amour.

Thomas, le destin t'a mis sur ma route en ce jour de juillet 2013 à Hanoï. Chaque jour tu fais battre mon cœur d'amour, de fierté et d'admiration. Chaque instant passé à tes côtés me fait grandir, ma chance est infinie et jamais je ne cesserai de chercher à la mériter. Tu es une personne d'exception, tu es ma personne pour aujourd'hui, demain et à tout jamais.

A Samuel, notre fils. Merci de t'être battu pendant ses neuf longues semaines de Néonate et de remplir nos cœurs d'amour et de fierté.

Merci à mes amis de toujours Sam et Lucie, nous avons grandi ensemble, plus ou moins à la même vitesse ! Je suis heureuse de vous voir aujourd'hui si épanouis dans vos vies et avec votre famille. Merci d'avoir supporté mes états d'âmes et mon caractère si peu nuancé ! A tous nos souvenirs et ceux à venir.

Merci à Dany ma marraine et Dudu pour leur affection et leur bienveillance. Promis je ne vous ferai plus courir les boutiques à la recherche de LA paire de chaussures !

Merci à Patricia, Hervé et Loïc et Antoine leurs enfants, ma deuxième famille et les grands frères que je n'ai jamais eus. J'ai toujours une pensée émue aux souvenirs de ces fameuses soirées frites-charcuterie passées ensemble, aux carbonades de Patricia, aux gadgets d'Hervé, aux jeux de société créés avec Loïc mon premier baby-sitter et aux pandas d'Antoine avec lesquels nous dormions tous !

Merci à Alain d'avoir accepté d'être mon parrain alors que je n'existais même pas, sans doute au cours d'une soirée arrosée avec papa, et d'avoir assumé la tâche avec brio, malgré l'animal, une fois mon entrée en scène tant d'années plus tard.

Merci à Jeanne pour tous ses précieux conseils pour notre et maison et le reste. La Mayenne en force !!

Merci à Christiane d'avoir mis au monde et élevée l'homme de ma vie. Vous êtes un modèle de courage pour nous tous.

Merci à Frank de m'avoir accueillie dans la famille et d'avoir partagé son petit frère.

Merci aux amis de Thomas, Guigui, Chris, Nico, Thibault, Flo, Arthur, les Julie's, Nathan, Eric, Sylvain, Pauline, Guillaume et les autres de m'avoir si bien accueillie.

Merci à ma famille si petite soit-elle, Arlette et ses enfants, Jo, Odile, ma chère Lauren, Thérèse, Vincent, Florence, Nathalie et mon petit mais si grand Alexis, nous ne nous voyons pas souvent mais mon attachement et ma tendresse vous accompagneront toujours.

Une pensée à ceux partis trop tôt, mes grands-parents adorés, mes oncles Michel, Vonvon et Christian et notre Florian ; je ne vous oublierai jamais.

Table des Matières

<i>I-Introduction</i> _____	7
<i>II-Matériels et Méthodes</i> _____	11
<i>III-Résultats</i> _____	13
Tableau 1 : Critères d'exclusion des résumés _____	15
Tableau 2 : Critères d'exclusion des articles _____	15
Tableau 4 : Type d'étude, niveau de preuve, taille de l'échantillon étudié et principaux résultats des articles inclus (N=16) _____	22
<i>IV-Discussion</i> _____	34
<i>V-Conclusion</i> _____	38
<i>VI-Bibliographie</i> _____	39
<i>VII-Annexes</i> _____	45
Annexe 1 : Niveau de preuve et grade des recommandations 2013 de la Haute Autorité de Santé (HAS) _____	45

Abréviations

- AEG : Altération de l'Etat Général
- ALO : Actinomyces-Like-Organisms
- CNGOF : Collège National des Gynécologues et Obstétriciens Français
- DIU : Dispositif Intra-Utérin
- HAS : Haute Autorité de Santé
- HPV-HR : Human Papilloma Virus à Haut Risque
- IMRAD : Introduction, Matériels et Méthodes, Résultats, Discussion
- MeSH : Medical Subject Headings
- PRISMA : Preferred Reporting Items for systematic reviews and Meta-Analyses

I-Introduction

L'utilisation des dispositifs intra-utérins (DIU), hormonaux ou cuivre, est de plus en plus répandue comme moyen de contraception chez les femmes. Ce sont sa fiabilité, avec un indice de Pearl de 0,2 pour les DIU hormonaux et de 0,6 pour les DIU cuivre, et sa simplicité d'utilisation que plébiscitent les femmes (1).

En France en 2016, toutes tranches d'âge confondues, les DIU représentent 25,6% des moyens de contraception utilisés. Le DIU apparaît chez les femmes de 20-24 ans (4,7 %) et remplace peu à peu la pilule. Son utilisation augmente ensuite pour atteindre un niveau proche de celui de la pilule (31,6 %) chez les femmes de 30-34 ans. Il devient le premier contraceptif utilisé à partir de 35 ans (34,6 % chez les 34-39 ans) (2).

Il est recommandé de réaliser une consultation dédiée de suivi gynécologique à toutes les femmes de manière annuelle dans un but de prévention, d'éducation et de mise en place des dépistages organisés. Chez les patientes utilisatrices d'un contraceptif c'est également l'occasion d'en évaluer l'efficacité, la bonne utilisation et la satisfaction.

Depuis juillet 2020 le dépistage du cancer du col de l'utérus s'inscrit dans un dépistage organisé (3).

- Pour rappel chez les femmes entre 25 et 29 ans le test de dépistage est réalisé par un examen cytologique sur un frottis cervical tous les 3 ans, après deux premiers tests réalisés à 1 an d'intervalle et dont les résultats sont normaux.
- Pour les femmes de 30 ans à 65 ans le test HPV-HR (Human Papilloma Virus à Haut Risque), plus efficace pour ces femmes, remplace l'examen cytologique. Le test HPV-HR est réalisé 3 ans après le dernier examen cytologique dont le résultat est normal. Un nouveau test est refait tous les 5 ans, jusqu'à l'âge de 65 ans, dès lors que le résultat du test est négatif.

C'est lors de l'analyse cytologique des frottis cervicaux que les actinomyces peuvent être identifiés. Ces micro-organismes sont des bactéries anaérobies caractérisées par une masse de filaments gram positifs. Ils ont été décrits pour la première fois par Kruse en 1896 (4).

Les actinomyces peuvent être commensales des muqueuses mais parfois provoquer des pathologies inflammatoires, l'actinomycose. Au niveau génital on retrouve principalement

Actinomyces Israelii, plus rarement Actinomyces Naeslundii (5) ou Actinomyces Odontolyticus (6) . Sa présence sur un frottis n'est pas synonyme d'infection et n'est pas prédictif du développement d'une maladie inflammatoire pelvienne au long cours (7). Ce qui favorise son caractère pathogène c'est l'effraction des muqueuses avec un accès aux tissus profonds par un traumatisme, une chirurgie ou la présence de corps étrangers comme les DIU. Mais la présence d'un DIU ne veut pas systématiquement dire présence d'actinomyces (8).

L'actinomycose pelvienne a longtemps été décrite comme une maladie inflammatoire pelvienne dont les présentations cliniques sont très hétérogènes (9) :

- Douleurs pelviennes
- Altération de l'état général
- Syndrome de masse pelvienne
- Syndrome inflammatoire
- ...

Déjà en 1975, O'Brien et al avaient rapporté un cas de maladie inflammatoire pelvienne chez une femme de 28 ans chez laquelle il avait été mis en évidence la présence d'actinomyces sur les tissus adhérents à son DIU, ils avaient souligné la difficulté à identifier ce microorganisme (10).

Depuis de nombreuses publications ont évoqué les mêmes difficultés diagnostiques et ont tenté de proposer d'autres outils ; les tests sérologiques (11), l'immunofluorescence (12)(13)(14)(15), la biologie moléculaire avec l'amplification séquentielle du « 16 ribosomal RNA gene » (16)(17) et plus récent la PCR based-detection (18).

Cependant, à ce jour la majorité des études préconise le frottis Papanicolaou, donc l'analyse anatomopathologique pour l'identification des actinomyces (19)(20)(21)(22). Mais d'après l'étude réalisée par Jacqueme, la faible qualité des prélèvements réalisés pourrait également être un frein à l'identification des actinomyces et donc sous-estimer leur prévalence ainsi que celle de l'actinomycose pelvienne de même que l'hétérogénéité des prises en charge (23).

- En 1994, Pillay et al retrouvent dans leur échantillon une prévalence de 2% d'actinomyces-like-organisms (ALO) sur l'analyse de 350 frottis de femmes porteuses de DIU (24).
- La même année une étude menée en Arabie Saoudite retrouve elle une prévalence de 1,2% d'ALO chez des femmes porteuses de DIU (25).

- Dans l'étude de Chatwani et al sur 1520 femmes porteuses de DIU la colonisation par ALO est estimée à 11,4% (26).
- En 1999, Bonacho évalue l'incidence de l'actinomyose pelvienne à 5,9% pour les femmes dont la durée d'utilisation du DIU est supérieure à 5 ans (27).
- Concernant la prise en charge des frottis ALO positifs chez les femmes porteuses de DIU, en 1980 dans une étude réalisée par Aubert et al il avait été retenu de retirer le DIU chez les femmes symptomatiques et de laisser le choix aux femmes asymptomatiques. Lors du suivi aucun élément intercurrent n'avait été rapporté chez les femmes asymptomatiques ayant refusé le retrait (7).
- En 1993 l'étude préliminaire de Chatwani et al (28) ne systématise pas la réalisation d'une antibiothérapie après le retrait du DIU et dans sa version finale (26) préconise la réalisation annuel de frottis chez les femmes porteuses de DIU à la recherche d'ALO car la colonisation augmente avec la durée d'utilisation du DIU.
- Pour Evans, chez les femmes symptomatiques il faut retirer le DIU, qui pourra être remplacé après un délai d'un an, et réaliser une antibiothérapie. Chez les femmes asymptomatiques le DIU pourra être laissé en place sous couverture antibiotique. Les abcès tubo-ovarien de plus de 8 cm doivent être traités chirurgicalement (29).
- La chirurgie doit être réservée aux cas résistants aux traitements médicaux selon Kayikcioglu (30).
- Pas de retrait du DIU ni d'antibiothérapie chez les femmes asymptomatiques pour Kalaichelvan (31).

C'est finalement en 2007 que la plus importante revue de la littérature concernant le port du DIU et la colonisation ou infection à actinomyces est publiée ; ainsi *A. israelii* serait présent chez 1,6 à 11,5% des femmes porteuses de DIU, sans pour autant qu'aucun facteur de risque n'ait pu être identifié permettant de repérer les femmes porteuses de DIU plus à risque de développer une infection génitale ou pelvienne à actinomyose (32).

Cette même année, le Collège National des Gynécologues et Obstétriciens Français (CNGOF) publie des recommandations (33), reprises en 2018, concernant la conduite à tenir chez les femmes porteuses de DIU ayant des frottis cervicaux de dépistage positifs pour actinomyces (34) :

- Chez les femmes asymptomatiques : abstention thérapeutique, information, éducation sur la signification de cette positivité et explications sur le risque très faible mais difficile à chiffrer d'une éventuelle infection symptomatique dans le futur. Il faut surtout leur recommander de consulter dès l'apparition d'un symptôme infectieux, en particulier pelvien, sans attendre leur visite de contrôle.
- Chez les femmes symptomatiques : retirer le DIU, éliminer d'abord un abcès (en particulier tubo-ovarien) à traiter par une antibiothérapie au long cours (pénicilline à fortes doses ou macrolides en cas d'allergie) dans l'espoir d'éviter une chirurgie, traiter les éventuelles autres infections, surveiller ces patientes et assurer une contraception de relais efficace.

Cette conduite à tenir qui se veut raisonnable (évitant de retirer, généralement inutilement, environ 120 000 DIU en France par an) tout en étant prudente, dépendra également du souhait des utilisatrices bien informées et de l'évolution des connaissances.

Il faut garder à l'esprit que l'actinomycose pelvienne est une pathologie rare évoluant à bas bruit, aux présentations hétérogènes et dont les complications peuvent être dramatiques (annexectomie, hystérectomie, fistule, colostomie ...) (35). Les mots d'ordre sont donc éducation et surveillance (36).

L'objectif de cette étude est de réaliser une revue de la littérature afin de répertorier les publications qui pourraient nous permettre de compléter ou réviser les recommandations actuelles concernant les femmes porteuses de DIU présentant des frottis cervicaux actinomyces positifs.

II-Matériels et Méthodes

Cette revue de la littérature a été réalisée en s'appuyant sur les protocoles du guide « Preferred Reporting Items for systematic reviews and Meta-Analyses » (PRISMA). Afin d'étoffer cette dernière, en sus des articles respectant le format IMRAD (Introduction, Matériels et Méthodes, Résultats, Discussion), les séries de cas et guidelines pertinents ont également été recensés.

Le recensement et la sélection des données s'est faite via plusieurs bases de recherche en ligne ; Medline, Pascal et Cochrane. Les mots clés MeSH (Medical Subject Headings) retenus étaient les suivants :

- Actinomyose, actinomyces, actinomycosis, actinomycetes
- Dispositif intra-utérin, intrauterine device
- Frottis, smear

Il n'y a pas eu de limite de date dans le recensement des articles. La période de recherche s'est déroulée entre le 18 mars 2020 et le 20 septembre 2020.

La première sélection a ensuite été faite sur les titres et résumés des articles recensés. Les critères d'inclusion des résumés étaient :

- Articles devant traiter des femmes porteuses de DIU avec frottis actinomyces positifs ou actinomyose pelvienne
- Résumés disponibles
- Format IMRAD, séries de cas, ou guidelines
- Langues : français, anglais

Les doublons ont été exclus.

Après la sélection des résumés, les versions intégrales des articles ont été récupérées pour lecture complète et inclusion finale. Les critères d'inclusion des articles intégraux étaient :

- Sujet principal de l'étude : femmes porteuses de DIU avec frottis actinomyces positifs ou actinomyose pelvienne
- Critère d'évaluation principal : conduite à tenir chez les femmes porteuses de DIU avec frottis actinomyces positifs, publications publiées en ou après 2006, date de publication

de l'article de référence sur lequel repose les recommandations émises par le CNGOF en 2007 et reprises en 2018

- Ont également été inclus les articles traitant des méthodes diagnostiques, publications postérieures aux recommandations de 2007
- Ont également été inclus les séries de cas traitant de l'actinomyose pelvienne
- Ont également été inclus les articles présentant des guidelines postérieures à celles de 2007 et décrivant les actinomyces
- Population ciblée : femmes porteuses de DIU
- Articles intégraux disponibles
- Format IMRAD, séries de cas, ou guidelines
- Langues : français, anglais

En accord avec le référentiel PRISMA ont été ajoutées à l'analyse les études référencées dans les bibliographies des articles sélectionnés.

Le logiciel Zotero a été utilisé pour la gestion de la bibliographie.

Les articles inclus dans la revue de la littérature ont été classés en fonction de leur type, leur niveau de preuve selon les recommandations de l'HAS et leurs résultats (Annexe 1).

III-Résultats

L'identification, le recensement, l'éligibilité et l'inclusion des études sont présentés dans la Figure 1.

Grâce à l'association des différents termes MeSH cités ci-dessus 4 723 références ont été recensées sur les différentes bases de données Pubmed, Pascal et Cochrane ; parmi ces articles 64 ont été éligibles et inclus pour lecture des versions intégrales.

A cette recherche se sont ajoutées 41 références repérées dans les sources des articles éligibles, dont 17 après lecture du résumé et 4 en texte intégral.

Les raisons des exclusions des résumés sont présentées dans le Tableau 1.

Au total 69 versions intégrales ont été recensées dont 16 correspondants aux critères d'inclusions fixés.

Les raisons des exclusions des articles sont présentées dans le Tableau 2.

Les articles inclus dans la revue de la littérature sont listés dans le Tableau 3.

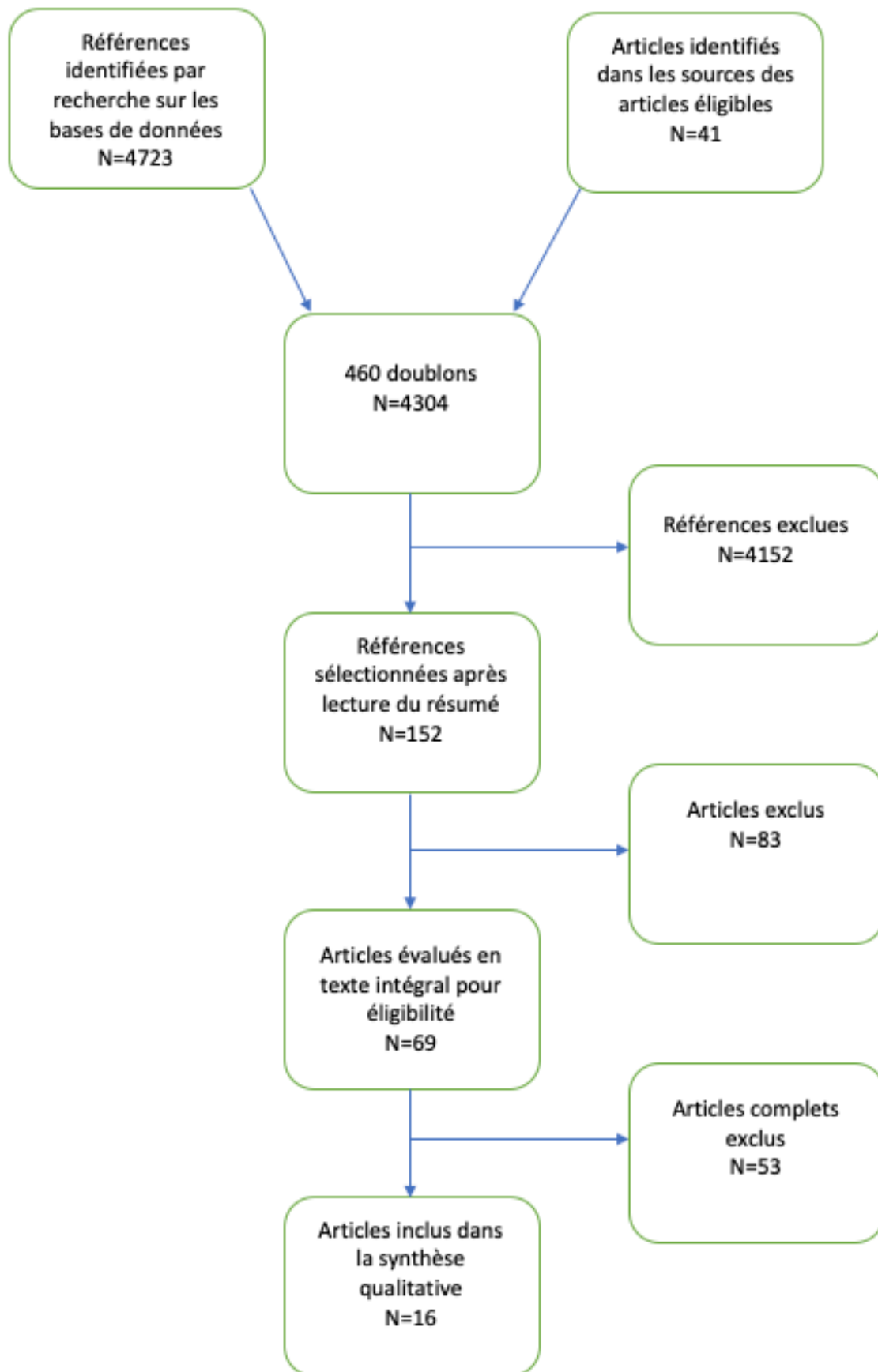


Figure 1 : Diagramme des Flux

Tableau 1 : Critères d'exclusion des résumés

Critères d'exclusion	Nombres d'articles exclus (N=83)
Hors sujet	57
Absence de résumé	5
Langue	21

Tableau 2 : Critères d'exclusion des articles

Critères d'exclusion	Nombre d'articles exclus (N=53)
Articles antérieurs à 2006	33
Population étudiée non représentative	7
Articles non accessibles en version intégrale	10
Langue	1
Absence d'atteinte abdominopelvienne	2

Tableau 3 : Articles inclus dans la revue (N=16)

N° de l'article	Titre de l'article	Pays	Auteurs	Revue	Année
1	Added-Value of Endometrial Biopsy in the Diagnostic and Therapeutic Strategy for Pelvic Actinomycosis (37)	France	Julie Carrara, Blandine Hervy, Yohann Dabi, Claire Illac, Bassam Haddad, Dounia Skalli, Gregoire Miailhe, Fabien Vidal, Cyril Touboul and Charlotte Vaysse	Journal of Clinical Medicine	2020
2	Abdominal and pelvic actinomycosis due to longstanding intrauterine device: a slow and devastating infection (35)	Brésil	Evelyn Sue Nakahira, Linda Ferreira Maximiano, Fabiana Roberto Lima, Edson Yassushi Ussami	Autopsy & Case Reports	2017
3	Pelvic Actinomycosis (22)	Mexique	Alejandra García-García, Ninfa Ramírez-Durán, Horacio Sandoval-Trujillo, and María del Socorro Romero-Figueroa	The Canadian Journal of Infectious Diseases & Medical Microbiology	2017

N° de l'article	Titre de l'article	Pays	Auteurs	Revue	Année
4	Spontaneous Bacterial Peritonitis due to Actinomyces Mimicking a Perforation of the Proximal Jejunum (38)	Pays-Bas	Louise L. Eenhuis Marleen E. de Lange Anda D. Samson Olivier R.C. Busch	The American Journal of Case Reports	2016
5	Actinomyces and Related Organisms in Human Infections (4)	Finlande - UK	Eija Könönen, William G. Wade	Clinical Microbiology Reviews	2015
6	Actinomycose pelvienne pseudo tumorale associée au dispositif intra-utérin: à propos de trois cas (39)	France - Maroc	Moulay Elmehdi Elhassani, Abdellah Babahabib, Jaouad Kouach, Farid Kassidi, Younes El Houari, Driss Moussaoui, Mohamed Dehayni	The Pan African Medical Journal	2014
7	Actinomyces-like organisms in cervical smears: the association with intrauterine device and pelvic inflammatory diseases (40)	Corée du Sud	Yeo Joo Kim , Jina Youm , Jee Hyun Kim , Byung Chul Jee	Obstetrics & Gynecology Science	2014

N° de l'article	Titre de l'article	Pays	Auteurs	Revue	Année
8	Actinomycosis: etiology, clinical features, diagnosis, treatment, and management (41)	France	Florent Valour, Agathe Sénéchal, Céline Dupieux, Judith Karsenty, Sébastien Lustig, Pierre Breton, Arnaud Gleizal, Loïc Bousset, Frédéric Laurent, Evelyne Braun, Christian Chidiac, Florence Ader, Tristan Ferry	Infection and Drug Resistance	2014
9	Preoperative diagnosis of pelvic actinomycosis by clinical cytology (21)	Japon	Katsuya Matsuda, Hisayoshi Nakajima, Khaleque N Khan, Terumi Tanigawa, Daisuke Hamaguchi, Michio Kitajima, Koichi Hiraki, Shingo Moriyama, Hideaki Masuzaki	International Journal of Women's Health	2012
10	Female pelvic actinomycosis and intrauterine contraceptive devices (42)	Espagne	Faustino R Pérez-López, José J Tobajas, Peter Chedraui	Open Access Journal of Contraception	2010

N° de l'article	Titre de l'article	Pays	Auteurs	Revue	Année
11	Actinomyose pelvienne : est-ce prévisible? (43)	France	H. Marret , N. Wagner, L. Ouldamer, A. Jacquet, G. Body	Gynécologie Obstétrique & Fertilité	2010
12	Actinomyose pelvienne : un tableau trompeur (44)	France	C. Bernet, F. De Brabant, M. Gonzalez, B. Jung, O. Millet	Annales Françaises d'Anesthésie et de Réanimation	2010
13	Actinomyose : du saprophytisme à la pathogénicité (45)	France - Portugal	P. Bourée, F. Bisaro, P. Resende	Antibiotiques	2009
14	Clinical Features of Abdominopelvic Actinomycosis: Report of Twenty Cases and Literature Review (46)	Corée du Sud	Myung-Min Choi, Jeong Heum Beak, Jung Nam Lee, Sanghui Park, and Won-Suk Lee	Yonsei Medical Journal	2009
15	Comparison of two procedures for routine IUD exchange in women with positive Pap smears for actinomyces-like organisms (47)	Suisse	Gabriele S. Merki-Feld, Marinella Rosselli, Bruno Imthurn	Contraception	2008

N° de l'article	Titre de l'article	Pays	Auteurs	Revue	Année
16	Actinomyces in cervical smears of women using the intrauterine device in Singapore (31)	Singapour	Vanaja Kalaichelvan, Aye Aye Maw, Kuldip Singh	Contraception	2006

Le type d'étude, le niveau de preuve, la population étudiée et les principaux résultats des articles inclus dans la revue de la littérature sont présentés dans le Tableau 4.

Parmi ces articles, les types d'études retrouvés étaient : 1 essai comparatif randomisé de faible puissance, 1 étude comparative non randomisée, 3 cohortes rétrospectives. Ces trois types d'études ayant un **niveau de preuve 2** selon l'HAS (Annexe 1). Ainsi que 6 séries de cas, 2 études comparatives comportant des biais importants et 3 études épidémiologiques. Ces trois types d'études ayant un **niveau de preuve 4** (Annexe 1), le plus bas selon l'HAS.

Tableau 4 : Type d'étude, niveau de preuve, taille de l'échantillon étudié et principaux résultats des articles inclus (N=16)

N° de l'article	Type d'étude	Niveau de preuve	Population	Question de recherche Primaire	Résultats Principaux
1(37)	Cohorte rétrospective	2	27 femmes avec diagnostic d'actinomyose pelvienne	Évaluation de la pertinence et de l'efficacité d'outils diagnostiques bactériologiques et anatomopathologiques en pré et post opératoire chez des patientes présentant une actinomyose pelvienne	Dépistage de l'actinomyose pelvienne par tests anatomopathologiques plus performants que les tests bactériologiques ($p < 0,001$), avec dans l'échantillon dépistage à 100% par la biopsie endométriale
2(35)	Série de cas	4	Femme de 43 avec douleur abdominale depuis 20 jours et DIU depuis 7 ans	Présentation d'un cas d'actinomyose pelvienne de la phase du diagnostic au traitement et des complications	Diagnostic d'actinomyose pelvienne difficile, symptômes hétérogènes, diagnostic bactériologique difficile, meilleure sensibilité de l'analyse anatomopathologique, manque de spécificité de l'imagerie

N° de l'article	Type d'étude	Niveau de preuve	Population	Question de recherche Primaire	Résultats Principaux
3(22)	Etude comparative comportant des biais importants	4	Revue systématique de la littérature des cas d'actinomyose pelvienne rapportés dans le monde entre 1980 et 2014 → soit 63 articles inclus dont 8 études transversales	Mise à jour des connaissances concernant l'actinomyose pelvienne	La prévalence de l'actinomyose pelvienne est faible. Initialement plus diagnostiquée en Amérique du Nord et en Europe. L'anatomopathologie est largement utilisée pour son diagnostic, souvent en post opératoire de chirurgies plus ou moins invasives.

N° de l'article	Type d'étude	Niveau de preuve	Population	Question de recherche Primaire	Résultats Principaux
4(38)	Série de cas	4	Femme de 42 ans porteuse d'un DIU au cuivre depuis 5 ans se présentant aux urgences pour une douleur abdominale	Comment diagnostiquer l'actinomyose pelvienne et comment la prendre en charge	Toujours évoquer le diagnostic d'actinomyose pelvienne chez des femmes porteuses de DIU présentant des douleurs pelviennes mal systématisées ou une péritonite d'emblée.
5(4)	Etude épidémiologique descriptive	4	Les actinomyces	Description des principaux actinomyces, leur caractère pathogène et les outils diagnostics	A.israelii majoritairement présent sur les frottis des femmes positifs à actinomyces. Séquençage génétique comme outil diagnostic

N° de l'article	Type d'étude	Niveau de preuve	Population	Question de recherche Primaire	Résultats Principaux
6(39)	Série de cas	4	Série de 3 cas de femmes porteuses de DIU avec diagnostic d'actinomyose pelvienne pseudo-tumorale	Rôle du DIU dans la genèse de l'actinomyose pelvienne, mise en évidence des difficultés diagnostiques, descriptions des modalités évolutives et des possibilités thérapeutiques	L'actinomyose pelvienne est une pathologie rare qui doit être évoquée chez toute femme porteuse d'un DIU depuis plusieurs années et présentant une AEG, un syndrome inflammatoire et un syndrome tumoral pelvien.
7(40)	Cohorte rétrospective	2	20 390 frottis dont 52 ALO+	Evaluation de l'incidence des frottis ALO+ chez les femmes coréennes et évaluation de son association avec le développement d'une pathologie inflammatoire pelvienne	Incidence des frottis ALO+ 0,26% 81,1% des femmes avec ALO+ sont porteuses de DIU 2 utilisatrices de DIU ont développé une pathologie inflammatoire pelvienne qui n'était pas une actinomyose pelvienne → la découverte fortuite d'ALO doit être prise en charge de manière expectative

N° de l'article	Type d'étude	Niveau de preuve	Population	Question de recherche Primaire	Résultats Principaux
8(41)	Etude épidémiologique descriptive	4	Différents cas d'infection à actinomyces	Présentation des différents type d'actinomycose, leurs étiologies, présentations cliniques, outils diagnostics, traitements et prise en charge au travers de quelques cas.	Les médecins doivent avoir connaissance des différentes présentations cliniques de l'actinomycose en fonction des parties anatomiques et savoir que cette affection peut mimer un processus malin. Les cultures bactériennes et l'anatomopathologie sont la pierre angulaire pour son diagnostic. Nécessité d'une antibiothérapie prolongée à haute dose.
9(21)	Cohorte rétrospective	2	9 patientes avec diagnostic d'actinomycose pelvienne	Identification d'un outil diagnostic de l'actinomycose pelvienne avant de devoir recourir à la chirurgie	Détection d'actinomyces en pré-opératoire à 77,7% en combinant l'analyse cytologique des prélèvements cervicaux et endométriaux, 50% par examen anatomopathologique de la pièce opératoire et 11,1% par examen bactériologique en pré-opératoire → un examen cytologique performant peut être utile dans le diagnostic pré opératoire de l'actinomycose pelvienne

N° de l'article	Type d'étude	Niveau de preuve	Population	Question de recherche Primaire	Résultats Principaux
10(42)	Etude comparative comportant des biais importants	4	11 cas d'actinomycose abdominopelvienne d'origine gynécologique comparés à 58 cas de la littérature	Définition d'une conduite à tenir en cas d'actinomycose génito-pelvienne. Identification d'éléments évocateurs préopératoires.	<p>Attitude classique en présence d'actinomyces chez une femme porteuse de DIU :</p> <ul style="list-style-type: none"> - Examen clinique afin d'éliminer une infection évolutive - Retrait du DIU + antibiothérapie de 8 jours - Echographie pelvienne pour éliminer un abcès au moindre doute - Contrôle de la disparition d'actinomyces à 3 ou 6 mois - Pose d'un nouveau DIU possible au bout de 3 mois <p>Alternative : surveillance simple en l'absence de symptômes et avec échographie pelvienne normale</p>

N° de l'article	Type d'étude	Niveau de preuve	Population	Question de recherche Primaire	Résultats Principaux
11(43)	Etude épidémiologique descriptive	4	Femmes porteuses de DIU	Mise à jour des dernières informations concernant le rôle d'actinomyces dans les infections génitales féminines chez les porteuses de DIU	<p>Il n'est pas possible de prédire qu'une femme porteuse de DIU et colonisée par actinomyces peut développer une infection sévère, cependant le type de DIU, sa durée d'utilisation ou les comportements sexuels à risque ou non pourraient être des facteurs de risques</p> <p>→ les femmes asymptomatiques porteuses de DIU ALO+ peuvent poursuivre avec l'utilisation de ce type de contraception, cependant elles devront être informées des symptômes et potentiels risques liés à actinomyces</p>

N° de l'article	Type d'étude	Niveau de preuve	Population	Question de recherche Primaire	Résultats Principaux
12(44)	Série de cas	4	Femme de 46 ans porteuse d'un DIU depuis 9 ans se présentant aux urgences pour des douleurs abdominales et lombaires avec AEG depuis plusieurs mois	Présentation d'un cas d'actinomyose pelvienne de la phase du diagnostic au traitement et des complications	L'actinomyose pelvienne est une infection rare mais qui doit être évoquée dans un contexte évocateur (femme, DIU, douleurs pelviennes sub-chroniques, AEG ...). Dès le diagnostic l'antibiothérapie doit être débutée rapidement. La chirurgie doit être utilisée en dernier recours car souvent responsable d'une morbi-mortalité importante.

N° de l'article	Type d'étude	Niveau de preuve	Population	Question de recherche Primaire	Résultats Principaux
13(45)	Série de cas	4	3 cas d'actinomyose (femme de 41 ans, homme de 56 ans et fillette de 8 ans)	Description de différentes présentations cliniques d'actinomyose, diagnostic, traitement, prise en charge.	L'actinomyose peut avoir divers es localisations, essentiellement cervico-faciale, pleuropulmonaire et abdominopelvienne mais dont l'évolution générale est souvent la même : tuméfactions, masses, abcès. L'analyse anatomopathologique est de loin plus performante que l'examen bactériologique, les cultures pouvant rester dans 50% des cas négatives. Le traitement repose sur l'antibiothérapie, la recherche de foyers infectieux sous-jacents et parfois la chirurgie.
14(46)	Série de cas	4	22 patients au diagnostic d'actinomyose abdominopelvienne	Evaluation des caractéristiques des présentations cliniques de l'actinomyose abdominopelvienne	L'actinomyose abdominopelvienne doit être suspectée chez toute femme porteuse de DIU présentant des douleurs abdominales. En cas de diagnostic préopératoire la chirurgie peut ne pas être nécessaire ou limitée.

N° de l'article	Type d'étude	Niveau de preuve	Population	Question de recherche Primaire	Résultats Principaux
15(47)	Etude comparative non randomisée	2	38 femmes porteuses de DIU ALO+	Comparaison de 2 procédures au cours d'un changement de routine de DIU chez des femmes avec frottis ALO+, changement immédiat ou avec un intervalle de 3 à 5 jours, avec calcul de l'incidence d'un frottis de contrôle ALO+ à 6 semaines, 12mois, 24 mois et 36 mois	<p>Pas de différence significative entre les 2 groupes.</p> <p>A 6 semaines tous les frottis étaient ALO- dans les 2 groupes.</p> <p>Après 36 mois de suivi les frottis étaient plus souvent ALO+ dans le groupe changement immédiat (73% / 33%, p<0,17)</p> <p>→ chez les femmes ALO+, la réinsertion immédiate ou différée de 3 à 5 jours est sûre.</p> <p>La réinsertion à distance pourrait avoir un avantage à long terme</p>

N° de l'article	Type d'étude	Niveau de preuve	Population	Question de recherche Primaire	Résultats Principaux
16(31)	Essai comparatif randomisé de faible puissance	2	152 femmes porteuses de DIU ALO+	Evaluation de la prévalence de la colonisation par A.isrealii chez une cohorte de femmes singapouriennes porteuses de DIU	<p>Prévalence frottis ALO+ 13,7%.</p> <p>Incidence des frottis ALO+ identique quelque soit le type de DIU.</p> <p>Aucune association trouvée entre la durée d'utilisation du DIU et la survenue d'une infection à actinomyces, 1,3% des patientes de l'étude ont développé une pathologie inflammatoire pelvienne au bout de 6 mois</p> <p>→Le retrait du DIU chez les femmes ALO+ asymptomatiques n'est pas nécessaire de même que l'antibiothérapie préventive</p>

En raison du caractère hétérogène des articles sélectionnés pour cette revue de la littérature nous n'avons pu réaliser de méta-analyse.

IV-Discussion

Aucun des articles sélectionnés dans notre revue de la littérature ne présente de nouvelle recommandation dans la stratégie de prise en charge des frottis actinomyces chez les femmes porteuses de DIU par rapport à celles déjà émises par le CNGOF ; pas de retrait du DIU chez une patiente asymptomatique ALO positif.

Cependant, ce que la littérature met en avant et ce qui semble primordial est de systématiquement évoquer le diagnostic d'actinomycose pelvienne chez une femme porteuse de DIU, présentant des douleurs pelviennes, une altération de l'état général, un syndrome inflammatoire ou un syndrome tumoral pelvien.

En effet le retard diagnostique participe à la morbi-mortalité de cette affection (46). L'utilisation du DIU augmentant depuis 1970, les cas d'actinomycoses pelviennes également, cela va de pair, d'où la nécessité de toujours l'inclure aux diagnostics différentiels (48).

L'information et l'éducation du corps médical sont donc essentielles, notamment des médecins généralistes qui réalisent de plus en plus fréquemment le suivi gynécologique des femmes (49). Trop de diagnostics d'actinomycose pelvienne sont encore faits en post-opératoire (50)(51)(52)(53)(54) alors qu'un diagnostic pré-opératoire fait rapidement avec mise en route d'une antibiothérapie adaptée peut être suffisante (55), sans recours systématique à des chirurgies parfois délabrantes (56).

L'examen anatomopathologique demeure à ce jour l'examen de référence dans le dépistage des actinomyces mais également le diagnostic, en cas de suspicion d'actinomycose pelvienne.

La mise en culture de ces micro-organismes est exigeante, ils se dégradent rapidement et nécessitent un milieu spécifique pour se développer, c'est pourquoi l'analyse bactériologique ne doit pas être privilégiée à l'examen anatomopathologique.

La biopsie endométriale semble être un outil performant dans le diagnostic de l'actinomycose pelvienne et dont l'usage doit se développer en cas de suspicion clinique comme les biopsies écho ou scanno-guidées avant d'envisager une prise en charge chirurgicale (57).

Il faut également noter qu'il n'existe aucune contre-indication lors d'un changement de routine d'un DIU pour réinsérer un nouveau DIU comme moyen contraceptif chez une femme connue pour être porteuse d'actinomyces (47).

Concernant le type de DIU, une étude réalisée en 1980 semblait montrer que les dispositifs au cuivre favorisaient moins la présence des actinomyces que ceux à base de plastique (58). Depuis, les DIU à base de plastique seul ont quasi disparu et sont utilisés en pratique courante des DIU au cuivre ou hormonaux. En 2000 Merki et al ont comparé l'incidence des ALO sur les frottis des femmes porteuses de DIU au cuivre : 20%, à celle des femmes utilisant un DIU hormonal : 2,9%. Ils expliquent cette différence par le fait que le DIU hormonal génère moins de réaction inflammatoire que celui au cuivre et qu'il semble y avoir moins de procédures de retrait/réinsertion (59). Cependant l'absence de données récentes ne permet pas d'en ériger un principe scientifique.

En 2010 Lopez et al publient une étude portant sur 99 105 frottis : le port du DIU associé à la présence d'ALO représentait 0,11% de leur échantillon. Ce groupe a été comparé à un groupe contrôle et il a été mis en évidence une différence significative ($p < 0,001$) dans le groupe DIU et ALO positif avec une part plus importante d'infections mixtes dont mycose et la présence de signes inflammatoires (60). Il est donc important d'évoquer l'actinomycose pelvienne chez des femmes porteuses de DIU que l'on traite régulièrement mais chez qui des douleurs pelviennes persistent.

La dernière revue de la littérature sur le sujet a été publiée en 2018 et maintient les principes érigés préalablement (61):

- Pas de retrait du DIU chez les femmes asymptomatiques ALO positifs ni d'antibiothérapie
- Changement du DIU tous les 5 ans

Aux vues des éléments décrits ci-dessus et de la mise en place, dans le cadre du dépistage organisé du cancer du col de l'utérus en France, du recours au-delà de 30 ans au test HPV-HR – à renouveler tous les 5 ans si le premier est négatif – avec la disparition d'un frottis systématique la question suivante se pose : est-il utile de continuer à dépister les actinomyces cervicaux en l'absence de symptôme ?

A l'analyse des différentes données la réponse à apporter pencherait plutôt vers le NON. En effet il apparaît de manière claire que l'actinomyose est une pathologie rare, environ 120 cas par an en France et qu'en aucun cas la présence d'actinomyces au frottis n'est prédictif du développement d'une actinomyose pelvienne. En l'absence d'abcès pelvien ou de douleurs pelviennes chroniques résistantes aux traitements chez les femmes porteuses de DIU l'intérêt de dépister ses micro-organismes semble donc très faible.

Les années à venir vont être décisives pour apporter une réponse tranchée. Nous serons en mesure de voir dans le cadre de la généralisation du test HPV-HR pour le dépistage du cancer du col et donc la disparition du frottis systématique au-delà de 30 ans si l'on constate une majoration du nombre de cas d'actinomyose pelvienne.

Ces données pourront être comparées à celles retrouvées à l'étranger. L'Australie, l'Italie, la Belgique, le Royaume-Uni, la Suède, les Pays-Bas et la Turquie ont également mis en place un protocole similaire à celui existant en France c'est-à-dire test HPV-HR seul et réalisation d'un frottis si test HPV-HR positif. Quant à l'Allemagne (62) et aux États-Unis (63), ils restent sur le protocole combinant test HPV-HR et frottis systématique sans pour autant justifier ce choix.

Dans le cadre des soins primaires, le médecin généraliste a une place privilégiée puisqu'en dehors du suivi gynécologique qu'il peut pratiquer il est également amené à voir les patientes plus ou moins régulièrement pour d'autres motifs. Il peut donc plus facilement les interroger concernant la présence ou non de symptômes pouvant faire évoquer une actinomyose pelvienne.

En pratique en cas de frottis cervicaux actinomyces positifs chez les femmes porteuses de DIU :

- Le médecin généraliste doit en informer la patiente mais également la rassurer.
- Le suivi gynécologique doit être poursuivie de manière classique, c'est-à-dire annuellement et tous les 3 à 5 ans pour le frottis en fonction de l'âge de la patiente, du résultats du précédent et du test HPV-HR.
- Le médecin généraliste doit régulièrement interroger sa patiente sur la présence de douleurs pelviennes inhabituelles, de leucorrhées anormales ou d'une altération de l'état général.
- En cas de doute il doit rapidement réaliser ou adresser la patiente pour des prélèvements avec analyse anatomopathologique.

- La réalisation d'une imagerie ne doit pas retarder la prise en charge et la patiente doit rapidement être adressée au spécialiste pour avis et intervention si nécessaire.

V-Conclusion

Les recommandations du CNGOF sont à appliquer, c'est-à-dire pas de retrait de DIU chez une femme avec un frottis cervical actinomyces positif asymptomatique.

L'actinomycose pelvienne doit systématiquement être évoquée chez une femme porteuse de DIU présentant un syndrome douloureux pelvien avec altération de l'état général, d'où le rôle privilégié du médecin généraliste en soins primaires.

L'analyse anatomopathologique est l'examen de référence pour le diagnostic de l'actinomycose pelvienne.

Les chiffres concernant les cas d'actinomycose pelvienne seront à surveiller à moyen et long terme avec la généralisation du test HPV-HR pour le dépistage du cancer du col en France et à l'étranger pour déterminer l'intérêt du dépistage des actinomyces cervicaux.

VI-Bibliographie

1. Un nouvel outil d'information pour mieux choisir sa méthode contraceptive [Internet]. Santé publique France. 2020 [cité 5 mai 2021]. Disponible sur: <https://www.santepubliquefrance.fr/presse/2020/un-nouvel-outil-d-information-pour-mieux-choisir-sa-methode-contraceptive>
2. SPF. Baromètre santé 2016 Contraception [Internet]. Santé publique France. 2017 [cité 5 mai 2021]. Disponible sur: [/determinants-de-sante/sante-sexuelle/barometre-sante-2016-contraception](https://www.santepubliquefrance.fr/determinants-de-sante/sante-sexuelle/barometre-sante-2016-contraception)
3. Dépistage du cancer du col de l'utérus : le test HPV-HR recommandé chez les femmes de plus de 30 ans [Internet]. Haute Autorité de Santé. 2020 [cité 5 mai 2021]. Disponible sur: https://www.has-sante.fr/jcms/p_3192618/fr/depistage-du-cancer-du-col-de-l-uterus-le-test-hpv-hr-recommande-chez-les-femmes-de-plus-de-30-ans
4. Könönen E, Wade WG. Actinomyces and Related Organisms in Human Infections. *Clin Microbiol Rev.* avr 2015;28(2):419.
5. Bonne W, Lattimer G, Mohanraj NA, Johnson TH. Actinomyces naeslundii as an agent of pelvic actinomycosis in the presence of an intrauterine device. *J Clin Microbiol.* 1 févr 1985;21(2):273-5.
6. Wu CMY, Noska A. Intrauterine device infection causing concomitant streptococcal toxic shock syndrome and pelvic abscess with Actinomyces odontolyticus bacteraemia. *BMJ Case Rep* [Internet]. 10 mars 2016 [cité 7 juill 2020];2016. Disponible sur: <https://www.ncbi.nlm.nih.gov/pmc/articles/PMC4800214/>
7. Aubert JM, Gobeaux-Castadot M-J, Boria MC. Actinomyces in the endometrium of IUD users. *Contraception.* 1 juin 1980;21(6):577-83.
8. Tsanadis G, Kalantaridou SN, Kaponis A, Paraskeva E, Zikopoulos K, Gesouli E, et al. Bacteriological cultures of removed intrauterine devices and pelvic inflammatory disease. *Contraception.* 1 mai 2002;65(5):339-42.
9. Kelly J, Aaron J. Pelvic actinomycosis and usage of intrauterine contraceptive devices. *Yale J Biol Med.* 1982;55(5-6):453-61.
10. O'Brien PK. Abdominal and endometrial actinomycosis associated with an intrauterine device. *Can Med Assoc J.* 8 mars 1975;112(5):596-7.
11. Barnham M, Burton AC, Copland P. Pelvic actinomycosis associated with IUCD. *Br Med J.* 18 mars 1978;1(6114):719-20.

12. Traynor RM, Parratt D, Duguid HL, Duncan ID. Isolation of actinomycetes from cervical specimens. *J Clin Pathol.* août 1981;34(8):914-6.
13. Mali B, Joshi JV, Wagle U, Hazari K, Shah R, Chadha U, et al. Actinomyces in cervical smears of women using intrauterine contraceptive devices. *Acta Cytol.* août 1986;30(4):367-71.
14. Leslie DE, GARLANDt SM. Comparison of immunofluorescence and culture for the detection of Actinomyces israelii in wearers of intra-uterine contraceptive devices. *J Med Microbiol.* 1991;35(4):224-8.
15. Lippes J. Pelvic actinomycosis: A review and preliminary look at prevalence. *Am J Obstet Gynecol.* 1 févr 1999;180(2):265-9.
16. Woo PCY, Fung AMY, Lau SKP, Hon E, Yuen K. Diagnosis of pelvic actinomycosis by 16S ribosomal RNA gene sequencing and its clinical significance. *Diagn Microbiol Infect Dis.* 1 juin 2002;43(2):113-8.
17. Elsayed S, George A, Zhang K. Intrauterine contraceptive device-associated pelvic actinomycosis caused by Actinomyces urogenitalis. *Anaerobe.* 1 avr 2006;12(2):67-70.
18. Ádám A, Pál Z, Terhes G, Szűcs M, Gabay ID, Urbán E. Culture- and PCR-based detection of BV associated microbiological profile of the removed IUDs and correlation with the time period of IUD in place and the presence of the symptoms of genital tract infection. *Ann Clin Microbiol Antimicrob* [Internet]. 22 nov 2018 [cité 27 avr 2020];17. Disponible sur: <https://www.ncbi.nlm.nih.gov/pmc/articles/PMC6249738/>
19. Bhagavan BS, Gupta PK. Genital actinomycosis and intrauterine contraceptive devices: Cytopathologic diagnosis and clinical significance. *Hum Pathol.* 1 sept 1978;9(5):567-78.
20. Jarvis D. Isolation and identification of actinomycetes from women using intrauterine contraceptive devices. *J Infect.* 1 mars 1985;10(2):121-5.
21. Matsuda K, Nakajima H, Khan KN, Tanigawa T, Hamaguchi D, Kitajima M, et al. Preoperative diagnosis of pelvic actinomycosis by clinical cytology. *Int J Womens Health.* 27 sept 2012;4:527-33.
22. García-García A, Ramírez-Durán N, Sandoval-Trujillo H, Romero-Figueroa M del S. Pelvic Actinomycosis. *Can J Infect Dis Med Microbiol J Can Mal Infect Microbiol Médicale* [Internet]. 2017 [cité 27 avr 2020];2017. Disponible sur: <https://www.ncbi.nlm.nih.gov/pmc/articles/PMC5480022/>
23. Jacqueme B, Coudert C, Chanut C, Mabriez J-C. Évaluation de la qualité de la prise en charge des frottis du col utérin comportant des anomalies cytologiques. *Sante Publique (Bucur).* 2004;Vol. 16(3):415-26.

24. Pillay B. Cytopathologic Changes Associated with Intrauterine Contraceptive Devices. A Review Of Cervico-Viginal Smears in 350 Women. 1994;49(1):4.
25. Younes Bassam, Akiel Abdullah. Actinomyces-Like Organisms in Women Using Intrauterine Contraceptive Devices (IUCD). *Ann Saudi Med.* 1 sept 1994;14(5):429-30.
26. Chatwani A, Amin-Hanjani S. Incidence of actinomycosis associated with intrauterine devices. *J Reprod Med.* août 1994;39(8):585-7.
27. Bonacho I, Pita S, Gómez-Besteiro MI. Eight years with the same IUD. *Contraception.* 1 avr 1999;59(4):233-6.
28. Chatwani A, Amin-Hanjani S. Management of Intrauterine Device-Associated Actinomycosis. *Infect Dis Obstet Gynecol.* 1993;1(3):130-3.
29. Evans DT. Actinomyces israelii in the female genital tract: a review. *Genitourin Med.* févr 1993;69(1):54-9.
30. Kayikcioglu F, Akif Akgul M, Haberal A, Faruk Demir O. Actinomyces infection in female genital tract. *Eur J Obstet Gynecol Reprod Biol.* 10 janv 2005;118(1):77-80.
31. Kalaichelvan V, Maw AA, Singh K. Actinomyces in cervical smears of women using the intrauterine device in Singapore. *Contraception.* 1 avr 2006;73(4):352-5.
32. Westhoff C. IUDs and colonization or infection with Actinomyces. *Contraception.* 1 juin 2007;75(6, Supplement):S48-50.
33. Collège National des Gynécologues et Obstétriciens Français. *J Gynécologie Obstétrique Biol Reprod.* déc 2007;34(5):513.
34. Vidal F, Paret L, Linet T, Tanguy le Gac Y, Guerby P. Contraception intra-utérine. *RPC Contraception CNGOF. Gynécologie Obstétrique Fertil Sénologie.* 1 déc 2018;46(12):806-22.
35. Nakahira ES, Maximiano LF, Lima FR, Ussami EY. Abdominal and pelvic actinomycosis due to longstanding intrauterine device: a slow and devastating infection. *Autopsy Case Rep.* 30 mars 2017;7(1):43-7.
36. Wagenlehner FME, Mohren B, Naber KG, Männl HFK. Abdominal actinomycosis. *Clin Microbiol Infect.* 1 août 2003;9(8):881-5.
37. Carrara J, Hervy B, Dabi Y, Illac C, Haddad B, Skalli D, et al. Added-Value of Endometrial Biopsy in the Diagnostic and Therapeutic Strategy for Pelvic Actinomycosis. *J Clin Med [Internet].* 18 mars 2020 [cité 27 avr 2020];9(3). Disponible sur: <https://www.ncbi.nlm.nih.gov/pmc/articles/PMC7141382/>

38. Eenhuis LL, de Lange ME, Samson AD, Busch ORC. Spontaneous Bacterial Peritonitis due to Actinomyces Mimicking a Perforation of the Proximal Jejunum. *Am J Case Rep.* 26 août 2016;17:616-20.
39. El Hassani ME, Babahabib A, Kouach J, Kassidi F, El Houari Y, Moussaoui D, et al. Actinomycose pelvienne pseudo tumorale associée au dispositif intra-utérin: à propos de trois cas. *Pan Afr Med J [Internet].* 26 sept 2014 [cité 18 mars 2020];19. Disponible sur: <https://www.ncbi.nlm.nih.gov/pmc/articles/PMC4335282/>
40. Kim YJ, Youm J, Kim JH, Jee BC. Actinomyces-like organisms in cervical smears: the association with intrauterine device and pelvic inflammatory diseases. *Obstet Gynecol Sci.* sept 2014;57(5):393-6.
41. Valour F, Sénéchal A, Dupieux C, Karsenty J, Lustig S, Breton P, et al. Actinomycosis: etiology, clinical features, diagnosis, treatment, and management. *Infect Drug Resist.* 5 juill 2014;7:183-97.
42. Pérez-López FR, Tobajas JJ, Chedraui P. Female pelvic actinomycosis and intrauterine contraceptive devices [Internet]. Vol. 1, *Open Access Journal of Contraception.* Dove Press; 2010 [cité 15 juill 2020]. p. 35-8. Disponible sur: <https://www.dovepress.com/female-pelvic-actinomycosis-and-intrauterine-contraceptive-devices-peer-reviewed-article-OAJC>
43. Marret H, Wagner N, Ouldamer L, Jacquet A, Body G. Actinomycose pelvienne : est-ce prévisible ? *Gynécologie Obstétrique Fertil.* 1 mai 2010;38(5):307-12.
44. Bernet C, De Brabant F, Gonzalez M, Jung B, Millet O. Actinomycose pelvienne : un tableau trompeur. *Ann Fr Anesth Réanimation.* 1 janv 2010;29(1):50-2.
45. Bourée P, Bisaro F, Resende P. Actinomycose : du saprophytisme à la pathogénicité. *Antibiotiques.* 1 sept 2009;11(3):142-9.
46. Choi M-M, Beak JH, Lee JN, Park S, Lee W-S. Clinical Features of Abdominopelvic Actinomycosis: Report of Twenty Cases and Literature Review. *Yonsei Med J.* 31 août 2009;50(4):555-9.
47. Merki-Feld GS, Rosselli M, Imthurn B. Comparison of two procedures for routine IUD exchange in women with positive Pap smears for actinomyces-like organisms. *Contraception.* 1 mars 2008;77(3):177-80.
48. Mnif H, Krichen Makni S, Khabir A, Samet Fakhfakh I, Trabelsi K, Charfi S, et al. Actinomycose pelvienne : à propos de deux cas. *Rev Médecine Interne.* 1 déc 2006;27(12):946-9.

49. Chapelle E. Actinomycose pelvienne: comment l'évoquer pour une meilleure prise en charge? mars 2013;14.
50. Muntinghe FLH, Emmen L, Oeseburg HB, Wijnja L. Pelvic actinomycosis 5 years after removal of an intra-uterine contraceptive device. *Neth J Med*. 1 sept 1999;55(3):160-2.
51. Hamid D, Baldauf JJ, Cuenin C, Ritter J. Treatment strategy for pelvic actinomycosis: case report and review of the literature. *Eur J Obstet Gynecol Reprod Biol*. 1 avr 2000;89(2):197-200.
52. Fujiwara M, Koumouto Y. Clinical Investigation of 10 cases of pelvic actinomycosis and literature review. *Mod Tends Obstet Gynecol*. 2010;(59):15-21.
53. Bonnefond S, Catroux M, Melenotte C, Karkowski L, Rolland L, Trouillier S, et al. Clinical features of actinomycosis. *Medicine (Baltimore)* [Internet]. 17 juin 2016 [cité 30 avr 2020];95(24). Disponible sur: <https://www.ncbi.nlm.nih.gov/pmc/articles/PMC4998488/>
54. León Miranda R, Palacios Ball J, Reoyo Pascual JF. Acute abdomen caused by actinomicosis. *Med Clínica Engl Ed*. 18 janv 2019;152(2):80-1.
55. Fiorino AS. Intrauterine contraceptive device-associated actinomycotic abscess and Actinomyces detection on cervical smear. *Obstet Gynecol*. 1 janv 1996;87(1):142-9.
56. Chiesa-Vottero AG. Actinomycotic Endometritis. *Int J Gynecol Pathol Off J Int Soc Gynecol Pathol*. mars 2019;38(2):138-42.
57. Lee Y-C, Min D, Holcomb K, Buhl A, DiMaio T, Abulafia O. Computed Tomography Guided Core Needle Biopsy Diagnosis of Pelvic Actinomycosis. *Gynecol Oncol*. 1 nov 2000;79(2):318-23.
58. Duguid HL, Parratt D, Traynor R. Actinomyces-like organisms in cervical smears from women using intrauterine contraceptive devices. *Br Med J*. 23 août 1980;281(6239):534-7.
59. Merki-Feld GS, Lebeda E, Hogg B, Keller PJ. The incidence of actinomyces-like organisms in Papanicolaou-stained smears of copper- and levonorgestrel-releasing intrauterine devices. *Contraception*. 1 juin 2000;61(6):365-8.
60. López-Olmos J, Gasull J, Vivar B. Actinomyces e infecciones mixtas en la citología cervicovaginal, en portadoras de DIU. *Clínica E Investig En Ginecol Obstet*. 1 juill 2010;37(4):134-40.
61. Sehnal B, Beneš J, Kolářová Z, Mojhová M, Zikán M. Pelvic actinomycosis and IUD. *Ceska Gynekol*. Winter 2018;83(5):386-90.

62. Bujan Rivera J, Klug SJ. [Cervical cancer screening in Germany]. Bundesgesundheitsblatt Gesundheitsforschung Gesundheitsschutz. déc 2018;61(12):1528-35.
63. Smith RA, Andrews KS, Brooks D, Fedewa SA, Manassaram-Baptiste D, Saslow D, et al. Cancer screening in the United States, 2017: A review of current American Cancer Society guidelines and current issues in cancer screening. CA Cancer J Clin. 2017;67(2):100-21.

VII-Annexes

Annexe 1 : Niveau de preuve et grade des recommandations 2013 de la Haute Autorité de Santé (HAS)

±

Grade des recommandations	Niveau de preuve scientifique fourni par la littérature
A	Niveau 1 <ul style="list-style-type: none"> - Essais comparatifs randomisés de forte puissance - Méta-analyse d'essais comparatifs randomisés - Analyse de décision fondée sur des études bien menées
B	Niveau 2 <ul style="list-style-type: none"> - Essais comparatifs randomisés de faible puissance - Études comparatives non randomisées bien menées - Études de cohorte
C	Niveau 3 <ul style="list-style-type: none"> - Études cas témoins Niveau 4 <ul style="list-style-type: none"> - Études comparatives comportant des biais importants - Études rétrospectives - Séries de cas - Études épidémiologiques descriptives (transversale, longitudinale)

Serment d'Hippocrate

“Au moment d’être admise à exercer la médecine, je promets et je jure d’être fidèle aux lois de l’honneur et de la probité. Mon premier souci sera de rétablir, de préserver ou de promouvoir la santé dans tous ses éléments, physiques et mentaux, individuels et sociaux. Je respecterai toutes les personnes, leur autonomie et leur volonté, sans aucune discrimination selon leur état ou leurs convictions. J’interviendrai pour les protéger si elles sont affaiblies, vulnérables ou menacées dans leur intégrité ou leur dignité. Même sous la contrainte, je ne ferai pas usage de mes connaissances contre les lois de l’humanité. J’informerai les patients des décisions envisagées, de leurs raisons et de leurs conséquences. Je ne tromperai jamais leur confiance et n’exploiterai pas le pouvoir hérité des circonstances pour forcer les consciences. Je donnerai mes soins à l’indigent et à quiconque me les demandera. Je ne me laisserai pas influencer par la soif du gain ou la recherche de la gloire. Admise dans l’intimité des personnes, je tairai les secrets qui me seront confiés. Reçue à l’intérieur des maisons, je respecterai les secrets des foyers et ma conduite ne servira pas à corrompre les mœurs. Je ferai tout pour soulager les souffrances. Je ne prolongerai pas abusivement les agonies. Je ne provoquerai jamais la mort délibérément. Je préserverai l’indépendance nécessaire à l’accomplissement de ma mission. Je n’entreprendrai rien qui dépasse mes compétences. Je les entretiendrai et les perfectionnerai pour assurer au mieux les services qui me seront demandés. J’apporterai mon aide à mes confrères ainsi qu’à leurs familles dans l’adversité. Que les hommes et mes confrères m’accordent leur estime si je suis fidèle à mes promesses ; que je sois déshonorée et méprisée si j’y manque.”

RESUME

Frottis cervicaux actinomyces positifs chez les patientes porteuses de dispositifs intra-utérins : Revue de la littérature

Contexte. La prévalence des frottis actinomyces like organisms (ALO) positifs chez les femmes porteuses de dispositifs intra utérins (DIU) est estimée entre 1,6 et 11,5%, ils peuvent être à l'origine d'une actinomycose pelvienne, pathologie inflammatoire aux complications parfois dramatiques. A ce jour il est recommandé de retirer le DIU chez les femmes symptomatiques et de le laisser en place chez les asymptomatiques. *Objectif.* Recherche d'éléments permettant la mise à jour des recommandations de dépistage et de prise en charge des ALO chez les femmes porteuses de DIU. *Matériels et Méthodes.* Revue de littérature systématique recensant les articles traitant du diagnostic et de la prise en charge des ALO chez les porteuses de DIU, des actinomyces et de l'actinomycose pelvienne. *Résultats.* 16 articles ont été retenus. La prise en charge des frottis ALO chez les porteuses de DIU reste la même. Le diagnostic d'actinomycose pelvienne doit systématiquement faire partie des diagnostics différentiels en cas de douleurs pelviennes persistantes, d'altération de l'état général, de syndrome de masse pelvienne ou de syndrome inflammatoire. L'analyse anatomopathologique demeure le gold-standard diagnostic. *Conclusion.* Les recommandations actuelles restent de rigueur.

ABSTRACT

Actinomyces in cervical smears of women using intrauterine device : Systematic review

Background. The prevalence of positive actinomyces like organisms (ALO) of women using intrauterine device (IUD) is estimated between 1,6 to 11,5%, they may cause pelvic actinomycosis, inflammatory disease, including severe complications. Nowadays it is recommended to remove the IUD in symptomatic women and to left in situ in asymptomatic women. *Objectives.* Finding recommendations updates for the screening and treatment of ALO positive of women using IUD. *Methods.* Systematic review of studies about diagnosis and treatment of ALO positive of UID users, actinomyces and pelvic actinomycosis. *Results.* 16 articles have been selected. The management of ALO smears of IUD users remains identical. Pelvic actinomycosis has to be a differential diagnosis in case of chronic pelvic pain, asthenia-anorexia-weight loss, pelvic syndrome mass or inflammatory syndrome. The histopathological analysis remains the diagnosis gold-standard tool. *Conclusion.* The current recommendations are still relevant.

Discipline: Médecine Générale

Mots clés : actinomyces, frottis cervicaux, actinomycose pelvienne, diagnostic, traitement

Key words : actinomyces, cervical smears, pelvic actinomycosis, diagnosis, treatment

Université de Bordeaux
UFR des Sciences Médicales
146 rue Léo Saignat 33000 BORDEAUX