



**HAL**  
open science

# Évaluation d'un algorithme prédictif de l'absence de fracture lors de traumatismes du poignet isolés chez l'adulte

Louis Valente

► **To cite this version:**

Louis Valente. Évaluation d'un algorithme prédictif de l'absence de fracture lors de traumatismes du poignet isolés chez l'adulte. Médecine humaine et pathologie. 2021. dumas-03398652

**HAL Id: dumas-03398652**

**<https://dumas.ccsd.cnrs.fr/dumas-03398652>**

Submitted on 23 Oct 2021

**HAL** is a multi-disciplinary open access archive for the deposit and dissemination of scientific research documents, whether they are published or not. The documents may come from teaching and research institutions in France or abroad, or from public or private research centers.

L'archive ouverte pluridisciplinaire **HAL**, est destinée au dépôt et à la diffusion de documents scientifiques de niveau recherche, publiés ou non, émanant des établissements d'enseignement et de recherche français ou étrangers, des laboratoires publics ou privés.

**UFR DE SANTE DE ROUEN NORMANDIE**  
**ANNEE 2021**

**THESE POUR LE  
DOCTORAT EN MEDECINE**

Diplôme d'Etudes Spécialisées en Médecine d'Urgence

VALENTE Louis né le 02/08/1994 à Villeneuve Saint Georges

Présentée et soutenue publiquement le 13 octobre 2021

**EVALUATION D'UN ALGORITHME PREDICTIF DE  
L'ABSENCE DE FRACTURE LORS DE TRAUMATISMES DU  
POIGNET ISOLES CHEZ L'ADULTE**

PRESIDENT DE JURY : Monsieur le Professeur JOLY Luc-Marie

DIRECTEUR DE THESE : Monsieur le Docteur TAALBA Mehdi

MEMBRES DU JURY :

Monsieur le Professeur JOLY Luc-Marie

Madame le Professeur MARIE Isabelle

Madame le Docteur ROUSSEL Mélanie

Monsieur le Docteur TAALBA Mehdi



-----

DOYEN : **Professeur Benoît VEBER**

ASSESEURS : **Professeur Loïc FAVENNEC**  
**Professeur Agnès LIARD**  
**Professeur Guillaume SAVOYE**

I - MEDECINE

**PROFESSEURS DES UNIVERSITES – PRATICIENS HOSPITALIERS**

Mr Frédéric <b>ANSELME</b>	HCN	Cardiologie
Mme Gisèle <b>APTER</b>	Havre	Pédopsychiatrie
Mme Isabelle <b>AUQUIT AUCKBUR</b>	HCN	Chirurgie plastique
Mr Jean-Marc <b>BASTE</b>	HCN	Chirurgie Thoracique
Mr Fabrice <b>BAUER</b>	HCN	Cardiologie
Mme Soumeya <b>BEKRI</b>	HCN	Biochimie et biologie moléculaire
Mr Ygal <b>BENHAMOU</b>	HCN	Médecine interne
Mr Jacques <b>BENICHOU</b>	HCN	Bio statistiques et informatique médicale
Mr Olivier <b>BOYER</b>	UFR	Immunologie
Mme Sophie <b>CANDON</b>	HCN	Immunologie
Mr François <b>CARON</b>	HCN	Maladies infectieuses et tropicales
Mr Philippe <b>CHASSAGNE</b>	HCN	Médecine interne (gériatrie)
Mr Moïse <b>COEFFIER</b>	HCN	Nutrition
Mr Vincent <b>COMPERE</b>	HCN	Anesthésiologie et réanimation chirurgicale
Mr Jean-Nicolas <b>CORNU</b>	HCN	Urologie
Mr Antoine <b>CUVELIER</b>	HB	Pneumologie
Mr Jean-Nicolas <b>DACHER</b>	HCN	Radiologie et imagerie médicale
Mr Stéfan <b>DARMONI</b>	HCN	Informatique médicale et techniques de communication
Mr Pierre <b>DECHELOTTE</b>	HCN	Nutrition
Mr Stéphane <b>DERREY</b>	HCN	Neurochirurgie
Mr Frédéric <b>DI FIORE</b>	CHB	Cancérologie
Mr Fabien <b>DOGUET</b>	HCN	Chirurgie Cardio Vasculaire
Mr Jean <b>DOUCET</b>	SJ	Thérapeutique - Médecine interne et gériatrie
Mr Bernard <b>DUBRAY</b>	CHB	Radiothérapie
Mr Frank <b>DUJARDIN</b>	HCN	Chirurgie orthopédique - Traumatologique

Mr Fabrice <b>DUPARC</b>	HCN	Anatomie - Chirurgie orthopédique et traumatologique
Mr Eric <b>DURAND</b>	HCN	Cardiologie
Mr Bertrand <b>DUREUIL</b>	HCN	Anesthésiologie et réanimation chirurgicale
Mme Hélène <b>ELTCHANINOFF</b>	HCN	Cardiologie
Mr Manuel <b>ETIENNE</b>	HCN	Maladies infectieuses et tropicales
Mr Thierry <b>FREBOURG</b>	UFR	Génétique
Mr Pierre <b>FREGER</b> ( <i>surnombre</i> )	HCN	Anatomie - Neurochirurgie
Mr Jean François <b>GEHANNO</b>	HCN	Médecine et santé au travail
Mr Emmanuel <b>GERARDIN</b>	HCN	Imagerie médicale
Mme Priscille <b>GERARDIN</b>	HCN	Pédopsychiatrie
M. Guillaume <b>GOURCEROL</b>	HCN	Physiologie
Mr Dominique <b>GUERROT</b>	HCN	Néphrologie
Mme Julie <b>GUEUDRY</b>	HCN	Ophtalmologie
Mr Olivier <b>GUILLIN</b>	HCN	Psychiatrie Adultes
Mr Claude <b>HOUDAYER</b>	HCN	Génétique
Mr Fabrice <b>JARDIN</b>	CHB	Hématologie
Mr Luc-Marie <b>JOLY</b>	HCN	Médecine d'urgence
Mr Pascal <b>JOLY</b>	HCN	Dermato – Vénérologie
Mme Bouchra <b>LAMIA</b>	Havre	Pneumologie
Mme Annie <b>LAQUERRIERE</b>	HCN	Anatomie et cytologie pathologiques
Mr Vincent <b>LAUDENBACH</b>	HCN	Anesthésie et réanimation chirurgicale
Mr Hervé <b>LEFEBVRE</b>	HB	Endocrinologie et maladies métaboliques
Mr Thierry <b>LEQUERRE</b>	HCN	Rhumatologie
Mme Anne-Marie <b>LEROI</b>	HCN	Physiologie
Mr Hervé <b>LEVESQUE</b>	HCN	Médecine interne
Mme Agnès <b>LIARD-ZMUDA</b>	HCN	Chirurgie Infantile
Mr Pierre Yves <b>LITZLER</b>	HCN	Chirurgie cardiaque
M. David <b>MALTETE</b>	HCN	Neurologie
Mr Christophe <b>MARGUET</b>	HCN	Pédiatrie
Mme Isabelle <b>MARIE</b>	HCN	Médecine interne
Mr Jean-Paul <b>MARIE</b>	HCN	Oto-rhino-laryngologie
Mr Loïc <b>MARPEAU</b>	HCN	Gynécologie - Obstétrique
Mr Stéphane <b>MARRET</b>	HCN	Pédiatrie
Mme Véronique <b>MERLE</b>	HCN	Epidémiologie
Mr Pierre <b>MICHEL</b>	HCN	Hépto-gastro-entérologie
M. Benoit <b>MISSET</b> ( <i>détachement</i> )	HCN	Réanimation Médicale
Mr Marc <b>MURAINÉ</b>	HCN	Ophtalmologie
Mr Christian <b>PFISTER</b>	HCN	Urologie
Mr Jean-Christophe <b>PLANTIER</b>	HCN	Bactériologie - Virologie
Mr Didier <b>PLISSONNIER</b>	HCN	Chirurgie vasculaire
Mr Gaëtan <b>PREVOST</b>	HCN	Endocrinologie
Mr Jean-Christophe <b>RICHARD</b> ( <i>détachement</i> )	HCN	Réanimation médicale - Médecine d'urgence
Mr Vincent <b>RICHARD</b>	UFR	Pharmacologie

Mme Nathalie <b>RIVES</b>	HCN	Biologie du développement et de la reproduction
Mr Horace <b>ROMAN</b> ( <i>détachement</i> )	HCN	Gynécologie - Obstétrique
Mr Jean-Christophe <b>SABOURIN</b>	HCN	Anatomie – Pathologie
Mr Mathieu <b>SALAUN</b>	HCN	Pneumologie
Mr Guillaume <b>SAVOYE</b>	HCN	Hépto-gastrologie
Mme Céline <b>SAVOYE-COLLET</b>	HCN	Imagerie médicale
Mme Pascale <b>SCHNEIDER</b>	HCN	Pédiatrie
Mr Lilian <b>SCHWARZ</b>	HCN	Chirurgie Viscérale et Digestive
Mr Michel <b>SCOTTE</b>	HCN	Chirurgie digestive
Mme Fabienne <b>TAMION</b>	HCN	Thérapeutique
Mr Luc <b>THIBERVILLE</b>	HCN	Pneumologie
Mr Hervé <b>TILLY</b> ( <i>surnombre</i> )	CHB	Hématologie et transfusion
M. Gilles <b>TOURNEL</b>	HCN	Médecine Légale
Mr Olivier <b>TROST</b>	HCN	Anatomie -Chirurgie Maxillo-Faciale
Mr Jean-Jacques <b>TUECH</b>	HCN	Chirurgie digestive
Mr Benoît <b>VEBER</b>	HCN	Anesthésiologie - Réanimation chirurgicale
Mr Pierre <b>VERA</b>	CHB	Biophysique et traitement de l'image
Mr Eric <b>VERIN</b>	Les Herbiers	Médecine Physique et de Réadaptation
Mr Eric <b>VERSPYCK</b>	HCN	Gynécologie obstétrique
Mr Olivier <b>VITTECOQ</b>	HC	Rhumatologie
Mr David <b>WALLON</b>	HCN	Neurologie
Mme Marie-Laure <b>WELTER</b>	HCN	Physiologie

## MAITRES DE CONFERENCES DES UNIVERSITES – PRATICIENS HOSPITALIERS

Mme Najate <b>ACHAMRAH</b>	HCN	Nutrition
Mme Elodie <b>ALESSANDRI-GRADT</b>	HCN	Virologie
Mme Noëlle <b>BARBIER-FREBOURG</b>	HCN	Bactériologie – Virologie
Mr Emmanuel <b>BESNIER</b>	HCN	Anesthésiologie - Réanimation
Mme Carole <b>BRASSE LAGNEL</b>	HCN	Biochimie
Mme Valérie <b>BRIDOUX HUYBRECHTS</b>	HCN	Chirurgie Vasculaire
Mr Gérard <b>BUCHONNET</b>	HCN	Hématologie
Mme Mireille <b>CASTANET</b>	HCN	Pédiatrie
Mme Nathalie <b>CHASTAN</b>	HCN	Neurophysiologie
M. Vianney <b>GILARD</b>	HCN	Neurochirurgie
Mr Serge <b>JACQUOT</b>	UFR	Immunologie
Mr Joël <b>LADNER</b>	HCN	Epidémiologie, économie de la santé
Mr Jean-Baptiste <b>LATOUCHE</b>	UFR	Biologie cellulaire
M. Florent <b>MARGUET</b>	HCN	Histologie
Mme Chloé <b>MELCHIOR</b>	HCN	Gastroentérologie
M. Sébastien <b>MIRANDA</b>	HCN	Chirurgie Vasculaire
Mr Thomas <b>MOUREZ</b> ( <i>détachement</i> )	HCN	Virologie
Mr Gaël <b>NICOLAS</b>	UFR	Génétique
Mme Muriel <b>QUILLARD</b>	HCN	Biochimie et biologie moléculaire
Mme Laëtitia <b>ROLLIN</b>	HCN	Médecine du Travail
Mme Pascale <b>SAUGIER-VEBER</b>	HCN	Génétique
M. Abdellah <b>TEBANI</b>	HCN	Biochimie et Biologie Moléculaire
Mme Anne-Claire <b>TOBENAS-DUJARDIN</b>	HCN	Anatomie
Mr Julien <b>WILS</b>	HCN	Pharmacologie

## PROFESSEUR AGREGE OU CERTIFIE

Mr Thierry <b>WABLE</b>	UFR	Communication
Mme Mélanie <b>AUVRAY-HAMEL</b>	UFR	Anglais

## ATTACHE TEMPORAIRES D'ENSEIGNEMENT ET DE RECHERCHE à MI-TEMPS

Mme Justine <b>SAULNIER</b>	UFR	Biologie
-----------------------------	-----	----------

## II - PHARMACIE

### PROFESSEURS DES UNIVERSITES

Mr Jérémy <b>BELLIEN</b> (PU-PH)	Pharmacologie
Mr Thierry <b>BESSON</b>	Chimie Thérapeutique
Mr Jean <b>COSTENTIN</b> (Professeur émérite)	Pharmacologie
Mme Isabelle <b>DUBUS</b>	Biochimie
Mr Abdelhakim <b>EL OMRI</b>	Pharmacognosie
Mr François <b>ESTOUR</b>	Chimie Organique
Mr Loïc <b>FAVENEC</b> (PU-PH)	Parasitologie
Mr Jean Pierre <b>GOULLE</b> (Professeur émérite)	Toxicologie
Mme Christelle <b>MONTEIL</b>	Toxicologie
Mme Martine <b>PESTEL-CARON</b> (PU-PH)	Microbiologie
Mr Rémi <b>VARIN</b> (PU-PH)	Pharmacie clinique
Mr Jean-Marie <b>VAUGEOIS</b>	Pharmacologie
Mr Philippe <b>VERITE</b>	Chimie analytique

### MAITRES DE CONFERENCES DES UNIVERSITES

Mme Cécile <b>BARBOT</b>	Chimie Générale et Minérale
Mr Frédéric <b>BOUNOURE</b>	Pharmacie Galénique
Mr Thomas <b>CASTANHEIRO MATIAS</b>	Chimie Organique
Mr Abdeslam <b>CHAGRAOUI</b>	Physiologie
Mme Camille <b>CHARBONNIER (LE CLEZIO)</b>	Statistiques
Mme Elizabeth <b>CHOSSON</b>	Botanique
Mme Marie Catherine <b>CONCE-CHEMTOB</b> santé	Législation pharmaceutique et économie de la
Mme Cécile <b>CORBIERE</b>	Biochimie
Mme Nathalie <b>DOURMAP</b>	Pharmacologie
Mme Isabelle <b>DUBUC</b>	Pharmacologie
Mme Dominique <b>DUTERTE- BOUCHER</b>	Pharmacologie
Mr Gilles <b>GARGALA</b> (MCU-PH)	Parasitologie
Mme Nejla EL <b>GHARBI-HAMZA</b>	Chimie analytique
Mme Marie-Laure <b>GROULT</b>	Botanique
Mr Chervin <b>HASSEL</b>	Biochimie et Biologie Moléculaire
Mme Maryline <b>LECOINTRE</b>	Physiologie
Mme Hong <b>LU</b>	Biologie
Mme Marine <b>MALLETER</b>	Toxicologie
M. Jérémie <b>MARTINET</b> (MCU-PH)	Immunologie
M. Romy <b>RAZAKANDRAINIBÉ</b>	Parasitologie



Mme Tiphaine <b>ROGEZ-FLORENT</b>	Chimie analytique
Mr Mohamed <b>SKIBA</b>	Pharmacie galénique
Mme Malika <b>SKIBA</b>	Pharmacie galénique
Mme Christine <b>THARASSE</b>	Chimie thérapeutique
Mr Frédéric <b>ZIEGLER</b>	Biochimie

#### **PROFESSEURS ASSOCIES**

Mme Cécile <b>GUERARD-DETUNCQ</b>	Pharmacie officinale
Mme Caroline <b>BERTOUX</b>	Pharmacie

#### **PAU-PH**

M. Mikaël **DAOUPHARS**

#### **PROFESSEUR CERTIFIE**

Mme Mathilde <b>GUERIN</b>	Anglais
----------------------------	---------

#### **ASSISTANTS HOSPITALO-UNIVERSITAIRES**

Mme Alice <b>MOISAN</b>	Virologie
M. Henri <b>GONDÉ</b>	Pharmacie

#### **ATTACHES TEMPORAIRES D'ENSEIGNEMENT ET DE RECHERCHE**

Mme Soukaina <b>GUAOUA-ELJADDI</b>	Informatique
Mme Clémence <b>MEAUSSONE</b>	Toxicologie

#### **ATTACHE TEMPORAIRE D'ENSEIGNEMENT**

Mme Ramla <b>SALHI</b>	Pharmacognosie
------------------------	----------------

## LISTE DES RESPONSABLES DES DISCIPLINES PHARMACEUTIQUES

Mme Cécile <b>BARBOT</b>	Chimie Générale et minérale
Mr Thierry <b>BESSON</b>	Chimie thérapeutique
Mr Abdeslam <b>CHAGRAOUI</b>	Physiologie
Mme Elisabeth <b>CHOSSON</b>	Botanique
Mme Marie-Catherine <b>CONCE-CHEMTOB</b>	Législation et économie de la santé
Mme Isabelle <b>DUBUS</b>	Biochimie
Mr Abdelhakim <b>EL OMRI</b>	Pharmacognosie
Mr François <b>ESTOUR</b>	Chimie organique
Mr Loïc <b>FAVENNEC</b>	Parasitologie
Mr Michel <b>GUERBET</b>	Toxicologie
Mme Martine <b>PESTEL-CARON</b>	Microbiologie
Mr Mohamed <b>SKIBA</b>	Pharmacie galénique
Mr Rémi <b>VARIN</b>	Pharmacie clinique
M. Jean-Marie <b>VAUGEOIS</b>	Pharmacologie
Mr Philippe <b>VERITE</b>	Chimie analytique

### III – MEDECINE GENERALE

#### PROFESSEUR MEDECINE GENERALE

Mr Jean-Loup **HERMIL** (PU-MG)                      UFR    Médecine générale

#### MAITRE DE CONFERENCE MEDECINE GENERALE

Mr Matthieu **SCHUERS** (MCU-MG)                      UFR    Médecine générale

#### PROFESSEURS ASSOCIES A MI-TEMPS – MEDECINS GENERALISTE

Mr Pascal **BOULET**    UFR    Médecine générale

Mr Emmanuel **LEFEBVRE**                                      UFR    Médecine Générale

Mme Elisabeth **MAUVIARD**                                      UFR    Médecine générale

Mr Philippe **NGUYEN THANH**                                      UFR    Médecine générale

Mme Yveline **SEVRIN**    UFR    Médecine générale

#### MAITRE DE CONFERENCES ASSOCIE A MI-TEMPS – MEDECINS GENERALISTES

Mme Laëtitia **BOURDON**    UFR    Médecine Générale

Mme Elsa **FAGOT-GRIFFIN**                                      UFR    Médecine Générale

Mr Emmanuel **HAZARD**    UFR    Médecine Générale

Mme Lucile **PELLERIN**    UFR    Médecine générale

## ENSEIGNANTS MONO-APPARTENANTS

### PROFESSEURS

Mr Paul **MULDER** (phar)

Sciences du Médicament

Mme Su **RUAN** (med)

Génie Informatique

### MAITRES DE CONFERENCES

Mr Sahil **ADRIOUCH** (med)  
905)

Biochimie et biologie moléculaire (Unité Inserm

Mme Gaëlle **BOUGEARD-DENOYELLE** (med)

Biochimie et biologie moléculaire (UMR 1079)

Mme Carine **CLEREN** (med)

Neurosciences (Néovasc)

M. Sylvain **FRAINEAU** (med)

Physiologie (Inserm U 1096)

Mme Pascaline **GAILDRAT** (med)

Génétique moléculaire humaine (UMR 1079)

Mr Nicolas **GUEROUT** (med)

Chirurgie Expérimentale

Mme Rachel **LETELLIER** (med)

Physiologie

Mr Antoine **OUVRARD-PASCAUD** (med)

Physiologie (Unité Inserm 1076)

Mr Frédéric **PASQUET**

Sciences du langage, orthophonie

Mme Anne-Sophie **PEZZINO**

Orthophonie

Mme Christine **RONDANINO** (med)

Physiologie de la reproduction

Mr Youssan Var **TAN**

Immunologie

Mme Isabelle **TOURNIER** (med)

Biochimie (UMR 1079)

### **DIRECTEUR ADMINISTRATIF : M. Jean-Sébastien VALET**

*HCN - Hôpital Charles Nicolle*

*HB - Hôpital de BOIS GUILLAUME*

*CB - Centre Henri Becquerel*

*CHS - Centre Hospitalier Spécialisé du Rouvray*

*CRMPR - Centre Régional de Médecine Physique et de Réadaptation*

*SJ - Saint Julien Rouen*

# RESUME

**INTRODUCTION :** Les traumatismes du poignet représentent une plainte fréquente aux urgences. A ce jour, la radiographie fait partie intégrante de l'examen du traumatisé du poignet et est à ce compte, réalisée de manière systématique. Le but de cette étude est de déterminer des critères cliniques qui permettent de déterminer la nécessité de la réalisation de la radiographie de manière systématique.

**METHODE :** Cette étude est réalisée de manière rétrospective du 01 janvier 2017 au 01 janvier 2020 au CHU de Rouen grâce à l'extraction de données issues des dossiers du service d'urgences adultes. Les 882 patients inclus sont les adultes se présentant pour un traumatisme isolé du poignet et ayant réalisé une radiographie lors de la consultation aux urgences. Les données extraites sont les données cliniques et anamnestiques reportées par les infirmiers et médecins en charge du patient.

**RESULTATS :** Après analyse multivariée, les critères cliniques significatifs de lésions osseuses sont l'âge de plus de 65 ans, la douleur à la palpation, l'œdème, l'impotence fonctionnelle et la déformation. Leur absence lors de l'examen clinique réalise une valeur prédictive négative de 97%. Un algorithme décisionnel intégrant les variables issues de ces données permettrait d'éviter la réalisation d'un quart des radiographies sur les 302 patients étudiés avec un risque de sous-triage de 2%.

**CONCLUSION :** Un algorithme de prise en charge des traumatismes du poignet isolés est possible, permettant une diminution du nombre de radiographies réalisées. Une évaluation de ce score reste à réaliser sur une population à plus grande échelle et de manière prospective.

# TABLE DES MATIERES

RESUME.....	1
REMERCIEMENTS .....	2
TABLE DES MATIERES .....	4
I Introduction .....	6
1 Justification de l'étude .....	6
2 Sémiologie des lésions du poignet .....	7
3 Imagerie du poignet.....	10
4 Prise en charge des fractures du poignet .....	13
5 Notions de sur-triage et de sous-triage .....	14
6 Objectifs de l'étude .....	15
II Matériels et Méthodes .....	16
1 Type d'étude.....	16
2 Population.....	16
3 Parcours de soin du patient et données recueillies .....	16
4 Recueil des données .....	18
5 Critère de jugement principal .....	19
6 Analyse des données .....	19
7 Aspect réglementaire.....	20
III Résultats .....	21
1 Patients inclus.....	21
2 Statistiques descriptives .....	22
3 Statistiques comparatives .....	23
4 Analyse multivariée.....	24
5 Création d'un algorithme décisionnel .....	25
IV Discussion .....	29
1 Difficultés de mise en place .....	29

2	Critique de l'algorithme .....	30
3	Lésions chirurgicales non osseuses .....	30
4	Limites et biais .....	32
5	Perspectives d'évolution .....	33
V	Conclusion.....	35
	BIBLIOGRAPHIE .....	36
	ANNEXES .....	43

# **I Introduction**

## **1 Justification de l'étude**

Les traumatismes isolés du poignet dans la population générale représentent une plainte qui ne fait l'objet d'aucune recommandation au niveau national. De fait, cela ne permet pas la mise en place d'un algorithme exclusivement clinique. Le clinicien réalise alors une exploration radiologique dans l'intégralité des cas.

Lors d'un traumatisme du poignet, plusieurs pathologies sont à distinguer. D'un côté les lésions osseuses qui surviennent lors de traumatismes à haute cinétique ou chez des patients avec une consistance osseuse fragilisée. D'un autre côté les lésions ligamentaires ou entorses lors de traumatismes moins violents.

Le traitement de ces deux entités diffère. Il peut aller de l'immobilisation simple par orthèse, accompagnée si nécessaire d'une rééducation spécialisée par kinésithérapeute pour l'entorse à l'opération chirurgicale pour les fractures les plus complexes.

Selon les études (1,2), seules 25 à 39% des radiographies effectuées, examen de référence en première intention, retrouvent une lésion osseuse à type de fracture ou de luxation. Une étude européenne datant de 2009 évaluant l'épidémiologie des traumatismes du poignet estime son incidence entre 280 et 440 pour 100 000 habitants (3). Au niveau local, sur le site du centre hospitalier universitaire de Rouen (Charles Nicolle), les traumatismes du poignet représentent 350 passages sur l'année 2019 soit 0.3% des consultations.

En 2020, les recommandations de la SFMU (4) préconisent que la prise en charge d'un patient se présentant pour un tel traumatisme se décompose en un examen clinique incluant un examen visuel, une palpation et une évaluation de la mobilisation active et passive accompagné de radiographies de face et de profil du poignet concerné, complétées selon l'examen clinique par une incidence scaphoïde ou d'autres clichés plus spécifiques. Lors de fractures complexes, un examen scanographique pourra être réalisé afin de permettre une prise en charge chirurgicale adaptée.

Depuis les années 1990, de nombreuses études (5,6) ont cherché à améliorer les pratiques professionnelles en établissant un score clinique permettant de réaliser le bon examen, au bon patient lors de traumatismes. Un tel outil limiterait les examens radiologiques inutiles.

Plusieurs études ont tenté d'établir un score clinique qui permettrait de rationaliser les examens d'imagerie et d'exclure avec une valeur prédictive négative forte une lésion osseuse. Une étude prospective multicentrique réalisée entre 2010 et 2014 aux Pays-Bas (1) par des



médecins traumatologues a permis de mettre au point un score de prédiction avec un modèle linéaire d'une fracture du poignet en fonction de l'âge, du sexe et de plusieurs critères cliniques avec une sensibilité à 98%. Le principal défaut de ce calcul est qu'il n'est pas utilisable dans le cadre d'un service d'urgences devant la prédiction de la présence de fracture et non de son absence.

Partant de la même hypothèse, une étude turque (7) a retrouvé une sensibilité de 96.6% de radiographies normales avec une association de 4 tests cliniques sans anomalie lors de traumatismes de moins de 24h associée à une valeur prédictive négative de 87,5%. Cette étude était prospective multicentrique incluant 3 hôpitaux dont 2 formaient spécifiquement leurs médecins à la traumatologie, notamment à ces tests qui ne font pas partie de l'examen clinique habituel lors d'une consultation aux urgences (flexion dorsale, compression axiale, test de l'écriture et déviation radiale). De plus, cette étude n'a été réalisée que sur 119 patients sur 6 mois. Il paraît compliqué de transposer cette étude sur la population française ainsi que sur les pratiques médicales françaises devant l'absence de validation de ce score. Aucun calcul d'effectif n'a d'ailleurs été réalisé en ce sens.

En l'absence de recommandation de bonne pratique encadrant la prescription d'imagerie dans le traumatisme du poignet, le clinicien est soumis à l'influence de différents facteurs dans la prise de décision. Le patient peut s'avérer être co-acteur de la prescription par sa présentation et son insistance à vouloir consommer des actes de soins. L'environnement des urgences avec notamment l'overcrowding (8) peut inciter le praticien à diminuer le temps dédié à l'examen clinique au profit d'une imagerie systématique. L'expérience de l'urgentiste et la crainte de l'erreur médicale peut orienter sa décision vers un recours à des explorations complémentaires.

## 2 Sémiologie des lésions du poignet

Le poignet est l'articulation reliant l'avant-bras avec la main. Il est constitué de dix os et d'une trentaine de ligaments selon les variabilités anatomiques inter individus. (9–12)

D'un point de vue ostéologique, on trouve les extrémités distales du radius et de l'ulna en proximal et les os du carpe en distal. (Figure 1)

Le radius est un os long situé sur la face latérale de l'avant-bras dont l'extrémité inférieure, quadrangulaire, est le siège des fractures les plus fréquentes. Les principaux mécanismes lésionnels responsables de fracture sont une hyperextension qui se manifeste par une

déformation dorsale, une hyperflexion qui se manifeste par une déformation palmaire ou une inclinaison latérale.

La face latérale du poignet comprend la styloïde radiale qui donne insertion au ligament collatéral radial (LCR), siège d'arrachements osseux lors de traumatisme en hyper inclinaison ulnaire qui se manifeste par une douleur à la palpation de l'espace radio-carpien. La face inférieure du poignet, surface articulaire appelée glène radiale de forme ellipsoïde triangulaire s'articule avec la face latérale du lunatum en médial et avec le scaphoïde en latéral. Une impotence fonctionnelle et une douleur à la mobilisation sont présentes lorsqu'elle est le siège de refend fracturaire.

L'ulna est un os long situé sur la face médiale de l'avant-bras dont la partie antérolatérale s'articule avec le radius via une surface articulaire répondant à l'incisure ulnaire et la face inférieure intégrée à la trochoïde radio ulnaire inférieure s'articulant avec la face médiale du lunatum. Il peut être le siège de déformation et de douleurs à la palpation lors de fractures, habituellement associées à des fractures radiales.

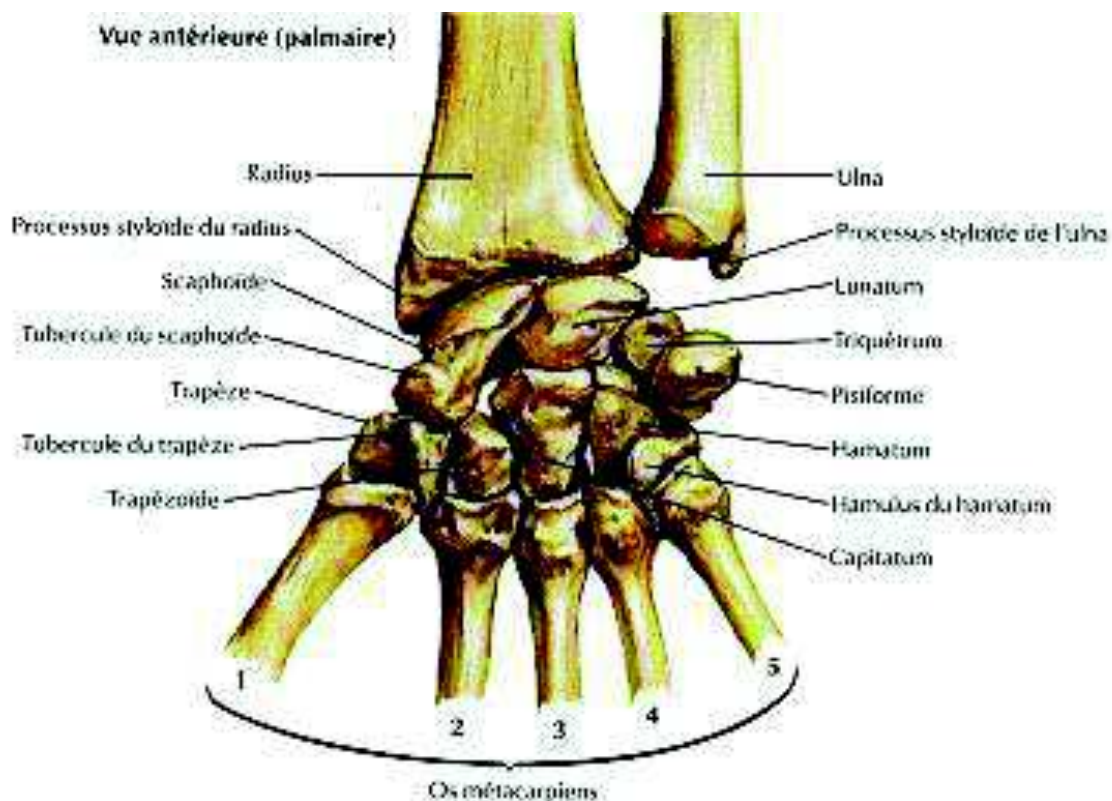
Le processus styloïde, saillie conique plus postérieure et proximale que la styloïde radiale, sur laquelle s'insère le ligament collatéral ulnaire (LCU). Il est le siège de douleur lors d'arrachements osseux, notamment lors de fractures de Gérard Marchant (fractures qui associent une lésion de l'extrémité inférieure du radius et un arrachement de la styloïde ulnaire).

En distalité des os de l'avant-bras se situent les os du carpe. 8 os courts pairs et non symétriques sont répartis en 2 rangées, une proximale et une distale. La rangée proximale comprend, de latéral en médial, le scaphoïde, le lunatum, le triquetrum, le pisiforme. La rangée distale comprend quant à elle, de latéral en médial, le trapèze, le trapézoïde, le capitatum et l'hamatum. L'interligne situé entre les 2 rangées du carpe fait partie des 3 arcs de Gilula classiquement décrits en radiologie.

Le scaphoïde est l'os le plus latéral de la rangée proximale du carpe. Sa face latérale est marquée d'une saillie, le tubercule scaphoïdien où s'insère le LCR. C'est l'os où siègent deux tiers des lésions fracturaires du carpe du fait de sa forme allongée et incurvée (12), le trait de fracture se trouve la plupart du temps au-dessus de son tubercule. On retrouve alors une douleur à la palpation de la tabatière anatomique ou de l'éminence thénar lorsque la lésion siège au niveau du tubercule. C'est une lésion qui doit constamment être suspectée lors de traumatismes du poignet, notamment lors de douleurs sur le bord radial du poignet.

Le lunatum est l'os médian de la première rangée du carpe. Il est le siège de luxations scapho-lunaires antérieures, qui sont à l'origine d'une impotence fonctionnelle en flexion et en pronation ainsi que le ressenti d'un cliquetis à la mobilisation du poignet (9).

Les autres os du carpe sont le triquetrum et le pisiforme au niveau de la première rangée du carpe, le trapèze, le trapézoïde, le capitatum et l'hamatum au niveau de la rangée distale. Ils peuvent être à l'origine de lésions fracturaires à type d'arrachement osseux ou de luxations. L'examen retrouvera une douleur à la palpation de la zone concernée et une douleur à la mobilisation avec une impotence fonctionnelle.



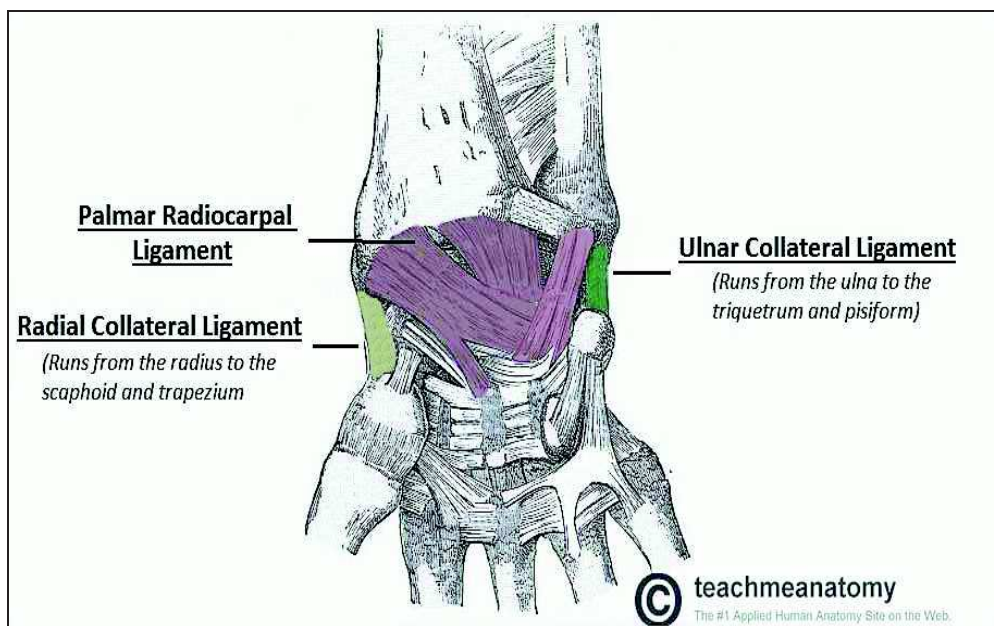
**Figure 1 : Anatomie osseuse du poignet (d'après Réau et. al (13))**

L'appareil ligamentaire du poignet (Figure 2) est complexe et présente de légères différences anatomiques d'un patient à l'autre du fait de la diversité phénotypique inter individus sans conséquence fonctionnelle. La totalité des ligaments ne participe pas avec la même intensité à la stabilité de l'articulation. Les ligaments majoritairement lésés lors de traumatismes sont les ligaments collatéraux. Lors de traumatismes, ces ligaments peuvent se distendre sans rupture, on parle alors d'entorse bénigne, qui se caractérise par une douleur à la mobilisation, et des ruptures ligamentaires pouvant entraîner des modifications des rapports entre les os du carpe lors de mouvements forcés.

Les ligaments collatéraux sont au nombre de 2, agencés de manière quasiment symétrique : Le ligament collatéral radial (LCR) prend son origine au niveau de l'extrémité inférieure du radius au niveau de l'apex de la styloïde et se termine en deux faisceaux au niveau du scaphoïde. Il provoque des douleurs à la palpation de l'extrémité inférieure du radius, de l'espace radio carpien ou lors de mouvements d'inclinaison radiale.

Le ligament collatéral ulnaire (LCU) prend, quant à lui, son origine au niveau de l'apex ulnaire avant de se diviser également en 2 faisceaux qui se terminent au niveau des os du carpe. Sa lésion provoque des douleurs au niveau de la styloïde ulnaire, de l'espace carpo-ulnaire et lors de mouvement en inclinaison radiale forcée.

La stabilité des os du carpe, quant à elle, est maintenue par des ligaments interosseux ou intrinsèques, un ligament médio-carpien postérieur en forme d'éventail, et par le ligament radié du carpe, ensemble de fibres réparties sur la face antérieure du carpe à l'exception du lunatum. (11)



**Figure 2 Ligaments du poignet (d'après (14))**

### 3 Imagerie du poignet

La radiographie est l'examen de référence du poignet traumatique du fait d'une rapidité de réalisation avec une irradiation de plus en plus faible grâce aux avancées technologiques (15). Il est estimé une diminution de 50% de la dose de radiations apportée au patient grâce à la possibilité de traitement d'images.

La technique standard d'imagerie de poignet comprend deux incidences : une de face et une de profil, qui doivent être réalisées de manière rigoureuse sans quoi leur interprétation n'est pas possible et est source d'erreur diagnostique.

L'incidence de face ou cliché postéro antérieur permet d'observer le poignet en position neutre avec une image centrée sur le capitatum avec un prolongement de l'axe radial avec celui du troisième métacarpien. Peut alors en découler l'analyse des parties molles péri articulaires comme un œdème, la densité osseuse des os de l'avant-bras, les arcs de Gilula (16), la morphologie des carpes et les interlignes articulaires.

L'incidence de profil est réalisée perpendiculairement à la première, bord ulnaire contre la table. L'image superpose les deuxième et troisième métacarpiens ainsi que le radius et l'ulna. Son analyse permet de détecter les instabilités du carpe.

A ces deux incidences peuvent se rajouter des incidences complémentaires, dont la plus utilisée est l'incidence dite de Schneck qui permet la visualisation du scaphoïde (17). Elle se réalise pouce et index en pince, poignet en inclinaison ulnaire. Le scaphoïde apparaît alors dans son intégralité. Le cliché permet ainsi de déceler d'éventuelles fractures.

La radiographie possède comme principale limite de ne pas permettre de déceler la totalité des lésions osseuses lors de traumatismes du poignet. En effet, elle présente une sensibilité de 59 à 79% lors de fractures du scaphoïde. (18).

Le scanner est un examen d'imagerie présentant une sensibilité supérieure à la radiographie. En effet, jusque 30% de fractures du poignet non diagnostiquées à la radio sont retrouvées sur le scanner, ce qui en fait l'examen d'imagerie de seconde intention pour rechercher une lésion osseuse notamment au niveau du carpe lors d'un doute radiographique (19,20). Ce n'est pas un examen de routine considérant la durée de réalisation qui est de l'ordre de 20 minutes entre l'installation et l'examen en tant que tel et l'irradiation majorée par rapport à la radiographie d'un facteur 100 (21). Une autre indication est une imagerie à distance devant des troubles persistants, habituellement à 7 jours, ainsi que dans le bilan de lésions du scaphoïde ou des os carpiens, ce qui en constitue un outil d'imagerie très utilisé pour une consultation post urgence de traumatologie, de médecine générale ou une consultation d'orthopédie.

Une seconde alternative est l'Imagerie par Résonance Magnétique (IRM) qui présente, contrairement au scanner, l'avantage d'être non irradiant. De plus, elle présente une supériorité quant à la caractérisation des tissus mous permettant de discerner plus simplement une lésion ligamentaire (22). Cependant, elle présente quelques contre-indications comme la

présence de produits métalliques intracorporels ou une claustrophobie. Une impossibilité de réalisation de l'examen est aussi présente lors d'impotence fonctionnelle, élément fréquemment présent lors de traumatismes. Un inconvénient majeur de l'IRM est le coût bien plus important de l'équipement et de l'acquisition des résultats. Le temps d'acquisition de l'IRM et de son interprétation est lui aussi supérieur à celui d'un autre examen d'imagerie, jusqu'à 30 minutes d'examen pour une IRM musculo-squelettique contre quelques minutes pour une tomodensitométrie et deux minutes pour une radiographie. Du fait d'un coût majoré et d'une durée de réalisation plus longue, les délais d'attente avant d'avoir accès à un tel examen peuvent aller jusqu'à plusieurs semaines, ce qui est incompatible avec une prise en charge de médecine d'urgence.

Une autre technique d'imagerie est en cours d'étude : l'échographie clinique du poignet. Bien que ne faisant pas l'objet de recommandation actuelle, elle peut être une aide au diagnostic clinique de lésions traumatiques du poignet. Elle présente l'avantage de pouvoir être réalisée durant l'examen clinique sans aucune irradiation pour le patient (23). L'os cortical apparaît alors comme une ligne hyper échogène, rompue lors de fracture. Le cartilage quant à lui est hypo échogène faisant contraste avec les ligaments et la capsule articulaire.

Une autre alternative à l'imagerie qui pourrait être envisagée est le recours aux consultations post urgence. Des recommandations existent déjà pour des traumatismes d'autres articulations. La pratique de la consultation post urgence est actuellement recommandée par la Société Française de Médecine d'Urgence, dans le cadre de la conférence de consensus de 1995 réactualisée en 2004 pour les entorses de cheville simples à 5 jours (24,25). Le bilan ligamentaire y est alors réévalué. La consultation à distance du traumatisme permet aussi la découverte de diagnostics différentiels. Toutes les autres pathologies secondaires aux traumatismes nécessitent une prise en charge par un chirurgien orthopédique.

Les indications des consultations post urgence sont dépendantes de chaque centre dans lesquelles elles sont pratiquées et peuvent contenir les contusions avec doute diagnostique et les fractures plâtrées afin de s'assurer de l'ajustement du plâtre. Dans les 2 cas, une radiographie a soit déjà été réalisée, soit sa réalisation a déjà été jugée inutile (26).



#### 4 Prise en charge des fractures du poignet

La prise en charge des lésions osseuses traumatiques du poignet se décline schématiquement par une évaluation de la stabilité de l'os traumatisé et son immobilisation optimale, que cette dernière soit orthopédique ou chirurgicale. Le traitement est considéré comme optimal si un alignement anatomique est restauré. Des critères radiographiques ont été établis pour définir un alignement acceptable (inclinaison radiale d'au moins 10°, un raccourcissement du radius maximal de 2mm, un décalage intra articulaire inférieur à 2mm) (27).

Les traitements orthopédiques comme chirurgicaux ne sont pas sans effet secondaire comme la douleur ou l'infection loco régionale, avec une rééducation pouvant être longue. Leur indication doit alors être posée après analyse des bénéfices et des risques prenant en compte l'âge et les comorbidités du patient. En effet, chez les patients âgés, notamment ceux atteints d'ostéoporose, un traitement chirurgical est fastidieux pour un résultat qui n'améliorera pas forcément la qualité de vie. Au contraire, chez des patients présentant un score fonctionnel peu élevé, une utilisation modérée mais indolore de leur membre est alors préférable (28).

Dans le cas des lésions du radius distal, si la lésion est peu déplacée, un alignement anatomique par manœuvre externe sera réalisé avant une immobilisation. Si le déplacement est trop important, le traitement sera chirurgical.

Le chirurgien aura alors à sa disposition plusieurs dispositifs, selon le type de fracture rencontré. Des broches, qui sont des aiguilles d'acier de 1.5 à 2mm de diamètre permettant de fixer des fragments d'os les uns aux autres jusqu'à consolidation (29). Un plâtre pour une immobilisation à visée antalgique est souvent nécessaire.

Des plaques vissées peuvent être une alternative qui est le plus souvent utilisée lors de fractures marginales antérieures. Les plaques sont alors vissées dans les différents fragments osseux afin de solidifier l'ensemble. Elles peuvent être laissées en place mais sont généralement retirées, notamment chez les sujets jeunes en raison d'un inconfort.

Enfin, un fixateur externe peut être employé dans les fractures les moins stables ou fractures ouvertes. Il s'agit d'un appareil composé de tiges filetées, de 3mm de diamètre, ancrées dans le radius et dans les os de la main. Il est laissé en place durant le temps de la consolidation soit 6 à 8 semaines (30,31).

Les fractures distales de l'ulna sont anecdotiques de manière isolée et sont volontiers associées à une fracture de l'extrémité inférieure du radius (32). Leur traitement est dépendant

du traitement adopté pour la lésion radiale associée mais aussi à la classification de la lésion en tant que telle. La classification des lésions ulnaires la plus utilisée est la « Arbeitsgemeinschaft für Osteosynthesefragen Comprehensive Classification of Fractures » (33) qui permet de différencier une fracture de la styloïde, une fracture du col simple ou comminutive, une fracture de la diaphyse et une fracture combinée.

Une fracture simple et stable après réaligement externe peut être traitée par manchon plâtré comme une fracture radiale simple ; pour cela l'angle de la métaphyse doit être inférieur à 10° ou une déformation de la variance ulnaire inférieure à 3mm (34).

Un système de vis et de plaque peut aussi être utilisé sur l'os ulnaire, mais de préférence sur sa face palmaire, plus large et mieux tolérée que sur une des deux faces dorsales, cependant si le fragment arraché est trop petit, la fixation peut être incomplète.

Enfin, les fractures de la styloïde ulnaire, qui représentent environ 50% des fractures ulnaires (35), sont pour la plupart asymptomatiques (36). Les douleurs résiduelles au niveau du point de disjonction osseux peuvent être traitées par l'ablation complète du fragment styloïdien au risque d'une diminution de la stabilité de l'articulation du poignet (37).

Lors des lésions du scaphoïde, l'évaluation de la stabilité du carpe malgré la fracture est réalisée via une classification radiologique : la classification de Herbert (38). Elle permet de distinguer les lésions stables (les lésions du tubercule et les lésions incomplètes) des lésions instables (les lésions distales obliques, complètes ou du pôle proximal).

Si la lésion est stable, une immobilisation par manchon plâtré incluant la colonne du pouce durant 4 à 6 semaines est de rigueur, afin d'éliminer les forces de rotation de l'avant-bras sur le scaphoïde (39).

Si la lésion est une fracture déplacée ou une lésion du pôle proximal, qui sont les lésions les plus instables, le traitement consiste en une prise en charge conservatrice (40).

Les fractures complètes du corps du scaphoïde peu ou pas déplacées et donc peu instables sont éligibles à un traitement percutané avec un vissage perpendiculaire au trait de fracture (41,42).

## 5 Notions de sur-triage et de sous-triage

L'ensemble des scores élaborés pour déterminer la gravité des patients ont été calculés avec un objectif de sous-triage inférieur à 5% mais au prix d'un sur-triage accepté de 25 à 50%.



Le sous-triage représente la proportion de patients faussement non graves (1-sensibilité) et le sur-triage correspond à la proportion de patients faussement jugés graves (1-spécificité) (43).

## 6 Objectifs de l'étude

L'évolution de la médecine d'urgence nous pousse à évaluer les pratiques professionnelles afin de créer des outils d'aide à la décision clinique afin de pallier à un surpeuplement (44,45) dans les services d'accueil des urgences. Un examen d'imagerie, même le plus rapide, est un frein. A ce parcours de soin inadapté se surajoute un coût économique évalué à 24€06 par radiographie selon la CCAM (Classification Commune des Actes Médicaux) (46), soit un montant annuel de 1 482 000 à 2 381 000€ (3) à l'échelle nationale sans compter les majorations selon le contexte (patient alité, consultation de nuit ou de week-end, membre immobilisé par contention rigide). Est-il possible de rationaliser les examens d'imagerie dans le traumatisme isolé du poignet et de dégager une association de critères qui prédisent l'absence de lésion osseuse avec une marge d'erreur de moins de 3% ?

Cette étude a pour objet de déterminer une association de critères prédisant un faible risque de fracture lors de mono traumatismes du poignet.

Secondairement, cette étude permet une évaluation des pratiques professionnelles en étudiant la tenue des dossiers médicaux des urgences par les internes et séniors prenant en charge les patients atteints de traumatisme du poignet, l'exhaustivité de leur examen clinique et le délai de prise en charge du patient.

Cette étude permet par ailleurs une réactualisation de l'épidémiologie des patients consultants pour traumatisme isolé du poignet.

## **II Matériels et Méthodes**

### **1 Type d'étude**

Cette étude rétrospective, observationnelle et mono centrique a été menée du 01 janvier 2017 au 01 janvier 2020 sur les urgences adultes de l'hôpital de Charles Nicolle à Rouen.

Cette période a été choisie plutôt qu'une autre plus récente, suite à l'épidémie de COVID 19, dont les premiers cas français sont apparus en janvier 2020. En effet, le confinement qui a découlé de la pandémie à COVID 19 a limité substantiellement le recours aux urgences pour des causes traumatologiques.

### **2 Population**

Critères d'inclusion :

Les patients devaient être majeurs lors de leur consultation aux urgences de Charles Nicolle. Le traumatisme du poignet devait être isolé.

Critères d'exclusion :

Les patients présentant un traumatisme supplémentaire au traumatisme du poignet, une douleur distractive, ou la présence d'une plaie en regard du traumatisme étaient exclus de cette étude.

Les patients dont l'interrogatoire et l'examen pouvaient être modifiés par une pathologie avec des troubles cognitifs ou une substance ingérée pouvant avoir un effet anesthésiant (alcool, benzodiazépines etc.) ont été exclus de l'étude.

Enfin, les patients n'ayant pas eu d'examen d'imagerie à type de radiographie aux urgences lors de leur consultation, soit car non prescrite par l'examineur, soit car déjà réalisée dans un autre centre, ont été exclus.

### **3 Parcours de soin du patient et données recueillies**

Lorsqu'un patient consultait pour un traumatisme du poignet, soit il pouvait y être adressé par une ambulance ou des pompiers sur prescription du Service d'Aide Médicale Urgente (SAMU), soit il consultait de son propre chef.

Une fois dans le service d'urgence, il était dirigé dans un premier temps vers un infirmier d'accueil et d'orientation qui évaluait la gravité et estimait le délai avant le premier contact médical requis pour sa plainte. La Classification Infirmière Médicale d'Urgences (CIMU)

(47), classe les traumatismes du poignet en niveau 2 (très urgent, à prendre en charge en moins de 15 minutes lors de la présence de « conditions menaçant l'intégrité d'un membre ou sa fonction ») ou niveau 3 (urgent, à prendre en charge en 30 minutes lors de la présence de « conditions associées à un inconfort important et à une incapacité à s'acquitter des activités de la vie quotidienne »). Selon la French Emergency Nurses Classification in-Hospital triage (FRENCH) (48), qui est l'échelle de tri en cours d'étude sur notre territoire, une prise en charge dans les 2 à 4 heures selon la déformation et l'impotence fonctionnelle sera suffisante en l'absence de plaie ou de souffrance cutanée (49). Le score CIMU, établi pour chaque patient, était intégré comme variable à notre étude afin d'analyser si un score infirmier était en relation avec le diagnostic médical final.

Lors de l'examen infirmier, une évaluation de la douleur était effectuée. Elle était de préférence réalisée par le patient lui-même sur une échelle numérique: le patient chiffrait sa douleur entre une note minimale à 0 et une maximale à 10. Lorsque se présentait une barrière de la langue ou un défaut de communication, l'évaluation de la douleur était réalisée par l'infirmier en charge du patient grâce à l'échelle visuelle analogique (50). Selon la douleur trouvée, une antalgie était débutée, de préférence de manière multimodale (51) avec, sur le CHU de Rouen, un antalgique de palier 1 et un co-antalgique par méthoxyflurane avant évaluation médicale associée à une immobilisation du membre atteint. C'était l'évaluation de la douleur à l'arrivée du patient et avant toute antalgie qui était recueillie et analysée dans cette étude.

Le patient était ensuite dirigé vers le secteur en charge de la traumatologie, avant d'être examiné par un médecin qui réalisait la consultation médicale selon un mode hypothético déductif :

L'interrogatoire précisait les principaux antécédents du patient, son mode de vie conditionnant la prise en charge et les circonstances exactes du traumatisme comprenant sa cinétique.

L'examen clinique, bilatéral et comparatif, se composait quant à lui d'une partie d'inspection recherchant une déformation, un œdème ou un hématome et d'une palpation recherchant une douleur au niveau des principaux reliefs osseux ainsi qu'une mobilisation recherchant une impotence fonctionnelle ou un déficit moteur (52). Une recherche de souffrance cutanée, nerveuse ou vasculaire distale était également réalisée, pouvant entraîner une prise en charge chirurgicale plus précoce.

Toutes ces données étaient recueillies dans les dossiers médicaux.

Une radiographie du poignet de face et de profil a été réalisée après analgésie chimique ou physique par immobilisation temporaire par attelle ou contention souple. A ces incidences ont pu être ajoutées, selon la présence lors de l'examen médical d'une douleur de la tabatière anatomique ou de la palpation de l'un des carpes, une incidence scaphoïde, du canal carpien ou des autres carpes (53). Les radiographies réalisées étaient alors interprétées par le médecin ayant examiné le patient.

Une fois les données cliniques et radiographiques collectées et interprétées, le médecin pouvait établir un diagnostic et mettre en place les thérapeutiques appropriées, avec le concours d'un chirurgien orthopédique si nécessaire qui, aux vues du bilan clinique et radiologique, était susceptible de poser l'indication d'une prise en charge chirurgicale.

Enfin, la radiographie pouvait être complétée par un examen tomodensitométrique s'il persiste un doute clinique sur une lésion osseuse avec une impotence associée. Le scanner peut ainsi être réalisé aux urgences ou en ambulatoire.

#### 4 Recueil des données

Le recueil des données a été réalisé du mois de novembre au mois de mai 2021.

A l'initiation du recueil, la difficulté a été de déterminer le nombre de patients à inclure (54). Devant l'absence d'étude témoin, aucun calcul de nombre de sujet nécessaire n'a pu être réalisé. Après un entretien avec les biostatisticiens de l'hôpital, un nombre d'inclusions supérieur à 500 patients environ paraissait raisonnable méthodologiquement pour détecter des critères pouvant être significatifs.

Une recherche textuelle a été réalisée par les ingénieurs informatiques de CISMEF (Catalogue et Index des Sites MEDicaux de langue Française). Elle a permis de retrouver les patients où l'infirmier d'accueil des urgences avait cité les termes « traumatisme du poignet » ou « traumatisme du membre supérieur » associés au terme « poignet » dans la description de l'anamnèse.

Les dossiers des patients ont ensuite été générés via le logiciel Urqual® afin de pouvoir avoir accès aux données paramédicales et médicales via une recherche comprenant la date de naissance du patient et les trois premières lettres de son nom de famille.

Une fois les dossiers médicaux récupérés, le recueil de données a été réalisé via un tableur Excel après anonymisation des patients.

Les données non médicales recueillies sont le sexe, l'âge, le jour de la consultation aux urgences, le moyen d'arrivée, la douleur mesurée par l'échelle numérique avant la prise en charge, l'heure d'arrivée et le score CIMU.

Les données issues de l'examen médical sont le mécanisme du traumatisme, la présence d'un œdème, d'une déformation, la présence d'une impotence fonctionnelle ou d'une douleur à la palpation.

La présence de fracture à la radio décrite par le médecin et la présence ou non d'un avis et d'une prise en charge chirurgicale sont recueillies afin de pouvoir établir un critère de jugement.

Enfin, la durée avant l'obtention d'un examen de radiologie et celle avant la sortie des urgences sont recueillies grâce à l'horodatage automatique du logiciel Urqual®.

## 5 Critère de jugement principal

Le critère de jugement principal de cette étude est la variable qualitative « présence d'une lésion osseuse post traumatique à l'imagerie ».

## 6 Analyse des données

Dans un premier temps, nous avons procédé à une analyse descriptive des données. Les variables qualitatives ont été exprimées en nombres et pourcentages et les variables quantitatives ont été exprimées en moyenne et écart type ou en médiane et intervalle interquartile en fonction de la distribution. Dans un second temps la comparaison des patients classés selon la variable booléenne « présence de fracture à l'imagerie » a été réalisée pour les variables qualitatives à l'aide du test du chi-deux ou du test exact de Fisher lorsque les conditions d'application du test de chi-deux n'étaient pas remplies. L'odds ratio et son Intervalle de Confiance à 95% (IC 95%) ont été calculés pour chacune de ces variables. La comparaison des variables quantitatives a été réalisée par le t-test de Student ou le test de Wilcoxon si les conditions n'étaient pas remplies.

Une analyse multivariée a été réalisée en construisant un modèle de régression logistique. Les variables pertinentes et non descriptives avec une p-value < 0,05 de l'analyse bivariée ont été intégrées dans un modèle de sélection utilisant l'*Akaike Information Criterion* avec une méthode pas à pas « *Forward* ».

L'analyse des données a été réalisée à l'aide du logiciel R® (version 4.0.2 2020-06-22) au risque alpha consenti de 5%.

## 7 Aspect réglementaire

Du fait de son caractère rétrospectif n'incluant pas de données dites sensibles comme la religion ou l'origine ethnique, cette étude a été réalisée avec un avis favorable du Comité d'Ethique pour la Recherche sur Données Existantes du CHU de Rouen (cf. Annexe 1).

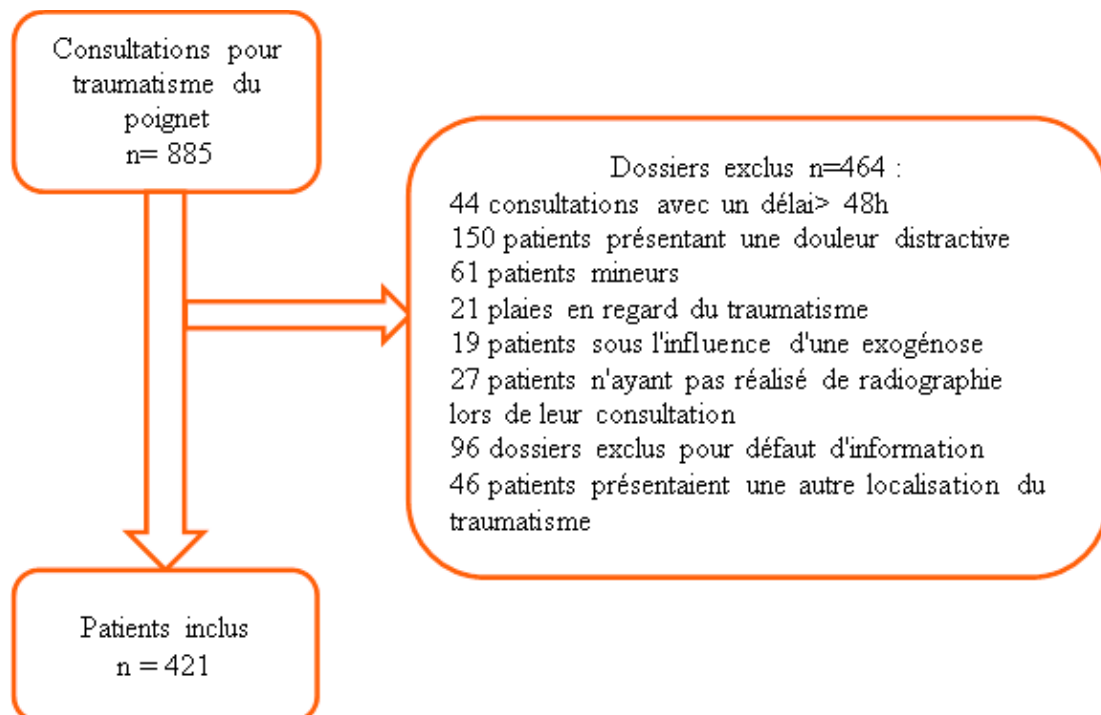
L'anonymat des patients inclus dans cette étude a été assuré et les dossiers ainsi que les informations qu'ils contiennent n'ont été extraits que par moi-même, qui bénéficie de cette autorisation.

### III Résultats

#### 1 Patients inclus

La population incluse correspondait aux patients ayant consulté aux urgences du CHU de Rouen durant la période du 01 janvier 2017 au 01 janvier 2020 avec comme motif « traumatisme du poignet » à l'interrogatoire de l'infirmier d'accueil.

Un total de 885 patients (Figure 3) ayant consulté sur cette période au CHU ont eu un motif d'accueil contenant les termes « traumatisme » ou « trauma » et « poignet ». Sur ces 885 patients, 44 patients (4.9%) ont consulté dans un délai supérieur à 48h du traumatisme, 150 patients (16.9%) présentaient des traumatismes multiples ne permettant pas d'attribuer strictement les symptômes aux lésions du poignet, 61 patients (6.9%) étaient mineurs, 21 patients (2.4%) présentaient une plaie en regard du traumatisme, 19 patients (2.1%) présentaient une exogénose ne permettant pas un examen fiable, 27 patients (3.1%) n'ont pas réalisé d'examen d'imagerie aux urgences, soit car l'examen avait été réalisé en externe soit car le praticien ne les avait pas jugé utiles, 96 dossiers (10.8%) ont été exclus par manque d'informations tracées ne permettant pas l'analyse des données, et enfin 46 patients (5.2%) ont présenté un traumatisme autre que le poignet initialement décrit par l'infirmier d'accueil (traumatisme de la main ou de l'avant-bras).



**Figure 3 : Diagramme de Flux**

## 2 Statistiques descriptives

Les données descriptives ont été résumées dans le Tableau 1.

Parmi les 421 patients inclus dans l'étude, la moitié (n=222) était de sexe féminin, l'âge médian lors de la consultation était de 33.8 ans. Les consultations ont eu lieu en journée entre 8h30 et 18h30 pour 57% des patients (n=240).

Les patients ont consulté par leurs propres moyens dans deux tiers des cas (n=288), adressés par les pompiers ou par ambulance dans 15.7% des cas (n=66). L'information était manquante pour les 67 patients restants.

La durée de prise en charge totale a été comprise entre 1h40 et 4h30 pour la moitié des patients avec une médiane à 2h36. Le délai avant radiologie était compris entre 45 minutes et 1h45 avec une médiane à 1h12.

Le mécanisme du traumatisme était une chute dans la moitié des cas (n=192), un mouvement forcé dans un quart des cas (n=109) et une compression dans 22.1% des cas (n=93).

Auprès de l'infirmier d'accueil, 43,7% des patients (n=184) présentaient une douleur cotée au-delà de 6 sur l'échelle numérique. Un score CIMU de 2 ou 3 a été attribué à 1 patient sur 8 (n=54), un score de 4 a été attribué à 2 patients sur 3 (n=296) et un score de 5 aux 17% des patients restants (n=71).

Lors de l'examen clinique médical, une douleur à la palpation a été retrouvée chez 4 patients sur 5 (n=355), un œdème chez la moitié des patients (n=217), une déformation chez 1 patient sur 5 (n=91) et une impotence chez la moitié des patients (n=247).

Un diagnostic de fracture du poignet a été porté chez 35.2% des patients (n=148) dont 85 ont reçu un avis de chirurgien et 62 ont été indiqués à une intervention chirurgicale.



Patients N= 421		Médiane	[Intervalle IQ]	[min - max]
	Âge (en année)	33,8	[23,7-56]	[18-95]
Délai	Entrée/Radiographie (h)	1,2	[0,77-1,75]	[0,07-27,81]
Durée séjour SAU	Prise en charge (h)	2,6	[1,68-4,46]	[0,35-17,9]
		Nombre	(%)	NA (%)
	Sexe (Femme)	222	(52,7)	0
	Âge > 65 ans	63	(15)	0
Admission SAU	Ambulance /Pompiers	66	(15,7)	67 (15,9)
	Moyen personnel	288	(68,4)	67 (15,9)
Horaire admission	Temps de garde	181	(43)	0
Douleur sévère	EVA > 6	184	(43,7)	40 (9,5)
Score IOA Cimu	Score 2	1	(0,2)	0
	Score 3	53	(12,6)	0
	Score 4	296	(70,3)	0
	Score 5	71	(16,9)	0
Mécanisme lésionnel	Chute	192	(45,6)	27 (6,4)
	Hyper flexion/extension	109	(25,9)	27 (6,4)
	Compression directe	93	(22,1)	27 (6,4)
Clinique	Douleur palpatoire	355	(84,3)	17 (4)
	Œdème poignet	217	(51,5)	26 (6,2)
	Déformation	91	(21,6)	17 (4)
	Impotence fonctionnelle	247	(58,7)	23 (5,5)
Radiographie	Fractures	148	(35,2)	0
	Avis orthopédiques	85	(20,2)	1 (0,2)
	Chirurgies	62	(14,7)	1 (0,2)

**Tableau 1 : Statistiques descriptives**

### 3 Statistiques comparatives

L'analyse comparative reprenant le critère de jugement principal (fracture présente ou absente) est résumée dans le tableau 2.

Les variables significativement associées à la présence d'une fracture du poignet étaient les suivantes : l'âge de plus de 65 ans ( $p < 0,001$ ), la douleur sévère à plus de 6 sur l'échelle numérique ( $p = 0,009$ ), le score CIMU inférieur à 3 ( $p < 0,001$ ), la douleur à la palpation ( $p < 0,001$ ), la présence d'un œdème du poignet ( $p = 0,007$ ), la déformation du membre ( $p < 0,001$ ), et l'impotence fonctionnelle ( $p < 0,001$ ).

Les variables associées quant à elles à l'absence de fracture du poignet sont l'admission personnelle ( $p < 0,001$ ), le mécanisme de compression ( $p < 0,001$ ) et les mouvements extra physiologiques ( $p < 0,001$ ).

Patients N=421	Fracture + N=148 (35,2%)		Fracture – N=273 (64,8%)				P-valeur
	Médiane	[IIQ]	Médiane	[IIQ]			
Âge	52,9	[32,4-79,3]	29,3	[21,5-40,8]			< 0,001
Délai entrée/imagerie	1,25	[0,81-1,85]	1,18	[0,76-1,65]			0,08
Durée séjour urgence	4,37	[2,62-6,39]	2,17	[1,43-3,18]			< 0,001
	Nombre	(%)	Nombre	(%)	OR	[IC 95%]	
Sexe (Féminin)	86	(58,1)	136	(49,8)	1,4	[0,9-2,1]	0,12
Age > 65 ans	49	(33,1)	14	(5,1)	9,1	[4,7-18,7]	< 0,001
Admission (perso.)	75	(62,5)	213	(91)	0,2	[0,1-0,3]	< 0,001
Heure de garde	65	(43,9)	116	(42,5)	1,1	[0,7-1,6]	0,83
Douleur sévère (> 6)	77	(57,5)	107	(43,3)	1,8	[1,1-2,8]	0,009
Mécanisme chute (ref)	98	(69)	94	(37,3)	1		Réf.
Compression directe	19	(13,4)	74	(29,4)	0,2	[0,1-0,4]	< 0,001
Mobilité forcée F/E	25	(17,6)	84	(33,3)	0,3	[0,2-0,5]	< 0,001
Score Cimu ( $\leq 3$ )	36	(24,3)	18	(6,6)	4,5	[2,4-8,9]	< 0,001
Douleur palpatoire	140	(99,3)	215	(81,7)	31,1	[5-1261]	< 0,001
Œdème poignet	86	(64,7)	131	(50)	1,8	[1,2-2,9]	0,007
Déformation	81	(59,6)	10	(3,7)	37,5	[18-86,2]	< 0,001
Impotence	104	(79,4)	143	(53,6)	3,3	[2-5,6]	< 0,001

**Tableau 2 : Statistiques comparatives**

#### 4 Analyse multivariée

Les résultats de l'analyse multivariée sont résumés dans le tableau 3. L'effectif final comporte 302 patients après exclusion des dossiers présentant des données manquantes.

Les variables associées significativement à la présence d'une fracture de poignet étaient l'âge de plus de 65 ans ( $p < 0,001$ ), le score CIMU ( $p = 0,02$ ), la présence d'une déformation de membre ( $p < 0,001$ ), la douleur à la palpation ( $p = 0,01$ ), la présence d'un œdème ( $p = 0,03$ ) et l'impotence fonctionnelle ( $p = 0,005$ ).

Le mécanisme du traumatisme était associé à la présence d'une fracture lorsqu'il s'agit d'un mécanisme de compression ( $p = 0,04$ ) et est non significatif lors d'un mouvement extra physiologique par rapport au mécanisme de référence de la chute.

Traumatismes du poignet N=302	Odds ratio ajusté [IC 95%]	Valeur de p
Âge > 65 ans	6,1 [2,2-19,3]	< 0,001*
Score CIMU ≤ 3	3,2 [1,1-9,4]	0,02*
Mécanisme compression	2,7 [1,1-7,5]	0,04*
Mouvement extra physiologique	1,9 [0,8-4,4]	0,11
Déformation	20,9 [9,2-52,8]	< 0,001*
Douleur à la palpation	19,5 [2,9-425]	0,01*
Œdème	2,2 [1,1-4,7]	0,03*
Impotence fonctionnelle	3,1 [1,4-7,1]	0,005*

**Tableau 3 : Odds ratio ajustés après régression logistique**

## 5 Création d'un algorithme décisionnel

Tous les patients ayant un âge inférieur à 65 ans possédaient un score CIMU supérieur à 3, permettant de ne pas inclure cette donnée dans l'algorithme.

Deux associations de variables ont été retenues permettant un sous triage inférieur à 3%. Les tests diagnostiques ont été résumés dans les tableaux 4 et 5.

L'association de l'âge inférieur à 65 ans et de l'absence de douleur à la palpation présentait une sensibilité de 99%, une spécificité de 18,4% et une valeur prédictive négative (VPN) de 97%. Le rapport de vraisemblance négative était de 0.05.

	Fracture	Radio normale	Total
Age > 65 ans et/ou douleur à la palpation	95	168	263
Age < 65 ans et absence douleur à la palpation	1	38	39
Total	96	206	302

<b>Sensibilité</b>	0,989	<b>RV+</b>	1,213
<b>Spécificité</b>	0,184	<b>RV-</b>	0,056
<b>VPP</b>	0,361		
<b>VPN</b>	0,974		

**Tableau 4 : Test diagnostique comprenant la douleur à la palpation**

L'association de l'âge inférieur à 65 ans et l'absence d'œdème, de déformation et d'impotence fonctionnelle présentait une sensibilité de 99%, une spécificité de 22.8% et une VPN de 97.9%. Le rapport de vraisemblance négative était de 0.045 pour ce test.

		Fracture	Radio normale	Total
Age>65 ans et/ou déformation et/ou œdème et/ou impotence fonctionnelle		95	159	254
Age<65 ans et absence de déformation et absence d'œdème et absence d'impotence fonctionnelle		1	47	48
	Total	96	206	302
<b>Sensibilité</b>	0,990	<b>RV+</b>	1,282	
<b>Spécificité</b>	0,228	<b>RV-</b>	0,045	
<b>VPP</b>	0,374			
<b>VPN</b>	0,979			

**Tableau 5 : Test diagnostique comprenant la déformation, l'œdème et l'impotence fonctionnelle**

Un arbre décisionnel composite a été créé avec ces deux associations de critères permettant la création d'un algorithme de prise en charge des traumatismes du poignet (cf. Figure 4).

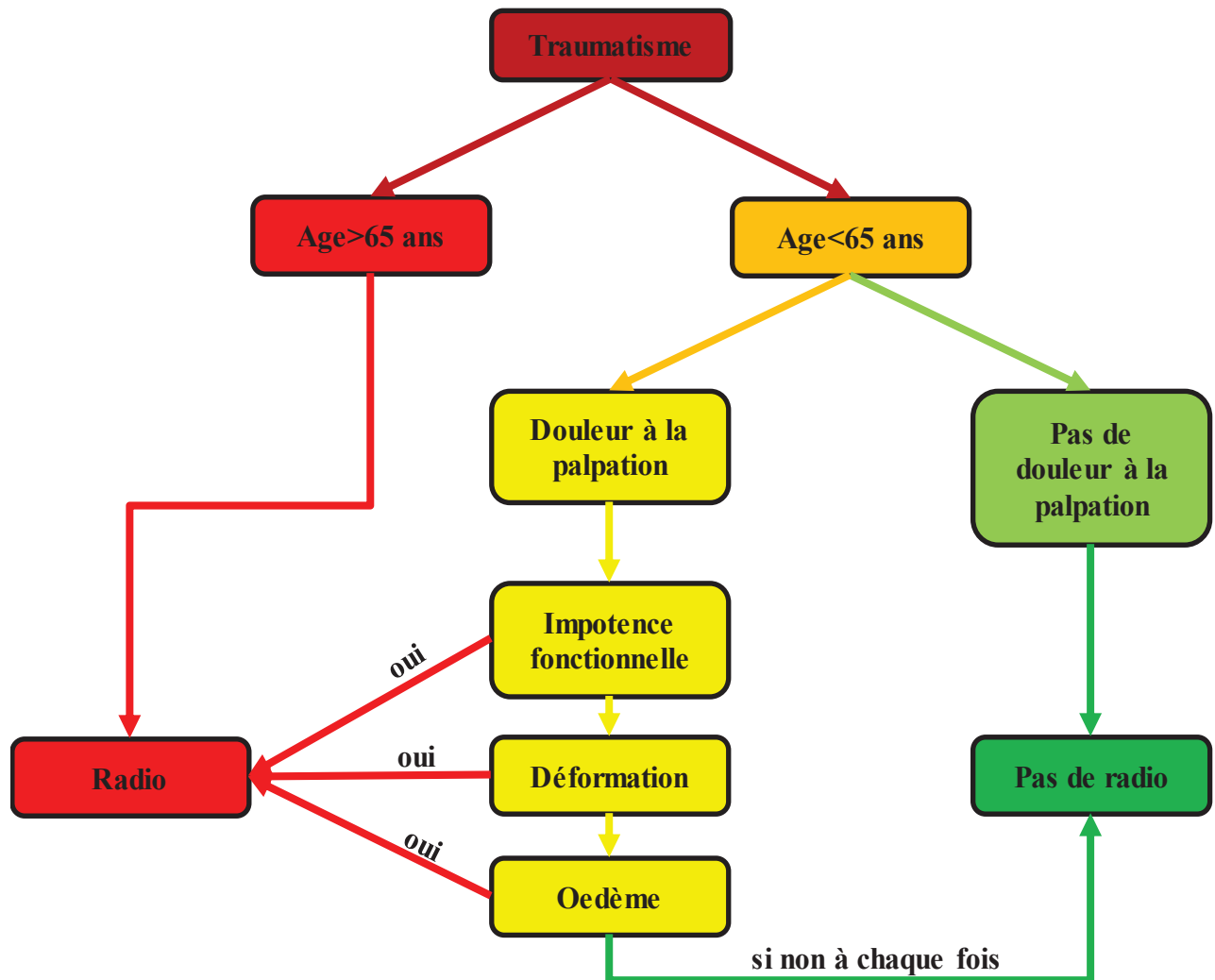


Figure 4 : Algorithme décisionnel

L'utilisation de cet algorithme aurait permis de ne pas réaliser 78 radiographies pour 302 patients, soit une radiographie sur quatre.

Parmi ces 78 patients, seuls 2 présentaient une lésion osseuse ayant nécessité un traitement orthopédique. Le premier patient était une femme de 37 ans, sans antécédent, ayant chuté en dansant, diagnostiquée avec une fracture radiale traitée par manchon résiné. Le second était un homme de 26 ans, ayant chuté lors de la pratique du football, diagnostiqué avec une fracture du tiers moyen du scaphoïde, ayant bénéficié d'une immobilisation plâtrée. Ces deux patients ont été revus à 10 jours lors d'une consultation post urgence et aucun des deux n'a nécessité de prise en charge chirurgicale.

Les résultats de l'algorithme décisionnel sont reportés dans le tableau 6.

	Fracture	Radio normale	Total
Algorithme positif	94	130	224
Algorithme négatif	2	76	78
Total	96	206	302
<b>Sensibilité</b>	0,9791	<b>RV+</b>	1,551
<b>Spécificité</b>	0,368	<b>RV-</b>	0,056
<b>VPP</b>	0,419		
<b>VPN</b>	0,974		

**Tableau 6 : Test diagnostique de l'algorithme décisionnel**

Avec cet algorithme, le rapport de vraisemblance négatif était de 0,056 ce qui permettait de diminuer significativement la probabilité de fracture du poignet.

Du point de vue du sous triage, ce score retrouvait deux patients classés faux négatifs dont la radiographie avait permis le diagnostic d'une lésion mais celles-ci n'entraînaient pas de sanction chirurgicale.

## **IV Discussion**

Sur 302 traumatismes du poignet isolés sur la période de janvier 2017 à janvier 2020, 96 fractures ont été diagnostiquées. Les variables indépendantes associées à la présence de fracture à l'imagerie étaient l'âge, le score CIMU < 3, les mécanismes en compression (par rapport au mécanisme de chute), et les signes cliniques suivants : la présence d'une déformation, d'un œdème ou de douleur ou d'impotence fonctionnelle.

Avec les résultats retrouvés dans cette étude, il est possible de rationaliser les examens d'imagerie lors de traumatismes isolés du poignet. La radiographie de poignet ne serait alors pas nécessaire lorsque le patient réunit une des deux associations de critères suivantes :

- Si le patient est âgé de moins de 65 ans et qu'il ne présente aucune douleur à la palpation, avec une valeur prédictive négative de 97%.
- Si le patient a moins de 65 ans et une douleur à la palpation mais qu'il ne présente ni œdème, ni déformation, ni impotence fonctionnelle, avec une valeur prédictive négative de 98%.

En revanche, si le patient ne répond pas à l'une de ces deux associations de critères, une imagerie est nécessaire.

### **1 Difficultés de mise en place**

Le design premier de cette étude se voulait prospectif multicentrique. Les difficultés sur le terrain ont été la faible inclusion sur 3 centres hospitaliers. Après un an de prospection sur les trois centres, seule une centaine de patients avaient été inclus devant la réorganisation des structures hospitalières en Europe lors de la pandémie de COVID 19 (55,56).

Une autre difficulté à l'inclusion de patients de manière prospective a pu être l'inadéquation entre le niveau des intervenants et la complexité de l'examen demandé (cf. Annexe 2) dans l'étude. Celui-ci comprenait des recherches de signes cliniques précis avec 7 palpations osseuses et 5 mobilités différentes. Cet examen clinique n'est pas inclus aussi précisément dans la formation des médecins ou internes urgentistes. Une initiation d'une heure avait été réalisée chaque semestre afin de familiariser les équipes avec le questionnaire à remplir mais elle était insuffisante pour obtenir une aisance suffisante dans l'examen de poignet traumatisé (57).

## 2 Critique de l'algorithme

Cet algorithme se veut simple d'utilisation dans un contexte de médecine d'urgence. Pour cela, de nombreuses variables initialement relevées et significatives n'ont pas été incluses. Les principaux exemples sont le score CIMU<3 et le mécanisme.

Pour le premier item, il a été retrouvé redondant dans notre étude avec l'âge inférieur à 65 ans et n'aurait que rajouté un item de plus dans l'algorithme.

Pour le second, les mécanismes de « compression » et de « mouvement extra physiologique » étaient comparés au mécanisme de « chute » considéré comme référence. Cependant, le terme de « chute » n'est pas un mécanisme du poignet, il comprend des réceptions en hyper flexion, en hyper extension ou sur une face latérale. D'autres mécanismes comme les « chocs directs » n'ont également pas été inclus afin d'éviter un trop grand nombre de variables.

Il serait alors intéressant de réaliser de nouveau cette étude de manière prospective en attachant une importance particulière au mécanisme lésionnel pour évaluer son impact sur les lésions osseuses.

Un algorithme se doit d'avoir un nombre fini d'items afin de pouvoir être applicable en pratique courante (58). Les aides au diagnostic actuellement utilisées en traumatologie comprennent moins de 10 items dans leur totalité : le score d'Ottawa comprend 4 palpations, un critère de marche et un critère d'âge ; le score Nexus comprend 4 données cliniques et une anamnétique et le score C-spine comprend un critère d'âge, deux critères anamnestiques et deux critères cliniques.

Pour notre algorithme, un critère d'âge et 4 critères cliniques simples ont été utilisés afin de permettre son utilisation par tout médecin non formé en traumatologie.

Lors de la création de cet algorithme, une analyse multivariée et une régression logistique ont été réalisées. Un risque ajustement excessif (ou overfitting (59)) est alors présent sur le modèle de la population étudiée.

## 3 Lésions chirurgicales non osseuses

Dans cette étude, les lésions osseuses ont été discriminées par la radiographie. Il existe cependant des lésions du poignet post traumatiques qui ne sont pas visibles par un examen de radiographie.

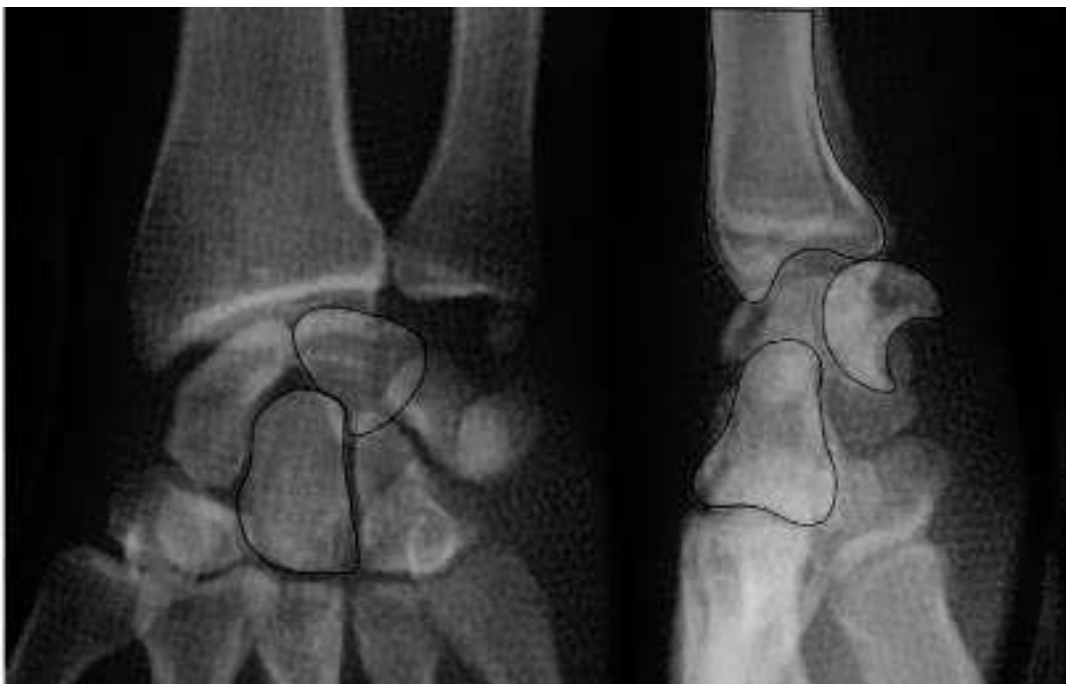Les lésions ligamentaires du carpe ne sont pas directement visibles sur les radiographies du poignet. Elles sont secondaires à des traumatismes dans un contexte d'accident de sport ou de



travail. Souvent diagnostiquées comme « entorse », elles sont responsables de douleurs chroniques pouvant évoluer à long terme vers l'arthrose radio-carpienne (60). Les patients présentant ce type de lésions doivent être revus à distance du traumatisme et répéter les examens cliniques voire radiologiques afin de pouvoir mettre en évidence ces lésions. Malgré la répétition des examens, le diagnostic précis est difficile de réalisation.

L'arthrographie du poignet est un examen permettant un bilan du poignet douloureux post traumatique précis (61). Une fois ces lésions ligamentaires diagnostiquées via l'arthrographie, une prise en charge chirurgicale peut être proposée chez ces patients souvent jeunes et en activité (62) permettant la reprise d'un mode de vie habituel.

Une de ces lésions les plus fréquentes est l'instabilité scapho-lunaire qui, si elle n'est pas traitée de manière optimale précocement, peut se compliquer d'une rupture ligamentaire complète (63). La figure 5 est une radiographie représentant une luxation scapho-lunaire complète.



**Figure 5 : Radiographie de face et de profil d'une luxation scapho-lunaire complète**

D'autres lésions ne sont pas déclenchées par un traumatisme mais peuvent être exacerbées par celui-ci, les douleurs secondaires à des lésions anatomiques comme le kyste mucoïde (64) peuvent léser des ligaments intercarpaux. Ces lésions peuvent être traitées de manière fonctionnelle ou orthopédique mais peuvent aussi dans les cas les plus invalidants nécessiter une ablation chirurgicale avec capsulectomie arthroscopique.

#### 4 Limites et biais

Les résultats de cette étude ont permis de créer un algorithme décisionnel utilisable en service d'urgences afin de prédire une absence de fracture lors d'un traumatisme isolé du poignet. Avant d'affirmer la validité externe d'un tel algorithme, il serait judicieux de réaliser une étude prospective avec un plus grand nombre de patients. En effet, la taille de l'échantillon n'était probablement pas suffisante afin d'avoir la puissance nécessaire en vue de réaliser un score reproductible dans une population autre que celle du CHU de Rouen.

De plus, du fait du caractère rétrospectif de cette étude, de nombreuses données étaient manquantes. L'arbitrage des données manquantes lors de l'analyse multivariée a diminué l'effectif de 28%.

Le nombre de données manquantes peut aussi s'expliquer par l'overcrowding avec une fréquentation des services d'urgences qui augmente de façon constante depuis 10 ans (=2,1% en 2017 et +1,9% en 2018) (65) entraînant une difficulté de tenue exhaustive et de transmissions d'informations d'un dossier médical (66).

Les médecins réalisant la consultation médicale ont des niveaux d'expériences différents lors de la réalisation de leur examen clinique, rendant les informations disparates. Pour une même douleur, certains médecins la décriront comme « élective à la palpation » quand d'autres n'auront décrit qu'une « douleur ». De la même manière, il a été retrouvé les termes d'« impotence fonctionnelle » et de « déficit moteur » dans un même dossier pour décrire un symptôme initial identique. Ces différences s'expliquent par les différents cursus et expériences de chacun. Ces différences peuvent amener à une confusion dans l'analyse de données et la construction d'un algorithme.

Du point de vue de l'interprétation de l'imagerie, le diagnostic posé par l'urgentiste a été considéré comme exact, aucune relecture par un expert n'a été réalisée. L'interprétation des examens d'imagerie du poignet par un urgentiste comparativement à celle d'un groupe d'expert ne retrouve pas de différence significative dans le diagnostic de lésions osseuses (67).

Un biais de mesure était aussi présent, un même patient pouvant avoir un score par l'infirmier d'accueil différent et ce malgré l'échelle de score CIMU qui laisse une part à l'appréciation de l'infirmier d'accueil entre les termes d'instabilité « patente », « potentielle » ou de « lésion

stable ». (45). De son côté, l'échelle de tri FRENCH discrimine de manière plus objective les traumatismes de « haute vitesse » ou une « ischémie » par rapport aux traumatismes avec une « impotence totale » et ceux avec « ni impotence, ni déformation ». Sur le plan de la déformation pouvant résulter du traumatisme, la FRENCH laisse une part à l'interprétation avec les termes de « grande déformation », « déformation modérée » ou « petite déformation » (48).

L'abandon du score CIMU lors de la création de l'algorithme décisionnel s'explique de la même manière par l'absence de discrimination des populations présentant une lésion osseuse ou non.

## 5 Perspectives d'évolution

Une formation théorique plus approfondie appliquée sur l'anatomie et la sémiologie du poignet serait nécessaire afin d'uniformiser les pratiques, jusqu'alors dépendantes des habitudes et du ressenti du praticien. Les cours de diplôme d'études spécialisées de médecine d'urgence décrivent un examen du poignet traumatisé mais celui-ci ne discrimine pas de modalités de prise en charge, la radiographie étant proposée pour tout patient.

Si la formation d'un interne au lit du malade est dépendante du sénior qui le supervise (68), une différence peut être notée dans la durée d'apprentissage nécessaire à la maîtrise d'une pratique, qui est réalisée sur une durée inférieure à celle estimée nécessaire par les étudiants et les séniors (69).

Les médecins qui évoluent dans le service d'urgences du CHU de Rouen ne sont pas tous issus de la formation de médecine d'urgence. Lors de gardes, se retrouvent à travailler de manière conjointe des internes de médecine générale ou des internes de chirurgie comprenant des ophtalmologues et oto-rhino-laryngologues notamment qui n'ont pas de formation théorique de traumatologie.

Une alternative à la formation du personnel médical est la formation du personnel paramédical, notamment des infirmiers d'accueil. La possibilité de prescription anticipée de la radiographie de poignet lors de traumatismes isolés avant même un examen médical est en cours d'évaluation. Plusieurs études (70–72) démontrent la diminution du temps de passage aux urgences lors de la prescription anticipée de radiographies par l'infirmier d'accueil sous plusieurs conditions : le traumatisme doit être distal, isolé, non considéré comme « grave », le patient doit pouvoir être coopérant et l'infirmier d'accueil doit avoir reçu une formation en

traumatologie. Cette indication de prescription anticipée ne majorerait pas le nombre de radiographies prescrites et donc le sur triage par rapport à une prescription médicale après un examen clinique.

Une aide technique facilitant l'analyse des examens d'imagerie en cours de développement mais aux premiers résultats encourageants est l'intelligence artificielle. Étudiée et testée dans une méta-analyse en 2019 (73), elle apparaît comme aussi sensible que l'homme pour la détection de fractures du poignet et même plus sensible pour la détection de fractures de la hanche et de l'humérus. Son application pour la classification des lésions et l'indication chirurgicale est aussi en cours d'étude.

Une seconde application de cet outil pourrait être un rôle de formation du personnel médical. L'intelligence artificielle a démontré sa supériorité par rapport à un apprentissage conventionnel dans la mise en évidence de fracture de la hanche (74). Une application aux lésions les plus courantes en traumatologie est envisageable dans les années à venir.

## **V Conclusion**

Cette étude pilote a mis en évidence l'intérêt d'un examen clinique standardisé du poignet dans sa capacité à rationaliser la prescription d'imagerie complémentaire (en théorie, un quart des radiographies évitées). Cet algorithme pourrait prédire l'absence de lésion osseuse avec un risque acceptable inférieur à 3% et une application simple permettant sa réalisation dans un service d'urgences.

Sur les années 2018 à 2020, 78 radiographies de poignet auraient ainsi pu être évitées, soit 1876.68€ qui auraient pu être économisés sur les 3 années par le CHU de Rouen sans compter les coûts de main d'œuvre.

La validité externe de cet algorithme décisionnel devrait être explorée par une étude prospective et multicentrique. L'intégration de cet algorithme décisionnel après validation pourrait s'intégrer dans la prise en charge du patient dès son accueil aux urgences. L'infirmier d'accueil pourrait orienter d'emblée vers le service de radiologie les patients qui présenteraient des critères nécessitant un examen d'imagerie. Les autres patients pourraient être gérés en amont par le médecin urgentiste coordinateur sans recourir à l'imagerie.

## BIBLIOGRAPHIE

1. The Amsterdam wrist rules: the multicenter prospective derivation and external validation of a clinical decision rule for the use of radiography in acute wrist trauma | BMC Musculoskeletal Disorders | Full Text [Internet]. Disponible sur: <https://bmcmusculoskeletdisord.biomedcentral.com/articles/10.1186/s12891-015-0829-2>
2. MacIntyre NJ, Dewan N. Epidemiology of distal radius fractures and factors predicting risk and prognosis. *J Hand Ther.* avr 2016;29(2):136-45.
3. Laulan J, Hérard J, Bacle G. Épidémiologie, physiopathologie et classification des traumatismes du poignet. *Lett Médecine Phys Réadapt.* 1 mars 2009;25(1):4-8.
4. Ganinsia O. Quand ne pas prescrire de radio en traumatologie des extrémités chez l'adulte [Internet]. Disponible sur: [https://www.sfm.u.org/upload/70\\_formation/02\\_formation/02\\_congres/Urgences/urgences2014/donnees/pdf/044.pdf](https://www.sfm.u.org/upload/70_formation/02_formation/02_congres/Urgences/urgences2014/donnees/pdf/044.pdf)
5. Stiell I, Wells G, Laupacis A, Brison R, Verbeek R, Vandemheen K, et al. Multicentre trial to introduce the Ottawa ankle rules for use of radiography in acute ankle injuries. Multicentre Ankle Rule Study Group. *BMJ.* 2 sept 1995;311(7005):594-7.
6. The Canadian C-Spine Rule versus the NEXUS Low-Risk Criteria in Patients with Trauma | NEJM [Internet]. Disponible sur: <https://www.nejm.org/doi/full/10.1056/NEJMoa031375>
7. Turkmen S, Cansu A, Karaca Y, Baki ME, Eroglu O, Tatli O, et al. Determination of radiography requirement in wrist trauma. *Am J Emerg Med.* sept 2015;33(9):1269-72.
8. Derlet RW, Richards JR. Overcrowding in the nation's emergency departments: complex causes and disturbing effects. *Ann Emerg Med.* janv 2000;35(1):63-8.
9. Sander AL, Sommer K, Eichler K, Marzi I, Frank J. Mediokarpale Instabilitäten der Handwurzel. *Unfallchirurg.* 1 mai 2018;121(5):365-72.
10. Kaewlai R, Avery L, Asrani A, Abujudeh H, Sacknoff R, Novelline R. Multidetector CT of Carpal Injuries: Anatomy, Fractures, and Fracture-Dislocations<sup>1</sup>. *Radiogr Rev Publ Radiol Soc N Am Inc.* 1 oct 2008;28:1771-84.
11. Lerat J-L. Orthopédie, Sémiologie et traumatologie du membre supérieur. [Internet]. 2004. Disponible sur: [http://lickirider.free.fr/ifsi/1ere\\_ann%E9e%20-%20archives/orthotraumatolo/membrsup.pdf](http://lickirider.free.fr/ifsi/1ere_ann%E9e%20-%20archives/orthotraumatolo/membrsup.pdf)

12. Fowler JR, Hughes TB. Scaphoid fractures. *Clin Sports Med.* janv 2015;34(1):37-50.
13. REAU AF, NELSON D, FONTES D, GAERTNER E. Le poignet : definition | Le site du Poignet [Internet]. Disponible sur: <https://www.sitedupoignet.com/le-poignet-definition/>
14. The Wrist Joint - TeachMeAnatomy [Internet]. Disponible sur: <https://teachmeanatomy.info/upper-limb/joints/wrist-joint/>
15. Masson E. Imagerie normale du poignet et de la main. Radiographies, arthrographie, échographie [Internet]. EM-Consulte. Disponible sur: <https://www.em-consulte.com/article/1085366/imagerie-normale-du-poignet-et-de-la-main-radiogra>
16. Gilula L. Carpal injuries: analytic approach and case exercises. *Am J Roentgenol.* 1 sept 1979;133(3):503-17.
17. Mesgarzadeh M, Schneck CD, Bonakdarpour A. Carpal tunnel: MR imaging. Part I. Normal anatomy. *Radiology.* juin 1989;171(3):743-8.
18. Masson E. Le diagnostic des fractures récentes du scaphoïde : revue de la littérature [Internet]. EM-Consulte. Disponible sur: <https://www.em-consulte.com/article/122197/le-diagnostic-des-fractures-recentes-du-scaphoide?>
19. Welling RD, Jacobson JA, Jamadar DA, Chong S, Caoili EM, Jebson PJJ. MDCT and Radiography of Wrist Fractures: Radiographic Sensitivity and Fracture Patterns. *Am J Roentgenol.* 1 janv 2008;190(1):10-6.
20. Moser T, Dosch JC, Moussaoui A, Dietemann JL. Diagnostic des lésions ligamentaires du poignet : comparaison de l'IRM, de l'arthroscanner et de l'arthro-IRM. *J Radiol.* 1 oct 2006;87(10):1309.
21. Rehani MM, Nacouzi D. Higher patient doses through X-ray imaging procedures. *Phys Medica PM Int J Devoted Appl Phys Med Biol Off J Ital Assoc Biomed Phys AIFB.* nov 2020;79:80-6.
22. Copeland J, Byerly DW. Wrist Imaging. In: StatPearls [Internet]. Treasure Island (FL): StatPearls Publishing; 2020 . Disponible sur: <http://www.ncbi.nlm.nih.gov/books/NBK554525/>
23. Meyer P, Lintingre P-F, Pesquer L, Poussange N, Silvestre A, Dallaudiere B. Imaging of Wrist Injuries: A Standardized US Examination in Daily Practice. *J Belg Soc Radiol* [Internet].102(1). Disponible sur: <https://www.ncbi.nlm.nih.gov/pmc/articles/PMC6032708/>

24. SFUM. L'entorse de cheville au service d'urgences, 5ème Conférence de Consensus de la SFUM [Internet]. 1995. Disponible sur: [https://www.sfmum.org/upload/consensus/cc\\_cheville.pdf](https://www.sfmum.org/upload/consensus/cc_cheville.pdf)
25. Leuret A, Sommereisen JP, Philippe JM, Le Gall C. Actualisation 2004 de la conférence de consensus l'entorse de cheville au service d'urgence 5ème conférence de consensus, Roanne, Le 28 avril 1995 [Internet]. 2004. Disponible sur: [https://www.sfmum.org/upload/consensus/actualisation\\_entorse.pdf](https://www.sfmum.org/upload/consensus/actualisation_entorse.pdf)
26. Poincet S. Intérêt des consultations post-urgences de traumatologie réalisées à Saint Denis de la Réunion. 9 sept 2016;70.
27. Mauck BM, Swigler CW. Evidence-Based Review of Distal Radius Fractures. *Orthop Clin North Am.* avr 2018;49(2):211-22.
28. Loisel F, Bourgeois M, Rondot T, Nallet J, Boeckstins M, Rochet S, et al. Treatment goals for distal radius fractures in 2018: recommendations and practical advice. *Eur J Orthop Surg Traumatol Orthop Traumatol.* déc 2018;28(8):1465-8.
29. Jirangkul P, Jitprapaikulsum S, Songpatanaslip T. Outcomes Following Temporary Kapandji Pinning Technique and Distal Radial LCP Fixation for Intra-Articular Fractures of the Displaced Distal Radius. *Tech Hand Up Extrem Surg.* mars 2019;23(1):38-43.
30. MANSAT. P. Réussir l'IECN Orthopédie Traumatologie [Internet]. 2017. Disponible sur: [https://www.sofcot.fr/sites/www.sofcot.fr/files/medias/documents/Reussir\\_l%27IECN\\_Orthopedie\\_Traumatologie\\_Ellipses\\_2018.pdf](https://www.sofcot.fr/sites/www.sofcot.fr/files/medias/documents/Reussir_l%27IECN_Orthopedie_Traumatologie_Ellipses_2018.pdf)
31. SARAGAGLIA D. Les fractures de l'extrémité inférieure du radius [Internet]. 2003 mars. Disponible sur: <http://www-sante.ujf-grenoble.fr/SANTE/corpus/disciplines/ortho/trauma/238/leconimprim.pdf>
32. Logan AJ, Lindau TR. The management of distal ulnar fractures in adults: a review of the literature and recommendations for treatment. *Strateg Trauma Limb Reconstr.* sept 2008;3(2):49-56.
33. Müller ME, Nazarian S, Koch P, Schatzker J. The Comprehensive Classification of Fractures of Long Bones [Internet]. Berlin Heidelberg: Springer-Verlag; 1990 [cité 22 juin 2021]. Disponible sur: <https://www.springer.com/gp/book/9783540181651>
34. Ruchelsman DE, Raskin KB, Rettig ME. Outcome Following Acute Primary Distal Ulna Resection for Comminuted Distal Ulna Fractures at the Time of Operative Fixation of Unstable Fractures of the Distal Radius. *Hand N Y N.* déc 2009;4(4):391-6.



35. Sammer DM, Chung KC. Management of the distal radioulnar joint and ulnar styloid fracture. *Hand Clin.* mai 2012;28(2):199-206.
36. Kim JK, Yun Y-H, Kim DJ, Yun GU. Comparison of united and nonunited fractures of the ulnar styloid following volar-plate fixation of distal radius fractures. *Injury.* avr 2011;42(4):371-5.
37. Kim JK, Kim J-O, Koh Y-D. Management of Distal Ulnar Fracture Combined with Distal Radius Fracture. *J Hand Surg Asian-Pac Vol.* juin 2016;21(2):155-60.
38. Filan SL, Herbert TJ. Herbert screw fixation of scaphoid fractures. *J Bone Joint Surg Br.* juill 1996;78(4):519-29.
39. H G, Rj C, V C, A A, M M. Comparison of short and long thumb-spica casts for non-displaced fractures of the carpal scaphoid. *J Bone Joint Surg Am* [Internet]. mars 1989 [cité 21 juin 2021];71(3). Disponible sur: <https://pubmed.ncbi.nlm.nih.gov/2925707/>
40. Yin Z-G, Zhang J-B, Kan S-L, Wang P. Treatment of acute scaphoid fractures: systematic review and meta-analysis. *Clin Orthop.* juill 2007;460:142-51.
41. Jeon I-H, Micic ID, Oh C-W, Park B-C, Kim P-T. Percutaneous screw fixation for scaphoid fracture: a comparison between the dorsal and the volar approaches. *J Hand Surg.* févr 2009;34(2):228-236.e1.
42. Ko JH, Pet MA, Khouri JS, Hammert WC. Management of Scaphoid Fractures. *Plast Reconstr Surg.* août 2017;140(2):333e-46e.
43. Guidelines for Field Triage of Injured Patients [Internet]. Disponible sur: <https://www.cdc.gov/mmwr/preview/mmwrhtml/rr6101a1.htm>
44. Claret P-G. Le circuit patient en structure des urgences : comment lutter contre la surcharge ? [Internet] [phdthesis]. Université Montpellier; 2016. Disponible sur: <https://tel.archives-ouvertes.fr/tel-01499488>
45. Cohen L, Génisson C, Savary R-P. Les urgences hospitalières, miroir des dysfonctionnements de notre système de santé [Internet]. Disponible sur: [http://www.senat.fr/rap/r16-685/r16-685\\_mono.html](http://www.senat.fr/rap/r16-685/r16-685_mono.html)
46. CCAM en ligne - [Internet]. Disponible sur: <https://www.ameli.fr/accueil-de-la-ccam/trouver-un-acte/fiche-abregee.php?code=MGQK003>
47. Taboulet P, Moreira V, Fontaine J-P, Haas L. La Classification infirmière des malades aux urgences (CIMU) : fiabilité et précision de la V2 [Internet]. EM-Consulte. 2008. Disponible sur: <https://www.em-consulte.com/article/110602/la-classification-infirmiere-des-malades-aux-urgen>

48. Taboulet P, Vincent-Cassy C, Squara P-A, Resche-Rigon M. Validité de la FRENCH, l'échelle de tri des urgences hospitalières élaborée par la Société française de médecine d'urgence. *Ann Fr Médecine D'urgence*. 1 janv 2019;9(1):10-6.
49. SFMU. Le triage en structure des urgences, Recommandations formalisées d'experts [Internet]. 2013. Disponible sur: [https://www.sfmu.org/upload/referentielsSFMU/rfe\\_triage2013.pdf](https://www.sfmu.org/upload/referentielsSFMU/rfe_triage2013.pdf)
50. Les échelles de mesure de la douleur dans un service d'accueil des urgences - ScienceDirect [Internet]. Disponible sur: <https://www.sciencedirect.com/science/article/abs/pii/S1164675605805948>
51. Catinois M-L, Pourriat J-L. Antalgie multimodale aux urgences. *Douleurs Eval - Diagn - Trait*. 1 sept 2005;6(4, Part 3):21-4.
52. Bendahou M. Traumatismes du poignet à radiographie normal [Internet]. sfmu.org. 2014. Disponible sur: [https://www.sfmu.org/upload/70\\_formation/02\\_formation/02\\_congres/Urgences/urgences2014/donnees/pdf/043.pdf](https://www.sfmu.org/upload/70_formation/02_formation/02_congres/Urgences/urgences2014/donnees/pdf/043.pdf)
53. Demondion X, Boutry N, Khalil C, Cotten A. le point sur... - Les radiographies simples du poignet et de la main. *Datarevues0221036300895-C2640* [Internet]. 3 juin 2008 [cité 2 mai 2020]; Disponible sur: <https://www.em-consulte.com/en/article/166467>
54. Dumas F. Calcul d'effectif pour un essai clinique [Internet]. 2015. Disponible sur: <https://www.sfmu.org/fr/vie-professionnelle/outils-professionnels/ebm/calcul-effectif>
55. Randelli PS, Compagnoni R. Management of orthopaedic and traumatology patients during the Coronavirus disease (COVID-19) pandemic in northern Italy. *Knee Surg Sports Traumatol Arthrosc Off J ESSKA*. juin 2020;28(6):1683-9.
56. Nuñez JH, Sallent A, Lakhani K, Guerra-Farfan E, Vidal N, Ekhtiari S, et al. Impact of the COVID-19 Pandemic on an Emergency Traumatology Service: Experience at a Tertiary Trauma Centre in Spain. *Injury*. juill 2020;51(7):1414-8.
57. Fontaine J-P. Les pièges du poignet traumatique [Internet]. 2011. Disponible sur: [https://sofia.medicalistes.fr/spip/IMG/pdf/Les\\_pieges\\_du\\_poignet\\_traumatique.pdf](https://sofia.medicalistes.fr/spip/IMG/pdf/Les_pieges_du_poignet_traumatique.pdf)
58. Thomsen C. Aide au diagnostic, Algorithme décisionnel [Internet]. Vocabulaire médical. Disponible sur: <https://www.vocabulaire-medical.fr/encyclopedie/346-aide-au-diagnostic-algorithme-decisionnel-arbre-de-decision>
59. Cook JA, Ranstam J. Overfitting. *Br J Surg*. déc 2016;103(13):1814.

60. Watson HK, Ballet FL. The SLAC wrist: scapholunate advanced collapse pattern of degenerative arthritis. *J Hand Surg.* mai 1984;9(3):358-65.
61. Legré R, Courtes S, Huguet JF, Bureau H. Valeur diagnostique de l'arthrographie du poignet dans le bilan des traumatismes ligamentaires du carpe : corrélation radio-chirurgicale A propos de vingt cas. *Ann Chir Main Memb Supér.* 1 janv 1993;12(5):326-34.
62. Gaumet G, Fontes D, Wavreille G, Limousin M. La pathologie ligamentaire du poignet. À propos de 32 lésions du complexe fibro-cartilagineux triangulaire du carpe (TFCC). Intérêt pronostique des lésions luno-triquetrales associées. *Chir Main.* 1 déc 2012;31(6):298-305.
63. Papaloizos M. Lésions et instabilités scapho-lunaires : les reconnaître et les traiter. *Rev Med Suisse.* 2015;1(477):1251-6.
64. Loisel F, Cohen G, Marès O, Garret J, Clavert P. Kystes mucoïdes de la face dorsale du poignet : lésions anatomiques, place de la prise en charge chirurgicale et technique opératoire. *Rev Chir Orthopédique Traumatol.* 1 déc 2017;103(8, Supplement):S185-92.
65. Actualités de l'Urgence - APM / Société Française de Médecine d'Urgence - SFMU [Internet]. Disponible sur: [https://www.sfm.org/fr/actualites/actualites-de-l-urgences/la-hausse-des-passages-aux-urgences-a-ralenti-en-2019-analyse-apmnews-/new\\_id/66734](https://www.sfm.org/fr/actualites/actualites-de-l-urgences/la-hausse-des-passages-aux-urgences-a-ralenti-en-2019-analyse-apmnews-/new_id/66734)
66. Di Somma S, Paladino L, Vaughan L, Lalle I, Magrini L, Magnanti M. Overcrowding in emergency department: an international issue. *Intern Emerg Med.* mars 2015;10(2):171-5.
67. Alet J-M. Fiabilité de l'interprétation radiographique dans la prise en charge en urgence des traumatismes fermés récents du poignet [Internet]. Bordeaux; 2016. Disponible sur: <https://dumas.ccsd.cnrs.fr/dumas-01341766/document>
68. Fluit CRMGL, Bolhuis S, Stuyt P, Laan RFJM. [The physician as teacher. Ways to measure the quality of medical training]. *Ned Tijdschr Geneesk.* 2011;155(40):A3233.
69. Santonja-Medina F, García-Sanz MP, Santonja-Renedo S, García-Estañ J. Mismatch between student and tutor evaluation of training needs: a study of traumatology rotations. *BMC Res Notes.* 21 nov 2018;11(1):826.
70. Trân D, Bouteiller H. Prescription anticipée de radiographies par l'I.O.A. L'expérience du C.H. Landerneau [Internet]. 8ème journée du Collège de Médecine d'Urgence de Bretagne; 2008 mars 18; Carhaix. Disponible sur: <http://urgences-bretagne.fr/les%20formations/08%20journee%20cmub/Prescription%20anticip%E9e.pdf>

71. Despeysses F. Evaluation de la demande anticipée de radiographies par l’infirmier organisateur de l’accueil aux urgences de Centre Hospitalier d’Agen [Internet]. Bordeaux; 2019. Disponible sur: <https://dumas.ccsd.cnrs.fr/dumas-02151087/document>
72. Valentian M, Mewasing BI, Burggraff E, Mintandjian A, Lefranc V, Verbrugghe R, et al. Intérêt d’une demande anticipée de radiographies par l’infirmière organisatrice de l’accueil, dans les traumatismes de cheville. *Ann Fr Médecine D’urgence*. 1 mai 2017;7(2):77-84.
73. Langerhuizen DWG, Janssen SJ, Mallee WH, van den Bekerom MPJ, Ring D, Kerkhoffs GMMJ, et al. What Are the Applications and Limitations of Artificial Intelligence for Fracture Detection and Classification in Orthopaedic Trauma Imaging? A Systematic Review. *Clin Orthop*. nov 2019;477(11):2482-91.
74. Cheng C-T, Chen C-C, Fu C-Y, Chaou C-H, Wu Y-T, Hsu C-P, et al. Artificial intelligence-based education assists medical students’ interpretation of hip fracture. *Insights Imaging*. 23 nov 2020;11(1):119.

## TRAUMATISMES DU POIGNET

<i>Etiquette (Sexe, Age)</i>
----------------------------------

Téléphone

Docteur :

### Délai entre le traumatisme et la consultation :

Circonstance de survenue : Accident sport AT Accident domestique Autre

Mécanisme : Hyperextension Hyperflexion Choc direct Autre

Latéralité : Gauche Droit

### Inspection

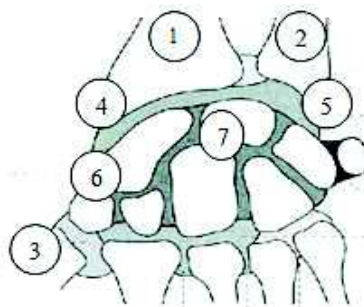
- Déformation oui non
- Gros poignet oui non

Impotence fonctionnelle Totale Partielle Non

### EVN :

### Palpation : douleur :

- Extr. inf. radius (1)
- Extr. Inf. cubitus (2)
- Tabatière anatomique (3)
- Styloïde radiale (4)
- Styloïde cubitale (5)
- Tubercule scaphoïdien (6)
- Semi-lunaire (7)



### Mobilités : (par rapport au côté opposé)

- Pronosupination Normale Limitée
- Extension Normale Limitée
- Flexion Normale Limitée
- Inclinaison radiale Normale Limitée
- Inclinaison cubitale Normale Limitée

## Annexe 2 : Examen clinique demandé pour le design prospectif