HAL
open science

Apport de la TEP-TDM cérébrale au 18F-FDG pour le diagnostic d'encéphalite auto-immune devant un tableau neuropsychiatrique. Revue de la littérature et étude rétrospective en population pédopsychiatrique

Émilie Voirin

To cite this version:

Émilie Voirin. Apport de la TEP-TDM cérébrale au 18F-FDG pour le diagnostic d'encéphalite auto-immune devant un tableau neuropsychiatrique. Revue de la littérature et étude rétrospective en population pédopsychiatrique. Médecine humaine et pathologie. 2021. dumas-03398722

HAL Id: dumas-03398722

https://dumas.ccsd.cnrs.fr/dumas-03398722

Submitted on 23 Oct 2021

HAL is a multi-disciplinary open access archive for the deposit and dissemination of scientific research documents, whether they are published or not. The documents may come from teaching and research institutions in France or abroad, or from public or private research centers.

L'archive ouverte pluridisciplinaire **HAL**, est destinée au dépôt et à la diffusion de documents scientifiques de niveau recherche, publiés ou non, émanant des établissements d'enseignement et de recherche français ou étrangers, des laboratoires publics ou privés.

UFR DE SANTE DE ROUEN NORMANDIE

ANNEE 2021 N°

Thèse pour le doctorat en médecine

(Diplôme d'état)

Par

Emilie VOIRIN

Née le 19/02/1992 à Pontoise

Présentée et soutenue publiquement le 19 octobre 2021 à 14h

Apport de la TEP TDM cérébrale au ^{18}F-FDG pour le diagnostic d'encéphalite auto-immune devant un tableau neuropsychiatrique. Revue de la littérature et étude rétrospective en population pédopsychiatrique.

Président du jury : Mme. le Professeur Priscille GERARDIN

Directeur de thèse : M. le Docteur Michaël GUETTA

Membres du jury :

Mme. le Professeur Gisèle APTER

M. le Professeur Emmanuel GERARDIN

ANNEE UNIVERSITAIRE 2020 - 2021

U.F.R. SANTÉ DE ROUEN

DOYEN : **Professeur Benoît VEBER**

ASSESSEURS : **Professeur Loïc FAVENNEC**

Professeur Agnès LIARD

Professeur Guillaume SAVOYE

I - **MEDECINE**

PROFESSEURS DES UNIVERSITES – PRATICIENS HOSPITALIERS

Mr Frédéric **ANSELME**	HCN	Cardiologie
Mme Gisèle **APTER**	Havre	Pédopsychiatrie
Mme Isabelle **AUQUIT AUCKBUR**	HCN	Chirurgie plastique
Mr Jean-Marc **BASTE**	HCN	Chirurgie Thoracique
Mr Fabrice **BAUER**	HCN	Cardiologie
Mme Soumeya **BEKRI**	HCN	Biochimie et biologie moléculaire
Mr Ygal **BENHAMOU**	HCN	Médecine interne
Mr Jacques **BENICHOU**	HCN	Bio statistiques et informatique médicale
Mr Olivier **BOYER**	UFR	Immunologie
Mme Sophie **CANDON**	HCN	Immunologie
Mr François **CARON**	HCN	Maladies infectieuses et tropicales
Mr Philippe **CHASSAGNE**	HCN	Médecine interne (gériatrie)
Mr Moïse **COEFFIER**	HCN	Nutrition
Mr Vincent **COMPERE**	HCN	Anesthésiologie et réanimation chirurgicale
Mr Jean-Nicolas **CORNU**	HCN	Urologie
Mr Antoine **CUVELIER**	HB	Pneumologie
Mr Jean-Nicolas **DACHER**	HCN	Radiologie et imagerie médicale
Mr Stéfan **DARMONI**	HCN	Informatique médicale et techniques de communication
Mr Pierre **DECHELOTTE**	HCN	Nutrition

Mr Stéphane **DERREY**	HCN	Neurochirurgie
Mr Frédéric **DI FIORE**	CHB	Cancérologie
Mr Fabien **DOGUET**	HCN	Chirurgie Cardio Vasculaire
Mr Jean **DOUCET**	SJ	Thérapeutique - Médecine interne et gériatrie
Mr Bernard **DUBRAY**	CHB	Radiothérapie
Mr Frank **DUJARDIN**	HCN	Chirurgie orthopédique - Traumatologique
Mr Fabrice **DUPARC**	HCN	Anatomie - Chirurgie orthopédique et traumatologique
Mr Eric **DURAND**	HCN	Cardiologie
Mr Bertrand **DUREUIL**	HCN	Anesthésiologie et réanimation chirurgicale
Mme Hélène **ELTCHANINOFF**	HCN	Cardiologie
Mr Manuel **ETIENNE**	HCN	Maladies infectieuses et tropicales
Mr Thierry **FREBOURG**	UFR	Génétique
Mr Pierre **FREGER** *(surnombre)*	HCN	Anatomie - Neurochirurgie
Mr Jean François **GEHANNO**	HCN	Médecine et santé au travail
Mr Emmanuel **GERARDIN**	HCN	Imagerie médicale
Mme Priscille **GERARDIN**	HCN	Pédopsychiatrie
M. Guillaume **GOURCEROL**	HCN	Physiologie
Mr Dominique **GUERROT**	HCN	Néphrologie
Mme Julie **GUEUDRY**	HCN	Ophtalmologie
Mr Olivier **GUILLIN**	HCN	Psychiatrie Adultes
Mr Claude **HOUDAYER**	HCN	Génétique
Mr Fabrice **JARDIN**	CHB	Hématologie
Mr Luc-Marie **JOLY**	HCN	Médecine d'urgence
Mr Pascal **JOLY**	HCN	Dermato – Vénéréologie
Mme Bouchra **LAMIA**	Havre	Pneumologie
Mme Annie **LAQUERRIERE**	HCN	Anatomie et cytologie pathologiques
Mr Vincent **LAUDENBACH**	HCN	Anesthésie et réanimation chirurgicale
Mr Hervé **LEFEBVRE**	HB	Endocrinologie et maladies métaboliques
Mr Thierry **LEQUERRE**	HCN	Rhumatologie
Mme Anne-Marie **LEROI**	HCN	Physiologie
Mr Hervé **LEVESQUE**	HCN	Médecine interne
Mme Agnès **LIARD-ZMUDA**	HCN	Chirurgie Infantile
Mr Pierre Yves **LITZLER**	HCN	Chirurgie cardiaque
M. David **MALTETE**	HCN	Neurologie
Mr Christophe **MARGUET**	HCN	Pédiatrie
Mme Isabelle **MARIE**	HCN	Médecine interne

Mr Jean-Paul **MARIE**	HCN	Oto-rhino-laryngologie
Mr Loïc **MARPEAU**	HCN	Gynécologie - Obstétrique
Mr Stéphane **MARRET**	HCN	Pédiatrie
Mme Véronique **MERLE**	HCN	Epidémiologie
Mr Pierre **MICHEL**	HCN	Hépato-gastro-entérologie
M. Benoit **MISSET** *(détachement)*	HCN	Réanimation Médicale
Mr Marc **MURAINE**	HCN	Ophtalmologie
Mr Christian **PFISTER**	HCN	Urologie
Mr Jean-Christophe **PLANTIER**	HCN	Bactériologie - Virologie
Mr Didier **PLISSONNIER**	HCN	Chirurgie vasculaire
Mr Gaëtan **PREVOST**	HCN	Endocrinologie
Mr Jean-Christophe **RICHARD** *(détachement)*	HCN	Réanimation médicale - Médecine d'urgence
Mr Vincent **RICHARD**	UFR	Pharmacologie
Mme Nathalie **RIVES**	HCN	Biologie du développement et de la reproduction
Mr Horace **ROMAN** *(détachement)*	HCN	Gynécologie - Obstétrique
Mr Jean-Christophe **SABOURIN**	HCN	Anatomie – Pathologie
Mr Mathieu **SALAUN**	HCN	Pneumologie
Mr Guillaume **SAVOYE**	HCN	Hépato-gastrologie
Mme Céline **SAVOYE–COLLET**	HCN	Imagerie médicale
Mme Pascale **SCHNEIDER**	HCN	Pédiatrie
Mr Lilian **SCHWARZ**	HCN	Chirurgie Viscérale et Digestive
Mr Michel **SCOTTE**	HCN	Chirurgie digestive
Mme Fabienne **TAMION**	HCN	Thérapeutique
Mr Luc **THIBERVILLE**	HCN	Pneumologie
Mr Hervé **TILLY** *(surnombre)*	CHB	Hématologie et transfusion
M. Gilles **TOURNEL**	HCN	Médecine Légale
Mr Olivier **TROST**	HCN	Anatomie -Chirurgie Maxillo-Faciale
Mr Jean-Jacques **TUECH**	HCN	Chirurgie digestive
Mr Benoît **VEBER**	HCN	Anesthésiologie - Réanimation chirurgicale
Mr Pierre **VERA**	CHB	Biophysique et traitement de l'image
Mr Eric **VERIN**	Les Herbiers	Médecine Physique et de Réadaptation
Mr Eric **VERSPYCK**	HCN	Gynécologie obstétrique
Mr Olivier **VITTECOQ**	HC	Rhumatologie
Mr David **WALLON**	HCN	Neurologie
Mme Marie-Laure **WELTER**	HCN	Physiologie

MAITRES DE CONFERENCES DES UNIVERSITES – PRATICIENS HOSPITALIERS

Mme Najate **ACHAMRAH**	HCN	Nutrition
Mme Elodie **ALESSANDRI-GRADT**	HCN	Virologie
Mme Noëlle **BARBIER-FREBOURG**	HCN	Bactériologie – Virologie
Mr Emmanuel **BESNIER**	HCN	Anesthésiologie - Réanimation
Mme Carole **BRASSE LAGNEL**	HCN	Biochimie
Mme Valérie **BRIDOUX HUYBRECHTS**	HCN	Chirurgie Vasculaire
Mr Gérard **BUCHONNET**	HCN	Hématologie
Mme Mireille **CASTANET**	HCN	Pédiatrie
Mme Nathalie **CHASTAN**	HCN	Neurophysiologie
M. Vianney **GILARD**	HCN	Neurochirurgie
Mr Serge **JACQUOT**	UFR	Immunologie
Mr Joël **LADNER**	HCN	Epidémiologie, économie de la santé
Mr Jean-Baptiste **LATOUCHE**	UFR	Biologie cellulaire
M. Florent **MARGUET**	HCN	Histologie
Mme Chloé **MELCHIOR**	HCN	Gastroentérologie
M. Sébastien **MIRANDA**	HCN	Chirurgie Vasculaire
Mr Thomas **MOUREZ** *(détachement)*	HCN	Virologie
Mr Gaël **NICOLAS**	UFR	Génétique
Mme Muriel **QUILLARD**	HCN	Biochimie et biologie moléculaire
Mme Laëtitia **ROLLIN**	HCN	Médecine du Travail
Mme Pascale **SAUGIER-VEBER**	HCN	Génétique
M. Abdellah **TEBANI**	HCN	Biochimie et Biologie Moléculaire
Mme Anne-Claire **TOBENAS-DUJARDIN**	HCN	Anatomie
Mr Julien **WILS**	HCN	Pharmacologie

PROFESSEUR AGREGE OU CERTIFIE

Mr Thierry **WABLE**	UFR	Communication
Mme Mélanie **AUVRAY-HAMEL**	UFR	Anglais

ATTACHE TEMPORAIRES D'ENSEIGNEMENT ET DE RECHERCHE à MI-TEMPS

Mme Justine **SAULNIER**	UFR	Biologie

II - PHARMACIE

PROFESSEURS DES UNIVERSITES

Mr Jérémy **BELLIEN** (PU-PH)	Pharmacologie
Mr Thierry **BESSON**	Chimie Thérapeutique
Mr Jean **COSTENTIN** (Professeur émérite)	Pharmacologie
Mme Isabelle **DUBUS**	Biochimie
Mr Abdelhakim **EL OMRI**	Pharmacognosie
Mr François **ESTOUR**	Chimie Organique
Mr Loïc **FAVENNEC** (PU-PH)	Parasitologie
Mr Jean Pierre **GOULLE** (Professeur émérite)	Toxicologie
Mme Christelle **MONTEIL**	Toxicologie
Mme Martine **PESTEL-CARON** (PU-PH)	Microbiologie
Mr Rémi **VARIN** (PU-PH)	Pharmacie clinique
Mr Jean-Marie **VAUGEOIS**	Pharmacologie
Mr Philippe **VERITE**	Chimie analytique

MAITRES DE CONFERENCES DES UNIVERSITES

Mme Cécile **BARBOT**	Chimie Générale et Minérale
Mr Frédéric **BOUNOURE**	Pharmacie Galénique
Mr Thomas **CASTANHEIRO MATIAS**	Chimie Organique
Mr Abdeslam **CHAGRAOUI**	Physiologie
Mme Camille **CHARBONNIER (LE CLEZIO)**	Statistiques
Mme Elizabeth **CHOSSON**	Botanique
Mme Marie Catherine **CONCE-CHEMTOB**	Législation pharmaceutique et économie de la santé
Mme Cécile **CORBIERE**	Biochimie
Mme Nathalie **DOURMAP**	Pharmacologie
Mme Isabelle **DUBUC**	Pharmacologie
Mme Dominique **DUTERTE- BOUCHER**	Pharmacologie
Mr Gilles **GARGALA** (MCU-PH)	Parasitologie
Mme Nejla EL **GHARBI-HAMZA**	Chimie analytique
Mme Marie-Laure **GROULT**	Botanique

Mr Chervin **HASSEL**	Biochimie et Biologie Moléculaire
Mme Maryline **LECOINTRE**	Physiologie
Mme Hong **LU**	Biologie
Mme Marine **MALLETER**	Toxicologie
M. Jérémie **MARTINET** (MCU-PH)	Immunologie
M. Romy **RAZAKANDRAINIBÉ**	Parasitologie
Mme Tiphaine **ROGEZ-FLORENT**	Chimie analytique
Mr Mohamed **SKIBA**	Pharmacie galénique
Mme Malika **SKIBA**	Pharmacie galénique
Mme Christine **THARASSE**	Chimie thérapeutique
Mr Frédéric **ZIEGLER**	Biochimie

PROFESSEURS ASSOCIES

Mme Cécile **GUERARD-DETUNCQ**	Pharmacie officinale
Mme Caroline **BERTOUX**	Pharmacie

PAU-PH

M. Mikaël **DAOUPHARS**

PROFESSEUR CERTIFIE

Mme Mathilde **GUERIN**	Anglais

ASSISTANTS HOSPITALO-UNIVERSITAIRES

Mme Alice **MOISAN**	Virologie
M. Henri **GONDÉ**	Pharmacie

ATTACHES TEMPORAIRES D'ENSEIGNEMENT ET DE RECHERCHE

Mme Soukaina **GUAOUA-ELJADDI**	Informatique
Mme Clémence **MEAUSOONE**	Toxicologie

ATTACHE TEMPORAIRE D'ENSEIGNEMENT

Mme Ramla **SALHI**	Pharmacognosie

LISTE DES RESPONSABLES DES DISCIPLINES PHARMACEUTIQUES

Mme Cécile **BARBOT**	Chimie Générale et minérale
Mr Thierry **BESSON**	Chimie thérapeutique
Mr Abdeslam **CHAGRAOUI**	Physiologie
Mme Elisabeth **CHOSSON**	Botanique
Mme Marie-Catherine **CONCE-CHEMTOB**	Législation et économie de la santé
Mme Isabelle **DUBUS**	Biochimie
Mr Abdelhakim **EL OMRI**	Pharmacognosie
Mr François **ESTOUR**	Chimie organique
Mr Loïc **FAVENNEC**	Parasitologie
Mr Michel **GUERBET**	Toxicologie
Mme Martine **PESTEL-CARON**	Microbiologie
Mr Mohamed **SKIBA**	Pharmacie galénique
Mr Rémi **VARIN**	Pharmacie clinique
M. Jean-Marie **VAUGEOIS**	Pharmacologie
Mr Philippe **VERITE**	Chimie analytique

III – MEDECINE GENERALE

PROFESSEUR MEDECINE GENERALE

Mr Jean-Loup **HERMIL** (PU-MG)	UFR	Médecine générale

MAITRE DE CONFERENCE MEDECINE GENERALE

Mr Matthieu **SCHUERS** (MCU-MG)	UFR	Médecine générale

PROFESSEURS ASSOCIES A MI-TEMPS – MEDECINS GENERALISTE

Mr Pascal **BOULET**	UFR	Médecine générale
Mr Emmanuel **LEFEBVRE**	UFR	Médecine Générale
Mme Elisabeth **MAUVIARD**	UFR	Médecine générale
Mr Philippe **NGUYEN THANH**	UFR	Médecine générale
Mme Yveline **SEVRIN**	UFR	Médecine générale

MAITRE DE CONFERENCES ASSOCIE A MI-TEMPS – MEDECINS GENERALISTES

Mme Laëtitia **BOURDON**	UFR	Médecine Générale
Mme Elsa **FAGOT-GRIFFIN**	UFR	Médecine Générale
Mr Emmanuel **HAZARD**	UFR	Médecine Générale
Mme Lucile **PELLERIN**	UFR	Médecine générale

ENSEIGNANTS MONO-APPARTENANTS

PROFESSEURS

Mr Paul **MULDER** (phar)	Sciences du Médicament
Mme Su **RUAN** (med)	Génie Informatique

MAITRES DE CONFERENCES

Mr Sahil **ADRIOUCH** (med)	Biochimie et biologie moléculaire (Unité Inserm 905)
Mme Gaëlle **BOUGEARD-DENOYELLE** (med)	Biochimie et biologie moléculaire (UMR 1079**)**
Mme Carine **CLEREN** (med)	Neurosciences (Néovasc)
M. Sylvain **FRAINEAU** (med)	Physiologie (Inserm U 1096)
Mme Pascaline **GAILDRAT** (med)	Génétique moléculaire humaine (UMR 1079)
Mr Nicolas **GUEROUT** (med)	Chirurgie Expérimentale
Mme Rachel **LETELLIER** (med)	Physiologie
Mr Antoine **OUVRARD-PASCAUD** (med)	Physiologie (Unité Inserm 1076)
Mr Frédéric **PASQUET**	Sciences du langage, orthophonie
Mme Anne-Sophie **PEZZINO**	Orthophonie
Mme Christine **RONDANINO** (med)	Physiologie de la reproduction
Mr Youssan Var **TAN**	Immunologie
Mme Isabelle **TOURNIER** (med)	Biochimie (UMR 1079)

DIRECTEUR ADMINISTRATIF : M. Jean-Sébastien **VALET**

HCN - Hôpital Charles Nicolle *HB - Hôpital de BOIS GUILLAUME*

CB - Centre Henri Becquerel *CHS - Centre Hospitalier Spécialisé du Rouvray*

CRMPR - Centre Régional de Médecine Physique et de Réadaptation *SJ – Saint Julien Rouen*

Par la délibération en date du 3 mars 1967, la faculté a arrêté que les opinions émises dans les dissertations qui lui seront présentées doivent être considérées comme propres à leurs auteurs et qu'elle n'entend leur donner aucune approbation ni improbation.

SERMENT d'HIPPOCRATE

"Au moment d'être admise à exercer la médecine, je promets et je jure d'être fidèle aux lois de l'honneur et de la probité.

Mon premier souci sera de rétablir, de préserver ou de promouvoir la santé dans tous ses éléments, physiques et mentaux, individuels et sociaux.

Je respecterai toutes les personnes, leur autonomie et leur volonté, sans aucune discrimination selon leur état ou leurs convictions. J'interviendrai pour les protéger si elles sont affaiblies, vulnérables ou menacées dans leur intégrité ou leur dignité. Même sous la contrainte, je ne ferai pas usage de mes connaissances contre les lois de l'humanité.

J'informerai les patients des décisions envisagées, de leurs raisons et de leurs conséquences.

Je ne tromperai jamais leur confiance et n'exploiterai pas le pouvoir hérité des circonstances pour forcer les consciences.

Je donnerai mes soins à l'indigent et à quiconque me les demandera. Je ne me laisserai pas influencer par la soif du gain ou la recherche de la gloire.

Admise dans l'intimité des personnes, je tairai les secrets qui me seront confiés. Reçue à l'intérieur des maisons, je respecterai les secrets des foyers et ma conduite ne servira pas à corrompre les mœurs.

Je ferai tout pour soulager les souffrances. Je ne prolongerai pas abusivement les agonies. Je ne provoquerai jamais la mort délibérément.

Je préserverai l'indépendance nécessaire à l'accomplissement de ma mission. Je n'entreprendrai rien qui dépasse mes compétences. Je les entretiendrai et les perfectionnerai pour assurer au mieux les services qui me seront demandés.

J'apporterai mon aide à mes confrères ainsi qu'à leurs familles dans l'adversité.

Que les hommes et mes confrères m'accordent leur estime si je suis fidèle à mes promesses ; que je sois déshonorée et méprisée si j'y manque."

LISTE DES ABREVIATIONS

Ac : Anticorps

EAI : Encéphalite auto-immune

EEG : Electroencéphalogramme

EP : Echanges plasmatiques

FDG : Fluoro-desoxy-glucose

IRM : Imagerie par résonnance magnétique

IRMc : Imagerie par résonnance magnétique cérébrale

LCR : Liquide céphalorachidien

NGC : Noyaux gris centraux

NMDA : N-méthyl-D-Aspartate

PL : Ponction lombaire

TDM : Tomodensitométrie

TEP : Tomodensitométrie par émission de positons

TABLEAUX et FIGURES

Tableau 1 : Anticorps dans le diagnostic de l'encéphalite auto-immune[1] 24
Tableau 2 - Score de Causalité (CAUS) [64] 33
Tableau 3 : Schémas métaboliques TEP cérébrale au ^{18}F-FDG par Ac spécifique[58] 43
Tableau 4 - Symptomatologie de l'encéphalite anti-NMDAr chez l'enfant et l'adolescent[66] .. 51
Tableau 5 : Caractéristiques démographiques et cliniques de notre population 57
Tableau 6 - Caractéristiques démographiques et cliniques de notre population (bis) 58
Tableau 7 - Diagnostics retenus dans notre population 59
Tableau 8 - Résultats des examens complémentaires classiquement réalisés 63
Tableau 9 - Score de Causalité et Classification de Graus dans notre population 64
Tableau 10 - Résultats des TEP cérébrales au ^{18}F-FDG dans notre population 66

Figure 1 - Auto-Ac dirigés contre des protéines intracellulaires 23
Figure 2 - Auto-Ac dirigés contre des protéines de surface ou synaptiques 24
Figure 3 - Exemple de résultats d'imagerie TEP cérébrale au ^{18}F-FDG et d'IRM chez une patiente de 79 ans atteinte d'encéphalite limbique associée à des anticorps du complexe des canaux potassiques voltage-dépendants 38
Figure 4 - Galerie d'images du cerveau axial ^{18}F-FDG-TEP représentatif des schémas typiques du cerveau ^{18}F-FDG TEP pour les principales entités d'auto-anticorps de l'encéphalite auto-immune 45
Figure 5 - Les différentes phases cliniques dans l'encéphalite anti-NMDAr[143] 49
Figure 6 - Symptômes à l'installation des troubles selon l'âge des patients[39] 50

Sommaire

1 PARTIE I : Introduction 20
2 PARTIE II : Revue de la littérature 23
2.1 Encéphalites auto-immunes 23
2.1.1 Définition 23
2.1.2 Symptômes cliniques 25
2.1.3 Diagnostics différentiels 26
2.1.4 Examens complémentaires recommandés 27
2.1.4.1 Examens biologiques recommandés 28
2.1.4.2 Autres examens complémentaires recommandés 29
2.1.5 Démarche diagnostique 30
2.1.6 Traitements 34
2.1.7 Pronostic 35
2.1.8 Perspectives 36
2.2 TEP cérébrale au ^{18}F-FDG chez les Patients Adultes atteints d'une encéphalite auto-immune 37
2.2.1 Sensibilité de la TEP cérébrale au ^{18}F-FDG 37
2.2.2 Profils métaboliques 41
2.2.3 Modèle dynamique – Suivi – Efficacité des traitements 46
2.2.4 Limites actuelles 46
2.3 TEP cérébrale au ^{18}F-FDG chez les patients Enfants et Adolescents atteints d'une encéphalite auto-immune 47
2.3.1 L'encéphalite à Ac anti NMDAr 47
2.3.2 Sensibilité et schémas métaboliques de la TEP dans l'encéphalite à Ac anti-NMDAr .. 52
2.3.3 Particularités pédiatriques de l'absorption cérébrale du ^{18}F-FDG 53
2.3.4 Corrélation clinique et degré d'altération du métabolisme 54
3 PARTIE III : Apport de la TEP cérébrale au ^{18}F-FDG chez des enfants et adolescents présentant un tableau neuropsychiatrique : une étude rétrospective 55
3.1 Matériel et Méthodes 55
3.1.1 Objectif principal 55
3.1.2 Sélection des patients 55
3.1.3 Evaluation des images cérébrales 56
3.1.4 Etudes des données 56
3.2 Résultats 56
3.2.1 Démographie et caractéristiques des patients 56

3.2.2 Examens complémentaires classiquement réalisés 60
3.2.2.1 Analyses sanguines 60
3.2.2.2 Analyses du LCR 61
3.2.2.3 EEG 62
3.2.2.4 IRM cérébraux 62
3.2.3 Classification des encéphalites selon Graus *et al.*[1] et score de causalité (CAUS) selon Ferrafiat *et al.*[64] 64
3.2.4 Résultats des TEP cérébrales au ^{18}F-FDG 65
3.2.5 Résultats de l'analyse statistique 69
3.3 Discussion 70
4 Conclusion 73
5 Bibliographie 74

1 PARTIE I : Introduction

L'encéphalite est un trouble neurologique grave qui se développe comme une encéphalopathie rapidement progressive causée par une inflammation cérébrale [1]. Il s'agit d'un trouble inflammatoire grave du cerveau dont les étiologies possibles sont multiples. C'est également un diagnostic différentiel complexe. Le diagnostic de la maladie est actuellement retardé en raison de ses symptômes cliniques non spécifiques parfois confondants avec une maladie psychiatrique, et des performances modérées des biomarqueurs biologiques et d'imagerie[1].

L'encéphalite est une pathologie relativement rare et pourvoyeuse de handicaps, pour laquelle il existe parfois des traitements efficaces. Non détectée et non traitée, son pronostic est médiocre, entraînant de graves séquelles neurologiques irréversibles. Elle peut être mortelle dans 5% des cas[2]. L'initiation précoce de traitements spécifiques et le suivi précoce des réponses à ces traitements sont de ce fait essentiels.

L'incidence estimée de l'encéphalite dans les pays développés est d'environ 5 à 10 pour 100 000 habitants par an.[1,3] L'encéphalite affecte des personnes de tous âges et représente un fardeau important pour les patients, les familles et la société.

Les étiologies de l'encéphalite sont nombreuses. L'étiologie majoritaire est infectieuse (40 à 52% des cas[4]) incluant les origines virales, bactériennes, parasitaires et fongiques. La plus fréquente étant l'encéphalite herpétique[5]. La deuxième étiologie principale concerne l'encéphalite à médiation immunitaire (environ 21%[5]), qui inclue également les syndromes paranéoplasiques. L'encéphalite peut aussi être d'origine métabolique, toxique ou carentielle. Les autres cas (30 à 40% des cas) sont d'origines inconnues.[6–13]

Certaines encéphalites associent étiologies virale et immune telles que les encéphalites herpétiques ou l'encéphalite japonaise pouvant être associées aux encéphalites à anticorps anti-NMDAr.[14,15]

Les progrès de la recherche sur l'encéphalite auto-immune au cours des dix dernières années ont conduit à l'identification de nouveaux syndromes et biomarqueurs qui ont transformé l'approche diagnostique de ces troubles. Cependant, les critères existants pour l'encéphalite auto-immune dépendent trop largement des tests d'anticorps et de la réponse à

l'immunothérapie, ce qui pourrait retarder le diagnostic [1] , notamment en raison du nombre d'anticorps encore non connus à ce jour.

L'immunothérapie est le pilier du traitement des encéphalites auto-immunes. Les stéroïdes, l'aphérèse et l'immunoglobuline intraveineuse sont des interventions de première intention. Le rituximab ou le cyclophosphamide sont administrés en deuxième intention. [16–19]

Certains signes cliniques sont évocateurs tels que l'évolution rapidement progressive, les crises d'épilepsie, les mouvements anormaux, les troubles psychiatriques, les troubles mnésiques, la dysautonomie et l'hyponatrémie.

La combinaison de symptômes neurologiques, psychiatriques et parfois généraux en situation aiguë ou subaiguë conduit souvent les patients aux urgences, en unités de soins intensifs, voire en service de psychiatrie, où les praticiens ont en général une connaissance limitée de ces troubles.[20]

Le diagnostic de l'encéphalite auto-immune repose actuellement sur les critères cliniques et paracliniques définis par Graus *et al*. en 2016[1]. Les critères cliniques seuls, sont souvent insuffisants pour diagnostiquer l'encéphalite auto-immune, en raison du manque de spécificité des symptômes présentés par les patients[21]. Un certain nombre d'outils paracliniques ont donc été recommandés pour évaluer dans un premier temps les cas suspects d'encéphalite auto-immune. Ces évaluations impliquent des tests standards de biochimie et d'immunologie, pour mesurer entre autres la synthèse intrathécale d'auto-anticorps anti-neuronaux à partir de ponctions lombaires.

Il est recommandé d'étudier le liquide céphalo-rachidien et le sérum en parallèle pour obtenir la sensibilité et la spécificité diagnostiques les plus élevées.

Le spectre de ces encéphalites auto-immunes s'est élargi avec la description récente d'encéphalites avec anticorps à épitopes intracellulaires et à épitopes extracellulaires/membranaires [22].

Les encéphalites auto-immunes peuvent être également paranéoplasiques, rendant leur diagnostic plus aisé en cas de tumeur connue. A contrario, en l'absence de tumeur, un tableau neurologique aspécifique ou atypique avec des examens paracliniques initiaux normaux rend leur diagnostic difficile. De plus, il n'est pas rare d'obtenir des résultats plusieurs semaines

après le prélèvement, voire de ne pas détecter d'auto-anticorps dans le cadre des encéphalites auto-immunes séronégatives. Certaines immunothérapies étant efficaces, un diagnostic rapide et précis est requis.

Par conséquent, le défi diagnostique actuel consiste à mieux définir les cas où l'on ne trouve pas de preuve diagnostique immunologique formelle mais où le niveau de preuve clinique est suffisamment fort pour justifier une immunothérapie.

Les outils de diagnostic complémentaires tels que l'EEG et l'IRM cérébrale proposés dans les modèles de Graus présentent certaines limites. En effet, les résultats d'EEG sont souvent non spécifiques ou négatifs et l'IRM a une sensibilité limitée [23,24].

A ce jour, la tomographie par émission de positons (TEP) cérébrale au ^{18}F-Fluoro-désoxy-glucose (^{18}F-FDG) ne fait pas partie du bilan paraclinique systématique fait en cas de suspicion d'encéphalite auto-immune. Cependant, certaines équipes de neurologues et de médecins nucléaires l'utilisent à visée empirique à la fois pour conforter le diagnostic mais aussi pour suivre l'impact des traitements[25,26].

Dans le cadre de ce travail de thèse, nous proposons d'exposer en premier lieu les connaissances actuelles des caractéristiques de la TEP cérébrale au ^{18}F-FDG dans les encéphalites auto-immunes chez les adultes, les enfants et les adolescents.

En deuxième lieu, nous présenterons une étude clinique rétrospective, qui permet de discuter de la pertinence de l'utilisation précoce de la TEP cérébrale au ^{18}F-FDG devant un tableau neuropsychiatrique avec suspicion d'encéphalite auto-immune. Cette étude a été réalisée chez une population de patients d'âges pédiatriques ayant été hospitalisés dans le service de pédopsychiatrie de l'hôpital de la Pitié Salpêtrière.

2 PARTIE II : Revue de la littérature

2.1 Encéphalites auto-immunes

2.1.1 Définition

L'encéphalite auto-immune est une maladie rare et de découverte récente, caractérisée par une inflammation du cerveau et la présence d'auto-anticorps circulants.

Diverses encéphalites auto-immunes ont été décrites. Chacune d'entre elles est liée à la présence d'auto-anticorps (anticorps anti-neuronaux). Ceux-ci sont classés selon la localisation de l'antigène cible. On classe ainsi les anticorps anti-neuronaux à cibles intracellulaires, et ceux à cibles membranaires (contre les récepteurs synaptiques ou contre les canaux ioniques et autres protéines de surfaces cellulaires) (tableau 1).

Les anticorps à cibles intracellulaires ou « onconeuronaux » ont pour cibles le noyau ou le cytoplasme et sont principalement associés à des syndromes neurologiques appelés syndromes paranéoplasiques. Ils représentent ainsi de véritables marqueurs de cancers[27,28]. Ils ne sont pas pathogènes en eux-mêmes. Ce sont les lymphocytes T qui, confondant les cellules du système nerveux central abritant ces molécules avec les cellules tumorales, entraînent une lyse neuronale[29]. Il s'agit d'une immunité cellulaire, ce qui se traduit par une réponse médiocre des traitements immunomodulateurs.

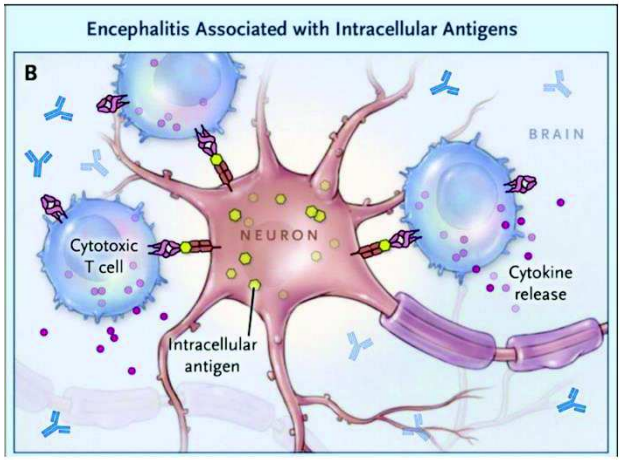

Figure 1 - Auto-Ac dirigés contre des protéines intracellulaires

Les anticorps à cibles membranaires ou synaptiques ont pour cibles les récepteurs, les canaux ioniques et les protéines de surface. Leur découverte est récente et ils sont rarement associés aux cancers. Le tableau le plus fréquent est celui de l'encéphalite limbique[30–32]. L'immunité est humorale se traduisant par une bonne réponse au traitement immunosuppresseur. Le pronostic des encéphalites auto-immunes associées à ces anticorps est donc meilleur du fait du caractère réversible des symptômes après éradication des anticorps pathogènes.

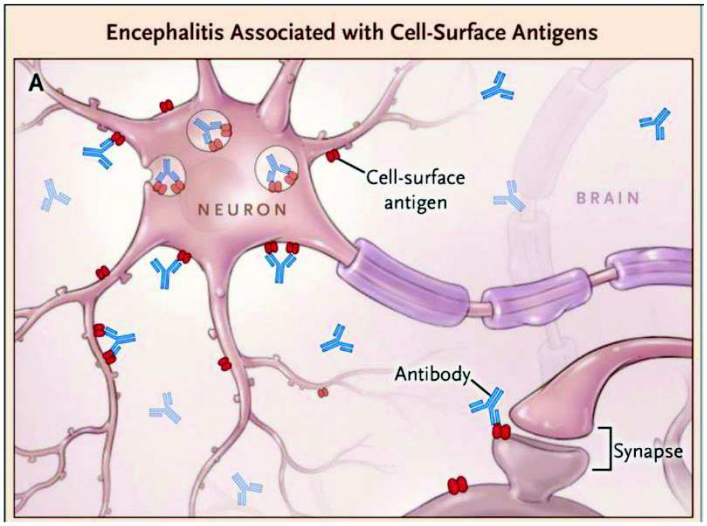

Figure 2 - Auto-Ac dirigés contre des protéines de surface ou synaptiques

Tableau 1 : Anticorps dans le diagnostic de l'encéphalite auto-immune[1]

Anticorps contre les antigènes **intracellulaires**	Hu - Ma2 - GAD
Anticorps contre les **récepteurs synaptiques**	NMDAr - AMPAr - $GABA_b$r - $GABA_a$r - mGluR5 - Dopamine2r
Anticorps contre les **canaux ioniques** et autres **protéines de surface cellulaire**	LGI1 - CAPSR2 - DPPX - MOG - Aquaporine 1 - GQ1b
GAD = acide glutamique décarboxylase. LGI1=gliome riche en leucine inactivé 1. CASPR2=protéine associée à la contactine 2. DPPX=protéine de type dipeptidyl-peptidase-6. MOG = glycoprotéine d'oligodendrocytes de myéline. NMDA = N-méthyl-D-asparate. AMPA = acide α-amino-3-hydroxy-5-méthyl-4-isoxazolepropion. GABA = acide gamma-aminobutyrique. mGluR5 = metabotropic glutamate receptor 5	

Les principales cibles sont le récepteur au NMDA (NMDAr), le récepteur de l'acide α-amino-3-hydroxy-5-méthyl-4-isoxazolepropion (AMPAr), le gliome riche en leucine inactivée 1 (LGI1), contactine-associated protein-like 2 (Caspr2), glutamate décarboxylase (GAD) ou le récepteur de type B de l'acide gamma-aminobutyrique ($GABA_b$r)[31,33].

Dans la population pédiatrique, les autoanticorps attaquant le récepteur NMDA, le récepteur MOG, le récepteur de l'acide glutamique décarboxylase (GAD) et le récepteur $GABA_a$ sont les anticorps les plus courants chez les enfants et les adolescents présentant des symptômes d'encéphalite auto-immune[34].

Cependant, un nombre important d'encéphalites auto-immunes est dû à des cibles plus rares ou non identifiées. En effet, malgré le nombre croissant d'anticorps identifiés, une recherche attentive d'anticorps peut encore s'avérer négative chez une proportion de patients atteints d'encéphalite auto-immune : cela peut être dû à la présence d'un anticorps qui n'a pas encore été caractérisé, au nombre encore limité d'anticorps identifiés ou à un défaut de précision des techniques de détection d'autoanticorps.

2.1.2 Symptômes cliniques

Les encéphalites auto-immunes comprennent un large éventail de symptômes neurologiques et psychiatriques. Ces derniers peuvent apparaître au premier plan de la symptomatologie du patient. Les symptômes sont d'apparition rapide, allant de quelques jours à quelques semaines, et n'excédent pas 3 mois.

Sur le plan des symptômes neurologiques on peut citer parmi les plus fréquents : l'épilepsie, les troubles de la conscience, les troubles du langage tels que l'aphasie, les troubles mnésiques, l'ataxie cérébelleuse, les mouvements anormaux tels que la dystonie, la neuromyotonie, des myoclonies, la chorée, ou encore l'hyperekplexie[35].

Sur le plan des symptômes psychiatriques on peut citer les troubles psychotiques (délires, hallucinations), les troubles de l'humeur (manie, hypomanie, dépression), la catatonie ou le déclin cognitif[36].

Ces symptômes sont généralement en corrélation avec le sous-type d'anticorps associé et varient considérablement selon l'épitope ciblé par l'autoanticorps produit par le patient. Certains auto-anticorps ont une présentation clinique spécifique[30,35].

Les patients peuvent aussi présenter des symptômes de dysautonomie tels qu'une hypoventilation centrale, des troubles de la fréquence cardiaque, des variations de la tension artérielle et une fièvre dans les trois jours précédents ou après le début des symptômes.

Ces types de tableaux sévères, d'apparition brutale, le plus souvent sans véritable état prémorbide, doivent faire évoquer une origine auto-immune[37].

Pour la majorité des encéphalites auto-immunes, le pronostic dépend de la rapidité de détection, d'identification et de prise en charge[38].

L'élimination des anticorps par le biais d'échanges plasmatiques ou l'administration d'une immunothérapie induit généralement une amélioration clinique[39,40].

L'absence de diagnostic ou le retard diagnostic est donc préjudiciable car les patients se dégradent plus ou moins lentement et l'évolution neurologique peut être défavorable allant de séquelles neurologiques invalidantes au décès du patient[41].

Il est ainsi primordial de connaitre et reconnaître les symptômes cliniques afin de pouvoir correctement diagnostiquer les patients et leur administrer le traitement adéquat.
La présence de symptômes psychiatriques parfois prédominants pousse les patients vers des établissements psychiatriques, pouvant parfois retarder le diagnostic tant ces pathologies sont peu connues par les psychiatres cliniciens.

2.1.3 Diagnostics différentiels

Il est nécessaire d'exclure d'autres étiologies comme :

- les étiologies **infectieuses** : bactériennes, virales, fongiques, parasitaires,
- les étiologies **métaboliques** : leucodystrophies, pathologies mitochondriales, mucopolysaccharidoses, maladies des acides aminés/organiques, maladie de Wilson,
- Les étiologies **toxiques**, **carentielles**, **néoplasiques**, **vasculaires** et **dégénératives**.

Il existe d'autres maladies auto-immunes qu'il convient d'éliminer pouvant se présenter sous la forme d'une encéphalite :

- Les étiologies **auto-immunes systémiques** :
    - Vascularites et granulomatoses : syndrome des antiphospholipides, lupus érythémateux disséminés, sarcoïdose, syndrome de Gougerot Sjögren, maladie de Behçet
- Les étiologies auto-immunes avec **syndromes cliniquement reconnaissables** :
    - Encéphalomyélite aiguë démyélinisante
    - Encéphalite d'Hashimoto
    - Encéphalite de Bickerstaff

2.1.4 Examens complémentaires recommandés

Le diagnostic de l'encéphalite auto-immune nécessite une approche multidisciplinaire organisée. L'évaluation commence par une anamnèse détaillée et un examen physique pour détecter des indices en faveur de causes spécifiques.

Comme notifié ci-dessus, toutes autres étiologies d'encéphalites doivent être écartées notamment les étiologies infectieuses en premier lieu.

IRM cérébrale, EEG et ponction lombaire doivent être réalisés de manière systématique devant la suspicion d'une encéphalite auto-immune, et peuvent potentiellement en suggérer les causes particulières.

La recherche d'un large panel d'auto-anticorps peut être utilisée pour diagnostiquer ou exclure une étiologie auto-immune particulière mais ces tests sont complexes. Tous les résultats positifs ne constituent pas une preuve définitive d'une maladie auto-immune et un résultat négatif n'en exclut pas non plus le diagnostic car de nombreux auto-anticorps ne sont actuellement pas encore découverts.

Le risque d'une origine néoplasique doit être également écarté car le traitement diffère selon la physiopathologie de la maladie et la situation clinique du patient.

2.1.4.1 Examens biologiques recommandés

2.1.4.1.1 Bilans sanguins

Des analyses sanguines de routine sont effectuées et permettent d'apprécier les marqueurs d'inflammation, d'infection, d'intoxication ou de carences éventuelles. Des recherches plus approfondies permettent aussi de rechercher un marqueur immunologique via la recherche d'un panel d'auto-anticorps. Ces examens peuvent se révéler normaux dans le cadre des encéphalites auto-immunes.

2.1.4.1.2 Liquide céphalorachidien (LCR)

La ponction lombaire du liquide céphalorachidien est indispensable car elle est plus sensible et reflète l'activité de la maladie dans de nombreuses encéphalites auto-immunes[42].

Les résultats du LCR sont anormaux dans la plupart des cas mais non spécifiques. Il peut être retrouvé une pléiocytose lymphocytaire, une protéinorachie ou des bandes oligoclonales [38,43,44]. Un LCR non inflammatoire n'exclut pas une encéphalite auto-immune[45].

2.1.4.1.3 La recherche d'auto-anticorps

La recherche des auto-anticorps s'effectue dans le sérum et le LCR. Elle se pratique dans des laboratoires spécialisés. Leur détection peut être longue, de plusieurs jours à plusieurs semaines et retarder ainsi le diagnostic.

La détection des auto-anticorps est le test de diagnostic de confirmation[1,34,42].

En revanche, lorsque la recherche d'auto-anticorps s'avère positive, elle n'implique pas toujours une pathogénicité. Certains patients atteints de cancer du poumon à petites cellules par exemple, peuvent présenter des anticorps anti-Hu tout en étant asymptomatiques[46].

Les anticorps peuvent par ailleurs se négativer à un instant *t* et se positiver quelques semaines plus tard. Il est donc nécessaire de parfois répéter les examens sanguins et analyse du LCR via des ponctions lombaires. Il arrive qu'aucun anticorps ne soit retrouvé[47] : environ la moitié des encéphalites auto-immunes est à anticorps négatifs.

2.1.4.2 Autres examens complémentaires recommandés

2.1.4.2.1 Electroencéphalogramme (EEG)

Les résultats EEG son souvent non spécifiques. L'électroencéphalogramme peut présenter des anomalies focales, généralisées ou encore un ralentissement globale du rythme de fond[48]. Dans les encéphalites limbiques par exemple, l'EEG montre une atteinte spécifique des régions temporales[42,49].

Dans les encéphalites à anticorps anti-NMDAr[50] c'est un pattern spécifique du nom de *« extreme delta brush »* qui peut être identifié mais de façon inconstante. Selon certains auteurs, ce profil d'EEG caractéristique pourrait inciter à rechercher des anticorps NMDAr[35].

L'état de mal épileptique peut advenir dans plusieurs formes d'encéphalite auto-immune notamment chez les patients porteurs d'auto-anticorps contre les principaux récepteurs inhibiteurs cérébraux $GABA_a$ et $GABA_b$.

Dans le cas des anticorps LGI1, ce sont des crises dystoniques faciobrachiales qui peuvent être associées et se présenter des semaines ou des mois avant l'apparition d'autres symptômes. La clinique des crises est caractéristique avec des secousses rapides d'un côté du visage et/ou des membres supérieurs. Les crises ont tendance à être unilatérales mais peuvent survenir des deux côtés.

Les crises épileptiques dans le cadre d'encéphalite auto-immune sont souvent associées à une phase active de la maladie et peuvent être réfractaires aux traitements anti-épileptiques tant que la maladie auto-immune n'a pas été traitée[35].

Cependant, d'autres études montrent que les résultats d'EEG ne permettent pas de différencier l'encéphalite auto-immune d'autres étiologies[51].

2.1.4.2.2 L'IRM cérébrale

L'IRMc peut révéler, dans le cas d'encéphalites limbiques, des hypersignaux aspécifiques en séquence T2 ou FLAIR dans les zones temporales médiales[52–55]. Ces hypersignaux temporaux médians peuvent être suivis d'une atrophie hippocampique progressive, en cas d'évolution chronique[56].

Ce schéma étant similaire aux résultats observés dans l'encéphalite à HSV (Herpès Simplex Virus) ou autres causes virales ou bactériennes (tuberculose, syphilis), l'IRMc ne fait donc pas la distinction entre les causes infectieuses et auto-immunes. Par ailleurs, une IRM normale n'exclut pas ces causes.

Il est à noter que, dans jusqu'à 60% des cas des encéphalites auto-immunes confirmées, l'IRM ne montre aucune anomalie[45,57,58].

2.1.5 Démarche diagnostique

Dans un nombre de cas conséquent, certains des examens recommandés en 1ère intention, peuvent ne révéler aucune anomalie. C'est, dans ce cas, la présence d'anticorps spécifiques anti-neuronaux dans le sang et/ou dans le LCR qui pourra apporter la confirmation du diagnostic. Si la présence avérée d'auto-anticorps antineuronaux est associée à une clinique compatible, on parle alors d'encéphalite auto-immune ***« définie »***[1].

Graus *et al*, en l'absence du statut immunitaire du patient, définit l'existence d'une encéphalite auto-immune ***« possible »*** selon les critères suivants :

Graus *et al*. propose que le diagnostic d'**encéphalite auto-immune *« possible »*** peut être posé lorsque les 3 critères suivants sont remplis :

1. Apparition subaiguë (progression rapide de moins de 3 mois) de déficit de la mémoire de travail (perte de la mémoire à court terme), altération de l'état mental ou symptôme psychiatrique.
2. Au moins l'un des éléments suivants :
   - Atteinte neurologique du SNC focale
   - Crise d'épilepsie non expliquée par une épilepsie antérieure.
   - Pléiocytose du LCR (>5 cellules par mm^3)
   - Anomalie IRM évocatrice d'une encéphalite
3. Exclusion raisonnable de causes alternatives

Lorsqu'un certain nombre de critères diagnostics sont réunis, Graus *et al*. proposent d'établir le diagnostic d'**encéphalite limbique *« certaine »***. Dans son algorythme, il précice que le statut des auto-anticorps n'est pas nécessaire pour considérer l'encéphalite limbique comme ayant une origine auto-immune, car l'encéphalite limbique à médiation immunitaire peut survenir sans auto-anticorps détectable[59,60].

Graus propose les 4 critères suivant pour le diagnostic de **l'encéphalite auto-immune limbique *« certaine »*** :

1. Apparition subaigüe (progression rapide de moins de 3 mois) de déficit de la mémoire de travail, de convulsions ou de symptômes psychiatriques suggérant une implication du système limbique.
2. Anomalies cérébrales bilatérales à l'IRM de récupération d'inversion pondérée en T2 (FLAIR) fortement limitées aux lobes temporaux médians
3. Au moins l'un des éléments suivants :
   - Anomalie du liquide céphalo rachidien présentant une pléiocytose (>5 globule blanc par mm^3)
   - EEG avec activité épileptique ou ondes lentes impliquant les lobes temporaux
4. Exclusion raisonnable des causes alternatives.

Les investigations seront poursuivies dans le but d'exclure tous les syndromes bien caractérisés d'encéphalite auto-immune. Il restera un groupe de patients présentant une possible encéphalite auto-immune dont le statut des auto-anticorps est négatif. Cela concernerait la moitié des patients[47,59,61].

Les patients de ce groupe peuvent être considérés comme ayant une ***« probable »*** **encéphalite auto-immune** s'ils satisfont aux critères exposés ci-dessous :

Le diagnostic d'**encéphalite auto-immune *« probable »*** peut être posé lorsque les 4 critères suivant sont remplis :

1. Apparition subaiguë (progression rapide de moins de 3 mois) de déficit de la mémoire de travail (perte de la mémoire à court terme), altération de l'état mental ou symptômes psychiatriques.
2. Exclusion de syndrome bien défini d'encéphalite auto-immune (par ex : Encéphalite limbique typique, encéphalite du tronc cérébrale de Bickerstaff, encéphalomyélite aigue disséminée).
3. Absence d'auto-anticorps bien caractérisés dans le sérum et le LCR, et au moins deux des critères suivants :
   - Anomalie IRM évocatrice d'une encéphalite auto-immune
   - Pléiocytose du LCR, bande oligoclonale spécifique du LCR ou index IgG du LCR élevé ou les deux
   - Biopsie cérébrale montrant des infiltrats inflammatoires et excluant d'autres troubles (par exemple : tumeur)
4. Exclusion raisonnable de causes alternatives

L'amélioration clinique est étroitement liée à la précocité de la mise sous traitement immunosuppresseur du fait de la baisse des taux d'anticorps circulants[62]. Le pronostic cognitif des patients, notamment les plus jeunes, dépend probablement du délai d'introduction et du caractère agressif du traitement immunosuppresseur[63].

Dans ce contexte, des auteurs français[64] ont mis au point le *Causality Assessment Score* (CAUS), un nouvel outil d'aide au diagnostic inspiré du principe d'évaluation des effets indésirables des médicaments dont le but est d'établir si une étiologie organique est à envisager en cas de catatonie chez l'enfant ou l'adolescent.

Ce score comporte 5 items à coter entre 0 et 2 (0 = aucun, 1 = faible, 2 = élevé) :

- l'existence de cas similaires dans la littérature médicale ;
- la présence de signes cliniques ;
- la présence de signes biologiques ;
- la présence d'autres signes para-cliniques ;
- la réponse à un traitement spécifique de la pathologie sousjacente suspectée.

Les détails de cotation du CAUS score sont détaillés dans le tableau n° 2 ci-dessous.

Tableau 2 - Score de Causalité (CAUS) [64]

Item 1	L'existence de cas similaires dans la littérature	D'autres cas similaires ont-ils été signalés dans la littérature médicale ou dans des bases de données génétiques ?	0= Aucune 1= 1 à 4 2= $\geq$ 5
Item 2	La présence de symptômes cliniques atypiques ou de signes psychiatriques atypiques	Le patient présente-t-il des symptômes spécifiques non psychiatriques tels que : neurologiques (épilepsie, troubles du mouvement), cutanés (éruption cutanée, alopécie...), ophtalmologiques (cataracte, uvéite...) ? Le patient présente-t-il des signes psychiatriques atypiques tels que : psychose aiguë, résistance aux traitements habituels, régression cognitive aiguë ?	0= Aucune 1= Quelques-uns 2= Plusieurs
Item 3	La présence de symptômes biologiques	Le patient présente-t-il des anomalies biologiques (par exemple, anticorps anti neuronaux, marqueurs auto-immuns dans le sang ou le LCR, pléiocytose lymphocytaire, indice IgG élevé, bandes oligoclonales) ?	0= Aucune 1= Quelques-uns 2= Plusieurs
Item 4	La présence d'autres symptômes paracliniques	Existence d'anomalies (spécifiques) à tout autre test non clinique et non biologique, tel que des signes d'encéphalite à l'EEG, des signes de vascularite au PET scan, des signes d'inflammation à l'IRM ?	0= Aucune 1= Quelques-uns 2= Plusieurs
Item 5	Réponse à un défi thérapeutique spécifique lié à un état pathologique suspecté	Le patient s'améliore-t-il cliniquement après avoir reçu un traitement ciblant une affection organique ? En cas d'affection auto-immune probable, les corticoïdes à forte dose améliorent-ils l'état du patient ?	0= Pas d'amélioration 1= Légère amélioration 2= Amélioration importante
Total : Additionner les Items 1 à 5 pour calculer le score			1-10

L'objectif est d'obtenir un score de probabilité d'organicité sous-jacente et donc parfois d'orienter la thérapeutique. Nous pouvons noter que les résultats de la TEP cérébrale au ^{18}F-FDG sont inclus dans ce score.

En l'absence de preuve formelle d'une pathologie auto-immune identifiée, l'utilisation d'un score CAUS dont le seuil est supérieur ou égal à 5 peut aider au diagnostic et à la décision de l'utilisation précoce et agressive de traitements immunosuppresseurs ou immunomodulateurs tels que, par exemple, des échanges plasmatiques.

2.1.6 Traitements

Il n'est pas nécessaire d'avoir un diagnostic étiologique précis pour mettre en route un traitement immunologique[47] car la précocité de la mise en place de ce traitement conditionne en grande partie le pronostic[39,65].

Les thérapies actuelles visent à diminuer voire supprimer les anticorps circulants (échanges plasmatiques et immunoglobulines intraveineuses) et à diminuer la production d'auto-anticorps pathogènes (corticoïdes et autres immunosuppresseurs comme le Rituximab, Cyclophosphamide).

Les options thérapeutiques se répartissent ainsi [66–70] :

- Traitements de 1ère ligne : corticoïdes, échanges plasmatiques et immunoglobulines
- Traitements de 2nde ligne : Rituximab, Cyclophosphamide

La plupart des études portent sur l'encéphalite à anticorps NMDAr car elle est la plus fréquente et la plus étudiée à ce jour.

Il n'existe pas de consensus ou de recommandations internationales sur les modalités et le choix des molécules mais plusieurs experts préconisent l'usage de corticoïdes à fortes doses en première intention du fait de leur efficacité et de résultats satisfaisants chez la plupart des patients[68,69,71].

Les échanges plasmatiques ont, pour leur part, une place importante également parmi les traitements de 1ère ligne. Cependant, dans le cas d'état d'agitation, l'utilisation des échanges

plasmatiques peut être difficile : les immunoglobulines représentent alors une bonne alternative.

Armangue *et al*.[69] et Titulaer *et al*[70] suggèrent que les deuxièmes lignes thérapeutiques ne soient utilisées qu'en cas de non réponse aux traitements de premières lignes (30 à 40% des patients) ou de rechutes.

Si l'amélioration clinique n'est pas nette après les traitements de première ligne, les traitements de deuxième ligne doivent être démarrés rapidement, éventuellement dans les 2 à 3 semaines[52,72].

Toujours dans le cadre des encéphalites à auto-anticorps NMDAr, l'évolution et le pronostic semble meilleurs chez les patients ayant bénéficiés des échanges plasmatiques en association avec les corticoïdes. Ceci peut s'expliquer par l'action périphérique des échanges plasmatiques (abaissement de la circulation périphérique des anticorps) couplée à une action centrale des corticoïdes (intrathécale)[38,73].

En ce qui concernent la population pédiatrique, les enfants et les adolescents seraient plus sujets à ne pas répondre aux traitements de 1ère ligne[39]. Titulaer *et al*. préconisent alors un usage plus immédiat et plus agressif des traitements de seconde ligne. D'autres auteurs confortent également cette préconisation d'une initiation plus précoce et plus agressive de traitements de seconde ligne par rapport à l'adulte[48,74].

2.1.7 Pronostic

On estime que 75 % des patients ont une guérison totale ou de légères séquelles neurologiques, 25 % conservent des séquelles sévères ou décèdent. La mortalité est estimée entre 4-5 %[38,52].

Dans le cas de l'encéphalite auto-immune, la rechute aurait tendance à suivre une évolution clinique similaire à l'épisode initial[35]. Dans l'encéphalite anti-MNDA, de loin la plus fréquente, le risque de rechute est d'environ 12 % sur 2 ans. Ce risque est plus élevé chez les patients non traités, intermédiaire chez les patients n'ayant reçu qu'un traitement de 1ère intention et plus faible chez les patients traités par des traitements de seconde ligne[39].

Lors de rechute, les patients sont généralement traités par des thérapies de seconde ligne et peuvent être traités sur des durées plus longues[35].

Dans les autres types d'encéphalite auto-immune, le risque de rechute est moins clairement établi.

Il est à noter que les traitements de l'encéphalite auto-immune peuvent immunodéprimer les patients et les exposer à un risque d'infections diverses. Les infections opportunistes touchant le système nerveux central restent cependant très rares en proportion par rapport aux risques d'aggravation ou de récidive d'une maladie auto-immune.

2.1.8 Perspectives

Le nombre de cas d'encéphalites auto-immunes est en augmentation constante, cela pouvant s'expliquer par une meilleure détection des anticorps en cause et d'une plus grande connaissance par les professionnels de santé impliqués (neurologues, pédiatres, psychiatres). Cette augmentation des cas risque donc de se poursuivre dans le futur[75–77].

2.2 TEP cérébrale au ^{18}F-FDG chez les Patients Adultes atteints d'une encéphalite auto-immune

En ce qui concerne l'imagerie cérébrale, le cadre diagnostique proposé repose actuellement uniquement sur l'IRM cérébrale. Cependant, comme l'ont décrite Graus *et al*[1], l'encéphalite auto-immune est connue pour se produire dans une proportion conséquente de patients avec des résultats d'IRM normaux ou non spécifiques. [24,78,79]

La TEP cérébrale au ^{18}F-FDG est une technique d'imagerie cérébrale fonctionnelle utilisée pour visualiser l'activité métabolique glycolytique neuronale qui augmente pendant l'inflammation cérébrale.

Cet examen est utile pour orienter vers une encéphalite auto-immune[1] et serait plus sensible que l'IRM pour détecter ces anomalies[26]. La TEP cérébrale au ^{18}F-FDG peut révéler des lésions chez des patients ayant une IRM et un scanner cérébral normaux [78,80,81]. La TEP au ^{18}F-FDG s'est également révélée supérieure à l'imagerie morphologique dans le diagnostic précoce de l'encéphalite auto-immune[82]. Le nombre croissant de publications étudiant les résultats de la TEP au ^{18}F-FDG cérébrale dans l'encéphalite auto-immune au cours de la dernière décennie a un besoin urgent de consolidation[24,32,82–90]. La littérature est saturée de rapports de cas isolés et d'études rétrospectives menées sur un petit nombre de patients et laisse discuté, encore à ce jour, le rôle de la TEP cérébrale au ^{18}F-FDG dans l'évaluation initiale de la maladie.

Plusieurs auteurs souhaiteraient intégrer cette technique dans les critères diagnostiques [91] et l'utiliser pour le suivi du patient[92], mais à l'heure actuelle, la faible disponibilité, le coût relativement élevé de cet examen ainsi que le manque de preuve formelle de son utilité limitent son utilisation.

2.2.1 Sensibilité de la TEP cérébrale au ^{18}F-FDG

Une quantité croissante d'articles, dont il s'agit le plus souvent de séries de cas, a montré que la TEP cérébrale au ^{18}F-FDG était un moyen raisonnable d'améliorer la sensibilité de l'algorithme de diagnostic de l'encéphalite auto-immune[93].

En effet, la TEP cérébrale au ^{18}F-FDG peut révéler des lésions chez des patients ayant une IRM et un scanner cérébral normaux. Dans certains cas d'encéphalite limbique non paranéoplasique avec anticorps indétectables et IRMc normale, la TEP cérébrale au ^{18}F-FDG peut être fortement évocatrice de la maladie[94]. La TEP cérébrale au ^{18}F-FDG peut montrer un hypométabolisme ou un hypermétabolisme du lobe temporal médian même dans les structures du lobe temporal apparaissant normales sur l'IRM cérébrale[24,78,80,95], suggérant alors qu'elle pourrait être plus sensible que ce dernier (figure 3)[79].

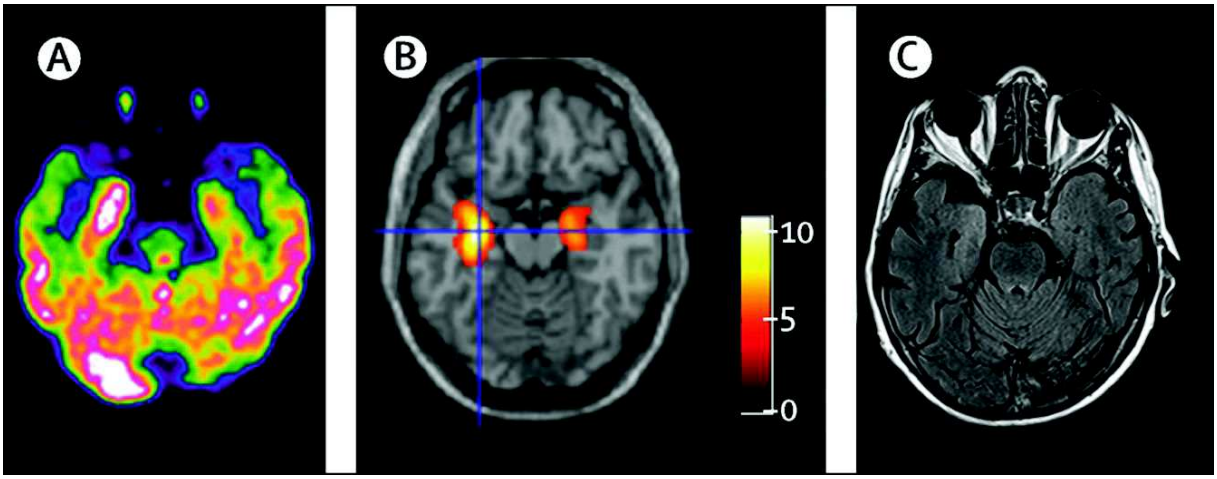

Figure 3 - Exemple de résultats d'imagerie TEP cérébrale au ^{18}F-FDG et d'IRM chez une patiente de 79 ans atteinte d'encéphalite limbique associée à des anticorps du complexe des canaux potassiques voltage-dépendants

(A) ^{18} Fluorodésoxyglucose (^{18} F-FDG) L'imagerie TEP montre un hypermétabolisme temporal médial droit étendu et un hypermétabolisme relativement moins étendu dans le cortex temporal médial controlatéral. (B) La comparaison, basée sur Voxel des données du patient avec un groupe témoin apparié à l'âge à l'aide du logiciel SPM, confirme l'implication temporelle médiale bilatérale (des grappes significatives en terme de score *Z* sont superposées à un modèle d'IRM de cartographie paramétrique statistique). (C) IRM de récupération par inversion atténuée par le fluide (FLAIR) ne montre qu'une hyperintensité du signal temporel médial droit relatif.

(Morbelli et al., 2016)

De plus, il a été rapporté que, à la fois dans l'encéphalite limbique et dans d'autres sous-types d'encéphalite auto-immune, la TEP cérébrale au ^{18}F-FDG peut montrer des anomalies extra-limbiques (plus souvent un hypermétabolisme), par exemple, dans le tronc cérébral, le cervelet ou le cortex cérébral, et les résultats de la TEP semblent être plus étroitement corrélés aux symptômes cliniques et à l'état actif de la maladie que les résultats de l'IRM[80].

Ainsi, l'imagerie par TEP cérébrale au ^{18}F-FDG a le potentiel d'améliorer l'estimation de la gravité de la maladie chez les patients atteints d'encéphalite auto-immune, avec des implications pour l'évaluation de suivi et la surveillance du traitement[96].

La sensibilité diagnostique de la TEP cérébrale au ^{18}F-FDG est nettement supérieure à celle généralement rapportée pour les IRM cérébrales (entre 25% à 56% dans la littérature[52,58,97]).

Dans une publication récente, Bordonne *et al.*[58] ont mis en évidence une sensibilité de détection élevée de la TEP cérébrale au ^{18}F-FDG pour les encéphalites auto-immunes. Sur 21 publications représentant 444 patients Bordonne *et al*. établissent une performance de sensibilité de détection de 87 %. Tandis que, la sensibilité de détection de l'IRM a été calculée à 56 %.

Les résultats de l'étude de Bordonne *et al.*[58] appuient l'importance de déployer systématiquement cette modalité d'imagerie dans le diagnostic initial des cas suspects d'encéphalite.

Cette sensibilité de détection pour évaluer l'encéphalite auto-immune est très utile car, nous le rappelons, le diagnostic de la maladie est actuellement retardé en raison de symptômes cliniques non spécifiques et des performances modérées des biomarqueurs biologiques et d'imagerie [1].

Lorsque des données sont disponibles dans la littérature concernant la sensibilité diagnostique de la TEP en regard des différents autoanticorps, celle-ci semble relativement homogène (73% à 100%)[58].

Une des plus grandes séries de cas de neuroimagerie multimodale[78] dans l'encéphalite limbique, a démontré que l'imagerie par la TEP cérébrale au ^{18}F-FDG pourrait même avoir un rôle diagnostique chez les patients atteints d'encéphalite limbique à autoanticorps négatifs. En outre, les différences dans les modèles de métabolisme du glucose chez ces patients

soutiennent l'existence de sous-types d'encéphalites limbiques associés à des anticorps qui n'ont pas encore été identifiés [78].

Cas particulier de l'encéphalite à anticorps anti-NDMAr :

L'imagerie par TEP cérébrale au ^{18}F-FDG pourrait jouer un rôle dans le diagnostic de l'encéphalite des récepteurs anti-NMDA, une entité pour laquelle l'IRM a une faible sensibilité[52]. En effet, des anomalies de l'IRM ont été rapportées chez seulement 23–50 % des patients[39,98] et, il a été suggéré que la TEP au ^{18}F-FDG peut révéler des modifications pathologiques de l'encéphalite NMDAr même lorsque l'IRM et la tomodensitométrie sont normales. Plusieurs études d'imagerie ^{18}F-FDG-TEP chez ces patients ont montré des anomalies métaboliques dans différentes zones du cerveau, y compris les lobes frontaux, temporaux et occipitaux, ainsi que les noyaux gris centraux, le cervelet et le tronc cérébral [78,99]. Une fois de plus, les résultats de la TEP étaient plus clairement associés au tableau clinique (c'est-à-dire à l'implication des noyaux gris centraux et à la présence de troubles du mouvement), à la gravité de la maladie et à la récupération après le traitement que les résultats de l'IRM[99]. Cette preuve est conforme à la sensibilité élevée générale de la TEP au ^{18}F-FDG dans la corrélation et la prédiction de l'évolution clinique de la maladie[100] ainsi que la réponse au traitement. En conséquence, un rôle potentiel de la TEP au ^{18}F-FDG devrait également être étudié chez les patients chez qui on suspecte une rechute de l'encéphalite NMDAr (qui peut survenir chez environ 10 % des patients)[39].

En conséquence, Bordonne *et al* suggèrent une plus grande considération de la TEP cérébrale au ^{18}F-FDG pour soutenir le diagnostic de l'encéphalite auto-immune. La TEP cérébrale au ^{18}F-FDG apparait comme un moyen raisonnable d'améliorer la sensibilité de l'algorithme de diagnostic, en particulier chez les patients avec des IRM cérébrales normales, comme le suggèrent Morbelli *et al.* [79] et le démontrent Ances *et al*.[80] et Aupy et *al.*[101].

L'article de Ances et *al*.[80] en particulier, a montré que les résultats de l'IRM et de la TEP cérébrale au ^{18}F-FDG étaient discordants dans un grand pourcentage de cas, la TEP cérébrale au ^{18}F-FDG révélant des anomalies dans un nombre plus élevé de zones du cerveau.

Enfin, l'imagerie par TEP au ^{18}F-FDG semble être un apport attrayant au bilan proposé pour deux raisons. Premièrement, l'imagerie la TEP au ^{18}F-FDG du corps entier est souvent réalisée chez des patients atteints de syndromes paranéoplasiques pour dépister une tumeur maligne. Une telle imagerie du corps entier peut facilement être étendue pour couvrir le cerveau sans augmentation de la charge de rayonnement. Deuxièmement, des systèmes hybrides TEP/IRM sont actuellement testés dans l'algorithme de diagnostic d'autres troubles cérébraux[102] et à l'avenir, peuvent émerger comme un moyen approprié d'étudier l'encéphalite auto-immune à la fois du point de vue diagnostique et physiopathologique[103]. De nombreux groupes ont déjà commencé à remplacer l'IRM par la TEP-IRM dans l'algorithme de diagnostic d'autres troubles cérébraux[104].

2.2.2 Profils métaboliques

La TEP cérébrale au ^{18}F-FDG a la capacité d'estimer le taux métabolique cérébral local du glucose, fournissant ainsi des informations sur la fonction et le dysfonctionnement des synapses in vivo[105]. Bien que cette caractéristique soit à l'origine de la grande sensibilité et de l'utilisation clinique de cet outil, elle est également à l'origine d'un manque de spécificité.

En effet, la présence d'une réduction de la captation du ^{18}F-FDG par TEP peut être due à divers processus pathologiques sous-jacents (dysfonctionnement neuronal, atrophie, lésions vasculaires). Dans le domaine des troubles neurodégénératifs, des profils hypométaboliques spécifiques sont reconnus pour différentes maladies. L'identification de schémas pathologiques spécifiques devrait être entreprise également chez les patients atteints d'encéphalite auto-immune. En fait, les zones d'hyper- et d'hypométabolisme peuvent coexister chez ces patients, et le diagnostic étiologique de l'hypermétabolisme peut même être plus difficile, car les patients atteints d'encéphalite (qu'elle soit auto-immune ou non) peuvent présenter des zones d'hypermétabolisme.

Certains travaux ont mis en évidence des schémas d'imagerie distincts de la TEP au ^{18}F-FDG associés aux auto-anticorps les plus couramment détectés[24,32,82,86–88,90].

Les patterns retrouvés sont : association d'hypo et d'hypermétabolisme, gradient hypermétabolisme fronto-temporal/hypométabolisme pariéto-occipital (encéphalites anti NMDAr), hypermétabolisme temporal et des ganglions de la base (encéphalite anti-LGI1), hypermétabolisme temporal (autres encéphalites limbiques).[22]

De manière globale, des études TEP au ^{18}F-FDG menées chez des patients présentant des anticorps dirigés contre des antigènes intracellulaires ont mis en évidence un hypermétabolisme temporal mésial[78,106–109]. Tandis que dans les encéphalites auto-immunes présentant des anticorps dirigés contre des antigènes de surface[110–117], une implication corticale et en dehors de la région mésiotemporale a également été décrite, ceux-ci étant aussi plus susceptibles d'être associés à des schémas hypométaboliques[78].

Un métabolisme pathologique des ganglions de la base est aussi mis en évidence dans plusieurs études notamment dans les encéphalites auto-immune impliquant des autoanticorps non onconeuronaux[58].

L'encéphalite auto-immune lorsqu'elle est associée à une variété de symptômes cliniques produit des schémas mixtes hyper et hypométaboliques. Les schémas hypermétaboliques sont associés à des symptômes cliniques plus évidents que ceux hypométaboliques, mais le délai entre l'apparition des symptômes et la TEP cérébrale au ^{18}F-FDG doit être prise en compte, car un hypermétabolisme est également observé dans la phase aiguë de la maladie. Dans certains cas particuliers, l'imagerie par TEP cérébrale au ^{18}F-FDG est quasi pathognomonique d'une entité d'encéphalite auto-immune (encéphalite de Rasmussen).

Le tableau 3 présente les différents schémas métaboliques retrouvés à la TEP cérébrale au ^{18}F-FDG par Ac spécifiques. Il est issu d'une revue de la littérature récente établie par Bordonne *et al*. regroupant 17 études [78,91,101,118–131], correspondant à 267 patients.

Tableau 3 : Schémas métaboliques TEP cérébrale au ^{18}F-FDG par Ac spécifique[58]

	Anticorps		n	Hypermétabolisme seulement n(%)	Hypométabolisme seulement n(%)	Association d'hyper et d'hypométabolisme (n%)	Site d'hypermétabolisme n(%)	Site d'hypométabolisme n(%)
Anticorps non onconeuronaux	VGKC	LGI1	101[a]	80 (79 %)	4 (4%)	3(3%)	**BG : 72 (71%)** **MTL : 70 (69%)** Autre : 2 (2%)	BG : 4 (4%) MTL : 1 (1%) Corticale diffus 9 (9%) Cervelet : 0 Autre : 2 (2%)
		CASPR2	1	0	0	**1 (100 %)**	**BG : 1 (100%)** MTL : 0 Autre : 0	BG : 0 MTL : 0 **Corticale diffus : 1 (100%)** Cervelet : 0 Autre : 0
		Indéterminé	20	2 (10%)	**10 (50 %)**	8 (40%)	BG : 2 (10%) MTL : 4 (20%) Autre : 3 (15%)	BG : 0 **MTL : 8 (40%)** Corticale diffus : 7 (35%) Cervelet : 0 Autre : 4 (20%)
	NMDAR[b]		66	5 (8%)	14(21%)	**47 (71%)**	**BG : 41 (62%)** MTL : 7 (11%) **Autre : 39 (59%)***	BG : 1 (2%) MTL : 1 (2%) **Corticale diffus : 46 (70%)** Cervelet : 26 (39%) Autre : 21 (32%)
	GAD		29	5 (17%)	**21 (72%)**	3 (10%)	BG : 3 (10%) MTL : 6 (21%) Autre : 4 (14%)	BG : 0 **MTL : 17 (59%)** Corticale diffus : 1 (3%) Cervelet : 1 (3%) Autre : 10 (34%)
	GABA		3	**2 (65%)**	0	1 (33%)	BG : 0 **MTL : 3 (100%)** Autre : 0	BG : 0 MTL : 0 Corticale diffus : 1 (33%) Cervelet : 0 Autre : 0
	Autres	AChR	2	0	**2 (100%)**	0	BG : 0 MTL : 0 Autre : 0	BG : 0 **MTL : 1 (50%)** **Corticale diffuse : 1 (50%)** Cervelet : 0 **Autre : 1 (50%)**
		Non spécifié	3	1 (33%)	0	**2 (67%)**	BG : 1 (33%) **MTL : 2 (67%)** Autre : 1 (33%)	BG : 0 MTL : 0 **Corticale diffuse : 2 (67%)** Cervelet : 0 Autre : 0
		Neuropile	3	0	1	0	BG : 0 MTL : 0 Autre : 0	BG : 0 MTL : 0 **Corticale diffuse : 1 (100%)** Cervelet : 0 Autre : 0
Anticorps onconeuronaux	Hu		7	1 (14%)	**4 (57%)**	2 (29 %)	BG : 0 MTL : 2 (29%) Autre : 2 (29%)	BG : 0 MTL : 0 **Corticale diffuse : 5 (71%)** Cervelet : 0 Autre : 2 (29%)
	Ma2		3	**0**	**3 (100%)**	0	BG : 0 MTL : 0 Autre : 0	BG : 0 **MTL : 3 (100%)** Corticale diffuse : 0 Cervelet : 0 **Autre : 1 (100%)**
	Ri		1	0	**1 (100%)**	0	BG : 0 MTL : 0 Autre : 0	BG : 0 **MTL : 1 (100%)** Corticale diffuse : 0 Cervelet : 0 **Autre : 0**
Encephalite de Rasmussen			11	0	**11 (100%)**	0	BG : 0 MTL : 0 Autre : 0	BG : 0 MTL : 0 **Corticale diffuse: 11 (100%)[c]** Cervelet : 6 (11%) **Autre : 4 (37%)**
Pas d'anticorps			19	4 (21%)	**13 (68%)**	2 (11 %)	BG : 2 (11%) MTL : 2 (11%) **Autre : 3 (16%)**	BG : 1 (5%) MTL : 6 (32%) **Corticale diffuse : 3 (16%)** Cervelet : 2 (11%) **Autre : 8 (42%)**

n = nombre de TEP avec des résultats anormaux.
a = Parmi eux, 14 ne présentaient aucun schéma clair d'hypo et/ou d'hypermétabolisme.
b = Hypermétabolisme prédominant dans les lobes frontal et temporal associé à un hypométabolisme dans les zones postérieures.
c = Hypométabolisme hémisphérique
BG (basal ganglia) : ganglion de la base
MTL (mesial temporal lobe) : lobe temporal médian
NMDAR = N-Methyl-D-Asparate Receptor ; VGKC = Voltage-gated potassium channel ; LGI1 = Leucine-rich glioma inactivated 1 ; CASPR2 = Contactin-associated protein-like 2 ; GAD = Glutamic Acid Decarboxylase ; GABA = Gamma-aminobutyric acid ; AChR = anti-acetylcholine receptor

(Bordonne et al, 2021)

La figure ci-après (Figure 4), issue de la publication de Bordonne *et al*.[58] illustre les schémas cérébraux typiques de TEP au ^{18}F-FDG pour les principales entités d'auto-anticorps dans l'encéphalite auto-immune.

Ces profils de TEP métaboliques spécifiques au ^{18}F-FDG correspondant aux principaux sous-types d'autoanticorps de l'encéphalite auto-immune consolident encore la valeur de l'imagerie TEP dans le diagnostic de l'encéphalite auto-immune[58].

Figure 4 - Galerie d'images du cerveau axial ^{18}F-FDG-TEP représentatif des schémas typiques du cerveau ^{18}F-FDG TEP pour les principales entités d'auto-anticorps de l'encéphalite auto-immune

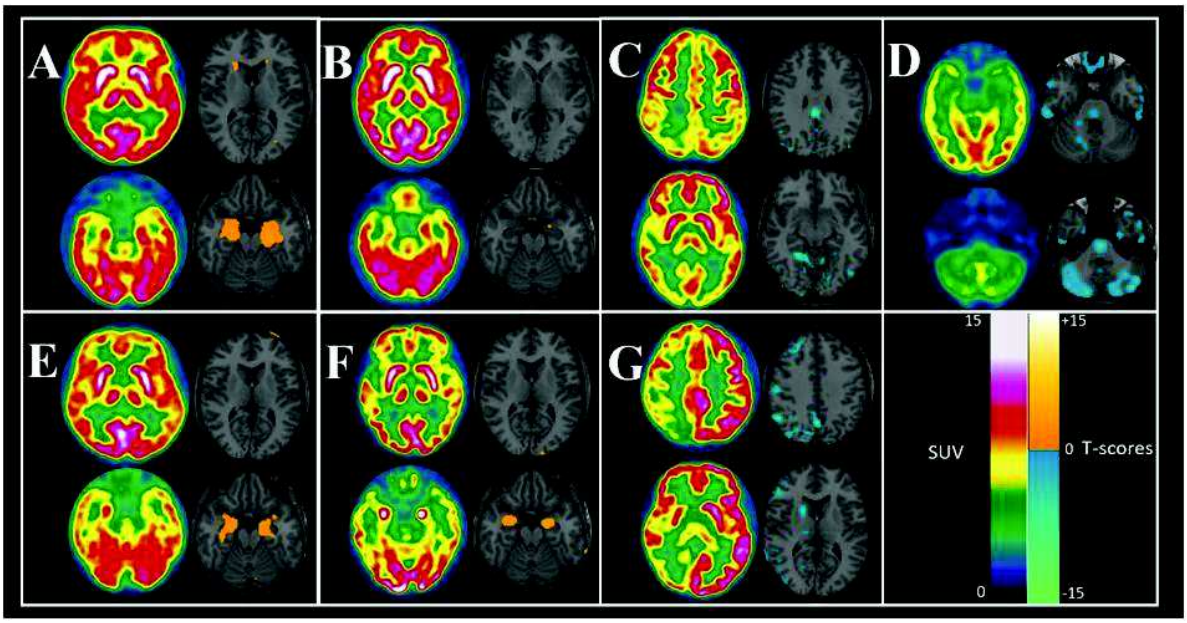

Echelle française, résultats des analyses de cartographie statistique paramétrique (SPM) après comparaison à la normale témoins (p-voxel<0,005) fusionnés sur images IRM axiales (échelles de métal chaud et d'hiver). (A) Patient de sexe masculin diagnostiqué avec une encéphalite LGI1. ^{18}F-FDG-TEP montre un hypermétabolisme des noyaux gris centraux bilatéraux et des lobes temporaux mésiaux (MTL). (B) Patiente diagnostiquée avec une encéphalite CASPR2. ^{18}F-FDG TEP montre un métabolisme accru du lobe temporal mésial gauche. (C) Patiente diagnostiquée avec une encéphalite NMDAR. Le ^{18}F-FDG-TEP montre un modèle de gradient antéro-postérieur typique avec un hypométabolisme marqué dans les zones postérieures et un métabolisme préservé dans les zones antérieures corticales. (D) Patiente diagnostiquée avec une encéphalite GAD. Le schéma ^{18}F-FDG-TEP typique montre un hypométabolisme temporal impliquant la partie mésiale du lobe. (E) Patient de sexe masculin diagnostiqué avec une encéphalite GABA-B. ^{18}F-FDG-TEP montre un hypermétabolisme dans les lobes temporaux mésiaux bilatéraux. (F) Patiente diagnostiquée avec une encéphalite auto-immune liée aux anticorps anti-Hu. Le schéma typique du cerveau ^{18}F-FDG-TEP a montré une augmentation du métabolisme dans les lobes temporaux mésiaux. (G) Patiente présentant une encéphalite de Rasmussen. ^{18}F-FDG-TEP du cerveau a montré un métabolisme asymétrique avec hypométabolisme de l'hémisphère droit et des noyaux gris centraux droits ^{18}F-FDG-TEP montre un hypermétabolisme dans les lobes temporaux mésiaux bilatéraux.

Bordonne et al (2021)

2.2.3 Modèle dynamique – Suivi – Efficacité des traitements

Les schémas métaboliques de la TEP au ^{18}F-FDG observés sont principalement influencés par le temps écoulé depuis le début des symptômes, ce qui n'est pas toujours clairement rapporté dans les études, ce qui confond les schémas des zones hypermétaboliques et hypométaboliques, qui peuvent être liés à l'évolution de la maladie[82,99] . C'est pourquoi le délai entre l'apparition des symptômes et la TEP au ^{18}F-FDG doit être prise en compte.

Globalement, il semble y avoir un hypermétabolisme durant les périodes aiguës de la maladie et un hypométabolisme dans les périodes subaiguës ou chroniques[111,132].

La TEP cérébrale au ^{18}F-FDG est aussi utile au cours du suivi : efficacité du traitement (amélioration du métabolisme), rechute (aggravation des altérations du métabolisme) et évaluation d'éventuelles séquelles : l'étude de Leypoldt *et al*.[99] démontre, bien que cela soit mis en évidence chez seulement deux patients, que la récupération des symptômes coïncide avec la normalisation du schéma du métabolisme cérébral du glucose.

2.2.4 Limites actuelles

Le rôle potentiel de la TEP cérébrale au ^{18}F-FDG dans l'approche de l'encéphalite auto-immune a été quelque peu minimisée dans l'exposé de Graus et ses collègues. Deux raisons principales sous-tendent cette reconnaissance limitée[133]. Tout d'abord, le manque de disponibilité rapide de cette méthode pour les indications nécessitant une disponibilité en urgence. Pour exemple, en France nous disposons d'environ 120 machines de TEP. Deuxièmement, la nécessité d'autres études pour valider sa valeur prédictive pour le diagnostic de l'encéphalite auto-immune est toujours d'actualité [133].

Par ailleurs, son coût n'est pas non plus à négliger puisqu'il est de l'ordre d'un millier d'euros.

2.3 TEP cérébrale au ^{18}F-FDG chez les patients Enfants et Adolescents atteints d'une encéphalite auto-immune

La tomographie par émission de positons (TEP) cérébrale associée à la tomodensitométrie (TDM) utilisant le ^{18}F-FluoroDeoxyGlucose (FDG) a joué un rôle important dans la population pédiatrique pour l'évaluation de l'épilepsie pendant de nombreuses années, notamment dans ces formes résistantes. Plus récemment, en plus de l'évaluation de la démence, l'encéphalite auto-immune est apparue comme une nouvelle indication potentielle pour l'imagerie TEP cérébrale chez l'adulte. À ce jour, les études cérébrales TEP cérébrale au ^{18}F-FDG ont été presque exclusivement réalisées chez l'adulte, la grande majorité en tant qu'évaluation des symptômes paranéoplasiques. Il n'existe que peu de données en population pédiatrique sur la TEP cérébrale au ^{18}F-FDG et les encéphalites auto-immunes malgré une connaissance et une reconnaissance de cette pathologie qui s'accroit dans la population pédiatrique. Néanmoins, l'entité qui semble la plus étudiée à ce sujet est l'encéphalite NMDA.

2.3.1 L'encéphalite à Ac anti NMDAr

L'encéphalite à anticorps anti-NMDAr est une forme grave d'encéphalite auto-immune chez les enfants et les adolescents.

Les récepteurs N-methyl-D-aspartate (NMDAr) sont des canaux cationiques d'une importance cruciale dans le développement du cortex, en raison de leur rôle dans la plasticité synaptique soutenant les fonctions d'apprentissage et de mémoire[134]. Récemment, des anticorps anti-NMDAr ciblant les sous-unités NR1 ont été décrits comme responsables d'encéphalites[135]. Il existe des preuves du rôle pathogène direct des anticorps anti-NMDAr via l'internalisation du NMDAr et l'altération de la plasticité synaptique[73,134,136].

Les anticorps anti-récepteur NMDA ont été caractérisés pour la première fois en 2007 chez douze femmes[137], deux ans seulement après la description clinique des premiers cas[138]. Ces jeunes femmes présentaient des tableaux neuropsychiatriques atypiques, avec au premier plan des symptômes psychotiques et chez qui des tumeurs ovariennes avaient été diagnostiquées et à l'origine de la production d'Ac NMDAr. Initialement, l'encéphalite à Ac NMDAr apparaissait exclusivement dans des contextes de troubles paranéoplasiques

secondaires à des tératomes ovariens chez des jeunes femmes. Nous savons désormais que cette maladie auto-immune touche tous les âges mais préférentiellement les enfants, les adolescents et les jeunes adultes[38,66], avec ou sans processus tumoral sous-jacent.

La California Encephalitis Project, une étude américaine, avait recensé 3000 cas d'encéphalites de toutes étiologies afin de caractériser leur profil épidémiologique et clinique. Elle a montré que l'encéphalite anti-NMDAr est la première cause d'encéphalite devant les encéphalites virales chez les moins de 30 ans[76].

Les encéphalites à Ac anti-NMDAr touchent préférentiellement les femmes jeunes (68%-80% des cas ; sex-ratio 4 :1)[39,139]. Dans la plus grande étude prospective, multicentrique (32 pays), Titulaer *et al*.[39] ont montré que 37 % étaient âgés de moins de 18 ans. Le sex ratio s'inverse chez les enfants de moins de 12 ans avec une fréquence plus élevée de garçon.

La présentation clinique de l'encéphalite NMDA évolue par stades de gravité différente (Figure 5). Tout d'abord, il peut être retrouvé une phase prodromique avec de la fièvre, des céphalées, un tableau clinique ressemblant à un syndrome viral. Cette phase passe souvent inaperçue.

Les prodromes sont suivis d'une phase d'installation aiguë ou subaiguë (quelques jours ou semaines après cette phase prodromique sur une période moyenne de 5 jours, ne dépassant pas deux semaines), incluant un ou plusieurs symptômes psychiatriques, isolés ou directement associés à des troubles neurologiques. Ils font partie du tableau d'encéphalite limbique[140]. L'encéphalite limbique correspond à la triade : troubles du comportement d'installation rapide (moins de 3 mois), amnésie et épilepsie temporale[141]. Il est a noté que 60 à 80% des patients présentent en premier lieu des signes psychiatriques et comportementaux : anxiété, une agitation psychomotrice mimant un état maniaque, des idées délirantes paranoïaques, mégalomaniaques, mystiques, des hallucinations riches, nombreuses, multisensorielles (visuelles, cénesthésiques, auditives…), ainsi qu'une insomnie. Ils consultent ou sont hospitalisés en première intention dans un service spécialisé en psychiatrie. En effet, 75% des patients sont vus initialement par un psychiatre et 60% sont d'abord hospitalisés en service de psychiatrie[39,140,142].

Puis survient une phase d'état, pendant laquelle les symptômes neurologiques apparaissent rapidement dans le décours naturel de la pathologie, s'ils ne sont pas présents dès le départ. Les patients présentent alors des troubles cognitifs, une confusion, des troubles du langage,

des troubles mnésiques (principalement de la mémoire antérograde), des mouvements anormaux (notamment des dyskinésies bucco-faciales) et des troubles dysautonomiques (hyperthermie, troubles du rythme cardiaque, hyper sialorrhée, troubles de la tension artérielle, incontinence urinaire, insuffisance respiratoire, troubles de la conscience).

L'instabilité neurovégétative et l'hypoventilation peuvent entrainer des conséquences mortelles via une hypoventilation centrale, ce qui justifie une prise en charge en unité de réanimation[38,143].

A noter qu'à la croisée de ces deux phases (pouvant aussi appartenir à la phase psychiatrique), des tableaux de catatonies stuporeuses ou agitées sont parfois retrouvés[52,144].

Néanmoins, certains patients n'ont pas l'évolution phasique classique et présentent une « forme fruste » avec par exemple des troubles psychiatriques isolés, ou une dystonie isolée, ou encore une épilepsie isolée [52].

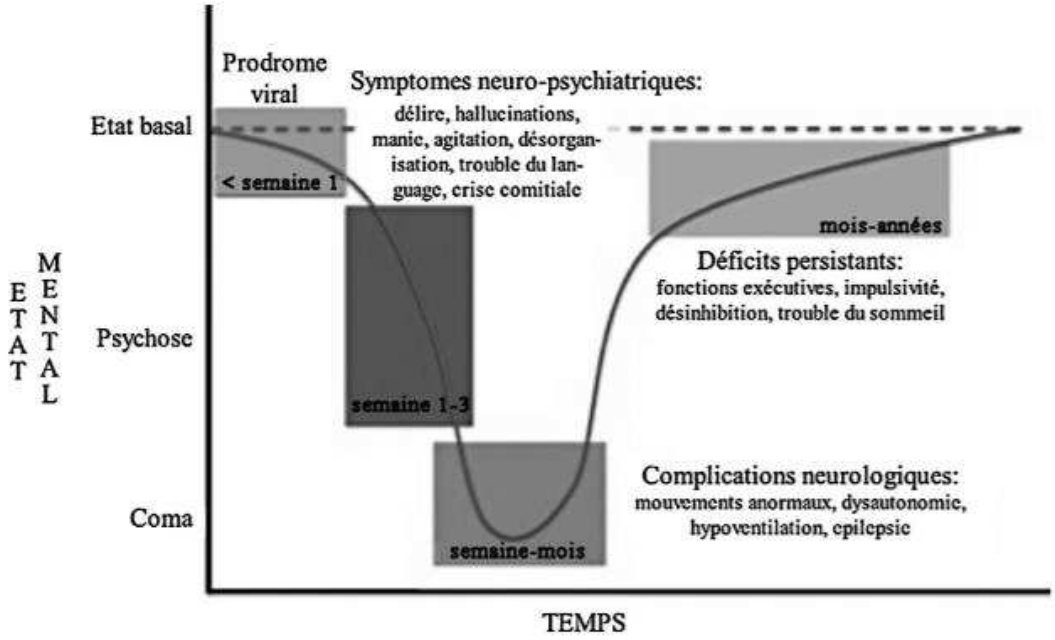

Figure 5 - Les différentes phases cliniques dans l'encéphalite anti-NMDAr[142]

La présentation clinique semble également différente selon l'âge d'apparition (Figure 6)

Chez l'enfant et l'adolescent, le tableau clinique est moins typique (Tableau 4), la présentation initiale est souvent différente de l'adulte avec comme symptômes initiaux les plus fréquents : des troubles du comportement (crises de colère d'apparition nouvelle, une agitation, une agressivité, des changements d'humeur ou de personnalité), des crises d'épilepsie, des mouvements anormaux[70,71].

Les enfants de moins de 12 ans sont nettement plus sujets aux mouvements anormaux que les adolescents et les adultes[39]. D'ailleurs, il semblerait que ces mouvements anormaux soient présents dès le début chez l'enfant, plutôt que d'apparaître lors de la phase neurologique[66,67].

Des tableaux de régression cognitive sont rapportés chez le sujet jeune, touchant particulièrement le langage et la mémoire[145,146], voir simulant un tableau de trouble autistique[147].

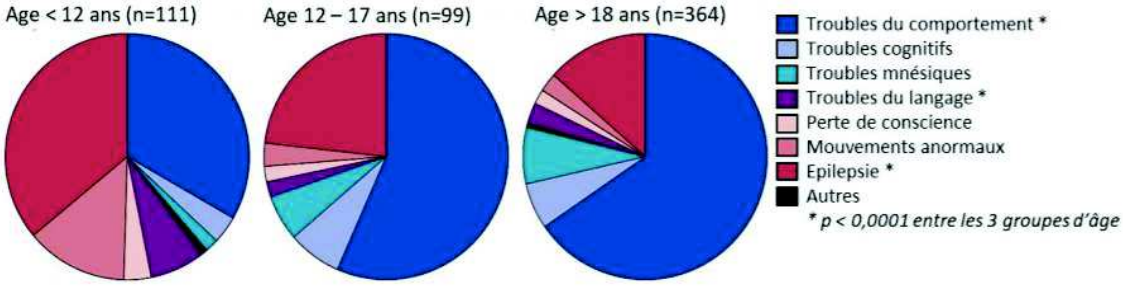

Figure 6 - Symptômes à l'installation des troubles selon l'âge des patients[39]

Tableau 4 - Symptomatologie de l'encéphalite anti-NMDAr chez l'enfant et l'adolescent[66]

Caractéristiques	Total %
Sexe féminin	81%
Age	23 mois - 18 ans
Symptômes prodromiques	48%
Symptômes de présentation	
Troubles du comportement et de la personnalité	59%
Troubles du comportement et de la personnalité et épilepsie	19%
Troubles du comportement et de la personnalité et autre symptôme	9,5%
Dystonies ou dyskinésies	9,5%
Diminution de la parole	3%
Crises d'épilepsie	77%
Mouvements anormaux	84%
Dyskinésies orofaciales	45%
Mouvements choréoathétoïdes	32%
Posture figée, rigidité musculaire	29%
Dysautonomie	86%
Hypoventilation centrale	23%

Le processus de guérison se déroule dans le sens inverse des phases de la maladie décrites ci-dessus, et le plus souvent l'hospitalisation est longue, jusqu'à 3–4 mois. Comme souvent dans les atteintes encéphaliques, les fonctions cognitives et psychiatriques sont les plus lentes à récupérer, avec des recrudescences de symptômes psychotiques et d'agitations.

Le diagnostic peut être difficile de part une présentation polysymptomatique aspécifique et de part les examens complémentaires classiques (imagerie par résonance magnétique (IRM), électroencéphalogramme, analyse standard du liquide céphalo-rachidien) qui ont une sensibilité limitée. En effet, les imageries cérébrales ne retrouvent pas d'anomalies dans 50-70% des cas[39,148,149].

2.3.2 Sensibilité et schémas métaboliques de la TEP dans l'encéphalite à Ac anti-NMDAr

Avant 2015, la littérature concernant la TEP cérébrale au ^{18}F-FDG et l'encéphalite auto-immune est très limitée dans la population pédiatrique et se limite essentiellement à des rapports de cas d'encéphalites à Ac anti-NMDAr[111,112,150–154] ou d'encéphalites séronégatives[25,155,156].

Il ne semble pas y avoir de schémas métaboliques spécifiques pour l'encéphalite NMDA chez les enfants et les adolescents[157]. Les profils TEP du cerveau au ^{18}F-FDG montrent des zones d'hypermétabolisme seul, d'hypométabolisme seul et d'hyper puis d'hypométabolisme pouvant toucher toutes les structures cérébrales (limbique, temporale, NGC, frontale, pariétale, occipitale) reflétant la vaste expression clinique de cette entité et les différentes phases de la maladie. Globalement, il semble y avoir un hypermétabolisme en phase aiguë de la maladie puis un hypométabolisme en période subaiguë.

Dans l'ensemble de ces rapports de cas, il semble y avoir une tendance à une meilleure sensibilité de la TEP par rapport à l'IRMc.

En 2015, Lagarde *et al.*[157] explorent les résultats des examens complémentaires dont les données cérébrales TEP chez 6 jeunes patients (âge médian = 10,5 ans, 4 filles) avec une encéphalite anti-NMDAr confirmée immunologiquement.

Les données recueillies par cette équipe plaident pour l'apparition retardée de lésions à l'IRM. En effet, les IRMc étaient normaux pour 4 des 6 patients. Chez 3 des 6 patients, des IRMc en série ont été effectuées montrant une normalité persistante chez deux et une stabilité de l'hypersignal du cervelet pour un autre (les auteurs avancent l'hypothèse d'une séquelle d'un traitement oncologique antérieur).

Cette série montre la faisabilité (même chez les plus jeunes, ici 3 ans) et la bonne sensibilité de la TEP cérébrale au ^{18}F-FDG. Chez tous les patients, une altération du métabolisme cérébral a été retrouvée. Ils rapportent quelques particularités de cette population : un hypométabolisme cortical étendu et symétrique surtout dans les régions postérieures (occipital 6/6 ; frontal 5/6 ; temporal 4/6 ; pariétal 3/6) ; foyer antérieur asymétrique

d'hypermétabolisme (temporal 1/6 ; frontal 1/6) ; et hypermétabolisme des noyaux gris centraux (4/6).

Lagarde *et al*. soulignent l'altération fréquente du métabolisme des noyaux gris centraux dans leur série (66%), fréquence plus importante que celle retrouvée par Bordonne *et al*[58] dans la population adulte (30 à 47%). Ces données pourraient être en cohérence avec les symptômes à prédominance neurologique dans la population pédiatrique (notamment les mouvements anormaux).

En 2019, Turpin *et al.*[158] explore via une étude rétrospective incluant 34 enfants, les résultats de la TEP dans différents types d'encéphalites aiguë dont l'encéphalite NMDA, et les encéphalites auto-immunes séronégatives. Le but de cette étude était d'évaluer le rôle de la TEP cérébrale au ^{18}F-FDG dans une cohorte d'enfants atteints d'encéphalite aiguë par rapport à l'imagerie conventionnelle et d'identifier, si possible, les schémas de distribution des anomalies cérébrales associées à des sous-types spécifiques d'encéphalites aiguës.

Turpin *et al.* retrouvent une bonne sensibilité de la TEP avec une TEP quantitative qui était anormale dans 100 % des cas, une TEP évaluée visuellement anormale chez 94,1 % des sujets, alors que l'IRM l'était dans 41,2 % et la TDM l'était dans 6,9 %.

Cette étude est la première à examiner l'utilisation de la TEP cérébrale au ^{18}F-FDG chez des sujets exclusivement pédiatriques avec suspicion d'encéphalite aiguë. Les résultats suggèrent que, malgré la sensibilité élevée de la TEP aux anomalies métaboliques présentes dans l'encéphalite, aucun schéma caractéristique d'anomalies n'a émergé pour déterminer l'étiologie de l'encéphalite aiguë. En particulier, ils n'ont pas été en mesure d'identifier un schéma pathognomonique d'anomalies corticales dans des pathologies telles que l'encéphalite anti NMDAr. Un hypermétabolisme des noyaux gris centraux a été retrouvé chez un certain nombre des patients et, dans le contexte clinique approprié, un tel hypermétabolisme est évocateur d'un processus auto-immun.

2.3.3 Particularités pédiatriques de l'absorption cérébrale du ^{18}F-FDG

Il est a noté, que par rapport aux patients adultes atteint d'encéphalite auto-immune à anticorps anti NDMAr, le gradient antéro-postérieur avec hypermétabolisme fronto-temporal

et hypométabolisme pariéto-occipital[81,99,123,159] typiquement retrouvé dans cette population[58], est plus rarement retrouvé dans la population d'âge pédiatrique[157].

Cette différence peut refléter une physiopathologie différente de la maladie ainsi qu'une absorption cérébrale particulière du FDG dans la population pédiatrique et son changement progressif avec l'âge. Quatre études ont décrit un métabolisme cérébral normal dans l'enfance[160–163], rapportant une augmentation régionale linéaire et différentielle de l'absorption du FDG avec l'âge. Par exemple, une étude de London *et al*[160] a rapporté que :

- Le putamen et les noyaux caudés ont constamment l'absorption maximale de FDG ;
- Les enfants de moins de 7 ans ont une captation de FDG plus intense dans les lobes pariétaux et occipitaux que dans les lobes frontaux ;
- Les enfants entre 7 et 10 ans ont une captation de FDG des lobes frontaux devenant plus intense que les lobes pariétaux et occipitaux ;
- Les enfants de plus de 10 ans ont une absorption thalamique du FDG devenant plus intense que les lobes pariétaux et occipitaux (mais moins que les lobes frontaux) ; Les lobes temporaux ont constamment la plus faible absorption de FDG du cortex.

Par conséquent, afin d'éviter les erreurs d'interprétation, les praticiens doivent être conscients de ces changements régionaux du métabolisme cérébral avec l'âge.

2.3.4 Corrélation clinique et degré d'altération du métabolisme

Dans l'étude de Lagarde *et al*.[157] il est également mis en évidence une bonne corrélation entre la sévérité clinique et le degré d'altération du métabolisme cérébral. De plus, la TEP cérébrale au ^{18}F-FDG en série a montré une amélioration du métabolisme cérébral parallèlement à l'évolution clinique favorable chez tous les patients.

Néanmoins, l'indication de la TEP cérébrale au ^{18}F-FDG chez l'enfant doit être mûrement réfléchie au regard du risque inhérent dû aux rayonnements ionisants[164].

3 PARTIE III : Apport de la TEP cérébrale au ^{18}F-FDG chez des enfants et adolescents présentant un tableau neuropsychiatrique : une étude rétrospective

3.1 Matériel et Méthodes

3.1.1 Objectif principal

L'objectif principal de ce travail est d'évaluer la pertinence de la prescription d'une TEP cérébrale au ^{18}F-FDG devant des tableaux cliniques neuropsychiatriques dans une population d'âge pédiatrique, notamment en discutant son pouvoir discriminant face aux encéphalites auto-immunes.

3.1.2 Sélection des patients

Nous avons mené une analyse rétrospective, monocentrique de tous les patients mineurs ayant été hospitalisés en pédopsychiatrie à l'hôpital de la Pitié Salpêtrière et ayant eu une TEP cérébrale au ^{18}F-FDG entre les années 2010 et 2020.

Selon la loi française, cette étude n'a pas nécessité l'approbation d'un comité d'éthique en raison de sa conception : non interventionnelle et rétrospective.

Ces patients ont été identifiés en effectuant une recherche dans la base de données du service de pédopsychiatrie de l'hôpital de la Pitié Salpêtrière. Nous avons ensuite fait un recueil rétrospectif des données, par étude des différents dossiers médicaux, en partenariat avec le service de médecine nucléaire.

Chaque patient a été évalué cliniquement et suivi par des praticiens spécialisés. Les informations démographiques et cliniques des patients, y compris l'âge, le sexe, les symptômes à la présentation, les études d'imagerie, les résultats biologiques et le statut des auto-anticorps ont été recherchés via la base de données informatiques de l'hôpital.

Dans notre population, des tests sanguins et des analyses du LCR approfondis avaient été effectués pour exclure les maladies inflammatoires infectieuses et systémiques.

Chaque patient a bénéficié d'au moins un EEG et une IRM cérébrale.

Nous avons exclu les patients ayant eu une TEP au ^{18}F-FDG corps entier, les images de l'étage encéphalique étant dans ce cas, non interprétables.

3.1.3 Evaluation des images cérébrales

Notre étude portera sur la conclusion du compte-rendu initial d'imagerie cérébrale de la TEP cérébrale au ^{18}F-FDG. Les images des TEP cérébrales au ^{18}F-FDG ont été évaluées visuellement.

L'évaluation quantitative des données n'a pas pu être effectuée faute de bases de données adaptées aux enfants et adolescents.

Les anomalies TEP ont été recherchées dans 14 régions d'intérêt : striatum droit/gauche, temporal interne droit/gauche, temporal autre droit/gauche, frontal droit/gauche, pariétal droit/gauche, occipital droit/gauche, cervelet droit/gauche. Il a été relevé s'il y avait un hypermétabolisme, un hypométabolisme ou un métabolisme normal dans ces régions.

3.1.4 Etudes des données

Dans l'analyse descriptive chaque variable a été décrite par effectif.

Pour l'analyse statistique, correspondant à une comparaison de proportions, nous avons utilisé un test non paramétrique : le test exact de Fisher. Ce test a été utilisé compte tenu de petits effectifs attendus ($n < 5$) dans au moins une modalité de réponse.

Cette comparaison de proportions consistait à rechercher une association significative entre TEP anormale et diagnostic d'encéphalite auto-immune (EAI).

Les statistiques ont été réalisés avec le logiciel biostatTGV.

3.2 Résultats

3.2.1 Démographie et caractéristiques des patients

Les caractéristiques démographiques et cliniques des patients sont résumées dans le tableau 5 et 6.

Tableau 5 : Caractéristiques démographiques et cliniques de notre population

	TERRAIN				
	Sexe	**Âge (ans)**	**ATCD développementaux**	**ATCD somatiques**	**ATCD psychiatriques**
Patient 1	F	12	-	-	-
Patient 2	M	10	-	Eczéma	Rituels moteurs Intérêts restreints Repli social
Patient 3	M	7		Eczéma Otites à répétition	-
Patient 4	M	15	-	Otites à répétition	Tics moteurs
Patient 5	F	17	-	-	Consommation régulière de toxique (THC)
Patient 6	M	14	-	-	-
Patient 7	M	14	Retard de langage	Otites à répétition Surpoids SAHOS Epilepsie absence	-
Patient 8	F	16	Trouble des apprentissages	Saturnisme β Thalassémie hétérozygote	-
Patient 9	F	15	-	Dermatite atopique	TOCs de lavage Trouble anxieux/angoisse de mort
Patient 10	G	12	Intelligence limite	-	Troubles du comportement
Patient 11	F	14	-	Surpoids	-
Patient 12	G	13	Troubles des apprentissages	-	Trouble du comportement
Patient 13	F	14	-	Narcolepsie type 1 Allèle DQB1*06 :02 SAS mixte léger Obésité	
Patient 14	M	4		Otites à répétition	
Patient 15	M	15	-	Asthme Encoprésie	

Tableau 6 - Caractéristiques démographiques et cliniques de notre population (bis)

	SYMPTOMATOLOGIE					
	Symptomatologie somatique	**Symptomatologie psychiatrique**			**Symptômes cognitifs**	**Syndrome catatonique (forme)**
		S. thymiques / Fonctions instinctuelles	S. psychotiques	S. anxieux		
Patient 1	-	Tristesse de l'humeur - Repli social	Idées délirantes Hallucinations visuelles et acoustico-verbales Mutisme	-	Régression cognitive	Non
Patient 2	-	Repli social majeur Refus alimentaire et hydrique Trouble du comportement hétéroagressif	Idées délirantes de persécution Syndrome de Capgras Hallucinations visuelles, acoustico-verbales et cénesthésiques Mutisme		Régression cognitive	Oui (agitée)
Patient 3	-	Repli social Anorexie Troubles du sommeil mixtes Hétéroagressivité Déshinibition	Idées délirantes de persécution Hallucinations cénesthésiques, acousticoverbales et visuelles Désorganisation psychique et comportementale	Rituels de lavage	Régression cognitive	Oui (agitée)
Patient 4	Mouvements anormaux des membres supérieurs et du chef Aphagie	Ralentissement psychomoteur Trouble du sommeil (diffiucltés d'endormissement - agitation nocturne) Mutisme	-	-	Régression cognitive	Oui (stuporeuse)
Patient 5	Epilepsie partielle secondairement généralisée Syndrome frontal Amnésie antérograde Anorexie	Symptomatologie maniaque Trouble du sommeil	Hallucinatoire acousticoverbales et visuelles	Hypocondrie	Régression cognitive	Oui
Patient 6	-	Ralentissement psychomoteur Symptomatologie maniaque	Idées délirantes mégalomaniaques Hallucinations acousticoverbales Désoganisation psychique	Anxiété	Regression cognitive	Oui (stuporeuse)
Patient 7	-	Repli social Anhédonie, Apragmatisme Hétéroagressifvité et autoagressivité Mutisme Hypersomnie	Désorganisation psychique et comportementales Attitudes hallucinatoires	Rituels comportementaux Dermatillomanie	Régression cognitive	Oui (stuporeuse)
Patient 8	Vomissements post-prandiaux	Fugue dissociative	Idées délirantes mystiques et de persécutions Désorganisation psychique et comportementales	Rituels de lavage	Régression cognitive	Oui
Patient 9	TICs moteurs sévères Trouble de la marche Trouble de l'élocution	Tristesse de l'humeur Repli social Troubles du sommeil Tri alimentaire Mutisme	Idées délirantes de persécution Hallucinations visuelles et acoustico-verbales	Angoisses de séparation	Régression cognitive	Oui (stuporeuse)
Patient 10	-	Troubles du sommeil	Idées délirantes Hallucinations visuelles et acousticoverbales Désorganisation psychique	Anxiété	Régression cognitive	Oui (stuporeuse)
Patient 11	-	Tristesse de l'humeur - Idées noires Ralentissement psychomoteur Trouble du sommeil Anorexie	Idées délirantes mystiques et de persécution Hallucinations acousticoverbales, visuelles et cénesthesiques Désorganisation psychique	Anxiété	-	Oui (stuporeuse)
Patient 12	Syndrome frontal	Agitation psychomotrice Idées noires TS par défenestration Hétéroagressivité Anorexie Quasi-mutique	Idées délirantes de persécution et mégalomaniaque Hallucinations acousticoverbales et visuelles Désorganisation psychique et comportementale	-	-	Oui (agitée)
Patient 13		Crises clastiques Incurie	Idées délirantes de persecution	Anxiété	-	Non
Patient 14	Hyperacousie, photophobie Dyskinésie faciales et membre supérieur Crises epileptiques partielles	Insomnie Enurésie Irritabilité	Hallucinations acoustico-verbales et visuelles Bizarreries	Anxiété	Régression cognitive	Oui
Patient 15		Repli social majeur Tristesse de l'humeur Apragmatisme Enurésie/Encoprésie Hyporexie	Idées délirantes de persécution Hallucinations acoustico-verbales, visuelles et cénesthésiques Désorganisation intellectuelle, émotionnelle et comportementale Dissociation idéoaffective Soliloquies	Anxiété TOC de comptage Stéréotypies	Regression cognitive	Oui (stuporeuse)

Au total, 15 patients (6 filles et 9 garçons) ont été identifiés. L'âge variait de 4 à 17 ans.

Un syndrome catatonique était présent chez treize des quinze patients (13/15), des symptômes neurologiques ont été retrouvés chez cinq patients (5/15), des symptômes psychotiques chez quatorze des quinze patients (14/15), une régression cognitive chez douze des quinze patients (12/15), un patient avait pour antécédent une épilepsie absence et une patiente avait une Narcolepsie type 1.

Le diagnostic final retenu a été établi via des réunions de concertations pluridisciplinaires réunissant des pédopsychiatres, neurologues et/ou internistes et est reporté pour chaque patient dans le tableau 7. Pour les cas d'encéphalites auto-immunes à auto-anticorps négatifs, ce diagnostic a été retenu en tenant compte de la clinique, des résultats des examens paracliniques (TEP cérébrale exclue), ainsi que de la réponse au traitement immunomodulateur et/ou immunosuppresseur.

Tableau 7 - Diagnostics retenus dans notre population

	Diagnostics retenus
Patient 1	Schizophrénie à début précoce
Patient 2	Encéphalite auto-immune à auto-anticorps négatifs
Patient 3	Encéphalite auto-immune à auto-anticorps négatifs
Patient 4	Encéphalite auto-immune à auto-anticorps négatifs
Patient 5	Encéphalite limbique à anticorps anti-R-NMDA positif
Patient 6	Premier épisode maniaque avec caractéristiques psychotiques
Patient 7	Schizophrénie à début précoce
Patient 8	Schizophrénie à début précoce
Patient 9	Episode de mélancolique délirante
Patient 10	Shizophrénie à début précoce
Patient 11	Dépression avec caractéristiques psychotiques
Patient 12	Encéphalite auto-immune à auto-anticorps négatifs
Patient 13	Encéphalite auto-immune à auto-anticorps négatifs
Patient 14	Encéphalite auto-immune à auto-anticorps négatifs
Patient 15	Schizophrénie à début précoce

Dans notre population, nous retrouvons six patients avec un diagnostic d'encéphalite auto-immune séronégative (6/15), une patiente avec un diagnostic d'encéphalite auto-immune définie à Ac anti-NMDAr (1/15), cinq patients avec un diagnostic de schizophrénie à début précoce (5/15), deux patients avec un diagnostic de dépression avec caractéristiques psychotiques (2/15) et un patient avec un diagnostic de premier épisode maniaque délirant (1/15).

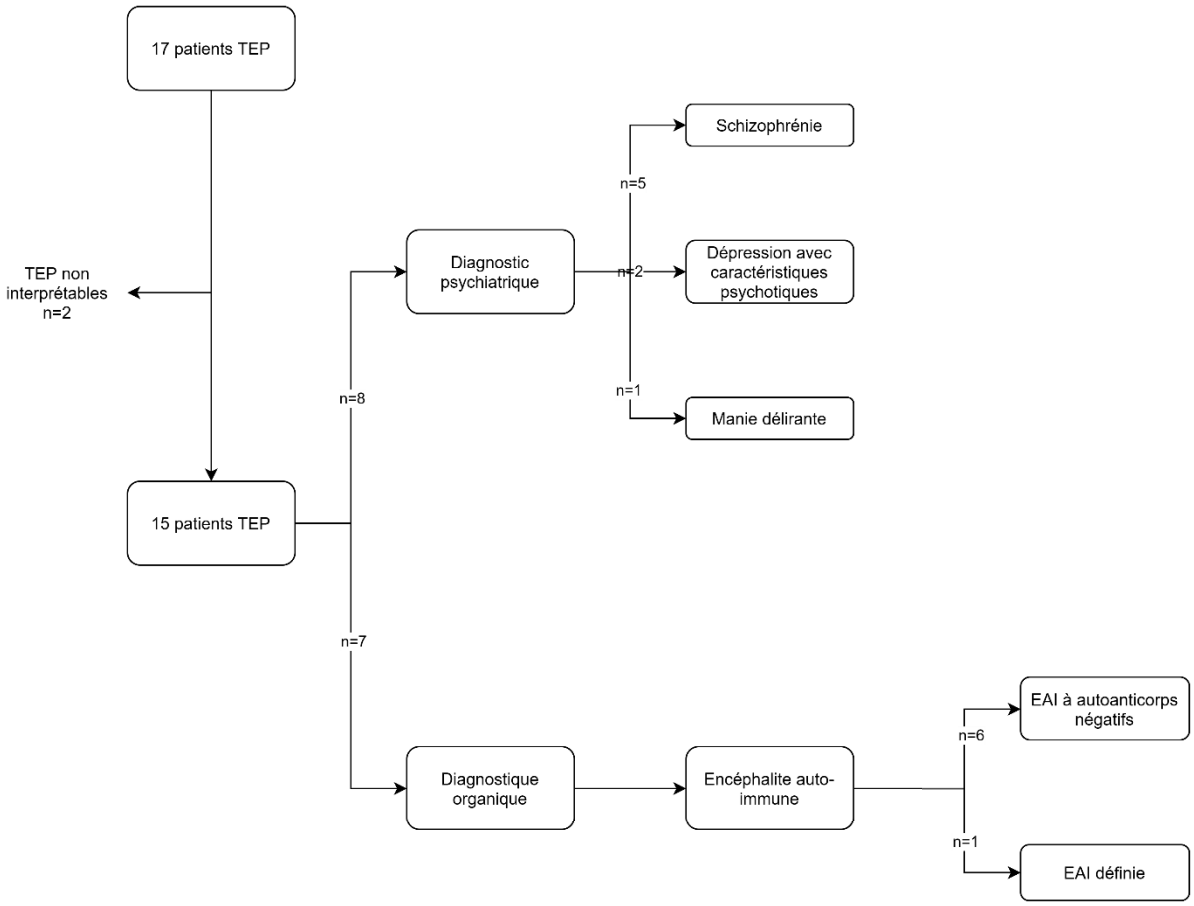

3.2.2 Examens complémentaires classiquement réalisés

Les résultats des examens complémentaires sont reportés dans le tableau 8.

3.2.2.1 Analyses sanguines

Les analyses sanguines étaient normales chez sept patients sur quinze (7/15).

Concernant les huit patients avec un diagnostic psychiatrique, six patients avaient des analyses sanguines normales (6/8). Chez deux patients ont été retrouvé des anomalies (2/8) : des anticorps antinucléaires étaient positifs chez un patient et des anticorps antistreptolysine O et anticorps antistreptodornase étaient positifs chez l'autre (ces anticorps pouvant se positiver après des infections à streptocoques ß hémolytiques du groupe A).

Concernant les six patients avec un diagnostic d'encéphalite auto-immune à auto-anticorps négatifs, seule une analyse sanguine était retrouvée sans anomalie (1/6). Les anomalies mises en évidence chez les cinq autres patients étaient multiples mais sans anticorps pouvant définir le type d'encéphalite auto-immune.

Chez la patiente atteinte d'une encéphalite à anticorps anti NMDAr, ces anticorps ont été retrouvés dans le sérum.

3.2.2.2 Analyses du LCR

Concernant l'analyse du LCR, pour onze des quinze patients, les résultats sont revenus normaux (11/15). En particulier, ils ont montré des taux normaux de protéines, de glucose et de lactate, il n'a pas été mis en évidence de pléiocytose ou de bandes oligoclonales et aucun auto-anticorps connu n'a été détecté.

Concernant les huit patients avec un diagnostic psychiatrique, les résultats de l'analyse du LCR se sont tous révélés normaux (8/8).

Concernant les six patients avec un diagnostic d'encéphalite auto-immune à auto-anticorps négatifs, trois patients n'avaient pas d'anomalies retrouvées (3/6). Chez un patient a été détectée une augmentation isolée de la fraction alpha 2 (1/6), un patient présentait des bandes oligoclonales dans le LCR (1/6). Enfin, une hyperprotéinorachie a été retrouvée pour un patient (1/6).

Chez la patiente atteinte d'une encéphalite à anticorps anti NMDAr, ces anticorps ont été mis en évidence dans le LCR. Une pléiocytose a également été retrouvée.

3.2.2.3 EEG

Tous les patients ont passé un ou plusieurs EEG de veille et/ou de sieste. Pour quatorze des quinze patients (14/15), les résultats de ces examens se sont révélés normaux ou présentant des anomalies aspécifiques.

Concernant les huit patients avec un diagnostic psychiatrique, l'EEG était normal ou révélant des anomalies aspécifiques (8/8).

Concernant les six patients avec un diagnostic d'encéphalite auto-immune à auto-anticorps négatifs, l'EEG s'est révélé normal ou présentant des anomalies aspécifiques (6/6)

Chez la patiente atteinte d'une encéphalite à anticorps anti NMDAr, le tracé EEG retrouvait des anomalies faisant évoquer une encéphalopathie.

3.2.2.4 IRM cérébraux

Les IRM cérébraux se sont révélées normaux chez neuf des quinze patients (9/15).

Concernant les huit patients avec un diagnostic psychiatrique, cinq patients avaient des résultats d'imagerie normaux (5/8), et trois patients présentaient des anomalies (3/8) : une patiente présentait des anomalies non spécifiques, un patient présentait une atrophie cortico sous corticale, enfin, un aspect de potentielle vascularite est évoqué pour une patiente.

Concernant les six patients avec un diagnostic d'encéphalite auto-immune à auto-anticorps négatifs, quatre patients avaient des imageries normales (4/6). Chez une patiente a été mis en évidence une HTIC idiopathique (1/6). Chez un patient a été retrouvé des anomalies non spécifiques (1/6).

Chez la patiente atteinte d'une encéphalite à anticorps anti NMDAr, l'IRMc révélait des anomalies aspécifiques.

Tableau 8 - Résultats des examens complémentaires classiquement réalisés

	Examens complémentaires				
	Biologie	EEG	Ponction lombaire	IRM cérébrale	Autres
Patient 1	Normale	Veille : Anormal (anomalies aspécifiques)	Normale (x1)	Normale	
Patient 2	Normale	Veille x2 : normal Sieste x1 : normal	Normale	Normale (x2)	TDM TAP : N TDM cérebral et angioscanner artériel cérébral : N TEP scan corps entier : N Echographie réno-vésicale et testiculaire : N IRM fonctionnelle avec perfusion cérébrale : N
Patient 3	Hypoaminoacidémie modérée ECA : anormal 345 puis recontrôler à 185 pour une normale à <100. NSE augmenté	Veille x3 Normal	Augmentation isolée de la fraction α2	Normale (x2)	TDM cérébrale avec et sans injection : N TDM corps entier : N PET Scan corps entier : N ETT : membrane sous aortique opérée Echo abdo : N Radio thorax : N BGSA : N
Patient 4	Anticorps antistreptolysine O positif	Normal	Normale	Normale	ECG : troubles intermittents de la conduction
Patient 5	Hypoaminoacidémie épargnant la glutamine, hyperglycinurie modérée et acidurie dicarboxylique modéré puis contrôle normalisé. Ac anti R-NMDA +	Veille : Anormal (évocateur d'encephalopathie)	Ac anti R-NMDA + 8 éléments Ac. Pyruvique légèrement augmenté	x1 Anormal (anomalies non spécifiques)	Biopsie musculaire N IRM médullaire N TDM TAP : kyste ovarien droit IRM abdo : dystrophie ovarienne modérée et formation kystique simple ovaire droit Echo abdo : kyste paraovarien et paratubaire droit TomoScintigraphie cérébrale de perfusion traceur 99mTc-ECD : anormal
Patient 6	Normale	Veille x2 : normal	Normale	Normale	-
Patient 7	Hyper β2 globulinémie ASLO + (1/400), anti streptodornases + (1/200) C3/C4 augmentés IgG anti cardiolipines + Déficit en Vit B1/B9/D et Zinc	Veille x1 : normal Sieste x1 : normal	Normale	Normale	Echographie hépatique : stéatose hépatique ETT normale Radio Thoracique : N TDMc : N TEP Scan corps entier : N
Patient 8	Normale	x1 Normal	Normale	Normale	-
Patient 9	Normale	Normal	Normale	x1 : Anormale (anomalies aspécifiques) x1 IRMc centrée sur les NGC : normale	Echographie pelvienne : N TDMc - AngioTDMc : N ETT : N
Patient 10	Normale	Veille : x1 normal, x1 anomalies aspécifiques, x1 prolongé anomalies aspécifiques Sieste : normal	Normale	x2 Anormales (atrophie cortico-sous corticale)	PEV, électrorétinogramme, FO :N TDMc : Anormale Polysomnographie : Anormale Echographie hépatique N
Patient 11	Ac antinucléaires positifs	Veille : Normal	Normale	IRMc : Anormale (anomalies aspécifiques) IRMc 3 Tesla : aspect de potentielles lésions de vascularites	-
Patient 12	Hypergammaglobulinémie Hypoalpha2globulinémie TCA allongé	Veille x2 Anormal (anomalies focales aspécifiques) Sieste x1 : Anormal	1ère PL : hyperprotéinorachie 2ème PL : normale	Anormale (anomalies aspécifiques)	Polysomnographie :N Echographie abdominale : N
Patient 13	Dysthyroïdie CH50, C3,C4 augmentés Cytolyse et cholestase hépatique	Veille : Anormal (anomalies focales aspécifiques)	Normale	Anormale (HTIC idiopathique/secondaire obésité)	Echo abdominale : fois d'allure stéatosique FOGD : Oesophagite de grade D
Patient 14	Bandes oligoclonales Ac anti TPO +	Normal	Bandes oligoclonales (sur 3ème PL)	Normale	
Patient 15	Normale	Veille : Anomalies aspécifiques Sieste : Normal	Normale	Normale	TDMc N

3.2.3 Classification des encéphalites selon Graus *et al.*[1] et score de causalité (CAUS) selon Ferrafiat *et al.*[64]

Tableau 9 - Score de Causalité et Classification de Graus dans notre population

	Score de Causalité	**Classification Graus**
Patient 1	1	-
Patient 2	5	-
Patient 3	8	-
Patient 4	8	Possible
Patient 5	10	Définie
Patient 6	1	-
Patient 7	4	-
Patient 8	3	-
Patient 9	4	-
Patient 10	3	-
Patient 11	4	-
Patient 12	8	Possible
Patient 13	5	Possible
Patient 14	5	Possible
Patient 15	2	-

Le diagnostic d'une encéphalite auto-immune « possible », « probable » ou d'une encéphalite auto-immune « définie » reposait sur des critères de consensus clinique établis par Graus *et al.*[1]

Concernant les huit patients avec un diagnostic psychiatrique, aucun d'entre eux ne répondaient aux critères pouvant orienter vers une encéphalite auto-immune « possible », « probable » ou « définie ».

Concernant les six patients avec un diagnostic d'encéphalite auto-immune à auto-anticorps négatifs, quatre patients répondaient aux critères d'encéphalite auto-immune « possible » (4/6), et seuls deux autres patients ne répondaient pas aux critères nécessaires pour l'orientation du diagnostic (2/6). La réponse au traitement immunosuppresseur/immunomodulateur était un critère central permettant de retenir le diagnostic d'EAI dans ces cas.

Le patient atteint d'une encéphalite à anticorps anti NMDAr répondait aux critères d'encéphalite auto-immune « définie ».

Le score de causalité CAUS décrit par Ferrafiat *et al*.[64] a été calculé pour chaque patient.

Les huit patients avec un diagnostic psychiatrique, avaient tous un score de CAUS<5.

Les six patients avec un diagnostic d'encéphalite auto-immune à auto-anticorps négatifs, avaient un score de causalité supérieur ou égal à 5 (CAUS ≥ 5 ; 6/6).

La patiente atteinte d'une encéphalite à anticorps anti NMDAr avait un score de causalité supérieur à 5.

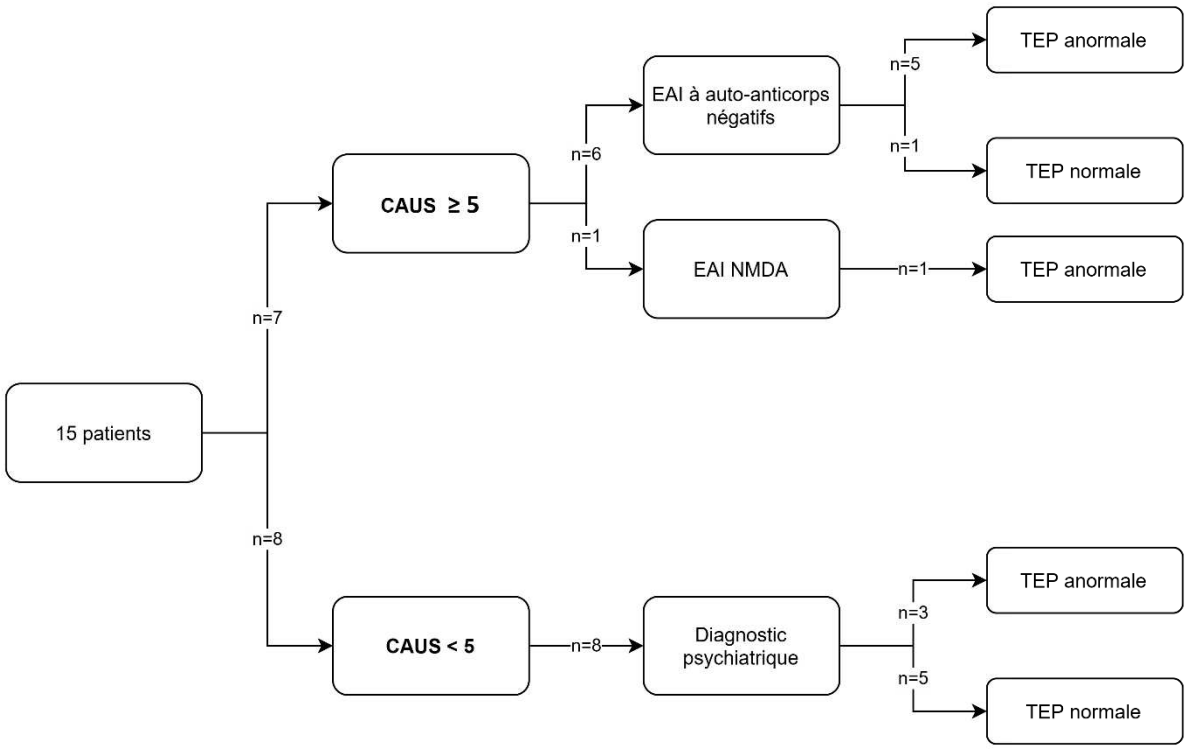

3.2.4 Résultats des TEP cérébrales au ^{18}F-FDG

L'ensemble des résultats concernant cet examen sont rapportés dans le tableau 10.

Tableau 10 - Résultats des TEP cérébrales au ^{18}F-FDG dans notre population

	TEP TDM cérébrale au 18F-FDG	
Patient 1	Normale	Pas d'anomalie en faveur d'une encéphalite auto-immune
Patient 2	Anormales (x4)	**1er** : Hypermétabolisme striatal bilatéral et Hypométabolisme discret occipital associatif gauche. **2ème** (après IL-2) : Persistance hypermétabolisme striatal associé à une asymétrie discrète du métaboisme occipital gauche. **3ème** (après Endoxan) : Hypométabolisme thalamique et occipital associatif gauche. **4ème** : Hypométabolisme au niveau occipital associatif bilatéral et visuel primaire, avec hypométabolisme thalamique ; le striatum apparaît normal.
Patient 3	Anormales (x3)	**1er** : Hypométabolisme sévère touchant le cortex temporal interne bilatéral, s'associant à un hypométabolisme discret et limité touchant le cortex préfrontal médian bilatéral. Pas d'hypermétabolisme sur les ganglions de la base. **2ème** : normalisation des hypermétabolismes bilatéraux précédemment décrits au niveau des régions préfrontales, notamment polaires ; une nette amélioration du métabolisme temporal interne antérieur bilatéral, lequel n'apparaît que discrètement diminué ce jour (atteinte sévère sur le premier examen) ; une aggravation modérée des hypométabolismes discrets précédemment décrits au niveau des régions frontomésiales, touchant également ce jour les régions orbitaires bilatérales. Le reste du métabolisme cérébral apparaît conservé, sans foyer hyperfixant suspect. Absence d'argument scintigraphique en faveur ce jour d'une encéphalite aigue évolutive. L'aspect reste toutefois compatible avec une évolution chronique. **3ème** : Hypofixation préfrontale d'allure sous corticale et hypofixation bihypocampique franche associée à des hypofixation plus modérées en pariétal gauche et cingulaire postérieure non spécifique compatible avec une encéphalopathie en phase séquellaire.
Patient 4	Anormales (x5)	**1er** (post EP) : Hypométabolisme modéré préfrontal mésial et thalamique bilatéral. **2ème** (post EP inefficace) : apparition d'un hypermétabolisme striatal et d'un hypométabolisme cortical prédominant sur le cortex associatif occipital. Cet aspect est compatible avec une encéphalite. **3ème** (post EP inefficace) : Majoration de l'hypométabolisme temporo-occipital bilatéral. Stabilité de l'hypermétabolisme striatal. **4ème** (post Rituximab, Levodopa, ECT, BZD): amélioration partielle du métabolisme de la zone visuelle postérieure (Z-score : -2,3) et visuelle primaire (Z-score de -2,1 contre un score précédent de -5,1); apparition d'un hypométabolisme médiofrontal et hippocampique modéré. **5ème** (période d'amélioration clinique notable): normalisation du métabolisme associatifs postérieurs bilatéraux ; normalisation du métabolisme striatal; stabilité de l'hypométabolisme médiofrontal et mésiotemporal 6ème : légère persistance d'un hypométabolisme médiofrontal et mésiotemporal; métabolisme normal dans le cortex postérieur
Patient 5	Anormale	Hypométabolisme du cortex gauche essentiellement fronto-temporal.
Patient 6	Normale	Pas d'anomalie en faveur d'une éncépahlte auto-immune
Patient 7	Normale	Pas d'anomalie en faveur d'une éncépahlte auto-immune
Patient 8	Anormale	Hypermétabolisme striatal bilatéral considéré comme doutaux, on ne peut écarter une encéphalite sur cet aspect
Patient 9	Normale	Pas d'anomalie en faveur d'une éncéphalite auto-immune
Patient 10	Normale	Pas d'anomalie en faveur d'une éncéphalite auto-immune
Patient 11	Anormale	Hypométabolisme franc des régions occipiales. Peut être évocateur d'un encéphalite dans ce contexte. La localisation des anomalies du métabolisme cérébral serait en faveur d'une encéphalite à Ac anti-NMDA. A confronter aux résultats biologiques.
Patient 12	Anormale	Hypométabolisme discret du cortex associatif pariétal bilatéral, un hypermétabolisme bilatéral des striata et un hypométabolisme franc temporal interne bilatéral, aspect compatible avec une encéphalite
Patient 13	Anormale	Pas d'anomalie régionale du métabolisme néocortical. Aspect normal et symétrique des structures temporales internes. Hypermétabolisme intense et bilatéral des striata. Aspect normal et symétrique des thalami. Aspect normal et symétrique des hémisphères cérébelleux. Profil métabolique compatible avec une encéphalite.
Patient 14	Normale	Pas d'anomalies en faveur d'une encéphalite auto-immune
Patient 15	Anormale	Hypométabolisme du cortex associatif pariéto-temporal gauche Aspect normal et symétrique des tructures temporales internes Aspect normal et symétrique des noyaux gris centraux, des thamali et des hémisphères cérebelleux

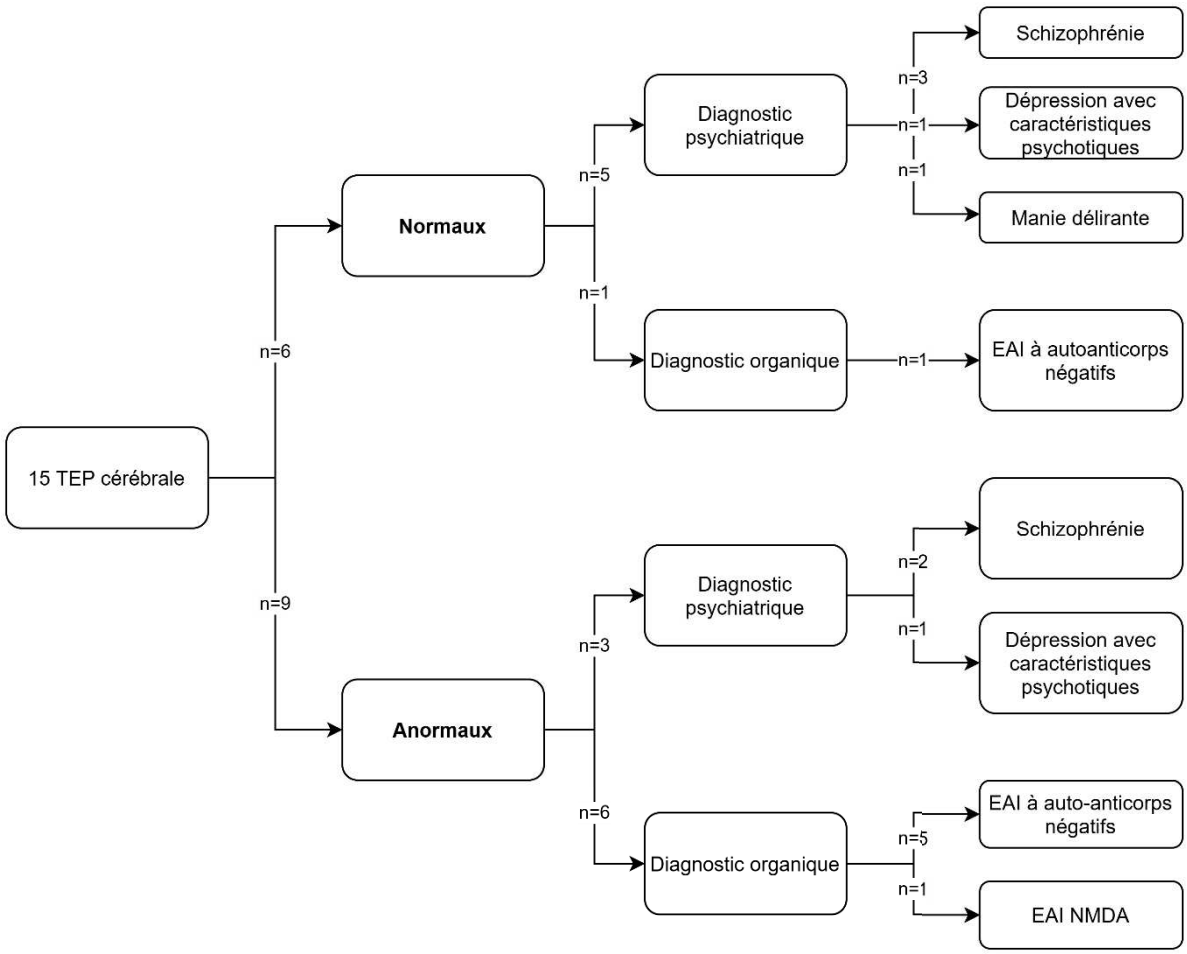

Les TEP cérébrales réalisées étaient anormales pour neuf patients (9/15) parmi lesquels trois patients (3/15) avaient un diagnostic de trouble psychiatrique et six (6/15) avaient un diagnostic d'encéphalite auto-immune à anticorps négatifs ou d'encéphalite à anticorps anti NMDAr.

Pour les autres patients (6/15), les résultats de l'examen ne montraient pas d'anomalies en faveur d'une encéphalite auto-immune. Parmi ces patients, cinq (5/6) avaient un diagnostic psychiatrique et un (1/6) avait un diagnostic d'encéphalite auto-immune à auto-anticorps négatif.

Au total,

- parmi les huit patients avec un diagnostic psychiatrique, cinq patients avaient une TEP cérébrale au ^{18}F-FDG sans anomalie (5/8) et trois patients avaient une TEP cérébrale au ^{18}F-FDG avec anomalies (3/6).

- parmi les six patients avec un diagnostic d'encéphalite auto-immune à auto-anticorps négatifs, cinq avaient une TEP cérébrale au ^{18}F-FDG anormale (5/6) et un patient avait une TEP cérébrale au ^{18}F-FDG sans anomalie (1/6).
- la patiente atteinte d'une encéphalite à anticorps anti-NMDAr a une TEP cérébrale au ^{18}F-FDG anormale.

Concernant les patients avec un diagnostic d'encéphalite auto-immune à auto-anticorps négatif et TEP cérébrale au ^{18}F-FDG anormale, sont retrouvés à l'imagerie un hypermétabolisme striatal et/ou un hypométabolisme temporal interne et/ou un hypométabolisme du cortex associatif frontal, pariétal, temporal, occipital. Ces anomalies étaient en faveur d'une encéphalite auto-immune.

Trois de ces patients ont passé plusieurs TEP à différents stades de la maladie et l'hypermétabolisme des striatas présent chez deux d'entre eux semble se normaliser avec la symptomatologie.

Il est intéressant de notifier que chez un patient présentant une encéphalite auto-immune séronégative, seule la TEP au ^{18}F-FDG est anormale et en faveur d'une d'encéphalite auto-immune, alors que tous les examens paracliniques étaient sans anomalie.

Chez les six patients atteints d'EAI avec TEP anormale, trois avait une IRM normale (3/6) et trois avait une IRM anormale (3/6).

Au sein des neuf TEP anormales, les IRM cérébrales précédemment faites étaient normales pour cinq patients (5/9) et anormales pour quatre patients (4/9).

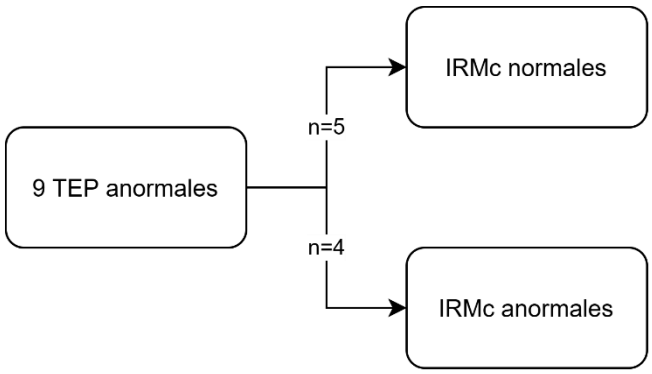

3.2.5 Résultats de l'analyse statistique

	TEP anormale %(n)	TEP normale %(n)	*p*
EAI	66,7 (6)	16,7 (1)	0,12
Pas d'EAI	33,3 (3)	83,3 (5)	

La proportion d'EAI n'est pas statistiquement différente lorsque la TEP est anormale par rapport à une TEP normale (respectivement 66,7% et 16,7% ; p = 0,12). Cependant ces résultats suggèrent une tendance statistique.

La proportion d'EAI avec une TEP anormale (85,7%) apparaît nettement supérieure à la proportion d'EAI avec TEP normale (14,3%).

3.3 Discussion

Un diagnostic précoce est primordial pour les patients atteints d'encéphalite auto-immune car il peut permettre d'initier un traitement plus précoce, ce qui peut améliorer le pronostic des patients[39].

Graus *et al*.[1] n'ont pas inclus la TEP cérébrale au ^{18}F-FDG dans leurs recommandations pour le diagnostic d'une encéphalite auto-immune *« possible »* ou *« probable »*, ceci malgré les rapports qui ont décrit des résultats caractéristiques qui soutiennent la valeur du TEP cérébrale au ^{18}F-FDG dans le bilan diagnostique de cette pathologie[26,78,79,90,91,99,155,157,159]. L'imagerie par TEP n'a probablement pas été incluse car des travaux supplémentaires sont nécessaires pour délimiter le rôle exact de cette technique d'imagerie dans le cadre d'une encéphalite auto-immune suspectée et affiner des schémas caractéristiques.

Nous n'avons pas trouvé d'association significative entre la TEP cérébrale au ^{18}F-FDG anormale et l'existence d'une encéphalite auto-immune. Compte-tenu de la faible puissance statistique de l'étude due au faible échantillonnage (n=15) et du *p* proche de la significativité (p=0,12), nous pouvons suggérer malgré tout que la TEP pourrait être un outil d'orientation pour le diagnostic de l'encéphalite auto-immune même si cela mérite largement d'être étudié par de plus amples études complémentaires.

La TEP cérébrale au ^{18}F-FDG analysée dans le cadre des encéphalites auto-immune dans la population pédiatrique n'est que très peu étudiée dans la littérature, et se concentre essentiellement sur des séries de cas ou des cas isolés.

Notre étude est une des rares études comprenant plus de 10 patients d'âge exclusivement pédiatrique étudiant l'utilisation de la TEP cérébrale au ^{18}F-FDG pour les suspicions d'EAI.

Plusieurs études suggèrent l'utilisation de la TEP cérébrale au ^{18}F-FDG comme aide au diagnostic d'une encéphalite auto-immune[58].

Dans notre étude, les examens complémentaires chez les patients atteints d'une encéphalite auto-immune sont normaux dans une proportion non négligeable tandis que les imageries par la TEP cérébrale au ^{18}F-FDG se révèlent anormales dans 85,7% des cas d'encéphalite auto-

immune (à anticorps négatifs ou NMDAr confondus). L'IRM cérébrale est, elle, anormale dans 42,8% des cas de patients ayant un diagnostic d'EAI. Cela corrobore les données retrouvées à ce sujet qui soutiennent une plus grande sensibilité de la TEP par rapport à l'imagerie traditionnelle[24,58,78,158].

A l'appui de notre analyse, les résultats d'imagerie TEP chez nos patients atteints d'une encéphalite auto-immune présentaient des anomalies déjà caractérisées pour ce type de pathologie dans la littérature.

Notre étude présente cela dit plusieurs limites. En effet, celle-ci est rétrospective et souffre des limites habituelles d'une étude de cette nature.

Sa puissance était faible au vu du petit nombre de patients inclus.

Concernant l'examen par TEP cérébrale au ^{18}F-FDG, celui-ci était réalisé à des moments différents de la maladie et certains traitements psychotropes étaient prescrits lors de la passation de l'examen. Certains médicaments sont connus pour interférer avec le métabolisme cérébral et peuvent être un facteur de confusion potentiel. Par exemple, il a été démontré que l'administration d'Halopéridol[165] et de Lorazepam[166] pouvait causer une diminution diffuse de l'absorption du FDG dans l'ensemble du cerveau y compris le cervelet. Les corticostéroïdes et les sédatifs diminuent le métabolisme cortical[167,168].

D'autre part, nos examens d'imagerie n'ont pas été réalisés sur la même machine TEP pour tous les patients. Il aurait été aussi intéressant d'obtenir les résultats de semi-quantification des images obtenues à la TEP car l'analyse cérébrale semi-quantitative est meilleure que l'analyse visuelle lorsqu'il s'agit d'observer le métabolisme anormal du glucose des patients ayant un diagnostic d'encéphalite auto-immune[128].

Nous nous interrogeons sur le diagnostic établi pour deux de nos patients pour lesquels avaient été retenus comme diagnostic une schizophrénie à début précoce (Patient 8) et une dépression avec caractéristiques psychotiques (Patient 11) et qui pourtant présentaient une imagerie par TEP anormale avec un métabolisme évocateur d'une encéphalite. Le suivi prospectif de ces patients pourra permettre de savoir si ces hypothèses diagnostiques pourront ou non se confirmer dans la durée.

Malgré ces limites retrouvées, l'analyse nous ouvre de nouvelles perspectives quant à la place de la TEP cérébrale au ^{18}F-FDG pour le diagnostic des encéphalites auto-immunes. De nouvelles études prospectives avec une population plus importante serait une manière d'asseoir l'intérêt ou non de cet examen dans la démarche diagnostique et thérapeutique dans ce type de tableaux neuropsychiatriques complexes.

La faible fréquence de la maladie rend cet objectif difficile à atteindre. Cette limitation pourrait être surmontée par la création d'une base de données centrale regroupant les études d'imagerie TEP cérébrales au ^{18}F-FDG chez des patients atteints d'encéphalite auto-immune et ainsi affiner les patterns retrouvés à l'examen dans ces pathologies.

4 Conclusion

Dans cette étude, nous avons tenté de mettre en évidence que la TEP cérébrale au ^{18}F-FDG pourrait être une aide pour différencier les causes organiques des causes non organiques, chez une population pédiatrique présentant un tableau neuropsychiatrique.

Malgré l'absence de significativité statistique, cette hypothèse mérite d'être éprouvée par d'autres études complémentaires de plus grande envergure et le cas échéant, il serait envisageable que la TEP cérébrale soit comptée parmi les examens complémentaires à réaliser au même titre que l'IRM, la PL et l'EEG.

Les praticiens qui font face à des tableaux neuropsychiatriques complexes (neurologues, psychiatres et pédopsychiatres) doivent être conscients de cette hypothèse, et se réserver le droit de réaliser une TEP cérébrale dans l'évaluation diagnostique initiale, ou en cas d'impasse diagnostique ou thérapeutique.

La passation de cet examen semble pertinente dans les phases aiguës de la symptomatologie et donc le plus précocement possible dans le parcours de soins. Son utilité pourrait éventuellement aussi s'étendre pour le suivi et l'évaluation de l'efficacité des traitements.

Nous relevons deux limites principales à l'utilisation de la TEP cérébrale en pratique courante :

- cet examen reste indisponible dans de nombreux hôpitaux, surtout en population pédiatrique
- des études prospectives complémentaires sont néanmoins nécessaires pour mieux définir les performances en termes de spécificité et de sensibilité de cet examen.

Enfin, la balance bénéfice/risque de la réalisation de cet examen doit être systématiquement évaluée devant ces tableaux neuropsychiatriques complexes en population pédiatrique.

5 Bibliographie

1. Graus, F. *et al.* A clinical approach to diagnosis of autoimmune encephalitis. *Lancet Neurol* **15**, 391–404 (2016).
2. George, B. P., Schneider, E. B. & Venkatesan, A. Encephalitis hospitalization rates and inpatient mortality in the United States, 2000-2010. *PLoS One* **9**, e104169 (2014).
3. Jmor, F., Emsley, H. C. A., Fischer, M., Solomon, T. & Lewthwaite, P. The incidence of acute encephalitis syndrome in Western industrialised and tropical countries. *Virol J* **5**, 134 (2008).
4. Mailles, A., Stahl, J.-P., & Steering Committee and Investigators Group. Infectious encephalitis in france in 2007: a national prospective study. *Clin Infect Dis* **49**, 1838–1847 (2009).
5. Granerod, J. *et al.* Causes of encephalitis and differences in their clinical presentations in England: a multicentre, population-based prospective study. *Lancet Infect Dis* **10**, 835–844 (2010).
6. Cózar Santiago, M. D. P., Sanchez Jurado, R., Sanz Llorens, R., Aguilar Barrios, J. E. & Ferrer Rebolleda, J. Limbic Encephalitis Diagnosed With 18F-FDG PET/CT. *Clin Nucl Med* **41**, e101-103 (2016).
7. Lancaster, E., Martinez-Hernandez, E. & Dalmau, J. Encephalitis and antibodies to synaptic and neuronal cell surface proteins. *Neurology* **77**, 179–189 (2011).
8. Rosenfeld, M. R. & Dalmau, J. Paraneoplastic Neurologic Disorders: A Brief Overview. *Memo* **5**, 197–200 (2012).
9. McKeon, A. Paraneoplastic and other autoimmune disorders of the central nervous system. *Neurohospitalist* **3**, 53–64 (2013).

10. Tunkel, A. R. *et al.* The management of encephalitis: clinical practice guidelines by the Infectious Diseases Society of America. *Clin Infect Dis* **47**, 303–327 (2008).
11. Granerod, J., Cousens, S., Davies, N. W. S., Crowcroft, N. S. & Thomas, S. L. New Estimates of Incidence of Encephalitis in England. *Emerg Infect Dis* **19**, 1455–1462 (2013).
12. Singh, T. D., Fugate, J. E. & Rabinstein, A. A. The spectrum of acute encephalitis: causes, management, and predictors of outcome. *Neurology* **84**, 359–366 (2015).
13. Erickson, T. A. *et al.* Infectious and Autoimmune Causes of Encephalitis in Children. *Pediatrics* **145**, (2020).
14. Ma, J., Zhang, T. & Jiang, L. Japanese encephalitis can trigger anti-N-methyl-D-aspartate receptor encephalitis. *J Neurol* **264**, 1127–1131 (2017).
15. Armangue, T. *et al.* Autoimmune post-herpes simplex encephalitis of adults and teenagers. *Neurology* **85**, 1736–1743 (2015).
16. Rössling, R. & Prüss, H. SOP: antibody-associated autoimmune encephalitis. *Neurol Res Pract* **2**, 1 (2020).
17. Hermetter, C., Fazekas, F. & Hochmeister, S. Systematic Review: Syndromes, Early Diagnosis, and Treatment in Autoimmune Encephalitis. *Front Neurol* **9**, 706 (2018).
18. Shin, Y.-W. *et al.* Treatment strategies for autoimmune encephalitis. *Ther Adv Neurol Disord* **11**, 1756285617722347 (2018).
19. Sell, J., Haselmann, H., Hallermann, S., Hust, M. & Geis, C. Autoimmune encephalitis: novel therapeutic targets at the preclinical level. *Expert Opin Ther Targets* **25**, 37–47 (2021).
20. Antoine, J.-C. Autoimmune encephalitis: paving the way for early diagnosis. *Lancet Neurol* **15**, 349–350 (2016).
21. Armangue, T., Leypoldt, F. & Dalmau, J. Autoimmune encephalitis as differential diagnosis of infectious encephalitis. *Curr Opin Neurol* **27**, 361–368 (2014).

22. Lagarde, S. & Guedj, E. Apport de la tomographie par émission de positons (TEP) cérébrale dans les encéphalites dysimmunitaires. *Medecine Nucleaire* (2015) doi:10.1016/j.mednuc.2015.03.002.
23. Dutra, L. A. *et al.* Autoimmune encephalitis: a review of diagnosis and treatment. *Arq Neuropsiquiatr* **76**, 41–49 (2018).
24. Heine, J. *et al.* Imaging of autoimmune encephalitis--Relevance for clinical practice and hippocampal function. *Neuroscience* **309**, 68–83 (2015).
25. Guetta, M. *et al.* Relevance of Brain 18F-FDG PET Imaging in Probable Seronegative Encephalitis With Catatonia: A Case Report. *Front. Psychiatry* **12**, (2021).
26. Probasco, J. C. *et al.* Abnormal brain metabolism on FDG-PET/CT is a common early finding in autoimmune encephalitis. *Neurol Neuroimmunol Neuroinflamm* **4**, e352 (2017).
27. Honnorat, J. Onconeural antibodies are essential to diagnose paraneoplastic neurological syndromes. *Acta Neurol Scand Suppl* **183**, 64–68 (2006).
28. Raspotnig, M., Vedeler, C. A. & Storstein, A. Onconeural antibodies in patients with neurological symptoms: detection and clinical significance. *Acta Neurol Scand Suppl* 83–88 (2011) doi:10.1111/j.1600-0404.2011.01549.x.
29. Zekeridou, A., Rossetti, A. O., Hottinger, A. F. & Du Pasquier, R. A. [Anti-neuronal antibodies: a rapidly developing field]. *Rev Med Suisse* **9**, 909–914 (2013).
30. Bost, C., Pascual, O. & Honnorat, J. Autoimmune encephalitis in psychiatric institutions: current perspectives. *Neuropsychiatr Dis Treat* **12**, 2775–2787 (2016).
31. Chefdeville, A., Honnorat, J., Hampe, C. S. & Desestret, V. Neuronal central nervous system syndromes probably mediated by autoantibodies. *Eur J Neurosci* **43**, 1535–1552 (2016).

32. Dalmau, J., Geis, C. & Graus, F. Autoantibodies to Synaptic Receptors and Neuronal Cell Surface Proteins in Autoimmune Diseases of the Central Nervous System. *Physiol Rev* **97**, 839–887 (2017).

33. van Coevorden-Hameete, M. H., de Graaff, E., Titulaer, M. J., Hoogenraad, C. C. & Sillevis Smitt, P. a. E. Molecular and cellular mechanisms underlying anti-neuronal antibody mediated disorders of the central nervous system. *Autoimmun Rev* **13**, 299–312 (2014).

34. Cellucci, T. *et al.* Clinical approach to the diagnosis of autoimmune encephalitis in the pediatric patient. *Neurol Neuroimmunol Neuroinflamm* **7**, e663 (2020).

35. Lancaster, E. The Diagnosis and Treatment of Autoimmune Encephalitis. *J Clin Neurol* **12**, 1–13 (2016).

36. Leypoldt, F., Armangue, T. & Dalmau, J. Autoimmune encephalopathies. *Ann N Y Acad Sci* **1338**, 94–114 (2015).

37. Mooneyham, G. C., Ferrafiat, V., Stolte, E., Fuchs, D. C. & Cohen, D. Developing Consensus in the Assessment and Treatment Pathways for Autoimmune Encephalitis in Child and Adolescent Psychiatry. *Front Psychiatry* **12**, 638901 (2021).

38. Dalmau, J. *et al.* Anti-NMDA-receptor encephalitis: case series and analysis of the effects of antibodies. *Lancet Neurol* **7**, 1091–1098 (2008).

39. Titulaer, M. J. *et al.* Treatment and prognostic factors for long-term outcome in patients with anti-NMDA receptor encephalitis: an observational cohort study. *Lancet Neurol* **12**, 157–165 (2013).

40. Wei, Y.-C. *et al.* Rapid progression and brain atrophy in anti-AMPA receptor encephalitis. *J Neuroimmunol* **261**, 129–133 (2013).

41. McKeon, G. L. *et al.* Cognitive outcomes following anti-N-methyl-D-aspartate receptor encephalitis: A systematic review. *J Clin Exp Neuropsychol* **40**, 234–252 (2018).

42. Lee, S. K. & Lee, S.-T. The Laboratory Diagnosis of Autoimmune Encephalitis. *J Epilepsy Res* **6**, 45–52 (2016).

43. Wang, R. *et al.* CSF findings in patients with anti-N-methyl-D-aspartate receptor-encephalitis. *Seizure* **29**, 137–142 (2015).

44. Lim, J.-A. *et al.* Anti-N-methyl-d-aspartate receptor encephalitis in Korea: clinical features, treatment, and outcome. *J Clin Neurol* **10**, 157–161 (2014).

45. Zuliani, L. *et al.* Management of antibody-mediated autoimmune encephalitis in adults and children: literature review and consensus-based practical recommendations. *Neurol Sci* **40**, 2017–2030 (2019).

46. Dalmau, J., Furneaux, H. M., Gralla, R. J., Kris, M. G. & Posner, J. B. Detection of the anti-Hu antibody in the serum of patients with small cell lung cancer--a quantitative western blot analysis. *Ann Neurol* **27**, 544–552 (1990).

47. Hacohen, Y. *et al.* Paediatric autoimmune encephalopathies: clinical features, laboratory investigations and outcomes in patients with or without antibodies to known central nervous system autoantigens. *J Neurol Neurosurg Psychiatry* **84**, 748–755 (2013).

48. Nosadini, M. *et al.* Longitudinal electroencephalographic (EEG) findings in pediatric anti-N-methyl-D-aspartate (anti-NMDA) receptor encephalitis: the Padua experience. *J Child Neurol* **30**, 238–245 (2015).

49. Steriade, C. *et al.* Electroclinical features of seizures associated with autoimmune encephalitis. *Seizure* **60**, 198–204 (2018).

50. Schmitt, S. E. *et al.* Extreme delta brush: a unique EEG pattern in adults with anti-NMDA receptor encephalitis. *Neurology* **79**, 1094–1100 (2012).

51. Baysal-Kirac, L. *et al.* Are There Any Specific EEG Findings in Autoimmune Epilepsies? *Clin EEG Neurosci* **47**, 224–234 (2016).

52. Dalmau, J., Lancaster, E., Martinez-Hernandez, E., Rosenfeld, M. R. & Balice-Gordon, R. Clinical experience and laboratory investigations in patients with anti-NMDAR encephalitis. *Lancet Neurol* **10**, 63–74 (2011).

53. Lancaster, E. *et al.* Antibodies to the GABA(B) receptor in limbic encephalitis with seizures: case series and characterisation of the antigen. *Lancet Neurol* **9**, 67–76 (2010).

54. Lancaster, E. *et al.* Investigations of caspr2, an autoantigen of encephalitis and neuromyotonia. *Ann Neurol* **69**, 303–311 (2011).

55. Lai, M. *et al.* Investigation of LGI1 as the antigen in limbic encephalitis previously attributed to potassium channels: a case series. *Lancet Neurol* **9**, 776–785 (2010).

56. Bartsch, T. The Hippocampus in Neurological Disease. *The Clinical Neurobiology of the Hippocampus: An Integrative view* (2012) doi:10.1093/acprof:oso/9780199592388.003.0011.

57. Bartels, F. *et al.* Clinical and Magnetic Resonance Imaging Outcome Predictors in Pediatric Anti-N-Methyl-D-Aspartate Receptor Encephalitis. *Ann Neurol* **88**, 148–159 (2020).

58. Bordonne, M. *et al.* Brain 18F-FDG PET for the diagnosis of autoimmune encephalitis: a systematic review and a meta-analysis. *Eur J Nucl Med Mol Imaging* (2021) doi:10.1007/s00259-021-05299-y.

59. Graus, F. *et al.* Neuronal surface antigen antibodies in limbic encephalitis: clinical-immunologic associations. *Neurology* **71**, 930–936 (2008).

60. Najjar, S., Pearlman, D., Zagzag, D. & Devinsky, O. Spontaneously resolving seronegative autoimmune limbic encephalitis. *Cogn Behav Neurol* **24**, 99–105 (2011).

61. Graus, F. *et al.* Syndrome and outcome of antibody-negative limbic encephalitis. *Eur J Neurol* **25**, 1011–1016 (2018).

62. Honnorat, J. *et al.* Autoimmune limbic encephalopathy and anti-Hu antibodies in children without cancer. *Neurology* **80**, 2226–2232 (2013).

63. Finke, C. *et al.* Cognitive deficits following anti-NMDA receptor encephalitis. *J Neurol Neurosurg Psychiatry* **83**, 195–198 (2012).

64. Ferrafiat, V. *et al.* A causality algorithm to guide diagnosis and treatment of catatonia due to autoimmune conditions in children and adolescents. *Schizophr Res* **200**, 68–76 (2018).

65. Balu, R. *et al.* A score that predicts 1-year functional status in patients with anti-NMDA receptor encephalitis. *Neurology* **92**, e244–e252 (2019).

66. Florance, N. R. *et al.* Anti-N-methyl-D-aspartate receptor (NMDAR) encephalitis in children and adolescents. *Ann Neurol* **66**, 11–18 (2009).

67. Chapman, M. R. & Vause, H. E. Anti-NMDA receptor encephalitis: diagnosis, psychiatric presentation, and treatment. *Am J Psychiatry* **168**, 245–251 (2011).

68. Luca, N. *et al.* Anti-N-methyl-D-aspartate receptor encephalitis: a newly recognized inflammatory brain disease in children. *Arthritis Rheum* **63**, 2516–2522 (2011).

69. Armangue, T., Petit-Pedrol, M. & Dalmau, J. Autoimmune encephalitis in children. *J Child Neurol* **27**, 1460–1469 (2012).

70. Titulaer, M. *et al.* Clinical Features, Treatment, and Outcome of 500 Patients with Anti-NMDA Receptor Encephalitis (PL01.001). *Neurology* **78**, PL01.001-PL01.001 (2012).

71. Armangue, T. *et al.* Pediatric anti-N-methyl-D-aspartate receptor encephalitis-clinical analysis and novel findings in a series of 20 patients. *J Pediatr* **162**, 850-856.e2 (2013).

72. van Sonderen, A., Petit-Pedrol, M., Dalmau, J. & Titulaer, M. J. The value of LGI1, Caspr2 and voltage-gated potassium channel antibodies in encephalitis. *Nat Rev Neurol* **13**, 290–301 (2017).

73. Moscato, E. H. *et al.* Acute mechanisms underlying antibody effects in anti-N-methyl-D-aspartate receptor encephalitis. *Ann Neurol* **76**, 108–119 (2014).

74. Zekeridou, A. *et al.* Treatment and outcome of children and adolescents with N-methyl-D-aspartate receptor encephalitis. *J Neurol* **262**, 1859–1866 (2015).

75. Dalmau, J. *et al.* An update on anti-NMDA receptor encephalitis for neurologists and psychiatrists: mechanisms and models. *Lancet Neurol* **18**, 1045–1057 (2019).

76. Gable, M. S., Sheriff, H., Dalmau, J., Tilley, D. H. & Glaser, C. A. The frequency of autoimmune N-methyl-D-aspartate receptor encephalitis surpasses that of individual viral etiologies in young individuals enrolled in the California Encephalitis Project. *Clin Infect Dis* **54**, 899–904 (2012).

77. Armangue, T. *et al.* Frequency, syndromes, risk factors, and outcome of autoimmune encephalitis following herpes simplex encephalitis: a prospective observational study and a retrospective analysis of cases. *Lancet Neurol* **17**, 760–772 (2018).

78. Baumgartner, A., Rauer, S., Mader, I. & Meyer, P. T. Cerebral FDG-PET and MRI findings in autoimmune limbic encephalitis: correlation with autoantibody types. *J Neurol* **260**, 2744–2753 (2013).

79. Morbelli, S. *et al.* Role of (18)F-FDG-PET imaging in the diagnosis of autoimmune encephalitis. *Lancet Neurol* **15**, 1009–1010 (2016).

80. Ances, B. M. *et al.* Treatment-responsive limbic encephalitis identified by neuropil antibodies: MRI and PET correlates. *Brain* **128**, 1764–1777 (2005).

81. Fisher, R. E., Patel, N. R., Lai, E. C. & Schulz, P. E. Two different 18F-FDG brain PET metabolic patterns in autoimmune limbic encephalitis. *Clin Nucl Med* **37**, e213-218 (2012).

82. Guerin, J., Watson, R. E., Carr, C. M., Liebo, G. B. & Kotsenas, A. L. Autoimmune epilepsy: findings on MRI and FDG-PET. *Br J Radiol* **92**, 20170869 (2019).

83. Diaz-Arias, L. A., Pardo, C. A. & Probasco, J. C. Autoimmune Encephalitis in the Intensive Care Unit. *Neurointensive Care Unit* 249–263 (2019) doi:10.1007/978-3-030-36548-6_17.

84. Kyritsis, A. P. *et al.* Diagnosis and treatment of limbic encephalitis in the cancer patient. *Future Oncology* **16**, 1649–1657 (2020).

85. Wang, H. & Xiao, Z. Current Progress on Assessing the Prognosis for Anti-N-Methyl-D-Aspartate Receptor (NMDAR) Encephalitis. *Biomed Res Int* **2020**, 7506590 (2020).

86. Husari, K. S. & Dubey, D. Autoimmune Epilepsy. *Neurotherapeutics* **16**, 685–702 (2019).

87. Bacchi, S. *et al.* Magnetic resonance imaging and positron emission tomography in anti-NMDA receptor encephalitis: A systematic review. *J Clin Neurosci* **52**, 54–59 (2018).

88. Arbizu, J. *et al.* Emerging clinical issues and multivariate analyses in PET investigations. *Q J Nucl Med Mol Imaging* **61**, 386–404 (2017).

89. Lim, M. & Gorman, M. Autoimmune neurologic disorders in children. *Handb Clin Neurol* **133**, 485–510 (2016).

90. Quartuccio, N. *et al.* The role of PET/CT in the evaluation of patients affected by limbic encephalitis: A systematic review of the literature. *J Neuroimmunol* **284**, 44–48 (2015).

91. Solnes, L. B. *et al.* Diagnostic Value of 18F-FDG PET/CT Versus MRI in the Setting of Antibody-Specific Autoimmune Encephalitis. *J Nucl Med* **58**, 1307–1313 (2017).

92. Yuan, J. *et al.* Changing Brain Metabolism Patterns in Patients With ANMDARE: Serial 18F-FDG PET/CT Findings. *Clin Nucl Med* **41**, 366–370 (2016).

93. Morbelli, S. *et al.* The need of standardization and of large clinical studies in an emerging indication of [18F]FDG PET: the autoimmune encephalitis. *Eur J Nucl Med Mol Imaging* **44**, 353–357 (2017).

94. Cistaro, A., Caobelli, F., Quartuccio, N., Fania, P. & Pagani, M. Uncommon 18F-FDG-PET/CT findings in patients affected by limbic encephalitis: hyper-hypometabolic pattern with

double antibody positivity and migrating foci of hypermetabolism. *Clin Imaging* **39**, 329–333 (2015).

95. Dalmau, J. & Bataller, L. Clinical and Immunological Diversity of Limbic Encephalitis: A Model for Paraneoplastic Neurologic Disorders. *Hematology/Oncology Clinics of North America* **20**, 1319–1335 (2006).
96. Trevino-Peinado, C., Arbizu, J., Irimia, P., Riverol, M. & Martínez-Vila, E. Monitoring the Effect of Immunotherapy in Autoimmune Limbic Encephalitis Using 18F-FDG PET. *Clin Nucl Med* **40**, e441-443 (2015).
97. Venkatesan, A. & Adatia, K. Anti-NMDA-Receptor Encephalitis: From Bench to Clinic. *ACS Chem Neurosci* **8**, 2586–2595 (2017).
98. Irani, S. R. *et al.* N-methyl-D-aspartate antibody encephalitis: temporal progression of clinical and paraclinical observations in a predominantly non-paraneoplastic disorder of both sexes. *Brain* **133**, 1655–1667 (2010).
99. Leypoldt, F. *et al.* Fluorodeoxyglucose positron emission tomography in anti-N-methyl-D-aspartate receptor encephalitis: distinct pattern of disease. *J Neurol Neurosurg Psychiatry* **83**, 681–686 (2012).
100. Chételat, G. *et al.* Mild cognitive impairment: Can FDG-PET predict who is to rapidly convert to Alzheimer's disease? *Neurology* **60**, 1374–1377 (2003).
101. Aupy, J. *et al.* [Autoimmune encephalitis, clinical, radiological and immunological data]. *Rev Neurol (Paris)* **169**, 142–153 (2013).
102. Bailey, D. L. *et al.* Combined PET/MRI: from Status Quo to Status Go. Summary Report of the Fifth International Workshop on PET/MR Imaging; February 15-19, 2016; Tübingen, Germany. *Mol Imaging Biol* **18**, 637–650 (2016).

103. Fayad, H., Lamare, F., Merlin, T. & Visvikis, D. Motion correction using anatomical information in PET/CT and PET/MR hybrid imaging. *Q J Nucl Med Mol Imaging* **60**, 12–24 (2016).

104. Teipel, S. *et al.* Multimodal imaging in Alzheimer's disease: validity and usefulness for early detection. *Lancet Neurol* **14**, 1037–1053 (2015).

105. Magistretti, P. J. Cellular bases of functional brain imaging: insights from neuron-glia metabolic coupling. *Brain Res* **886**, 108–112 (2000).

106. Scheid, R., Lincke, T., Voltz, R., von Cramon, D. Y. & Sabri, O. Serial 18F-fluoro-2-deoxy-D-glucose positron emission tomography and magnetic resonance imaging of paraneoplastic limbic encephalitis. *Arch Neurol* **61**, 1785–1789 (2004).

107. Hoffmann, L. A. *et al.* Anti-Ma and anti-Ta associated paraneoplastic neurological syndromes: 22 newly diagnosed patients and review of previous cases. *J Neurol Neurosurg Psychiatry* **79**, 767–773 (2008).

108. Blanc, F. *et al.* Acute limbic encephalitis and glutamic acid decarboxylase antibodies: a reality? *J Neurol Sci* **287**, 69–71 (2009).

109. Provenzale, J. M., Barboriak, D. P. & Coleman, R. E. Limbic encephalitis: comparison of FDG PET and MR imaging findings. *AJR Am J Roentgenol* **170**, 1659–1660 (1998).

110. Greiner, H., Leach, J. L., Lee, K.-H. & Krueger, D. A. Anti-NMDA receptor encephalitis presenting with imaging findings and clinical features mimicking Rasmussen syndrome. *Seizure* **20**, 266–270 (2011).

111. Pillai, S. C., Gill, D., Webster, R., Howman-Giles, R. & Dale, R. C. Cortical hypometabolism demonstrated by PET in relapsing NMDA receptor encephalitis. *Pediatr Neurol* **43**, 217–220 (2010).

112. Maqbool, M. *et al.* Novel FDG-PET findings in anti-NMDA receptor encephalitis: a case based report. *J Child Neurol* **26**, 1325–1328 (2011).

113. Caballero, P. E. J. Fluorodeoxyglucose positron emission tomography findings in NMDA receptor antibody encephalitis. *Arq Neuropsiquiatr* **69**, 409–410 (2011).

114. Padma, S., Sundaram, P. S. & Marmattom, B. V. PET/CT in the evaluation of anti-NMDA-receptor encephalitis: What we need to know as a NM physician. *Indian J Nucl Med* **26**, 99–101 (2011).

115. Maeder-Ingvar, M. *et al.* FDG-PET hyperactivity in basal ganglia correlating with clinical course in anti-NDMA-R antibodies encephalitis. *J Neurol Neurosurg Psychiatry* **82**, 235–236 (2011).

116. Mohr, B. C. & Minoshima, S. F-18 fluorodeoxyglucose PET/CT findings in a case of anti-NMDA receptor encephalitis. *Clin Nucl Med* **35**, 461–463 (2010).

117. Rey, C. *et al.* Striatal hypermetabolism in limbic encephalitis. *J Neurol* **259**, 1106–1110 (2012).

118. Kerik-Rotenberg, N. *et al.* A Metabolic Brain Pattern Associated With Anti-N-Methyl-D-Aspartate Receptor Encephalitis. *Psychosomatics* **61**, 39–48 (2020).

119. Fiorella, D. J., Provenzale, J. M., Coleman, R. E., Crain, B. J. & Al-Sugair, A. A. (18)F-fluorodeoxyglucose positron emission tomography and MR imaging findings in Rasmussen encephalitis. *AJNR Am J Neuroradiol* **22**, 1291–1299 (2001).

120. Malter, M. P., Helmstaedter, C., Urbach, H., Vincent, A. & Bien, C. G. Antibodies to glutamic acid decarboxylase define a form of limbic encephalitis. *Ann Neurol* **67**, 470–478 (2010).

121. Shin, Y.-W. *et al.* VGKC-complex/LGI1-antibody encephalitis: clinical manifestations and response to immunotherapy. *J Neuroimmunol* **265**, 75–81 (2013).

122. Masangkay, N., Basu, S., Moghbel, M., Kwee, T. & Alavi, A. Brain 18F-FDG-PET characteristics in patients with paraneoplastic neurological syndrome and its correlation with clinical and MRI findings. *Nucl Med Commun* **35**, 1038–1046 (2014).

123. Wegner, F. *et al.* Anti-leucine rich glioma inactivated 1 protein and anti-N-methyl-D-aspartate receptor encephalitis show distinct patterns of brain glucose metabolism in 18F-fluoro-2-deoxy-d-glucose positron emission tomography. *BMC Neurol* **14**, 136 (2014).

124. Flanagan, E. P. *et al.* Basal ganglia T1 hyperintensity in LGI1-autoantibody faciobrachial dystonic seizures. *Neurology - Neuroimmunology Neuroinflammation* **2**, (2015).

125. Jang, Y. *et al.* LGI1 expression and human brain asymmetry: insights from patients with LGI1-antibody encephalitis. *J Neuroinflammation* **15**, 279 (2018).

126. Tripathi, M. *et al.* Metabolic topography of autoimmune non-paraneoplastic encephalitis. *Neuroradiology* **60**, 189–198 (2018).

127. Falip, M. *et al.* Hippocampus and Insula Are Targets in Epileptic Patients With Glutamic Acid Decarboxylase Antibodies. *Front Neurol* **9**, 1143 (2018).

128. Lv, R.-J. *et al.* Semi-quantitative FDG-PET Analysis Increases the Sensitivity Compared With Visual Analysis in the Diagnosis of Autoimmune Encephalitis. *Front Neurol* **10**, 576 (2019).

129. Strohm, T. *et al.* FDG-PET and MRI in the Evolution of New-Onset Refractory Status Epilepticus. *AJNR Am J Neuroradiol* **40**, 238–244 (2019).

130. Deuschl, C. *et al.* 18F-FDG-PET/MRI in the diagnostic work-up of limbic encephalitis. *PLoS One* **15**, e0227906 (2020).

131. Liu, X. *et al.* The Clinical Value of 18 F-FDG-PET in Autoimmune Encephalitis Associated With LGI1 Antibody. *Front Neurol* **11**, 418 (2020).

132. Rosenfeld, M. R. & Dalmau, J. Anti-NMDA-Receptor Encephalitis and Other Synaptic Autoimmune Disorders. *Curr Treat Options Neurol* **13**, 324–332 (2011).

133. Graus, F. & Dalmau, J. Role of (18)F-FDG-PET imaging in the diagnosis of autoimmune encephalitis - Authors' reply. *Lancet Neurol* **15**, 1010 (2016).

134. Hughes, E. G. *et al.* Cellular and synaptic mechanisms of anti-NMDA receptor encephalitis. *J Neurosci* **30**, 5866–5875 (2010).

135. Dalmau, J., Lancaster, E., Martinez-Hernandez, E., Rosenfeld, M. R. & Balice-Gordon, R. Clinical experience and laboratory investigations in patients with anti-NMDAR encephalitis. *Lancet Neurol* **10**, 63–74 (2011).

136. Planagumà, J. *et al.* Human N-methyl D-aspartate receptor antibodies alter memory and behaviour in mice. *Brain* **138**, 94–109 (2015).

137. Dalmau, J. *et al.* Paraneoplastic anti-N-methyl-D-aspartate receptor encephalitis associated with ovarian teratoma. *Ann Neurol* **61**, 25–36 (2007).

138. Vitaliani, R. *et al.* Paraneoplastic encephalitis, psychiatric symptoms, and hypoventilation in ovarian teratoma. *Ann Neurol* **58**, 594–604 (2005).

139. Zhang, L. *et al.* Clinical characteristics, treatments, and outcomes of patients with anti-N-methyl-d-aspartate receptor encephalitis: A systematic review of reported cases. *Epilepsy Behav* **68**, 57–65 (2017).

140. Kayser, M. S. & Dalmau, J. Anti-NMDA Receptor Encephalitis in Psychiatry. *Curr Psychiatry Rev* **7**, 189–193 (2011).

141. Cartalat-Carel, S., Leston, N., Ducray, F., Rogemond, V. & Honnorat, J. [Limbic encephalitis. A misdiagnosed syndrome]. *Psychol Neuropsychiatr Vieil* **6**, 209–218 (2008).

142. Kayser, M. S., Kohler, C. G. & Dalmau, J. Psychiatric manifestations of paraneoplastic disorders. *Am J Psychiatry* **167**, 1039–1050 (2010).

143. Harutyunyan, G. *et al.* Risk Factors for Intensive Care Unit Admission in Patients with Autoimmune Encephalitis. *Front Immunol* **8**, 835 (2017).

144. Iizuka, T. *et al.* Anti-NMDA receptor encephalitis in Japan: long-term outcome without tumor removal. *Neurology* **70**, 504–511 (2008).

145. Bigi, S., Hladio, M., Twilt, M., Dalmau, J. & Benseler, S. M. The growing spectrum of antibody-associated inflammatory brain diseases in children. *Neurol Neuroimmunol Neuroinflamm* **2**, e92 (2015).

146. Maccaferri, G. E., Rossetti, A. O., Dalmau, J. & Berney, A. Anti-N-Methyl-D-Aspartate Receptor Encephalitis: A New Challenging Entity for Consultation-Liaison Psychiatrist. *Brain Disord Ther* **5**, (2016).

147. Hacohen, Y. *et al.* N-methyl-d-aspartate (NMDA) receptor antibodies encephalitis mimicking an autistic regression. *Dev Med Child Neurol* **58**, 1092–1094 (2016).

148. Gastaldi, M., Nosadini, M., Spatola, M., Sartori, S. & Franciotta, D. N-methyl-D-aspartate receptor encephalitis: laboratory diagnostics and comparative clinical features in adults and children. *Expert Rev Mol Diagn* **18**, 181–193 (2018).

149. Liu, C.-Y., Zhu, J., Zheng, X.-Y., Ma, C. & Wang, X. Anti-N-Methyl-D-aspartate Receptor Encephalitis: A Severe, Potentially Reversible Autoimmune Encephalitis. *Mediators Inflamm* **2017**, 6361479 (2017).

150. Consoli, A. *et al.* Malignant catatonia due to anti-NMDA-receptor encephalitis in a 17-year-old girl: case report. *Child and Adolescent Psychiatry and Mental Health* **5**, 15 (2011).

151. Crimì, F. *et al.* Ovarian Teratoma or Uterine Malformation? PET/MRI as a Novel Useful Tool in NMDAR Encephalitis. *In Vivo* **32**, 1231–1233 (2018).

152. Maramattom, B. V., Philip, C. & Sundaram, P. S. Idiopathic anti-NMDA-receptor encephalitis in a young Indian girl. *Neurol India* **58**, 671–672 (2010).

153. Ochoa-Figueroa, M. A. *et al.* [Changes in cerebral metabolism detected by (18)F-FDG PET-CT in a case of anti-NMDA receptor encephalitis]. *Rev Esp Med Nucl Imagen Mol* **31**, 219–222 (2012).

154. Salvucci, A., Devine, I. M., Hammond, D. & Sheth, R. D. Pediatric anti-NMDA (N-methyl D-aspartate) receptor encephalitis. *Pediatr Neurol* **50**, 507–510 (2014).

155. Sekigawa, M. *et al.* Autoimmune focal encephalitis shows marked hypermetabolism on positron emission tomography. *J Pediatr* **156**, 158–160 (2010).

156. Mahmoud, A. A. H., Al Ghamdi, F. A. S. & Johnston, M. V. Limbic encephalitis in a child: an atypical presentation. *Pediatr Neurol* **49**, 501–504 (2013).

157. Lagarde, S. *et al.* Cerebral (18)FluoroDeoxy-Glucose Positron Emission Tomography in paediatric anti N-methyl-D-aspartate receptor encephalitis: A case series. *Brain Dev* **38**, 461–470 (2016).

158. Turpin, S. *et al.* 18F-Flurodeoxyglucose positron emission tomography with computed tomography (FDG PET/CT) findings in children with encephalitis and comparison to conventional imaging. *Eur J Nucl Med Mol Imaging* **46**, 1309–1324 (2019).

159. Lee, E. M. *et al.* 18F-Fluorodeoxyglucose Positron-Emission Tomography Findings with Anti-N-Methyl-D-Aspartate Receptor Encephalitis that Showed Variable Degrees of Catatonia: Three Cases Report. *J Epilepsy Res* **4**, 69–73 (2014).

160. London, K. & Howman-Giles, R. Normal cerebral FDG uptake during childhood. *Eur J Nucl Med Mol Imaging* **41**, 723–735 (2014).

161. London, K. & Howman-Giles, R. Voxel-based analysis of normal cerebral [18F]FDG uptake during childhood using statistical parametric mapping. *Neuroimage* **106**, 264–271 (2015).

162. Hua, C., Merchant, T. E., Li, X., Li, Y. & Shulkin, B. L. Establishing age-associated normative ranges of the cerebral 18F-FDG uptake ratio in children. *J Nucl Med* **56**, 575–579 (2015).

163. Shan, Z. Y. *et al.* Cerebral glucose metabolism on positron emission tomography of children. *Hum Brain Mapp* **35**, 2297–2309 (2014).

164. Stauss, J. *et al.* Guidelines for 18F-FDG PET and PET-CT imaging in paediatric oncology. *Eur J Nucl Med Mol Imaging* **35**, 1581–1588 (2008).

165. Bartlett, E. J. *et al.* Effects of haloperidol challenge on regional cerebral glucose utilization in normal human subjects. *Am J Psychiatry* **151**, 681–686 (1994).

166. Wang, G.-J. *et al.* Evaluation of gender difference in regional brain metabolic responses to lorazepam. *Psychiatry Research: Neuroimaging* **82**, 37–46 (1998).

167. Fulham, M. J. *et al.* Decreased cerebral glucose metabolism in patients with brain tumors: an effect of corticosteroids. *J Neurosurg* **83**, 657–664 (1995).

168. Matheja, P. *et al.* Drug-induced changes in cerebral glucose consumption in bifrontal epilepsy. *Epilepsia* **41**, 588–593 (2000).

RESUMÉ

Contexte : L'encéphalite auto-immune est une pathologie rare mais grave pouvant avoir un impact important sur le plan fonctionnel, cognitif et vital des patients. Son diagnostic précoce est un enjeu de taille pour initier un traitement rapide et incisif et ainsi pouvoir espérer un rétablissement et une issue favorable. Cet objectif est un défi en raison des présentations cliniques variées et du retard à l'obtention des résultats du panel d'anticorps parfois inconnus. Chez les patients adultes, certaines études ont suggéré un rôle potentiel de la tomographie cérébrale par émission de positons comme un nouvel outil d'évaluation de l'encéphalite auto-immune. A ce jour, très peu d'études à ce sujet porte sur une population d'âge pédiatrique. Cette étude rétrospective a été réalisée en population pédopsychiatrique afin d'évaluer la pertinence de la prescription d'une TEP cérébrale au ^{18}F-FDG dans les tableaux cliniques neuropsychiatriques, notamment en discutant son pouvoir discriminant face aux encéphalites auto-immunes.

Méthode : Nous avons inclus quinze patients mineurs ayant tous bénéficiés d'une TEP cérébrale au ^{18}F-FDG lors de leur hospitalisation en pédopsychiatrie à l'hôpital de la Pitié Salpêtrière. Ces examens ont été indiqués devant un tableau neuropsychiatrique complexe avec suspicion d'encéphalite auto-immune.

Résultats : Six TEP cérébrales au ^{18}F-FDG se sont révélées normales. Parmi ces six patients, cinq avaient un diagnostic psychiatrique et un avait un diagnostic d'encéphalite auto-immune à anticorps négatif. Neuf patients avaient une TEP cérébrale au ^{18}F-FDG anormale. Trois d'entre eux avaient un diagnostic psychiatrique et six avaient un diagnostic d'encéphalite auto-immune. Il n'a pas été montré d'association statistiquement significative entre les variables TEP anormale et EAI malgré une tendance statistique pouvant évoquer un lien potentiel entre TEP anormale et la présence d'une EAI.

Conclusion : Malgré une absence de significativité des tests statistiques, la TEP cérébrale au ^{18}F-FDG pourrait être une aide pour différencier les causes organiques des causes non organiques, chez une population pédiatrique présentant un tableau neuropsychiatrique. Des études de plus grande ampleur sont nécessaires pour asseoir la place de cet examen comme un outil de première ligne dans la démarche diagnostique. Cela permettrait ainsi d'orienter précocement le psychiatre ou d'autres cliniciens vers le diagnostic clinique d'une encéphalite auto-immune.

MOT CLÉS : TEP – ^{18}F-FDG – Catatonie – Encéphalite auto-immune – Tableau neuropsychiatrique - Pédopsychiatrie