



HAL
open science

Apport de la photographie en pathologie de la muqueuse buccale

Helen Olugbeje

► **To cite this version:**

Helen Olugbeje. Apport de la photographie en pathologie de la muqueuse buccale. Sciences du Vivant [q-bio]. 2020. dumas-03407402

HAL Id: dumas-03407402

<https://dumas.ccsd.cnrs.fr/dumas-03407402>

Submitted on 28 Oct 2021

HAL is a multi-disciplinary open access archive for the deposit and dissemination of scientific research documents, whether they are published or not. The documents may come from teaching and research institutions in France or abroad, or from public or private research centers.

L'archive ouverte pluridisciplinaire **HAL**, est destinée au dépôt et à la diffusion de documents scientifiques de niveau recherche, publiés ou non, émanant des établissements d'enseignement et de recherche français ou étrangers, des laboratoires publics ou privés.



Distributed under a Creative Commons Attribution - NonCommercial - NoDerivatives 4.0
International License



UNIVERSITÉ DE PARIS

FACULTE DE SANTÉ

UFR D'ODONTOLOGIE
5, Rue Garancière 75006 PARIS

Année 2020

N°

THÈSE pour le DIPLÔME D'ETAT DE DOCTEUR

en CHIRURGIE DENTAIRE

présentée et soutenue publiquement le

par **Helen OLUGBEJE**

APPORT DE LA PHOTOGRAPHIE EN PATHOLOGIE DE LA MUQUEUSE BUCCALE

Dirigée par Mme la Docteure Juliette ROCHEFORT

JURY

M. le Professeur Yvon ROCHE	Président
M. le Docteur Charles GOSSIOME	Assesseur
Mme la Professeure Géraldine LESCAILLE	Assesseur
Mme la Docteure Juliette ROCHEFORT	Assesseur
M. le Docteur Hervé TARRAGANO	Assesseur
Mme la Docteure Scarlett AGBO-GODEAU	Invitée

UNIVERSITÉ DE PARIS

Présidente de l'Université :

Mme la Professeure Christine CLERICI

Doyenne de l'U.F.R. d'Odontologie :

Mme la Professeure Ariane BERDAL

Directrice Générale des Services :

Madame Pascale SAINT-CYR

JURY

M. le Professeur Yvon ROCHE

Président

M. le Docteur Charles GOSSIOME

Assesseur

Mme la Professeure Géraldine LESCAILLE

Assesseur

Mme la Docteure Juliette ROCHEFORT

Assesseur

M. le Docteur Hervé TARRAGANO

Assesseur

Mme la Docteure Scarlette AGBO-GODEAU

Membre invitée

M. le Professeur Yvon ROCHE

Docteur en Chirurgie Dentaire
Docteur d'État en Odontologie
Professeur des Universités - Praticien
Hospitalier

Pour l'honneur que vous me faites en acceptant de présider le jury de cette thèse. Je vous prie d'accepter ma profonde gratitude et mes sincères remerciements.

M. le Docteur Charles GOSSIOME

Docteur en Chirurgie Dentaire
Assistant Hospitalo-Universitaire

Pour l'honneur que vous me faites en participant au jury de cette thèse, ainsi que pour votre bienveillance. Je vous prie d'accepter mes sincères remerciements.

**Mme la Professeure Géraldine
LESCAILLE**

Docteur en Chirurgie Dentaire
Professeur des Universités - Praticien
Hospitalier

Pour l'honneur que vous me faites d'être membre du jury de cette thèse, ainsi que pour votre implication dans le DES de chirurgie orale. Veuillez recevoir l'expression de mes remerciements les plus sincères, ma reconnaissance ainsi que mon profond respect.

Mme la Docteure Juliette ROCHEFORT

Docteur en Chirurgie Dentaire
Maître de Conférences des Universités-
Praticien Hospitalier

Pour l'honneur que vous m'avez fait en acceptant la direction de cette thèse et pour les précieuses corrections que vous y avez apportées. Je vous remercie pour votre confiance et la bienveillance avec laquelle vous m'avez guidée. Je vous prie d'accepter ma profonde gratitude, mon profond respect et mes sincères remerciements.

M. le Docteur Hervé TARRAGANO

Docteur en Chirurgie Dentaire
Maître de Conférences des Universités -
Praticien Hospitalier

Pour l'honneur que vous me faites de participer au jury de cette thèse. Veuillez recevoir mes sincères remerciements.

**Mme la Docteure Scarlett AGBO-
GODEAU**

Docteur en médecine
Praticien hospitalier

Pour l'honneur que vous me faites d'être membre invitée du jury de cette thèse, pour votre bienveillance et la qualité de votre enseignement en pathologie de la muqueuse buccale. Veuillez recevoir mes sincères remerciements et mon profond respect.

Remerciements particuliers aux Pr Fricain et Torres d'avoir accepté de soumettre l'enquête respectivement aux membres du GEMuB et de la SFCO, ainsi qu'aux praticiens ayant répondu au questionnaire.

Je remercie également Mme Cellier Candice pour son aide précieuse et ses conseils avisés.

Introduction	3
I. Utilité de la photographie dans la prise en charge du patient en pathologie de la muqueuse buccale.....	5
1.1. La photographie comme outil diagnostic.....	5
1.1.1. L'utilisation de la photographie pour la visualisation des lésions	6
1.1.2. L'utilisation de la photographie pour la détermination d'un diagnostic de certitude lors de cas atypiques ou pluridisciplinaires	7
1.2. La photographie comme outil thérapeutique et de suivi clinique	10
1.2.1. Pour la prise en charge et la décision thérapeutique.....	10
1.2.2. L'utilisation de la photographie pour le suivi, et l'évaluation de l'impact des thérapeutiques	12
1.2.3. L'utilisation de la photographie pour le suivi des patients à long terme	18
1.3. La photographie comme outil pour l'enseignement et la recherche clinique	21
1.3.1. Transmissions du savoir clinique, enseignement	21
1.3.2. Diffusion des cas rares et atypiques, publications et communications	23
1.4. La photographie comme outil pour la santé publique.....	24
1.5. Archivage et gestion de photothèque clinique	28
II. Les limites de l'outil photographique	31
2.1. Les limites techniques	31
2.1.1. Les limites techniques dues à l'absence de données cliniques visibles	31
2.1.2. Les limites techniques dues à la prise des clichés	32
2.1.3. Les limites techniques dues à l'observance du patient.....	38
2.1.4. Les limites techniques dues à la reproductibilité des clichés	39
2.1.5. Les limites techniques dues à l'utilisation des smartphones	41
2.1.6. Les limites dues aux défauts d'annotation des photos	43
2.2. Les limites dues aux complexités de l'aspect médico-légal	43
2.2.1. Justifications thérapeutiques en cas de recours légal.....	43
2.2.2. Aspect médico-légal du stockage des images	47
2.2.3. Aspect médico-légal de diffusion des images	49
2.2.4. Les dérives	56
III. Enquête sur l'utilisation de la photographie auprès des praticiens spécialistes	60
3.1. Objectifs	60
3.2. Matériel et méthode.....	60

3.3.	Résultats	61
3.4.	Discussion	66
3.5.	Conclusion	69
IV.	Nécessité de l'utilisation de la photographie clinique ?	70
4.1.	Bilan sur la nécessité de l'utilisation de la photographie clinique.	70
4.2.	Comparaison avec la revue de littérature	71
4.3.	Télé médecine et perspectives	75
	Conclusion.....	79
	Annexes	80
	Bibliographie.....	84
	Table des figures	93
	Table des tableaux	94
	Index.....	95

Introduction

La photographie est un procédé, ou technique, permettant d'obtenir l'image durable d'objets ou de personnes, par l'action de la lumière sur une surface sensible. Son premier emploi rapporté, figure dans les Carnets d'Hercule Florence, à la date du 21 janvier 1834 (Wiedemann 1983). Tout d'abord employée dans un but artistique, la photographie était utilisée par les peintres comme aide pour leurs travaux. Puis rapidement, elle a évolué vers un moyen d'expression à part entière, donnant naissance aux « photographes ». Elle a ensuite été utilisée comme témoin de faits historiques à partir de 1880, permettant le développement de la notion de « photos reportage ». Au début des années 1900, la photographie est ensuite également devenue un outil de recherche. En effet, elle était utilisée, par exemple, par les archéologues pour attester de l'existence des faits observés et faciliter la prise de notes. Plus rapides et plus précises qu'un croquis, les photographies permettaient d'enregistrer les multiples détails et de prolonger l'étude du terrain en laboratoire. Art progressivement devenu populaire, la photographie a ensuite été pratiquée par des amateurs pour immortaliser des souvenirs ou événements familiaux. Ces différentes évolutions ont été guidées par les innovations et progrès techniques de la photographie. En effet, les premiers appareils étaient très complexes d'utilisation et peu mobilisables. Au moins deux personnes étaient nécessaires à leur utilisation, l'un fixant l'objectif, l'autre tenant le flash. Les avancées technologiques ont permis de réduire le volume des appareils et des flashes y ont été, peu à peu, intégrés jusqu'à devenir, aujourd'hui, des appareils photos de poche, pouvant même être intégrés aux téléphones. Les smartphones, dont les ventes mondiales annuelles dépassaient le milliard d'unités en 2014 (Auffray 2019), représentent maintenant un moyen simple et extrêmement utilisé pour prendre des photos. Associés aux nouvelles technologies de la communication (internet, réseaux sociaux...), ils permettent un partage presque instantané des clichés, faisant de la photo un moyen de communication précis et quasi immédiat.

En médecine, cet outil était utilisé depuis pratiquement sa création. Tout d'abord en microbiologie (1839), puis chirurgie (1842), et psychiatrie (1848), en neurophysiologie (1852), et dermatologie (1865) (Régner 1995). Les illustrations n'étaient cependant utilisées qu'en vue de publications et/ou d'enseignement. Aujourd'hui, la photographie est utilisée à différents niveaux. Elle peut être utilisée, en pathologie de la muqueuse buccale, pour préciser ou établir un diagnostic, permettant une meilleure visualisation des lésions intra-orales, ou

lorsque les manifestations cliniques sont atypiques et nécessitent la discussion du cas en staff, ou encore dans les cas de télémédecine. Elle peut également servir à la thérapeutique et au suivi du patient, décision du traitement en RCP, évolution de la situation clinique et comparaison des différents états intrabuccaux etc., enfin, elle est également utilisée comme outil pour l'enseignement et la recherche clinique.

Cependant, cet outil a des limites que le praticien doit connaître. Le manque de contact avec le patient et ses lésions est un point important et les cadres médico légaux d'utilisation et de diffusion sont de plus en plus fixés.

Aujourd'hui, la photographie est utilisée de manière différente selon les praticiens et dans des buts distincts. Les aspects légaux ne sont pas toujours pris en compte. Nous avons voulu faire le point sur l'apport de cet outil en pathologie de la muqueuse buccale, et par un questionnaire soumis auprès de nos collègues (entre le 01-10-2019 et le 10-12-2019), sur son utilisation par les praticiens et son apport dans la prise en charge des patients atteints de ces pathologies.

I. Utilité de la photographie dans la prise en charge du patient en pathologie de la muqueuse buccale

Dans le cadre de la prise en charge des patients en pathologie de la muqueuse buccale, la photographie peut être utilisée à différents niveaux, au moment de l'établissement du diagnostic, lors du suivi du patient, mais aussi dans les échanges entre praticiens lors de réunion de staff, de congrès, ou encore d'enseignements.

1.1. La photographie comme outil diagnostic

D'après la définition du Larousse médical (Larousse), le diagnostic est le temps de l'acte médical permettant d'identifier la nature et la cause de l'affection dont un patient est atteint. Le diagnostic proprement dit, ou diagnostic positif nécessite un examen clinique. Celui-ci comprend un entretien avec le patient qui permet de retracer l'histoire de la maladie, de préciser les antécédents familiaux, chirurgicaux, généraux, le mode de vie du patient (« anamnèse »), et un examen physique général ou orienté, à la suite de l'entretien. Au terme de la consultation, l'examen clinique peut être complété par des examens paracliniques ou complémentaires.

Dans ce cadre, la photographie est un outil récemment utilisé en médecine et odontologie. Pouvant être un complément d'observation des lésions endobuccales, les photographies constituent un complément d'informations pouvant être important dans certains cas, pour la détermination du diagnostic de certitude. Elles peuvent permettre une meilleure visualisation des lésions, peuvent être supports visuels lors de discussion en réunion de concertation pluridisciplinaire ou en staff de discipline, ou encore, elles peuvent permettre la comparaison des états lésionnels à des dates différentes, donnant ainsi un suivi cinétique des lésions.

Les clichés photographiques peuvent donc constituer différents apports et être utilisés à diverses fins.

1.1.1. L'utilisation de la photographie pour la visualisation des lésions

Pour visualiser des lésions à distance du jour de la consultation

En pratique clinique, la photographie permet d'enregistrer une situation chez un patient, à un instant donné et de conserver les images pour une durée indéterminée. Etant un examen complémentaire non invasif, elle permet une dilatation relative du temps et de l'espace (Loiacono et Pascoletti 2011). En effet, grâce à la sauvegarde des photographies, l'étude d'un état clinique à un instant T est possible même en l'absence du patient, et cela autant de fois que nécessaire. C'est ce même principe qui est utilisé par la police scientifique. En effet, la photographie permet un enregistrement visuel permanent des scènes de crime et joue ainsi un rôle dans l'analyse des indices et la progression de l'enquête. En effet, les clichés peuvent être étudiés à tout moment et dévoiler de nouveaux éléments au fur et à mesure des investigations. La photographie intervient également pour la reconstitution des scènes de crime, permettant une visualisation plus aisée des lieux et des faits (Gouse et al. 2018).

Pour visualiser des lésions à fort grossissement

L'analyse des images sur un écran d'ordinateur, d'appareil photo ou de téléphone portable permet d'agrandir considérablement les détails et de relever ainsi des signes, des différences de couleur, des reliefs qui auraient pu passer inaperçus lors de l'examen clinique, ou bien qui n'auraient été visibles qu'à l'aide d'une loupe ou d'un microscope. Cela est permis grâce à la haute résolution des appareils disponibles sur le marché actuellement (Sheridan 2017).

Enfin, une consultation médicale peut être perturbée par des éléments extérieurs qui peuvent altérer le jugement du clinicien (stress, fatigue, retard, problèmes personnels, etc.), et ainsi modifier sa perception des détails. Les clichés pourraient donc permettre au praticien d'affiner ou confirmer son diagnostic (Terry et al. 2008).

Pour visualiser une lésion non présente le jour de la consultation

De plus, de nombreux patients consultent alors que les lésions orales dont ils se plaignent ne sont plus visibles le jour de la consultation. Des photographies intrabuccales prises par les patients eux-mêmes ou leurs proches, peuvent alors permettre une visualisation des lésions. Une étude menée par le Pr Fricain, en cours de publication, a analysé l'apport de ces clichés dans la détermination du diagnostic. Elle a été réalisée de janvier à août 2017, dans 2 hôpitaux

publics à Paris et à Bordeaux et dans un cabinet privé de chirurgie orale à Marseille. Les patients qui se présentaient en consultation de pathologie de la muqueuse buccale avec un cliché de leur lésion pris au smartphone, étaient inclus dans l'étude. Pour chacun, le praticien remplissait un questionnaire afin de collecter des informations relatives au patient (sexe, âge, raisons ayant motivé la prise du cliché), la qualité de la photo et les éléments qu'elle apporte, le diagnostic supposé de la lésion et enfin le diagnostic final. Les auteurs évaluaient que les images avaient un intérêt pour le diagnostic, si elles avaient permis de le confirmer ou de le modifier, ce qui fut le cas dans 68% des cas. Ils concluaient que l'intérêt du cliché était significativement plus important lorsque la lésion n'était plus présente lors de la consultation ou lorsqu'elle avait un aspect différent entre la clinique et la photographie. La qualité de l'image importait peu.

Les clichés pris par le patient permettent donc d'apporter des informations supplémentaires lors de la consultation, en particulier lorsqu'une lésion a disparu ou s'est modifiée entre-temps et orientent ainsi les hypothèses diagnostiques du praticien.

Ainsi, la photographie est un examen complémentaire qui, par sa facilité et rapidité d'exécution et son caractère non invasif, permet une visualisation des lésions en détails et éventuellement à distance d'une consultation. Elle permet également au patient d'apporter une visibilité de la lésion le jour d'une consultation dans le cas où les atteintes sont temporaires.

1.1.2. L'utilisation de la photographie pour la détermination d'un diagnostic de certitude lors de cas atypiques ou pluridisciplinaires

Consultation de PMB, état des lieux

Bien que présentes chez près de 61 % de la population générale en France (Massereau et al. 2016), les pathologies de la muqueuse buccale sont peu prises en charge en cabinet de ville. En effet dans une récente étude, il a été montré que les chirurgiens-dentistes avaient tendance à orienter les patients atteints de pathologie orale vers des spécialistes (Roume et al. 2019).

Ce type de consultation spécialisée existe dans le département de pathologie de la muqueuse buccale du service de chirurgie maxillo-faciale du centre hospitalo-universitaire (CHU) de la Pitié-Salpêtrière, où une étude (de Metz et al. 2017) a été menée sur une année (du 1^{er} janvier 2016 au 31 décembre 2016) afin de répertorier les diagnostics émis. Sur 1826 nouveaux consultants, les principales raisons pour lesquelles les patients se présentaient, étaient dans 16 % des cas pour des biopsies des glandes salivaires accessoires adressés le plus souvent par un autre service du CHU, 12 % pour des stomatodynies, 10 % pour un lichen plan buccal ou une maladie du greffon vers l'hôte (GVH), 10 % pour des tumeurs bénignes, 9 % des particularités anatomiques, 3 % pour des leucoplasies et enfin 3 % pour des cancers. Les résultats regroupés dans le diagramme ci-après, montrent que les motifs de consultation sont variés.

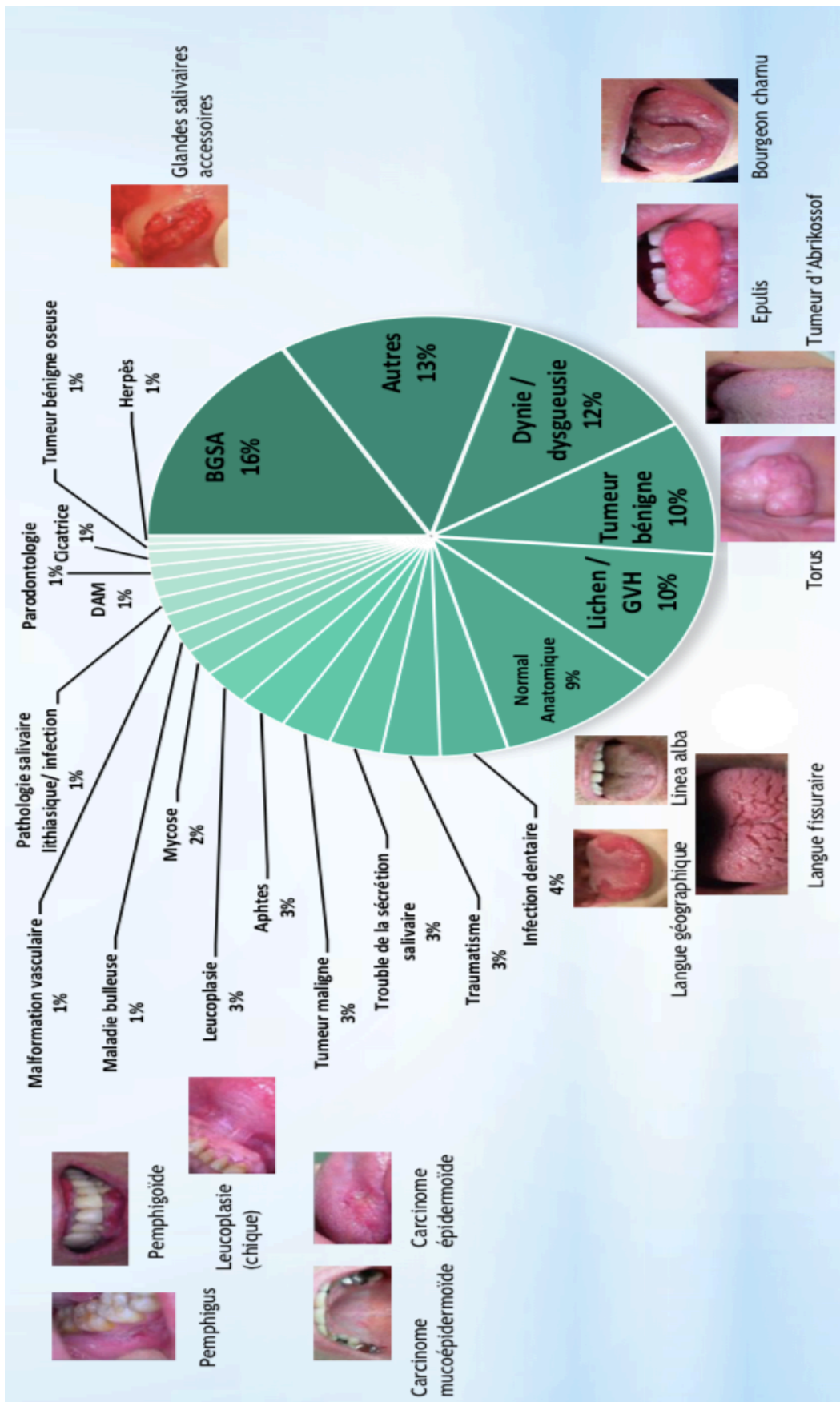


Figure 1 La pathologie de la muqueuse buccale en 2016 (de Metz et al. 2017)

Détermination d'un diagnostic positif par discussion avec des paires en staff de discipline

Certaines lésions atypiques peuvent nécessiter des discussions entre spécialistes. Ces « staffs » existent depuis de nombreuses années et ont toujours inclus une description précise de l'état clinique. La prise de clichés photographiques permet une aisance de communication et de transmission de situation. Cependant ils ne peuvent se substituer à une consultation ; l'entretien et la description de l'histoire de la maladie étant primordiaux, et l'examen clinique devant toujours inclure une palpation des lésions. Bien qu'insuffisants à eux seuls, ces clichés complètent fidèlement la description d'un cas clinique et peuvent permettre une aisance de communication entre praticiens, et ainsi contribuer à l'établissement d'un diagnostic de certitude sur avis d'expert.

Détermination d'un diagnostic par confrontation anatomo-clinique

Face à l'ensemble des hypothèses diagnostiques possibles, la photographie peut permettre une aisance de communication avec les autres disciplines concernées. En effet, par exemple, en accompagnement d'une biopsie, des photographies de la lésion permettraient à l'anatomopathologiste de plus facilement corréler l'aspect clinique de la lésion avec ses caractéristiques microscopiques, améliorant ainsi la précision de son diagnostic (Benjamin et al. 2002). En effet, il arrive que des lésions de nature différente présentent des caractéristiques histologiques similaires et c'est lors d'une confrontation anatomo-clinique que le diagnostic de certitude est alors fixé. La stratégie thérapeutique à adopter peut alors être décidée et des propositions pour la prise en charge adaptée du patient y sont émises. (Collège Français des Pathologistes (CoPath 2011))

1.2. La photographie comme outil thérapeutique et de suivi clinique

1.2.1. Pour la prise en charge et la décision thérapeutique

En dentisterie conventionnelle, la photographie est un outil très utilisé pour la communication entre le praticien et son prothésiste (Strassler 1990; Loiacono et Pascoletti 2011; Lecerf et al. 2017). Celui-ci peut ensuite, grâce aux clichés annotés par le chirurgien-dentiste, réaliser les modifications prothétiques et le maquillage qui apporteront le rendu le plus esthétique possible et le plus conforme aux attentes et demandes du patient. Ces informations sont

difficilement transmissibles verbalement (Lecerf et al. 2017). En pathologie de la muqueuse buccale, les objectifs d'utilisation de la photographie sont différents, ils résident surtout dans la décision de prise en charge, parfois pluridisciplinaire, ainsi que dans la comparaison des états cliniques au fur et à mesure du temps et des thérapeutiques employées.

Dans les cas pluridisciplinaires :

- Pour une prise en charge globale du patient : En pathologie de la muqueuse buccale, la communication entre les disciplines est nécessaire voire indispensable pour la prise en charge de certains patients. En effet, lorsque les atteintes sont cutanéomuqueuses, comme dans certaines dermatoses bulleuses auto-immunes (DBAI) ou dans le lichen plan, ou encore dans certaines pathologies bulleuses comme l'érythème polymorphe ou les toxidermies, il est nécessaire de pouvoir confronter l'aspect cutané à celui oral et/ou génital. Les consultations pluridisciplinaires n'étant pas accessibles dans tous les centres de soins, une réunion pluridisciplinaire, avec discussion par confrontation des photos cliniques, peut permettre la mise en place d'une thérapeutique globale par expertise multiple, traitant alors l'ensemble de la pathologie et non l'aspect local uniquement concerné par le praticien consulté. Ces discussions sont nécessaires avec les dermatologues pour nombre de pathologies orales cutanéomuqueuses, mais peuvent également l'être avec les oncologues dans le cadre de certaines mucites, ou encore avec les pathologies infectieuses dans le cadre du suivi de patients atteints de certaines infections, VIH ou syphilis, ou encore les hématologues pour la prise en charge de lymphomes... Ces réunions pluridisciplinaires peuvent se dérouler avec toutes les spécialités médicales dont les pathologies peuvent avoir une expression lésionnelle buccale nécessitant une prise en charge et un suivi par des experts de la cavité orale. Ainsi, l'existence de photos cliniques à ces réunions, ainsi que des photos histologiques, facilitent les échanges et les discussions pluridisciplinaires et peuvent contribuer à une prise en charge plus globale.

- Pour les patients atteints de pathologies peu connues, dont la prise en charge n'est pas codifiée et nécessite des discussions collégiales. Par exemple, la ré-intervention ou non d'une leucoplasie récidivante chez un patient à risque, peut être présentée dans des réunions au sein d'un service où la décision sera prise après discussion de réaliser

l'exérèse chirurgicale ou bien de poursuivre la surveillance de la lésion. Les photos sont alors utiles pour présenter le cas à l'ensemble de l'équipe. Dans une étude prospective menée sur 10 mois dans le service de chirurgie plastique de l'hôpital européen Georges Pompidou à Paris (Djian et al. 2019), les auteurs ont montré que la documentation photo systématique, via un logiciel, des patients présentés au staff hebdomadaire, permettait non seulement une meilleure continuité des soins mais favorisait également la discussion des indications opératoires au sein du service. L'intérêt et l'implication des différents praticiens dans ces réunions étaient renforcées depuis l'utilisation du logiciel et de la communication renforcée.

Pour la prise en charge de pathologies malignes, RCP :

Les cancers de la cavité orale sont aussi concernés par les progrès apportés par la photographie intra-orale. En effet, le retard de diagnostic est un facteur déterminant dans la survie des patients atteints de cancer. Ainsi, lorsqu'un praticien adresse son patient en urgence à un collègue spécialiste, accompagner le courrier avec des photos cliniques pourrait être une aide précieuse permettant d'évaluer le degré d'urgence (Aslam et Hamburger 2010). De plus, lors de la prise en charge de ces patients, l'attitude à adopter est décidée au sein d'une réunion de concertation pluridisciplinaire (RCP), au cours de laquelle différentes spécialités médicales sont présentes : chirurgien maxillo-facial, oncologue, radiothérapeute, anatomopathologiste, chirurgien-dentiste, etc. Au cours de ces RCP, le cas de chaque patient est présenté et discuté, et une stratégie thérapeutique est établie. Pour cela, le dossier doit être constitué de l'ensemble des éléments nécessaires à la prise de décision (Ruhstaller et al. 2006 ; Mouthon et al. 2018 ; OncoPaca-Corse 2019). Les photos participent à ce processus en montrant une vue clinique des lésions.

1.2.2. L'utilisation de la photographie pour le suivi, et l'évaluation de l'impact des thérapeutiques

Pour le suivi des lésions et la comparaison des états cliniques :

La réévaluation de l'état clinique est une étape importante dans la prise en charge d'un patient. Il convient, en effet, de déterminer si la lésion qui motivait la consultation initiale est toujours présente et si les éventuels symptômes associés ont évolué afin d'évaluer l'efficacité

de la prise en charge ou la véracité du diagnostic établi en première intention. Le recours aux photographies prises lors du rendez-vous initial et de celui précédent est alors particulièrement utile afin de suivre l'évolution de la lésion car elles permettent une visualisation immédiate des évolutions éventuelles (localisation, taille ou volume, aspect, bords, couleurs) (Terry et al. 2008). Pour apprécier ces changements, le clinicien pourra s'aider des critères ABCD :

- A pour asymétrie,
- B pour bords irréguliers,
- C pour variation de couleur,
- D pour diamètre.

Ceux-ci sont utilisés depuis les années 1980 par les dermatologues pour le dépistage des mélanomes. En 2004, la lettre E a été ajoutée pour inclure la notion d'évolution des lésions, aussi bien dans la couleur, le diamètre, le volume, et afin de reconnaître la dynamique d'évolution de la lésion (Abbasi et al. 2004).

Par extension, ces critères peuvent être utilisés en pathologie de la muqueuse buccale, pour suivre l'évolution d'une ou plusieurs lésions, et notamment, pour la surveillance d'une éventuelle transformation maligne, car certaines modifications d'aspects d'une lésion peuvent faire suspecter une malignité (Awadallah et al. 2018).

Sur les photos, afin d'objectiver la taille ou le volume d'une lésion, certains auteurs recommandent d'utiliser une sonde parodontale graduée (Strassler 1990), ou encore d'inclure une dent ou une réglette dans le cadre de la photo (Odell 2017). En comparant deux photos prises à des consultations différentes, le praticien peut ainsi quantifier les variations de dimensions des lésions et leur évolution entre deux photographies prises à deux dates de consultation distinctes.

Pour évaluer l'efficacité d'une thérapeutique mise en place

Réévaluer l'efficacité d'une thérapeutique est une étape indispensable à la prise en charge d'un patient. Cela nécessite de comparer la situation clinique entre la première consultation et celle de contrôle. Le praticien devra évaluer si les symptômes présents initialement (gêne, douleur, tuméfaction, infection, saignement, etc.) ont évolué, dans quel sens a eu lieu cette évolution, amélioration ou détérioration, et également, dans le cadre des pathologies de la muqueuse buccale, comparer l'aspect de la lésion orale initiale avec celle objectivée le jour de la consultation de suivi. Dans ce sens, la photographie est un outil objectif de réévaluation car elle ne dépend pas de l'observateur (Marley et al. 1998). En effet, si le praticien qui voit le patient lors de la seconde consultation diffère de celui qui avait réalisé la première, il pourra comparer les deux situations sans difficulté. Cette méthode est très utilisée en dermatologie pour juger de l'efficacité d'une crème ou d'un traitement. Dans un article récent (Micali et al. 2018), les auteurs cherchaient à évaluer l'efficacité d'un topique contre l'acné, en comparant les érythèmes sur des photos à plusieurs semaines d'intervalles.

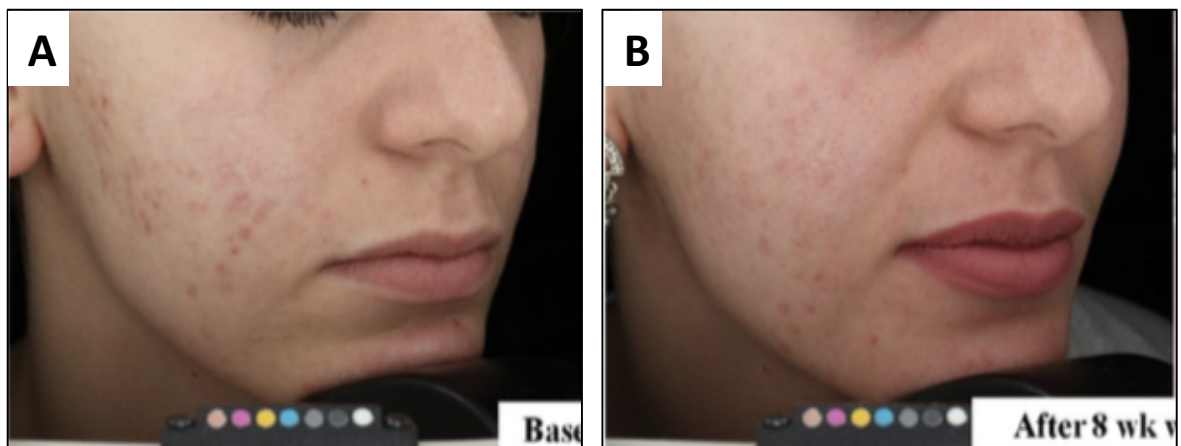


Figure 2: (A) Etat initial ; (B) Après 12 semaines de traitement (Micali et al. 2018)

Les auteurs concluaient à l'efficacité de cette méthode pour compléter l'examen clinique, permettant une évaluation de la situation plus détaillée et objective, et de surveiller l'efficacité de la crème et des éventuels effets indésirables associés, notamment en différé de la consultation.

L'étude de Zadik et Al. (Zadik et al. 2012) cherchait à déterminer l'influence des étiquettes de calibration au niveau d'images cliniques, sur la précision du diagnostic. Pour cela, les auteurs ont réuni 20 praticiens : 10 spécialistes de médecine orale (OM) et 10 chirurgiens-dentistes

(DS), non experts en pathologie de la muqueuse buccale, incluant 3 parodontologues, 3 pédodontistes, 2 endodontistes et 2 omnipraticiens spécialisés en santé publique. Ceux-ci devaient évaluer des photographies intra-orales de 17 cas de pathologies de la muqueuse buccale, prises lors de consultations, incluant des lésions blanches (lichen plan buccal, hyperkératose réactionnelle, leucoplasie), des ulcérations (lichen plan érosif, ulcération traumatique et pemphigoïde cicatricielle), des lésions pigmentées et des érythroplasies. Chaque cas était photographié deux fois : avec une étiquette de calibration et sans. L'étiquette consistait en un rectangle blanc avec 3 bandes de tailles et couleurs différentes (noire, grise et grise foncée) et permettait de quantifier la taille des lésions et calibrer la saturation de la lumière.

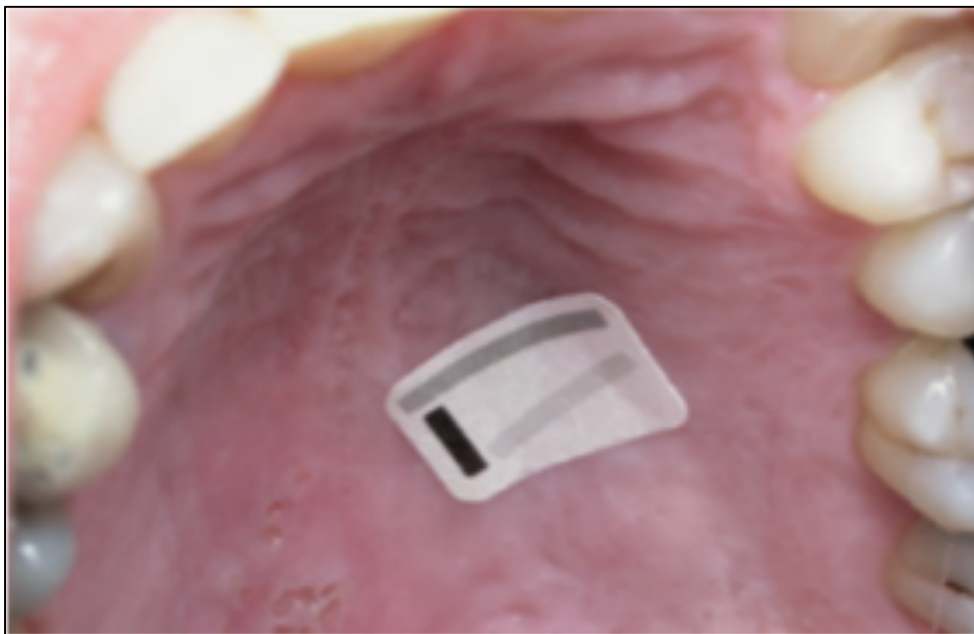


Figure 3 : Etiquette de calibration pour la taille et la couleur. La ligne noire mesure 5mm.
(Zadik et al. 2012)

Les praticiens comparaient ensuite les photographies des deux visites à l'aide d'un questionnaire comprenant 5 items :

- changement de taille de la lésion ;
- type de changement de taille (augmentation ou réduction) ;
- changement de couleur ;
- changement dans la localisation de la zone la plus érythémateuse ;
- amélioration ou détérioration clinique de la lésion.

Des analyses statistiques étaient ensuite réalisées afin de calculer la corrélation intraclasse (ICC) pour évaluer la concordance des réponses entre les participants. Ils distinguaient l'accord absolu entre les praticiens, et la cohérence de leurs réponses pour tout le questionnaire. Ainsi plus le score d'ICC est bas, plus les participants étaient en désaccord.

Table 1 Intra-class correlation (ICC) – absolute agreement value (%) of oral medicine and other dental specialist groups, with and without the incorporation of a calibration label

<i>Question</i>	<i>ICC w/o label (%)</i>	<i>ICC with label (%)</i>
Oral medicine		
1. Size change	30.9	40.9
2. Size change trend ^a	30.0	41.8
3. Color change	49.5	39.5
4. Location of most erythematous area	25.7	40.5
5. General improvement or worsening	26.9	30.3
Other dental specialists		
1. Size change	20.3	30.9
2. Size change trend ^a	20.6	29.1
3. Color change	21.5	24.4
4. Location of most erythematous area	27.4	12.2
5. General improvement or worsening	11.7	24.0

w/o, without.

^aOne participant's data are missing. ICC cannot be calculated.

Tableau 1 : Accord absolu (en %) entre les deux groupes avec et sans étiquette de calibration (Zadik et al. 2012)

Dans ce questionnaire, pour 4 items sur 5, les praticiens étaient plus en accord, lorsque l'étiquette de calibration était présente. L'ICC est alors plus importante qu'en l'absence d'étiquette. Dans le groupe des spécialistes de médecine orale, seule l'évaluation du changement de couleur n'obtenait pas un meilleur score tandis que dans le groupe des chirurgiens-dentistes omnipraticiens, c'était la localisation de la zone la plus érythémateuse.

Table 2 Intra-class correlation (ICC) – consistency (intra-observer agreement) value (%) of oral medicine and other dental specialist groups, with and without incorporation of a calibration label

<i>Question</i>	<i>ICC w/o label (%)</i>	<i>ICC with label (%)</i>
Oral medicine		
1. Size change	39.2	40.9
2. Size change trend ^a	31.6	44.6
3. Color change	51.7	42.9
4. Location of most erythematous area	29.4	43.9
5. General improvement or worsening	30.7	31.3
Other dental specialists		
1. Size change	26.7	36.7
2. Size change trend ^a	25.2	42.4
3. Color change	25.8	29.9
4. Location of most erythematous area	34.4	15.4
5. General improvement or worsening	12.3	24.8

w/o, without.

^aOne participant's data are missing. ICC cannot be calculated.

Tableau 2: Cohérence (en %) entre les deux groupes avec et sans étiquette de calibration. (Zadik et al. 2012)

Pour 4 questions sur 5, les réponses étaient plus cohérentes quand l'étiquette de calibration était présente, sauf pour l'évaluation du changement de couleur chez les spécialistes de la médecine orale et pour la localisation de la zone la plus érythémateuse chez les chirurgiens-dentistes.

Les auteurs concluent que l'étiquette de calibration renforce les capacités des praticiens à comparer des photographies, aussi bien pour évaluer la taille que les changements de couleur, améliorant ainsi la précision et la cohérence de l'évaluation clinique dans les deux groupes d'étude.

Par cette étude, nous pouvons conclure que les photographies permettent donc bien une réévaluation des lésions et notamment de leur taille, à condition qu'un élément de référence (sonde, règle, ou encore étiquette de calibration) figure sur l'image prise lors de la consultation initiale et de suivi, afin de comparer les changements. Elles permettent donc également de suivre l'efficacité d'une thérapeutique sur une lésion. Ainsi, la diminution d'un érythème dû à une inflammation pouvait être visualisée plus facilement et les auteurs pouvaient conclure à l'efficacité ou non du traitement (Zadik et al. 2012).

Pour l'éducation du patient à sa pathologie et son évolution

D'autre part, la photographie est également un outil pour l'éducation thérapeutique et la motivation du patient (Terry et al. 2008). Elle permet au praticien de montrer les lésions,

d'expliquer plus facilement leur étiologie et le traitement proposé (Odell 2017). Par exemple, un patient avec un parodonte inflammatoire visualisera plus facilement les zones d'accumulation de plaque sur une photo qu'en bouche.

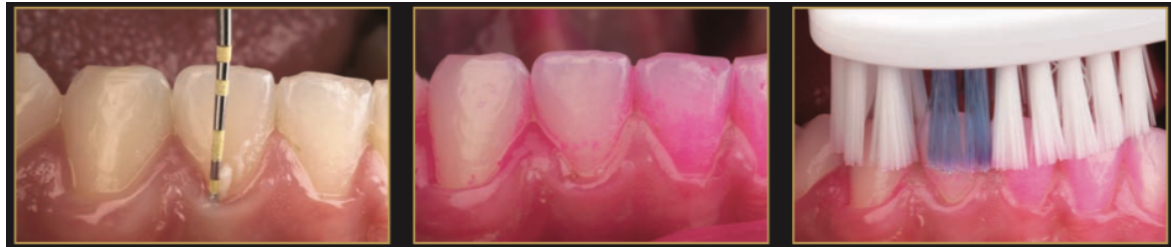

Figure 4 : Une illustration visuelle de l'amélioration ou de la progression d'une maladie peut éduquer le patient et participer à augmenter sa motivation (Terry et al. 2008)

En raison de leur localisation dans la cavité orale, les atteintes des muqueuses peuvent être difficilement visibles par le malade. Ainsi en visualisant et en comprenant mieux les différents aspects de leur lésion, l'observance et la compliance peuvent être améliorées. Cela renforce également la relation praticien-patient et permet de remonter au patient l'état initial de sa lésion, et son évolution (Loiacono et Pascoletti 2011). Elle permet donc d'illustrer le chemin de guérison parcouru.

De plus, certaines pathologies imposent une éducation du patient face à sa pathologie et un autocontrôle par l'exécution d'un examen directement réalisé par le patient lui-même. Ainsi, entre deux consultations de contrôle, ce procédé a pour but d'apprendre au patient à identifier les signes d'évolution des lésions, et les symptômes d'aggravations. Cela est particulièrement préconisé dans les cas de suivi de lichen plan oral (point précisé dans les dernières recommandations de prise en charge du lichen plan effectuées en 2019 par le GEMuB, en cours d'élaboration) mais également conseillé pour les lésions à potentiel malin, les leucoplasies ou toute autre lésion à caractère évolutif.

1.2.3. L'utilisation de la photographie pour le suivi des patients à long terme

Les cancers de la cavité orale sont à 90 % des carcinomes épidermoïdes, qui peuvent résulter de la transformation maligne de lésions dites à potentiel malin. Il n'existe à l'heure actuelle aucune donnée pour chiffrer le nombre de carcinomes épidermoïdes développés à partir

d'une lésion préexistante, et ceux développés à partir d'une muqueuse d'apparence saine. D'après la littérature, 16 à 62 % des carcinomes épidermoïdes seraient précédés d'une leucoplasie orale, une des lésions à potentiel malin les plus étudiées. L'organisation mondiale de la santé (Warnakulasuriya 2009) répertorient également comme lésion à potentiel malin :

- l'érythroplasie ;
- l'ouranite palatine ;
- le lichen plan buccal ;
- la fibrose orale sous-muqueuse ;
- le lupus érythémateux discoïde ;
- des désordres héréditaires tels que la dyskératose congénitale et l'épidermolyse bulleuse.

D'un point de vue histologique, la dysplasie orale épithéliale, dont la forme clinique n'est pas spécifique, est la lésion à potentiel malin avec le taux le plus important de transformation carcinomateuse (Hsue et al. 2007). Celui-ci varie d'après la littérature de 2,2 à 17,5 % (Jack et al. 2009). De plus, si une dysplasie est présente, le risque d'en développer d'autres à différents endroits de la cavité buccale est majoré (Kademani et Dierks 2007). Cette notion a été décrite pour la première fois par Slaughter, dans son concept de « Champ de cancérisation » qui établit que si un carcinogène a conduit à un changement clinique malin ou pré-malin dans une partie de la cavité orale alors, il existe un risque égal d'en développer à un autre endroit (Awadallah et al. 2018). Ces éléments sont donc en faveur de **l'importance d'un suivi à long terme**. Dans une étude réalisée au sein d'une clinique multidisciplinaire sur le développement de carcinome épidermoïde à partir de lésion dysplasique, le temps médian entre la première consultation et la transformation maligne était de 40,3 mois. Les auteurs recommandaient également la surveillance à long terme des lésions dysplasiques d'une part car le temps moyen de transformation était supérieur à 3 ans et d'autre part à cause du nombre important de récurrences et des secondes localisations tumorales (75 % à 5 ans) (Ho et al. 2013). De plus, l'état d'activation des lésions, c'est-à-dire, le nombre, la fréquence et l'ampleur des crises et poussées inflammatoires, semble être un paramètre déterminant dans la transformation maligne de certaines lésions, notamment celles lichenoïdes. Ainsi, il apparaît donc nécessaire de répertorier, et stocker les états cliniques des patients atteints de pathologies orales. Il pourrait même paraître intéressant qu'un dossier d'illustrations cliniques du patient lui soit

confié, afin qu'en cas de rupture de suivi, une prise en charge puisse être réalisée par d'autres interlocuteurs ayant donc une illustration de l'historique local de la pathologie concernée.

Malgré l'intérêt et l'apport de cet outil complémentaire, les praticiens ne l'utilisent pas toujours de manière systématique pour la surveillance des lésions (Marley et al. 1998 ; Kanatas et al. 2011).

Cela peut être expliqué car il n'existe pas de protocoles standardisés de suivi des lésions à potentiel malin. Dans une étude récente (Awadallah et al. 2018), un arbre décisionnel (voir **Figure 5** ci- après) a été proposé par les auteurs pour systématiser les prises en charge des dysplasies. La prise de photographie est requise lors du diagnostic puis à chaque contrôle. Le suivi est effectué à vie.

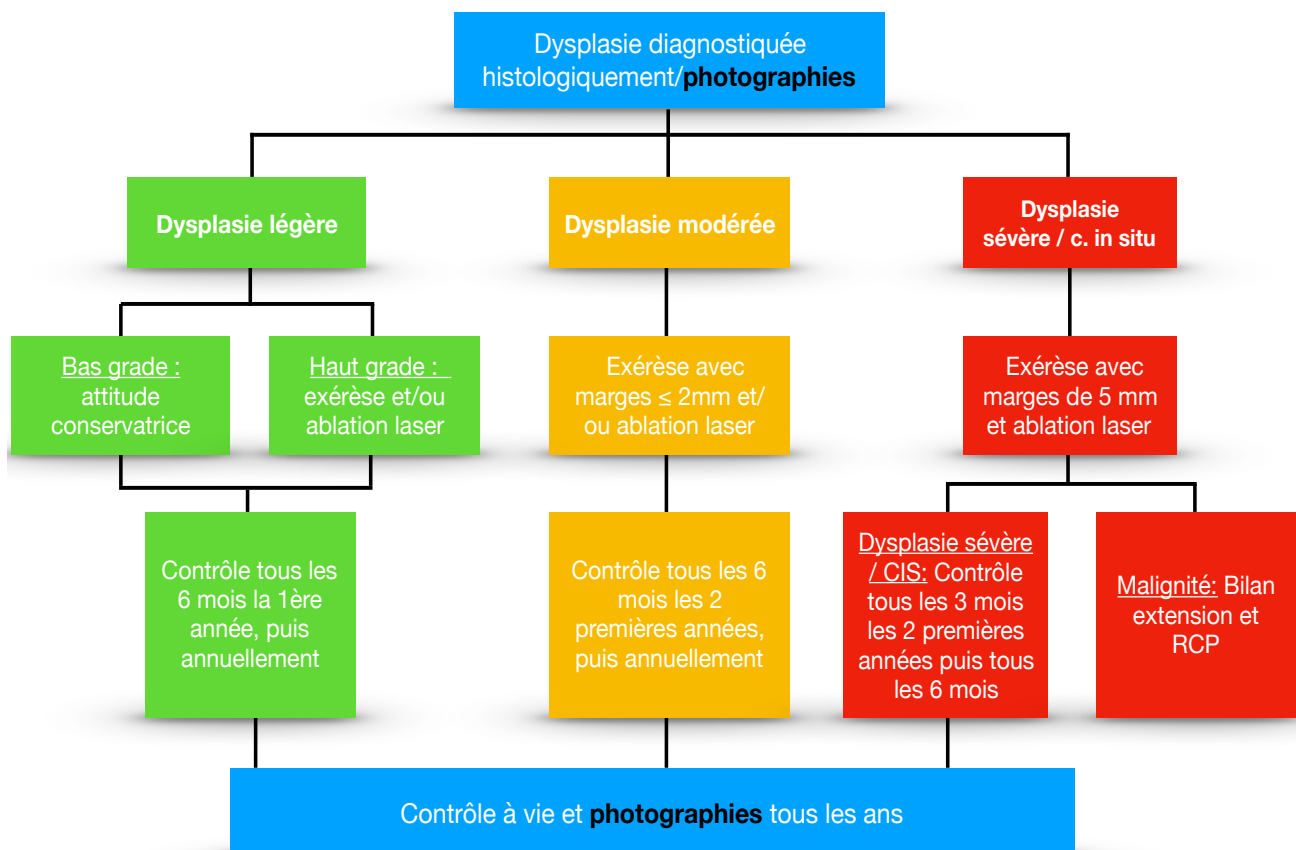


Figure 5 : Suivi des dysplasies (Awadallah et al. 2018)

Le suivi des lésions est donc indispensable et la photo permet d'être attentif à la moindre modification. Au vu des données recueillies, il paraît nécessaire que ce type de protocole soit repris et adapté par les sociétés savantes, afin de créer des recommandations de suivi pour l'ensemble des lésions à potentiel malin incluant la prise de clichés régulière.

1.3. La photographie comme outil pour l'enseignement et la recherche clinique

1.3.1. Transmissions du savoir clinique, enseignement

La pathologie de la muqueuse buccale est une discipline fondée sur l'observation des changements et modifications de l'épithélium. Ainsi, son enseignement implique l'utilisation de photographies pour illustrer des situations cliniques (Terry et al. 2008). Celles-ci apportent un côté didactique et augmentent l'attention du lecteur ou de l'auditeur (Lecerf et al. 2017).

Des illustrations cliniques accompagnent les ouvrages médicaux depuis des siècles. Les médecins ont, en effet, toujours cherché à améliorer et diffuser leurs connaissances du corps humain. Le premier manuscrit illustré retrouvé *De Materia Medica*, date du I^{er} siècle après JC et serait l'œuvre du médecin grec Dioscorides. Au XVI^{ème} siècle, l'anatomiste André Vésale fait appel à des artistes pour son traité sur l'anatomie humaine, *De humani corporis fabrica libri septem*, (*La Fabrique du corps humain*), ainsi que pour son *Epitome* ou *Résumé* destiné à l'enseignement des étudiants en médecine. Cependant, ces illustrations sont sujettes à l'interprétation subjective de l'artiste. L'invention de la photographie en 1816 par Joseph Nicéphore Niépce (*Encyclopaedia Universalis*), puis le développement de la photographie couleur, à partir de 1855 trouvent rapidement une application dans le domaine médical car ils permettent une représentation objective, figée dans le temps, du corps humain et de ses pathologies. La dermatologie et l'anatomopathologie sont ainsi parmi les premières spécialités à être influencées par l'essor de la photographie, en raison du caractère très visuel de ces disciplines. Au cours du XIX^{ème} siècle, son utilisation devient très importante, non seulement pour l'enseignement mais aussi pour l'échange d'avis entre confrères. Le neurologue français Jean-Martin Charcot, persuadé du rôle significatif de la photographie dans le diagnostic et le traitement, participe à la fondation du premier département de

photographie médicale à l'hôpital de la Salpêtrière à Paris en 1878. Rapidement, toutes les institutions médicales majeures d'Europe se dotent de ce type d'unité. En 1893, paraît le premier ouvrage sur la photographie médicale, *La Photographie médicale : applications aux sciences médicales et physiologiques*, qui illustrent les différentes utilisations de cette discipline en médecine (Michelangeli 2019).

Ainsi, la volonté de transmettre le savoir médical à l'aide d'illustrations est ancienne mais c'est l'essor de la photographie qui a pu étendre cette diffusion, et la généraliser à l'ensemble des ouvrages médicaux, de nos jours.

Dans un article qui cherchait à définir des recommandations nationales pour l'enseignement des pathologies orales au Royaume-Uni et en Irlande, les auteurs recommandaient l'utilisation de cas cliniques avec des images pertinentes qui permettraient de faciliter la réflexion, l'apprentissage et la prise de décision clinique (Mighell et al. 2018).

Une autre étude récente (Czerninski et al. 2019), comparait l'utilisation de la photographie clinique parmi les étudiants de deux facultés d'odontologie l'une située à Jérusalem et l'autre à Birmingham. Dans la première, des photographies étaient prises pour la quasi-totalité des patients suivis, un appareil photo était à disposition dans le service de médecine orale et les cours étaient illustrés avec des photos cliniques. Dans la seconde, les photographies étaient prises dans un service dédié. Les étudiants étaient confrontés aux images dans leurs cours et dans le dossier du patient. Dans les deux services, les clichés étaient utilisés pour l'enseignement, l'évaluation des étudiants et le suivi des patients. Un questionnaire leur était remis pour connaître leur rapport à la photographie clinique, ses indications et la fréquence d'utilisation. Sur 163 réponses, 99,4 % estimaient qu'elle était utile pour l'enseignement théorique et 78,3 % pour les examens. De plus, les manuels de référence dans la discipline (Szipirglas et Ben Slama 1999; Kuffer 2009; Marx et Stern 2012) sont des atlas où chaque pathologie est illustrée par une image clinique. Ainsi, l'utilisation de photographies de cas cliniques s'inscrit parfaitement dans l'enseignement des pathologies de la muqueuse orale et est perçue par les étudiants comme une aide à la compréhension et à l'apprentissage.

L'enseignement ne se cantonne pas aux cours magistraux mais s'effectue également au cours des stages hospitaliers effectués par les étudiants pendant leur cursus. Dans l'étude décrite précédemment, menée dans le service de chirurgie plastique de l'hôpital européen Georges Pompidou à Paris (Djian et al. 2019), les auteurs ont montré que la documentation photo

systematique permettait une meilleure discussion des indications opératoires entre internes et chirurgiens séniors. Ainsi, l'utilisation de photographies s'inscrit dans une démarche pédagogique aussi bien théorique que pratique à l'hôpital, et permet une transmission de savoir facilitée.

De plus, aujourd'hui, l'enseignement souhaite de plus en plus orienter son activité vers le numérique, considérant que le premier acte clinique ne doit pas être réalisé sur le patient (Cox et al. 2016 ; Perry et al. 2017). Ainsi, un outil numérique en ligne, incluant de nombreuses photos cliniques d'évolution de lésions, pourrait permettre une meilleure formation des praticiens. Il serait alors possible d'établir une consultation avec un « patient numérique », et d'en faire le diagnostic basé sur des photos intrabuccales de patients.

1.3.2. Diffusion des cas rares et atypiques, publications et communications

Tout comme la photographie est justifiée pour illustrer des cours, son utilisation est également indissociable de la présentation de travaux de recherche ou report de cas cliniques au sein d'articles dans de revues spécialisées ou de communications scientifiques lors de conférences ou congrès, ou encore pour l'échange d'idées et de concepts entre collègues (Terry et al. 2008; Lecerf et al. 2017). En effet, les images éveillent plus facilement l'attention de l'auditoire ou du lecteur.

Cependant, pour ce faire, il est nécessaire de choisir le bon moyen de communication visuelle (Briscoe 1996). En effet, une bonne illustration peut aider un scientifique à être entendu ou à être lu. Il est indispensable qu'elle s'adapte spécifiquement à l'audience.

Concernant l'illustration de cas cliniques rares et/ou atypiques, les photographies cliniques peuvent permettre à des praticiens de tout pays d'accéder à cette spécificité de présentation clinique par l'intermédiaire de journaux scientifiques et cliniques existant aujourd'hui et accessibles en ligne pour la plupart d'entre eux. Ainsi de nombreux journaux internationalement reconnus, présentent un chapitre intitulé « image clinique » comme dans le *Journal of American Medical Association* ou comme dans le *New england of Journal Medicine* un chapitre « image in clinical medicine » voire même depuis peu, une partie « video in clinical medicine » accessible en ligne. De ce fait, la publication de cas cliniques incluant une photographie de l'état clinique, notamment intrabuccal, permet aujourd'hui la diffusion

internationale de données médicales, faisant alors promouvoir et avancer continuellement l'état des données scientifiques.

La photographie doit également permettre d'accompagner et de mettre en relief le texte. Il faut choisir des clichés pertinents et en accord avec le propos exposé, sans pour autant inonder la présentation d'images susceptibles de noyer l'information principale. Dans cette optique, la plupart des revues limite le nombre de photographies qui accompagnent leurs articles. Le cliché doit aussi s'adapter au média de diffusion. Ainsi, une photographie de résolution moyenne ne peut, par exemple, pas être imprimée sur un poster de grand format sans perdre en lisibilité et donc en qualité.

Les images cliniques sont donc de bons moyens de diffusions de connaissances auprès d'autres praticiens car elles agrémentent et mettent en relief les propos exposés mais il est indispensable qu'elles soient choisies avec soin afin d'avoir un impact visuel suffisant pour maintenir l'attention du public.

1.4. La photographie comme outil pour la santé publique

Le cancer de la cavité orale, un enjeu de santé publique

Le cancer est la seconde cause de décès dans le monde, avec 9,6 millions de cas estimés en 2018, ce qui représente 1 décès sur 6 (Bray et al. 2018). Bien que moins fréquents que les cancers des poumons, du sein ou colorectaux, les cancers des lèvres et de la cavité orale représentaient la 16^{ème} cause de cancer en 2018, avec 354 864 nouveaux cas recensés dans l'année, et les 15^{èmes} plus mortels avec 177 384 décès estimés (International Agency for Research on Cancer (IARC) et World Health Organization (WHO) 2019). Il s'agit donc d'un véritable problème de santé publique, à l'échelle mondiale.

Il est possible de diminuer la mortalité due aux cancers grâce à une détection, un dépistage et un traitement plus précoces. En effet, plus le stade de la lésion maligne est avancé (stade III ou IV), plus le taux de survie est faible. De plus, le dépistage des lésions à potentiel malin de manière précoce peut diminuer et/ou limiter le risque de transformation maligne (Walsh et al. 2013).

- **Détection précoce des modifications malignes des lésions à potentiel malin par comparaison de clichés photographiques**

L'inspection visuelle est la méthode conventionnelle de dépistage (Mehrtash et al. 2017). C'est une méthode rapide qui permet de détecter les lésions à potentiel malin grâce à un **examen complet et systématique de la cavité orale**, par un praticien expert de la cavité orale (chirurgien-dentiste, chirurgien maxillo-faciale, dermatologue). Elle doit être complétée par une palpation des aires ganglionnaires cervico-faciales. Des photographies des lésions peuvent compléter cet examen visuel (Speight et al. 2017). Les clichés permettent alors de suivre la progression d'une lésion et de comparer l'évolution et les états d'activation de ces lésions (Terry et al. 2008 ; Jack et al. 2009 ; Awadallah et al. 2018). Dans une étude menée en Turquie, les auteurs rapportent que l'utilisation de la photographie permettait même de déceler des variations de couleurs et d'épaisseurs de la muqueuse orale chez des patients fumeurs, avant même que ceux-ci ne développent des lésions à potentiel malin visibles macroscopiquement, cela montre l'importance de l'utilisation de la photographie et de la rigueur du suivi (Yildirim et al. 2017).

- **Influence sur certains facteurs de risques cancérigènes pour la cavité orale, par exemple sur la consommation de tabac**

Outre, la détection précoce des lésions, la prévention primaire permet de réduire l'incidence et la mortalité des cancers en **diminuant les conduites à risque** (Walsh et al. 2013 ; Awadallah et al. 2018). En effet, la consommation de tabac, d'alcool, l'inactivité physique et un régime diététique inadapté sont les quatre principaux facteurs de risque de cancer (World Health Organization (WHO) 2018a). C'est le tabac qui est le facteur de risque le plus important, avec 22 % des décès par cancer, imputables à sa consommation. Plusieurs auteurs considèrent que les trois-quarts des cancers oraux pourraient être évités par l'arrêt du tabac et la diminution de la consommation alcoolique (Warnakulasuriya 2009 ; World Health Organization (WHO) 2018a). La suppression de ces deux facteurs permet également de réduire le risque de développer une seconde tumeur chez les patients atteints d'un cancer. L'arrêt du tabac réduirait le risque de transformation maligne de 50 % en 5 ans, et un patient sevré depuis 10 ans présenterait les mêmes risques qu'un non-fumeur

(Warnakulasuriya 2009). Dans une étude menée en Inde, l'utilisation de photographies montrant les effets indésirables du tabac à des fins éducatives, a permis de réduire la consommation de 26,5% chez les hommes et de 36,7 % chez les femmes (Rajaraman et al. 2015). C'est ce même procédé qui est utilisé en France sur les paquets de cigarettes depuis 2014, avec 65 % de leur surface recouverte d'un avertissement sanitaire comprenant un message de prévention et une image, afin de rendre les produits moins attractifs pour les consommateurs (Parlement européen et Conseil de l'Union Européenne ; Ministère des affaires sociales de la santé et des droits des femmes 2014). Parmi, les illustrations choisies, on retrouve une photographie d'un carcinome épidermoïde de la cavité buccale. Lancé en 2014, le programme national de lutte contre le tabagisme a permis, après une période de stabilité, de réduire de 4 points, ces deux dernières années la prévalence du tabagisme. Cette dernière est estimée à 25,4 % en 2 ans (Ministère des Solidarités et de la Santé 2019). Ainsi, la diffusion de photographies de lésions cancéreuses orales aurait permis à un large public de connaître les effets du tabac sur la santé orale, de diminuer le tabagisme et de réduire à terme l'incidence de cancers oraux. Ce programme de sensibilisation par la photographie est intégré dans un ensemble de mesures préventives pour le sevrage tabagique incluant une augmentation des prix des paquets, une diminution de l'accès à la vente, notamment aux mineurs, etc.

Autre enjeu de santé publique, les Infections Sexuellement transmissibles

Les infections sexuellement transmissibles (IST) représentent également un véritable enjeu de santé publique avec plus d'1 million de contaminations par jour dans le monde (World Health Organization (WHO) 2019). Plus d'une trentaine de bactéries, virus et parasites sont connus pour être transmis par voie sexuelle. Parmi les huit pathogènes les plus fréquents. 4 sont curables :

- syphilis ;
- gonorrhée ;
- chlamydia ;
- trichomonase

Et 4 pathogènes incurables à l'heure actuelle :

- hépatite B ;

- herpes virus simplex (HSV ou herpès) ;
- virus de l'immunodéficience humaine (VIH) ;
- papillomavirus humain (HPV).

En Europe, la contamination par certains pathogènes comme celui de la syphilis était en diminution depuis de nombreuses années, mais depuis 2003, on assiste à une recrudescence des cas (European Centre for Disease Prevention and Control (ECDC) 2019). Les praticiens spécialisés en pathologie de la muqueuse buccale peuvent être en première ligne pour le diagnostic précoce de ces maladies. En effet, les symptômes peuvent apparaître tardivement par rapport à la contamination et dans certains cas, c'est une lésion au niveau de la cavité orale qui représente le premier signe clinique de la maladie (Bruce et Rogers 2004 ; World Health Organization (WHO) 2018b). La syphilis primaire est le premier stade de la pathologie. Elle se développe sur le lieu d'inoculation du pathogène, le plus fréquemment au niveau des organes génitaux mais dans certains cas au niveau de la muqueuse buccale. La lésion apparaît, en général, 2 à 3 semaines après la contamination et prend la forme d'une papule non douloureuse qui s'ulcère secondairement pour former un chancre. Cette lésion guérit spontanément en quelques semaines et peut donc avoir disparu lorsque le patient vient en consultation. **Cependant, si celui-ci l'a photographiée au préalable, le praticien peut suspecter une infection syphilitique et orienter ainsi son interrogatoire et son examen clinique**, afin de confirmer le diagnostic, et prescrire un test de dépistage de la syphilis (Matias et al. 2019 ; Streight et al. 2019).

Par ailleurs, 30 à 80 % des patients atteints par le VIH présentent des manifestations orales, plus ou moins importantes selon l'état d'immunodépression (Reznik 2006). Outre de nombreuses lésions, la candidose est le symptôme le plus fréquent et souvent le premier signe clinique de la pathologie. Ainsi, la surveillance des lésions buccales liées au VIH peut permettre au praticien de suivre l'évolution de la maladie, d'évaluer l'efficacité du traitement et de vérifier le statut immunologique du patient. Dans ce but, **l'utilisation de la photographie permettra de comparer deux états** (Terry et al. 2008), et ainsi d'alerter sur une éventuelle détérioration de l'état de santé du patient.

La prévention est un outil dans la lutte pour la diminution de la prévalence des infections sexuellement transmissibles. Elle a pour but de réduire l'exposition des individus aux pathogènes par une meilleure éducation sur les comportements dangereux et les effets et complications des IST (Klausner 2019). Des dépistages réguliers notamment au sein de populations à risque sont également préconisés. A cet effet, les professionnels de santé interviennent, d'une part, en informant la population des risques encourus et des moyens de protection à sa disposition et d'autre part, en détectant les lésions, dès les stades initiaux. En effet, plus la prise en charge est précoce, moins les patients auront de séquelles et complications. Cependant, les études montrent qu'une méconnaissance des lésions par les professionnels de santé entraîne un retard diagnostique (World Health Organization (WHO) 2019). Ainsi, la **diffusion de photographies de situations cliniques peut être un outil de formation auprès des praticiens afin de les aider au diagnostic des lésions mais également auprès des populations pour les campagnes de prévention**, à l'instar des images « chocs » sur les paquets de cigarettes comme décrit plus haut dans la prévention des cancers.

La photographie est donc un outil pour la santé publique car elle peut intervenir en prévention pour éduquer les patients sur certaines conduites à risque et également sur les effets néfastes de certaines substances comme le tabac et participer à réduire sa consommation, qui est en partie responsable du développement des cancers oraux, et également pour le dépistage en permettant aux praticiens de se former à la détection des lésions, et en assurer le suivi.

1.5. Archivage et gestion de photothèque clinique

Après avoir pris des clichés des lésions des patients, il est nécessaire de les transférer sur un ordinateur afin de les archiver et de constituer une photothèque clinique. Celle-ci doit avoir pour but de retrouver facilement les photographies pour les différents usages décrits précédemment : suivi du patient, enseignement, communication avec d'autres praticiens. A travers cette photothèque, il est nécessaire de pouvoir retrouver les photos par les noms ou des techniques d'identification des patients, afin de pouvoir comparer les états cliniques, mais il est également impératif de visualiser les multiples aspects cliniques que peut prendre une

même pathologie ce qui implique donc de pouvoir retrouver les photos par les diagnostics des pathologies qu'elles illustrent.

Méthodes de classification :

Dans un article consacré à la photographie orofaciale numérique (Chossegros et Benslama 2016), les auteurs proposent une méthode pour renommer les images afin de les retrouver facilement.

- Classer les clichés par année.
- Créer des sous-dossiers thématiques dans le dossier année. Par exemple, tumeurs, trauma, etc. Ces thèmes doivent être les mêmes d'une année sur l'autre.
- Renommer chaque photographie avec les nom et prénom du patient ainsi qu'un mot-clé de sa pathologie.

Lorsque le fichier est renommé, les auteurs recommandent pour limiter les erreurs et éviter les doublons de ne pas mettre d'espace, ni de caractères accentués ou « spéciaux », de se restreindre aux vingt-six lettres de l'alphabet et aux dix chiffres, d'écrire en minuscules et d'utiliser seulement l'underscore (_) et le tiret « haut » (-).

D'autres classements ont également été proposés (Ben Slama et al. 2008) :

- par nom et prénom, mais peut être problématique en cas d'homonymes ;
- par année, nom et prénom. Cependant, pour le suivi d'un patient au long cours, il faudra déplacer les fichiers d'une année sur l'autre ;
- par pathologie, intérêt notamment pour les praticiens qui font des présentations orales et qui ont besoin de retrouver facilement des cas cliniques « par thèmes » pour illustrer leurs propos.

L'essentiel est de pouvoir retrouver facilement et rapidement, les images archivées. Des logiciels comme Adobe Lightroom¹ ou XnView² peuvent également permettre de créer et d'organiser cette photothèque. Cependant, des impératifs légaux concernant la classification et le stockage de ces images médicales sont à prendre en compte dans l'organisation de la photothèque du praticien. Des recommandations ont été éditées par la CNIL, nous les

¹ www.adobe.com

² www.xnview.com

aborderons dans les paragraphes consacrés aux limites en lien avec les complexités de l'aspect médico-légal (partie 2.2).

Ainsi, l'utilisation de la photographie présente plusieurs intérêts tant pour la mise en place d'un diagnostic que pour les décisions thérapeutiques ainsi que pour le suivi du patient. Elle peut également servir à l'installation d'outil de prévention, permettant nombre de projets de santé publique notamment concernant la détection précoce des cancers mais aussi celle des IST. Cependant, cet outil présente des limites importantes à son utilisation.

II. Les limites de l'outil photographique

2.1. Les limites techniques

2.1.1. Les limites techniques dues à l'absence de données cliniques visibles

En pathologie de la muqueuse buccale, certains symptômes qui motivent la consultation du patient, sont associés à une muqueuse d'apparence saine. La xérostomie par exemple, se définit comme une sensation de sécheresse buccale. Elle est subjective et n'est pas toujours associée à des signes objectifs d'hyposialie, c'est à dire à une diminution du flux salivaire (Millsop et al. 2017). En cas d'hyposalivation sévère, l'examen de la cavité buccale révèle une langue sèche et vernissée, une muqueuse érythémateuse, adhérente à l'abaisse-langue, une salive rare et épaisse ainsi qu'une accumulation de plaque et débris alimentaires sur les surfaces dentaires. Cependant, ces signes sont le plus souvent moins nets et la quantité de salive présente en bouche peut paraître adéquate, semblant contredire la plainte du patient. Certains patients présentent une sécheresse buccale au réveil, due à une respiration buccale nocturne, dont les symptômes disparaissent au cours de la journée (Agbo-Godeau et al. 2017). Ainsi lorsqu'ils se présentent en consultation, le praticien ne constate aucun signe d'hyposialie. Dans ces situations, l'utilisation de la photographie ne semble pas appropriée pour suivre l'évolution du patient. De plus, une étude néerlandaise a conclu que l'observation d'une photo de la langue seule, sans autre élément diagnostique ne permettait pas de conclure à la présence d'une sécheresse buccale (Bots et al. 2014).

La stomatodynie (aussi connue sous le nom de glossodynie, de dysesthésie orale ou de « *burning mouth syndrom* ») est une sensation chronique de brûlure intra-orale, sans cause identifiable ni d'affection systémique ou locale ni de pathologies (International Association of Study of Pain (IASP) 2016). De nombreuses autres définitions ont été proposées mais toutes reprennent l'idée de cette sensation de brûlure, d'inconfort de la bouche, sans cause apparente et un aspect normal des muqueuses (Ariyawardana et al. 2019). Elle est souvent localisée au niveau de la langue mais peut-être étendue à l'ensemble de la cavité buccale. Elle atteint plus particulièrement les femmes ménopausées mais toucherait de 1 à 15 % de la population générale, ce qui en fait un motif assez fréquent de consultation (Zakrzewska et

Buchanan 2016). N'étant associée à aucune lésion muqueuse, la photographie ne peut servir ni d'aide au diagnostic, ni pour le suivi et l'évolution de la pathologie. Celui-ci sera réalisable uniquement par l'interrogatoire évaluant le ressenti du patient.

Ainsi, dans le cadre de certaines pathologies, où les muqueuses conservent un aspect sain, malgré les symptômes ressentis et décrits par les patients, l'utilisation de la photographie n'est pas un outil supplémentaire à la disposition du praticien pour la prise en charge de son patient.

2.1.2. Les limites techniques dues à la prise des clichés

La cavité orale est une zone restreinte nécessitant l'utilisation de la macrophotographie :

La cavité buccale est une zone complexe avec une anatomie topographique particulière, aux surfaces réduites, situées dans les trois dimensions de l'espace. Ainsi, la réalisation de clichés endobuccaux diffère de la prise de photos traditionnelles et nécessite de tenir compte de certaines spécificités (Ben Slama et al. 2008; Petitjean 2015) :

- Les lésions peuvent être complexes avec une morphologie remaniée.
- Elles peuvent être unique ou multiples avec des tailles variables (de supracentimétrique à millimétrique).
- La dent a un fort pouvoir de réflexion, qui impose un dosage de la lumière. Problématique à prendre particulièrement en compte lorsque l'on souhaite photographier une lésion muqueuse.

Il faudra donc recourir à **la macrophotographie** et s'astreindre à respecter certains réglages de l'appareil photo afin d'obtenir des clichés de bonne qualité. En effet, la cavité buccale ayant un volume conséquent, la distance entre les lèvres et la paroi postérieure du pharynx est importante à l'échelle macrophotographique, et le photographe devra choisir une grande profondeur de champ qui correspond à une faible ouverture du diaphragme de l'appareil photo. Certains auteurs recommandent une ouverture f/22 (Lecerf et al. 2017). Pour obtenir les images les plus nettes possibles, il convient également d'avoir un temps d'exposition court (1/125s) ainsi que de privilégier une sensibilité peu élevée (ISO < 200), reflet du « grain » de l'image, qui permet d'avoir un rendu fin des détails. Les appareils photos numériques types « *reflex* » sont recommandés car ils permettent de modifier ces différents réglages, pour obtenir une haute qualité d'image (Loiacono et Pascoletti 2011; Petitjean 2015).

La diminution d'apports lumineux au sein de la cavité orale :

La lumière est également un élément important d'un cliché réussi. Une photo sur- ou sous-exposée ne permettra pas de visualiser convenablement une lésion. De plus, la profondeur et l'architecture de la cavité buccale imposent l'apport d'une source extérieure lumineuse. La lumière naturelle ou celle du scialytique ne permettent pas d'obtenir un bon rendu. Il est indispensable d'utiliser un flash spécifique (Lecerf et al. 2017), car les flashes conventionnels, conçus pour réduire le phénomène de yeux rouges, créent une ombre parasite sur le cliché.

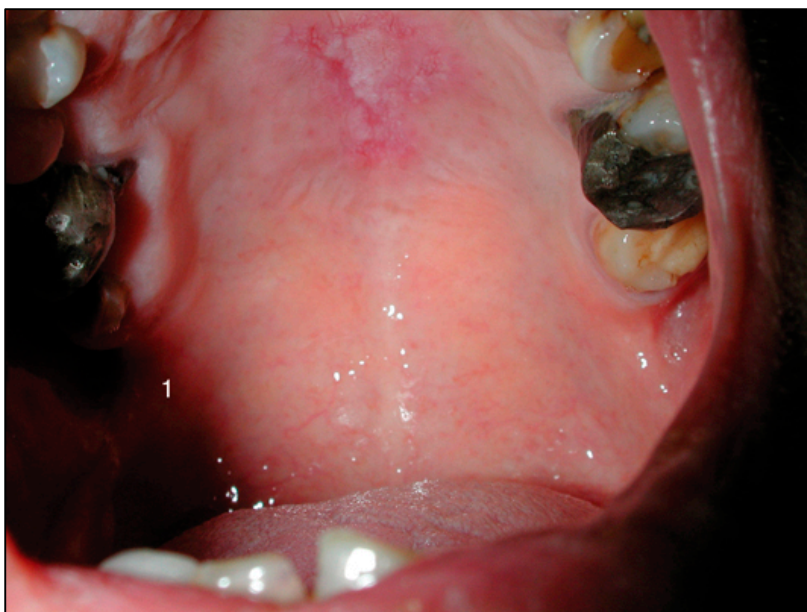


Figure 6 : Ombre parasite flash conventionnel (Chossegros et Benslama 2016)

Il faudra donc privilégier l'utilisation de flashes annulaires dont l'axe est similaire à celui de l'axe optique, ce qui empêche cet effet indésirable. Cependant, ces flashes ne sont pas idéaux non plus car ils ont tendance à faire disparaître les reliefs (Chossegros et Benslama 2016), même s'il est possible de régler les tubes du flash pour recréer du contraste (Lecerf et al. 2017).



Figure 7 : Flash annulaire Canon³

L'accès à la lésion :

Après avoir réglé convenablement les paramètres de l'appareil photo, il est important que la lésion soit visible afin qu'elle puisse être correctement exposée et photographiée (Bengel 2006). Pour cela, il est utile de s'aider d'outils qui vont permettre un gain de visibilité : abaisse-langue, écarteurs, compresses ou miroirs.

Les écarteurs, en plastique ou en métal, aident à récliner les lèvres et les joues permettant ainsi d'augmenter la quantité de lumière disponible, le déploiement de la muqueuse et donc une meilleure visibilité de la lésion (Lecerf et al. 2017). Cependant leur insertion peut être douloureuse pour le patient et parfois compliquée par la présence d'une lésion sur les joues et/ou les lèvres (ulcérations, perlèche rétro-commissurales) qui empêcherait leur utilisation (Ben Slama et al. 2008).

³ www.canon.com

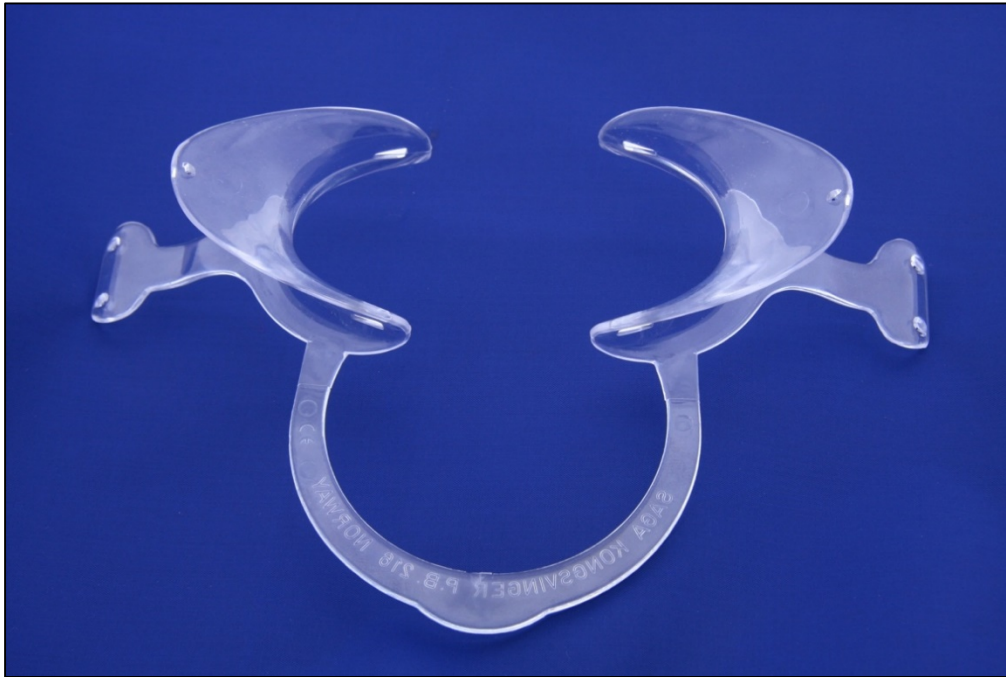

Figure 8 : Ecarteur photo Nichrominox®⁴

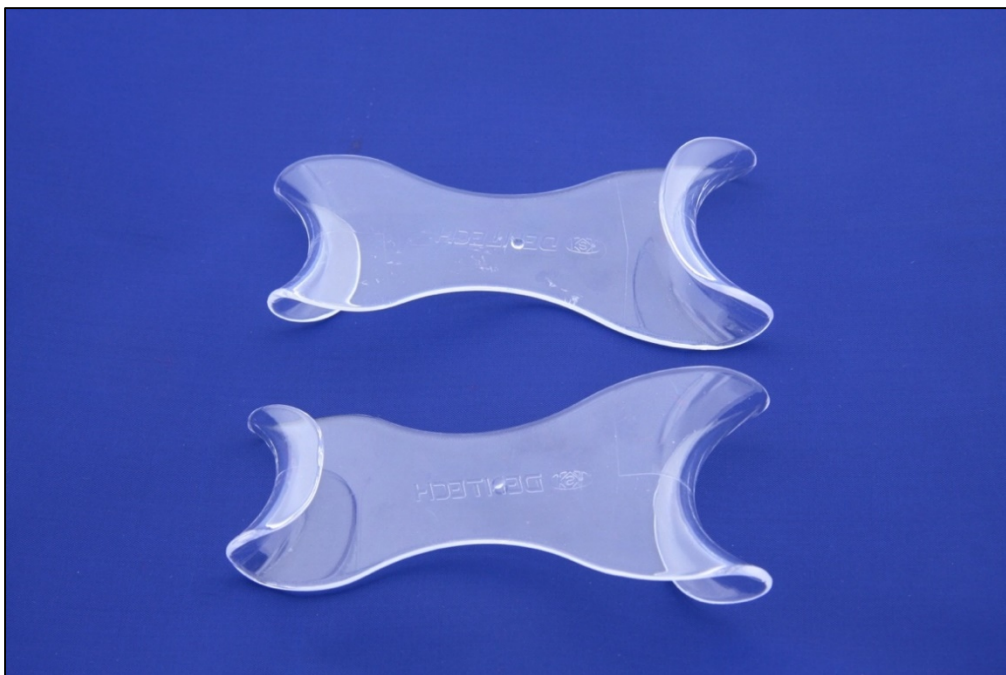

Figure 9 : Ecarteurs photo Nichrominox ®

Les miroirs quant à eux permettent de réaliser des photographies de lésions situées dans des zones difficiles à cadrer de la bouche (le palais postérieur par exemple) grâce à une prise de

⁴ www.nichrominox.fr

vue indirecte. Il en existe de différentes tailles et de différentes formes pour s'adapter au mieux à la cavité orale et aux besoins des praticiens (Ben Slama et al. 2008; Lecerf et al. 2017).




Figure 10 : (A) Miroir Palatin Nichrominox®; (B) Miroir lingual Nichrominox®; (C) Miroir Latéral Nichrominox®; (D) miroir latéral Nichrominox®

L'utilisation de contrasteurs est également possible pour mettre en relief une zone.

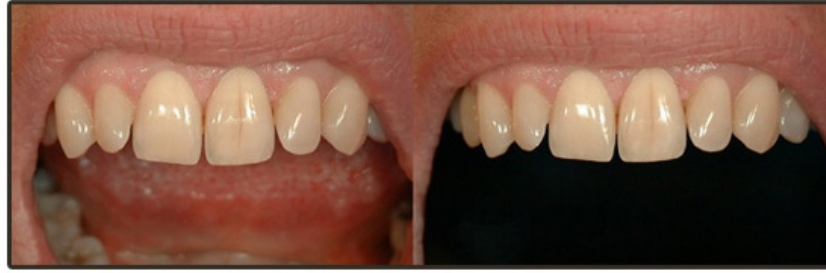


Figure 11 : Contrasteurs Nichrominox®

Ces différents instruments permettent donc d'obtenir une meilleure visibilité des lésions que l'on souhaite photographier. Cependant, afin que le cliché soit réussi, il convient que ces outils n'apparaissent pas dans leur cadrage ou le moins possible car ils engendrent une perturbation visuelle qui détourne l'attention du point d'intérêt réel de la photo (Loiacono et Pascoletti 2011). Ainsi, le photographe doit se demander si le cadrage fait voir tout ce qu'il souhaitait montrer et s'il n'existe pas quelque chose qui crée une perturbation visuelle. Celle-ci peut être engendrée aussi bien par les écarteurs et miroirs que par les doigts du praticien ou de son aide opératoire ou encore par la canule d'aspiration. Il convient également de repérer et supprimer tout élément qui gênerait la prise de vue comme des résidus de nourriture ou de plaque, un excès de salive dans les régions déclives de la cavité buccale ou encore de la buée, des tâches ou des rayures sur le miroir. Le praticien doit donc veiller avant de réaliser les photos à vérifier l'état du miroir, le passer sous l'eau chaude avant sa mise en bouche pour éviter la buée, et à utiliser la canule d'aspiration pour sécher la cavité et réduire les reflets parasites.

Ainsi, la réalisation de clichés de qualité implique la réunion de différents paramètres : appareil photo *reflex* avec réglages adaptés à la macrophotographie en bouche, utilisation d'instruments pour augmenter la visibilité de la lésion, choix du cadrage et suppression des éléments de perturbation visuelle.

2.1.3. Les limites techniques dues à l'observance du patient

Le contrat de soin est un accord tacite entre un professionnel de santé et son patient ; le premier devant prodiguer des soins selon les données acquises de la science, le second les recevant. C'est le fondement de la relation praticien-patient. Il arrive que les patients ne suivent pas les traitements et recommandations prescrits. Lors du rendez-vous de contrôle, l'utilisation de la photographie peut alors permettre au praticien de mettre le patient face à ses responsabilités (Loiacono et Pascoletti 2011). C'est le cas notamment en parodontologie lorsque la quantité de plaque dentaire observée n'est pas en adéquation avec les dires du patient sur son hygiène bucco-dentaire. La photo peut l'empêcher de nier l'évidence et lui faire comprendre l'importance d'un brossage bi ou tri-quotidien sur sa santé parodontale. Dans d'autres situations, face à un patient non observant, un cliché pourra être trompeur sur la réelle évolution d'une pathologie. En effet, le praticien, en comparant deux situations cliniques, peut croire, à tort, à une inefficacité de son traitement alors que le patient ne l'a tout simplement pas pris. Dans ce cas, c'est l'interrogatoire qui permet de comprendre la raison de l'évolution d'une lésion.

L'utilisation de photos cliniques semblent néanmoins être un plus pour l'adhésion des patients au traitement proposé et leur motivation à le suivre (Terry et al. 2008; Petersilge 2019). En effet, dans une étude sur l'utilisation de photographies pour le suivi de plaies, 81% des patients affirmaient que le suivi photographique de leur lésion les aidait à comprendre l'évolution de leur état et pour 58% les rendait plus impliqués dans leurs soins, quelle que soit la localisation de la plaie, dans une zone visible ou non. Cependant 18% des patients ne jugeaient pas utile la prise de clichés de leur lésion pour leur suivi et 13 à 16% d'entre eux affirmaient que la prise de photos ne les impliquerait pas plus dans leur prise en charge et suivi (Wang et al. 2016). Ainsi, bien qu'acceptée et comprise chez la plupart des patients, l'utilisation de la photographie pour suivre des lésions peut être plus difficile à accepter pour certains d'entre eux. Les données ne nous permettent pas de conclure si les patients les moins

observant sont aussi ceux qui désapprouvent l'utilisation des photographies, ce qui mettrait en évidence des profils de patients opposants ou réfractaires aux soins en général.

2.1.4. Les limites techniques dues à la reproductibilité des clichés

La standardisation des photographies est la clé pour obtenir des images de qualité, reproductibles et donc comparables entre elles. Chaque discipline a cherché à définir des règles de prises de vue afin de tendre vers cet objectif. C'est notamment le cas en chirurgie plastique, spécialité où l'esthétique joue un rôle prépondérant et où la comparaison des situations pré et post-opératoires est indispensable. Des standards photos ont été établis depuis de nombreuses années. Ils impliquent l'utilisation de la même séquence photographique (photographie du corps de face, de profil, de $\frac{3}{4}$), les mêmes repères anatomiques pour chaque pose, un fond neutre, l'absence de bijoux ou de maquillage trop voyant ou de tout autre élément de perturbation visuelle, ainsi que le même appareil photo (DiBernardo et al. 1998). Des marquages au sol peuvent être effectués afin d'assurer une distance constante entre le modèle et l'appareil photo (Ettorre et al. 2006). On retrouve des principes similaires en dermatologie (Petersilge 2019), chirurgie maxillo-faciale (Ettorre et al. 2006) ou en orthodontie où les photographies jouent un rôle important dans la constitution du bilan initial du patient et doivent être standardisées pour suivre l'évolution du traitement du patient (Wander 2016). En dentisterie conventionnelle, les photographies sont prises notamment dans le cadre de réhabilitation prothétique ou esthétique, et doivent être réalisées en orientation paysage avec des écarteurs, et miroirs. Différents types de vues sont requis : vue frontale denture entière, vue frontale dents antérieures, en utilisant un contrasteur ou non, vue oblique, vue latérale, vue occlusale mandibulaire, vue occlusale maxillaire, vues palatines et linguales et vue en gros plan (Lecerf et al. 2017).

Il est indispensable également que l'appareil photo ait les mêmes réglages d'une séance à l'autre pour permettre de comparer des images (DiBernardo et al. 1998). En effet, si notre cerveau a une capacité d'adaptation et d'interprétation des signaux transmis par la rétine, qui nous permet de voir les couleurs de la même façon quelle que soit la qualité de l'éclairage, ce n'est pas le cas du capteur numérique. Ainsi, il est nécessaire de régler la balance des blancs au préalable afin que la bonne température de couleur soit restituée, et cela, même si l'appareil est équipé d'un flash annulaire (Lecerf et al. 2017).

Ainsi, si tous ces principes de standardisation sont respectés, seul le patient et son état clinique varient d'une consultation à l'autre, et son évolution peut être suivie aisément sur les clichés. Cependant, en pratique, il est assez difficile de maîtriser tous ces critères (photographe ou appareil différent, variation des réglages, etc.), et la standardisation ne peut être absolue, notamment en pathologie de la muqueuse buccale où la photographie est guidée par la lésion elle-même. En effet, si on réalise la séquence de photos endobuccales standards décrites plus haut, il est possible que la lésion ne soit pas bien visible et donc que les photos n'aient pas le but recherché. En pathologie de la muqueuse buccale, les lésions sont généralement photographiées en gros plan et il est nécessaire de les replacer dans une zone topographique anatomique (lèvre, vestibule buccal, gencive, face interne des joues, langue, plancher buccal antérieur et postérieur, palais) afin de permettre des comparaisons plus faciles d'une image à l'autre (Ben Slama et al. 2008).

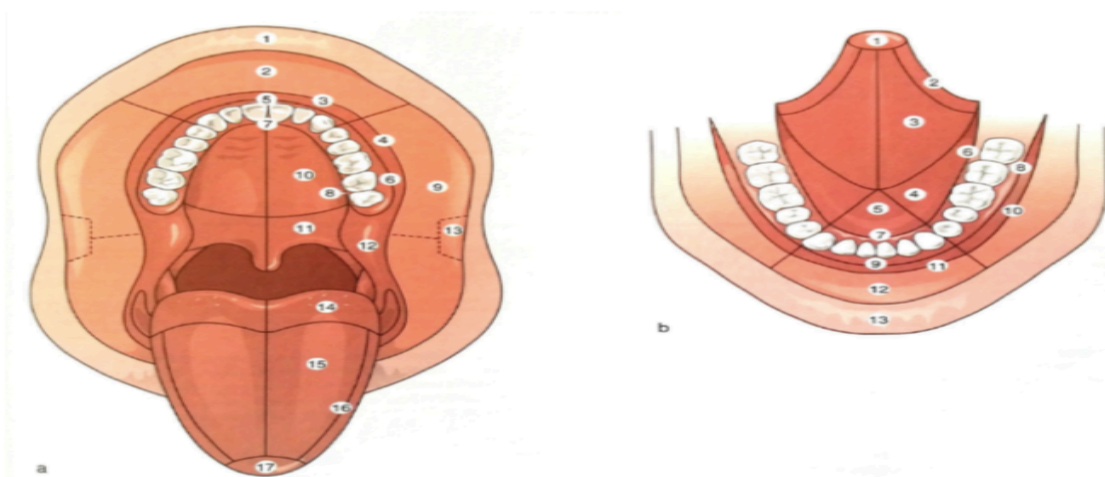


Figure 12 : a) étage supérieur et langue b) étage inférieur (Ben Slama et al. 2008)

- a) Etage supérieur et langue. 1. Lèvre supérieure, versant cutané. 2. Face interne lèvre supérieure. 3. Vestibule supérieur antérieur. 4. Vestibule supérieur latéral gauche. 5. Gencive vestibulaire supérieure antérieure. 6. Gencive vestibulaire supérieure latérale. 7. Palais antérieur 8. Sillon gingivopalatin 9. Face interne de joue. 10. Palais dur. 11. Voile. 12. Commissure intermaxillaire. 13. Zone rétrocommissurale. 14. Base de langue. 15. Dos de la langue. 16. Bord de langue. 17. Pointe de langue.
- b) Etage inférieur. 1. Pointe de langue. 2. Bord de langue. 3. Face ventrale de langue. 4. Plancher buccal latéral gauche. 5. Plancher buccal antérieur. 6. Crête alvéolaire

mandibulaire postérieure latérale gauche. 7. Crête alvéolaire mandibulaire postérieure région antérieure. 8. Crête alvéolaire mandibulaire antérieure latérale gauche. 9. Crête alvéolaire mandibulaire antérieure. 10. Vestibule inférieur latéral gauche. 11. Vestibule inférieur antérieur. 12. Face interne de la lèvre inférieure. 13. Lèvre inférieure.

La standardisation des photos en pathologie de la muqueuse buccale est donc assez complexe mais le praticien doit chercher à l'obtenir, en étant vigilant sur sa position, celle du modèle, l'utilisation correcte d'écarteurs et de miroirs et sur les réglages de l'appareil photo afin de pouvoir comparer deux photos et suivre l'état clinique du patient. Il doit également veiller à regarder ses différents clichés sur le même support car il peut y avoir une différence dans le rendu des couleurs entre l'écran de l'ordinateur et celui de l'appareil photo (Petitjean 2015).

2.1.5. Les limites techniques dues à l'utilisation des smartphones

L'année 2007 a été marquée par la sortie du premier smartphone : l'*iPhone*® par la firme californienne Apple®⁵. Le modèle est alors équipé d'un appareil photo de faible résolution de 2 mégapixels, à focale fixe et sans possibilité de zoom.

Depuis cette époque, les smartphones ont bien évolué et sont devenus, de plus en plus performants, notamment au niveau des capteurs photos qui atteignent des résolutions qui tendent à s'approcher de celles d'appareils photos plus complexes. Leur utilisation s'est également généralisée, dans la prise de vues au quotidien, y compris pour les photographies médicales (Chesher 2012).

Cependant, malgré toutes ces évolutions, la photographie endobuccale à l'aide d'un smartphone est encore perfectible. L'architecture particulière de la cavité orale lui confère, en effet, un caractère complexe, qui nécessite pour un bon rendu des images un équipement particulier. Les auteurs recommandent de privilégier les boîtiers type *reflex* qui sont équipés de capteurs de haute résolution et pour lesquels les réglages sont personnalisables, ainsi qu'une exposition lumineuse adéquate (Loiacono et Pascoletti 2011 ; Petitjean 2015). Les smartphones, au contraire, ont des réglages automatiques qui ne peuvent pas être modifiés

⁵ www.apple.com

par l'utilisateur, une résolution moins importante que celle des *reflex* bien qu'elle s'améliore pour chaque nouveau modèle sorti et un flash intégré à l'appareil (Lecerf et al. 2017). Si celui-ci est suffisant pour réaliser des photos de la vie quotidienne, il ne permet pas de mettre en relief, les différents états de surface de la cavité buccale.

Pour pallier ce manque de luminosité des photos intra-orales prises au smartphone, une société suisse a créé un dispositif permettant d'ajouter un éclairage sur le téléphone et de recréer ainsi un « mini studio photo » (Smile Line).



Figure 13 : Dispositif Smile Line MTP (Smile Line)

Malheureusement ces dispositifs sont assez encombrants et rendent le cadrage de la lésion difficile. Les structures anatomiques adjacentes sont alors visibles et un recadrage secondaire à l'aide d'un logiciel de traitement est indispensable. Du fait, du volume du dispositif, la mise au point peut également être compliquée, et oblige à répéter plusieurs fois la manœuvre pour obtenir un cliché de qualité correcte (Lecerf et al. 2017).

L'absence de zoom optique sur les smartphones est également un argument en défaveur de leur utilisation pour des photos de bonne qualité. En effet, les téléphones ne sont équipés que de zooms numériques, qui réalisent en fait un simple recadrage de l'image et non un réel agrandissement. Ainsi, une photo prise à l'aide du zoom peut paraître de bonne qualité sur l'écran du smartphone mais une fois observée sur l'écran d'un ordinateur, une perte de qualité sera à noter. L'image ne pourra alors plus être agrandie ou projetée, et le praticien pourra moins facilement analyser les détails de la lésion à l'écran (Lecerf et al. 2017).

La prise de photos par smartphone pose également le problème du stockage. En effet, les clichés ne sont pas pris au format RAW, qui assure, comme nous le détaillerons dans les

paragraphes suivants, la conservation de l'image dans son format brut, sans aucune modification, ce qui en fait une preuve fiable, en cas de recours légal (Petersilge 2019).

Grâce à leur omniprésence, les smartphones permettent de réaliser des clichés à tout moment et en toute situation. Cependant, en pathologie de la muqueuse buccale, les clichés obtenus sont de moins bonne qualité, que ceux obtenus avec des appareils photos plus complexes. Leur utilisation pourrait être donc réservée aux situations où aucun autre équipement n'est disponible ou lorsque la qualité de la photo importe peu. Par exemple, dans les cas où le patient vient en consultation avec une image de sa lésion prise au smartphone. Notons tout de même que les performances techniques de ces appareils sont en constante évolution, permettant, pour les derniers modèles les plus sophistiqués, d'obtenir des clichés photographiques de grande qualité.

2.1.6. Les limites dues aux défauts d'annotation des photos

Certains clichés, notamment trouvables sur internet, sont associés à des diagnostics qui ne semblent pas refléter la pathologie illustrée. Cela n'est pas rare, et peut largement induire en erreur, jeunes praticiens mais aussi les patients eux-mêmes, de plus en plus friands de renseignements par internet. Ainsi, la photographie est tributaire de son auteur, et de fausses informations peuvent être véhiculées à travers elle, indépendamment de sa structure ou de sa qualité, mais simplement parce qu'elle aura été faussement annotée.

2.2. Les limites dues aux complexités de l'aspect médico-légal

2.2.1. Justifications thérapeutiques en cas de recours légal

Depuis quelques années, le nombre de recours à l'encontre du corps médical est en constante progression. Dans son dernier rapport annuel sur le risque des professions de santé en 2018, la MACSF – le sou médical, l'une des principales assurances des professionnels médicaux et paramédicaux en France, concluait à une augmentation du taux de sinistralité, toutes spécialités et tous modes d'exercices confondus, avec 4723 déclarations de sinistres, c'est-à-

dire de litiges avec un patient, contre 4650 en 2017 et 4468 en 2016 sur les 487 144 sociétaires de l'assurance. Certaines spécialités, comme la chirurgie, étaient plus à risque, avec plus de 8 millions d'euros de dédommagement versés (Mutuelle d'assurances du corps de santé français (MACSF) 2019a). L'odontologie est également particulièrement concernée avec 1996 sinistres déclarés en 2018 sur 27 860 sociétaires, ce qui représentait une augmentation de 8,2 % par rapport à 2017, 12,1 % par rapport à 2016 et de 22 % par rapport à 2015 (voir Figure 14 ci-après).

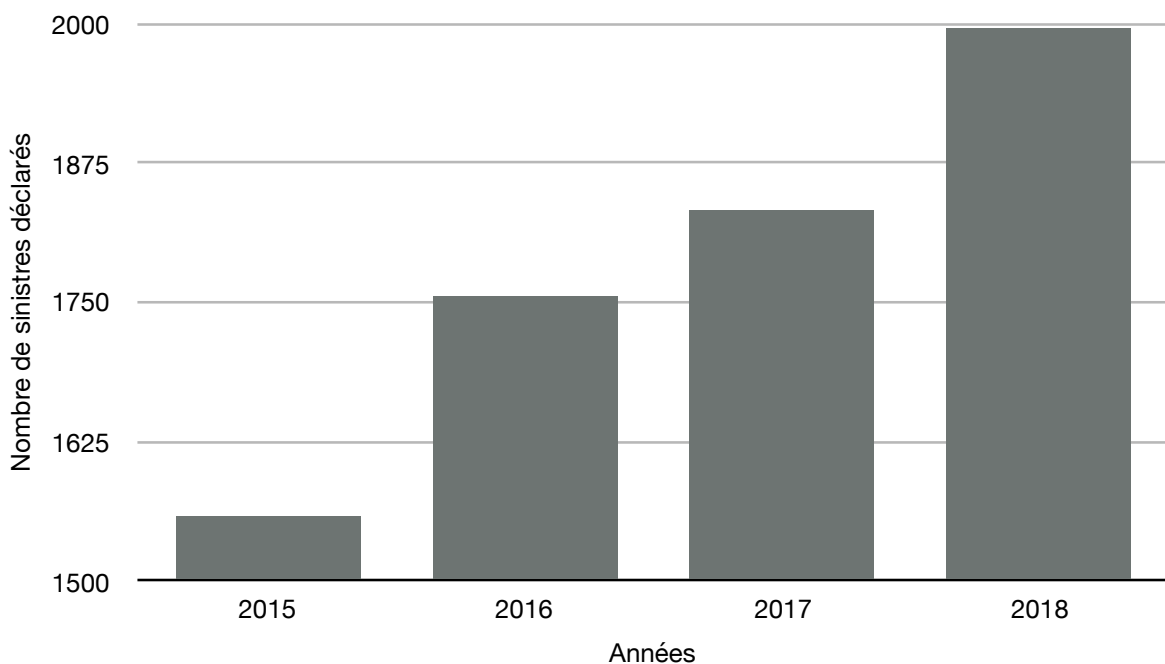


Figure 14 : Nombre de sinistres déclarés en chirurgie-dentaire par année en France. D'après (Mutuelle d'assurances du corps de santé français (MACSF) 2019a)

La majorité des déclarations concernait des conflits prothétiques. La pathologie de la muqueuse buccale représentait une part très faible de ces litiges avec seulement 2 déclarations en 2018 pour diagnostic non établi, retard ou insuffisance de diagnostic dans le cas de carcinome épidermoïde. Le même nombre de déclarations était recensé en 2017 (MACSF 2018) (voir Figure 15, Figure 16, Figure 17 ci-après).

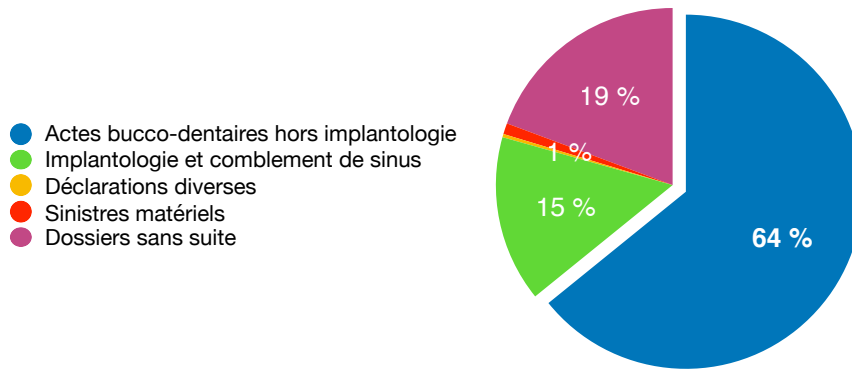


Figure 15: Types de sinistres déclarés en chirurgie-dentaire en France en 2018. (MACSF 2019)

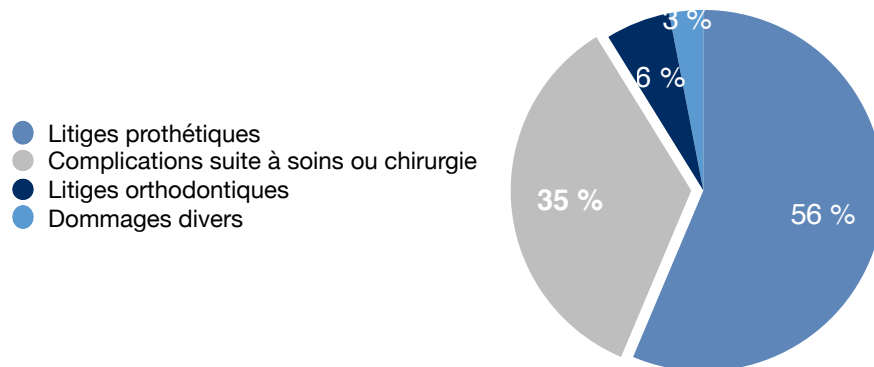


Figure 16 : Sinistres actes hors implantologie en 2018. (MACSF 2019)

- Fracture d'instrument (50%)
- Faux canal (hors préparation prothétique) (6%)
- Conséquences d'anesthésie (hors AG) et suites d'extraction (6%)
- Contestations portant sur la qualité de soins conservateurs (9%)
- Effraction et lésion du sinus maxillaire (hors suite d'actes implantaires) (5%)
- Diagnostic non établi, retard ou insuffisance de diagnostic (4%)
- Allégation de prise en charge thérapeutique inadaptée (6%)
- Dépassement apical lors d'obturation canalair (4%)
- Erreur extraction (2%)
- Lésion iatrogène d'une dent autre que la dent soignée (3%)
- Actes de parodontologie mis en cause (2%)
- Infections et/ou complications consécutives à un soin conservateur (1%)
- Suspicion d'allergie ou d'intolérance aux matériaux (1%)
- Complications médicales générales majeures alléguées après intervention dentaire (1%)
- Actes d'occlusodontie (1%)
- Blanchiment (1%)

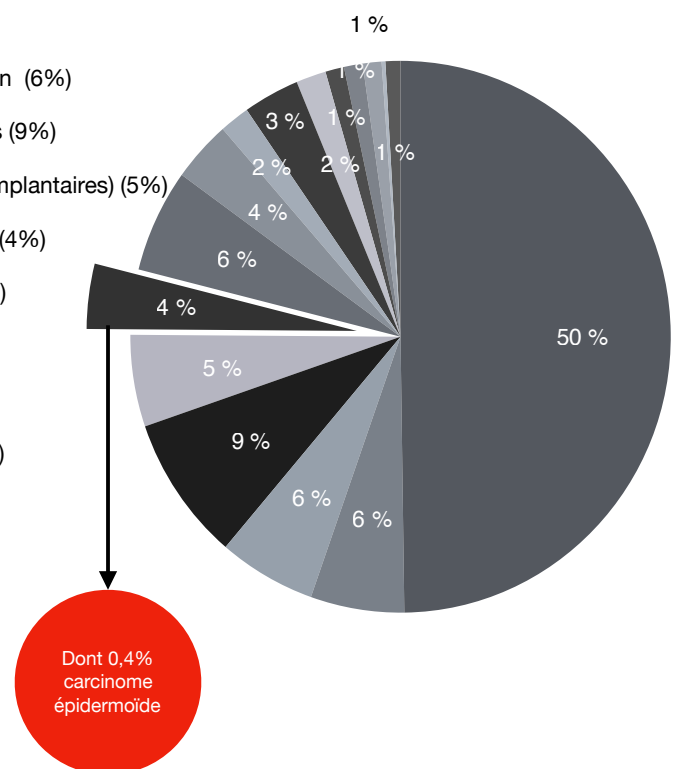


Figure 17 : Sinistres complications suite à soins ou chirurgie en 2018 (MACSF 2019)

Cependant, il est à noter que 386 dossiers étaient classés sans suite, c'est-à-dire que les patients ne terminaient pas la procédure de déclaration de sinistre, soit près de 19 % du nombre total de déclarations reçues. Ce chiffre, en forte augmentation depuis 2015, traduit un comportement de plus en plus revendicateur des patients avec une volonté de réclamer et d'obtenir un dédommagement auprès du chirurgien-dentiste, y compris pour des motifs peu fondés (MACSF 2019b).

Ainsi, face à ces comportements de plus en plus revendicateurs, les praticiens doivent tenir un dossier médical le plus complet possible, notamment dans les cas de traitements esthétiques, où le rendu final peut différer des attentes du patient (Christensen 2005). En effet, au cours d'un contentieux légal, ce sont les éléments concrets qui viendront illustrer les dires du professionnel de santé et qui pourront confirmer ses choix vis-à-vis du diagnostic et de la prise en charge. Ils permettront également de montrer au juge ou à l'expert, le degré d'implication du praticien par le seul fait d'avoir rassemblé un grand nombre de pièces. Anamnèse, observations cliniques détaillées, bilans biologiques, radiographies ou modèles d'étude sont des éléments probatoires du dossier, tout comme les **photographies qui permettront de comparer l'état initial et celui final ; ainsi que les états intermédiaires éventuels** (Terry et al. 2008). De plus, il a été remarqué que les patients pouvaient avoir tendance à minimiser voire oublier la situation clinique qu'ils présentaient initialement. Les clichés seront alors une preuve indiscutable (Loiacono et Pascoletti 2011 ; Lecerf et al. 2017).

Pour constituer un élément probatoire, il convient, **néanmoins que la photographie ait subi le moins de retouches et de modifications possibles. Pour cela, il est recommandé d'enregistrer une copie du cliché au format RAW**, qui signifie brut en anglais (Loiacono et Pascoletti 2011). L'image ainsi conservée, est un véritable négatif numérique qui possède la totalité des informations acquises par le capteur, sans aucune correction de l'appareil photo. Fournir une photographie dans ce format sera donc une preuve incontestable lors d'un contentieux légal. La photographie est donc un élément précieux pour la justification de la thérapeutique en cas de recours légal.

2.2.2. Aspect médico-légal du stockage des images

Jusqu'au début des années 2000, l'utilisation de la photographie à des fins médicales nécessitait le tirage des clichés médicaux sur du papier argentique ou des diapositives, et la conservation des négatifs par le praticien pour un tirage ultérieur ou comme preuve médico-légale. Ces supports physiques impliquaient la possession d'un espace ou d'une pièce dédiée à cet effet.

Depuis l'avènement du numérique, le stockage s'est dématérialisé, et n'impose plus cette contrainte spatiale. Il est **recommandé de dupliquer, au minimum, les images, en gardant une copie sur un disque dur externe, un DVD-rom ou un autre ordinateur** (Lecerf et al. 2017), qui doit, de préférence, ne pas être relié à internet afin de se prémunir des attaques virales. Il faudra également veiller à stocker les duplicatas sur des supports différents dont un inaliénable et à les conserver en différents lieux, afin d'éviter leurs destructions en cas d'incendie, d'inondations, de problèmes techniques (plantage du disque dur par exemple) ou de vol (Ben Slama et al. 2008). Un archivage adéquat des photographies cliniques implique donc pour le praticien une certaine rigueur, puisqu'il devra réaliser régulièrement des sauvegardes de ses données ainsi qu'un investissement de départ pour acquérir du matériel disposant d'un espace de stockage suffisant.

Depuis quelques années, l'émergence des *clouds* (ou informatique en nuage) permet le stockage à distance d'un nombre important, voire illimité, de données. Celles-ci sont consultables depuis n'importe quel ordinateur et permettent de s'affranchir de l'obtention de matériel supplémentaire dédié à la conservation d'images (autre ordinateur ou disque dur externe). Cependant, la majorité de ces stockages en ligne n'ont pas l'agrément pour héberger des données de santé. Seuls quelques hébergeurs sont certifiés, ils sont répertoriés dans le Tableau 3 (Agence Française de la santé Numérique (ASIP Santé) 2019a).

Amazon Web Services (AWS)	ICT - International Cross Talk
ASP Serveur	ITS Integra
Bluebee Belgium Bvba	Microsoft corporation
Bretagne Telecom	Orange healthcare
Cegedim.cloud	OVH
Claranet	Sigma informatique
Epiconcept	St. Jude Medical, LLC - Abbott
Fresenius netcare GMBH	TAS France
GIP MiPih Midi Picardie Informatique Hospitalière	

Tableau 3 : Liste des hébergeurs certifiés pour la sauvegarde de données de santé (Agence Française de la santé Numérique (ASIP Santé) 2019b)

D'après une étude récente (Djian et al. 2019) qui évaluait les pratiques des chirurgiens plasticiens français concernant la photographie, 25,6 % d'entre eux utilisaient le **cloud** pour le stockage des clichés de leurs patients. Or le *cloud* n'étant **pas toujours un site sécurisé officiel**, cela pose un réel **problème de sécurité informatique et de protection des données des patients**, que nous aborderons plus en détails dans les paragraphes suivants. A l'heure où les problématiques environnementales sont de plus en plus présentes, une des limites à l'utilisation de ces *clouds* est leur impact écologique car les données sont stockées sur des serveurs au sein de **data-centers** qui induisent une consommation d'énergie très importante. Ainsi, si le *Cloud* était un pays, il serait le 6^{ème} consommateur mondial d'électricité (Cook et al. 2014). Cette tendance se poursuivra avec la croissance exponentielle de la demande.

En **milieu hospitalier**, le stockage de données diffère légèrement. En effet, la sécurité informatique est régie par la **Politique Générale de Sécurité des Systèmes d'Information de Santé (PGSSI-S)**, et est gérée par une équipe dédiée au sein de l'établissement de santé, et non plus par le praticien seul. La sauvegarde de données est possible sur le **poste de travail, si celui-ci est accessible par identifiants personnels et est relié à un réseau local sécurisé**. L'utilisation de disque dur externe est permise à condition qu'il soit agréé par le centre hospitalier et qu'il permette un chiffrement des données. Si une sauvegarde sur un serveur externalisé est nécessaire, un agrément pour l'hébergement de données de santé est nécessaire (Agence Française de la santé Numérique (ASIP Santé) 2014 ; Agence Nationale de la Sécurité des Systèmes d'Information (ANSSI) 2017, 2018).

Que ce soit en milieu hospitalier ou en cabinet libéral, le traitement de données personnelles de santé comme les photographies nécessitait une **déclaration auprès de la CNIL jusqu'en 2018**. Depuis l'entrée en vigueur du règlement général pour la protection des données, cette **formalité n'est plus nécessaire** (Commission nationale de l'informatique et des libertés (CNIL) 2019). Il convient néanmoins lors du stockage, de respecter quelques règles de sécurité pour protéger les informations des patients, comme le **verrouillage automatique de la session information ou l'accès protégé par un mot de passe**. Ces mesures seront détaillées dans le paragraphe consacré aux dérives (paragraphe 2.2.4.) (Agence Française de la santé Numérique (ASIP Santé) 2013 ; Commission nationale de l'informatique et des libertés (CNIL) 2018).

Nous avons vu dans le paragraphe 1.5. sur l'archivage et la constitution d'une photothèque clinique, qu'il était recommandé de **conserver les images au format RAW**, qui a l'avantage de fournir la totalité des informations acquises par le capteur. Cependant, ce format possède deux inconvénients majeurs. Le premier est que les photographies ne peuvent être visionnées qu'à l'aide d'un logiciel dédié (Petersilge 2019), reconnaissant le format RAW : soit par celui fournit avec l'appareil photo, soit par des logiciels de retouche puissants comme Adobe Lightroom®. Ceux-ci sont assez coûteux, de l'ordre de 150€ par an pour Adobe Lightroom®, ce qui peut constituer un frein pour leur acquisition, notamment pour les praticiens utilisant peu la photographie. De plus, les fichiers de ce type sont composés de nombreux octets : un capteur de 12 mégapixels peut générer un fichier RAW de 20 mégaoctets (Mo) ou plus, nécessitant ainsi un espace de stockage important et obligeant ainsi le praticien à disposer de matériels ayant de grandes capacités de mémoire ou plus d'espace sur le *cloud*, ce qui entraîne des coûts plus importants (Loiacono et Pascoletti 2011).

Le stockage est donc une étape indispensable pour tout praticien qui souhaite utiliser les photographies cliniques dans leur pratique quotidienne. Cependant, il nécessite une certaine rigueur dans la conservation des duplicatas, un investissement aussi bien financier que temporel, l'acquisition d'espace de stockage suffisant et une vigilance constante pour la protection des données des patients.

2.2.3. Aspect médico-légal de diffusion des images

Les règles à suivre :

Que ce soit pour illustrer un cours destiné aux étudiants, pour présenter un cas clinique lors d'une conférence ou bien pour demander un avis à un confrère, les occasions de diffuser des images prises lors de l'exercice clinique sont assez nombreuses et variées. Avec les outils numériques à la disposition des praticiens, ce partage est rapide et à la portée de tous : il n'est, en effet, plus nécessaire d'attendre le développement des négatifs par le laboratoire photo pour faire une présentation ou de communiquer avec des confrères par courrier, un simple ordinateur suffit.

Le partage de photographies médicales est encadré par différentes règles (Ben Slama et al. 2008 ; Debarre 2017 ; Commission nationale de l'informatique et des libertés (CNIL) 2018) :

- droit à l'image ;
- secret médical ;
- respect de la vie privée ;
- droits d'auteurs ;
- loi du 04 mars 2002, relative aux droits des malades et à l'accès à leur dossier ;
- protection des données.

Par conséquent, le praticien souhaitant diffuser des clichés, doit les connaître et les respecter, afin de protéger la vie privée de son patient et suivre l'un des principes majeurs du serment d'Hippocrate : « Admis dans l'intimité des personnes, je tairai les secrets qui me seront confiés. Reçu à l'intérieur des maisons, je respecterai les secrets des foyers et ma conduite ne servira pas à corrompre les mœurs ».

Le respect de la vie privée, consentement écrit :

Selon l'article 9 du Code Civil (1803), chacun a droit au respect de sa vie privée. Ce principe fondamental possède différentes applications dans le partage de photos médicales. Tout d'abord, il est nécessaire d'obtenir le **consentement des patients** avant la prise et le partage de leur image. Le droit à l'image permet, en effet, à toute personne de s'opposer à la reproduction et à la diffusion, sans son autorisation expresse de son image. Le consentement libre et éclairé du patient doit être obtenu avant tout acte, comme le prévoit la loi du 04 mars 2002 dans l'article L 1111-4 du Code la santé publique : « Aucun acte médical ni aucun traitement ne peut être pratiqué sans le consentement libre et éclairé de la personne et ce consentement peut être retiré à tout moment » (2016b ; Debarre 2017). La prise d'images cliniques est un type d'acte médical. A ce titre, l'information délivrée au patient doit être claire et appropriée, afin d'obtenir son consentement. La loi n'impose pas la manière dont celui-ci doit être obtenu : verbalement ou par écrit. Cependant, le professionnel de santé doit être en mesure de fournir la preuve de l'information (2016a ; Debarre 2017). Dans une étude sur les bonnes pratiques pour la publication de photographies médicales, les auteurs recommandent l'utilisation d'un **consentement écrit**, le consentement oral, seul, pose, en effet, le problème de la traçabilité sur le long terme (Payne et al. 2012). De plus, il existe différents types d'utilisation d'une photographie clinique : un usage primaire lorsque le cliché est destiné à la prise en charge du patient et un usage secondaire lorsque que l'image est destinée à une audience plus large, pour l'enseignement ou la recherche (Palacios-González 2015). Dans une

étude sur l'utilisation de la photographie clinique dans l'enseignement, les auteurs recommandent, formellement, l'obtention du consentement, uniquement, dans les cas où le patient est identifiable sur un document destiné à l'enseignement en dehors de la faculté, comme le montre l'arbre décisionnel ci-après (Figure 18) (Stieber et al. 2015).

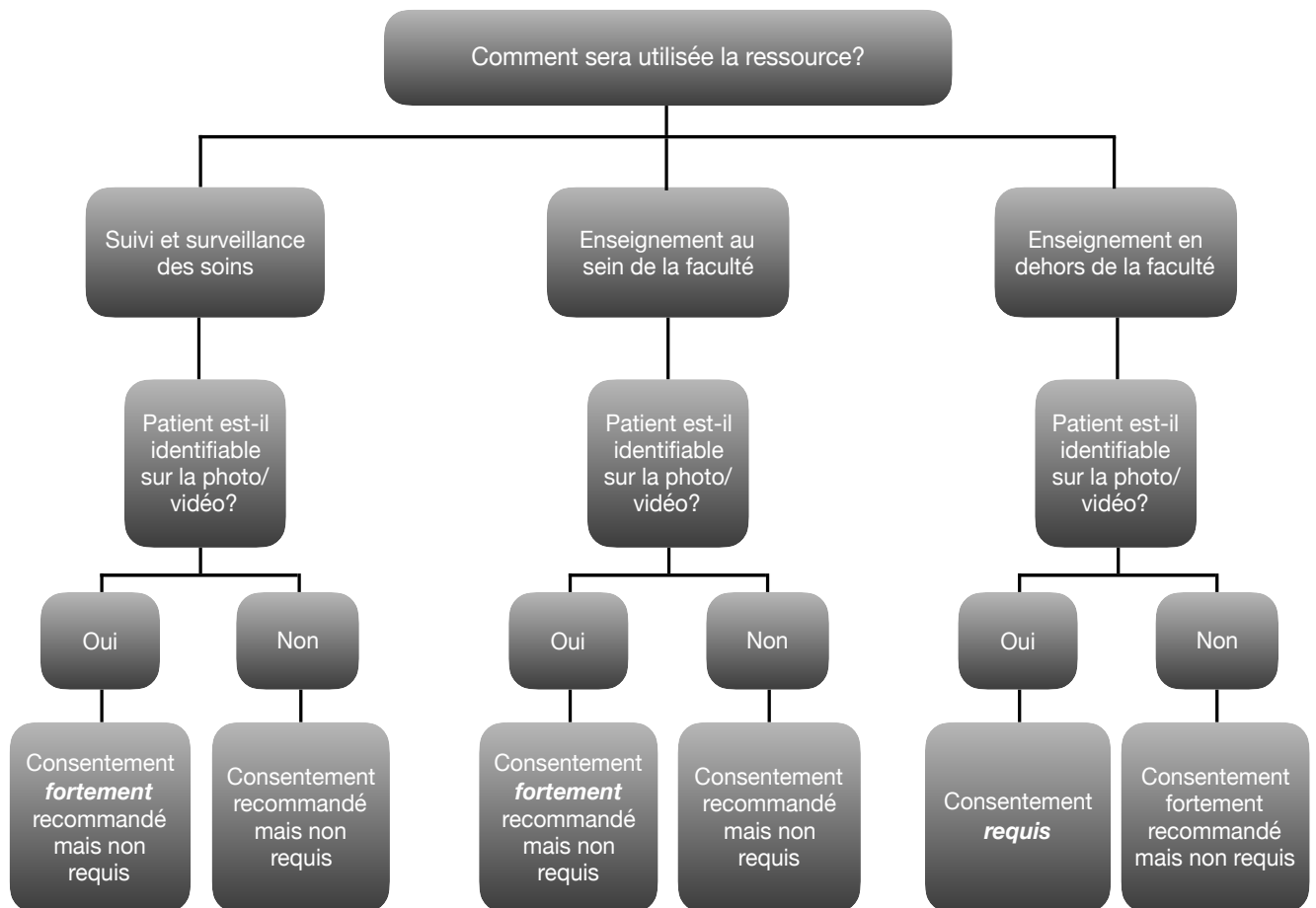


Figure 18 : Arbre décisionnel sur le recueil du consentement pour l'utilisation de photographies cliniques. D'après (Stieber et al. 2015)

Cependant, l'utilisation d'une photographie clinique peut varier au cours du temps. En effet, un cliché pris initialement pour le suivi d'une lésion pourra finalement faire l'objet d'une diapositive lors d'une conférence ou d'un cours, utilisation à laquelle un patient pourrait être opposé. Ainsi, faire signer d'emblée un consentement prévoyant tous les usages éventuels de la photo permettrait de s'assurer de l'accord du patient, et éviter de bafouer son droit à l'image. Devakumar et Al. proposent une « échelle de diffusion » allant de 1 à 5 : le degré 1

représente le consentement pour l'utilisation de la photographie pour des cours en petit comité et l'archivage personnel tandis que le degré 5 représente un accord pour une diffusion libre sur internet.(Devakumar et al. 2013). Ce type d'échelle pourrait être utilisée pour que les patients nuancent leur consentement en cas de non-acceptation absolue.

Les sanctions encourues par les praticiens :

En effet, l'article 226-1 du code pénal prévoit, en cas de non-respect de cette obligation, un an d'emprisonnement et 45 000€ d'amende pour le professionnel de santé (2000). L'article R 4127-73 sur le secret médical, affirme quant à lui que le médecin doit protéger contre toute indiscretion les documents médicaux, concernant les personnes qu'il a soignées ou examinées, quels que soient le contenu et le support de ces documents. Il en va de même des informations médicales dont il peut être le détenteur. Le médecin doit faire en sorte, lorsqu'il utilise son expérience ou ses documents à des fins de publication scientifique ou d'enseignement, que l'identification des personnes ne soit pas possible. A défaut, leur accord doit être obtenu (2004). Le praticien doit donc veiller à rendre anonymes les clichés qu'il souhaite partager. Il peut, pour ce faire, ajouter des rectangles noirs pour masquer, sur la photo, les yeux du patient (Ben Slama et al. 2008) ou en rognant l'image (Moyal-Barracco et al. 2017). Dans un service hospitalier, les professionnels de santé forment une « équipe de soins » au sein de laquelle les informations concernant un patient peuvent être échangées. Ainsi, une photographie clinique peut y être diffusée sans nécessairement masquer l'identité du patient. En revanche, comme le résume le schéma ci-après (Figure 19), plus la publication est destinée à un public large, plus il faut veiller à anonymiser les images (Moyal-Barracco et al. 2017).

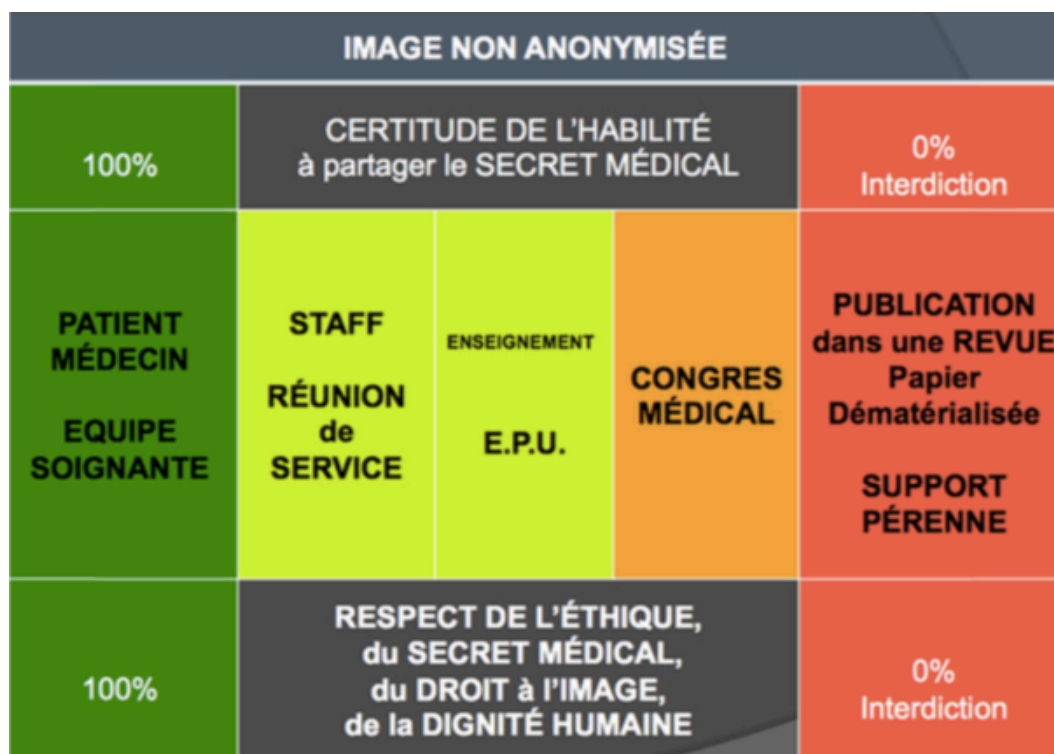


Figure 19 : « Image non anonymisée et certitude de l'habilité à partager le secret médical ». D'après (Moyal-Barracco et al. 2017)

En conclusion, en pathologie de la muqueuse buccale, cette anonymisation des clichés est moins fréquente compte tenu de la localisation des lésions. Il semble, en effet, peu probable qu'un patient soit reconnu grâce à une photographie intrabuccale, mais il faudra néanmoins veiller à flouter un éventuel piercing ou tatouage endobuccal, susceptibles de rendre une personne identifiable.

En résumé, le praticien doit **obtenir le consentement du patient avant de prendre et de diffuser une photographie**. Il est préférable que cet accord soit obtenu **par écrit** pour sa traçabilité sur le long terme et afin de couvrir tous les usages possibles du cliché. A défaut, une anonymisation de l'image doit être réalisée afin que le patient ne soit pas identifiable. Cette condition est d'autant plus importante si la photographie est destinée à une large audience, extérieure à l'équipe médicale (conférence, cours ou publication dans une revue) (Stieber et al. 2015). Malgré ces recommandations, la majorité des praticiens demande seulement un consentement oral avant de prendre une photographie (Djian et al. 2019 ; Petersilge 2019), ce qui pose les problèmes de respect du droit à l'image et du secret médical.

La CNIL, les règles à suivre :

Dans un rapport récent, la commission nationale informatique et liberté (CNIL) rappelle que les données de santé sont soumises au secret médical mais également au règlement général sur la protection des données (RGPD) depuis le 25 mai 2018 (CNIL 2018). A ce titre, quelques règles doivent être suivies par les professionnels dans la collecte et le partage d'informations médicales (photos incluses). Il convient :

- de collecter les informations strictement nécessaires à la prise en charge du patient au titre des activités de prévention, de diagnostic et de soins ;
- d'informer les patients de la collecte et du partage ;
- d'échanger avec d'autres professionnels de santé, les seules informations utiles pour la prise en charge ;
- d'utiliser des moyens de partage qui garantissent la confidentialité des données.

En pratique, l'échange et le partage, pour la prise en charge d'une même personne, sont possibles entre professionnels de santé et autres professionnels sociaux et/ou médico-sociaux dans la double limite des informations nécessaires à la coordination ou à la continuité des soins et du périmètre de leurs missions. La diffusion entre deux médecins qui participent à la prise en charge est également possible. Pour ces situations, les seules conditions sont l'information préalable et l'accord du patient (Conseil National de l'Ordre des Médecins (CNOM) 2016).

L'échange de photographies :

Par courriers électroniques : Les courriers électroniques sont des **moyens simples, rapides** et gratuits pour partager des informations et notamment des photographies de patients entre professionnels. Il existe un système de **messagerie sécurisée de santé**, MSSanté qui est un espace dématérialisé permettant l'échange de données en toute confiance entre professionnels de santé ou des secteurs sanitaire, social et médico-social (Agence Française de la santé Numérique (ASIP Santé)). Il est également possible d'utiliser des services de **messagerie électronique standard**, notamment pour échanger avec des personnes n'ayant pas accès à une messagerie sécurisée de santé. Cependant leur utilisation implique qu'elles utilisent un **protocole type « HTTPS » (HyperText Transfert Protocol Secure) ou « SFTP » (Secure File Transfer Protocol)** qui garantit la sécurité du serveur du destinataire par chiffrement des données, et que la lecture du fichier s'effectue par authentification à l'aide

d'un mot de passe, délivré par un autre canal (envoi d'un SMS avec le mot de passe, par exemple). A défaut, le praticien doit impérativement chiffrer le contenu de sa pièce jointe. Cette opération qui s'effectue à l'aide de logiciels dédiés, permet de garantir que seuls l'émetteur et le destinataire de l'email accèdent à son contenu. En effet, une fois chiffré, faute d'avoir la « clé spécifique », un message est inaccessible et illisible aussi bien par les machines que par d'éventuels hackers (CNIL 2016).

Par messagerie instantanée ou chat : Les messageries instantanées ou « chat » doivent être utilisées avec **la plus grande précaution**. Il faut s'assurer du chiffrement des données, avant d'envoyer des photos cliniques à un confrère par ce biais (CNIL 2018).

Par réseaux sociaux : De nombreux praticiens sont également présents sur les réseaux sociaux aussi bien à titre personnel que professionnel. Certains partagent des cas sur leur profil ou via des groupes de discussion entre confrères, pour communiquer des situations cliniques intéressantes ou pour demander des avis sur une prise en charge. Dans son livre blanc sur la déontologie médicale sur le web, le conseil national de l'ordre des médecins précise que les publications médicales sur ce type de réseaux sont **possibles à condition que les photographies soient anonymisées pour protéger le secret médical**. Un patient ne doit pas pouvoir être identifié, aussi bien par lui que par un tiers, si cette condition n'est pas remplie son consentement est obligatoire. Il convient également de veiller à ce que les **publications soient informatives et ne puissent pas être assimilées à une publicité directe ou indirecte** du praticien ou de la structure dans laquelle il pratique. (Conseil National de l'Ordre des Médecins (CNOM) 2011).

Par les revues médicales : Les publications dans des revues médicales ou scientifiques sont la plupart du temps accompagnées de photographies, afin d'illustrer les propos de l'auteur. Les clichés ne sont alors plus soumis aux droits d'auteur du praticien mais à la politique du journal, qui peut autoriser la reproduction d'articles ainsi que la consultation en libre accès. Le patient doit alors être informé de ce risque au moment où il consent à l'utilisation et au partage de ses photos par le praticien (Nguyen et al. 2018). Certaines revues comme le *British Medical Journal* (BMJ) requièrent la signature d'un formulaire de consentement du patient, lors de la soumission d'un article avec des informations personnelles (BMJ).

Les moyens de diffuser des images sont donc nombreux et ont beaucoup d'applications dans le monde médical. Elles sont **encadrées par différentes lois que le praticien doit connaître** et respecter. Le consentement du patient doit être obtenu ou à défaut les images doivent être désidentifiées, pour le respect de la vie privée du patient ainsi que du secret médical.

2.2.4. Les dérives

L'essor des technologies dans le domaine de l'informatique et des télécommunications permet au quotidien, l'utilisation d'ordinateurs et de smartphones toujours plus performants, avec des interfaces intuitives et faciles à prendre en main, des capacités de stockages quasi-illimitées, des moyens de communication toujours plus rapides grâce à la fibre optique et au réseau 4G, la prise de photos de très haute résolution, l'accès immédiat à toute sorte d'informations et le partage quasi-instantané de grandes quantités de données. Cependant, depuis quelques années des scandales viennent régulièrement émailler ce monde hyper connecté. Que ce soit l'action de hackers, qui piratent des informations personnelles en ligne (Sermondadaz 2018 ; Le Monde 2019 ; Le Parisien 2019a) ou bien l'œuvre d'entreprises spécialisées dans la collecte massive et la revente de données sans le consentement des internautes, via leur compte Facebook®, comme le révéla, récemment, « l'affaire Cambridge Analytica » (Audureau 2018), les données personnelles sont menacées sur internet et leur protection représente un véritable enjeu.

C'est dans ce contexte que le Règlement Général pour la Protection des Données (RGPD) est entré en vigueur, le 25 mai 2018 (Commission européenne 2018). Il a pour objectif de protéger les données personnelles des citoyens européens. **Les informations médicales dont les photographies cliniques de patients sont également soumises à ce règlement.** Le praticien doit à ce titre veiller à les protéger et limiter tout risque de piratage. La CNIL dans son rapport à l'attention des professionnels de santé préconise (CNIL 2018) :

- l'utilisation d'un mot de passe à 12 caractères (chiffres, lettres majuscules et minuscules, caractères spéciaux), renouvelé régulièrement ;
- le verrouillage de la session informatique automatiquement après un délai maximum de 30 minutes d'inactivité ;

- la possession d'un antivirus à jour et d'un pare-feu, et l'application systématique des correctifs de sécurité du système informatique et des logiciels ;
- les sauvegardes régulières des données (sauvegarde au minimum hebdomadaire, avec conservation des sauvegardes mensuelles sur 12 mois glissants) et leur conservation dans un lieu différent du cabinet ;
- le chiffrement des données avec un logiciel adapté ;
- l'absence ou la minimisation des connexions d'appareils non professionnels sur le réseau ;
- l'authentification via la carte de professionnel de santé (CPS) ou tout moyen alternatif d'authentification forte.

Les piratages de données de santé, étant en nette augmentation ces dernières années (Hache et Paquette 2019 ; Le Parisien 2019b), les praticiens doivent donc veiller à limiter tout risque d'intrusion au sein de leur base d'informations sur leurs patients et le respect de ces quelques règles est primordial.

Cependant, l'évolution des pratiques ne permet pas toujours le respect strict de ces recommandations. En effet, de plus en plus de praticiens utilisent leur smartphone pour prendre rapidement et facilement des photos de leur patient (Nguyen et al. 2018). Des études réalisées auprès de dermatologues (Kunde et al. 2013) et de chirurgiens plastiques (Djian et al. 2019) montrent que la majorité des praticiens gardent les images des patients dans leur smartphone. Cela pose un problème pour la sécurité des clichés. En effet, en cas de perte ou de vol du téléphone portable, il existe un risque que les images stockées sur l'appareil soient publiées, rompant ainsi la confidentialité praticien-patient. Afin d'éviter cela, les photographies prises à l'aide d'un smartphone doivent être supprimées de la mémoire ou transférées rapidement sur un support sécurisé, si elles sont destinées à être conservées. Il convient également de désactiver les transferts systématiques vers un *cloud* relié au téléphone (Rijt et Hoffman 2014), si celui-ci n'est pas hébergeur de données de santé agréé. Le smartphone doit également être protégé des intrusions par un accès à code, et un verrouillage automatique, après un certain temps d'inutilisation (Kunde et al. 2013 ; Commission nationale de l'informatique et des libertés (CNIL 2018). De plus, le stockage sur le téléphone ne permet pas la conservation d'images au format RAW, argument

supplémentaire pour la nécessité de transférer les clichés sur un autre support (Petersilge 2019).

Les réseaux sociaux et notamment Instagram⁶ incitent au partage d'images entre utilisateurs. Leur utilisation est possible à titre professionnel, à condition de demander l'accord préalable du patient ou de rendre le cliché anonyme. Cependant, ces réseaux sociaux ont des **conditions générales d'utilisation** et une politique de confidentialité longues et complexes, peu connues des utilisateurs. Ainsi, **une fois publiée sur un réseau, l'image devient la propriété du site**. Elle peut être facilement copiée et partagée par un tiers sans que l'auteur n'en soit informé (Kazemi et al. 2019). Il convient, alors, lors du recueil du consentement, que le praticien informe le patient de ce risque. Celui-ci peut ainsi donner son accord en pleine connaissance de cause (Palacios-González 2015).

Or, le consentement est souvent demandé à l'oral, au moment de la prise de la photo, sans qu'aucune mention n'en soit faite dans le dossier du patient. Différentes études montrent, en effet, que le recueil d'un consentement écrit est réalisé dans une minorité de cas, les praticiens interrogés estimant que l'obtention d'un accord écrit est difficile à mettre en place lors de la pratique clinique (Kunde et al. 2013 ; Djian et al. 2019 ; Petersilge 2019).

Cependant, nous avons vu dans les paragraphes précédents que le simple consentement oral n'était pas recommandé car il ne permettait pas sa traçabilité sur le long terme. De plus, ce consentement est un prérequis indispensable pour le praticien qui aimerait partager par quelque moyen que ce soit les photographies d'un patient, afin de ne pas rompre le secret médical et atteindre le droit à l'image de la personne. Pour rappel, ce consentement est requis pour la publication ou la diffusion des photographies (revues, conférences, etc.). De plus, les partages de ces clichés doivent être effectués par des moyens sécurisés comme le mail professionnel sécurisé ou avec un chiffrement adéquat, ou bien stockés sur des hébergeurs de santé agréés (Conseil National de l'Ordre des Médecins (CNOM) 2016 ; CNIL 2018).

Ainsi, la plupart des praticiens qui partagent des clichés cliniques, en ne pouvant faire la preuve du recueil du consentement portent en réalité atteinte au respect de la vie privée de leur patient. De plus, s'ils utilisent des logiciels où les informations ne sont pas chiffrées ou

⁶ www.instagram.com

non agréés pour la santé, ils mettent en danger les données personnelles de leur patient et prennent le risque d'une exposition publique de celles-ci. Le consentement écrit et la protection des données personnelles sont donc des éléments indispensables pour tout praticien souhaitant enregistrer et partager des images des patients. Une méconnaissance des réglementations en vigueur et un mauvais usage des technologies par le professionnel de santé peuvent facilement engendrer des dérives susceptibles de nuire à la vie privée du patient.

La photographie est donc un outil qui peut s'avérer très utile pour la prise en charge de patients atteints de pathologie de la muqueuse buccale. Apport pour l'établissement d'un diagnostic, ou pour la prise de décision thérapeutique, elle peut également participer au suivi et de ce fait à l'efficacité thérapeutique. Cependant, cet outil comporte de nombreuses limites, et implique certaines règles d'utilisation, notamment au niveau médico-légal. Nous avons donc souhaité connaître les modalités d'utilisation de la photographie par les spécialistes de la cavité buccale, traitant des patients atteints de pathologie orale en réalisant une enquête auprès des praticiens spécialistes.

III. Enquête sur l'utilisation de la photographie auprès des praticiens spécialistes

3.1. Objectifs

La photographie a de nombreuses applications dans différents domaines de la médecine. La pathologie de la muqueuse buccale n'est pas une exception comme nous venons de le voir au cours des paragraphes précédents.

Le but de cette étude était d'évaluer les modalités d'utilisation de la photographie en pathologie de la muqueuse buccale par des praticiens spécialistes.

3.2. Matériel et méthode

Nous avons donc mené une enquête anonyme sur 3 mois, par envoi de questionnaire Google Forms® avec deux relances, entre octobre et décembre 2019.

Les praticiens interrogés étaient soit membres du GEMuB : le groupe d'études de la muqueuse buccale composé de chirurgiens-dentistes, de stomatologues, de chirurgiens oraux, de dermatologues, d'otorhinolaryngologistes (ORL), et de chirurgiens maxillo-faciaux, soit membres de la SFCO, Société Française de Chirurgie Orale, composée de chirurgiens-dentistes spécialisés – ou dont la pratique clinique est quasi exclusivement orientée vers – la chirurgie orale. Les praticiens répondant entre 01-10-19 et le 10-12-2019 étaient inclus dans l'étude. Une seule réponse par personne était permise grâce à une identification par le logiciel de l'adresse email du répondant, tout en maintenant son anonymisation.

Ce questionnaire (voir Figure 26 en annexe) cherchait à évaluer la fréquence de l'utilisation de la photographie en pathologie de la muqueuse buccale, ses indications (toutes les lésions ou uniquement pour celles suspectes), l'obtention du consentement du patient, oral, écrit ou non, lors de la prise du clichés et les différents moyens de stockage (ordinateur, disque dur externe, etc.) et de partage des images par mail sécurisé ou non, ou par messagerie instantanée.

3.3. Résultats

Composition de notre échantillon

Cinquante-et-un praticiens ont répondu à notre questionnaire. Ils avaient en moyenne 18,8 années d'exercice (valeur médiane 17 années d'expérience), ce qui traduit une bonne expérience clinique des interrogés (voir Tableau 15 en annexe). Parmi eux, 8 (15,7 %) étaient chirurgiens-dentistes, 2 (3,9 %) chirurgiens-dentistes spécialisés en médecine bucco-dentaire, 23 (45,1 %) chirurgiens-dentistes spécialisés en chirurgie orale, 4 (7,8 %) stomatologues ou médecins spécialisés en chirurgie orale, 6 (11,8 %) chirurgiens maxillo-faciaux et 8 (15,7 %) dermatologues (voir Tableau 4 ci-après).

Spécialités	Nombre de réponses, n (%)
Chirurgien-dentiste	08 (15,7)
Chirurgien-dentiste spécialisé en chirurgie orale	23 (45,1)
Chirurgien-dentiste avec autre spécialité	02 (3,9)
Stomatologue/ Médecin spécialisé en chirurgie orale	04 (7,8)
Chirurgien maxillo-facial	06 (11,8)
Autre	08 (15,7)
Total	51 (100)
Autre : Dermatologues; Autre spécialité: Médecine bucco-dentaire	

Tableau 4 : Répartition des répondants selon leur spécialité ou orientation professionnelle

Modalités cliniques de prise de clichés

48 (94 %) utilisaient la photographie en pathologie de la muqueuse buccale dont 37 (72,5 %) régulièrement (voir Tableau 5 en annexe). Les raisons évoquées par les 3 praticiens (6 %) ne l'utilisant pas étaient un manque de temps ou d'intérêt.

Les résultats suivants sont calculés sur les données fournies par les 48 praticiens utilisant la photographie dans leur pratique clinique.

A quel moment les praticiens utilisent la photographie ?

Trente-trois praticiens (68,7 %) photographiaient tous les types de lésions de leur patient tandis que 15 (31,3 %) ne capturaient que les lésions suspectes (voir Tableau 6 en annexe).

Des photographies étaient prises de manière systématique à la première consultation par 22 praticiens (45,8 %) et pour le suivi par 15 (31,2 %). Dans une majorité de cas, la prise de clichés était plus ponctuelle, 26 (54,2 %) déclaraient prendre occasionnellement des photos lors de la première consultation et 31 (64,6 %) pour le suivi (voir Figure 20 ci-après et Tableau 7 en annexe).

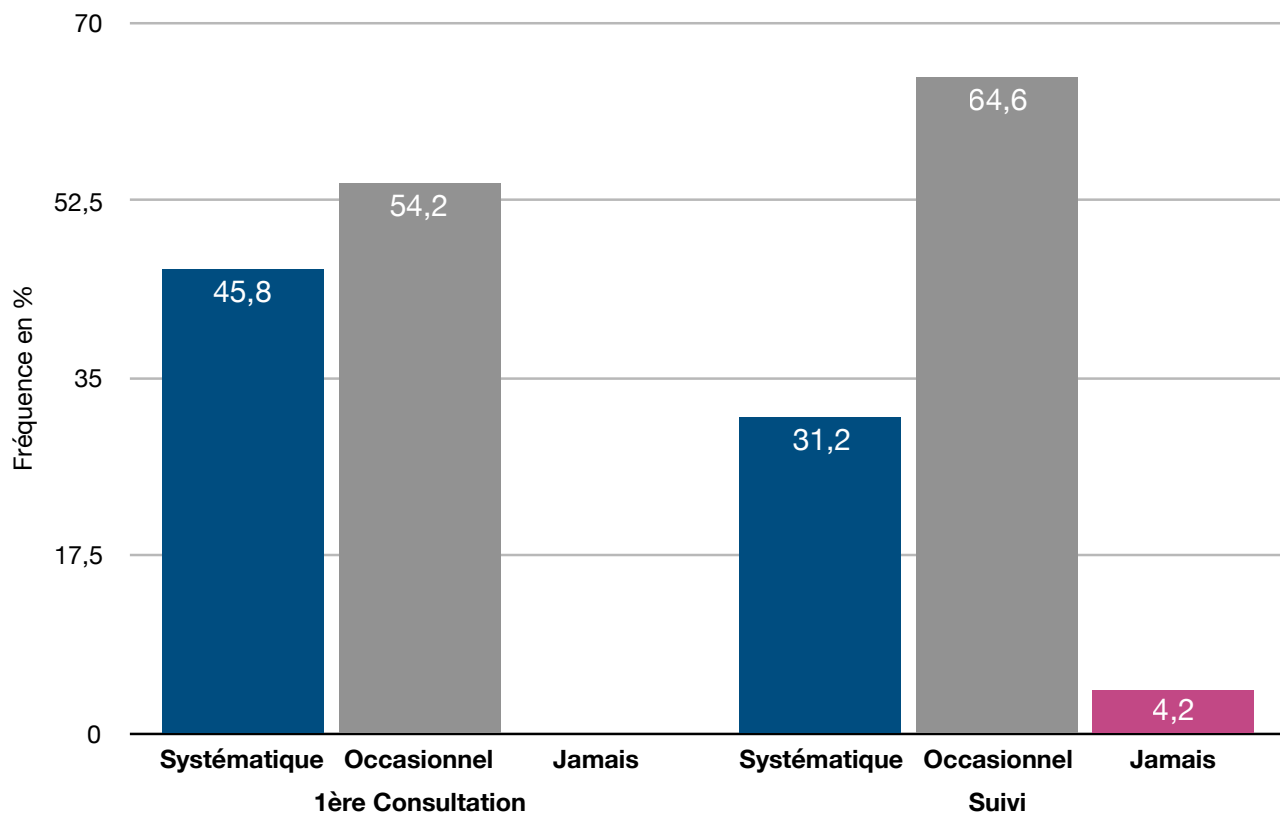


Figure 20 : Proportion de praticiens effectuant des clichés photographiques de manière systématique ou occasionnelle dans l'ensemble de l'échantillon

Dans quel but les praticiens utilisent la photographie ?

Les principales utilisations de ces images étaient pour la confrontation d'un avis avec des confrères (95,8 % ; n=46), la comparaison d'états cliniques chez un même patient (95,8 % ; n=46) et à des fins de publications ou d'enseignements (93,7 % ; n=45) (voir Figure 21 ci-après et Tableau 9 en annexe).

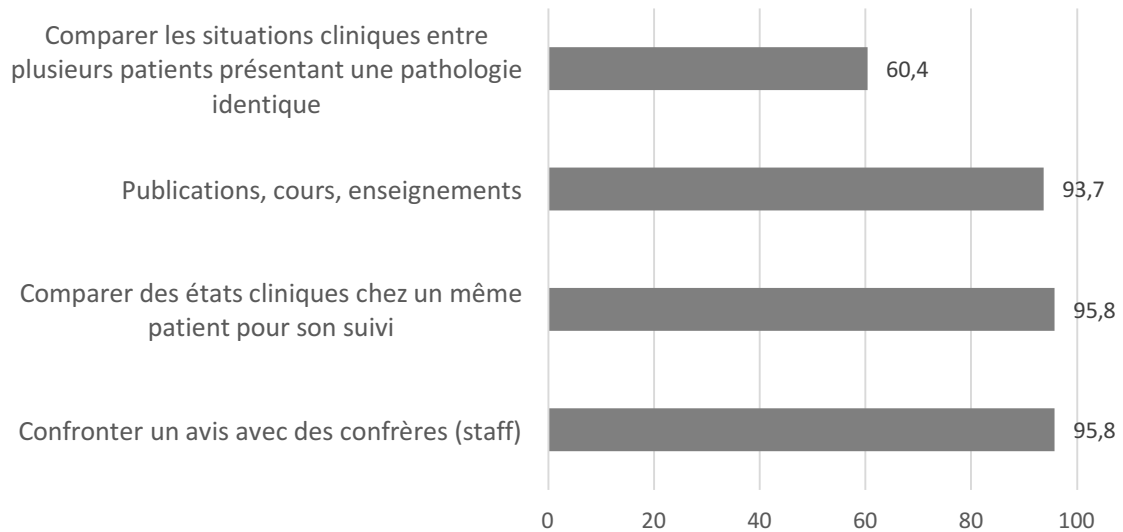


Figure 21 : Principales utilisations des clichés photographiques pris en consultation (en %)

Les modalités techniques

Prise de cliché : Les photographies étaient prises à l'aide d'un smartphone (48,9 %; n=22), d'un appareil photo type compact (11,1 %; n=5) ou type reflex (40 %; n=18) (voir Figure 22 et Tableau 10 en annexe). La proportion de praticiens utilisant l'un ou l'autre étant pratiquement similaire 48,9 % (n=22) versus 40 % (n=18).

● Smartphone (48,9%) ● App. Compact (11,1%) ● App. Reflex (40%)

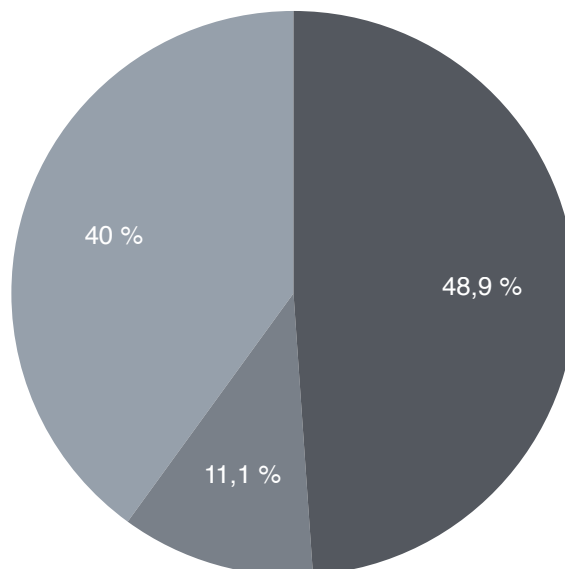


Figure 22 : Type d'appareils utilisés (en %)

Stockage et diffusion : Les clichés étaient principalement stockés sur un ordinateur personnel (60,4 %; n=29), sur un ordinateur professionnel (58,3 %; n=28), ou encore sur un disque dur externe personnel (45,8 %; n=22) (Figure 23 (A) ci-après et Tableau 11 en annexe), et étaient classées, en majorité, (63 %; n=30), d'après le nom du patient et le diagnostic de la lésion (voir Figure 23 (B) ci-après et Tableau 12 en annexe).

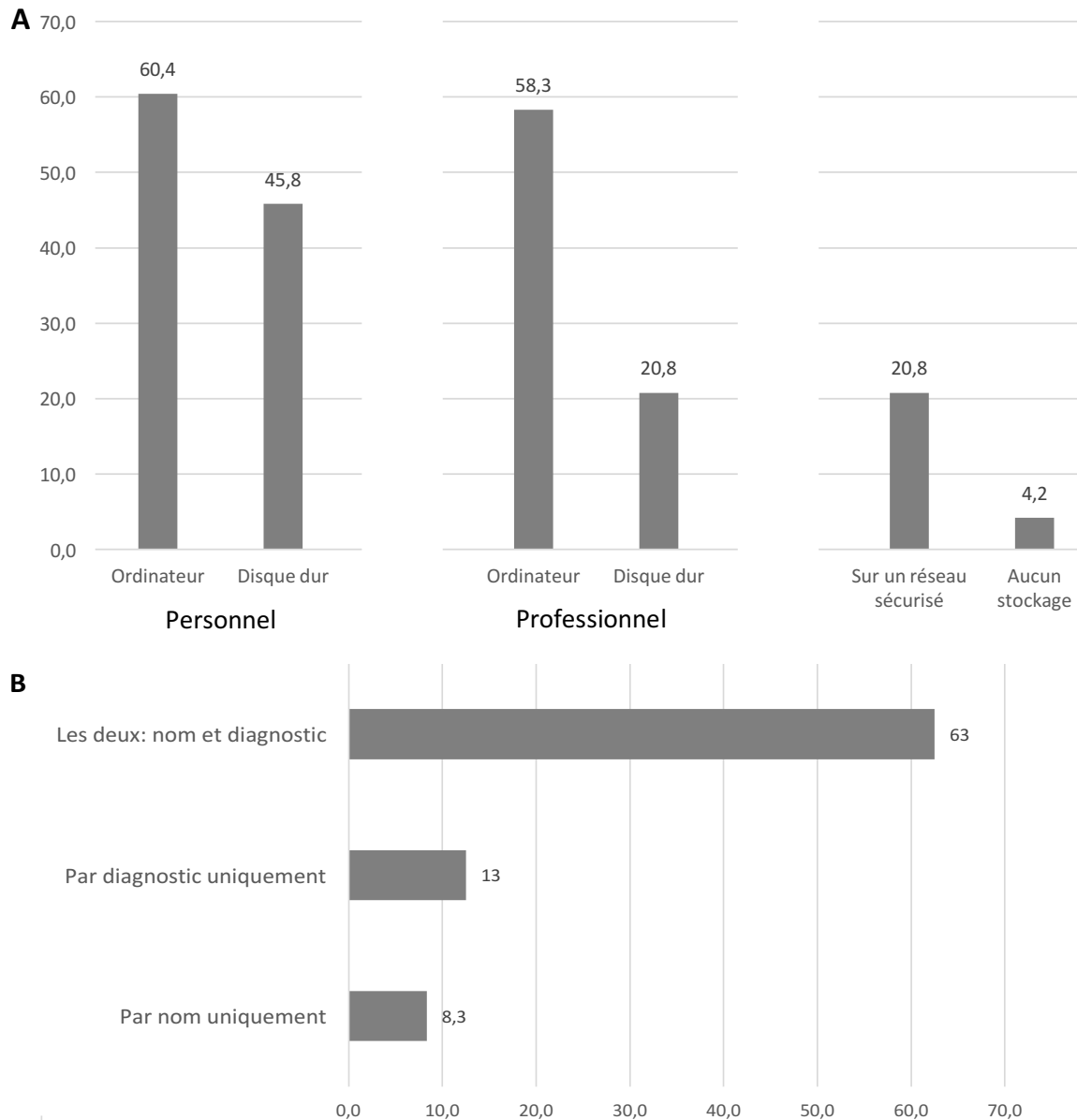


Figure 23 : (A) Modalités de stockage des photographies (en %) ; (B) Modalités de classement des clichés (en %)

Une anonymisation de l'image était effectuée pour le partage des photographies avec des confrères dans 77,1 % (n=37) des cas et dans 95,8 % (n=46) des cas si elles étaient destinées à une diffusion en congrès ou dans une publication (voir Tableau 13 en annexe). Le partage était

réalisé, majoritairement, par mail sécurisé professionnel (60,4 % ; n=29) et par mail personnel (47,9 % ; n=23). En revanche, plus d'un tiers des répondants utilisaient les réseaux sociaux comme WhatsApp® ou Facebook® pour partager leurs photos cliniques (voir Figure 24 ci-après et Tableau 14 en annexe).

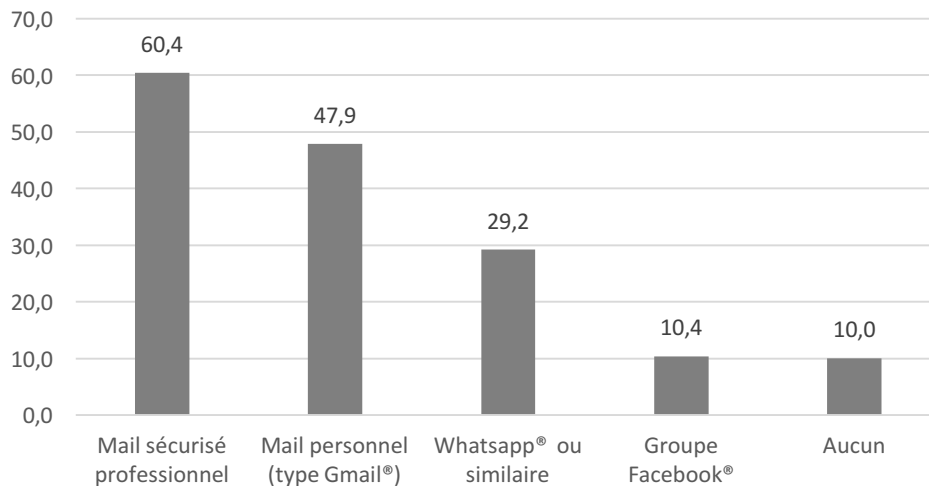


Figure 24 : Modalités de diffusion des clichés photographiques utilisés par les praticiens répondants (en %)

Le consentement oral pour la prise et la diffusion de photographie était obtenu dans 56,3 % (n=27) des cas. Le consentement écrit était recueilli dans 16,7 % (n=8). Le consentement du patient n'était pas demandé dans 27 % (n=13) des situations (voir Figure 25 ci-après et Tableau 8 en annexe).

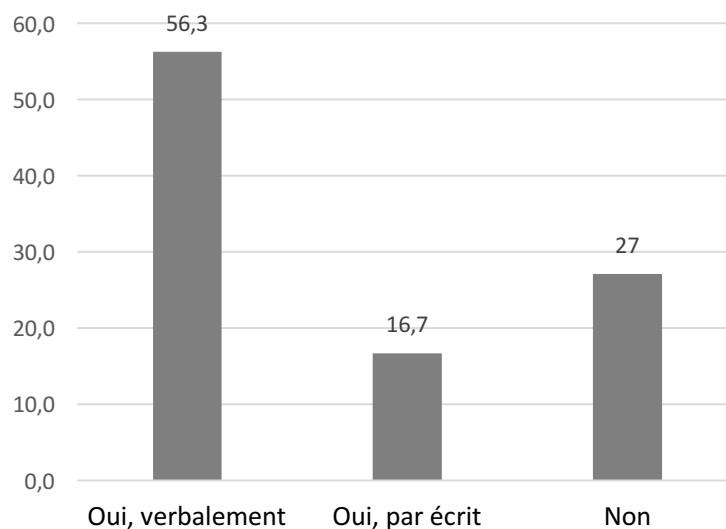


Figure 25 : Modalités de recueil du consentement par les praticiens (en %)

3.4. Discussion

Les résultats de notre enquête montrent une large utilisation de la photographie en pathologie de la muqueuse buccale par les spécialistes avec 94 % de réponses positives. Les praticiens l'utilisent lors des premières consultations mais également pour le suivi. Ces chiffres sont en accord avec ceux d'une enquête menée au Royaume-Uni à la fin des années 1990, où 96 % des spécialistes en pathologie de la muqueuse buccale affirmaient utiliser la photographie en pratique clinique (Marley et al. 1998). Ces données bien qu'anciennes, montrent la volonté des praticiens, dès les débuts de l'ère numérique, d'intégrer les photographies à leur exercice quotidien. Il est néanmoins important de noter, qu'avec une diffusion du questionnaire par email afin de faciliter le recueil des réponses, les praticiens qui n'utilisent pas la photographie dans leur pratique clinique, ont pu ne pas se sentir concernés par l'étude et n'ont peut-être pas répondu à l'enquête. Cette incertitude est une limite de notre étude et crée un biais de sélection.

Les chirurgiens-dentistes spécialisés en chirurgie orale sont les praticiens ayant le plus répondu au questionnaire. Près de 91 % d'entre eux déclarent une utilisation régulière de la photographie, et ce pour tout type de lésions (81,8 %). Les chirurgiens maxillo-faciaux sont les praticiens qui ont répondu avoir une utilisation moins fréquente de la photographie, avec seulement 60 % d'utilisation régulière. Ces résultats peuvent s'expliquer par des modes d'exercice différents. En effet, dans une étude récente menée en France en 2017, les auteurs ont montré que les chirurgiens-dentistes adressaient leur patient atteint de lésions buccales, en premier lieu, chez des stomatologues (55 %) et des chirurgiens oraux (29 %) (Roume et al. 2019). Les chirurgiens maxillo-faciaux sont consultés en seconde intention, lorsque la pathologie, notamment cancéreuse, nécessite une exérèse chirurgicale plus ou moins associée à d'autres thérapeutiques (radiothérapie, chimiothérapie, etc.). L'enquête menée au Royaume-Uni retrouvait également une utilisation moins régulière de la photographie chez les chirurgiens maxillo-faciaux. La raison évoquée était une installation plus fréquente dans des hôpitaux non universitaires où l'accès à des appareils photos était moins facile (Marley et al. 1998).

Cependant, les groupes constitués par les praticiens ayant répondu à notre enquête ne sont pas des échantillons représentatifs des populations étudiées. En effet, la SFCO et le GEMuB

sont constitués respectivement de 350 et de 89 membres. Or, avec 51 réponses à notre questionnaire, la marge d'erreur est supérieure à 12 %. Nous ne pouvons donc pas généraliser les résultats de comparaisons entre les différentes spécialités.

Les photographies cliniques sont des données de santé. A ce titre, les praticiens doivent respecter certaines règles, et notamment depuis 2018 avec l'application du règlement général de la protection des données, veiller à les sécuriser (CNIL 2018). La collecte de données personnelles doit s'accompagner d'une information claire et précise. Ainsi, pour prendre et conserver une image d'un patient, le praticien doit avoir son consentement écrit, libre et éclairé. Dans notre enquête, le consentement était obtenu verbalement dans une majorité de cas (56,3 %), mais seuls 16,7 % des spécialistes recueillaient un consentement écrit. Or, l'obtention d'un consentement à l'oral pose le problème de sa traçabilité dans le temps, comme nous l'avons vu au paragraphe 2.2.3. (Payne et al. 2012). Les auteurs recommandent l'utilisation d'un consentement écrit, avec une information sur l'usage précis qui sera fait des clichés pris (Payne et al. 2012 ; Palacios-González 2015). En effet, même si le patient n'est pas identifiable sur les clichés, ce qui est recherché par une grande majorité de praticiens dans notre enquête aussi bien lors du partage entre collègues (77,1 %) que pour un congrès ou une publication (95,8 %), il est important d'obtenir son consentement, avant conservation ou diffusion d'une image pour des raisons éthiques (Nguyen et al. 2018). Cependant, les contraintes de temps expliquent certainement ce manque de données administratives de la part des praticiens.

48,9 % des praticiens de notre étude utilisaient leur smartphone pour prendre en photo les lésions buccales de leur patient plutôt qu'un appareil photo reflex (40 %) ou compact (11,1 %). La résolution de leur objectif se perfectionne d'années en années mais ne permet pas encore d'égaliser celles des reflex, qui permettent un meilleur rendu des détails et de la complexité des lésions muqueuses (Lecerf et al. 2017). Cette tendance est retrouvée dans d'autres disciplines telles que la chirurgie plastique ou la dermatologie (Kunde et al. 2013 ; Djian et al. 2019). Dans une étude, 93 % des chirurgiens plastiques interrogés utilisaient leur smartphone dans leur pratique quotidienne en raison de leur portabilité et de leur facilité d'utilisation (Djian et al. 2019). Avec l'évolution des technologies, les smartphones seront de plus en plus perfectionnés et leur résolution tendra à égaler celles des reflex. Ainsi, tout laisse à penser

que leur utilisation pour des photographies cliniques aura tendance à croître. Néanmoins, les praticiens doivent rester vigilants quant à la protection des données de leur patient, notamment vis-à-vis du risque de piratage. Il convient, en effet de respecter certaines règles comme le verrouillage du téléphone par un mot de passe, ou la suppression des clichés patient de la mémoire du smartphone (CNIL 2018). A ce jour, malgré les recommandations, des études montrent que la majorité des praticiens gardent les images des patients dans leur smartphone (Kunde et al. 2013 ; Djan et al. 2019). Dans notre questionnaire, l’item sur le stockage des clichés ne proposait pas la réponse « sur un smartphone ». Les praticiens ont ainsi répondu utiliser, en majorité, leur ordinateur personnel (60,4 %), leur ordinateur professionnel (58,3 %) et un disque dur externe personnel (45,8 %). Deux praticiens n’effectuaient aucun stockage des images. Nous ne pouvons exclure qu’une certaine proportion des spécialistes interrogés conservent une partie de leurs images dans leur téléphone, malgré les recommandations de bonnes pratiques. Celles-ci s’appliquent aussi au stockage sur ordinateur ou disque dur externe, où des intrusions malveillantes sont également possibles. L’accès à l’ordinateur par un mot de passe, le verrouillage automatique de la session informatique et la possession d’un anti-virus et d’un pare-feu à jour sont autant d’éléments auxquels le praticien doit veiller (CNIL 2018). L’utilisation d’un réseau sécurisé permettrait de limiter ces contraintes. Cependant, seuls 20,8 % des praticiens interrogés effectuaient leur stockage avec ce genre de service. Cela peut être dû à une méconnaissance de l’existence de ce type de solution ou à une sous-estimation du risque d’intrusion sur les appareils personnels.

Avec la multiplication des moyens de communication, les moyens de diffusion des images sont nombreux. Les praticiens interrogés privilégient le mail sécurisé professionnel (60,4 %) au mail personnel (47,9 %) ou aux messageries instantanées comme Whatsapp® (29,2 %). Ce chiffre est plutôt encourageant car le mail sécurisé professionnel permet un chiffrement et un cryptage des informations qui assurent la protection des données personnelles des patients (CNIL 2016, 2018 ; CNOM 2016). Ces moyens de communication rapides permettent facilement de confronter des avis entre confrères, pour échanger des points de vue sur des situations cliniques. La photographie est utilisée dans ce but pour 95,8 % des praticiens de notre étude. Cette confrontation d’avis est l’essence même des staffs inter- ou intra-disciplinaires, évoqués en première partie, et permettent d’obtenir un diagnostic de certitude, pour certains cas atypiques ou rares notamment. Une large majorité de praticiens (95,8 %)

utilisent également la photographie pour comparer des situations cliniques chez un même patient pour son suivi. En effet, nous avons vu que la photographie, en enregistrant une situation à un instant donné, permettait de montrer les modifications d'une lésion au cours du temps et ce même en l'absence du patient (Terry et al. 2008 ; Lecerf et al. 2017). La comparaison de situations cliniques entre plusieurs patients présentant une pathologie identique à l'aide de clichés était en revanche moins utilisée par les praticiens interrogés. En effet, seuls 60,4 % d'entre eux répondaient positivement à cet item. Cela peut être expliqué par le profil expérimenté des praticiens ayant répondu à notre questionnaire. Leur expérience clinique serait alors un meilleur outil pour le diagnostic, que la comparaison de situations cliniques à l'aide de photographies. Enfin, 93,7 % des spécialistes affirmaient utiliser les images pour des publications ou des cours. Cela traduit une pratique d'orientation hospitalo-universitaire où la nécessité d'illustrer des cours peut inciter à prendre des photos plus fréquemment qu'un praticien ayant un exercice strictement libéral.

3.5. Conclusion

Cette enquête nous a donc permis d'évaluer les modalités d'utilisation de la photographie en pathologie de la muqueuse buccale par des praticiens spécialistes. Malgré des échantillons non représentatifs de la population, les réponses données permettent de dégager une tendance. L'outil photographique est utilisé relativement fréquemment par les personnes interrogées, en pratique clinique. Cependant, certaines recommandations de bonnes pratiques pour la sécurité des données des patients ne sont pas toujours respectées. Néanmoins, des réserves sont à émettre pour nos résultats en raison du faible nombre de réponses et du biais de sélection des participants.

IV. Nécessité de l'utilisation de la photographie clinique ?

4.1. Bilan sur la nécessité de l'utilisation de la photographie clinique.

Contrairement à d'autres disciplines médicales comme la dermatologie, la chirurgie plastique ou la dentisterie, les articles consacrés à l'utilisation de la photographie clinique en pathologie de la muqueuse buccale sont rares. Une recherche effectuée sur la base de données Pubmed avec les mots-clés MeSH « *photography* », « *mouth mucosa* » et « *disease* » (respectivement photographie, muqueuse buccale et maladie) ne trouve aucun article correspondant. Ainsi pour illustrer nos propos, il a été nécessaire d'étendre nos recherches en employant des termes plus larges tels que « *dentistry* » (dentisterie). Pourtant, les applications sont nombreuses et la photographie peut être un véritable outil pour le praticien.

Comme nous l'avons vu dans la partie I, la photographie peut être utile pour l'établissement d'un diagnostic et la prise de décision thérapeutique. Ce complément d'examen, simple et rapide, permet en effet, une visualisation des lésions, et ce, même en l'absence du patient. L'observation du cliché sur un écran permet même de voir des détails qui auraient pu passer inaperçus lors de l'examen clinique initial, et apporter des éléments supplémentaires au praticien (Loiacono et Pascoletti 2011). De plus, en présence d'un cas rare ou atypique, elle peut permettre de réaliser une confrontation anatomoclinique (Benjamin et al. 2002), une discussion entre paires de disciplines, ou encore des réunions de concertation pluridisciplinaires (Djian et al. 2019 ; Mouthon et al. 2018). La photographie permet également de comparer deux états cliniques, et de noter les améliorations ou détériorations entre deux consultations (Terry et al. 2008) et ainsi de voir les effets du traitement proposé au patient (Terry et al. 2008). Enfin, l'enseignement des pathologies de la muqueuse buccale, que ce soit dans les cours magistraux à la faculté ou dans les atlas de référence, repose sur l'utilisation de photographies pour illustrer la description des lésions, et certaines études ont montré que cela favorisait l'apprentissage (Mighell et al. 2018) et que cette méthode était bien perçue chez les étudiants (Czerninski et al. 2019).

Malgré ces nombreuses applications, la photographie en pathologie de la muqueuse buccale présente également des limites. En effet, certaines pathologies n'ont pas de symptômes cliniques visibles (Ariyawardana et al. 2019). La qualité du cliché est également déterminante, et les prises de vue doivent donc être réalisées avec un appareil photo type *reflex* qui permet

de modifier les réglages (Loiacono et Pascoletti 2011) et de s'équiper d'un flash annulaire (Ben Slama et al. 2008 ; Lecerf et al. 2017), d'écarteurs, de miroirs, d'abaisse-langues ou encore de compresses (Bengel 2006). Ces instruments, permettant une exposition correcte de la lésion, participent à la standardisation de la photographie, rendant possible la comparaison entre deux images. Cependant, ils sont lourds d'utilisation et restent peu accessibles dans de nombreuses structures de soins. De plus, le temps de consultation diminuant d'années en années, il est difficile d'envisager l'utilisation d'appareils complexes dont le montage reste long et fastidieux.

Concernant le stockage, les clichés des patients doivent être gérés de telle sorte à être retrouvés facilement par le praticien, grâce à un système d'archivage qui lui est propre, sur un ordinateur qui n'est pas connecté à internet. S'il choisit d'utiliser des systèmes de stockage à distance type *cloud*, il faut que celui-ci soit un hébergeur de données de santé agréés (Agence Française de la santé Numérique (ASIP Santé) 2019b). En effet, le respect et la protection des données personnelles sont un devoir du professionnel de santé, aussi bien pour la conservation que pour la diffusion d'images cliniques (CNIL 2018). Dans ce but, le recueil du consentement écrit (Payne et al. 2012) est un prérequis à la prise de clichés, après avoir correctement informé le patient du devenir de sa photographie (Debarre 2017 ; Moyal-Barracco et al. 2017). S'il ne peut être obtenu, l'image doit être anonymisée pour respecter le droit du patient à sa vie privée et le secret médical (Moyal-Barracco et al. 2017).

Enfin, en cas de recours légal, les photographies sont des preuves de l'état de la muqueuse d'un patient à un instant donné (Terry et al. 2008).

4.2. Comparaison avec la revue de littérature

Outil non utilisé de manière systématique

La photographie est un examen complémentaire qui présente de nombreux intérêts, en pathologie de la muqueuse buccale. Pourtant, elle n'est pas utilisée de manière systématique (Marley et al. 1998 ; Kanatas et al. 2011). Dans une étude britannique, seuls 26 % des praticiens interrogés photographiaient toutes les lésions examinées. La majorité (46 %) prenait des photos occasionnellement (Kanatas et al. 2011). Les auteurs soumettaient l'idée que cette différence d'attitude vis-à-vis des lésions endobuccales, était due à un manque de recommandations à l'échelle nationale. En effet, même si certains auteurs proposent des protocoles pour le suivi et la surveillance (Awadallah et al. 2018), il n'existe pas de procédures

officielles pour encadrer les pratiques. De telles mesures existent pourtant pour certaines pathologies chroniques. Elles sont éditées par la Haute Autorité de Santé (HAS) et concernent des affections longue durée (ALD) comme par exemple, le diabète (HAS 2014) ou le myélome multiple (HAS 2010). A noter qu'une fiche existe pour la prise en charge des cancers des voies aérodigestives supérieures (HAS 2012) mais il n'y est mentionné nulle part le protocole de suivi des lésions qui peuvent mener à ce type de cancer ou de la surveillance des récidives.

Utilisation selon les possibilités d'accès à un appareil performant

La facilité d'accès à un appareil photo semble également être un argument en faveur de l'utilisation de la photographie en pratique clinique. Dans une étude réalisée en Grande-Bretagne, les praticiens qui travaillaient en hôpitaux universitaires où des appareils photo étaient facilement disponibles, prenaient plus de clichés des lésions de leurs patients que les praticiens qui y avaient moins accès dans d'autres hôpitaux (Marley et al. 1998). La même tendance était retrouvée dans une étude qui comparait l'utilisation de la photographie clinique en pathologie de la muqueuse buccale chez des étudiants. Dans une faculté, des appareils photo étaient disponibles dans le service tandis que dans l'autre, le département photographique était externalisé. Les étudiants pour qui l'accès était le plus facile avait tendance, à se servir plus de la photographie dans leur pratique clinique et à y voir plus d'intérêt pour la prise en charge des pathologies de la muqueuse buccale (Czerninski et al. 2019).

La disponibilité d'un appareil photo est donc un argument qui favorise son utilisation clinique. Cependant, les coûts relativement élevés pour l'acquisition du matériel peuvent être un frein pour les praticiens (Chossegras et Benslama 2016). En effet, pour l'achat d'un boîtier *reflex* seul, la fourchette de prix s'étend de plusieurs centaines d'euros à plusieurs milliers d'euros pour les appareils les plus perfectionnés⁷; coût auquel s'ajoutent, l'acquisition d'un objectif, d'un flash annulaire ainsi que de miroirs et d'écarteurs adaptés. L'utilisation de ces appareils nécessite aussi de connaître quelques notions basiques de photographie afin de pouvoir paramétrer correctement les réglages, et d'obtenir une qualité de cliché optimale (Chossegras et Benslama 2016). Ces notions peuvent paraître complexes pour des praticiens novices dans

⁷ Boîtier reflex

<https://www.fnac.com/SearchResult/ResultList.aspx?SCat=0%211&Search=boitier+reflex&sf t=1&sa=0>

ce domaine. Cependant, quelques heures de cours données dans le cadre de la formation continue ou même dès la formation initiale pourraient réparer ces lacunes techniques, apprendre l'importance d'un bon cadrage d'une lésion, et ainsi inciter plus de praticiens à investir dans de l'équipement performant pour documenter les pathologies de la muqueuse buccale.

Le consentement éclairé difficile à obtenir de manière systématique

La prise de photographies doit, en revanche, être indissociable du recueil du consentement éclairé du patient, obtenu de préférence à l'écrit (Payne et al. 2012). Cette condition n'est souvent pas respectée, les praticiens estiment d'après les études, que cette procédure n'est pas compatible avec l'exercice clinique (Kunde et al. 2013 ; Djian et al. 2019). Cependant, l'obtention du consentement et sa preuve écrite sont des éléments tangibles en cas de litiges. En effet, bien que les patients acceptent volontiers la prise de photo pour leur suivi clinique, ils peuvent être opposés à une diffusion plus large de leur image, notamment si le praticien souhaite partager la photo sur les réseaux sociaux où celle-ci pourra être reprise et partagée à l'envie sans que l'auteur n'en soit informé (Palacios-González 2015 ; Kazemi et al. 2019). Même si les clichés de lésion pris en pathologie de la muqueuse buccale permettent rarement d'identifier le patient, il convient d'obtenir son consentement avant partage, pour des raisons déontologiques (Palacios-González 2015). L'accord peut être nuancé par le patient grâce à l'utilisation d'une « échelle du diffusion » où chaque grade correspond à un partage plus large (Devakumar et al. 2013). **La mise en place d'un document de consentement à signer dès la première consultation du patient et de manière systématique**, dans le même temps que les documents administratifs, pourrait permettre d'obtenir les consentements de tous les patients suivis et pris en charge au sein des structures de soins.

Organisation d'une photothèque de service

Le professionnel de santé doit également respecter et protéger les données personnelles des patients, aspect qui peut être négligé par méconnaissance de la RGPD et des recommandations de la CNIL (CNIL 2018).

La chirurgie plastique et reconstructrice est une spécialité médicale qui recourt également beaucoup à la photographie clinique. Au sein du service de chirurgie plastique de l'hôpital européen Georges-Pompidou, à Paris, a été développé le **logiciel Surgeon© qui permet de**

prendre des clichés à l'aide d'un smartphone, de les organiser et les archiver sur un réseau local hospitalier, grâce à une connexion sans fil sécurisé (Djian et al. 2019). Les praticiens autorisés doivent utiliser leurs identifiants pour y accéder. Les images importées sont qualifiées grâce à un formulaire qui comprend différents items :

- type d'intervention chirurgicale ;
- chirurgien ;
- temps opératoire ;
- date de prise photographique ;
- photographie prise par ;
- topographie (région anatomique) ;
- catégorie d'intervention ;
- comorbidités ;
- traitements reçus (radiothérapie...) ;
- matériaux implantés (prothèses...) ;
- description libre.

Cela permet une **standardisation** dans l'indexation des clichés, et une recherche avancée du contenu. Des protocoles d'études avec inclusion de patients peuvent être créés ainsi que des événements type staff. Cela permet la présentation des dossiers de patients avec leur photo par date d'intervention. Les images ne sont pas stockées sur le smartphone et ne peuvent pas sortir du réseau sécurisé de l'hôpital afin de protéger les données de santé des patients. Dans cette étude, le consentement était recueilli à l'écrit mais face aux réticences des praticiens avec ce mode de recueil les auteurs proposent comme piste d'amélioration la possibilité d'ajouter un consentement électronique sur l'interface logiciel, qui serait à remplir avant la prise du cliché.

Ce logiciel présente donc de nombreux atouts : prise de photos, indexation, tri, archivage et consultation de manière sécurisée, protection des données personnelles et respect du consentement du patient. Il pourrait être adapté à la pratique clinique des pathologies de la muqueuse buccale, en modifiant notamment le formulaire de qualification des images. Il est cependant important de noter que la prise de cliché est effectuée par smartphone dans cette étude, elle doit idéalement être réalisée à l'aide d'appareils les plus sophistiqués possible.

4.3. Télémédecine et perspectives

Outre les utilisations décrites dans les paragraphes précédents, la photographie de lésions de la muqueuse buccale a également une application dans le domaine de la **télémédecine**.

D'après l'article L.6316-1 du Code de la Santé Publique (2017), la télémédecine se définit comme une forme de pratique médicale à distance utilisant les technologies de l'information et de la communication. Elle met en rapport un professionnel médical avec un ou plusieurs professionnels de santé, entre eux ou avec le patient et, le cas échéant, d'autres professionnels apportant leurs soins au patient. On distingue deux types d'exercices : la téléconsultation et la téléexpertise.

- **La téléconsultation** est une consultation réalisée par un médecin (généraliste ou de toute autre spécialité médicale), à distance d'un patient, ce dernier pouvant être assisté ou non par un autre professionnel de santé (ex : médecin, infirmier, pharmacien...) (Ameli.fr 2019a).
- **La téléexpertise** permet quant à elle à un médecin, dit « médecin requérant », de solliciter un confrère, dit « médecin requis », en raison de sa formation ou de sa compétence particulière, sur la base d'informations ou d'éléments médicaux liés à la prise en charge d'un patient, et ce, hors de la présence de ce dernier (Ameli.fr 2019b).

En France, la téléconsultation est réalisée, en direct, via vidéo transmission. Cela nécessite donc une bonne connexion internet et un accès à une webcam. Les actes de téléexpertise peuvent, quant à eux, être réalisés en différé (Ameli.fr 2019a). Ainsi, des photos de lésions peuvent être envoyées par mail sécurisé ou à l'aide d'une application dédiée, à un spécialiste pour qu'il émette un diagnostic. Dans tous les cas, il convient, au préalable, de recueillir le consentement du patient et d'utiliser des logiciels qui veillent à la protection des données personnelles (CNIL 2018).

Suite à la signature de l'avenant 6 de la Convention Médicale, l'Assurance Maladie rembourse les actes de téléconsultation depuis septembre 2018 et ceux de téléexpertise depuis février 2019. Ces réglementations récentes vont vraisemblablement permettre un développement important de la télémédecine en France, qui restait jusqu'à présent confidentielle (Ameli.fr 2019a). Cette volonté de déploiement d'une prise en charge médicale à distance s'inscrit dans la nouvelle politique de santé du gouvernement « Ma santé 2022 ». Depuis 2019, ce projet

amorce un virage numérique dans le système de santé français. Son but est de favoriser les échanges entre professionnels, en créant notamment un espace numérique de santé (ENS) pour chaque citoyen, au sein duquel seront intégrés, entre autres, le dossier médical partagé (DMP) et la messagerie sécurisée. Le renforcement de la sécurité des différents systèmes d'information en santé et le développement de leur interopérabilité figurent également parmi les objectifs de ce projet, car ce sont, à l'heure actuelle, des freins à l'utilisation fluide des logiciels (Ministère des Solidarités et de la Santé 2019).

Comme nous l'avons vu précédemment, les cancers oraux représentent un véritable enjeu de santé publique et plus le dépistage est effectué précocement, meilleure sera la prise en charge. Dès les débuts d'internet, on a cherché à **diagnostiquer ces lésions à distance**. Dans une étude menée au Royaume-Uni, à la fin des années 1990, les auteurs évaluaient la possibilité d'émettre un diagnostic à partir d'une image reçue par email, et s'il était comparable à celui émis à partir de la même image non transmise. Ils concluaient que le diagnostic à distance était possible mais qu'en raison du délai de réception de l'email, supérieur à 30 minutes, il ne pouvait pas avoir de caractère d'urgence (Leao et Porter 1999). Depuis cette époque, les technologies ont évolué, le télédiagnostic par email est devenu obsolète, et de nouvelles techniques sont apparues comme l'utilisation du smartphone ou de la vidéo-transmission (Petruzzi et De Benedittis 2016 ; Irving et al. 2018).

Dans une étude réalisée en Malaisie, pays situé dans une région où la prévalence du cancer oral est très importante, les auteurs ont **comparé les diagnostics émis par inspection visuelle avec ceux émis suite à la prise de clichés endobuccaux à l'aide d'un smartphone**. Cinq régions de la bouche étaient photographiées par des chirurgiens-dentistes : le palais, le bord latéral de langue et le plancher buccal gauches, le bord latéral de langue et le plancher buccal droits, la face interne de joue gauche et enfin la face interne de joue droite. Les images étaient ensuite analysées, à distance, par des spécialistes des pathologies de la muqueuse orale et comparées aux examens visuels qu'ils avaient réalisés antérieurement. La concordance entre les deux procédures était globalement bonne, aussi bien vis-à-vis de la détection et de la détermination du type de lésion, que pour la décision d'adresser le patient à un spécialiste pour une consultation classique. Les résultats les moins bons étaient obtenus avec le smartphone dont l'appareil photo avait la résolution la plus faible. Les auteurs concluaient

que cette méthode était applicable, à condition que les équipes soient correctement formées au préalable (Haron et al. 2017). La qualité de l'image semble également être une donnée importante du succès de la télémédecine. En effet, dans cette étude, plus la résolution était élevée, plus le taux de concordance entre les deux diagnostics était important et moins il y avait de faux négatifs. Dans une autre étude qui évaluait l'efficacité d'une application mobile pour le télédiagnostic, plus du tiers des photographies (38 %) étaient inexploitable. Les auteurs réaffirmaient alors l'importance d'avoir du matériel de bonne résolution et une formation adéquate à la prise de photos endobuccales de qualité (Birur et al. 2015). Sans être totalement ininterprétables, certaines photographies peuvent être surexposées ou mal cadrées et engendrer une erreur de diagnostic du praticien, ce qui peut avoir des conséquences plus ou moins graves pour le patient : traitement inadapté, retard de diagnostic et de prise en charge. En cas de faute, dont il devra faire la preuve, un patient pourra engager la responsabilité civile du praticien ou de l'établissement de santé, d'après l'article L. 1142-1 du Code de la Santé Publique (2009). Ainsi, le diagnostic ne peut pas toujours être fait sur une analyse d'images et nécessite d'adresser le patient en consultation de pathologie de la muqueuse buccale, pour un examen complet de la cavité orale, sans quoi une faute peut être commise par le praticien téléconsultant (Petruzzi et De Benedittis 2016).

La télémédecine permet donc un accès au soin à des populations reculées, aussi bien dans les pays en voie de développement qu'en milieu rural dans les pays développés (Lewis et al. 2012). Dans ces zones sous-dotées en professionnels de santé, le recours à un spécialiste peut être difficile. L'accès à un ordinateur équipé d'une webcam ou plus récemment à un smartphone facilitent alors la consultation spécialisée, grâce à un avis à distance. En cela, la télémédecine peut être un outil précieux pour la détection de lésions cancéreuses, en permettant un accès plus rapide à des professionnels de santé dans des régions où l'attente peut être de plusieurs mois, engendrant des retards de diagnostic (Birur et al. 2015). Cependant, ce système nécessite tout de même la présence et l'expertise d'un spécialiste. Ce dernier, s'il est en téléconsultation, ne sera alors pas lui-même en cours de sa propre consultation. Il s'agirait donc de **remplacer une consultation directe par une consultation de télémédecine**. Cela ne permettrait donc pas d'augmenter le nombre de consultations réalisées, mais de permettre à des patients éloignés et difficilement transportables de bénéficier d'avis spécialisés. Il s'agit donc d'un moyen de consultation limitant les

inconvénients de distances mais ne réglant pas le problème de sous-effectifs de professionnels médicaux actuels.

En conclusion, la **télémédecine est une technologie adaptée aux pathologies de la muqueuse buccale car elle permet de diagnostiquer des pathologies à partir de photographies.** Cependant, celles-ci doivent être de **bonne qualité** pour qu'une prise en charge adaptée puisse être réalisée (surveillance ou adressage à un spécialiste). Les appareils toujours plus performants et les moyens de communications de plus en plus rapides permettront certainement de développer encore la télémédecine, dans les années à venir, et de la rendre encore plus pertinente pour les diagnostics. Les recherches menées dans le domaine de l'intelligence artificielle semblent être également une piste pour son amélioration, et celle de la prise en charge des patients.

L'intelligence artificielle est une technologie en pleine expansion. Elle permet de nombreuses innovations dans tous les domaines, et notamment dans le domaine médical (Wang et Preininger 2019). En pathologie de la muqueuse buccale, les recherches sont orientées principalement dans la détection de cancers oraux, en raison de l'enjeu de santé publique qu'ils représentent. Dans une étude récente, une équipe indienne proposait un algorithme qui permettait de décomposer chaque pixel qui composait les photographies 3D de lésions buccales, et de les classer en trois catégories : bénigne, normale ou tumorale (Jeyaraj et Samuel Nadar 2019). Une étude polonaise permettait quant à elle de distinguer un lichen plan buccal d'une leucoplasie à partir d'analyses de la surface des lésions, sur des photographies modifiées à l'aide de filtres (Jurczynszyn et Kozakiewicz 2019), et une étude dermatologique, a mis en évidence que les analyseurs numériques sur photos de surface cutanée, visualisée par dermoscope, présentant des lésions pigmentées avaient une marge d'erreur plus faibles de détection de mélanomes que l'analyse clinique visuelle directe des praticiens (Brinker et al. 2019). L'utilisation d'images en 3D ou de filtres spéciaux est nécessaire en raison des différences de surfaces qui composent une lésion endobuccale. Ce genre d'innovations pourrait être applicable en télémédecine, afin d'obtenir un diagnostic rapide puis en pratique clinique, comme outil complémentaire pour les praticiens. Cependant, des améliorations sont encore nécessaires pour le rendre adaptable à un usage de routine et les recherches doivent

se poursuivre pour espérer, dans l'avenir, détecter et classer des lésions muqueuses à partir de simples photographies intra-orales réalisées en clinique par le praticien.

Conclusion

Ce travail nous a donc permis de montrer que la photographie pouvait être un **réel apport en pathologie de la muqueuse buccale** aussi bien pour le praticien que pour le patient. La **haute résolution** des appareils permet une **analyse fine** des détails d'une lésion et assure une **aide pour le diagnostic** mais aussi pour le suivi. Elle facilite également la **communication** entre confrères, ainsi que la compréhension du public lors de cours ou de congrès. Elle peut être une aide précieuse pour le praticien lorsque les lésions du patient ont disparu le jour de la consultation, s'il les avait photographiées au préalable.

Cependant, il existe des limites à son utilisation. Tout d'abord, certaines pathologies n'entraînent pas d'altérations des muqueuses, ce qui rend les photographies inutiles pour le suivi de ces patients. D'autre part, l'architecture complexe de la cavité orale et la localisation des lésions nécessitent l'utilisation de matériel adapté pour la prise des clichés, afin d'obtenir des images de bonne qualité et aussi reproductibles que possible. Enfin, l'aspect médico-légal complexe peut-être un frein à son utilisation. En effet, de nombreuses règles sont à suivre lors de la prise, de la conservation et de la diffusion des images, afin de respecter les données personnelles des patients et d'en assurer la sécurité. Les praticiens peuvent alors trouver cela compliqué à mettre en place dans leur pratique quotidienne.

Notre enquête menée auprès de spécialistes en pathologie de la muqueuse buccale a montré une **large utilisation** de la photographie pour la prise en charge des patients. Cependant, certaines **recommandations de bonne pratique ne sont pas toujours respectées**, cela peut être dû à une méconnaissance des praticiens.

La photographie en pathologie de la muqueuse buccale semble néanmoins avoir des **perspectives d'avenir** notamment avec le développement de la **télé médecine** et les progrès faits dans le domaine **de l'intelligence artificielle**.

Annexes

- **Spécialité** : chirurgien-dentiste, chirurgien-dentiste spécialisé en chirurgie orale, chirurgien-dentiste spécialisé en _____, Stomatologue, Chirurgien Maxillo-facial : autres : _____

- **Utilisez-vous la photographie dans votre pratique de pathologie muqueuse orale ?**
 Oui régulièrement, Oui parfois,
 Non, pourquoi : pas d'intérêt, manque de temps ; coût du matériel ; trop compliqué
Pour quels types de lésion : Toutes les lésions, Lésions suspectes uniquement

- **A quelle fréquence ?**
Lors de la première consultation : Jamais Parfois systématiquement
Pour le suivi, à chaque RDV : Jamais Parfois systématiquement

- **Demandez-vous l'accord du patient pour la prise et la diffusion des photos :**
 Non oui, verbalement oui, signé par écrit

- **Utilisez-vous cette photographie pour :**
 - Confronter un avis avec des confrères (staff) : oui ; non
 - Comparer les situations cliniques (entre plusieurs patients) : oui ; non
 - Comparer des états cliniques (pour le suivi d'un même patient) : oui ; non
 - Publications/cours, enseignement : oui ; non

- **Pour la prise des photos, vous utilisez :**
 Votre smartphone ;
 Un appareil photo : simple type compact ; perfectionné type reflex

- **Pour le stockage des images :**
 Pas de stockage
 Sur votre ordinateur : personnel ; professionnel
 Sur un disque dur externe : personnel ; professionnel
 Sur un réseau sécurisé.

- **Pour le classement**
 Par le nom ? Par diagnostic ? Les deux : nom et diagnostic ? Autres :

- **Pour le partage des images :**
Vérifiez-vous que les patients ne sont pas identifiables :
 - Lors du partage entre collègues : oui ; non,
 - Pour congrès ou diffusion oui ; non,*Quels moyens de transmission et diffusion utilisez vous*
 Whatsapp® ou similaire ; Groupe Facebook® ; mail (type Gmail®) ; mail sécurisé professionnel, aucun

- **Combien d'année(s) de pratique avez-vous ? :** _____

Figure 26 : Questionnaire – enquête utilisation de la photographie en PMB auprès de praticiens

Fréquence utilisation photos en PMB (QCU)	Nombre de réponses, n (%)
Oui, régulièrement	37 (72,5)
Oui, parfois	11 (21,6)
Non	03 (5,9)
Total	51 (100)
Motifs de non utilisation: manque de temps, pas d'intérêt.	

Tableau 5 : Fréquence d'utilisation de la photographie en PMB

Types de lésions photographiées (QCU)	Nombre de réponses, n (%)
Toutes les lésions	33 (68,7)
Lésions suspectes uniquement	15 (31,3)

Tableau 6 : Types de lésions photographiées

Fréquence photographies en consultation (QCU)	Nombre de réponses, n (%)
<i>1ère consultation:</i>	
Jamais	0 (0)
Parfois	26 (54,2)
Systématiquement	22 (45,8)
<i>Pour le suivi:</i>	
Jamais	02 (4,2)
Parfois	31 (64,6)
Systématiquement	15 (31,2)

Tableau 7 : Fréquence utilisation de photographies en consultation

Consentement prise et diffusion de photographie (QCU)	Nombre de réponses, n (%)
Non	13 (27)
Oui, verbalement	27 (56,3)
Oui, par écrit	08 (16,7)

Tableau 8 : Répartition mode de recueil du consentement avant prise et diffusion de photographies

Intérêt prise de photographies (QCM)	Nombre de réponses, n (%)
Confronter un avis avec des confrères (staff)	46 (95,8)
Comparer les situations cliniques entre plusieurs patients présentant une pathologie identique	29 (60,4)
Comparer des états cliniques chez un même patient pour son suivi	46 (95,8)
Publications, cours, enseignements	45 (93,7)

Tableau 9 : Intérêt de la prise de photographies en PMB pour les praticiens

Matériel de photographie (QCU)	Nombre de réponses, n (%)
Smartphone	22 (48,9)
Appareil photo simple type compact	05 (11,1)
Appareil photo perfectionné type <i>reflex</i>	18 (40)

Remarque: Erreur de saisie pour 3 praticiens

Tableau 10 : Matériels de photographie utilisés par les praticiens

Matériel de stockage (QCM)	Nombre de réponses, n (%)
Aucun stockage	02 (4,2)
Sur l'ordinateur personnel	29 (60,4)
Sur l'ordinateur professionnel	28 (58,3)
Sur un disque dur externe personnel	22 (45,8)
Sur un disque dur externe professionnel	10 (20,8)
Sur un réseau sécurisé	10 (20,8)

Tableau 11 : Modalités de stockage utilisés par les praticiens

Classement des photographies (QCU)	Nombre de réponses, n (%)
Par nom uniquement	04 (8,3)
Par diagnostic uniquement	06 (13)
Les deux: nom et diagnostic	30 (63)
Autre	08 (16,7)

Autres : pas de classement, par date, par date et numéro de photo, par nom et numéro d'identification patient, par nom, diagnostic et numéro d'identification patient, dans le dossier du patient.

Tableau 12 : Modalités de classement des photographies utilisés par les praticiens

Anonymisation de l'image (QCM)	Nombre de réponses, n (%)
Lors du partage entre collègues	37 (77,1)
Pour des congrès ou des publications	46 (95,8)

Tableau 13 : Anonymisation de l'image par les praticiens

Moyen de diffusion (QCM)	Nombre de réponses, n (%)
Whatsapp® ou similaire	14 (29,2)
Groupe Facebook®	05 (10,4)
Mail (type Gmail®)	23 (47,9)
Mail sécurisé professionnel	29 (60,4)
Aucun	05 (10)

Tableau 14 : Modalités de diffusion des photographies utilisés par les praticiens

Nombre d'années de pratique	Valeurs en années
Valeur la plus élevée	69
Valeur la plus basse	1
Nombre d'années moyen	18,8
Nombre d'années médian	17

Tableau 15 : Nombre d'années de pratique des répondants

Remarque : QCU désigne une question à choix unique où le répondant ne pouvait choisir qu'une seule proposition. QCM désigne une question à choix multiple où le répondant pouvait choisir une ou plusieurs propositions.

Bibliographie

Abbasi NR, Shaw HM, Rigel DS, Friedman RJ, McCarthy WH, Osman I, et al. Early Diagnosis of Cutaneous Melanoma: Revisiting the ABCD Criteria. *JAMA*. 2004;292(22):2771-6.

Agbo-Godeau S, Guedj A, Marès S, Goudot P. Sécheresse buccale (xérostomie). *Presse Med*. 2017;46(3):296-302.

Agence Française de la santé Numérique (ASIP Santé). Mémento de sécurité informatique pour les professionnels de santé en exercice libéral. Politique Générale de Sécurité des Systèmes d'Information de Santé (PGSSI-S) [Internet]. 2013 [cité 9 juill 2019]. Disponible sur: https://esante.gouv.fr/sites/default/files/media_entity/documents/Memento_Securite.pdf

Agence Française de la santé Numérique (ASIP Santé). Guide pratique Règles de sauvegarde des Systèmes d'Information de Santé (SIS) [Internet]. ASIP Santé. 2014 [consulté 1 sept 2019]. Disponible sur: https://esante.gouv.fr/sites/default/files/media_entity/documents/pgssi_guide_regles_sauvegarde_v1.0.pdf

Agence Française de la santé Numérique (ASIP Santé). Hébergement des données de santé [Internet]. 2019a [consulté le 29 juin 2019]. Disponible sur : <https://esante.gouv.fr/labels-certifications/hebergement-des-donnees-de-sante>

Agence Française de la santé Numérique (ASIP Santé). Liste des hébergeurs certifiés [Internet]. 2019b [consulté le 28 juin 2019]. Disponible sur: <https://esante.gouv.fr/labels-certifications/hds/liste-des-herbergeurs-certifies>

Agence Française de la santé Numérique (ASIP Santé). Messageries de santé : espace de confiance MSSanté [Internet]. ASIP Santé. [Consulté le 6 nov 2019]. Disponible sur: <https://esante.gouv.fr/securite/messageries-de-sante-mssante>

Agence Nationale de la Sécurité des Systèmes d'Information (ANSSI). Guide d'hygiène informatique. Renforcer la sécurité de son système d'information en 42 mesures. [Internet]. ssi.gouv. 2017 [consulté le 1 sept 2019]. Disponible sur: https://www.ssi.gouv.fr/uploads/2017/01/guide_hygiene_informatique_anssi.pdf

Agence Nationale de la Sécurité des Systèmes d'Information (ANSSI). Recommandations relatives à l'administration sécurisée des systèmes d'information [Internet]. ssi.gouv. 2018 [consulté le 1 sept 2019]. Disponible sur: https://www.ssi.gouv.fr/uploads/2015/02/guide_admin_securisee_si_anssi_pa_022_v2.pdf

Ameli.fr. Téléconsultation [Internet]. 2019a [consulté le 20 août 2019]. Disponible sur: <https://www.ameli.fr/medecin/exercice-liberal/telemedecine/teleconsultation/teleconsultation>

Ameli.fr. Téléexpertise [Internet]. 2019b [consulté le 10 juill 2019]. Disponible sur: <https://www.ameli.fr/medecin/exercice-liberal/telemedecine/teleexpertise>

Ariyawardana A, Chmieliauskaite M, Farag AM, Albuquerque R, Forssell H, Nasri-Heir C, et al. World Workshop on Oral Medicine VII: Burning mouth syndrome: A systematic review of disease definitions and diagnostic criteria utilized in randomized clinical trials. *Oral Dis*. 2019;25 Suppl 1:141-56.

Aslam A, Hamburger J. Does the use of photography help to prioritise patients when referring to the oral medicine department? *Br Dent J*. 2010;208(8):E16.

Audureau W. Ce qu'il faut savoir sur Cambridge Analytica, la société au cœur du scandale Facebook. *Le Monde.fr* [Internet]. 2018 [consulté le 17 août 2019]; Disponible sur: https://www.lemonde.fr/pixels/article/2018/03/22/ce-qu-il-faut-savoir-sur-cambridge-analytica-la-societe-au-c-ur-du-scandale-facebook_5274804_4408996.html

Auffray C. Chiffres clés : les ventes de mobiles et de smartphones [Internet]. ZDNet France. 2019 [consulté le 23 août 2019]. Disponible sur: <https://www.zdnet.fr/actualites/chiffres-cles-les-ventes-de-mobiles-et-de-smartphones-39789928.html>

Awadallah M, Idle M, Patel K, Kademani D. Management update of potentially premalignant oral epithelial lesions. *Oral Surg Oral Med Oral Pathol Oral Radiol*. 2018;125(6):628-36.

Ben Slama L, Chossegros C-M, Lorette G, Proust J-P. Photographie numérique médicale et dentaire. Issy-les-Moulineaux: Elsevier Masson; 2008.

Bengel W. Mastering digital dental photography. London: Quintessence Publishing Co; 2006.

Benjamin S, Aguirre A, Drinnan A. Digital photography enables better soft tissue screening, diagnosis, and case acceptance. *Dent Today*. 2002;21(11):116-21.

Birur PN, Sunny SP, Jena S, Kandasarma U, Raghavan S, Ramaswamy B, et al. Mobile health application for remote oral cancer surveillance. *J Am Dent Assoc*. 2015;146(12):886-94.

BMJ. Patient consent and confidentiality | The BMJ [Internet]. [consulté le 13 août 2019]. Disponible sur: <https://www.bmj.com/about-bmj/resources-authors/forms-policies-and-checklists/patient-confidentiality>

Bots CP, Beest AV, Brand HS. The assessment of oral dryness by photographic appearance of the tongue. *Br Dent J*. 2014;217(2):E3.

Bray F, Ferlay J, Soerjomataram I, Siegel RL, Torre LA, Jemal A. Global cancer statistics 2018: GLOBOCAN estimates of incidence and mortality worldwide for 36 cancers in 185 countries. *CA Cancer J Clin*. 2018;68(6):394-424.

Brinker TJ, Hekler A, Enk AH, Berking C, Haferkamp S, Hauschild A, et al. Deep neural networks are superior to dermatologists in melanoma image classification. *Eur J Cancer*. 2019;119:11-7.

Briscoe MH. Preparing scientific illustrations: a guide to better posters, presentations, and publications. New York: Springer; 1996.

Bruce AJ, Rogers RS. Oral manifestations of sexually transmitted diseases. *Clin Dermatol*. 2004;22(6):520-7.

Chesher C. Between Image and Information: The iPhone Camera in the History of Photography. In: Hjorth L, Burgess J, Richardson I, éditeurs. *Studyind Mobile Media Cultural Technologies, Mobile Communication, and the iPhone*. New York: Routledge; 2012. p. 256.

Chossegros C, Benslama L. Pratique de la photographie orofaciale à l'ère du numérique. <http://www.em-premium.com/data/traites/mb/28-49832/> [Internet]. 2016 [consulté le 16 mars 2019]; Disponible sur: <https://www-em-premium-com.rproxy.sc.univ-paris-diderot.fr/article/1098302/resultatrecherche/1>

Christensen GJ. Important clinical uses for digital photography. *J Am Dent Assoc*. 2005;136(1):77-9.

Code Civil. Loi 1803-03-08 promulguée le 18 mars 1803. Article 9. Modifié par Loi 1927-08-10 art. 1. Modifié par Loi n°70-643 du 17 juillet 1970 - art. 22 JORF 19 juillet 1970. Loi n°94-653 du 29 juillet 1994 - art. 1 JORF 30 juillet 1994 [Internet]. 1803. Disponible sur: <https://www.legifrance.gouv.fr/affichCodeArticle.do?idArticle=LEGIARTI000006419288&cidTexte=LEGITEXT000006070721>

Code pénal. Article 226-1. Modifié par Ordonnance n°2000-916 du 19 septembre 2000 - art. 3 (V) JORF 22 septembre 2000 en vigueur le 1er janvier 2002 [Internet]. 2000. Disponible sur: <https://www.legifrance.gouv.fr/affichCodeArticle.do?idArticle=LEGIARTI000006417929&cidTexte=LEGITEXT000006070719&dateTexte=20020101>

Code de la santé publique. Article R4127-73 [Internet]. 2004. Disponible sur: <https://www.legifrance.gouv.fr/affichCodeArticle.do?idArticle=LEGIARTI000006912945&cidTexte=LE>

GITEXT000006072665&dateTexte=20040808

Code de la santé publique. Article L1142-1. Modifié par LOI n°2009-526 du 12 mai 2009 - art. 112 [Internet]. 2009. Disponible sur: <https://www.legifrance.gouv.fr/affichCodeArticle.do?idArticle=LEGIARTI000020628252&cidTexte=LEGITEXT000006072665&dateTexte=20090514>

Code de la santé publique. Article L1111-2. Modifié par LOI n°2016-41 du 26 janvier 2016 - art. 175. Modifié par LOI n°2016-41 du 26 janvier 2016 - art. 7 [Internet]. 2016a. Disponible sur: <https://www.legifrance.gouv.fr/affichCodeArticle.do?cidTexte=LEGITEXT000006072665&idArticle=LEGIARTI000006685758&dateTexte=&categorieLien=cid>

Code de la santé publique. Article L1111-4. Modifié par LOI n°2016-87 du 2 février 2016 - art. 5 [Internet]. 2016b. Disponible sur: <https://www.legifrance.gouv.fr/affichCodeArticle.do?idArticle=LEGIARTI000031972276&cidTexte=LEGITEXT000006072665&dateTexte=20160204>

Code de la santé publique. Article L6316-1. Modifié par LOI n°2017-1836 du 30 décembre 2017 - art. 54 (V) [Internet]. 2017. Disponible sur: <https://www.legifrance.gouv.fr/affichCodeArticle.do?idArticle=LEGIARTI000036393417&cidTexte=LEGITEXT000006072665&dateTexte=20180101>

Collège Français des Pathologistes (CoPath). Moyens et objectifs de l'anatomie pathologique en médecine [Internet]. 2011 [consulté le 19 mars 2019]. Disponible sur: http://campus.cerimes.fr/media/campus/deploiement/anatomie-pathologique/enseignement/anapath_1/site/html/2_4.html#27

Commission européenne. Réforme des règles de l'UE en matière de protection des données [Internet]. Commission européenne - European Commission. 2018 [consulté le 20 août 2019]. Disponible sur: https://ec.europa.eu/info/law/law-topic/data-protection/reform_fr

Commission nationale de l'informatique et des libertés (CNIL). Comprendre les grands principes de la cryptologie et du chiffrement | CNIL [Internet]. 2016 [consulté le 7 août 2019]. Disponible sur: <https://www.cnil.fr/fr/comprendre-les-grands-principes-de-la-cryptologie-et-du-chiffrement>

Commission nationale de l'informatique et des libertés (CNIL). Guide pratique sur la protection des données personnelles [Internet]. 2018 [consulté le 9 juill 2019]. Disponible sur: <https://www.cnil.fr/sites/default/files/atoms/files/guide-cnom-cnil.pdf>

Commission nationale de l'informatique et des libertés (CNIL). Quelles formalités pour les traitements de données de santé à caractère personnel ? | CNIL [Internet]. CNIL. 2019 [consulté le 11 nov 2019]. Disponible sur: <https://www.cnil.fr/fr/quelles-formalites-pour-les-traitements-de-donnees-de-sante-caractere-personnel>

Conseil National de l'Ordre des Médecins (CNOM). livre-blanc-deontologie-web-2012.pdf [Internet]. 2011 [consulté le 11 août 2019]. Disponible sur: <http://droit-medical.com/wp-content/uploads/2012/05/livre-blanc-deontologie-web-2012.pdf>

Conseil National de l'Ordre des Médecins (CNOM). Echange et partage d'informations [Internet]. 2016 [consulté le 9 juill 2019]. Disponible sur: https://www.conseil-national.medecin.fr/sites/default/files/external-package/fiche_pratique/y5ko8l/cnomechange partageinfos.pdf

Cook G, Dowdall T, Pomerantz D, Wang Y. Clicking clean : How companies are creating the green internet [Internet]. 2014 [consulté le 29 juin 2019]. Disponible sur: <https://www.greenpeace.org/usa/wp-content/uploads/legacy/Global/usa/planet3/PDFs/clickingclean.pdf>

Cox S, Pollock D, Rountree J, Murray CM. Use of information and communication technology amongst

New Zealand dental students. *Eur J Dent Educ.* 2016;20(3):135-41.

Czerninski R, Zaidman B, Keshet N, Hamburger J, Zini A. Clinical photography: Attitudes among dental students in two dental institutions. *Eur J Dent Educ.* 2019;

Debarre J-M. Consent to medical care in law. An overview. *Medecine et Droit.* 2017;2017(144):57-69.

Devakumar D, Brotherton H, Halbert J, Clarke A, Prost A, Hall J. Taking ethical photos of children for medical and research purposes in low-resource settings: an exploratory qualitative study. *BMC Med Ethics.* 2013;14:27.

DiBernardo BE, Adams RL, Krause J, Fiorillo MA, Gheradini G. Photographic standards in plastic surgery. *Plast Reconstr Surg.* 1998;102(2):559-68.

Djian J, Lellouch AG, Botter C, Levy J, Burgun A, Hivelin M, et al. Photographie clinique par smartphone en chirurgie plastique et protection des données personnelles : développement d'une plateforme sécurisée et application sur 979 patients. *Ann Chir Plast Esthet.* 2019;64(1):33-43.

Encyclopaedia Universalis. Photographie - Histoire des procédés photographiques, 1839-1841 : une invention multiple - Encyclopædia Universalis [Internet]. Universalis. [consulté le 1 oct 2019]. Disponible sur: <https://www.universalis.fr/encyclopedie/photographie-histoire-des-procedes-photographiques/2-1839-1841-une-invention-multiple/>

Ettorre G, Weber M, Schaaf H, Lowry JC, Mommaerts MY, Howaldt H-P. Standards for digital photography in cranio-maxillo-facial surgery – Part I: Basic views and guidelines. *J Craniomaxillofac Surg.* 2006;34(2):65-73.

European Centre for Disease Prevention and Control (ECDC). Syphilis and congenital syphilis in Europe - A review of epidemiological trends (2007–2018) and options for response [Internet]. European Centre for Disease Prevention and Control. 2019 [consulté le 30 juill 2019]. Disponible sur: <http://ecdc.europa.eu/en/publications-data/syphilis-and-congenital-syphilis-europe-review-epidemiological-trends-2007-2018>

Gouse S, Karnam S, Girish HC, Murgod S. Forensic photography: Prospect through the lens. *J Forensic Dent Sci.* 2018;10(1):2-4.

Hache C, Paquette E. Les hôpitaux français dans le collimateur des pirates informatiques [Internet]. *LExpansion.com.* 2019 [consulté le 19 août 2019]. Disponible sur: https://lexpansion.lexpress.fr/high-tech/les-hopitaux-francais-dans-le-collimateur-des-pirates-informatiques_2085206.html

Haron N, Zain RB, Nabillah WM, Saleh A, Kallarakkal TG, Ramanathan A, et al. Mobile Phone Imaging in Low Resource Settings for Early Detection of Oral Cancer and Concordance with Clinical Oral Examination. *Telemed J E Health.* 2017;23(3):192-9.

Haute Autorité de Santé (HAS). Tumeur maligne, affection maligne du tissu lymphatique ou hématopoïétique. Cancer des voies aéro-digestives supérieures. Guide affection longue durée [Internet]. 2009 [consulté le 19 juin 2019]. Disponible sur: https://www.has-sante.fr/portail/jcms/c_892164/fr/ald-n-30-cancer-des-voies-aero-digestives-superieures

Haute Autorité de Santé (HAS). Tumeur maligne, affection maligne du tissu lymphatique ou hématopoïétique. Myélome multiple. Guide affection de longue durée [Internet]. 2010 [consulté le 15 mai 2019]. Disponible sur: https://www.has-sante.fr/portail/jcms/c_1021489/fr/ald-n-30-myelome-multiple

Haute Autorité de Santé (HAS). Diabète de type 1 et diabète de type 2. Actes et prestations. Affection de longue durée [Internet]. 2014 [consulté le 23 août 2019]. Disponible sur: https://www.has-sante.fr/jcms/c_419389/fr/ald-n8-diabete-de-type-2

Ho MW, Field EA, Field JK, Risk JM, Rajlawat BP, Rogers SN, et al. Outcomes of oral squamous cell carcinoma arising from oral epithelial dysplasia: rationale for monitoring premalignant oral lesions in

a multidisciplinary clinic. *Br J Oral Maxillofac Surg*. 2013;51(7):594-9.

Hsue S-S, Wang W-C, Chen C-H, Lin C-C, Chen Y-K, Lin L-M. Malignant transformation in 1458 patients with potentially malignant oral mucosal disorders: a follow-up study based in a Taiwanese hospital. *J Oral Pathol Med*. 2007;36(1):25-9.

International Agency for Research on Cancer (IARC), World Health Organization (WHO). Cancer today [Internet]. 2019 [consulté le 2 août 2019]. Disponible sur: <http://gco.iarc.fr/today/home>

International Association of Study of Pain (IASP). IASP orofacial pain fact sheet. Burning mouth syndrome. [Internet]. 2016 [consulté le 24 juin 2019]. Disponible sur: https://s3.amazonaws.com/rdcms-iasp/files/production/public/Content/ContentFolders/GlobalYearAgainstPain2/20132014OrofacialPain/FactSheets/Burning_Mouth_Syndrome_2016.pdf

Irving M, Stewart R, Spallek H, Blinkhorn A. Using teledentistry in clinical practice as an enabler to improve access to clinical care: A qualitative systematic review. *J Telemed Telecare*. 2018;24(3):129-46.

Jack H, Lee K, Polonowita A. Dilemmas in managing oral dysplasia: a case report and literature review. *N Z Med J*. 2009;122(1291):89-98.

Jeyaraj PR, Samuel Nadar ER. Computer-assisted medical image classification for early diagnosis of oral cancer employing deep learning algorithm. *J Cancer Res Clin Oncol*. 2019;145(4):829-37.

Jurczyszyn K, Kozakiewicz M. Differential diagnosis of leukoplakia versus lichen planus of the oral mucosa based on digital texture analysis in intraoral photography. *Adv Clin Exp Med*. 2019;28(11):1469-76.

Kademani D, Dierks E. Surgical Management of Oral and Mucosal Dysplasias: The Case for Surgical Excision. *J Oral Maxillofac Surg*. 2007;65(2):287-92.

Kanatas AN, Fisher SE, Lowe D, Ong TK, Mitchell DA, Rogers SN. The configuration of clinics and the use of biopsy and photography in oral premalignancy: a survey of consultants of the British Association of Oral and Maxillofacial Surgeons. *British Journal of Oral and Maxillofacial Surgery*. 2011;49(2):99-105.

Kazemi T, Lee KC, Bercovitch L. Just a quick pic: Ethics of medical photography. *J Am Acad Dermatol*. 2019;80(4):1172-4.

Klausner JD. The Great Imitator Revealed: Syphilis. *Top Antivir Med*. 2019;27(2):71-4.

Kuffer R. *La muqueuse buccale: de la clinique au traitement*. Paris: Éditions Med'com; 2009.

Kunde L, McMeniman E, Parker M. Clinical photography in dermatology: Ethical and medico-legal considerations in the age of digital and smartphone technology. *Australas J Dermatol*. 2013;54(3):192-7.

Larousse É. Encyclopédie Larousse en ligne - diagnostic [Internet]. [consulté le 11 juin 2019]. Disponible sur: <http://www.larousse.fr/encyclopedie/medical/diagnostic/12504>

Le Monde. Piratage : les données volées de 620 millions de comptes sur une dizaine de sites mises en vente. *Le Monde.fr* [Internet]. 2019 [consulté le 17 août 2019]; Disponible sur: https://www.lemonde.fr/pixels/article/2019/02/13/piratage-les-donnees-volees-de-620-millions-de-comptes-sur-une-dizaine-de-sites-mises-en-vente_5422910_4408996.html

Le Parisien. Facebook : les données de 540 millions d'utilisateurs accessibles au piratage [Internet]. *leparisien.fr*. 2019a [consulté le 20 août 2019]. Disponible sur: <http://www.leparisien.fr/high-tech/facebook-les-donnees-de-540-millions-d-utilisateurs-accessibles-au-piratage-05-04-2019-8046912.php>

Le Parisien. Une «cyberattaque» a frappé 120 établissements de santé en France. 2019b [consulté le

19 août 2019]; Disponible sur: <http://www.leparisien.fr/high-tech/une-cyberattaque-a-frappe-120-etablissements-de-sante-en-france-14-08-2019-8133435.php>

Leao JC, Porter SR. Telediagnosis of oral disease. *Braz Dent J.* 1999;10(1):47-53.

Lecerf J, Plard H, Tirlet G. La photographie en odontologie: des bases fondamentales à la clinique : objectifs, matériels et conseils pratiques. Malakoff: Éditions CdP; 2017. (Guide Clinique).

Lewis T, Synowiec C, Lagomarsino G, Schweitzer J. E-health in low- and middle-income countries: findings from the Center for Health Market Innovations. *Bull World Health Organ.* 2012;90(5):332-40.

Loiacono P, Pascoletti L. La photographie en odontologie: théorie et pratique pour une documentation moderne. Paris: Quintessence International; 2011.

Marley JJ, Linden GJ, Cowan CG, Lamey P-J, Johnson NW, Warnakulasuriya K a. a. S, et al. A comparison of the management of potentially malignant oral mucosal lesions by oral medicine practitioners and oral & maxillofacial surgeons in the UK. *J Oral Pathol Med.* 1998;27(10):489-95.

Marx RE, Stern D. Oral and maxillofacial pathology: a rationale for diagnosis and treatment. Chicago: Quintessence Publishing Co; 2012.

Massereau E, Laurans R, Foletti J-M, Gallucci A, Chossegros C. Étude épidémiologique des pathologies de la muqueuse buccale dans une consultation spécialisée de centre hospitalo-universitaire (CHU). *Rev Stomatol Chir Maxillofac Chir Orale.* 2016;117(3):136-41.

Matias MDP, Jesus AO de, Resende RG, Caldeira PC, Aguiar MCF de. Diagnosing acquired syphilis through oral lesions: the 12 year experience of an Oral Medicine Center. *Braz J Otorhinolaryngol.* 2019;S1808-8694(18)30299-4.

Mehrtash H, Duncan K, Parascandola M, David A, Gritz ER, Gupta PC, et al. Defining a global research and policy agenda for betel quid and areca nut. *Lancet Oncol.* 2017;18(12):e767-75.

de Metz SM, Agbo-Godeau S, Slama LB, Bertolus C, Goudot P. La pathologie de la muqueuse buccale en 2016. 2017;1.

Micali G, Dall'Oglio F, Tedeschi A, Lacarrubba F. Erythema-directed digital photography for the enhanced evaluation of topical treatments for acne vulgaris. *Skin Res Technol.* 2018;24(3):440-4.

Michelangeli F. Imaging the unimaginable: Medical imaging in the realm of photography. *Clin Dermatol.* 2019;37(1):38-46.

Mighell AJ, Freeman C, Atkin PA, Bennett JH, Buchanan J a. G, Carrozzo M, et al. Oral Medicine for undergraduate dental students in the United Kingdom and Ireland—A curriculum. *Eur J Dent Educ.* 2018;22(4):e661-8.

Millsop JW, Wang EA, Fazel N. Etiology, evaluation, and management of xerostomia. *Clin Dermatol.* 2017;35(5):468-76.

Ministère des affaires sociales de la santé et des droits des femmes. Programme National de Réduction du Tabagisme 2014-2019 [Internet]. 2014 [consulté le 2 août 2019]. Disponible sur: <https://solidarites-sante.gouv.fr/IMG/pdf/PNRT2014-2019.pdf>

Ministère des Solidarités et de la Santé. Lutte contre le tabagisme [Internet]. Ministère des Solidarités et de la Santé. 2019 [consulté le 2 août 2019]. Disponible sur: <https://solidarites-sante.gouv.fr/prevention-en-sante/addictions/article/lutte-contre-le-tabagisme>

Ministère des Solidarités et de la Santé. Ma santé 2022. Un engagement collectif. Dossier d'information. Feuille de route « Accélérer le virage numérique ». [Internet]. 2019 [Consulté le 11 janv 2020]. Disponible sur: <https://solidarites-sante.gouv.fr/systeme-de-sante-et-medico-social/masante2022/>

Mouthon PL, Steichen PO, Hachulla PE, Belot DA, Maillard DH, Plassart S, et al. Charte de fonctionnement des Réunions de Concertation Pluridisciplinaires (RCP) [Internet]. 2018. Disponible sur: <https://www.fai2r.org/wp-content/uploads/2018/11/RCP-FAI2R-charte-de-fonctionnement-12.11.18.pdf>

Moyal-Barracco M, Debarre J-M, Petit A, Haddad L, Martin L, Penso-Assathiany D, et al. La photographie en dermatologie. Questions éthiques. *Ann Dermatol Venereol*. 2017;144(8-9):558-66.

Mutuelle d'assurances du corps de santé français (MACSF). Rapport annuel sur le risque des professions de santé en 2017 [Internet]. 2018 [consulté le 30 juin 2019]. Disponible sur: <https://www.macsf-exerciceprofessionnel.fr/var/sm/storage/original/application/8c5c978f7be24fa10ecce0d18c584415.pdf>

Mutuelle d'assurances du corps de santé français (MACSF). Chiffres clés des professions de santé en 2018 [Internet]. MACSF. 2019a [consulté le 6 nov 2019]. Disponible sur: <http://www.macsf-exerciceprofessionnel.fr/Rapport-annuel-sur-le-risque-medical/Risque-des-professions-de-sante/Chiffres-cles-risque-medical>

Mutuelle d'assurances du corps de santé français (MACSF). Dossiers sans suite actuellement : 386 déclarations [Internet]. MACSF. 2019b [consulté le 6 nov 2019]. Disponible sur: <http://www.macsf-exerciceprofessionnel.fr/Rapport-annuel-sur-le-risque-medical/Risque-des-professions-de-sante/Chirurgiens-dentistes/Dossiers-sans-suite-actuellement-386-declarations>

Nguyen TT, VanderWalde L, Bellavance E, Eisenhauer T, Hieken T, Johnson N, et al. Ethical Considerations of Medical Photography in the Management of Breast Disease. *Ann Surg Oncol*. 2018;25(10):2801-6.

Odell EW. *Cawson's Essentials of Oral Pathology and Oral Medicine E-Book*. Edinbourg: Elsevier Health Sciences; 2017.

OncoPaca-Corse. Charte régionale des RCP | Réseau Régional de Cancérologie OncoPaca-Corse [Internet]. 2019 [consulté le 19 juin 2019]. Disponible sur: <http://www.oncopaca.org/fr/page/charte-regionale-des-RCP-concertation-pluridisciplinaire>

Palacios-González C. The ethics of clinical photography and social media. *Med Health Care Philos*. 2015;18(1):63-70.

Parlement européen, Conseil de l'Union Européenne. Directive 2014/40/UE [Internet]. Disponible sur: <https://eur-lex.europa.eu/legal-content/FR/TXT/HTML/?uri=CELEX:32014L0040>

Payne KF, Tahim A, Goodson AM, Delaney M, Fan K. A Review Of Current Clinical Photography Guidelines In Relation To Smartphone Publishing Of Medical Images. *J Vis Commun Med*. 2012;35(4):188-92.

Perry S, Burrow MF, Leung WK, Bridges SM. Simulation and curriculum design: a global survey in dental education. *Aust Dent J*. 2017;62(4):453-63.

Petersilge CA. Fundamentals of Enterprise Photodocumentation: Connecting the Clinical and Technical-a Review of Key Concepts. *J Digit Imaging*. 2019;32(6):1052-61.

Petitjean B. La photo dentaire en bref. *Stratégie prothétique*. 2015;15(1):13-25.

Petruzzi M, De Benedittis M. WhatsApp: a telemedicine platform for facilitating remote oral medicine consultation and improving clinical examinations. *Oral Surg Oral Med Oral Pathol Oral Radiol*. 2016;121(3):248-54.

Rajaraman P, Anderson BO, Basu P, Belinson JL, Cruz AD, Dhillon PK, et al. Recommendations for screening and early detection of common cancers in India. *Lancet Oncol*. 2015;16(7):e352-61.

Régnier C. La photographie médicale (1839-1881). *Rev Prat*. 1995;45:808-12.

- Reznik DA. Oral manifestations of HIV disease. *Top HIV Med.* 2006;13(5):143-8.
- Rijt RV der, Hoffman S. Ethical considerations of clinical photography in an area of emerging technology and smartphones. *J Med Ethics.* 2014;40(3):211-2.
- Roume M, Azogui-Levy S, Lescaille G, Descroix V, Rochefort J. Knowledge and practices of dentists in France regarding oral mucosal diseases: a national survey. *J Oral Med Oral Surg.* 2019;25(1):10.
- Ruhstaller T, Roe H, Thürlimann B, Nicoll JJ. The multidisciplinary meeting: An indispensable aid to communication between different specialities. *Eur J Cancer.* 2006;42(15):2459-62.
- Sermondadaz S. Les données médicales de 1,5 million de personnes dérobées lors d'une cyberattaque à Singapour [Internet]. *Sciences et Avenir.* 2018 [consulté le 7 juill 2019]. Disponible sur: https://www.sciencesetavenir.fr/high-tech/informatique/les-donnees-medicales-de-1-5-million-de-personnes-derobees-lors-d-une-cyberattaque-a-singapour_126087
- Sheridan P. *Clinical photography in dentistry: a new perspective.* Chicago: Quintessence Publishing Co; 2017.
- Smile Line. SMILE LITE MDP | Smile Line [Internet]. smileline. [consulté le 22 août 2019]. Disponible sur: <https://www.smileline.ch/fr/produits/smile-lite-mdp>
- Speight PM, Epstein J, Kujan O, Lingen MW, Nagao T, Ranganathan K, et al. Screening for oral cancer— a perspective from the Global Oral Cancer Forum. *Oral Surg Oral Med Oral Pathol Oral Radiol.* 2017;123(6):680-7.
- Stieber JC, Nelson T, Huebner CE. Considerations for Use of Dental Photography and Electronic Media in Dental Education and Clinical Practice. *J Dent Educ.* 2015;79(4):432-8.
- Strassler HE. Insights and Innovations. *J Esthet Restor Dent.* 1990;2(3):93-4.
- Streight KL, Paranal RM, Musher DM. The oral manifestations of syphilitic disease: a case report. *J Med Case Rep* [Internet]. 2019 [consulté le 1 oct 2019];13. Disponible sur: <https://www.ncbi.nlm.nih.gov/pmc/articles/PMC6659237/>
- Szpirglas H, Ben Slama L. *Pathologie de la muqueuse buccale.* Paris,: EMC : Elsevier; 1999.
- Terry DA, Snow SR, McLaren EA. Contemporary dental photography: selection and application. *Compend Contin Educ Dent.* 2008;29(8):432-6.
- Walsh T, Liu JL, Brocklehurst P, Glenny A-M, Lingen M, Kerr AR, et al. Clinical assessment to screen for the detection of oral cavity cancer and potentially malignant disorders in apparently healthy adults. *Cochrane Database Syst Rev.* 2013;(11):1-17.
- Wander P. Clinical Dental Photography in Orthodontic Practice. *Prim Dent J.* 2016;5(4):38-44.
- Wang F, Preininger A. AI in Health: State of the Art, Challenges, and Future Directions. *Yearb Med Inform.* 2019;28(1):16-26.
- Wang SC, Anderson JA, Jones DV, Evans R. Patient perception of wound photography. *Int Wound J.* 2016;13(3):326-30.
- Warnakulasuriya S. Global epidemiology of oral and oropharyngeal cancer. *Oral Oncol.* 2009;45(4):309-16.
- Wiedemann M. Le vocabulaire de la photographie. *Cahiers de lexicologie: revue internationale de lexicologie et de lexicographie.* 1983;43(2):85-116.
- World Health Organization (WHO). Cancer [Internet]. 2018a [consulté le 2 août 2019]. Disponible sur: <https://www.who.int/news-room/fact-sheets/detail/cancer>
- World Health Organization (WHO). Oral health [Internet]. 2018b [consulté le 2 août 2019]. Disponible sur: <https://www.who.int/news-room/fact-sheets/detail/oral-health>

World Health Organization (WHO). Sexually transmitted infections (STIs) [Internet]. 2019 [consulté le 25 juill 2019]. Disponible sur: [https://www.who.int/news-room/fact-sheets/detail/sexually-transmitted-infections-\(stis\)](https://www.who.int/news-room/fact-sheets/detail/sexually-transmitted-infections-(stis))

Yildirim SY, Degirmenci N, Tugrul S, Ozturan O. Effects of Smoking on healthy oral mucosa: a red-green-blue (photographic) evaluation. *B-ENT*. 2017;13(1 Suppl 27):9-13.

Zadik Y, Orbach H, Panzok A, Smith Y, Czerninski R. Evaluation of oral mucosal diseases: inter- and intra-observer analyses. *J Oral Pathol Med*. 2012;41(1):68-72.

Zakrzewska J, Buchanan JAG. Burning mouth syndrome. *BMJ Clin Evid*. 2016;2016.

Table des figures

Figure 1 La pathologie de la muqueuse buccale en 2016 (de Metz et al. 2017)	9
Figure 2: (A) Etat initial ; (B) Après 12 semaines de traitement (Micali et al. 2018)	14
Figure 3 : Etiquette de calibration pour la taille et la couleur. La ligne noire mesure 5mm. (Zadik et al. 2012)	15
Figure 4 : Une illustration visuelle de l'amélioration ou de la progression d'une maladie peut éduquer le patient et participer à augmenter sa motivation (Terry et al. 2008)	18
Figure 5 : Suivi des dysplasies (Awadallah et al. 2018)	20
Figure 6 : Ombre parasite flash conventionnel (Chossegras et Benslama 2016).....	33
Figure 7 : Flash annulaire Canon®	34
Figure 8 : Ecarteur photo Nichrominox®	35
Figure 9 : Ecarteurs photo Nichrominox ®	35
Figure 10 : (A) Miroir Palatin Nichrominox® ; (B) Miroir lingual Nichrominox® ; (C) Miroir Latéral Nichrominox® ; (D) miroir latéral Nichrominox®.....	36
Figure 11 : Contrasteurs Nichrominox®	37
Figure 12 : a) étage supérieur et langue b) étage inférieur (Ben Slama et al. 2008).....	40
Figure 13 : Dispositif Smile Line MTP (Smile Line).....	42
Figure 14 : Nombre de sinistres déclarés en chirurgie-dentaire par année en France. D'après (Mutuelle d'assurances du corps de santé français (MACSF) 2019a)	44
Figure 15: Types de sinistres déclarés en chirurgie-dentaire en France en 2018. (MACSF 2019)	45
Figure 16 : Sinistres actes hors implantologie en 2018. (MACSF 2019)	45
Figure 17 : Sinistres complications suite à soins ou chirurgie en 2018 (MACSF 2019)	45
Figure 18 : Arbre décisionnel sur le recueil du consentement pour l'utilisation de photographies cliniques. D'après (Stieber et al. 2015).....	51
Figure 19 : « Image non anonymisée et certitude de l'habilité à partager le secret médical ». D'après (Moyal-Barracco et al. 2017).....	53
Figure 20 : Proportion de praticiens effectuant des clichés photographiques de manière systématique ou occasionnelle dans l'ensemble de l'échantillon.....	62
Figure 21 : Principales utilisations des clichés photographiques pris en consultation (en %)	63
Figure 22 : Type d'appareils utilisés (en %)	63
Figure 23 : (A) Modalités de stockage des photographies (en %) ; (B) Modalités de classement des clichés (en %)	64
Figure 24 : Modalités de diffusion des clichés photographiques utilisés par les praticiens répondants (en %).....	65
Figure 25 : Modalités de recueil du consentement par les praticiens (en %)	65
Figure 26 : Questionnaire – enquête utilisation de la photographie en PMB auprès de praticiens.....	80

Table des tableaux

Tableau 1 : Accord absolu (en %) entre les deux groupes avec et sans étiquette de calibration (Zadik et al. 2012).....	16
Tableau 2 : Cohérence (en %) entre les deux groupes avec et sans étiquette de calibration. (Zadik et al. 2012).....	17
Tableau 3 : Liste des hébergeurs certifiés pour la sauvegarde de données de santé (Agence Française de la santé Numérique (ASIP Santé) 2019b)	47
Tableau 4 : Répartition des répondants selon leur spécialité ou orientation professionnelle	61
Tableau 5 : Fréquence d'utilisation de la photographie en PMB	81
Tableau 6 : Types de lésions photographiées	81
Tableau 7 : Fréquence utilisation de photographies en consultation.....	81
Tableau 8 : Répartition mode de recueil du consentement avant prise et diffusion de photographies	81
Tableau 9 : Intérêt de la prise de photographies en PMB pour les praticiens	82
Tableau 10 : Matériels de photographie utilisés par les praticiens	82
Tableau 11 : Modalités de stockage utilisés par les praticiens	82
Tableau 12 : Modalités de classement des photographies utilisés par les praticiens	82
Tableau 13 : Anonymisation de l'image par les praticiens.....	83
Tableau 14 : Modalités de diffusion des photographies utilisés par les praticiens	83
Tableau 15 : Nombre d'années de pratique des répondants	83

Index

ALD : Affection longue durée
ANSSI : Agence nationale de la sécurité des systèmes d'information
ASIP santé : Agence française de la santé numérique
BMJ : British Medical Journal
CHU : Centre hospitalo-universitaire
CIS : Carcinome in situ
CNIL : Commission nationale informatique et liberté
CNOM : Conseil national de l'Ordre des médecins
CPS : Carte de professionnel de santé
DBAI : Dermatose bulleuse auto-immune
DMP : Dossier médical partagé
ECDC : European centre for disease prevention and control
ENS : Espace numérique de santé
GEMuB : Groupe d'études de la muqueuse buccale
GVH : Maladie greffon vers l'hôte
HAS : Haute autorité de santé
HPV : Papillomavirus humain
HSV : Herpes virus simplex
HTTPS : Hypertext transfert protocol secure
IARC : international agency for research on cancer
IASP : International association for the study of pain
ICC : Corrélation intraclasse
IST : infection sexuellement transmissible
MACSF : mutuelle d'assurances du corps de santé français
MeSH : Medical subject headings
MSSanté : Messagerie sécurisée de santé
ORL : Otorhinolaryngologiste
PGSSI-S : Politique générale de sécurité des systèmes d'information de santé
PMB : Pathologie de la muqueuse buccale
RCP : Réunion de concertation pluridisciplinaire
RGPD : Règlement général sur la protection des données
SFCO : Société française de chirurgie orale
SFTP : Secure file transfert protocol
SMS : Short message system
VIH : Virus de l'immunodéficience humaine
WHO : World health organization

Les opinions émises dans les dissertations présentées doivent être considérées comme propres à leurs auteurs, sans aucune approbation ni improbation de la Faculté de Chirurgie Dentaire.

OLUGBEJE Helen. APPORT DE LA PHOTOGRAPHIE EN PATHOLOGIE DE LA MUQUEUSE BUCCALE. 2020. 106 p. : ill., graph., tabl. Réf. Biblio. : 84- 92.

Sous la direction du Dr ROCHEFORT Juliette

Th : Chir Dent. : Université de Paris : 2020

Résumé:

La photographie clinique est utilisée depuis des décennies dans de nombreuses spécialités médicales, et notamment depuis les années 2000 avec l'avènement du numérique. Dans le cadre des pathologies de la muqueuse buccale, bien que peu d'articles aient été écrits la photographie est très utilisée. Elle est notamment un bon moyen de suivre l'évolution des lésions aussi bien pour les lésions ordinaires et très caractéristiques que pour les lésions rares ou à l'aspect plus inquiétant. Ce suivi peut être réalisé à la fois par le praticien mais aussi par le patient lui-même. En effet, avec l'essor des smartphones, les patients n'hésitent pas à capturer leurs lésions, dès les premiers signes.

En dehors de ce suivi des lésions, nous nous sommes demandés quel était le réel apport de la photographie à la prise en charge des patients atteints de pathologies de la muqueuse buccale. Cet outil est-il un avantage pour les patients et doit-il être utilisé de manière systématique en pratique clinique.

Pour tenter de répondre à ces questions, nous avons réalisé une revue de la littérature et une enquête auprès de praticiens spécialisés.

Discipline:

Chirurgie orale, pathologie orale.

Mots clés français : Photographie (méthode) (fMeSH) ; Maladie (fMeSH) ; Muqueuse de la bouche (fMeSH) ; Odontologie (fMeSH).

TITRE en anglais :

CONTRIBUTION OF PHOTOGRAPHY IN MOUTH MUCOSA DISEASE.

English keywords (MeSH): Photography (MeSH); Disease (MeSH); Mouth mucosa (MeSH); Dentistry (MeSH).

Université de Paris
UFR d'odontologie
5, rue Garancière
75006 Paris