



HAL
open science

Établissement d'un protocole d'étude : relation entre le tonus musculaire du muscle mentonnier et l'encombrement incisivo-canin mandibulaire

Léa Elkouby

► **To cite this version:**

Léa Elkouby. Établissement d'un protocole d'étude : relation entre le tonus musculaire du muscle mentonnier et l'encombrement incisivo-canin mandibulaire. Sciences du Vivant [q-bio]. 2020. dumas-03408686

HAL Id: dumas-03408686

<https://dumas.ccsd.cnrs.fr/dumas-03408686>

Submitted on 29 Oct 2021

HAL is a multi-disciplinary open access archive for the deposit and dissemination of scientific research documents, whether they are published or not. The documents may come from teaching and research institutions in France or abroad, or from public or private research centers.

L'archive ouverte pluridisciplinaire **HAL**, est destinée au dépôt et à la diffusion de documents scientifiques de niveau recherche, publiés ou non, émanant des établissements d'enseignement et de recherche français ou étrangers, des laboratoires publics ou privés.



Distributed under a Creative Commons Attribution - NonCommercial - NoDerivatives 4.0 International License

FACULTÉ DE SANTÉ

UFR D'ODONTOLOGIE
5, Rue Garancière 75006 PARIS

Année 2020

N°

THÈSE pour le DIPLÔME D'ÉTAT DE DOCTEUR

en CHIRURGIE DENTAIRE

présentée et soutenue publiquement le

par **Léa ELKOUBY**

**ÉTABLISSEMENT D'UN PROTOCOLE D'ÉTUDE : RELATION ENTRE LE TONUS
MUSCULAIRE DU MUSCLE MENTONNIER ET L'ENCOMBREMENT INCISIVO-
CANIN MANDIBULAIRE**

Dirigée par Mme la Professeure Elvire LE NORCY
et co-dirigée par Mme la Docteure Samantha HAZAN

JURY

Mme la Professeure Marie-Laure BOY-LEFEVRE	Président
M. le Docteur Pascal GARREC	Assesseur
Mme la Docteure Judith BENHAMOU	Assesseur
Mme la Docteure Samantha HAZAN	Assesseur
Mme le Docteur Brigitte VI-FANE	Assesseur
Mme La Professeure Elvire LE NORCY	Membre Invité

UNIVERSITÉ DE PARIS

Présidente de l'Université : Mme la Professeure Christine CLERICI

Doyenne de l'U.F.R. d'Odontologie Garancière : Mme la Professeure Ariane BERDAL

Directrice Générale des Services : Madame Pascale SAINT-CYR

JURY

Mme la Professeure Marie-Laure BOY-LEFEVRE	Président
M. le Docteur Pascal GARREC	Assesseur
Mme la Docteure Judith BENHAMOU	Assesseur
Mme la Docteure Samantha HAZAN	Assesseur
Mme le Docteur Brigitte VI-FANE	Assesseur
Mme La Professeure Elvire LE NORCY	Membre Invité

Mme la Professeure Marie-Laure BOY-LEFEVRE	Docteur en Chirurgie Dentaire Docteur en Sciences Odontologiques Diplôme d'État en Odontologie Professeur des Universités Émérite
<i>Je vous remercie de l'honneur que vous me faites en présidant ce jury, de votre bienveillance, de vos conseils et de votre implication tout au long de nos études. Veuillez accepter tous mes remerciements et l'expression de mon plus profond respect.</i>	
Mme la Docteure Judith BENHAMOU	Docteur en Chirurgie Dentaire Assistante Hospitalo-Universitaire
<i>Pour l'honneur de vous voir siéger au sein de ce jury, je vous prie de trouver ici l'expression de mes sincères remerciements.</i>	
M. le Docteur Pascal GARREC	Docteur en Chirurgie Dentaire Diplôme de Doctorat Maître de Conférences des Universités - Praticien Hospitalier
<i>Pour l'honneur de vous voir siéger au sein de ce jury, et pour vos enseignements tout au long de nos années d'études, je vous prie de trouver ici l'expression de mes sincères remerciements.</i>	
Mme la Docteure Samantha HAZAN	Docteur en Chirurgie Dentaire Assistante Hospitalo-Universitaire
<i>Pour l'honneur que vous m'avez fait en acceptant de codiriger ma thèse, pour votre gentillesse et votre bienveillance, pour l'honneur de vous voir siéger au sein de ce jury, veuillez trouver ici l'expression de ma respectueuse considération.</i>	
Mme la Docteure Brigitte VI-FANE	Docteur en Chirurgie Dentaire Maître de Conférences des Universités - Praticien Hospitalier
<i>Pour l'honneur de vous voir siéger au sein de ce jury, et pour vos enseignements tout au long de nos années d'études, je vous prie de trouver ici l'expression de mes sincères remerciements.</i>	

M. le Docteur Yoann-Luc VU VAN TUAN	Docteur en Chirurgie Dentaire Assistant Hospitalo-Universitaire
<i>Pour l'honneur de vous voir siéger au sein de ce jury, je vous prie de trouver ici l'expression de mes sincères remerciements.</i>	
Mme La Professeure Elvire LE NORCY	Docteur en Chirurgie Dentaire Diplôme de Doctorat Professeure des Universités - Praticien Hospitalier
<i>Je vous remercie de l'honneur que vous m'avez fait en dirigeant cette thèse, de votre bienveillance, vos conseils, votre douceur qui ont guidé ces trois années d'internat. Veuillez accepter tous mes remerciements et l'expression de mon plus profond respect.</i>	

Table des matières

1	Introduction.....	3
2	Tonus musculaire des muscles de la face et malocclusion.....	5
2.1	Anatomie et Physiologie des muscles de la face.....	5
2.1.1	Anatomie des muscles de la face (Bouchet et Cuilleret 1991).....	5
2.1.2	Physiologie neuro-musculaire.....	11
2.2	L'électromyographie : un outil de détection du tonus musculaire.....	15
2.2.1	Électromyographie intramusculaire.....	16
2.2.2	Électromyographie de surface.....	16
2.2.3	Intérêts et indications.....	17
2.2.4	Limites.....	17
2.3	Tonus musculaire des muscles de la face et malocclusion.....	19
2.3.1	Tonus musculaire et malocclusion dento-alvéolaire.....	19
2.3.2	Tonus musculaire et malocclusion squelettique.....	30
2.3.3	Muscles de la face et schéma de croissance faciale.....	34
3	Intérêt et utilisation de l'électromyographie au cours des thérapeutiques orthodontiques.....	41
3.1	L'électromyographie dans la prise en charge interceptive et active des traitements orthodontiques.....	41
3.1.1	L'électromyographie dans la prise en charge interceptive des traitements orthodontiques.....	42
3.1.2	L'EMG dans la prise en charge active des thérapeutiques orthodontiques.....	58
3.2	L'électromyographie dans la prise en charge ortho-chirurgicale.....	63
4	Établissement d'un protocole d'étude : Relation entre le tonus musculaire du muscle mentonnier et l'encombrement incisivo-canin mandibulaire.....	69
4.1	Contexte scientifique.....	69
4.2	Objectifs de la recherche.....	72
4.3	Critères de jugement.....	72
4.4	Population d'étude : critères d'inclusion et de non inclusion.....	74
4.4.1	Population d'étude.....	74
4.4.2	Critères d'inclusion.....	74
4.4.3	Critères d'exclusion et de non inclusion.....	75
4.4.4	Modalités de recrutement.....	75
4.5	Méthodologie de l'étude.....	75
4.6	Réglementation concernant la recherche sur la personne humaine.....	82
5	Conclusion.....	85
6	Bibliographie.....	87

1 Introduction

L'environnement neuro-musculaire conditionne le développement et la croissance cranio-faciale, l'ajustement de l'occlusion, et la stabilité des traitements orthodontiques. En effet, l'équilibre des forces musculaires est un facteur essentiel pour l'obtention d'un environnement stable (Moss 1997). L'étroite relation entre la fonction musculaire des muscles masticateurs et la morphologie cranio-faciale est largement établie (Moller 1966).

Selon certains auteurs, le principal enjeu de l'orthodontiste ne concerne pas l'aspect biomécanique des traitements mais la recherche de l'étiologie de la malocclusion et sa rééducation (Grossman et al. 1961). L'activité et la fonction musculaire semblent avoir un impact non négligeable sur ces étiologies.

Le plus souvent, l'évaluation des dysfonctions musculaires est réalisée de manière empirique par le praticien. Cependant, l'utilisation d'un outil tel que l'électromyogramme de surface (EMG) permet une évaluation fonctionnelle plus rigoureuse. Cette approche est plus objective et fiable dans l'évaluation de la fonction musculaire. Elle repose sur la détection du potentiel électrique des fibres musculaires.

De plus, l'électromyographie de surface est non invasive et sans douleurs (Woźniak et al. 2013).

Moyers est un pionnier quant à l'utilisation de l'EMG et le premier à réellement s'intéresser au facteur musculaire des patients en orthodontie (Moyers 1949). Puis, Grossman en 1961, suggère son utilisation comme outil scientifique précis tant à l'étape du diagnostic que de la thérapeutique orthodontique (Grossman et al. 1961).

Des études plus récentes semblent mettre en évidence l'intérêt de l'électromyographie de surface dans le contrôle et le suivi des thérapeutiques orthodontiques.

L'objectif de ce travail est de démontrer, à travers une revue de littérature scientifique, l'intérêt en orthodontie des données recueillies grâce à l'électromyographie de surface, autant à l'étape du diagnostic qu'à celle de l'élaboration du plan de traitement.

Un protocole d'étude ciblé sur l'évaluation de la relation entre le tonus musculaire du muscle mentonnier, l'encombrement incisif mandibulaire, le parodonte et la divergence faciale étayera ce travail.

2 Tonus musculaire des muscles de la face et malocclusion

2.1 Anatomie et Physiologie des muscles de la face

2.1.1 Anatomie des muscles de la face (Bouchet et Cuilleret 1991)

Le territoire de la face compte plusieurs régions musculaires :

- Masticatrice profonde ou région ptérygoïdienne ;
- Masticatrice superficielle ou région temporo-massétérine ;
- Buccale, incluant le plancher de la bouche, la langue et la région péri-orale ;
- Les muscles peauciers de la région génienne, mentonnière, labiale, nasale et orbitaire.

1 La région masticatrice profonde ou région ptérygoïdienne

La région masticatrice profonde avec les deux muscles ptérygoïdiens est localisée en dedans de la branche montante mandibulaire et de l'arcade zygomatique.

Le muscle ptérygoïdien externe ou latéral est épais, court, conique et comporte un faisceau supérieur trouvant son origine sur la crête sphéno-temporale et un faisceau inférieur trouvant son origine sur les 2/3 inférieurs de l'aile externe de la ptérygoïde. Par contraction bilatérale, **il est propulseur de la mâchoire inférieure**, alors qu'en contraction unilatérale, il est diducteur.

Le muscle ptérygoïdien interne ou médial est l'équivalent interne du masséter avec lequel il forme la sangle musculaire du gonion. Il est épais et quadrilatère. Il trouve ses origines sur l'aile interne et externe de la ptérygoïde, sur la fosse ptérygoïdienne et sur la face externe de la tubérosité maxillaire. **C'est un muscle élévateur de la mandibule.**

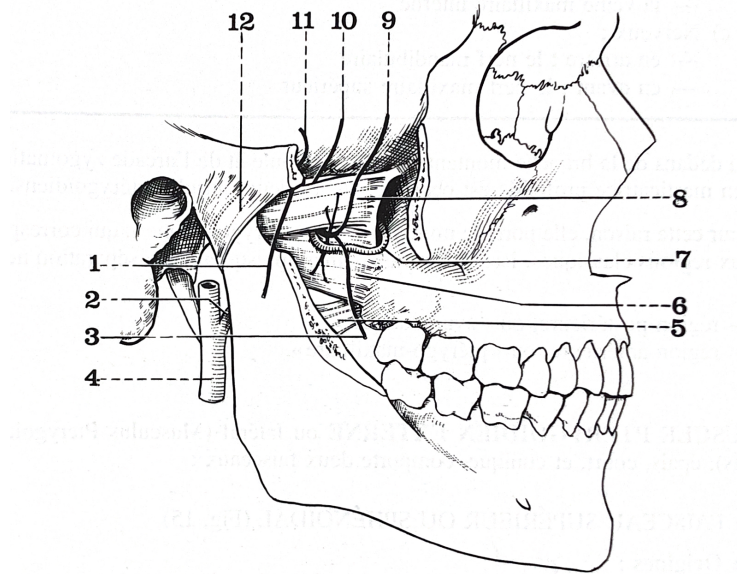


Figure 1 : Vue latérale droite après section du zygoma et de l'apophyse coronoïde du muscle ptérygoïdien externe (Bouchet et Cuilleret 1991)

2 La région masticatrice superficielle ou région temporo-massétérine

Cette région est localisée au niveau de la fosse temporale et de la branche montante mandibulaire. Elle regroupe deux muscles masticateurs superficiels : **le muscle temporal et le masséter.**

Le muscle temporal s'insère en demi-cercle dans la fosse temporale et a une forme de large éventail. **Il est élévateur de la mandibule par ses fibres antérieures** et a une action de rétropulsion par ses fibres postérieures.

Le muscle masséter est quant à lui sous-jacent au muscle temporal. Il est court, épais et quadrilatère. Il s'étend en deux couches, profonde et superficielle, de l'arcade zygomatique à l'angle mandibulaire. **Sa contraction entraîne une élévation puissante de la mandibule.** Sa tétanisation pathologique entraîne un trismus.

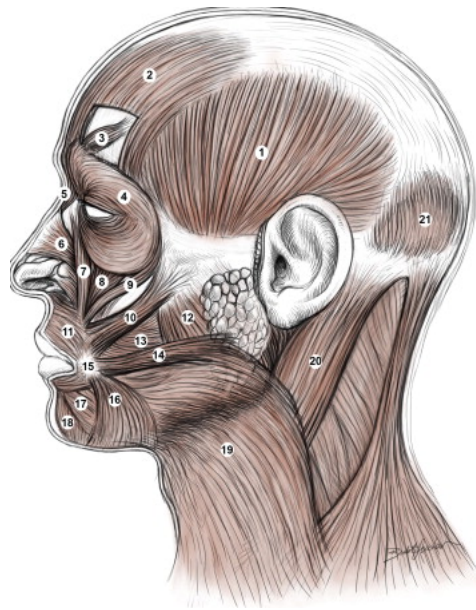

Figure 2 : Vue latérale gauche de la tête montrant le muscle temporal (1) et le muscle masséter (12) (Marur et al. 2014)

3 La région buccale

La cavité buccale est délimitée en avant par les lèvres et la région labiale, latéralement par la région génienne, en haut par le palais, en bas par le muscle mylo-hyoïdien et le plancher buccal, en arrière par l'isthme du gosier.

Les régions labiale et génienne font parties des muscles peauciers et superficielles de la face.

La langue est l'organe de la dégustation. Elle participe fortement à la mastication, à la déglutition, et à la phonation. Elle s'implante sur le plancher buccal et est située entre les arcades dentaires, la région palatine, et en avant du pharynx. Les muscles de la langue sont au nombre de 17.

4 Les régions superficielles de la face : les muscles peauciers

Les régions superficielles de la face comprennent l'ensemble des éléments « mous » s'implantant sur les os du massif facial. Celles-ci comprennent les muscles peauciers, les vaisseaux de l'artère et de la veine faciale, les nerfs moteurs sous la dépendance du nerf

facial, les nerfs sensitifs afférents aux plans profonds et superficiels ainsi que les téguments cutanés du visage.

Les muscles peauciers, sont des muscles plats et minces, difficiles à délimiter. Ils entourent les orifices naturels de la face. Ils sont pairs au nombre de 19. Nous pouvons les étudier en cinq régions, dénommées en fonction de leurs adhérences aux plans cutanés : la région génienne ou sous orbitaire, mentonnière, labiale ou buccale, nasale et orbitaire. Ils permettent d'ouvrir et fermer les orifices de la face lors de leur contraction. Ils participent à la physionomie musculaire et au mouvement de « mimique ».

Nous détaillons dans cette partie les régions géniennes, mentonnières et buccales.

- **La région génienne ou « sous orbitaire »**

Cette région correspondant aux joues est délimitée par le bord inférieur de l'orbite en haut, par le bord inférieur de la mandibule en bas, par le masséter en arrière, et par le sillon nasogénien et labio-génien en avant. Au niveau musculaire, il comporte deux couches : **une couche profonde** avec le muscle buccinateur et **une couche superficielle** comprenant six petits muscles.

Le **muscle buccinateur (11')** est épais et quadrilatère. Il intervient dans le sifflement et dans le soufflement. En action, ce muscle permet d'allonger l'orifice buccal latéralement en tirant sur les commissures.

La couche superficielle dénombre six petits muscles tendus verticalement ou obliquement :

-le **releveur de lèvre supérieure et de l'aile du nez (6)** ou élévateur commun : permet l'élévation directe de l'aile du nez, et des portions médianes et para médianes de la lèvre supérieure ;

-Le **releveur de la lèvre supérieure ou élévateur propre** : éleveur de la lèvre supérieure ;

-le **muscle canin** ou élévateur de l'angle de la bouche : il découvre les dents au niveau canin en élevant la lèvre supérieure et en donnant cet aspect agressif ;

- le **petit zygomatique (7)** : grêle et mince, éleveur la lèvre supérieure ;

-le **grand zygomatique (8)** : étant plus épais et large que le précédent, il joue un rôle important dans la mimique et dans la production de grimaces grâce à l'ascension de la commissure, l'accentuation du sillon naso-génien, et à l'incurvation du sillon labio-génien ;

-le **risorius (12)** : son action provoque un tirage de la commissure en arrière produisant la mimique du sourire. La contraction des fibres creuses entraîne l'apparition d'une fossette de la joue fréquente chez le jeune enfant.

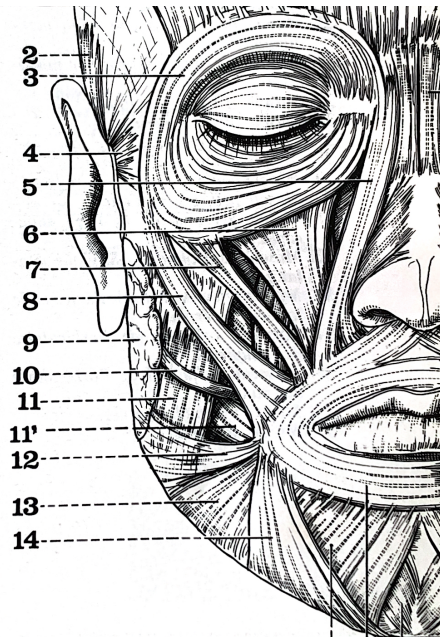


Figure 3 : Vue antérieure des muscles peauciers et de la région génienne

(Bouchet et Cuilleret 1991)

- **La région mentonnière**

Cette région est impaire et médiane au niveau de la saillie mentonnière de la mandibule. Elle est délimitée en haut par le sillon mento-labial, en bas par le bord inférieur de la mandibule et latéralement par une ligne verticale située à 1 cm en dehors de la commissure labiale qui la sépare de la région génienne.

Sur le plan musculaire, cette région regroupe trois muscles :

-le **triangulaire des lèvres (14)**, ou déprimeur de l'angle de la bouche, est le muscle le plus en dehors de cette zone. Il part du bord inférieur de la mandibule à la commissure labiale ;

-le **carré du menton (15)**, ou abaisseur de la lèvre inférieure, est le muscle médian au trois. Il est sous-jacent au muscle précédent. Il s'insère en bas de la ligne oblique externe au-dessous du trou mentonnier et en haut sur la face profonde de la peau de la lèvre inférieure. Il est abaisseur de la lèvre inférieure, en éversant le bord libre. Il exprime « la moue » ou bien le « dégoût » ;

-le **muscle de la houppe du menton (17)**, ou muscle mentonnier (M. Mentalis), est un muscle aplati et triangulaire occupant l'espace losangique formé par les bords internes des deux muscles précédents. Il s'implante au niveau de la partie haute de la fossette mentonnière et de la face profonde de la peau du menton. Ce muscle est composé de deux petits muscles séparés par un ligament médian ou ligament de la houppe du menton. En traction, il crée « la fossette mentonnière ».

Le Mentalis élève les parties molles du menton et également la lèvre inférieure, qui intervient dans le « marmottement » de la lèvre inférieure.

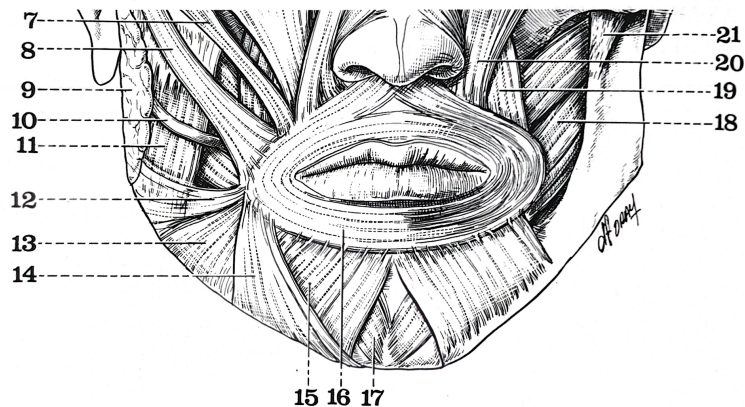


Figure 4 : Vue antérieure des muscles de la face et de la région mentonnière

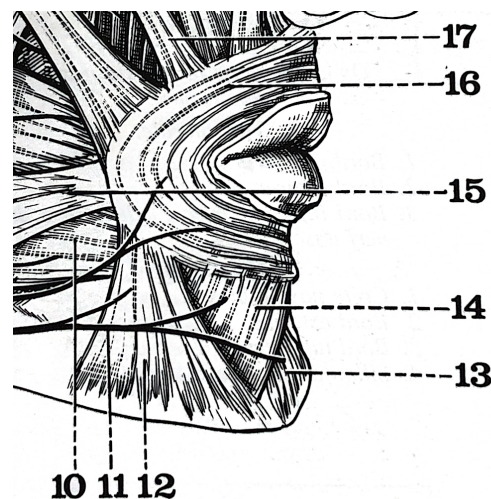
(Bouchet et Cuilleret 1991)

- **La région labiale et buccale**

Cette région est impaire et médiane. Elle s'intéresse à l'ensemble des parties molles constituant les lèvres. Elle est délimitée en haut par la région nasale et le sillon naso-labial, en bas par la région mentonnière et le sillon mento-labial et latéralement par la région génienne, à 1 cm en dehors de la commissure labiale.

Sur le plan musculaire, on trouve le **muscle orbiculaire des lèvres (16)**. Il est composé de l'orbiculaire interne ou partie labiale, juxta-jacent au bord libre des lèvres et l'orbiculaire externe ou partie marginale, plus mince qui s'insère sur la face profonde des téguments des lèvres. On peut aussi ajouter les 4 muscles incisifs, deux supérieurs et deux inférieurs, fusionnés avec l'orbiculaire externe.

L'ensemble de ces muscles réalisent un véritable sphincter de l'orifice buccal. En effet, ils ont une action de constriction et de fermeture buccale par l'orbiculaire interne et de projection des lèvres en avant par l'orbiculaire externe. Cette région participe au sifflement, la succion, et au baiser. Tous les autres muscles s'implantant dans cette zone, ont un effet antagoniste à savoir un effet « dilatateur »



*Figure 5 : Vue latérale droite des muscles peauciers de la région labiale
(Bouchet et Cuilleret 1991)*

2.1.2 Physiologie neuro-musculaire

De par leur capacité contractile, les muscles du corps permettent la réalisation de nombreux mouvements nécessaires à la vie.

On distingue deux grandes catégories de muscles en fonction de leur structure macro et microscopique :

- **Les muscles striés squelettiques ou muscles rouges** avec une contraction volontaire
- **Les muscles lisses involontaires ou muscles blancs**

Les muscles lisses tapissent la paroi des viscères creux (utérus, intestins) et des vaisseaux sanguins. Leur contraction est involontaire et lente. Leur métabolisme est anaérobie.

Le muscle strié cardiaque est un muscle à part entière, composé de fibres musculaires striées localisées au niveau du myocarde, mais présentant une contraction involontaire.

Les muscles de la face font partie des **muscles striés squelettiques**. Ils sont constitués de **faisceaux de fibres musculaires**. Au niveau microscopique, on note des **striations à la fois transversales et longitudinales** au niveau des fibres. Celles-ci sont des cellules polynucléées, et présentent les caractéristiques fonctionnelles d'une cellule géante (1-5 cm de long et 10 à 100 µm de diamètre).

Une fibre musculaire est composée d'un ensemble d'unités myocontractiles appelées des **myofibrilles** baignant dans le sarcoplasme. Ces myofibrilles sont accolées dans le sens longitudinal et fusionnées au niveau du disque intercalaires. Elles sont aussi divisées dans le sens transversal par des filaments épais de **myosine** (bandes sombres A) et des filaments fins d'**actine** (bandes claires I) constituant une unité de base, le **sarcomère**. La **strie Z** est observée à la jonction de deux sarcomères.

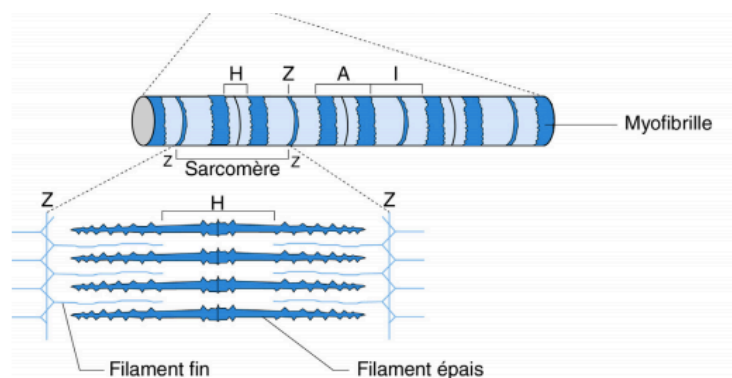


Figure 6 : Représentation schématique d'un sarcomère d'une fibre musculaire squelettique

(Edouard 2016)

Les myofibrilles sont entourées d'un réseau membranaire appelée le **réticulum sarcoplasmique**, qui présente à son extrémité des **citernes terminales de Calcium**. Les mitochondries sont dispersées au sein de ce réseau. Les noyaux cellulaires sont refoulés au niveau de la membrane plasmique appelée **le sarcolemme**. Celui-ci présente des invaginations tubulaires à la jonction bande A-bande I, appelées **Tubules T transverses**. Une tubule T entourée de deux citernes terminales de réticulum sarcoplasmique forment **la Triade**.

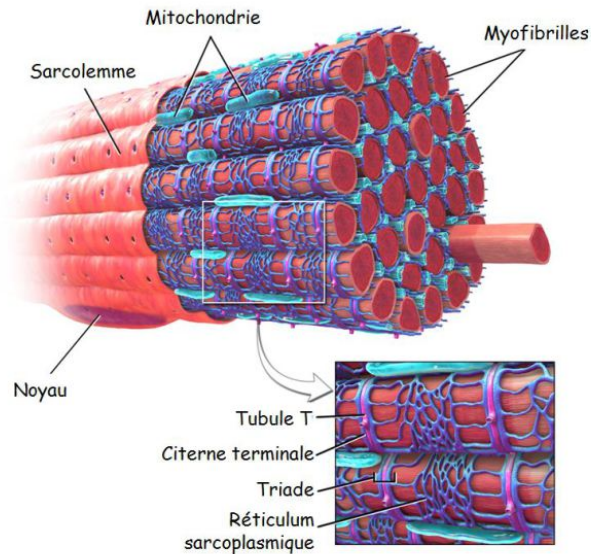


Figure 7 : Représentation schématique de la fibre musculaire du muscle strié squelettique

www.ressources.unisciel.fr

La génération d'un **potentiel d'action** au niveau de la plaque motrice est nécessaire à la contraction musculaire. Le **motoneurone alpha** innerve les fibres musculaires squelettiques. Il est situé dans la moelle épinière, se poursuit par des axones moteurs et se termine au niveau des synapses. Il innerve plusieurs fibres musculaires. Le motoneurone alpha et toutes les fibres qu'il innerve forment une **unité contractile fonctionnelle** et se contractent de façon synchrone. L'influx nerveux se propage le long du motoneurone alpha et entraînent **une dépolarisation de la terminaison axonale**. Des molécules d'**acétylcholine** sont libérées dans la fente synaptique et se lient aux récepteurs de la membrane post synaptique musculaire. **Les canaux sodiques associés** entraînent un flux important d'ions sodium dans la fibre musculaire produisant une **dépolarisation cellulaire** : le potentiel de membrane dépasse une valeur seuil. Le potentiel d'action se propage le long de la membrane plasmique et atteint les

tubules T. A ce niveau, le récepteur à la **dihydropyridine**, canal calcique voltage dépendant, est activé et permet **l'ouverture des canaux calciques du réticulum sarcoplasmique**.

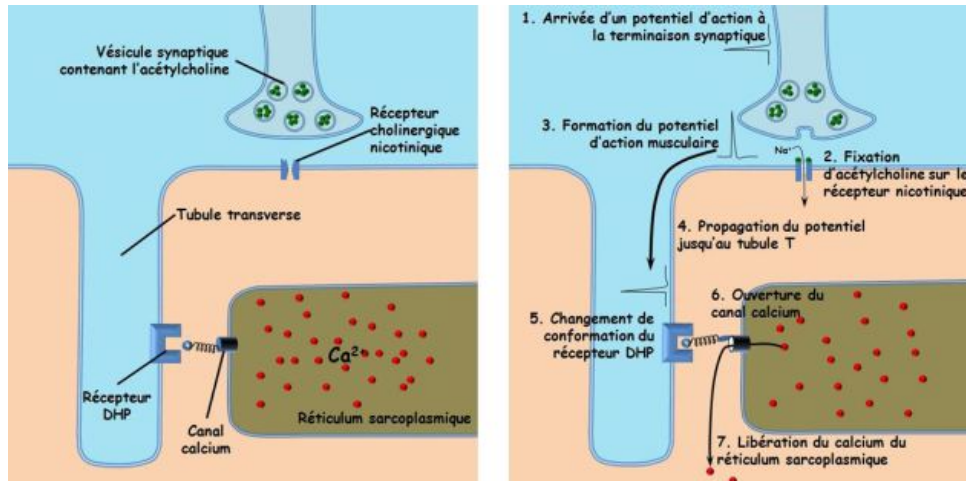


Figure 8 : Mécanisme de libération du calcium à partir du réticulum sarcoplasmique

www.ressources.unisciel.fr

Le récepteur à la **ryanodine** génère un afflux de calcium dans le cytosol. Le calcium qui se lie à la troponine C, permet un glissement de la **tropomyosine**, le long du filament d'actine, et libère les sites de liaison de myosine sur l'actine. Chaque tête de myosine se lie à une molécule d'**ATP** qui sera hydrolysée en **ADP** et **Pi** (phosphate inorganique). Les molécules d'ATP proviennent de la dégradation aérobie du glucose. La tête de myosine se lie alors au niveau des sites de liaison sur l'actine. L'énergie issue de la libération d'ADP et Pi, provoque une rotation des têtes de myosine liées à l'actine et ainsi un déplacement des filaments d'actine et un **raccourcissement des sarcomères** : **c'est la contraction musculaire**.

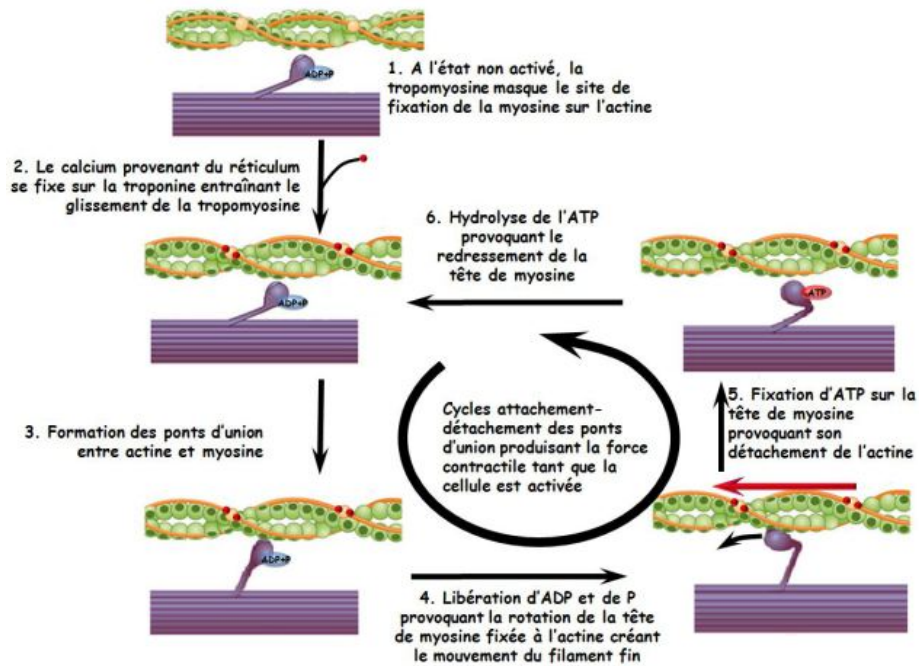


Figure 8 : Cycle énergétique de la contraction musculaire

www.ressources.unisciel.fr

Pour qu'un muscle entier se contracte, il faut que l'ensemble des unités motrices et donc des fibres musculaires le constituant soient activées. On parle de **sommation spatiale**, lorsque le nombre d'unités motrices excitées augmentent jusqu'à ce que toutes les fibres se contractent. La **sommation temporelle**, quant à elle, est l'augmentation graduelle dans le temps du recrutement d'unités motrices.

Après la phase de contraction, la tropomyosine masque les sites de liaison des filaments de myosine sur l'actine. La myosine se dissocie de l'actine et les sarcomères s'élargissent : **c'est le relâchement musculaire.**

2.2 L'électromyographie : un outil de détection du tonus musculaire

L'électromyographie est une technique d'exploration du fonctionnement neuro-musculaire (Brandelet et al. 2011).

Lors d'un influx nerveux, les cellules musculaires se dépolarisent et un potentiel d'action se propage de proche en proche le long du sarcolemme des fibres musculaires. Une activité électrique est associée à la dépolarisation cellulaire. Les changements d'activités électriques sont détectés par la technique de l'électromyographie (Ayachi 2011). Ainsi, cette technique détecte des variations de potentiel d'action dans le temps.

Le signal électromyographique peut être détecté soit par des capteurs placés sur la peau à l'aide d'un électromyogramme (EMG) de surface soit par une aiguille introduite dans le tissu musculaire à l'aide d'un EMG intramusculaire (De Luca et al. 2006).

2.2.1 Électromyographie intramusculaire

L'électromyographie intramusculaire semble plus précise et sélective car prévoit un contact direct avec la fibre musculaire.

Ce type d'investigation est le plus souvent utilisée dans les laboratoires de neurophysiologie. Ces derniers utilisent des aiguilles concentriques afin de détecter une activité électrique musculaire élémentaire. Cependant, cette zone est de faible portée, d'environ quelques μm^2 , et ne permet la détection que de quelques fibres musculaires, de une à quinze (Labarre-Vila 2006).

Ainsi, pour évaluer plusieurs faisceaux musculaires, il faut introduire les aiguilles de nombreuses fois, ce qui est assez invasif.

2.2.2 Électromyographie de surface

L'électromyographie permet de détecter et d'amplifier les courants électriques créés par le phénomène de contraction musculaire. Les nerfs et les fibres musculaires impliqués possèdent à leur surface de nombreux canaux ioniques Voltage-dépendant. Lors d'une contraction musculaire et donc d'un influx nerveux, on assiste à des modifications rapides des courants de charges positives de Ca^{2+} entrant et des charges négatives de Cl^- sortant. Une différence de potentiel est créée entre le domaine intra et extracellulaire et des champs électriques sont produits (de Papé et al. 2012).

Ces champs sont situés à quelques centimètres de la surface du muscle. Des électrodes de surface peuvent détecter ces signaux sans pour autant être en contact direct avec la fibre musculaire. Deux électrodes, placées en deux points de ce champ, enregistrent une différence de potentiel (Brandelet et al. 2011).

L'électromyographie de surface est donc une technique non invasive et sans douleurs qui permet une quantification objective de l'activité musculaire (Criswell 2010). Elle permet une analyse et une exploration d'un territoire musculaire plus étendue, d'où son nom d'EMG « globale ». Même si sa sélectivité est moindre que l'EMG intramusculaire, elle reste une technique représentative de l'activité musculaire (Labarre-Vila 2006).

2.2.3 Intérêts et indications

L'indication classique de l'EMG est l'étude des mouvements normaux et anormaux de la fatigue musculaire (baisse de la force développée et diminution de la réponse musculaire dû à priori à des changements métaboliques) (Krivickas et al. 1998). Puis, son intérêt s'est étendu au diagnostic et au suivi des maladies neuromusculaires (Calancie et al. 2001).

En orthopédie-dento-faciale, Moyers en 1949, réalise un EMG sur certains muscles notamment le muscle temporal et le muscle masséter chez des patients présentant une classe II.1. Selon lui, les patients avec une classe II.1 ne montrent pas de tracés électromyographiques normaux. Les traitements orthodontiques peuvent modifier les « pics » électriques de certains muscles au niveau de l'ATM (Moyers 1949).

L'EMG est également utilisé pour le diagnostic et le traitement des patients atteints de troubles temporo-mandibulaires. Il trouve d'autres indications comme l'étude de l'impact des muscles sur la croissance faciale (Alabdullah et al. 2015), le monitoring des thérapeutiques orthodontico-chirurgicales (Frongia et al. 2013), ou encore dans le diagnostic de la déglutition atypique (Brandelet et al. 2011).

2.2.4 Limites

Malgré de nombreuses indications, l'électromyographie de surface nous expose à des limites et notamment à une faible fiabilité lors des enregistrements.

Les différences de distance inter-électrode et leur localisation au niveau des zones musculaires **altèrent la reproductibilité des EMG de surface** (Castroflorio et al. 2005). D'autres facteurs, tels que la taille de l'électrode qui influence la région étudiée, la formation du praticien, la posture du patient ou certains facteurs psychologiques, limitent la reproductibilité des résultats obtenus.

Hogrel en 2005, établit au travers une revue de littérature, les facteurs agissant sur le signal électromyographique obtenu. Il évoque l'aspect **technique** de l'EMG tel que la température, l'humidité, l'interface peau/électrodes ; l'aspect **expérimental** avec les conditions d'enregistrement (préparation de la peau..) ou de contractions (type de contraction, durée) ; l'aspect **descriptif** et analytique du signal (le choix des paramètres de traitement..) ; et les caractères **physiologiques** des muscles propres à chaque patients (Hogrel 2005).

Contrairement à l'EMG intramusculaire, l'EMG de surface est peu sélective. Cependant, pour des muscles situés à proximité de la peau tel que le masséter ou les fibres antérieures du muscle temporal, l'EMG de surface reste fiable. **La capture des signaux par les électrodes de surface est alors limitée aux muscles superficiels.**

Les signaux obtenus après un EMG démontrent un caractère stochastique (Ayachi 2011).

En effet, lors d'une contraction musculaire, les unités motrices s'activent soit de façon spatiale soit graduellement dans le temps. Or, à un moment t de la contraction musculaire enregistrée, certaines fibres musculaires constituant le muscle étudié seront alors désactivées. En fonction du positionnement de l'électrode, et de sa proximité avec des fibres musculaires, **le signal sera aléatoire puisque certaines fibres seront en contraction, et d'autres pas encore.**

Lorsque deux ou trois unités motrices dans les environs des capteurs de l'EMG sont actives, il est possible de bien identifier les potentiels d'actions des unités motrices car la superposition des unités motrices individuelles est faible. Cependant, lorsque le capteur détecte une activité de plus de quatre ou cinq unités motrices, le signal individuel d'une unité motrice devient indiscernable à l'œil nu puisque l'incidence de superposition des potentiels d'actions devient multiple (De Luca et al. 2006). Ainsi, dans le domaine de la recherche neuromusculaire,

certain auteurs s'activent à décomposer le signal brut obtenu par l'EMG en des signaux individuels correspondants aux potentiels d'actions des unités motrices.

2.3 Tonus musculaire des muscles de la face et malocclusion

Wang MQ et al en 2009, étudient l'influence des changements occlusaux sur les muscles élévateurs de la mandibule chez 47 patients sains âgés d'environ 22 ans. Les enregistrements EMG sont réalisés au cours de six positionnements différents de rouleaux de cotons dans les secteurs prémolaires et molaires, droite et gauche. L'activité musculaire du temporal et du masséter décroît lorsque le coton est déplacé de molaire à prémolaire, ou bien d'une position bilatérale à unilatérale. En effet, Il existe bien une différence significative au niveau du tonus musculaire de ces muscles lors des changements de position des rouleaux de cotons ($p < 0,001$). **Ainsi, un réel impact de l'occlusion sur le système musculaire environnant peut être suggéré.** La relation entre morphologie faciale et le système fonctionnel stomatognathique reste cependant difficile à établir (Wang et al. 2009).

L'EMG semble être un outil intéressant pour démontrer une relation entre tonus musculaire et malocclusion. Il faut cependant tenir compte de nombreux facteurs influençant tels que les prédispositions génétiques ou les différentes étiologies de malocclusions.

2.3.1 Tonus musculaire et malocclusion dento-alvéolaire

1 Malocclusion de la dimension transversale

Parmi les multiples malocclusions, les anomalies de la dimension transversale sont celles qui sont le plus directement liées à la fonction et aux asymétries de croissance musculaire et squelettique. En 2016, Iodice et al, évaluent l'association entre l'occlusion inversée postérieure et la fonction musculaire à travers une revue de littérature. Près de 45 articles répondent aux critères d'inclusion et sont sélectionnés. Concernant les EMGs, l'ensemble des articles (11) correspondant, **montrent une association entre occlusion inversée postérieure**

et une diminution de l'activité musculaire obtenue avec l'EMG, avec des niveaux d'associations allant de un à neuf (Iodice et al. 2016).

L'équipe d'Alarcon et al en 2009, s'intéresse à l'activité musculaire des muscles masticateurs de patients en croissance présentant une occlusion inversée postérieure unilatérale sans latérodeviation mandibulaire. Trente de ces patients représentent le groupe « atteint » âgés de 10 à 12 ans et 30 enfants comparables à ces derniers avec une normocclusion latéropostérieure constituent le groupe contrôle. Les électromyographies de surface sont réalisées au niveau des muscles temporaux et masséters droits et gauches, en position de repos et lorsque le patient serre les dents. **L'activité musculaire du masséter du côté de l'occlusion inversée chez les patients atteints est significativement plus faible que chez les patients sains lors de l'intercuspidation maximale.** Ainsi, il semble que l'environnement musculaire s'adapte à l'environnement bucco-dentaire et qu'un traitement précoce est nécessaire afin de ne pas laisser perdurer la dysfonction musculaire dans le temps.(Alarcón et al. 2009) Les résultats obtenus par Alarcon en 2009 confirment ceux de sa précédente étude. **Ils montrent que le tonus musculaire du muscle masséter, lors des mouvements de mastications, est plus faible chez les patients atteints d'occlusion inversée que chez les patients en normocclusion** (Alarcón et al. 2000)

Ciavarella et al en 2012, mènent une étude comparative entre 15 patients atteints d'occlusion inversée postérieure et 15 patients témoins âgés en moyenne de 11,5 ans et 12 ans pour chaque groupe. **L'électromyographie de surface réalisée pour chaque patient montre une activité moindre du masséter et du muscle temporal chez les sujets atteints ($p < 0,001$) et qu'il existe une activation asymétrique des muscles lors de mouvements mandibulaires.** Ceci pourrait influencer la croissance maxillaire et mandibulaire chez les patients atteints d'anomalies du sens transversal (Ciavarella et al. 2012).

Alarcon et al en 2009, étudient également l'activité musculaire dans le groupe « atteints » entre le côté occlusion inversée et normocclusion. Les résultats ne montrent pas de différence significative entre côté atteint et côté sain au niveau du masséter. Cependant, certains auteurs trouvent des résultats divergents(Alarcón et al. 2009).

En 2009, Andrade et al s'intéressent aux études menées sur des patients en denture mixte présentant une occlusion inversée postérieure. Selon les études réalisées à l'aide d'un EMG, ils montrent que les enfants atteints ont une fonction musculaire asymétrique lors de la mastication et de l'occlusion d'intercuspidie maximale. **En effet, du côté atteint par l'occlusion inversée, les fibres antérieures du muscle temporal sont plus actives que le muscle masséter**(Andrade et al. 2009).

Ces résultats convergent avec ceux de Piancino et al publiés en 2009. En effet, cette étude est réalisée avec un groupe de 82 patients présentant une occlusion inversée postérieure, et un groupe contrôle avec douze patients en normocclusion. **Il en résulte que l'activité musculaire du masséter est réduite du côté de l'inversé d'articulé alors qu'elle est normale voire augmentée en controlatéral**(Piancino et al. 2009).

En 2010, Tecco et al, mènent une étude sur l'évaluation électromyographique des muscles masticateurs, du cou, et du tronc. Deux groupes sont établis. Le groupe 1 est constitué de 75 patients dont 25 avec une occlusion inversée postérieure droite, 25 avec une occlusion inversée postérieure gauche et enfin 25 avec une occlusion inversée postérieure bilatérale. Le groupe 2 comprend 25 patients en normocclusion. **Les résultats obtenus montrent qu'en position de repos mandibulaire, les patients avec une occlusion inversée postérieure unilatérale présentent une activité musculaire du faisceau antérieur du muscle temporal plus importante de manière significative ($p < 0,05$)**. Les sujets contrôles montrent quant à eux une activité musculaire du muscle sterno-cléido-mastoïdien (SCM) et du muscle cervical postérieur diminuée par rapport aux patients atteints de manière bilatérale ($p < 0,05$)(Tecco et al. 2010).

En 2008, Moreno et al établissent que la majorité des forces musculaires, lors du serrage des dents, **proviennent du faisceau antérieur du muscle temporal chez les patients présentant une occlusion inversée postérieure alors que le masséter est pratiquement inactif** (Moreno et al. 2008).

Alarcon et al s'intéressent également aux muscles digastriques antérieures et aux faisceaux postérieurs du temporal. 30 sujets avec une occlusion inversée postérieure constituent le groupe atteint et 30 sujets en normocclusion constituent le groupe contrôle. L'étude révèle

que le muscle temporal par son faisceau postérieur est plus actif du côté en normocclusion que du côté avec l'occlusion inversée dans le groupe atteint. De plus, en avalant leur salive, les patients atteints montrent une contraction musculaire plus importante du muscle antérieur digastrique que les patients contrôles. **Enfin, comme le montrent les autres études, le muscle masséter est également moins actif chez les patients atteints**(Alarcón et al. 2009).

Dès lors, il existe des différences significatives d'activité musculaire, du muscle masséter en particulier, entre le côté atteint par l'anomalie transversale et le coté en normocclusion. L'occlusion inversée postérieure s'associe à une force masticatrice plus faible qu'en l'absence d'une telle anomalie. En conclusion, lors des cycles masticatoires, la séquence neuromusculaire est différente en présence d'une anomalie transversale.

Un tableau récapitulatif des études citées précédemment est présenté ci-dessous :

Auteur et année de l'étude	Type d'étude	Population étudiée	Critères évalués : tonus musculaire mesuré par l'EMG		
			Muscle Masséter	Temporal	Autres muscles
(Alarcón et al. 2009)	Étude transversale comparative avec groupe contrôle en normocclusion transversale	30 patients en croissance avec UPBC sans latéroveiation	Plus faible dans le groupe atteint en intercuspidation maximale (ICM)	Muscle temporal postérieur moins actif du côté en inversé que du côté normocclusion.	Tonus du muscle digastrique antérieur plus important chez les patients atteints d'UPCB.
(Alarcón et al. 2000)		Patients avec UPBC	Plus faible dans le groupe atteint lors de la mastication	X	X
(Ciavarella et al. 2012)		15 Patients avec UPBC	Tonus musculaire du masséter et temporal antérieur plus faible dans le groupe atteint avec activation asymétrique du muscle lors des mouvements mandibulaires		X
(Andrade et al. 2009)		Patients en denture mixte avec UPBC	Activité musculaire du temporal antérieur est plus importante que le masséter du côté atteint par l'inversé → Fonction musculaire asymétrique en ICM et mastication		X
(Piancino et al. 2009)		82 patients avec UPBC	Tonus réduit du côté de l'inversé d'articulé ; normale voire augmentée en controlatéral.	X	X
(Tecco et al. 2010)		75 patients avec UPBC droit (25), gauche (25) et occlusion inversée bilatérale postérieure (25)	X	Activité du temporal antérieur significativement plus importante au repos chez les patients avec UPBC.	Tonus musculaire du SCM et du cervical postérieur plus élevé chez les patients avec inversé bilatéral.
(Moreno et al. 2008)	Étude observationnelle	3 patients avec occlusion inversée postérieure	En ICM, la majorité de la force développée provient du muscle temporal antérieur alors que le muscle masséter est presque inactif.		X

UPBC : unilateral postérieur crossbite (occlusion inversée postérieure) ; ICM : intercuspidation maximale ;
SCM : sterno-cléido-mastoïdien

Tableau 1 : Évaluation des variations du tonus musculaire chez des patients présentant des malocclusions du sens transversal en particulier l'inversé d'articulé postérieur

2 Malocclusion de la dimension verticale

Il est souvent admis que les anomalies de la dimension verticale sont associées à des troubles musculaires. En effet, une béance antérieure est assimilée à une faiblesse des muscles élévateurs de la mandibule, une dysfonction linguale et une instabilité occlusale. D'autre part,

en présence d'une supraclusion dans le cas d'une classe II.2, une tension musculaire importante est supposée.

En 2010, Yousefzadeh et al s'intéressent à la relation entre la béance dento-alvéolaire antérieure et l'activité musculaire du muscle temporal, masséter, digastrique et orbiculaire. Cette étude regroupe 10 patients, en bonne santé générale, entre 10,1 à 13,2 ans, répartis en deux groupes de 5, un groupe béance antérieure et un groupe témoin avec un contact incisif. Les capteurs de l'EMG sont placés sur le muscle masséter superficiel, temporal antérieur, muscle orbiculaire supérieur et le muscle digastrique. Les enregistrements sont réalisés au repos mandibulaire, en mâchant, en contraction maximale en occlusion et lors de la déglutition. **Les résultats montrent que lors de la contraction des mâchoires, les patients présentant une béance ont une activité musculaire plus faible.** Lors de la mastication, les valeurs de l'EMG sont supérieures chez les patients atteints du côté non travaillant. Cela pourrait être expliqué par un recrutement important des unités motrices du côté non travaillant en compensation d'une faiblesse musculaire côté travaillant (Yousefzadeh et al. 2010).

De même, Ciccone de Faria et al montrent, en 2010, que l'activité musculaire du groupe contrôle est supérieur aux groupes béances, au cours du serrage et lors de la mastication. Cette étude évalue le tonus musculaire du muscle temporal et du muscle masséter conjointement, ce qui peut expliquer les disparités existantes avec l'étude précédente. Dans cette disposition, des patients de 6 à 11 ans en bonne santé générale sont divisés en trois groupes établis de manière randomisée : 15 patients présentent une béance antérieure dento-alvéolaire, 15 patients présentent une béance antérieure squelettique et 15 patients présentent une classe I sans béance et constituent le groupe contrôle. **Il en résulte une différence significative entre le groupe contrôle et les groupes béances, avec une valeur d'EMG inférieure pour les patients présentant des béances squelettiques ($p < 0,05$).** De plus, le groupe contrôle présente un EMG significativement supérieur aux deux autres groupes, en serrant les dents et en mâchant certains aliments (noix, barres de céréales, chewing gum). Concernant la contraction maximale volontaire, les patients « sains » montre une activité musculaire du temporal et du masséter supérieure (85,27%) par rapport aux patients avec une

béance dentoalvéolaire (61,52%) et aux patients avec béance squelettique (42,13%). Ainsi, ces derniers offrent l'activité musculaire la plus faible au niveau temporal et massétérin lors des mouvements masticatoires (Ciccone de Faria et al. 2010).

Piancino MG et al en 2012, poursuivent les recherches à ce sujet. Leur étude comprend 52 patients d'environ 10 ans avec une béance antérieure et 21 patients en normocclusion. **Les résultats montrent de manière significative, un tonus musculaire plus faible du faisceau antérieur du temporal et du masséter chez les patients avec béance que chez les patients sains lors de la mastication d'un bolus alimentaire** (Piancino et al. 2012).

La plupart des études traitent de l'effet des muscles masticateurs sur les malocclusions de la dimension verticale par défaut. **Toutes s'accordent à dire qu'en présence d'une béance antérieure, l'activité musculaire est plus faible que chez les patients en normocclusion.** Des recherches concernant l'association entre tonus musculaire et supraclusion seraient à entreprendre.

Auteur et année de l'étude	Type d'étude	Population étudiée	Critères évalués : tonus musculaire mesuré par l'EMG		
			Muscle Masséter	Temporal antérieur	Digastrique et Orbiculaire
(Yousefzadeh et al. 2010)	Étude transversale comparative avec groupe contrôle	5 patients avec béance antérieure et 5 patients témoins avec contact incisif	Le tonus musculaire est plus faible en serrant les dents chez les patients avec béance antérieure que chez les patients en normocclusion.		
(Ciccone de Faria et al. 2010)		15 patients avec béance antérieure dento-alvéolaire, 15 avec béances squelettiques, 15 en normocclusion (groupe contrôle)	Les valeurs d'EMG sont inférieures chez les patients avec béance. Les patients avec béance squelettique ont le plus faible niveau musculaire lors de la mastication.		X
(Piancino et al. 2012)		52 patients avec béance antérieure et groupe témoin en normocclusion	Le temporal antérieur et le masséter sont moins actifs chez les patients avec béance.		X

Tableau 2 : Variations du tonus musculaire chez les patients présentant une béance antérieure

3 Malocclusion de la dimension antéro-postérieure

Les patients présentant des malocclusions de la dimension antéro-postérieure s'exposent à une instabilité occlusale. Or, sachant que les variations occlusales aboutissent à des variations neuro-musculaires, il est intéressant d'évaluer le tonus musculaire des patients avec des malocclusions de la dimension sagittale.

En 1949, Moyers initie l'utilisation de l'électromyographie en orthodontie en publiant une analyse électromyographique des muscles temporo-mandibulaires chez les patients présentant une classe II.1 d'Angle. Il s'agit d'une étude observationnelle. Celle-ci comprend 16 patients, âgés de 4 à 16 ans répartis en 4 groupes. Le groupe A : rétrognathie mandibulaire ; groupe B : rétroalvéolie mandibulaire ; groupe C : prognathie maxillaire ; groupe D : proalvéolie maxillaire. Selon lui, la classe II peut résulter d'une combinaison de plusieurs de ces étiologies. Il utilise un système d'électromyographie intramusculaire avec une aiguille insérée au niveau de plusieurs muscles dont le muscle temporal et le muscle mentonnier. **Face aux enregistrements EMG, Moyers et son équipe concluent aux déséquilibres musculaires que la malocclusion soit d'ordre alvéolaire, squelettique, d'origine maxillaire ou mandibulaire**(Moyers 1949).

Plus tard en 1980, Pancherz H. s'intéresse également à l'activité musculaire du temporal et du masséter dans les cas de malocclusions de classe II. Deux groupes de patients masculins sont établis : patients présentant une malocclusion type classe II.1 et patients présentant une normocclusion. Les enregistrements EMGs au niveau des muscles temporaux et masséters montrent que durant l'intercuspidation maximale et la mastication, **le groupe avec malocclusion expose une activité musculaire moindre du masséter. Concernant le muscle temporal, il se présente comme moins actif en OIM chez les patients présentant une classe II.1 mais il n'y a pas de différence durant la mastication**(Pancherz 1980).

Tosello et al en 1999, évaluent l'activité musculaire du muscle orbiculaire et du muscle mentonnier chez des patients classe II.1. 18 sujets de 8 à 12 ans sont répartis en trois groupes : pas de malocclusions, patients présentant une classe II.1 avec une incompétence labiale ou déglutition atypique et patients avec une classe II.1 sans antécédents de traitements orthodontiques. L'activité musculaire de l'orbiculaire est significativement plus élevée dans le groupe class II.1 avec incompétence labiale lorsque le patient souffle dans une paille. **En gonflant les joues, l'activité musculaire de l'orbiculaire et du mentonnier est plus élevée dans le groupe malocclusion que dans le groupe contrôle**(Tosello et al. 1999).

Habituellement, les patients présentant un surplomb augmenté présentent une activité musculaire modifiée. En effet, c'est ce qu'ont voulu démontrer Nishi et al en 2018. Leur étude

comprend 18 patients entre 18 et 35 ans avec une moyenne d'âge de 20,17 ans présentant une classe II.1 avec un surplomb augmenté. Les enregistrements EMGs sont réalisés au niveau des muscles temporaux et masséters droits et gauches, au repos, en serrant les dents et durant la mastication. **Il en résulte que plus le surplomb augmente, plus le tonus musculaire du masséter augmente.** La classe II.1 pourrait alors altérer la fonction musculaire lors de la mastication. Il n'y a cependant pas de relation significative entre l'activité musculaire du temporal et le surplomb de la classe II.1(Nishi et al. 2018).

En 2008, Moreno et al mènent une étude portant sur l'influence de la classe d'Angle sur l'activité musculaire du système manducateur. 45 patients âgés en moyenne de 24 ans sont répartis selon la subdivision molaire droite ou gauche. Ainsi, pour le secteur droit, 31 patients présentent une classe I molaire, 8 une classe II et 6 une classe III. Pour le secteur gauche, 30 patients présentent une classe I, 8 patients une classe II et 7 une classe III. Lors de la déglutition, une différence significative est constatée entre le groupe classe I et classe II droite ($p=0,0452$) quant au tonus musculaire du muscle temporal antérieur droit, et lors de la mastication, une différence significative pour le muscle temporal antérieur droit, entre classe I et classe II droite et gauche ($p<0,05$). Il existe également une différence significative pour le muscle temporal postérieur droit et gauche entre les groupes classe I et classe II ($p<0,05$). De même, une différence significative est à noter pour le muscle temporal droit entre les classes II et III gauche ($p=0,008$). **Dans tous les cas, le tonus musculaire le plus élevé des muscles étudiés, est à noter dans les classes II. Au contraire, lors d'un effort maximal, c'est le groupe classe III molaire gauche qui montre la valeur d'EMG la plus élevée pour le faisceau antérieur du muscle temporal gauche** ($p=0,0279$). Ainsi, l'interaction entre malocclusion dentaire et muscle de la face, et plus particulièrement le muscle temporal, est ici mise en évidence(Moreno et al. 2008).

Plus largement, Nishi et al en 2017, étudient la fonction musculaire dans différents types de malocclusions. 28 patients âgés de 18 à 26 ans sont divisés en 3 groupes : classe I, classe II, Classe III. L'activité musculaire des muscles temporaux et masséters est évaluée grâce à une électromyographie de surface lors de mouvements tels que le serrage des mâchoires et la mastication. Il existe une différence significative entre les différents groupes de malocclusion

(classe I, classe II, classe III) uniquement lors du serrage de la mâchoire au niveau du muscle temporal droit ($p=0,010$). **En effet, il se manifeste un tonus supérieur dans les classes I et un tonus plus faible apparaît dans les classes III.** L'étude montre également que l'activité musculaire de ce muscle est significativement supérieure chez les hommes ($p=0,024$) (Nishi et al. 2017).

Ainsi, il ressort de l'ensemble de ces études **l'importante influence des malocclusions dento-alvéolaires sur l'activité électrique des muscles masticateurs et autres muscles faciaux.** Cependant, des résultats divergents émergent quant à un tonus musculaire plus faible ou plus fort dans le cas des classe II par exemple. Quoiqu'il en soit, elles mettent en évidence l'interrelation entre anatomie et physiologie, au sein du système stomatognathique.

Le tableau ci-dessous regroupe les résultats des différentes études concernant la relation entre malocclusion sagittale et tonus musculaire.

Auteur et année de l'étude	Type d'étude	Population étudiée	Critères évalués : tonus musculaire mesuré par l'EMG		
			Muscle Masséter	Muscle Temporal antérieur	Muscle Orbiculaire et mentonnier
(Moyers 1949)	Étude observationnelle	Patients présentant une classe II1	Présence d'un déséquilibre musculaire		
(Pancherz 1980)	Étude transversale comparative avec groupe témoin	Patients présentant une classe II1 et un groupe contrôle en normocclusion	Activité plus faible en OIM et en mastication	Plus faible en OIM et pas de différence lors de la mastication	X
(Tosello et al. 1999)		Patients avec classe II1 et dysfonction labiale et linguale, patients classe II1 sans antécédents de traitements orthodontiques, patients témoins en normocclusion	X	X	Tonus plus important dans le groupe classe II1
(Nishi et al. 2018)	Étude observationnelle	18 patients présentant une classe II1 avec un surplomb augmenté	Plus le surplomb augmente plus le tonus massétérin augmente	Pas d'association linéaire entre activité musculaire temporal et surplomb	X
(Moreno et al. 2008)	Étude transversale comparative	45 patients répartis selon leur subdivision molaire droite ou gauche, en classe I, classe II et classe III	X	Tonus musculaire plus important dans les classes II lors de la mastication. Lors d'un effort maximal, l'activité EMG du temporal gauche est plus forte chez les classes III molaire gauche.	

(Nishi et al. 2017)	Étude transversale comparative	28 patients divisés en 3 groupes : classe I, classe II et classe III	X	Le tonus musculaire du temporal droit est plus important dans les classes I , et est le plus faible dans les classes III .	X
---------------------	--------------------------------	--	---	--	---

OIM : occlusion d'intercuspidation maximale

Tableau 3 : Influence des malocclusions sagittales sur l'activité de certains muscles de la face

Pour conclure, l'instabilité occlusale retrouvée dans les malocclusions dento-alvéolaires des dimensions transversales, verticales et antéro-postérieures abouti à des déséquilibres neuro-musculaires. Il émane de l'ensemble des études citées quelques points principaux :

- L'activité du **muscle masséter est faible** au repos et lors de la mastication chez les patients présentant une occlusion inversée postérieure (Alarcón et al. 2000) (Ciavarella et al. 2012);
- Le muscle temporal **est plus actif** que le muscle masséter lors d'une **occlusion inversée postérieure** (Alarcón et al. 2009 ; Andrade et al. 2009 ; Tecco et al. 2010 ; Ciavarella et al. 2012) ;
- Le tonus musculaire du **masséter et du muscle temporal antérieur est moindre** chez les patients présentant **une béance antérieure** (Yousefzadeh et al. 2010; Piancino et al. 2012, 2012) ;
- Dans les **classes II.1**, l'activité **massétérine est plus faible** en OIM et lors de la mastication mais augmente avec la quantité de surplomb(Pancherz 1980; Nishi et al. 2018) ;
- Le tonus musculaire du **temporal est plus faible en OIM** chez les patients classe II.1 et ne varie pas significativement avec la quantité de surplomb (Pancherz 1980; Nishi et al. 2018) ;
- **Les classes III** présentent **une activité musculaire du temporal plus faible** en OIM(Nishi et al. 2017) ;
- Certains auteurs évoquent une activité supérieure du temporal chez les classes II lors de la mastication et chez les classe III lors d'un effort maximal(Moreno et al. 2008).

2.3.2 Tonus musculaire et malocclusion squelettique

De nombreuses études tentent d'évaluer la relation entre forme et fonction du système stomatognathique. Or, celles-ci se contredisent pour la plupart quant aux enregistrements de l'activité musculaire obtenus grâce à l'électromyographie. Ces divergences de résultats peuvent être expliquées par le fait que des malocclusions peuvent être squelettiques ou dentoalvéolaires, et donc que certains groupes de patients ne seraient pas comparables (Miralles et al. 1991).

1 *Malocclusion de la dimension transversale*

Comme vu précédemment, de nombreuses études s'intéressent à la relation entre anomalie dento-alvéolaire du sens transversal et activité musculaire du muscle temporal et du muscle masséter. Une revue systématique récente de Iodice et al, parue en 2016, regroupe et analyse une majorité de ces études. Malgré des investigations sur les moteurs de recherche, tels que « Pub Med », « Google Scholar » en entrant les termes « endognathy » et « electromyography », aucun article ne répond à ces termes.

Cependant, il apparaît des articles portant sur l'évaluation électromyographique de l'activité musculaire des muscles de la face avant et après une thérapeutique de correction de la dimension transversale. Cela sera développé dans une partie ultérieure portant sur l'analyse du tonus musculaire en monitoring des traitements orthodontiques.

Partant de ce constat, il semble intéressant d'entreprendre d'éventuelles études afin d'évaluer l'impact des anomalies de la dimension transversale squelettique sur l'ensemble du système neuromusculaire et sur la fonction masticatrice.

2 *Malocclusion de la dimension verticale*

Dans la littérature, la plupart des études portent sur l'utilisation de l'électromyographie pour établir une relation entre tonus musculaire des muscles manducateurs de la face, et la béance antérieure dentoalvéolaire. Après des recherches sur « Pub Med », « Google Scholar », et le

moteur de recherche de la bibliothèque de Paris Diderot, seulement un article correspond aux références « skeletal open bite » et « electromyography ».

Ainsi, Ciccone De Faria et al mènent, en 2010, une étude sur 45 patients répartis en trois groupes : groupe contrôle, groupe avec béance dentoalvéolaire, et groupe avec béance squelettique. Les EMGs au niveau des muscles temporaux et masséters sont réalisés en faisant serrer les dents aux patients, et en leur donnant à mâcher une barre de céréales, du chocolat, un chewing gum, un biscuit, et une noisette. **Le groupe béance squelettique présente une activité électromyographique significativement moindre que le groupe contrôle et le groupe béance dentoalvéolaire ($p < 0,05$).** Il existe une différence significative entre le groupe béance dento-alvéolaire et le groupe béance squelettique. Au sein de ce même groupe, il n'existe pas de différence significative entre le tonus musculaire développé en serrant les dents ou en mâchant les différents aliments. Enfin, l'index de pourcentage d'activité électromyographique lors de la mastication (PMA) est supérieur dans le groupe béance squelettique. Ce PMA représente plus de 100%. **Cela démontre que dans les cas de béance squelettique, la capacité d'adaptation musculaire face à la demande d'une de ces tâches est faible.** Ainsi, il existe une relation entre la fonction des muscles masticateurs et les malocclusions squelettiques de la dimension verticale, à forme de béance antérieure (Ciccone de Faria et al. 2010).

3 *Malocclusion de la dimension antéro-postérieure*

Les muscles de la face sont des muscles striés squelettiques insérés sur le massif osseux facial. Un décalage des bases osseuses agirait alors sur la tension musculaire appliquée au niveau de ces muscles. Inversement, l'action des muscles masticateurs aurait un effet sur la morphologie cranio-faciale et donc sur la position des maxillaires.

En 1991, Miralles et al. se penchent sur la relation entre l'activité musculaire des muscles manducateurs, enregistrée grâce à l'électromyographie de surface, et les différentes classes squelettiques. Leur étude rassemble 33 sujets âgés de 16 à 30 ans, en denture adulte et sans antécédents de traitements orthodontiques. Ils sont divisés en trois groupes selon les classes squelettiques : classe I, classe II, classe III. Des enregistrements EMGs au niveau du masséter

et du faisceau antérieur du muscle temporal sont réalisés au repos, lors de la déglutition salivaire et lors de l'intercuspidation maximale. Il existe une différence significative de l'activité musculaire entre les trois groupes au repos ($p < 0,01$) et à la déglutition ($p < 0,05$). **L'activité musculaire moyenne du groupe classe III est significativement plus importante que dans les groupes classe I et classe II, qui présentent une activité similaire.** Selon l'auteur, cela s'explique par le fait que l'absence d'un guide antérieur incisif, et donc de la stimulation des mécanorécepteurs, empêche la régulation et les voies inhibitrices des muscles élévateurs de la mandibule. Ainsi, il semble exister une relation entre classification squelettique et tonus musculaire (Miralles et al. 1991).

Cependant, d'autres travaux contredisent ces résultats.

En 2007, Cha BK et al évaluent l'activité musculaire du muscle temporal et masséter chez 105 sujets âgés d'en moyenne 22 ans répartis en six groupes : classe I normodivergent, classe I hyperdivergent, classe II normodivergent, classe II hyperdivergent, classe III normodivergent et enfin le groupe classe III hyperdivergent. Les EMGs sont réalisés au repos et en serrant les dents. Concernant le muscle masséter, aucune différence significative n'est mise en évidence entre les 6 groupes. Cependant, au repos, le groupe 6 montre une valeur d'EMG significativement supérieure aux autres groupes. **Ainsi, l'activité musculaire du temporal est plus importante chez les patients présentant une classe III et une hyperdivergence faciale.** En serrant les dents, le groupe 6 montre toujours une activité supérieure pour le temporal mais non de manière significative entre les groupes. En effet, les patients développent chacun une force maximale pour serrer les dents comme demandé. **D'après cette étude, le masséter n'aurait pas une influence majeure sur le décalage squelettique contrairement au faisceau antérieur du muscle temporal** (Cha et al. 2007).

De plus, les résultats obtenus par Amorim et al en 2010 divergent également des résultats des auteurs précédents. De leur côté, ils mènent une étude pour établir une relation entre l'inclinaison du processus coronoïde et l'activité électromyographique du muscle temporal antérieur chez les patients présentant une classe I ou une classe III squelettique. Ils évaluent également l'impact du muscle temporal sur les classes squelettiques. 45 sujets sont répartis en deux groupes : classe I et classe III. Les EMGs sont établis en contractant un Parafilm

pendant 10 secondes. Pour les classes I, l'inclinaison du processus coronoïde n'est pas liée de manière significative à l'EMG, alors que pour les classe III il existe une relation négative significative entre les deux facteurs ($p < 0,05$). En effet, moins le processus coronoïde est incliné plus importante est l'activité musculaire du temporal chez les patients classe III. **Enfin, dans cette étude, aucune différence significative n'est établie au niveau de l'activité musculaire du muscle temporal antérieur entre les groupes de classe I et classe III**(Amorim et al. 2010)

Le tableau ci-dessous regroupe les résultats des différentes études précédemment citées :

Auteur et année de l'étude	Type d'étude	Population étudiée	Critères évalués : tonus musculaire mesuré par l'EMG	
			Muscle Masséter	Muscle Temporal
(Miralles et al. 1991)	Étude transversale comparative	33 sujets divisés en DA en trois groupes selon les classes squelettiques	L'activité musculaire est supérieure chez les classes III squelettiques .	
(Cha et al. 2007)		105 sujets en DA répartis en 6 groupes selon la divergence faciale et la classe squelettique.	Pas de différence significative entre les groupes	Tonus plus important chez les patients classe III avec hyperdivergence faciale .
(Amorim et al. 2010)		45 sujets répartis en classe I ou classe III squelettique	X	Pas de différence significative entre les patients avec une classe I et une classe III

DA : denture adulte

Tableau 4 : Influence des classes squelettiques sur le tonus musculaire du muscle temporal et du muscle masséter

L'impact des malocclusions squelettiques sur l'environnement neuro-musculaire est peu étudié dans la littérature. Le système orthognathique et son environnement musculaire ne formant qu'un ensemble, des travaux sont à prévoir à ce sujet. Même si les études divergent, des modifications de l'activité musculaire lors de malocclusions squelettiques sont constatées. En effet, les muscles masticateurs s'insèrent sur les os de la face.

Pour conclure :

- Aucune étude n'a été trouvée quant à la relation entre tonus musculaire et anomalie transversale squelettique ;

- Les patients ayant une **béance squelettique** montre un **tonus musculaire du temporal et masséter plus faible**, ainsi qu'une faible capacité d'adaptation musculaire (Ciccone de Faria et al. 2010);
- Selon certains auteurs, l'activité musculaire **du muscle temporal serait plus importante** chez les patients présentant **une classe III squelettique** (Miralles et al. 1991; Cha et al. 2007).

2.3.3 Muscles de la face et schéma de croissance faciale

Le fonctionnement des muscles de la face permet d'accomplir un ensemble de fonctions telles que les mimiques, la parole, la mastication. Ils permettent également le maintien de la posture lorsque le sujet est au repos. Il s'avère intéressant d'établir l'impact de ces muscles de la face, au repos et en fonction, sur la morphologie faciale. Concernant leur influence sur la divergence faciale, les résultats des évaluations électromyographiques des muscles masticateurs varient selon les auteurs. Pour certains, l'activité EMG des muscles est toujours supérieure chez les patients brachyfaciaux. D'autres, au contraire, montrent cette supériorité pour les patients dolichofaciaux. Enfin, certains ne montrent pas de relation entre les muscles et le schéma de croissance faciale.

Vianna-Lara et al, en 2009, s'intéressent à la possible relation entre l'EMG des muscles temporaux et masséters avec les différents types faciaux. L'étude comprend 44 sujets entre 18 et 35 ans, en normocclusion et sans antécédents de traitements orthodontiques. Ils sont répartis en trois groupes en fonction de leur FMA établis sur les téléradiographies de profil : Groupe 1 : brachyfacial (n=13) ; Groupe 2 : mésofacial (n=24) ; Groupe 3 : dolichofacial (n=7). Les EMGs sont enregistrées au repos et lors d'une contraction isométrique, en serrant au maximum les dents sur un Parafilm interposé entre les faces occlusales des dents postérieures. **Au repos, le groupe brachyfacial présente l'activité EMG la plus faible pour les muscles temporaux et masséters bilatéralement.** Il existe une différence significative uniquement pour le côté droit ($p < 0,05$). Cependant, aucune différence significative entre les

groupes lors de la contraction isométrique et donc de la fonction a été évoquée , contrairement aux auteurs suivants.(Vianna-Lara et al. 2009).

En 2015, Alabdullah et al mènent une étude sur un échantillon de 77 sujets âgés en moyenne de 21 ans, en bonne santé général, en normocclusion et sans antécédents de traitements orthodontiques. Trois groupes sont établis en fonction du schéma de croissance faciale, déterminée par la somme des angles de Bjork, N-S-Ar, S-Ar-Go, Ar-GO-Me :

- Groupe 1 : 24 sujets avec un schéma de croissance faciale horizontale (Somme des angles <math> < 390^\circ </math>);
- Groupe 2 : 41 sujets avec un schéma de croissance normale ($390^\circ < \text{Somme des angles} < 402^\circ$);
- Groupe 3 : 12 sujets avec un schéma de croissance verticale (somme de Bjork $> 402^\circ$).

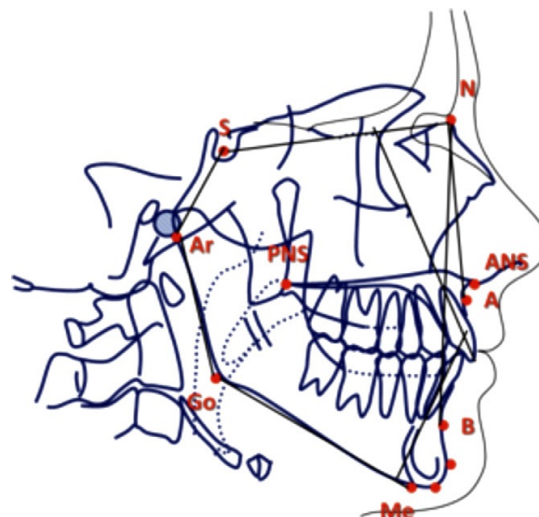


Figure 9 : Points céphalométriques utilisés pour déterminer la somme des Angles de Bjork

(Alabdullah et al. 2015)

Une électromyographie de surface est réalisée pour chacun des patients au niveau du muscle masséter, des fibres antérieures du temporal, du buccinateur, du digastrique antérieure et de l'orbiculaire, au repos et lors de l'intercuspidie maximale (ICM), de la relation centrée (RC), et enfin lors de la mastication et de la déglutition. Au repos, **l'EMG du muscle masséter est significativement plus faible dans le groupe à schéma de croissance horizontale** que dans les autres groupes ($p < 0,01$), de même pour le muscle digastrique antérieur. **Cette étude montre**

que plus l'EMG est élevé plus la somme des angles de Bjork est élevée. Ainsi, l'EMG est plus importante chez les patients dolichofaciaux au repos. En effet, le muscle digastrique est un muscle abaisseur de la mandibule. Cependant, il paraît étonnant que le muscle masséter, élévateur de la mandibule, soit plus actif pour le schéma de croissance verticale. En ICM, **au contraire, l'EMG du digastrique antérieur est plus élevé dans le groupe à croissance horizontale ($p < 0,05$) tout comme le buccinateur ($p < 0,05$). L'activité musculaire du Mentalis est significativement plus élevée en ICM dans le groupe dolichofacial que dans les autres groupes ($p < 0,05$),** ce qui est cohérent car ces patients ont tendance à avoir une fermeture buccale forcée et donc un muscle mentonnier élévateur des parties molles du menton plus tonique. Enfin, il existe une corrélation négative en ICM entre EMG du temporal, du buccinateur et du digastrique et la somme de Bjork. Lors de la mastication, l'EMG du muscle digastrique et orbiculaire est plus faible que les autres groupes. Lors de la déglutition, le Mentalis est plus actif dans le groupe à schéma dolichofacial que dans les autres groupes ($p < 0,05$). Cette étude suit la corrélation positive entre divergence faciale et valeurs de l'EMG déjà évoquée par Vianna-Lara en 2009.

De ce fait, ces résultats évoquent une implication importante des muscles péri-oraux et manducateurs dans la détermination d'un schéma de croissance faciale (Alabdullah et al. 2015).

Cha et al en 2007, montrent des résultats similaires. Ces derniers s'intéressent à la relation entre EMG, décalage squelettique et divergence faciale. Les patients inclus sont divisés en trois groupes en fonction des classes de Ballard puis en sous-groupes déterminés par l'angle S-N-GoMe. Le sous-groupe normodivergent présente un angle S-N-GoMe compris entre 22° et 36°, tandis que le groupe hyperdivergent présente un angle strictement supérieur à 36°. Dans le groupe classe III, au repos, l'activité musculaire du faisceau antérieur du muscle temporal est corrélée de manière significative avec l'angle SN-GoMe et donc à l'inclinaison du plan mandibulaire. **Plus l'inclinaison du plan mandibulaire est importante, plus le patient est dolichofacial et plus l'activité EMG du temporal est importante. Cependant, comparativement à l'étude précédente, il n'y pas de corrélation avec le muscle masséter.** Lorsque les sujets serrent les dents, l'étude révèle que plus l'hyperdivergence augmente,

moins il y a de contractions exprimées au niveau du masséter. Cependant, dans la même classe squelettique, il n'y a pas de différences significatives entre les sous-groupes normodivergence et hyperdivergence faciale au repos (Cha et al. 2007).

Tecco et al. en 2007, quant à eux, montrent que **moins le plan mandibulaire est incliné dans le sens horaire plus l'activité musculaire des muscles environnants est élevée**. L'étude regroupe 60 patients caucasiens, d'âge moyen 32 ans, répartis équitablement en trois groupes selon la divergence angulaire de la mandibule. L'angle SN-GoGn est utilisé pour définir la divergence faciale : groupe 1 divergence angulaire mandibulaire normale ($27^\circ < \text{SN-GoGn} < 37^\circ$) ; groupe 2 divergence angulaire élevée ($\text{SN-GoGn} > 37^\circ$) ; groupe 3 divergence angulaire faible ($\text{SN-GoGn} < 27^\circ$). De nombreux muscles sont analysés par EMG dans la région de la tête et du cou : le masséter, les faisceaux antérieurs et postérieurs du muscle temporal, le muscle sterno-cléido-mastoïdien, le muscle cervical et le muscle trapèze. **Au repos, le groupe 3 montre une activité EMG significativement supérieure pour le muscle masséter et les fibres antérieures du muscle temporal ($p < 0,05$)**. Cependant, comme pour Vianna-Lara et al, aucune différence significative n'est observée lors de la force d'occlusion maximale développée. De plus, pour les muscles du cou et du tronc, il ressort de cette étude une différence significative entre les trois groupes au repos et lors de la contraction maximale volontaire (Tecco et al. 2007).

Concernant l'activité électromyographique du masséter, les conclusions de l'étude précédente appuient celles de Ueda et al en 2000. En effet, ces derniers analysent le tonus musculaire du muscle masséter, temporal au niveau du faisceau antérieur, et du digastrique antérieur, chez 30 enfants et 30 adultes, d'ethnie japonaise, répartis en trois groupes dans chacune des catégories en fonction de l'angulation mandibulaire. Cette dernière est évaluée sur les téléradiographies de profil et correspond à l'angle entre le plan mandibulaire et le plan SN (SN-MP) : angulation moyenne $30^\circ < \text{SN-MP} < 41^\circ$; « angle faible » $\text{SN-MP} < 30^\circ$; et « angle élevé » ont un $\text{SN-MP} > 41^\circ$. Les EMGs sont enregistrés sur 24 heures. **Aucune différence significative n'est constatée pour le muscle temporal. Pour le muscle masséter et le muscle digastrique, l'activité est plus élevée et plus longue chez les patients avec un « angle faible », autant chez les enfants que chez les adultes (Ueda et al. 2000)**.

Ainsi, les auteurs utilisent des variables différentes pour évaluer la divergence faciale. Ingervall et al en 1976, utilisent les points et les lignes de références de l'analyse céphalométrique de Roentgen comme variables de la morphologie faciale. Leur étude regroupe 50 patients en normocclusion âgés de 9 à 13 ans. Les enregistrements EMGs sont réalisés au niveau du faisceau antérieur du muscle temporal. Chaque variable est analysée pour établir une corrélation positive avec l'activité électromyographique. Ils observent que durant la déglutition, il existe une corrélation négative entre l'amplitude de l'EMG du muscle temporal et l'inclinaison dans le sens horaire du maxillaire et de la mandibule, notée NSL-ML. **Ainsi, plus l'inclinaison maxillaire et mandibulaire est importante, plus l'activité EMG est faible** (Ingervall 1976). Cette conclusion s'oppose aux résultats observés par Cha et al. en 2007.

Enfin, d'autres variables sont utilisées par Farias Gomes et al. en 2010 pour évaluer les patients brachy-, normo- ou dolichofaciaux. Leur étude regroupe 78 sujets âgés en moyenne de 23,5 ans, en bonne santé générale, en denture adulte et sans antécédent de traitements orthodontiques dans les deux années précédentes. La morphologie faciale verticale est évaluée grâce au VERT Index établi par Ricketts en 1982. Les cinq mesures de l'index sont réalisées sur les téléradiographies de profil : l'axe faciale, la profondeur faciale, le plan mandibulaire, la hauteur faciale antérieure et l'arc mandibulaire. Trois groupes sont alors créés : groupe brachyfacial (VERT Index >0,5) ; groupe mésofacial (VERT Index entre -0,49 et +0,49) ; groupe dolichofacial (VERT Index <-0,5). La force masticatrice est évaluée pour chaque groupe via la taille des particules obtenues après avoir mâché un cube de silicone standardisé en taille et poids. L'EMG, quant à lui, permet l'appréciation de l'activité musculaire du muscle faisceau antérieur du temporal et du muscle masséter durant la mastication. **Il ressort de cette étude que lors des cycles masticatoires, les sujets brachyfaciaux présentent une performance musculaire plus élevée, suivis par les patients mésofaciaux puis par les patients dolichofaciaux** (Gomes et al. 2010). Concernant l'analyse électromyographique, ces résultats rejoignent ceux de Vianna-Lara et al en 2009, qui apparaissent **non significatifs pour les fibres antérieures du muscle temporal et le muscle masséter durant la fonction.**

Pour conclure, la majorité des études tendent vers la même constatation. La musculature de la face a un impact sur la croissance et la divergence faciale. Cependant, certaines études sont moins concluantes voir divergentes quant à la présence d'une activité musculaire plus élevée ou plus faible dans chacun des groupes « type facial ».

En effet, les idées principales qui émergent de l'ensemble de ces travaux sont :

- **Pour certains, plus la divergence faciale et l'inclinaison du plan mandibulaire sont importantes, plus le tonus musculaire des muscles masséters et temporaux sont puissants**(Cha et al. 2007; Vianna-Lara et al. 2009; Alabdullah et al. 2015) ;
- **À l'inverse, plus le patient est brachyfacial, plus les valeurs EMG des muscles masticateurs sont importants** (Ingervall 1976; Ueda et al. 2000; Tecco et al. 2007) ;
- **D'autres auteurs, ne montrent aucune différence significative entre les différents types de schéma facial** (Gomes et al. 2010).

Ces contradictions peuvent s'expliquer par l'utilisation de critères divers et variés dans la formation des différents groupes à comparer.

Le tableau ci-dessous résume l'ensemble des résultats évoqués par les différents auteurs :

Auteur et année de l'étude	Type d'étude	Population étudiée	Critères évalués : tonus musculaire mesuré par l'EMG		
			Muscle Masséter	Temporal	Autres muscles
(Vianna-Lara et al. 2009)	Étude transversale comparative	44 sujets en normocclusion répartis en 3 groupes selon la divergence faciale	Le groupe brachyfacial présente l'activité EMG la plus faible pour les muscles temporaux et masséters		X
(Alabdullah et al. 2015)		77 sujets en normocclusion répartis en 3 groupes selon la somme des angles de Bjork	EMG du masséter plus faible dans le groupe à schéma de croissance horizontale	En ICM, plus le patient à un schéma horizontal plus l'activité EMG du temporal est forte	EMG du digastrique et du buccinateur plus élevé dans le groupe à schéma horizontal en ICM. Le tonus du Mentalis est plus important chez les dolichofaciaux .
(Cha et al. 2007)		105 sujets répartis en 6 groupes selon la divergence faciale et la classe squelettique	Pas de différence significative	Plus le patient est hyperdivergent , plus l'EMG du temporal est important	X
(Tecco et al. 2007)	Étude transversale comparative	60 patients répartis en 3 groupes selon la divergence angulaire de la mandibule	Le groupe 3 associé aux brachyfaciaux ont un tonus musculaire du temporal et du masséter plus élevé		Différence significative entre les valeurs EMG des muscles du cou et du tronc entre les 3 groupes.
(Ueda et al. 2000)		30 enfants et 30 adultes répartis en 3 groupes selon l'angulation mandibulaire	Activité EMG du masséter plus élevée avec un angle mandibulaire faible	Pas de différence significative	
(Ingervall 1976)	Étude observationnelle	50 patients en normocclusion	X	Plus l'inclinaison des maxillaires est importante plus les valeurs EMG sont faibles	X
(Gomes et al. 2010)	Étude transversale comparative	78 patients en normocclusion répartis en 3 groupes selon le VERT Index de Ricketts	Pas de résultats significatifs		X

Tableau 5 : Corrélation entre le tonus musculaire des muscles masticateurs et des muscles de la face et la divergence faciale.

3 Intérêt et utilisation de l'électromyographie au cours des thérapeutiques orthodontiques

Dès 1961, Grossman, Greenfield et Timms suggèrent l'utilisation de l'électromyographie de surface tant à l'étape du diagnostic que des thérapeutiques orthodontiques. Ils montrent que pour un même patient, lors des différentes positions de la mandibule et différentes occlusions (centrées, excentrées), l'activité musculaire des muscles temporaux et masséters varie. Cela sous-entend, qu'à la suite d'un traitement orthodontique, qui induit des variations dentaires ou squelettiques, des changements musculaires s'opèrent. L'électromyographie devient alors un outil de prédilection dans le monitoring des thérapeutiques orthodontiques. (Grossman et al. 1961).

3.1 L'électromyographie dans la prise en charge interceptive et active des traitements orthodontiques

Il est établi qu'il existe une corrélation entre la forme et la fonction ou la fonction et la morphologie faciale et squelettique. Ainsi, les thérapeutiques fonctionnelles abordées notamment lors de phases thérapeutiques interceptives, permettent de retrouver une certaine harmonie au niveau musculaire (Woźniak et al. 2013). De même, lors des thérapeutiques actives avec ou sans extractions, un équilibre de l'environnement neuro-musculaire et du développement cranio-faciale est recherché. L'utilisation de l'EMG, qui permet de manière objective l'évaluation de la fonction musculaire, montre alors son intérêt dans le monitoring des thérapeutiques orthodontiques. Les enregistrements électromyographiques avant, pendant et après un traitement, donnent un sens à l'efficacité de ceux-ci au niveau de la sphère fonctionnelle et neuro-musculaire.

3.1.1 L'électromyographie dans la prise en charge interceptive des traitements orthodontiques

1 *Dimension transversale*

D'après l'ensemble des études évoquées dans la partie 2.3.3, et notamment la revue de littérature menée par Andrade et al en 2009, il existe une asymétrie musculaire entre le masséter et le muscle temporal chez les patients atteints d'une malocclusion de la dimension transversale et en particulier d'une occlusion inversée postérieure unilatérale. De plus, l'activité musculaire du masséter est plus faible chez ces patients que chez des patients présentant une normocclusion transversale (Andrade et al. 2009). Cela sous-entend alors qu'un traitement entrepris précocement chez ces patients peut aboutir à une normalisation des fonctions oro-faciales et de l'activité musculaire. L'électromyographie devient alors l'outil nécessaire et indispensable à cette analyse afin de vérifier cette hypothèse. En 2016, Tsanidis et al ont sélectionné plusieurs articles portant sur l'évaluation des thérapeutiques fonctionnelles de l'occlusion inversée unilatérale postérieure sur des patients en denture lactéale ou mixte. Ils établissent une revue de littérature systématique afin d'évaluer les changements musculaires au cours de cette interception. Quatre études prospectives nécessitant une électromyographie de surface ont été constatées et sont développées ci-après (Tsanidis et al. 2016).

Kecik et al. en 2007 s'intéressent aux changements fonctionnels après traitement d'une **occlusion inversée postérieure unilatérale par Quadhélix**, à partir de mesures réalisées sur les téléradiographies de profil, de face et à partir des mesures d'EMG. 35 enfants âgés en moyenne de 10,6 ans constituent le groupe atteint et 31 enfants âgés de 9,8 ans en moyenne constituent le groupe contrôle. Les activités musculaires du masséter et du temporal sont enregistrées par EMG avant le traitement et après 3 mois de contention, au repos, durant la mastication, en serrant les dents et en avalant la salive. **Les résultats montrent qu'après traitement, une normalisation du tonus musculaire du masséter et du temporal est obtenue, au repos et lorsque le patient serre les dents.** Cependant, lors de la déglutition, il n'y a pas de différence significative au niveau musculaire en comparant le côté atteint et le côté sain

des patients présentant une occlusion inversée postérieure, avant ou après traitement par quadhélix (Kecik et al. 2007) .

De Rossi et al. en 2009, s'intéressèrent aux anomalies transversales corrigées par expansion maxillaire rapide à l'aide d'un disjoncteur collé sur gouttière (décrit par McNamara) . Ils rassemblent 27 patients âgés de 6 à 10 ans, en denture mixte, avec une endognathie maxillaire et inversé d'articulé postérieur uni- ou bilatéral. Le temps d'activation du disjoncteur est de 14 jours, puis ce-dernier est déposé après 3 mois et demi de contention. Deux enregistrements EMG sont réalisés au niveau du masséter et du temporal de chaque côté, à T1 avant le traitement et T2 une semaine après sa dépose. **Au repos et durant la mastication, une augmentation significative de l'activité de ces deux muscles, bilatéralement, ($p < 0,001$) est constatée après le traitement.** En serrant les dents, l'activité du muscle temporal gauche augmente de manière significative à T2 ($p < 0,05$). Ainsi, les muscles dont l'activité musculaire est réduite avant traitement, subissent une normalisation après thérapeutique (De Rossi et al. 2009).

Ces résultats se rapprochent de ceux établis par Martín et al en 2012. Dans leur étude, 25 sujets âgés de 10 à 14 ans, présentant une occlusion inversée postérieure et une déviation mandibulaire fonctionnelle constituent le groupe « cas » et 30 patients de même âge, en normocclusion, constituent le groupe contrôle. Le traitement de l'occlusion inversée est réalisé à l'aide d'un Quadhelix activé toutes les 6 à 8 semaines, jusqu'à ce que l'occlusion inversée soit corrigée. Puis le Quadhélix est maintenu 4 mois en contention. Les patients sont ensuite traités à l'aide d'un multi attache durant environ 2 ans, avec une plaque de Hawley en contention à porter pendant 6 mois. L'activité musculaire du faisceau antérieure du muscle temporal, masséter et supra-hyoïdien est évaluée à T0 avant le traitement, T1 immédiatement après le traitement, et à T2, 1 an après la dépose du Quadhélix. Ces EMG sont enregistrés au repos, durant la mastication, lors de la déglutition salivaire et lors de l'intercuspidation maximale. Une différence significative apparaît entre les T0, T1 et T2 dans le traité au repos ($p < 0,001$) pour les muscles masséter, temporal antérieur et supra-hyoïdien, lors de la mastication et de la contraction maximale volontaire. Lors de la déglutition, aucune différence significative entre les trois enregistrements n'est mise en évidence. On note une réduction

significative de l'activité musculaire du faisceau antérieur du temporal et du masséter au repos, ainsi qu'une **augmentation de l'activité musculaire du temporal postérieur et du masséter lors de la mastication après traitement**. Ces résultats montrent une normalisation des fonctions, et du tonus musculaire et ce même après 1 an de traitement (T2) (Martín et al. 2012).

Cependant, d'autres études ne sont pas aussi enthousiastes quant à l'amélioration et la symétrisation de l'activité musculaire après traitement. En effet, les résultats précédents divergent de ceux évoqués par Maffei et al. en 2014. Cette étude comprend une cohorte de 14 patients âgés 6 à 13 ans présentant une occlusion inversée postérieure d'origine squelettique. Ces patients sont traités par expansion maxillaire rapide avec un système HAAS, associé à de la kinésithérapie oro-faciale pour rééduquer les dysfonctions de la mastication et de la déglutition. Deux enregistrements EMG sont réalisés au niveau du masséter et du faisceau antérieure du temporal, avant (T1) et après le traitement orthopédique associé à de la kinésithérapie (T2). **Au repos, aucune différence significative n'est mise en évidence entre T1 et T2 pour les muscles masséters et temporaux ce qui s'oppose aux résultats publiés par De Rossi et al en 2009. Il en est de même pour le muscle temporal lors de la mastication. Il apparaît simplement une différence significative ($p < 0,0458$) entre T1 et T2 lors de la mastication pour le muscle masséter, avec une augmentation de son tonus.** Cependant, la comparaison de l'activité musculaire du côté sain et du côté atteint ne montre pas de différence significative pour le masséter au repos ou lors de la mastication ni à T1 ni à T2. Toutefois, une différence significative du muscle temporal au repos à T1 et à T2 et lors de la mastication en comparant le côté sain et le côté atteint apparaît (Maffei et al. 2014).

D'autres auteurs, comme Piancino et al en 2016, se penchent sur l'effet des thérapeutiques fonctionnelles sur l'activité musculaire du masséter chez des patients présentant une occlusion inversée postérieure unilatérale. Pour cela, 50 patients en denture mixte d'âge moyen 9,1 ans avec une occlusion inversée unilatérale représentent le groupe « traités » et 20 en normocclusion, âgés en moyenne de 9,5 ans constituent le groupe contrôle. Les patients atteints sont traités par un dispositif fonctionnel « Function Generating Bite », qui est composé de plan de surélévation latéraux, de remparts musculaires en résine, et d'un appui

muqueux palatin. L'activation des bras latéraux ainsi que la libération des contraintes musculaires permettent une expansion transversale.

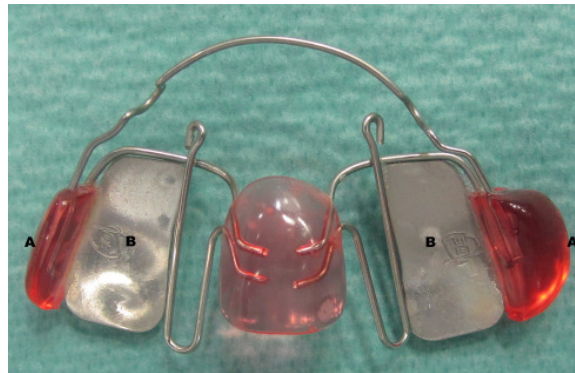

Figure 10 : Vue occlusale du « Function Generating Bite »

(Piancino 2016)

La durée de traitement est en moyenne de 7,3 mois avec une contention de 5 à 6 mois. Un enregistrement de la cinématique mandibulaire et un EMG du muscle masséter sont réalisés avant et après la thérapeutique fonctionnelle. Le pourcentage des cycles de mastication « inversés » et le pourcentage de différence d'activité du muscle masséter ipsilatéral et controlatéral sont analysés. Après cette thérapeutique fonctionnelle, le pourcentage de cycles masticatoires inversés est réduit significativement ($p < 0,001$). **Concernant l'évaluation de l'EMG, il existe une réduction significative de l'activité du masséter controlatéral pour les deux types de bolus mastiqués ($p < 0,05$).** En effet, celui-ci était plus tonique pour contrebalancer la faiblesse du masséter côté atteint. **Ainsi, une normalisation et une symétrisation de l'activité musculaire après traitement de la malocclusion est mise en évidence.** De même, le pourcentage de différence entre les deux masséters latéraux augmente après la thérapeutique et atteint des valeurs normales équivalentes au groupe contrôle ($p < 0,05$) (Piancino 2016).

Néanmoins, une étude récente de Michelotti et al, remet en question l'ensemble des résultats obtenus jusqu'à maintenant. Elle inclut 39 patients présentant une occlusion inversée postérieure unilatérale (âge moyen 9,6 ans), et 40 patients (âge moyen 10,5 ans) en normocclusion transversale. Les patients du groupe « occlusion inversée postérieure » sont

traités par expansion maxillaire rapide à l'aide d'un disjoncteur avec deux bandes d'expansion palatine.

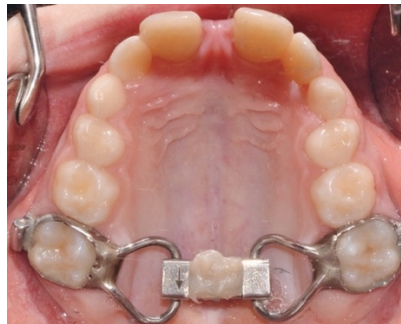

Figure 11 : Vue occlusale du disjoncteur employé par Michelotti dans son étude

(Michelotti et al. 2019)

La durée d'activation est de 10 à 16 jours, avec trois activations par jour (0,75 mm/j) , afin d'obtenir une surcorrection molaire de 2 mm. Le disjoncteur est maintenu en contention fixe durant 6 mois. L'activité électromyographique du faisceau antérieur du muscle temporal et du masséter superficiel est enregistrée avant le traitement à T0, après le traitement T1 et après 6 mois de contention. Des indices sont utilisés pour déterminer la symétrie ou l'asymétrie musculaire tel que le POC (Percentage of Overlapping Coefficient) ou le TC (Torque Coefficient), dont les valeurs s'approchent de 100% pour une symétrie parfaite.

À T0, aucune différence significative entre les groupes n'est observée ($p > 0,05$). De même, à T1, il n'y a pas de différence significative pour ces indices, avant et après traitement au sein du groupe « atteint » (Michelotti et al. 2019). **Ainsi, contrairement aux autres études, ces résultats montrent que les patients en occlusion inversée postérieure ne présentent pas d'asymétrie musculaire plus importante que le groupe contrôle. De plus, le traitement de cette malocclusion ne semble pas particulièrement améliorer l'asymétrie des muscles temporaux et masséters.**

Aux vues de ces études, il semble que la correction de la dimension transversale permette de retrouver un environnement neuro-musculaire normal et une coordination des mouvements mandibulaires. Cependant, les thérapeutiques de correction sont diverses et les résultats divergents. En partant du constat que le tonus musculaire du masséter est plus faible chez les

patients atteints d'un trouble transversal, nombre d'auteurs **évoquent une augmentation significative des valeurs d'EMG du masséter après le traitement** (Kecik et al. 2007; De Rossi et al. 2009; Martín et al. 2012; Maffei et al. 2014). D'autres parlent d'une réduction du tonus musculaire du masséter « non atteint » (Piancino 2016). **Quoi qu'il en soit, ces recherches concluent à une normalisation des fonctions musculaires post-thérapeutique.** Cependant, certains remettent en cause par leurs résultats, la symétrisation du tonus musculaire après harmonisation du sens transversal (Michelotti et al. 2019).

Ci-dessous, un tableau récapitulatif des études précédemment citées :

Auteur et année de l'étude	Type d'étude	Population étudiée		Thérapeutique utilisée	Activité musculaire du masséter et du temporal évalué par sEMG en post-traitement
		Groupe atteint	Groupe contrôle		
(Kecik et al. 2007)	Étude prospective	35 patients en denture mixte avec UPCB	31 patients en denture mixte en normocclusion	Quadhélix	Normalisation du tonus musculaire au repos et en OIM
(De Rossi et al. 2009)		27 patients en denture mixte avec endognathie maxillaire et UPCB/PCB	X	RME par disjoncteur collé sur gouttière	Augmentation bilatérale significative du tonus musculaire et normalisation en OIM et au repos
(Martín et al. 2012)		24 patients en denture mixte avec UPCB et latérodeviation	30 patients en denture mixte en normocclusion	Quadhélix	Réduction de l'activité musculaire au repos et augmentation significative lors de la mastication
(Maffei et al. 2014)		14 patients en denture mixte avec UPCB et endognathie maxillaire	X	RME avec un système HAAS	Lors de la mastication, augmentation du tonus du masséter, mais pas de différence significative pour

	Étude prospective				le temporal. Aucune différence significative au repos.
(Piancino 2016)		50 patients en denture mixte avec UPCB	20 patients en denture mixte en normocclusion	« Function Generating Bite »	Réduction significative de l'activité du masséter controlatéral (côté sain) et symétrisation du tonus bilatéralement
(Michelotti et al. 2019)		39 patients en denture mixte avec UPCB	40 patients en denture mixte en normocclusion	RME par un disjoncteur avec deux bandes d'expansion palatine	Pas de symétrisation bilatérale de l'activité musculaire

UPCB: unilateral posterior crossbite; PCB: posterior crossbite; RME : Rapid Maxillary expansion

Tableau 6 : Influence de la correction du sens transversal sur la fonction musculaire du masséter et du temporal

2 Dimension sagittale

La thérapie myofonctionnelle et la prise en charge interceptive des malocclusions comportent des techniques de rééducation dont les objectifs sont d'établir un équilibre des muscles oro-faciaux et de corriger les fonctions stomatognathiques comme la déglutition, la phonation, la mastication ou la respiration (Saccucci et al. 2011). Dans le cadre de malocclusions de la dimension sagittale, souvent associées à des dysfonctions orales telles que la fermeture labiale, cette rééducation fonctionnelle s'intègre dans une prise en charge globale et est associée à une phase orthodontique secondaire.

Dans leur étude, Saccucci et al utilisent l'électromyographie de surface comme outil de détection de l'activité musculaire des muscles orbiculaires supérieurs et inférieurs. Elle regroupe 30 sujets âgés de 9 ans en moyenne, en classe II.1 dentaire, avec un surplomb important et une incompetence labiale, avant et après thérapeutique fonctionnelle. Ces sujets sont traités par éducateur fonctionnel (Occlus-o-Guide de Ortho-Train). 15 patients de même âge, en normocclusion constituent le groupe contrôle. L'enregistrement électromyographique est réalisé grâce à deux électrodes placées sur les muscles orbiculaires supérieurs et inférieurs,

durant différents mouvements réalisés, avant le traitement à T0, après trois mois (T1) et six mois (T2). A T0, le groupe Classe II.1 présente des valeurs d'EMG significativement inférieures pour le muscle orbiculaire inférieur au repos et durant la protrusion mandibulaire. **Dans le groupe traité, on note une augmentation significative ($p=0,004$) du tonus musculaire de l'orbiculaire inférieur au repos entre T0 et T1 ainsi qu'une augmentation significative ($p=0,004$) du tonus de l'orbiculaire supérieur lors de la protrusion mandibulaire entre T1 et T2.** Enfin, après cette approche thérapeutique fonctionnelle, l'activité musculaire du groupe traité s'approche de celui du groupe contrôle car aucune différence significative à T2 n'apparaît entre les deux groupes. Ainsi, l'augmentation du tonus musculaire du muscle orbiculaire dans le groupe traité pourrait être expliquée par la pression continue de l'éducateur fonctionnelle entraînant une fermeture buccale « forcée » (Saccucci et al. 2011).

De même, Uysal et al en 2012 s'intéressent à l'effet de l'éducateur fonctionnel sur d'autres muscles que ceux précédemment étudiés. Cette investigation répartit 40 sujets de 9 ans en moyenne, présentant une classe II squelettique et dentaire, un surplomb d'environ 6 mm avec une incompetence labiale de plus de 4mm, en deux groupes : un groupe de 20 reçoit le traitement fonctionnel, et l'autre groupe représente le groupe contrôle sans traitement. Il s'agit d'un essai clinique en deux groupes parallèles. Un EMG de surface est réalisé avant le traitement par éducateur fonctionnel et à la fin du traitement (7,43 mois environ) soit sept à huit mois après pour le groupe contrôle. Les enregistrements sont réalisés en occlusion maximale, en avalant la salive et en suçant une paille vide, au niveau du faisceau antérieur du muscle temporal, du muscle mentonnier, du muscle orbiculaire et du muscle masséter. **Concernant le faisceau antérieur du muscle temporal, il existe une diminution significative de son activité après la thérapeutique lors de l'occlusion maximale, ($p<0,001$) alors que dans le groupe contrôle apparaît une augmentation de l'activité de ce muscle en serrant les dents, six mois après le premier enregistrement ($p<0,05$).** Cela semble démontrer que le **faisceau antérieur du muscle temporal** diminue son intervention musculaire car l'occlusion labiale est améliorée dans le groupe traité et la distance d'élévation nécessaire à l'occlusion labiale de la mandibule est plus faible. Il existe une différence significative entre le groupe traité et le groupe contrôle en suçant la paille et en occlusion maximale ($p<0,001$). En suçant la paille, l'activité musculaire diminue chez le groupe traité et reste inchangée dans le groupe contrôle.

Pour le muscle mentonnier, une diminution significative du tonus musculaire est constatée après six mois de traitement ($p < 0,05$). De plus, après thérapie fonctionnelle, il existe une augmentation significative de l'activité musculaire du muscle orbiculaire en suçant la paille ($p < 0,05$) et en serrant les dents ($p < 0,01$) (Uysal et al. 2012) Ces résultats convergent avec ceux de l'étude de Saccucci et al de 2011. Il existe une différence significative entre le groupe traité et le groupe contrôle, puisque les valeurs d'EMGs augmentent dans le groupe contrôle et diminuent dans le groupe traité ($p < 0,01$). **De même, pour le muscle masséter, le tonus musculaire diminue dans le groupe traité et augmente dans le groupe contrôle après six mois de traitement, et ce de manière significative lorsque le patient serre volontairement les dents ($p < 0,01$).** Cela contredit cependant les études selon lesquelles l'activité du masséter serait plus faible dans les classes II.1 (Pancherz 1980). Ainsi, cette thérapie fonctionnelle chez des patients classe II.1 avec incompetence labiale semble assurer une influence positive sur l'ensemble de la sphère musculaire comparativement au groupe non traité.

Dans le cadre d'un traitement en deux phases de la classe II, des études existent mais se contredisent quant aux modifications musculaires entraînées par l'activateur. **Ahlgren et al en 1978 soutiennent que les muscles protacteurs de la mandibule sont stimulés et les muscles rétracteurs inhibés.** De plus, un port de l'activateur en journée stimule les muscles tandis que la nuit aucune stimulation musculaire n'est enregistrée (Ahlgren 1978).

C'est dans ce contexte, que Miralles et al en 1988, s'intéressent à l'influence de l'activateur sur les muscles élévateurs de la mandibule. Cette étude comprend 15 enfants avec une classe II squelettique, âgés d'environ 11 ans et tous traités par un activateur. Un enregistrement EMG des muscles temporaux antérieurs et masséters, est réalisé à la fin du port de cet appareil avec et sans l'activateur en bouche, au repos, lors de la déglutition et lors d'une contraction maximale volontaire. Contrairement à Ahlgren et al, ces résultats ne montrent pas de différence significative avec ou sans l'activateur au repos ou lors de la contraction maximale volontaire, pour les deux muscles. **Une augmentation significative de l'activité musculaire avec l'activateur dans la cavité buccale lors de la déglutition est démontrée pour le temporal et le masséter (Miralles et al. 1988).** Puisque, l'effet de l'activateur est évoqué de manière significative lors de la déglutition, cette étude rejoint les propos d'Ahlgren, suggérant un

port diurne de l'activateur, puisque nous salivons plus le jour que la nuit. De plus, le faisceau antérieur du muscle temporal et le muscle masséter ont tous deux une action élévatrice de la mandibule lorsqu'ils sont contractés. Avec l'activateur, leur action élévatrice, serait alors diminuée puisque la hauteur inter-occlusale est augmentée. Il serait alors intéressant de se pencher sur le faisceau postérieur du muscle temporal qui lui est un rétropulseur de la mandibule, dont l'activité diminuerait avec le port de l'activateur selon Ahlgren.

En 1986, Ingervall et al. réalise une étude comprenant 15 enfants âgés d'environ 10 ans et présentant une classe II division 1. Une électromyographie de surface est réalisée avant le traitement par activateur à T1, au niveau des faisceaux antérieurs et postérieurs du temporal, du muscle masséter et au niveau du digastrique antérieur, puis à T2 à trois mois et à T3 à six mois, avec et sans l'activateur en bouche. **Il existe une diminution significative de l'activité musculaire du faisceau postérieur du temporal entre T1 et T3. Il en est de même pour le muscle digastrique antérieur. Ces résultats se corrèlent avec l'effet inhibiteur des muscles rétropulsifs de la mandibule tel que le faisceau postérieur du temporal. Au contraire, lors de l'intercuspidation maximale, une augmentation significative de l'activité du muscle temporal postérieur avec ou sans activateur ainsi qu'une diminution significative du muscle temporal antérieur et des muscles masséters sont observées lors de la mastication entre T1 et T3** (Ingervall et Bitsanis 1986).

Plus tard en 1991, Ingervall et al réalisent une étude sur 55 patients , divisés en trois groupes : un groupe de 24 enfants avec une classe II.1 et séparés en deux sous-groupes selon qu'ils soient traités avec un activateur de Herren (grande protrusion mandibulaire) ou un activateur d'Andresen (petite protrusion mandibulaire); un groupe de 15 patients avec une classe II.1 traités par une FEO à traction haute ; enfin un troisième groupe de 16 patients présentant une classe I traités par un traitement multi-attaches corrigeant l'encombrement. Des enregistrements sont réalisés au début de l'étude, puis à quatre mois après le port des appareils, à huit et douze mois, au niveau des fibres antérieurs et postérieurs du muscle temporal. **Aucune différence significative n'est évoquée dans les groupes en position de repos.** L'activité du muscle temporal postérieur est resté constant durant la période d'observation pour les trois groupes. **Lors de la contraction maximale volontaire, une**

diminution significative de l'activité musculaire du temporal postérieur et antérieur est à noter dans le groupe avec FEO et dans le sous-groupe de l'activateur de Herren ainsi que dans le groupe contrôle (Ingervall et Thüer 1991).

Ces conclusions sont à modérer puisqu'avec l'activateur inséré dans la cavité buccale, des plans de surélévation et une instabilité occlusale sont présents. Ainsi, les auteurs précédents, soutiennent une tendance à la diminution de l'activité musculaire des muscles masticateurs et notamment du muscle temporal postérieur au repos. Ces résultats s'opposent alors à ceux de Miralles et al qui montrent une tendance à l'augmentation de l'activité du faisceau antérieur du muscle temporal et du muscle masséter.

Stavridi et al étudient les modifications du tonus musculaire des muscles masséter, buccinateur et Mentalis, après thérapie fonctionnelle par un « Oral Screen Activator » chez 10 patients présentant une classe II.1. Cet activateur comporte des pastilles jugales et labiales. Les enregistrements EMGs sont réalisés à un mois, deux mois et trois mois après la pose de l'activateur, avec et sans l'appareil en bouche. **Une augmentation significative du tonus du muscle Mentalis au repos avec une fermeture labiale et une diminution significative de l'activité du muscle Mentalis lors de la déglutition sont constatées. Enfin, l'activité du muscle masséter droite et gauche augmente de manière significative avec l'activateur en bouche après trois mois, ces résultats corroborent ceux de Miralles et al (Stavridi et Ahlgren 1992).**

Plus tard, Du et al se penchent sur l'effet d'une propulsion lente de la mandibule « step-by-step » qui favoriserait une réponse musculaire favorable. L'échantillon de l'étude comprend 23 sujets présentant une classe II.1 traités par ce type de bielle de Herbst fixe avec une FEO à traction haute. Un EMG est réalisé au niveau des faisceaux antérieurs des muscles temporaux et des masséters avant la pose de l'appareil, puis durant le suivi à deux, quatre et six mois durant le traitement actif, et ensuite en contention, à deux, quatre et six mois. **Lors d'une contraction maximale en position de bout à bout, l'activité musculaire du faisceau antérieur du muscle temporal diminue de manière significative au début du traitement, puis augmente de manière significative après six mois de surveillance. Le tonus du muscle masséter augmente significativement à quatre mois, six mois pendant la période de**

contention. La faible activité musculaire au départ, pourrait être expliqué par une instabilité occlusale et une absence de stimulation des fibre musculaires (Du et Hägg 2003).

Cette étude s'appuie sur la publication Leung et Hägg en 2001, qui analyse les modifications électromyographiques des muscles élévateurs dans les 6 mois après un avancement progressif mandibulaire par Herbst fixe. Les enregistrements EMGs ne sont réalisés que sur une période thérapeutique de six mois. **En position rétrusive, les tonus musculaires diminuent jusqu'à deux mois de port puis augmentent à six mois. En position de bout à bout, l'activité musculaire du masséter diminue au début puis croît de deux à six mois, tandis que l'activité du muscle temporal reste inchangée. Le déséquilibre musculaire diminue de manière significative à six mois seulement pour le masséter.** Ces résultats impliquent une bonne réponse musculaire à un avancement progressif de la mandibule avec le dispositif de Herbst (Leung et Hägg 2001).

Enfin, en 2009, Erdem et al publient une étude randomisée reliant les changements de profil des tissus mous aux changements d'activité musculaire chez des patients traités par activateur. 25 enfants âgés d'environ 11 ans, présentant une classe II.1 sans antécédents de traitements orthodontiques, sont répartis en deux groupes de manière randomisée : un groupe de 15 sujets traités par un activateur d'Andresen et un groupe de 10 autres sujets non traités constitue le groupe contrôle. Une téléradiographie de profil et des enregistrements EMGs au niveau des muscles temporaux, masséters et orbiculaires sont réalisés à T1 avant traitement et à T2 environ douze mois après. **Entre T1 et T2, l'activité du muscle masséter et du faisceau antérieur du temporal augmente de manière significative lors de l'ICM, de la mastication et de la déglutition et ce dans le groupe traité et dans le groupe contrôle ($p < 0,05$). Cependant, l'activité musculaire du groupe traité augmente de manière plus importante que dans le groupe contrôle entre T1 et T2. De même, lors du sifflement, les valeurs d'EMG du muscle orbiculaire s'intensifient significativement à T2 dans le groupe traité, et non dans le groupe contrôle.** Une corrélation négative entre rétroposition de la lèvre inférieure et le muscle masséter est observée. Plus le profil est rétrusif, plus l'activité musculaire du masséter est importante (Erdem et al. 2009).

Ainsi, les différentes thérapeutiques fonctionnelles entraînent une adaptation neuro-










musculaire et squelettique. En 1973, McNamara préconise déjà cette stratégie thérapeutique en analysant les changements neuromusculaires chez des singes munis d'un dispositif intra-oral propulsant la mandibule. **L'activité du faisceau postérieur du muscle temporal (rétropulseur de la mandibule) diminue alors que le tonus du muscle ptérygoïdien latéral (propulseur de la mandibule) augmente (McNamara 1973).**

Les études précédemment citées, évoquent également une augmentation de l'activité des muscles élévateurs de la mandibule. Lors du port d'un dispositif orthopédique de classe II, les fibres musculaires des muscles élévateurs sont allongées et le niveau d'élongation des fibres est proportionnelle au niveau de contraction de ces muscles. De fait, des modifications fonctionnelles et posturales de la mandibule ont une conséquence directe sur l'activité neuromusculaire des muscles de la face.

Concernant les malocclusions de classe III, malgré le manque d'étude concernant leur prise en charge interceptive, nous pouvons supposer qu'un changement neuro-musculaire s'opère puisque la position de la mandibule est modifiée. D'avantage d'études sur ce sujet sont à soumettre pour palier à ce manque de données.

Le tableau ci-dessous résume l'ensemble des résultats obtenus dans les études citées :

Auteur et année de l'étude	Type d'étude	Population étudiée			Thérapeutique utilisée	Activité musculaire évalué par un EMG de surface
(Saccucci et al. 2011)	Essai clinique comparative avec groupe contrôle	15 patients en DM avec classe II.1	15 patients en DM en normocclusion			Éducateur fonctionnel Muscles orbiculaires : ↗ Du tonus musculaire entre T0, T1 et T2.
(Uysal et al. 2012)	Essai clinique comparatif en groupes parallèles	20 patients en DM en classe II.1 recevant un traitement par EF	20 patients en DM et en classe II1 non traités			Éducateur fonctionnel pour le groupe traité - Temporal : ↘ du tonus dans le groupe traité en OIM, et ↗ dans le groupe contrôle - Mentalis : ↘ de l'activité après 6 mois d'EF - Orbiculaire : ↗ du tonus après EF - Masséter : ↘ dans le groupe traité ; ↗ dans le groupe contrôle
(Miralles et al. 1988)	Essai clinique	15 patients en DA avec classe II squelettique				Activateur d'Andresen - Masseter et temporal : ↗ De l'activité lors de la déglutition , pas de changements après thérapeutique, pas de changements au repos.
(Ingervall et Bitsanis 1986)	Essai clinique Comparatif en groupes parallèles	Groupe A : 24 patients en classe II.1	Groupe B : 15 patients en classe II.1	Groupe C : 16 patients en classe I DDM		Groupe A : une partie traitée par Activateur de Herren et l'autre par Activateur d'Andresen Groupe B : FEO à traction haute Groupe C : Multi-attaches - Muscle temporal antérieur et postérieur : pas de différence entre les groupes au repos ; en contraction maximum, ↘ dans le Groupe A activateur de Herren , groupe B et C.

(Ingervall et Thüer 1991)	Essai clinique	15 patients en DA en classe II.1	Activateur	<p>-Temporal postérieur :  Du tonus entre T1 et T3 au repos en  En ICM</p> <p>-Temporal antérieur et Masseter :  du tonus entre T1 et T3 lors de la mastication</p> <p>-Digastrique antérieur :  du tonus entre T1 et T3 au repos</p>
(Stavridi et Ahlgren 1992)	Essai clinique	10 patients en classe II.1	Oral Screen Activator	<p>-Masséter :  du tonus après 3 mois de port</p> <p>-Mentalis :  de l'activité lors de la déglutition,  au repos avec une fermeture labiale</p>
(Erdem et al. 2009)	Essai contrôlé randomisé	<p>25 patients d'environ 11 ans présentant une classe II squelettique et classe II.1 dentaire :</p> <ul style="list-style-type: none"> -15 patients sont traités -10 patients non traités représentent le groupe contrôle 	Activateur d'Andresen	<p>-Muscle temporal antérieur et masseter :  du tonus plus importante dans le groupe traité entre T1 et T2</p> <p>-Muscle orbiculaire:  du tonus entre T1 et T2</p>

(Du et Hägg 2003)	Essai clinique	23 patients en classe II.1	Bielle de Herbst scellée sur bagues avec FEO à traction haute	<p>-Muscle temporal : du tonus de 0 à 2 mois puis jusqu'après la phase de contention</p> <p>-Muscle masséter : du tonus jusqu'à la période de contention</p>
(Leung et Hägg 2001)	Essai clinique	Patients présentant une classe II.1	Bielle de Herbst scellée sur bagues	<p>-Muscle temporal et masséter : du tonus de 0 à 2 mois puis à 6 mois de port.</p>

EF : éducateur fonctionnel ; DA : denture adolescente ; DM : denture mixte ; FEO : force extra-orale

Tableau 7 : Modifications neuro-musculaires opérant lors d'une thérapeutique interceptive du sens sagittal

En conclusion, l'ensemble des thérapeutiques interceptives montrent des changements sur la sphère neuro-musculaire. En effet, les malocclusions des dimensions transversale ou sagittale entraînent des déséquilibres musculaires notamment au niveau du masséter et du temporal. Puis suite à leur correction, soit à l'aide d'un éducateur fonctionnel, soit par des propulseurs mandibulaires, on assiste globalement à une normalisation des fonctions musculaires.

Il ressort alors de l'ensemble des études citées les points fondamentaux ci-dessous :

- Après une expansion transversale , **le tonus musculaire du masséter et du temporal augmente** ((Kecik et al. 2007) (Martín et al. 2012) (De Rossi et al. 2009) ;
- Une normalisation et une symétrisation musculaire apparaît après un traitement d'interception de la dimension transversale (Piancino 2016) ;

- Après utilisation d'un éducateur fonctionnel pour une classe II.1, une **diminution du tonus du masséter et du faisceau antérieur du muscle temporal est observée** (Uysal et al. 2012) ;
- Certains auteurs évoquent **une augmentation de l'activité musculaire du masséter et du faisceau antérieur du temporal lors d'un traitement par activateur** (Erdem et al. 2009) (Miralles et al. 1988) ;
- Ces résultats sont contredits par plusieurs études mentionnant **une diminution significative des valeurs EMGs de ces deux muscles** (Ingervall et Bitsanis 1986) (Ingervall et Thüer 1991) ;
- Cependant, il émane d'autres études que **l'activité musculaire du masséter et du temporal diminue au début d'une thérapie interceptive** de classe II puis augmente après plusieurs mois (Erdem et al. 2009) (Du et Hägg 2003) ;
- La faible activité musculaire au départ, pourrait être expliquée par **une instabilité occlusale et une absence de stimulation des fibres musculaires** (Du et Hägg 2003) (Leung et Hägg 2001) ;
- Enfin , **une diminution significative du tonus musculaire du faisceau postérieur du temporal (muscle rétropulseur de la mandibule)** est à noter lors d'une thérapie de correction de classe II par un activateur (Ingervall et Bitsanis 1986).

3.1.2 L'EMG dans la prise en charge active des thérapies orthodontiques

La forme des arcades dentaires et le positionnement des dents dans les trois dimensions de l'espace sont en étroite relation avec l'ensemble de la sphère neuro-musculaire. Une étude de Grossman et al en 1961 évoque que pour un même patient, lorsque l'occlusion se modifie, les enregistrements électromyographiques se modifient également (Grossman et al. 1961). Après les thérapies orthodontiques fixes, et notamment pour les malocclusions de classes II ou III, la répartition des charges occlusales diffère et suppose une modification et une adaptation au niveau musculaire.

De Souza et al en 2008, mènent une étude comparant deux groupes de patients entre 13 et 30 ans : un groupe de 17 patients en classe II.1 traités en multi-attaches avec extractions des quatre premières prémolaires, et un groupe contrôle de 17 sujets présentant une occlusion de classe I sans encombrement. Les investigateurs évaluent la posture linguale et mesure la longueur d'arcade avant le traitement (T0) et après 24 mois de traitement (T1). Puis, une électromyographie de surface est réalisée au niveau du muscle mentonnier et du muscle supra-hyoïdien lors d'un mouvement de succion et de déglutition d'une gorgée d'eau à T1. Le périmètre d'arcade diminue significativement après la thérapeutique ($p < 0,005$) mais il n'existe pas de différence significative au niveau de la posture linguale avant et après traitement. **Au niveau musculaire, les enregistrements électromyographiques ne montrent pas de différence significative entre le groupe contrôle et le groupe traité à T1. Ces résultats évoquent une normalisation de la fonction musculaire après la thérapeutique orthodontique** (de Souza et al. 2008).

L'étude de l'analyse musculaire avant, au cours, et après les thérapeutiques orthodontiques fixes fait défaut dans la littérature actuelle.

Malgré l'absence d'études ciblées sur l'impact des thérapeutiques orthodontiques fixes au niveau musculaire, quelques auteurs se penchent sur la relation entre la douleur engendrée par les traitements orthodontiques et la musculature.

Ainsi, Goldreich et al en 1994 mettent en lien les traitements multi-attaches et la douleur causée par l'ajustement des fils orthodontiques. Cette étude comprend 22 patients. Un enregistrement EMG est réalisé après l'augmentation de la section de l'arc et en remettant le même arc chez un même sujet afin d'obtenir un effet placebo. **En augmentant la section de l'arc, le tonus musculaire des masséters diminue en comparaison avec le placebo lors de la mastication ($p < 0,05$) (Goldreich et al. 1994)**. L'augmentation de la section d'arc entraîne une stimulation des récepteurs parodontaux de la douleur, et déclenche un mécanisme réflexe d'inhibition de la voie de signalisation des muscles élévateurs de la mandibule (agonistes), à savoir le muscle masséter. Il s'agit du modèle développé par Lund et al au sujet de l'implication des propriocepteurs parodontaux dans la douleur (Lund et Lamarre 1973).

Miyamoto et al en 1996 analysent l'activité du muscle masséter chez un patient de 25 ans, présentant une classe II et traité par multi-attaches avec 4 extractions de prémolaires. Les enregistrements EMGs sont réalisés tout au long du traitement. **Durant les premiers mois, le nombre de « pics » d'activité musculaire du masséter diminuent fortement et correspondent aux jours suivant l'ajustement des arcs. Lors de la dépose de l'appareillage, le schéma musculaire se rapproche du schéma pré-thérapeutique. Six mois après la fin de traitement, le nombre de pics musculaires est constant et pratiquement identique à l'activité musculaire avant le traitement** (Miyamoto et al. 1996). Cette étude de cas suggère que les changements musculaires coïncident avec l'inconfort et la douleur ressentie lors du traitement orthodontique. Ces résultats suivent ceux de Goldreich et al en 1994 et valident également la théorie de Lund et al expliquant que d'autres stimuli parodontaux peuvent entraîner une diminution du tonus musculaire.

Enfin, Michelotti et al en 1999 s'intéressent aux changements sensoriels et moteurs des muscles masticateurs induits par un séparateur assimilé à une douleur orthodontique. Le séparateur est placé en mésial et distal des premières molaires chez 14 patients. Il sera déposé après 24 heures et après 10 minutes pour chaque patient selon une randomisation en double aveugle. La douleur évaluée par l'échèle VAS augmente significativement après 4 heures de pose du séparateur. **Les valeurs électromyographiques des muscles temporaux et masséters diminuent significativement lorsque le séparateur est laissé 24 heures. Au contraire, après une dépose des séparateurs à 10 minutes, aucune différence significative du tonus musculaire n'est à noter** (Michelotti et al. 2019).

Finalement, l'impact des déplacements dentaires au cours des thérapeutiques orthodontiques fixes est très peu étudié dans la littérature. **Certains auteurs concluent à une normalisation des fonctions musculaires après un traitement multi-attaches de classe II.1 (de Souza et al. 2008).**

Cependant, la douleur engendrée par les traitements orthodontiques actifs aurait un impact sur l'environnement neuro-musculaire. **En effet, la douleur induite par l'augmentation de la section d'arc ou bien la mise en place de séparateurs, aboutit à une diminution du tonus musculaire des muscles élévateurs de la mandibule comme le muscle masséter et le faisceau**

antérieur du muscle temporal (Goldreich et al. 1994; Miyamoto et al. 1996; Michelotti et al. 1999). Cette conclusion fait écho au « modèle d'adaptation de la douleur » de Lund et al. Lors d'un signal « douleur », les afférences nociceptives inhibent la voie de production des motoneurones agonistes et activent la voie de production des muscles antagonistes (Lund et Lamarre 1973). **Les muscles élévateurs de la mandibule étant considérés comme des agonistes voient alors leur activité musculaire diminuer lors d'une sensation douloureuse et donc au cours d'un traitement orthodontique.** On pourrait supposer que cette chute de l'activité musculaire, entraîne des changements au niveau des contacts occlusaux. **Cela pourrait alors être l'un des facteurs de perte d'ancrage dans les thérapeutiques.**

Un tableau récapitulatif des études citées est présenté ci-dessous :

Auteur et année de l'étude	Type d'étude	Population étudiée		Thérapeutique utilisée		Activité musculaire évalué par un EMG de surface
(de Souza et al. 2008)	Étude clinique comparative	17 sujets en classe II1 entre 13 et 30 ans	17 sujets de 13 à 30 ans en classe I sans DDM : groupe contrôle	Multi-attaches avec extractions des 4 PM dans le groupe atteint		Mentalis et du M. supra-hyoïdien : Normalisation du tonus après thérapeutique
(Goldreich et al. 1994)	Étude clinique comparative intra-sujets	22 patients âgés de 11 à 15 ans suivi pour un traitement orthodontique		Traitement par multi-attaches		M. Masséter : ↘ Du tonus avec une section d'arc supérieure.
(Miyamoto et al. 1996)	Étude de cas	1 patient âgé de 22 ans présentant une classe II squelettique, dentaire et DDM		Traitement multi-attaches de 18 mois avec 4 extractions de PM		M. Masséter : -2 à 5 mois : ↘ du tonus -Fin du traitement : ↗ du tonus -6 mois contention : Tonus quasi-similaire au tonus pré-thérapeutique
(Michelotti et al. 1999)	Essai clinique randomisée en double aveugle	14 sujets âgés d'environ 26,6 ans		Groupe expérimental : Séparateurs placés en mésial et distal des 1ères molaires pendant 24h	Groupe contrôle : Séparateurs placés en mésial et distal des 1ères molaires retirés après 10 minutes.	M. Masséter et M. Temporal : -séparateur déposé après 24h : ↘ de l'activité musculaire -séparateur déposé après 10 min : pas de différence significative avec ou sans séparateurs

PM : prémolaires ; M : Muscles

Tableau 8 : Variations du tonus musculaires au cours des thérapeutiques orthodontiques actives

3.2 L'électromyographie dans la prise en charge ortho-chirurgicale

Dans le cadre d'une prise en charge ortho-chirurgicale, l'impact fonctionnel à court et long terme sur les muscles masticateurs est imprécis. Selon Westesson et al, l'ostéotomie verticale du ramus permettant la correction de la prognathie mandibulaire, induit une décroissance de la masse musculaire au profit d'une augmentation des tissus graisseux (Westesson et al. 1991). Il est alors intéressant d'évaluer si le tonus musculaire varie avec la chirurgie orthognathique que ce soit lors de la correction de la classe II ou de la classe III squelettique.

Frongia et al en 2013, réalisent une étude comprenant 17 patients, d'âge moyen 22,5 ans, présentant une classe III squelettique et dentaire associée à un inversé d'articulé antérieur et postérieur bilatéral. Tous ces patients sont appareillés par un multi-attaches pour une durée moyenne de 36 mois +/- 12 mois. Une chirurgie de recul mandibulaire avec ou sans ostéotomie de Lefort 1 y est associée. Les enregistrements EMGs sont réalisés au niveau des muscles masséters et temporaux antérieurs en serrant les dents à T0 et à T1 soit 6-8 mois après la fin du traitement ortho-chirurgical. **Il en ressort une symétrisation droite et gauche de l'activité musculaire après chirurgie, sachant qu'à T0, une dominance musculaire côté droit est présente chez ces patients. Une diminution de la dominance musculaire massétérine ainsi qu'une équilibration musculaire est à noter.** Ces résultats montrent une bonne capacité d'harmonisation musculaire notamment chez l'adulte. **Une activité musculaire équilibrée pourrait alors être le signe d'une adaptation neuro-musculaire au nouveau contexte occlusal post-chirurgical, et le garant d'une stabilité après une thérapeutique ortho-chirurgicale (Frongia et al. 2013).**

Ces résultats s'appuient sur une étude menée en 2009 par Di Palma. Celle-ci comprend 19 patients âgés de 17 à 34 ans, nécessitant un procédé ortho-chirurgical et répartis en deux groupes. Un groupe de patient présente une classe II avec rétrognathie mandibulaire qui nécessite une ostéotomie sagittale d'avancée mandibulaire et un autre présente une classe III, traitée par une chirurgie de recul mandibulaire et d'avancée maxillaire. Un enregistrement électromyographique est réalisé au niveau des muscles masticateurs avant le début du traitement à T0, puis 6-8 mois après la fin du traitement lorsque les patients ont recouvert

leur capacité masticatoire. **Les investigateurs établissent une amélioration et une normalisation des index de symétrisation musculaire des muscles temporaux et masséters à T1. L'augmentation du tonus de ces muscles est plus importante lors du mouvement de recul mandibulaire que lors de l'avancée mandibulaire. Selon les auteurs, l'amélioration et la symétrisation neuro-musculaire est associée à une meilleure stabilité occlusale post chirurgicale** (Di Palma et al. 2009). L'électromyographie de surface, en tant qu'outil non invasif, pourrait être utilisé dans le suivi de ces patients afin de « monitorer » le processus de rééducation et d'adaptation musculaire à ce nouvel environnement occlusal.

L'équipe de Kim et al, dans une étude récente de juillet 2019, se penche sur l'impact de la chirurgie orthognathique sur l'activité musculaire des patients présentant une classe III squelettique avec asymétrie faciale. Pour cela, 27 patients en denture adulte et en classe III squelettique sont inclus. Deux groupes sont établis : un groupe expérimental avec une asymétrie faciale et une déviation du menton ; et un groupe contrôle sans asymétrie. **Le tonus musculaire des muscles masséters et temporaux ne varient pas après la chirurgie pour les deux groupes. De plus, entre T0 et T1, soit 7 à 8 mois après la chirurgie orthognathique, la dominance temporale fait place à une dominance massétérine à T1, dans le groupe expérimental et dans le groupe contrôle.** Or, dans l'étude de Frongia et al, la dominance massétérine avant la chirurgie diminue et une normalisation des fonctions est observée. **Ainsi, 7 à 8 mois après la chirurgie orthognathique, les patients traités pour une classe III asymétrique retrouvent des valeurs d'activité musculaire semblables à celles des patients classe III « contrôles » (Kim et al. 2019).** Cela évoque une harmonisation de leur fonction musculaire après un traitement ortho-chirurgical, conclusion évoquée par les études précédentes.

En 2008, Sforza et al s'intéressent aux modifications esthétiques et neuromusculaires engendrées par la chirurgie. Leur étude est menée sur 8 patients âgés de 18 à 36 ans présentant une classe III squelettique avec une asymétrie modérée à sévère. Le traitement consiste en une prise en charge ortho-chirurgicale, avec une chirurgie de recul mandibulaire et une ostéotomie de Le fort 1 d'avancée maxillaire. Une analyse morphologique faciale des tissus mous et un enregistrement électromyographique sont réalisés à T0, environ 2 mois

avant la chirurgie et à T1, après la thérapeutique ortho-chirurgicale soit en moyenne 10,5 mois après la chirurgie. Les analyses EMGs sont réalisées au niveau des muscles masséters et des faisceaux antérieurs des temporaux droits et gauches au repos et lors de la contraction maximale volontaire de chaque patient. **Après la chirurgie, les index de symétrisation musculaire augmentent, pour tendre vers la normale. Mais ces valeurs restent significativement inférieures aux valeurs de référence.** Concernant l'analyse morphologique, l'inclinaison des plans faciaux se rapprochent des valeurs normales après la chirurgie mais restent cependant différents (Sforza et al. 2008). Ces résultats sont intéressants et rejoignent ceux de Di palma en 2009, qui montrent une amélioration de la fonction neuro-musculaire sans pour autant avoir d'amélioration significative (Di Palma et al. 2009). De la même manière, il est important d'évaluer après la chirurgie le remodelage esthétique des tissus mous, mais aussi de surveiller tout **l'environnement neuro-musculaire qui a subi des désinsertions pendant la chirurgie et qui implique de retrouver un équilibre musculaire, garant de la stabilité post-chirurgicale.**

La plupart des études concernant l'impact de la chirurgie orthognathique sur la sphère neuro-musculaire porte sur les mouvements de recul mandibulaire pour traiter des classes III squelettiques.

Throckmorton et al en 1995, mènent une étude comparative entre un groupe de 24 femmes présentant une classe II squelettique et nécessitant un traitement ortho-chirurgical d'avancée mandibulaire et un groupe contrôle composé de 26 femmes en classe I. Une analyse de la cinématique mandibulaire ainsi que des enregistrements EMGs des muscles temporaux et masséters sont réalisés avant le traitement orthodontique, avant la chirurgie et à six mois, un an, deux ans et trois ans après la chirurgie. Les mouvements mandibulaires sont limités dans le groupe expérimental pour se rapprocher d'une cinématique normale seulement deux ans après l'opération. **Le tonus musculaire temporal augmente significativement après la chirurgie dans le groupe traité. Il n'y a pas de différence significative entre les valeurs post-chirurgies et le groupe contrôle. Lors de la mastication, le rapport EMG/force de morsure diminue pour l'ensemble des muscles après chirurgie. Les valeurs du rapport sont inférieures de manière significative par rapport au groupe contrôle.** Ainsi, pour une force

masticatrice donnée, les patients ayant subi une chirurgie orthognathique doivent développer moins de force musculaire que les patients du groupe contrôle. **Après une chirurgie, les muscles deviendraient, d'après ces résultats, plus efficaces.** La correction chirurgicale de la rétrognathie mandibulaire montre donc un apport bénéfique sur le plan fonctionnel (Throckmorton et al. 1995).

Ces résultats sont semblables à ceux évoqués par Raustia et al, dans une publication de 1994. Cette étude est menée sur 18 patients dont 12 nécessitant un recul mandibulaire d'environ 6 mm et 6 patients nécessitant une ostéotomie d'avancée mandibulaire d'environ 9 mm. Des enregistrements électromyographiques sont réalisés au niveau des muscles temporaux et masséters sur une période de 2 ans. **Dans les six premiers mois après la chirurgie, le tonus musculaire diminue pour les deux muscles lors de l'intercuspidation maximale (ICM) et lors de la mastication. À trois mois post-chirurgie, les tonus musculaires sont semblables à leurs valeurs pré-chirurgicales, et vont en augmentant à un an puis deux ans après l'opération.** En effet, selon Throckmorton et al, les muscles deviendraient plus efficaces et l'activité musculaire nécessaire à l'obtention d'une intercuspidation maximale serait donc plus faible. De plus, en accord avec Di Palma et al (2009), au fur et à mesure du suivi post chirurgical, l'occlusion de ces patients devient de plus en plus stable, **et l'activité musculaire croît avec la stabilité occlusale** (Di Palma et al. 2009). **De même, plus le déplacement mandibulaire est important, plus le tonus musculaire augmente à trois mois, un an et deux ans après la chirurgie** (Raustia et Oikarinen 1994). Ainsi, l'impact de l'ostéotomie mandibulaire sur la sphère neuro-musculaire à long terme est démontrée.

Toutefois, d'autres auteurs divergent face à une amélioration significative de la fonction musculaire après une chirurgie d'avancée mandibulaire.

En effet, Van den Braber et al en 2004, entreprennent une étude sur 11 patients âgés d'environ 24,8 ans avec une rétrognathie mandibulaire et une classe II.1 en les comparant à 12 sujets d'âge moyen 25,1 ans présentant une classe I squelettique et dentaire. Ils analysent la capacité masticatrice, la force de morsure, et les valeurs EMGs des muscles temporaux antérieurs et masséters avant l'ostéotomie d'avancée mandibulaire puis 1 à 1,5 ans après la chirurgie et enfin à la dépose de l'appareillage orthodontique. La capacité masticatrice

mesurée par la taille des particules mastiquées ne varie pas après le traitement ortho-chirurgicale. De même, la force maximale de morsure avant et après la chirurgie n'est pas modifiée de manière significative, avec des valeurs toujours inférieures au groupe contrôle. **Au niveau des muscles masticateurs, il y a globalement une très légère augmentation des valeurs de l'EMG post-chirurgicale mais non de manière significative et toujours inférieure aux valeurs du groupe contrôle ($p < 0,001$) après la chirurgie.** Le ratio « EMG/force de morsure » ne montre pas de différence avant et après la chirurgie contrairement à l'étude de Throckmorton en 1995. **Ici, le ratio des patients opérés est plus élevé de manière significative que les patients du groupe contrôle et ce même après chirurgie ($p < 0,005$).** Dans ce contexte, **la chirurgie orthognathique ne modifierait pas positivement l'ensemble des fonctions, puisque le cycle masticatoire, et l'activité musculaire des muscles temporaux et masséters ne s'améliorent pas et leurs valeurs restent inférieures au groupe contrôle (van den Braber et al. 2004).**

Finalement, lors d'une chirurgie orthognathique, on assiste à des modifications des bases osseuses mais également de l'occlusion, ce qui aurait un impact sur la sphère neuro-musculaire. L'évaluation de l'activité électromyographique avant, pendant et après la chirurgie pourrait être un indicateur de l'efficacité et de l'adaptation musculaire associées à un nouvel environnement occlusal.

Ainsi, il émane de ces études plusieurs points importants :

- Après une chirurgie orthognathique, **les index de symétrie musculaire augmentent, et montre alors une harmonisation de l'activité musculaire du masséter et du temporal** (Sforza et al. 2008; Di Palma et al. 2009; Frongia et al. 2013)
- Une diminution du tonus musculaire est observée dans les premiers mois post-chirurgie, puis **une augmentation importante notamment de 1 à 2 ans après la chirurgie qui tend à se rapprocher des valeurs de référence** (Raustia et Oikarinen 1994; Throckmorton et al. 1995; van den Braber et al. 2004) ;
- Le tonus musculaire augmente de manière plus importante lors d'un recul mandibulaire que d'une avancée mandibulaire (Di Palma et al. 2009) ;

- Plus la quantité d'avancée mandibulaire est importante plus l'augmentation de l'activité musculaire est importante (Raustia et Oikarinen 1994) ;
- **Les muscles masticateurs après une chirurgie sont plus efficaces** puisque le rapport EMG/Force de morsure diminue : **pour une action masticatrice donnée, les patients opérés doivent développer moins de force musculaire** (Throckmorton et al. 1995) ;

Cependant, d'autres auteurs sont en désaccord concernant l'harmonisation de la fonction musculaire après la chirurgie orthognathique. En effet, Ils n'évoquent pas d'amélioration positive de la chirurgie sur l'équilibre musculaire avec une augmentation du ratio EMG/ force de morsure et donc des muscles masticateurs moins efficaces (van den Braber et al. 2004). De plus, certains ne montrent pas de différence au niveau du tonus musculaire avant et après chirurgie (Kim et al. 2019).

L'électromyographie de surface, comme analyse non invasive, montre tout son intérêt dans le monitoring des thérapeutiques ortho-chirurgicales. **En effet la symétrisation de la fonction musculaire est le garant d'une stabilité occlusale à long terme.**

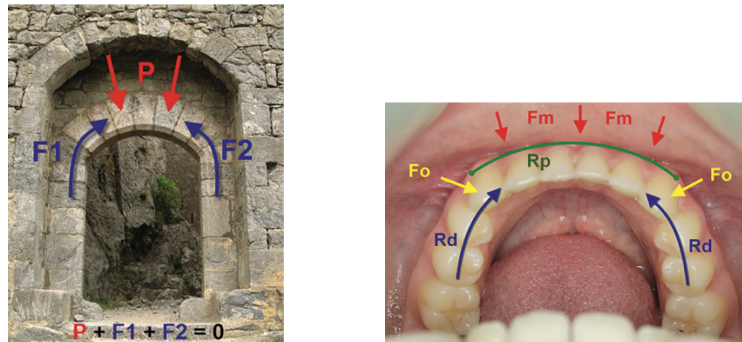
4 Établissement d'un protocole d'étude : Relation entre le tonus musculaire du muscle mentonnier et l'encombrement incisivo-canin mandibulaire

4.1 Contexte scientifique

L'évaluation des dysfonctions musculaires est de plus en plus réalisée à l'aide de l'électromyographie de surface. Les données de la littérature montrent que les principaux muscles étudiés ayant un impact sur les malocclusions et les thérapeutiques orthodontiques sont les muscles temporaux et masséters. Ils possèdent tous deux une action élévatrice de la mandibule.

En revanche, la région mentonnière n'est que très faiblement étudiée. Or, la physiologie de ce complexe musculaire mentonnier est essentielle à appréhender car son action semble impacter la position de l'incisive mandibulaire. Le muscle mentonnier ou Mentalis s'insère au niveau du trou mentonnier et au niveau de la face profonde de la peau du menton. De même, le muscle carré du menton s'insère au-dessus de la fossette mentonnière et sur la face profonde de la lèvre inférieure (Bouchet et Cuilleret 1991). Ces deux muscles se trouvent alors à proximité du parodonte des incisives inférieures et des dysfonctions musculaires pourraient être assimilées à une étiologie potentielle de l'encombrement incisif mandibulaire.

D'après Little, l'encombrement antérieur est la plus fréquente des malocclusions dentaires (Little 1975). Or, la position et l'axe de l'incisive mandibulaire en fin de traitement sont la plupart du temps considérés comme un gage de réussite et de stabilité des thérapeutiques car cette dernière subit des contraintes centripètes par la sangle musculaire labio-mentonnière, des forces centrifuges par la langue et des contraintes occlusales par les incisives et les canines maxillaires. Ainsi en 2018, **Chillès** définit la région incisivo-canine mandibulaire comme un « système mécanique formant une voûte dans laquelle les dents sont l'armature, le parodonte le liant et les forces musculaires et occlusales la charge à soutenir » (Chillès et al. 2018)



*Figure 11 : Similitude entre une arche et la région incisivo-canine mandibulaire
(Chillès et al. 2018)*

Selon Chillès, il existe de nombreuses situations de déséquilibres mécaniques. Si les forces musculaires (Fm) et les forces occlusales (Fo) sont supérieures à la résistance dentaire (Rd), cela induit l'apparition d'un encombrement. Si ces forces sont supérieures à la résistance parodontale, il apparaît alors un affaiblissement parodontal par exemple. La résistance dentaire (Rd) peut être améliorée par l'alignement dentaire grâce aux thérapeutiques orthodontiques. La force occlusale (Fo) exercée par les incisives et canines maxillaires peut également être atténuée par une bonne répartition des contacts occlusaux au cours des traitements orthodontiques. Cependant, on ne peut pas agir sur les résistances parodontales et sur la force musculaire de manière orthodontique.

Ainsi, Chillès et ses collaborateurs préconisent de réaliser une rééquilibration musculaire chirurgicale chez l'enfant et l'adolescent en réséquant les insertions musculaires et en suturant le lambeau au périoste afin d'éviter une réattache des insertions musculaires (Chillès et al. 2018). Cette technique chirurgicale est également préconisée par Waroquy et Bedhet (Bedhet et al. 2001; Waroquy et al. 2002). En effet, l'ensemble de ces auteurs décrivent des résultats satisfaisants au niveau parodontal avec une augmentation de la hauteur de la gencive attachée et une apposition osseuse vestibulaire, sur le plan musculaire, une diminution de la contraction musculaire et une souplesse des lèvres et du sillon labio-mentonnier, et enfin sur le plan orthodontique, un repositionnement spontané de la racine de l'incisive inférieure dans la symphyse. Chez les adultes, Chillès et ses collaborateurs

préconisent une désinsertion musculaire associée à des corticotomies par piézocisions ainsi qu'une greffe osseuse.

Cependant, si on veut réaliser cette chirurgie préventive de manière adaptée, il est nécessaire d'établir un diagnostic précis. Or, la plupart du temps, les déséquilibres musculaires sont évalués de manière empirique par des signes cliniques communément admis tels que (Bedhet et al. 2001 ; Waroquy et al. 2002 ; Chillès et al. 2018) :

- une contraction mentonnière lors d'une fermeture labiale forcée ;
- une crispation labio-mentonnière lors de la déglutition ;
- une insertion haute du muscle mentonnier évaluée par une faible profondeur du vestibule en tractant la lèvre inférieure ;
- une faible hauteur de gencive attachée ;
- un sillon labio-mentonnier marqué.

C'est pourquoi, pour plus de précisions et pour un meilleur diagnostic, il est intéressant d'évaluer les dysfonctions musculaires grâce à un outil fiable et non invasif tel que l'électromyographie de surface.

Aussi, avant d'adopter une attitude préventive chirurgicale face à un encombrement incisivo-canin mandibulaire, il est nécessaire de savoir déceler si cet encombrement incisif est associé à un déséquilibre musculaire notamment du muscle mentonnier.

C'est pourquoi, il apparaît utile d'étudier l'hypothèse selon laquelle « **le tonus musculaire du muscle mentonnier a un impact sur l'encombrement incisivo-canin mandibulaire** ».

Un protocole détaillé permettant de vérifier cette hypothèse est ici présenté. Cependant, la réalisation de l'étude ainsi que l'obtention des données seront ultérieures en attendant l'accord du Comité de Protection de la Personne.

4.2 Objectifs de la recherche

L'objectif principal est d'évaluer à travers une étude la relation entre le tonus musculaire du muscle mentonnier et l'encombrement incisivo-canin mandibulaire.

Les objectifs secondaires sont d'apprécier la relation entre le tonus musculaire du muscle mentonnier avec le biotype parodontal et la divergence faciale.

Il s'agit d'estimer si plus le tonus musculaire est important plus l'encombrement incisivo-canin mandibulaire est important, et si plus le tonus musculaire est important plus le biotype parodontal sera fin ou plus la divergence faciale est faible.

4.3 Critères de jugement

Les critères de jugement principaux utilisés sont :

-l'évaluation grâce à une électromyographie de surface du tonus musculaire du muscle mentonnier obtenu après contraction musculaire du Mentalis ;

-l'évaluation de l'encombrement incisif déterminé par l'indice de Little (Little 1975).

La fonction musculaire est évaluée par **l'électromyographe de surface Wave Plus Wireless EMG** de la marque *Cometa*®, associé à des capteurs sans fil *Pico EMG*. L'absence de totale de câbles réduit les artefacts des mouvements musculaires effectués. Ce dispositif médical non invasif est aux normes CE. Il est distribué en France par la société *Biometrics France*®.

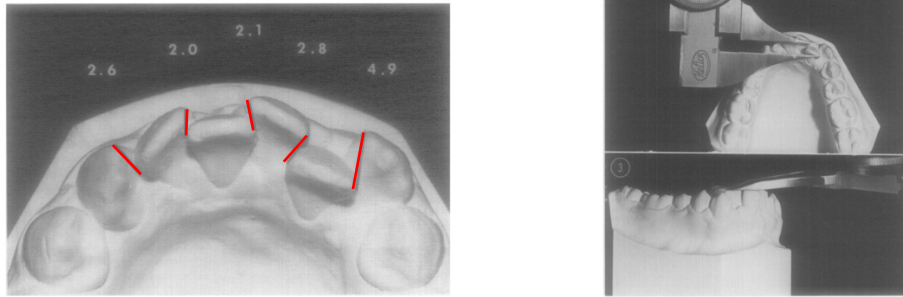


Figure 12 : Certificat de conformité CE Cometa Wave Plus

Source Auteur

L'encombrement incisif, quant à lui, est déterminé par l'indice d'irrégularité décrit par Little en 1975. Cette mesure est réalisée par un pied à coulisse calibré au dixième de millimètres près, sur les modèles mandibulaires coulés pour plus de précisions. Il s'agit de mesurer le déplacement linéaire horizontal des points de contacts anatomiques d'une incisive par rapport au point de contact adjacent. Le pied à coulisse est placé parallèlement au plan occlusal (Little 1975). Cinq mesures sont notées. En fonction de la somme ce celles-ci, Little a défini 5 catégories selon une échelle allant de 0 à 10 :

- 0 : alignement parfait
- 1-3 : Encombrement minime
- 4-6 : Encombrement modéré
- 7-9 : Encombrement sévère
- 10 : Encombrement très sévère



*Figure 13 : Mesure de la distance linéaire entre les points de contacts
(Little 1975)*

Les critères d'évaluation secondaires sont :

- la **divergence faciale** évaluée sur la téléradiographie de profil du patient, examen compris dans le dossier orthodontique, et mesurée par l'angle FMA ;
- le **biotype parodontal** définit de façon binaire, comme « fin » ou « épais » sur des photographies intra-orales de face en occlusion par un examinateur unique externe et en aveugle.

4.4 Population d'étude : critères d'inclusion et de non inclusion

4.4.1 Population d'étude

La population étudiée regroupe les patients venant en première consultation dans le service d'Orthopédie Dento Faciale de l'Hôpital Bretonneau, unique centre participant.

4.4.2 Critères d'inclusion

Les patients inclus dans l'étude sont des patients :

- Consultant à l'hôpital Bretonneau ;
- En denture adolescente ou adulte ;
- Sans antécédents de traitement orthodontique ;
- En bonne santé générale ;
- Ayant signé un consentement libre et éclairé ;

4.4.3 Critères d'exclusion et de non inclusion

Les patients présentant une ou des agénésies multiples, une pathologie musculaire ou un syndrome, un antécédent de chirurgie maxillo-faciale ou une parodontopathie active ne sont pas inclus dans l'étude.

4.4.4 Modalités de recrutement

À l'hôpital Bretonneau, les premières consultations d'ODF sont réalisées par les internes en DES ODF de première année sous la responsabilité des enseignants seniors. L'étude sera proposée à l'ensemble des patients présentant les critères d'inclusion. Les patients présentant les critères de non-inclusion seront exclus de l'étude. Une fiche d'information concernant l'étude et un consentement éclairé sera remis au patient.

4.5 Méthodologie de l'étude

Après avoir recruté le patient, il devra prendre connaissance de la fiche d'information de l'étude et signer le consentement éclairé. Si le patient est mineur, il est nécessaire que le tuteur légal l'accompagne et signe également le consentement éclairé ainsi que l'autorisation des soins compris dans le dossier patient de l'hôpital.

1 Examen Électromyographique (EMG)

Le patient est accompagné dans le box dans lequel est installé l'EMG. Le plateau technique comprend un ordinateur portable avec le logiciel Wave Plus installé, un capteur Pico sans fil avec deux électrodes surface, et un boîtier retranscrivant sur le logiciel les enregistrements de l'EMG. Le numéro du capteur EMG Pico doit être sélectionné sur le logiciel.

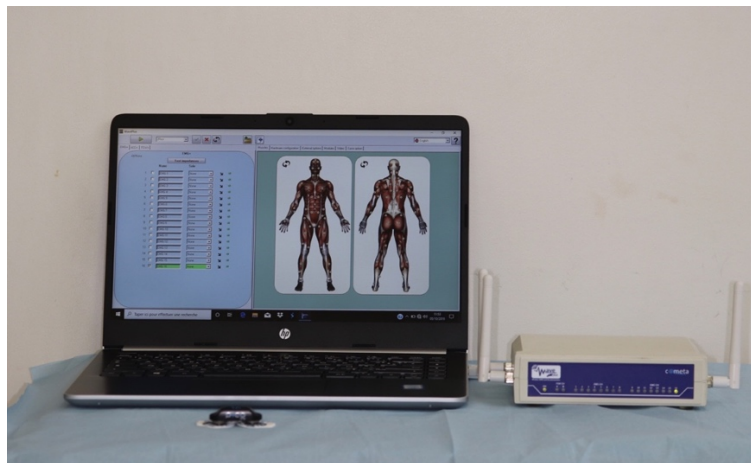


Figure14 : Plateau technique de l'étude pour réaliser un enregistrement EMG

Source : Auteur

Le patient est installé sur le fauteuil redressé et sa tête est placée de sorte à ce que le plan de Francfort soit horizontal. La peau du menton est nettoyée avant de placer les électrodes.

Il est demandé au patient d'éverser sa lèvre, après lui avoir montré, afin de visualiser le sillon labio-mentonnier, en particulier lorsque celui-ci est effacé. Cela donne une indication pour bien placer le capteur. Les électrodes sont placées de façon centrée par rapport au menton, et de sorte à ce que la partie supérieure des électrodes se trouve au niveau du sillon labio-mentonnier.




Figure 15 : Placement des électrodes au niveau du sillon labio-mentonnier chez une patiente avec une inoclusion labiale au repos (à gauche) et lèvres jointes (à droite) sur une vue de trois quarts.

Source : Auteur

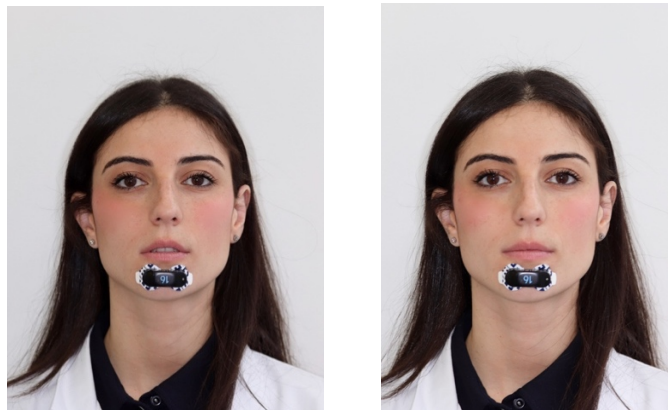


Figure 16 : Placement des électrodes au niveau du sillon labio-mentonnier chez une patiente avec une inoclusion labiale au repos (à gauche) et lèvres jointes (à droite) sur une vue de face.

Source : Auteur

Afin de stimuler le muscle, il est demandé au patient de réaliser le mouvement de « la moue ». Ce mouvement doit être réalisé quatre fois de suite à 2 secondes d'intervalle, et rythmé par le « top » de l'examineur. Le patient qui n'a pas de compétence labiale au départ, doit joindre ses lèvres avant la contraction musculaire.

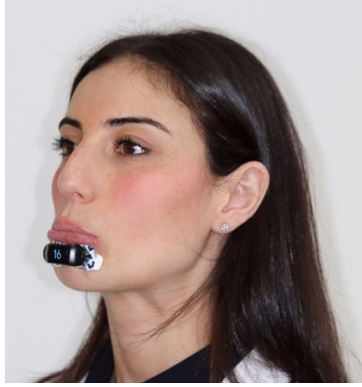

Figure 17 : Mouvement de la moue à réaliser par le patient

Source : Auteur

La réalisation de « la moue » montre bien la crispation et l'aspect peau d'orange des téguments de la peau du menton.

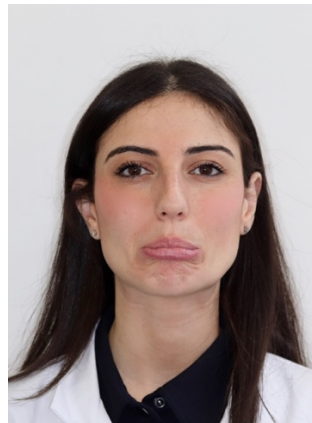

Figure 18 : Aspect de peau d'orange du menton lors de « la moue »

Source Auteur

Pour plus de compréhension, l'examineur réalise la séquence demandée devant le patient.

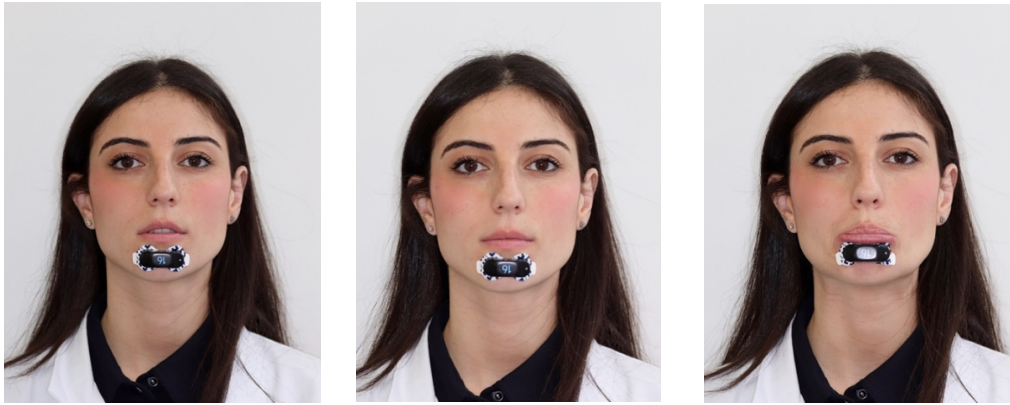


Figure 19 : Séquence de mouvement réalisé par le patient lorsqu'il présente une inoclusion labiale au repos

Source : Auteur

Une fois l'enregistrement terminée, les électrodes sont retirées de la peau du patient. Sur l'écran de l'ordinateur, nous obtenons un graphique représenté sur un repère orthonormé avec en ordonnée les MicroVolts et en abscisse le temps en millisecondes. Ce signal est représenté en rouge. Il est composé de quatre pics correspondant aux quatre contractions musculaires et de période de repos avec un signal quasi-nul en fonction de la présence ou non d'une fermeture labiale forcée.

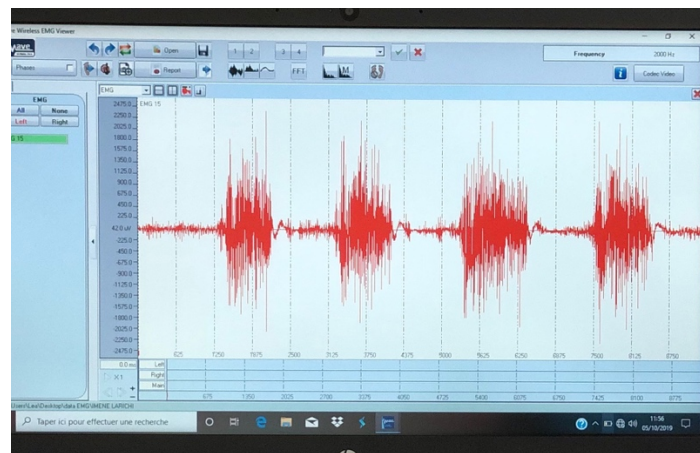


Figure 20 : Signal obtenu après contraction musculaire avec un signal non nul au repos du à une fermeture labiale forcée

Source : Auteur

Pour chaque enregistrement obtenu, un traitement du signal est réalisé sur le logiciel. Le bruit possible est éliminé en filtrant une fois le signal. Puis, pour une analyse plus facile, uniquement

les valeurs absolues seront conservées. De même, l'enveloppe du signal permettra un traitement plus aisé des valeurs obtenues. Enfin, le signal traité est exporté sous forme de tableau sur Excel. Ce tableau est composé d'une colonne de gauche avec le temps en Millisecondes et d'une colonne de droite avec les valeurs de Tension musculaire en Microvolt. Le temps en Millisecondes correspondant à chaque « pic » est noté puis reporté sur Excel afin de repérer le tonus musculaire maximal développé pour chaque « pic ». Les quatre valeurs maximales correspondant aux quatre contractions musculaires sont alors extraites puis sommées afin d'établir une valeur de tonus moyen pour chacun des patients.

2 *L'encombrement mandibulaire*

Pour chaque patient inclus et ayant réalisé l'enregistrement EMG, il est demandé à l'interne le suivant de fournir le modèle d'étude mandibulaire réalisé dans le cadre du bilan orthodontique. Les modèles seront alors scannés par la caméra optique Trios 3Shape®, puis envoyés sur le serveur 3S et stockés sur OrthoAnalyser®. L'indice de Little est alors réalisé par un investigateur unique pour tous les patients, en mesurant le déplacement linéaire des points de contacts anatomiques des quatre incisives mandibulaires sur OrthoAnalyser pour plus de précisions.

Les patients sont alors répartis en deux groupes :

1. Encombrement nul à faible (Indice d'irrégularité < 3)
2. Encombrement modéré ($3 \leq$ Indice d'irrégularité ≤ 6)
3. Encombrement sévère (Index d'irrégularité > 6)

Dans chaque groupe, la somme des moyennes des valeurs maximales des EMGs est effectuée, puis une moyenne globale du tonus musculaire du muscle mentonnier est obtenue.

Ainsi, les moyennes des tonus musculaires des deux groupes sont comparées en utilisant un test de comparaison de moyenne de t-student.

Pour évaluer le **biotype parodontal**, les photographies des patients sont examinées en aveugle par un examinateur unique, représenté par un interne de troisième année de Chirurgie Orale de l'hôpital Bretonneau. Il notera de façon binaire et catégorique s'il s'agit pour lui d'un biotype fin ou d'un biotype épais.

Deux groupes seront alors établis :

1. Groupe biotype fin
2. Groupe biotype épais

Les moyennes du tonus musculaire de chaque groupe seront comparées.

Pour déterminer la **divergence faciale**, l'angle FMA (plan de Francfort/ Plan mandibulaire) sera tracé sur chaque téléradiographie de profil sur Keynote puis évalué en degré grâce à l'application *Angle* sur Mac[®], par un même examinateur.

Ainsi, les patients seront répartis en trois groupes :

1. Hyperdivergence faciale ($FMA > 28^\circ$)
2. Normodivergence faciale ($22^\circ \leq FMA \leq 28^\circ$)
3. Hypodivergence faciale ($FMA < 22^\circ$)

De même, les moyennes du tonus musculaire de chaque groupe seront comparées.

Les données sont recueillies lors des premières consultations d'ODF et après le bilan orthodontique à l'hôpital Bretonneau. Elles sont stockées sur un ordinateur institutionnel dans un fichier protégé par un mot de passe.

L'électromyographe de surface est mis à disposition gracieusement par la société BIOMETRICS France[®], sans contrepartie financière attendue mais avec remerciements et citations dans les publications dans un cadre hospitalo-universitaire.

4.6 Réglementation concernant la recherche sur la personne humaine

L'étude dont le protocole est détaillé plus haut, nécessite alors l'utilisation d'une électromyographie de surface, avec la pose d'électrodes sur la peau, qui même si non invasive nécessite le respect d'une certaine procédure.

En effet, la loi Jardé n° 2012-300 du 5 mars 2012 et appliquée le 16 novembre 2016 est la loi qui régit et encadre les recherches impliquant la personne humaine.

Il existe 3 catégories de recherches :

- Les recherches interventionnelles portant sur des médicaments ;
- Les recherches interventionnelles à risques minimales ;
- Les recherches non interventionnelles.

Notre étude rentre dans le cadre **des recherches interventionnelles à risques et contraintes minimales (RIRM)** dites de catégorie 2°, ne portant pas sur des médicaments. Elle engagerait alors un « Promoteur » responsable de la gestion et du financement de l'étude ainsi que d'un « investigateur ». Un consentement libre, éclairé et exprès du patient doit être obtenu. Une assurance est également requise pour cette catégorie. Enfin, l'étude est menée sur des patients ou des volontaires sains.

Au niveau des démarches administratives, l'enregistrement d'un numéro d'identification de recherche biomédicale (ID-RCB) est requis.

Un **Comité de Protection de la personne** (CPP) est alors désigné de manière aléatoire la **Commission nationale des recherches** (CNR). Une fois l’avis favorable du CPP rendu au sujet de l’étude, la recherche peut être entreprise.

Enfin, concernant la collecte et le traitement des données personnelles, les recherches interventionnelles sont soumises à une procédure très précise décrite par le formulaire MR001 à remplir mais doivent également faire une demande d’autorisation de recherche médicale auprès de la CNIL.

Recherche impliquant la personne humaine Réglementation applicable depuis le 17 Novembre 2016			
Catégorie 1° (RI) <i>Recherches interventionnelles</i>		Catégorie 2° (RIRM) <i>RI à risques et contraintes minimales</i>	Catégorie 3° (RNI) <i>Recherches non interventionnelles</i>
Médicaments <small>(arrêté > Reg. EU Oct 2018)</small>	PS/HPS	PS/HPS, hors médicaments Liste RM fixée par arrêté	Rech. Observationnelles
Promoteur : responsabilité de qualifier la recherche			
Investigateur		Investigateur ou Personne qualifiée	
Patients ou volontaires sains			Bases de données, échantillons biologiques préexistants
Information, Consentement écrit		Information, Consentement exprès	Information, non opposition
N° EudraCT	N° ID-RCB		
Assurance			
Autorisation lieu de Rech.* <small>* Le cas échéant (ex. féra admin chez l'homme)</small>			
Passage par Secr. Commission Nationale des Recherches (CNR) avec Tirage au sort CPP			
Avis favorable CPP			
Autorisation ANSM		Information ANSM	
Conformité MR001		Conformité MR003	
OU En cas de non-conformité à la MR: Demande d'autorisation de recherche médicale CNIL			
Vigilance			
Publication Registre Public			

ANRS Typologie de la recherche impliquant la personne humaine / Confidentiel

Figure 21 : Typologie de la recherche impliquant la personne humaine : catégorisation et démarches à suivre

Source : www.anrs.fr

Dans le cadre hospitalo-universitaire, l’Unité de Recherche Clinique affiliée à l’hôpital dans lequel se déroule l’étude gère les démarches administratives. En effet, un chef de projet est désigné sur chaque projet d’étude, et c’est en échangeant avec lui, qu’un protocole détaillé très précis et réglementé est établi. L’unité de Recherche Clinique dépose alors le dossier complet auprès du CPP.

Dans le cadre de cette étude, l'hôpital Bretonneau dépend de l'Unité de recherche Clinique (URC) de l'hôpital Bichat.

Après avoir contacté le Dr Nathalie Gault, méthodologiste à l'URC de Bichat, celle-ci a pu faire passer le synopsis de l'étude devant un staff. Cependant, un promoteur ainsi qu'un apport financier sont nécessaires afin de se voir affilier un chef de projet qui soutiendrait les démarches administratives dans l'objectif d'obtenir un avis favorable auprès du CPP.

Enfin, pour recevoir un soutien financier, il faudrait déposer une lettre d'intention devant différents appels à projet de recherches et notamment pour le PHRC National.

Ainsi, dans le cadre du temps imparti de mon DES ODF et en raison des conditions sanitaires actuelles, il a été difficile de mettre en place les accords réglementaires préalables à la réalisation de ce protocole. Le protocole d'étude a été soumis à l'URC mais n'a pas encore été instruit du fait du COVID.

5 Conclusion

L'environnement neuro-musculaire influence et est influencé par la morphologie cranio-faciale, l'occlusion, et les thérapeutiques orthodontiques. Le facteur musculaire est trop souvent établi de manière empirique. Or, aujourd'hui, l'électromyographie de surface, en tant qu'outil simple et non invasif, permet une analyse plus pointue de la sphère musculaire en orthodontie.

En effet, l'instabilité occlusale dentoalvéolaire ou squelettique montrent des déséquilibres de l'activité musculaire des muscles masticateurs notamment. Aussi, l'environnement musculaire est étroitement relié à la divergence faciale.

Les thérapeutiques orthodontiques ainsi que le déplacement dentaire et la douleur engendrés par celles-ci, ont un impact sur l'environnement neuro-musculaire. De même, le tonus musculaire varie après une chirurgie orthognathique qui nécessite souvent la désinsertion de certains muscles.

L'électromyographie de surface montre alors tout son intérêt tant à l'étape du diagnostic, qu'en « monitoring » des traitements orthodontiques interceptifs, fixes ou ortho-chirurgicales.

Cependant, la région mentonnière n'est que très faiblement étudiée dans la littérature. Cette région est en étroite relation avec l'incisive mandibulaire et son parodonte. Or, la position de l'incisive mandibulaire est la clé de voûte des traitements orthodontiques. De plus, un bon axe incisif en fin de traitement est un gage de stabilité.

Ainsi, l'étude qui découlera du protocole détaillé précédemment, permettra d'appréhender plus aisément le lien entre le tonus musculaire du muscle mentonnier et l'encombrement dentaire.

Enfin, l'électromyographie de surface pourrait faire partie de notre routine en orthodontie. Elle permettrait un diagnostic plus précis des dysfonctions musculaires souvent présentes et mal reconnues. Les décisions thérapeutiques pourraient alors être abordées différemment.

6 Bibliographie

Ahlgren J. Early and late electromyographic response to treatment with activators. *Am J Orthod.* juill 1978;74(1):88-93.

Alabdullah M, Saltaji H, Abou-Hamed H, Youssef M. Association between facial growth pattern and facial muscle activity: A prospective cross-sectional study. *Int Orthod.* juin 2015;13(2):181-94.

Alarcón JA, Martín C, Palma JC. Effect of unilateral posterior crossbite on the electromyographic activity of human masticatory muscles. *Am J Orthod Dentofac Orthop Off Publ Am Assoc Orthod Its Const Soc Am Board Orthod.* sept 2000;118(3):328-34.

Alarcón JA, Martín C, Palma JC, Menéndez-Núñez M. Activity of jaw muscles in unilateral cross-bite without mandibular shift. *Arch Oral Biol.* févr 2009;54(2):108-14.

Amorim MM, Borini CB, Lopes SLPDC, Tosello DDO, Bérzin F, Caria PHF. Relationship between the angle of the coronoid process of the mandible and the electromyographic activity of the temporal muscle in skeletal Class I and III individuals. *J Oral Rehabil.* 2010;37(8):596-603.

Andrade A da S, Gameiro GH, Derossi M, Gavião MBD. Posterior crossbite and functional changes. A systematic review. *Angle Orthod.* mars 2009;79(2):380-6.

Ayachi FS. Étude du recrutement des unités motrices par analyse du signal EMG de surface [Internet] [These de doctorat]. Compiègne; 2011 [cité 1 juin 2020]. Disponible sur: <https://www.theses.fr/2011COMP1998>

Bedhet N, Manière-Ezvan A, Delamaire M, Jan P, Behaghel M. Hyperactivity of the muscles of the lip and chin and indications for surgery to reduce it. *Orthod Francaise.* 2001;72(4):317-30.

Bouchet A, Cuilleret J. Anatomie topographique, descriptive et fonctionnelle. 1, Le système nerveux central, la face, la tête et les organes des sens. Paris, France: Simep; 1991.

van den Braber W, van der Glas H, van der Bilt A, Bosman F. Masticatory function in retrognathic patients, before and after mandibular advancement surgery. *J Oral Maxillofac Surg Off J Am Assoc Oral Maxillofac Surg.* mai 2004;62(5):549-54.

Brandelet M, Papé R de, Chabre C, Froger F. Electromyographie de surface: apport au diagnostic de la déglutition atypique et aide à la décision thérapeutique. France; 2011.

Calancie B, Molano MR, Broton JG, Bean JA, Alexeeva N. Relationship between EMG and muscle force after spinal cord injury. *J Spinal Cord Med.* 2001;24(1):19-25.

Castroflorio T, Farina D, Bottin A, Piacino MG, Bracco P, Merletti R. Surface EMG of jaw elevator muscles: effect of electrode location and inter-electrode distance. *J Oral Rehabil.* juin 2005;32(6):411-7.

Cha BK, Kim C-H, Baek S-H. Skeletal sagittal and vertical facial types and electromyographic activity of the masticatory muscle. *Angle Orthod.* mai 2007;77(3):463-70.

Chillès J-G, Riemenschneider-Chillès S, Doustkam A-A, Chillès D. Management of the dento-

periodontomuscular imbalances in the incisor–canine mandibular region by labiomental weakening surgery and corticotomy. *J Dentofac Anom Orthod.* 1 avr 2018;21(2):203.

Ciavarella D, Monsurrò A, Padricelli G, Battista G, Laino L, Perillo L. Unilateral posterior crossbite in adolescents: surface electromyographic evaluation. *Eur J Paediatr Dent.* mars 2012;13(1):25-8.

Ciccione de Faria T dos S, Hallak Regalo SC, Thomazinho A, Vitti M, de Felício CM. Masticatory muscle activity in children with a skeletal or dentoalveolar open bite. *Eur J Orthod.* août 2010;32(4):453-8.

Criswell E. *Cram's Introduction to Surface Electromyography.* Jones & Bartlett Publishers; 2010.

De Luca CJ, Adam A, Wotiz R, Gilmore LD, Nawab SH. Decomposition of Surface EMG Signals. *J Neurophysiol.* 1 sept 2006;96(3):1646-57.

De Rossi M, De Rossi A, Hallak JEC, Vitti M, Regalo SCH. Electromyographic evaluation in children having rapid maxillary expansion. *Am J Orthod Dentofacial Orthop.* 1 sept 2009;136(3):355-60.

Di Palma E, Gasparini G, Pelo S, Tartaglia GM, Chimenti C. Activities of masticatory muscles in patients after orthognathic surgery. *J Cranio-Maxillo-fac Surg Off Publ Eur Assoc Cranio-Maxillo-fac Surg.* oct 2009;37(7):417-20.

Du X, Hägg U. Muscular adaptation to gradual advancement of the mandible. *Angle Orthod.* oct 2003;73(5):525-31.

Edouard P. 1 - Notions fondamentales sur la physiologie et la mécanique de la contraction musculaire. In: Edouard P, Degache F, éditeurs. *Guide D'isocinétisme* [Internet]. Paris: Elsevier Masson; 2016 [cité 1 juin 2020]. p. 1-18. Disponible sur: <http://www.sciencedirect.com/science/article/pii/B9782294745911000011>

Erdem A, Kilic N, Eröz B. Changes in soft tissue profile and electromyographic activity after activator treatment. *Aust Orthod J.* nov 2009;25(2):116-22.

Frongia G, Ramieri G, De Biase C, Bracco P, Piancino MG. Changes in electric activity of masseter and anterior temporalis muscles before and after orthognathic surgery in skeletal class III patients. *Oral Surg Oral Med Oral Pathol Oral Radiol.* oct 2013;116(4):398-401.

Goldreich H, Gazit E, Lieberman MA, Rugh JD. The effect of pain from orthodontic arch wire adjustment on masseter muscle electromyographic activity. *Am J Orthod Dentofacial Orthop.* 1 oct 1994;106(4):365-70.

Gomes SGF, Custodio W, Faot F, Del Bel Cury AA, Garcia RCMR. Masticatory features, EMG activity and muscle effort of subjects with different facial patterns. *J Oral Rehabil.* nov 2010;37(11):813-9.

Grossman WJ, Greenfield BE, Timms DJ. Electromyography as an aid in diagnosis and treatment analysis. *Am J Orthod.* 1 juill 1961;47(7):ii-497.

Hogrel J-Y. Clinical applications of surface electromyography in neuromuscular disorders. *Neurophysiol Clin Neurophysiol.* 1 juill 2005;35(2):59-71.

Ingervall B. Facial morphology and activity of temporal and lip muscles during swallowing and chewing. *Angle Orthod.* oct 1976;46(4):372-80.

Ingervall B, Bitsanis E. Function of masticatory muscles during the initial phase of activator treatment.

Eur J Orthod. août 1986;8(3):172-84.

Ingervall B, Thüer U. Temporal muscle activity during the first year of Class II, Division 1 malocclusion treatment with an activator. Am J Orthod Dentofacial Orthop. 1 avr 1991;99(4):361-8.

Iodice G, Danzi G, Cimino R, Paduano S, Michelotti A. Association between posterior crossbite, skeletal, and muscle asymmetry: a systematic review. Eur J Orthod. déc 2016;38(6):638-51.

Kecik D, Kocadereli I, Saatci I. Evaluation of the treatment changes of functional posterior crossbite in the mixed dentition. Am J Orthod Dentofacial Orthop. 2007;131(2):202-215.

Kim K-A, Park H-S, Lee S-Y, Kim S-J, Baek S-H, Ahn H-W. Short-term changes in muscle activity and jaw movement patterns after orthognathic surgery in skeletal Class III patients with facial asymmetry. Korean J Orthod. juill 2019;49(4):254-64.

Krivickas LS, Taylor A, Maniar RM, Mascha E, Reisman SS. Is spectral analysis of the surface electromyographic signal a clinically useful tool for evaluation of skeletal muscle fatigue? J Clin Neurophysiol Off Publ Am Electroencephalogr Soc. mars 1998;15(2):138-45.

Labarre-Vila A. Électromyographie de surface et fonction musculaire en pathologie. Rev Neurol (Paris). 1 avr 2006;162(4):459-65.

Leung DK, Hägg U. An electromyographic investigation of the first six months of progressive mandibular advancement of the Herbst appliance in adolescents. Angle Orthod. juin 2001;71(3):177-84.

Little RM. The irregularity index: a quantitative score of mandibular anterior alignment. Am J Orthod. nov 1975;68(5):554-63.

Lund JP, Lamarre Y. The importance of positive feedback from periodontal pressoreceptors during voluntary isometric contraction of jaw-closing muscles in man. J Biol Buccale. déc 1973;1(4):345-51.

Maffei C, Garcia P, Biase NG de, Camargo E de S, Vianna-Lara MS, Grégio AMT, et al. Orthodontic intervention combined with myofunctional therapy increases electromyographic activity of masticatory muscles in patients with skeletal unilateral posterior crossbite. Acta Odontol Scand. 1 mai 2014;72(4):298-303.

Martín C, Palma JC, Alamán JM, Lopez-Quiñones JM, Alarcón JA. Longitudinal evaluation of sEMG of masticatory muscles and kinematics of mandible changes in children treated for unilateral cross-bite. J Electromyogr Kinesiol Off J Int Soc Electrophysiol Kinesiol. août 2012;22(4):620-8.

Marur T, Tuna Y, Demirci S. Facial anatomy. Clin Dermatol. 1 janv 2014;32(1):14-23.

McNamara JA. Neuromuscular and skeletal adaptations to altered function in the orofacial region. Am J Orthod. déc 1973;64(6):578-606.

Michelotti A, Farella M, Martina R. Sensory and motor changes of the human jaw muscles during induced orthodontic pain. Eur J Orthod. août 1999;21(4):397-404.

Michelotti A, Rongo R, Valentino R, D'Antò V, Bucci R, Danzi G, et al. Evaluation of masticatory muscle activity in patients with unilateral posterior crossbite before and after rapid maxillary expansion. Eur J Orthod. 23 janv 2019;41(1):46-53.

Miralles R, Berger B, Bull R, Manns A, Carvajal R. Influence of the activator on electromyographic activity of mandibular elevator muscles. *Am J Orthod Dentofacial Orthop.* 1 août 1988;94(2):97-103.

Miralles R, Hevia R, Contreras L, Carvajal R, Bull R, Manns A. Patterns of electromyographic activity in subjects with different skeletal facial types. *Angle Orthod.* 1 déc 1991;61(4):277-84.

Miyamoto K, Ishizuka Y, Tanne K. Changes in masseter muscle activity during orthodontic treatment evaluated by a 24-hour EMG system. *Angle Orthod.* 1 juin 1996;66(3):223-8.

Moller E. The chewing apparatus. An electromyographic study of the action of the muscles of mastication and its correlation to facial morphology. *Acta Physiol Scand Suppl.* 1966;280:1-229.

Moreno I, Sánchez T, Ardizzone I, Aneiros F, Celemin A. Electromyographic comparisons between clenching, swallowing and chewing in jaw muscles with varying occlusal parameters. *Med Oral Patol Oral Cirugia Bucal.* 1 mars 2008;13(3):E207-213.

Moss ML. The functional matrix hypothesis revisited. 1. The role of mechanotransduction. *Am J Orthod Dentofac Orthop Off Publ Am Assoc Orthod Its Const Soc Am Board Orthod.* juill 1997;112(1):8-11.

Moyers RE. Temporomandibular muscle contraction patterns in Angle Class II, Division 1 malocclusions: An electromyographic analysis. *Am J Orthod.* 1 nov 1949;35(11):837-57.

Nishi SE, Basri R, Alam MK, Komatsu S, Komori A, Sugita Y, et al. Evaluation of masticatory muscles function in different malocclusion cases using surface electromyography. *J Hard Tissue Biol.* 2017;26(1):23–28.

Nishi SE, Basri R, Rahman NA, Husein A, Alam MK. Association between muscle activity and overjet in class II malocclusion with surface electromyography. *J Orthod Sci.* 2018;7:3.

Pancherz H. Activity of the temporal and masseter muscles in class II, division 1 malocclusions. An electromyographic investigation. *Am J Orthod.* juin 1980;77(6):679-88.

de Papé R, Brandelet M, Chabre C, Froger F. Électromyographie de surface : apport au diagnostic de la déglutition atypique et aide à la décision thérapeutique. *Rev Orthopédie Dento-Faciale.* oct 2012;46(4):395-404.

Piancino MG. Effects of therapy on masseter activity and chewing kinematics in patients with unilateral posterior crossbite. *Arch Oral Biol.* 2016;7.

Piancino MG, Farina D, Talpone F, Merlo A, Bracco P. Muscular activation during reverse and non-reverse chewing cycles in unilateral posterior crossbite. *Eur J Oral Sci.* avr 2009;117(2):122-8.

Piancino MG, Isola G, Merlo A, Dalessandri D, Debernardi C, Bracco P. Chewing pattern and muscular activation in open bite patients. *J Electromyogr Kinesiol Off J Int Soc Electrophysiol Kinesiol.* avr 2012;22(2):273-9.

Raustia AM, Oikarinen KS. Changes in electric activity of masseter and temporal muscles after mandibular sagittal split osteotomy. *Int J Oral Maxillofac Surg.* 1 juin 1994;23(3):180-4.

Saccucci M, Tecco S, Ierardoa G, Luzzi V, Festa F, Polimeni A. Effects of interceptive orthodontics on orbicular muscle activity: a surface electromyographic study in children. *J Electromyogr Kinesiol Off J Int Soc Electrophysiol Kinesiol.* août 2011;21(4):665-71.

- Sforza C, Peretta R, Grandi G, Ferronato G, Ferrario VF. Soft tissue facial planes and masticatory muscle function in skeletal Class III patients before and after orthognathic surgery treatment. *J Oral Maxillofac Surg Off J Am Assoc Oral Maxillofac Surg.* avr 2008;66(4):691-8.
- de Souza DR, Semeghini TA, Kroll LB, Berzin F. Oral myofunctional and electromyographic evaluation of the orbicularis oris and mentalis muscles in patients with class II/1 malocclusion submitted to first premolar extraction. *J Appl Oral Sci Rev FOB.* juin 2008;16(3):226-31.
- Stavridi R, Ahlgren J. Muscle response to the oral-screen activator. An EMG study of the masseter, buccinator, and mentalis muscles. *Eur J Orthod.* oct 1992;14(5):339-49.
- Tecco S, Caputi S, Tete S, Orsini G, Festa F. Electromyographic Activity of Masticatory, Neck and Trunk Muscles of Subjects with Different Mandibular Divergence. *Angle Orthod.* 1 mars 2007;77(2):260-5.
- Tecco S, Tetè S, Festa F. Electromyographic evaluation of masticatory, neck, and trunk muscle activity in patients with posterior crossbites. *Eur J Orthod.* déc 2010;32(6):747-52.
- Throckmorton GS, Ellis E, Sinn DP. Functional characteristics of retrognathic patients before and after mandibular advancement surgery. *J Oral Maxillofac Surg Off J Am Assoc Oral Maxillofac Surg.* août 1995;53(8):898-908; discussion 908-909.
- Tosello DO, Vitti M, Berzin F. EMG activity of the orbicularis oris and mentalis muscles in children with malocclusion, incompetent lips and atypical swallowing--part II. *J Oral Rehabil.* août 1999;26(8):644-9.
- Tsanidis N, Antonarakis GS, Kiliaridis S. Functional changes after early treatment of unilateral posterior cross-bite associated with mandibular shift: a systematic review. *J Oral Rehabil.* 2016;43(1):59-68.
- Ueda HM, Miyamoto K, Saifuddin M, Ishizuka Y, Tanne K. Masticatory muscle activity in children and adults with different facial types. *Am J Orthod Dentofacial Orthop.* 1 juill 2000;118(1):63-8.
- Uysal T, Yagci A, Kara S, Okkesim S. Influence of Pre-Orthodontic Trainer treatment on the perioral and masticatory muscles in patients with Class II division 1 malocclusion. *Eur J Orthod.* 1 févr 2012;34(1):96-101.
- Vianna-Lara MS, Caria PHF, Tosello D de O, Lara F, Amorim MM. Electromyographic activity of masseter and temporal muscles with different facial types. *Angle Orthod.* mai 2009;79(3):515-20.
- Wang M-Q, He J-J, Wang K, Svensson P. Influence of changing occlusal support on jaw-closing muscle electromyographic activity in healthy men and women. *Acta Odontol Scand.* 2009;67(3):187-92.
- Waroquy LA, Lecoq LR, Rompen EH. Intérêt de la désinsertion musculaire pré-radicaire incisive inférieure dans le cadre d'un traitement d'O.D.F. *Rev Orthopédie Dento-Faciale.* 2002;36(1):105-113.
- Westesson PL, Dahlberg G, Hansson LG, Eriksson L, Ketonen L. Osseous and muscular changes after vertical ramus osteotomy. A magnetic resonance imaging study. *Oral Surg Oral Med Oral Pathol.* août 1991;72(2):139-45.
- Woźniak K, Piątkowska D, Lipski M, Mehr K. Surface electromyography in orthodontics - a literature review. *Med Sci Monit Int Med J Exp Clin Res.* 31 mai 2013;19:416-23.
- Yousefzadeh F, Shcherbatyy V, King GJ, Huang GJ, Liu Z-J. Cephalometric and electromyographic study of patients of East African ethnicity with and without anterior open bite. *Am J Orthod Dentofac Orthop*

Off Publ Am Assoc Orthod Its Const Soc Am Board Orthod. févr 2010;137(2):236-46.

Physiologie des systèmes intégrés, les principes et fonctions - Le système membranaire musculaire [Internet]. [cité 1 juin 2020]. Disponible sur: <http://ressources.unisciel.fr/physiologie/co/2e.html>

Les opinions émises dans les dissertations présentées doivent être considérées comme propres à leurs auteurs, sans aucune approbation ni improbation de la Faculté de Chirurgie Dentaire.

Léa ELKOUBY. Établissement d'un protocole d'étude : relation entre le tonus musculaire du muscle mentonnier et l'encombrement incisivo-canin mandibulaire. 2020. 93 p. ill., graph., tabl. Réf. Biblio 87-92

Sous la direction de Mme la Professeure Elvire LE NORCY et la co-direction de Mme la Docteure Samantha HAZAN

Th : Chir Dent. : Université de Paris : 2020

Résumé :

L'environnement neuromusculaire conditionne le développement et la croissance cranio-faciale, l'occlusion et la stabilité des traitements orthodontiques. L'équilibre des forces musculaires est un facteur essentiel pour l'obtention d'un environnement stable. Le plus souvent, l'évaluation des dysfonctions musculaires est réalisée de manière empirique. Or, l'électromyographie de surface est la technique la plus objective et fiable par détection du tonus musculaire.

Contrairement à l'électromyographie intramusculaire, l'électromyographie de surface est non-invasive, sans douleurs. Elle permet de mettre en évidence une relation entre le tonus musculaire et les malocclusions dentaires et squelettiques.

L'objectif de ce travail est de démontrer, à travers une revue de littérature, l'intérêt, en orthodontie, des données recueillies grâce à l'EMG de surface, autant à l'étape du diagnostic qu'à celle de l'élaboration du plan de traitement.

Un protocole d'étude ciblé sur l'évaluation de la relation entre le tonus musculaire du muscle mentonnier, l'encombrement incisif mandibulaire, le parodonte et la divergence faciale étayera ce travail.

Discipline :

Orthopédie-dento-faciale

Mots clés français (fMeSH et Rameau) : malocclusion dentaire (fMeSH) ; électromyographie ; tonus musculaire

Université de Paris
UFR d'odontologie
5, rue Garancière
75006 Paris