



**HAL**  
open science

## Supports pédagogiques en odontologie pédiatrique : anesthésie, prothèse et chirurgie

Morgane Kipper

► **To cite this version:**

Morgane Kipper. Supports pédagogiques en odontologie pédiatrique : anesthésie, prothèse et chirurgie. Médecine humaine et pathologie. 2021. dumas-03411946

**HAL Id: dumas-03411946**

**<https://dumas.ccsd.cnrs.fr/dumas-03411946>**

Submitted on 2 Nov 2021

**HAL** is a multi-disciplinary open access archive for the deposit and dissemination of scientific research documents, whether they are published or not. The documents may come from teaching and research institutions in France or abroad, or from public or private research centers.

L'archive ouverte pluridisciplinaire **HAL**, est destinée au dépôt et à la diffusion de documents scientifiques de niveau recherche, publiés ou non, émanant des établissements d'enseignement et de recherche français ou étrangers, des laboratoires publics ou privés.

UNIVERSITÉ COTE D'AZUR  
FACULTÉ DE CHIRURGIE DENTAIRE  
5, rue du 22<sup>e</sup> BCA, 06300 Nice

# SUPPORTS PEDAGOGIQUES EN ODONTOLOGIE PÉDIATRIQUE -Anesthésie, prothèse et chirurgie-

Année 2021

Thèse n°42-57-20-49

## THÈSE

Présentée et publiquement soutenue devant  
la Faculté de Chirurgie Dentaire de Nice  
Le 19 mars 2021 Par

**Madame Morgane KIPPER**

Née le 9 septembre 1995 à Fréjus  
Pour obtenir le grade de :

**DOCTEUR EN CHIRURGIE DENTAIRE (Diplôme  
d'État)**

---

Examineurs :

Madame le Professeur

Laurence LUPI

Président du jury

Madame le Professeur

Michèle MULLER-BOLLA

Assesseur

Madame le Docteur

Clara JOSEPH

Directeur de thèse

Monsieur le Docteur

Yves ALLARD

Assesseur

Monsieur le Docteur

Éric LEFORESTIER

Membre invité

# CORPS ENSEIGNANT

**FACULTÉ  
DE CHIRURGIE DENTAIRE  
ODONTOLOGIE**



Année universitaire 2020/2021

## CORPS ENSEIGNANT

### 56<sup>ème</sup> section : DEVELOPPEMENT, CROISSANCE ET PREVENTION

#### **Sous-section 01 : ODONTOLOGIE PEDIATRIQUE ET ORTHOPEDIE DENTO-FACIALE**

Professeur des Universités : Mme MANIERE-EZVAN Armelle  
Professeur des Universités : Mme MULLER-BOLLA Michèle  
Maître de Conférences des Universités : Mme JOSEPH Clara  
Maître de Conférences des Universités Associé : Mme OUEISS Arlette  
Assistant Hospitalier Universitaire : Mme AIEM TORT-ALVAREZ Elody  
Assistant Hospitalier Universitaire : Mr CAMIA Julien  
Assistant Hospitalier Universitaire : Mme MASUCCI Caterina

#### **Sous-section 02 : PREVENTION, EPIDEMIOLOGIE, ECONOMIE DE LA SANTE, ODONTOLOGIE LEGALE**

Professeur des Universités : Mme LUPI Laurence  
Maître de Conférences des Universités Associé : Mme BORSA Leslie  
Assistant Hospitalier Universitaire : Mme FREUDO Marie  
Assistant Hospitalier Universitaire : Mme MERIGO Elisabetta

### 57<sup>ème</sup> section : CHIRURGIE ORALE ; PARODONTOLOGIE ; BIOLOGIE ORALE

#### **Sous-section 01 : CHIRURGIE ORALE ; PARODONTOLOGIE ; BIOLOGIE ORALE**

Professeur des Universités : Mme PRECHEUR-SABLAYROLLES Isabelle  
Maître de Conférences des Universités : Mr BENHAMOU Yordan  
Maître de Conférences des Universités : Mr COCHAIS Patrice  
Maître de Conférences des Universités : Mme DRIDI Sophie Myriam  
Maître de Conférences des Universités : Mme RAYBAUD Hélène  
Maître de Conférences des Universités : Mme VINCENT-BUGNAS Séverine  
Maître de Conférences des Universités : Mme VOHA Christine  
Assistant Hospitalier Universitaire : Mr BORIE Gwenaél  
Assistant Hospitalier Universitaire : Mr CHARBIT Mathieu  
Assistant Hospitalier Universitaire : Mme FISTES Elene-Maria

### 58<sup>ème</sup> section : REHABILITATION ORALE

#### **Sous-section 01 : DENTISTERIE RESTAURATRICE, ENDODONTIE, PROTHESES, FONCTION-DYSFONCTION, IMAGERIE, BIOMATERIAUX**

Professeur des Universités : Mme BERTRAND Marie-France  
Professeur des Universités : Mr BOLLA Marc  
Professeur des Universités : Mme BRULAT-BOUCHARD Nathalie  
Professeur des Universités : Mme LASSAUZAY Claire  
Professeur des Universités : Mr MEDIONI Etienne  
Professeur des Universités Associée : Mme CHARAVET Carole  
Professeur des Universités Emérite : Mr ROCCA Jean-Paul  
Maître de Conférences des Universités : Mr ALLARD Yves  
Maître de Conférences des Universités : Mr CEINOS Romain  
Maître de Conférences des Universités : Mme EHRMANN Elodie  
Maître de Conférences des Universités : Mr LAPLANCHE Olivier  
Maître de Conférences des Universités : Mr LEFORESTIER Eric  
Maître de Conférences des Universités : Mme POUYSSEGUR-ROUGIER Valérie  
Assistant Hospitalier Universitaire : Mme ABID Sarah  
Assistant Hospitalier Universitaire : Mme BECQUART Mathilde  
Assistant Hospitalier Universitaire : Mme DEMARTY Laure  
Assistant Hospitalier Universitaire : Mr DUBROMEZ Julien  
Assistant Hospitalier Universitaire : Mme GROSSI Vanina  
Assistant Hospitalier Universitaire : Mr LAMBERT Gary  
Assistant Hospitalier Universitaire : Mr LONJON Jean-Baptiste  
Assistant Hospitalier Universitaire : Mr PARNOT Maximilien

## REMERCIEMENTS

---

A Madame le Professeur Laurence LUPI

*Docteur en Chirurgie Dentaire  
Professeur des Universités- Praticien Hospitalier  
Responsable de sous-section Prévention, Epidémiologie, Economie de la santé,  
Odontologie Légale  
Doyen de la faculté d'Odontologie de Nice*

Je vous remercie d'avoir accepté la présidence de jury. Veuillez trouver dans ce travail le résultat de mon investissement dans l'enrichissement des nouveaux supports d'enseignement de la faculté de Nice. Veuillez croire en mes remerciements sincères et mon plus profond respect.

A Madame le Professeur Michèle MULLER-BOLLA

*Docteur en chirurgie dentaire  
Professeur des Universités- Praticien Hospitalier  
Responsable de sous-section Odontologie pédiatrique et Orthopédie Dento-Faciale*

Je vous remercie d'avoir accepté de siéger dans ce jury de thèse. Veuillez trouver dans ce travail toute ma considération pour l'enseignement et la pédagogie dont vous avez fait preuve à mon intention.

A Madame le Docteur Clara JOSEPH

*Docteur en Chirurgie Dentaire  
Maître de conférence des Universités- Praticien Hospitalier  
Département d'Odontologie Pédiatrique et Orthopédie Dento-Faciale*

Je vous suis reconnaissante d'avoir supervisé ce travail de thèse, résultat d'une coopération de deux ans au cours de laquelle, grâce à vous, j'ai pu acquérir de solides connaissances en odontologie pédiatrique.

Veillez trouver dans cet ouvrage l'expression de toute ma gratitude.

A Monsieur le Docteur Yves ALLARD

*Docteur en chirurgie dentaire  
Maître de conférence des Universités- Praticien Hospitalier  
Département de Dentisterie Restauratrice, Endodontie, Prothèses, Fonction-  
dysfonction, Imagerie, Biomatériaux*

Je vous remercie d'avoir accepté de siéger dans ce jury de thèse.

Veillez trouver dans ma démarche l'expression de ma profonde reconnaissance pour ces années d'apprentissage à vos côtés ainsi que le témoignage de mon profond respect.

A Monsieur le Docteur Éric LEFORESTIER

*Docteur en chirurgie dentaire*  
Maître de conférence des Universités- Praticien Hospitalier  
*Département de Dentisterie Restauratrice, Endodontie, Prothèses, Fonction-  
dysfonction, Imagerie, Biomatériaux*

A vous qui avez eu la gentillesse de m'encadrer pendant ces années d'étude, j'exprime ici ma profonde reconnaissance pour le savoir que vous avez su me transmettre dans la théorie et la pratique.

Veillez trouver dans cet ouvrage le témoignage de toute mon estime.

# TABLE DES MATIERES

---

I.	L'anesthésie un moment clé .....	2
II.	Les principes de base de l'anesthésie .....	3
1.	<b>La solution d'anesthésie</b> .....	<b>3</b>
1.1.	Les molécules anesthésiques.....	4
1.2.	Les vasoconstricteurs .....	5
1.3.	Posologies .....	6
1.4.	Quelles sont les contre-indications et les conduites à tenir ? .....	8
2.	<b>L'anatomie</b> .....	<b>10</b>
3.	<b>La seringue</b> .....	<b>13</b>
3.1.	Les seringues classiques.....	13
3.2.	L'anesthésie par assistance électronique à l'injection .....	13
4.	<b>Les aiguilles</b> .....	<b>20</b>
4.1.	Le design .....	20
4.2.	Les types d'aiguilles.....	20
III.	Préparation à l'anesthésie .....	22
1.	<b>Ergonomie et approche de l'enfant</b> .....	<b>22</b>
2.	<b>Anesthésie muqueuse ou gingivale</b> .....	<b>25</b>
2.1.	Le mode d'action .....	25
2.2.	Le protocole .....	25
IV.	Les anesthésies par infiltration .....	26
1.	<b>L'anesthésie para-apicale</b> .....	<b>26</b>
1.1.	Généralités .....	26
1.2.	Protocole.....	27
1.3.	Vidéos :.....	31
2.	<b>L'anesthésie loco régionale à la mandibule (Epine de Spix)</b> .....	<b>32</b>
2.1.	Généralités .....	32
2.2.	Le protocole .....	33
V.	L'anesthésie intra osseuse.....	35
1.	<b>Généralités</b> .....	<b>35</b>
1.1.	Préparation à l'anesthésie intra-osseuse.....	36
2.	<b>L'anesthésie intra septale</b> .....	<b>37</b>
2.1.	Le mode d'action .....	37

2.2.	Le protocole .....	37
<b>3.</b>	<b>L'anesthésie transcorticale .....</b>	<b>38</b>
3.1.	Le mode d'action .....	38
3.2.	Le protocole .....	38
<b>4.</b>	<b>L'anesthésie ostéocentrale ou trans-septale.....</b>	<b>39</b>
4.1.	Le mode d'action .....	39
4.2.	Le protocole .....	39
<b>5.</b>	<b>Précautions d'emploi .....</b>	<b>40</b>
<b>6.</b>	<b>Protocole .....</b>	<b>41</b>
<b>7.</b>	<b>Vidéo .....</b>	<b>43</b>
<b>VI.</b>	<b>Exemple.....</b>	<b>44</b>
<b>I.</b>	<b>Intérêts en pédodontie .....</b>	<b>46</b>
<b>1.</b>	<b>Étiologies de la perte de dents temporaires et leurs conséquences .....</b>	<b>46</b>
1.1.	Étiologies de la perte des dents temporaires.....	46
1.2.	Conséquences.....	46
<b>2.</b>	<b>Objectifs de la prothèse pédiatrique.....</b>	<b>47</b>
<b>II.</b>	<b>Les couronnes pédiatriques préformées .....</b>	<b>47</b>
<b>1.</b>	<b>Les couronnes pédiatriques préformées métalliques .....</b>	<b>48</b>
1.1.	Avantages.....	48
1.2.	Inconvénients.....	49
1.3.	Matériel .....	49
1.4.	Protocole.....	49
1.5.	Vidéos .....	52
<b>2.</b>	<b>Les couronnes pédiatriques préformées en zircone .....</b>	<b>53</b>
2.1.	Avantages.....	53
2.2.	Inconvénients.....	53
2.3.	Matériel .....	54
2.4.	Protocole.....	54
2.5.	Vidéos.....	57
<b>III.</b>	<b>Les Mainteneurs d'espace fixes .....</b>	<b>58</b>
<b>1.</b>	<b>Design des mainteneurs d'espace.....</b>	<b>58</b>
<b>2.</b>	<b>Indications.....</b>	<b>58</b>
2.1.	Édentement antérieur .....	62



3. Matériel .....	62
4. Protocole .....	62
I. Avulsions simples.....	65
1. Indications.....	65
1.1. Protocole opératoire .....	65
1.2. Curetage et sutures .....	67
2. Matériel .....	68
3. Protocole .....	68
4. Vidéo .....	71
II. Frénectomie .....	72
1. Définition .....	72
2. Indications et étapes .....	73
3. Matériel .....	75
4. Protocole .....	75
5. Vidéo .....	78

## TABLE DES FIGURES

---

Figure 1: Tell Show Do .....	3
Figure 2: Contenu d'une cartouche d'anesthésie (7).....	4
Figure 3: Innervation des maxillaires (33) .....	11
Figure 4: Seringue d'anesthésie conventionnelle en métal.....	13
Figure 5: Seringue Soficoncept (Sofic®).....	13
Figure 6: Prise en main « stylo » du Sleeper One.....	14
Figure 7 : SleeperOne 5 (DHT®) .....	14
Figure 8: Illustration du Quick Sleeper ( DHT®).....	19
Figure 9: Aiguille d'anesthésie en "double biseau" en configuration « lancette » ....	20
Figure 10: aiguille DHT à biseau asymétrique .....	20
Figure 11: Xogel enfant .....	25
Figure 12: Application du Xogel avec un rouleau de coton .....	25
Figure 13: Schéma anesthésie para-apicale.....	28
Figure 14: Anesthésie para-apicale en distal de la dent 65 .....	28
Figure 15 : schéma du positionnement de l'aiguille lors de l'anesthésie tronculaire .	34
Figure 16: Vues occlusale et latérale d'une mandibule et de l'orientation de l'aiguille lors d'une anesthésie à l'épine de Spix (8).....	34
Figure 17: Les différents types d'anesthésies intra osseuses .....	35
Figure 18: Schéma de la pénétration du biseau pour l'anesthésie de la gencive attachée .....	36
Figure 19: Pénétration de l'aiguille obliquement au rempart alvéolaire, apparition d'une lentille blanche en regard du point d'injection, biseau face à la corticale.....	36
Figure 20: Schéma de l'orientation de l'aiguille lors d'une anesthésie intra-septale .	37
Figure 21: Schéma de l'insertion de l'aiguille lors d'une anesthésie transcorticale chez l'enfant.....	39
Figure 22: Illustration de l'angulation de l'aiguille en place dans la corticale. ....	39
Figure 23: Schéma de l'insertion de l'aiguille en direction de l'apex dans le plan vestibulo-lingual. ....	40
Figure 24:Illustration de l'insertion de l'aiguille parallèlement au grand axe des dents proximales.....	40
Figure 25:Photos intrabuccales des arcades d'un enfant de 4 ans polycarié .....	44

Figure 26: Couronne métal sur dent n° 64 .....	48
Figure 27: Coffret de couronnes pédiatriques préformées métal .....	48
Figure 28: Couronne zircone sur dent n°64 .....	53
Figure 29: Coffret de couronnes pédiatriques préformées zircone .....	53
Figure 30: Mainteneur d'espace unilatéral. CPPm sur 85, bras en extension en site de 84. ....	60
Figure 31: Mainteneur d'espace de type "Distal Shoe", CPP sur 54, bras en extension distale. ....	60
Figure 32: Mainteneur d'espace pour édentement en secteur antérieur (51,61). Bagues sur 55 et 65 et arc antérieur. ....	62
Figure 33: Sac folliculaire de 24 visible suite à l'extraction de 64. ....	67
Figure 34: Frein vestibulaire tractant la gencive attachée en regard de 31 .....	73
Figure 35: Tracé d'incision en losange du frein maxillaire médian ( 46) .....	74
Figure 36: Incisions d'un frein lingual ( 49).....	74
Figure 37: Frénectomie du frein médian mandibulaire à la lame froide. ....	75

## TABLE DES TABLEAUX

---

Tableau I : Principales molécules anesthésiques utilisées en odontologie (7) .....	5
Tableau II: effets physiologiques de la noradrénaline et de l'adrénaline .....	6
Tableau III: dose maximale injectable selon la molécule anesthésique .....	6
Tableau IV: Dosage maximal chez l'enfant selon Evers et Haegerstam (19) .....	7
Tableau V: contre-indications aux vasoconstricteurs (34).....	8
Tableau VI: Conduites à tenir en fonction du terrain de l'enfant.....	9
Tableau VII: Possibilités d'anesthésie en fonction de la zone à anesthésier et de l'âge de l'enfant.....	12
Tableau VIII : Utilisations du Sleeper One (10) .....	15
Tableau IX: Différentes aiguilles disponibles.....	21
Tableau X : Points d'appui à adopter lors de l'anesthésie .....	24
Tableau XI: Avantages et inconvénients de l'anesthésie para-apicale .....	26
Tableau XII: Avantages et inconvénients de l'anesthésie locorégionale à la mandibule .....	33
Tableau XIII: Séquences de soins et choix de l'anesthésie .....	45
Tableau XIV: Indications des mainteneurs d'espace (ME) avant l'apparition de la dent de 6 ans. (40),( 42).....	59
Tableau XV: Indication des mainteneurs d'espace (ME) après apparition de la dent de 6 ans lorsque la première molaire temporaire est absente. (40), (42) .....	61
Tableau XVI: Indication des mainteneurs d'espace (ME) après apparition de la dent de 6 ans lorsque la deuxième molaire temporaire est absente. (40) ( 42).....	61
Tableau XVII: Différents motifs d'une avulsion chez l'enfant.....	65
Tableau XVIII: Séparations de racines sur les dents déciduales (48).....	66

# INTRODUCTION

---

L'arrivée en clinique, après deux années d'enseignement exclusivement théorique, est une étape clé dans la vie de l'Étudiant en chirurgie dentaire. C'est l'immersion dans les réalités de la clinique : premières prises en charge de patients, premiers gestes techniques ... Ce nouveau statut de soignant, lourd en responsabilités et en travail personnel, est générateur de difficultés et de stress pour l'étudiant.

L'odontologie pédiatrique constitue un challenge supplémentaire : il faut prodiguer des soins à un enfant en intégrant une prise en charge diagnostique, thérapeutique et relationnelle différente de celle appliquée à l'adulte.

Dans l'optique de faciliter l'apprentissage des gestes thérapeutiques en odontologie pédiatrique, un projet pédagogique, comprenant des fiches et des vidéos a été développé en deux tomes. Un premier travail, auquel nous ferons référence, se concentre sur la consultation et la dentisterie conservatrice. Ce deuxième travail s'articule en trois chapitres : l'anesthésie, la prothèse et la chirurgie en odontologie pédiatrique.

Le chapitre sur l'anesthésie s'intéressera à ses indications, les différentes techniques, posologies et conduites à tenir.

Les chapitres portant sur la prothèse et la chirurgie reprendront les indications pour chaque acte.

A chaque chapitre seront associées les fiches et vidéos en rapport avec le sujet abordé. Les fiches « protocole » et « matériel » complétées par des vidéos, élaborées à l'aide des recommandations des différentes sociétés scientifiques concernées, forment le cœur de ce travail. Ces supports seront intégrés dans le syllabus d'odontologie pédiatrique et par la suite accessible à tout moment depuis le site « DentaPoche » mis en place par la faculté de chirurgie dentaire de l'Université Nice Côte d'Azur.

# CHAPITRE I : L'anesthésie

---

L'anesthésie conditionne le succès et la bonne réalisation du soin. Chez l'enfant tout particulièrement, la maîtrise d'une anesthésie sans douleur permet d'établir ou renforcer la relation de confiance entre le dentiste et le jeune patient et conditionne le bon déroulement du rendez-vous et des suivants.

La maîtrise de ce geste repose sur la connaissance de l'anatomie, des variations physiologiques propres à l'enfant et au type d'anesthésie. Les différentes techniques d'anesthésie utilisées chez l'enfant seront développées ici, excepté les anesthésies intra-ligamentaires qui ne sont pas recommandées chez l'enfant.

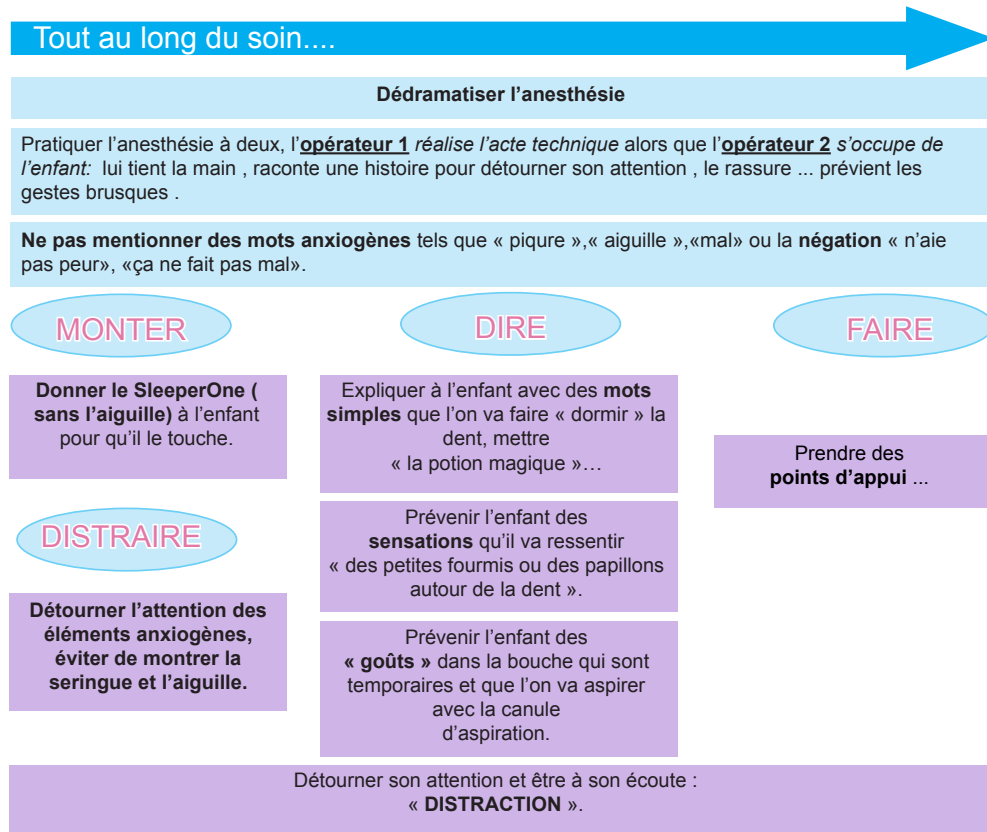
## I. L'anesthésie un moment clé

Cet acte, souvent source de stress pour l'enfant mais aussi pour le soignant, en particulier pour l'étudiant face à un enfant. L'expérience montre que si le soignant redoute cet acte l'enfant aura aussi peur que lui sinon plus. Si l'anesthésie n'est pas bien réalisée l'anxiété du patient sera augmentée (2). Cet acte qui débute le soin va déterminer le déroulement de la séance. La maîtrise des techniques d'anesthésie est aussi importante que l'approche psychologique.

La prise en charge psycho-comportementale représente à elle seule un vaste sujet en odontologie pédiatrique, elle ne sera pas développée ici dans les détails. Mais il est nécessaire de rappeler qu'un vocabulaire et une gestuelle spécifiques devront être adoptés pour une bonne prise en charge et le succès de l'acte d'anesthésie.

La littérature montre que la prise en charge comportementale de l'enfant est facilitée par la méthode du « Tell-Show-Do » qui consiste à *Expliquer-Montrer-Faire* le soin à l'enfant (Figure 1) (3) (4). Cette méthode probante doit être adaptée à l'anesthésie (5):

Figure 1: Tell Show Do



## II. Les principes de base de l'anesthésie

Anesthésier consiste à inhiber, de façon réversible la sensibilité douloureuse lors d'un acte. Pour ce faire, le contenu d'une ou plusieurs cartouches d'anesthésie est injecté au niveau du site à traiter. La conduction nerveuse est interrompue localement au niveau du site d'injection. En effet, les molécules anesthésiques se lient et saturer les récepteurs sur les canaux sodiques. Les mouvements ioniques à travers les fibres nerveuses sont bloqués et la transmission des potentiels d'action nerveux n'est plus possible, le message douloureux n'est plus transmis. (17)

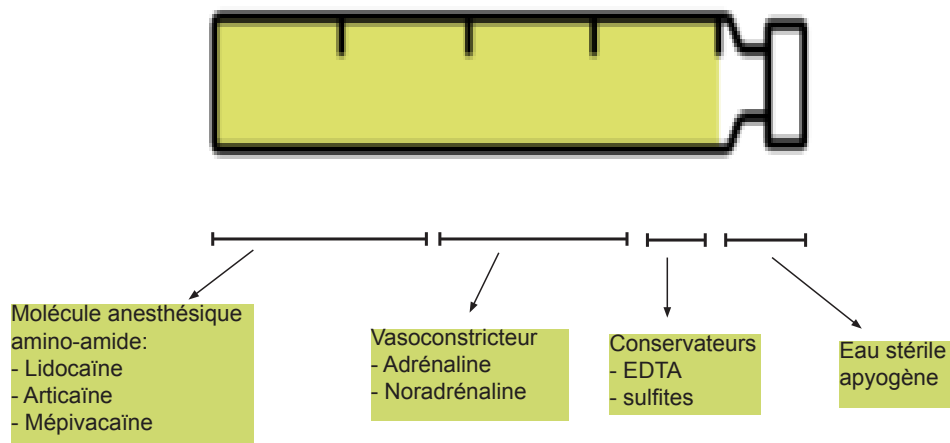
### 1. La solution d'anesthésie

Les cartouches d'anesthésie contiennent toutes ; la molécule anesthésique, des conservateurs et peuvent être complétées ou non par des vasoconstricteurs.

Une cartouche d'anesthésique local se compose ainsi (Figure 2) :

- Une molécule d'anesthésique local (amino amides le plus souvent)
- Un vasoconstricteur (adrénaline ou noradrénaline)
- Des conservateurs (EDTA, Sulfites..)
- Une solution de remplissage (eau stérile apyogène)

Figure 2: Contenu d'une cartouche d'anesthésie (7)



### 1.1. Les molécules anesthésiques

En odontologie, plusieurs molécules anesthésiques injectables sont disponibles. Deux familles se distinguent : les **amino-amides**, majoritairement utilisées, et les amino-ester. (32)

Les principales molécules utilisées chez l'enfant font partie de la famille des **amino-amides**. Parmi elles, la **mépivacaïne**, la **lidocaïne** et l'**articaïne**.

La **mépivacaïne** est la molécule de choix lorsque l'on ne peut pas utiliser le vasoconstricteur. La lidocaïne et l'articaïne sont utilisées avec un vasoconstricteur, l'articaïne étant la molécule la mieux tolérée.

Le choix de la molécule se fera en fonction de ses propriétés, des indications et contre-indications propres qui peuvent exister pour certaines pathologies (Tableau I) (Mortier et al.) (7).



Tableau I : Principales molécules anesthésiques utilisées en odontologie (7)

DCI	Liaison caractéristique	Dénomination commerciale	Propriétés
Procaïne	Amino-ester	Procaïne Biostabilex®	<ul style="list-style-type: none"> <li>• Faible puissance anesthésique</li> <li>• Durée d'action courte</li> <li>• Risque allergique important (présence d'une fonction para- amino-benzoïque)</li> <li>• Indications restreintes au vu des inconvénients de cette molécule</li> </ul>
Lidocaïne*	Amino-amide	Xylocaïne® Pressicaïne®	<ul style="list-style-type: none"> <li>• Puissance anesthésique moyenne</li> <li>• Intrinsèquement vasodilatatrice</li> <li>• Propriétés anti-arythmisantes</li> </ul>
Mépivacaïne*	Amino-amide	Scandicaïne®	<ul style="list-style-type: none"> <li>• Puissance anesthésique faible</li> <li>• Sans effet sur les vaisseaux</li> <li>• Propriétés anti-arythmisantes</li> </ul>
Articaïne*	Amido-acide	Alphacaïne® Septanest® Bucanest® Ubistesine® Primacaïne®	<ul style="list-style-type: none"> <li>• Forte liaison aux protéines</li> <li>• Durée d'action longue</li> <li>• Forte puissance anesthésique</li> <li>• Faible toxicité</li> </ul>
Bupivacaïne	Amino-amide	Marcaïne®	<ul style="list-style-type: none"> <li>• Très forte puissance anesthésique</li> <li>• Délai d'installation long</li> <li>• Durée d'action très longue</li> </ul>
Etidocaïne	Amino-amide	Duranest®	<ul style="list-style-type: none"> <li>• Très forte puissance anesthésique</li> <li>• Durée d'action très longue</li> <li>• Engendre un blocage moteur important</li> <li>• Intrinsèquement vasoconstrictrice</li> </ul>
Prilocaïne	Amino-amide	Citanest®	<ul style="list-style-type: none"> <li>• Puissance anesthésique moyenne</li> <li>• Durée d'action moyenne</li> </ul>

\*Molécules permettant de répondre de façon satisfaisante à la plupart de nos exigences quotidiennes (2, 9, 16, 17, 19, 20)

L'articaïne à 4% est la référence en pratique quotidienne car elle présente le meilleur rapport efficacité/toxicité. Elle est indiquée chez l'enfant à partir de 4 ans et sa dose maximale est de 5mg/kg.

En dessous de 4 ans, on utilisera la lidocaïne 2 ou 3% dont la dose maximale est de 2,2mg/kg. (17)

## 1.2. Les vasoconstricteurs

Les **vasoconstricteurs** rentrent également dans la composition des solutions anesthésiques. Ils appartiennent à la famille des **catécholamines** et présentent de nombreux effets pharmacologiques intéressants. Ils permettent :

- De diminuer la toxicité de la molécule anesthésique, en diminuant sa diffusion intravasculaire (34).
- D'augmenter l'efficacité de l'analgésie, en augmentant la durée et la profondeur d'action localement, tout en réduisant les effets systémiques de la solution (34).
- De réduire les saignements opératoires. En se fixant aux récepteurs Alpha et Beta des fibres musculaires, les vasoconstricteurs réduisent les saignements dans la zone d'injection (34).

Les vasoconstricteurs établissent un silence clinique renforcé et durable sur le site à traiter indispensable dans le soin chez l'enfant. (7).

On retrouve parmi eux l'**adrénaline** et la **noradrénaline**, dont les effets sont répertoriés dans le Tableau II.

Tableau II: effets physiologiques de la noradrénaline et de l'adrénaline

Action	Adrénaline	Noradrénaline
Rythme cardiaque	Effet $\beta_1\beta_2$ : augmentation du rythme	Bradycardie réflexe (car $\uparrow$ de la résistance périphérique) compensée par une légère augmentation ensuite
Flot sanguin cérébral	Augmentation légère	Pas ou peu d'effet
Flot sanguin musculaire	Augmentation	Diminution
Résistance périphérique	Diminution (effet $\beta_2$ )	Augmentation
Vaisseaux coronaires	Constriction primaire puis effet $\beta_1 \beta_2$ : dilatation. Bilan des deux actions dans le sens de la dilatation	Constriction primaire puis effet $\beta_1$ : dilatation Bilan des deux actions dans le sens de la dilatation
Vaisseaux de la muqueuse buccale	Constriction	Constriction
Bronches	Dilatation (effet $\beta_2$ )	Sans effet
Glycogénolyse hépatique	Augmentation (effet $\beta$ ) : hyperglycémie	Glycémie peu augmentée
Lipolyse	Augmentation plasmatique des acides gras (effet $\beta$ )	Effet très réduit

Leur usage est à moduler en fonction du terrain du patient ; néanmoins celui-ci n'est pas contre-indiqué chez l'enfant au-delà de 6 mois.

### 1.3. Posologies

## « Il n'y a pas de petite anesthésie ! ».

Hormis chez le tout petit, la dose minimale est une cartouche. La dose maximale change en fonction de la molécule utilisée (Tableau III), le poids (l'âge) et les risques médicaux.

Tableau III: dose maximale injectable selon la molécule anesthésique

Molécule anesthésique	Dose maximale sans vasoconstricteur (mg/kg)	Conversion en cartouche de 1,8 mL pour un enfant de 5 ans/20kg	Dose maximale avec vasoconstricteur (mg/kg)	Conversion en cartouche de 1,8 mL pour un enfant de 5 ans/20kg
Lidocaïne 2%	4	2,2	7	3,8
Mépipocaïne 3%	5	2	/	/
Articaïne 4%	4	1,5	7	2

La littérature met en évidence les données suivantes pour les trois molécules principalement utilisées en odontologie pédiatrique, l'articaïne, la lidocaïne et mépipocaïne :





La **lidocaïne** s'utilise avec ou sans vasoconstricteur et sa dose maximale avec vasoconstricteurs est de 7mg/kg. On pourra délivrer le contenu d'une cartouche entière contenant 1,8mL de lidocaïne à 2% chez un enfant de plus de 9 kg. (20)

La **mépivacaïne** s'utilise sans vasoconstricteur et sa dose maximale est de 5 mg/kg. On pourra délivrer le contenu total d'une cartouche de 1,8mL de mépivacaïne à 3% chez un enfant de 10 kg. (20)

Enfin, **L'articaine** s'utilise avec ou sans vasoconstricteurs et sa dose maximale avec vasoconstricteurs est de 7mg/kg. On pourra délivrer le contenu d'une cartouche de 1,8 mL d'adrénaline à 4% chez un enfant de 17kg. (20)

En moyenne, la dose totale d'anesthésie avec ou sans vasoconstricteur usuelle chez l'adulte sain doit être divisée par 3 chez l'enfant de moins de 15 kg et divisée par 2 entre 15 et 40 kg. Le Tableau IV résume le nombre de cartouches maximales en fonction de l'âge.

Tableau IV: Dosage maximal chez l'enfant selon Evers et Haegerstam (19)

Age	Nombre de cartouches maximum
0-2 ans	
3-4 ans	
5-11 ans	
>12 ans	

#### 1.4. Quelles sont les contre-indications et les conduites à tenir ?

Les contre-indications liées à la solution d'anesthésie sont l'**allergie** à la **molécule d'anesthésie** ou à un **conservateur** contenu dans la solution. (17).

Mais il existe des contre-indications aux vasoconstricteurs développées dans le Tableau V.

Tableau V: contre-indications aux vasoconstricteurs (34)

Phéochromocytome	<b>Contre-indication absolue</b> des vasoconstricteurs, nécessite une prise en charge en milieu hospitalier ( <i>excès de production de catécholamines par les glandes surrénales</i> ) (20).
Os facial irradié	Si irradiation au-delà de 40 Gy.
Diabète de type I ou II	Si non équilibré l'usage de vasoconstricteurs est proscrit (effet hyperglycémiant de l'adrénaline)

En fonction du terrain de l'enfant il faudra connaître les conduites à tenir listées dans le tableau VI.

Tableau VI: Conduites à tenir en fonction du terrain de l'enfant

Terrain de l'enfant	Risques	Conduites à tenir
Enfant diabétique équilibré	Nécrose locale et retard de cicatrisation	/
Enfant diabétique non équilibré	Hyperglycémie et hyperlipidémie	Préférer la noradrénaline
Pathologie de l'hémostase	Effraction vasculaire	Pas d'anesthésie loco-régionale
Epilepsie	Pas de risque lié à l'anesthésie directement	Eviter le stress et la douleur
Insuffisance hépatique	Toxicité par accumulation intra-hépatique des molécules à liaisons amino-amides (risque d'allergie augmenté)	<ul style="list-style-type: none"> <li>• Evaluer l'insuffisance hépatique.</li> <li>• Utilisation possible d'une molécule amide avec vasoconstricteur pour diminuer la toxicité.</li> </ul>
Porphyrie	Crise porphyrique aigue	<p>Contre indication formelle des amides.</p> <p>→ Utiliser les amino-esters.</p>
Asthme	Risque de crise d'asthme	Eviter les métabisulfites
Hypothyroïdie	Bradycardie associée à hypothyroïdie	Eviter la noradrénaline
Cardiopathie congénitale	Absence de trouble du rythme = pas de risque	Utilisation de l'adrénaline 1/200 000
	Trouble du rythme dont l'intensité est à évaluer par le pédiatre	<p>Etidocaïne et bupivacaïne proscrite, ne pas utiliser de vasoconstricteurs.</p> <p>→ Mépivacaïne molécule de choix.</p>
Bradycardie sinusale (rare)	Reflexe engendré par la noradrénaline	Utiliser molécule anesthésique associée à l'adrénaline

## 2. L'anatomie

La connaissance du réseau nerveux et de la physiologie des maxillaires est obligatoire pour la mise en place d'un protocole anesthésique adapté (Figure 3). Le choix de la technique d'anesthésie, du positionnement de l'aiguille et du positionnement du praticien en découlent.

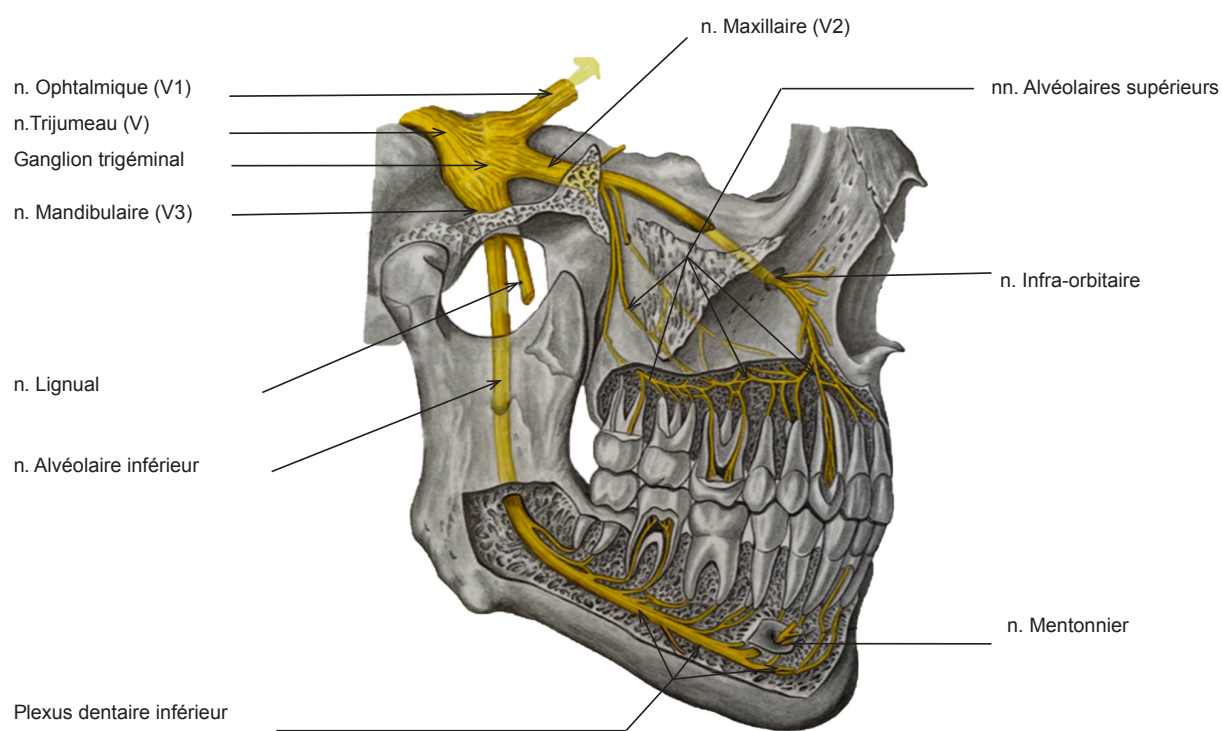
*Petit rappel : L'innervation de la cavité buccale est permise principalement par les nerfs trijumeaux (Nerf V). Pour chaque hémiface, le nerf trijumeau donnera trois branches, le nerf ophtalmique (dénommé V1), le nerf maxillaire (dénommé V2) et le nerf mandibulaire (dénommé V3). Seuls ces deux derniers présentent un intérêt dans l'anesthésie dentaire.*

*Le nerf maxillaire (V2) se scinde en plusieurs branches principales lesquelles donneront, entre autres, les nerfs alvéolaires supérieurs postérieurs, moyens et antérieurs. Ces branches terminales forment ensemble un réseau complexe anastomosé responsable de l'innervation des dents maxillaires.*

*La mandibule quant à elle est innervée par le nerf mandibulaire (V3) à l'origine du nerf lingual, mylo-hyoïdien et le nerf alvéolaire inférieur (NAI) qui donnera dans sa partie terminale les nerfs mentonnier et incisif. Alors que les nerfs lingual et mylo-hyoïdien innervent essentiellement les muscles et la peau de la région du menton, le NAI se loge dans le canal mandibulaire où il innerve les tissus durs et mous de la partie postérieure de la mandibule (région molaire et prémolaire). Enfin les nerfs mentonnier et incisif innervent les tissus durs et mous de la région incisivo-canine.*

La littérature montre que la densité osseuse de la corticale maxillaire permet la perméabilité des solutions anesthésiques, à l'inverse de la densité osseuse à la mandibule qui rend difficile le passage des solutions anesthésiques vers l'innervation passé 8-10 ans.

Figure 3: Innervation des maxillaires (33)



En rapport avec l'innervation des maxillaires et la physiologie de l'os les différentes méthodes d'anesthésie réalisables chez l'enfant peuvent être résumées dans le Tableau VII.

Tableau VII: Possibilités d'anesthésie en fonction de la zone à anesthésier et de l'âge de l'enfant.

Denture	Localisation	Type d'anesthésie	Soin de cadran <sup>1</sup>	Soin de la IV	Soin de la V	Soin antérieur	Soin de la 6 <sup>3</sup>
Temporaire < 6 ans	Maxillaire	Para-apicale	+++	+++	+++	+ (doulou- reux)	+++
		Intra- osseuse	+++	+++ <sup>2</sup>	+++	+++	+
	Mandibule	Para-apicale	+	+	+	+++	-
		Intra-osseuse	+++	+++ <sup>2</sup>	+++	+	+++
		Spix	+++ pour cadrans postérieurs	+++	+++	+++	/
Mixte / Adolescente > 6ans	Maxillaire	Para-apicale	+++	+++	+++	+++ (doulou- reux)	+++
		Intra-osseuse	+++	+++ <sup>2</sup>	+++	+++	+ ( rotation)
	Mandibule	Para-apicale	-	-	-	+++	-
		Intra-osseuse	+++	+++ <sup>2</sup>	+++	++	+ (rotation)
		Spix	+++ pour cadrans postérieurs	+++	+++	+++	/

<sup>1</sup> : Le soin par cadran nécessite une injection en mésial de la dent mésiale et en distal de la dent distale, souvent en mésial de la IV et en distal de la V pour les secteurs postérieurs pour les soins endodontiques et extractions. Pour les soins multiples des incisives maxillaires, une injection en mésial de la I et en distal de la II est réalisée.

<sup>2</sup> : L'anesthésie intra-septale de la IV nécessite une injection en mésial et en distal pour obtenir le silence clinique pour les soins pulpaire et extractions.

<sup>3</sup> : L'anesthésie intra-osseuse de la 6 peut nécessiter l'usage d'un système d'injection par assistance électronique avec rotation ( Quick Sleeper).



### 3. La seringue

#### 3.1. Les seringues classiques

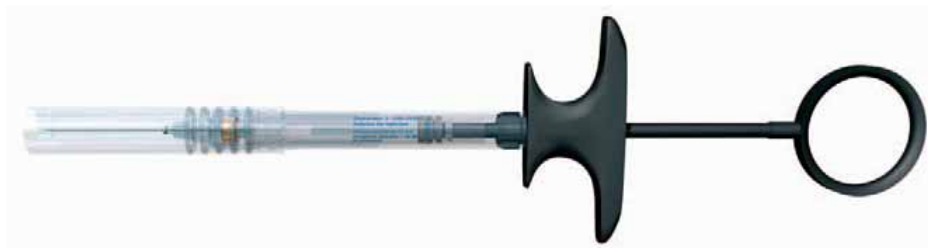Les seringues classiques (Figure 4) sont des systèmes d'injection simples et efficaces : elles présentent un système de « piston-cylindre » où un piston coulisse dans un cylindre, le « corps » de la seringue. La cartouche d'anesthésie est contenue dans le corps de la seringue et une aiguille est vissée à l'autre extrémité du corps de l'instrument.

Figure 4: Seringue d'anesthésie conventionnelle en métal.



Suivant le même design, des seringues « sécurisées » comme la Soficoncept de Sofic peuvent aussi être utilisés (Figure 5). Elles présentent un système de recapuchonnage automatique, limitant ainsi les accidents d'exposition au sang et les risques de blessures du praticien.

Figure 5: Seringue Soficoncept (Sofic®).



#### 3.2. L'anesthésie par assistance électronique à l'injection

Depuis plusieurs années, pour faciliter la pratique de l'anesthésie en odontologie, des systèmes d'assistance électronique à l'injection ont vu le jour. Plusieurs fabricants commercialisent ces systèmes, le *X-Tip* de Dentsly, le système *Anesto* de W&H ou encore le *SleeperOne* et le *QuickSleeper* de la société française Dental Hi Tec (DHT).(28) Ils marquent une vraie révolution dans le monde de l'anesthésie puisqu'ils permettent des anesthésies immédiates, sans douleur pour le patient , avec une

injection contrôlée de l'anesthésique offrant un confort de travail pour le praticien. Leur atout majeur est l'injection contrôlée et lente de la solution anesthésique réduisant significativement la douleur à l'injection.

### 3.2.1. Le Sleeper One

#### a. Le concept

Ce système présente une prise en main « stylo » sans le poussoir piston manuel d'une seringue classique (Figure 6). Il est constitué d'une pièce à main qui renferme le piston électronique, d'un container à cartouche sur lequel vient se monter l'aiguille. Ce dispositif fonctionne grâce à une batterie alimentée sur secteur. Le praticien contrôle le déclenchement de l'injection et la vitesse de celle-ci à l'aide d'une pédale (Figure 7). Tous les types d'anesthésie peuvent être réalisés chez l'enfant.

Figure 6: Prise en main « stylo » du Sleeper One

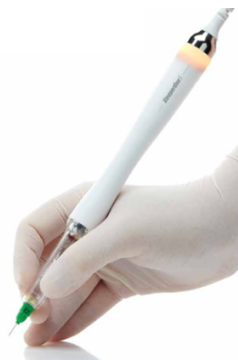
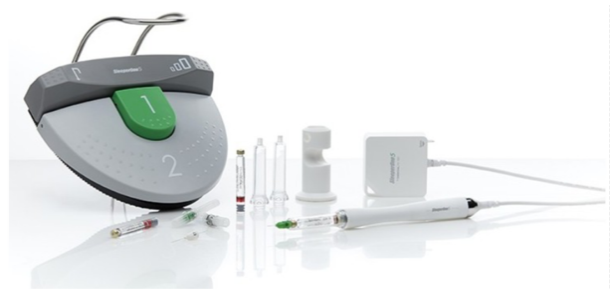
Figure 7 : SleeperOne 5 (DHT®)



L'aspect visuel de ce dispositif est intéressant car il ne ressemble pas à une seringue conventionnelle souvent génératrice d'angoisse chez le patient. Son design en forme de stylo est rassurant voire amusant pour l'enfant à qui on peut le présenter comme une « baguette magique », d'un « arrosoir ».

Par ailleurs, la prise en main « stylo » à la base du container à cartouche (Figure 6) permet d'ajouter des **points d'appuis** avec les doigts sur les maxillaires et de **gagner en contrôle, précision et stabilité**. La pénétration intra-osseuse est plus facile. Aucun mouvement supplémentaire d'injection avec la main n'est à faire puisque celle-ci se commande avec le pied, hors de portée du regard de l'enfant.



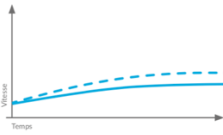







## b. Les modes d'emploi

Le Sleeper One dispose de trois vitesses d'injection caractérisée par **une lumière de couleur** autour de la bague de la pièce à main. La sélection du mode d'injection s'effectue sur le bouton vert supérieur droit de la pédale.( Tableau VIII)

- Le mode **bleu** pour une injection lente idéale pour l'anesthésie intra-osseuse.
- Le mode **rose** pour une injection un peu plus rapide idéale pour l'anesthésie intra ligamentaire (non utilisée chez l'enfant).
- Le mode **orange** pour une injection plus rapide et progressive à palier idéale pour l'injection par infiltration (para-apicale).

Dès la fin de l'anesthésie, le bouton « **flèche** » permet le retour du piston.

Tableau VIII : Utilisations du Sleeper One (10)

 <p>Sélection du mode d'anesthésie par la pédale</p>	 <p>Indicateur coloré bleu pour anesthésie ostéocentrale chez l'enfant</p> 	 <p>Indicateur coloré rose pour anesthésie intraligamentaire</p> 	 <p>Indicateur coloré orange pour anesthésie para-apicale/ tronculaire</p> 
	<p>Retour du piston dès que l'anesthésie est terminée</p>  		

L'utilisation de cet équipement permet de pratiquer une anesthésie **indolore, précise, sans fuite, sans échec** et confortable pour le patient et le praticien.

Le protocole d'utilisation du Sleeper One est dans la fiche « L'anesthésie Sleeper One (SO), mode d'emploi ».


Le matériel nécessaire à l'utilisation du Sleeper One est présenté dans la fiche « Matériel 12 : L'anesthésie Sleeper One (SO) ».

# L'ANESTHÉSIE SLEEPER ONE (SO)

Dispositif d'anesthésie par assistance électronique à l'injection

## Mode d'emploi

**Assemblage**  
Insérer la carpule dans l'embout, puis visser celui-ci sur la pièce à main (le piston de la pièce à main doit être complètement rentré dans le manche).  
Visser complètement l'aiguille choisie sur l'embout.



**Choix du mode**

Bouton supérieur droit de la pédale (1).

**3 modes** d'injection (trois couleurs).

para-apicale / tronculaire / intraseptale / transcorticale / Intraligamentaire (non utilisée)



**Injection**

L'infiltration muqueuse (2) débute en appuyant sur le **bouton 1** de la pédale, pour les anesthésies transcorticale et intraseptale. (injection d'1/10ème de carpule)

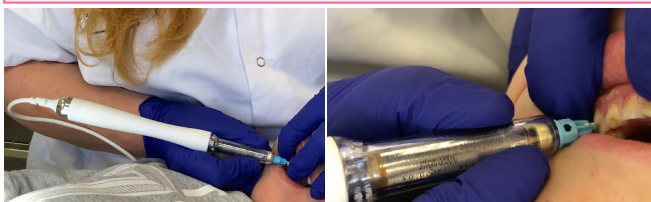Injection intra-osseuse (3) en appuyant sur le **bouton 2** de la pédale

Anesthésies para-apicale et tronculaire: l'injection peut débuter directement en appuyant sur le **bouton 2**.



**Prise en main**


**Comme un «stylo»**, le pouce, l'index et le majeur maintiennent la base de l'embout à carpule, proche de l'aiguille. Permet de meilleurs points d'appui avec les autres doigts.




La pédale régule l'injection.  
*Pression sur la pédale continue = injection continue.*  
*Retrait du pied = arrêt de l'injection.*

**Fin d'utilisation**

Retour du piston automatique après la fin de l'injection totale. Si ce n'est pas le cas, appuyer un coup bref sur le bouton «retour» supérieur gauche de la pédale.



L'aiguille se dévisse classiquement et se jette dans le DASRI du box.  
L'**embout** se place dans le bac de trempage à la stérilisation.  
La pièce à main et le câble du SO doivent **être désinfectés** avec une lingette et SO se range avec sa **pédale associée** dans leur boîte, en fin de vacation dans le placard pédodontie de l'aile B.



MATÉRIEL 12

L'ANESTHÉSIE SLEEPERONE (SO)

PRÉ-REQUIS

- Fiche - Matériel 1a. Examen endo-buccal

MATÉRIEL POUR ANESTHÉSIE

- Pièce à main SO\*



- Pédale SO\*



- Rouleaux de coton



- Container à carpule



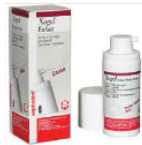- Compresse



- Carpules d'anesthésie



- Anesthésique de contact pour enfant **Xogel (facultatif)**



AIGUILLES SPÉCIFIQUES DHT \*\*

- 30 G - 16 mm  
o 0,30 mm



ostéocentrale adulte ,  
para apicale , palatine

- 30 G - 9 mm  
o 0,30 mm



ostéocentrale enfant,  
intra-septale , intraliga-  
mentaire, palatine

- 27 G - 16 mm  
o 0,40 mm



ostéocentrale adulte ,  
transcorticale

\* Rangés dans le placard de pédodontie aile B ( à demander à un enseignant)

\*\* Ces aiguilles ne sont pas disponibles à la distribution, il faut les demander au corps enseignant de pédodontie.

Matériel à demander à l'AS

Matériel en libre service

### c. Vidéo

Une vidéo de l'utilisation du Sleeper One est disponible sur le lien suivant :

[https://drive.google.com/file/d/1hPMIxiLwoaCfydtYXVm14oGpnuRC\\_4pW/view?usp=sharing](https://drive.google.com/file/d/1hPMIxiLwoaCfydtYXVm14oGpnuRC_4pW/view?usp=sharing)



Vidéo 9 : Mode d'emploi du Sleeper One (1min21)

### 3.2.2. Le Quick Sleeper

Figure 8: Illustration du Quick Sleeper ( DHT®)



Selon le même concept que le SleeperOne, le Quick Sleeper (Figure 8) permet d'effectuer une rotation pour aider la pénétration de la corticale osseuse.

Le Quick Sleeper trouve son intérêt lorsque le passage de la corticale sans rotation n'est pas possible, chez l'adolescent (et l'adulte !).

## 4. Les aiguilles

Le choix de l'aiguille repose sur le design du biseau et sur la technique d'anesthésie choisie.

### 4.1. Le design

Toutes les aiguilles présentent une extrémité coupante formée par trois biseaux : Un biseau principal sur lequel sont placés deux biseaux, dits en « lancette » (Figure 9).

La marque Dental Hi Tec commercialise quant à elle des aiguilles brevetées avec un design de biseaux asymétriques rendant la pénétration de la muqueuse indolore. Ils disent que cette aiguille permet une incision nette sans déchirure, libérant les tensions internes lors de la pénétration de l'aiguille et rendant ainsi cet acte indolore (Figure 10). (26) (27)

Figure 9: Aiguille d'anesthésie en "double biseau" en configuration « lancette »

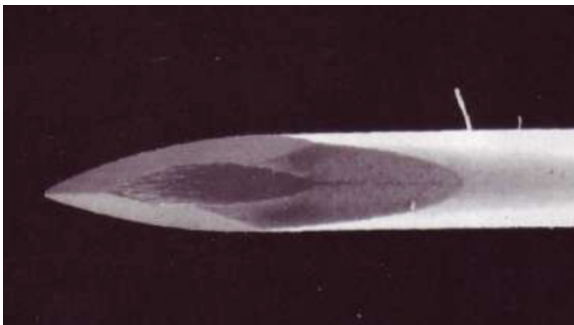


Figure 10: aiguille DHT à biseau asymétrique



### 4.2. Les types d'aiguilles

On retrouve plusieurs familles d'aiguilles d'anesthésie en fonction du type d'anesthésie: **para-apicale** (infiltration), **intraseptale** ou **intra-ligamentaire**, **transcorticale**, **ostéocentrale** et **tronculaire**.

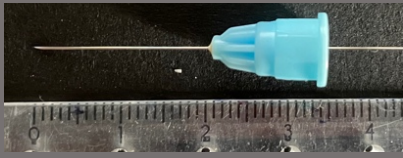

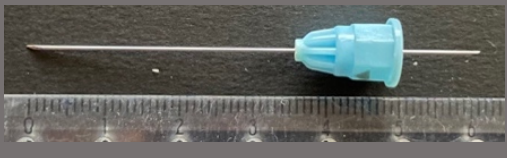




Elles sont caractérisées en fonction de la longueur en millimètres (mm) et du diamètre en Gauge ( G) ou en centièmes.

La marque Dental Hi Tec commercialise quant à elle des aiguilles brevetées avec un design de biseaux asymétriques rendant la pénétration de la muqueuse indolore.

Ces aiguilles sont répertoriées dans le Tableau IX.



Tableau IX: Différentes aiguilles disponibles

Aiguilles conventionnelles			
Types d'anesthésie	Diamètre	longueur	
Para-apicale	30 G ( 30 centièmes)	Entre 15 et 21mm	
Intra-septale/intra ligamentaire	30 G ( 30 centièmes)	9 mm	
tronculaire	25G ( 50 centièmes)	32 mm	
Aiguilles Dental Hi Tec			
Ostéocentrale enfant	27 G ( 40 centièmes)	9 mm	
Intra-septale	30 G ( 30 centièmes)	9 mm	
Leurs aiguilles plus solides que les conventionnelles afin de permettre l'anesthésie par assistance électronique avec rotation sans risque de bris d'aiguille :			
Transcorticale	27 G ( 40 centièmes)	16 mm	
Para-apicale ou ostéocentrale adulte	30 G ( 30 centièmes)	16 mm	

### III. Préparation à l'anesthésie

#### 1. Ergonomie et approche de l'enfant

La préparation à l'anesthésie débute par l'adoption d'une bonne position du praticien et de son assistant autour de l'enfant, c'est un travail d'équipe.

Il est important de contrôler les gestes (points d'appui) que de « contrôler » l'enfant.

L'opérateur doit adopter une position confortable, lui permettant d'assurer des points d'appui stables, d'accéder visuellement au site à anesthésier et de maintenir/ contrôler la tête de l'enfant (Tableau X). Il est important d'avoir des points d'appuis tant avec la main travaillante qu'avec la main non travaillante.

L'assistant doit aider au bon déroulement de l'anesthésie : si cela est nécessaire il peut détourner l'attention de l'enfant en lui racontant une histoire, maintenir les mains de l'enfant (en les caressant, et être prêt à intercepter des gestes brusques de l'enfant), aspirer la salive et « le mauvais goût » avec la canule d'aspiration...

La position de l'enfant et l'inclinaison du dossier du fauteuil sont également importantes : lorsque le soin est réalisé au **maxillaire**, l'enfant est installé en position allongée, le menton « fier » dirigé vers le plafond. Lorsque le soin est réalisé à la **mandibule**, l'enfant est installé en position mi- allongée, le menton dirigé vers son torse.

L'enfant est encouragé à adopter une position qui lui est confortable, allongé, la tête droite et les bras le long du corps ou les mains jointes sur son ventre.

La communication étant un élément clé au cours du soin chez l'enfant, il est important de **prévenir des sensations rencontrées au cours de l'anesthésie**, toujours en utilisant un vocabulaire adapté : la sensation de gonflement normale lors d'une anesthésie para-apicale, le signe de Vincent (des fourmis dans la langue et la joue) lorsqu'une anesthésie loco régionale mandibulaire...

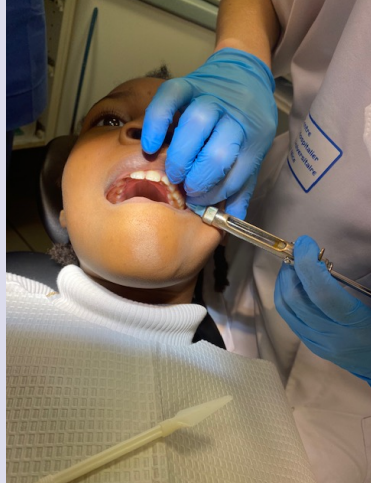
Par ailleurs, le praticien devra toujours observer le regard et l'attention de l'enfant pour détecter une réaction anormale ou un malaise.

De la même manière, **prévenir du goût amer désagréable** de la solution anesthésique, qui sera rincée et aspirée avec la canule d'aspiration.

A la fin de la séance, l'insensibilisation des tissus mous lors des anesthésies par infiltration entraîne un **réflexe de mordillement** chez certains enfants pouvant causer des  **blessures intra-buccales** douloureuses et longues à cicatriser. Il est nécessaire de prévenir l'enfant et les **parents**.

Remarque : Chez l'enfant on n'utilise pas le miroir pour écarter les joues, on utilise ses doigts pour un meilleur contrôle du patient, de meilleurs points d'appui.

Tableau X : Points d'appui à adopter lors de l'anesthésie

Situation	Main travaillante	Main non travaillante
Anesthésie transcorticale au maxillaire avec le Sleeper One		
	<p>Maintien de la base du SleeperOne avec le pouce et l'index et appui dentaire avec le majeur</p>	<p>Mise en évidence de la zone à anesthésier en écartant la lèvre avec le pouce et en maintenant la bouche ouverte avec l'index.</p>
Anesthésie transcorticale au maxillaire avec une seringue classique		
	<p>Le bras et l'avant bras forment un angle de 90° et sont plaqués le long du corps. La main tient fermement la seringue.</p>	<p>Les doigts écartent la lèvre supérieure pour un bon accès visuel au site d'anesthésie. La base de la paume de la main se place sur le front de l'enfant pour maintenir sa tête.</p>
Anesthésie para-apicale à la mandibule avec une seringue classique		
	<p>Le bras et l'avant bras sont ramenés le long du corps de l'opérateur. La main tient fermement la seringue.</p>	<p>Le bras enserre et maintient la tête de l'enfant pendant que la main écarte la lèvre pour un bon accès visuel au site d'anesthésie.</p>

## 2. Anesthésie muqueuse ou gingivale

### 2.1. Le mode d'action

L'anesthésie muqueuse a pour but de diminuer l'inconfort lié à la pénétration de l'aiguille dans la muqueuse réduisant ainsi le stress opératoire du patient. (1)

Pour ce faire, on utilise un anesthésique de contact, qui se présente sous la forme d'un gel visqueux ou d'une crème. La molécule anesthésiante est la lidocaïne (c'est un amino-amide) (5). Plusieurs produits sont disponibles : le gel de xylocaïne (sans goût) ou des gels ou crèmes aromatisés (cerise, ananas, menthe...). Le topique Xogel® du laboratoire Septodont (Figure 11), gel à la lidocaïne aromatisé à la cerise est utilisé au centre de soins de Nice.

### 2.2. Le protocole

Ces topiques s'appliquent au niveau du site à anesthésier, toujours sur muqueuse/gencive sèche (17), à l'aide d'un coton ou d'une boulette de coton (**Erreur ! Nous n'avons pas trouvé la source du renvoi.**) (18). Plus le temps d'application du topique est long, plus celui-ci agira en profondeur. Selon la notice, on l'applique en massant la gencive pendant une à deux minutes puis on le rince. (5)

Outre son effet pré-anesthésiant, son utilisation est aussi psychologique car rassure l'enfant. On le présente à l'enfant comme une crème avec un goût agréable (« confiture »...).

#### Astuce

Bien écarter les lèvres et les joues, mettre l'aspiration pour éviter que l'enfant n'avale le topique.

Figure 11: Xogel enfant

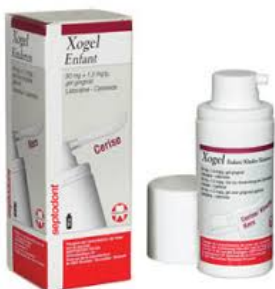
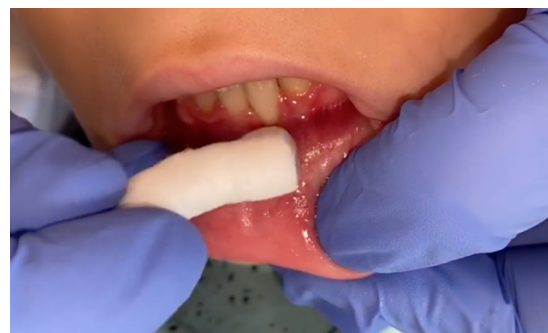
Figure 12: Application du Xogel avec un rouleau de coton



## IV. Les anesthésies par infiltration

Elles concernent les anesthésies **para-apicales** et **loco-régionales**.

L'anesthésie par infiltration consiste à injecter le produit d'anesthésie dans les tissus mous au plus près du nerf innervant la zone à traiter. (1)

### 1. L'anesthésie para-apicale

#### 1.1. Généralités

C'est l'**anesthésie de référence** chez l'enfant, on l'utilise pour anesthésier un secteur réduit comprenant une à deux dents (15). Elle sera réalisée dès le plus jeune âge dans tous les secteurs et jusqu'à l'âge de 6-7 ans (avant l'apparition de la première molaire permanente) à la mandibule pour le secteur postérieur (5),(20).

Elle correspond à une **infiltration lente** dans les couches profondes de la muqueuse au niveau des apex (15). La solution anesthésique se diffuse via le périoste, jusque dans l'os spongieux et emprunte le réseau communicant de Volkman pour atteindre l'apex de la dent cible et le nerf qui l'innerve (28).

Elle est effective au bout de quelques minutes et agit sur la dent et sur l'environnement de celle-ci notamment les tissus mous tels que la joue, la lèvre ou la langue. Il s'agit donc de prévenir l'enfant et le parent du risque de morsure post opératoire (10).

Tableau XI: Avantages et inconvénients de l'anesthésie para-apicale

Avantages	Inconvénients
<ul style="list-style-type: none"><li>Anesthésie d'un secteur ou d'un groupe de plusieurs dents.</li></ul>	<ul style="list-style-type: none"><li>Anesthésie non immédiate</li><li>Risque de morsure par insensibilisation des tissus mous (joue, lèvre)</li><li>Non efficace sur les dents postérieures à la mandibule après 6-7 ans.</li></ul>

L'aiguille de choix pour l'**anesthésie para-apicale** a une longueur de 15 à 16 et un diamètre 30 G ( Tableau IX).

## 1.2. Protocole

Que le soin soit au maxillaire ou à la mandibule, le protocole est identique, la position des points d'appui et de l'enfant changent.

L'opérateur écarte la muqueuse (joue ou lèvre) avec les doigts (main non travaillante) pour voir correctement le site l'injection. Il tracte la muqueuse de manière à tendre sa surface.

Le biseau principal de l'aiguille est posé à plat sur la muqueuse au fond du vestibule (21), l'aiguille forme un angle oblique de **15 à 20°** par rapport au rempart alvéolaire (6) et pénètre la muqueuse sur **0,5 à 1mm** pendant que l'opérateur injecte la solution anesthésique. Une lentille blanche se forme autour point de pénétration de l'aiguille (due a la vasoconstriction) (12)

Puis, sans changer l'orientation de l'aiguille, l'opérateur fait progresser l'aiguille en direction de l'apex, parallèlement au rempart osseux (Figure 13). Toute progression de l'aiguille est accompagnée d'une injection lente et traçante Le contenu d'une cartouche d'anesthésie est injecté lentement pour éviter une surpression douloureuse (Figure 14).

Une anesthésie complémentaire palatine peut être nécessaire dans certains cas. Une anesthésie trans-papillaire amorce l'analgésie palatine. Puis l'aiguille se déplace de proche en proche jusqu'en regard de l'autre face proximale. Celle-ci doit s'effectuer en anesthésiant de proche en proche de vestibulaire en palatin afin de réduire l'inconfort lié à la pénétration dans la muqueuse attachée palatine. Dans ce cas, l'orientation à 15-20° de l'aiguille par rapport à la muqueuse est importante et réduit les sensations inconfortables. ( 24)

Remarque : En particulier en antérieur, lors de la première injection vestibulaire, pincer légèrement la lèvre, injecter, ressortir l'aiguille puis attendre une ou deux minutes. Distraire l'enfant. Puis revenir et terminer l'injection jusqu'à l'apex. Elle en sera moins douloureuse.

Figure 13: Schéma anesthésie para-apicale

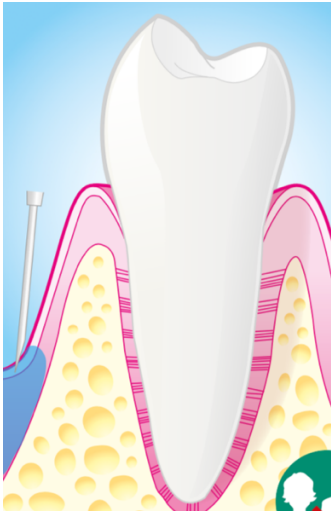
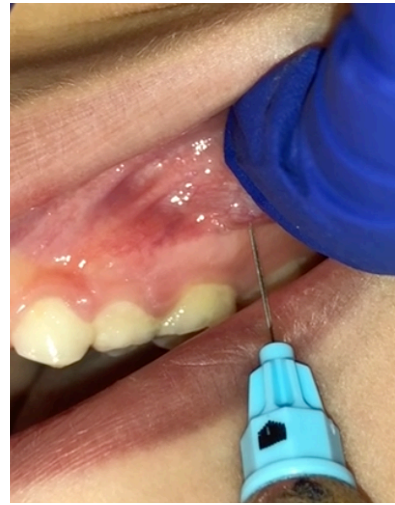

Figure 14: Anesthésie para-apicale en distal de la dent 65



Le matériel nécessaire pour l'anesthésie para-apicale est présenté dans la fiche « Matériel 13 : L'anesthésie classique ».

Le protocole de réalisation d'une anesthésie para-apicale est présenté dans la fiche « Protocole XIII : L'anesthésie para-apicale ».



MATÉRIEL 13

L'ANESTHÉSIE CLASSIQUE

PRÉ-REQUIS

- Fiche - Matériel 1a. Examen endo-buccal

MATÉRIEL POUR ANESTHÉSIE

- Seringue classique



- Carpules d'anesthésie



- Anesthésique de contact pour enfant **Xogel**



- Rouleaux de coton

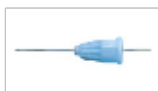

- Compresse



AIGUILLES

- Para apicale  
15mm o30/100



- Tronculaire  
32mm o 50/100

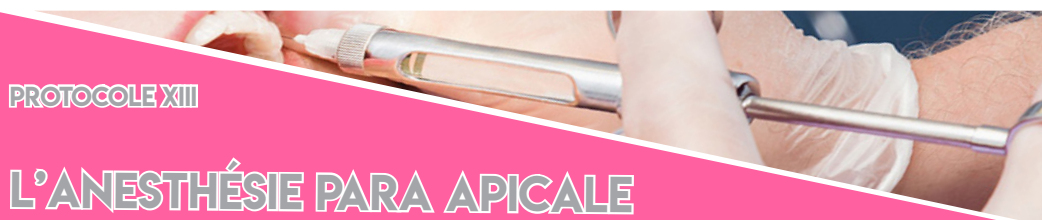

- Intra septale  
9mm o 30/100



Matériel à demander à l'AS

Matériel en libre service



PROTOCOLE XIII

# L'ANESTHÉSIE PARA APICALE

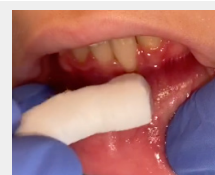

ou



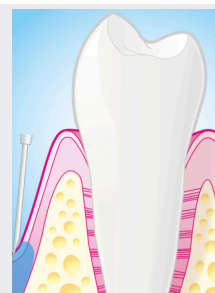
Anesthésie de contact

- 1- Sécher la muqueuse à l'aide d'une compresse
- 2- Positionner l'aspiration
- 3- Application du topique d'anesthésie muqueuse (XOGEL):
- 4- Appliquer le topique avec un rouleau de coton en massant la zone pendant 1 à 2 minutes.
- 5- Rincer, sécher.



Injection vestibulaire

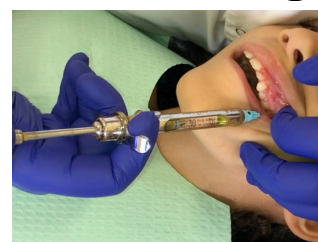
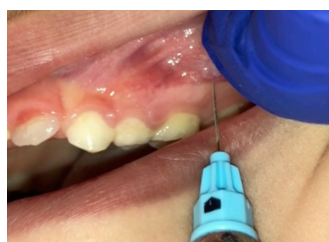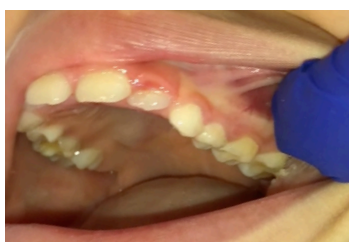- 1- Ecarter la lèvre/ joue (pour avoir une bonne visibilité)
- 2- Placer l'aiguille à 15°/20° par rapport à la table osseuse, biseau à plat sur la muqueuse en regard de la dent à traiter, au fond du vestibule.
- 3- Insérer l'aiguille sur 1mm, injection lente jusqu'à ce que la muqueuse blanchisse
- 4- Injection traçante en faisant progresser l'aiguille plus profondément dans la muqueuse, le long du rempart osseux vestibulaire
- 5- Retirer l'aiguille, rincer



Injection palatine

- Dans certains cas (comme extraction, difficulté de pose de crampon ou lésion carieuse sous gingivale), il pourra être nécessaire de faire un rappel palatin.**
- 1- Positionner l'aiguille à 90°/ rempart alvéolaire au niveau de la papille du vestibulaire vers le palatin
  - 2- Injecter pour faire blanchir la muqueuse palatine,
  - 3- Positionner l'aiguille en palatin dans la zone blanchie et injecter
  - 4- Déplacer l'aiguille de proche en proche dans les zones blanchies pour anesthésier toute la zone voulue

**L'anesthésie est effective au bout de quelques minutes!!**



\* **JE TRAVAILLE SUR UNE DENT** Injection au milieu de la face vestibulaire.

\*\* **JE TRAVAILLE SUR UN SECTEUR** Injection en DISTAL de la V et en MESIAL de la IV.

### 1.3. Vidéos :

La vidéo de l'anesthésie para-apicale au maxillaire est disponible sur le lien suivant :

[https://drive.google.com/file/d/1u7yoS4VYtblg-Wlgc34Tk\\_Enq-ZN4B3i/view?usp=sharing](https://drive.google.com/file/d/1u7yoS4VYtblg-Wlgc34Tk_Enq-ZN4B3i/view?usp=sharing)



Vidéo 10 : Anesthésie para-apicale au maxillaire (1min49)

La vidéo de l'anesthésie para-apicale à la mandibule est disponible sur le lien suivant :

<https://drive.google.com/file/d/1JuumL5CuvBtZ7FnnZJ4u6M0bPI0dNqYl/view?usp=sharing>



Vidéo 11 : Anesthésie para-apicale à la mandibule (0min56)

## 2. L'anesthésie loco régionale à la mandibule (Epine de Spix)

Cette technique est utilisée lorsque la simple anesthésie para-apicale n'est pas suffisante dans les secteurs mandibulaires postérieurs du fait de la plus forte densité osseuse de cette région après éruption de la première molaire permanente (5).

### 2.1. Généralités

L'anesthésie à l'épine de Spix permet l'analgésie toutes les dents mandibulaires postérieures par infiltration lente de solution anesthésique à proximité du Nerf Alvéolaire Inférieur (NAI) au niveau du foramen mandibulaire (15). L'anesthésie est obtenue par dépose de la solution anesthésique près du tronc nerveux (28).

Elle peut être utilisée chez l'enfant mais présente quelques difficultés pour sa mise en place. Du fait de l'inconstance de la localisation des afférences nerveuses du NAI en fonction de l'âge et des variations anatomiques de celui-ci, la littérature montre des échecs de cette technique d'anesthésie dans plus de 20% des cas (28). La maîtrise et la précision du point d'injection ainsi que la déflexion de l'aiguille sont des paramètres à prendre en compte lors de sa réalisation, pour éviter tout échec (29).

La littérature montre un taux d'échec de cette technique d'anesthésie variant de 15 à 20%. Les causes de ces échecs sont multiples : (12)

- Mauvaise maîtrise de la technique par le praticien
- Variations anatomiques inter-individuelles (innervations croisées et anastomosées, repères anatomiques inconstants)
- Terrain inflammatoire (pulpite sur molaires mandibulaire)

Les techniques intra-osseuses détaillées par la suite pallient à ces échecs.

**Attention**, chez l'enfant de 6 ans, le point d'injection se trouve à hauteur du plan d'occlusion puis s'élève tout au long de la croissance jusqu'à l'adolescence puis l'âge adulte (5). De plus les branches de la mandibule sont divergentes chez l'enfant (8). Ces variations anatomiques modifient la perception du point d'injection chez le praticien.

Tableau XII: Avantages et inconvénients de l'anesthésie locorégionale à la mandibule

Avantages	Inconvénients
<ul style="list-style-type: none"> <li>Anesthésie d'une hémi-mandibule permettant le travail sur tout un secteur.</li> </ul>	<ul style="list-style-type: none"> <li>Echecs de l'anesthésie liés aux variations anatomiques dues à la croissance mandibulaire. (28).</li> <li>Insensibilisation des muqueuses et lèvres pendant un temps prolongé entraînant un risque de morsures</li> <li>Aiguille longue et impressionnante pour l'enfant.</li> <li>Nécessite une bonne maîtrise du geste (29).</li> </ul>

L'aiguille ne doit pas se courber lors de la pénétration dans les tissus. L'aiguille de choix est une aiguille pour **anesthésie tronculaire** de diamètre 50 centième (27G) à parois épaisses et de longueur 32 millimètres.

## 2.2. Le protocole

Le jeune patient est positionné mi- allongé, bouche ouverte.

Comme pour l'adulte, le triangle à base palatine formé par la face occlusale des molaires maxillaires, le bord antérieur de la branche ascendante de la mandibule et le bord antérieur du muscle ptérygoïdien médial constitue le repère d'injection ( 5).

L'aiguille est placée parallèlement au plan d'occlusion à quelques millimètres de celui-ci, est insérée au niveau du point d'injection sur quelques millimètres permettant l'anesthésie de la muqueuse (1, Figure 15) puis le corps de la seringue est placé au niveau des **molaires temporaires controlatérales** pendant l'injection. Le contact osseux est recherché (2, Figure 15) (Figure 16) (8).

Figure 15 : schéma du positionnement de l'aiguille lors de l'anesthésie tronculaire

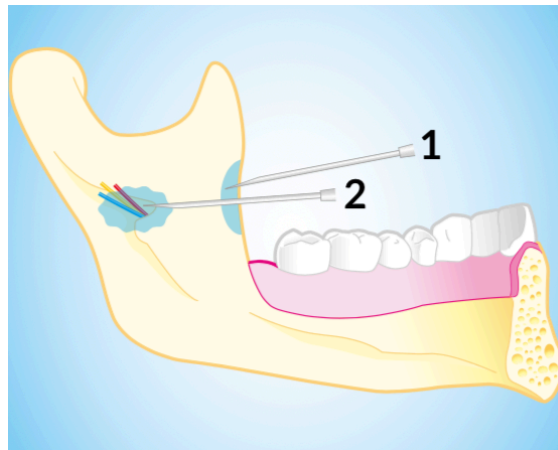
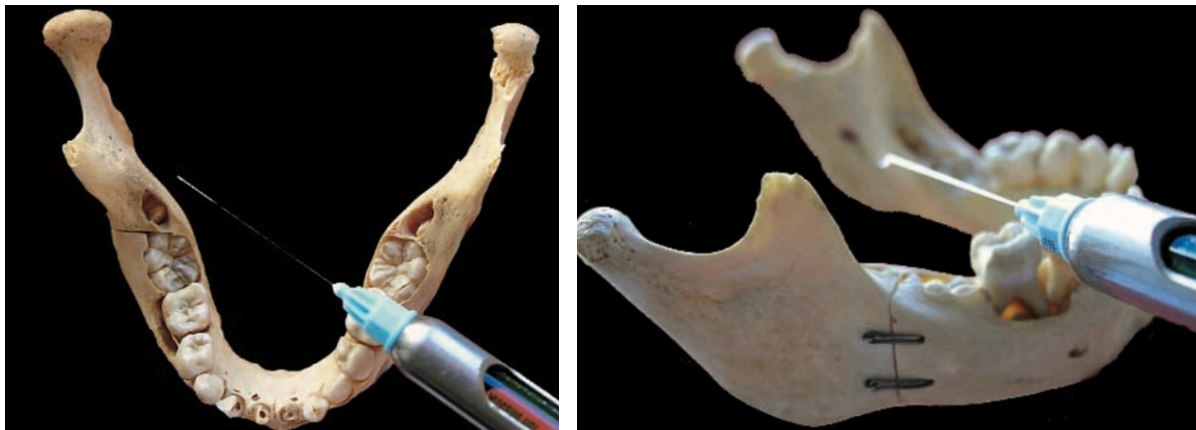

Figure 16: Vues occlusale et latérale d'une mandibule et de l'orientation de l'aiguille lors d'une anesthésie à l'épine de Spix (8)



Le succès de cette anesthésie est obtenu lorsque l'enfant ressent le signe de Vincent (engourdissement de la lèvre et de la langue homolatérale) (17). De fait, cette anesthésie est à limiter chez le jeune enfant car elle présente des risques de morsure et une grande sensation d'inconfort pour celui-ci (5),(8).

Remarque : On ne fait pas d'anesthésie loco régionale au maxillaire (rétrotubérositaire) chez l'enfant, ce n'est pas nécessaire, car la para-apicale ou l'ostéocentrale sont suffisantes pour les soins communs chez l'enfant.

## V. L'anesthésie intra osseuse

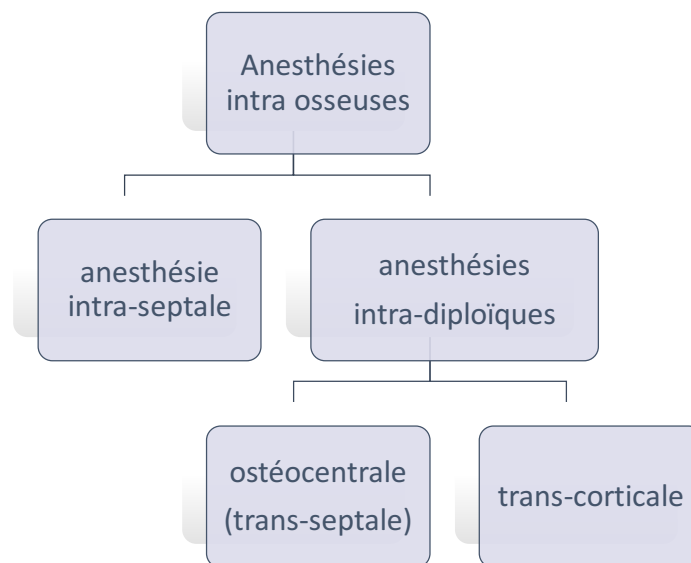
### 1. Généralités

Décrite au début du vingtième siècle, cette anesthésie trouve son intérêt lorsque l'effet d'une anesthésie par infiltration est inefficace, lorsque celle-ci est impossible à réaliser ou pour anesthésier plusieurs dents en une injection (28).

La littérature décrit une utilisation croissante de cette technique chez l'adulte pour l'anesthésie de molaires mandibulaires en pulpite irréversible (30)(9) mais aussi chez l'enfant pour tous types d'acte, soins pulpaires, avulsions, pose de crampon... (6).

Elle désigne les méthodes permettant de déposer la solution anesthésie directement dans l'os, après avoir franchi la corticale (12). Parmi elles : les anesthésies **intra-septale, transcorticale et ostéocentrale appelée aussi trans-septale** (Figure 17). Les anesthésie trans-corticale et ostéocentrale sont des anesthésies diploïques.

Figure 17: Les différents types d'anesthésies intra osseuses



Remarque : La diploë correspond au tissu osseux spongieux (25) support des dents. Il est non innervé et est constitué de canaux de Volkmann renfermant la vascularisation. Sa densité est moindre que celle de l'os cortical.

## 1.1. Préparation à l'anesthésie intra-osseuse

1- Sur la **radio préopératoire** évaluer la quantité et la qualité d'os disponible autour du site cible et repérer l'anatomie radiculaire et la présence des germes dentaires (12).

2- **Anesthésie de la gencive attachée** en regard du point d'injection.

Afin de rendre la pénétration au travers de la corticale indolore, une anesthésie de la muqueuse attachée est nécessaire.

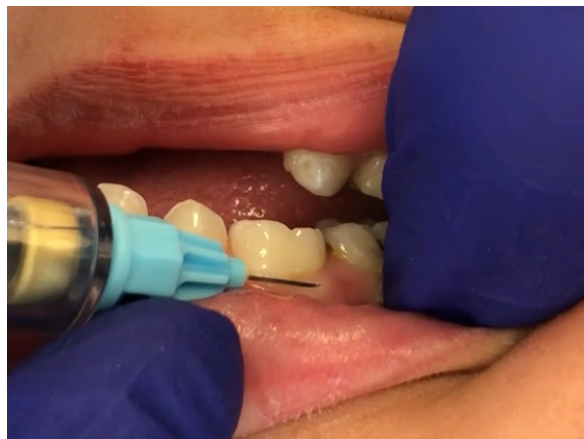Figure 18: Schéma de la pénétration du biseau pour l'anesthésie de la gencive attachée



Le biseau de l'aiguille est posé à plat sur la muqueuse, au niveau du site d'injection. L'aiguille forme un angle réduit de 15° à 20° avec le procès alvéolaire(Figure 18).Puis l'aiguille pénètre les premiers millimètres de muqueuse sans la déchirer , tout en injectant 1/8<sup>ème</sup> de la cartouche de solution anesthésique.

Une lentille blanche se forme autour du point d'injection, signe du succès de l'anesthésie muqueuse (Figure 19).

Figure 19: Pénétration de l'aiguille obliquement au rempart alvéolaire, apparition d'une lentille blanche en regard du point d'injection, biseau face à la corticale





## 2. L'anesthésie intra septale

### 2.1. Le mode d'action

L'anesthésie intra-septale permet de déposer la solution d'anesthésie en direction des apex des dents déciduales (15) ( 11) en pénétrant l'os par le sommet du septum interdentaire de deux dents proximales. Chez l'enfant, l'os du septum (14), (6) est peu dense et il est très facile d'y faire progresser une aiguille et d'y injecter la solution anesthésique. (15) ( 11)

Elle est efficace sur les **dents temporaires** maxillaires et mandibulaires et permet d'anesthésier deux dents adjacentes. (12)

L'aiguille de choix pour l'anesthésie intra-septale a une longueur de 9 mm et un diamètre de 30G. (26)

### 2.2. Le protocole

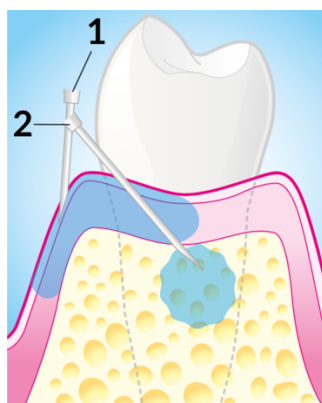
Une seringue classique ou le Sleeper One peuvent être utilisés, ce dernier étant l'outil de choix pour une injection régulière contrôlée.

Après anesthésie muqueuse, l'opérateur positionne entre le milieu de la papille et la ligne des collets , son aiguille à 45° par rapport à l'axe des dents son aiguille en vestibulaire, entre le milieu de la papille et la ligne des collets, à 45° par rapport à l'axe des dents (Figure 20) (15).

Une simple pression permet de faire pénétrer entièrement l'aiguille jusqu'à sa garde dans l'os du septum (5) (9).

L'injection doit être lente pour éviter une surpression au niveau de l'os du septum pouvant entraîner une nécrose de celui-ci (15).

Figure 20: Schéma de l'orientation de l'aiguille lors d'une anesthésie intra-septale



### 3. L'anesthésie transcorticale

#### 3.1. Le mode d'action

L'anesthésie transcorticale permet de déposer l'anesthésique au plus près des apex dentaires dans l'os spongieux en franchissant la corticale par la **face vestibulaire du procès alvéolaire** (13).

C'est la technique d'anesthésie intradiploïque de choix chez l'enfant en denture mixte. Elle s'emploie sur dents au maxillaire comme à la mandibule chez l'enfant. On pourra chez l'adolescent utiliser la rotation lorsque la corticale est difficile à traverser par simple pression sur l'aiguille. (9)

#### 3.2. Le protocole

L'aiguille de choix pour l'anesthésie transcorticale chez l'enfant a une longueur de 8-9 mm et un diamètre de 27 G ou 30 G (9). Elle doit être courte et rigide pour franchir la corticale sans se briser ou se tordre (26).

Après avoir anesthésié la muqueuse (12), l'opérateur place l'aiguille entre la ligne des collets et la muco gingivale en mésial ou en distal de la dent cible (Figure 21). L'aiguille forme un angle de 90° avec la surface du procès alvéolaire vestibulaire (Figure 22)(13). L'aiguille pénètre jusqu'au contact osseux et une légère pression lui permet de franchir la corticale et progresser dans l'os spongieux (6).

L'anesthésique est déposé à proximité de l'apex de la dent, l'analgésie est immédiate.

Le Sleeper One est utile car il permet de contrôler le débit d'injection.

Figure 21: Schéma de l'insertion de l'aiguille lors d'une anesthésie transcorticale chez l'enfant.

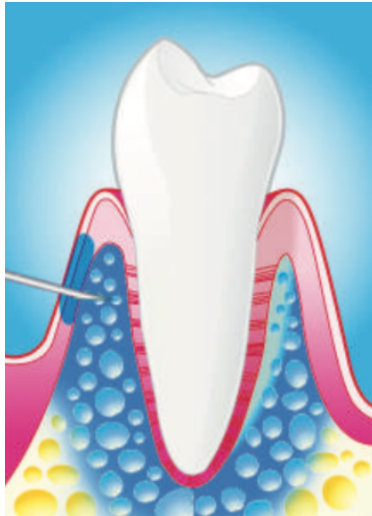
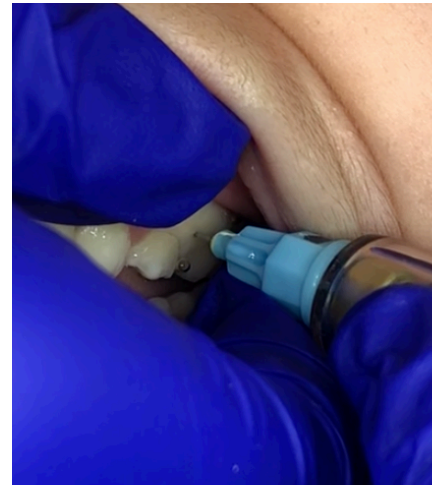
Figure 22: Illustration de l'angulation de l'aiguille en place dans la corticale.



## 4. L'anesthésie ostéocentrale ou trans-septale

### 4.1. Le mode d'action

Elle permet d'injecter l'anesthésique dans les tissus osseux spongieux **profonds** entourant les apex des dents ciblées (15). Le point de pénétration de l'aiguille se trouve, comme pour l'anesthésie intra-septale, au sommet du septum inter-dentaire.

Cette technique est plus facile avec une assistance électronique à l'injection avec rotation telle que le Quick Sleeper ( DHT) si besoin pour traverser la corticale osseuse puis l'os spongieux ( 5) (24).

L'aiguille de choix pour l'anesthésie ostéocentrale a une longueur de 16 mm de et un diamètre de 30 G.

### 4.2. Le protocole

Après avoir anesthésié la muqueuse, l'opérateur positionne son aiguille au sommet du septum vestibulaire ( Figure 24).

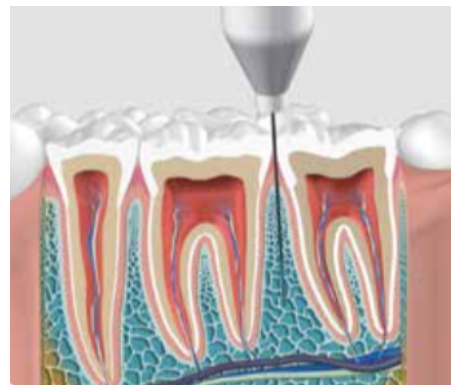
L'aiguille pénètre la corticale osseuse par forage puis l'os spongieux en direction de l'apex de la dent sans léser celle-ci (Figure 23) (15). Une succession de plusieurs déclics lors de la pénétration de l'aiguille par rotation correspond à la traversée de mini-corticales (24). Le contenu d'une cartouche d'anesthésie est injecté puis l'aiguille est retirée. L'anesthésie est effective immédiatement.

Remarque : Chez l'enfant la limite entre anesthésie intra-septale , transcorticale et ostéocentrale est floue du fait de courte longueur des racines des dents déciduales. Avec l'établissement de la denture adolescente puis adulte il sera plus aisé de les différencier. En effet le point d'injection va remonter vers le sommet de la papille avec l'âge.

Figure 23: Schéma de l'insertion de l'aiguille en direction de l'apex dans le plan vestibulo-lingual.

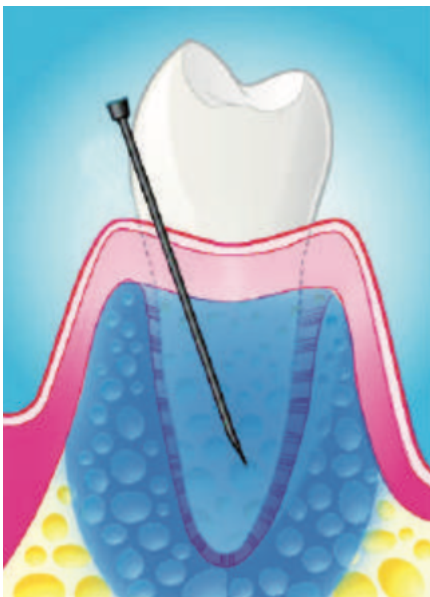

Figure 24: Illustration de l'insertion de l'aiguille parallèlement au grand axe des dents proximales



## 5. Précautions d'emploi

Le succès de cette anesthésie intradiploïque réside dans le contrôle de l'injection. Celle-ci doit être la plus lente possible afin de limiter les surpressions dans l'os génératrices de douleur ou de nécroses osseuses ( en particuliers avec l'usage de vasoconstricteurs). (11)

En plus de la nécessité d'être vigilant pour éviter bris d'aiguille ou la lésion des racines, cette technique sera contre indiquée lorsque :

- Le site présente un manque d'os par résorption physiologique ou inflammatoire/infectieuse
- Le germe de la dent définitive est sur le trajet de l'insertion de l'aiguille

Dans ces cas là, on optera pour une anesthésie para-apicale ou loco-régionale. (6)

## 6. Protocole

Le protocole de réalisation d'une anesthésie transcorticale / intra-septale est présenté dans la fiche « Protocole XIV : L'anesthésie transcorticale / intra-septale ».

**PROTOCOLE XIV**  
**L'ANESTHÉSIE**  
**TRANS CORTICALE/INTRA-SEPTALE**





OU




Prépara-  
tion

1- Evaluer la quantité d'os présente sur le site sur la radio pré-op  
 2- Anesthésie de contact si Anesthésie classique:  
 Application d'un topique anesthésiant à l'aide d'un coton en massant la zone pendant 2 minutes sur muqueuse sèche puis rincer et sécher. (*Inutile avec sleeper one*)

Anesthésie  
gingivale

3- Anesthésie de la gencive attachée/muqueuse  ou   
 Positionner l'aiguille au niveau du futur point d'injection intra-osseuse avec un angle de 15°/20° à la table osseuse.  
 Faire pénétrer l'aiguille dans la muqueuse sur 0,5mm, biseau à plat.  
 Injection lente jusqu'à formation d'une lentille blanche. (*1/10<sup>ème</sup> de carpule*)



Anesthésie  
Intra-osseuse

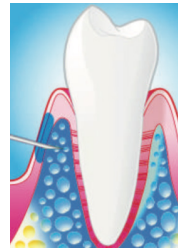
**INTRA-SEPTALE**

4- Positionner l'aiguille légèrement au dessus de la ligne des collets avec un angle de 45° par rapport au grand axe des dents




**TRASCORTICALE**

4- Positionner l'aiguille légèrement en dessous de la ligne des collets avec de 90° par rapport au grand axe des dents.



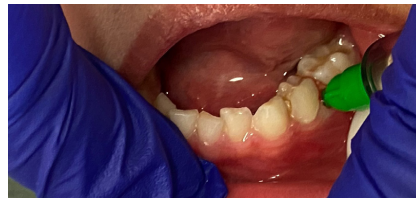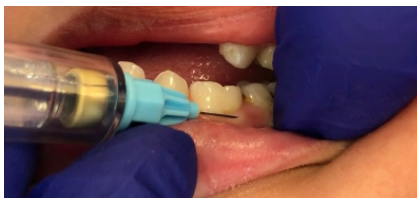
5- Transpercer la corticale et enfoncer jusqu'à la garde.  
*Vous ne devriez pas avoir à trop forcer chez l'enfant, ne pas exercer trop de force, au risque de tordre ou casser l'aiguille.*

6- Injection dans l'os spongieux.

**Remonter le piston !!**  
 l'embout à carpule d'anesthésie est à rendre à la stérilisation 

7- Retrait de l'aiguille, rinçage de la zone.

**L'anesthésie est immédiate, le soin peut débuter dès le retrait de l'aiguille.**



Lorsque vous travaillez sur un cadran, préférez la transcorticale, si vous réalisez une intra-septale vous devez alors en refaire en mésial de la IV si vous devez faire une pulpotomie ou extraction de la IV.

Si vous réalisez une transcorticale, la gencive ne sera pas anesthésiée, donc en fonction de l'acte à réaliser vous devrez compléter par l'anesthésie gingivale.

## 7. Vidéo

La vidéo de la réalisation d'une anesthésie transcorticale est disponible sur le lien suivant :

<https://drive.google.com/file/d/1MiWxFY-W06bTmsLMUA2PM5uYjcRXDr1n/view?usp=sharing>



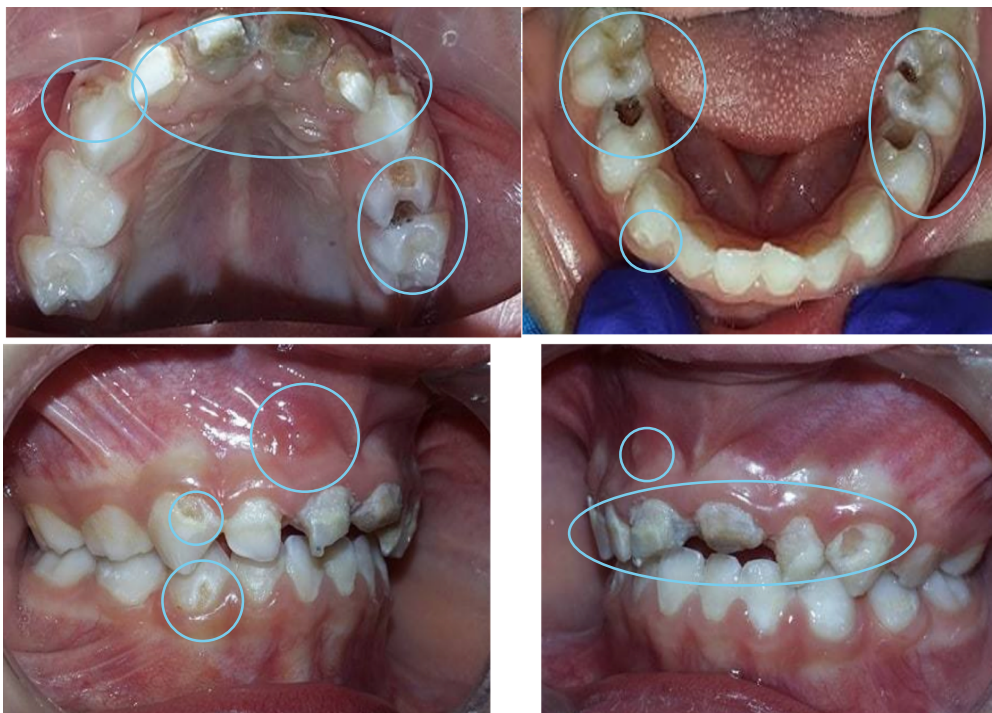
Vidéo 12 : Anesthésie transcorticale avec le Sleeper One (1min27)

## VI. Exemple

L'exemple suivant montre les techniques anesthésiques de choix en fonction des soins à réaliser sur un enfant polycarié de 4 ans.

Les photographies ci-dessous représentent les arcades maxillaires et mandibulaires d'un enfant de 4 ans polycarié en denture temporaire stable. Les lésions carieuses et fistules d'abcès ont été cerclées en bleu (Figure 25) .

Figure 25:Photos intrabuccales des arcades d'un enfant de 4 ans polycarié



L'examen clinique montre : (30)

- Des lésions carieuses sur les faces vestibulaires de 54,53,52,51,61,62,63,64,83.
- Des lésions carieuses sur les faces occlusales de 64,65,74,75,84,85.
- L'orifice d'une fistule est présent en vestibulaire de 51.

Des clichés radiographiques rétro-alvéolaires viendront compléter le diagnostic du praticien lui permettant d'établir son plan de traitement :

Il traitera les caries en plusieurs séances, en abordant un quadrant par séance et commençant par traiter l'urgence ( douleur, infection) ( Tableau XIII) .



Puis, le praticien devra choisir la méthode anesthésique la plus adaptée au soin pour répondre aux critères suivants :

- Efficacité de l'analgésie
- Eviter les désagréments post-opératoires
- Confort de travail pour le praticien

Tableau XIII: Séquences de soins et choix de l'anesthésie

Travail par quadrants en traitant l'urgence en premier			
<b>Au maxillaire</b>			
<b>Quadrant antérieur</b>	<b>secteur</b>	<b>5</b>	Anesthésie para-apicale en regard de 51 et 53 → soins sur 52,53 dans la même séance et avulsion de 51
<b>Quadrant antérieur</b>	<b>secteur</b>	<b>6</b>	Anesthésie para-apicale en regard de 61 et 63 ou intraseptale en mésial de 61 et de 63
<b>Quadrant postérieur</b>	<b>secteur</b>	<b>6</b>	Anesthésie para-apicale en mésial de 64 et distal de 65 ou Anesthésie trans-corticale en mésial de 65 ( pour anesthésie de 65 et 64)
<b>A la mandibule</b>			
<b>Quadrants postérieurs</b>	<b>secteur</b>	<b>7 et 8</b>	En théorie l'anesthésie para-apicale est possible, on préférera une anesthésie intra-osseuse ( avec usage ou non d'un dispositif d'aide à l'injection) en distal de 85 et 75 , complétée d'une injection en mésial de 84 et 74 car pulpotomie.

## CHAPITRE II : La prothèse

---

La prothèse correspond aux éléments fixes et amovibles permettant de restaurer une dent, remplacer une dent manquante ou aménager et maintenir un espace. A l'inverse de la prothèse chez l'adulte, la prothèse pédiatrique sera le plus souvent temporaire. Ce chapitre s'intéresse uniquement aux prothèses fixes, à savoir les couronnes pédiatriques préformées et les mainteneurs d'espace.

### I. Intérêts en pédodontie

La denture temporaire présente plusieurs fonctions importantes (40):

- Esthétique : la denture temporaire donne une harmonie à l'étage inférieur de la face et maintient une dimension verticale idéale.
- Permet les fonctions essentielles telles que la mastication, la déglutition, la phonation, assurant par extension une croissance et un développement psychologique, physiologique et intellectuel normaux.

#### 1. Étiologies de la perte de dents temporaires et leurs conséquences

##### 1.1. Étiologies de la perte des dents temporaires

Les étiologies de la perte ou l'absence des dents temporaires sont multiples (41) :

- Traumatisme : Chez l'enfant les traumatismes des dents temporaires sont fréquents, le plus souvent au niveau du bloc antérieur maxillaire et davantage chez les garçons que chez les filles. Ils sont dûs à des chutes, des chocs... et peuvent entraîner entre-autres l'impaction, la fracture, l'expulsion, l'extrusion d'une ou plusieurs dents. Le traumatisme d'une dent temporaire peut avoir des conséquences sur le germe sous-jacent et donc nécessiter son avulsion.
- Infectieuse : Les caries représentent la première cause d'altération dentaire.
- Congénitales : Certaines pathologies impactent le nombre (l'oligodontie, l'anodontie, l'hypodontie), la forme ou la structure des dents.

##### 1.2. Conséquences

L'altération ou la perte des dents temporaires a des répercussions sur la croissance de l'étage inférieur de la face, sur les fonctions et sur la conservation des espaces inter-dentaires. Ainsi, un édentement unilatéral postérieur entraînera une latéro-

déviations de la mandibule et un édentement bilatéral postérieur entraînera un proglissement mandibulaire par perte de calage (40).

## 2. Objectifs de la prothèse pédiatrique

La prothèse pédiatrique permet de (40), (42) :

- Maintenir l'espace et la longueur d'arcade ainsi que la dimension verticale,
- Restaurer l'esthétique,
- Conserver ou retrouver des fonctions normales (mastication, déglutition, phonation),
- Empêcher l'apparition de parafonction (du fait de l'interposition linguale par exemple).

La prothèse pédiatrique doit être facile à mettre en place (peu de séances et des séances courtes) et économiquement acceptable.

Elle doit être évolutive pour s'adapter à la croissance de l'enfant et permettre in fine la mise en place de la denture adulte fonctionnelle.

## II. Les couronnes pédiatriques préformées

En fonction de l'atteinte carieuse ou du délabrement de la dent, on optera progressivement pour une restauration a minima atraumatique, une restauration par technique directe à l'aide de résines composites ou ciments verre ionomères ou enfin une restauration directe par coiffe pédiatrique préformée (CPP) sur une dent ayant subi ou non un traitement pulpaire (38).

Mise au point dans les années 50 : Il existe actuellement plusieurs types de couronnes pédiatriques préformées : Les premières à avoir vu le jour, les couronnes pédiatriques préformées métalliques ( CPPm), puis les CPP à incrustation, plus esthétiques et enfin les CPP en céramique zircone (CPPz) récemment développées pour répondre à la demande esthétique croissante en odontologie pédiatrique. ( 36)

Le Collège des Enseignants en Odontologie Pédiatrique (CEOP) et la American Association of Pediatric Dentistry (AAPD) recommandent « l'utilisation de couronnes pédiatriques préformées pour la restauration de molaires temporaires délabrées présentant des caries multiples ICDAS 5-6 voire ICDAS 4, avec ou sans traitement pulpaire ainsi que pour les dents présentant des anomalies de structure, des érosions

ou attritions ». La Couronne Pédiatrique Préformée peut aussi faire partie d'une prothèse pédiatrique plus complexe ou d'un mainteneur d'espace (35).

### 1. Les couronnes pédiatriques préformées métalliques

Ces couronnes sont constituées d'un alliage de nickel et de chrome présent en différentes quantités selon le fabricant (Figure 26). Elles peuvent être conditionnées sous forme de coffret avec toutes les tailles disponibles (Figure 27).

Figure 26: Couronne métal sur dent n° 64

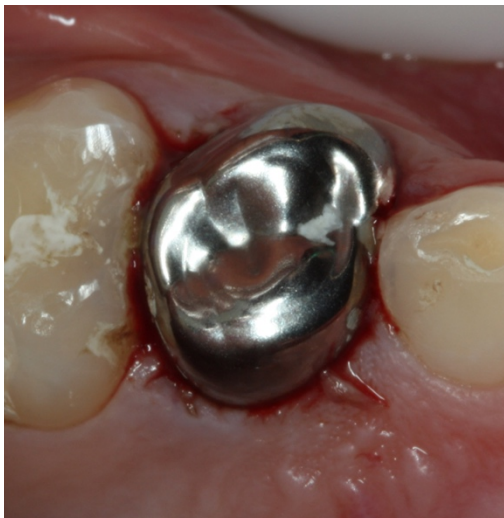


Figure 27: Coffret de couronnes pédiatriques préformées métal



L'indication d'une CPP se pose lorsque la dent temporaire est censée rester sur l'arcade au moins 6 mois avant sa chute. Les contre-indications sont l'allergie au Nickel ou au Chrome, ou lorsque la dent est trop délabrée pour être restaurée.

#### 1.1. Avantages

Ces couronnes présentent néanmoins de nombreux avantages :

- Biocompatible,
- Très résistante à l'usure,
- Aisément adaptable en hauteur : le bord cervical de la couronne peut être facilement coupé à l'aide d'une paire de ciseaux courbes,
- Facilement déformable permettant son adaptation au niveau de la limite cervicale de la dent. (37)

## 1.2. Inconvénients

Le seul inconvénient reste le manque d'esthétisme.

## 1.3. Matériel

Le matériel nécessaire pour la réalisation de la CPPm est présenté dans la fiche « Matériel 14 : Les couronnes pédiatriques métalliques (CPPm) ».

## 1.4. Protocole

Le protocole de réalisation d'une CPPm est présenté dans la fiche « Protocole XV : Les couronnes pédiatriques métalliques (CPPm)».




MATÉRIEL 14

# LES COURONNES PÉDIATRIQUES MÉTALLIQUES (CPP M)

## PRÉ-REQUIS

- Fiche - Matériel 1a. Examen endo-buccal
- Fiche - Matériel 12 Anesthésie Sleeper One ou Matériel 13 Anesthésie classique

## MATÉRIEL POUR LA PRÉPARATION


- Contre-angle 
- Turbine 
- Fraiseur prothèse 
- Flamme 
- Tonneau 
- Sonde Parodontale 
- Polissoir en silicone 

## MATÉRIEL POUR L'INSERTION ET SCÈLEMENT

- Coffret CPP métal 
  - Ciseaux courbes 
  - Pince à bouteroller 
  - Compresses 
  - CVI de scellement 
  - Pincettes pour CVI 
  - Rouleaux salivaires 
  - Chlorhexidine 
  - Vibreur 
  - Activateur CVI 
  - Papier articulaire bleu 
- Matériel à demander à l'AS
- Matériel en libre service

PROTOCOLE XV

# LES COURONNES PÉDIATRIQUES MÉTALLIQUES (CPP M)



**Anesthésie**

voir fiches matériel 12 et 13

Voir fiches Protocole XIII et XIV

**Préparation de la dent**

- Turbine
- Fraise flamme
- Fraise tonneau
- Sonde paro

**Réduction des faces:**

- Proximales limite droite d' **1 à 1,5mm**
- Occlusale grossièrement homothétique de **1,5 à 2mm**

**Les faces vestibulaires et palatines/linguales ne doivent pas être réduites** ⚠

**Vérifier la préparation**

- Espace suffisant pour la couronne: passer la sonde horizontalement en occlusal (arcade en occlusion) et proximal
- Absence de congé ou de limite cervicale: Passer la sonde verticale en proximal
- Vérifier l'absence d'angle aigu

**choix et essayage de la CPPm**

- Coffret CPP
- Sonde paro
- Ciseaux courbes
- Pince à bouteroller

- Mesurer avec la sonde paro l'espace disponible pour choisir la taille de la CPP.
- Essayage de la CPP, insertion de lingual vers vestibulaire.
- Si suroclusion ou blanchiment de la gencive, réduire le bord cervical avec la paire de ciseaux en PROXIMAL uniquement
- Réessayer, si toujours sur-occlusion revérifier que la réduction de la face occlusale soit suffisante
- Bouteroller le bord cervical de la CPP.

**Vérifier l'adaptation**

- Absence de blanchiment en cervical
- Absence de sur-occlusion, s'assurer que l'occlusion du coté opposé soit aussi la même avec et sans coiffe en place
- Présence de point de contact avec dents adjacentes
- À l'insertion la CPP doit « clipper » sur la dent

**Scellement**

- Chlorexidine
- Rouleaux salivaires
- CVI de scellement
- Pince pour CVI
- Activateur CVI
- Sonde


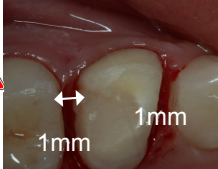
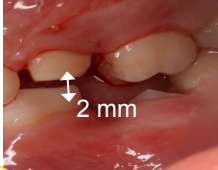




- Polir les bords cervicaux et retirer le n° de la CPP
- Nettoyer la CPP et la dent avec compresse imbibée de chlorexidine
- Isoler la dent avec des rouleaux de coton de chaque côté
- Préparer le CVI (activer, vibrer).
- Remplir la CPP en entier
- Insérer de lingual vers le vestibulaire.
- Maintenir la CPP en place avec les doigts puis faire serrer l'enfant sur un rouleau de coton.

**Contrôler l'occlusion**

papier d'occlusion

**Vérifier la mise en place**

- Occlusion
- Absence de débordement de CVI en cervical
- Bon point de contact avec dents adjacentes

## 1.5. Vidéos

La vidéo de la réalisation d'une CPPm sur la dent 64 est disponible sur le lien suivant :

[https://drive.google.com/file/d/11nTRhYeX\\_pcdchLmC8c9cwJJ-ucpUfT6/view?usp=sharing](https://drive.google.com/file/d/11nTRhYeX_pcdchLmC8c9cwJJ-ucpUfT6/view?usp=sharing)



Vidéo 13 : Protocole de réalisation d'une CPPm sur dent temporaire  
(2min17)



## 2. Les couronnes pédiatriques préformées en zirconium

A l'instar des CPPm, les indications générales des CPP plus esthétiques sont les mêmes (37). Elles peuvent constituer une alternative intéressante, lorsque l'enfant est allergique au Nickel ou le Chrome. Elles sont également conditionnées dans un coffret avec toutes les tailles disponibles (Figure 29).

Figure 28: Couronne zirconium sur dent n°64

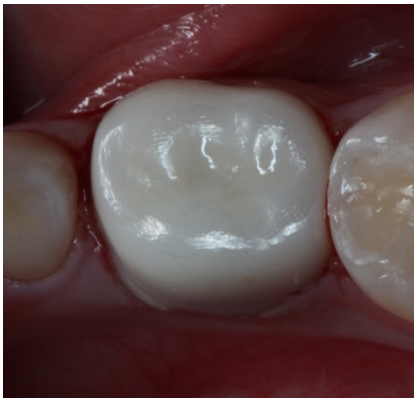

Figure 29: Coffret de couronnes pédiatriques préformées zirconium



### 2.1. Avantages

- Elles sont plus esthétiques que les CPPm (Figure 28).
- Elles assurent également une bonne intégration parodontale.

### 2.2. Inconvénients

- Les CPP Zirconium nécessitent une préparation plus délabrante, une réduction coronaire plus importante que celle des CPPm, mais aussi une préparation cervicale infra gingivale périphérique importante (36).
- Elle n'est pas adaptable et ne peut pas être retouchée. En effet, la zirconium est une céramique fragile, ce qui par ailleurs oblige une préparation minutieuse et précise (pente douce, pas de zone de friction, pas de congé et pas de suroclusion) (36).

### 2.3. Matériel

Le matériel nécessaire pour la réalisation de la CPPz est présenté dans la fiche « Matériel 15 : Les couronnes pédiatriques zircone (CPPz) ».

### 2.4. Protocole

Le protocole de réalisation d'une CPPz est présenté dans la fiche « Protocole XVI : Les couronnes pédiatriques zircone (CPPz) ».

MATÉRIEL 15

# LES COURONNES PÉDIATRIQUES ZIRCONÉ (CPP Z)

## PRÉ-REQUIS

- Fiche - Matériel 1a. Examen endo-buccal
- Fiche - Matériel 12 Anesthésie Sleeper One ou Matériel 13 Anesthésie classique

## MATÉRIEL POUR LA PRÉPARATION

- Contre-angle  Turbine
- Sonde Parodontale
- Fraises prothèse 
  - Cylindro-conique
  - Tonneau
  - Flamme
- Polissoires en silicone Rouge et Vert

## MATÉRIEL POUR L'AJUSTEMENT ET SCELLEMENT

- Coffret CPP zircone  CVI de scellement  Chlorhexidine
- Pincettes pour CVI  Rouleaux salivaires  Compresse
- Activateur CVI  Vibreur  Papier articulaire bleu
- Matériel à demander à l'AS  Matériel en libre service

PROTOCOLE XVI

# LES COURONNES PÉDIATRIQUES ZIRCONÉ (CPP Z)

Anesthésie	voir fiches matériel 12 et 13	Voir fiches Protocole XIII et XIV	
Préparation de la dent	<ul style="list-style-type: none"> <li>- Sonde</li> <li>- Turbine</li> <li>- Fraise cylindro-conique</li> <li>- Fraise flamme</li> </ul>	<p><b>Réduction des faces:</b></p> <ol style="list-style-type: none"> <li>1- Proximales, vestibulaire et linguale : Congé <b>1 à 1,5mm</b></li> <li>2- Occlusale: réduction à plat <b>1,5 à 2mm</b></li> <li>3- Eliminer le congé avec la fraise flamme en infra-sulculaire</li> </ol>	<p>congé</p> <p>1- 1,5mm</p>
	<p><b>Vérifier la préparation</b></p>	<ul style="list-style-type: none"> <li>- Espace suffisant pour la couronne: passer la sonde horizontalement en occlusal (arcade en occlusion) et proximal</li> <li>- Absence de congé ou de limite cervicale: Passer la sonde verticale en proximal</li> <li>- Vérifier l'absence d'angle aigu</li> </ul>	<p>1,5 - 2mm</p>
		<p>Les CPP Zirconé ne peuvent pas être retouchées, la taille de la dent doit être parfaite, l'insertion délicate sans friction: <b>NE PAS FORCER</b></p>	
Choix et essai	<ul style="list-style-type: none"> <li>- Coffret CPPz</li> <li>- Sonde paro</li> <li>- Papier d'occlusion</li> </ul>	<ul style="list-style-type: none"> <li>- Mesurer avec la sonde paro l'espace disponible pour choisir la taille de la CPP en fonction</li> <li>- Insertion de la CPP dans l'axe de la préparation</li> <li>- La gencive ne doit pas blanchir lors de l'essai</li> </ul>	
		<p><b>Attention à l'occlusion:</b> Vérifier le niveau de la face occlusale avec les dents adjacentes et faire serrer tout doucement. Pour éviter tout risque de casse de la CPP.</p>	
scellement	<ul style="list-style-type: none"> <li>- Chlorexidine</li> <li>- Polissoir</li> <li>- CA</li> <li>- Rouleau salivaire</li> <li>- CVI de scellement</li> <li>- Matériel pour CVI</li> <li>- Sonde</li> </ul>	<ul style="list-style-type: none"> <li>- Désinfecter la CPP et la dent avec une compresse imbibée de chlorexidine</li> <li>- Isoler la dent avec un rouleau de coton de chaque côté, positionner l'aspiration.</li> <li>- Bien sécher la dent avant insertion</li> <li>- Activer le CVI, remplir la CPP en entier</li> <li>- Insérer la CPP dans l'axe de la dent</li> <li>- La maintenir en place <b>pendant 1 à 2 minutes.</b></li> <li>- Eliminer les excès de CVI avec la sonde, <b>après la prise du CVI</b></li> </ul>	
	Contrôler l'occlusion	<ul style="list-style-type: none"> <li>- Papier d'occlusion</li> </ul> <p><b>Vérifier la mise en place</b></p>	<ul style="list-style-type: none"> <li>- Occlusion</li> <li>- Absence de débordement de CVI en cervical</li> <li>- Bon point de contact avec dents adjacentes</li> </ul>

## 2.5. Vidéos

La vidéo de la réalisation d'une CPPz sur la dent 74 est disponible sur le lien suivant :

<https://drive.google.com/file/d/1EwpWKi4pM5hgYzrj4jWTADwxGgso9zZL/view?usp=sharing>



Vidéo 14 : Protocole de réalisation d'une CPPz sur dent temporaire (1min59)

### III. Les Mainteneurs d'espace fixes

Les mainteneurs d'espace permettent de préserver la longueur d'arcade, d'éviter la migration des dents encadrants l'édentement et d'aménager l'espace nécessaire à l'éruption des dents successives (39) ,( 40).

#### 1. Design des mainteneurs d'espace

Ils ne doivent pas gêner l'enfant ou interférer avec la croissance et permettre une bonne hygiène (42).

En postérieur ils peuvent être unilatéraux (en cas d'absence d'une molaire temporaire) ou bilatéraux (en cas d'absence de plusieurs molaires temporaires d'un même cadran ou réparties sur l'arcade) (40).

Un mainteneur d'espace unilatéral se compose d'une bague orthodontique ou d'une CPP qui encercle la dent support sur laquelle un fil métallique est soudé. Ce bras en extension s'appuie sous le point de contact de la dent opposée à l'édentement, il ne devra en aucun cas prendre appui sur la gencive. On préférera mettre une bague sur une molaire temporaire que sur une molaire permanente pour éviter d'augmenter les zones de rétentions de plaque et donc le risque de carie ( 42) ,( 43).

Il n'est pas recommandé de mettre une dent prothétique en postérieur sur l'arc ou le mainteneur d'espace du fait de bras de levier que les forces de mastications pourraient entraîner sur l'arc.

#### 2. Indications

Ils sont indiqués pour compenser la perte précoce ou les agénésies de dents temporaires. Ils permettent de conserver l'espace, et dans les cas de « pédibridge », restaurer les fonctions et l'esthétique.

L'indication varie en fonction du nombre de dents absentes, leur localisation, la classe d'angle et l'âge du patient (42).

Lorsqu'une dent temporaire est absente plusieurs paramètres doivent être étudiés (43) :

- Dent absente : première ou deuxième molaire temporaire ?
- Age dentaire : la dent de six ans est-elle présente et en occlusion ?
- L'enfant présente-t-il des diastèmes ou une DDM ?
- Quelle est la classe d'Angle de l'enfant ?
- Le germe successional est-il présent et si oui quel est son stade d'édification radiculaire ?

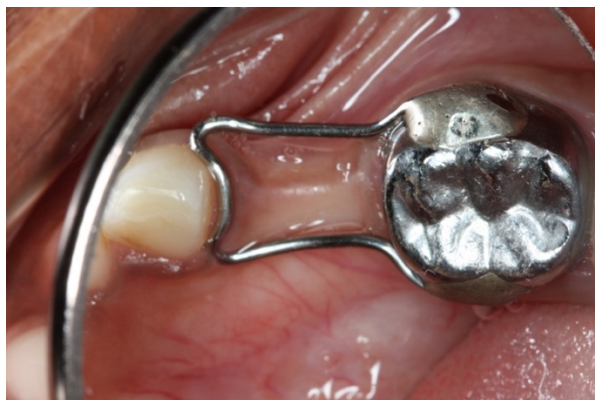Les tableaux suivants présentent les indications des mainteneurs d'espaces en fonction des paramètres ci-dessus.

Si la première molaire permanente n'est pas présente sur l'arcade en occlusion du côté de l'édentement, la bague du mainteneur d'espace est scellée sur la deuxième molaire temporaire, son bras en extension orienté en mésial (Figure 30) (Tableau XIV) (42), (43).

Tableau XIV: Indications des mainteneurs d'espace (ME) avant l'apparition de la dent de 6 ans. (40),( 42)

Dent temporaire absente :		première temporaire	molaire	deuxième temporaire	molaire
Présence de diastèmes en denture temporaire*		oui	non	oui	non
Arcade	Maxillaire	Avis ODF	ME indiqué	Indiqué → distal shoe**	
	Mandibule	Avis ODF	ME indiqué	Indiqué → distal shoe**	

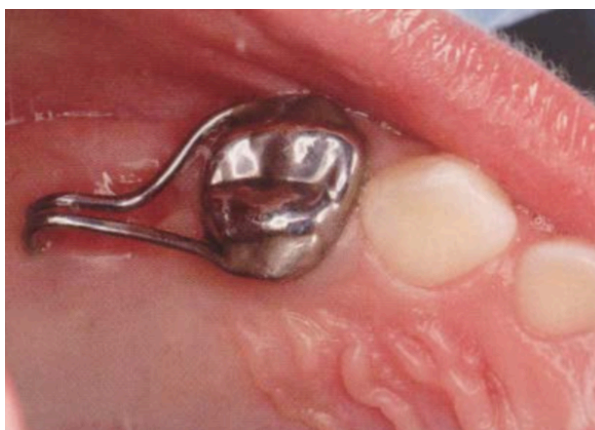Figure 30: Mainteneur d'espace unilatéral. CPPm sur 85, bras en extension en site de 84.



Cas particuliers : Si la première molaire permanente (M1) n'a pas fait son éruption dans la cavité buccale, un mainteneur d'espace de type « distal shoe » peut être placé sur la première molaire temporaire (Figure 31) (40).

Ce type de mainteneur d'espace ne sera réalisé que si le suivi du patient est assuré et que les parents aient bien compris son importance.

Figure 31: Mainteneur d'espace de type "Distal Shoe", CPP sur 54, bras en extension distale.



Remarque : Si la première molaire permanente est en occlusion, le mainteneur d'espace n'est pas nécessaire pour les dents 54 et 64. Si les dents absentes sont les 74 et 84 pour une classe I ou si l'enfant présente une DDM en classe II ou III, la décision de la pose d'un mainteneur d'espace sera à prendre avec l'orthodontiste (Tableau XV) (Tableau XVI).



Tableau XV: Indication des mainteneurs d'espace (ME) après apparition de la dent de 6 ans lorsque la première molaire temporaire est absente. (40), (42)

	6 en occlusion ?	Oui	Non
Arcade	Maxillaire	ME si : → classe II d'Angle → classe I ou III d'Angle avec absence simultanées des deux DT controlatérales	ME indiqué
	Mandibule	ME si : → absence simultanées des deuxièmes molaires temporaires quelque soit la classe d'Angle	ME indiqué

Tableau XVI: Indication des mainteneurs d'espace (ME) après apparition de la dent de 6 ans lorsque la deuxième molaire temporaire est absente. (40) (42)

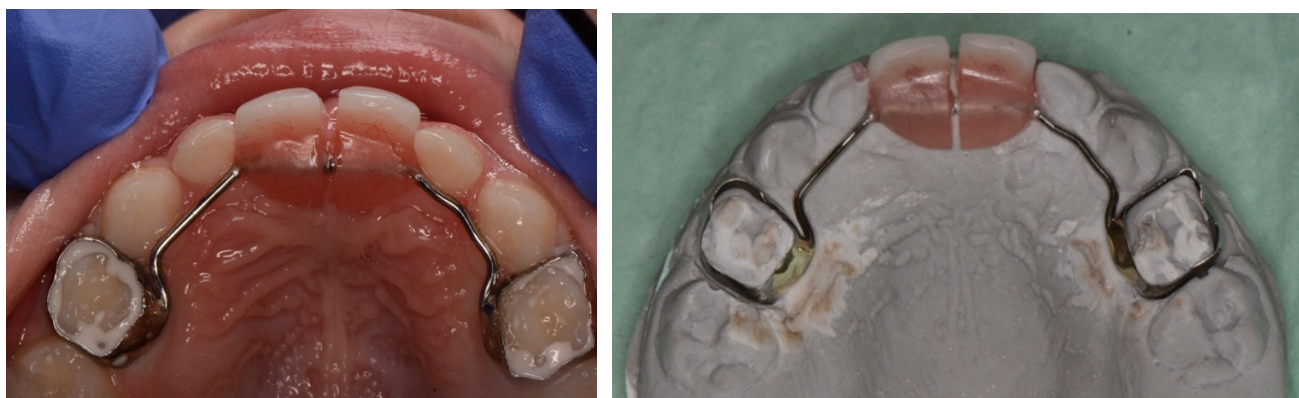	6 en occlusion ?	Oui	Non
Arcade	Maxillaire	ME si : → classe II ou III d'Angle avec éruption précoce de la deuxième molaire permanente avant celle de la deuxième prémolaire	ME indiqué → Distal Shoe
	Mandibule	ME si : → classe I ou III d'Angle → classe II si absence simultanée de la deuxième molaire temporaire maxillaire	ME indiqué → Distal shoe

## 2.1. Édentement antérieur

Lorsqu'une ou plusieurs dents antérieures sont absentes on peut observer une mésialisation des dents encadrant l'édentement (42), (43).

Le « pédibridge » est composée de deux bagues/CPM sur les molaires temporaires sur lesquelles est soudé un arc palatin ou lingual est soudé, serpentant ensuite le long des faces palatines/linguales des dents. Une ou plusieurs dents prothétiques (Bambino Tooth) sont fixées pour remplacer les dents antérieures absentes. Pour permettre le suivi de la croissance une boucle ou une glissière en arrière des incisives peut être mise en place (Figure 32) (42).

Figure 32: Mainteneur d'espace pour édentement en secteur antérieur (51,61). Bagues sur 55 et 65 et arc antérieur.



Remarque : Il faudra surveiller l'éruption de la dent pour éviter que le ME ne la bloque et l'expliquer aux parents.

## 3. Matériel

Le matériel nécessaire pour la réalisation d'un mainteneur d'espace est présenté dans la fiche « Matériel 16 : Les mainteneurs d'espace (ME) ».

## 4. Protocole

Le protocole de réalisation d'un mainteneur d'espace est présenté dans la fiche « Protocole XVII : Les mainteneurs d'espace (ME) ».

MATÉRIEL 16


# LES MAINTENEURS D'ESPACE (ME)

## PRÉ-REQUIS

- Fiche - Matériel 1a. Examen endo-buccal
- Fiche - Matériel 12 Anesthésie Sleeper One ou Matériel 13 Anesthésie classique

## MATÉRIEL POUR L'EMPRENTE

- Coffret bague orthodontique



- Enfonce couronne



- Shure



- Bol à alginate



- Alginate + spatule



- Colle en spray pour alginate



- Porte empreinte



## MATÉRIEL POUR LE SCHELLEMENT

- CVI de scellement



- Pince pour CVI



- Fil de soie



- Chlorhexidine



- Activateur CVI



- Vibreux



- Compresse

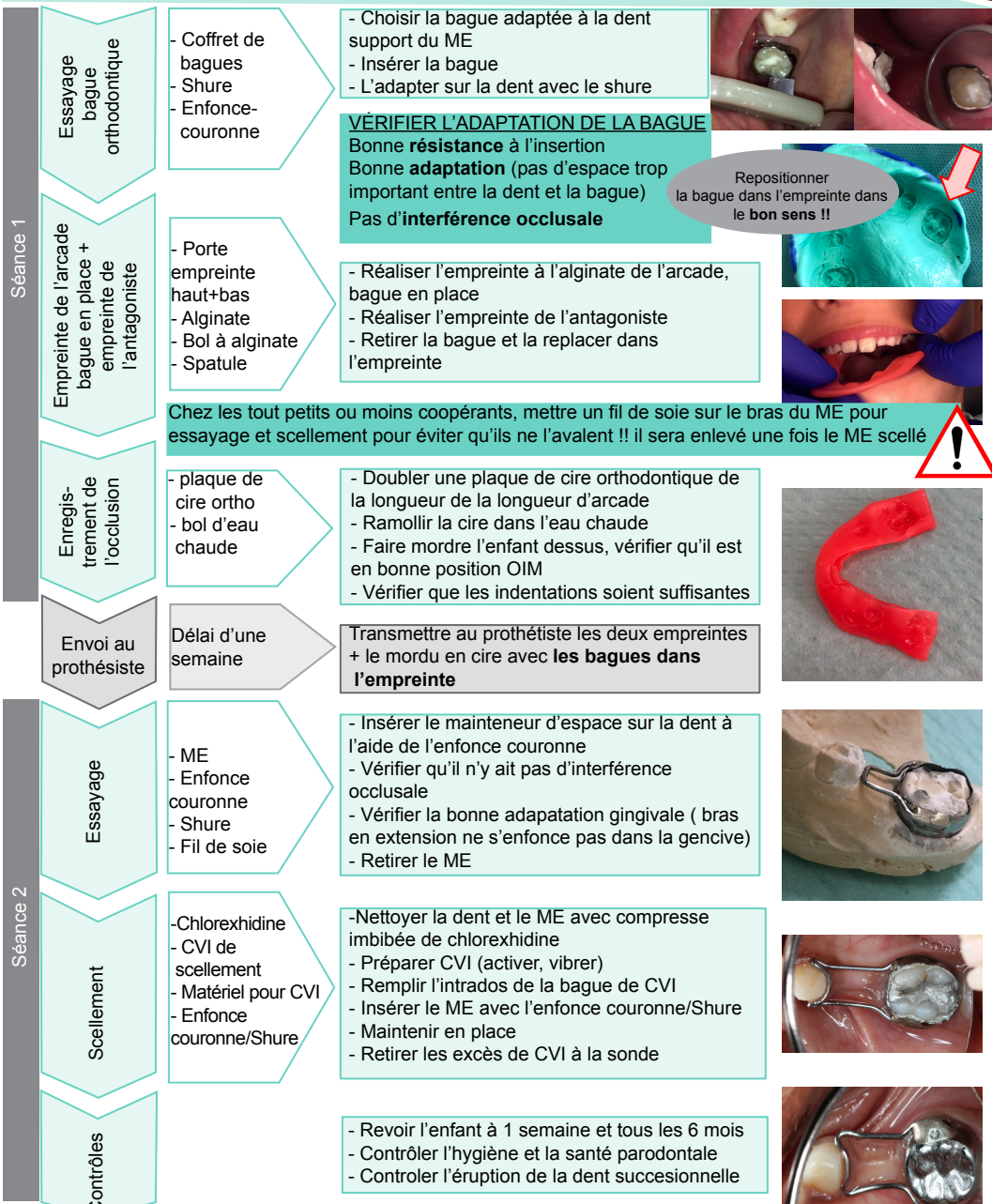


Matériel à demander à l'AS

Matériel Libre service

PROTOCOLE XVII

LES MAINTENEURS D'ESPACE (ME)



NB: Le support du ME peut aussi être une CPPm. La dent est préparée selon le protocole de la CPPm, les étapes sont les mêmes.

## CHAPITRE III. La chirurgie

Seules les avulsions de dent temporaires et la frénectomie seront développées dans ce chapitre.

### I. Avulsions simples

#### 1. Indications

L'avulsion d'une dent temporaire peut être réalisée pour plusieurs motifs répertoriés dans le Tableau XVII (44) :

Tableau XVII: Différents motifs d'une avulsion chez l'enfant.

<b>Lésions carieuses</b>	<ul style="list-style-type: none"><li>• Lésion carieuse profonde sur une dent en stade 3, ou restauration impossible</li><li>• Dent temporaire nécrosée associée à une atteinte osseuse (atteinte de la furcation, mobilité de la dent, abcès) (46) (50)</li></ul>
<b>Traumatisme alvéolo-dentaire</b>	<ul style="list-style-type: none"><li>• Fracture radiculaire : Extraction du fragment coronaire. Le fragment apical ne sera extrait que s'il est visible et facilement accessible.</li><li>• Extrusion/ luxation latérale : Si la dent interfère avec l'occlusion <u>ou</u> extrusion &gt; 3mm ( la dent gêne l'occlusion) <u>et/ou</u> présentant une mobilité supérieure à 2 <u>ou</u> la dent risque d'être avalée ou aspirée par l'enfant.</li></ul>
<b>D'ordre médical</b>	<ul style="list-style-type: none"><li>• Patient à risque infectieux : cardiopathies cyanogènes, immunodépression ... tout acte contre-indiquant une thérapeutique pulpaire...</li></ul>
<b>Éruption ou exfoliation perturbée</b>	<ul style="list-style-type: none"><li>• Dent temporaire ectopique ou surnuméraire</li><li>• Dent temporaire ankylosée</li></ul>
<b>Avulsions pilotées</b>	<ul style="list-style-type: none"><li>• Dans le cadre d'un plan de traitement orthodontique</li></ul>

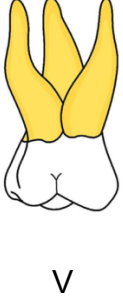

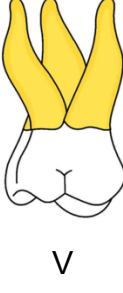
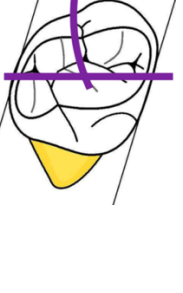
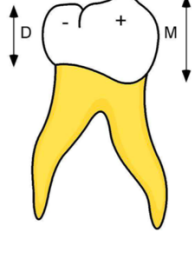
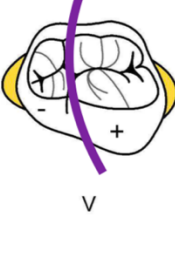
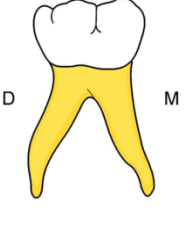
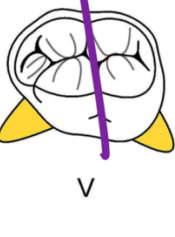
#### 1.1. Protocole opératoire

Le cliché radiographique pré-opératoire (qui a permis le diagnostic et l'indication thérapeutique) permet d'observer l'anatomie de la dent à extraire. Sur les dents pluri-radiculées, en fonction de leur stade de rhysalyse et de la mobilité de la dent, on pratiquera ou non une séparation de racine (Tableau XVIII) (48).

L'alvéolectomie n'est pas nécessaire sur dents temporaires, toutefois elle pourra être pratiquée sur les dents permanentes lorsque la carie est sous-gingivale et que le davier n'a pas suffisamment d'accroche.

Remarque : Le plateau opératoire (Fiche Matériel 17) est le même que pour une avulsion pratiquée sur un adulte. Le bon davier, choisi en fonction de la dent à extraire, est celui qui permet de saisir et mobiliser fermement la dent, adapté à la main de l'opérateur. Parmi tous les daviers enfants disponibles, seul le davier incisif sera utilisé.

Tableau XVIII: Séparations de racines sur les dents déciduales (48)

Dent lactéale	Vue vestibulaire	Vue occlusale	Séparation
Première molaire maxillaire 54 ou 64	 V	 D	Dans le sens mésio-distal puis séparation des deux racines vestibulaires dans le sens vestibulo-lingual
Deuxième molaire maxillaire 55 ou 65	 V	 D	Dans le sens mésio-distal puis séparation des deux racines vestibulaires dans le sens vestibulo-lingual
Première molaire mandibulaire 74 ou 84	 D M	 V	Dans le sens vestibulo-lingual
Deuxième molaire mandibulaire 75 ou 85	 D M	 V	Dans le sens vestibulo-lingual

## 1.2. Curetage et sutures

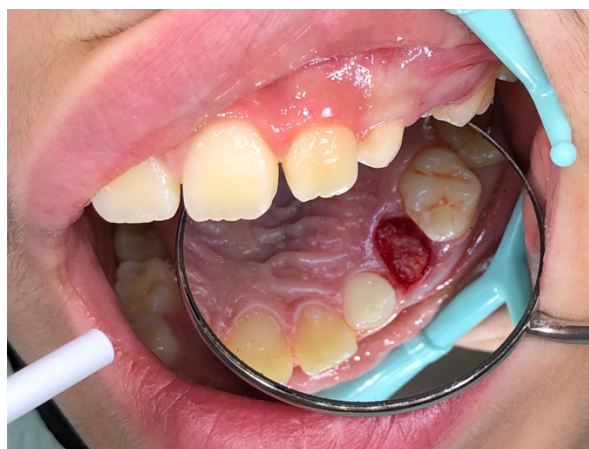Après avulsion, il est important de vérifier la propreté de l'alvéole, car cela permet une bonne hémostase et une bonne cicatrisation. Chez l'enfant ce temps chirurgical se complique du fait de la présence du germe successional. En effet, il est impératif de préserver le sac folliculaire, afin de permettre l'éruption de cette dent.

Néanmoins l'alvéole après extraction, doit être propre, le curetage doit se faire très délicatement. Notons que lorsque la dent est en stade III avancé, que le germe est proche, il n'y a plus réellement « d'alvéole » à proprement parlé le sac folliculaire est alors très proche. Cependant pour les stades antérieurs, avec un germe plus à distance il devient important de nettoyer cette alvéole de tout tissus granulomateux. Le germe de la dent successorale entourée de son sac folliculaire peut être visible dans l'alvéole (Figure 33), il s'agit d'un tissu fibreux et ferme contrairement au tissu granulomateux mou et qui se délite facilement.

Des sutures peuvent être nécessaires lorsque qu'il est nécessaire de rapprocher les berges pour une meilleure cicatrisation (par exemple après extraction de deux dents adjacentes ou après lambeau) ou pour maintenir une éponge hémostatique qui a dû être placé dans l'alvéole (ce qui est rare pour l'extraction de dents temporaires).

Remarque : le saignement prolongé et l'impossibilité d'obtenir une hémostase constituent une indication à revisiter l'alvéole pour vérifier l'élimination des tissus granulomateux.

Figure 33: Sac folliculaire de 24 visible suite à l'extraction de 64.



## 2. Matériel

Le matériel nécessaire pour l'avulsion des dents temporaires est présenté dans la fiche « Matériel 17 : Les avulsions simples des dents temporaires ».

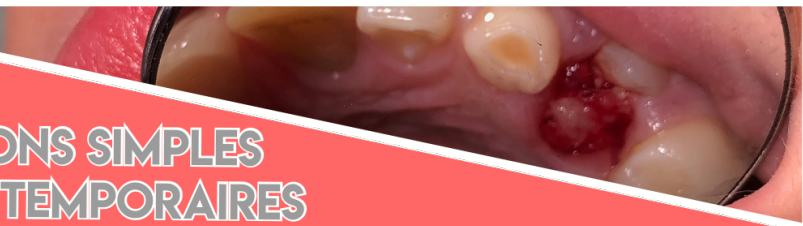## 3. Protocole

Le protocole pour l'avulsion des dents temporaires est présenté dans la fiche « Protocole XVIII : Les avulsions simples des dents temporaires ».



**MATÉRIEL 17**

**LES AVULSIONS SIMPLES  
DES DENTS TEMPORAIRES**



**PRÉ-REQUIS:**

- Fiche - Matériel 1a. Examen endo-buccal
- Fiche - Matériel 1b. Radiographie
- Fiche - Matériel 12 Anesthésie Sleeper One ou Matériel 13 Anesthésie classique



**Eviter les aspirations chirurgicales transparentes (sang visible par l'enfant).**

**MATÉRIEL CHIRURGICAL**

- Syndesmotome de Bernard
- Syndesmotome faucille



Davier

**A choisir en fonction de la dent à extraire** (sa taille, sa situation sur l'arcade, son délabrement...) **Rappel:** Les daviers maxillaire sont **droits** et les daviers mandibule sont **coudés**.



**Seul le davier incisif enfant sera utilisé.**



- Pince Gouge
- Curette
- Compresse



- Pince porte aiguille
- Fil à suturer
- Paire de ciseaux



**si séparation de racines:**

- Turbine/ CA bague rouge
- Fraise Zékrya courte




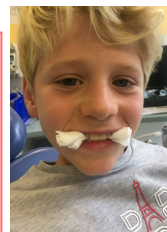- Cale-bouche + Fil de soie



\* Tout le matériel est à demander à une AS à la distribution à l'exception des compresses et du fil de soie.

# PROTOCOLE XVIII LES AVULSIONS SIMPLES DES DENTS TEMPORAIRES

Anesthésie	voir fiches matériel 12 et 13	Anesthésie transcorticale ou para-apicale et de la gencive (V et P/L) autour de la dent à extraire ( Voir fiches protocole XIII et XIV )
Temps muqueux: syndesmotomie	syndesmotomes faucille et Bernard compresses	<p><b>syndesmotomie:</b> Décoller la gencive autour de la dent. Rompre les fibres ligamentaires</p> <p><b>Luxation:</b> Mobiliser la dent</p> <p><b>Elévateur si besoin</b> à utiliser avec précautions pour ne pas luxer les dents adjacentes !</p>
Temps dentaire : Luxation et avulsion	<b>Dent mobile ?</b>	<b>OUI</b>
	<b>OUI</b>	<p>- Pression latérale souvent suffisante du syndesmotome pour mobiliser, luxer et extraire la dent</p> <p>- Saisir la base de la couronne avec les mors du davier et faire des <u>mouvements de rotation</u> (pour écraser les fibres desmodontales) <u>et de bascule</u> vestibulo-palatin/lingual</p>
	<b>NON</b>	<p><b>NON</b></p> <p>- Saisir la couronne , positionner les mors du davier en cervical et exercer des <u>mouvements circulaires puis de traction vers le vestibule</u></p> <p>Séparation de racines peut être nécessaire (dent ankylosée...)</p> <p><b>NON</b></p> <p>- Réaliser une <u>séparation de racines sur dents pluri-radiculées</u> puis luxer les racines individuellement</p>  <p>Utiliser un cale bouche si séparation de racines. Une morsure sur la turbine en rotation risque de léser le germe de la dent succédanée !</p>
Hémostase	Compresses Curette	<p>Un curetage sera pratiqué <u>très délicatement</u> en présence d'un granulome ou d'un kyste qui doit être éliminé</p> <p>Pas de suture sauf si avulsion de plusieurs dents temporaires ou d'une dent permanente ou si réalisation d'un lambeau.</p> <p>Faire mordre l'enfant sur une compresse, ne laisser partir l'enfant qu'une fois l'hémostase obtenue et sans la compresse dans la bouche :)</p>
Prescription		<p>Prescription d'antalgiques (si besoin pour les premières heures ou si avulsion compliquée)</p> <p>Douleurs possibles dans les heures suivant l'avulsion, risque d'auto-morsure due à l'anesthésie</p> <p>Alimentation molle, tiède, ne pas cracher et HBD habituelle dès le lendemain</p>



#### 4. Vidéo

La vidéo de l'avulsion d'une dent temporaire est disponible sur le lien suivant :

<https://drive.google.com/file/d/1PLPydGVZjwsiou2KQJggxzbFcdBxe94r/view?usp=sharing>



Vidéo 15 : Avulsion d'une dent temporaire (1min10)

## II. Frénectomie

### 1. Définition

Le frein est un repli muqueux tendu entre deux structures anatomiques. La frénectomie désigne en chirurgie parodontale l'élimination chirurgicale totale du frein.

(46) En bouche il y a plusieurs localisations de freins :

- ~ Les freins médians vestibulaire maxillaire et mandibulaire
- ~ Le frein médial lingual
- ~ Les freins vestibulaires latéraux

La classification de Placek permet d'apprécier l'insertion freinale en fonction de son rapport avec le parodonte marginal (47) :

Type I : Attache muqueuse, le frein labial maxillaire s'insère sur la muqueuse alvéolaire jusqu'à la ligne muco-gingivale.

Type II : Attache gingivale, les insertions basses du frein labial maxillaire sont noyées dans la gencive attachée.

Type III : Attache papillaire, le frein labial maxillaire est inséré dans la gencive papillaire . La mobilisation de la lèvre (test de traction) entraîne un blanchiment de la papille voire un déplacement de la gencive marginale des incisives centrales.

Type IV : Attache interdentaire, le frein labial maxillaire rejoint le sommet du septum gingival et au-delà pour se confondre avec la papille bunoïde. Cette situation anatomique est généralement en relation avec la persistance du diastème inter incisif.

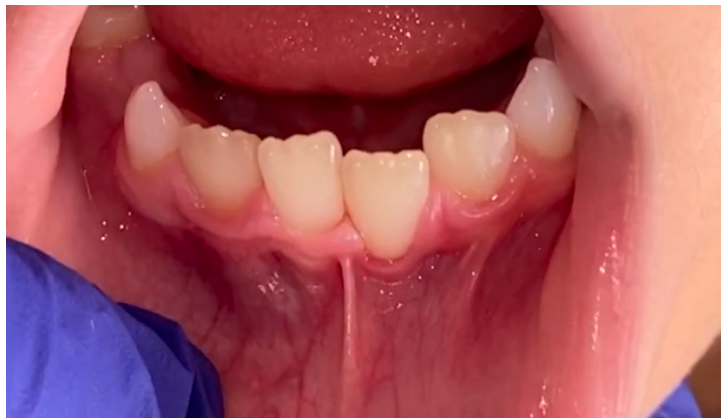Les insertions freinales de type III et IV sont considérées comme pathologiques, la frénectomie accompagnée ou non d'une plastie gingivale est alors indiquée. La frénectomie permet alors l'élimination ou la correction d'anomalies anatomiques de la gencive et/ ou de la muqueuse alvéolaire.

## 2. Indications et étapes

Elles sont de deux types : parodontales et biomécaniques. (45), (46)

Parodontales	<ul style="list-style-type: none"><li>• Frein tractant la gencive marginale et/ ou entravant l'hygiène, augmentant le risque de récessions gingivales (Figure 34)</li><li>• Frein disharmonieux pour l'esthétique du sourire gingival</li></ul>
Biomécaniques	<ul style="list-style-type: none"><li>• Frein hypertrophique associé à la fermeture orthodontique d'un diastème antéro-supérieur</li><li>• Frein lingual court pouvant entrainer des troubles de déglutition, croissance maxillo-faciale, phonation</li><li>• Frein gênant l'allaitement ou l'alimentation du bébé.</li></ul>

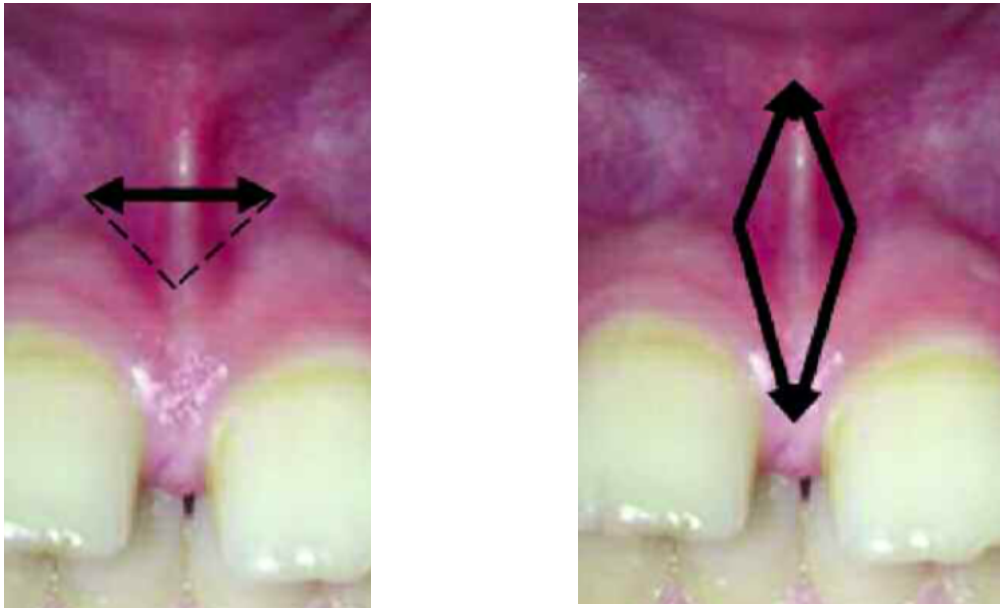
Figure 34: Frein vestibulaire tractant la gencive attachée en regard de 31



Les étapes de frénectomie sont les mêmes quelque soit la position du frein. Après avoir anesthésié de chaque côté du frein (para-apicale), des incisions en forme de « losange » sont faites le long du frein :

- ~ Frein médian maxillaire (Figure 35) : En vestibulaire, deux incisions gingivales à biseau interne de la papille vers la muqueuse et deux incisions muqueuses en miroir de la précédente (51).

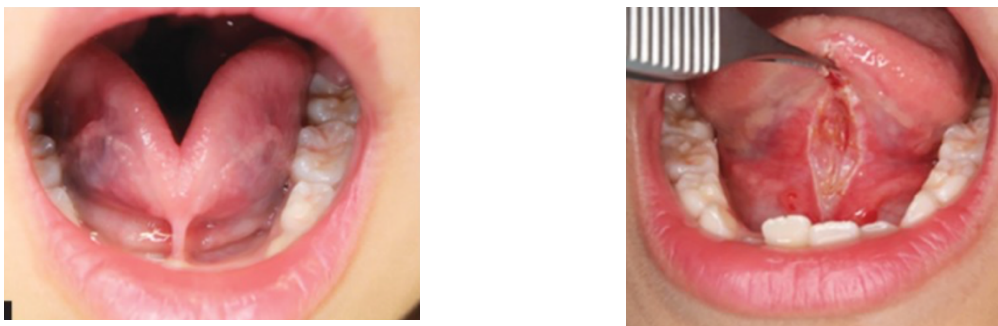Figure 35: Tracé d'incision en losange du frein maxillaire médian ( 46)



- ~ Frein lingual, deux incisions à biseau interne de la zone rétro incisive vers le sommet de la langue (sans laisser de gencive ou muqueuse cruentées) puis deux incisions en miroir de la précédent, de la pointe de la langue vers la base de la langue.

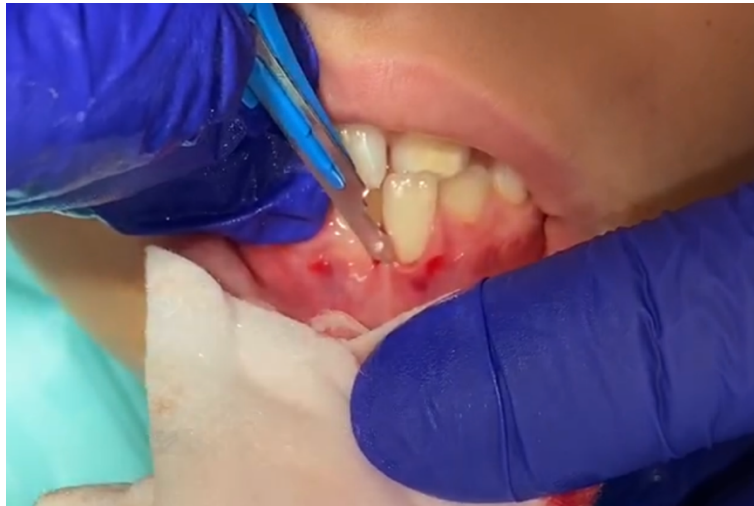Néanmoins la frénectomie sera généralement réalisée au laser avec une incision horizontale (Figure 36), dans la moitié supérieure du frein (plus proche de la langue que du plancher) (51).

Figure 36: Incisions d'un frein lingual ( 49)



- ~ Frein médian mandibulaire (Figure 37), l'insertion freinale est plus fine et souvent multiple, l'incision sera alors plus parallèle à la table osseuse (51).

Figure 37: Frénectomie du frein médian mandibulaire à la lame froide.



Après élimination totale des fibres freinales, plusieurs points simples viennent refermer le site (45).

### 3. Matériel

Le matériel nécessaire pour la réalisation d'une frénectomie est présenté dans la fiche « Matériel 18 : Frénectomie à la lame froide ».

### 4. Protocole

Le protocole de la frénectomie est présenté dans la fiche « Protocole XIX : Frénectomie à la lame froide ».

MATÉRIEL 18

# FRENECTOMIE À LA LAME FROIDE

## PRÉ-REQUIS

- Fiche - Matériel 1a. Examen endo-buccal
- Fiche - Matériel 12 Anesthésie Sleeper One ou Matériel 13 Anesthésie classique



Eviter les aspirations chirurgicales transparentes (sang visible par l'enfant)

## MATÉRIEL CHIRURGICAL

- Lame 15



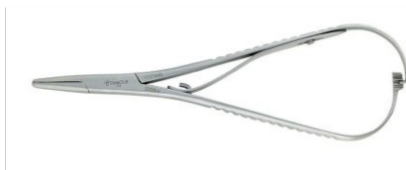- Porte-lame



- Décolleur



- Pince porte aiguille



- Paire de ciseaux



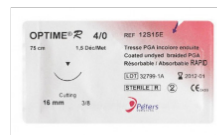- Lame 15c



- Curette(s) de Gracey/ CK6



- Fil de suture (résorbable préférentiellement)



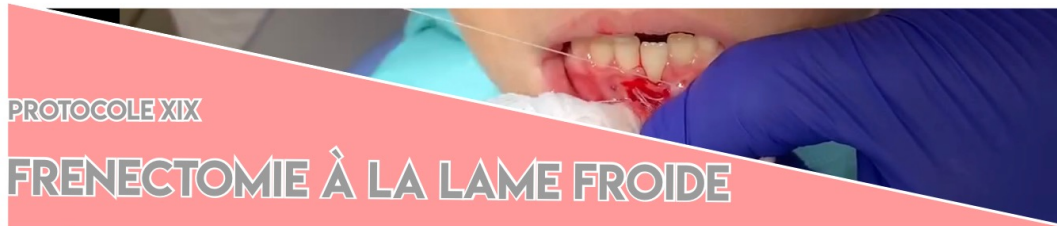Compresse

Chlorhexidine



\* Tout le matériel est à demander à une AS à la distribution à l'exception des compresses et de la Chlorhexidine..

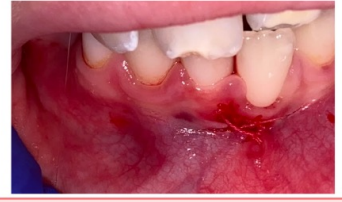
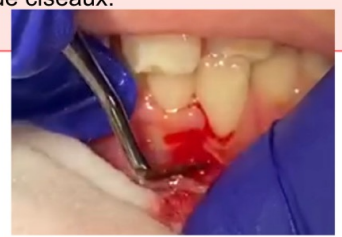
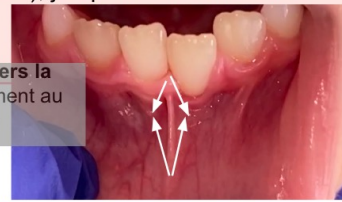

PROTOCOLE XIX

FRENECTOMIE À LA LAME FROIDE

Anesthésie	Voir fiches matériel 12 et 13	Anesthésie para apicale À DISTANCE DU FREIN rappel palatin/lingual au niveau de la papille si insertion papillaire (Voir fiches protocole XIII et XIV)
Délimiter les contours du	- Lame 15 ou 15c - Compresses	- Tirer sur la lèvre pour visualiser le frein: <b>les limites en «double V»</b> - 2 incisions gingivales ( sommet papillaire), jusqu'au contact osseux - 2 incisions muqueuses en miroir des précédentes  <b>Incisions du sommet vers la base du frein ( inversement au niveau de la muqueuse)</b>
Sectionner les attaches fibreuses profondes	- Lame 15 ou 15c - Curettes de Gracey - Decolleur	- Positionner la lame sur les bords du frein au niveau de le gencive. - Incliner la lame pour inciser en biseau interne presque parallèle à la table osseuse. - Inciser depuis le sommet du frein jusqu'à la ligne muco-gingivale de chaque coté du frein. - Avec la curette éliminer les fibres restantes (dans le triangle ainsi libéré). - Eliminer le triangle muqueux (en coupant le frein qui a été détaché lors des premières incisions) avec la paire de ciseaux.
Sutures	- Fil à suturer résorbable - pince porte-aiguille - ciseaux	Suturer les berges par des points simples (résorbables) au niveau gingival et muqueux.
Prescription conseils post-op		Expliquer et rassurer l'enfant et les parents sur l'apparition d'un <b>dépôt blanchâtre sur le site de cicatrisation.</b>  Prescription d'un topique à base de chlorhexidine 0,12% pendant 7 jours ( Ex: Elugel ®) + antalgiques.



## 5. Vidéo

La vidéo de la frénectomie d'un frein mandibulaire est disponible sur le lien suivant :  
[https://drive.google.com/file/d/1Y\\_hUNTT2fVQOcHAfbIFG5QDo3JuYVWTg/view?usp=sharing](https://drive.google.com/file/d/1Y_hUNTT2fVQOcHAfbIFG5QDo3JuYVWTg/view?usp=sharing)



Vidéo 16 : Frénectomie mandibulaire (2min07)

## Conclusion

---

Le début de l'activité clinique et les responsabilités qui lui incombent représentent un grand stress pour l'étudiant, notamment en odontologie pédiatrique (discipline très spécifique de la dentisterie). Les supports pédagogiques réalisés dans le cadre de cette thèse sont complémentaires aux supports d'enseignement de la faculté. Ils aident les étudiants pour la réalisation des actes thérapeutiques une fois la démarche diagnostique établie.

Un tel projet s'inscrit dans la dynamique très actuelle de l'enseignement numérique : l'étudiant a accès à de multitudes de supports d'apprentissage, disponible depuis ses outils numériques de travail (smartphone, ordinateur), imprimable à souhait...

La réalisation de ce travail de thèse s'inspire des difficultés que j'ai rencontrées durant ma pratique clinique en odontologie pédiatrique, pour l'anesthésie notamment. C'était souvent délicat, pour moi, d'aborder ce geste sereinement avec un enfant par peur de lui faire mal ... De tels supports d'apprentissage m'auraient été d'une grande aide.

C'est pourquoi ce travail, associé à celui de ma binôme de vacation Louise Vljajnić (*Supports pédagogiques en odontologie pédiatrique, traitements préventifs et conservateurs*), a pour but d'aider les étudiants à leur arrivée en clinique en odontologie pédiatrique. Les fiches « matériel » permettent une meilleure organisation au fauteuil et les fiches « protocole » accompagnées des vidéos permettent une meilleure appréhension des actes chez les étudiants...

## Bibliographie

---

- 1) Fricain JC. Anesthésies locales et locorégionales en chirurgie orale. Référentiel Internat en Chirurgie Orale, l'information Dentaire.2017 ; p.202-4.
- 2) Klingberg G, Ridell K, , Brogardh-Roth S, Vall M, Berlin H. Local analgesia in paediatric dentistry : a systematic review of techniques and pharmacologic agents. European Archives of Pediatric dentistry,2017,(18): 323-9
- 3) Roberts JF, Curzon M E J, Koch G, Martens L C: Behaviour management techniques in pediatric dentistry, European Archives of Pediatric dentistry, 2010 (11):166-74
- 4) Farhat-McHayleh N, Harfouche A, Souaid P. Techniques for Managing Behaviour in Pediatric Dentistry: Comparative Study of Live Modelling and Tell–Show–Do Based on Children's Heart Rates during Treatment . Journal Of Canadian Dental Association. 2009,(75).
- 5) Sixou J-L, Huet A, Robert J-C. L'anesthésie locale chez l'enfant, le fil dentaire. 2009;(45).
- 6) Marie-Cousin AI, Huet A, Robert J-C , Sixou J-L. L'anesthésie transcorticale sans rotation chez l'enfant. L'information dentaire. 2009 ;(8).
- 7) Mortier E ,Droz D, Gerdolle D. L'anesthésie locale et régionale. Réalités Cliniques .2008 ;(12) :35-46.
- 8) Courson F, Guillaume JL. L'anesthésie lors des actes chirurgicaux chez l'enfant. Actualités odonto-stomatologiques 2006 ;(237) : 7-18.
- 9) Sixou JL, Marie-Cousin A. Anesthésie intra-osseuses chez l'enfant. Le fil dentaire. 2009,mai (43) :32-33.
- 10) Guide Clinique du fabricant Dental HiTec , SleeperOne 5.
- 11) Villette A, L'anesthésie intradiploïque (trans-corticale), ses moyens ses possibilités . Le chirurgien dentiste de France. 1984,mai ;239 :45-51.
- 12) Collier T, L'anesthésie transcorticale, technique de première intention. L'information dentaire.2006,janv ;4 :125-8.
- 13) Villette A, Greaud P-Y, Pasquier E. La technique ostéocentrale, une innovation en anesthésie dentaire. Le fil dentaire. 2014,oct.
- 14) Augello M, Furrer T, Locher M. Anesthésie intra-osseuse par le système X-Tip lors d'extractions dentaires. Revue Mensuelle Suisse d'Odontostomatologie.2009 ;119 : 814-17.

- 15) Elouadi M A. Dispositifs médicaux pour anesthésie dentaire. Thèse de doctorat : Pharmacie , Bordeaux ; 2018.
- 16) Tardieu C. Anesthésie locale chez l'enfant : 3 ans d'utilisation hospitalière d'injection assistée. Le fil dentaire. 2012, fév;70 :38-40.
- 17) Collège national des Enseignants en Chirurgie Orale et Médecine Orale (CNECO). Anesthésie locale et locorégionale en médecine bucco-dentaire. Mise à jour du 25 juin 2018. Disponible à l'adresse : <https://cneco.education/documents-pedagogiques/show/30>
- 18) Notice fabricant Septodont : Xogel enfant , anesthésique de surface. Disponible à l'adresse : <https://www.septodont.fr/1-3-7-1/ANESTHeSIE/ANESTHeSIQUES-DE-SURFACE/ANESTHeSIQUES-DE-SURFACE/Xogel-Enfant>
- 19) Evers H, Haegerstram G. Manuel d'anesthésie locale dentaire. P 164-168. Disponible à l'adresse : [https://www.academia.edu/36600930/Manuel de danesthesie locale dentaire](https://www.academia.edu/36600930/Manuel_de_danesthesie_locale_dentaire)
- 20) Sixou JL, Laradh I, Meuric V, Marie-Cousin A. Anesthésie par infiltration. In : Collège des enseignants en odontologie pédiatrique, Coordination par le Pr. Muller-Bolla M. Guide d'odontologie pédiatrique, la clinique par la preuve, 2<sup>e</sup> édition. France : Edition CdP, 2018, chapitre 16, p.71-75.
- 21) Sixou JL. Du bon usage du biseau lors de l'anesthésie. L'Information Dentaire.2006 ;37 :2286-8.
- 22) Cros J. L'anesthésie transcorticale : approche expérimentale et intérêt en odontologie. Le chirurgien dentiste de France.2007 ; (1311-1312) :59-62.
- 23) Greaud PY, Pasquier E, Villette A. L'anesthésie ostéocentrale, une nouvelle technique en anesthésie dentaire. L'Information Dentaire.2008 ;14 :1-4 .
- 24) Sixou JL, Marie-Cousin A. Evolutions de l'anesthésie dentaire chez l'enfant. Clinica. 2008,juil ;29 :424-42.
- 25) Villette A, Collier T, Delannoy T. Anesthésie diploïque. Le chirurgien dentiste de France. 2008,oct ;1367 :67-72.
- 26) Villette A. L'aiguille fait sa révolution. Le fil dentaire.2008,oct ;36 :26-30.
- 27) Gerdolle D , Mortier E. Dentisterie restauratrice et esthétique et anesthésie intra-osseuse: Applications Cliniques (mise en œuvre du QuickSleeper S4). Le Fil dentaire. 2012,mar ;71:22-8.
- 28) Verpeaux P. Intra-diploïque : si l'anesthésie m'était contée... . Dentoscope n°121, spécial anesthésie. P.44-52.

- 29) Marchi V, Simon S. Pulpite irréversible, la comprendre pour mieux la prendre en charge. *L'information Dentaire*.2007,mar ;13 :2-10.
- 30) Fricain J C, Bordard A G, Boisramé S, Cousty S, Lesclous P : Référentiel Internat Chirurgie Orale , sous l'égide du Collège des enseignants de chirurgie orale. 2017. Chapitre 23; p. 202-208
- 31) Smaïl-Faugeron V, Muller-Bolla M, Sixou J L, Courson F : Evaluation of intraosseous computerized injection system (QuickSleeper™) versus conventional infiltration anaesthesia in paediatric oral healthcare: a multicenter, single-blind, combined split-mouth and parallel-arm randomized controlled trial .*International Journal of Pediatric dentistry*. 2019,sep; 29(5):573-84.
- 32) St George, Morgan A, Meechan J, Moles D, Needleman I,Ng Y-L, Petrie A : Injectable local anesthetic agents for dental anesthesia, *Cochrane Library*, 2018, jul.
- 33) Putz R, Pabst R : Sobotta, Atlas d'anatomie humaine, tome 1, tête, cou, membre supérieur. Innervation des dents, Edition Médicales Internationales, Lavoisier. 2010. Fig 170 ; p.101.
- 34) Madrid C, Courtois B, Vironneau M. Société francophone de médecine buccale et de chirurgie buccale. Emploi des vasoconstricteurs en odonto-stomatologie, recommandations. *Médecine Buccale Chirurgie Buccale*,2003 ; 9(2).
- 35) Joseph C , Aiem E , Courson F, Blanc H , Muller-Bolla M. Couronnes préformées sur molaires temporaires. In : Collège des enseignants en odontologie pédiatrique, Coordination par le Pr. Muller-Bolla M. Guide d'odontologie pédiatrique, la clinique par la preuve, 2<sup>e</sup> édition. France : Edition CdP, 2018, Chapitre 34, p.149-152.
- 36) Joseph C, Aiem E, Lopez-Cazaux S, Muller-Bolla M : Couronnes pédiatriques préformées esthétiques, *Réalités Cliniques* 2017 ; 28(3).
- 37) Aiem Tort-Alvarez E, Les couronnes pédiatriques préformées esthétiques. Thèse de doctorat : Chirurgie Dentaire, Nice,2016.
- 38) Vlajnić L, Supports pédagogiques en odontologie pédiatrique, traitements préventifs et conservateurs. Thèse de doctorat : Chirurgie Dentaire, Nice,2020.
- 39) Ky-Soth V, Prise en charge prothétique des dents temporaires chez l'enfant. Thèse de doctorat : Chirurgie dentaire, Toulouse 2012.
- 40) Hamza F A, Lap prothèse dentaire chez l'enfant. Thèse de doctorat : Chirurgie dentaire, Nantes 2011.
- 41) Morrier JJ, Leheis B, Millet C et coll. Prothèses chez l'enfant. *Encyclopédie Medico-Chirurgicale (Paris), Médecine Buccale*. 2018 ;13(2) :1-13.

- 42) Courson F et Landru M. Odontologie pédiatrique au quotidien. Paris : CDP, 2005.
- 43) Dursun E. , Beslot A. , Landru M-M : Donner le sourire à nos jeunes patients : stratégies préventives et thérapeutiques. Actualités odonto-stomatologiques.2008 ;242 : 121-28.
- 44) Pierre A , Courson F, Joseph C , Dursun E, Vaysse F, Muller-Bolla M. Avulsion des dents temporaires. In : Collège des enseignants en odontologie pédiatrique, Coordination par le Pr. Muller-Bolla M. Guide d'odontologie pédiatrique, la clinique par la preuve, 2<sup>e</sup> édition. France : Edition CdP, 2018, Chapitre 69, p.315-318.
- 45) Monnet-Cortti V, Borghetti A, Chirurgie Plastique : frénectomie. Journal de parodontologie et d'implantologie orale. 2013,mai ; 2.
- 46) Bennnani N, Ismaili Z, Rhissassi M, Ennibi O-K. La frénotomie/frénectomie : quand et comment ? Clinica. 2010; 31: 331-37.
- 47) Placek M, Skach M, Mrklas L. Significance of the labial frenum attachment in periodontal disease in man. Part I. Classification and epidemiology of the labial frenum attachment. Journal of Periodontology. 1974 ;45 :891-894
- 48) Brun S, Raffo S, Proust J P : Support de cours de 2<sup>ème</sup> année en chirurgie dentaire ; Morphologie comparée des dents humaines, Faculté Aix-Marseille.
- 49) Komori S, Matsumoto K, Matsuo K, Suzuki H, Komori T. Clinical study of Laser Treatment for Frenectomy of Pediatric Patients. International Journal Of Clinical Pediatric Dentistry. 2017 , 10(3) :272-277
- 50) Levin L, Day P, Hicks L, O'Connell A, Fouads A, Bourguignon C, Abbott P. Les directives de l'association internationale de la Traumatologie Dentaire pour la prise en charge des blessures traumatiques dentaires : Introduction générale. Dental Traumatology. 2020,Aout ; 36(4).
- 51) Joseph C, Augros C, Callejas G, Dridi S-M, Muller-Bolla M. Frénectomies labiales et linguale. In : Collège des enseignants en odontologie pédiatrique, Coordination par le Pr. Muller-Bolla M. Guide d'odontologie pédiatrique, la clinique par la preuve, 2<sup>e</sup> édition. France : Edition CdP, 2018, Chapitre 72, p.330-335.

## *Serment d'Hippocrate*

*En présence des Maîtres de cette Faculté, de mes chers condisciples, devant l'effigie d'Hippocrate,*

*Je promets et je jure, au nom de l'Être Suprême, d'être fidèle aux lois*

*de l'Honneur et de la probité dans l'exercice de La Médecine Dentaire.*

*Je donnerai mes soins gratuits à l'indigent et n'exigerai jamais un salaire au-dessus de mon travail, je ne participerai à aucun partage clandestin d'honoraires.*

*Admis dans l'intérieur des maisons, mes yeux ne verront pas ce qui se passe, ma langue taira les secrets qui me seront confiés et mon état ne servira pas à corrompre les mœurs ni à favoriser le crime.*

*Je ne permettrai pas que des considérations de religion, de nation, de race, de parti ou de classe sociale viennent*





## Approbation – Improbation

Les opinions émises par les dissertations présentées, doivent être considérées comme propres à leurs auteurs, sans aucune approbation ou improbation de la Faculté de Chirurgie dentaire (1).

Lu et approuvé,

Vu,

Nice, le

Le Président du jury,  
de

Le Doyen de la Faculté

Chirurgie Dentaire de l'UNS

Professeur

Professeur Laurence LUPI

(1) Les exemplaires destinés à la bibliothèque doivent être obligatoirement signés par le Doyen et par le Président du Jury.

Morgane KIPPER

# SUPPORTS PÉDAGOGIQUES EN ODONTOLOGIE PÉDIATRIQUE

-Anesthésie, Prothèse et Chirurgie-

Thèse : Chirurgie Dentaire, Nice, 2021, n°42-57-20-49

Directeur de thèse : Dr Clara JOSEPH

Mots-clés : Odontologie pédiatrique, pédagogie, fiches, vidéos, anesthésie, couronnes pédiatriques préformées, mainteneurs d'espace, avulsion, frénectomie.

Résumé :

L'immersion dans les réalités de la clinique est une étape clé dans la vie de l'étudiant en chirurgie dentaire : premières prises en charge de patients, premiers gestes techniques ... Ce nouveau statut de soignant, lourd en responsabilités et en travail personnel, est générateur de difficultés et de stress pour l'étudiant.

L'odontologie pédiatrique constitue un challenge supplémentaire : il faut faire un diagnostic et la prise en charge thérapeutique d'un enfant, ce qui peut parfois sembler difficile pour un étudiant. La prise en charge comportementale ou les spécificités liées aux dents temporaires ou permanentes immatures peut être déroutante, d'autant que les enfants de l'hôpital ne sont pas toujours très coopérants...

Afin d'aider les étudiants dans leurs vacances en odontologie pédiatrique, un projet pédagogique, comprenant des fiches (matériel et protocole) et des vidéos pédagogiques a été développé en deux tomes. Un premier travail, se concentre sur la consultation et la dentisterie conservatrice. Ce deuxième travail s'intéresse à l'anesthésie, la prothèse et la chirurgie en odontologie pédiatrique. Ces supports seront intégrés dans le syllabus d'odontologie pédiatrique et par la suite accessibles à tout moment depuis le site « DentaPoche » mis en place par la faculté de chirurgie dentaire de l'Université Nice Côte d'Azur.