



HAL
open science

Évaluation de la morbidité et de la qualité de vie des patientes en reconstruction mammaire après lambeau de grand dorsal autologue, lambeau de grand dorsal à épargne musculaire et lambeau de grand dorsal perforant

Raphaël Blaquière

► To cite this version:

Raphaël Blaquière. Évaluation de la morbidité et de la qualité de vie des patientes en reconstruction mammaire après lambeau de grand dorsal autologue, lambeau de grand dorsal à épargne musculaire et lambeau de grand dorsal perforant. Sciences du Vivant [q-bio]. 2021. dumas-03416037

HAL Id: dumas-03416037

<https://dumas.ccsd.cnrs.fr/dumas-03416037v1>

Submitted on 5 Nov 2021

HAL is a multi-disciplinary open access archive for the deposit and dissemination of scientific research documents, whether they are published or not. The documents may come from teaching and research institutions in France or abroad, or from public or private research centers.

L'archive ouverte pluridisciplinaire **HAL**, est destinée au dépôt et à la diffusion de documents scientifiques de niveau recherche, publiés ou non, émanant des établissements d'enseignement et de recherche français ou étrangers, des laboratoires publics ou privés.

Université de Bordeaux

UFR DES SCIENCES MÉDICALES

Année 2021

Thèse n° 3214

Thèse pour l'obtention du

DIPLOME D'ÉTAT DE DOCTEUR EN MÉDECINE

Présentée et soutenue publiquement

Le 14/10/2021

Par Raphaël BLAQUIÈRE

Né le 09/12/1992

à Bordeaux

Évaluation de la morbidité et de la qualité de vie des patientes en
reconstruction mammaire après lambeau de grand dorsal
autologue, lambeau de grand dorsal à épargne musculaire et
lambeau de grand dorsal perforant

Directrice de thèse

Madame le Docteur Audrey Michot

Membres du Jury

Monsieur le Professeur Vincent Pinsolle Président

Monsieur le Professeur Philippe Pelissier Juge

Monsieur le Professeur Vincent Casoli Juge

Monsieur le Docteur Aurélien Rousvoal Juge

Madame le Docteur Audrey Michot Directrice et Juge

Rapporteur

Monsieur le Professeur Maurice Mimoun

Table des matières

REMERCIEMENTS	3
RESUME	11
ABSTRACT	12
I. INTRODUCTION	13
A. ÉTAT DES LIEUX DE LA RECONSTRUCTION MAMMAIRE EN FRANCE	13
B. RAPPELS ANATOMIQUES	15
C. HISTORIQUE	17
D. PROBLEMATIQUE	19
II. MATERIEL ET METHODES	20
A. PATIENTES	20
B. TECHNIQUE CHIRURGICALE	20
1) <i>Principes généraux</i>	20
2) <i>Lambeau de grand dorsal autologue</i>	21
3) <i>Lambeau de grand dorsal à épargne musculaire</i>	23
4) <i>Lambeau de grand dorsal perforant</i>	26
5) <i>Remodelage du lambeau</i>	29
C. ÉVALUATION DE LA MORBIDITE	29
D. ÉVALUATION DE LA QUALITE DE VIE	30
E. ANALYSE STATISTIQUE	31
III. RESULTATS	32
A. CARACTERISTIQUES DEMOGRAPHIQUES	32
B. CARACTERISTIQUES CHIRURGICALES	33
C. MORBIDITE	35
D. QUALITE DE VIE	37
E. SUIVI POST-OPERATOIRE	38
F. CAS CLINIQUES	38
IV. DISCUSSION	41
V. CONCLUSION	49
BIBLIOGRAPHIE	51
ANNEXES	56
ANNEXE 1 : QUESTIONNAIRE QUICK DASH	56
ANNEXE 2 : QUESTIONNAIRE BREAST Q	58
<i>Bien-être psychosocial</i>	58
<i>Bien-être sexuel</i>	60
<i>Satisfaction au sujet de la poitrine</i>	62
<i>Bien-être physique : poitrine</i>	64
<i>Satisfaction au sujet du dos</i>	66
<i>Bien-être physique : dos et épaule</i>	68
SERMENT D'HIPPOCRATE	70

Remerciements

À mon Maître et Président du Jury,

Monsieur le Professeur Vincent Pinsolle,
Professeur des Universités, Praticien Hospitalier
Chirurgie Plastique, Reconstructrice et Esthétique
CHU de Bordeaux

Je vous remercie de me faire l'honneur de présider ce jury en tant qu'expert en reconstruction mammaire. Votre bienveillance et votre disponibilité à chaque instant sont toujours d'une grande aide. Travailler à vos côtés est une source d'inspiration et de perfectionnement. Veuillez trouver ici le témoignage de ma plus grande estime.

À mes Maîtres et Membres du Jury,

Monsieur le Professeur Philippe Pelissier,
Professeur des Universités, Praticien Hospitalier
Chef de Service
Chirurgie Plastique, Reconstructrice et Esthétique
CHU de Bordeaux

Vous me faites l'honneur de juger ce travail. Votre expérience et votre maîtrise chirurgicale sont un modèle, votre sens de la pédagogie et de l'enseignement sont un exemple. Faire partie de votre équipe et de votre école est un honneur. Soyez assuré de mon profond respect et de ma grande reconnaissance.

Monsieur le Professeur Vincent Casoli,
Professeur des Universités, Praticien Hospitalier
Chirurgie Plastique, Reconstructrice et Esthétique
CHU de Bordeaux

Je vous remercie de me faire l'honneur de juger ce travail. Vous m'avez transmis l'importance de la rigueur en chirurgie mais également du compagnonnage et de l'écoute des patients. Votre expertise en reconstruction et vos connaissances en anatomie sont d'une grande richesse. Veuillez recevoir le témoignage de mon estime et de ma gratitude.

Monsieur le Docteur Aurélien Rousvoal

*Ancien Praticien Spécialiste des Centres de Lutte Contre le Cancer
Chirurgie Plastique, Reconstructrice et Esthétique
Institut Bergonié*

Je te remercie de juger ce travail, qui est aussi le tien. Travailler auprès de toi, toujours dans la bonne humeur, fut très instructif tant sur le plan chirurgical qu'humain. Merci pour tous tes conseils en reconstruction mammaire mais aussi en chirurgie esthétique.
Je te prie de trouver ici la marque de mon profond respect et de ma grande reconnaissance.

À ma Directrice de Thèse,

Madame le Docteur Audrey Michot

*Praticien Spécialiste des Centres de Lutte Contre le Cancer
Chirurgie Plastique, Reconstructrice et Esthétique
Institut Bergonié*

Je te remercie de m'avoir proposé ce travail puis de m'avoir guidé tout au long de sa réalisation. Ta bienveillance avec les patients, ton implication dans ton travail et ton aisance chirurgicale sont un modèle. J'espère avoir le plaisir de pouvoir travailler de nouveau à tes côtés car travailler avec toi est un bonheur. Je te remercie pour ta confiance.

À mon Rapporteur de Thèse,

Monsieur le Professeur Maurice Mimoun

*Professeur des Universités, Praticien Hospitalier
Chef de Service
Chirurgie Plastique, Reconstructrice et Esthétique
Hôpital Saint-Louis*

Je vous remercie de m'avoir fait l'honneur de bien vouloir rapporter et juger ce travail. Ce dernier semestre dans votre service fut une expérience très enrichissante. Rigueur, minutie et rapidité sont les maîtres mots dans votre bloc opératoire, écoute et bienveillance en consultation.

Veillez trouver ici le témoignage de ma plus grande estime.

Je tiens ensuite à remercier mes Maîtres d'Internat en Chirurgie Plastique et en Chirurgie de la Main du CHU de Bordeaux,

Monsieur le Docteur Romain Weigert

Merci de m'avoir initié et d'avoir ensuite partagé avec moi tes connaissances sur la chirurgie transgenre. Ta minutie au bloc opératoire est un exemple. C'est avec plaisir que je continuerai à apprendre avec toi.

Madame le Docteur Laura De Luca

Merci pour ton expertise dans la prise en charge des patients brûlés que cela soit à la phase aiguë ou au stade des séquelles. Ton calme olympien face à des prises en charges difficiles et ta douceur avec les patients sont un modèle.

Madame le Docteur Anaïs Delgove

Ton abnégation au travail est un exemple pour nous. Merci pour tous ces précieux conseils en chirurgie reconstructrice et en chirurgie de la main. Merci pour ta gentillesse avec moi et ta confiance au bloc. Il me tarde de pouvoir continuer à travailler avec toi.

Monsieur le Docteur Hussein Choughri

Merci pour ta volonté de nous transmettre tes connaissances en chirurgie de la main que ce soit lors des staffs ou au bloc avec toi, toujours avec gentillesse et bienveillance. Sois assuré de ma profonde estime.

Madame le Docteur Marie Laure Abi-Chahla

Apprendre la chirurgie de la main avec toi est un plaisir. J'espère que je saurais faire bon usage de tous tes conseils lors de mes premières astreintes. Merci aussi pour ta bonne humeur constante au bloc opératoire. Tu es un modèle pour tous ceux qui veulent une vie professionnelle et familiale réussie.

Madame le Docteur Alexandra Erbland

J'ai beaucoup appris lors des gardes avec toi, le « chat noir » des urgences main. Tes connaissances en Neuro-orthopédie sont impressionnantes. Merci pour ta confiance.

Monsieur le Docteur Amirouche Dahmam

Merci pour tous ces trucs et astuces que tu m'as transmis lors des gardes jusqu'au ring finger réimplanté lors de ma dernière garde avec toi. Merci aussi pour tous ces bons moments passés en dehors de l'hôpital. C'est un plaisir de te compter parmi mes amis.

Ainsi que ceux ayant quitté le service,

Monsieur le Docteur Jean-Christophe Lepivert

Merci pour tous ces bons moments passés au bloc avec toi. Tes compétences chirurgicales m'ont toujours impressionné. Ton départ a laissé un vide dans le service difficile à combler.

Monsieur le Docteur Antonio Bulla

Merci de m'avoir transmis une partie de tes nombreuses connaissances. J'espère que tu as pu trouver ton bonheur à Barcelone.

Je tiens aussi à remercier les différents médecins des services dans lesquels je suis passé au cours de mon internat et qui ont grandement participé à ma formation.

Merci à l'équipe de Chirurgie Orthopédique du CH de Pau,

Monsieur le Docteur Thibault Masquefa, pour ton école non seulement de la chirurgie mais aussi de la vie... et tes nombreux aphorismes.

Monsieur le Docteur Igor Bénézis, pour ta gentillesse et ta confiance au bloc.

Monsieur le Docteur Eric Hammel, pour votre bienveillance à mon égard.

Monsieur le Docteur Henri Durrafour, pour votre enseignement de la rigueur et vos nombreuses anecdotes partagées au bloc opératoire.

Merci à l'équipe de Chirurgie Maxillo-Faciale du CHU de Bordeaux,

Madame le Docteur Claire Majoufre, pour votre expertise en carcinologie de la face et du cou. Votre rigueur et votre minutie sont un exemple.

Monsieur le Docteur Mathieu Bondaz, pour tes connaissances en chirurgie plastique de la face.

Monsieur le Docteur Pierre-Antoine Dubreuil, pour ta gentillesse et ta bienveillance envers moi.

Charlie, Amine, Elliott, Courti, pour vos précieux conseils toujours dans la bonne humeur.

Merci à l'équipe de l'Institut Bergonié,

Monsieur le Docteur Eberhard Stoeckle, votre rigueur chirurgicale et votre connaissance pointue de l'anatomie sont un modèle. Travailler auprès de vous fut très enrichissant.

Mesdames les Docteurs Christine Tunon de Lara, Hélène Charitansky, Marion Fournier, Sophie Auriol et Pascaline Quincy, pour m'avoir transmis vos connaissances en sénologie.

Monsieur le Docteur Thomas Sorin, pour tes enseignements et ta confiance au bloc.

Merci à l'équipe d'ORL du CH de Pau,

Monsieur le Docteur Bernard Pétriat, pour votre gentillesse et votre savoir inépuisable partagé au bloc opératoire.

Monsieur le Docteur Michel Mondina, pour tes précieux conseils sur la chirurgie plastique de la face et ta confiance au bloc.

Monsieur le Docteur Sylvestre Fierens, pour m'avoir fait partager ta passion et ton savoir-faire en rhinoplastie.

Madame le Docteur Fabienne Raux, pour m'avoir aidé à mieux appréhender la pédiatrie.

Madame le Docteur Camille Landric, pour ta bonne humeur au bloc et en dehors, et pour m'avoir appris tous ces gestes minutieux.

Merci à l'équipe de Chirurgie Plastique du CHU de Saint-Denis à la Réunion,

Monsieur le Docteur Jonathan Fray, pour m'avoir permis de venir sur cette magnifique île pour un semestre très enrichissant du point de vue chirurgical et personnel.

Monsieur le Docteur David Valenti, pour ton calme et ta bonne humeur sans égale au bloc opératoire.

Monsieur le Docteur Warren Noel, pour tes nombreuses connaissances que tu as bien voulu partager avec moi.

Merci à l'équipe de Chirurgie Plastique de l'Hôpital Saint-Louis,

Monsieur le Professeur Marc Chauat, pour vos enseignements lors des staffs et votre pédagogie au bloc.

Monsieur le Professeur David Boccara, pour tes enseignements au bloc, toujours dans la bonne humeur.

Monsieur le Docteur Kevin Serror, pour ta bienveillance envers nous.

Sarah, Samuel, Alexandre, Rebecca et Rémi, pour tous vos précieux conseils.

Je souhaite remercier chaleureusement mes chefs de clinique sans lesquels ma formation n'aurait pas été ce qu'elle est. J'espère pouvoir arriver à votre niveau.

Tiphaine, Jean-Max et Marion, merci de m'avoir pris sous votre aile alors que je n'étais qu'un « oisillon mignon ».

Maïlys, pour tes qualités en tant que chirurgienne et tous ces bons moments passés ensemble au bloc, toujours dans la bonne humeur et en musique, mais aussi en dehors de l'hôpital.

Antoine Héron, pour ta bienveillance permanente avec moi depuis ce coup de fil passé après les ECN qui a fini de me convaincre de choisir la Chirurgie Plastique à Bordeaux. Ta gentillesse avec les patients est un modèle.

Florent, pour ta confiance au bloc opératoire et ton grand cœur venu du Nord.

Antoine Dannepond, pour tous tes conseils précieux tout au long de mon internat. Travailler avec toi a toujours été un plaisir.

Chloé, pour ta douceur, ta joie de vivre et tous ces bons moments passés ensemble depuis 5 ans. Il me tarde de débiter mon clinicat à tes côtés pour remettre l'adage *Tierny-Blaquière l'équipe qui gère* au goût du jour.

Pascal, pour ta gentillesse.

Merci à mes co-internes de Chirurgie Plastique avec qui travail rime toujours avec plaisir,

Thomas, Monseigneur des brûlés, co-interne et ami de qualité. Vivement que tu reviennes de Toulouse pour qu'on puisse continuer nos exploits ensemble.

Maÿlis, pour ta bonne humeur constante et tes talents en chirurgie et en pâtisserie.

Alexandre, on se connaît peu mais on aura l'occasion de travailler ensemble rapidement.

Bassel, dernier venu mais déjà bien intégré.

Merci aux copains de Montesquieu : **Julien et Victor**, toujours présents après toutes ces années.

Je tiens aussi à remercier mes amis de la fac pour tous ces bons moments passés à leurs côtés depuis 11 ans maintenant : **Justine, Marine, Mallo, Claire-So, Anna, Aliénor, Lola, Perrine, Quentin, Delmous, Papax, Hugo, Toro, Damien, Grégoire, Guillaume, Mathieu, Yann, Hugo Sanfourche, Adam, Antoine, Simon, Seb, Nilo, Sindic, PL.**

Je souhaite également remercier toutes les belles personnes rencontrées au cours de mon internat,

Mes co-internes en or du 1^{er} semestre : **Romain** le Nuage flottant, **Pierre** le Bison grognant, **Julien** le G**** Turgescent et **Jordan** le Coyote Savant.

Mes amis du Terrier de l'internat de Pau où j'ai passé un formidable 2^{ème} semestre : **Babou, Oliv, Ali, Yaniss, Cazalas, Mathieu, Grégoire, Thomas, Romain, Julie, Claire, July, Floriane, Sophie, Candice.**

Ma famille Avenue d'Arès : **Alexis et Nellie, Nathan et Harmony, Cadet, Paulo** sans oublier **Héloïse**. Puis rue de Carros : **Adrien et Julie.**

Mes co-internes de mon 3^{ème} semestre ou « Winter in Maxillo » : **Benji, Chloé, Xavier, MBV, Mélanie, Mathilde.**

Mes co-internes au cours de mon 4^{ème} semestre, un été à la plage : **Marion et Paulo.**

Les filles avec qui j'ai passé un 5^{ème} semestre très bien entouré à Bergonié : **Laura, Mathilde, Camille, Noémie, Marie et Hélène.**

Ma co-interne de compétition en ORL à Pau : **Léa.**

Et les copains de ce second semestre Palois : **Xav, Fabien, Benoit, Hamza, Coco.**

Ma famille d'accueil Réunionnaise : **Marion, Mathilde, Adeline, Jordan et Émeline.**

Mes co-internes de mon 8^{ème} semestre dans le service, un été très sympa en chirurgie plastique : **Hugo « Petit Poil », Justine, Svet, Lucie, Florent.**

Mes co-internes de mon 9^{ème} semestre dans le service, un hiver passé en très bonne compagnie : **Tako, Lisa, Petra, Valentine, Thibault.**

Mes co-internes de qualité à Saint-Louis : **Léa, Chloé, Fatima, Morgane, Claire, François, Lucas, David, Jad.** Merci pour votre bonne humeur malgré la charge de travail.

Sans oublier mon colloc parisien : **Sam.**

Je tiens enfin à remercier du fond du cœur ma famille qui m'a supporté et soutenu durant ces 11 années,

Ma maman, pour ton amour et ta dévotion envers tes enfants.

Mon papa, pour m'avoir donné envie de faire le plus beau métier du monde.

Mes frères et sœurs,

Marie, pour notre complicité,

Sarah, pour ton écoute et tes conseils toujours précieux,

Julien, pour ta gentillesse.

Mes cousins germains : **Pierre et César**, pour les 400 coups qu'on a faits ensemble.

Sans oublier mes autres cousins : **Paul, Suzanne, Céline, Aude, Anne-Lise, Gustave et Pauline, Arthur, Esther, Diane, Gabrielle, Yves, Eva, Nathalie, Théo et Lily.**

Mon parrain et ma marraine : **Etienne et Catherine.**

Et mes oncles et tantes : **Jean-Yves, Danielle, Éric, Christophe, Mylène, Catherine, Patrick, Laurence.**

Mon papy, pour ces week-ends de ressourcement passés à Carbon-Blanc.

Et enfin, **Kim**, Cœur en Or, pour ton amour dont je ne me suis toujours pas remis. Merci d'être là pour moi.

Résumé

Introduction

La reconstruction mammaire peut faire appel à trois lambeaux issus du pédicule thoraco-dorsal : le lambeau de grand dorsal autologue (LMCD), le lambeau de grand dorsal à épargne musculaire (MSLD) et le lambeau de grand dorsal perforant (TAP). La morbidité liée au prélèvement de ces lambeaux est sujet à controverse mais semble moindre en cas d'épargne musculaire et de lambeau perforant. Le but de cette étude était d'évaluer la morbidité grâce au Quick Dash, mesuré à 1 mois et à 1 an post-opératoire, dans les suites d'une reconstruction mammaire par un des ces trois lambeaux. L'objectif secondaire était d'évaluer la qualité de vie des patientes grâce au Breast-Q.

Matériel et méthode

34 patientes opérées d'une reconstruction mammaire ont été incluses dans cette étude prospective et monocentrique : 10 patientes dans le groupe LMCD, 12 dans le groupe MSLD et 12 dans le groupe TAP.

Résultats

A 1 mois post-opératoire l'augmentation médiane du Quick Dash était de 13,63 dans le groupe LMCD, 3,41 dans le groupe MSLD et 5,69 dans le groupe TAP. A 1 an post-opératoire, la variation médiane du Quick Dash était de +2,38 dans le groupe LMCD, de -1,13 dans le groupe MSLD et de 0 dans le groupe TAP. La satisfaction concernant la poitrine, le bien-être psychosocial, sexuel et au niveau de la poitrine étaient plus élevés dans le groupe LMCD. La satisfaction au niveau du dos était en revanche plus élevée dans les groupes TAP et MSLD. Le bien-être au niveau du dos était comparable quel que soit le lambeau. Les séromes en post-opératoire étaient très rares en cas de TAP, rares et peu abondants en cas de MSLD et fréquents en cas de LMCD.

Conclusion

Cette étude semble confirmer que la morbidité immédiate est moindre en cas de MSLD ou de TAP qu'en cas de LMCD. En revanche, à distance de la chirurgie, la morbidité paraît comparable quel que soit le lambeau. La satisfaction des patientes semble plus importante en cas de reconstruction par LMCD hormis à propos de l'aspect du dos.

Mots-clés

Reconstruction mammaire, autologue, lambeau, grand dorsal, épargne musculaire, perforant, morbidité, qualité de vie.

Abstract

Introduction

Breast reconstruction can be done with three different flaps from the thoracodorsal pedicle : autologous latissimus dorsi flap (ALD), muscle sparing latissimus dorsi flap (MSLD) and thoracodorsal artery perforator flap (TAP). Morbidity following harvesting of these flaps has always been controversial but seems to be reduced with muscle sparing and perforator flaps. The purpose of this study was to measure morbidity using Quick Dash at 1 month and 1 year following breast reconstruction with one of these three flaps. The second objective was the evaluation of quality of life using Breast-Q.

Patients and method

34 patients who had undergone breast reconstruction were included in this monocentric and prospective study : 10 patients in the ALD group, 12 patients in the MSLD group and 12 patients in the TAP group.

Results

At 1 month following surgery, the median augmentation of Quick Dash was 13,63 in the ALD group, 3,41 in the MSLD group and 5,69 in the TAP group. At 1 year following surgery, the median variation of Quick Dash was +2,38 in the ALD group, -1,13 in the MSLD group and 0 in the TAP group. Satisfaction with breasts, psychosocial, sexual and chest well-being were higher in the ALD group. Satisfaction with back was higher in the MSLD and TAP groups. Back and shoulder well-being was comparable regardless of the flap. Seroma occurrence was very rare in case of TAP, rare and not abundant in case of MSLD and frequent in case of ALD.

Conclusion

This study appears to confirm that immediate morbidity is less important with MSLD or TAP than ALD. However at one year following surgery, morbidity seems to be comparable with the 3 flaps. Patients satisfaction seems to be higher with ALD except for the aspect of the back.

I. Introduction

A. État des lieux de la reconstruction mammaire en France

Le cancer du sein est le premier cancer de la femme, avec 58 000 nouveaux cas invasifs estimés en France en 2018, auxquels il faut ajouter les cancers in situ qui représentent aujourd'hui près de 20 % des lésions cancéreuses mammaires (1)(2). Son traitement repose principalement sur la mastectomie qui peut être partielle (tumorectomie) ou totale associée éventuellement à de la radiothérapie, de la chimiothérapie et de l'hormonothérapie. Selon la dernière analyse de l'INCA, moins d'un tiers des femmes (28 %) ayant eu une mastectomie totale ont une reconstruction mammaire dans les trois années qui suivent la mastectomie (3). La reconstruction mammaire peut être immédiate, c'est-à-dire réalisée lors de la mastectomie, ou bien secondaire, c'est-à-dire faite à distance de celle-ci. La part des femmes ayant une reconstruction mammaire après mastectomie totale est fortement liée à l'âge. En effet, plus d'une femme sur deux a une reconstruction mammaire après mastectomie totale entre 30 et 49 ans, contre moins d'une femme sur trois entre 60 et 69 ans.

En cas de mastectomie totale, plusieurs possibilités de reconstruction existent. Les techniques autologues utilisent les propres tissus de la patiente afin d'assurer la reconstruction du sein. Il s'agit de la greffe de tissus adipeux ou lipomodelage et des différentes techniques de reconstruction par lambeau. Le lambeau utilisé pour reconstruire le sein peut être pédiculé et prélevé aux dépens du dos de la patiente. Il s'agit du lambeau de grand dorsal qui est l'objet de cette étude. Le lambeau peut également être libre, c'est-à-dire être prélevé à distance du sein et nécessiter alors une étape de suture microchirurgicale des vaisseaux afin d'assurer sa vascularisation. On peut citer principalement les lambeaux DIEP (Deep Inferior Epigastric Perforator) et SIEA (Superficial Inferior Epigastric Artery) prélevés aux dépens de l'abdomen, les lambeaux de gracilis et PAP (Profunda Artery Perforator) prélevés aux dépens de la face interne de la cuisse et les lambeaux SGAP (Superior Gluteal Artery Perforator) et IGAP (Inferior Gluteal Artery Perforator) prélevés aux dépens de la fesse. Les lambeaux LAP (Lumbar Artery Perforator) prélevés au niveau lombaire et LTP (Lateral Thigh Perforator) prélevés sur la face externe de la cuisse peuvent également être utilisés mais de façon plus anecdotique.

L'alternative aux techniques de reconstruction autologue est l'utilisation d'une prothèse mammaire. En fonction de la qualité et de la souplesse de la peau, la mise en place de la prothèse définitive peut soit être réalisée d'emblée soit parfois nécessiter une étape d'expansion cutanée par prothèse temporaire progressivement gonflée. La reconstruction par prothèse présente plusieurs inconvénients liés à la durée de vie de la prothèse, aux risques qui lui sont propres (infection, coque, rupture) ainsi que le risque d'obtenir une reconstruction « figée » qui n'évolue pas au cours du temps, notamment en cas de variation pondérale. En 2016, en cas de reconstruction mammaire immédiate, les actes les plus souvent réalisés sont la mise en place d'une prothèse ou la réalisation d'un lambeau. En cas de reconstruction secondaire, l'autogreffe de tissu adipeux devient prépondérante.

A partir de l'année 2016, un lien commence à être établi entre les implants mammaires macro-texturés et la survenue d'un lymphome anaplasique à grandes cellules. La HAS a ainsi mené une enquête en 2020 cherchant à faire un état des lieux des techniques chirurgicales autologues à proposer en alternative aux prothèses aux patientes. Le lambeau de grand dorsal, et notamment ses versions perforantes (TAP) et à épargne musculaire (MSLD), y sont présentés comme une alternative majeure. Il est fort probable que dans les années à venir ces techniques de reconstruction mammaire autologues soient préférées par les patientes au détriment des prothèses.

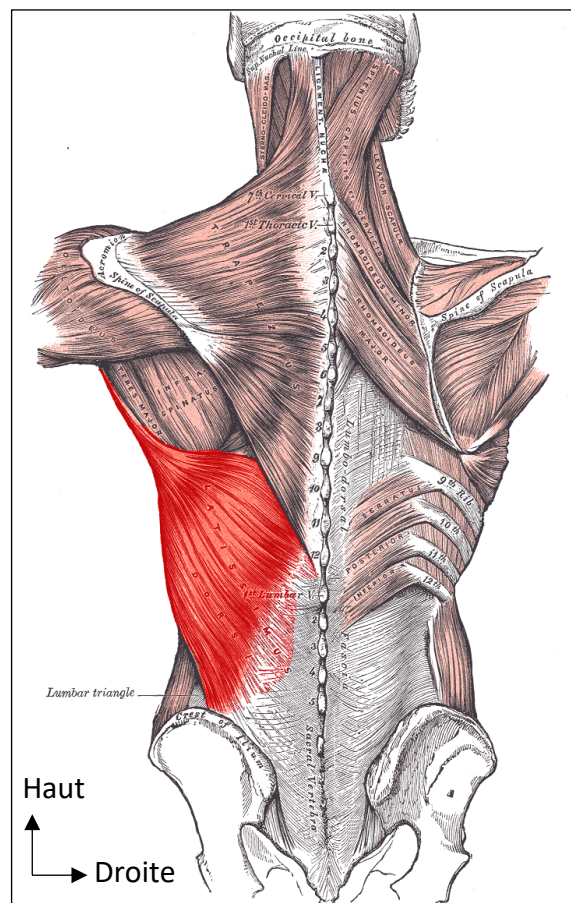
Tableau 1 : Part des femmes ayant une reconstruction dans les 3 ans suivant une mastectomie totale. Source : Pratique de la reconstruction et réparation mammaire en France – INCA 2001.

	ANNÉE DE LA MASTECTOMIE					
	2011	2012	2013	2014	2015	2016
MT	15 835	14 788	16 686	14 714	14 629	14 338
Reconstruction	4 447 (28,1 %)	4 023 (27,2 %)	4 165 (28,4 %)	4 186 (28,4 %)	4 148 (28,4 %)	4 141 (28,9 %)

B. Rappels anatomiques

Le muscle grand dorsal est le plus grand muscle du corps humain. Il s'insère sur les épineuses des dernières vertèbres thoraciques et lombaires (de T7 à L5), les quatre dernières côtes, l'aponévrose lombaire et la crête iliaque. Il se dirige en dehors, en haut et en avant, contournant le bord inférieur du muscle grand rond, puis se termine par un tendon s'insérant sur la crête externe de la gouttière bicipitale de l'humérus.

Figure 1 : Muscle grand dorsal, vue postérieure. Source : Anatomie du corps humain, Henry Gray 1918.

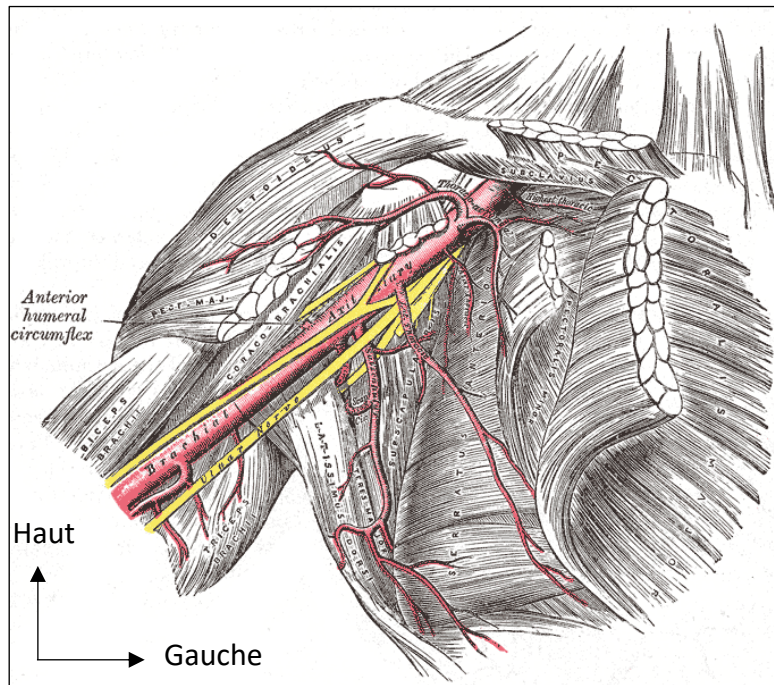


Le muscle grand dorsal est innervé par le nerf thoraco-dorsal, issu des racines C6 à C8. Il est adducteur, rotateur interne et extenseur du bras. Il permet également l'élévation du tronc lorsque les bras sont fixes. La natation, la marche avec des béquilles ou encore l'action de se lever avec l'aide des bras font parties des activités de la vie quotidienne sollicitant ce muscle.

Le muscle grand dorsal est vascularisé par l'artère thoraco-dorsale, branche terminale de l'artère sous-scapulaire qui donne également l'artère circonflexe scapulaire vascularisant les lambeaux scapulaires et para-scapulaires.

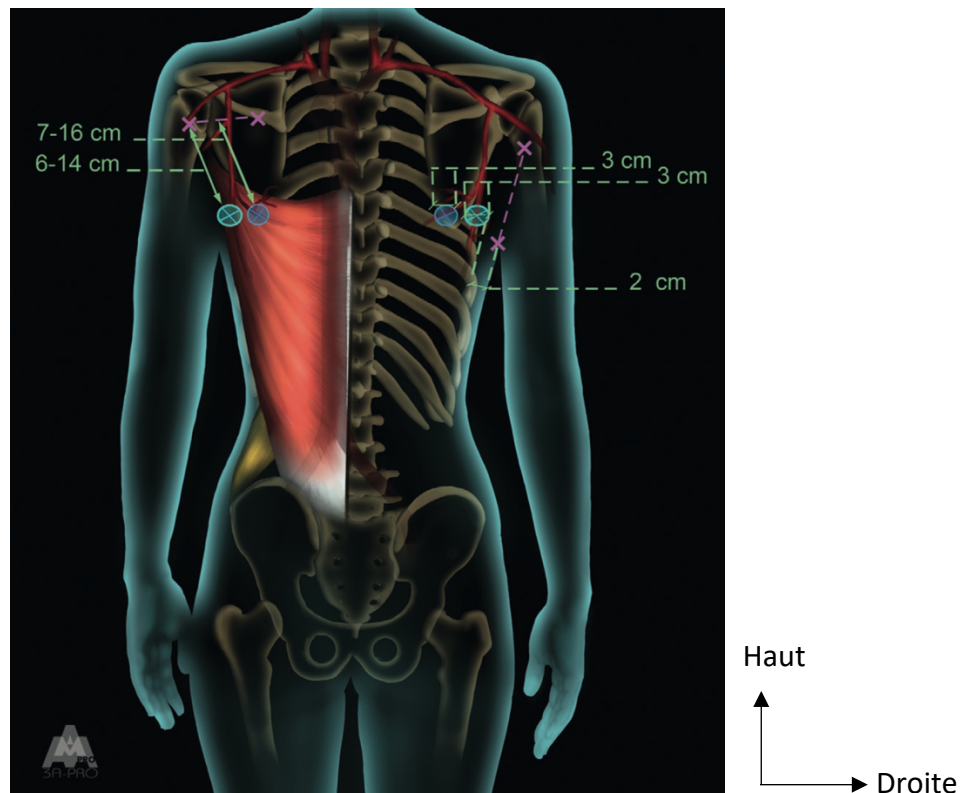
Figure 2 : L'artère axillaire et ses branches, vue antérieure.

Source : Anatomie du corps humain, Henry Gray 1918.



Cette artère thoraco-dorsale émet une ou deux petites branches pour le muscle grand rond et une branche pour le muscle serratus avant de pénétrer dans le muscle grand dorsal par sa face profonde. Elle se divise ensuite en deux branches, une branche verticale ou descendante, le long du bord antérieur du muscle, et une branche horizontale ou transverse, se dirigeant vers le bord médial du muscle. Il existe de nombreuses anastomoses intra-musculaires reliant ces deux systèmes. Ces deux branches émettent de façon constante le long de leur trajet au moins une perforante chacune à destination cutanée (4)(5)(6). De façon simplifiée, le groupement des perforantes issues de la branche descendante peut être représenté par un cercle de 3 cm de diamètre, situé 2 cm en arrière du bord antérieur du muscle grand dorsal, à hauteur de la pointe de la scapula. Le groupement des perforantes issues de la branche transversale peut quant à lui être représenté par un cercle de 3 cm centré sur la pointe de la scapula. La perforante la plus proximale est celle de meilleur calibre. Le calibre moyen de l'artère thoraco-dorsale est de 2,8 +/- 1,2 mm.

Figure 3 : Groupements des perforantes des branches descendante et transverse de l'artère thoraco-dorsale, vue postérieure. Source : Atlas des artères perforantes de la peau, du tronc et des membres, Boucher et et Mojallal 2015.




Le muscle grand dorsal est également vascularisé par les artères intercostales au niveau de son insertion spinale. Le muscle peut être levé de façon moins fiable avec une base spinale sur trois de ces pédicules accessoires pour couvrir des pertes de substances lombaires. Il s'agit donc d'un muscle de type V de la classification de Mathes Nahai.

C. Historique

Tansini (7) fut le premier à décrire en 1896 le prélèvement d'un lambeau du muscle grand dorsal afin de couvrir une perte de substance thoracique suite à une mastectomie élargie. La technique fut ensuite reprise par D'Este en 1912 avant d'être progressivement « abandonnée » jusqu'à la fin des années 1970, suivant le précepte de Halsted, « Beware of the man with the plastic operation » (8). Pour Halsted, le lambeau de grand dorsal risquait de masquer une récurrence et il laissait la perte de substance en cicatrisation dirigée ou la couvrait avec une greffe de peau.

Figure 4 : Dessin de la mastectomie à gauche et dessin de la palette cutanée du lambeau de grand dorsal à droite. Source : article original de Tansini, 1896.



En 1976, Baudet (9) fut le premier à décrire le lambeau sous sa forme libre pour couvrir une perte de substance du genou. Olivari (10) en 1976 redécrivit la technique dans les reconstructions de la paroi thoracique avant que Schneider (11), Bostwick (12) et Mendelson (13) ne l'adaptent à la reconstruction mammaire à proprement parler. La reconstruction par lambeau de grand dorsal était alors associée à une prothèse. La reconstruction mammaire autologue sans prothèse fut initiée par Hokin (14) et McCraw (15) avant d'être standardisée par Delay (16).

Tobin en 1981 est le premier à décrire la possibilité de séparer le muscle grand dorsal en deux lambeaux distincts selon la division de l'artère thoraco-dorsale, notamment afin de préserver la fonction du muscle restant (17). Cette notion d'épargne musculaire est reprise par Schwabegger qui décrit un lambeau musculo-cutané de grand dorsal à palette verticale prélevé sur la branche descendante de l'artère thoraco-dorsale (18). Puis par Tan qui sacrifie la branche horizontale de l'artère thoraco-dorsale, tout en préservant son homologue nerveux, afin d'allonger le pédicule (19). Le muscle grand dorsal étant un muscle de type V de la classification de Mathes et Nahai, c'est-à-dire présentant un pédicule dominant et des pédicules segmentaires accessoires capables de vasculariser tout le muscle, le sacrifice de cette branche horizontale n'a pas d'impact sur la vitalité du muscle restant qui est vascularisé par les pédicules accessoires.

Ces avancées se font en parallèle de l'avènement des lambeaux perforants, prélevés sur une perforante cutanée et sans aucun prélèvement musculaire. Angrigiani décrit ainsi en 1995 la présence de 2 perforantes cutanées issues de la branche verticale de l'artère thoracodorsale permettant de prélever un « lambeau de grand dorsal sans le muscle » (20). Il s'agit de la première description du lambeau TAP : Thoracodorsal Artery Perforator. Ce lambeau TAP présente comme principal avantage de ne laisser quasiment aucune séquelle au niveau du site donneur, en revanche son prélèvement est plus technique et plus aléatoire.

D. Problématique

Le chirurgien plasticien a donc à sa disposition trois lambeaux distincts issus du même pédicule thoracodorsal en reconstruction mammaire :

- Le lambeau de grand dorsal autologue,
- Le lambeau de grand dorsal épargnant le muscle ou MSLD pour Muscle Sparing Latissimus Dorsal,
- Le lambeau de grand dorsal perforant ou TAP pour Thoracodorsal Artery Perforator.

Il n'y a à ce jour pas de consensus franc concernant la morbidité induite par le prélèvement d'un lambeau de grand dorsal. Certaines études et revues de la littérature suggèrent que le prélèvement d'un tel lambeau peut être responsable de douleurs et d'un déficit fonctionnel concernant la force et la mobilité de l'épaule. La morbidité semblerait importante en post-opératoire immédiat avec une récupération variable avec le temps en fonction des études (21)(22)(23). D'autres études en revanche ne retrouvent pas d'impact sur la fonction de l'épaule en post-opératoire (24). Les techniques d'épargne musculaire semblent sources de moins de séquelle, qu'elle soit partielle, avec les MSLD (25)(26), ou complète, avec les TAP (27).

Le but de cette étude originale était d'évaluer la morbidité grâce au Quick Dash, mesuré à 1 mois et à 1 an post-opératoire, dans les suites d'une reconstruction mammaire par lambeau de grand dorsal autologue, lambeau de grand dorsal à épargne musculaire et lambeau de grand dorsal perforant à partir d'une cohorte de patientes. L'objectif secondaire était d'évaluer la qualité de vie des patientes suite à leur reconstruction grâce au Breast-Q.

II. Matériel et méthodes

A. Patientes

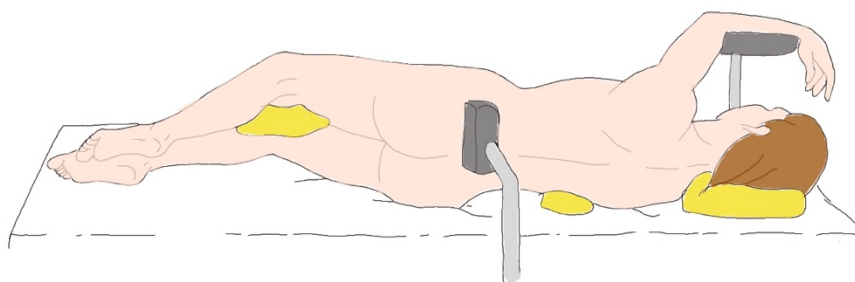
Cette étude est une étude prospective et monocentrique. Trente-quatre patientes opérées d'une reconstruction mammaire immédiate ou secondaire à l'Institut Bergonié, à Bordeaux, entre le 20 septembre 2017 et le 26 novembre 2019 ont été incluses dans l'étude. Dix patientes ayant eu une reconstruction par lambeau de grand dorsal autologue, douze patientes par lambeau de grand dorsal épargnant le muscle et douze patientes par lambeau de grand dorsal perforant ont été incluses dans l'étude.

B. Technique chirurgicale

1) Principes généraux

En cas de reconstruction mammaire immédiate, trois temps opératoires sont classiquement réalisés : un premier temps en décubitus dorsal afin de réaliser la mastectomie avec conservation de l'étui cutané, puis en second temps en décubitus latéral afin de prélever le lambeau et enfin un troisième temps de nouveau en décubitus dorsal pour le remodelage du lambeau. En pratique, afin de réduire les changements de position, la mastectomie et le prélèvement du lambeau sont le plus souvent réalisés dans le même temps opératoire en décubitus latéral puis un deuxième temps est réalisé en décubitus dorsal pour remodeler le lambeau.

Figure 5 : installation de la patiente en décubitus latéral, le bras est positionné en abduction et repose sur un appui bras afin de dégager le creux axillaire. D'après Delay.



En cas de reconstruction mammaire secondaire, deux temps opératoires sont nécessaires. Un premier temps est réalisé en décubitus latéral pour reprendre la cicatrice de mastectomie, décoller l'ensemble de l'aire mammaire au ras de l'aponévrose du muscle grand pectoral et prélever le lambeau. La cicatrice de mastectomie n'est pas systématiquement envoyée en analyse. Selon Momeni cette pratique n'a pas montré de bénéfice (28). Puis un second temps en décubitus dorsal est réalisé afin de remodeler le lambeau et le fixer en supérieur, en interne et en externe.

2) *Lambeau de grand dorsal autologue*

La technique opératoire est celle décrite par Delay (16,29). Un dessin pré-opératoire est réalisé la veille ou le matin de l'intervention sur une patiente debout afin de repérer le bord antérieur du muscle grand dorsal et la palette cutanée nécessaire à la reconstruction. La palette correspondant à la zone cutanée maximale est repérée selon le Pintch Test et placée de façon à réaliser une fermeture directe du site donneur, avec une cicatrice finale cachée au niveau de la bretelle horizontale du soutien-gorge. Les différentes zones graisseuses à prélever en vue d'augmenter le volume du lambeau et entourant la palette cutanée sont également repérées.

Lors de l'intervention la patiente est positionnée en décubitus latéral, du côté opposé au sein à reconstruire, le bras en abduction à 90°.

Un bloc paravertébral (BVP) est réalisé par l'anesthésiste et un cathéter péri-nerveux est laissé en place pour permettre une instillation de Ropivacaïne ou de Bupivacaïne en post-opératoire.

Une infiltration au sérum adrénaliné (1 mg d'adrénaline pour 500 mL de sérum physiologique) peut être réalisée en regard des zones graisseuses à prélever afin de mieux visualiser le fascia superficialis.

La palette cutanée est incisée à la lame froide puis un décollement sous cutané à la face profonde du fascia superficialis est réalisé au-dessus, en dessous et en arrière de la palette cutanée de façon à prélever le maximum de tissus graisseux avec le muscle. Le respect du fascia superficialis permet de préserver au mieux la vascularisation cutanée dorsale.

Le bord antérieur du muscle est ensuite repéré puis le muscle est décollé par sa face profonde au bistouri électrique, en coagulant les pédicules accessoires. Le muscle est

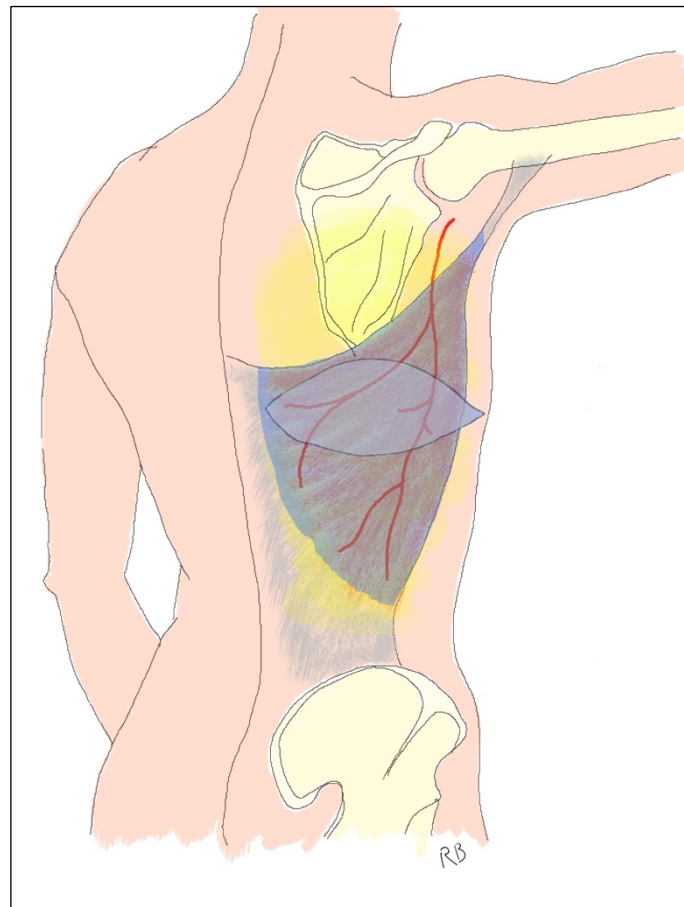
sectionné en bas en regard de la crête iliaque et en arrière au niveau de ses insertions épineuses puis levé de distal en proximal. Le pédicule thoraco-dorsal est alors bien visible à la face profonde du muscle. La branche vascularisant le serratus peut être liée afin d'augmenter l'arc de rotation, tout comme la branche circonflexe scapulaire, et la dissection peut être poursuivie jusqu'à l'origine de l'artère sous-scapulaire si besoin. Une section du nerf thoraco-dorsal est habituellement réalisée afin d'éviter les contractions réflexes ultérieures du muscle.

Un dissecteur est ensuite passé en amont de l'entrée du pédicule dans le muscle et le tendon du muscle est sectionné de façon complète sous contrôle de la vue.

Un tunnel sous-cutané est enfin réalisé assez haut afin d'éviter un comblement du sillon latéral du sein lors de la translation en avant du lambeau.

Le site donneur est fermé en deux plans sur un Redon aspiratif.

Figure 6 : Prélèvement d'un lambeau de grand dorsal autologue. La palette cutanéomusculaire est représentée en bleu. Le tissu graisseux profond entourant la palette, représenté en jaune sur le schéma, est inclus dans le lambeau.



3) *Lambeau de grand dorsal à épargne musculaire*

La technique opératoire est celle décrite par Mojallal (30). Le dessin pré-opératoire est légèrement différent du lambeau de grand dorsal autologue. La palette cutanée doit en effet être positionnée un peu plus antérieure avec une pointe 2 à 3 cm en avant du bord antérieur du muscle afin d'inclure le maximum de perforantes de la branche descendante de l'artère thoraco-dorsale. La palette cutanée est auto-fermante et la cicatrice également cachée au niveau de la bretelle horizontale du soutien-gorge. Les différentes zones graisseuses à prélever en vue d'augmenter le volume du lambeau et entourant la palette cutanée sont également repérées.

Lors de l'intervention la patiente est positionnée en décubitus latéral, du côté opposé au sein à reconstruire, le bras en abduction à 90°.

Un bloc paravertébral (BVP) est réalisé par l'anesthésiste et un cathéter péri-nerveux est laissé en place pour permettre une instillation de Ropivacaïne ou de Bupivacaïne en post-opératoire. Il est important qu'il n'y ait pas de curarisation au cours de l'intervention pour faciliter la dissection du pédicule thoraco-dorsal et de ses deux branches.

Une infiltration au sérum adrénaliné (1 mg d'adrénaline pour 500 mL de sérum physiologique) peut être réalisée en regard des zones graisseuses à prélever afin de mieux visualiser le fascia superficialis.

La palette cutanée est incisée à la lame froide puis un décollement sous cutané à la face profonde du fascia superficialis est réalisé au-dessus, en dessous et en arrière de la palette cutanée de façon à prélever le maximum de tissus graisseux avec le muscle. Le respect du fascia superficialis permet de préserver au mieux la vascularisation cutanée dorsale.

Le bord antérieur du muscle est ensuite repéré puis le muscle est décollé par sa face profonde au bistouri électrique, en coagulant les pédicules accessoires.

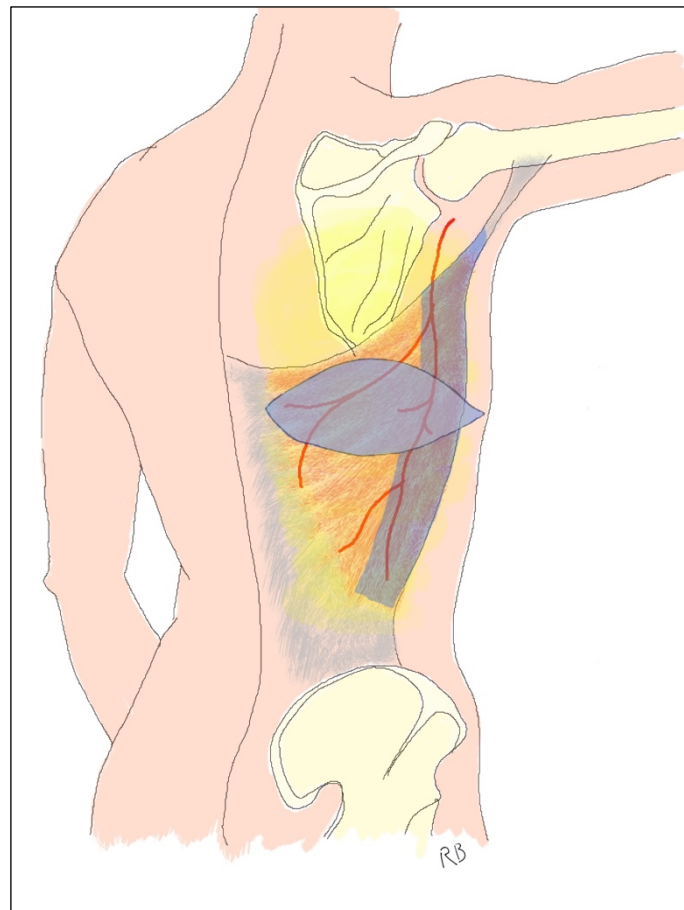
A ce stade, on visualise le pédicule thoraco-dorsal et sa division artérielle par transillumination grâce à un scialytique ou une source de lumière froide. Un dissecteur puis un lac est placé juste en aval de la division du pédicule en ses deux branches verticale et horizontale, un second lac est placé en distalité en arrière de la branche verticale.

Le décollement du tissu sous-cutané au ras de l'aponévrose du muscle est alors réalisé d'arrière en avant jusqu'aux deux lacs.

Le muscle est incisé horizontalement en dessous de la palette puis de distal en proximal entre les 2 lacs juste en arrière de la branche verticale de l'artère thoraco-dorsale jusqu'à son origine.

La bifurcation du pédicule vasculaire thoraco-dorsal est alors disséquée, afin de conserver la branche verticale vascularisant le lambeau et de sectionner la branche horizontale afin d'augmenter l'arc de rotation. Le nerf thoraco-dorsal est à son tour disséqué, afin de sectionner la branche verticale innervant le lambeau pour éviter toute contraction et de conserver la branche horizontale innervant le reste du muscle.

Figure 7 : Prélèvement d'un lambeau de grand dorsal à épargne musculaire. La palette cutanéomusculaire est représentée en bleu. Seule la partie antérieure du muscle, vascularisée par la branche descendante de l'artère thoraco-dorsale est prélevée. Le tissu graisseux profond entourant la palette, représenté en jaune sur le schéma, est inclus dans le lambeau.



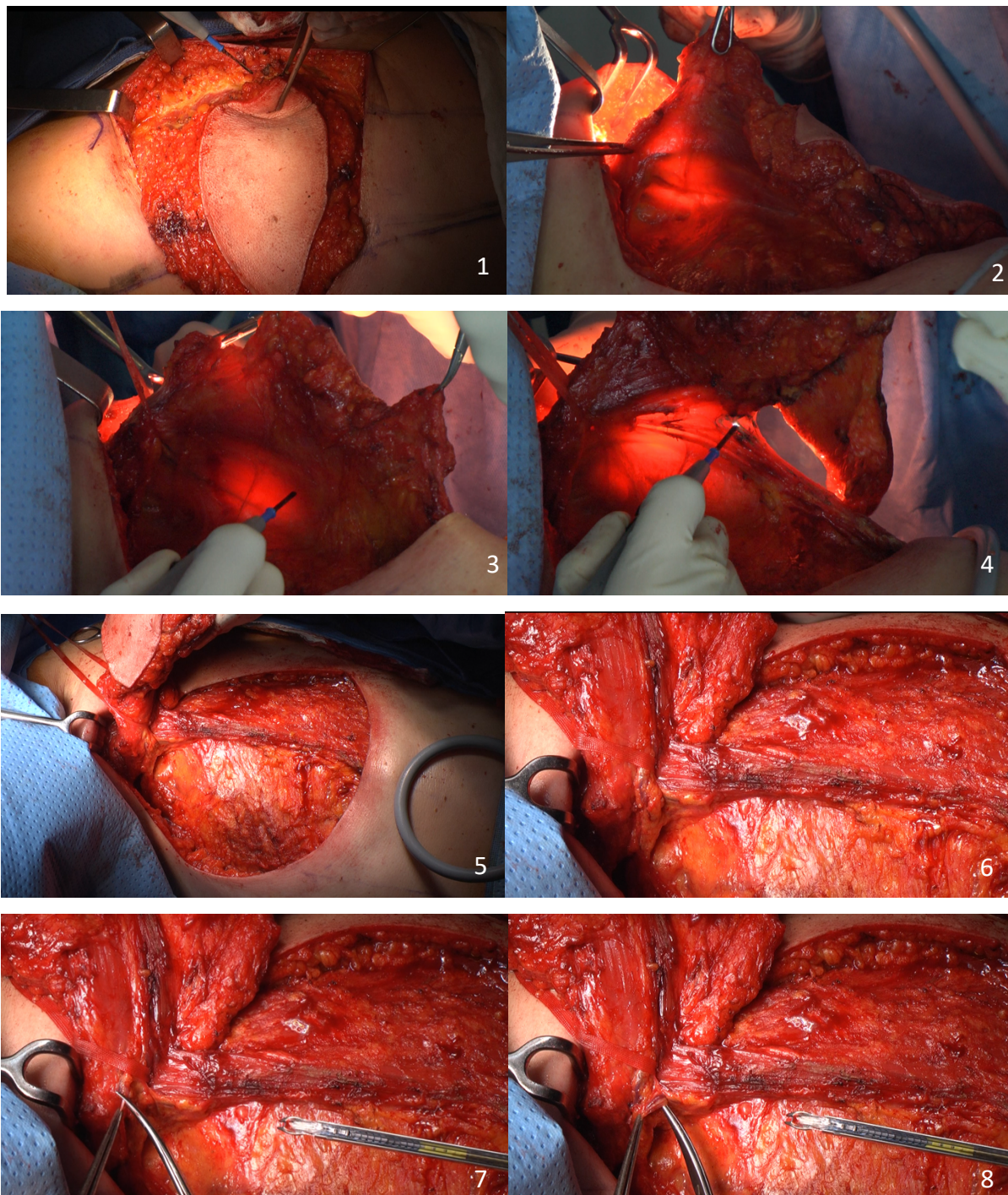


Figure 8 - Prélèvement d'un MSLD

1 - Incision de la palette cutanée, décollement autour de la palette en dessous du fascia superficialis puis levée de la pointe postérieure de la palette cutanée et du tissu sous-cutané d'arrière en avant au-dessus du muscle.

2 - Décollement de la face profonde du muscle, la trans-illumination (par lumière froide) permet de visualiser la division du pédicule thoraco-dorsal.

3, 4 - Incision du muscle entre la branche descendante et la branche transverse.

5, 6 - Une bandelette musculaire de quelques centimètres contenant la branche descendante est ainsi prélevée. Le reste du muscle est laissé en place.

7 - Dissection de la division du pédicule thoraco-dorsal. La branche nerveuse descendante innervant le muscle prélevé est sectionnée afin de limiter les contractions.

8 - La branche artérielle transverse est sectionnée afin d'augmenter l'arc de rotation.

Le muscle est ensuite incisé au-dessus de l'entrée du pédicule dans le muscle afin d'augmenter l'arc de rotation. Le pédicule du serratus peut également être lié afin d'augmenter l'arc de rotation.

Un tunnel sous-cutané est enfin réalisé afin de translater en avant le lambeau au niveau du site de mastectomie puis de le remodeler.

Le muscle restant en place est fixé en avant au serratus afin de repositionner son bord antérieur au bon endroit et fixé au plan profond pour éviter sa rétraction. Puis le site donneur est fermé en deux plans sur un Redon aspiratif.

4) *Lambeau de grand dorsal perforant*

La technique opératoire est la même que celle décrite par Angrigiani en 1995 (20). Le dessin pré-opératoire est réalisé sur une patiente debout, bras en abduction à 90°. La ou les perforantes issues de la branche verticale de l'artère thoraco-dorsale sont recherchées avec un doppler acoustique huit centimètres sous la ligne axillaire antérieure et deux centimètres en arrière du bord antérieur du muscle palpé. La palette cutanée est ainsi positionnée afin d'être centrée sur la ou les perforantes repérées, un peu plus antérieure que pour un lambeau de grand dorsal classique. Son orientation est habituellement transversale ou légèrement oblique en bas et en arrière afin profiter de la laxité cutanée pour réaliser une fermeture directe sans tension.

Lors de l'intervention la patiente est positionnée en décubitus latéral, du côté opposé au sein à reconstruire, le bras en abduction à 90°.

Un bloc paravertébral (BVP) est réalisé par l'anesthésiste et un cathéter péri-nerveux est laissé en place pour permettre une instillation de Ropivacaïne ou de Bupivacaïne en post-opératoire.

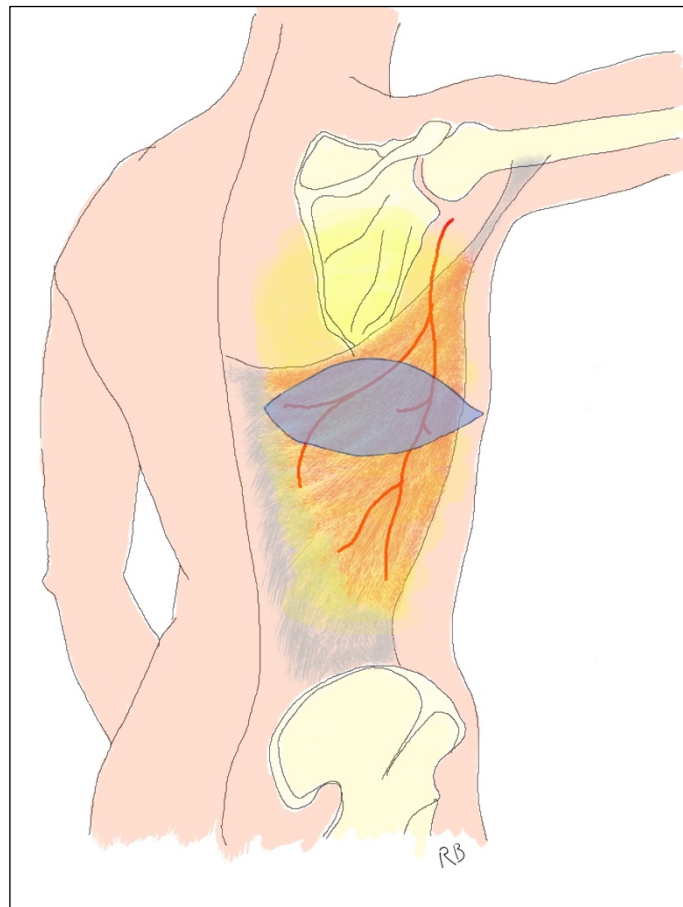
La palette cutanée est incisée à lame froide. La dissection commence par la pointe postérieure de la palette. Le décollement se fait habituellement dans un plan sous-fascial jusqu'aux perforantes préalablement repérées. Le décollement peut également être sus-fascial initialement puis devenir sous-fascial à l'approche des perforantes pour plus de sécurité. La perforante de meilleur calibre est conservée. La pointe antérieure de la palette est alors décollée jusqu'à la perforante.

Le bord antérieur du muscle grand dorsal est repéré puis un décollement est réalisé au bistouri électrique sous le muscle. La perforante est alors disséquée dans son trajet intramusculaire jusqu'à son origine au niveau de la branche verticale de l'artère thoraco-dorsale. Il arrive que la perforante soit septo-cutanée en avant du bord antérieur du muscle, la dissection est alors plus aisée.

La dissection du pédicule se poursuit le long de la branche verticale puis le long de l'artère thoraco-dorsale jusqu'à obtenir l'arc de rotation suffisant. Il faut préserver le nerf thoraco-dorsal et ses branches tout au long de la dissection. Une fenêtré musculaire est ensuite réalisée dans le sens des fibres afin d'y passer le lambeau. Un tunnel sous-cutané est enfin réalisé afin de translater en avant le lambeau au niveau du site de mastectomie puis de le remodeler.

Le site donneur est fermé en deux plans, habituellement sans Redon aspiratif.

Figure 9 : Prélèvement d'un lambeau de grand dorsal perforant. La palette cutanée est représentée en bleu. Aucune partie du muscle n'est prélevée avec le lambeau.



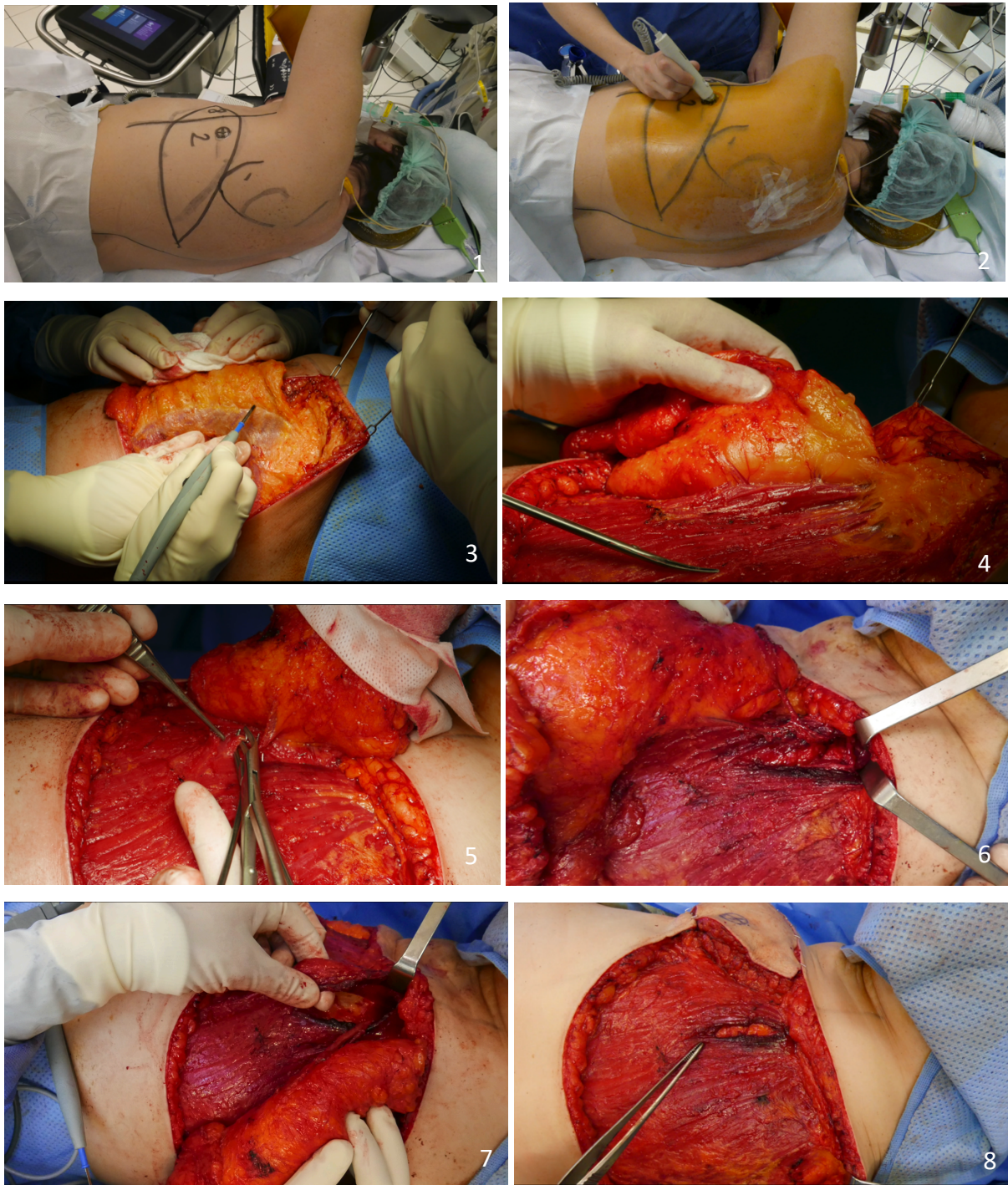


Figure 10 : Prélèvement d'un TAP

1 – Dessin de la palette cutanée.

2 - Vérification à l'échographe de la position de la ou des perforantes issues de la branche verticale de l'artère thoraco-dorsale. Un cathéter péri-nerveux a été mis en place par l'anesthésiste.

3 – Incision de la palette cutanée puis levée de la pointe postérieure de la palette dans un plan sus-fascial d'arrière en avant jusqu'aux perforantes préalablement repérées.

4 - Visualisation de 2 perforantes issues de la branche verticale vascularisant le lambeau.

5 – La branche verticale est clippée en aval de la naissance des perforantes.

6 – Dissection du pédicule en proximal jusqu'à obtention de l'arc de rotation suffisant.

7, 8 - Une fenêtré trans-musculaire est réalisée afin de permettre la translation du lambeau en avant.

5) Remodelage du lambeau

En cas de reconstruction mammaire immédiate, le lambeau est positionné de façon à recréer le maximum de volume dans le segment III du sein et la partie distale du muscle est fixée dans le décolleté afin de redonner également du volume au segment I et à la partie interne du sein. La palette cutanée est entièrement désépidermée sauf si la plaque aréolo-mamelonnaire a due être sacrifiée, auquel cas une zone circulaire de 4 à 5 centimètres de diamètre est conservée afin de reconstruire l'aréole. La reconstruction du mamelon peut être réalisée dans le même temps comme écrit par Delay (29) ou bien secondairement par un lambeau local ou une greffe mamelonnaire controlatérale. La fermeture est réalisée sur un drain de Redon aspiratif.

En cas de reconstruction mammaire secondaire, si la cicatrice de mastectomie et la peau thoracique sont de bonne qualité, la palette cutanée est entièrement désépidermée et un lambeau d'avancement abdominal est réalisé afin d'enfouir le lambeau en totalité. Si la laxité cutanée n'est pas suffisante, le lambeau est alors intercalé entre les deux berges de l'ancienne cicatrice de mastectomie. La reconstruction de la plaque aréolo-mamelonnaire est réalisée dans un deuxième temps opératoire.

Si nécessaire des séances de lipomodélage secondaires sont réalisées afin d'augmenter le volume du sein reconstruit.

Si besoin et en fonction de son volume, la symétrisation du sein controlatéral consiste en une mastoplastie de réduction ou d'augmentation.

C. Évaluation de la morbidité

Le retentissement fonctionnel lié au prélèvement des différents lambeaux a été évalué à l'aide du questionnaire Quick Dash. Il s'agit de la version courte du questionnaire DASH : Disabilities of the Arm, Shoulder and Hand. C'est un questionnaire d'auto-évaluation subjective spécifique de la capacité fonctionnelle globale du membre supérieur. Il a une fiabilité équivalente à la version longue (31,32) et est validé en français (33). La première partie du questionnaire comporte 11 questions et évalue l'incapacité et les symptômes. Les deuxième et troisième parties, optionnelles, évaluent respectivement le retentissement

professionnel et le retentissement sportif ou artistique. Le score va de 0 (aucun handicap) à 100 (handicap maximum). Les questionnaires étaient remplis par les patientes en consultation en pré-opératoire, à 1 mois puis à 1 an post-opératoire.

D. Évaluation de la qualité de vie

Nous avons évalué la qualité de vie des patientes suite à leur reconstruction mammaire à l'aide du questionnaire BREAST-Q. Les patientes ont répondu à 6 modules du questionnaire lors d'une consultation à 1 an de l'intervention. Quatre modules évaluaient le bien-être des patientes : leur bien-être psycho-social, leur bien-être sexuel, leur bien-être physique au niveau de la poitrine et leur bien-être physique au niveau de l'épaule et du dos. Deux modules évaluaient leur satisfaction : un au niveau de la poitrine, l'autre au niveau du dos. Le score pour ces différents modules allait de 0 (bien-être et satisfaction minimaux) à 100 (bien-être et satisfaction maximaux). Parmi ces différents modules, quatre étaient validés en français (34,35). Les deux modules concernant le dos (satisfaction et bien-être physique) ne l'étaient pas, nous avons donc procédé à leur traduction et validation en français.

La validation en français a été réalisée selon les recommandations de l'équipe Q-Portfolio qui suivent les guidelines de l'International Society for Pharmacoeconomics and Outcomes Research (ISPOR) (36). Elle a consisté dans un premier temps à une traduction de l'anglais vers le français par deux traducteurs indépendants qui ont ensuite réalisé une version commune de synthèse. La seconde étape a été une traduction « inverse » du français vers l'anglais par un autre traducteur de cette version de synthèse. Cette traduction « inverse » a été analysée par l'équipe Q-Portfolio qui a émis quelques modifications. La dernière étape a consisté à essayer la version modifiée avec des patientes lors d'entretiens afin de vérifier sa bonne compréhension.

E. Analyse statistique

Les variables catégorielles ont été exprimées en effectifs et pourcentage (N, %) et les variables quantitatives en médiane et écart interquartile. Les sujets ont été comparés selon le lambeau utilisé. Les variables catégorielles ont été comparés à l'aide du test exact de Fisher et les variables quantitatives à l'aide du test non paramétrique de Kruskal-Wallis. Le logiciel R Studio version 4.0.3 a été utilisé pour exploiter les données.

III. Résultats

A. Caractéristiques démographiques

La moyenne d'âge entre les différents groupes étaient comparables. L'indice de masse corporelle était légèrement plus élevé chez les patientes ayant eu un TAP par rapport aux patientes ayant eu un MSLD et chez les patientes ayant eu un MSLD par rapport aux patientes ayant eu un LMCD, sans que cela ne soit significatif. Une majorité des patientes, respectivement 60 % parmi les patientes ayant eu un LMCD, 75 % chez celles ayant eu un MSLD et 66,7 % chez celles ayant eu un TAP, pratiquaient une activité sportive régulière.

Tableau 2 : caractéristiques démographiques des trois groupes de patientes.

Médiane (IQR) ou n (%)	LMCD	MSLD	TAP	p
Effectif	10	12	12	
Age	59,50 [48,75-65,25]	55,50 [49,75-60]	57,50 [53-62,50]	0,861
IMC	24,42 [23,02-26,06]	26,76 [23,83-28,38]	28,37 [25,39-30,69]	0,236
Activité professionnelle	5 (50 %)	6 (50 %)	3 (25 %)	0,367
Activité sportive régulière	6 (60 %)	9 (75 %)	8 (66,7 %)	0,752
Geste axillaire	Curage 1 (10%)	4 (33,3 %)	7 (58,3 %)	0,093
	GS 8 (80 %)	5 (41,7 %)	3 (25 %)	
	Aucun 1 (10 %)	3 (25 %)	2 (16,7 %)	
Radiothérapie	5 (50 %)	6 (50 %)	8 (66,7 %)	0,646
Chimiothérapie	2 (20 %)	5 (41,7 %)	4 (33,3 %)	0,555
Hormonothérapie	3 (30 %)	7 (58,3 %)	6 (50 %)	0,402

Les patientes ayant eu une reconstruction par lambeau TAP avaient eu plus fréquemment un curage axillaire (dans 58,3 % des cas) que les patientes ayant une reconstruction par LMCD (10 %) ou MSLD (33,3 %) sans que cela soit significatif.

Il n'y avait pas de différence significative concernant les traitements complémentaires (radiothérapie, chimiothérapie et hormonothérapie) entre les différents groupes.

B. Caractéristiques chirurgicales

Concernant le type de reconstruction, il s'agissait exclusivement de reconstruction mammaire secondaire dans le groupe TAP alors qu'il s'agissait de reconstruction mammaire immédiate dans 70 % des cas dans le groupe LMCD et dans 66,7 % des cas dans le groupe MSLD.

Parmi les patientes ayant eu une reconstruction par LMCD, une patiente avait eu une reconstruction secondaire antérieure par DIEP qui s'était soldée par un échec.

Dans le groupe MSLD, une patiente avait eu une reconstruction mammaire immédiate antérieure par prothèse qui a été déposée lors de la réalisation du lambeau car elle était mal tolérée. Une autre patiente avait bénéficié d'une reconstruction mammaire secondaire par prothèse qui avait dû être retirée pour infection avant la réalisation du lambeau.

Parmi les patientes ayant eu une reconstruction par TAP, deux patientes avaient eu une reconstruction mammaire immédiate antérieure par prothèses qui ont été retirées lors de la réalisation du lambeau car elles étaient mal tolérées. Une patiente avait bénéficié d'une reconstruction mammaire secondaire par prothèse qui a dû être retirée pour infection. Une autre patiente avait bénéficié d'une reconstruction mammaire secondaire par prothèse qui a été changée lors de la réalisation du lambeau ce qui a permis une amélioration de la forme du sein.

Au total, il y a donc eu deux conversions de reconstruction mammaire, de prothétique vers autologue, dans le groupe MSLD et trois parmi les TAP.

Tous les lambeaux de grand dorsal étaient autologues, sans prothèses. Parmi les reconstructions par MSLD, deux étaient associés à des prothèses. Parmi les lambeaux TAP, deux ont été associés à une prothèse et un à un changement de prothèse.

Un lipomodelage était associé à la réalisation du lambeau MSLD dans 58,3 % des cas, alors qu'en cas de lambeau de grand dorsal, un lipomodelage n'a été réalisé qu'une fois lors de la

chirurgie initiale (10 % des cas). En cas de TAP, aucun lipomodelage n'a été réalisé initialement.

Tableau 3 : caractéristiques chirurgicales des trois groupes de patientes.

N (%) ou médiane (IQR)		LMCD	MSLD	TAP	p
Type de reconstruction	RMI	7 (70 %)	8 (66.7 %)	0 (0 %)	0.001
	RMS	3 (30 %)	4 (33.3 %)	12 (100 %)	
Chirurgie reconstructrice antérieure	RMI prothèse	0 (0 %)	1 (8,3 %)	2 (16,7 %)	0.395
	RMS DIEP	1 (10 %)	0 (0 %)	0 (0 %)	
	RMS prothèse	0 (0 %)	1 (8,3 %)	2 (16,7 %)	
Côté	Aucune	9 (90 %)	10 (83,3%)	8 (66,7 %)	0.897
	Droit	5 (50 %)	6 (50 %)	5 (41,7 %)	
	Gauche	5 (50 %)	6 (50 %)	7 (58,3 %)	
Prothèse associée		0 (0 %)	2 (16,7 %)	3 (25 %)	0,250
Lipomodelage initial		1 (10 %)	7 (58,3 %)	0 (0 %)	0.002
Geste controlatéral	Prothèse	0 (0 %)	1 (8,30 %)	1 (8,3 %)	0,792
	Réduction/pexie	6 (60 %)	5 (41,7 %)	7 (58,3 %)	
	Aucun	4 (40 %)	6 (50 %)	4 (33,3 %)	
Nombre de lipomodelage secondaire		2 [1-2]	1 [1-2]	1 [1-1,25]	0.418
Autres gestes	Explantation prothèse	0 (0 %)	1 (8,3 %)	0 (0 %)	0.668
	Reconstruction PAM	3 (30 %)	2 (16,7 %)	3 (25 %)	
	Remodelage lambeau	2 (20 %)	1 (8,3 %)	3 (25 %)	
	Aucun	5 (50%)	8 (66,7 %)	6 (50 %)	
Nombre d'intervention		3 [2,25-3,75]	2,5 [2-3]	2 [2-3]	0.403

Le nombre de lipomodelages secondaires était plus important dans le groupe LMCD (médiane de 2) que dans les groupes MSLD et TAP (médiane de 1), sans que cela ne soit significatif.

Le geste de symétrisation a consisté dans une majorité des cas en une mastoplastie de réduction ou en une mastopexie, à savoir dans 60 % des cas de reconstruction par LMCD, dans 41,7 % des cas de reconstruction par MSLD et dans 58,3 % des cas de reconstruction par TAP.

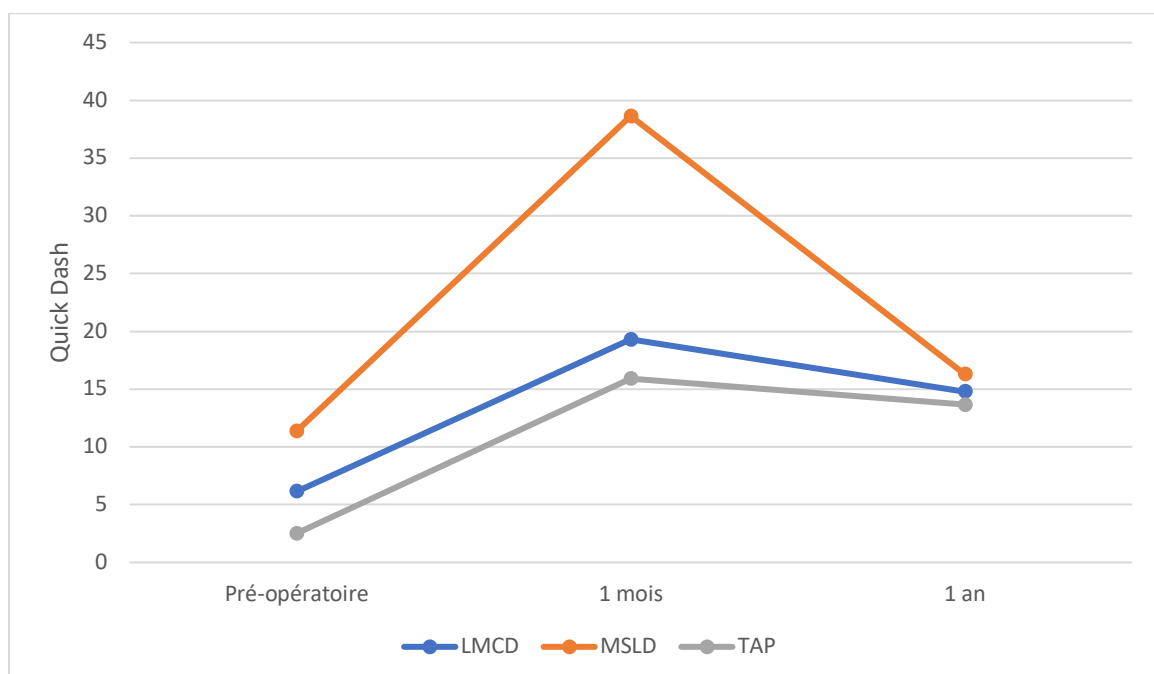
Une patiente ayant eu une reconstruction par MSLD associée à une prothèse a été réopérée afin de retirer la prothèse car elle était mal tolérée. Les autres gestes chirurgicaux ont été la reconstruction de la PAM et des remodelages des lambeaux.

Au total le nombre d'intervention était un peu plus élevé dans le groupe LMCD (médiane de 3) que dans les groupes MSLD (médiane de 2,5) et TAP (médiane de 2), sans que cela ne soit significatif.

C. Morbidité

Les valeurs des Quick Dash en pré-opératoire, à 1 mois et à 1 an post-opératoire sont représentées dans la figure 9.

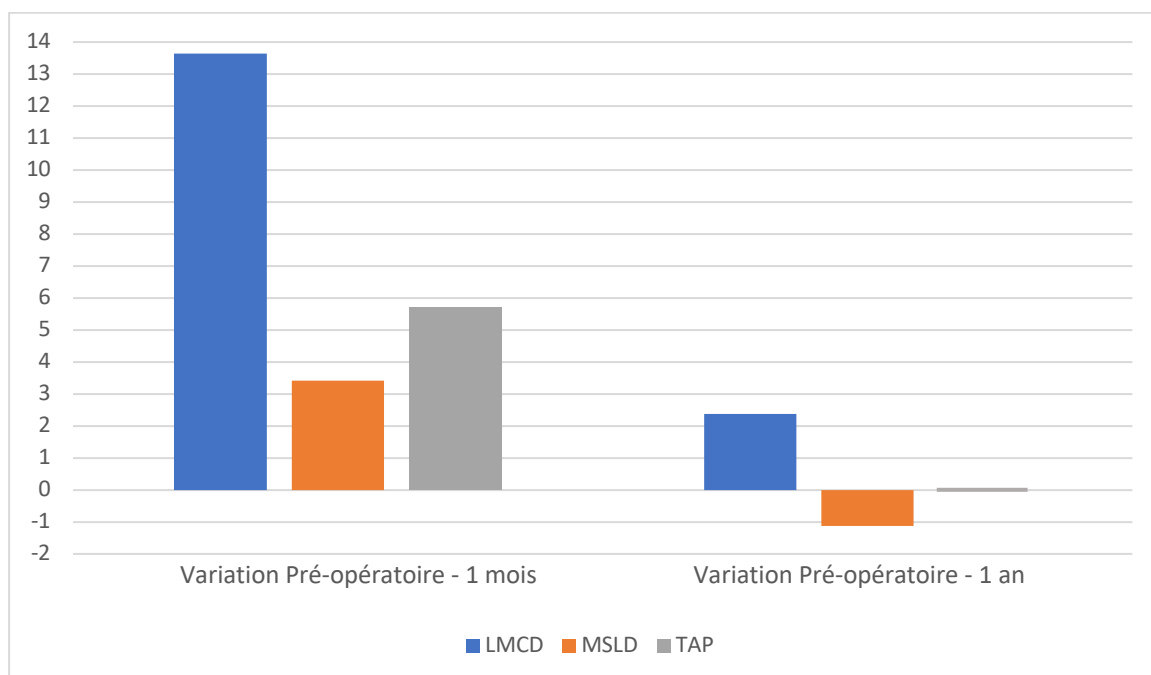
Figure 11 : Valeurs du Quick Dash au cours du temps.



Il est à noter que le score préopératoire était plus élevé sans que cela ne soit significatif dans le groupe MSLD (score médian de 11,37) par rapport aux deux autres groupes (6,14 pour le groupe LMCD et 2,52 pour le groupe MSLD). Le score était plus élevé à 1 mois dans le groupe MSLD (score médian de 38,64) par rapport aux groupes LMCD (score médian de 19,31) et TAP (score médian de 15,91) sans que cela ne soit significatif. A un an post-opératoire, les scores médians étaient comparables entre les différents groupes, à savoir 14,78 dans le groupe LMCD, 16,29 dans le groupe MSLD et 13,64 dans le groupe TAP.

Les scores pré-opératoires n'étant pas similaires entre les groupes, il est plus intéressant de regarder les variations par rapport à la valeur de base. A 1 mois post-opératoire l'augmentation médiane du quick dash était de 13,63 dans le groupe LMCD contre 3,41 dans le groupe MSLD et 5,69 dans le groupe TAP. A 1 an post-opératoire, la variation médiane du Quick Dash était de + 2,38 dans le groupe LMCD, de -1,13 dans le groupe MSLD et de 0 dans le groupe TAP.

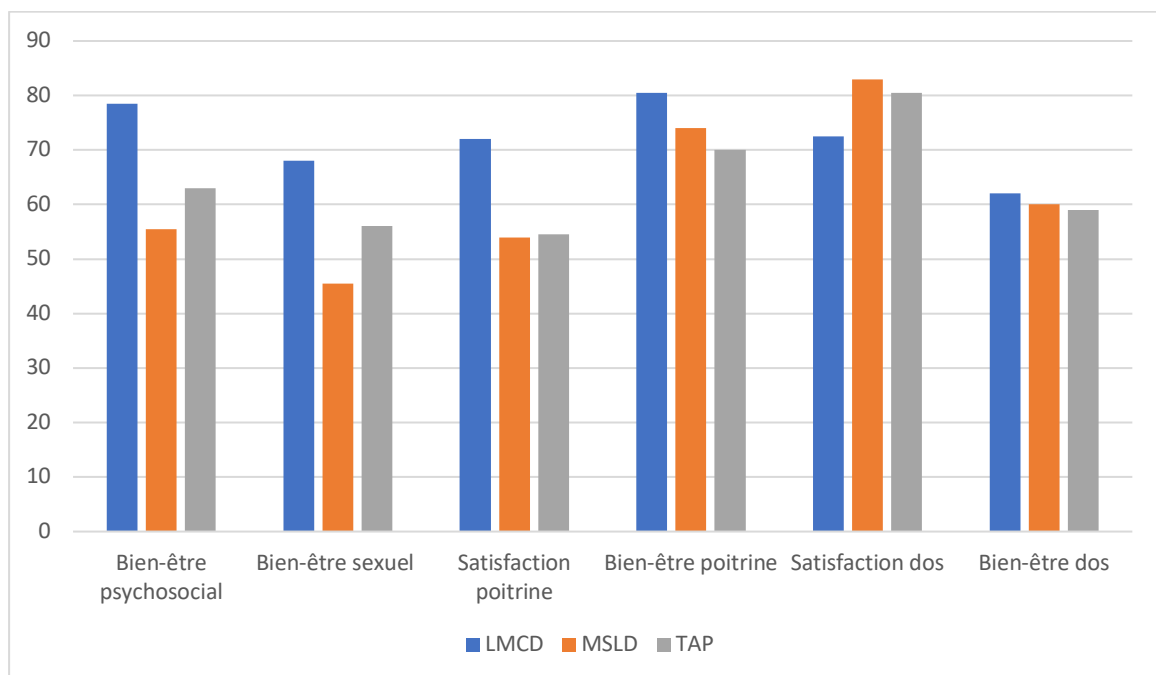
Figure 12 : Variations du Quick Dash à 1 mois et 1 an post-opératoire par rapport à la valeur pré-opératoire.



D. Qualité de vie

Les données relatives au Breast Q sont représentées dans la figure 11. Les patientes ayant eu une reconstruction mammaire par LMCD étaient significativement plus satisfaites de leur poitrine à 1 an comparativement aux patientes ayant eu une reconstruction par MSLD ou TAP avec un score médian de 72 sur 100 contre respectivement 54 et 54,5. Elles avaient également un bien-être sexuel significativement plus élevé avec un score médian de 68 sur 100 contre 45,50 et 56. Le bien-être psychosocial était également plus élevé chez les patientes ayant eu un LMCD par rapport aux autres patientes sans que cela ne soit significatif. Le score évaluant le bien-être physique au niveau de la poitrine était plus élevé chez patientes ayant eu un LMCD par rapport aux autres patientes, sans que cela ne soit significatif. Le score évaluant la satisfaction au niveau du dos était plus élevé chez patientes ayant eu un TAP ou un MSLD par rapport à celles ayant eu un LMCD, sans que cela ne soit significatif. Enfin, le score évaluant le bien-être physique au niveau du dos était comparable quel que soit le lambeau réalisé.

Figure 13 : Breast Q à 1 an post-opératoire.



E. Suivi post-opératoire

La durée d'hospitalisation était comparable entre les différents groupes.

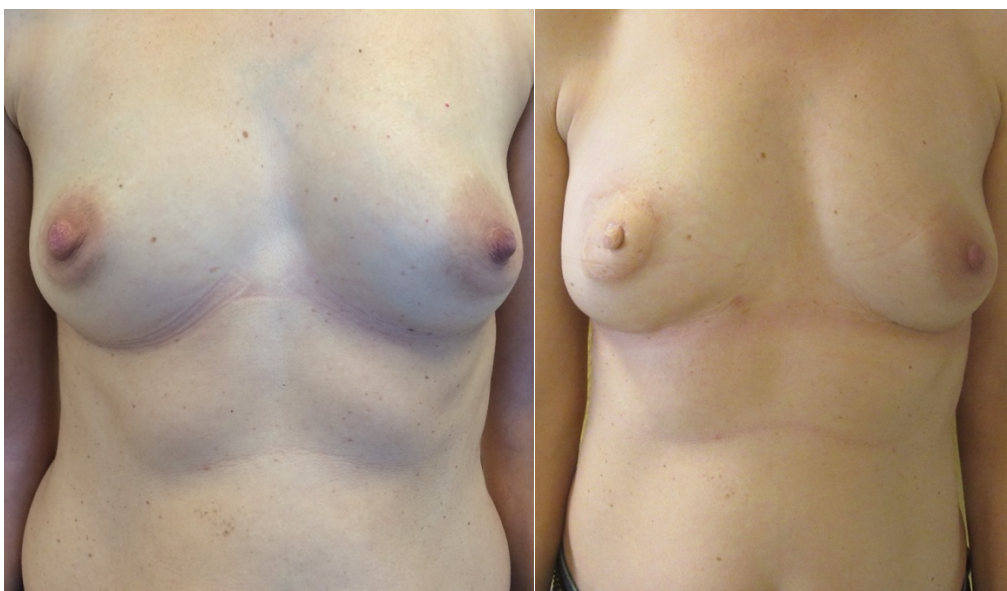En revanche, les patientes ayant eu une reconstruction par LMCD et MSLD présentaient plus fréquemment un sérome (respectivement dans 60 et 41,70 % des cas) en post-opératoire comparativement aux patientes ayant eu un TAP (8,30 % des cas). Le sérome en cas de MSLD était cependant peu abondant (quantité médiane de 0) et ne nécessitait pas de ponction (nombre médian de ponction 0).

Tableau 4 : données post-opératoires.

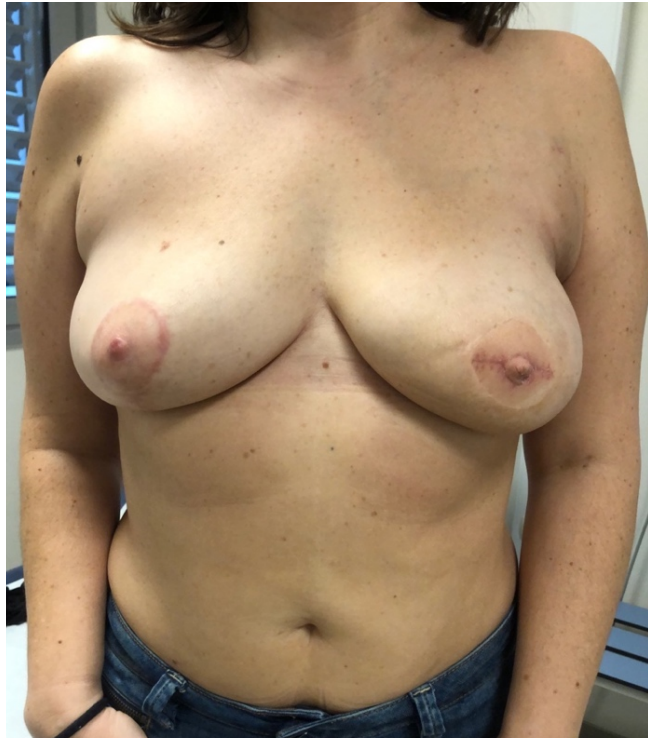Médiane (IQR) ou n (%)	LMCD	MSLD	TAP	p
Durée hospitalisation	5 [4-6]	4,50 [4-5]	4,50 [4-6,25]	0,854
Sérome	6 (60 %)	5 (41,70 %)	1 (8,30 %)	0,035
Quantité de sérome	150 [0-392,50]	0 [0-55]	0 [0-0]	0,022
Nombre de ponction	1 [0-2,50]	0 [0-1]	0 [0-0]	0,026

F. Cas cliniques

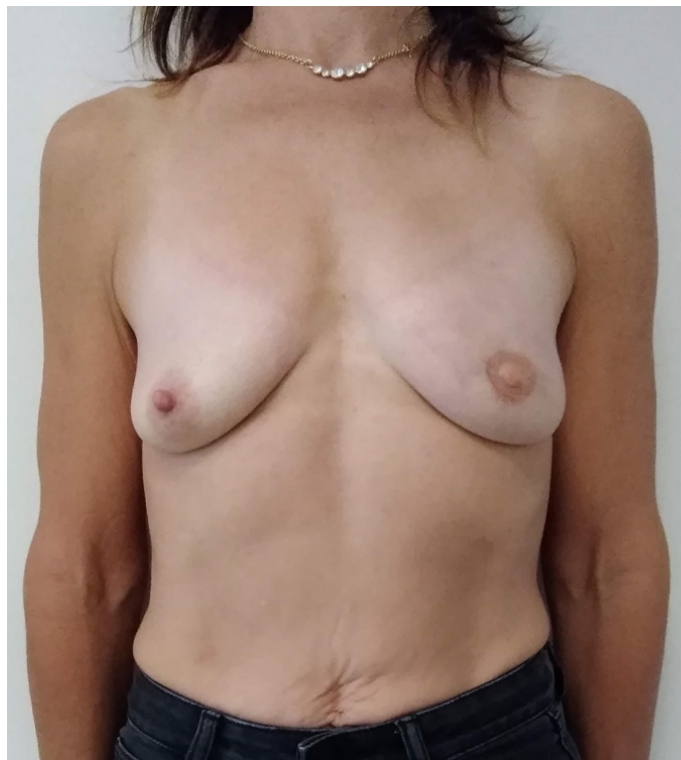Cas n°1. Patiente de 46 ans, RMI droite par lambeau LMCD. Reconstruction de la PAM dans le même temps opératoire. A gauche : aspect pré-opératoire. A droite : résultat à 3 ans, après 3 lipomodelages complémentaires.



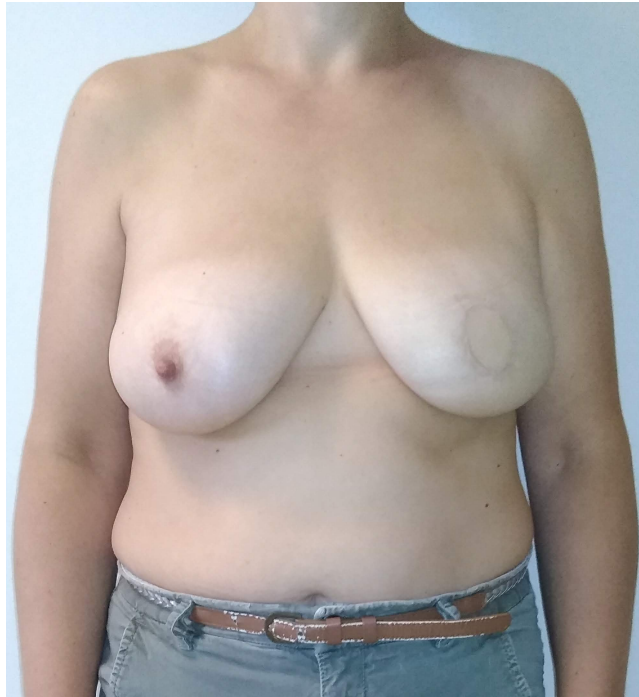Cas n°2. Patiente de 44 ans, RMI gauche par lambeau LMCD. Résultat à 2 ans après reconstruction de la PAM, lipomodelage complémentaire du sein gauche et mastoplastie de réduction du sein droit.



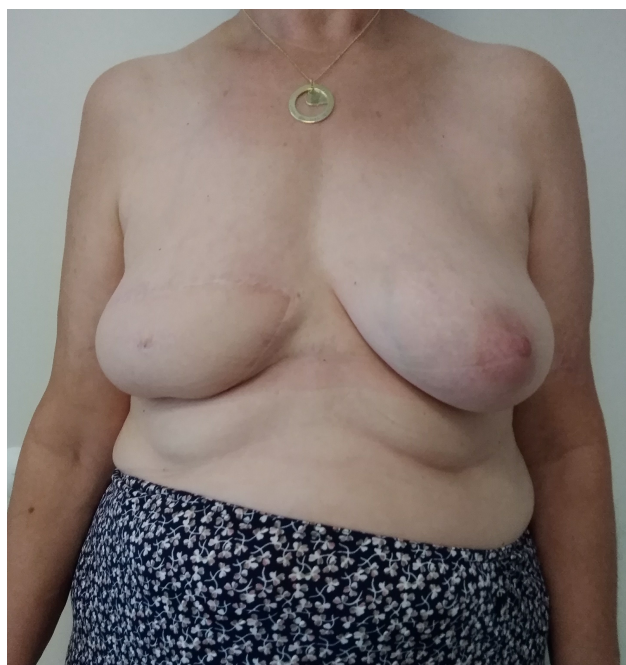Cas n° 3. Patiente de 47 ans, RMI gauche par lambeau MSLD associé à un lipomodelage. Résultat à 1 an et demi après 3 lipomodelages complémentaires et reconstruction de la PAM.



Cas n°4. Patiente de 44 ans, RMI gauche par lambeau MSLD associé à un lipomodelage. Résultat à 1 an et demi après un lipomodelage complémentaire. L'ensemble de la palette cutanée a été désépidermée sauf une partie circulaire afin de reconstruire l'aréole qui sera tatoué secondairement. Le mamelon sera reconstruit dans un temps ultérieur.



Cas n°5. Patiente de 64 ans, RMS par lambeau TAP. Résultat à 1 an, après un lipomodelage complémentaire et reconstruction du mamelon. L'aréole sera secondairement tatouée.



IV. Discussion

L'impact fonctionnel lié au prélèvement d'un lambeau de grand dorsal est sujet à débat. Ce muscle joue un rôle important dans la fonction de l'épaule, notamment dans son adduction, son extension et sa rotation interne.

L'impact fonctionnel lié au prélèvement d'un lambeau de grand dorsal a longtemps été considéré comme faible dans la littérature. Laitung ne retrouvait pas de différence concernant la force d'adduction entre un groupe de 19 patients ayant eu un lambeau de grand dorsal libre et un groupe de 19 témoins (37). Brumback retrouvait également une force comparable entre 17 patients opérés d'un lambeau de grand dorsal libre et un groupe de 17 témoins à partir d'une série de tests isométriques, isotoniques et isocinétiques (38). D'après Kim (39), Perdakis (40) ou encore Reefy (41), la morbidité après lambeau de grand dorsal est faible et limitée à quelques douleurs dorsales et aux séromes.

Cependant de nouvelles études s'intéressant plus précisément à la fonction de l'épaule ont montré un impact en post-opératoire mais également à long terme. Umar a ainsi montré une augmentation moyenne de 11,5 points du Quick dash en post-opératoire dans son étude portant sur 72 patientes ayant eu une mastectomie et une reconstruction par grand dorsal. Un tiers des patientes présentaient encore des limitations dans la fonction de leur épaule à 4 ans post-opératoire (42).

Giordano retrouvait une réduction de la mobilité, une instabilité et une faiblesse de l'épaule mesurées de façon objective du côté opéré comparativement au côté controlatéral chez 8 patients ayant eu un grand dorsal libre (43).

Spear a réalisé une revue de la littérature s'intéressant aux conséquences biomécaniques du prélèvement d'un lambeau de grand dorsal (44). La conclusion de cette revue est que l'impact biomécanique sur l'épaule du prélèvement du muscle grand dorsal est indéniable, du fait de sa taille et de son rôle dans la fonction de l'épaule. Cependant, la perte de ce muscle a un impact moins important qu'attendu du fait de la compensation par les muscles synergiques et notamment du muscle grand rond. Cette perte se traduit surtout par une fatigue survenant lors des mouvements de l'épaule dont le muscle est en partie responsable : extension, adduction et rotation interne. Ainsi les activités sollicitant ces mouvements tels que monter une échelle, nager, faire de l'escalade, travailler avec les bras au-dessus de la tête, se relever

d'une chaise ou encore sortir d'une piscine deviennent plus ardue et sont responsables de fatigue plus rapidement.

Blackburn dans sa revue de la littérature en 2017 s'est intéressé à l'impact fonctionnel du prélèvement d'un lambeau de grand dorsal à partir de vingt-deux études et deux enquêtes. Il retrouvait une faiblesse et une diminution de la mobilité de l'épaule, avec une morbidité importante en post-opératoire immédiat et une récupération fonctionnelle variable selon les études (22).

Les lambeaux de grand dorsal à épargne musculaire (MSLD) et perforants (TAP) ont été développés dans le but de réduire la morbidité liée au prélèvement d'un lambeau de grand dorsal autologue.

Brackley s'est intéressé à 22 reconstructions mammaires par lambeau MSLD (45). Il ne retrouvait pas de diminution de force ou de mobilité en post-opératoire ainsi qu'un score DASH moyen à 6 mois de 6,42 pour les activités quotidiennes, ce qui correspond à « aucune difficulté ».

Hamdi a retrouvé une force et une mobilité de l'épaule, ainsi qu'une épaisseur musculaire mesurée par échographie, comparable entre le côté opéré et le côté non opéré chez 22 patientes opérées d'un lambeau perforant TAP en reconstruction mammaire (46). Lee dans son étude s'intéressant à 293 patients ayant eu un lambeau TAP libre retrouvait un Quick Dash moyen de 2,68 à distance de la chirurgie, avec une majorité de patients (90%) ayant un score inférieur à 10.

Nous avons décidé d'évaluer dans cette étude la morbidité de façon subjective grâce au Quick Dash. Il nous a en effet semblé plus pertinent d'évaluer la morbidité subjective grâce à un questionnaire spécifique et validé que la morbidité objective mesurée en termes de force ou de mobilité de l'épaule.

Nous avons retrouvé un Quick Dash plus élevé à 1 mois post-opératoire dans le groupe MSLD (score médian de 38,64) par rapport aux groupes LMCD (score médian de 19,31) et TAP (score médian de 15,91) sans que cela ne soit significatif. Nous n'avons en revanche pas retrouvé de différence significative au niveau du Quick Dash à 1 an post-opératoire entre les différents lambeaux. Le score médian était de 14,78 en cas de LMCD, de 16,29 en cas de MSLD et de 13,64 en cas de TAP.

Il faut noter que les patientes ayant eu un MSLD avaient cependant un score pré-opératoire plus élevé que les patientes des deux autres groupes, ce qui traduit une certaine

incapacité préexistante qui a pu être exacerbée par la chirurgie. C'est pour cela qu'il est intéressant de regarder la variation du Quick Dash par rapport à la valeur de base. Dans ce cas-là on note une augmentation du score à 1 mois qui est plus importante en cas de reconstruction par LMCD (+13,63) qu'en cas de reconstruction par MSLD (+3,41) ou TAP (+5,69). En revanche, à 1 an post-opératoire, la variation du Quick Dash par rapport à la valeur initiale est globalement comparable entre les différents groupes, à savoir +2,38 dans le groupe LMCD, -1,13 dans le groupe MSLD et 0 dans le groupe TAP.

Ces résultats semblent donc confirmer que le prélèvement d'un LMCD est source de plus de morbidité à court terme par rapport à un lambeau MSLD ou un TAP. En revanche à distance de la chirurgie, la morbidité semble similaire quel que soit le type de lambeau.

Une explication possible repose, comme nous l'avons vu précédemment, sur le fait que la perte du muscle grand dorsal va être progressivement compensée par les muscles synergiques. En post-opératoire immédiat la perte du muscle grand dorsal est responsable d'une morbidité se traduisant cliniquement par une réduction des mobilités et une diminution de la force. Une fois que la perte du muscle grand dorsal a été compensé par les muscles synergiques, l'impact du prélèvement du lambeau sur la fonction de l'épaule ne semble plus que lié à la perte des tissus superficiels (peau et tissu graisseux sous-cutané) inclus dans la palette.

Peut-être que la gêne fonctionnelle à distance du prélèvement d'un lambeau de grand dorsal autologue, à épargne musculaire ou perforant est due à la tension cutanée résultant du prélèvement d'une large palette cutanée qui est de taille comparable quel que soit le type de lambeau prélevé. Avec le temps, la cicatrice s'assouplissant, la raideur au niveau de l'épaule s'amenuise et les mobilités se normalisent, une sensation de faiblesse peut en revanche persister à distance. Il est ainsi intéressant de noter que Hamdi dans son étude s'intéressant à 22 patientes ayant eu un lambeau TAP en reconstruction mammaire après tumorectomie a retrouvé une diminution de la mobilité en antépulsion passive et active de l'épaule ainsi qu'en abduction passive du côté opéré par rapport au côté controlatéral (46). Ces mouvements n'étant pas des mouvements induits par le muscle grand dorsal, leur diminution en post-opératoire pourrait être liée à la diminution de la souplesse cutanée secondaire à la perte des tissus superficiels inclus dans la palette.

Nos résultats sont en accords avec ceux de Kim qui retrouvait dans son étude une meilleure mobilité de l'épaule à 1 mois chez 36 patientes ayant eu un MSLD par rapport à 37

patientes ayant eu un grand dorsal classique. Cette différence n'était en revanche plus significative à 6 mois (25). Bonomi n'avait pas non plus retrouvé de différence sur le DASH entre 4 à 7 mois post-opératoire entre les patientes ayant une reconstruction mammaire par LMCD autologue ou associé à une prothèse et celles ayant eu un MSLD (47).

Le taux de sérome en post-opératoire était en revanche plus faible parmi les patientes ayant eu un TAP (8,30 %) par rapport aux patientes ayant eu un LMCD (60 %) ou un MSLD (41,70 %). Cependant en cas de MSLD, la quantité des séromes était très faible (médiane de 0) et ne nécessitait le plus souvent pas de ponction (médiane de 0). Ces résultats sont un peu plus élevés que ceux retrouvés dans la littérature. Sowa trouvait un taux de sérome de 40 % dans le groupe LMCD et de 13,3 % dans le groupe MSLD (48) mais le tissu graisseux situé au-dessous du fascia superficialis autour de la palette cutanée n'était pas prélevé avec le lambeau contrairement à notre étude. Arikawa retrouvait lui un taux de sérome de 42,6 % chez les patientes ayant eu un LMCD en reconstruction mammaire contre 3,6 % chez les patientes ayant eu un LMCD pour une autre indication et 0 % chez celles ayant eu un TAP (49). La différence entre les deux techniques de LMCD dans cette étude résidant uniquement dans le prélèvement ou non d'une extension graisseuse autour de la palette. L'apparition d'un sérome en post-opératoire est donc corrélée à l'importance du décollement lié d'une part au prélèvement du muscle et aussi d'autre part au prélèvement du tissu graisseux entourant la palette. L'apparition d'un sérome en post-opératoire nécessite des ponctions itératives en consultation ce qui est source d'une certaine morbidité et risque d'infection. L'absence de sérome au contraire est synonyme d'une récupération plus rapide. Le prélèvement d'un lambeau TAP ou MSLD est donc associé à une récupération plus rapide et à une morbidité moindre qu'un lambeau LMCD du fait de la moins grande fréquence des séromes.

L'amélioration de la qualité des vies des patientes après cancer faisant partie de la stratégie décennale 2021-2030 de l'INCa, il nous a semblé indispensable d'évaluer également la qualité de vie des patientes dans les suites de leur reconstruction. Les patientes ayant eu une reconstruction mammaire par LMCD étaient significativement plus satisfaites de leur poitrine à 1 an (score médian de 72 sur 100) comparativement aux patientes ayant eu une reconstruction par MSLD (score médian de 54) ou TAP (score médian de 54,5). Elles avaient également un bien-être sexuel significativement plus élevé avec un score médian de 68 sur 100 contre 45,50 et 56. Le bien-être psychosocial était également plus élevé chez les patientes ayant eu un LMCD par rapport aux autres patientes sans que cela ne soit significatif. Ceci peut

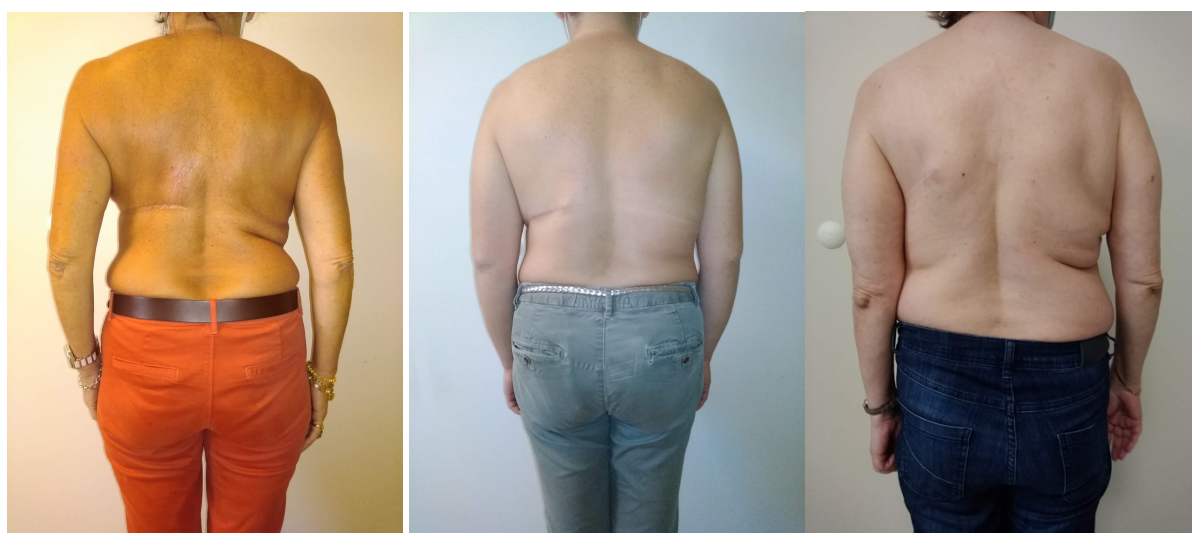peut-être s'expliquer par le fait que le volume apporté au niveau du sein reconstruit est plus important avec un lambeau LMCD par rapport à un MSLD ou un TAP. Les patientes du groupe LMCD étaient peut-être également plus satisfaites que les autres car le nombre total d'intervention à 1 an était légèrement plus important dans le groupe LMCD (médiane de 3) que dans les deux autres groupes (2,5 pour les MSLD et 2 pour les TAP) même si cela n'était pas significatif. Ceci était probablement dû au nombre de lipomodélages secondaires qui était légèrement plus important en cas de LMCD (médiane de 2) qu'en cas de MSLD ou de TAP (médiane de 1). Il n'y avait en revanche pas de différence significative entre les groupes concernant la reconstruction de la PAM ou la réalisation d'un geste controlatéral de symétrisation.

Le score évaluant le bien-être physique au niveau de la poitrine était plus bas chez les patientes ayant eu un MSLD ou un TAP par rapport aux patientes ayant eu un LMCD, sans que cela ne soit significatif. Ceci peut être dû à la morbidité induite par la présence d'un implant mammaire. En effet un implant était associé au lambeau dans 16,7 % des cas de MSLD et dans 25 % des cas de TAP alors qu'en cas de LMCD aucun implant n'a été associé au lambeau.

Nous avons validé en français au cours de cette étude deux modules du BREAST Q qui s'intéressaient à la morbidité dorsale après prélèvement d'un lambeau de grand dorsal. Un des modules évaluait la satisfaction concernant l'aspect du dos, l'autre module évaluait le bien-être physique au niveau du dos et de l'épaule.

Le score évaluant la satisfaction au niveau du dos était plus élevé chez les patientes ayant eu un TAP ou un MSLD par rapport à celles ayant eu un LMCD, sans que cela ne soit significatif. Ce score s'intéressait notamment à la cicatrice dorsale, à la symétrie et à l'aspect du dos. Ceci semble donc indiquer que le prélèvement d'un lambeau MSLD ou TAP est responsable de moins de séquelles esthétiques que le prélèvement d'un LMCD.

Figure 14 : Aspect des cicatrices dorsales à distance de la chirurgie. À gauche lambeau LMCD gauche, au centre lambeau MSLD gauche et à droite lambeau TAP gauche.



Le score évaluant le bien-être physique au niveau du dos était comparable entre les patientes ayant eu un LMCD, celles ayant eu un MSLD et celles ayant eu un TAP. Peut-être que la morbidité ressentie par les patientes au niveau du dos à distance de la chirurgie est effectivement semblable en cas de reconstruction par LMCD, MSLD ou TAP.

Ces résultats concernant la qualité de vie après reconstruction mammaire par lambeau de grand dorsal autologues sont en accord avec ceux existants dans la littérature (24,50,51).

Tableau 5 : comparaison de la qualité de vie évaluée par le Breast-Q après reconstruction mammaire par LMCD autologue entre la présente étude et la littérature.

Médiane ou moyenne	Nombre de patientes	Bien-être psychosocial	Bien-être sexuel	Satisfaction poitrine	Bien-être physique poitrine	Satisfaction dos	Bien-être physique dos
Présente étude	10	78,50	68	72	80,50	72,50	62
Casella	23	74,2	60,7	72,2	87,1	73,8	67,9
Koh	38	78,4	60,8	65,1	74,7	80,6	68,5
Ménez	10	70,6	49,8	62	69,3	NC	NC

Il n'existe pas d'autre étude dans la littérature évaluant la qualité de vie avec le Breast-Q après reconstruction mammaire par MSLD et seulement une étude évaluant la qualité de vie après reconstruction par TAP (52). Rindom retrouve dans son étude des scores plus élevés que les nôtres. Cependant dans son étude, la stratégie de reconstruction était différente car une prothèse ainsi qu'une matrice dermique acellulaire étaient associées au lambeau TAP afin de reconstruire le sein.

Tableau 6 : comparaison de la qualité de vie évaluée par le Breast-Q après reconstruction mammaire par TAP entre la présente étude et la littérature.

Médiane ou moyenne	Nombres de patientes	Bien-être psychosocial	Bien-être sexuel	Satisfaction poitrine	Bien-être physique poitrine	Satisfaction dos	Bien-être physique dos
Présente étude	12	63	56	54,50	70	80,50	59
Rindom	25	79,7	72,6	68,3	85,8	NC	NC

Un point fondamental en post-opératoire afin de réduire les séquelles fonctionnelles au niveau de l'épaule et du dos est la rééducation post-opératoire. MacNeely dans sa revue de la littérature a démontré l'importance de la rééducation précoce en cas de cancer du sein afin d'améliorer la mobilité du membre supérieur (53). De Oliveira s'est intéressé à l'impact de la rééducation en post-opératoire sur la récupération des mobilités de l'épaule entre un groupe de 46 patientes ayant eu une mastectomie et un autre groupe de 41 patientes ayant eu une mastectomie et une reconstruction par lambeau de grand dorsal (54). Les patientes étaient suivies par un kinésithérapeute trois fois par semaine pendant un mois post-opératoire. Le programme de rééducation comportait dix-neuf exercices qui étaient débutés dès les 48 premières heures post-opératoire. Il n'a pas été retrouvé de différence entre les deux groupes concernant la récupération des mobilités de l'épaule. Ce résultat souligne

qu'une kinésithérapie bien menée dans les suites d'une reconstruction par lambeau de grand dorsal permet d'en atténuer les effets négatifs et favorise la récupération.

Il faut également noter l'importance de la réalisation d'un BPV ainsi que de la mise en place d'un cathéter péri-nerveux en préopératoire permettant une réduction des douleurs en post-opératoire ce qui facilite la récupération.

Cette étude présente quelques limites qu'il faut souligner. Les effectifs des groupes étaient faibles et l'évaluation des critères de jugement n'a pas été réalisée en aveugle ce qui diminue sa puissance. Les groupes n'étaient pas non plus tout à fait comparables concernant le type de reconstruction. En effet, dans le groupe TAP, il s'agissait exclusivement de patientes ayant eu une reconstruction mammaire différée alors que dans le groupe LMCD et MSLD la reconstruction était immédiate dans deux tiers des cas. Il semble licite de penser qu'en cas de reconstruction immédiate les suites post-opératoire sont plus compliquées qu'en cas de reconstruction différée, la morbidité liée à la mastectomie s'additionnant avec celle liée à la reconstruction. Ce qui signifierait que la morbidité dans notre étude est « surévaluée » dans les groupes LMCD et MSLD par rapport au groupe TAP. En revanche, la reconstruction mammaire immédiate est probablement associée à des résultats plus esthétiques car l'étui cutané est conservé. Enfin la part de patientes ayant eu un curage axillaire dans le groupe TAP était plus élevée que dans les deux autres groupes, à savoir 58,3 % contre 10 % pour les LMCD et 33,3 % pour les MSLD. Le curage axillaire pouvant également être responsable d'une augmentation du Quick Dash indépendamment de la chirurgie reconstructrice.

V. Conclusion

Nous avons choisi d'évaluer dans cette étude la morbidité subjective grâce au Quick Dash car il nous a semblé que c'était le plus pertinent d'un point de vue clinique. Les résultats de cette étude semblent confirmer que le prélèvement d'un lambeau de grand dorsal autologue est source de plus de morbidité à court terme qu'un lambeau de grand dorsal à épargne musculaire ou perforant. En revanche, à distance de la chirurgie, la morbidité semble faible et comparable quel que soit le type de lambeau.

D'un point de vue physiopathologique, on peut expliquer ces résultats par la compensation progressive de la perte du muscle grand dorsal par les muscles synergiques, et notamment le muscle grand rond. La gêne fonctionnelle persistant à distance de la chirurgie est peut-être plus liée à la perte des tissus cutanés inclus dans la palette, qui est comparable quel que soit le lambeau.

Les séromes en post-opératoire semblent très rares en cas de TAP, rares et peu abondants en cas de MSLD et fréquents et souvent importants en cas de LMCD.

Nous avons retrouvé une satisfaction plus élevée au sujet de la poitrine, un bien-être psychosocial, un bien-être sexuel et un bien-être physique au niveau de la poitrine plus élevés chez les patientes ayant eu un LMCD par rapport aux autres groupes. Cela est probablement dû au fait que le lambeau LMCD est plus volumineux que les MSLD et que les TAP. Les patientes ayant eu une reconstruction par LMCD dans notre étude ont eu plus de lipomodélage que celles des autres groupes ce qui peut également expliquer cette différence.

La satisfaction concernant l'aspect du dos était plus élevée en cas de MSLD ou de TAP qu'en cas de LMCD qui serait donc source de plus de séquelles esthétiques.

Le bien-être physique au niveau du dos était comparable en cas de reconstruction par LMCD, MSLD ou TAP, ce qui rejoint les résultats obtenus avec le Quick Dash à 1 an de l'intervention.

Le chirurgien plasticien a donc à sa disposition trois lambeaux issus du pédicule thoraco-dorsal en reconstruction mammaire. Le lambeau de grand dorsal autologue a comme avantages sa simplicité ainsi que son volume important apporté au sein reconstruit. Il est en revanche source d'une morbidité certaine en post-opératoire immédiat, à la fois subjective mais aussi objective, notamment à cause des séromes qu'il induit. La récupération au cours

du temps est habituellement bonne mais une fatigabilité peut persister à distance de la chirurgie.

Le lambeau de grand dorsal à épargne musculaire est source de moins de morbidité à court terme grâce à la préservation d'une grande partie du muscle. Le volume apporté est en revanche plus faible mais un lipomodelage peut être réalisé dès le premier temps opératoire.

Enfin le lambeau de grand dorsal perforant est responsable d'une morbidité très faible en post-opératoire immédiat mais son prélèvement est plus technique et plus long.

Un des points les plus importants en cas de reconstruction mammaire par LMCD, MSLD ou TAP est l'information des patientes en pré-opératoire. Il faut informer les patientes qu'en post-opératoire immédiat elles auront une diminution de la mobilité de leur épaule qu'elles récupéreront habituellement en quelques mois notamment grâce à la rééducation post-opératoire mais qu'une fatigabilité à l'effort peut persister à distance de la chirurgie. La rééducation doit s'articuler autour de deux points essentiels : d'une part le massage des cicatrices et le travail des amplitudes articulaires afin de lutter contre la raideur liée à la perte de la palette cutanée, d'autre part le renforcement musculaire notamment en extension et en adduction, afin de solliciter le muscle grand dorsal s'il n'a pas été prélevé ou ses muscles synergiques.

Bibliographie

1. Gautier Defossez. Estimations nationales de l'incidence et la mortalité par cancer en France métropolitaine entre 1990 et 2018. Étude à partir des registres des cancers du réseau Francim. Juillet 2019.
2. J.R. Garbay. Mise au point. Les carcinomes canaux in situ : prise en charge thérapeutique. La Lettre du Gynécologue n° 241. Avril 1999.
3. INCA. Fiche d'analyse. Pratique de la reconstruction et réparation mammaire en France. Une analyse des données en vie réelle. Février 2021.
4. Heitmann C, Guerra A, Metzinger SW, Levin LS, Allen RJ. The thoracodorsal artery perforator flap: anatomic basis and clinical application. *Ann Plast Surg.* juill 2003;51(1):23-9.
5. Guerra AB, Metzinger SE, Lund KM, Cooper MM, Allen RJ, Dupin CL. The thoracodorsal artery perforator flap: clinical experience and anatomic study with emphasis on harvest techniques. *Plast Reconstr Surg.* juill 2004;114(1):32-41; discussion 42-43.
6. Thomas BP, Geddes CR, Tang M, Williams J, Morris SF. The vascular basis of the thoracodorsal artery perforator flap. *Plast Reconstr Surg.* sept 2005;116(3):818-22.
7. Ribuffo D, Cigna E, Gerald GL, Houseman N, Seneviratne S, Lombardi E, et al. Iginio Tansini revisited. *Eur Rev Med Pharmacol Sci.* juill 2015;19(13):2477-81.
8. Maxwell GP. Iginio Tansini and the origin of the latissimus dorsi musculocutaneous flap. *Plast Reconstr Surg.* mai 1980;65(5):686-92.
9. Baudet J, Guimberteau JC, Nascimento E. Successful clinical transfer of two free thoraco-dorsal axillary flaps. *Plast Reconstr Surg.* déc 1976;58(6):680-8.
10. Olivari N. The latissimus flap. *British Journal of Plastic Surgery.* avr 1976;29(2):126-8.
11. Schneidern W, Louishill H. LATISSIMUS DORSI MYOCUTANEOUS FLAP FOR BREAST RECONSTRUCTION. *BRITISH JOURNAL OF PLASTIC SURGERY.* :5.
12. Bostwick J, Vasconez LO, Jurkiewicz MJ. Breast reconstruction after a radical mastectomy. *Plast Reconstr Surg.* mai 1978;61(5):682-93.
13. Mendelson BC. THE LATISSIMUS DORSI FLAP FOR BREAST RECONSTRUCTION. *ANZ J Surg.* avr 1980;50(2):200-4.
14. Hokin JA. Mastectomy reconstruction without a prosthetic implant. *Plast Reconstr Surg.* déc 1983;72(6):810-8.
15. McCraw JB, Papp C, Edwards A, McMellin A. The autogenous latissimus breast reconstruction. *Clin Plast Surg.* avr 1994;21(2):279-88.

16. Delay E, Gounot N, Bouillot A, Zlatoff P, Rivoire M. Autologous latissimus breast reconstruction: a 3-year clinical experience with 100 patients. *Plast Reconstr Surg.* oct 1998;102(5):1461-78.
17. Tobin GR, Moberg AW, DuBou RH, Weiner LJ, Bland KI. The split latissimus dorsi myocutaneous flap. *Ann Plast Surg.* oct 1981;7(4):272-80.
18. Schwabegger AH, Harpf C, Rainer C. Muscle-sparing latissimus dorsi myocutaneous flap with maintenance of muscle innervation, function, and aesthetic appearance of the donor site. *Plast Reconstr Surg.* 1 avr 2003;111(4):1407-11.
19. Tan O, Algan S, Denktas Kuduban S, Cinal H, Zafer Barin E, Ulvi H. Versatile use of the muscle and nerve sparing latissimus dorsi flap. *Microsurgery.* févr 2012;32(2):103-10.
20. Angrigiani C, Grilli D, Siebert J. Latissimus dorsi musculocutaneous flap without muscle. *Plast Reconstr Surg.* déc 1995;96(7):1608-14.
21. Lee K-T, Mun G-H. A systematic review of functional donor-site morbidity after latissimus dorsi muscle transfer. *Plast Reconstr Surg.* août 2014;134(2):303-14.
22. Blackburn NE, Mc Veigh JG, Mc Caughan E, Wilson IM. The musculoskeletal consequences of breast reconstruction using the latissimus dorsi muscle for women following mastectomy for breast cancer: A critical review. *Eur J Cancer Care (Engl).* mars 2018;27(2):e12664.
23. Eyjolfsdottir H, Haraldsdottir B, Ragnarsdottir M, Asgeirsson KS. A Prospective Analysis on Functional Outcomes Following Extended Latissimus Dorsi Flap Breast Reconstruction. *Scand J Surg.* juin 2017;106(2):152-7.
24. Koh E, Watson DI, Dean NR. Quality of life and shoulder function after latissimus dorsi breast reconstruction☆. *J Plast Reconstr Aesthet Surg.* 2018;71(9):1317-23.
25. Kim H, Wiraatmadja ES, Lim S-Y, Pyon J-K, Bang S-I, Oh KS, et al. Comparison of morbidity of donor site following pedicled muscle-sparing latissimus dorsi flap versus extended latissimus dorsi flap breast reconstruction. *J Plast Reconstr Aesthet Surg.* mai 2013;66(5):640-6.
26. Ismaïl M, Boucher F, Chauvel-Picard J, Shipkov H, Braye F, Mojallal A. [Sequelae after harvesting latissimus dorsi flap and derivatives--review]. *Ann Chir Plast Esthet.* oct 2014;59(5):348-54.
27. Lee K-T, Kim A, Mun G-H. Comprehensive Analysis of Donor-Site Morbidity following Free Thoracodorsal Artery Perforator Flap Harvest. *Plast Reconstr Surg.* oct 2016;138(4):899-909.
28. Momeni A, Tran P, Dunlap J, Lee GK. Is routine histological examination of mastectomy scars justified? An analysis of 619 scars. *Journal of Plastic, Reconstructive & Aesthetic Surgery.* févr 2013;66(2):182-6.

29. Delay E, Florzac AS, Frobert P. Reconstruction mammaire par lambeau de grand dorsal autologue. *Annales de Chirurgie Plastique Esthétique*. nov 2018;63(5-6):422-36.
30. Mojallal A, Boucher F. Reconstruction mammaire par lambeau dorsal épargnant le muscle grand dorsal (Muscle-Sparing Latissimus Dorsi, MSLD) associé à un lambeau d'avancement thoraco-abdominal et greffe de tissu adipeux autologue. *Annales de Chirurgie Plastique Esthétique*. nov 2018;63(5-6):437-46.
31. Kennedy CA, Beaton DE, Smith P, Van Eerd D, Tang K, Inrig T, et al. Measurement properties of the QuickDASH (disabilities of the arm, shoulder and hand) outcome measure and cross-cultural adaptations of the QuickDASH: a systematic review. *Qual Life Res*. nov 2013;22(9):2509-47.
32. Macdermid JC, Khadilkar L, Birmingham TB, Athwal GS. Validity of the QuickDASH in patients with shoulder-related disorders undergoing surgery. *J Orthop Sports Phys Ther*. janv 2015;45(1):25-36.
33. Fayad F, Lefevre-Colau M-M, Gautheron V, Macé Y, Fermanian J, Mayoux-Benhamou A, et al. Reliability, validity and responsiveness of the French version of the questionnaire Quick Disability of the Arm, Shoulder and Hand in shoulder disorders. *Man Ther*. avr 2009;14(2):206-12.
34. Pusic AL, Klassen AF, Scott AM, Klok JA, Cordeiro PG, Cano SJ. Development of a new patient-reported outcome measure for breast surgery: the BREAST-Q. *Plast Reconstr Surg*. août 2009;124(2):345-53.
35. Cano SJ, Klassen AF, Scott AM, Cordeiro PG, Pusic AL. The BREAST-Q: further validation in independent clinical samples. *Plast Reconstr Surg*. févr 2012;129(2):293-302.
36. Wild D, Grove A, Martin M, Eremenco S, McElroy S, Verjee-Lorenz A, et al. Principles of Good Practice for the Translation and Cultural Adaptation Process for Patient-Reported Outcomes (PRO) Measures: Report of the ISPOR Task Force for Translation and Cultural Adaptation. *Value in Health*. mars 2005;8(2):94-104.
37. Laitung JKG, Peck F. Shoulder function following the loss of the latissimusdorsi muscle. *BRITISH JOURNAL OF PLASTIC SURGERY*. :5.
38. Brumback J. of the Shoulder Latissimus Dorsi Muscle. :6.
39. Kim Z, Kang SG, Roh JH, Park JH, Lee J, Kim S, et al. Skin-sparing mastectomy and immediate latissimus dorsi flap reconstruction: a retrospective analysis of the surgical and patient-reported outcomes. *World J Surg Onc*. 2012;10(1):259.
40. Perdikis G, Koonce S, Collis G, Eck D. Latissimus Dorsi Myocutaneous Flap for Breast Reconstruction: Bad Rap or Good Flap? 11:6.
41. Reefy S, Patani N, Anderson A, Burgoyne G, Osman H, Mokbel K. Oncological outcome and patient satisfaction with skin-sparing mastectomy and immediate breast reconstruction: a prospective observational study. *BMC Cancer*. déc 2010;10(1):171.

42. Umar M, Jahangir N, Hughes M, Malik Q, Kokan J, Waseem M. Incidence of shoulder functional morbidity following ipsilateral mastectomy and latissimus dorsi flap reconstruction. *Acta Orthop Traumatol Turc.* nov 2019;53(6):448-51.
43. Giordano S, Kääriäinen M, Alavaikko J, Kaistila T, Kuokkanen H. Latissimus Dorsi Free Flap Harvesting May Affect the Shoulder Joint in Long Run. *Scand J Surg.* sept 2011;100(3):202-7.
44. Spear SL, Hess CL. A Review of the Biomechanical and Functional Changes in the Shoulder following Transfer of the Latissimus Dorsi Muscles: Plastic and Reconstructive Surgery. *Plast Reconstr Surg.* juin 2005;115(7):2070-3.
45. Brackley PTH, Mishra A, Sigaroudina M, Iqbal A. Modified muscle sparing latissimus dorsi with implant for total breast reconstruction – extending the boundaries. *Journal of Plastic, Reconstructive & Aesthetic Surgery.* sept 2010;63(9):1495-502.
46. Hamdi M, Decorte T, Demuynck M, Defrene B, Fredrickx A, Maele GV, et al. Shoulder Function after Harvesting a Thoracodorsal Artery Perforator Flap: Plastic and Reconstructive Surgery. *Plast Reconstr Surg.* oct 2008;122(4):1111-7.
47. Bonomi S, Settembrini F, Salval A, Gregorelli C, Musumarra G, Rapisarda V. Current Indications for and Comparative Analysis of Three Different Types of Latissimus Dorsi Flaps. *Aesthetic Surgery Journal.* 1 mars 2012;32(3):294-302.
48. Sowa Y, Numajiri T, Nakatsukasa K, Sakaguchi K, Taguchi T. Comparison of morbidity-related seroma formation following conventional latissimus dorsi flap versus muscle-sparing latissimus dorsi flap breast reconstruction. *Ann Surg Treat Res.* sept 2017;93(3):119-24.
49. Arikawa M, Miyamoto S, Fujiki M, Higashino T, Oshima A, Sakuraba M. Comparison of Donor Site Drainage Duration and Seroma Rate Between Latissimus Dorsi Musculocutaneous Flaps and Thoracodorsal Artery Perforator Flaps. *Ann Plast Surg.* août 2017;79(2):183-5.
50. Casella D. Extended Latissimus Dorsi Kite Flap (ELD-K Flap): Revisiting an Old Place for a Total Autologous Breast Reconstruction in Patients with Medium to Large Breasts. *Plast Reconstr Surg.* :12.
51. Ménez T, Michot A, Tamburino S, Weigert R, Pinsolle V. Multicenter evaluation of quality of life and patient satisfaction after breast reconstruction, a long-term retrospective study. *Annales de Chirurgie Plastique Esthétique.* avr 2018;63(2):126-33.
52. Rindom MB, Gunnarsson GL, Lautrup MD, Christensen RD, Sørensen JA, Thomsen JB. Shoulder-related donor site morbidity and patient-reported satisfaction after delayed breast reconstruction with pedicled flaps from the back: A comparative analysis. *Journal of Plastic, Reconstructive & Aesthetic Surgery.* août 2018;71(8):1108-15.
53. McNeely ML, Binkley JM, Pusic AL, Campbell KL, Gabram S, Soballe PW. A prospective model of care for breast cancer rehabilitation: Postoperative and postreconstructive issues. *Cancer.* 15 avr 2012;118(S8):2226-36.

54. de Oliveira RR, Pinto e Silva MP, Gurgel MSC, Pastori-Filho L, Sarian LO. Immediate Breast Reconstruction With Transverse Latissimus Dorsi Flap Does Not Affect the Short-term Recovery of Shoulder Range of Motion After Mastectomy. *Annals of Plastic Surgery*. avr 2010;64(4):402-8.

Annexes

Annexe 1 : Questionnaire Quick Dash

Quick DASH										
Veuillez évaluer vos possibilités d'effectuer les activités suivantes au cours des 7 derniers jours en entourant le chiffre placé sous la réponse appropriée										
	Aucune difficulté	Difficulté légère	Difficulté moyenne	Difficulté importante	Impossible					
1.	Dévisser un couvercle serré ou neuf	1	2	3	4	5				
2.	Effectuer des tâches ménagères lourdes (nettoyage des sols ou des murs)	1	2	3	4	5				
3.	Porter des sacs de provisions ou une mallette	1	2	3	4	5				
4.	Se laver le dos	1	2	3	4	5				
5.	Couper la nourriture avec un couteau	1	2	3	4	5				
6.	Activités de loisir nécessitant une certaine force ou avec des chocs au niveau de l'épaule du bras ou de la main. (bricolage, tennis, golf, etc..)	1	2	3	4	5				
<table border="1"> <thead> <tr> <th>Pas du tout</th> <th>Légèrement</th> <th>Moyennement</th> <th>Beaucoup</th> <th>Extrêmement</th> </tr> </thead> </table>						Pas du tout	Légèrement	Moyennement	Beaucoup	Extrêmement
Pas du tout	Légèrement	Moyennement	Beaucoup	Extrêmement						
7.	Pendant les 7 derniers jours, à quel point votre épaule, votre bras ou votre main vous a-t-elle gêné dans vos relations avec votre famille, vos amis ou vos voisins ? (entourez une seule réponse)	1	2	3	4	5				
<table border="1"> <thead> <tr> <th>Pas du tout limité</th> <th>Légèrement limité</th> <th>Moyennement limité</th> <th>Très limité</th> <th>Incapable</th> </tr> </thead> </table>						Pas du tout limité	Légèrement limité	Moyennement limité	Très limité	Incapable
Pas du tout limité	Légèrement limité	Moyennement limité	Très limité	Incapable						
8.	Avez-vous été limité dans votre travail ou une de vos activités quotidiennes habituelles en raison de problèmes à votre épaule, votre bras ou votre main?	1	2	3	4	5				
<table border="1"> <thead> <tr> <th>Aucune</th> <th>Légère</th> <th>Moyenne</th> <th>Importante</th> <th>Extrême</th> </tr> </thead> </table>						Aucune	Légère	Moyenne	Importante	Extrême
Aucune	Légère	Moyenne	Importante	Extrême						
Veuillez évaluer la sévérité des symptômes suivants durant les 7 derniers jours . (entourez une réponse sur chacune des lignes)										
9.	Douleur de l'épaule, du bras ou de la main	1	2	3	4	5				
10.	Picotements ou fourmillements douloureux de l'épaule, du bras ou de la main	1	2	3	4	5				
<table border="1"> <thead> <tr> <th>Pas du tout perturbé</th> <th>Un peu perturbé</th> <th>Moyennement perturbé</th> <th>Très perturbé</th> <th>Tellement perturbé que je ne peux pas dormir</th> </tr> </thead> </table>						Pas du tout perturbé	Un peu perturbé	Moyennement perturbé	Très perturbé	Tellement perturbé que je ne peux pas dormir
Pas du tout perturbé	Un peu perturbé	Moyennement perturbé	Très perturbé	Tellement perturbé que je ne peux pas dormir						
11.	Pendant les 7 derniers jours, votre sommeil a-t-il été perturbé par une douleur de votre épaule, de votre bras ou de votre main ? (entourez une seule réponse)	1	2	3	4	5				
Le score QuickDASH n'est pas valable s'il y a plus d'une réponse manquante.										
Calcul du score du QuickDASH = ([somme des n réponses] - 1) X 25, où n est égal au nombre de réponses.										

MODULE PROFESSIONNEL (OPTIONNEL)

Les questions suivantes concernent la gêne occasionnée par votre épaule, votre bras ou votre main **au cours de votre travail (y compris les travaux ménagers s'il s'agit de votre activité principale)**.

Précisez la nature de votre travail/métier : _____

Je ne travaille pas (Vous pouvez sauter cette partie du questionnaire)

Entourez la réponse qui décrit le plus précisément vos possibilités durant les 7 derniers jours.

Avez-vous eu des difficultés :	Aucune difficulté	Difficulté légère	Difficulté moyenne	Difficulté importante	Impossible
1. Pour travailler en utilisant votre technique habituelle ?	1	2	3	4	5
2. Pour travailler comme d'habitude à cause de la douleur de votre épaule, de votre bras ou de votre main ?	1	2	3	4	5
3. Pour travailler aussi bien que vous le souhaitez ?	1	2	3	4	5
4. Pour passer le temps habituellement consacré à votre travail ?	1	2	3	4	5

MODULE SPORTS/ACTIVITES ARTISTIQUES (OPTIONNEL)

Les questions suivantes concernent la gêne occasionnée par votre épaule, votre bras ou votre main **lorsque vous jouez d'un instrument ou que vous pratiquez un sport ou les deux**. Si vous pratiquez plusieurs sports ou plusieurs instruments (ou les deux), vous êtes priés de répondre en fonction de l'activité qui est la plus importante pour vous.

Indiquez le sport ou l'instrument qui est le plus important pour vous : _____

Je ne pratique aucun sport ni aucun instrument. (Vous pouvez sauter cette partie du questionnaire)

Entourez 1 seule réponse par ligne, considérant vos possibilités durant les 7 derniers jours.

Avez-vous eu des difficultés :	Aucune difficulté	Difficulté légère	Difficulté moyenne	Difficulté importante	Impossible
1. Pour pratiquer votre sport ou jouer de votre instrument avec votre technique habituelle ?	1	2	3	4	5
2. Pour pratiquer votre sport ou jouer de votre instrument à cause des douleurs de votre épaule, de votre bras ou de votre main ?	1	2	3	4	5
3. Pour pratiquer votre sport ou jouer de votre instrument aussi bien que vous le souhaitez ?	1	2	3	4	5
4. Pour passer le temps habituel à pratiquer votre sport ou jouer de votre instrument ?	1	2	3	4	5

Calcul du score pour les modules optionnels : Additionner les valeurs obtenues pour chaque réponse ; diviser par 4 (nombre de réponses) ; soustraire 1 ; multiplier par 25

Le score n'est valable pour les modules optionnels qu'en l'absence de réponse manquante.

Annexe 2 : Questionnaire Breast Q

Bien-être psychosocial

BREAST-Q™ – BREAST CANCER CORE SCALE (PRE- AND POSTOPERATIVE) VERSION 2.0: PSYCHOSOCIAL WELL-BEING

Les questions ci-dessous portent sur votre poitrine. Au cours des 7 derniers jours, à quelle fréquence vous êtes-vous sentie :

	Jamais	Rarement	Parfois	Souvent	Tout le temps
a. Sûre de vous en société ?	1	2	3	4	5
b. Suffisamment forte psychologiquement pour faire ce que vous souhaitez ?	1	2	3	4	5
c. Psychologiquement équilibrée ?	1	2	3	4	5
d. Égale aux autres femmes ?	1	2	3	4	5
e. Sûre de vous ?	1	2	3	4	5
f. Féminine dans vos vêtements ?	1	2	3	4	5
g. Bien dans votre corps ?	1	2	3	4	5
h. Normale ?	1	2	3	4	5
i. Comme les autres femmes ?	1	2	3	4	5
j. Séduisante ?	1	2	3	4	5

BREAST-Q VERSION 2.0 © Memorial Sloan Kettering Cancer Center and The University of British Columbia, 2017. All rights reserved.

Note to Investigators: This scale can be used independently of the other scales. This scale is exactly the same across the three Breast Cancer Preoperative and Postoperative Modules (i.e. Mastectomy, Reconstruction, and Breast Conserving Therapy).

**BREAST-Q™ - BREAST CANCER CORE SCALE (PRE- AND POSTOPERATIVE) VERSION 2.0:
PSYCHOSOCIAL WELL-BEING CONVERSION TABLE**

Instructions: If missing data is less than 50% of the scale's items, insert the mean of the completed items. Use the Conversion Table below to convert the raw scale summed score into a score from 0 (worst) to 100 (best). Higher scores reflect a better outcome.

SUM SCORE	EQUIVALENT RASCH TRANSFORMED SCORE (0-100)
10	0
11	13
12	18
13	21
14	24
15	27
16	29
17	31
18	32
19	34
20	35
21	37
22	38
23	39
24	41
25	42
26	43
27	44
28	45
29	47
30	48
31	49
32	50
33	52
34	53
35	55
36	56
37	58
38	60
39	62
40	64
41	66
42	69
43	71
44	74
45	77
46	80
47	83
48	87
49	93
50	100

**BREAST-Q™ - BREAST CANCER CORE SCALE (PRE- AND POSTOPERATIVE) VERSION 2.0:
SEXUAL WELL-BEING**

Les questions ci-dessous portent sur votre sexualité. Vous sentez-vous généralement :

	Jamais	Rarement	Parfois	Souvent	Tout le temps
a. Sexuellement désirable lorsque vous êtes habillée ?	1	2	3	4	5
b. À l'aise pendant vos rapports sexuels ?	1	2	3	4	5
c. Sûre de vous sur le plan sexuel ?	1	2	3	4	5
d. Satisfaite de votre vie sexuelle ?	1	2	3	4	5
e. Sûre de vous sur le plan sexuel par rapport à l'apparence de votre poitrine lorsque vous êtes <u>nue</u> ?	1	2	3	4	5
f. Sexuellement désirable lorsque vous êtes <u>nue</u> ?	1	2	3	4	5

BREAST-Q VERSION 2.0 © Memorial Sloan Kettering Cancer Center and The University of British Columbia, 2017. All rights reserved.

Note to Investigators: This scale can be used independently of the other scales. This scale is exactly the same across the three Breast Cancer Preoperative and Postoperative Modules (i.e. Mastectomy, Reconstruction, and Breast Conserving Therapy). The following statement can be added to the stem to provide an opportunity for the patient to decline completing this scale. 'The following questions ask about your sexual well-being. If you are uncomfortable answering these questions or do not feel that they apply to you, please check the box and skip the questions that follow.'

**BREAST-Q™ - BREAST CANCER CORE SCALE (PRE- AND POSTOPERATIVE) VERSION 2.0:
SEXUAL WELL-BEING CONVERSION TABLE**

Instructions: If missing data is less than 50% of the scale's items, insert the mean of the completed items. Use the Conversion Table below to convert the raw scale summed score into a score from 0 (worst) to 100 (best). Higher scores reflect a better outcome.

SUM SCORE	EQUIVALENT RASCH TRANSFORMED SCORE (0-100)
6	0
7	14
8	20
9	24
10	27
11	31
12	34
13	36
14	39
15	41
16	43
17	46
18	48
19	50
20	53
21	56
22	59
23	62
24	66
25	70
26	74
27	79
28	84
29	91
30	100

Satisfaction au sujet de la poitrine

BREAST-Q™ - RECONSTRUCTION MODULE (POSTOPERATIVE) VERSION 2.0: SATISFACTION WITH BREASTS

Si vous avez eu une mastectomie et une reconstruction mammaire des deux seins, répondez aux questions au regard du sein avec lequel vous êtes moins satisfaite. Les questions ci-dessous portent sur vos seins. Au cours des 7 derniers jours, avez-vous été satisfaite ou non :

	Pas du tout satisfaite	Plutôt pas satisfaite	Plutôt satisfaite	Très satisfaite
a. De votre reflet dans le miroir lorsque vous êtes <u>habillée</u> ?	1	2	3	4
b. De la forme de votre (vos) sein(s) reconstruit(s) lorsque vous portez un soutien-gorge ?	1	2	3	4
c. De votre capacité à vous sentir normale lorsque vous êtes habillée ?	1	2	3	4
d. Du volume de votre (vos) sein(s) reconstruit(s) ?	1	2	3	4
e. Du fait de pouvoir porter des vêtements plus moulants ?	1	2	3	4
f. De l'alignement de vos seins ?	1	2	3	4
g. Du confort de votre soutien-gorge ?	1	2	3	4
h. De la souplesse de votre (vos) sein(s) reconstruit(s) ?	1	2	3	4
i. De l'égalité de volume de vos deux seins ?	1	2	3	4
j. De l'aspect naturel de votre (vos) sein(s) reconstruit(s) ?	1	2	3	4
k. Du maintien naturel de votre (vos) sein(s) reconstruit(s) ?	1	2	3	4
l. De la sensation de votre (vos) sein(s) reconstruit(s) au toucher ?	1	2	3	4
m. De la sensation que votre (vos) sein(s) reconstruit(s) fait (font) naturellement partie de votre corps ?	1	2	3	4
n. De la ressemblance de vos deux seins ?	1	2	3	4
o. De votre reflet dans le miroir lorsque vous êtes <u>nue</u> ?	1	2	3	4

BREAST-Q VERSION 2.0 © Memorial Sloan Kettering Cancer Center and The University of British Columbia, 2017. All rights reserved.

**BREAST-Q™ - RECONSTRUCTION MODULE (POSTOPERATIVE) VERSION 2.0:
SATISFACTION WITH BREASTS CONVERSION TABLE**

Instructions: If missing data is less than 50% of the scale's items, insert the mean of the completed items. Use the Conversion Table below to convert the raw scale summed score into a score from 0 (worst) to 100 (best). Higher scores reflect a better outcome.

SUM SCORE	EQUIVALENT RASCH TRANSFORMED SCORE (0-100)
15	0
16	13
17	18
18	21
19	24
20	26
21	28
22	30
23	32
24	33
25	34
26	36
27	37
28	38
29	39
30	41
31	42
32	43
33	44
34	45
35	46
36	47
37	48
38	49
39	51
40	52
41	53
42	54
43	55
44	57
45	58
46	59
47	61
48	62
49	64
50	65
51	67
52	69
53	71
54	73
55	75
56	78
57	82
58	86
59	92
60	100

Bien-être physique : poitrine

**BREAST-Q™ - BREAST CANCER CORE SCALE (PRE- AND POSTOPERATIVE) VERSION 2.0:
PHYSICAL WELL-BEING: CHEST**

Au cours des 7 derniers jours, à quelle fréquence avez-vous eu :

	Jamais	Parfois	Tout le temps
a. Des douleurs dans les muscles de la poitrine ?	1	2	3
b. Du mal à lever ou à bouger les bras ?	1	2	3
c. Du mal à dormir à cause d'une gêne au niveau de la poitrine ?	1	2	3
d. Une sensation de rigidité au niveau de la poitrine ?	1	2	3
e. Une sensation de tiraillement au niveau de la poitrine ?	1	2	3
f. Une gêne persistante au niveau de la poitrine ?	1	2	3
g. Une sensibilité accrue au niveau de la poitrine ?	1	2	3
h. Des douleurs vives au niveau de la poitrine ?	1	2	3
i. Une douleur permanente au niveau de la poitrine ?	1	2	3
j. Des élancements au niveau de la poitrine ?	1	2	3

Post-operative only

k. Un gonflement du bras (lymphœdème) du (des) côté(s) de l'opération du sein ?	1	2	3
---	----------	----------	----------

BREAST-Q VERSION 2.0 © Memorial Sloan Kettering Cancer Center and The University of British Columbia, 2017. All rights reserved.

**BREAST-Q™ - BREAST CANCER CORE SCALE (PRE- AND POSTOPERATIVE) VERSION 2.0:
PHYSICAL WELL-BEING: CHEST CONVERSION TABLE**

Instructions: Item 'k' for postoperative patients is a stand-alone item that is not included in the scale score. Rescore items a, b, c, d, e, f, g, h, i, and j as follows: "None of the time" = 3; "Some of the time" = 2; "All of the time" = 1. If missing data is less than 50% of the scale's items, insert the mean of the completed items. Use the Conversion Table below to convert the raw summed scale score into a score from 0 (worst) to 100 (best). Higher scores reflect a better outcome.

SUM SCORE	EQUIVALENT RASCH TRANSFORMED SCORE (0-100)
10	0
11	8
12	14
13	20
14	24
15	28
16	32
17	36
18	40
19	45
20	50
21	55
22	60
23	64
24	68
25	72
26	76
27	80
28	85
29	92
30	100

Satisfaction au sujet du dos

**BREAST-Q™ - LATISSIMUS DORSI MODULE (POSTOPERATIVE) VERSION 2.0:
SATISFACTION WITH BACK**

Au cours des 7 derniers jours, concernant votre dos, à quelle fréquence avez-vous été gênée par:

	Jamais	Rarement	Parfois	Souvent	Tout le temps
a. L'emplacement de votre cicatrice dorsale?	1	2	3	4	5
b. La longueur de votre cicatrice dorsale?	1	2	3	4	5
c. La visibilité de votre cicatrice dorsale vis-à-vis des autres?	1	2	3	4	5
d. Une asymétrie entre les deux côtés de votre dos?	1	2	3	4	5
e. L'aspect de votre dos?	1	2	3	4	5
f. La forme (contour) de votre dos?	1	2	3	4	5
g. L'aspect de votre cicatrice dorsale?	1	2	3	4	5
h. Le fait de devoir porter certains vêtements pour cacher votre cicatrice dorsale?	1	2	3	4	5

BREAST-Q VERSION 2.0 © 2017 Memorial Sloan Kettering Cancer Center and The University of British Columbia. All rights reserved.

**BREAST-Q™ - LATISSIMUS DORSI MODULE (POSTOPERATIVE) VERSION 2.0:
SATISFACTION WITH BACK CONVERSION TABLE**

Instructions: Recode items a, b, c, d, e, f, g, and h as follows: “None of the time” = 5; “A little of the time” = 4; “Some of the time” = 3; “Most of the time” = 2; “All of the time” = 1. If missing data is less than 50% of the scale’s items, insert the mean of the completed items. Use the Conversion Table below to convert the raw scale summed score into a score from 0 (worst) to 100 (best). Higher scores reflect a better outcome.

SUM SCORE	EQUIVALENT RASCH TRANSFORMED SCORE (0-100)
8	0
9	9
10	16
11	21
12	25
13	28
14	31
15	34
16	36
17	38
18	40
19	42
20	44
21	45
22	47
23	49
24	50
25	52
26	53
27	55
28	57
29	58
30	60
31	62
32	64
33	66
34	68
35	71
36	74
37	78
38	83
39	90
40	100

Bien-être physique : dos et épaule

**BREAST-Q™ - LATISSIMUS DORSI MODULE (PREOPERATIVE & POSTOPERATIVE) VERSION 2.0:
PHYSICAL WELL-BEING: BACK AND SHOULDER**

Au cours des 7 derniers jours, concernant votre dos et votre épaule, à quelle fréquence avez-vous été gênée par:

	Jamais	Rarement	Parfois	Souvent	Tout le temps
a. Une rigidité au niveau de l'épaule?	1	2	3	4	5
b. Des douleurs au niveau de l'épaule?	1	2	3	4	5
c. Des douleurs au niveau du dos?	1	2	3	4	5
d. Des difficultés à réaliser des activités avec les bras au-dessus de votre tête?	1	2	3	4	5
e. Des difficultés à réaliser des activités avec les bras étendus?	1	2	3	4	5
f. Des faiblesses dans le bras?	1	2	3	4	5
g. Des difficultés à réaliser des activités sollicitant de façon répétée les muscles de l'épaule et du dos?	1	2	3	4	5
h. Une raideur lorsque vous étendez le bras?	1	2	3	4	5
i. Une sensation de tiraillement dans le dos?	1	2	3	4	5
j. Des difficultés à atteindre les objets?	1	2	3	4	5
k. Des difficultés à porter des objets lourds?	1	2	3	4	5

BREAST-Q VERSION 2.0 © 2017 Memorial Sloan Kettering Cancer Center and The University of British Columbia. All rights reserved.

**BREAST-Q™ - LATISSIMUS DORSI MODULE (PREOPERATIVE & POSTOPERATIVE) VERSION 2.0:
PHYSICAL WELL-BEING: BACK AND SHOULDER CONVERSION TABLE**

Instructions: Recode items a, b, c, d, e, f, g, h, i, j, and k as follows: “None of the time” = 5; “A little of the time” = 4; “Some of the time” = 3; “Most of the time” = 2; “All of the time” = 1. If missing data is less than 50% of the scale’s items, insert the mean of the completed items. Use the Conversion Table below to convert the raw scale summed score into a score from 0 (worst) to 100 (best). Higher scores reflect a better outcome.

SUM SCORE	EQUIVALENT RASCH TRANSFORMED SCORE (0-100)
11	0
12	10
13	17
14	21
15	24
16	27
17	29
18	31
19	33
20	35
21	36
22	38
23	39
24	40
25	41
26	43
27	44
28	45
29	46
30	47
31	48
32	49
33	50
34	51
35	52
36	53
37	54
38	55
39	56
40	57
41	58
42	60
43	61
44	62
45	64
46	65
47	67
48	69
49	71
50	73
51	76
52	79
53	84
54	90
55	100

Serment d'Hippocrate

Au moment d'être admis à exercer la médecine, je promets et je jure d'être fidèle aux lois de l'honneur et de la probité.

Mon premier souci sera de rétablir, de préserver ou de promouvoir la santé dans tous ses éléments, physiques et mentaux, individuels et sociaux.

Je respecterai toutes les personnes, leur autonomie et leur volonté, sans aucune discrimination selon leur état ou leurs convictions. J'interviendrai pour les protéger si elles sont affaiblies, vulnérables ou menacées dans leur intégrité ou leur dignité. Même sous la contrainte, je ne ferai pas usage de mes connaissances contre les lois de l'humanité.

J'informerai les patients des décisions envisagées, de leurs raisons et de leurs conséquences. Je ne tromperai jamais leur confiance et n'exploiterai pas le pouvoir hérité des circonstances pour forcer les consciences.

Je donnerai mes soins à l'indigent et à quiconque me le demandera. Je ne me laisserai pas influencer par la soif du gain ou la recherche de la gloire.

Admis dans l'intimité des personnes, je tairai les secrets qui me seront confiés. Reçu à l'intérieur des maisons, je respecterai les secrets des foyers et ma conduite ne servira pas à corrompre les mœurs.

Je ferai tout pour soulager les souffrances. Je ne prolongerai pas abusivement les agonies. Je ne provoquerai jamais la mort délibérément.

Je préserverai l'indépendance nécessaire à l'accomplissement de ma mission. Je n'entreprendrai rien qui dépasse mes compétences. Je les entretiendrai et les perfectionnerai pour assurer au mieux les services qui me seront demandés.

J'apporterai mon aide à mes confrères ainsi qu'à leurs familles dans l'adversité.

Que les hommes et mes confrères m'accordent leur estime si je suis fidèle à mes promesses ; que je sois déshonoré et méprisé si j'y manque.