



**HAL**  
open science

# Évaluation des résultats esthétiques de la chéilo-rhinoplastie secondaire dans les fentes labio-palatines totales unilatérales : approche par morphométrie géométrique

Diane Gourdon

► **To cite this version:**

Diane Gourdon. Évaluation des résultats esthétiques de la chéilo-rhinoplastie secondaire dans les fentes labio-palatines totales unilatérales : approche par morphométrie géométrique. Sciences du Vivant [q-bio]. 2020. dumas-03417099

**HAL Id: dumas-03417099**

**<https://dumas.ccsd.cnrs.fr/dumas-03417099>**

Submitted on 5 Nov 2021

**HAL** is a multi-disciplinary open access archive for the deposit and dissemination of scientific research documents, whether they are published or not. The documents may come from teaching and research institutions in France or abroad, or from public or private research centers.

L'archive ouverte pluridisciplinaire **HAL**, est destinée au dépôt et à la diffusion de documents scientifiques de niveau recherche, publiés ou non, émanant des établissements d'enseignement et de recherche français ou étrangers, des laboratoires publics ou privés.



Distributed under a Creative Commons Attribution - NonCommercial - NoDerivatives 4.0  
International License

# **FACULTÉ DE SANTÉ**

**UFR D'ODONTOLOGIE**

5, Rue Garancière 75006 PARIS

**Année 2020**

**N°**

## **THÈSE pour le DIPLÔME D'ÉTAT DE DOCTEUR en CHIRURGIE DENTAIRE**

présentée et soutenue publiquement le

par **Diane GOURDON**

<p><b>EVALUATION DES RESULTATS ESTHETIQUES DE LA CHEILO- RHINOPLASTIE SECONDAIRE DANS LES FENTES LABIO- PALATINES COMPLETES UNILATERALES : APPROCHE PAR MORPHOMETRIE GEOMETRIQUE</b></p>
--

Codirigée par Mme la Docteure Brigitte VI-FANE et  
M. le Docteur Roman-Hossein KHONSARI

### **JURY**

Mme la Professeure Marie-Laure BOY-LEFEVRE	Présidente
Mme la Docteure Judith BENHAMOU	Assesseur
M. le Docteur Jean-Paul FORESTIER	Assesseur
M. le Docteur Pascal GARREC	Assesseur
Mme la Docteure Samantha HAZAN	Assesseur
Mme le Docteur Brigitte VI-FANE	Assesseur
M. le Docteur Yoann-Luc VU VAN TUAN	Assesseur
M. le Docteur Roman-Hossein KHONSARI	Membre invité

## UNIVERSITE PARIS DIDEROT-PARIS 7

Présidente de l'Université :	Mme la Professeure Christine CLERICI
Doyenne de l'U.F.R. d'Odontologie :	Mme la Professeure Ariane BERDAL
Directrice Générale des Services :	Madame Pascale SAINT-CYR

---

### JURY

Mme la Professeure Marie-Laure BOY-LEFEVRE	Présidente
Mme la Docteure Judith BENHAMOU	Assesseur
M. le Docteur Jean-Paul FORESTIER	Assesseur
M. le Docteur Pascal GARREC	Assesseur
Mme la Docteure Samantha HAZAN	Assesseur
Mme le Docteur Brigitte VI-FANE	Assesseur
M. le Docteur Yoann-Luc VU VAN TUAN	Assesseur
M. le Docteur Roman-Hossein KHONSARI	Membre invité

**Mme la Professeure Marie-Laure  
BOY-LEFEVRE**

Docteur en Chirurgie Dentaire  
Docteur en Sciences Odontologiques  
Diplôme d'Etat en Odontologie  
Professeur des Universités Emérite

*Pour avoir accepté de présider le jury de ma soutenance de thèse, soyez assurée de mon respect.*

**Mme la Docteure Judith BENHAMOU**

Docteur en Chirurgie Dentaire  
Assistante Hospitalo-Universitaire

*Merci de tes conseils sages et avisés, de ta patience à toute épreuve, et de ton aide toute la durée de mon internat.*

**M. le Docteur Jean-Paul FORESTIER**

Docteur en Chirurgie Dentaire  
Diplôme de Doctorat  
Maître de Conférences des Universités -  
Praticien Hospitalier

*Pour m'avoir accueillie dans le service d'orthopédie-dento-faciale et formée à l'orthodontie. Vos qualités manuelles et votre dévouement à notre spécialité ont inspiré ma vocation. Soyez assuré de mon plus profond respect.*

**M. le Docteur Pascal GARREC**

Docteur en Chirurgie Dentaire  
Diplôme de Doctorat  
Maître de Conférences des Universités -  
Praticien Hospitalier

*Pour avoir enrichi mon internat de vos connaissances. Pour vos qualités humaines, votre pédagogie, votre soutien sans faille et votre disponibilité. Soyez assuré de ma reconnaissance éternelle et de mon plus grand respect.*

**Mme la Docteure Samantha HAZAN**

Docteur en Chirurgie Dentaire  
Assistante Hospitalo-Universitaire

*Merci infiniment de m'avoir accompagnée et épaulée toute la durée de mon internat : ta précieuse aide en clinique grâce au partage généreux de tes connaissances et astuces, tes conseils professionnels mais aussi personnels.*

**Mme le Docteur Brigitte VI-FANE**

Docteur en Chirurgie Dentaire  
Maître de Conférences des Universités -  
Praticien Hospitalier

*Pour vos enseignements et votre expertise dans ce domaine, pour votre disponibilité et vos conseils dans l'élaboration de mon mémoire puis de ma thèse, veuillez trouver par ces mots l'expression de ma plus sincère reconnaissance.*

**M. le Docteur Yoann-Luc VU VAN TUAN**

Docteur en Chirurgie Dentaire  
Assistant Hospitalo-Universitaire

*Merci pour tes conseils, ton soutien et nos échanges au cours de nos internats respectifs.*

**M. le Docteur Roman-Hossein KHONSARI**

Docteur en Médecine  
Maître de Conférences des Universités -  
Praticien Hospitalier

*Pour m'avoir aidée et encadrée dans la réalisation de ce travail. J'ai beaucoup appris à tes côtés en abordant ce thème passionnant. Tu m'as enrichie des valeurs qui te caractérisent : la rigueur et l'excellence, le travail par passion et dévouement, mais aussi des qualités humaines incontestables. Pour le « prêt » de ton bureau à Necker pour me permettre d'avancer mon travail, tes conseils, ta bienveillance. Sois certain de ma plus sincère reconnaissance, et mon plus profond respect. J'espère pouvoir continuer à travailler à tes côtés dans le futur.*

**M. Raphaël CORNETTE**

HDR  
Muséum National d'Histoire Naturelle  
Département Origines et Evolution

*Merci Raphaël pour ton aide indispensable à l'élaboration de notre étude. Ton professionnalisme et ta sympathie m'ont permis de découvrir et d'apprécier le monde de la recherche.*

## TABLE DES MATIERES

<b>I.</b>	<b>Introduction .....</b>	<b>7</b>
<b>II.</b>	<b>Fentes labio-alvéolo-palatines unilatérales totales .....</b>	<b>8</b>
<b>II.1.</b>	<b>Généralités .....</b>	<b>8</b>
II.1.1.	Rappels embryologiques .....	8
II.1.2.	Epidémiologie .....	11
II.1.3.	Etiologie .....	13
<b>II.2.</b>	<b>Modifications anatomiques locales de la fente totale unilatérale.....</b>	<b>15</b>
II.2.1.	Au niveau nasal .....	16
II.2.2.	Au niveau labial .....	17
II.2.3.	Au niveau de l'arcade maxillaire .....	19
II.2.4.	Au niveau du palais osseux .....	20
II.2.5.	Au niveau du voile du palais.....	21
II.2.6.	Au niveau otologique .....	22
<b>III.</b>	<b>Prise en charge chirurgicale primaire des fentes .....</b>	<b>23</b>
<b>III.1.</b>	<b>Première étape : Fermeture du voile, de la lèvre et du nez (entre 3 et 6 mois) .....</b>	<b>26</b>
III.1.1.	Les chirurgies du voile : les véloplasties .....	26
III.1.2.	La chéilo-rhinoplastie primaire.....	29
<b>III.2.</b>	<b>Deuxième étape : dès 12 mois, la fermeture du palais osseux .....</b>	<b>32</b>
<b>III.3.</b>	<b>Troisième étape : dès 4 ans, la gingivopériostoplastie (GPP) associée à une greffe osseuse.....</b>	<b>33</b>
<b>IV.</b>	<b>Séquelles des fentes.....</b>	<b>34</b>
<b>IV.1.</b>	<b>Par régions anatomiques .....</b>	<b>35</b>
IV.1.1.	Région nasale.....	35
IV.1.2.	Région labiale.....	37
IV.1.3.	Région maxillaire .....	39

<b>IV.2. Leur prise en charge chirurgicale.....</b>	<b>41</b>
IV.2.1. La rhinoplastie secondaire.....	41
IV.2.2. La chéiloplastie secondaire.....	44
IV.2.3. La distraction osseuse maxillaire.....	50
IV.2.4. La chirurgie orthognathique .....	51
<b>V. Étude clinique .....</b>	<b>55</b>
<b>V.1. Objectifs .....</b>	<b>55</b>
<b>V.2. Matériels et méthode.....</b>	<b>55</b>
V.2.1. Matériels .....	55
V.2.2. Méthode : les points de repère .....	58
V.2.3. Morphométrie géométrique (Zelditch et al. 2012).....	62
V.2.4. Analyses statistiques .....	64
<b>V.3. Résultats .....</b>	<b>65</b>
<b>V.4. Discussion.....</b>	<b>77</b>
<b>VI. Conclusion.....</b>	<b>79</b>
<b>A. Bibliographie.....</b>	<b>80</b>
<b>B. Table des illustrations .....</b>	<b>86</b>
<b>C. Table des tableaux.....</b>	<b>88</b>

## **I. Introduction**

Les fentes labio-alvéolo-palatines sont les malformations cranio-faciales les plus fréquentes. Elles sont définies par une discontinuité pouvant affecter, simultanément ou séparément, la lèvre supérieure, le maxillaire ainsi que le palais. Leur dénomination correspond en général aux entités anatomiques qu'elles affectent, fente labiale, fente labio-maxillaire, fente palatine, voire fente labio-maxillo-palatine ou fente totale lorsque l'ensemble de ces structures est altéré. Si le *primum movens* de cette malformation n'est pas encore parfaitement identifié (son origine est plurifactorielle), la date de sa concrétisation l'est : les défauts de fusion des bourgeons faciaux apparaissent entre les cinquième et douzième semaines de vie intra-utérine.

Le diagnostic est posé lors de l'échographie morphologique (Abramson et al. 2015), réalisée entre les seizième et vingtième semaines de vie intra-utérine. L'annonce de ce diagnostic implique, au-delà du choc psychologique pour l'ensemble de la famille, un défi à relever pour l'équipe médicale amenée à prendre en charge l'enfant et ses parents. La fente pose à la fois le problème d'une altération spatiale aux retentissements morphologique et fonctionnel et le problème d'une contrainte temporelle, la croissance faciale de l'enfant. Les objectifs de rétablir une continuité au niveau de la lèvre et/ou du palais permettent de restaurer une morphologie esthétique indispensable à la socialisation et d'améliorer les fonctions.

De nombreuses spécialités devront s'accorder telles que la chirurgie maxillo-faciale et plastique, l'orthodontie, la pédodontie, l'orthophonie, l'oto-rhino-laryngologie ; mais des généticiens, pédiatres, psychologues, et infirmiers participent aussi à cette prise en charge (Talmant et al. 2016b). L'étage naso-labial, qui va nous intéresser pour l'élaboration de cette thèse, est un vrai challenge pour l'équipe car il est bien souvent difficile d'analyser les séquelles afin d'appliquer les bons gestes chirurgicaux.

Notre étude a pour objectif d'évaluer les modifications des tissus mous et plus précisément du nez et de la lèvre des patients porteurs de fentes totales unilatérales suivis et opérés dans le service de chirurgie maxillo-faciale et plastique de l'hôpital Necker - Enfants Malades, à Paris.

Les comparaisons anatomiques se feront à partir de points de repère faciaux de face et de profil selon la méthode de l'analyse morphométrique en comparaison avec un groupe témoin de sujets sains.



## **II. Fentes labio-alvéolo-palatines unilatérales totales**

### **II.1. Généralités**

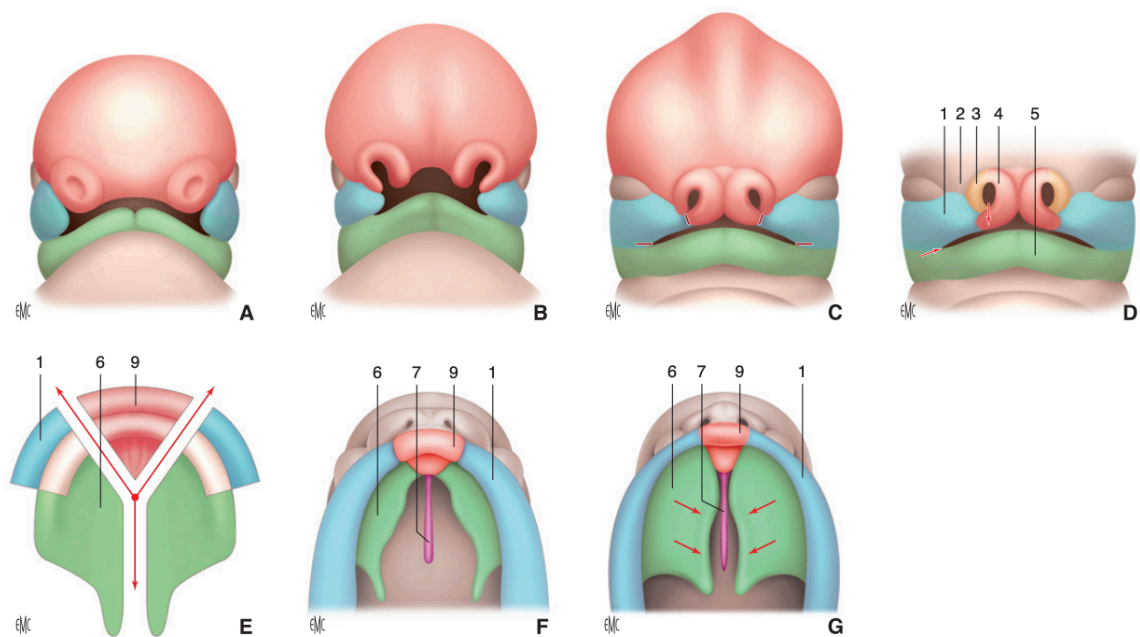
Les fentes oro-faciales sont les malformations congénitales de la région de la tête et du cou les plus fréquentes puisqu'elles affectent approximativement 1 naissance sur 700 dans le monde (Mossey et Modell 2012). Leur étiologie est complexe, impliquant à la fois des influences génétiques et des interactions variables de facteurs environnementaux (Dixon, 2011). Elles résultent d'un défaut de fusion entre différents bourgeons embryonnaires entre la cinquième et la douzième semaine de vie intra-utérine (Mossey, 2007), créant une discontinuité des tissus mous et durs au niveau du nez, de la lèvre supérieure, de l'alvéole dentaire maxillaire, du palais dur et du voile du palais (Bénateau et al. 2016a). Les conséquences sont fonctionnelles, esthétiques et psychosociales et varient selon leur localisation et leur étendue. Selon Victor Veau, c'est une malformation où « toutes les structures sont présentes mais simplement déformées » (Veau, 1928).

#### **II.1.1. Rappels embryologiques**

La face et la cavité buccale se forment à partir de différents bourgeons (figure 1) eux-mêmes issus du 1er arc branchial (Abbott 2014):

- le bourgeon frontal médian,
- les bourgeons maxillaires,
- les bourgeons mandibulaires.

La fusion des différents bourgeons nécessite l'apoptose de l'ectoderme des zones de contact ainsi qu'une bonne coordination de croissance des bourgeons (Ducreux et al. 2011).



*Figure 1 : Embryogénèse. 1. Bourgeon maxillaire; 2. Bourgeon nasofrontal; 3. Bourgeon nasal externe; 4. Bourgeon nasal interne; 5. Bourgeon mandibulaire; 6. Lames palatines; 7. Cloison nasale; 8. Langue; 9. Bourgeon prémaxillaire; 10. Fosses nasales. A, B. 4<sup>ème</sup> semaine de vi intra-utérine (VIU) ; C : 5<sup>ème</sup> semaine de VIU, D : 6<sup>ème</sup> à 9<sup>ème</sup> semaine de VIU ; E, F, G : 8<sup>ème</sup> et 9<sup>ème</sup> semaine de VIU (Teissier et al. 2014)*

La classification des fentes se heurte à plusieurs difficultés :

- tout d'abord, une grande variabilité d'expression clinique : en effet la malformation peut s'exprimer sous la forme d'une simple encoche labiale, ou d'une bifidité de la lèvre jusqu'à la fente totale bilatérale. Entre ces deux extrêmes, toutes les associations peuvent être rencontrées.
- puis une dualité de l'atteinte anatomique : la malformation peut toucher le complexe labio-alvéolaire et le palais, simultanément ou séparément. Chacun d'eux se divise en sous-unités anatomiques : palais osseux ou dur, et palais mou ou musculaire pour le palais, lèvre, vestibule et os alvéolaire ou maxillaire pour le complexe labio-alvéolaire (Thornton et al. 1996).
- enfin, la dualité chronologique, le facteur temps : le complexe labio-alvéolaire et le palais n'apparaissent pas simultanément au niveau embryologique (Bernheim et al. 2006). Il existe un décalage dans le temps : la future lèvre apparaît en premier avec le pré-maxillaire, formant ainsi le palais primaire ; le palais secondaire commence à se

former deux à trois semaines plus tard en arrière du foramen incisif (Bernheim et al. 2006).

Le défaut de fusion peut se produire entre les bourgeons nasaux internes et maxillaires unilatéralement ou bilatéralement entre la 5ème et la 7ème semaine de vie intra-utérine constituant une fente du palais primaire et/ou entre les deux processus palatins entre la 7ème et la 12ème de vie intra-utérine constituant une fente du palais secondaire (Couly et al. 2014).

De nombreux auteurs (Veau, Benoist, Kernahan) ont proposé des classifications permettant de les répertorier et de les caractériser (Allori et al. 2017). Cependant aucune d'elles n'établit de consensus universel (Harkins et al. 1962). La classification utilisée dans ce travail est celle de Kernahan (Kernahan et Stark, 1958). Il s'agit de la première classification reconnue au niveau mondial en 1958, puis modifiée par Stark. Elle est adoptée en 1967 comme classification de référence par la Confédération Internationale de Chirurgie Plastique. Elle est encore améliorée en 1971 par Kernahan lui-même. Elle schématise la fente par un « Y » (figure 2).

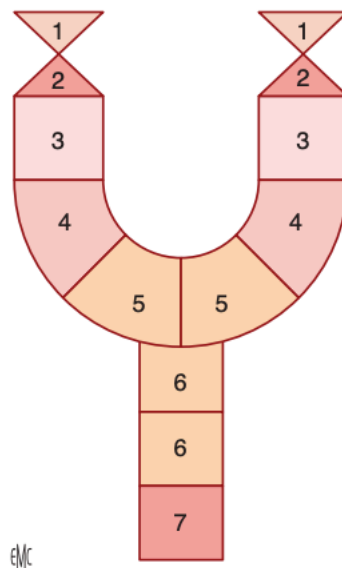


Figure 2 : Schéma en Y de Kernahan. 1. Nez; 2. Plancher nasal; 3. Lèvre; 4. Alvéole; 5. Palais dur rétroalvéolaire; 6. Palais dur; 7. Palais mou. (Kernahan et Stark 1958)

Smith et coll (Smith et al. 1998) rajoutent des sous-catégories en fonction de son étendue. Cette classification est basée sur les séquences du développement embryonnaire et sur la situation de la fente par rapport au canal palatin antérieur (antérieure, postérieure ou les deux).

Cette classification divise les fentes en 3 grands groupes (figure 3) :

Groupe 1 : les fentes du palais primaire (en avant du canal palatin antérieur)

Groupe 2 : les fentes du palais secondaire (en arrière du canal palatin antérieur)

Groupe 3 : les fentes du palais primaire et du palais secondaire associées

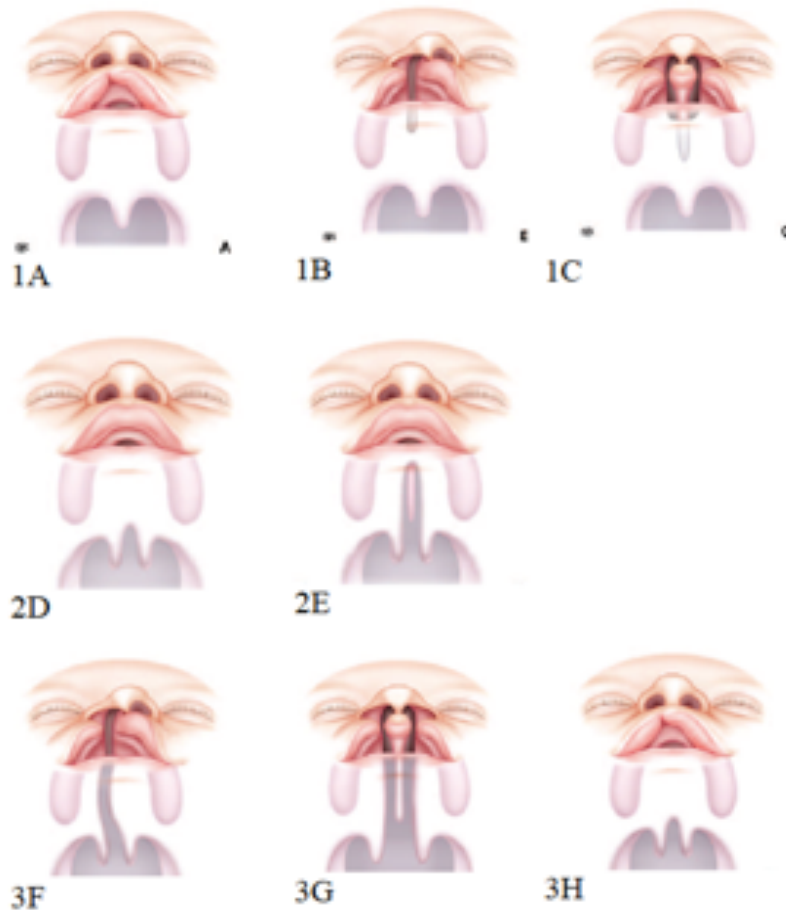


Figure 3 : Classification de Kernahan et Stark (Kernahan et Stark 1958)

### II.1.2. Epidémiologie

Les données disponibles indiquent que le chiffre global de l'incidence des fentes (tous types confondus) est de 2,1 pour 1000 naissances vivantes en France (Teissier et al. 2014). Une vue d'ensemble complète de l'épidémiologie européenne a été publiée en 2001, incluant une recherche systématique de la littérature et un examen des principaux registres internationaux entre 1980 et 2000 (Calzolari et al. 2007) : la fréquence des fentes labiales avec ou sans fente palatine est de 9,1 pour 10 000 personnes, et son incidence de 1,6 pour 1000 naissances, soit

900 000 personnes en Europe (Shaw et al. 2001). L'incidence des fentes varie selon le type de fente, le sexe, l'ethnie et la géographie.

○ *Incidence selon le type de fente*

La majorité des fentes sont dites isolées (70,8%), les autres sont associées à des anomalies congénitales d'origine inconnue ou à des syndromes (Hagberg, 1998). Les différents types de fentes montrent des proportions inégales : les fentes labio-palatines (totales) représentent 45% des fentes orales, les fentes labiales (du palais primaire) 30% et les fentes vélo-palatines (du palais secondaire) 25% (figure 4).

Au sein même des fentes labio-palatines totales, environ 80 % sont unilatérales et 20 % bilatérales. Les fentes unilatérales sont deux fois plus fréquentes du côté gauche que du côté droit (Thornton et al. 1996).

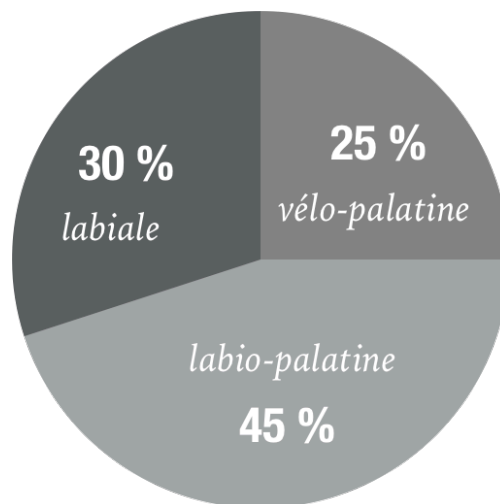


Figure 4 : Proportions des types de fentes (schéma personnel).

○ *Incidence selon le sexe*

Les fentes labio-palatines touchent une femme pour deux hommes, ce ratio s'inverse quant aux fentes palatines avec un sex-ratio d'un homme pour deux femmes (Mossey 2007).

○ *Incidence selon l'ethnie*

Les Indiens d'Amérique sont les plus touchés (avec une incidence de 3,6 pour 1000 naissances), suivis des Asiatiques (2,1 pour 1000 naissances), puis des Caucasiens (1 pour 1000 naissances) (Teissier et al. 2014).

- *Incidence selon la géographie*

De 1993 à 1998, des données internationales de 57 registres montrent une prévalence des fentes labiales avec ou sans fente palatine avec une variation de 3,4 à 22,9 pour 10 000 naissances. Les plus hautes incidences ont été constatées en Asie (Chine, Japon) et dans les pays d'Amérique du Sud (Bolivie, Paraguay), tandis que les plus basses ont été constatées en Israël, Afrique du Sud et dans l'Europe du Sud (Mossey et Modell 2012).

### II.1.3. Etiologie

Dans la mesure où la fente labio-alvéolaire et/ou palatine trouve son origine au cours de l'embryogenèse, de nombreuses études ont été réalisées afin de retrouver un facteur causal, exogène ou endogène, à cette malformation.

L'étiologie des fentes orales s'explique à la fois par des facteurs génétiques et environnementaux dont la part respective est difficile à déterminer : on parle d'épigénétique (Thornton et al. 1996). De nombreux facteurs tératogènes ont pu être incriminés, mais aucun n'a fait la preuve de sa responsabilité dans un grand nombre de cas, laissant s'éloigner l'espoir d'une prévention efficace.

- *Facteurs génétiques*

Le mécanisme de transmission génétique des fentes orales a été évoqué à la suite d'analyses épidémiologiques et d'études sur les jumeaux. Des modèles génétiques ont été proposés pour expliquer cette transmission. Mais aucune de ces théories ne fait encore consensus (Mitchell, 1993).

Hormis les modèles d'hérédité monogénique et polygénique, l'alternative, la plus vraisemblable pour beaucoup d'auteurs, est celle des modèles mixtes. La susceptibilité à la malformation résulte de composantes additives et indépendantes: une composante monogénique (gène majeur), une composante polygénique et une composante environnementale (Wyszynski et al. 1996).

Pour localiser les gènes responsables, deux approches complémentaires de génétique moléculaire sont utilisées, les études de liaison ou de linkage et la stratégie des gènes candidats (Wong 1988).

Ces études mettent ainsi en évidence de nombreux gènes associés aux fentes labio-palatines: *IRF6*, *MSX1*, *PVRL1*, *TBX22*, *TGFA*, *PDGFC*, *SHH*, *WNT*, *FOXE1*, *GLI2*, *TP63*, *SUMO*, *VAX1*. Des anomalies chromosomiques telles que la trisomie 13 ; 18 ; 22 ; 10p et le syndrome de "microdélétion de 22q11" peuvent aussi être responsables de la survenue de fentes (Rival et David 2001).

○ *Facteurs environnementaux*

Les facteurs environnementaux sont multiples et leur action est interactive. Il est difficile de les dissocier. L'identification des éléments environnementaux et de leurs interactions avec les gènes nécessite des études de cohorte (idéalement prospectives) et un accès au matériel génétique pour une efficacité optimale. Or la plupart des ressources actuelles sont issues d'études toxicologiques menées sur l'animal de laboratoire. L'application des résultats à l'homme doit se faire avec prudence. Les facteurs tératogènes doivent intervenir pendant la période critique embryonnaire de formation de la face qui s'étend principalement de la cinquième semaine au troisième mois de vie intra-utérine (Bernheim et al. 2006).

L'usage de certains médicaments au cours des premiers mois de la grossesse est impliqué dans la formation des fentes :

- les anticonvulsivants (Tiboni et al. 1999) tels que la phénytoïne, les oxazolidinédiones et l'acide valproïque,
- les anticancéreux (Granzow et al. 2003) comme la procarbazine, la nitroso-urée et le stilboestrol,
- les corticoïdes,
- les anticoagulants (el-Motayam et Gridly 1990),
- les benzodiazépines (Enato et al. 2011).

Le statut épileptique maternel, la consommation d'alcool (Boyles et al. 2010) et le tabagisme maternel (Granzow et al. 2003), l'obésité maternelle, le diabète (Chung et Myriantopoulos, 1975), un âge parental élevé (Herkrath et al. 2012), l'hyperthermie (Shahrukh Hashmi et al. 2010), le stress (Carmichael et al. 2014), une déficience en vitamine B6 et en zinc sont des facteurs augmentant le risque d'apparition de fentes orales. L'acide folique (Carinci et al. 2005) agirait comme un facteur préventif et son déficit favoriserait l'augmentation du risque.

D'autres expositions environnementales continuent d'être évaluées pour leurs implications probables : les solvants organiques (Cordier et al, 2001), les pesticides agricoles (Shaw et al, 1999) et les rayonnements ionisants.

○ *Formes syndromiques (Friedlander et al. 2017)*

Une fente maxillaire est associée à d'autres anomalies graves dans 5% des cas (Calzolari, 2007) telles que des anomalies cérébrales, rénales, cardiaques ou ophtalmologiques. Le portail ORPHANET (<https://www.orpha.net>) recueille les données de diagnostic et prévalence de ces syndromes rares, en voici quelques exemples :

- la trisomie 13 ou syndrome de Patau ;
- la séquence de Pierre Robin ;
- le syndrome CHARGE (Coloboma, Heart defect, Atresia choanae, Retarded growth and development, Genital hypoplasia, Ear anomalies) ;
- le syndrome de Van der Woude ;
- le syndrome EEC (Electrodactylie, Ectodermal dysplasia, Clefting) ;
- le syndrome de DiGeorges (lié à une micro-délétion sur le locus 22q11).

A partir de ces données, la fente peut être classée comme d'origine multifactorielle, monogénique, tératogénique, chromosomique, malformative ou inconnue. Munis de ces informations, il est alors possible d'envisager un conseil génétique pour les parents et leur fratrie, afin de les rassurer ou de les prévenir quant au risque de récurrence.

Ceci ne constitue malheureusement qu'un conseil à posteriori et il n'est pas pour l'instant possible, de réaliser une vraie prévention. A ce jour, la fente labio-alvéolaire et/ou palatine (difficile à détecter) n'est encore diagnostiquée qu'à l'échographie, lorsque la malformation est déjà constituée.

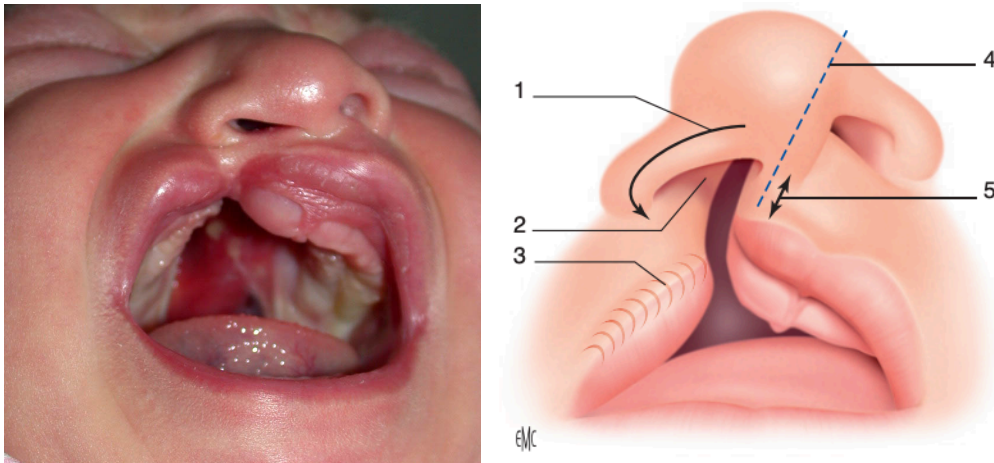
## **II.2. Modifications anatomiques locales de la fente totale unilatérale**

Comme nous l'avons déjà précisé, la fente labio-alvéolo-palatine totale représente une interruption de continuité de la lèvre, de l'os alvéolaire, de palais osseux et du voile du palais. Cette communication entre la cavité buccale et les fosses nasales est associée à une interruption des sangles musculaires antérieures et postérieures et entraîne une altération du jeu musculaire



normal et des fonctions inhérentes à cette région. En avant, l'absence de continuité osseuse associée à une modification des insertions musculaires normales entraîne une ouverture avec effondrement de l'orifice narinaire du côté fendu et retentit donc sur l'ensemble de la pyramide nasale (Agochukwu-Nwubah et al. 2019).

### II.2.1. Au niveau nasal

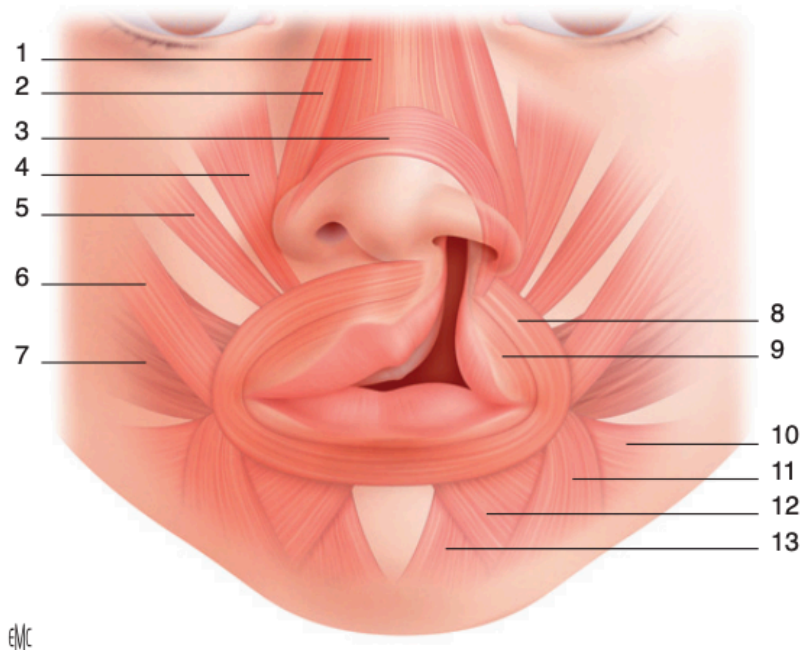


*Figure 5 : Photographie d'un nouveau-né présentant une fente labio-alvéolo-palatine totale unilatérale droite, patient du service de Chirurgie Maxillo-Faciale et Plastique de l'hôpital Necker-Enfants Malades.*

*Figure 6 : Déformation clinique d'une fente labioalvéolaire. 1. Défaut d'enroulement ; 2. Bascule de la valve nasale ; 3. Migration myocytaire : sphéroïde d'enroulement musculaire ; 4. Obliquité de la cloison ; 5. Brièveté de la position philtrale de la fente. (Teissier et al. 2014)*

Les muscles du nez sont composés de trois petits muscles (figure 6): le muscle transverse du nez (action de traction de l'aile du nez vers le haut), le muscle dilatateur des narines et le muscle myrtiliforme (rôle de rétrécir les narines). La dislocation des structures nasales résulte de la rupture de la sangle musculaire par un effet direct. Le seuil narinaire est défectueux ou absent. Le muscle myrtiliforme élément important de ce relief, est ramassé sous le pied de l'aile. L'aile du nez est écartelée et ptosée. La sangle nasale du muscle transverse mise en tension par les moignons d'orbiculaire, s'abaisse, faisant s'enrouler le bord de l'aile et plicaturant la narine. Le bord caudal du cartilage septal, infléchi en crochet, est couché le long du prémaxillaire du côté sain comme l'indiquent les flèches sur la figure 6 (Pavy, 1998). Selon Latham (Latham, 1970),

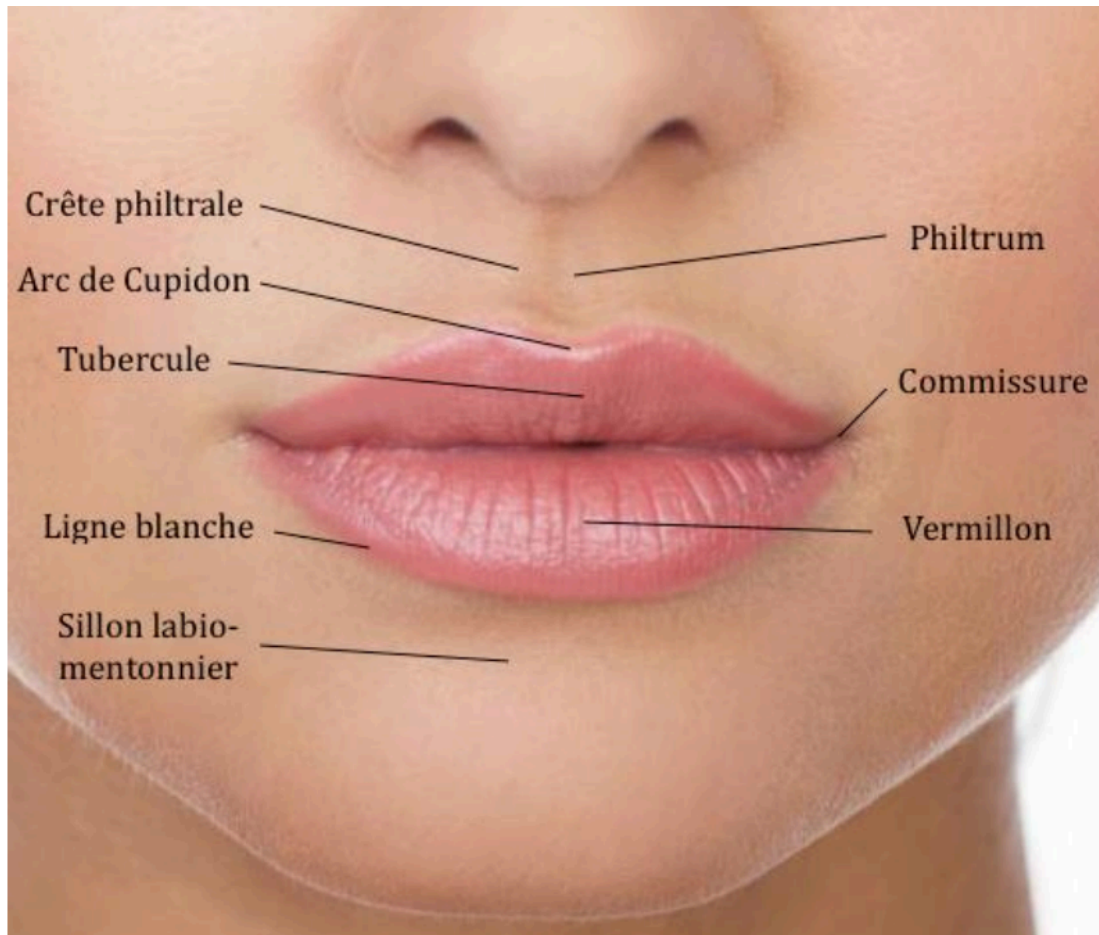
l'asymétrie de tension agit sur le pré-maxillaire qui s'infléchit du côté sain, refoulant devant lui le bord du cartilage septal. L'absence de pression latérale par la couronne des élévateurs et la sangle buccale induit ce pivotement maxillaire (Talmant et al. 2007).



*Figure 7 : Anatomie de la fente labio-alvéolaire. 1. Muscle Procerus; 2. Muscle releveur de la supérieure et de l'aile du nez; 3. Muscle nasal; 4. Muscle releveur de la lèvre supérieure; 5. Muscle zygomatique; 6. Muscle zygomatique majeur; 7. Muscle buccinateur; 8. Muscle orbiculaire oral (faisceau abaisseur du septum nasal) ; 9. Muscle orbiculaire oral (faisceau moyen) ; 10. Muscle risorius ; 11. Muscle dépresseur de la commissure labiale ; 12. Muscle dépresseur de la lèvre inférieure ; 13. Muscle mentonnier. (Teissier et al. 2014)*

### II.2.2. Au niveau labial

Dans les fentes unilatérales totales, la lèvre supérieure (figure 8), définie par une partie cutanée blanche périphérique et une partie muqueuse rouge centrale (vermillon), est rétractée de part et d'autre de la fente. La hauteur de la lèvre, depuis la columelle jusqu'à l'arc de Cupidon est diminuée. Le philtrum perd sa morphologie triangulaire ou rectangulaire. L'épaisseur labiale reste importante, surtout sur le côté externe où la lèvre bombe « en verre de montre » (Anastassov et Chipkov, 2003). La muqueuse labiale au niveau de la berge interne est aplasique, sèche, écailleuse, par défaut du développement des glandes salivaires sous-jacentes. Veau (Veau, 1928) l'a qualifiée de « muqueuse stérile ».



*Figure 8 : Topographie labiale normale.*

Le muscle orbiculaire des lèvres utilise dans son fonctionnement un point fixe essentiel, l'épine nasale et s'intègre dans le système des sangles cervico-faciales décrit par Chancholle (Chancholle et Saboye, 2004). La déformation de la lèvre associe deux éléments : l'écart entre les berges et le télescopage vertical, prédominant sur la berge interne. Cet écart est en relation avec l'interruption du faisceau archaïque de l'orbiculaire auquel s'ajoute la désinsertion du faisceau externe (figure 9) (Stricker, 1993).

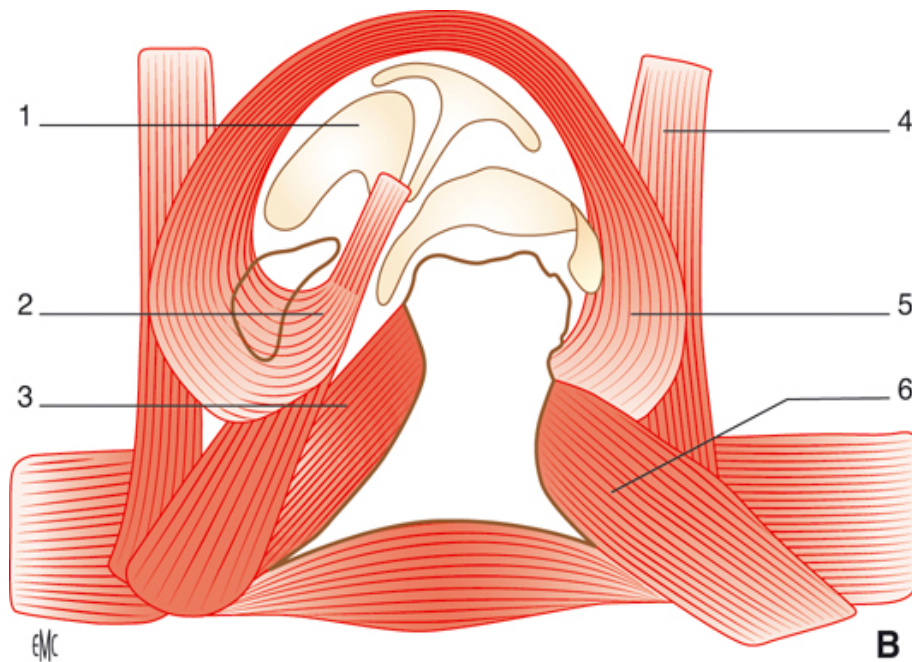


Figure 9 : Dismigration musculaire des fentes. 1. Cartilage alaire ; 2, 5. Muscles transverses ; 3, 6. Orbiculaire ; 4. Releveur commun. (Couly et al. 2014)

### II.2.3. Au niveau de l'arcade maxillaire

La présence d'une fente au niveau de l'arcade alvéolaire entraîne un défaut du développement de la lame dentaire. La dysmigration des odontoblastes venant de la crête neurale antérieure perturbe le développement des germes dentaires et provoque des anomalies dentaires pléomorphes.

Les anomalies de nombre sont les anomalies dentaires les plus fréquentes chez les patients porteurs de fente. Les études montrent un pourcentage élevé d'agénésies par rapport à la population générale : 48,8% concernant l'incisive latérale permanente maxillaire du côté de la fente et 27% pour l'incisive latérale en denture lactéale (Tannure et al. 2012). Ces chiffres sont très variables en fonction des auteurs.

Des anomalies de forme et de taille peuvent affecter les incisives latérales (temporaires et permanentes) mais aussi les incisives centrales maxillaires à la fois du côté de la fente et en controlatéral (Maciel et al. 2005).

Les anomalies de structure qualitatives et/ou quantitatives sont principalement représentées par des altérations amélaire (Maciel et al. 2005). D'après Maciel, l'incisive centrale permanente

du côté de la fente est la plus fréquemment affectée. On retrouve également le taurodontisme, la gémation et la fusion au niveau des molaires permanentes (Menezes et Vieira, 2008).

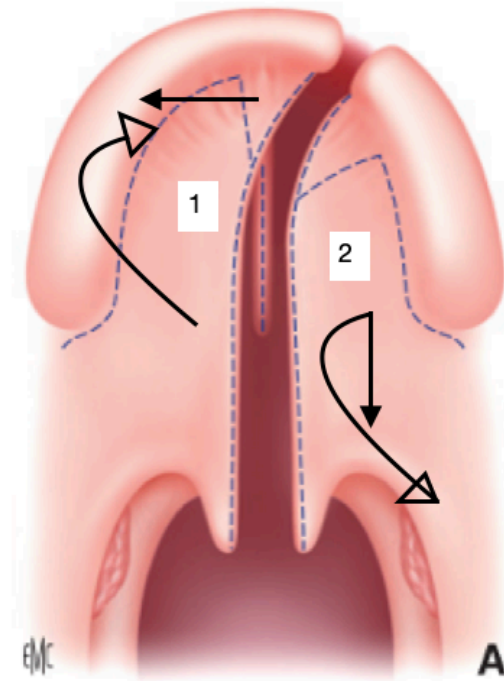
Les anomalies de positions comprennent les versions, rotations, transpositions et ectopies. Il est souvent difficile de faire la part du trouble primitif et de la responsabilité de la prise en charge chirurgicale (Tortora et al. 2008).

#### II.2.4. Au niveau du palais osseux

La fente totale unilatérale crée une « bipartita » squelettique maxillaire complète asymétrique. Elle divise le maxillaire en deux fragments. Elle présente une berge antérieure qui correspond à la partie mésiale du segment antérieur incisif (grand fragment). La berge postérieure correspond à la partie mésiale du segment postérieur canin (petit fragment) (figure 10) (Ducreux et al. 2011).

Le grand fragment est solidaire du septo-vomer médian. En effet le vomer reste le plus souvent uni à la lame palatine de ce grand fragment (suture voméro-palatine) et il se coude du côté opposé à la fente. Le prémaxillaire est refoulé selon un axe oblique en ascension antéro-interne. L'épine nasale antérieure est ainsi basculée vers le côté sain. La poussée de la succion fœtale entraîne une déformation antérieure ainsi qu'un déplacement externe variable. En effet la langue tend à s'engager dans la fente. La suture prémaxillaire et le frein labial supérieur sont déplacés latéralement (Couly et al. 2014).

Le petit fragment, solidaire de l'apophyse ptérygoïde, subit un recul, un abaissement et parfois une rotation, générés par les muscles ptérygoïdiens internes et externes insérés sur la mandibule qui l'ont tracté en arrière, en dehors et en bas pendant la vie fœtale puis post-natale (Bernheim et al. 2006). Ce déplacement est d'autant plus favorisé qu'il n'existe ni sangle musculaire vélaire, ni continuité osseuse palatine (Couly et al. 2014).

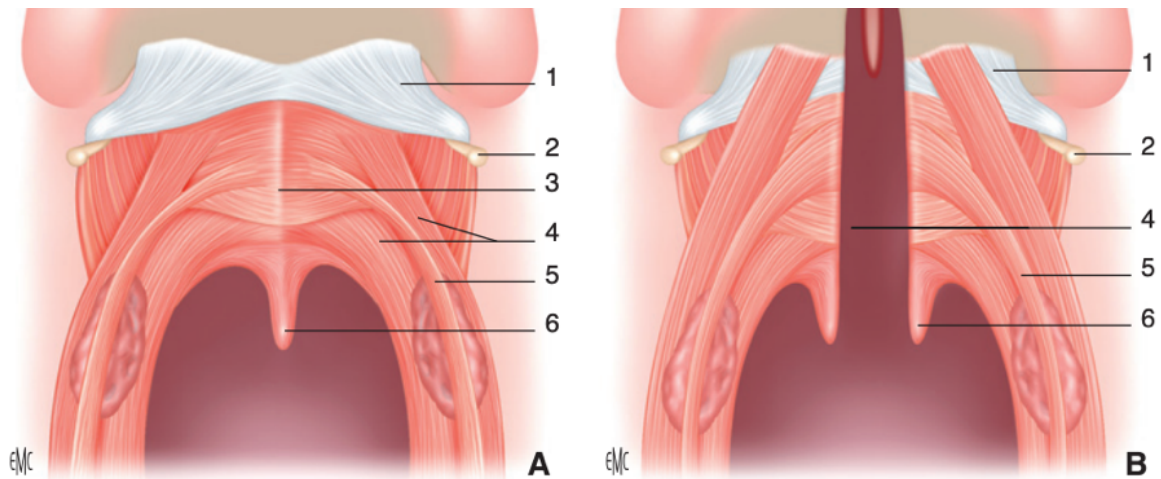


*Figure 10 : Vue occlusale de la fente totale, avec les mouvements du grand fragment et la berge antérieure (1) et le petit fragment et la berge postérieure (2).*

#### II.2.5. Au niveau du voile du palais

La valve vélo-pharyngée correspond à la partie molle et musculaire du palais. C'est une cloison mobile et contractile en continuité avec le bord postérieur du palais dur qui intervient notamment lors de la phonation et de la déglutition (Conessa et al. 2005). Elle suit un mécanisme de type sphinctérien.

Chez les patients porteurs de fentes totales, l'anatomie vélo-pharyngée est modifiée : les muscles du voile perdent leur orientation transversale caractéristique et prennent une orientation sagittale postéro-antérieure avec rétraction latérale. L'aponévrose palatine n'est pas retrouvée et l'insertion des fibres sagittales musculaires se fait directement sur le bord osseux postérieur du palais dur (figure 11) (Fisher et Sommerlad, 2011).



*Figure 11 : Vue des muscles du palais mou, de face, bouche ouverte : disposition des muscles lors d'une fente (B), par rapport à l'insertion normale (A). 1. Aponévrose palatine ; 2. Hamulus ptérygoïdien ; 3. Raphé médian ; 4. Muscle palatoglosse ; 5. Muscle palatopharyngien. 6. Muscle uvulaire. (Teissier et al. 2014)*

#### II.2.6. Au niveau otologique

Chez les patients porteurs de fentes totales, les complications otologiques sont fréquentes.

En effet, la présence de la fente entraîne un dysfonctionnement des muscles du palais et de la trompe d'Eustache ainsi qu'un épanchement de l'oreille moyenne dans 90% des cas. Ces patients ont souvent des otites moyennes chroniques séro-muqueuses ainsi qu'une perturbation de l'audition du fait d'une entrée d'air dans l'oreille moyenne. Une prise en charge oto-rhino-laryngologique dès la naissance est donc nécessaire (Bénateau et al. 2016c).

### **III. Prise en charge chirurgicale primaire des fentes**

Le projet Eurocleft mené de 1996 à 2001 (Shaw et al. 2001) démontre que sur 201 équipes européennes recensées traitant les patients porteurs de fentes, 194 protocoles différents sont utilisés. Devant cette multitude de protocoles du traitement des fentes et la multidisciplinarité que requiert leur prise en charge, il convient de définir des objectifs de traitement, un calendrier thérapeutique, et le rôle de chacun des différents acteurs.

Pour répondre à ces différentes problématiques, le Plan Maladies Rares du ministère de la Santé a créé de 2005 à 2007 les Centres de Référence nationaux (CR), puis les Centres de Compétence régionaux (CC) pour plusieurs maladies rares dont les Centres pour les Fentes labio-palatines (Galliani et al. 2010).

Les missions des CR sont définies par le ministère (Galliani et al. 2010):

- i. Organiser la prise en charge et le suivi interdisciplinaire dans le cadre d'une filière de soins identifiée ;
- ii. Guider les professionnels de santé participant à la prise en charge de proximité ;
- iii. Participer à la surveillance épidémiologique, à l'animation de la recherche, à la mise en place de bonnes pratiques, en liaison avec les équipes nationales et internationales ;
- iv. S'engager dans une dynamique de coordination entre les CC ;
- v. Être l'interlocuteur des autorités administratives et des associations de malades pour œuvrer à l'amélioration de la prise en charge et de la qualité de vie du malade. La fente labio-palatine est exemplaire de la nécessité de centres spécialisés multidisciplinaires, comme cela était déjà le cas en Europe du Nord, avec un réseau de soins de proximité identifié.

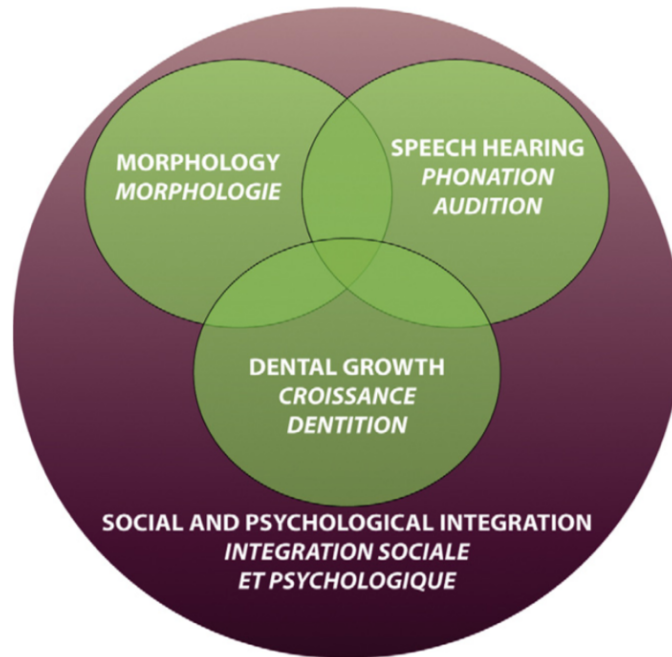
L'ensemble des auteurs s'accordent pour envisager un traitement dont les objectifs sont globalement les mêmes et pour le moins ambitieux (Martinot-Duquennoy et Capon 2002):

- une anatomie restituée, condition *sine qua non* d'une morphologie normalisée (pour ne pas dire améliorée) ;
- un langage normal permettant une communication personnelle, sociale et professionnelle/scolaire de qualité, ce qui implique l'absence de troubles articulatoires, d'incompétence vélo-pharyngée, de retard de parole ou de langage ;



- une audition de qualité participant à l'acquisition d'un langage normal ;
- une croissance maxillo-faciale normale ou plus subtilement la moins perturbée possible par les traitements réalisés, notamment les différentes interventions chirurgicales dont les cicatrices et les conséquences sont connues ;
- un état dentaire satisfaisant avec une occlusion correcte spontanément ou après un éventuel traitement d'orthopédie dento-faciale ;
- un éveil psychomoteur normal et une souffrance psychologique la plus réduite possible pour le patient et sa famille avec en corollaire une bonne intégration sociale.

Cependant, chaque équipe approche de manière différente le projet global qui est d'aider et de soutenir l'enfant porteur de cette malformation à devenir – en fin de croissance – l'enfant normal ou normalisé. Certains privilégieront l'aspect morphologique, proposant une chirurgie labiale précoce dont les répercussions psychologiques familiales sont réelles (Abualfaraj et al. 2018). D'autres insisteront sur le respect de la croissance, préférant des gestes plus tardifs ou encore moins agressifs, notamment sur la fibro-muqueuse palatine dont ils limiteront le décollement. Pour d'autres encore, la priorité absolue est la restauration rapide d'un voile fonctionnel, favorisant ainsi l'acquisition prioritaire d'un langage correct (Nelson et al. 2012). Ces différentes priorités ne sont, au fond, pas incompatibles mais engendrent des stratégies différentes et par conséquent des protocoles apparemment contradictoires (Talmant et al. 2016b).



*Figure 12 : Schématisation des objectifs du traitement des enfants porteurs de fente labiale et/ou palatine. Le traitement idéal permettrait de se situer au centre des 4 cercles, point de convergence de tous les objectifs. (Rioux et al. 2012a)*

Calendrier chirurgical :

Le protocole suivi est le « protocole Trousseau Necker », du nom des hôpitaux dans lesquels travaillent les opérateurs. Il a été décrit en 2000 et correspond à une adaptation de l'approche fonctionnaliste de Talmant (Talmant et al. 2016b) dans laquelle le rétablissement de la ventilation nasale est recherché afin d'optimiser la croissance du tiers moyen de la face.

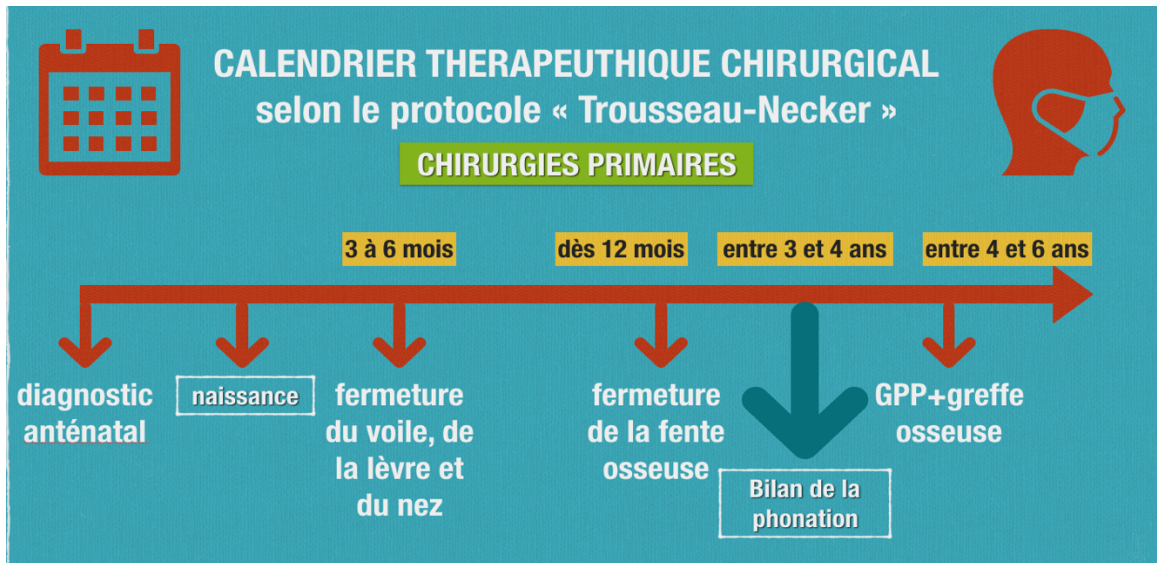


Figure 13 : Calendrier thérapeutique chirurgical selon le protocole Trousseau-Necker.

### III.1. Première étape : Fermeture du voile, de la lèvre et du nez (entre 3 et 6 mois)

La réparation primaire de ces trois zones peut être pratiquée dans un même temps opératoire dès l'âge de trois à quatre mois sur le nourrisson porteur de fente. Cette réparation ambitieuse et simultanée du voile du palais, de la lèvre et de la narine demande environ trois heures et demie de temps opératoire pour une fente unilatérale. Cela n'est pas recommandé en période néonatale ou à un stade très précoce en raison des risques anesthésiques, et de la fragilité des structures musculaires du voile et des cartilages du nez (Talmant and Talmant 2014).

La fermeture du voile est réalisée selon la technique de véloplastie intra-vélaire de Kriens et modifiée par Sommerlad (Fisher et Sommerlad 2011). Ensuite, la chéiloplastie est pratiquée selon la technique de Millard modifiée est pratiquée dans le même temps qu'une rhinoseptoplastie, qui permet de replacer le cartilage alaire et la cloison nasale.

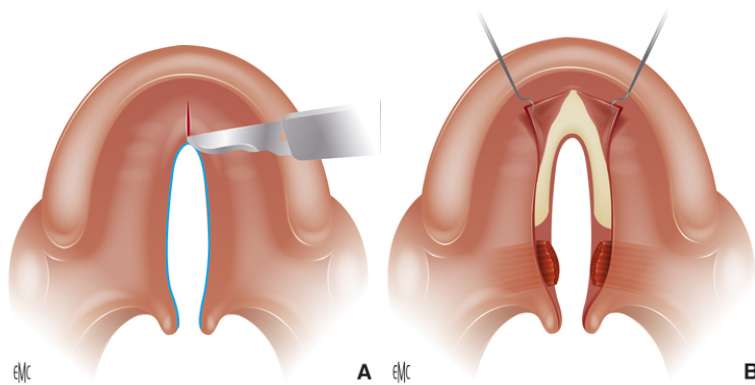
#### III.1.1. Les chirurgies du voile : les véloplasties

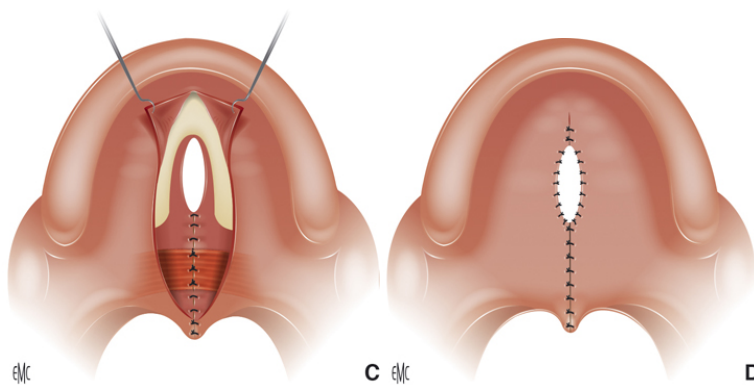
Une technique optimale de fermeture primaire d'une fente complète, reconstituant l'anatomie normale des muscles vélaire, doit permettre de réduire au maximum le taux des insuffisances vélopharyngées (Vazquez et al. 2007). Cette prévention se fait à deux niveaux et relève de la qualité du traitement primaire chirurgical, mais aussi de la qualité de la guidance orthophonique.

Pour la staphylorrhaphie, la technique est sensiblement la même pour toutes les équipes avec un geste essentiellement axé sur le plan musculaire après libération soigneuse des insertions du bord postérieur des lames palatines et réorientation des muscles du voile, permettant ainsi un certain recul (Sommerlad et al. 2002). Même si la véloplastie intra-vélaire est actuellement la technique de fermeture primaire préférée par les auteurs, cette seule technique est parfois insuffisante pour obtenir une phonation normale (Yang et al. 2014).

Dans le service de Chirurgie Maxillo-Faciale et plastique de l'hôpital Necker-Enfants Malades, la fermeture du voile est réalisée dès l'âge de trois mois par véloplastie intravélaire de Sommerlad en même temps que celle de la lèvre et du nez.

La technique chirurgicale est la suivante (figure 14) (Anderl et al. 2008) : après un abord en U inversé sur les berges de la fente, à la limite des muqueuses nasale et palatine, une dissection sous-périostée des lames palatines est entreprise ; la muqueuse nasale est progressivement séparée de la muqueuse palatine et suturée le long de la ligne médiane. Les muscles du voile restent adhérents au plan nasal. Ces muscles - palatopharyngien et élévateur - sont ensuite disséqués du plan nasal et suturés sur la ligne médiane après avoir été réorientés dans une direction plus horizontale que leur insertion initiale. Puis, vient la suture du plan muqueux buccal au niveau du voile, et suture du plan buccal au plan nasal au niveau de la fente palatine résiduelle (Sommerlad et al. 2002).





*Figure 14 : Fermeture du voile par véloplastie intravélaire. A. Incisions sur les berges de la fente vélopalatine. B. Après dissection sous-périostée de la fibromuqueuse, les muscles sont libérés du bord postérieur des lames palatines. C. Suture du plan muqueux nasal puis suture sur la ligne médiane des muscles libérés de façon à reconstruire le sphincter musculaire. D. Suture du plan muqueux buccal au niveau du voile, et suture du plan buccal au plan nasal au niveau de la fente palatine résiduelle. (Bénateau et al. 2016b)*

Cette chronologie, mise en œuvre depuis plus d'une trentaine d'années est essentielle car elle permet d'éviter la création de zones cruantées comme dans les techniques de type Veau Wardill ou Von Langenbeck (Choudhary et al. 2003). Le simple soulèvement des tissus mitoyens de la fente et leur suture en deux plans ne laissent aucune surface dénudée à l'origine de cicatrices rétractiles par épithélialisation secondaire qui accompagnent toutes les autres techniques. Ainsi la largeur de la voûte palatine est préservée et donc celle du plancher des fosses nasales. Un gain de 1 mm sur la largeur de la valve nasale multiplie à la puissance quatre le débit d'air qui passe à ce niveau (Loi de Poiseuille), ceci confirme donc l'importance qu'il y a à tenir compte de tous ces facteurs pour une bonne ventilation nasale (Talmant et al. 2016b).

La nécessité d'une rééducation orthophonique adaptée accompagnant le geste chirurgical est aujourd'hui reconnue (Kummer, 2011), il est donc impératif de suivre régulièrement les enfants via une « guidance parentale précoce » ainsi qu'un suivi orthophonique afin de dépister l'installation de phénomènes compensatoires et d'intervenir chirurgicalement avant ou au tout début de cette installation (Kummer, 2011). Si la rééducation est insuffisante (en cas de voile opéré restant court et/ou présentant une mobilité réduite du fait de ce défaut d'orientation des fibres musculaires et de la rétraction liée à la cicatrice), une pharyngoplastie est alors proposée: certains préféreront la technique de Hynes et/ou d'Orticochéa (différentes mais basées sur le même principe); d'autres réalisent des pharyngoplasties à pédicule supérieur de type San

Venero-Rosselli (Trigos et Ysunza 1988). Une reprise de la véloplastie intra-vélaire est également possible à visée phonatoire (Vazquez et al. 2007).

### III.1.2. La chéilo-rhinoplastie primaire

Victor Veau écrivait en 1938 « *Je sais reconstituer une lèvre à peu près normale. Je reste impuissant à faire une narine symétrique dans le bec-de-lièvre unilatéral total* » (Veau, 1938). Aujourd'hui, cela est encore vrai en partie. Les séquelles labiales, hormis la cicatrice qui est incontournable, sont le plus souvent liées à un mauvais choix technique ou à une malfaçon (Berndorfer, 1969). Les séquelles nasales restent en revanche encore difficiles à éviter complètement, malgré les progrès de la chéilorhinoplastie primaire (Anderl et al. 2008) et le port prolongé de conformateurs endonarinaires personnalisés ou du commerce (Hennocq et al. 2018).

Tout dans la fente labio-maxillo-palatine y compris sa dénomination en fait une malformation buccale alors qu'il s'agit d'une malformation naso-maxillaire. Le but de chacune des étapes du traitement primaire doit être de restaurer un nez normal, non seulement au niveau des cartilages, mais aussi du squelette osseux, en d'autres termes des parois latérales des fosses nasales (Gawrych et Janiszewska-Olszowska, 2011). La largeur du nez osseux dépend de la qualité de la réparation du palais osseux et de l'arcade alvéolaire. Un autre point à souligner est la chronologie : établir un mode de ventilation nasale dès la première opération est primordial (Talmant et Talmant 2014).

Aujourd'hui, il est admis que le repositionnement du cartilage alaire simultanément à la fermeture labiale respecte la croissance nasale (Saboye, 2017). Techniquement, la rhinoplastie primaire est possible, elle a été décrite par de nombreux auteurs en particulier Millard (Millard, 1982) et McComb (McComb et Coghlan, 1996). Cette rhinoplastie primaire a longtemps préservé le septum, lui conservant ainsi son axe oblique initial lié à la malformation. La base de la cloison, le « rail septal », reste reliée au grand fragment qui l'attire dans le sens opposé à la fente. La philosophie de ces auteurs respectait avant tout le dogme selon lequel il ne fallait pas opérer la cloison de l'enfant et que tout geste sur le septum entraînait un trouble de croissance (Latham, 1970).

La rhinoplastie proposée par Millard ou McComb est une rhinoplastie extensive sur le cartilage alaire du côté de la fente, avec repositionnement du dôme, des crus et des sutures multiples. Ils insistent enfin sur la suture musculaire en particulier dans le secteur de l'épine nasale pour

redresser spontanément l'axe de la cloison. Millard (Millard et Morovic, 1998) précise en 1998 : « with the alignment of the two maxillary segments, the septum is corrected as it pivots in the vomerian groove, and it gradually assumes a more vertical position in most of the cases ». McComb (McComb, 1996) reconnaît cependant l'insuffisance de geste initial sur la cloison puisqu'il écrit en 1996 : « Residual nostril asymmetry from septal deviation persists into adulthood ».

Sous réserve d'une technique rigoureuse et d'un bon contrôle des phénomènes cicatriciels, cette méthode (McComb, 1985) est sûre avec plus de 40 ans de recul dans les fentes unilatérales (Talmant et al, 2016).

Les gestes techniques qui impactent le nez ne se limitent pas au repositionnement du cartilage alaire. La séquelle nasale d'une fente unilatérale est rarement univoque. L'ensemble du nez doit être fonctionnel, et ceci implique (Anderl et al. 2008):

- une bonne réparation musculaire labio-narinaire qui influence la largeur du seuil narinaire et l'effacement de la bride du vestibule narinaire ;
- la correction complète de la narine qui doit absolument être simultanée de celle de la lèvre car les déformations sont intriquées. Le repositionnement primaire du cartilage alaire conditionne la perméabilité de l'orifice narinaire et de la valve nasale, la programmation initiale d'une ventilation nasale et la qualité esthétique de la restauration nasale.

La rhinoplastie primaire est un temps essentiel du traitement primaire de la fente et ne peut être réduite à un problème esthétique à gérer en fin de croissance par des spécialistes du nez mais étrangers à l'ensemble de la prise en charge fonctionnelle des fentes (Laine-Alava et al. 2016).

Concernant la technique opératoire (figure 15), le tracé d'incision de rotation-avancement de Millard répartit au mieux la peau entre lèvre et nez. La rotation de la berge médiane horizontalise l'arc de Cupidon en ouvrant un espace comblé par l'avancement de la berge latérale (Anderl et al. 2008). Le lambeau C va à la columelle (Millard 1982). L'avancement latéral contrôle l'enroulement de la narine et la largeur du seuil. La cicatrice verticale sur la colonne philtrale et cachée sous la narine répond aux critères des sous-unités esthétiques. L'extension péri-alaire, très inesthétique, est inutile.

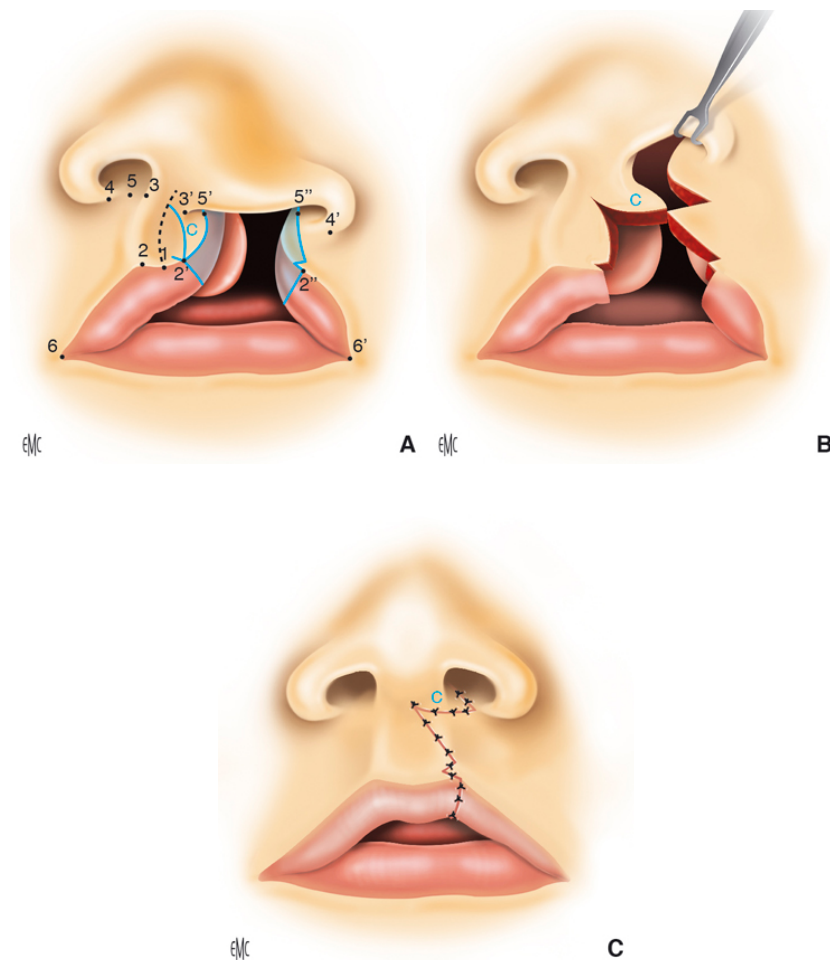


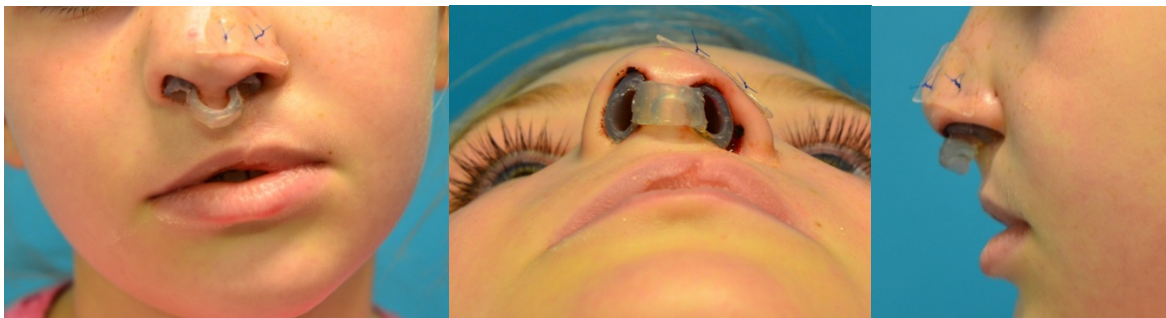
Figure 15 : Chéiloplastie selon Millard dans une fente labiale unilatérale complète.  
 A. Repérage des points et des lignes pour le tracé de Millard (avec le lambeau C sur la berge médiale).  
 B. Mouvements de rotation-avancement caractéristiques du Millard.  
 C. Lambeau triangulaire équilatéral tracé juste au-dessus de la ligne cutanéomuqueuse. (Bénateau et al. 2016c)

Le modelage de la pointe du nez par conformateur adapté *in situ* est indispensable (figure 16) afin de maintenir les tissus mous dans leur nouvelle position et de stabiliser les résultats. Des conformateurs narinaires sont placés et maintenus par un point trans-septal puis sont remplacés par des conformateurs amovibles (Hennocq et al. 2018). L'avantage de ce système ne se limite pas à la maîtrise de la forme. La fermeture des espaces morts est la meilleure contention que l'on puisse espérer, réduisant ainsi le pouvoir de rétraction des cicatrices. Les attelles sont maintenues 10 jours puis remplacées par un conformateur amovible. Ce conformateur narinaire en silicone est maintenu quatre mois en post-opératoire et est très controversé selon les auteurs.



Pour les chirurgiens comme Talmant qui utilisent la conformation narinaire, elle doit être commencée sans délai après ablation des attelles peropératoires par une mise en place immédiate et son maintien doit se faire sans aucune interruption (Hennocq et al. 2018). Aucun répit ne doit être laissé au phénomène cicatriciel. Le conformateur n'est enlevé que pour un ou deux lavages quotidiens. Il ne doit pas être rigide, au contraire, ses parois fines et souples qui autorisent une adaptation confortable immédiate à toutes les morphologies, contribuent à sa stabilité et sa tolérance et garantissent la plus large lumière pour la ventilation nasale. Les parents doivent être informés et convaincus de sa nécessité (Talmant et Talmant 2014).

Dans l'année qui suit, se produit une réduction spontanée de la largeur de la fente résiduelle du palais osseux sans déformation de l'arcade. Il est possible, un an plus tard, à l'âge moyen de douze mois, de fermer cette fente osseuse dans les meilleures conditions possibles.



*Figure 16 : Conformateurs endonarinaires mis en places, patient du service de Chirurgie Maxillo-Faciale, Hôpital Necker-Enfants malades.*

### **III.2. Deuxième étape : dès 12 mois, la fermeture du palais osseux**

L'objectif de cette intervention - pouvant être réalisée dès l'âge d'un an - est d'obtenir la fermeture de la partie osseuse du palais, après une réduction spontanée suite à la fermeture du voile et de la lèvre lors du premier temps chirurgical. La fente est alors fermée en deux plans (muqueuse nasale et fibromuqueuse palatine) afin de ne laisser ni zone osseuse dénudée ni fistules. Le geste s'arrête au niveau du canal palatin antérieur. Le soulèvement de la fibromuqueuse palatine après incision médiane et suture en deux plans, nasal et palatin, peut résumer le plus souvent cette étape chirurgicale. D'autres techniques sont également décrites dans la littérature :

- les techniques laissant l'os dénudé : techniques de Veau, Wardill, Kilner, ou de von Langenbeck (Agrawal, 2009) à double pédicule, qui laissent toutes, le long de l'arcade,

des cicatrices de seconde intention avec une rétraction intense et prolongée (Choudhary et al. 2003) ;

- la technique du lambeau vomérien, qui consiste en un seul décollement de la fibromuqueuse palatine. Cette technique entraînerait des troubles de croissance maxillaire (Karsten et al. 2003) et des fistules assez fréquentes (entre 10 % et 30 %), mais cette hypothèse n'est pas confirmée aujourd'hui. Ceux qui pratiquent cette méthode comme Äbyholm (Allori et al. 2017) ont des croissances qui sont parmi les meilleures publiées, contredisant la critique de la technique du lambeau vomérien faite par Delaire (Delaire, 1978).

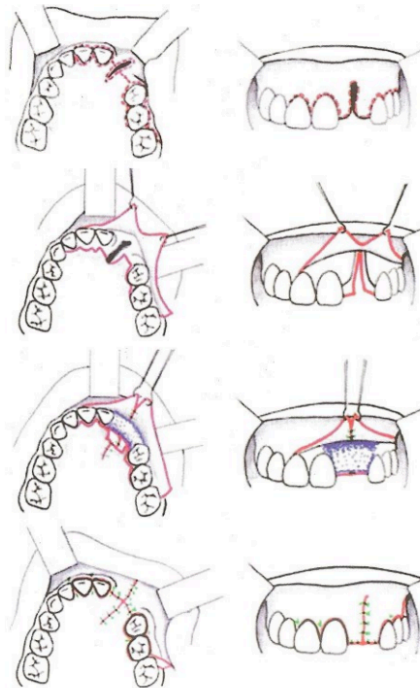
### **III.3. Troisième étape : dès 4 ans, la gingivopériostoplastie (GPP) associée à une greffe osseuse**

La GPP est généralement réalisée entre quatre et six ans, et correspond au dernier temps primaire de fermeture de la fente. C'est un acte chirurgical parodontal dont le but est de rétablir la continuité osseuse gingivale nasale, vestibulaire, occlusale et palatine de la fente alvéolaire (Mercier, 2001).

Dès l'âge de 4 ans, cette intervention peut être réalisée chez les patients porteurs de fentes totales car les germes dentaires sont protégés par la corticale osseuse. La denture temporaire permet de juger des relations entre les deux arcades. Une prise en charge du sens transversal par expansion surtout antérieure est indispensable chaque fois que la distance inter-canine maxillaire n'a pas au moins 4mm de plus que la distance inter-canine mandibulaire (qui est toujours normale à cet âge) (Talmant et al. 2016b). A Paris, la distance inter-canine maxillaire doit être supérieure à 35mm afin de restaurer une fonction canine du côté de la fente, c'est-à-dire un arc incisif normal même si l'incisive latérale est absente comme cela est le cas dans plus de 50 % des cas de fentes totales. Cette préparation orthodontique précède l'intervention afin de préparer l'arcade à la mise en place du greffon osseux et à la chirurgie (Mossaad et al. 2019). Le quad-hélix amovible est mis en place en pré-opératoire et est conservé environ six mois en post-opératoire pour pérenniser les résultats.

L'intervention débute par un décollement large de lambeau vestibulaire sous-périosté d'autant plus étendu que la fente est large, pour permettre sa translation lors de la fermeture. Plusieurs traits d'incision sont réalisés en vestibulaire au niveau des collets dentaires, de part et d'autre de la fente du côté palatin. Les plans palatins et nasaux sont suturés de manière étanche. Le

prélèvement d'os spongieux (plus facilement revascularisé) est effectué sur la crête iliaque. La zone greffée s'étend du bord libre de la crête alvéolaire des dents adjacentes à la base de l'orifice piriforme (Esenlik et al. 2018). Le dernier temps consiste à repositionner le lambeau muco-périosté sur le greffon sans tension, le décollement sous-périosté permettant de gagner de la laxité sur le lambeau (Weissler et al. 2016). C'est la capacité ostéogénique du lambeau muco-périosté qui permet le rétablissement de la continuité osseuse entre les fragments, l'éruption dentaire participant dans un deuxième temps à l'accroissement du volume osseux (Farronato et al. 2014).



*Figure 17 : Technique chirurgicale de la gingivopériostoplastie : traits d'incisions, décollement des lambeaux, fermeture des plans nasal et palatin, greffe et sutures. (Godenèche et al, 2011)*

#### **IV. Séquelles des fentes**

La plupart des séquelles viennent du traitement primaire chirurgical et non de la malformation princeps (Bénateau et al. 2007). Après un traitement primaire, même bien mené, peuvent être rencontrées de sévères séquelles au niveau labio-narinaire, au niveau du palais tout particulièrement avec d'importantes rétractions cicatricielles (Vigneron et al. 2015)(Vazquez et al. 2007). Il est décrit dans la littérature autant de séquelles que de protocoles chirurgicaux.

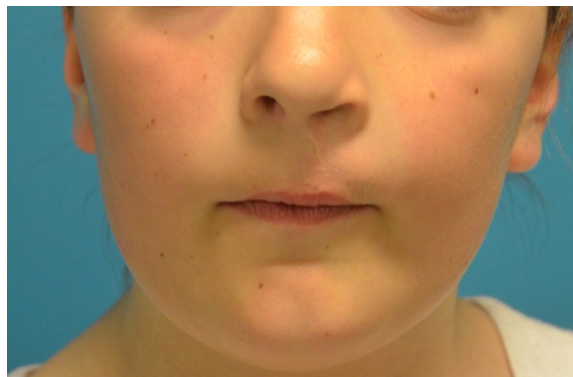Cela pourrait s'expliquer par le fait que la chirurgie des fentes est une chirurgie de compromis dans le choix des priorités. En ce qui concerne le traitement des séquelles des fentes labio-alvéolo-palatines, les efforts conjoints d'une équipe pluridisciplinaire comprenant orthophoniste, pédodontiste, orthodontiste, oto-rhino-laryngologiste, chirurgien maxillo-facial et chirurgien plasticien sont requis (Galliani et al. 2010).

#### **IV.1. Par régions anatomiques**

##### **IV.1.1. Région nasale**

Les séquelles de la région nasale sont causées à des degrés divers par (Paulus 2014):

- la « récurrence partielle » de la déformation originelle,
- les cicatrices,
- les conséquences néfastes des chirurgies primaires.



*Figure 18 : Photographie de face de séquelles naso-labiales (asymétrie nasale) après chirurgies primaires, d'une patiente présentant une fente labio-alvéolo-palatine totale unilatérale gauche du service de Chirurgie Maxillo-Faciale et Plastique de l'hôpital Necker-Enfants Malades.*

Une conduite diagnostique étiologique permet d'élaborer le plan de traitement en fonction des déformations analysées. L'évaluation clinique de la déformation labionasale peut être difficile, car les points de repère, les axes de référence sont distordus ou même inutilisables (Rioux et al. 2012b). Si l'axe vertical est clairement dévié vers le côté opposé à la fente, le plan horizontal n'est pas facile à déterminer. Pour avoir un meilleur jugement, il peut être utile de changer l'angle de vision, en particulier, de se placer au-dessus et derrière le patient ou de regarder dans un miroir. Un document pré-rempli regroupant les éléments les plus importants de la

consultation peut être une aide non négligeable pour n'omettre aucune information. L'analyse se fait sans oublier les particularités ethniques et familiales du patient (Talmant et al. 2007).

Le nez ne doit pas être examiné de manière isolée mais avec l'ensemble du visage dans le but de conserver ou de recréer une harmonie globale. La ligne de référence horizontale est celle qui réunit les deux bases narinaires. A partir de cette ligne, sont évaluées au-dessus la dissymétrie des rebords narinaires et des dômes et, en-dessous, la hauteur de la lèvre (Bennaceur et al. 2016). Il est fréquent que la lèvre soit trop haute du côté de la fente, avec une impression de base narinaire implantée trop haut et de vermillon ptosé (Cuzalina et Jung, 2016). Par rapport à la ligne médiane, doit être notée la symétrie des structures suivantes : les dômes alaires, la columelle, l'implantation de lobules narinaires et leur volume, les seuils narinaires, la circonférence narinaire. Il faut aussi évaluer la déviation de l'arrête nasale et de la pointe du nez, le recul de l'os propre du nez et du cartilage triangulaire côté fente (Agochukwu-Nwubah et al. 2019). Le plus souvent dans le cas de fentes unilatérales, il existe un affaissement et un élargissement de la base alaire, une déviation du septum nasal du côté sain et une hypertrophie du cornet nasal inférieur (James, 2010). Les orifices narinaires sont asymétriques avec un élargissement du côté de la fente (Rioux et al. 2012a). Les déviations du septum nasal observées peuvent être classées en 4 types (Vanwijck et al. 2007):

Type I : déviation de l'épine nasale du côté sain avec déformation du septum en verre de montre et obstruction de la narine du côté de la fente

Type II : déviation angulaire dans la partie antérieure

Type III : déviation double avec luxation de la base du septum nasal

Type IV : déformation septale observée dans le cas des fentes bilatérales.

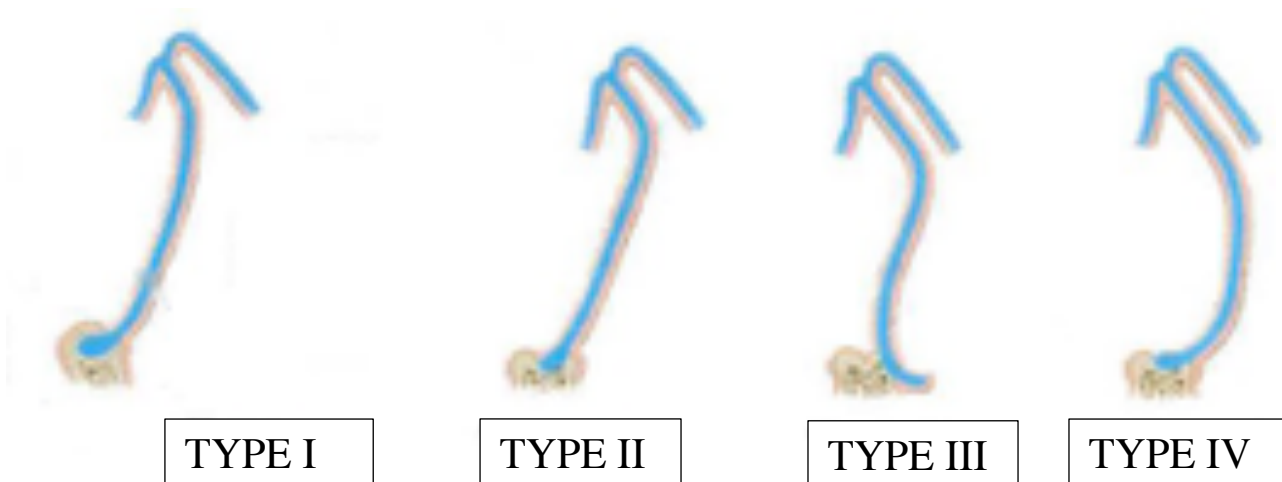


Figure 19 : Schéma montrant les différents types de déformations septales représentés par des flèches (Vanwijck et Bayet, 1999)

L'évaluation fonctionnelle s'attache à la ventilation nasale. L'observation du patient lors de la consultation mais aussi l'interrogatoire des parents et de l'enfant permettent facilement de poser un diagnostic de ventilation buccale. Un patient qui a un sommeil agité, ronfleur, la bouche ouverte au repos et qui se réveille fatigué avec soif excessive, a sûrement une ventilation orale (Bénateau et al. 2007).

Un bilan ORL complet permet lors de l'examen endonasal d'apprécier :

- i. la qualité des cicatrices des seuils narinaires et du plancher narinaire, la déformation de la cloison et du vomer, l'hypertrophie des cornets moyen et, surtout, inférieur, particulièrement du côté opposé à la fente dans la concavité septale,
- ii. la perméabilité transversale de la valve nasale avec cette bride soulevée comme un rideau par le bord antérieur de la cru latérale du cartilage alaire qui se rapproche de la convexité de la cloison. L'objectif du traitement est de rétablir la perméabilité des deux fosses (Talmant et Talmant, 2014).

#### IV.1.2. Région labiale

Les séquelles labiales, hormis la cicatrice qui est incontournable, sont le plus souvent d'origine iatrogène, liées à un mauvais choix technique ou à une malfaçon. Mais il ne faut jamais dissocier la lèvre du nez ; ainsi lors de l'évaluation de la lèvre, à la lumière du jour, la pointe du nez amenée en position anatomique normale peut révéler les déformations labiales réelles; la lèvre

est ensuite examinée au repos et lors des mimiques tel que le sourire, le sifflement... (Talmant et Talmant, 2014).

Les cicatrices sont les principales séquelles retrouvées au niveau labial. Lors de la correction primaire, les cicatrices sont camouflées dans l'ombre créée par le relief du nez. Dans la majorité des cas, elles sont un des éléments d'une déformation secondaire touchant toutes les structures de la lèvre et du nez. Le chirurgien intègre l'atténuation des cicatrices dans l'ensemble de la correction de la déformation labio-nasale (Moreira et al. 2014).

Dans certains cas, les cicatrices peuvent apparaître élargies ou rétractées du fait d'une tension anormale des différentes structures établies lors de la correction primaire (Anastassov et Chipkov, 2003). Les causes sont alors multiples (mauvais dessin pré-opératoire, résection cutanée trop généreuse, décollement prémaxillaire sous périoste et rapprochement musculaire insuffisant) (Vyas et Warren 2014). Pour contrer ces problèmes, la résection cutanée et muqueuse doit être prudente et les sutures réalisées sans tension (Vanwijck et al. 2007).

Des déformations structurelles de la lèvre, impactant sa hauteur et sa largeur, peuvent aussi apparaître. Ainsi la lèvre peut être longue, courte ou étroite. Cependant dans la majorité des cas, ces déformations structurelles sont relatives et souvent associées à une rétromaxillie (Paulus, 2014). Il faut donc établir un diagnostic précis de la déformation et évaluer le rôle du support osseux sous-jacent dans ces séquelles (Antonarakis et al. 2016).

Des déformations isolées des différents constituants labiaux peuvent aussi être observées. Elles touchent le vestibule, le vermillon, l'arc de Cupidon et/ou le philtrum (Laverde et al. 2016).

Ainsi, dans les fentes unilatérales totales, la lèvre supérieure, définie par une partie cutanée blanche périphérique et une partie muqueuse rouge centrale, est rétractée de part et d'autre de la « fente ». La hauteur de la lèvre, depuis la columelle jusqu'à l'arc de Cupidon, est diminuée. Le philtrum (structure anatomique caractérisée par un creux et des colonnes) perd sa morphologie triangulaire ou rectangulaire avec disparition du creux philtral (Anastassov et Chipkov, 2003).

L'arc de Cupidon peut être irrégulier ou interrompu (Greives et al. 2014).

L'épaisseur labiale reste importante, surtout sur le côté externe où la lèvre bombe en « verre de montre » (Smolka et al. 2008). Les déformations de la lèvre rouge (vermillon) observées se

caractérisent par un excès ou par un défaut avec un aspect dit en « siffleur » ou par une asymétrie du vermillon.

La muqueuse labiale au niveau de la berge interne peut être aplasique, sèche, écailleuse, par défaut du développement des glandes salivaires sous-jacentes (Veau, 1928).

Le vestibule labial doit être profond et libre de toute adhérence afin d'assurer une fonction labiale adéquate mais dans le cas des fentes, celui-ci peut être étroit avec la présence de brides muqueuses empêchant une fonction labiale correcte (Rautio et al. 2017).

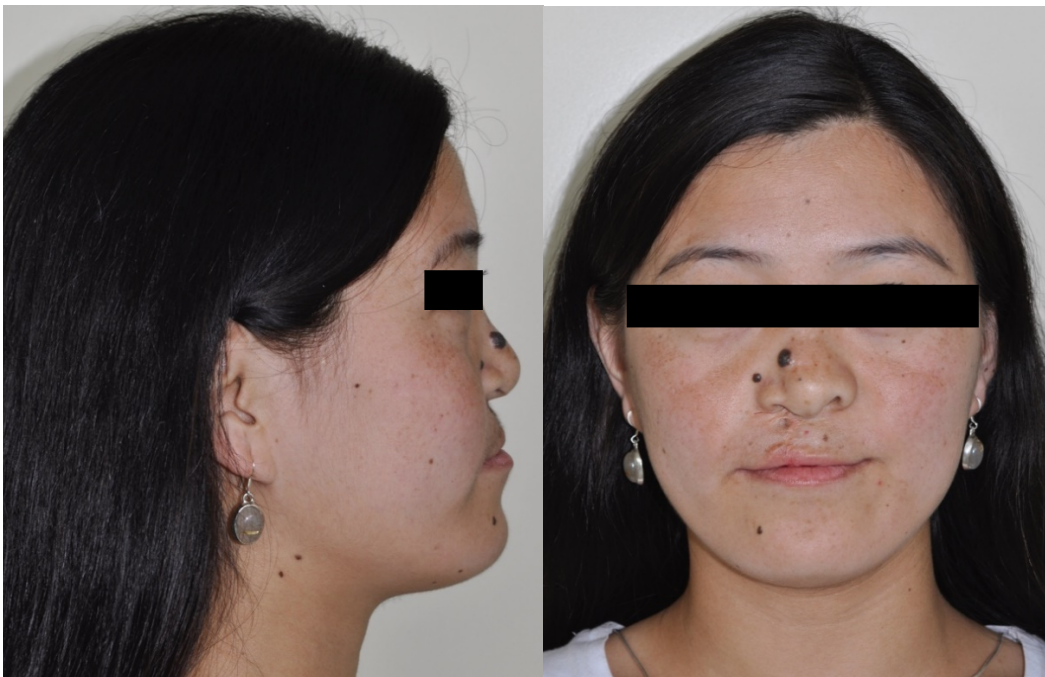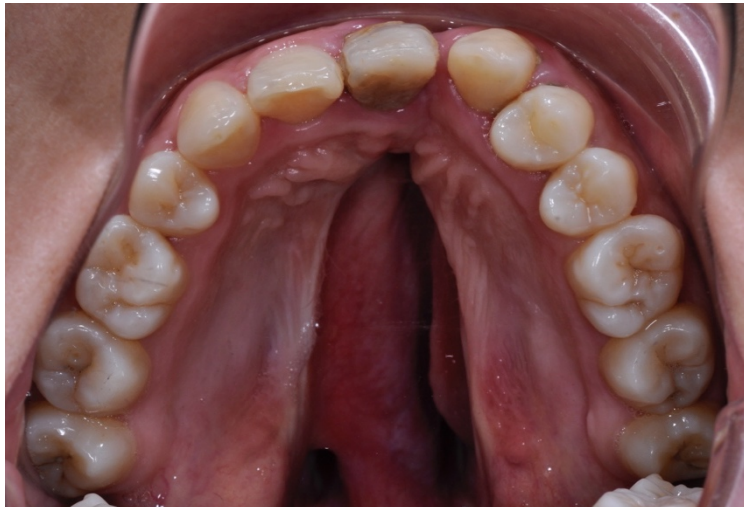Lorsque la décision d'une révision secondaire est prise, il faut bien examiner la lèvre supérieure car une reprise combinée labio-narinaire est bien souvent la meilleure option pour corriger le maximum de défauts (Talmant et Talmant, 2014).

#### IV.1.3. Région maxillaire

Le principal problème commun et fréquent de développement chez les patients porteurs de fente est l'hypoplasie maxillaire (Paulus, 2014). Elle est tridimensionnelle, mais le déficit de croissance le plus important se situe dans le sens antéro-postérieur responsable d'une rétromaxillie. Selon Delcampe, la forme clinique la plus retrouvée est une rétromaxillie avec insuffisance de croissance verticale du maxillaire associée à une rotation postérieure de la mandibule constituant une classe III d'Angle avec compensations dentoalvéolaires (Delcampe et al. 2007).

Selon Shaw, seuls 10 à 20% des patients opérés d'une fente sont traités uniquement par de l'orthodontie (Shaw et al. 2001). Mais, ces taux sont très variables dans la littérature allant de 6 à 48% (Delcampe et al. 2007). Ces écarts s'expliquent par les nombreuses techniques chirurgicales primaires et les différents calendriers thérapeutiques en fonction des services où a été réalisée la prise en charge primaire (Picard et al. 2007b). Certains auteurs mais aussi des chirurgiens en actions humanitaires ont constaté que les troubles de la croissance maxillaire sont rares chez les patients porteurs de fentes se présentant à l'âge adulte sans avoir bénéficié d'interventions « précoces » de réparation de cette anomalie (figure 19) (Ortiz-Monasterio et al. 1966).





*Figure 20 : Patiente âgée de 21ans, prise en charge initialement au Laos, n'ayant pas eu de prise en charge chirurgicale primaire de sa fente hormis la fermeture de la lèvre supérieure. Suivie dans le service de Chirurgie Maxillo-Faciale de l'hôpital Pitié-Salpêtrière. Vues : intrabuccale occlusale maxillaire, et extrabuccale profil et face.*

La chéilo-rhinoplastie primaire a pour certains auteurs une responsabilité dans la rétromaxillie car la lèvre supérieure cicatricielle constituerait un obstacle à la croissance normale (Bardach, 1990).

## **IV.2. Leur prise en charge chirurgicale**

Pendant longtemps, les séquelles naso-labiales n'ont été opérées qu'en fin de croissance, menant les équipes à une impasse car les séquelles nasales ont un impact sur la croissance faciale de l'enfant porteur de fente labio-alvéolo-palatine (Zbar et Canady 2011). L'approche fonctionnelle du Dr Talmant (Talmant et al. 2016a)(Vanwijck et al. 2007) doit rester le guide du traitement des déformations et dysfonctions résiduelles observées au cours de l'enfance. En effet, chez le sujet sain comme chez les patients porteurs de fentes, une ventilation orale pendant l'enfance laissera son empreinte sur la croissance faciale (Chkadua et al. 2016). Rétablir une ventilation nasale doit donc être une priorité (Delaire, 1978).

Les séquelles nasales sont encore difficiles à éviter complètement, malgré les progrès de la chéilo-rhinoplastie primaire et le port prolongé de conformateurs endonarinaires (Nakamura et al. 2009).

Il ne manque aucune structure, il faut remettre chacune à sa place pour retrouver une anatomie normale et une bonne fonction. Ce qui n'a pas été fait à la première tentative doit donc être retenté secondairement (Delaire, 1983).

La chéilo-rhinoseptoplastie secondaire peut être réalisée à 3 temps différents (Delaire 1978) :

- lors de la GPP vers l'âge de 5-6 ans,
- avant l'âge d'entrée en 6<sup>ème</sup>, vers 9-10 ans si l'enfant et ses parents ont une réelle demande esthétique d'amélioration
- en fin de croissance, vers 16 ans pour les filles et 18 ans pour les garçons, le plus souvent pour réparer le collapsus de l'aile du nez et la bascule du cartilage alaire.

L'objectif sera de reprendre la cicatrice initiale, de réaliser une révision labio-narinaire et une correction septale avec une conformation nasale de 4 mois (Talmant et al. 2007).

### **IV.2.1. La rhinoplastie secondaire**

Lors de la première consultation, l'analyse des doléances esthétiques et fonctionnelles du patient est primordiale (Rullo et al. 2006). Il est important de pouvoir juger les motivations, les attentes de même que l'état psychologique du patient ; les demandes irréalisables devront être raisonnées ou contre-indiquées d'emblée (Gary et Sykes 2016).

« Les chirurgiens spécialisés dans la correction labiopalatines vous diront qu'ils n'ont jamais opéré deux fentes identiques » (Talmant et al. 2018); en effet chaque technique est adaptée en fonction du patient (Agochukwu-Nwubah et al. 2019). De cette remarque, découle la nécessité d'une prise en charge chirurgicale des fentes par des chirurgiens spécialisés. Le résultat de la correction primaire sera supérieur et les corrections secondaires nettement réduites. Il est plus facile d'éviter une déformation secondaire que de la corriger (Bénateau et al. 2016c).

La séquelle nasale associée, à des degrés divers, la récurrence partielle de la déformation originelle et les conséquences cicatricielles et fonctionnelles des opérations précédentes. La plateforme osseuse a aussi une telle influence sur la morphologie labiale et nasale qu'il faut d'abord évaluer l'occlusion dentaire et les relations maxillo-mandibulaires. En effet, l'avancée du maxillaire permet de projeter le nez et d'améliorer sa forme. La chronologie pour corriger la déformation maxillaire dépend de l'âge du patient et de nombreux autres facteurs comme les conditions socio-économiques. Après la poussée de croissance de l'adolescence, il peut y avoir une indication d'ostéotomie de Lefort I, mais la correction simultanée de la déformation labionasale est un challenge bien difficile (Smolka et al. 2008). La correction en deux temps est plus performante et plus sûre.

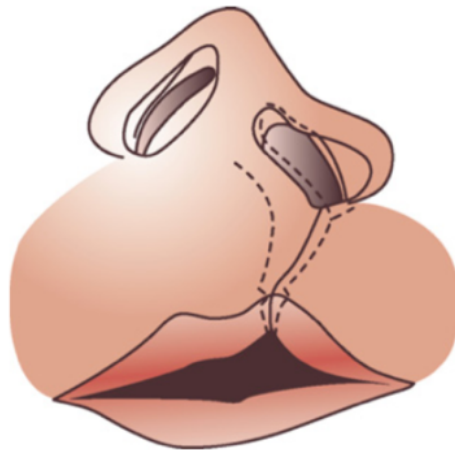
Les docteurs Talmant proposent des techniques chirurgicales ayant montré, par leur recul sur plusieurs années, de bons résultats à la fois esthétiques et fonctionnels et proposent de classer les rhinoplasties en 6 groupes (Talmant et al. 2018).

Dans cet exposé, nous ne détaillerons pas les différents protocoles opératoires, qui sont en général réadaptés par chaque équipe chirurgicale dans leurs protocoles personnalisés des fentes.

- *La révision labio-nasale complète*

La technique utilisée est la même que celle de la chéilo-rhinoplastie primaire, mais avec quelques modifications supplémentaires. La technique de base est la rotation du philtrum avec avancement latéral de Millard car la cicatrice finale est idéale (Wang et Madorsky 1999). La fente osseuse, les muscles et les cartilages du nez doivent être exposés par une large dissection sous-périostée et sous-périchondrale. Un seuil narinaire et un plancher nasal cicatriciels et rétractés peuvent être améliorés par un apport de tissus sous la forme de lambeaux en îlot récupérés sur l'excision volontairement élargie de la muqueuse labiale (Gounot et al. 1998). Les conformateurs endonarinaires qui permettent d'éviter toute rétraction cicatricielle sont ici indispensables. L'occasion de corriger la déformation septovomérienne est permise de par sa

large exposition (Hall et Precious 2013). Du côté de la fente, l'hypertrophie verticale du cornet inférieur (et parfois du cornet moyen, mais cela reste assez rare) doit être réduite ce qui permet de ramener le septum sur la ligne médiane et de préserver la perméabilité des fosses nasales. Les cartilages et os réséqués peuvent être utilisés comme apport de greffes (Morselli et al. 2012). Il est indispensable de réparer de manière aussi anatomique que possible les différents plans musculaires et de replacer le cartilage alaire (Delaire 1983).



*Figure 21 : Tracé des incisions labiales s'inspirant du principe de l'avancement latéral et de la rotation du philtrum de Millard, dont la cicatrice finale est idéale. (Talmant et al. 2007)*

- *Les petites séquelles résiduelles après reprise complète*

Les déformations les plus visibles disparaissent mais peuvent persister des petites imperfections. Le défaut le plus rencontré est la chute résiduelle du dôme narinaire ou encore une déformation en rideau du vestibule narinaire. Une révision nasale tertiaire peut être proposée, et la voie marginale sera privilégiée (Agarwal et Chandra 2012). Les docteurs Talmant parlent d'inviolabilité du triangle mou pour obtenir « un contour narinaire sans cicatrice et plus précis, plus mobile et naturel » (Talmant et al. 2007). A contrario, l'équipe de Tajima et Maruyama (Tajima et Maruyama 1977) l'utilisent sous forme d'un lambeau en U renversé.

- *La correction du dorsum*

La rhinotomie doit être réalisée avec doigté. En effet, une bosse volumineuse n'est réduite qu'après stabilisation de la projection de la pointe du nez. En cas de nez dévié avec cyphose

excessive, ou lorsqu'il est nécessaire de ré-axer et d'harmoniser le nez, une correction du dorsum peut être proposée (Nakamura et al. 2010). D'après les docteurs Talmant, il est impossible de prédire avec précision le degré de projection de la pointe du nez et de l'angle naso-labial qui va persister six mois à un an plus tard (Talmant et Talmant, 2014) ; c'est pourquoi la rhinoplastie destinée à harmoniser les proportions nasales ne doit être entreprise qu'en procédure tertiaire.

○ *La rhinoplastie par abord externe*

L'approche chirurgicale par voie cutanée n'est pas la meilleure voie d'abord pour exposer les déformations d'une fente car avec le temps les résultats se détériorent lorsque la peau s'atrophie et se rétracte laissant deviner les greffes trop rigides et des orifices narinaires souvent étroits (Talmant et al. 2007).

○ *Derniers raffinements*

Une asymétrie entre les lobules alaires peut persister le plus souvent lors de l'analyse du résultat final d'une rhinoplastie. Le lobule narinaire peut sembler plus petit du côté de la fente. La solution est de réduire le lobule du côté opposé à la fente juste 1mm au-dessus du sillon alogénien et alolabial (Talmant et Talmant 2014).

#### IV.2.2. La chéiloplastie secondaire

Les séquelles labiales sont souvent indissociables des séquelles nasales, elles sont prises en charge le plus souvent chirurgicalement dans le même temps, avec reprise globale de la chéilorhinoplastie selon la technique de Millard modifiée. Quelques séquelles labiales moins importantes peuvent être corrigées sans reprise globale et conjointe du complexe nez-lèvre (Pausch et al. 2013).

D'après Vanwick (Vanwijck et al. 2007) certains principes de précautions doivent être respectés pour obtenir une lèvre souple, symétrique et libre de toute adhérence :

- réaliser une chéilo-rhinoplastie primaire et non une chéiloplastie simple ;
- restaurer les sous-unités labiales : les sous-unités sont définies par des jonctions naturelles, les colonnes philtrales, et des ombres où les incisions peuvent être camouflées ;

- rétablir une anatomie normale des muscles labiaux, notamment le chef nasolabial de l'orbiculaire qui doit être remis en position anatomique ;
- créer un arc de Cupidon harmonieux et un vermillon équilibré.
- obtenir une légère éversion de la portion centrale de la lèvre supérieure.

Le but de la correction est à la fois fonctionnel et esthétique, et le choix du moment dépend en grande partie des répercussions psychologiques de la déformation chez l'enfant, et de sa motivation à être réopéré. L'objectif reste de réduire autant que possible le nombre d'interventions, donc la vraie difficulté est d'analyser les séquelles et les structures anatomiques qui sont à corriger (Nakamura et al. 2010). De plus, entre 2 et 6 ans, il faut se méfier des reprises du fait des risques de traumatismes locaux (chute, coups) particulièrement fréquents et imprévisibles à cet âge.

○ *Correction des cicatrices*

Certaines cicatrices du temps primaire sont considérées comme disgracieuses. Il est indispensable d'être patient car les cicatrices de l'enfance ont parfois tendance à se rétracter. Le meilleur moyen d'obtenir des cicatrices discrètes est de réaliser un traitement primaire bien mené, respectant les sous-unités, éviter les sutures sous-tension, réaliser les résections cutanées et muqueuses des fentes larges de manière prudente et après la reconstruction musculaire (Kim et al. 2017). L'incision de la technique de rotation-avancement (figure 22) de Millard (Millard, 1964) permet de respecter les grands principes préventifs énoncés par Vanwick (Vanwijck et al. 2007).

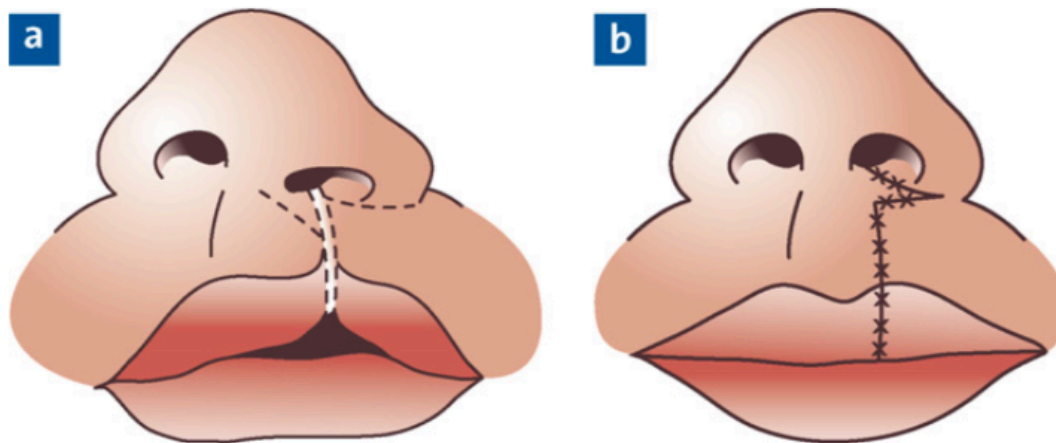


Figure 22 : Avancement-rotation selon Millard (a. tracé des lambeaux ; b. lambeaux transposés)

- *Correction d'une lèvre apparaissant trop longue (Talmant and Talmant 2014)*

Elle est rarement observée dans les cas de fentes unilatérales. Le diagnostic différentiel avec une rétromaxillie doit être fait avant tout engagement de chirurgie sur la lèvre. Si les supports dento-osseux sont adéquats, la lèvre peut être raccourcie par une des techniques suivantes : résection sous l'aile du nez, résection au-dessus du vermillon, résection sous l'aile du nez et au-dessus du vermillon, excision triangulaire de cicatrices transversales du philtrum, révision complète de la lèvre (Rioux et al. 2012a).

- *Correction d'une lèvre apparaissant trop courte*

Dans la majorité des cas, la brièveté est structurelle et touche à la fois la peau, le muscle et la muqueuse (Talmant et al. 2016). Cependant, la brièveté peut être relative due à un prémaxillaire éversé ou de hauteur anormale, ou à un vestibule lingual rétracté. Une reprise totale de la lèvre est proposée selon une des techniques suivantes : l'avancement-rotation de Millard (Millard et Morovic, 1998), la technique d'Onizuka (Onizuka, 1975), les plasties en Z sous le seuil narinaire (à éviter selon Vanwick), l'avancement en V-Y du philtrum est indiqué lorsque la lèvre est trop courte dans sa portion médiane (Rogers et al. 2014).

- *Correction d'une lèvre trop fine*

Une lèvre « trop fine » peut être relative et liée à une rétromaxillie, ou être la séquelle d'une résection trop généreuse des tissus mous lors de la réparation primaire. Dans ce dernier cas, une

solution est d'apporter du tissu labial. La meilleure source est la lèvre inférieure mobilisée selon le lambeau d'Abbé (Erol et al. 2007)(qui correspond à un transfert composite de peau, de muscle et de muqueuse, figure 23). Bien que ce lambeau soit parfois utile, il est à éviter car la lèvre inférieure a une texture et une pigmentation différentes de celles de la lèvre supérieure mais surtout la rançon cicatricielle au niveau de la lèvre inférieure peut être importante (Rousseau et al. 2013).



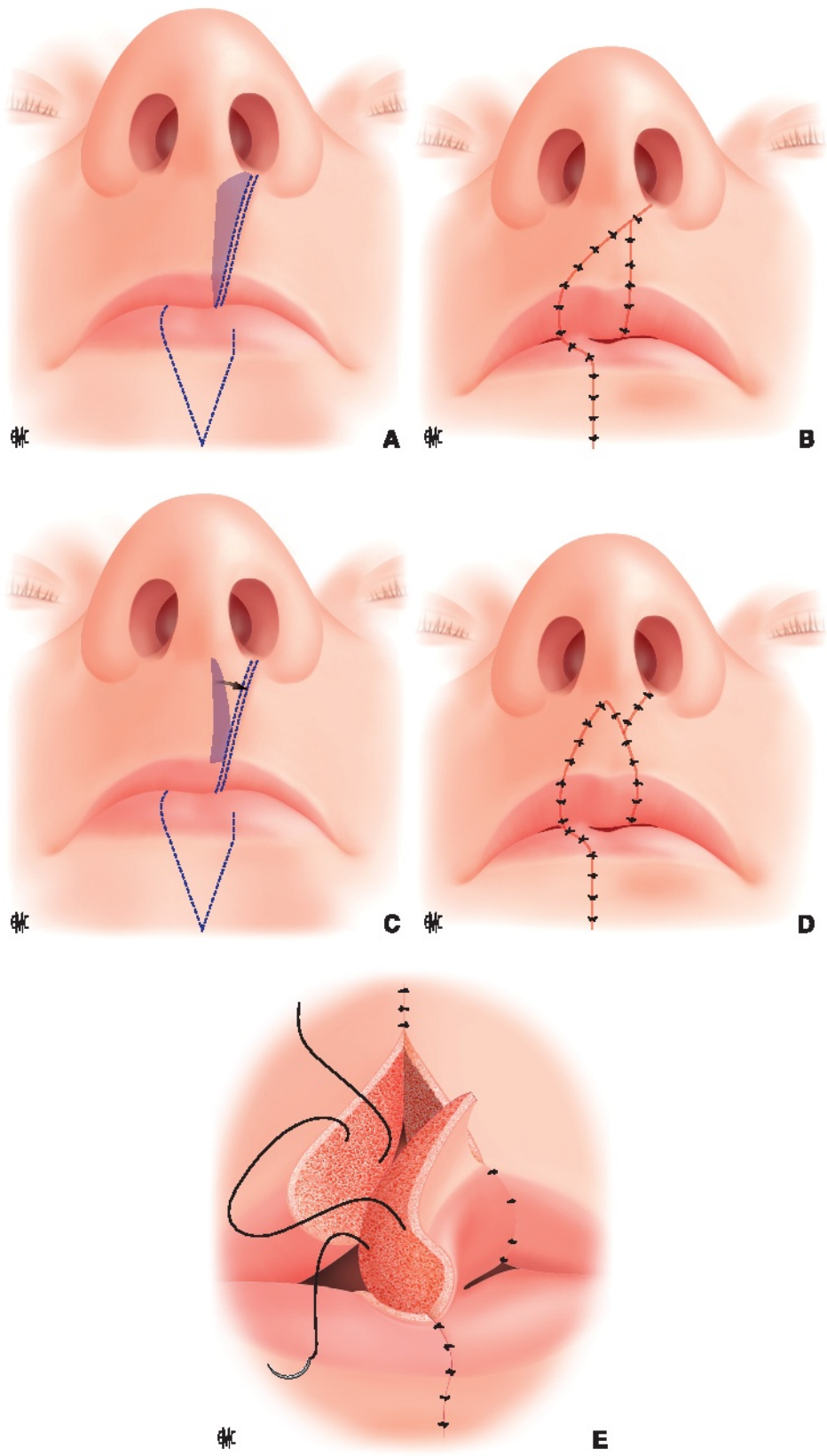


Figure 23 : Le lambeau d'Abbé (Talmant et al. 2012)

○ *Anomalies du vestibule labial*

Le vestibule labial doit être profond et libre de toute adhérence pour permettre une fonction labiale normale et faciliter le placement éventuel d'un appareil orthodontique. En cas de vestibule étroit, une intervention de vestibuloplastie doit être proposée. Son étiologie est iatrogène, issue d'une correction primaire inadéquate. Une bride légère peut être corrigée par une plastie en Z (Rees et al. 1966) tandis que la levée d'une bride plus importante peut nécessiter l'utilisation d'une greffe muqueuse associée ou non à des lambeaux locaux (vestibulaires ou palatins)(Horton et al. 1970).

○ *Déformations du vermillon*

- Par excès : une excision-suture simple, à grand axe horizontal, emportant la muqueuse et le plan des glandes sous-muqueuses est suffisante (Yotsuyanagi et al. 2018).
- Par défaut : c'est un défaut musculaire fréquent qui crée l'aspect « en siffleur » (Mitsukawa et Hosaka, 2008). Dans ce cas, une plastie des portions inférieures des muscles orbiculaires associée ou non à une révision complète de la fente permet de corriger la déformation (Vanwijck et al. 2007).
- Par excès et par défaut : cette double malformation crée une asymétrie importante et fréquente du vermillon. Il est nécessaire de rapprocher les trois plans labiaux pour corriger cette anomalie (Bonanthaya et al. 2016).

○ *Déformations de l'arc de Cupidon*

Toute irrégularité de l'arc de Cupidon attire le regard et stigmatise la malformation. L'excision-suture simple de la cicatrice avec (figure 24) ou sans plastie en Z est suffisante. Elle permet aussi d'éliminer des inclusions muqueuses dans la cicatrice cutanée (Kamakura et al. 1987).

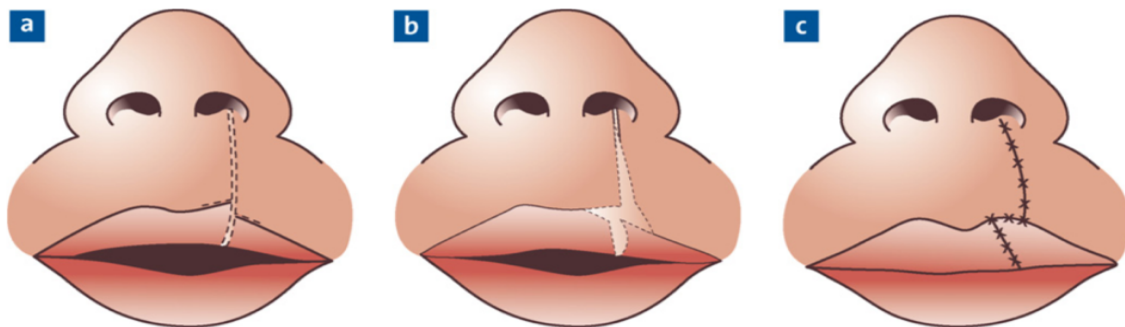


Figure 24 : Plastie en Z (Vanwijck et al. 2007)

- *Déformation du philtrum*

Le philtrum avec son creux et ses colonnes philtrales constitue une structure anatomique unique dont il faut respecter l'intégrité lors de la réparation primaire (Onizuka, 1975). Il est conseillé de réaliser une réparation complète de la lèvre selon la technique de rotation-avancement et de positionner les cicatrices dans les limites des sous-unités labiales (Rogers et al. 2014).

- *Déformation du muscle orbiculaire*

Schendel et Delaire ont montré qu'il existe une atrophie musculaire intrinsèque non neurogène (Schendel et Delaire, 1981). Cette myopathie peut être responsable de résultats fonctionnels médiocres malgré une correction adéquate de la lèvre. L'affaissement de la partie supérieure de la lèvre sous la narine peut être dû à une déficience de la partie supérieure du muscle orbiculaire. La concavité du muscle peut être comblée par une cicatrice locale désépidermée ou un lambeau musculaire. Des greffes de derme, de cartilage ou de graisse autologue « lipomodeling » (Patel et Hall, 2004) peuvent être réalisées chez les patients plus âgés.

#### IV.2.3. La distraction osseuse maxillaire

Une alternative à l'avancée maxillaire classique de Lefort I dans la correction initiale des hypomaxillies séquellaires des patients porteurs de fentes est la distraction ostéogénique maxillaire (Cheung et Chua 2006).

Les indications opératoires de cette chirurgie dite « intermédiaire et interceptive » réalisée chez l'enfant encore en cours de croissance sont aujourd'hui bien décrites et discutées (Ewing et Ross 1993).

Dès l'âge de 10ans, si le décalage squelettique est supérieur à 10mm, cette thérapeutique peut être proposée à l'enfant et sa famille. Elle peut également être évoquée en cas de nécessité psychologique pour l'enfant demandeur.

Elle n'exclut pas une chirurgie orthognatique classique ou une nouvelle distraction (dans les cas extrêmes : décalage squelettique supérieur à 6-8mm (Cohen et al. 1997) en fin de croissance pubertaire.

Les avancées maxillaires par cette technique peuvent aller jusqu'à 20mm (Deffrennes et al. 2016). Les tissus mous y compris cicatriciels sont entraînés par la distraction ce qui pourrait expliquer la diminution des récives (Cheung et Chua 2006) (Rioux et al. 2012a). La stabilité

s'explique aussi par la bonne qualité de l'os retrouvé en imagerie à la jonction ptérygomaxillaire (Kusnoto et al. 2001).

Une hypercorrection d'environ 10% est tout de même nécessaire du fait d'une récurrence du décalage à moyen terme. La contention doit être maintenue pendant une période de 3 à 12 mois (Roy et al. 2019). Elle se fait par un blocage intermaxillaire pendant 2 à 6 semaines puis par le port d'une gouttière d'intercuspidation ou par le port nocturne d'un masque de Delaire, avec traction par élastiques pendant 6 semaines supplémentaires.

Cheung et Chua en 2006, ont calculé une récurrence horizontale après distraction sagittale maxillaire de 8,24 % pour des avancées de 7 mm. Cependant, une étude du service de chirurgie maxillo-faciale de l'hôpital Trousseau, montre une stabilité post-distraction à long terme pour des avancées maxillaires de plus de 7mm (Picard et al. 2007a).

#### IV.2.4. La chirurgie orthognathique

Un traitement orthodontico-chirurgical est nécessaire pour 14 à 45% des patients présentant une rétromaxillie dans le cadre d'une fente labio-palatine (Shaw et al. 2001) (Enemark et al. 1990). L'un des principaux facteurs de cette croissance défavorable est la technique primaire (Lohmander et al. 2012). Il a été montré que les adultes porteurs de fentes non opérés ont une meilleure croissance que ceux qui ont été opérés (Talmant et al. 2007).

La chirurgie orthognathique est réalisée idéalement en fin de croissance. Les séquelles maxillaires affectent le maxillaire dans les trois plans de l'espace entraînant une rétromaxillie avec inframaxillie, une endomaxillie et une obliquité du plan occlusal avec déviation du milieu inter-incisif supérieur du côté de la fente (Kim et al. 2015). Cette dysmorphose a des répercussions sur les fonctions oro-faciales, l'occlusion dentaire et l'esthétique.

L'orthodontie pré-chirurgicale des patients avec séquelles de fente est basée sur les mêmes concepts que pour les patients sans séquelles de fente. Grâce à l'analyse qualitative du visage complétée par l'analyse céphalométrique, le chirurgien et l'orthodontiste évaluent l'esthétique faciale et déterminent le type de chirurgie à réaliser. L'objectif à atteindre est une occlusion dentaire stable dans le cadre d'une harmonie faciale fonctionnelle et esthétique. Pour certains auteurs, le remplacement de l'incisive latérale est privilégiée si elle est absente (agénésie, ou dysmorphique) afin d'obtenir à terme une longueur d'arcade compatible avec celle de l'arcade

mandibulaire, normaliser la version incisive et favoriser la fonction ventilatoire nasale (Paulus 2014).

Le geste chirurgical peut intéresser le maxillaire mais aussi la mandibule notamment en cas de prognathie mandibulaire vraie, d'excès vertical important, de décalage maxillo-mandibulaire important ou si les cicatrices palatines font craindre une récurrence (Delcampe et al. 2007).

- *Ostéotomie de Lefort I*

L'ostéotomie la plus usitée dans la correction de l'hypoplasie maxillaire est l'ostéotomie de Lefort I d'avancée maxillaire bien qu'une ostéotomie de Lefort II ou de Lefort III soit dans certains cas indiquée (Séblain et al. 2018) (Vigneron et al. 2015).

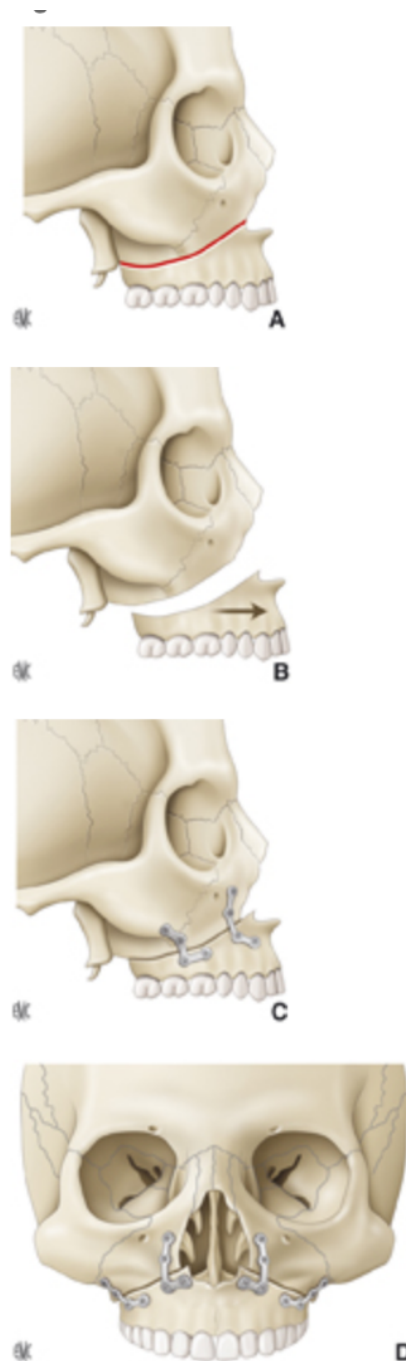
La technique chirurgicale est identique à celle décrite chez les patients sans fentes. Cependant, certaines particularités sont liées à la présence de la fente notamment la gestion de la vascularisation du bourgeon prémaxillaire dans le cas des fentes bilatérales ou la mobilisation du maxillaire en plusieurs fragments en cas d'union osseuse insuffisante. La contention de l'ostéotomie est ensuite maintenue par des miniplaques d'ostéosynthèse en titane (Saltaji et al. 2012).

Selon les auteurs, il existe un risque de récurrence notamment dans les sens sagittal et vertical lié au contexte de la fente, au passé chirurgical du patient et à l'importance du déplacement effectué (Cheung et al. 1994).

Une étude réalisée en 1998 montre un recul de 40% à cinq ans pour des avancées maxillaires moyennes de 3,9 mm, et de 22 % à deux ans pour des avancées maxillaires moyennes de 4,5 mm (Good et al. 2007).

Il n'a pas été montré de différence statistiquement significative entre les patients porteurs de fente uni ou bilatérale (Hirano et Suzuki 2001). De même, Heliövaara et al, dans une étude menée en 2001 chez des patients porteurs de fente unilatérale totale, évoquent une récurrence horizontale de 20,5% à un an post-opératoire pour une avancée moyenne de 3,9 mm (Heliövaara et al. 2001). Cette récurrence peut être due à la présence de tissus cicatriciels au niveau labial, jugal ou ptérygomaxillaire mais aussi à une instabilité occlusale post-opératoire (Moran et al. 2018).

Une altération de la fonction vélopharyngée est décrite après avancée maxillaire par chirurgie orthognathique ; son taux de survenue est supérieur par rapport à l'avancée maxillaire par distraction, du fait d'une possible adaptation locale des éléments musculaires vélopharyngés et adénoïdiens lors de l'avancée progressive (Cheung et Chua, 2006).



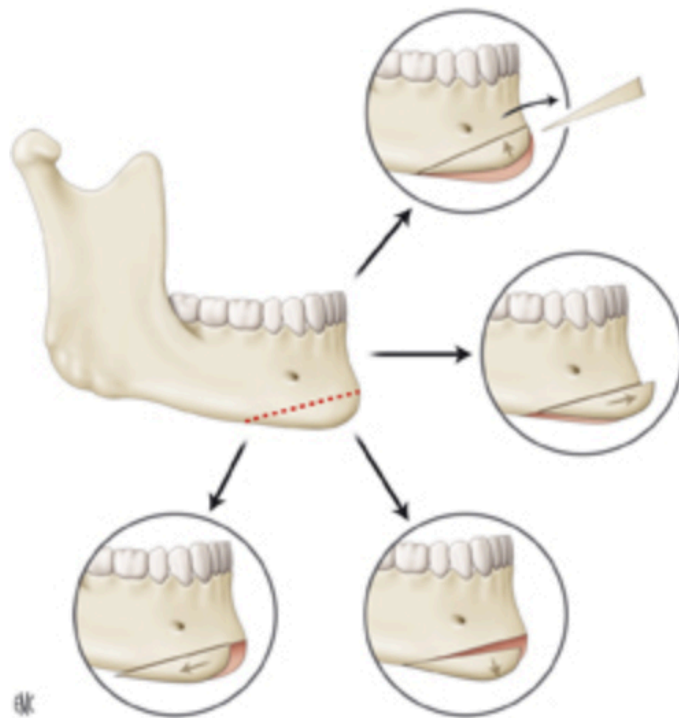
*Figure 25 : Mobilisations et ostéosynthèses conventionnelles du maxillaire (A à D)(Deffrennes et al. 2016)*

- *Ostéotomie sagittale mandibulaire*

Dans les cas de prognathisme vrai ou de rétrognathie maxillaire importante (supérieure à 12 mm), une ostéotomie mandibulaire peut aussi être indiquée. L'ostéotomie sagittale des branches montantes de Obwegeser-Dalpont-Epker est la plus utilisée (Talmant et al. 2016).

- *Génioplastie*

Tout comme pour les patients sans séquelles de fente, quand persiste une inoclusion labiale au repos en relation avec un excès vertical antérieur, une génioplastie de réduction de hauteur et ou d'avancée peut être indiquée. Elle permet de restaurer une compétence labiale non forcée garante d'un meilleur équilibre esthétique et d'une stabilité occlusale. On parle de génioplastie d'harmonisation esthétique. Cependant, l'indication ne doit pas être systématique car l'autorotation qui accompagne l'avancée maxillaire par ostéotomie de Lefort I peut suffire à rétablir un bon équilibre labial (Cheung et al. 1994)(Paulus, 2014).



*Figure 26 : Différentes modalités de mobilisation du segment génien ostéotomisé.(Deffrennes et al. 2016)*

## **V. Étude clinique**

Le nez et les lèvres sont deux structures anatomiques fortement affectées chez les patients porteurs de fentes labio-alvéolo-palatines pour lesquelles ils ont une forte demande esthétique. Les normaliser présente un véritable « challenge » pour l'équipe assurant leur prise en charge de la naissance jusqu'à l'âge adulte. Le principe de notre étude est d'analyser les modifications des tissus mous de la région naso-labiale des patients suivis et opérés dans le service de chirurgie maxillo-faciale et plastique de l'hôpital Necker - Enfants Malades, à Paris à partir de photographies.

Elle fait suite à une première étude réalisée dans le cadre de mon mémoire de spécialité en Orthopédie Dento-faciale

Tous les patients – ou leurs parents pour les patients de moins de 18 ans - ont donné leur consentement pour la participation à cette étude. Cette étude a été approuvée par le Comité d'Éthique de l'Hôpital Necker – Enfants Malades et la base de données a été déclarée à la CNIL (Commission Nationale de l'Informatique et des Libertés).

Il s'agit d'une étude observationnelle, descriptive, comparative, rétrospective et monocentrique (Hôpital Necker-Enfants Malades).

### **V.1. Objectifs**

L'objectif principal de cette étude est d'évaluer les modifications des tissus mous nasaux et labiaux, de face et de profil, à l'issue de chéilo-rhinoplasties secondaires chez les patients porteurs de fentes labio-alvéolo-palatines unilatérales totales non syndromiques.

L'objectif secondaire de cette étude est de caractériser l'anatomie des séquelles chirurgicales labio-narinaires des patients porteurs de fentes labio-alvéolo-palatines avant chéilo-rhinoplastie secondaire.

### **V.2. Matériels et méthode**

#### **V.2.1. Matériels**

##### *o Critères d'inclusion*

- Patients à partir de 8 ans
- Fente labio-alvéolo-palatine totale unilatérale



- Non syndromique
- Dossier photographique complet (photographies exo-buccales de face et de profil, pré- et post-opératoires)
- Chéilo-rhinoplastie secondaire à visée esthétique et/ou fonctionnelle
- Protocole de chirurgie primaire réalisé (protocole « Trousseau-Necker ») dans le service de chirurgie maxillo-faciale et plastique de l'hôpital Necker - Enfants Malades
  - o *Critères d'exclusion*
- Syndrome
- Dossier photographique incomplet ou non exploitable
- Reprise de chéiloplastie ou rhinoplastie pratiquée séparément
- Chirurgie primaire réalisée dans un autre centre que l'Hôpital Necker - Enfants Malades

Sur 254 dossiers sélectionnés appartenant au service de chirurgie maxillo-faciale et chirurgie plastique de l'hôpital Necker - Enfants Malades, grâce au logiciel Dr Warehouse (Garcelon et al. 2018) avec les mots clés « fentes » et « chéilo-rhinoplastie » et « secondaire », seulement 246 étaient consultables en ligne, 45 ont été inclus mais seulement 22 avaient un dossier photographique complet et exploitable en janvier 2019 (figure 27).

Ces 22 dossiers retenus représentent un groupe patient de 13 filles et 9 garçons, de 14 fentes labio-alvéolo-palatines gauches et 8 fentes droites (tableau 1).

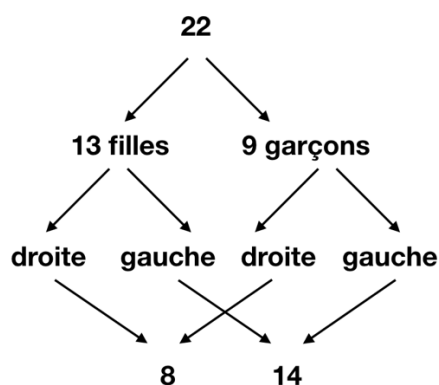


Figure 27 : Répartition des sujets inclus.

- Tableau 1 : Caractéristiques des patients inclus dans l'étude.

#	Sexe	Date de naissance	Diagnostic	TO	Age au TO (années)
1	F	16/11/1997	Fente G	2007	10
2	F	03/06/2000	Fente G	2009	9
3	F	03/12/1997	Fente G	2006	9
4	M	19/05/2001	Fente G	2017	16
5	M	13/06/2006	Fente D	2017	11
6	F	15/03/1999	Fente D	2008	9
7	F	30/06/2006	Fente D	2016	10
8	M	15/10/2001	Fente D	2017	16
9	F	28/09/2008	Fente G	2017	9
10	M	20/04/2009	Fente G	2017	8
11	F	23/05/1998	Fente G	2007	9
12	M	16/02/2001	Fente G	2015	14
13	M	20/03/2006	Fente G	2016	10
14	M	13/11/2007	Fente D	2017	10
15	M	25/11/2002	Fente G	2010	8
16	F	12/07/2007	Fente D	2017	10
17	F	15/08/2000	Fente G	2017	17
18	F	18/03/1996	Fente D	2006	10
19	F	22/03/2004	Fente G	2016	12
20	F	20/05/2005	Fente G	2016	11

21	F	15/11/2000	Fente D	2018	16
22	M	07/07/1991	Fente G	2015	24

Un groupe de sujets sains, non porteurs de fentes et n'ayant subi ni traumatisme facial, ni intervention maxillo-faciale correspondant aux mêmes critères d'âge et de sexe, a été choisi comme témoin rendant ainsi les deux groupes comparables.

Ces 77 témoins, 42 filles et 35 garçons, sont âgés de 8 à 24 ans, et n'ont jamais été traités orthodontiquement.

Des photographies de face et de profil ont été réalisées dans le service de chirurgie maxillo-faciale et plastique de l'hôpital Necker-Enfants Malades par le photographe médical, avec un appareil photographique numérique standard, à distance focale fixe.

Pour les photographies de profil, les patients sont positionnés au repos, orientés selon le plan de Francfort, oreilles visibles, devant un fond bleu.

Concernant les photographies de face, les patients présentent la ligne bi-pupillaire à l'horizontale. Les photographies de face des patients porteurs de fentes droites ont été inversées en miroir afin d'être transformées en fentes gauches pour l'étude.

Les photographies des témoins sont réalisées selon les mêmes critères.

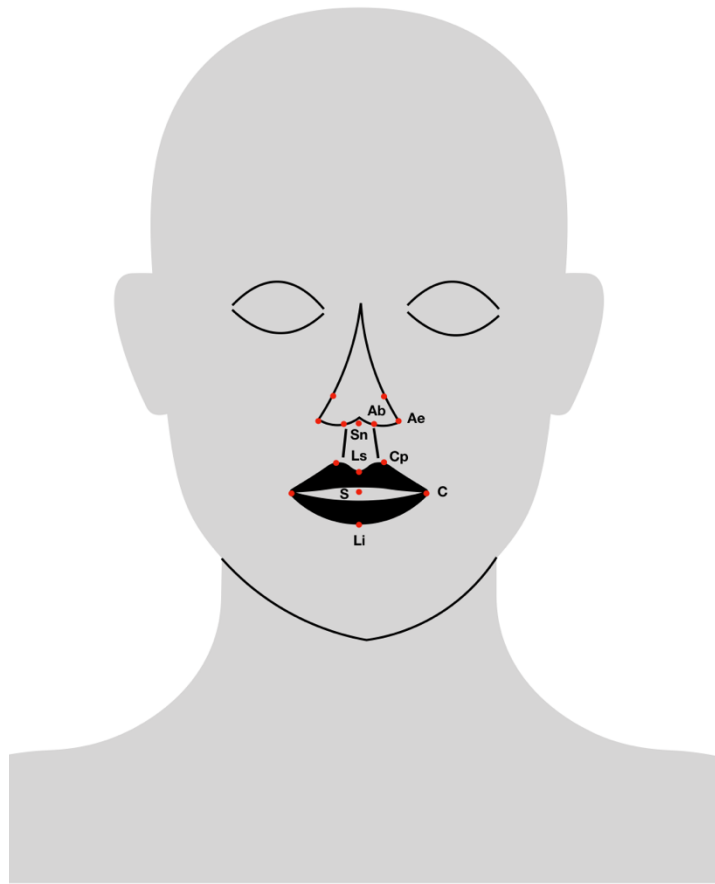
Les comparaisons anatomiques se feront à partir de points de repère faciaux déterminés sur les documents photographiques.

#### V.2.2. Méthode : les points de repère

Cette étude utilise le logiciel **Viewbox v. 4 (dHAL Software, Kifissia, Grèce)** qui est un logiciel généraliste d'orthodontie permettant le traitement d'images. Il permet de placer des points de repères cutanés puis de les relier en courbes pour en extraire leurs coordonnées en 2D (x ; y). Les photographies (pré et post-opératoires) des patients ainsi que des témoins ont été importées dans le logiciel pour marquage.

Tableau 2 : Liste des repères utilisés sur les photographies de face.

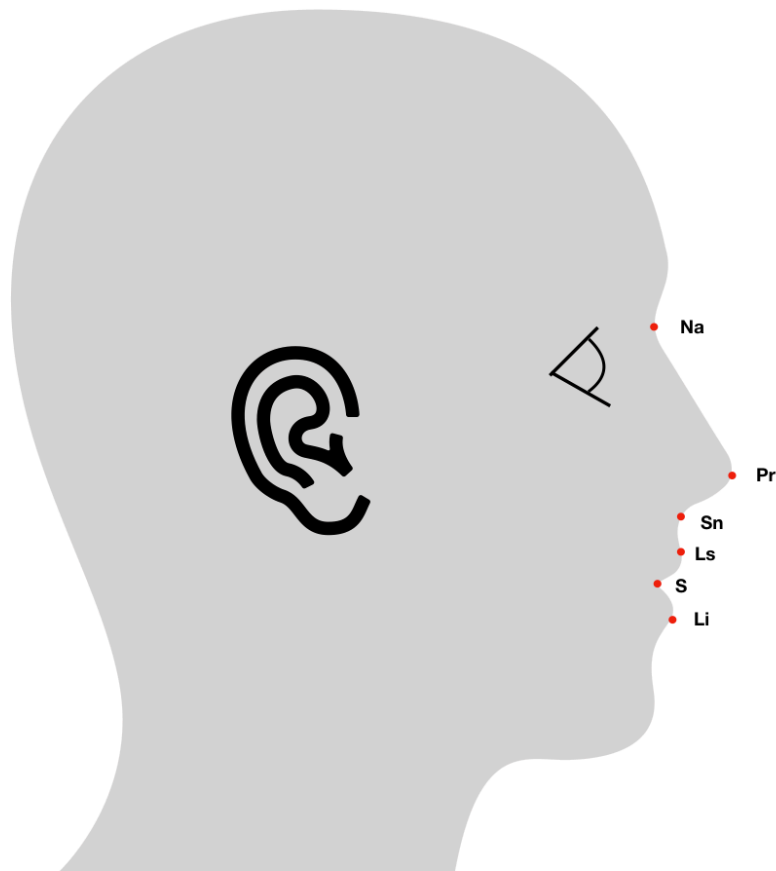
Numéros	Structure	Nom du repère	Description
1	Impaire	Na : nasion	Point le plus postérieur de la base du nez
2	Impaire	Prn : proéminence nasale	Point le plus antérieur du nez
3	Paire	Ae : point alaire	Point le plus extérieur de la convexité de l'aile du nez
4	Paire	Ab : base alaire	Point d'insertion de l'aile narinaire
5	Impaire	Sn : point sous-nasal	Point définissant la limite entre le nez et la partie cutanée de la lèvre supérieure
6	Impaire	S : stomion	Point situé au niveau de l'intersection de la fente inter labiale avec le plan sagittal médian
7	Paire	C : commissure labiale	Point de jonction de la lèvre supérieure et de la lèvre inférieure
8	Impaire	Li : point labial supérieur	Point situé à la jonction muco-cutanée de la lèvre supérieure (arc de cupidon)
9	Paire	Cp : crêtes philtrales	Extrémité côté labial des crêtes philtrales
10	Impaire	Li : point labial inférieur	Point situé à la jonction muco-cutanée de la lèvre inférieure



*Figure 28 : Repères placés sur la face. Ab : base alaire, Ae : point alaire, Sn : point sous-nasal, Ls : point labial supérieur, Cp : crête philtrale, S : stomion, C : commissure labiale, Li : point labial inférieur.*

*Tableau 3 : Liste des repères utilisés sur les photographies de profil.*

Numéros	Structure	Nom du repère	Description
1	Impaire	Na : nasion	Point le plus postérieur de la base du nez
2	Impaire	Pr : proéminence nasale	Point le plus antérieur du nez (pointe du nez)
3	Impaire	Sn : sous nasal	Point définissant la limite entre le nez et la partie cutanée de la lèvre supérieure
4	Impaire	Ls : labial supérieur	Point définissant la limite entre le nez et la partie cutanée de la lèvre supérieure
5	Impaire	S : stomion	Point situé au niveau de l'intersection de la fente inter-labiale avec le plan sagittal médian
6	Impaire	Li : labial inférieur	Point situé à la jonction muco-cutanée de la lèvre inférieure



*Figure 29 : Repères placés sur le profil. Na : nasion, Pr : proéminence nasale, Sn : point sous nasal, Ls : point labial supérieur, S : stomion, Li : point labial inférieur.*

### V.2.3. Morphométrie géométrique (Zelditch et al. 2012)

#### ○ *De la morphométrie traditionnelle à la morphométrie géométrique*

En anthropologie biologique, la morphométrie dite ‘traditionnelle’ se fonde sur la comparaison de distances linéaires et d’angles entre différents spécimens. Cette méthode comporte des inconvénients. Par exemple, il est possible d’obtenir le même jeu de données pour deux formes différentes si ces formes ne sont pas capturées par les points – choisis de manière subjective – par les concepteurs de l’étude. Par ailleurs, il est difficile de maîtriser l’influence de la taille sur les différences observées entre individus ou groupes. Le calcul de rapports permet en partie de régler le problème des différences de taille mais ces valeurs sont difficiles à analyser sur le plan statistique et exposent à l’introduction de nombreux biais.

La morphométrie géométrique permet la séparation des paramètres de taille et de forme selon l'équation « morphologie = taille + forme ». Il est alors possible d'analyser les différences réelles de forme en comparant des sujets de différentes tailles. L'avantage majeur de cette méthode concerne la conservation de la géométrie : elle permet la visualisation des différences de morphologie entre les individus et l'identification des régions anatomiques où des variations sont observées.

○ *Superposition Procruste*

Procruste (en grec ancien *Προκρούστης*, « celui qui martèle pour allonger ») était un bandit de l'Attique qui contraignait les voyageurs étrangers à s'allonger sur un lit d'acier, leur coupait les membres qui dépassaient, ou au contraire étirait les membres trop courts pour leur donner la dimension de son matelas.

La superposition Procruste généralisée (figure 30), basée sur la méthode des moindres carrés, a pour objectif l'étude de la distribution statistique des formes, en réduisant les objets étudiés à une même taille afin d'éviter les biais de mesures. Il s'agit d'une superposition semi-rigide qui se réalise en trois étapes :

- la **normalisation** : les formes modélisées avec l'ensemble des points repères sont mises à une taille unitaire – la taille « centroïde », qui est centrée sur un point assimilé au centre de gravité de chaque forme,
- la **translation** : les formes subissent une translation pour superposer leurs centres de gravité,
- la **rotation** : les formes subissent une rotation autour de leur centre de gravité jusqu'à ce que l'ajustement soit optimal, selon la méthode des moindres carrés (méthode mathématique de minimisation de distances entre des ensembles de points). Le but de cette étape de superposition est de minimiser la somme des carrés des distances entre tous les points-repères homologues des différents objets, et vise donc à ajuster au mieux les différents objets entre eux, afin de pouvoir les comparer



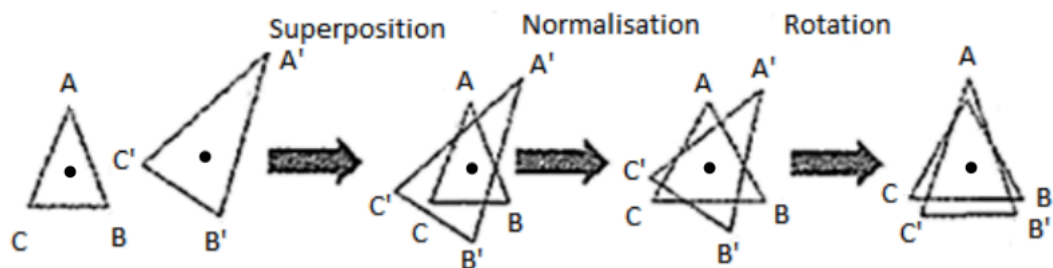


Figure 30 : Les 3 étapes de la superposition Procruste (d'après Evin et al., 2008).

Après la superposition Procruste, les points-repères sont décrits par de nouvelles coordonnées. Celles-ci (coordonnées ou résidus Procrustes) sont les variables qui seront analysées statistiquement ; elles contiennent la totalité des informations de conformation sur les spécimens disponibles à partir des points repères utilisés.

La 'distance' Procruste permet de quantifier les différences de forme entre deux conformations. Il s'agit d'une distance abstraite ne correspondant pas à une distance euclidienne, mesurée entre deux ensembles de points (chacun représentant une conformation propre). Ainsi, une grande distance signifie que les formes sont très différentes. A l'inverse, une distance nulle indique que les deux formes sont identiques.

#### V.2.4. Analyses statistiques

- *Matrice de covariance*

Après la superposition Procruste, une matrice de covariance a été générée afin de réaliser une analyse en composantes principales. Ces trois étapes ont été réalisées à l'aide du logiciel R (Bunn et Korpela 2018).

- *Analyse en composante principale (ACP)*

Une ACP est une analyse multivariée dont le but est de trouver des composantes qui maximisent la variance totale d'un ensemble de variables corrélées. Elle correspond de manière schématique à des régressions linéaires simultanées sur des données de grande dimension. Les composantes principales (CP) sont les axes qui couvrent la plus grande variation des données en ordre décroissant de représentation de la variance totale. Il s'agit donc ici de décomposer les

différences entre les patients fentes et les témoins en des composantes morphologiques qui expliquent au mieux comment passer d'une forme à l'autre.

- *Analyse de variance multivariée ou MANOVA (pour « multivariate analysis of variance »)*

Il s'agit d'un test statistique qui vise à déterminer si des facteurs qualitatifs ont des effets significatifs sur plusieurs variables dépendantes quantitatives prises collectivement. En cela, la MANOVA est donc une généralisation de l'analyse de la variance qui est univariée, c'est-à-dire qui ne porte que sur une seule variable dépendante. Le seuil de significativité est défini par  $p < 0,005$ .

- *Analyse discriminante canonique (CVA)*

C'est une technique statistique qui vise à décrire, expliquer et prédire l'appartenance à des groupes prédéfinis d'un ensemble d'observations à partir d'une série de variables prédictives. Le but est d'étudier les relations linéaires entre deux groupes de variables numériques observés pour un même ensemble d'individus

### **V.3. Résultats**

Dans cette thèse sont détaillés les résultats de l'analyse morphométrique du nez et des lèvres de face ainsi que de profil de 22 patients porteurs de fentes labio-alvéolo-palatines en pré et post-opératoire de chéilo-rhinoplasties secondaires ainsi que de 77 témoins.

L'analyse par composantes principales a montré que la différence de forme entre les 3 groupes était largement décrite par les 2 premières composantes.

- Nez de face

*Tableau 4 : Pourcentages de variance expliqués par chaque composante principale pour l'analyse du nez des fentes en pré et post opératoire de face.*

PC1	PC2	PC3	PC4	PC5	PC6	PC7	PC8	PC9	PC10
31%	21%	15%	7%	6%	4%	3%	3%	2%	2%

La première composante principale rend compte de 31% de la variance totale et la seconde de 21%. Les 9 premières composantes principales permettent d'expliquer près de 90% de la variance entre les fentes en pré- et post-opératoire.

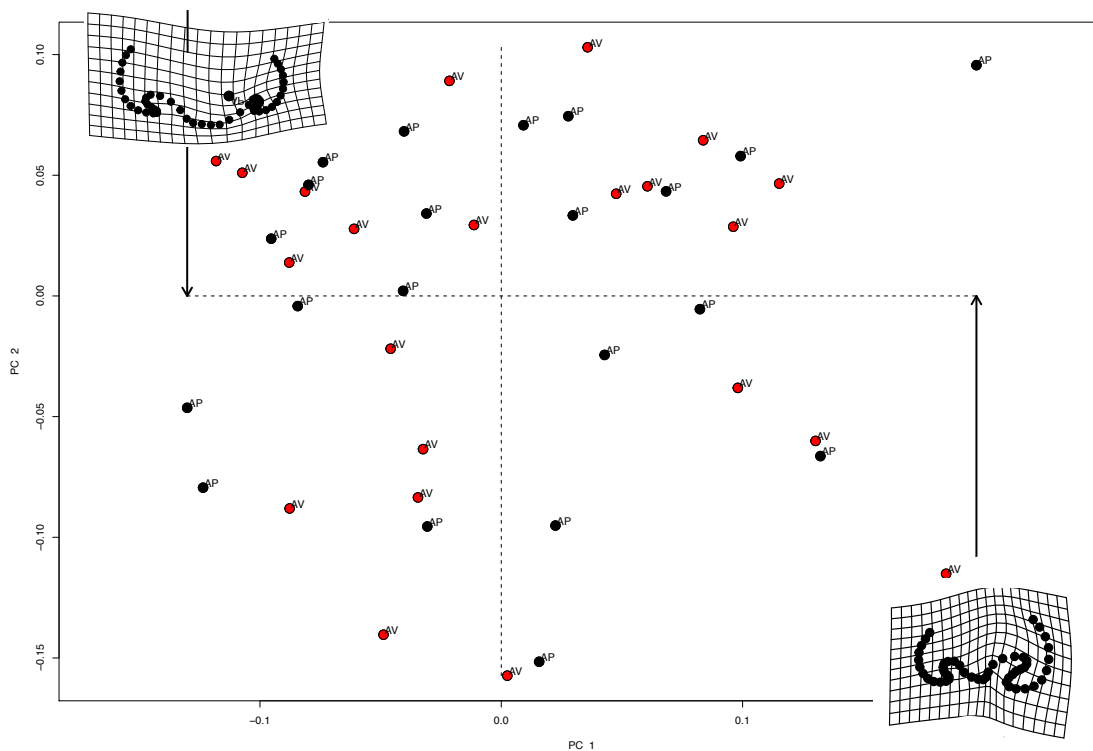


Figure 31 : Les deux premières composantes principales du nez des fentes avant et après chéilo-rhinoplastie secondaire. Les formes « extrêmes » sont reproduites sur les deux extrémités de l'axe 1.

On observe d'après la figure 31 sur la partie positive de l'axe de la PC1 (première composante principale) :

- un nez plus petit en taille
- une distance entre les ailes narinaires réduite
- une asymétrie plus marquée des deux ailes narinaires
- une pointe du nez plus étroite

Sur la partie négative de l'axe de la PC1 on observe :

- un nez globalement plus grand en taille et proportionnellement plus large
- une distance plus grande entre les ailes narinaires
- une pointe du nez plus projetée, aplatie et large

Le test MANOVA, dans ce cas, n'est pas significatif,  $p > 0,005$ . On ne peut donc pas conclure à une différence significative entre les nez de face de patients fentes avant et après la chéilo-rhinoplastie secondaire.

Tableau 5 : Pourcentages de variance expliqués par chaque composante principale pour l'analyse du nez des fentes de face en comparaison avec les nez témoins.

PC1	PC2	PC3	PC4	PC5	PC6	PC7	PC8	PC9	PC10
25%	22%	16%	7%	5%	4%	4%	3%	3%	2%

Les 10 premières composantes principales expliquent 90% de la variance pour les nez des fentes de face en comparaison avec les nez des témoins.

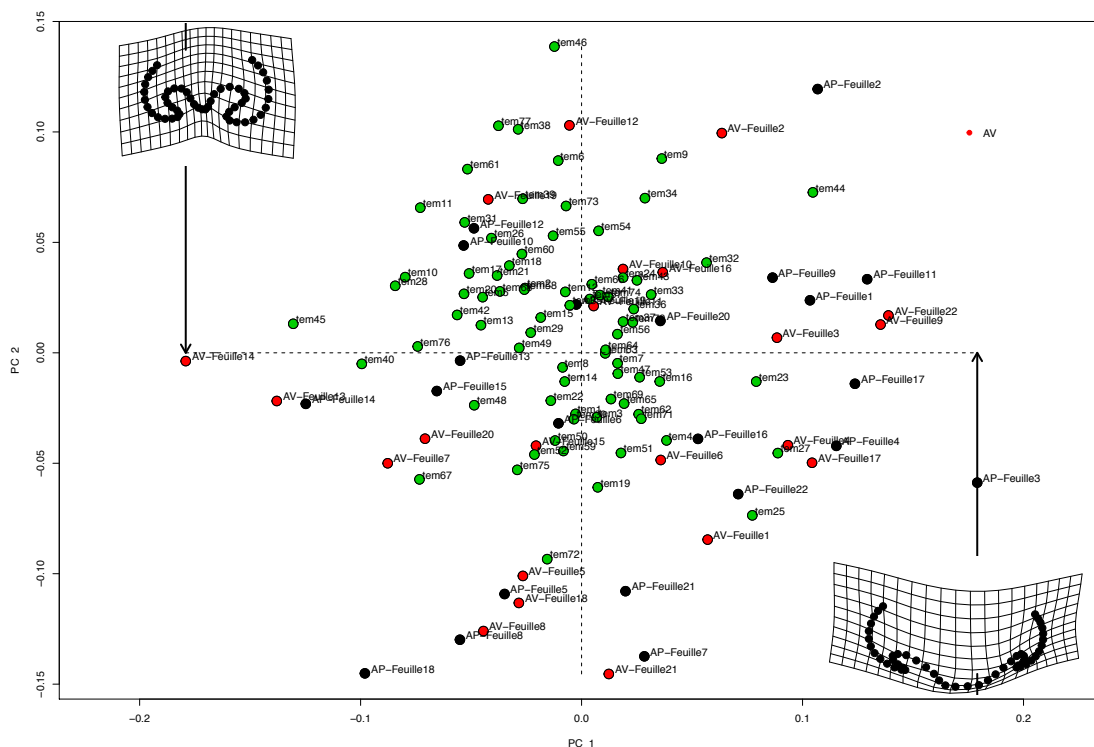


Figure 32 : Les deux premières composantes principales du nez de face des fentes en comparaison avec les nez témoins.

D'après la figure 32, on observe au niveau de la partie positive de la PC1 :

- un nez plus large, épaté
- des fosses nasales plus étroites, allongées dans la largeur du nez

- une symétrie des ailes narinaires
- une pointe du nez plane et large

Au niveau de la partie négative de la PC1, on note :

- un nez plus étroit
- des fosses nasales arrondies
- une pointe du nez pointue

Le test MANOVA est dans ce cas significatif ( $p < 0,005$ ). On peut donc conclure à une différence statistiquement significative entre les 3 groupes comparés.

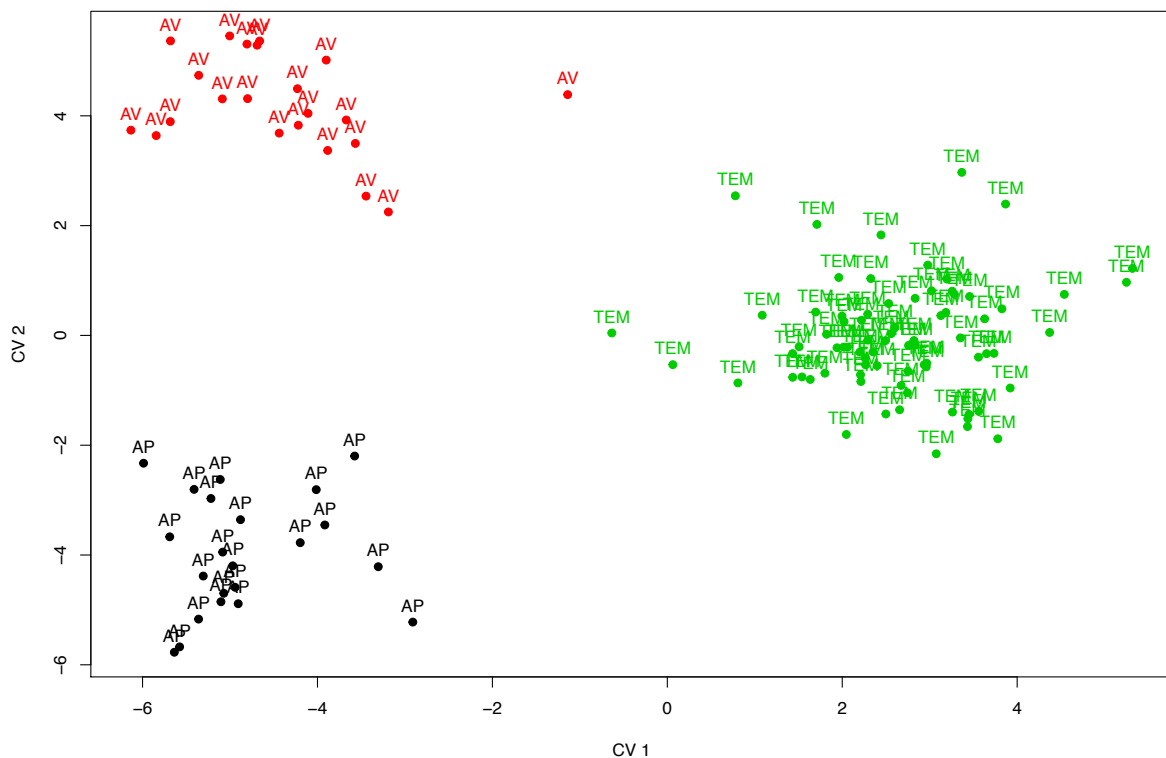


Figure 33 : CVA des nez de fentes en pré-opératoire (rouge), en post opératoire (noir) et des nez témoins (vert).

La figure 33 correspond à l'analyse discriminante canonique des 3 groupes comparés. On observe une séparation nette des témoins et des fentes (opérées ou non).

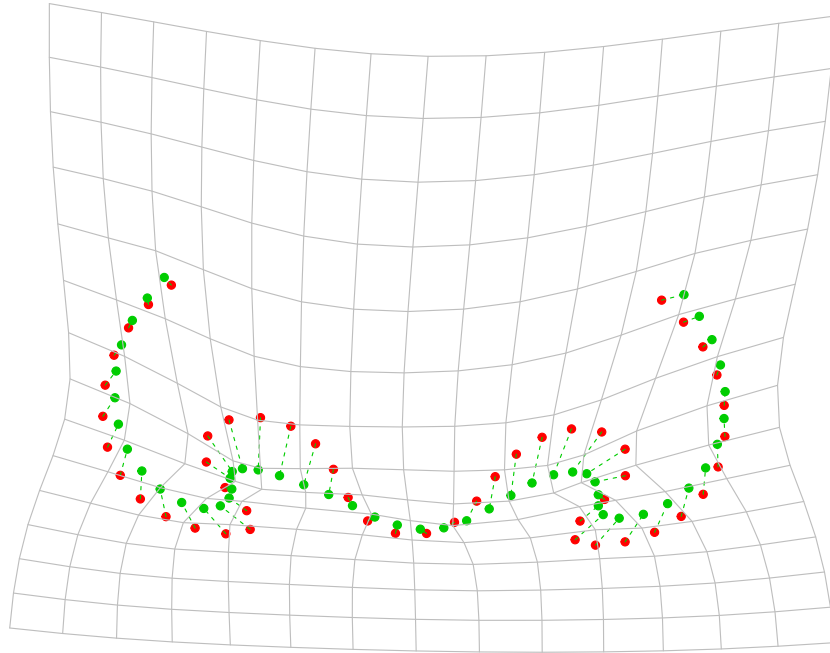


Figure 34 : Comparaison de la forme du nez des fentes (vert) comparé au nez témoin (rouge).

La figure 34 correspond à la différence morphologique maximale observée dans le jeu de données étudié. On peut noter la forme globale du nez des fentes par rapport au nez témoin :

- nez des fentes plus asymétrique au niveau des ailes narinaires
  - orifices narinaires plus étalées
  - pointe du nez moins marquée
- Lèvres de face

Tableau 6 : Pourcentages de variance expliqués par chaque composante principale pour l'analyse des lèvres des fentes de face.

PC1	PC2	PC3	PC4	PC5	PC6
42%	18%	11%	10%	7%	4%

Les 6 premières composantes principales permettent d'expliquer 90% de la variance. La première composante principale rend compte de 42% de la variance, et la seconde de 60%.

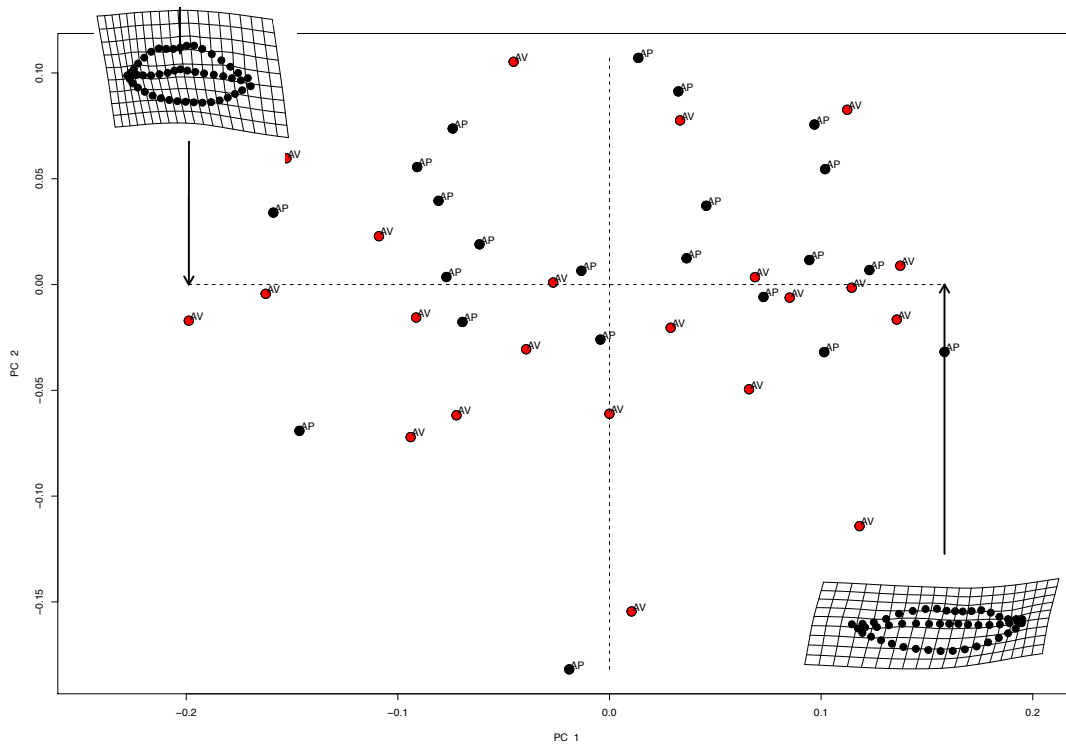


Figure 35 : Les deux premières composantes principales des lèvres des fentes avant et après chéilo-rhinoplastie secondaire.

La figure 35 permet de mettre en évidence une différence en épaisseur des lèvres.

Sur la partie positive de l'axe de PC1 on observe des lèvres plus fines, plus allongées dans la largeur.

Sur la partie négative de l'axe de PC1 on observe des lèvres plus épaisses et la lèvre supérieure est plus dessinée au niveau de l'arc de cupidon.

Le test MANOVA n'est pas statistiquement significatif dans ce cas ( $p > 0,05$ ) : on ne peut donc pas conclure à une différence significative entre les lèvres des fentes en pré et post opératoire de la chéilo-rhinoplastie secondaire.

Tableau 7 : Pourcentages de variance expliqués par chaque composante principale pour l'analyse des lèvres des fentes de face en comparaison avec les lèvres témoins.

PC1	PC2	PC3	PC4	PC5	PC6
36%	21%	17%	8%	5%	3%

Les 6 premières composantes principales permettent d'expliquer 90% de la variance.

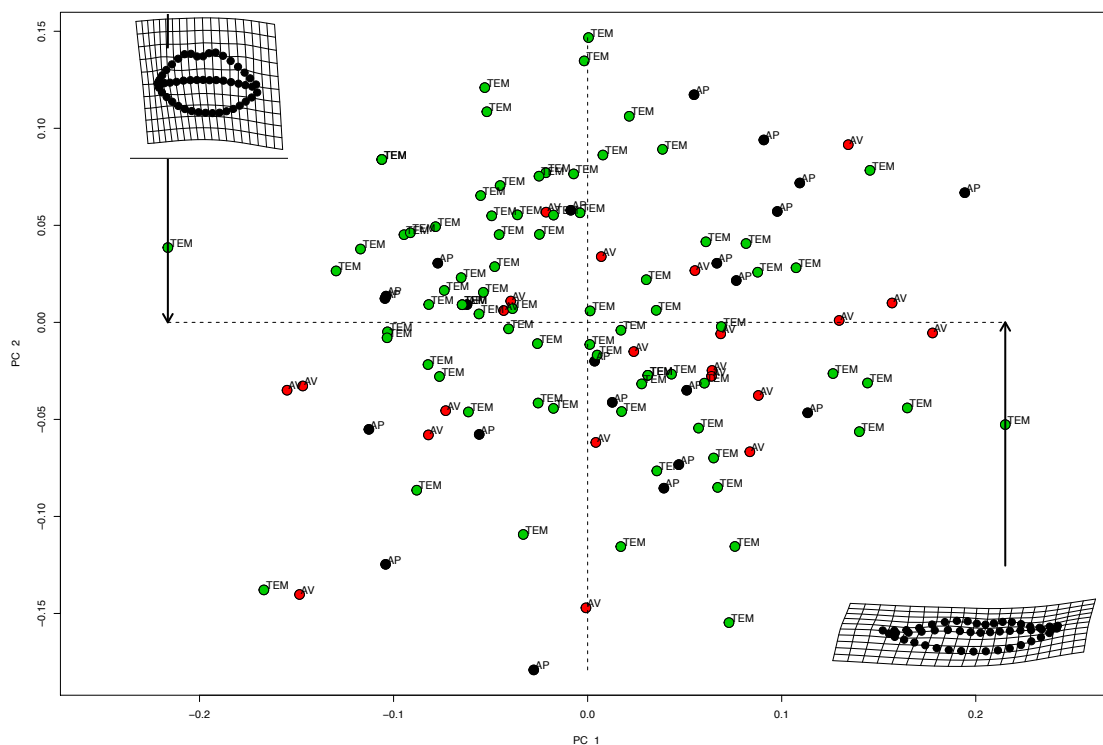
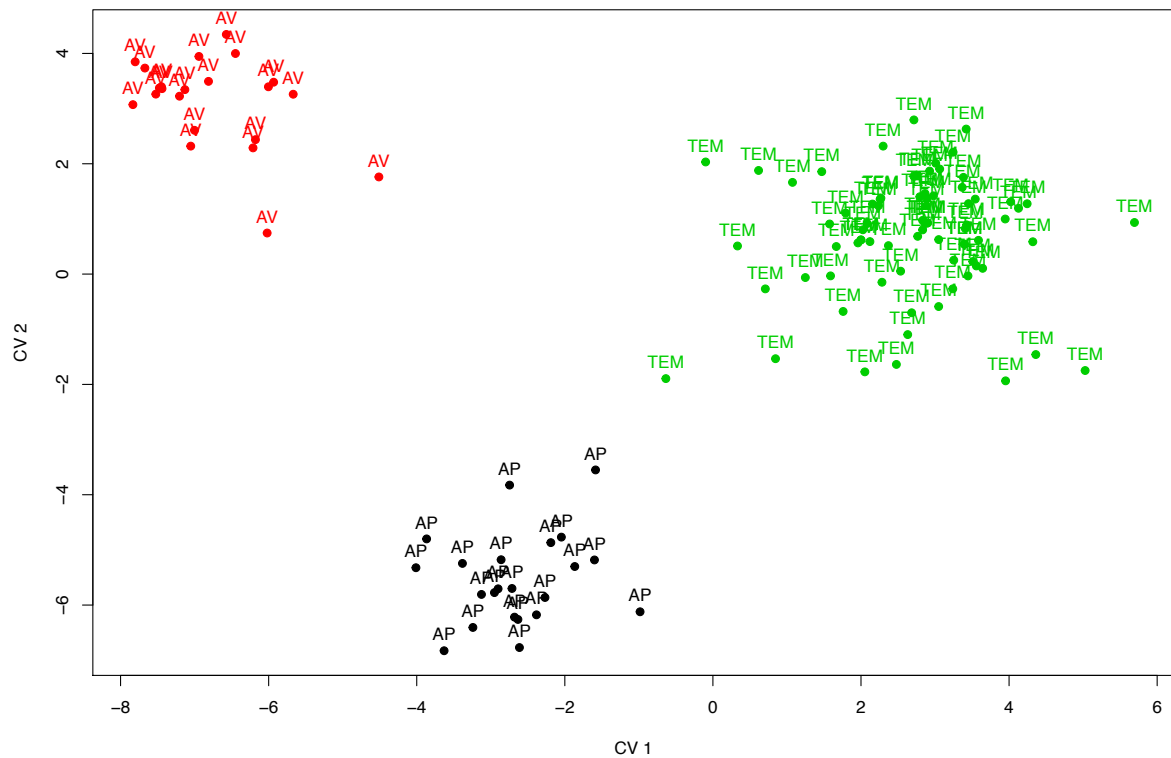


Figure 36 : Les deux premières composantes principales des lèvres de face des fentes en comparaison avec les lèvres témoins.

L'axe positif de PC1 sur la figure 36 représente une lèvre supérieure et inférieure plus fines et allongées dans la largeur, tandis qu'en axe négatif de PC1, on observe des lèvres plus épaisses, moins larges et un arc de cupidon bien marqué.





*Figure 37 : CVA des lèvres de fentes de pré-opératoire (rouge), en post-opératoire (noir) et des lèvres témoins (vert).*

La figure 37 correspond à l'analyse discriminante canonique des 3 groupes comparés. On observe une séparation nette des témoins et des fentes (opérées ou non).

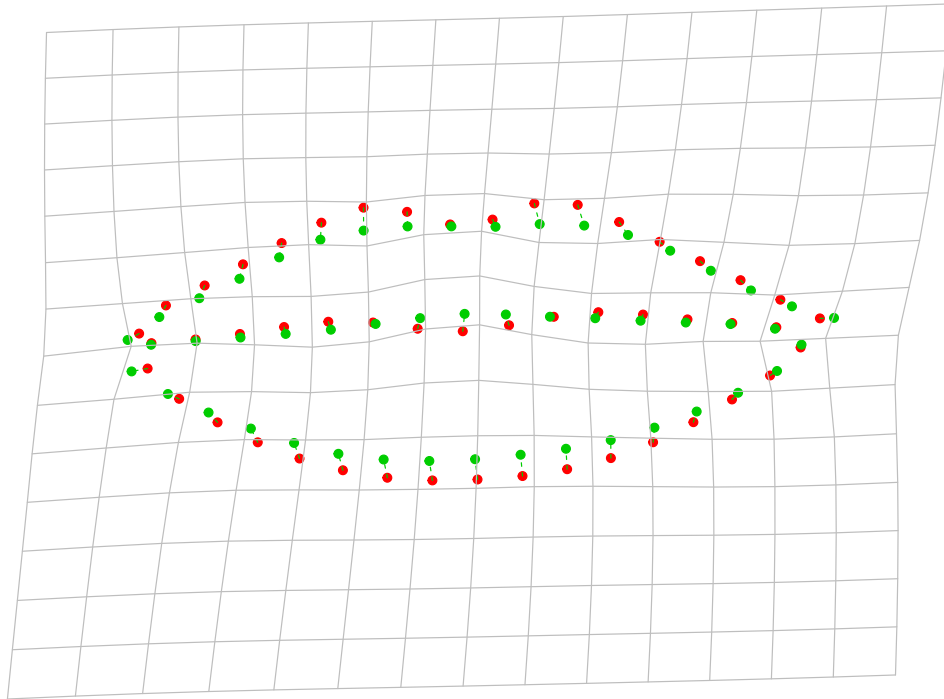


Figure 38 : Comparaison de la forme des lèvres de fentes (vert) par rapport aux lèvres des témoins (rouge).

La figure 38 correspond à la différence morphologique maximale observée dans le jeu de données étudié. On peut donc noter la forme globale des lèvres des fentes par rapport aux lèvres témoins. La forme des lèvres est quasiment superposable, on remarque cependant que les fentes ont des lèvres plus fines, un arc de cupidon moins marqué.

- Nez et lèvres de profil

Tableau 8 : Pourcentages de variance expliqués par chaque composante principale pour l'analyse des profils des fentes.

PC1	PC2	PC3	PC4	PC5	PC6	PC7
53%	15%	8%	7%	4%	2%	2%

Les 7 premières composantes principales permettent de séparer les profils de fentes en pré et post opératoire. La première composante principale rend compte de 53% de la variance, et la seconde de 15%.

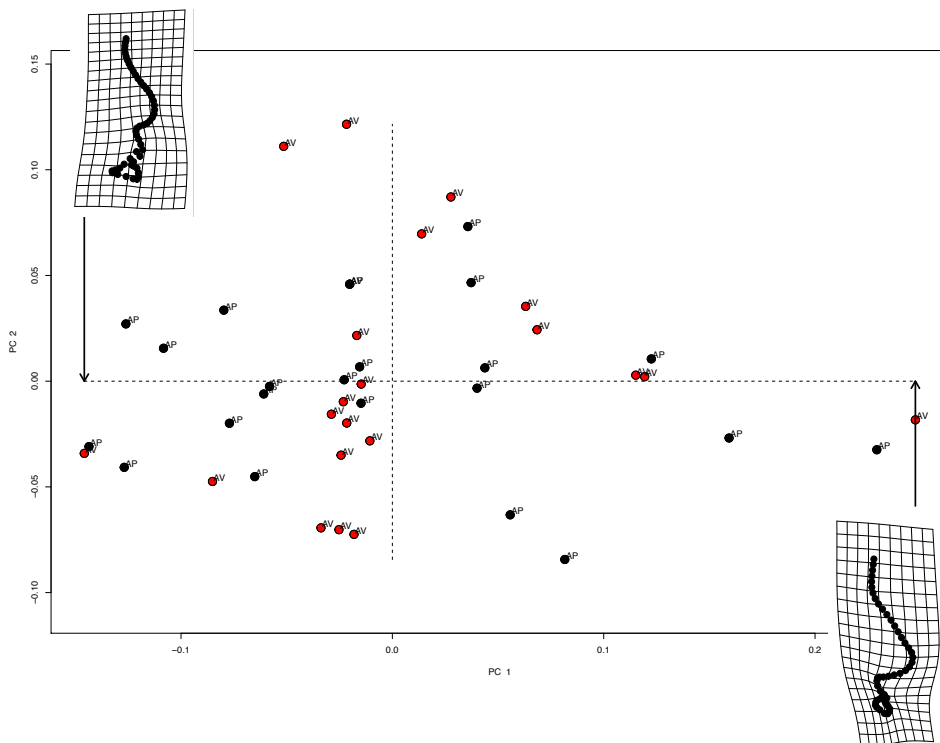


Figure 39 : Les deux premières composantes principales des profils de fentes avant et après chéilo-rhinoplastie secondaire.

D'après la figure 39, on observe sur la partie positive de l'axe de PC1 :

- un nez mieux dessiné avec une pointe du nez plus marquée
- une ensellure nasale plus droite
- des lèvres mieux dessinées, plus fines
- une lèvre supérieure plus courte

On observe sur la partie négative de l'axe de PC1 :

- un aplatissement de la pointe du nez
- une lèvre supérieure plus atypique avec discontinuités marquées

Le test MANOVA n'est pas significatif ( $p > 0,05$ ), on ne conclut donc pas à une différence significative entre les profils de fente pré- et post-opératoire.

Tableau 9 : Pourcentages de variance expliqués par chaque composante principale pour l'analyse des profils des fentes en comparaison avec les profils témoins.

PC1	PC2	PC3	PC4	PC5	PC6	PC7
57%	11%	9%	6%	4%	3%	2%

Les 7 premières composantes principales expliquent 90% de la variance concernant les profils. La première rend compte de 57% de la variance, et la seconde de 11%.

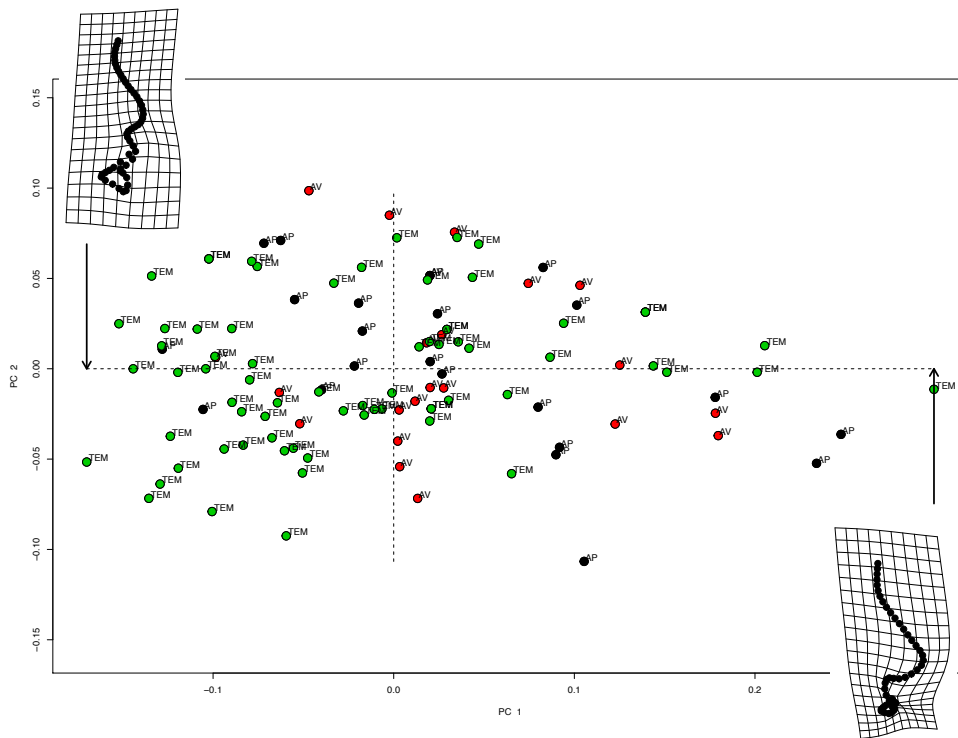


Figure 40 : Les deux premières composantes principales des profils des fentes en comparaison avec les profils témoins.

On observe sur la partie positive de l'axe de PC1, dans la figure 40 :

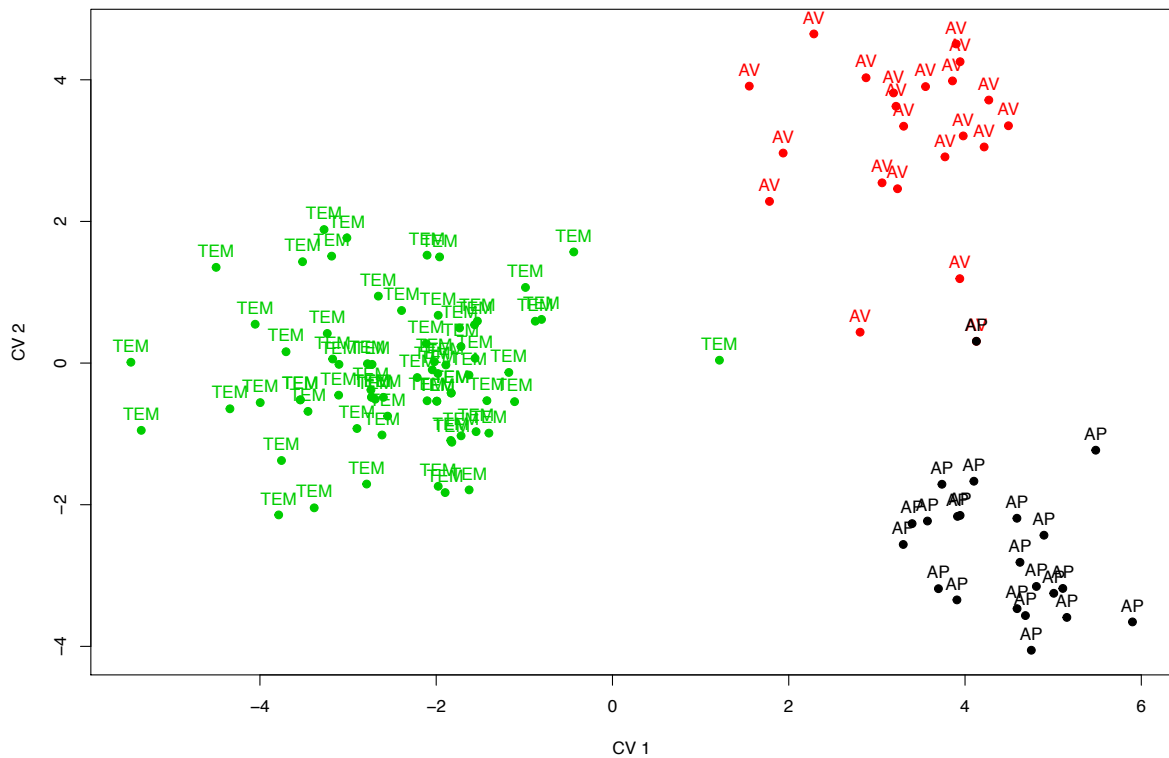
- un nez plus proéminent, mieux dessiné avec une pointe du nez plus marquée
- une ensellure nasale plus droite
- un angle naso-labial plus ouvert
- des lèvres très fines
- une lèvre supérieure plus courte

On observe sur la partie négative de l'axe de PC1 :

- un nez plus petit en hauteur

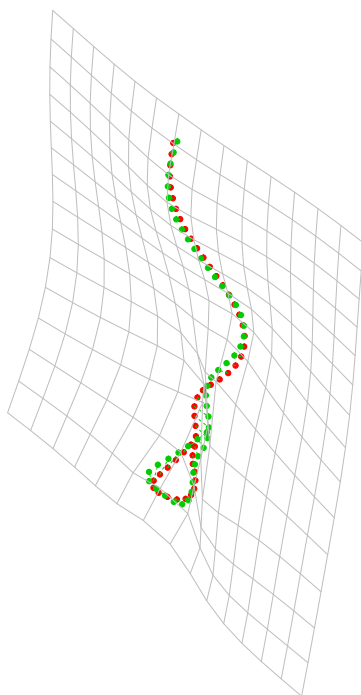
- un aplatissement de la pointe du nez
- des lèvres plus épaisses

Le test MANOVA est dans ce cas, significatif ( $p < 0,05$ ), on conclut donc à une différence significative entre les profils de fentes pré- et post-opératoire par rapport aux témoins.



*Figure 41 : CVA des profils de fentes en pré-opératoire (rouge), en post opératoire (noir) et des nez témoins (vert)*

La figure 41 correspond à l'analyse discriminante canonique des 3 groupes comparés. On observe une séparation nette des témoins et des fentes (opérées ou non).



*Figure 42 : Comparaison de la forme des profils de fentes (vert) par rapport aux profils des témoins (rouge).*

La figure 42 correspond à la différence morphologique maximale observée dans le jeu de données étudié. On peut donc noter la forme globale des profils des fentes par rapport aux profils témoins :

- les profils des fentes ont une pointe du nez moins marquée
- l'angle naso-labial des fentes est plus ouvert.

#### **V.4. Discussion**

L'analyse par morphométrie géométrique de notre cohorte a montré l'existence d'une différence entre témoins/état pré-opératoire et témoins/état post-opératoire. Mais la différence entre les états pré-opératoire et post-opératoire n'a pas pu être prouvée.

L'étude réalisée pour mon mémoire de spécialité présentait les mêmes résultats, avec un nombre de points recueillis moindre au niveau des structures qui nous intéressent (nez, lèvres, profil) mais globalement plus éparpillés car l'ensemble du visage était analysé (glabelle, yeux, tragion, menton...).

Le fait d'augmenter le nombre de points de repère, et de concentrer l'analyse sur les structures du nez, des lèvres et du profil a permis de modéliser leur forme globale de manière plus satisfaisante, mais ne permet pas de mettre en évidence les modifications liées à l'intervention. Nous ne pouvons donc répondre à notre objectif principal et secondaire.

L'existence d'une variabilité inévitable dans l'angle des prises de vue des photos de face et profil est une source de biais, dont rend probablement en partie compte la première composante principale de notre analyse. Cette hypothèse est confortée par la mise en évidence d'un allongement latéral du nez et des lèvres dans la première composante, ce qui pourrait correspondre aux différentes inclinaisons du visage lors de la prise des photographies de face. Cet important bruit dans les données explique probablement en partie, l'impossibilité de séparer les patients entre pré- et post-opératoire.

En bref, notre analyse en l'état montre que la décomposition des différences de forme en composantes principales permet de capter l'asymétrie liée à la fente, ainsi qu'une partie probable du bruit aux variations d'angle de prise de vue.

La solution principale serait d'augmenter le nombre de spécimens car l'étude de seulement 22 fentes est un petit échantillon pour permettre de faire ressortir une différence significative.

Une autre solution serait l'étude de l'influence de l'âge et du sexe sur la forme globale. En effet ; le potentiel de croissance propre à chacun selon l'âge de l'intervention et selon le caractère sexuel du patient peut influencer sur les résultats esthétiques de ces chirurgies.

La croissance secondaire du nez et des lèvres dans le temps (jusqu'à l'âge de 25ans) a également sûrement un impact sur les formes du nez et des lèvres opérés dans le même temps, en effet, il pourrait être judicieux de comparer les chéiloplasties et les rhinoplasties secondaires réalisées séparément.

Évaluer la perception subjective de la différence entre pré- et post-opératoire en montrant les photographies à des panels professionnels (orthodontiste, chirurgiens) permettrait d'aborder la notion d'esthétique et d'harmonisation plutôt que la notion de forme.

A moyen terme, cette étude sera poursuivie par l'inclusion d'images de surface en 3 dimensions, dont la collecte prospective a déjà commencé à l'Hôpital Necker - Enfants Malades.

## **VI. Conclusion**

La prise en charge des fentes labiopalatines unilatérales suit un calendrier thérapeutique précis à Paris dans le service de chirurgie maxillo-faciale et plastique de l'hôpital Necker-Enfants Malades. La remise en question de cette chronologie et des techniques utilisées est perpétuelle pour le bien des patients. L'objectif de ces analyses des séquelles ainsi que des résultats des chirurgies après cicatrisation est de guider voire d'améliorer les techniques chirurgicales de la prise en charge du nez et de la lèvre lors de chéilo-rhinoplasties secondaires des patients porteurs de fentes labio-alvéolo-palatines unilatérales.

Notre objectif devra toujours être de renforcer l'efficacité et la pertinence de notre approche de cette malformation complexe et multidisciplinaire. Pour cela, l'évaluation clinique des séquelles est primordiale : la meilleure technique chirurgicale n'aura de résultats que si son indication est bien posée et adaptée.

Il est indispensable d'encadrer l'enfant et sa famille au sein d'une équipe pluridisciplinaire, de leur apporter une écoute, un soutien psychologique et surtout d'être attentifs à leurs demandes. L'analyse objective des séquelles n'a de sens que lorsqu'elle est corroborée aux doléances du patient. Dans ce type d'approche, l'évaluation subjective, avec des critères personnels de beauté et d'harmonie doit être complémentaire des approches morphométriques.



## A. Bibliographie

- Abbott M-A. Cleft lip and palate. *Pediatr Rev.* 2014;35(5):177-81.
- Abramson ZR, Peacock ZS, Cohen HL, Choudhri AF. Radiology of Cleft Lip and Palate: Imaging for the Prenatal Period and throughout Life. *Radiographics.* 2015;35(7):2053-63.
- Abualfaraj R, Daly B, McDonald F, Scambler S. Cleft lip and palate in context: Learning from, and adding to, the sociological literature on long-term conditions. *Health (London).* 2018;22(4):372-88.
- Agarwal R, Chandra R. Alar web in cleft lip nose deformity: study in adult unilateral clefts. *J Craniofac Surg.* 2012;23(5):1349-54.
- Agochukwu-Nwubah N, Boustany A, Vasconez HC. Cleft Rhinoplasty Study and Evolution. *J Craniofac Surg.* 2019.
- Agrawal K. Cleft palate repair and variations. *Indian J Plast Surg.* 2009;42 Suppl:S102-109.
- Allori AC, Mulliken JB, Meara JG, Shusterman S, Marcus JR. Classification of Cleft Lip/Palate: Then and Now. *Cleft Palate Craniofac J.* 2017;54(2):175-88.
- Anastassov Y, Chipkov C. Analysis of nasal and labial deformities in cleft lip, alveolus and palate patients by a new rating scale: preliminary report. *J Craniomaxillofac Surg.* 2003;31(5):299-303.
- Anderl H, Hussl H, Ninkovic M. Primary simultaneous lip and nose repair in the unilateral cleft lip and palate. *Plast Reconstr Surg.* 2008;121(3):959-70.
- Antonarakis GS, Tompson BD, Fisher DM. Preoperative Cleft Lip Measurements and Maxillary Growth in Patients With Unilateral Cleft Lip and Palate. *Cleft Palate Craniofac J.* 2016;53(6):e198-207.
- Bardach J. The influence of cleft lip repair on facial growth. *Cleft Palate J.* 1990;27(1):76-8.
- Bénateau H, Diner P-A, Soubeyrand E, Vazquez M-P, Picard A. Maxillary sequelae in cleft patients. Causes of maxillary hypoplasia and possible prevention. *Rev Stomatol Chir Maxillofac.* 2007;108(4):297-300.
- Bénateau H, Veysseyre A, Brun CP-L, Cabouret D, Traoré H. Prise en charge chirurgicale primaire des fentes vélares, vélopalatines et alvéolaires. *Encycl Méd Chir - Médecine buccale.* 2016;[28-440-A-11].
- Bénateau H, Veysseyre A, Traoré H. Prise en charge chirurgicale primaire des fentes labiales. *Encycl Med Chir - Médecine buccale.* 2016;[28-440-A-10]
- Bennacer S, Petavy-Blanc A-S, Chauve J, Louafi S, Hanss J. Morphologie céphalique humaine. Données anthropométriques du vivant. *Encycl Méd Chir - Médecine Buccale.* 2008;[28-050-I-10]
- Berndorfer A. Basic principles of the Veau operation method. In memory of Victor Veau. *Acta Chir Plast.* 1969;11(2):175-7.
- Bernheim N, Georges M, Malevez C, De Mey A, Mansbach A. Embryology and epidemiology of cleft lip and palate. *B-ENT.* 2006;2 Suppl 4:11-9.
- Bonanthaya K, Rao DD, Shetty P, Uguru C. Correlation of vermilion symmetry to alveolar cleft defect in unilateral cleft lip repair. *Int J Oral Maxillofac Surg.* 2016;45(6):688-91.
- Boyles AL, DeRoo LA, Lie RT, Taylor JA, Jugessur A, Murray JC, et al. Maternal alcohol consumption, alcohol metabolism genes, and the risk of oral clefts: a population-based case-control study in Norway, 1996-2001. *Am J Epidemiol.* 2010;172(8):924-31.
- Bunn A, Korpela M. An Introduction to dplR. 2018;16.
- Calzolari E, Pierini A, Astolfi G, Bianchi F, Neville AJ, Rivieri F. Associated anomalies in multi-malformed infants with cleft lip and palate: An epidemiologic study of nearly 6 million births in 23 EUROCAT registries. *Am J Med Genet A.* 2007;143A(6):528-37.
- Carinci F, Rullo R, Farina A, Morano D, Festa VM, Mazzarella N, et al. Non-syndromic orofacial clefts in Southern Italy: pattern analysis according to gender, history of maternal smoking, folic acid intake and familial diabetes. *J Craniomaxillofac Surg.* 2005;33(2):91-4.
- Carmichael SL, Ma C, Tinker S, Rasmussen SA, Shaw GM, National Birth Defects Prevention Study. Maternal stressors and social support as risks for delivering babies with structural birth defects. *Paediatr Perinat Epidemiol.* 2014;28(4):338-44.
- Chanchole AR, Saboye J. The treatment of cleft lip, cleft palate and other dysmorphisms: the ideal technic and therapeutic reality. *Orthod Fr.* 2004;75(4):291-6.
- Cheung LK, Chua HDP. A meta-analysis of cleft maxillary osteotomy and distraction osteogenesis. *Int J Oral Maxillofac Surg.* 2006;35(1):14-24.

Cheung LK, Samman N, Hui E, Tideman H. The 3-dimensional stability of maxillary osteotomies in cleft palate patients with residual alveolar clefts. *Br J Oral Maxillofac Surg*. 1994;32(1):6-12.

Chkadua TZ, Ivanova MD, Brusova LA, Pogabalo IV, Rassadina AV, Savvateeva DM. Functional disorders in patients with lip and nose deformity after cheilorhinoplasty. *Stomatologia (Mosk)*. 2016;95(4):44-8.

Choudhary S, Cadier MAM, Shinn DL, Shekhar K, McDowall RAW. Effect of Veau-Wardill-Kilner type of cleft palate repair on long-term midfacial growth. *Plast Reconstr Surg*. 2003;111(2):576-82; discussion 583-585.

Chung CS, Myrianthopoulos NC. Factors affecting risks of congenital malformations. II. Effect of maternal diabetes on congenital malformations. *Birth Defects Orig Artic Ser*. 1975;11(10):23-38.

Cohen SR, Burstein FD, Stewart MB, Rathburn MA. Maxillary-midface distraction in children with cleft lip and palate: a preliminary report. *Plast Reconstr Surg*. 1997;99(5):1421-8.

Conessa C, Hervé S, Goasdoué P, Martigny E, Baudelle E, Poncet J-L. Insuffisance vélopharyngée. *Encycl Med Chir - Oto-rhino-laryngologie*. 2005.

Couly G, Gitton Y, Kverneland B, Benouaiche L. Embryologie et chirurgie embryologique des six fentes orales. *Encycl Med Chir - Médecine buccale*. 2014; [28-455-M-10].

Cuzalina A, Jung C. Rhinoplasty for the Cleft Lip and Palate Patient. *Oral Maxillofac Surg Clin North Am*. 2016;28(2):189-202.

Deffrennes G, Ferri J, Garreau E, Deffrennes D. Ostéotomies maxillo-mandibulaires : techniques chirurgicales et indications. *Encycl Med Chir - Techniques chirurgicales - Tête et cou*. 2016;[46-178]

Delaire J. Chronology of functional cheilorhinoplasty and orthodontics in the correction of labiomaxillary clefts. *Orthod Fr*. 1978;49:383-401.

Delaire J. Secondary functional cheilorhinoplasty. *Chir Pediatr*. 1983;24(4-5):328-36.

Delcampe P, Duret A, Peron J-M. Les séquelles maxillaires dans les fentes labioalvéolopalatovélaires. Place de la chirurgie orthognathique. *Rev Stomatol Chir Maxillofac*. 2007;108(4):306-12.

Ducreux M, Duvernay A, Malka G, Trouilloud P, Trost O. Labio-maxillo-palatal clefts: morphological and embryological aspects. *J Dentofacial Anom Orthod*. 2011;14(3):303.

Enato E, Moretti M, Koren G. The fetal safety of benzodiazepines: an updated meta-analysis. *J Obstet Gynaecol Can*. 2011;33(1):46-8.

Enemark H, Bolund S, Jørgensen I. Evaluation of unilateral cleft lip and palate treatment: long term results. *Cleft Palate J*. 1990;27(4):354-61.

Erol OO, Pence M, Agaoglu G. The Abbé island flap for the reconstruction of severe secondary cleft lip deformities. *J Craniofac Surg*. 2007;18(4):766-72.

Esenlik E, Bekisz JM, Gibson T, Cutting CB, Grayson BH, Flores RL. Preoperative Alveolar Segment Position as a Predictor of Successful Gingivoperiosteoplasty in Patients with Unilateral Cleft Lip and Palate. *Plast Reconstr Surg*. 2018;141(4):971-82.

Ewing M, Ross RB. Soft tissue response to orthognathic surgery in persons with unilateral cleft lip and palate. *Cleft Palate Craniofac J*. 1993;30(3):320-7.

Farronato G, Kairyte L, Giannini L, Galbiati G, Maspero C. How various surgical protocols of the unilateral cleft lip and palate influence the facial growth and possible orthodontic problems? Which is the best timing of lip, palate and alveolus repair? literature review. *Stomatologija*. 2014;16(2):53-60.

Fisher DM, Sommerlad BC. Cleft lip, cleft palate, and velopharyngeal insufficiency. *Plast Reconstr Surg*. 2011;128(4):342e-60e.

Friedlander L, Choquet R, Galliani E, de Chalendar M, Messiaen C, Ruel A, et al. Management of rare diseases of the Head, Neck and Teeth: results of a French population-based prospective 8-year study. *Orphanet J Rare Dis*. 2017;12(1):94.

Galliani E, Bach C, Vi-Fane B, Soupre S, Pavlov I, Trichet-Zbinden C, et al. Fentes labio-palatines : les Centres de Référence et de Compétence. Le principe du réseau de soins. *Arch Pediatr*. 2010;17(6):785-6.

Garcelon N, Neuraz A, Salomon R, Faour H, Benoit V, Delapalme A, et al. A clinician friendly data warehouse oriented toward narrative reports: Dr. Warehouse. *J Biomed Inform*. 2018;80:52-63.

Gary C, Sykes JM. Intermediate and Definitive Cleft Rhinoplasty. *Facial Plastic Surgery Clinics of North America*. 2016;24(4):487-94.

Gawrych E, Janiszewska-Olszowska J. Primary correction of nasal septal deformity in unilateral clefts during lip repair-a long-term study. *Cleft Palate Craniofac J*. 2011;48(3):293-300.

- Godenèche J, James I, Kraft T. Le TREFLE : prise en charge des fentes faciales jusqu'à l'alvéoloplastie secondaire précoce. *Rev Orthopédie Dento-Faciale*. 2011 Aug;45(3):319-37.
- Good PM, Mulliken JB, Padwa BL. Frequency of Le Fort I osteotomy after repaired cleft lip and palate or cleft palate. *Cleft Palate Craniofac J*. 2007;44(4):396-401.
- Gounot N, Cresseaux P, Lucas R, Breton P, Freidel M. Secondary rhinoplasty for unilateral cleft lip and palate. Review of the literature and 50 clinical cases. *Ann Chir Plast Esthet*. 1998;43(3):240-7.
- Granzow JW, Thaller SR, Panthaki Z. Cleft palate and toe malformations in a child with fetal methotrexate exposure. *J Craniofac Surg*. 2003;14(5):747-8.
- Greives MR, Camison L, Losee JE. Evidence-based medicine: Unilateral cleft lip and nose repair. *Plast Reconstr Surg*. 2014;134(6):1372-80.
- Hall BK, Precious DS. Cleft lip, nose, and palate: the nasal septum as the pacemaker for midfacial growth. *Oral Surg Oral Med Oral Pathol Oral Radiol*. 2013;115(4):442-7.
- Harkins CS, Berlin A, Harding RL, Longacre JJ, Snodgrass RM. A classification of cleft lip and cleft palate. *Plast Reconstr Surg Transplant Bull*. 1962;29:31-9.
- Heliövaara A, Ranta R, Hukki J, Rintala A. Skeletal stability of Le Fort I osteotomy in patients with unilateral cleft lip and palate. *Scand J Plast Reconstr Surg Hand Surg*. 2001;35(1):43-9.
- Hennoçq Q, Person H, Hachani M, Bertin H, Corre P, Gorbonosov V, et al. Quality of life and nasal splints after primary cleft lip and nose repair: Prospective assessment of information and tolerance. *J Craniomaxillofac Surg*. 2018;46(10):1783-9.
- Herkrath APC de Q, Herkrath FJ, Rebelo MAB, Vettore MV. Parental age as a risk factor for non-syndromic oral clefts: a meta-analysis. *J Dent*. 2012;40(1):3-14.
- Hirano A, Suzuki H. Factors related to relapse after Le Fort I maxillary advancement osteotomy in patients with cleft lip and palate. *Cleft Palate Craniofac J*. 2001;38(1):1-10.
- Horton CE, Adamson JE, Mladick RA, Taddeo RJ. The upper lip sulcus in cleft lips. *Plast Reconstr Surg*. 1970;45(1):31-7.
- James I. Prise en charge chirurgicale des fentes labio-palatines : anatomie, calendriers et techniques des différents centres de compétence français. *Arch Pediatr*. 2010;17(6):781-2.
- Kamakura L, Modolin M, Lodovici O. Reconstruction of Cupid's bow and labial philtrum, in deformities secondary to cheiloplasties. *Rev Paul Med*. 1987;105(2):112-5.
- Karsten A, Larson M, Larson O. Dental occlusion after Veau-Wardill-Kilner versus minimal incision technique repair of isolated clefts of the hard and soft palate. *Cleft Palate Craniofac J*. 2003;40(5):504-10.
- Kernahan DA, Stark RB. A new classification for cleft lip and cleft palate. *Plast Reconstr Surg Transplant Bull*. 1958;22(5):435-41.
- Kim JH, Lee IH, Lee SM, Yang BE, Park IY. Distraction osteogenesis and orthognathic surgery for a patient with unilateral cleft lip and palate. *Am J Orthod Dentofacial Orthop*. 2015;147(3):381-93.
- Kim MC, Choi DH, Bae SG, Cho BC. Correction of Minor-Form and Microform Cleft Lip Using Modified Muscle Overlapping with a Minimal Skin Incision. *Arch Plast Surg*. 2017;44(3):210-6.
- Kummer AW. Speech therapy for errors secondary to cleft palate and velopharyngeal dysfunction. *Semin Speech Lang*. 2011;32(2):191-8.
- Kusnoto B, Figueroa AA, Polley JW. Radiographic evaluation of bone formation in the pterygoid region after maxillary distraction with a rigid external distraction (RED) device. *J Craniofac Surg*. 2001;12(2):109-17; discussion 118.
- Laine-Alava MT, Murtolahti S, Crouse UK, Warren DW. Upper airway resistance during growth: A longitudinal study of children from 8 to 17 years of age. *Angle Orthod*. 2016;86(4):610-6.
- Latham RA. Maxillary development and growth: the septo-premaxillary ligament. *J Anat*. 1970;107(Pt 3):471-8.
- Laverde BLB, da Silva Freitas R, Nasser IJG. Assessment of Labionasal Structures in Patients With Unilateral Cleft Lip. *J Craniofac Surg*. 2016;27(1):78-81.
- Lohmander A, Friede H, Lilja J. Long-term, longitudinal follow-up of individuals with unilateral cleft lip and palate after the Gothenburg primary early veloplasty and delayed hard palate closure protocol: speech outcome. *Cleft Palate Craniofac J*. 2012;49(6):657-71.
- Maciel SP, Costa B, Gomide MR. Difference in the prevalence of enamel alterations affecting central incisors of children with complete unilateral cleft lip and palate. *Cleft Palate Craniofac J*. 2005;42(4):392-5.

- Martinot-Duquennoy V, Capon N. Synthèse de la prise en charge des fentes labiales et palatines par onze équipes francophones en 2001. *Ann Chir Plast Esthet.* 2002;47(2):166-71.
- McComb H. Primary correction of unilateral cleft lip nasal deformity: a 10-year review. *Plast Reconstr Surg.* 1985;75(6):791-9.
- McComb HK, Coghlan BA. Primary repair of the unilateral cleft lip nose: completion of a longitudinal study. *Cleft Palate Craniofac J.* 1996;33(1):23-30; discussion 30-31.
- Menezes R, Vieira AR. Dental anomalies as part of the cleft spectrum. *Cleft Palate Craniofac J.* 2008;45(4):414-9.
- Mercier J. Traitement des fentes congénitales labio-alvéolo-maxillaires et vélopalatines. *Encycl Med Chir - Pédiatrie - Maladies infectieuses.* 1998;[4-016-A-10].
- Mercier J. Gingivoplasty in labio-maxillary clefts. *Rev Stomatol Chir Maxillofac.* 2001;102(3-4):206-10.
- Millard DR. Refinements in rotation-advancement cleft lip technique. *Plast Reconstr Surg.* 1964;33:26-38.
- Millard DR. Earlier correction of the unilateral cleft lip nose. *Plast Reconstr Surg.* 1982;70(1):64-73.
- Millard DR, Morovic CG. Primary unilateral cleft nose correction: a 10-year follow-up. *Plast Reconstr Surg.* 1998;102(5):1331-8.
- Mitsukawa N, Hosaka Y. Secondary correction of deformities of the vermilion with exposed oral mucosa after cleft lip repair. *J Craniofac Surg.* 2008;19(5):1370-3.
- Moran I, Virdee S, Sharp I, Sulh J. Postoperative Complications Following LeFort 1 Maxillary Advancement Surgery in Cleft Palate Patients: A 5-Year Retrospective Study. *Cleft Palate Craniofac J.* 2018;55(2):231-7.
- Moreira I, Suri S, Ross B, Tompson B, Fisher D, Lou W. Soft-tissue profile growth in patients with repaired complete unilateral cleft lip and palate: A cephalometric comparison with normal controls at ages 7, 11, and 18 years. *Am J Orthod Dentofacial Orthop.* 2014;145(3):341-58.
- Morselli PG, Pinto V, Negosanti L, Firinu A, Fabbri E. Early correction of septum JJ deformity in unilateral cleft lip-cleft palate. *Plast Reconstr Surg.* 2012;130(3):434e-41e.
- Mossaad A, Badry TE, Abdelrahman M, Abdelazim A, Ghanem W, Hassan S, et al. Alveolar Cleft Reconstruction Using Different Grafting Techniques. *Open Access Maced J Med Sci.* 2019;7(8):1369-73.
- Mossey P. Epidemiology underpinning research in the aetiology of orofacial clefts. *Orthod Craniofac Res.* 2007;10(3):114-20.
- Mossey PA, Modell B. Epidemiology of oral clefts 2012: an international perspective. *Front Oral Biol.* 2012;16:1-18.
- el-Motayam AM, Gridly MM. Teratogenic effect of anticoagulant drug « Warfarin » on the development of the palate. *Egypt Dent J.* 1990;36(1):55-64.
- Nakamura N, Okawachi T, Nishihara K, Hirahara N, Nozoe E. Surgical technique for secondary correction of unilateral cleft lip-nose deformity: clinical and 3-dimensional observations of preoperative and postoperative nasal forms. *J Oral Maxillofac Surg.* 2010;68(9):2248-57.
- Nakamura N, Sasaguri M, Nozoe E, Nishihara K, Hasegawa H, Nakamura S. Postoperative nasal forms after presurgical nasoalveolar molding followed by medial-upward advancement of nasolabial components with vestibular expansion for children with unilateral complete cleft lip and palate. *J Oral Maxillofac Surg.* 2009;67(10):2222-31.
- Nelson P, Glenny A-M, Kirk S, Caress A-L. Parents' experiences of caring for a child with a cleft lip and/or palate: a review of the literature. *Child Care Health Dev.* 2012;38(1):6-20.
- Onizuka T. Philtrum formation in the secondary cleft lip repair. *Plast Reconstr Surg.* 1975;56(5):522-6.
- Ortiz-Monasterio F, Serrano A, Barrera G, Rodriguez-Hoffman H, Vinageras E. A study of untreated adult cleft palate patients. *Plast Reconstr Surg.* 1966;38(1):36-41.
- Patel IA, Hall PN. Free dermis-fat graft to correct the whistle deformity in patients with cleft lip. *Br J Plast Surg.* 2004;57(2):160-4.
- Paulus C. Chirurgie orthognathique dans le cadre des fentes. *Rev Stomatol Chir Maxillofac Chir Orale.* 2014;115(4):239-44.
- Pausch NC, Hemprich A, Subbalekha K, Dhanuthai K, Neff A, Pitak-Arnnp P. Columellar flap for secondary cleft rhinoplasty with esthetic improvement of Millard's unilateral cheiloplasty scar. *Rev Stomatol Chir Maxillofac Chir Orale.* 2013;114(5):322-6.

- Picard A, Diner P-A, Labbé D, Nicolas J, Tomat C, Seigneuric J-B, et al. Les séquelles maxillaires dans les fentes labioalvéolopalatovélares. Place de la distraction ostéogénique. *Rev Stomatol Chir Maxillofac.* 2007a;108(4):313-20.
- Picard A, Diner P-A, Labbé D, Nicolas J, Tomat C, Seigneuric J-B, et al. Maxillary sequels in labial-alveolar-velopalatine clefts. Role of distraction osteogenesis. *Rev Stomatol Chir Maxillofac.* 2007b;108(4):313-20.
- Rautio J, Andersen M, Bolund S, Hukki J, Vindenes H, Davenport P, et al. Scandleft randomised trials of primary surgery for unilateral cleft lip and palate: 2. Surgical results. *J Plast Surg Hand Surg.* 2017;51(1):14-20.
- Rees TD, Guy CL, Converse JM. Repair of the cleft lip-nose: addendum to the synchronous technique with full-thickness skin grafting of the nasal vestibule. *Plast Reconstr Surg.* 1966;37(1):47-50.
- Rioux E, Decker A, Deffrennes D. Réflexions thérapeutiques sur le traitement des séquelles de fente labio-alvéolopalatine chez le patient adulte – Partie 1. *Int Orthod.* 2012a;10(3):241-60.
- Rioux E, Decker A, Deffrennes D. Réflexions thérapeutiques sur le traitement des séquelles de fente labio-alvéolopalatine chez le patient adulte – Partie 2. *Int Orthod.* 2012b;10(4):404-21.
- Rival JM, David A. The genetics of labio-palatal clefts. *Rev Stomatol Chir Maxillofac.* 2001;102(3-4):171-81.
- Rogers CR, Meara JG, Mulliken JB. The philtrum in cleft lip: review of anatomy and techniques for construction. *J Craniofac Surg.* 2014;25(1):9-13.
- Ross RB. Treatment variables affecting facial growth in complete unilateral cleft lip and palate. *Cleft Palate J.* 1987;24(1):5-77.
- Rousseau P, Arnaud D, Huguier V, Chemli H, Dhoubi M, Bali D, et al. Chirurgie réparatrice et esthétique labiale. 2013;58(5):601-27.
- Roy A-A, Rtshiladze MA, Stevens K, Phillips J. Orthognathic Surgery for Patients with Cleft Lip and Palate. *Clin Plast Surg.* 2019;46(2):157-71.
- Rullo R, Carinci F, Mazzarella N, Festa VM, Farina A, Morano D, et al. Delaire's cheilorhinoplasty: unilateral cleft aesthetic outcome scored according to the EUROLEFT guidelines. *Int J Pediatr Otorhinolaryngol.* 2006;70(3):463-8.
- Saboye J. La septoplastie lors de la chéilorhinoplastie primaire dans les fentes labio-palatines unilatérales. *Annales de Chirurgie Plastique Esthétique.* 2017.
- Saltaji H, Major MP, Alfakir H, Al-Saleh MAQ, Flores-Mir C. Maxillary Advancement With Conventional Orthognathic Surgery in Patients With Cleft Lip and Palate: Is It a Stable Technique? *Int J Oral Maxillofac Surg.* 2012;70(12):2859-66.
- Schendel SA, Delaire J. Functional musculoskeletal correction of secondary unilateral cleft lip deformities: combined lip-nose correction and Le Fort I osteotomy. *J Maxillofac Surg.* 1981;9(2):108-16.
- Séblain D, Bourlet J, Sigaux N, Khonsari RH, Chauvel Picard J, Gleizal A. Minimally invasive versus standard approach in LeFort 1 osteotomy in patients with history of cleft lip and palate. *J Stomatol Oral Maxillofac Surg.* 2018;119(3):187-91.
- Shahrukh Hashmi S, Gallaway MS, Waller DK, Langlois PH, Hecht JT, National Birth Defects Prevention Study. Maternal fever during early pregnancy and the risk of oral clefts. *Birth Defects Res Part A Clin Mol Teratol.* 2010;88(3):186-94.
- Shaw WC, Semb G, Nelson P, Brattström V, Mølsted K, Prah-Andersen B, et al. The Eurocleft project 1996-2000: overview. *J Craniomaxillofac Surg.* 2001;29(3):131-40; discussion 141-142.
- Smith AW, Khoo AK, Jackson IT. A modification of the Kernahan « Y » classification in cleft lip and palate deformities. *Plast Reconstr Surg.* 1998;102(6):1842-7.
- Smolka K, Eggensperger N, Iizuka T, Smolka W. Evaluation of Secondary Functional Cheilorhinoplasty During Growth of Cleft Patients With Residual Lip and Nasal Deformities. *J Oral Maxillofac Surg.* 2008;66(12):2577-84.
- Sommerlad BC, Mehendale FV, Birch MJ, Sell D, Hattee C, Harland K. Palate re-repair revisited. *Cleft Palate Craniofac J.* 2002;39(3):295-307.
- Stricker R. Croissance cranio-faciale normale et pathologique. L'interception thérapeutique et son devenir. Reims : Éditions Morfos; 1993.
- Tajima S, Maruyama M. Reverse-U incision for secondary repair of cleft lip nose. *Plast Reconstr Surg.* 1977;60(2):256-61.
- Talmant J-C, Talmant J-C. Rhinoplastie de fente primaire et secondaire. *Ann Chir Plast Esthet.* 2014;59(6):555-84.

Talmant J-C, Talmant J-C, Lumineau J-P. Traitement chirurgical secondaire des fentes labio-alvéolo-palatines. *Encycl Med Chir - Techniques chirurgicales - Chirurgie plastique reconstructrice et esthétique* 2012; [45-585].

Talmant JC, Talmant JC, Lumineau JP. Traitement secondaire des fentes labio-palatines. *Ann Chir Plast*. 2016a;61(5):360-70.

Talmant J-C, Talmant J-C, Rousteau G, Lumineau J-P. Fentes labiales et palatines. Traitement primaire. *Encycl Med Chir - Techniques chirurgicales - Chirurgie plastique reconstructrice et esthétique*. 2018;[81462].

Talmant J-C, Talmant J-Ch, Lumineau J-P. Les séquelles nasales des fentes unilatérales: analyse et prise en charge. *Rev Stomatol Chir Maxillofac*. 2007;108(4):275-88.

Talmant J-C, Talmant J-Ch, Lumineau J-P. Traitement primaire des fentes labio-palatines. Ses grands principes. *Ann Chir Plast Esthet*. 2016b;61(5):348-59.

Tannure PN, Oliveira CAGR, Maia LC, Vieira AR, Granjeiro JM, Costa M de C. Prevalence of dental anomalies in nonsyndromic individuals with cleft lip and palate: a systematic review and meta-analysis. *Cleft Palate Craniofac J*. 2012;49(2):194-200.

Teissier N, Bennaceur S, Abbeele TVD. Traitement primaire des fentes labiales et palatines. 2014;46(220).

Thornton JB, Nimer S, Howard PS. The incidence, classification, etiology, and embryology of oral clefts. *Semin Orthod*. 1996;2(3):162-8.

Tiboni GM, Iammarrone E, Giampietro F, Lamomaca D, Bellati U, Di Ilio C. Teratological interaction between the bis-triazole antifungal agent fluconazole and the anticonvulsant drug phenytoin. *Teratology*. 1999;59(2):81-7.

Tortora C, Meazzini MC, Garattini G, Brusati R. Prevalence of abnormalities in dental structure, position, and eruption pattern in a population of unilateral and bilateral cleft lip and palate patients. *Cleft Palate Craniofac J*. 2008;45(2):154-62.

Trigos I, Ysunza A. A comparison of palatoplasty with and without primary pharyngoplasty. *Cleft Palate J*. 1988;25(2):163-6.

Vanwijck R, Bayet B, Roffé J-L, Compère J-F, Benateau H. Les séquelles labiales dans les fentes uni- et bilatérales. *Rev Stomatol Chir Maxillofac Chir Orale*. 2007;108(4):265-74.

Vanwijck R-R, Bayet B-M. Traitement chirurgical secondaire des fentes labio-alvéolo-palatines. *Encycl Med Chir - Médecine buccale*. 1999;[45-585].

Vazquez M-P, Soupre V, Bénateau H, Seigneure J-B, Martinez H, Taieb M-F, et al. Velopharyngeal sequelae in labial-alveolar-velopalatine clefts. Veloplasty and pharyngoplasty using an inferior or superior pedicle pharyngeal flap. *Rev Stomatol Chir Maxillofac*. 2007;108(4):334-42.

Vigneron A, Morand B, Lafontaine V, Lesne V, Lesne C, Bettega G. Maxillary advancement osteotomy with sequelae cleft lip and palate: Dilemma between occlusion and aesthetic profile. *Rev Stomatol Chir Maxillofac Chir Orale*. 2015;116(5):289-95.

Vyas RM, Warren SM. Unilateral Cleft Lip Repair. *Clinics in Plastic Surgery*. 2014;41(2):165-77.

Wang TD, Madorsky SJ. Secondary rhinoplasty in nasal deformity associated with the unilateral cleft lip. *Arch Facial Plast Surg*. 1999;1(1):40-5.

Weissler EH, Paine KM, Ahmed MK, Taub PJ. Alveolar Bone Grafting and Cleft Lip and Palate: A Review. *Plast Reconstr Surg*. 2016;138(6):1287-95.

Wong HB. The genetic basis of cleft lip and palate deformity. *Ann Acad Med Singap*. 1988;17(3):305-10.

Wyszynski DF, Beaty TH, Maestri NE. Genetics of Nonsyndromic Oral Clefts Revisited. *The Cleft Palate-Craniofacial Journal*. 1996;33(5):406-17.

Yang Z, Fan J, Tian J, Liu L, Gan C, Chen W, et al. Cepstral analysis of voice in children with velopharyngeal insufficiency after cleft palate surgery. *J Voice*. 2014;28(6):789-92.

Yotsuyanagi T, Yamashita K, Yamauchi M, Sugai A, Kato S, Gonda A, et al. New technical method to correct secondary vermilion deformities with cleft lip. *J Plast Reconstr Aesthet Surg*. 2018;71(12):1810-5.

Zbar RIS, Canady JW. An evidence-based approach to secondary cleft lip nasal deformity. *Plast Reconstr Surg*. 2011;127(2):905-9.

Zelditch ML, Swiderski DL, Sheets HD. *Geometric Morphometrics for Biologists: A Primer*. Amsterdam : Academic Press; 2012.

## B. Table des illustrations

Figure 1 : Embryogénèse.....	9
Figure 2 : Schéma en Y de Kernahan.....	10
Figure 3 : Classification de Kernahan et Stark.....	11
Figure 4 : Proportions des types de fentes.....	12
Figure 5 : Photographie d'un nouveau-né.....	16
Figure 6 : Déformation clinique d'une fente labioalvéolaire.....	16
Figure 7 : Anatomie de la fente labio-alvéolaire.....	17
Figure 8 : Topographie labiale normale.....	18
Figure 9 : Dismigration musculaire des fentes.....	19
Figure 10 : Vue occlusale de la fente totale.....	21
Figure 11 : Vue des muscles du palais mou, de face, bouche ouverte.....	22
Figure 12 : Schématisation des objectifs du traitement des enfants porteurs de fente labiale et/ou palatine.....	25
Figure 13 : Calendrier thérapeutique chirurgical selon le protocole Trousseau-Necker.....	26
Figure 14 : Fermeture du voile par véloplastie intravélaire.....	28
Figure 15 : Chéiloplastie selon Millard dans une fente labiale unilatérale complète.....	31
Figure 16 : Conformateurs endonarinaires.....	32
Figure 17 : Technique chirurgicale de la gingivopériostoplastie.....	34
Figure 18 : Photographie de face de séquelles naso-labiales.....	35
Figure 19 : Schéma montrant les différents types de déformations septales représentés par des flèches.....	37
Figure 20 : Patiente âgée de 21 ans, prise en charge initialement au Laos, n'ayant pas eu de prise en charge chirurgicale primaire de sa fente.....	40
Figure 21 : Tracé des incisions labiales s'inspirant du principe de l'avancement latéral et de la rotation du philtrum de Millard.....	43
Figure 22 : Avancement-rotation selon Millard.....	46
Figure 23 : Le lambeau d'Abbé.....	48
Figure 24 : Plastie en Z.....	49
Figure 25 : Mobilisations et ostéosynthèses conventionnelles du maxillaire.....	53
Figure 26 : Différentes modalités de mobilisation du segment génien ostéotomisé.....	54
Figure 27 : Répartition des sujets inclus.....	56

Figure 28 : Repères placés sur la face .....	60
Figure 29 : Repères placés sur le profil.....	62
Figure 30 : Les 3 étapes de la superposition Procruste .....	64
Figure 31 : Les deux premières composantes principales du nez des fentes avant et après chéilo-rhinoplastie secondaire. ....	66
Figure 32 : Les deux premières composantes principales du nez de face des fentes en comparaison avec les nez témoins. ....	67
Figure 33 : CVA des nez de fentes en pré-opératoire (rouge), en post opératoire (noir) et des nez témoins (vert).....	68
Figure 34 : Comparaison de la forme du nez des fentes (vert) comparé au nez témoin (rouge). ....	69
Figure 35 : Les deux premières composantes principales des lèvres des fentes avant et après chéilo-rhinoplastie secondaire. ....	70
Figure 36 : Les deux premières composantes principales des lèvres de face des fentes en comparaison avec les lèvres témoins. ....	71
Figure 37 : CVA des lèvres de fentes en pré-opératoire (rouge), en post-opératoire (noir) et des lèvres témoins (vert).....	72
Figure 38 : Comparaison de la forme des lèvres de fentes (vert) par rapport aux lèvres des témoins (rouge). ....	73
Figure 39 : Les deux premières composantes principales des profils de fentes avant et après chéilo-rhinoplastie secondaire. ....	74
Figure 40 : Les deux premières composantes principales des profils des fentes en comparaison avec les profils témoins. ....	75
Figure 41 : CVA des profils de fentes en pré-opératoire (rouge), en post opératoire (noir) et des nez témoins(vert).....	76
Figure 42 : Comparaison de la forme des profils de fentes (vert) par rapport aux profils des témoins (rouge). ....	77



### C. Table des tableaux

Tableau 1 : Caractéristiques des patients inclus dans l'étude.....	56
Tableau 2 : Liste des repères utilisés sur les photographies de face.....	59
Tableau 3 : Liste des repères utilisés sur les photographies de profil.....	61
Tableau 4 : Pourcentages de variance expliqués par chaque composante principale pour l'analyse du nez des fentes en pré et post opératoire de face.....	65
Tableau 5 : Pourcentages de variance expliqués par chaque composante principale pour l'analyse du nez des fentes de face en comparaison avec les nez témoins.....	67
Tableau 6 : Pourcentages de variance expliqués par chaque composante principale pour l'analyse des lèvres des fentes de face.....	69
Tableau 7 : Pourcentages de variance expliqués par chaque composante principale pour l'analyse des lèvres des fentes de face en comparaison avec les lèvres témoins.....	70
Tableau 8 : Pourcentages de variance expliqué par chaque composante principale pour l'analyse des profils des fentes.....	73
Tableau 9 : Pourcentages de variance expliqués par chaque composante principale pour l'analyse des profils des fentes en comparaison avec les profils témoins.....	74

**Les opinions émises dans les dissertations présentées doivent être considérées comme propres à leurs auteurs, sans aucune approbation ni improbation de la Faculté de Chirurgie Dentaire.**

**GOURDON Diane : Évaluation des résultats esthétiques de la chéilo-rhinoplastie secondaire dans les fentes labio-palatines totales unilatérales : approche par morphométrie géométrique. 2020. 89 p. : ill., tabl. Réf. Biblio. : 80-85.**

**Sous la direction du Dr VI-FANE Brigitte et du Dr KHONSARI Roman-Hossein**

**Th : Chir Dent. : Université de Paris : année 2020**

---

**Résumé :**

La prise en charge initiale des patients porteurs de fentes labio-alvéolo-palatines (FLAP) suit un calendrier thérapeutique précis à Paris. Les chirurgies primaires sont réalisées entre l'âge de six mois et six ans, mais ces différents temps opératoires engendrent de nombreux défauts séquellaires. Afin d'améliorer l'esthétique et la fonction, des chirurgies secondaires pourront être indiquées aux patients. Ce travail se propose d'étudier les modifications esthétiques de la région labio-nasale après chéilo-rhinoplastie secondaire chez des patients porteurs de FLAP totale unilatérale non syndromiques par analyse morphométrique. L'anatomie des séquelles labio-narinales est analysée avant et après chéilo-rhinoplastie secondaire puis comparée à celle d'un groupe témoin sain. L'analyse de notre cohorte a montré l'existence d'une différence significative entre témoins et fentes mais pas entre état pré-opératoire et état post-opératoire. Ce résultat était attendu. Le choix de nos points de repères n'a pas été suffisamment pertinent pour les capturer. L'augmentation du nombre d'individus dans une étude supplémentaire devrait permettre de préciser ces différences globales de forme.

---

**Discipline :** Orthopédie dento-faciale

---

**Mots clés français (fMeSH et Rameau) :** fente labio-alvéolo-palatine unilatérale, chéilo-rhinoplastie secondaire, Fente palatine (FMeSH), orthodontie (FMeSH), rhinoplastie (FMeSH)

---

**TITRE en anglais :** Evaluation of the results of secondary cheilorhinoplasty in patients with unilateral cleft lip and palate : the geometric morphometry approach

---

**English keywords (MeSH) :** cleft palate (MeSH), orthodontics (MeSH) , rhinoplasty (MeSH), cleft lip and palate, secondary cheilorhinoplasty

---

Université de Paris  
UFR d'odontologie  
5, rue Garancière  
75006 Paris