



**HAL**  
open science

# Revue de littérature et enquête sur les affections dentaires chez les singes et leur prise en charge dans les zoos de France

Othniel Parienti

► **To cite this version:**

Othniel Parienti. Revue de littérature et enquête sur les affections dentaires chez les singes et leur prise en charge dans les zoos de France. Sciences du Vivant [q-bio]. 2020. dumas-03417213

**HAL Id: dumas-03417213**

**<https://dumas.ccsd.cnrs.fr/dumas-03417213>**

Submitted on 5 Nov 2021

**HAL** is a multi-disciplinary open access archive for the deposit and dissemination of scientific research documents, whether they are published or not. The documents may come from teaching and research institutions in France or abroad, or from public or private research centers.

L'archive ouverte pluridisciplinaire **HAL**, est destinée au dépôt et à la diffusion de documents scientifiques de niveau recherche, publiés ou non, émanant des établissements d'enseignement et de recherche français ou étrangers, des laboratoires publics ou privés.



Distributed under a Creative Commons Attribution - NonCommercial - NoDerivatives 4.0 International License

**FACULTÉ DE SANTÉ**

**UFR D'ODONTOLOGIE**  
5, Rue Garancière 75006 PARIS

Année 2020

N°

**THÈSE pour le DIPLÔME D'ÉTAT DE DOCTEUR**  
**en CHIRURGIE DENTAIRE**

présentée et soutenue publiquement le

par **Othniel PARIENTI**

**REVUE DE LITTÉRATURE ET ENQUÊTE SUR LES AFFECTIONS  
DENTAIRES CHEZ LES SINGES ET LEUR PRISE EN CHARGE  
DANS LES ZOOS DE FRANCE**

Dirigée par Mme la Professeure Laurence JORDAN

**JURY**

Mme la Professeur Laurence JORDAN	Présidente
Mme la Docteur Vanessa BAAROUN	Assesseur
M. le Professeur Yves BOUCHER	Assesseur
Mme la Docteure Maria-Clotilde CARRA	Assesseur
M. le Docteur Rufino FELIZARDO	Assesseur



# UNIVERSITÉ DE PARIS

Présidente de l'Université : Mme la Professeure Christine CLERICI

Doyenne de l'U.F.R. d'Odontologie Garancière : Mme la Professeure Ariane BERDAL

Directrice Générale des Services : Madame Pascale SAINT-CYR

---

## JURY

Mme la Professeur Laurence JORDAN	Présidente
Mme la Docteur Vanessa BAAROUN	Assesseur
M. le Professeur Yves BOUCHER	Assesseur
Mme la Docteure Maria-Clotilde CARRA	Assesseur
M. le Docteur Rufino FELIZARDO	Assesseur



**Mme la Professeure Laurence JORDAN** Docteur en Chirurgie Dentaire  
Diplôme de Doctorat  
Professeur des Universités - Praticien  
Hospitalier

*Pour m'avoir fait l'honneur d'accepter de diriger ce travail et pour m'avoir guidé dans ce sujet d'actualité. Merci pour votre soutien, votre disponibilité et pour vos précieux enseignements. Ces quelques lignes me permettent de vous exprimer toute ma reconnaissance et le plaisir que j'ai eu à travailler avec vous.*

**Mme la Docteure Vanessa BAAROUN** Docteur en Chirurgie Dentaire  
Maître de Conférences des Universités -  
Praticien Hospitalier

*Pour l'honneur que vous me faites de siéger dans ce jury et pour votre accompagnement de qualité dans ce cursus. Veuillez trouver l'expression de mon estime et de mon plus profond respect.*

**M. le Professeur Yves BOUCHER** Docteur en Chirurgie Dentaire  
Diplôme de Doctorat  
Professeur des Universités - Praticien  
Hospitalier

*Pour votre accompagnement de qualité au cours de ces études, pour vos qualités pédagogiques et humaines, pour votre soutien, veuillez trouver ici l'expression de ma sincère gratitude.*

**Mme la Docteure Maria-Clotilde CARRA** Docteur en Chirurgie Dentaire  
Maître de Conférences des Universités -  
Praticien Hospitalier

*Pour l'honneur que vous me faites de siéger dans ce jury, pour la qualité de votre enseignement clinique et votre disponibilité veuillez trouver ici l'expression de mon respect et de ma gratitude.*

**M. le Docteur Rufino FELIZARDO** Docteur en Chirurgie Dentaire  
Diplôme de Doctorat  
Maître de Conférences des Universités -  
Praticien Hospitalier

*Pour votre précieuse implication au cours de notre formation, votre gentillesse et votre patience, veuillez trouver ici l'expression de ma profonde reconnaissance.*



<b>INTRODUCTION .....</b>	<b>2</b>
<b>1. Taxonomie .....</b>	<b>3</b>
<b>1.1. Le « Nouveau Monde » et l'« Ancien Monde ».....</b>	<b>3</b>
<b>1.2. Les grands singes et le gorille.....</b>	<b>3</b>
1.2.1. Phylogénie .....	3
1.2.2. Focus sur le gorille .....	5
<b>2. Denture et pathologies rencontrées .....</b>	<b>6</b>
<b>2.1. Le point sur les connaissances anatomiques des arcades dentaires chez les singes .....</b>	<b>6</b>
2.1.1. Les arcades : formule dentaire .....	6
2.1.2. L'organe dentaire : forme et fonction .....	10
2.1.3. L'exemple de l'orang outan .....	12
<b>2.2. Examens dentaires et Pathologies rencontrées.....</b>	<b>15</b>
2.2.1. L'examen clinique.....	15
2.2.2. Les différents clichés radiographiques .....	16
2.2.3. Maladies parodontales .....	17
2.2.4. Traumatologie dentaire.....	21
2.2.5. Affection pulpaire.....	22
<b>2.3. Conséquences des affections dentaires.....</b>	<b>26</b>
2.3.1. Conséquences locales et générales .....	26
2.3.2. Conséquences alimentaires et comportementales .....	27
<b>3. Les soins dentaires chez les singes .....</b>	<b>29</b>
<b>3.1. Identifier, mesurer et prendre en charge la douleur.....</b>	<b>29</b>
3.1.1. La communication chez les singes .....	29
3.1.2. Identifier et mesurer la douleur .....	30
3.1.3. La prise en charge de la douleur.....	33
<b>3.2. Les soins dentaires .....</b>	<b>35</b>
3.2.1. Préparation de l'animal aux soins .....	35
3.2.2. Anesthésie .....	36
3.2.3. La radiographie.....	38
3.2.4. Les traitements restaurateurs et endodontiques.....	38
3.2.5. Les traitements parodontaux .....	47
3.2.6. Précaution du chirurgien lors du traitement : les zoonoses.....	48
<b>4. Enquête sur la prise en charge par les équipes vétérinaires des zoos de France.....</b>	<b>51</b>
<b>4.1. Objectif de l'étude .....</b>	<b>51</b>
<b>4.2. Matériels et Méthodes .....</b>	<b>51</b>
<b>4.3. Résultats .....</b>	<b>52</b>
4.3.1. Les différentes structures .....	52
4.3.2. Contrôles et soins dentaires .....	52
<b>4.4. Discussion .....</b>	<b>53</b>
<b>4.5. Cas clinique : extraction d'une molaire sur un gorille .....</b>	<b>54</b>
<b>Conclusion .....</b>	<b>61</b>
<b>Bibliographie .....</b>	<b>63</b>
<b>Annexe .....</b>	<b>67</b>



## INTRODUCTION

Dans un contexte international de plus en plus porté sur la protection des espèces animales, des associations et des centres de conservations voient le jour partout dans le monde.

Aujourd'hui cette prise de conscience dépasse les frontières des pays les plus concernés, et des états, comme la France, s'engagent pour le bien-être animal.

Les zoos s'inscrivent dans cette démarche et jouent un double rôle : la conservation de l'espèce et la protection de l'individu, ces deux notions étant intimement liées.

L'aptitude d'un animal à se nourrir établit le lien entre ces deux notions. Elle est à l'origine du maintien de l'espèce et est indispensable au bien-être de l'individu. La santé bucco-dentaire apparait donc comme primordiale dans ce cadre. Celle-ci commence par le contrôle, à titre préventif, de la nourriture donnée et s'étend jusqu'aux traitements dentaires permettant aux animaux une alimentation régulière et équilibrée.

Les soins bucco-dentaire conjuguent ainsi parfaitement ces deux volets : la prise en charge de l'individu au service de l'espèce.

Parmi tous les animaux, les singes sont sans doute ceux qui ont le plus passionnés et intrigués l'Homme. Si semblables et pourtant si différents, leur capacité à utiliser des outils ou à communiquer font souvent redoubler de sensibilités à leur égard.

La dentisterie vétérinaire, qui s'est principalement développée autour des chiens ou des chevaux, élargit son champ d'action. Les vétérinaires opérant dans les centres de conservations ou dans les zoos se penchent de plus en plus sur les soins dentaires des animaux sauvages, et notamment des singes. La santé orale est aujourd'hui reconnue comme un facteur primordial de la bonne santé générale de ces primates. Les affections bucco-dentaires peuvent avoir des conséquences locales comme systémiques et sont souvent à l'origine de modifications comportementales.

C'est dans ce cadre bien défini que nous avons décidé de nous pencher sur les affections dentaires des singes et leur prise en charge.

Nous étudierons dans un premier temps les particularités de leur denture, les pathologies dentaires fréquemment rencontrées, et leurs conséquences. Nous nous intéresserons ensuite aux différents traitements mis en œuvre. Enfin, dans une troisième partie, nous analyserons comment les zoos de France organisent la prise en charge dentaire des singes.

# 1. Taxonomie

## 1.1. Le « Nouveau Monde » et l'« Ancien Monde »

La taxonomie permet la description et la classification des êtres vivants. Les singes sont des mammifères de l'ordre des primates et se divisent en deux catégories majeures : les singes de l'« Ancien Monde » et les singes du « Nouveau Monde ». On les appelle également Catarhiniens et Platyrrhiniens. Ces deux groupes se distinguent notamment par leur répartition géographique et par leur faciès.

Les premiers vivent principalement en Afrique et en Asie et leur nez présente un septum mince et des narines dirigées vers le bas. Les seconds vivent en Amérique Centrale et en Amérique du Sud. Ils présentent un nez large, un septum épais et des narines orientées vers l'extérieur. D'autres éléments différencient ces deux familles : on note, par exemple, une dextérité manuelle plus importante chez les singes de l'Ancien Monde et une queue présentant plus fréquemment une fonction de préhension chez les singes du Nouveau Monde. (Groves 2020)

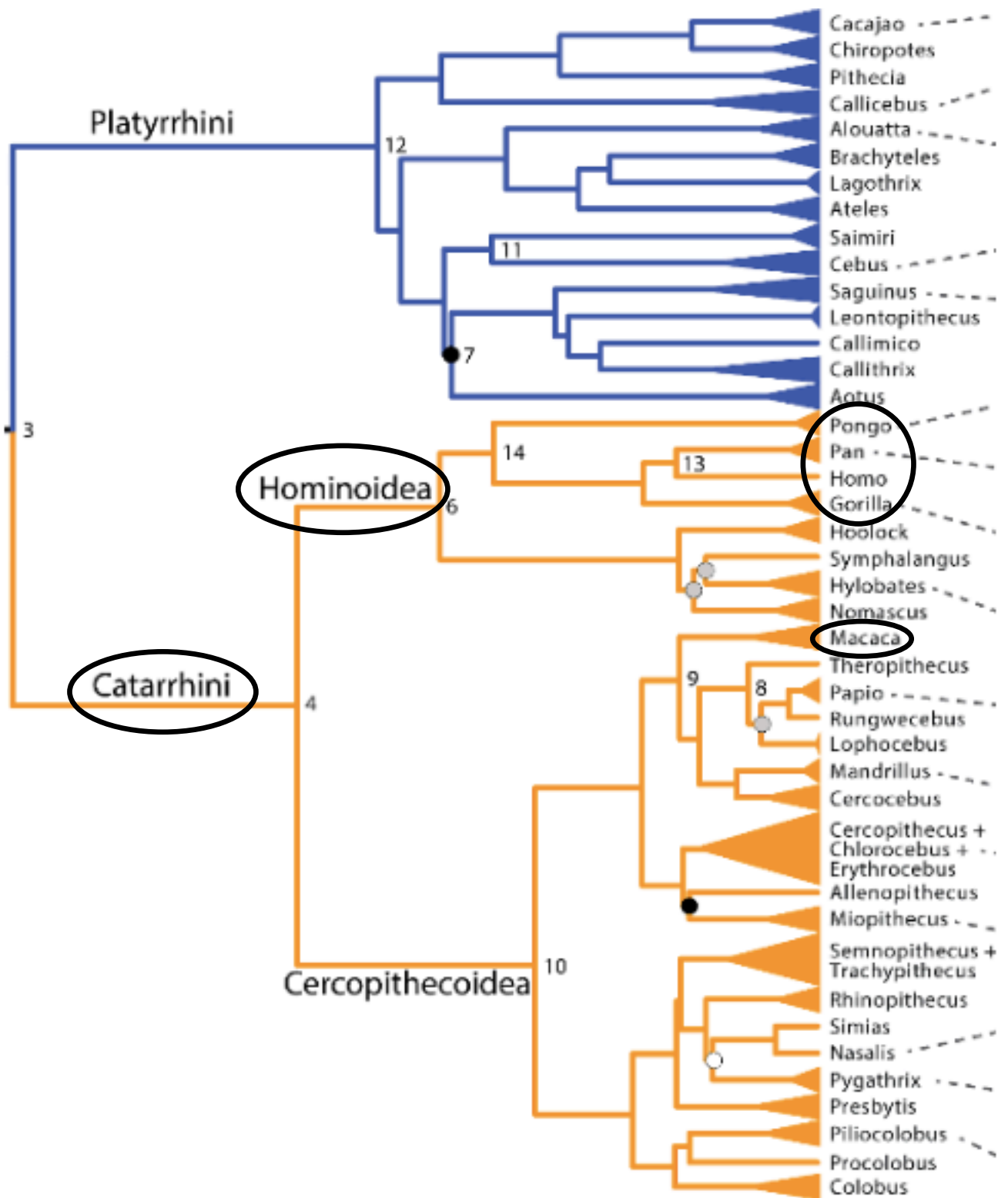
## 1.2. Les grands singes et le gorille

### 1.2.1. Phylogénie

Cette thèse aura pour principaux sujets d'intérêt les grands singes, et en particulier le gorille. Afin de les situer dans un arbre phylogénique, notons que les catarhiniens regroupent deux superfamilles : les cercopithécidés (*Cercopithecidae*) et les hominidés (*Hominidae*).

Les grands singes, parmi lesquels, les orangs outans (*Pongo*), les gorilles (*Gorilla*) et les chimpanzés (*Pan*), composent en partie cette dernière superfamille. (Springer et al. 2012)

Schéma 1 : Phylogénie des familles de singes.



(Springer et al. 2012)

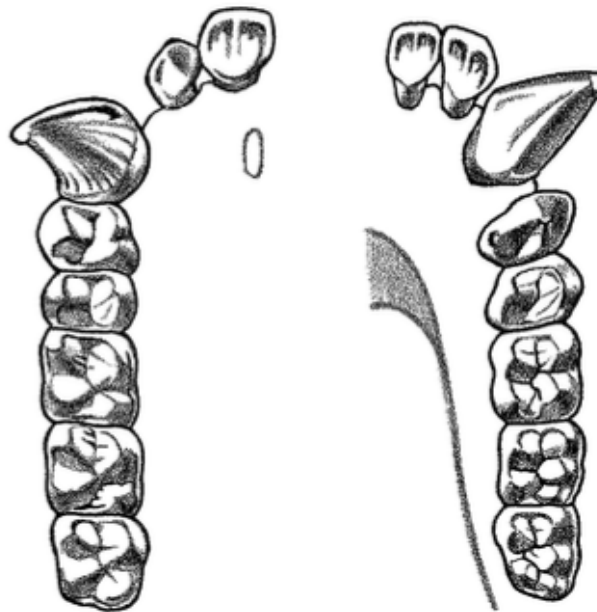
### 1.2.2. Focus sur le gorille

Les gorilles sont les plus grands des primates et sont répartis dans différents pays du centre de l'Afrique comme le Rwanda ou la République Démocratique du Congo. Ils peuvent mesurer jusqu'à 2 mètres, et se nourrissent en majorité de végétaux.

Selon le WWF (World Wide Fund for Nature), les gorilles sont aujourd'hui en danger critique d'extinction. Ceci, est dû à trois principales raisons : le braconnage et la chasse, la disparition de leur habitat et du fait de maladies infectieuses comme Ébola. On estime la population des gorilles à environ 250 000 individus. (WWF 2020)

Une description précise de la denture chez les singes sera effectuée dans la seconde partie de notre thèse. Une illustration des arcades dentaires du gorille est toutefois présentée ici.

*Figure 1 : Vue occlusale des dents permanentes du gorille (Gorilla gorilla).*



(Swindler 2002e)

## 2. Denture et pathologies rencontrées

### 2.1. Le point sur les connaissances anatomiques des arcades dentaires chez les singes

#### 2.1.1. Les arcades : formule dentaire

Comme pour les humains, il existe deux séries de dents chez les singes : une denture temporaire et une denture permanente. La denture temporaire comprend des incisives, des canines et des prémolaires, la notion de molaire temporaire n'existant pas chez le singe. La denture permanente fait suite à cette première série de dents et comprend également des incisives, des canines et des prémolaires auxquelles s'ajoutent des molaires permanentes. La formule dentaire chez les singes s'écrit de façon spécifique. Une seule des deux héli-arcades est reportée, et l'exposant, qu'il soit en haut ou en bas, fait référence respectivement à l'arcade maxillaire ou mandibulaire.

Le type de dents par héli-arcade peut être reporté pour les dents temporaires et permanentes selon les formules dentaires suivantes :

$di^2 - dc^1 - dp^2 / di_2 - dc_1 - dp_2 \times 2 = 20$  : denture temporaire (en minuscule)

$I^2 - C^1 - P^2 - M^3 / I_2 - C_1 - P_2 - M_3 \times 2 = 32$  : denture permanente (en majuscule)

Pour comprendre la terminologie employée dans la suite de la thèse, il faut savoir que les singes avaient autrefois 4 prémolaires permanentes. Au cours de l'Évolution, les platyrrhiniens ont perdu leur première prémolaire, et les catarrhiniens ont perdu la première et la deuxième prémolaire.

Ainsi les deux prémolaires résiduelles sont les troisième et quatrième prémolaires. Elles sont donc reportées sur les formules dentaires comme  $P^3$  et  $P^4$  (ou  $p^3$  et  $p^4$  pour les dents temporaires), selon la terminologie zoologique. (Swindler 2002d)

#### a) Denture temporaire

La formule dentaire des dents déciduales chez les singes du vieux monde est la suivante :

$di^2 - dc^1 - dp^2 / di_2 - dc_1 - dp_2$ .

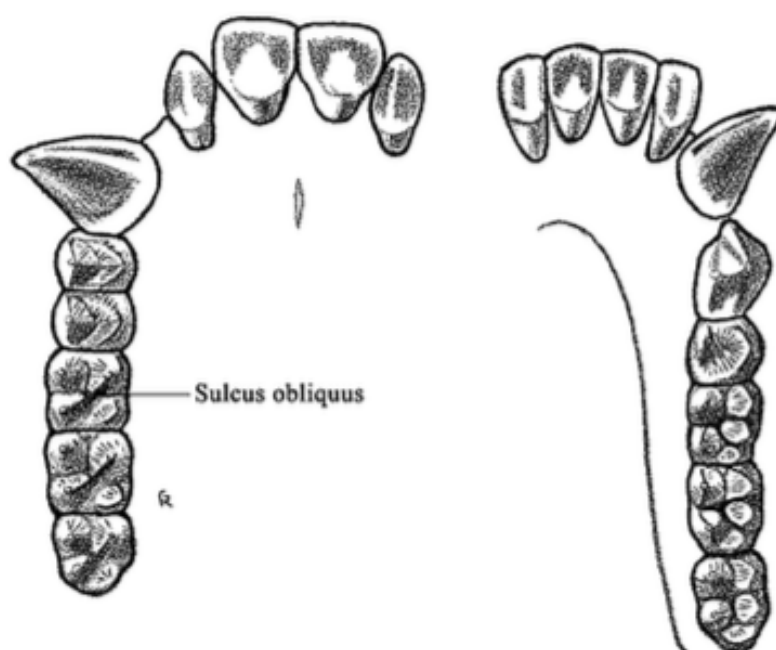
Ils présentent ainsi 2 incisives temporaires, une canine temporaire et 2 prémolaires temporaires, dans chacune des héli-arcades. (Swindler 2002f)

b) Denture permanente

La formule de la denture permanente des singes catarhiniens est la suivante :

$$I^2 - C^1 - P^2 - M^3 / I_2 - C_1 - P_2 - M_3$$

Figure 2 : Vue occlusale des dents permanentes de l'orang-outan (*Pongo Pygmaeus*).



(Swindler 2002e)

La séquence d'éruption des dents varie d'un primate à l'autre. Il reste toutefois intéressant de souligner que comme chez les humains, les premières molaires et les incisives centrales font leur éruption avant les autres et que les dents de sagesse n'apparaissent qu'en dernier.

Ici sont rapportés quelques exemples de séquence d'éruption des dents permanentes chez les singes du Vieux Monde :

Tableau 1 : Séquence d'éruption des dents permanentes chez différents singes du Vieux Monde.

<i>Macaca nemestrina</i> (male)	$\frac{M^1 \ I^1 \ I^2 \ M^2 \ P^4 \ P^3 \ C \ M^3}{M_1 \ I_1 \ I_2 \ M_2 \ P_4 \ P_3 \ C \ M_3}$
<i>Macaca nemestrina</i> (female)	$\frac{M^1 \ I^1 \ I^2 \ M^2 \ P^3 \ P^4 \ C \ M^3}{M_1 \ I_1 \ I_2 \ M_2 \ C \ P_3 \ P_4 \ M_3}$
<i>Hylobates</i>	$\frac{M^1 \ I^1 \ I^2 \ M^2 \ P^3 \ P^4 \ C \ M^3}{M_1 \ I_1 \ I_2 \ M_2 \ P_3 \ P_4 \ C \ M_3}$
<i>Pongo pygmaeus</i>	$\frac{M^1 \ I^1 \ I^2 \ M^2 \ P^3 \ P^4 \ C \ M^3}{M_1 \ I_1 \ I_2 \ M_2 \ P_4 \ P_3 \ C \ M_3}$
<i>Pan troglodytes</i> (male)	$\frac{M^1 \ I^1 \ I^2 \ M^2 \ P^3 \ P^4 \ C \ M^3}{M_1 \ I_1 \ I_2 \ M_2 \ P_3 \ P_4 \ C \ M_3}$
<i>Pan troglodytes</i> (female)	$\frac{M^1 \ I^1 \ M^2 \ I^2 \ P^3 \ P^4 \ C \ M^3}{M_1 \ I_1 \ I_2 \ M_2 \ P_3 \ P_4 \ C \ M_3}$
<i>Gorilla gorilla</i>	$\frac{M^1 \ I^1 \ I^2 \ M^2 \ P^4 \ P^3 \ C \ M^3}{M_1 \ I_1 \ I_2 \ M_2 \ P_4 \ P_3 \ C \ M_3}$

(Swindler 2002a)

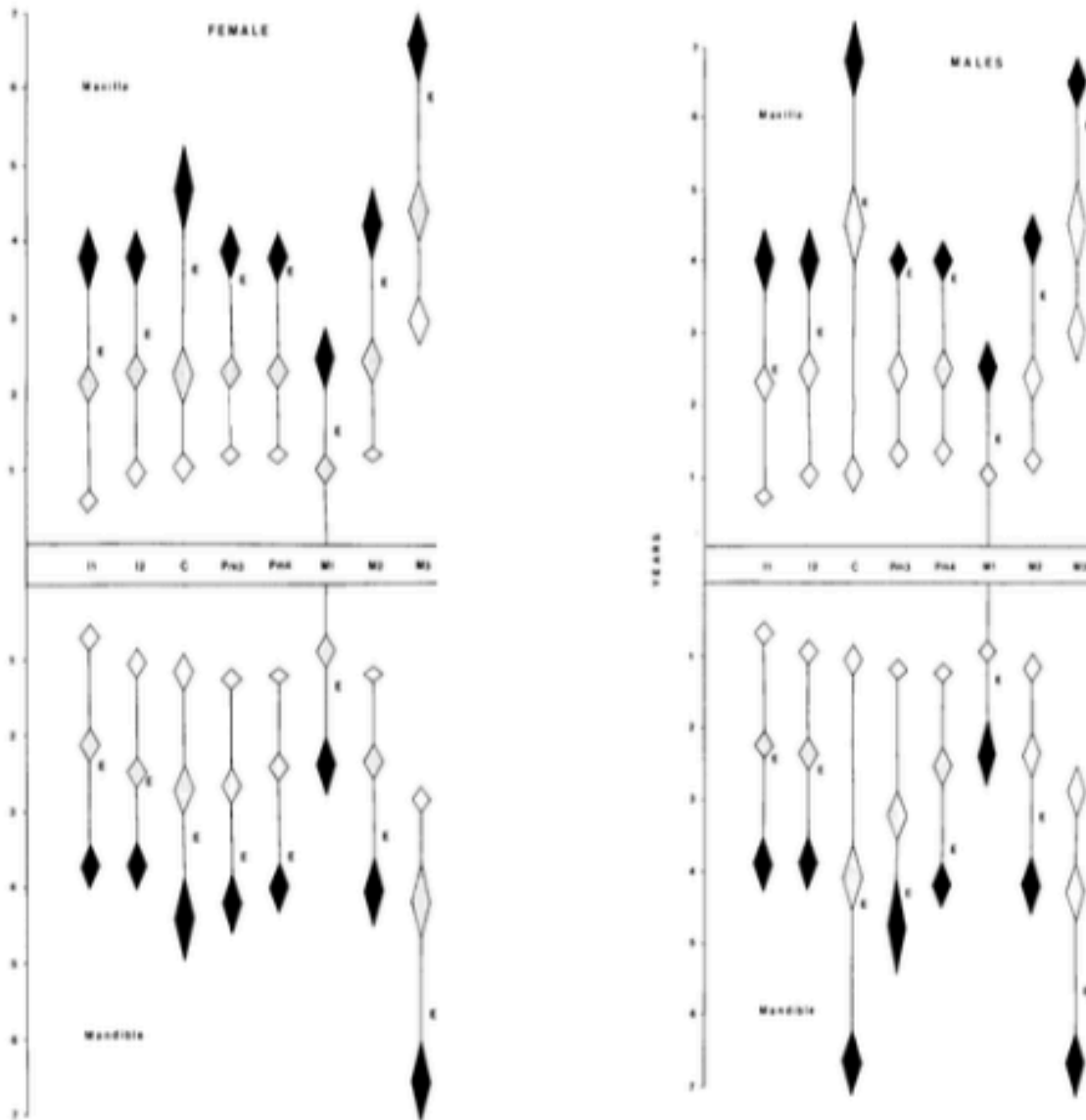
Les schémas ci-après présentent le développement dentaire de *Macaca Nemestrina*.

Les trois stades de développement décrits sont représentés par des diamants.

Les diamants blancs font état de la minéralisation initiale, les hachurés de la fin de la formation de la couronne et les noirs de la fermeture des apex. Le « E » indique l'âge auquel les dents font leur éruption dans la cavité buccale.

On notera que seule la première molaire commence sa calcification avant la naissance de l'animal.

Figure 3 : Développement dentaire de *Macaca Nemestrina* femelle et Mâle (de gauche à droite).

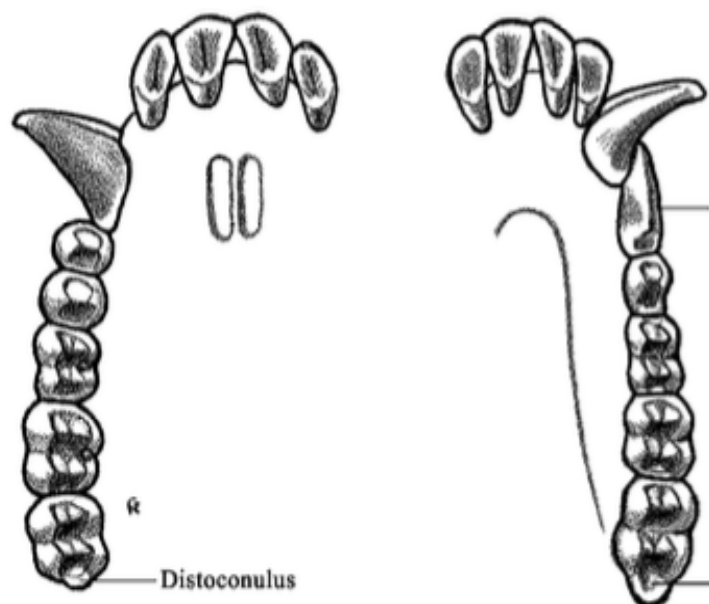


(Swindler 2002c)

Chez certains singes les canines s'accompagnent mésialement de diastèmes. Au maxillaire, ces diastèmes permettent les mouvements latéraux des canines mandibulaires. Chez le macaque à queue de cochon (*Macaca Nemestrina*) ou encore chez les babouins mâles, la canine maxillaire passe, elle, mésialement à la première prémolaire (P3) mandibulaire lors du cycle masticatoire. La partie mésiale de la couronne de cette prémolaire est généralement allongée, ce qui permet à ces singes de cisailer la nourriture lors des mouvements de fermeture de la mâchoire (voir schéma ci-après). (Wiggs et Hall 2003)



Figure 4 : Vue occlusale des dents permanentes chez *Macaca Nemestrina*.



(Swindler 2002b)

### 2.1.2. L'organe dentaire : forme et fonction

#### a) Des animaux hétérodontes

Les dents des primates peuvent être séparées en fonction de leur forme, de leur position et de leur fonction. Ce sont des animaux hétérodontes.

A contrario, les animaux homodontes ont une denture quasi-uniforme comme par exemple le dauphin ou le requin.

Les primates sont des animaux omnivores et ces dents sont adaptées à une alimentation très variée. Les incisives sont généralement des dents coupantes ayant pour principale fonction le cisaillement. Les canines permettent, comme chez l'Homme, de déchiqeter les aliments. Elles ont également un rôle social chez certains singes. Chez les babouins geladas, elles sont particulièrement imposantes, et servent notamment à intimider ou attaquer un prédateur ou un rival (Swindler 2002d). La morsure est une méthode utilisée pour asseoir une position sociale (Johnson-Delaney 2008).

Les prémolaires et les molaires permettent la mastication et le broiement des aliments. (Swindler 2002d)

Dans une plus large perspective, les singes utilisent également leur denture pour communiquer. Certaines expressions leur permettent par exemple de manifester à un congénère leur volonté de jouer. De nombreux primates maintiennent leur bouche ouverte de façon détendue, en gardant leurs dents couvertes par leurs lèvres, ou en découvrant les dents de l'arcade mandibulaire pendant une phase de jeu. Les gorilles, plus particulièrement, ont également dans leur répertoire une expression de jeu dans laquelle ils découvrent les dents de l'arcade maxillaire. Cette dernière est utilisée lorsque le jeu est plus intense.

*Image 1 : Découverte des dents mandibulaires.*



*Image 2 : Découverte des deux arcades.*



(Waller et Cherry 2012)

La taille des dents chez ces animaux revêt une importance capitale lorsqu'on sait qu'elle établit un rang dans le groupe et qu'elle est au cœur du jeu de séduction entre les partenaires. Ces dents ont donc différents rôles, et sont sujettes à un dimorphisme sexuel : les mâles ont, par exemple, de plus grandes canines que les femelles. (Wiggs et Hall 2003)

#### b) La structure de la dent

Comme chez de nombreux mammifères, les dents des singes sont composées de deux parties : La couronne, que l'on peut observer en bouche, et la ou les racines contenues dans l'os alvéolaire.

Le corps de la dent est composé de dentine. Celle-ci est couverte d'émail au niveau de la couronne et de cément au niveau des racines.

Au centre de la dent se trouve la pulpe, composée de vaisseaux sanguins et d'un système nerveux. La pulpe camérale se poursuit comme chez l'Homme par une pulpe canalaire. Ce système vasculo-nerveux communique avec le parodonte via le foramen apical présent sur chacune des racines.

Les structures parodontales sont sensiblement identiques chez les singes et chez les humains. Les racines dentaires sont ancrées dans l'os alvéolaire et liées à celui-ci par le ligament dento-alvéolaire. Le ligament parodontal fait la jonction entre la partie la plus cervicale de la racine et la muqueuse parodontale. (Swindler 2002d)

### 2.1.3. L'exemple de l'orang outan

L'orang outan est le grand singe de l'Asie du Sud-Est. Deux sous-espèces d'orang outan sont décrites dans la littérature : ceux de Sumatra (*Pongo Abelii*) et ceux de Bornéo (*Pongo Pygmaeus*).

*Image 3 : Orang outan de Bornéo*



(Boyer 2018)

Différentes caractéristiques permettent de les différencier, celui de Bornéo étant par exemple d'un rouge, voire d'un marron, plus foncé que celui de Sumatra d'ordinaire plus claire. Leurs différences s'expliquant probablement par l'environnement dans lequel ils évoluent.

Des recherches ont par exemple établi un lien entre l'épaisseur de leur émail et leur régime alimentaire. L'orang outan de Bornéo présente une mandibule plus imposante et des dents plus résistantes à la fracture que son congénère de Sumatra. Cette différence trouve son fondement

dans la nourriture plus dure que le singe de Bornéo mange par rapport à celui de Sumatra, qui se nourrit principalement de fruits mûrs tout au long de l'année.

Bien que, comme chez les autres singes, l'épaisseur de l'émail croît du secteur antérieur au secteur postérieur des dents, les orang outans présentent une épaisseur d'émail particulièrement importante au niveau des incisives centrales. Ceci s'explique notamment par le fait qu'ils utilisent fréquemment leurs incisives pour arracher l'écorce des arbres. Une étude menée à l'aide d'un CBCT (Cone Beam Computed Tomography) sur des crânes d'orang outan de Sumatra et de Bornéo a permis de reporter les mesures des couronnes des différentes dents. (Nambiar et al. 2013)

*Tableau 2 : Mesures des dents antérieures.*

		Orang outan de Bornéo	Orang outan de Sumatra
		Longueur de la dent (mm)	Longueur de la dent (mm)
Max. I <sub>1</sub>	Droite	35.6	34.6
	Gauche	35.3	33.6
Max. I <sub>2</sub>	D	29.2	30.6
	G	29.9	30.9
Canine Max.	D	39.9	45.7
	G	39.6	43.7
Mand I <sub>1</sub>	D	31.2	Dent manquante
	G	32.2	Dent manquante
Mand. I <sub>2</sub>	D	33.1	33.8
	G	33.6	32.9
Canine Mand.	D	42.7	42.9
	G	44.9	45.4

(Nambiar et al. 2013)

Tableau 3 et Tableau 4 : Mesures des dents postérieures.

		Orang outan de Bornéo	Orang outan de Sumatra
		Longueur de la dent (mm)	Longueur de la dent (mm)
Max. PM <sub>1</sub>	Droite	28.3	26
	Gauche	29.1	25.9
Max. PM <sub>2</sub>	D	23.3	Dent manquante
	G	24.8	23.2
Max. M <sub>1</sub>	D	22	24.2
	G	22.4	Dent manquante
Max. M <sub>2</sub>	D	18.9	Dent manquante
	G	19	Dent manquante
Max. M <sub>3</sub>	D	17.6	Dent manquante
	G	16.8	Dent manquante

		Orang outan de Bornéo	Orang outan de Sumatra
		Longueur de la dent (mm)	Longueur de la dent (mm)
Mand. PM <sub>1</sub>	Droite	31.1	30.2
	Gauche	29.9	32.2
Mand. PM <sub>2</sub>	D	26.8	Dent manquante
	G	26.1	27.8
Mand. M <sub>1</sub>	D	24.1	25.5
	G	24.2	Dent manquante
Mand. M <sub>2</sub>	D	22.3	Dent manquante
	G	21.8	Dent manquante
Mand. M <sub>3</sub>	D	17.9	Dent manquante
	G	20	Dent manquante

(Nambiar et al. 2013)

## 2.2. Examens dentaires et Pathologies rencontrées

### 2.2.1. L'examen clinique

Chez les singes, les pathologies et affections dentaires sont fréquentes. De ce fait, un examen de la cavité buccale doit être effectué, au moins, une fois par an. Chez les grands singes, ceci se fait systématiquement sous anesthésie générale et est recommandé tous les 1 à 3 ans (Murphy 2015). Cet examen peut notamment se dérouler dans le cadre d'un examen médical global. Toutes les affections objectivées devront être reportées dans le dossier médical et un plan de traitement approprié sera mis en œuvre.

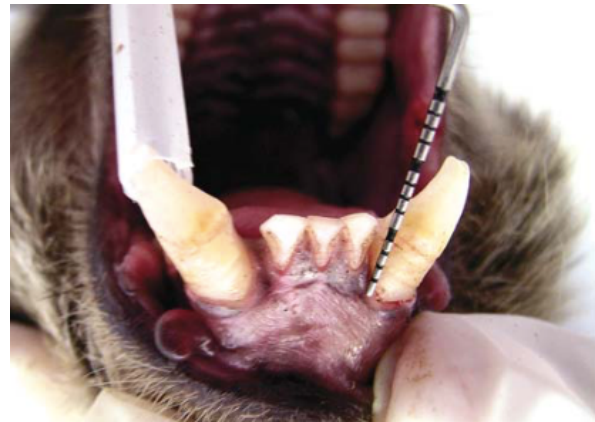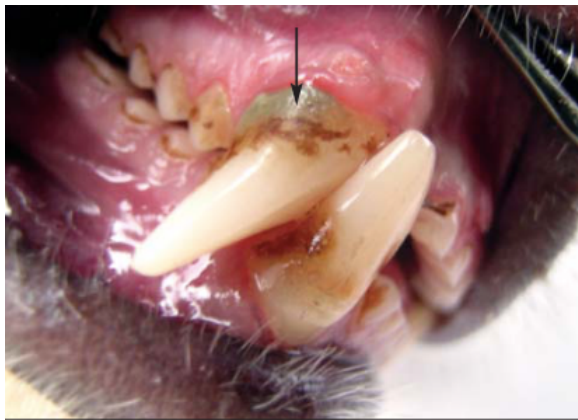Pour éviter toutes blessures de l'examineur des précautions doivent être prises. L'examen clinique se fera nécessairement une fois l'animal sédaté et on évitera de laisser ses doigts entre les arcades des primates car ceux-ci ont tendance à fermer leur gueule, même sous sédatif, de façon réflexe.

On commencera par un examen extra-oral au cours duquel seront notamment observés le faciès, les lèvres, le nez etc... Si des anomalies sont détectées, l'examineur notera leurs caractéristiques : présence d'asymétrie, de rougeur, d'œdème, d'une voie de drainage, d'un trauma etc...

Lors de l'examen intra-oral, on analysera d'abord les dents et notamment la présence de tartre, les fractures, les délabrements coronaires, les dents absentes... L'examineur pourra ainsi établir un lien entre ce qui a pu être observé en extra-oral et l'état des dents. Toutes ces données sont systématiquement reportées sur le dossier médical. Les singes ayant comme les humains deux séries de dentition, l'absence de dents chez un primate encore jeune peut ne pas être d'origine pathologique.

On passera ensuite à l'examen des muqueuses avec d'abord l'état parodontal du primate. Les inflammations, les mobilités dentaires, les récessions, les profondeurs de poches au sondage ou encore les saignements sont reportés et une maladie parodontale peut ainsi être décelée. Une profondeur de poche de 2-3 mm sera considérée comme physiologique.

*Images 4 et 5 : Examen parodontale d'un singe capucin.*



(Fecchio et al. 2008)

D'autres structures anatomiques sont également examinées : les lèvres, la face interne des joues, le plancher buccal ou encore le palais. Au niveau des muqueuses, comme en extra-oral, on cherchera à objectiver la présence de voies de drainage. (Fortman et al. 2018)

Il est important de souligner que les dents des grands singes sont souvent noires. Cela peut provenir, d'une part, de leur alimentation, et d'autre part de bactéries mélanogènes buccales. (Lowenstine et al. 2019)

### 2.2.2. Les différents clichés radiographiques

La radiographie dentaire animale est similaire à celle pratiquée chez les humains.

L'équipement radiographique se compose d'un générateur, qui peut être mural ou portable, et d'un capteur, digital ou sous forme de film. Plusieurs tailles de films sont disponibles (4, 3, 2, 1, 0). La taille 4 étant la plus grande (57 x 76 mm), elle sera notamment utilisée pour les radiographies des canines.

Dans le cadre d'une radiographie, l'animal peut être positionné de trois différentes façons : les décubitus dorsal, ventral ou latéral. Pour l'arcade mandibulaire, le primate sera placé en décubitus dorsal pour le secteur antérieur et en décubitus dorsal ou latéral pour les secteurs postérieurs. Pour l'arcade maxillaire, les positions les plus appropriées seraient les décubitus ventral et latéral. Toutefois le décubitus ventral pose un problème majeur : la modification de la position du singe au cours de l'opération à chaque exposition, et ainsi le déplacement de l'ensemble des appareils nécessaires à la surveillance des constantes vitales lors de l'anesthésie générale. Pour cette raison, dans le cadre d'une exposition maxillaire, certains vétérinaires

préféreront le décubitus dorsal, la tête légèrement tournée latéralement si besoin. (Niemiec 2017b, 2017a)

### 2.2.3. Maladies parodontales

La maladie parodontale se caractérise par l'inflammation des tissus de soutien dentaire, les tissus parodontaux. Elle est notamment due à une accumulation de plaque et de tartre sur les surfaces dentaires des primates. Comme chez l'Homme elle peut évoluer en détruisant les tissus parodontaux : le ciment, l'os alvéolaire ou encore les tissus muqueux, et aboutir à la perte de l'organe dentaire. (Wiggs et Hall 2003; Cooper et Redmond 2017)

Quatre stades de la maladie parodontale peuvent être distingués.

Dans une première étape, la gencive marginale est légèrement enflammée mais aucune perte de tissu de soutien n'est encore présente. La seconde étape est marquée par une inflammation plus accrue. Un début de perte osseuse s'opère lors de cette phase.

Lors du 3<sup>ème</sup> stade de développement de la maladie parodontale, l'inflammation se caractérise notamment par un saignement des gencives lors de l'examen oral, par des récessions ou une hypertrophie gingivale, et par des profondeurs de poches de 5 mm. Lors de cette phase la perte osseuse est plus franche.

Enfin, lors de la dernière étape, on notera une perte osseuse toujours plus importante accompagnée d'une mobilité dentaire. L'inflammation et le saignement au sondage sont accrus et la profondeur de poche est supérieure à 5 mm. (Fortman et al. 2018)

#### a) Épidémiologie

En 2007, un questionnaire a été adressé à deux-cent-dix zoos pour prendre connaissance du type et du nombre d'affections dentaires ainsi que des traitements réalisés chez les animaux présents dans ces zoos. Des études menées par le passé ont montré que les soins dentaires chez les animaux en captivité étaient principalement réalisés chez les primates et chez les carnivores. Lorsque ces animaux évoluent en groupe, les fractures dentaires sont très courantes du fait de combats entre individus.

Sur les deux-cent-dix questionnaires transmis, cinquante-trois zoos ont adressé une réponse mais tous les questionnaires n'ont pas été remplis dans leur globalité.



Ces réponses ne prennent pas en considération le taux de présence de chacune des espèces dans chacun des zoos. Ainsi aucune statistique comparative des espèces entre elles n'a pu être établie.

Les résultats indiquent que sur les dix-huit affections dentaires reportées chez les primates, on note la présence de six abcès (33 %), quatre fractures dentaires (22 %) une malocclusion (5,5 %) et sept maladies parodontales (39 %). Il n'est pas spécifié si les abcès sont d'origine endodontique ou parodontale.

Ainsi huit extractions (31 %), une équilibration occlusale (4 %), cinq traitements endodontiques (19 %), cinq examens de routine (19 %), quatre détartrages et contrôles de plaque (15 %), et trois autres traitements non spécifiés (11,5 %) ont été mis en œuvre.

Même si aucune conclusion ne peut être tirée d'un si petit échantillon, une première tendance quant aux affections dentaires les plus fréquemment rencontrées chez les primates se dessine. Les affections parodontales seraient les plus fréquentes chez ces animaux. (Glatt et al. 2008)

#### b) Étiologies

##### - Le rôle de l'alimentation

Le régime alimentaire d'un animal en captivité peut être très différent de celui d'un animal dans son habitat naturel en termes d'apport nutritionnel, de texture et de fréquence des prises alimentaires (Glatt et al. 2008). Les aliments contiennent de plus grandes quantités de glucides et sont plus mous. La maladie parodontale se révèle ainsi être un problème courant chez les primates en captivité. (Wiggs et Hall 2003)

Un régime alimentaire amélioré permet donc de réduire l'inflammation des tissus parodontaux et la présence de plaque. Ainsi, pour contrebalancer la rareté des brossages et des nettoyages de routine, certains zoos n'hésitent pas à prévenir les affections dentaires en jouant sur les textures des aliments. (Glatt et al. 2008)

##### - L'éruption dentaire

L'apparition d'une gingivite peut fréquemment être associée à l'éruption dentaire chez les primates. Celle-ci se traduit par un œdème, une sensibilité gingivale et est parfois associée à

des selles molles. Le traitement est normalement symptomatique avec l'utilisation d'aspirine et de médicaments contre les diarrhées. Des abcès peuvent également apparaître en lien avec une dent temporaire en résorption. Dans ce cas, le diagnostic se pose à l'aide de clichés radiographiques et des données sur les âges d'éruption des dents permanentes (Tableau ci-après). Le traitement consistera à extraire la dent temporaire en cause, en prenant des précautions vis-à-vis des germes sous-jacents. (Wiggs et Hall 2003)

Tableau 5 : Age d'éruption des dents temporaires et permanentes chez le chimpanzé.

<b>Dents temporaires (en mois)</b>	<u>Incisive centrale</u>	<u>Incisive latérale</u>	<u>Canine</u>	<u>3ème prémolaire</u>	<u>4ème prémolaire</u>			
<i>Maxillaire</i>	2,5 - 4	3 - 4	11 - 12	4 - 5	9 - 11			
<i>Mandibulaire</i>	2 - 3	3 - 4	11 - 13	4 - 5	7			
<b>Dents permanentes (en années)</b>	<u>Incisive centrale</u>	<u>Incisive latérale</u>	<u>Canine</u>	<u>3ème prémolaire</u>	<u>4ème prémolaire</u>	<u>1ère molaire</u>	<u>2ème molaire</u>	<u>3ème molaire</u>
<i>Maxillaire</i>	5,5	7	9	7	7	3,5	6,5	11,5
<i>Mandibulaire</i>	5 - 6	6	9	7,5	7,5	3,5	6	10,5

(Wiggs et Hall 2003)

### - La génétique

La maladie parodontale implique une réaction complexe entre une infection bactérienne et une réponse spécifique de l'hôte. (Miller et al. 1995)

D'importantes recherches continuent d'explorer l'implication de la génétique et de l'environnement dans l'apparition, la sévérité et l'importance de l'affection parodontale. En outre, diverses études ont indiqué la présence de polymorphismes génétiques ou de gènes spécifiquement mutés chez des populations présentant une incidence accrue de parodontite. (Gonzalez et al. 2016)

### - La carence en vitamine C

Des carences en vitamine C peuvent occasionner une inflammation et une hyperplasie des tissus gingivaux avec apparition de poches parodontales. Des douleurs articulaires et des hématomes sont également symptomatiques du scorbut. Ainsi, un animal qui boite, qui est réticent à bouger, ou qui ressent des douleurs pendant une manipulation peut être sujet à un régime alimentaire pauvre en vitamine C. Un traitement à l'acide ascorbique à une dose de 25 mg ou plus par jour, par voie orale ou parentérale pourra ainsi être prescrit. La réponse au traitement est assez rapide, et la plupart des symptômes disparaissent dans les semaines qui suivent la correction du régime alimentaire. (Johnson-Delaney 1994; Wiggs et Hall 2003)

### - Les corps étrangers

Des corps étrangers, tels que de la nourriture, du tartre, ou des éclats de bois qui se logent dans une poche parodontale peuvent être à l'origine d'une inflammation localisée voire d'un abcès. (Wiggs et Hall 2003)

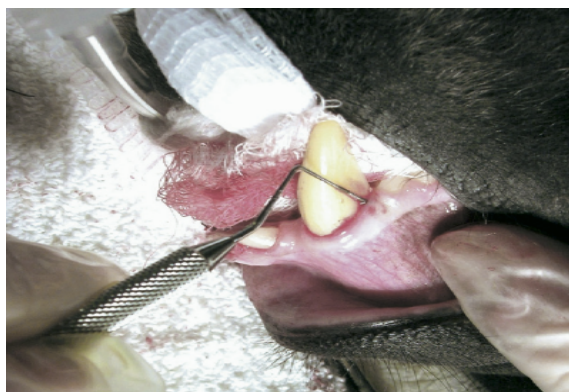### - L'encombrement dentaire

Si l'encombrement dentaire est à l'origine d'une affection parodontale, l'extraction de dents doit être envisagé relativement tôt. (Wiggs et Hall 2003)

#### c) Les éléments de diagnostic

Le sondage parodontal, la mobilité dentaire ainsi que des radiographies osseuses permettent d'établir un diagnostic parodontal. Les différents stades de la maladie parodontale ont été décrits dans la partie 1.2.2.

*Image 6 : Sondage parodontale sur un Macaca Nigra.*



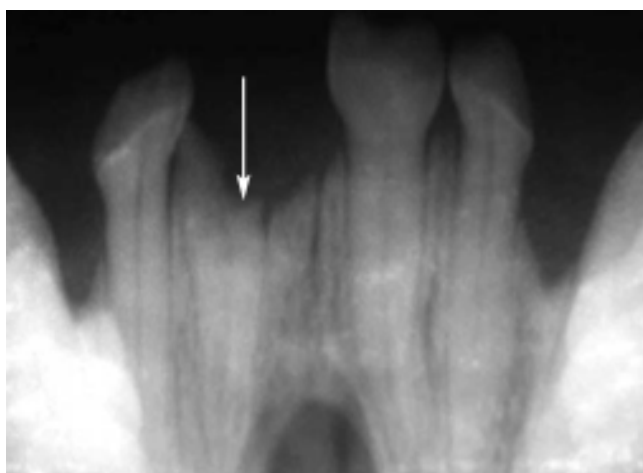(Johnson-Delaney 2008)

#### 2.2.4. Traumatologie dentaire

Les traumatismes dentaires, de la simple fracture amélaire aux fractures avec exposition pulpaire, restent fréquents chez les singes. Les fractures ne concernant que l'émail n'ont généralement pas de conséquence majeure. L'émail peut être poli ou un traitement restaurateur peut éventuellement être envisagé.

Les fractures plus importantes font l'objet d'un examen minutieux dans lequel l'exposition pulpaire est recherchée. Ces examens peuvent s'associer à des radiographies afin de déterminer la probabilité de la vitalité pulpaire. Les dents désignées comme non vitales nécessiteront un traitement endodontique ou seront extraites.

*Image 7 : Radiographie d'une incisive fracturée chez un capucin.*



(Fecchio et al. 2008)

Le volume de la perte tissulaire et la cause du trauma permettent d'envisager le traitement le plus approprié. Ainsi, les dents présentant des lésions structurelles marquées, ou les dents fracturées chez des animaux avec des problèmes comportementaux intraitables, sont généralement extraites. (Wiggs et Hall 2003)

#### 2.2.5. Affection pulpaire

##### a) Étiologie

##### - Le rôle de l'alimentation

Comme décrit plus haut, l'alimentation d'un singe en captivité est sensiblement plus molle et plus sucrée qu'elle le serait dans son habitat naturel. Les dents des primates sont adaptées à des aliments durs et abrasifs. Ces aliments permettent notamment un nettoyage dentaire (Purmal et Nambiar 2009). Une alimentation molle ne remplit pas ces objectifs. De plus, les caries sont fréquentes chez les primates si ceux-ci sont nourris avec des aliments destinés à l'Homme, particulièrement riches en sucre (Johnson-Delaney 2008). Une des solutions envisagées pour diminuer l'apport en sucre est de proposer un régime alimentaire plus fourni en légumes qu'en fruits. (Schmidt et al. 2005)

Tableau 6 : Composition en sucres (en % d'aliments sec) de différents légumes disponibles en commerce.

**TABLE 5. Free sugar composition (% of dry matter) of commercially available vegetables**

Vegetable	Fructose	Glucose	Sucrose	Maltose	SUM
Artichoke	2.6	5.5	3.8		12.0
Asparagus	18.7	9.7	4.3		32.8
Bean sprouts	12.4	4.9	5.5		22.8
Beans (green)	11.2	5.1	2.7		19.1
Broccoli	5.6	3.5	4.2		13.3
Brussel sprouts	2.5	0.8	15.4		18.7
Carrots	7.8	9.7	21.6		39.1
Cauliflower	7.9	4.6	3.5		16.0
Celery	7.7	8.9	3.0		19.6
Chickpeas	0.0	0.0	0.7		0.7
Corn (corn, cob, and husk)	4.3	4.0	18.5		26.8
Cucumber	18.5	11.1	0.2		29.9
Eggplant	9.8	8.4	6.1		24.3
Mushroom	0.0	0.0	0.0		0.0
Okra	7.6	5.8	11.5		24.9
Onion (green)	12.8	6.4	6.5		25.8
Onion (red)	22.7	16.5	16.9		56.1
Onion (yellow)	10.9	13.4	17.5		41.9
Peas (snow)	2.3	9.3	5.5		17.1
Pepper (green)	15.1	11.0	3.6		29.7
Potato	0.0	0.0	0.0		0.0
Radishes	13.5	11.0	1.9		26.5
Rutabega	16.8	20.4	2.5		39.8
Squash (acorn)	13.4	14.1	11.8		39.3
Squash (butternut)	7.7	4.4	21.7		33.8
Squash (chayote)	23.8	17.2	0.5		41.5
Squash (spaghetti)	7.1	4.5	18.4		30.0
Squash (yellow)	20.5	16.3	3.6		40.5
Squash (zucchini)	12.8	8.3	2.2		23.4
Sweet potato	5.4	8.1	2.8		16.3
Sweet potato (steamed)	3.8	5.3	16.3	16.2	41.5
Tomatillos	4.8	9.0	2.9		16.7
Tomato	15.7	5.8	0.0		21.6
Turnip	11.4	12.2	3.7		27.3

(Schmidt et al. 2005)

Tableau 5 : Composition en sucres (en % d'aliments sec) de différents fruits disponibles en commerce.

**TABLE 4. Free sugar composition (% of dry matter) of commercially available fruits**

Fruit	Fructose	Glucose	Sucrose	Trace <sup>a</sup>	SUM
Apple (golden delicious)	29.9	9.1	21.3	X/A	60.3
Apple (red delicious)	28.6	14.6	14.9	R	58.1
Apricot	7.0	11.6	34.8		53.4
Banana (baby)	1.6	1.5	17.4		20.4
Banana (burro)	1.6	1.4	1.6		4.6
Banana (green)	5.4	5.2	28.2		38.8
Banana (ripe)	7.3	7.2	30.1		44.6
Blackberries	15.5	14.8	0.3		30.7
Blueberries	23.9	26.2	0.0		50.2
Cantaloupe (whole)	11.6	6.7	12.1		30.5
Cantaloupe (w/o rind)	13.6	8.4	20.4	Mn	42.5
Figs	23.4	25.5	0.4		49.3
Grapes (black)	24.1	24.1	0.7	Mn	48.9
Grapes (green)	24.2	25.4	0.0	Mn	49.6
Grapes (red)	27.9	27.1	1.5		56.6
Grapefruit	9.7	10.2	18.3		38.2
Honeydew (whole)	15.2	10.4	15.9		41.5
Honeydew (w/o rind)	13.5	9.7	18.7		41.9
Kiwi	14.2	12.8	6.0		33.1
Lemon	4.4	9.0	2.6		16.0
Lime	1.6	2.2	2.1		5.8
Mango	8.5	6.4	36.3		51.2
Nectarine	6.9	5.6	47.2		59.6
Orange	11.6	11.0	20.6		43.2
Papaya	20.0	18.8	0.1		38.9
Pear (Anjou)	31.4	7.4	2.4		41.2
Pear (Bartlett)	33.5	6.0	5.7		45.2
Pear (Bosc)	27.8	7.8	15.1	X/A	50.7
Pineapple	13.1	12.3	35.8		61.2
Plantain	0.8	0.7	3.3		4.9
Plum	12.7	10.4	13.2		36.3
Pumpkin melon	3.0	2.3	14.8		20.1
Raspberries	11.5	9.1	8.1		28.7
Strawberries	16.1	13.7	20.6		50.5
Watermelon (whole)	29.3	9.4	23.1		61.7
Watermelon (w/o rind)	32.2	9.3	27.1		68.6

<sup>a</sup>Mn, mannose; R, ribose; X/A, xylose/arabinose.

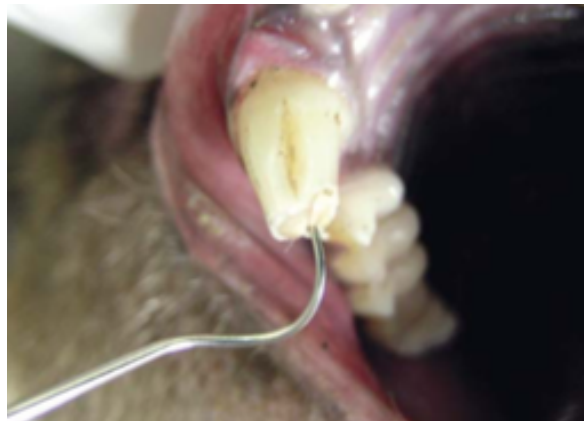(Schmidt et al. 2005)

### - Le trauma

Comme décrit en amont, les traumatismes dentaires sont fréquemment la cause de pathologie pulpaire. Le traitement dans ce cas, prendra compte plus largement de l'environnement de l'animal, et de la probabilité de nouveaux épisodes traumatiques. Ainsi, au-delà des

considérations dento-dentaires, les équipes soignantes se tourneront plus commodément vers l'option la plus conservatrice si l'animal n'est que peu, ou pas, amené à se battre ou à chuter. Si tel n'est pas le cas, l'extraction de la dent mise en cause se justifiera d'autant plus facilement.

*Image 8 : Fracture d'une canine avec exposition pulpaire chez un capucin.*



(Fecchio et al. 2008)

#### - Les défauts structurels dentaires

Des variations anatomiques coronaires, radiculaires et endodontiques ainsi que des variations du nombre de dents ont été rapportées chez les primates. L'hérédité, l'environnement ou encore la nutrition et le stress peuvent jouer un rôle important dans ces polymorphismes. Parmi ces polymorphismes, on trouve l'hypominéralisation et l'hypoplasie amélaire. L'hypominéralisation de l'émail se traduit par un émail plus mou, moins résistant à l'usure des dents et constitue un facteur de rétention de plaque qui augmente le risque de carie. En outre, si ce défaut est associé à une attrition, il peut entraîner une inflammation de la pulpe voire une exposition pulpaire.

L'hypoplasie de l'émail se caractérise par un volume amélaire réduit. Elle peut survenir seule, mais est aussi fréquemment associée à une hypocalcification ; les deux ont été observées à des degrés divers chez des primates. Il existe un degré plus élevé de ces problèmes chez les singes en captivité en comparaison à leurs homologues à l'état sauvage. (Wiggs et Hall 2003)



## - Les traitements iatrogènes

La réduction de la hauteur coronaire des canines chez les singes permet de réduire le risque de morsure d'un autre animal, du personnel ou de prévenir un auto-traumatisme. Ces traitements, à caractère préventif, sont fréquemment réalisés chez les primates.

Toute réduction de canines dont résulterait une exposition pulpaire peut entraîner des pathologies dentaires et des douleurs. Si cela survient, des interventions supplémentaires telles qu'une pulpotomie, un traitement endodontique ou une extraction seront nécessaires.

En effet les dents se réaffutent après chaque réduction, plusieurs interventions peuvent être nécessaires au cours de la vie d'un singe.

Une amputation de la canine suivie d'une pulpotomie peut également être envisagée en commençant par réduire les canines à la hauteur des incisives. Une fraise diamantée est ensuite introduite dans le canal sur 3 à 5 mm et on irriguera la cavité obtenue au sérum physiologique. Une fois l'hémostase obtenue avec un coton, une petite quantité d'hydroxyde de calcium est ensuite introduite dans la cavité. Un CVI (ciment verre ionomère) est placé au-dessus de l'hydroxyde de calcium, et un composite permet d'obturer la cavité. Si l'hémostase n'est pas obtenue, on introduira la fraise sur 2 à 3 millimètres supplémentaires. Si ceci n'est pas suffisant, on procédera au traitement endodontique de la dent. (Gioso et al. 2007; Johnson-Delaney 2008)

## 2.3. Conséquences des affections dentaires

### 2.3.1. Conséquences locales et générales

#### a) Les abcès et cellulites maxillo-faciales

Il existe trois principaux types d'abcès odontogènes : les abcès périapicaux, les abcès parodontaux et les lésions combinées endodontiques-parodontales.

Les abcès périapicaux surviennent principalement à cause de caries, de l'usure des dents ou de fractures. Ces événements peuvent aboutir à la nécrose pulpaire de la dent concernée qui deviendra ensuite vecteur d'une infection bactérienne. Le drainage par voie alvéolaire peut ne pas se produire immédiatement et dépend généralement de l'équilibre entre les bactéries et les défenses de l'hôte.

La parodontite se caractérise par une perte d'attache des tissus mous autour des dents, une résorption de l'os alvéolaire, et peut éventuellement conduire à une perte de dents. Elle peut être à l'origine d'abcès parodontaux. Plusieurs mois, voire plusieurs années, sont nécessaires

aux abcès dentaires chroniques pour se fistuliser. La fistule reflétant ainsi la destruction de l'os alvéolaire par l'abcès en expansion et permettant un drainage à travers un tissu de moindre résistance. Les abcès peuvent se compliquer en cellulite maxillo-faciale. (Li et al. 2018)

#### b) Conséquences sur la santé générale

Les affections dentaires peuvent avoir des répercussions plus larges. Les parodontites, par exemple, affectent non seulement les tissus parodontaux mais sont aussi impliquées dans des maladies cardiaques, rénales ou hépatiques. Chez des gorilles, des manifestations systémiques potentiellement mortelles, secondaires à des abcès parodontaux, ont déjà été observées, parmi lesquels l'ostéomyélite et l'endocardite végétative. (Huff 2010; Lowenstine et al. 2019)

### 2.3.2. Conséquences alimentaires et comportementales

Les organisations des zoos et des parcs naturels ont beaucoup évolué au cours des dernières années. En effet, une observation détaillée et centrée sur l'individu est désormais recommandée et se veut de plus en plus courante. Ce mode observatoire permet de détecter des modifications comportementales subtiles pouvant, entre autres, être symptomatiques de la présence d'une affection dentaire chez un animal.

Des signes non spécifiques peuvent ainsi être repérés par les équipes soignantes et par les encadrants, comme par exemple une baisse d'appétit ou une perte de poids. (Wiggs et Hall 2003)

Des modifications comportementales plus spécifiques peuvent également être notifiées. L'animal peut apparaître plus agressif du fait de la douleur, se frotter la tête contre des objets ou avec ses pattes, laisser tomber des aliments en les mâchant, modifier son régime alimentaire, présenter des réactions aiguës après l'ingestion de certains aliments ou d'eau, être l'objet de saignements oraux ou encore présenter des aliments non digérés dans les matières fécales.

Au-delà de ces observations comportementales, des signes cliniques plus probants sont à considérer. Les plus fréquemment observés sont :

- une asymétrie du visage avec un gonflement localisé,
- des écoulements nasaux ou oraux,
- des écoulements oculaires ou,
- une salivation anormale. (Fecchio et al. 2018)

Comme décrit dans la partie 3.1.2, certains animaux ont tendance à masquer leur douleur pour ne pas être rendus vulnérable aux yeux de leurs prédateurs. Il est donc primordial d'être attentif à la moindre modification comportementale chez un animal. En effet ceci pourrait être le signe d'une affection déjà avancée.

## 3. Les soins dentaires chez les singes

### 3.1. Identifier, mesurer et prendre en charge la douleur

#### 3.1.1. La communication chez les singes

Il est aujourd'hui admis que, comme chez les humains, les primates sont capables de communiquer avec des gestes. Ces signaux sont contrôlés, et permettent d'informer ou de menacer leurs congénères. L'observation de babouins a également permis de montrer que ceux-ci sont en mesure de changer de stratégie de communication s'ils ressentent un manque de compréhension ou d'intérêt de leur interlocuteur. Ainsi, une menace, qu'ils expriment habituellement en frappant le sol de leur main droite de façon répétée, peut s'accompagner de grimaces si elle doit être renouvelée. Le babouin reformule ainsi sa menace en l'étoffant d'autres gestes.

L'observation comportementale d'un groupe de babouins a montré que ceux-ci avaient la capacité d'apprendre de nouveaux gestes, et d'innover dans leur communication. Ils sont capables d'adapter leurs gestes si leur interlocuteur n'est pas en mesure de les voir : lorsque l'observateur a le dos tourné, le primate n'hésite pas à stimuler son ouïe en martelant sa cage par exemple.

L'analyse de ces gestes a permis d'établir des statistiques : le babouin utilise sa main droite dans la grande majorité des cas de communication (78 %) alors que celle-ci n'est utilisée que 60 % du temps lorsqu'il s'agit de manipuler de la nourriture ou des objets. Or comme une utilisation de la main droite indique une activité plus prononcée de l'hémisphère gauche, on peut associer la communication chez le singe à cette zone du cerveau. De la même manière, chez les humains, bien que les systèmes neuronaux impliqués dans la communication soient complexes, on associe l'exercice de communication à une activité prédominante de l'hémisphère gauche.

Notons également que les langues des signes chez les personnes malentendantes renvoient à des propriétés cognitives similaires que l'utilisation de la parole. En effet l'hémisphère gauche en générale, et l'aire de Broca en particulier sont mobilisés dans ce cadre. Nous pouvons également souligner que le premier mode de communication d'un bébé est le pointage de la main.

Dans un cadre plus expérimental, un apprentissage de la langue des signes à des grands singes (chimpanzés, gorilles, et orang outan) a permis de montrer que ceux-ci étaient capables

d'apprendre et de faire usage d'une gestuelle nouvelle pour s'exprimer. Ces grands singes ont été en mesure d'apprendre plus d'une centaine de signes. (Meguerditchian 2019)

### 3.1.2. Identifier et mesurer la douleur

Selon la définition officielle de l'Association Internationale pour l'Étude de la Douleur (IASP), *"la douleur est une expérience sensorielle et émotionnelle désagréable, associée à une lésion tissulaire réelle ou potentielle, ou décrite dans ces termes"*.

Cette définition rend difficile l'affirmation selon laquelle l'animal ressentirait une douleur comparable à celle de l'Homme. En effet, deux composantes sont ici indispensables à ce ressenti, le sensoriel et l'émotionnel. Les animaux comme les humains possèdent des nocicepteurs ; ces récepteurs, ainsi que les types de fibres nerveuses qui les relient au SNC (système nerveux central), sont pratiquement identiques chez tous les animaux. Il est donc avéré que du point de vue du sensorielle l'animal fait l'expérience de la douleur (Flecknell 2000).

Des études menées ces dernières années montrent que les primates, et en particulier les grands singes, possèdent des capacités cognitives émotionnelles comme l'empathie. Le primatologue Frans de Waal témoigne du cas d'un chimpanzé sauvant un congénère de l'étranglement en retirant soigneusement la corde qui s'était enroulée autour de son cou, plutôt que de tirer dessus sans réfléchir. Ceci nous laisse supposer que le premier chimpanzé était capable de se figurer la situation d'inconfort dans laquelle se trouvait le second. Nous pouvons ainsi envisager, sans tomber dans l'anthropomorphisme, que les singes associent à la douleur une émotion d'inconfort. (Verdier 2010; Thivent 2019)

Les conclusions au sujet de ce vécu affectif ne sont tirées que de manière indirecte et notamment par l'étude des réactions comportementales : au-delà d'une réaction d'évitement lors de la manipulation d'un organe atteint, les animaux choisissent, par exemple, de s'auto-administrer des antalgiques lorsqu'il est question d'une douleur chronique.

Ce qui semble ici évident, c'est que les animaux ne réagissent pas de façon simple et réflexe à des stimuli qui seraient douloureux pour l'Homme. (Flecknell 2000)

Pour être efficace contre la douleur il faut pouvoir évaluer celle-ci de façon précise. Chez l'humain, l'expérience de la douleur est souvent décrite de façon verbale. L'évaluation de la douleur chez les animaux est ainsi rendue difficile par l'absence de communication verbale entre les animaux et les humains.

Cette difficulté peut être à l'origine :

- D'une non-administration d'analgésiques par les soignants parce que l'animal ne montre aucun signe de douleur.
- D'une hypothèse selon laquelle, étant donné qu'un humain ayant subi une procédure ou un traumatisme similaire, aurait besoin d'analgésiques, il en serait de même pour l'animal, et des analgésiques sont donc administrés.

Ces deux scénarios présentent des inconvénients. Dans le premier, aucun antalgique n'est administré à l'animal qui souffre. Dans le second, sans évaluation précise de la douleur, la posologie d'analgésique nécessaire est déterminée au hasard. Il est toutefois important de souligner que dans ce dernier scénario, l'administration d'une dose initiale d'antalgique reste bénéfique et entraîne rarement d'effets secondaires importants. L'administration de ces doses de façon répétées, à des animaux qui ne ressentent pas de douleur, peut néanmoins être nuisible : le médicament peut diminuer l'appétit et retarder ainsi le rétablissement. (Dobromylskyj et al. 2000)

Pour des raisons anthropomorphiques, on attend souvent de l'animal que l'expression de sa douleur soit semblable à la nôtre. La réalité est plus complexe : certains animaux qui peuvent s'attendre à recevoir le soutien d'autres animaux peuvent réagir de façon tout à fait spécifique dans le cadre d'une expérience douloureuse. D'autres animaux, qui préfèrent s'affranchir d'une expression de faiblesse, qui n'aurait comme seul effet d'alerter leurs prédateurs, ne montreront aucune modification comportementale. (Flecknell 2000)

Les singes, par exemple, garderont une attitude tout à fait détachée à la suite d'une intervention chirurgicale ou lors de douleurs aiguës, notamment en présence d'humains. Ceci jusqu'à ce qu'ils tombent gravement malades ou ressentent une douleur intense. Dans ce cadre, l'utilisation d'une caméra peut s'avérer très utile pour les observer à distance. (Barthold et al. 2009)

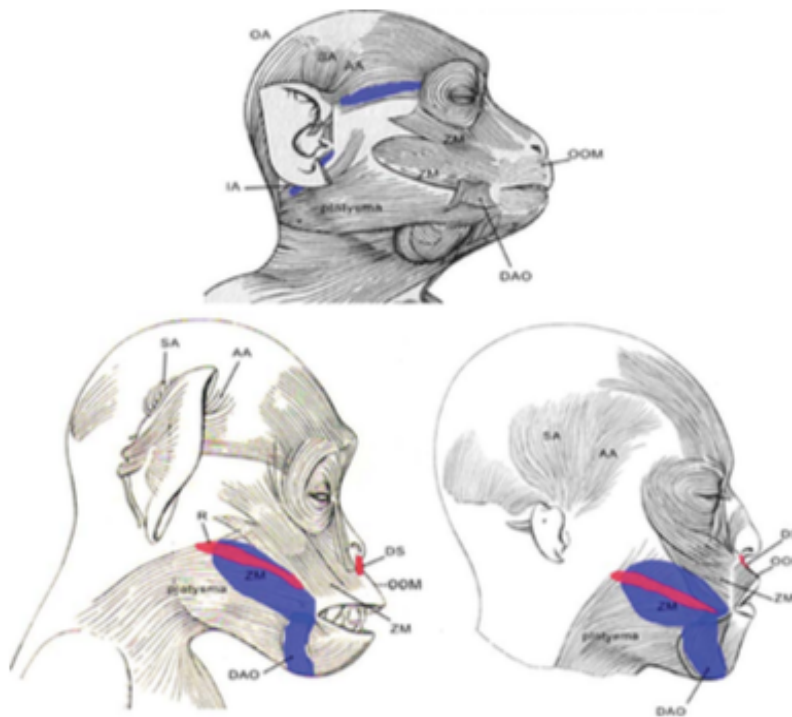
Chez l'humain, le *Facial Action Coding System* (FACS) permet de décrire les mouvements du visage via les muscles faciaux et de les associer à l'expression d'une émotion.

Chaque contraction et décontraction d'un muscle correspond à une unité d'action (UA). 46 UA identifiées, pouvant s'associer les unes aux autres, fondent ce système et différents mouvements du visage, se combinant les uns aux autres, expriment une émotion.

Comme chez l'humain les primates communiquent de différentes façons, notamment par le biais de l'ouïe et de la vue, et s'expriment par des sons, des gestes ou des mimiques faciales. Chez les primates, la communication faciale est complexe, elle implique des grimaces subtiles et dynamiques.

Le FACS a ainsi été adapté pour correspondre aux mimiques de l'orang-outan (oranFACS), du chimpanzé (chimpFACS), du macaque (maqFACS) ou encore du gibbon (gibbonFACS). Ces systèmes décrivent les mouvements du visage en fonction de l'action de la musculature faciale sous-jacente. Elle a été rendue possible par l'étroite correspondance existante entre les muscles faciaux des humains et des primates.

Figure 5 : Vues latérales du côté droit d'un macaque (en haut), d'un chimpanzé (à gauche) et d'un humain (à droite).



Ce graphique illustre les similitudes et les différences dans la présence et la forme des muscles faciaux mimétiques. Les muscles non colorés sont communs à chaque espèce. Les muscles de couleur rouge sont présents chez les chimpanzés et les humains mais pas chez les macaques. Les muscles colorés en bleu sont présents chez chaque espèce mais leur taille est beaucoup plus grande chez les macaques rhésus. Le muscle zygomatique (ZM) du macaque se divise autour de l'abaisseur de la langue et enveloppe son attachement supérieur. Ces deux muscles sont plus indépendants chez le chimpanzé et l'Homme. (Parr et al. 2010; Caeiro et al. 2013; Julle-Danière et al. 2015)

Toutefois la correspondance entre les mimiques et l'émotion de l'animal n'est pas encore parfaitement établie. Les travaux sur le FACS appliqués aux singes ambitionnent d'améliorer la recherche sur la communication visuelle chez les primates. Des questions fondamentales

sont ainsi abordées comme celle de savoir si les sollicitations des muscles faciaux chez ces animaux dépendent, comme chez l'homme, d'un contexte particulier, et si tel était le cas, envisager d'établir un lien entre ces dits contextes et des mimiques spécifiques. (Caeiro et al. 2013)

Ainsi différentes attitudes peuvent être mises en exergue. Un primate souffrant prend un air triste et découragé, et peut gémir ou crier. D'un point de vue de la gestuelle, il se blotti, s'accroupi, les bras croisés sur la poitrine et la tête en avant. Il peut également contorsionner ses muscles faciaux en grimaçant, serrer ses dents, et s'agiter.

Sur le plan social, il peut éviter ses compagnons, ou attirer l'attention de son groupe avec une attaque. Comme vu précédemment, la douleur de la sphère oro-faciale se manifeste plus précisément par un frottement ou une pression appuyée de la tête contre un arbre ou l'un des murs de l'enclos. L'automutilation peut également être le signe d'une douleur importante. Les primates souffrant refusent généralement de boire ou manger et réagissent de façon inhabituelle dans leur relation avec le personnel. (Carstens et Moberg 2000; Barthold et al. 2009)

### 3.1.3. La prise en charge de la douleur

Différents antalgiques, chacun avec une posologie propre, sont prescrits pour prendre en charge la douleur du primate. Le paracétamol est administré en per os ; 10-20 mg.kg toutes les 6 heures (Unwin et al. 2009). L'aspirine se prescrit à hauteur de 20 mg.kg en per os toutes les 6-8 heures, toutefois son efficacité contre la douleur post-opératoire chez les animaux n'a pas été évaluée. D'autres AINS, comme l'ibuprofène ou le ketoprofène peuvent également être administrés chez le singe. Notons que la réponse aux antalgiques varie selon les individus et les espèces et qu'il est donc essentiel d'évaluer l'effet analgésique, ainsi que la durée d'action chez chaque animal.

Des opioïdes comme la morphine ou la buprénorphine peuvent aussi être utilisés dans le cadre d'un traitement antalgique chez ces animaux (Flecknell 2016b).

Le tableau ci-après donne une vue d'ensemble sur les posologies et les voies d'administration des opioïdes, corticoïdes et AINS (anti-inflammatoires non stéroïdiens) fréquemment prescrits chez les primates.



Tableau 6 : Vue d'ensemble des posologies et des voies d'administration des opioïdes, corticoïdes et AINS fréquemment prescrit chez les primates.

Nom générique	Nom commercial	Dose / Posologie	Moyen d'administration	Fréquence
Acetaminaphen	Tylenol Paracetamol	10-20mg/kg	PO	QID
Adequan		2mg/kg une fois tous les 3-5 jours pour 2-3 mois	PO	Précisé dans la colonne « dose »
Aspirine		20mg/kg 10mg/kg	PO PO	BID Q4-6h
Buprenorphine	Temgesic - 0,3mg/ml Buprenex	0,02-0,05mg/kg	IM	BID
Butorphanol	Torbugesic – 10mg/ml Stadol	0,05-0,1mg/kg	IM	BID
Carprofen	Rimadyl	2-4mg/kg	PO	BID
Dexamethasone	Axium, Dexate	2-8mg/kg	IV	Une fois
Dexamethasone		0,25-1mg/kg comme anti-inflammatoire	IM, PO	SID
Dexamethasone		2mg/kg pour un œdème cérébral puis 1mg/kg	IV, SC	TID
Fentanyl	Sublimaze	0,05-0,15mg/kg	IM	
Flunixin	Finadyne Banamine	0,5-2mg/kg	SC, IV, IM	BID à SID
Ibuprofen	Brufen	6-10mg/kg 24mg/kg	PO PO	BID-TID SID
Ketoprofen	Ketofen	5mg/kg	IM	TID
Morphine		1-2mg/kg	PO, IV, SC, IM	Q4h
Naloxone	Narcan	0,01-0,05mg/kg	IM, IV, SQ	
Naproxen	Naprosym	10mg/kg	PO	SID
Oxymorphone	Numorphan	0,025-0,15mg/kg	IM, IV, SC	BID
Pethidine	Demerol	1-2mg/kg	IM, IV, SC	QID
Prednisolone sodium succinate	Soludeltacortef	11-25mg/kg	IV	
Prednisolone sodium succinate	Soludeltacortef	2-4mg/kg pour des bronchites allergiques, ou de l'asthme	IV, IM	
Prednisolone		0,1-0,5mg/kg pour des réactions allergiques	SC, IV	TID

Abréviation du tableau :

SID : Une fois par jour	BID : Deux fois par jour	TID : Trois fois par jour
QID : Quatre fois par jour	Q4H : Toutes les 4 heures	IV : Voie intraveineuse
IM : Voie intramusculaire	PO : Voie per os	SC ou SQ : Voie sous-cutanée

(Unwin et al. 2009)

## 3.2. Les soins dentaires

### 3.2.1. Préparation de l'animal aux soins

Avant toute prise en charge il est important de considérer qu'une procédure d'anesthésie n'est pas anodine pour un primate. Ceci étant, elle permet l'immobilisation de l'animal et donc une diminution du risque pour le personnel, ainsi qu'une meilleure qualité de soins et d'examen. La balance entre le bénéfice et le risque d'une telle procédure est à évaluer. Les singes sont généralement sensibles au stress d'un soin et susceptibles de blesser le soignant qui les prend en charge. Une surveillance accrue de l'animal sera donc nécessaire.

Pour éviter que l'animal anesthésié régurgite et inhale ce qui a été régurgité, les soignants doivent s'assurer que le primate jeûne entre 12 et 24 heures sans aliments et 12 heures sans eau avant l'anesthésie (Murphy 2015). Des analgésiques seront prescrits pour permettre au singe de se remettre plus rapidement de l'anesthésie. Les posologies des antalgiques les plus fréquemment administrés ont été détaillées plus haut. Il conviendra toutefois de prendre en considération les données publiées sur chaque espèce indiquant les antalgiques lui correspondant le mieux.

Dans chaque établissement, des protocoles d'urgence sont prévus au cas où l'anesthésie ne se déroule pas comme prévu. Des attaches physiques sont souvent obligatoires, en particulier chez les grands singes. L'apport en oxygène se fait avec un masque pour les primates les plus petits tandis que les grands singes sont intubés.

L'anesthésie générale se divise en deux actes majeurs, détaillés dans la prochaine partie, l'induction et la maintenance. L'induction constitue une première anesthésie générale de courte durée, permettant notamment le déplacement de l'animal. La maintenance, comme son nom l'indique, maintient le primate dans un état de sédation profonde.

Avant de procéder à l'induction, il est indispensable de considérer qu'aucune anesthésie n'est fonctionnelle immédiatement, et il faudra prendre en compte le laps de temps entre l'administration et l'induction du produit anesthésiant. Si cette induction se déroule dans une

cage, les risques encourus pour l'animal sont limités. Si toutefois elle se déroule en extérieur, il conviendra d'évaluer l'environnement dans lequel se trouve le primate, ceci notamment afin d'éviter qu'il ne se blesse, en tombant d'une plateforme par exemple.

L'ouïe étant souvent le dernier sens aboli lors d'une anesthésie générale, et le niveau d'adrénaline, plus élevé chez un animal excité, ralentissant les effets du produit anesthésiant, il est impératif que la procédure se déroule dans un environnement silencieux. (Unwin et al. 2009)

### 3.2.2. Anesthésie

Comme indiqué précédemment, une procédure d'anesthésie se compose d'une phase d'induction et d'une phase de maintenance.

La première administration de l'agent anesthésiant peut se faire par injection, intramusculaire ou intraveineuse, ou bien par inhalation. Après injection, les soignants surveillent l'animal pour éviter que celui-ci ne se blesse. Si l'injection est effectuée à distance, avec un pistolet à fléchettes par exemple, il faut que l'animal soit au sol pour que la chute ne lui soit pas préjudiciable. De nombreux agents sont disponibles pour réaliser cette première phase d'anesthésie (voir tableau ci-après).

*Image 9 : Pistolet à fléchette avec agents anesthésiants.*



Chez les petits singes, qui peuvent être maintenus immobiles physiquement, la phase d'induction peut se faire à l'aide d'un masque et d'un agent d'inhalation. Il est toutefois important de souligner que ce type d'administration peut être stressant pour l'animal, en particulier si l'agent utilisé est de l'isoflurane : celui-ci irrite les voies respiratoires et dégage une odeur désagréable. Le sévoflurane ne présente pas ces inconvénients et doit être préféré

chez les primates trop malades ou trop petits pour une induction intramusculaire ou intraveineuse.

Après administration de l'anesthésie, on attendra 10-15 minutes avant d'envisager un quelconque déplacement de l'animal. (Unwin et al. 2009)

*Tableau 9 : Sédatifs, tranquillisants, et agent pré-anesthésique utilisés chez les primates.*

<b>MÉDICAMENTS</b>	<b>DOSES</b>	<b>COMMENTAIRES</b>
Acepromazine	0,2mg/kg i.m	Sédation modérée
Alphaxalone/alphadolone	12-18mg/kg i.m	Sédation importante
Atropine	0,05mg/kg sc ou i.m	Anticholinergique
Diazepam	1mg/kg i.m.	Sédation légère à modérée
Fentanyl/dropiderol (Innovar-Vet)	0,3ml/kg i.m.	Sédation importante, Bon analgésique
Fentanyl/fluanisone (Hypnorm)	0,3ml/kg i.m.	Sédation importante, bon analgésique
Ketamine	5-25mg/kg i.m.	Sédation modérée, immobilisation, légère analgésie
Medetomidine+ midazolam+ fentanyl	20µg/kg +0,5mg/kg + 10µg/kg i.m.	Sédation importante/ immobilisation (Rhesus monkey)
Xylazine	0,5mg/kg i.m.	Sédation légère à modérée, légère analgésie

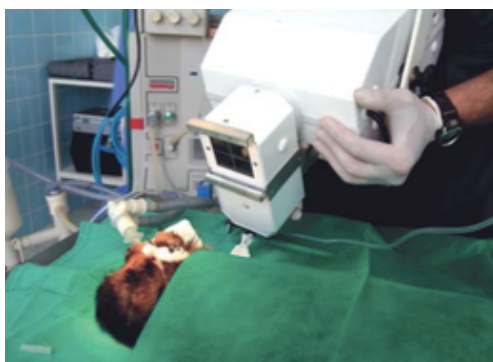
(Flecknell 2016a)

### 3.2.3. La radiographie

La radiographie permet d'aider au diagnostic, de confirmer celui-ci et d'établir le plan de traitement. Elle peut être également utilisée en per-opératoire et en post-opératoire pour valider le traitement effectué.

Comme expliqué précédemment, différents types de radiographies et de capteurs sont disponibles sur le marché.

*Image 10 : Radiographie effectuée avec un générateur portable.*



(Fecchio et al. 2008)

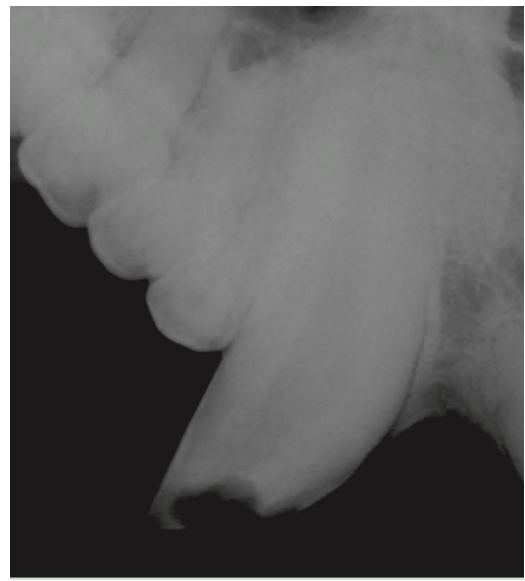
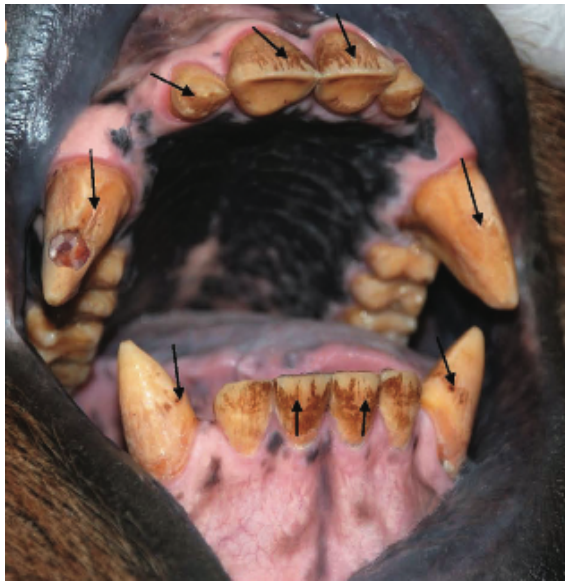### 3.2.4. Les traitements restaurateurs et endodontiques

#### a) La prise en charge de la carie

Les lésions carieuses sont couramment observées chez les singes, bien que moins fréquentes que chez l'Homme. Elles sont, le plus souvent, de classe I ou de classe II et concernent le secteur prémolo-molaire. L'alimentation joue un rôle majeur dans leur incidence. (Wiggs et Hall 2003)

Prenons le cas d'un orang outan présentant une carie au niveau d'une canine.

*Image 11 et Image 12 : Orang outang présentant une carie visible à l'examen clinique (à gauche) et radiologique (à droite).*

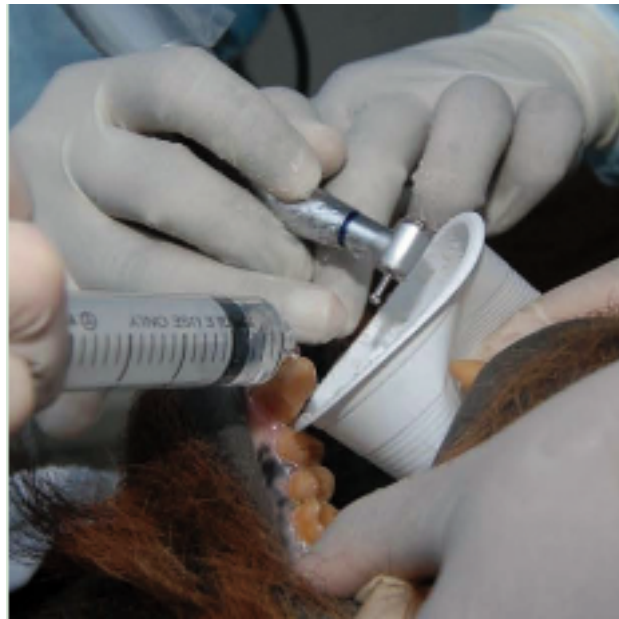

Le vétérinaire du zoo a remarqué que l'animal se nourrissait moins bien et qu'il avait maigri. Après sédation, un examen clinique intraoral et un examen radiographique sont réalisés, et le diagnostic de pulpite réversible est posé. L'éviction carieuse est faite à l'aide d'une fraise boule sous irrigation en prenant soin d'éviter une quelconque exposition de la pulpaire. Une fois l'ensemble du tissu carieux retiré, une première épaisseur d'hydroxyde de calcium est mise en place. Dans un second temps, le praticien applique sur les parois dentinaires de l'acide orthophosphorique pendant 30 secondes. L'acide est ensuite rincé et séché, et un CVI est ajouté dans la cavité.

Un adhésif est ensuite appliqué et légèrement dispersé à l'aide d'une soufflette, avant l'obturation au composite de la cavité et la photopolymérisation de celui-ci.

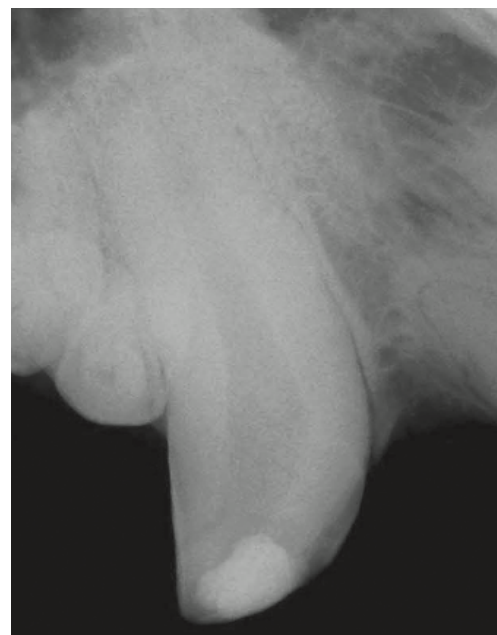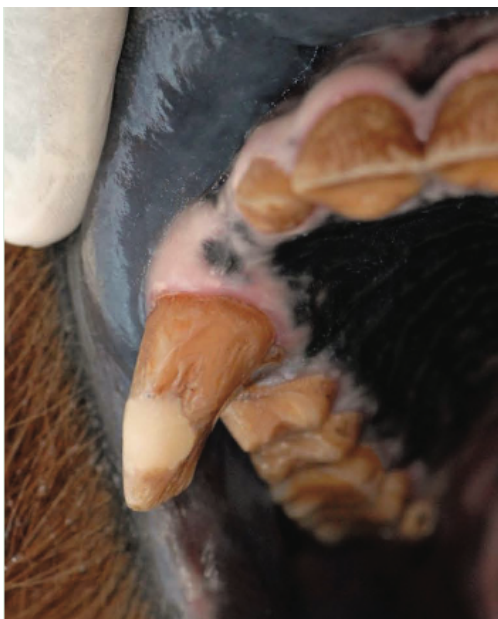Le composite est mis en place par stratification afin de diminuer le facteur C et assurer l'étanchéité de la restauration. Le composite est enfin poli en utilisant une fraise à polir blanche sur un contre-angle à basse vitesse, et une irrigation continue.

*Image 13 : Éviction carieuse sous irrigation.*



Une radio post-opératoire est enfin réalisée avant le réveil de l'animal. Dans notre cas, l'orang-outan a repris conscience sans incident une heure après le traitement et le vétérinaire a indiqué que dans les six mois suivant l'intervention, il avait repris du poids et s'alimentait mieux qu'avant.

*Image 14 et Image 15 : Composite à l'examen visuelle (à gauche) et radiographique (à droite).*



(Purmal et Nambiar 2009)

Si les lésions se limitent à l'émail des sealants contenant du fluor peuvent être utilisés. (Wiggs et Hall 2003)

Notons que les forces exercées sur les matériaux de restauration par les animaux entraînent souvent la perte du matériau d'obturation. Cela nécessite alors une nouvelle intervention du praticien. (Wiggs et Hall 2003)

Parallèlement aux différents traitements restaurateurs, un contrôle de l'alimentation du primate doit être mis en place. Dans notre cas il a été suggéré que le régime alimentaire de l'orang-outan, à base d'aliments transformés, ait été à l'origine de la lésion carieuse.

#### b) Les défauts structurels dentaires

Généralement l'hypoplasie amélaire ou l'hypocalcification ne nécessite pas de traitements, ceci à moins que des sensibilités dentaires soient supposées ou que l'attrition ne soit responsable de pulpite avec ou sans exposition pulpaire.

Dans les cas moins graves, la sensibilité dentaire peut être contrôlée avec une simple application de vernis fluoré. Dans les cas plus avancés, lorsque des caries apparaissent, l'intervention nécessite l'élimination de la carie, un mordantage, l'application d'un adhésif, et enfin l'utilisation d'un matériau de restauration définitif afin d'atténuer la douleur. Ces matériaux sont des sealants ou bien des composites lorsque la perte de tissu est plus importante. Notons que les forces très importantes exercées par l'animal sur ces matériaux de restaurations entraînent fréquemment la dégradation ou la perte de ceux-ci et que des remplacements périodiques seraient idéalement à réaliser.

La prothèse reste une option ; les couronnes permettent la fonction, mais leur longévité suscite une appréhension. Les couronnes ne sont toutefois pas une méthode de traitement appropriée pour les primates qui présentant une hypocalcification généralisée de l'émail en raison du grand nombre de dents impliquées. (Wiggs et Hall 2003)

#### c) Le traitement endodontique

Un traitement endodontique est envisagé lorsqu'une fracture de la dent expose la pulpe, après le diagnostic d'une carie profonde ou dans certains cas d'abcès endodontique.



Si la dent reste conservable, il sera préférable de procéder à une endodontie associée à une restauration appropriée. Les dents présentant des dommages plus importants doivent être extraites.

Les techniques de traitement endodontique chez les primates sont sensiblement identiques à ce qui se pratique chez les humains. Bien que la taille des dents traitées varie de petites (pour les singes araignées) à grandes (pour les gorilles et les orangs outans), elles ne nécessitent qu'une adaptation à la taille des dents du patient. Les instruments endodontiques utilisés chez les humains (de 21 à 31 mm de long) et les animaux (de 40 à 60 mm de long) permettront de prendre en charge la quasi-totalité des primates. Comme chez humains, des lubrifiants peuvent être utilisés pour faciliter le travail des instruments dans le canal. D'autres outils, tels que les brosses à éprouvettes avec leurs tiges flexibles, peuvent aider à nettoyer les canaux qui ont des diamètres plus importants.

L'irrigation à l'hypochlorite de sodium permet la désinfection et le nettoyage du canal. Le séchage du canal peut être réalisé avec des pointes de papier stériles standard.

Une fois le canal instrumenté, rincé et séché, un ciment de scellement y est placé à l'aide d'un cône de gutta percha pour aider à l'obturation du canal. Celui-ci permet également d'étanchéifier les foramens latéraux. Les canaux courts qui ont été préparés à une taille et une conicité standard peuvent être obturés avec des cônes de gutta percha conventionnelles, par condensation latérale à froid ou en utilisant une des techniques de gutta percha chauffée. Les canaux longs et larges sont mieux obturés avec de la gutta percha chauffée et compactée de façon progressive avec un fouloir. Occasionnellement, il peut être nécessaire d'effectuer une endodontie chirurgicale avec résection apicale (par exemple, si une technique endodontique standard n'est pas jugée adéquate ou après l'échec du traitement conventionnel). Des radiographies sont nécessaires pour planifier ce type de traitement et pendant toutes les étapes de celui-ci.

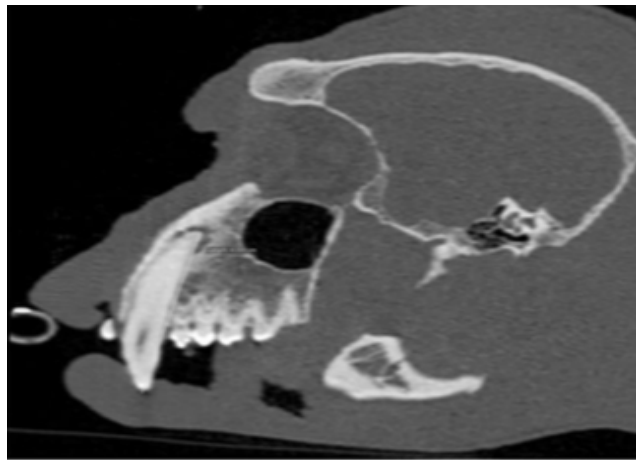Une fois l'obturation du canal terminée et confirmée radiographiquement, il faut procéder à la restauration dentaire. Toutes les formes de matériaux de restauration ont été utilisées chez les singes, comme l'amalgame, les CVI, les composites et les couronnes, qui sont généralement en métal.

Il faut garder une vision réaliste du risque d'échec de la restauration qui fait suite au traitement endodontique, en raison des contraintes énormes qui s'exercent sur ces matériaux chez les primates. Il sera ainsi primordial de bien choisir les matériaux et la technique de restauration de la dent. (Wiggs et Hall 2003)

d) Exemple de traitement endodontique chez le macaque crabier (*macaca fascicularis*)

Un macaque crabier présentant des signes de douleurs faciales ainsi qu'une altération de sa vie en groupe a présenté un gonflement péri-orbital associé à une fistule purulente sous l'œil droit. Après examens clinique et radiographique, un abcès en relation avec la canine maxillaire droite a été diagnostiqué.

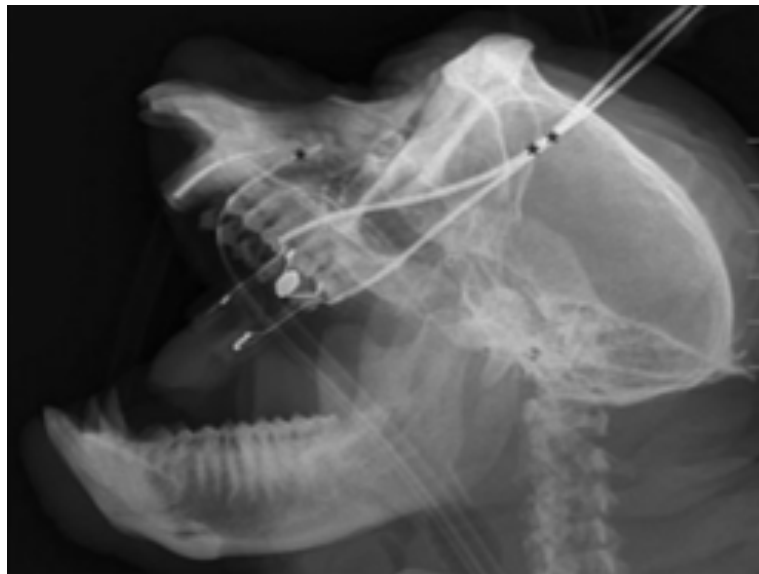*Image 16 : Coupe sagittale droite obtenue à l'aide d'un scanner.*



A l'aide de l'image radiographique, une estimation de la longueur du canal a pu être faite. Après coronectomie, un localisateur d'apex, associé à une lime manuelle, a été utilisé pour évaluer la longueur du canal. Cette mesure a ensuite été confirmée par des radiographies per-opératoires.

Après mise en forme des canaux, désinfection à l'hypochlorite et séchage aux cônes de papiers, une obturation temporaire a été mise en place dans le canal et un Cavit obture la dent. Pendant sept jours, le macaque est mis sous antibiothérapie (Spiramycine et Métronidazole). Une dizaine de jours plus tard, le Cavit et l'obturation canalaire sont déposés, le canal est de nouveau irrigué et une obturation à la gutta percha est effectuée. Des radiographies post-opératoires ont ensuite été effectuées.

*Image 17 : Radiographie mettant en évidence l'obturation de la canine maxillaire droite.*



La couronne de la canine a été restaurée par technique directe à l'aide de composites. Aucun nouveau signe clinique d'abcès n'a été observé sur cette dent au cours des mois qui ont suivis l'intervention.

Toutefois, sept mois plus tard, le même macaque présentait un gonflement suborbital gauche semblable à ce qui avait été observé à droite. Après examens clinique et radiographique, un diagnostic d'abcès associé à la canine maxillaire gauche a cette fois été posé. La procédure suivie a été la même pour la canine maxillaire droite. (Facchini et al. 2018)

#### e) L'endodontie chirurgicale

Cette technique n'est pas la plus fréquente chez les animaux. Toutefois, elle peut être réalisée et différentes indications sont décrites. Elle sera notamment envisagée :

- après l'échec d'un traitement endodontique standard, si le retraitement est difficilement envisageable ;
- ou si les apex sont trop ouverts, après avoir, dans un premier temps, envisagé l'apexogénèse et l'apexification ;
- ou encore si une résorption apicale empêche le succès d'un traitement conventionnel.

Un équipement combinant chirurgie et traitement endodontique est nécessaire à ce type de thérapie. Au-delà de la radiographie dentaire, d'une pièce à main et d'un plateau de chirurgie,

il faudra également les instruments nécessaires à la mise en forme des canaux, qui peut se faire aux ultrasons, ainsi qu'un matériau d'obturation comme le MTA (mineral trioxide aggregate) ou l'IRM (intermediate restorative mineral).

Des tests pré-opératoires doivent être réalisés : une base de données minimale se constitue ainsi d'une NFS, d'un bilan de coagulation, d'une analyse d'urine, associés à un bilan de l'activité de la thyroïde chez les animaux âgés. Les singes de plus de 6 ans sont également soumis à des radiographies pulmonaires.

Puisqu'il s'agit d'une intervention invasive, une anesthésie générale, un contrôle approprié de la douleur (AINS, opioïdes, anesthésie régionale), une couverture antibiotique, ainsi qu'une surveillance seront requis dans tous les cas.

La procédure chirurgicale débute par une incision courbe jusqu'au contact osseux en regard de l'apex de la dent concernée. Après l'incision, un lambeau de pleine épaisseur doit être levé pour exposer l'os en regard de l'apex. En cas de doute quant à l'emplacement de l'apex, le vétérinaire peut utiliser un marqueur radio-opaque lors de la radio pour s'assurer que la trépanation se fait au bon endroit. L'os est ensuite fraisé, la racine doit être exposée sur 6-8 mm. Cette trépanation osseuse doit être effectuée minutieusement afin d'éviter d'endommager la racine ou de pénétrer d'autres éléments anatomiques (nez, canal mandibulaire...). Le granulome est débridé avec une curette et un échantillon est soumis à une analyse histopathologique. L'apex est ensuite réséqué sur une hauteur de 4 mm minimum afin de minimiser la présence de canaux latéraux. La partie apicale du canal est ensuite préparée sur 3, 6, ou 9 mm à l'aide d'une petite fraise à tête ronde ou d'ultrasons. Plus la préparation est profonde, meilleure sera la retro-obturation et donc le pronostic. Après la préparation apicale à rétro, une radiographie dentaire objective la désobturation canalaire apicale, et l'hémostase est recherchée. La profondeur de désobturation est également évaluée à l'aide d'une sonde parodontale. La partie apicale du canal est ensuite obturée avec un IRM ou du MTA. Les conditions de la chirurgie ne facilitent toutefois pas l'utilisation du MTA. La muqueuse est ensuite suturée et si une radiographie postopératoire n'a pas été réalisée, elle sera faite à cette étape. Des analgésiques et des antibiotiques appropriés sont prescrits et des aliments mous devront être donnés pendant 2 semaines. Un contrôle radiographique et clinique à six mois permet de s'assurer du succès de l'intervention. (Niemiec 2007)

#### f) L'extraction

La plupart des extractions peuvent être effectuées avec des instruments dentaires standards. Chez les primates de taille petite à moyenne des *Winged Elevator* (élévateurs à ailes) prennent en charge la plupart des extractions.

Dans les cas où l'accès au site se révèle délicat, des décolleurs sont utilisés pour lever un lambeau. Celui-ci permettra ensuite d'obtenir une fermeture appropriée du site.

Les radiographies dentaires sont généralement recommandées pour toutes les procédures d'extraction. Elles aident l'opérateur à connaître l'état de la dent et des tissus environnants desquels dépend le protocole chirurgical. Dans le cadre d'une parodontite sévère, lorsque le support osseux est particulièrement réduit, voire inexistant, ou lorsqu'il est question de petites dents monoradiculées, la simple utilisation de syndesmotomes et d'élévateurs est souvent suffisante à l'extraction. Pour de plus grandes dents monoradiculées, comme les canines, un lambeau mucopériosté doit être levé et une partie de l'os cortical fraisée, avec irrigation au sérum physiologique, pour faciliter l'accès et la luxation de la dent. Les dents pluriradiculées nécessiteront généralement une séparation de racines. Chaque partie de la dent peut ainsi être extraite séparément. Après l'extraction, une radiographie est effectuée pour confirmer qu'aucune structure dentaire n'est encore présente dans l'alvéole et pour vérifier l'état de l'os environnant.

Les alvéoles doivent être soigneusement curetées et tous les spicules osseux adoucis. À moins que la coagulation ne soit déjà en cours, il est préférable de fermer la plaie en levant un lambeau. Laisser l'os exposé après une extraction peut entraîner un inconfort postopératoire et un processus cicatriciel plus long.

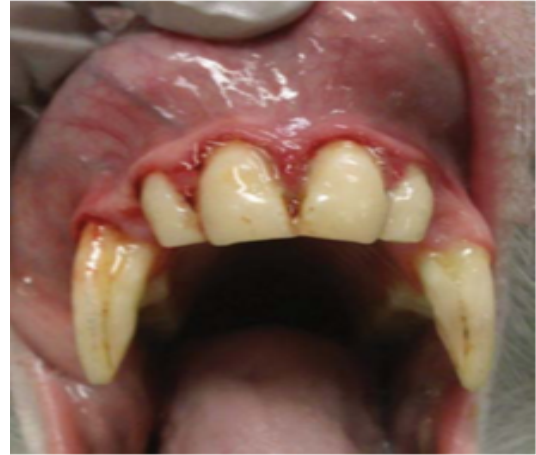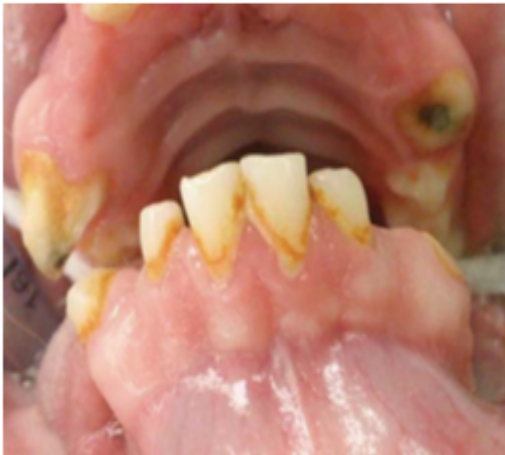De plus, la crête alvéolaire en regard des sites d'extraction tend généralement à subir une atrophie progressive susceptible de se fracturer. Dans ce cadre, il est judicieux de combler le site d'extraction par un substitut osseux afin de limiter la perte d'os. Enfin, une suture résorbable est préférable car elle permet d'éviter une nouvelle intervention pour la dépose des fils. (Wiggs et Hall 2003; Huff 2010)

### 3.2.5. Les traitements parodontaux

#### a) Le détartrage et le surfaçage

Il est important de souligner que chez les primates le tartre ne s'accumule pas en très grosse quantité mais qu'il est particulièrement présent au niveau des secteurs antérieurs. Le tartre sera ainsi peu présent sur le secteur prémolo-molaire. De plus il faudra garder à l'esprit que si un petit croissant de tartre est visible au niveau du bord marginal, une quantité plus importante de tartre est présente en sous-gingivale.

*Image 18 et Image 19 : Présence de tartre au niveau des incisives mandibulaire (à gauche) et gingivite de stade 2 du secteur incisivo-canin (à droite).*



Un traitement prophylactique sera ainsi mis en œuvre chez le primate présentant une gingivite et/ou une accumulation de plaque et de tartre relativement importante.

Avant l'intervention, le personnel soignant s'habille de façon appropriée (blouse, masque, lunettes, gants, bonnet...) et l'animal est anesthésié et intubé. Sa tête est positionnée plus basse que son corps pour éviter tout accident respiratoire.

On commencera d'abord par passer le détartréur ultrasons en supra-gingivale. Le tartre et les taches visibles sont retirés dans un ce premier temps. On fera attention à ne pas laisser l'insert au contact d'une même dent pendant plus de 15 secondes pour ne pas causer un choc thermique avec la pulpe. L'ensemble des surfaces de la couronne dentaire est ainsi débridé. Une fois cette première étape réalisée, un nouvel insert, plus fin, est utilisé pour débrider les surfaces radiculaires en sous-gingivale.

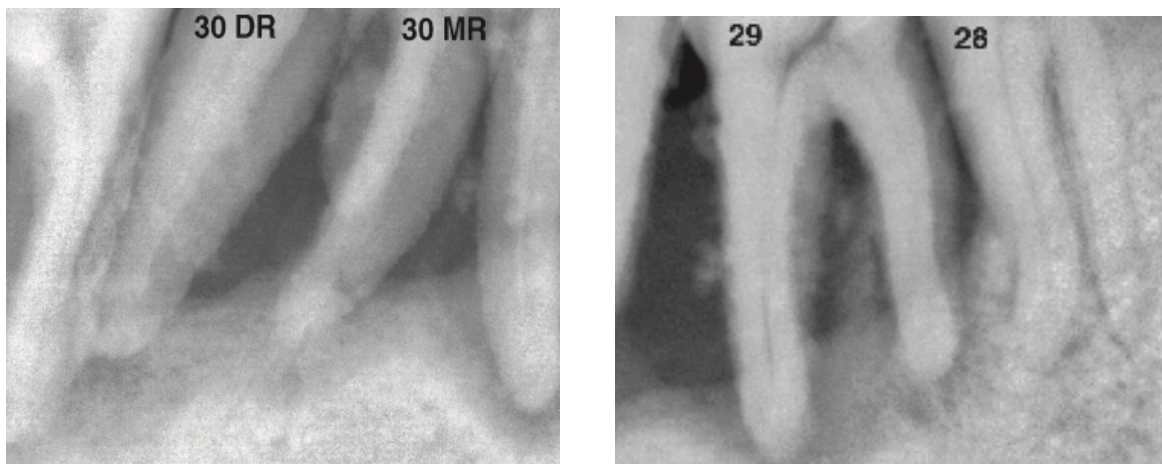
Dans un troisième temps, les surfaces dentaires sont polies à l'aide d'une fraise en caoutchouc et d'une pâte de polissage. Si des stries étaient apparues sur les dents lors du détartrage, celles-ci auront tendance à favoriser la rétention de plaque. Le polissage permet notamment la disparition de ces stries.

Enfin, pour retirer la pâte restante, les dents sont abondamment rincées. (Fortman et al. 2018)

#### b) L'extraction

Lorsqu'un abcès se révèle être d'origine parodontale, et que la perte osseuse est si importante qu'elle ne permet pas la conservation de la dent, cette dernière doit être extraite. Le protocole opératoire d'une extraction a été décrit dans la partie 3.2.4.f.

*Image 20 et Image 21 : Radiographies du secteur prémolo-molaires mandibulaire droit.*



(Huff 2010)

Ici, une perte du tissu de soutien des dents numérotées 29 et 30 est visible sur les images radiographiques (système de numérotation universelle). Ces dents ne sont plus conservables et sont amenées à être extraites.

#### 3.2.6. Précaution du chirurgien lors du traitement : les zoonoses.

Les zoonoses sont des maladies et infections se transmettant des animaux aux Hommes et inversement. Les primates peuvent être infectées par de nombreux virus à potentiel zoonotique, y compris des rétrovirus. On compte notamment le Virus d'Immunodéficience Simien (VIS),

responsable de l'apparition du Virus d'Immunodéficience Humain (VIH). Dernièrement, la question de la transmission de ces maladies a pris une place importante dans les institutions en charge de primates. L'inquiétude concerne d'une part le personnel soignant, mais également les autres singes. Ces institutions doivent continuellement mettre à jour leurs programmes de santé au travail en s'appuyant sur les dernières recommandations de biosécurité. (Murphy et Switzer 2008)

En raison de la gravité de certaines zoonoses, le praticien doit toujours prendre en compte le facteur zoonotique avant d'envisager le diagnostic et le traitement d'une affection dentaire chez un primate (Wiggs et Hall 2003).

Certains éléments dits « déclencheurs » engagent un processus précis visant à limiter les effets néfastes d'une zoonose. Des prélèvements simiens envoyés au laboratoire attestant d'une zoonose ou bien la suspicion d'une zoonose chez un employé sont par exemple des éléments déclencheurs. Le processus mis en place se constituera alors de six étapes majeures :

1. Identifier ou soupçonner une affection zoonotique chez un primate

Ceci peut être déclenché par un résultat de test spécifique (une culture) communiqué par le laboratoire, ou bien le résultat d'un examen post mortem qui fournit la preuve d'une maladie zoonotique

2. Tenir informer le personnel soignant et le personnel responsable de l'animal.

Il est essentiel que le personnel soit informé afin qu'il puisse prendre les précautions nécessaires lors de la manipulation du primate et être plus attentif aux symptômes de la maladie qu'il peut observer

3. Isoler l'animal.

C'est la première de deux étapes cruciales dans la lutte contre l'infection. Le personnel chargé des soins aux animaux doit déterminer s'il est approprié d'isoler l'animal infecté, ou la totalité de l'établissement dans lequel il se trouve.

4. Mettre en place une gestion des déchets du singe en question.

C'est la seconde étape dans la lutte contre l'infection à proprement parlé.

5. Aviser les autorités sanitaires compétentes.

Certaines maladies zoonotiques doivent être déclarées aux autorités compétentes.

6. Traiter le primate (Janssen 2015).



En cas de morsure ou de griffures, des trousse de premiers secours doivent être facilement accessibles pour le personnel soignant. Celles-ci contiennent notamment une solution désinfectante, du ruban adhésif, des seringues, ou encore des gants. Il est recommandé d'immédiatement frotter la plaie avec un détergent pendant au moins 15 minutes, puis de la rincer à l'eau. En cas d'exposition des yeux ou des muqueuses, il est indiqué de rincer avec une solution saline stérile ou de l'eau courante pendant au moins 10 minutes. Un responsable doit être contacté dès que possible pour signaler la blessure. De son côté, le vétérinaire examinera les dossiers médicaux de l'animal impliqué et fournira au médecin du travail ou au médecin des maladies infectieuses les renseignements nécessaires (Murphy et Switzer 2008).

Les conséquences d'une mauvaise gestion de l'apparition d'une zoonose peuvent être de très grande ampleur. Un processus précis, mis en place de façon systématique, permettra de minimiser les erreurs lorsqu'une maladie zoonotique est identifiée. En outre, un protocole bien conçu permet de gérer ces situations de manière cohérente, coordonné, et professionnelle.

## 4. Enquête sur la prise en charge par les équipes vétérinaires des zoos de France

### 4.1. Objectif de l'étude

L'objectif principal de cette enquête était de permettre une meilleure connaissance de la prise en charge dentaire des singes dans les différents zoos de France. Cette étude ne trouve pas son intérêt dans des domaines statistique ou quantitatif, elle permet d'évaluer les modalités de contrôles et de soins d'animaux souffrant d'affections dentaires.

Des questionnaires ont été adressés à quinze zoos afin de faire le point sur les soins dans ces structures. Six d'entre elles ont eu la gentillesse de nous répondre.

De plus, nous avons eu la chance d'assister à l'extraction d'une molaire sur un gorille. Cette expérience nous a permis de nous familiariser avec une intervention dans un cadre moins théorique.

### 4.2. Matériels et Méthodes

Dans le cadre de cette enquête, un questionnaire (annexe) a été rédigé et envoyé aux équipes soignantes de quinze zoos comptant des primates parmi leurs pensionnaires. Le questionnaire se constitue d'une quinzaine de questions recoupant trois axes principaux. Il s'intéresse d'abord à la structure en tant que telle, à la prise en charge dentaire ensuite, et laisse place, enfin, aux observations et commentaires du soignant nous ayant répondu.

Dans un premier temps, les parcs zoologiques ont été appelés afin d'obtenir le contact direct du ou des soignants des zoos. Ce sont ensuite ces soignants auxquels nous avons adressé un mail avec le questionnaire. Celui-ci a également été transmis à l'Association Française des Vétérinaires de Parcs Zoologiques (AFVPZ) pour être relayé auprès de ses membres. Parmi ceux-ci, quatre parcs zoologiques nous ont répondu directement :

- La Vallée des Singes,
- Le parc zoologique de Paris,
- La Palmyre,
- Le Safari de Peaugres.

Deux d'entre eux l'ont fait via l'AFVPZ : Le Muséum de Besançon et la Ménagerie du Jardin des Plantes. Notons toutefois que les réponses ne sont pas toujours complètes, et que Le parc

Zoologique de Paris et le Safari de Peaugres nous ont adressé une réponse par mail mais n'ont pas retourné le questionnaire.

Dans ces échanges de mails, nous avons demandé aux équipes soignantes si, dans la mesure du possible, il était envisageable d'assister à un soin ou à un contrôle dentaire sur un primate. Nous avons ainsi eu le privilège d'assister à l'extraction d'une molaire sur un gorille à La Vallée des Singes (86).

### 4.3. Résultats

#### 4.3.1. Les différentes structures

Tableau 7 : Espèces de singes présentes dans les zoos.

Nom	Espèces Présentes
Le Jardin des Plantes (JP)	Tamarins, Saïmiri, Mangabeys, Cercopithèque, Macaque, Orang-outan
Le Muséum de Besançon (MB)	Lémuriens, Tamarins, Saki, Babouins, Gibbon, Siamang, Langur, Colobes, Saïmiri
Parc Zoologique de Paris (ZP)	Non-communicé
La Vallée des Singes (VS)	Gorille, Bonobo, Chimpanzé, Gibbon, Saïmiris, ouistitis, tamarins, saki, gelada, mandrills, Lémuriens, Macaque, Singes laineux, Singes hurleurs, Titi, Atèle
La Palmyre (P)	Marmosets, Mandrills, Gibbons, Gorille, Chimpanzé, Orang-outan, Macaque, Lémuriens, Saïmiri, Douroucouli, Cercopithèques
Le Safari de Peaugres (SP)	Non communiqué

#### 4.3.2. Contrôles et soins dentaires

Parmi les zoos interrogés, quatre (JP, MB, VS, P) ont répondu ne pas réaliser de contrôles spécifiquement dentaires et deux (ZP, SP) n'ont pas exprimé de réponses.

Les contrôles se font lors d'un examen médical global, lorsqu'une anesthésie générale est administrée à l'animal, ou lors de séance de medical training, qui consiste à entraîner les animaux à coopérer lors d'examens cliniques ou de soins vétérinaires.

Concernant les soins, cinq (JP, MB, VS, P, SP) des six zoos ont répondu en avoir déjà réalisé sur des primates. La vétérinaire en charge du Parc Zoologique de Paris a répondu ne pas prodiguer elle-même les soins dentaires ; ceux-ci étant délégués à d'autres vétérinaires.

Parmi les cinq zoos réalisant des soins dentaires sur leurs primates, seul le vétérinaire de la Palmyre atteste que ces soins sont fréquents.

Concernant les types de soins réalisés, ceux-ci sont le plus fréquemment des extractions ou des détartrages. Aucun des zoos ayant répondu à la question ne fait état d'un soin d'odontologie conservatrice ou d'endodontie.

Les trois vétérinaires (P, VS, MB) ayant répondu à la question indiquent que les causes de ces soins sont principalement traumatiques (pour les trois), ou alimentaires (pour le Museum de Besançon).

Cinq soignants (MB, P, VS, JP, SP) ont déclaré que les soins dentaires sont réalisés dans l'enceinte de leur zoo. La vétérinaire de la Vallée des singes précise toutefois que ces soins peuvent également être réalisés dans une clinique dentaire.

Enfin, trois praticiens (MB, P, VS) ont répondu à la question « La prise en charge dentaire est-elle optimale dans votre structure ? » par la négative. Ceux-ci expliquent cette réponse de différentes manières :

- Du fait d'un manque de soins conservateurs ;
- D'un dépistage trop tardif ;
- Ou d'un manque de matériel.

#### 4.4. Discussion

En analysant les différentes réponses transmises par les équipes soignantes des différents zoos contactés, plusieurs points peuvent être mis en évidence :

- Les soins, comme les affections dentaires, semblent relativement peu fréquents dans les parcs zoologiques. Le faible nombre de réponses ne permet toutefois pas d'élargir cette observation à l'ensemble des structures comptant des primates.

- Il semblerait également que les dépistages bucco-dentaires ne soit pas systématisés au sein de ces structures. Les soins sont majoritairement réalisés à la suite d'un trauma ou lorsque la pathologie dentaire est responsable d'une infection.

Cette étude présente toutefois deux biais majeurs. D'une part, le faible nombre de réponses, et d'autre part la possibilité que certaines affections dentaires n'aient jamais été diagnostiquées par les équipes soignantes.

#### 4.5. Cas clinique : extraction d'une molaire sur un gorille

Le Docteur Bertille MARQUET, vétérinaire à la Vallée des Singes (86), a eu la gentillesse de répondre à notre demande et nous a permis d'assister à un soin dentaire sur un singe. Le rendez-vous a été pris par mail : le mercredi 3 juillet 2019 une dent avec abcès devait être extraite sur un gorille. L'origine dentaire de celui-ci sera confirmée le jour de l'intervention.

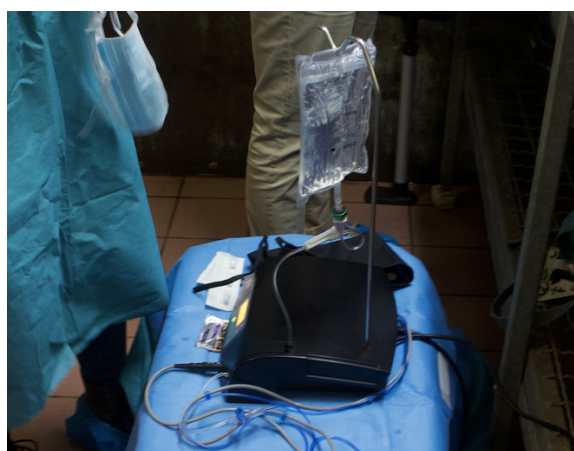Le mercredi 3 juillet nous nous sommes donc retrouvés à l'entrée du parc. Le Dr. MARQUET était présente, ainsi que le Dr. PRISSET, chirurgien-dentiste, accompagnés d'autres soignants et d'une reporter animalier. Le Dr. MARQUET nous a détaillé le protocole du soin à venir, les consignes de sécurité en vigueur, et nous a présenté le gorille concerné par l'intervention. Moseka est une femelle de 35 ans, atteinte de pathologies cardiaques, préalablement sous spiramycine pour un abcès extra-orale fistulisé. L'abcès étant récurrent, l'équipe soignante a décidé d'intervenir.

*Image 22 : Moseka, la veille de l'intervention.*



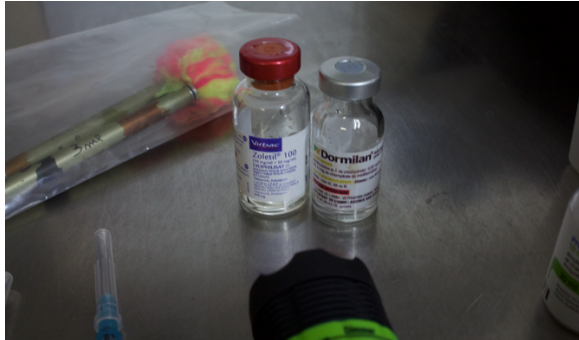
Nous nous sommes ensuite dirigés vers l'enclos des gorilles. Dans une salle attenante, le matériel nécessaire à la chirurgie prévue a été mis en place ; d'une part, des instruments utiles à l'extraction (moteur, contre angle, matériel de radiographie, syndesmotomes, élévateurs, daviers...) et d'autre part, du matériel nécessaire à l'opération dans un sens plus large (anesthésiant, fléchettes, pistolet, capteurs...).

*Image 23, Image 24 et Image 25 : Matériel nécessaire à l'opération (ordinateur et générateur radiographique à gauche, capteur extra-orale à droite, et moteur en bas).*



Une heure avant l'intervention, la femelle a été mise sous diazépam. Par souci de sécurité, les autres gorilles ont été dirigés hors de l'enclos afin de laisser seul l'animal concerné. L'un des soignants s'est ensuite approché de l'enclos avec un pistolet à fléchette pour anesthésier l'animal. Une quinzaine de minutes sont nécessaires pour que les agents anesthésiants utilisés, le ZOLETIL® (Tilétamine et Zolazépan) et le DORMILAN® (Médétomidine), fassent effet.

*Image 26 : Agents anesthésiants et fléchettes.*



*Image 27 : Anesthésie du gorille.*



Une fois l'animal inconscient, les soignants sont entrés dans l'enclos pour entamer les premières étapes du soin et notamment l'anesthésie générale. Un cathéter est ensuite posé pour administrer de la kétamine et du propofol, et le primate pesé (88 Kg).

*Image 28 : Pesée du gorille.*

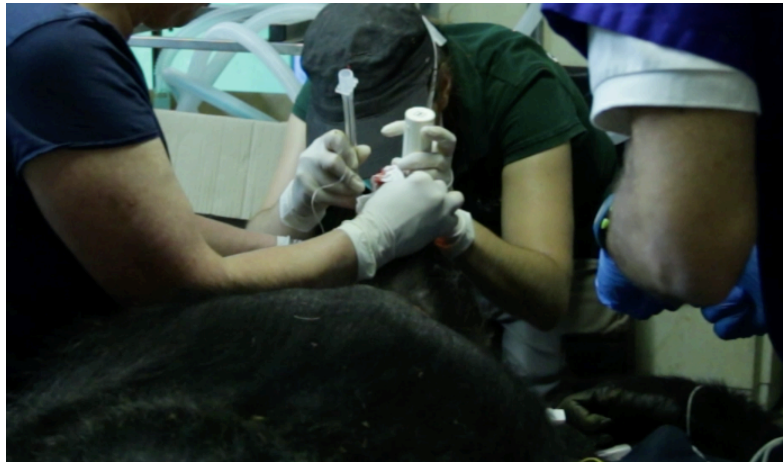

*Image 29 : Pose du cathéter.*



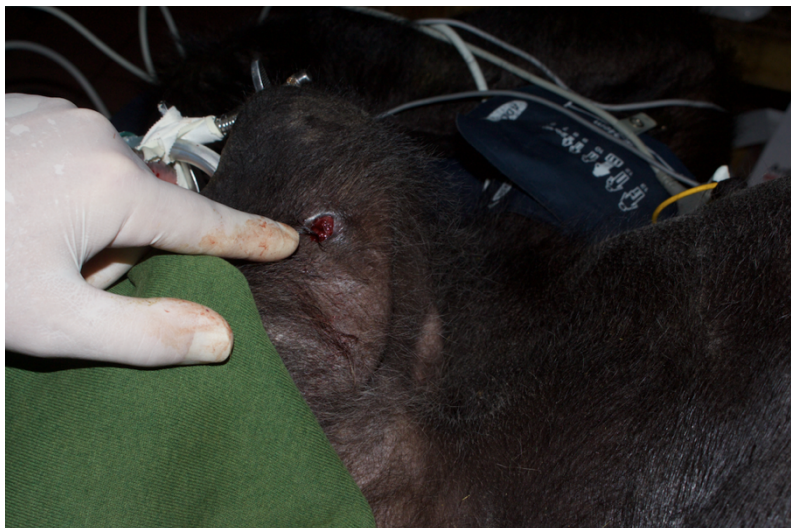Dans un second temps, l'animal est porté sur la table de soins, des capteurs permettant de vérifier ses constantes vitales sont placés, et il est intubé pour permettre un relais de l'anesthésie générale par voie gazeuse (isoflurane).

*Image 30 : Intubation de l'animal.*



Les examens cliniques peuvent alors être réalisés et ont montrés la fistulisation d'un abcès en extra oral, et la mobilité importante de la première molaire mandibulaire droite. Une hypothèse diagnostique mettant en cause cette dernière se dessine, et doit être confirmée par des examens radiographiques.

*Image 31 : Abcès fistulisé en extra-oral.*

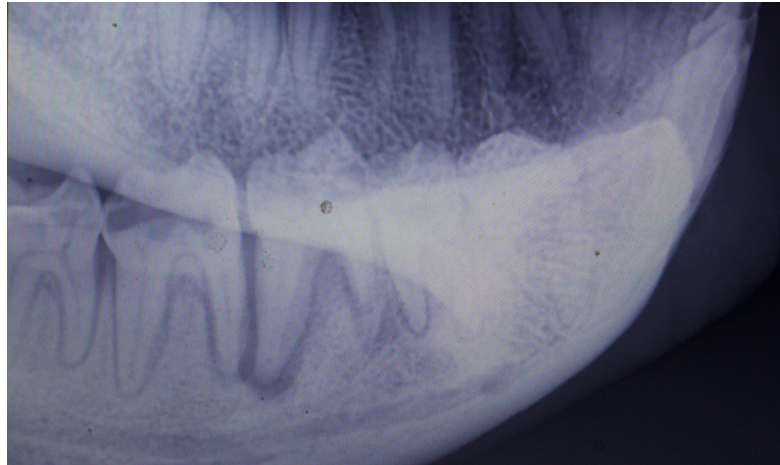


Pour que ceux-ci puissent être réalisés, un appareillage comprenant un capteur extra-oral est utilisé. Ces radiographies permettent une observation de l'ensemble des deux arcades. La première molaire mandibulaire droite, préalablement mise en cause, se distingue par la



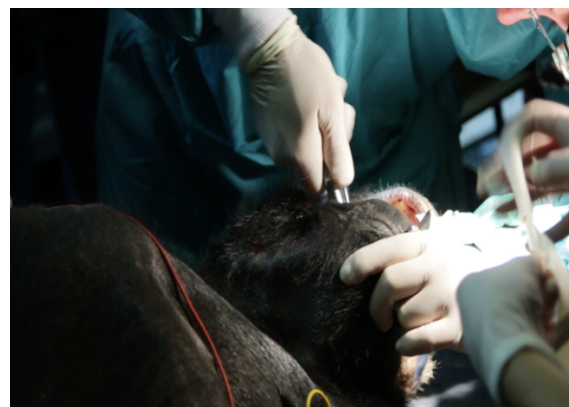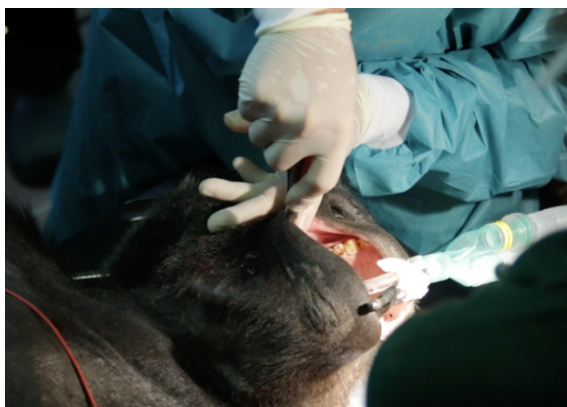présence d'une image radio-claire importante au niveau de ses deux racines et en particulier de la distale.

*Image 32 : Radiographie pré-opératoire.*



Le diagnostic d'abcès d'origine dentaire est ainsi confirmé et la décision d'extraire la dent est prise. Un syndesmotome, un élévateur et un davier sont utilisés par le Dr. PRISSET pour réaliser l'extraction, l'alvéole est ensuite curetée et des compresses sont utilisées pour obtenir l'hémostase.

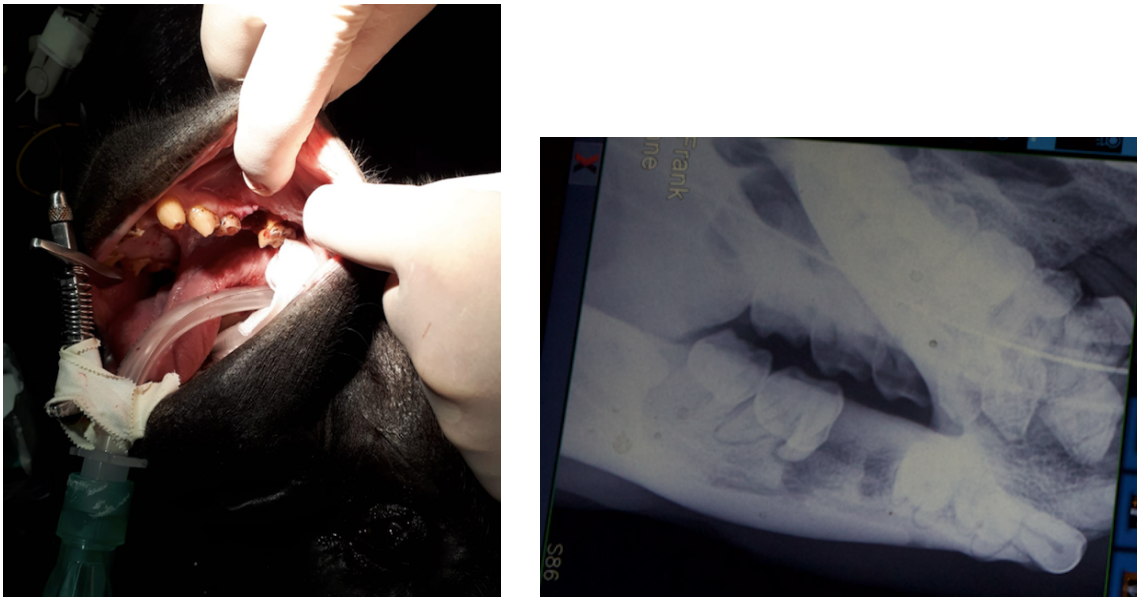
*Image 33 et Image 34 : luxation avec un élévateur (à gauche) et extraction au davier (à droite).*



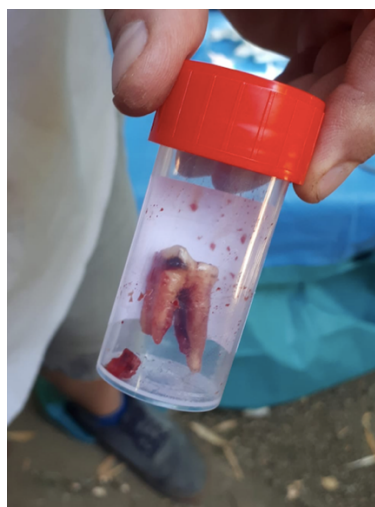Pour finir, un examen clinique et une nouvelle radiographie sont réalisés : ceux-ci permettent de vérifier que l'alvéole ne contient aucune structure dentaire résiduelle.

Pour ce patient, la dent a été extraite en deux parties distinctes (image 32), un des apex ayant été fracturé lors de l'extraction. Les deux parties distinctes de la dent ont donc été réassociées, et un examen visuel de la dent reconstituée a été réalisé. Celui-ci a permis de confirmer que l'ensemble de la structure dentaire était hors de l'alvéole.

*Image 35 et Image 36 : Examen visuel (à gauche) et radiographique (à droite) de l'alvéole en post-opératoire.*



*Image 37 : Molaire mandibulaire extraite en deux temps.*



Une fois l'intervention terminée, l'animal est reconduit dans son enclos. Lors de son réveil, le gorille était légèrement étourdi et des chutes ont pu être observées. Les équipes soignantes ont été particulièrement attentives lors de cette étape qui suivait le soin.

## Conclusion

Les pathologies dentaires rencontrées et la denture des primates sont semblables à ce que l'on observe chez les humains. Les traitements, toutefois, nécessitent d'être adaptés à l'animal concerné par les soins. En fonction de leur corpulence, de leur agressivité potentielle et du traitement envisagé, les singes peuvent notamment être maîtrisés de différentes manières. Pour les traitements endodontiques, par exemple, le matériel doit convenir à la taille des dents traitées.

Notons également que le manque de communication verbale avec le singe rend difficile le dépistage des affections dentaires par le vétérinaire. La détection et le diagnostic se font ainsi rarement à un stade initial. De la même manière, l'impossibilité pratique de réaliser une anesthésie générale pour un bilan dentaire et parodontal contribue à cet écueil. Les examens de la sphère orale se font donc, le plus fréquemment, lors d'anesthésie générale effectuée dans un autre cadre.

Dans l'établissement du plan de traitement, le vétérinaire tiendra compte, d'une part, de l'affection elle-même, mais considérera également, le risque zoonotique et l'environnement de l'animal. Ainsi, chez un singe susceptible de se fracturer une dent dans une chute ou lors d'une altercation, on préférera plus fréquemment l'extraction aux soins conservateurs, que sur un animal évoluant dans un environnement plus sûr. Chaque intervention, en particulier celles sous anesthésie générale, constitue un risque pour l'animal et demande du temps. L'extraction, effectuée à la Vallée des Singes, a par exemple, duré près de quatre heures. Ainsi, le rapport bénéfice risque doit toujours être évalué avant un quelconque traitement.

Nous souhaitons également partager un sentiment que nous retrouvons, dans l'enquête menée auprès des zoos, face au faible taux de réponses que nous avons reçu malgré nos sollicitations. Le personnel soignant de ces structures doit au quotidien faire face à un très large éventail de symptômes et de maladies pour un très grand nombre d'espèces. Ceci demande évidemment des compétences diagnostiques et pratiques remarquables, mais également une organisation et une logistique extrêmement rigoureuses.

Ces considérations imposent aux personnels soignants de respecter des préséances dans les soins apportés à ces animaux. Les affections dentaires mettant rarement en jeu la vie d'un primate, elles ne peuvent constituer une priorité dans le temps et les moyens consacrés aux traitements de ces espèces. Nous pouvons toutefois imaginer que la sensibilisation des équipes vétérinaires quant à l'importance des dents saines chez ces animaux entraîne la systématisation

d'un examen des dents lors d'examens médicaux plus larges. Donner aux traitements dentaires une place adaptée dans la prise en charge globale de l'animal pourrait constituer une avancée importante dans le traitement des animaux. Il serait intéressant d'étudier les possibilités d'une formation vétérinaire pour les dentistes souhaitant orienter leur exercice. Ces passerelles existent-elles ? Dans quel pays ? Sont-elles reconnues en France ?

Un rapport détaillant les nécessités en traitements dentaires des animaux et l'état de la formation des vétérinaires dans ce domaine serait très instructif.

## Bibliographie

- Barthold SW, Bayne KA, Davis MA, Everitt JI, Fox JG, Garnett NL. Recognition and assessment of pain. In: Recognition and alleviation of pain in laboratory animals. The national academies press. Washington, D.C: National Academies Press; 2009.
- Boyer F. Les orangs-outans de Bornéo disparaissent dans l'indifférence [Internet]. Futura. 2018 [cité 30 mars 2020]. Disponible sur: <https://www.futura-sciences.com/planete/actualites/zoologie-orangs-outans-borneo-disparaissent-indifference-42708/>
- Caeiro CC, Waller BM, Zimmermann E, Burrows AM, Davila-Ross M. OrangFACS: A Muscle-Based Facial Movement Coding System for Orangutans (*Pongo* spp.). *International Journal of Primatology*. févr 2013;34(1):115-29.
- Carstens E, Moberg GP. Recognizing Pain and Distress in Laboratory Animals. *ILAR Journal*. 1 janv 2000;41(2):62-71.
- Cooper JE, Redmond I. Alimentary tract and associated organs. In: *Gorilla pathology and health*. Amsterdam ; Boston: Elsevier/AP; 2017.
- Dobromylskyj P, Flecknell PA, Lascelles BD, Livingston A, Taylor P, Waterman-Pearson A. Pain assessment. In: *Pain management in animals*. London: Saunders; 2000.
- Facchini C, Iacopetti I, Gaudio E, Zotti A, Boldrin M, Fante F, et al. Endodontic treatment of canine teeth in a cynomolgus monkey (*Macaca fascicularis*). *Laboratory Animals*. juin 2018;52(3):308-12.
- Fecchio R, Gioso MA, Bannon K. Exotic animals oral and dental diseases. In: Lobprise HB, Dodd JR, éditeurs. *Wiggs's veterinary dentistry: principles and practice*. Second edition. Hoboken, NJ: Wiley-Blackwell; 2018.
- Fecchio RS, Gomes MS, Rossi JL, Gioso MA. Oral Diseases in Captive Capuchin Monkeys. *Clinician's Notebook*. 2008;10:6.
- Flecknell P. Animal Pain – An Introduction. In: *Pain Management in Animals* [Internet]. Elsevier; 2000 [cité 26 mars 2020]. p. 1-7. Disponible sur: <https://linkinghub.elsevier.com/retrieve/pii/B9780702017674500047>
- Flecknell P. Anaesthesia of common laboratory species: special considerations. In: *Laboratory animal anaesthesia*. 4<sup>e</sup> éd. USA: AP/Elsevier; 2016a.
- Flecknell P. Analgesia and post-operative care. In: *Laboratory animal anaesthesia*. 4<sup>e</sup> éd. USA: AP/Elsevier; 2016b.
- Fortman JD, Hewett TA, Halliday LC. Veterinary care. In: *The laboratory nonhuman primate*. 2<sup>e</sup> éd. Boca Raton, FL: CRC Press; 2018.

- Gioso MA, Fecchio RS, Ferreira J. Iatrogenic dental lesion caused by “dental disarming” in chimpanzee (*Pan troglodytes*). 10th WVDC and 2nd Brazilian Veterinary Dental Congress. avr 2007;27:127.
- Glatt SE, Francel KE, Scheels JL. A survey of current dental problems and treatments of zoo animals. *International Zoo Yearbook*. avr 2008;42(1):206-13.
- Gonzalez OA, Orraca L, Kensler TB, Gonzalez-Martinez J, Maldonado E, Ebersole JL. Familial periodontal disease in the cayo santiago rhesus macaques: Periodontitis in Nonhuman Primate Families. *American Journal of Primatology*. janv 2016;78(1):143-51.
- Groves CP. Monkey | primate [Internet]. *Encyclopedia Britannica*. 2020 [cité 24 mars 2020]. Disponible sur: <https://www.britannica.com/animal/monkey>
- Huff JF. Surgical Extractions for Periodontal Disease in a Western Lowland Gorilla. *Journal of Veterinary Dentistry*. mars 2010;27(1):24-32.
- Janssen DL. Guidelines for the management of zoonotic diseases. In: *Fowler’s Zoo and Wild Animal Medicine, Volume 8* [Internet]. Elsevier; 2015 [cité 27 mars 2020]. p. i. Disponible sur: <https://linkinghub.elsevier.com/retrieve/pii/B9781455773978000839>
- Johnson-Delaney CA. Primates. *Veterinary Clinics of North America: Small Animal Practice*. janv 1994;24(1):121-56.
- Johnson-Delaney CA. Nonhuman Primate Dental Care. *Journal of Exotic Pet Medicine*. avr 2008;17(2):138-43.
- Julle-Danière É, Micheletta J, Whitehouse J, Joly M, Gass C, Burrows AM, et al. MaqFACS (Macaque Facial Action Coding System) can be used to document facial movements in Barbary macaques (*Macaca sylvanus*). *PeerJ*. 15 sept 2015;3:e1248.
- Li H, Luo W, Feng A, Tang ML, Kensler TB, Maldonado E, et al. Odontogenic abscesses in rhesus macaques (*Macaca mulatta*) of Cayo Santiago. *American Journal of Physical Anthropology*. nov 2018;167(3):441-57.
- Lowenstine LJ, McManamon R, Terio KA. Apes. In: *Pathology of wildlife and zoo animals*. 1st edition. Waltham, WA: Elsevier; 2019.
- Meguerditchian A. Au commencement était... le geste. *La recherche*. 2019;(30).
- Miller DR, Aufdemorte TB, Fox WC, Waldrop TC, Mealey BL, Brunsvold MA. Periodontitis in the baboon: a potential model for human disease. *Journal of Periodontal Research*. 1995;30:404-9.
- Murphy HW. Great Apes. In: *Fowler’s Zoo and Wild Animal Medicine* [Internet]. Elsevier; 2015 [cité 24 mars 2020]. p. i. Disponible sur: <https://linkinghub.elsevier.com/retrieve/pii/B9781455773978000839>

- Murphy HW, Switzer WM. Occupational exposure to zoonotic simian retroviruses: health and safety implications for persons working with nonhuman primates. In: Zoo and wild animal medicine: current therapy. 6 v. [i.e. 6th ed.]. St. Louis, MO: Saunders/Elsevier; 2008.
- Nambiar P, John J, Al-Amery SM, Purnal K, Chai WL, Ngeow WC, et al. Quantification of the Dental Morphology of Orangutans. *The Scientific World Journal*. 2013;2013:1-10.
- Niemiec BA. Surgical endodontics. 10th WVDC and 2nd Brazilian Veterinary Dental Congress. avr 2007;27:127.
- Niemiec BA. Dental radiographic positioning. In: Practical veterinary dental radiography. Boca Raton: CRC Press; 2017a.
- Niemiec BA. Dental radiography equipment. In: Practical veterinary dental radiography. Boca Raton: CRC Press; 2017b.
- Parr LA, Waller BM, Burrows AM, Gothard KM, Vick SJ. Brief communication: MaqFACS: A muscle-based facial movement coding system for the rhesus macaque. *American Journal of Physical Anthropology*. déc 2010;143(4):625-30.
- Purnal K, Nambiar P. Restorative Dental Treatment of a Canine Tooth in a Bornean Orang Utan. *Journal of Veterinary Dentistry*. mars 2009;26(1):36-9.
- Schmidt DA, Kerley MS, Porter JH, Dempsey JL. Structural and nonstructural carbohydrate, fat, and protein composition of commercially available, whole produce. *Zoo Biology*. juill 2005;24(4):359-73.
- Springer MS, Meredith RW, Gatesy J. Macroevolutionary Dynamics and Historical Biogeography of Primate Diversification Inferred from a Species Supermatrix [Internet]. *Plos One*. 2012 [cité 24 mars 2020]. Disponible sur: <https://journals.plos.org/plosone/article?id=10.1371/journal.pone.0049521>
- Swindler DR. Appendix 2. In: Primate Dentition : An Introduction to the Teeth of Non Human Primates. Cambridge, UK: Cambridge University Press; 2002a.
- Swindler DR. Cercopithecidae. In: Primate Dentition : An Introduction to the Teeth of Non Human Primates. Cambridge, UK: Cambridge University Press; 2002b.
- Swindler DR. Dental development. In: Primate Dentition : An Introduction to the Teeth of Non Human Primates. Cambridge, UK: Cambridge University Press; 2002c.
- Swindler DR. Dental eruption sequences. In: Primate Dentition : An Introduction to the Teeth of Non Human Primates. Cambridge, UK: Cambridge University Press; 2002d.
- Swindler DR. Introduction. In: Primate Dentition : An Introduction to the Teeth of Non Human Primates. Cambridge, UK: Cambridge University Press; 2002e.
- Swindler DR. Pongidae. In: Primate Dentition : An Introduction to the Teeth of Non Human Primates. Cambridge, UK: Cambridge University Press; 2002f.



- Swindler DR. The deciduous dentition. In: Primate Dentition : An Introduction to the Teeth of Non Human Primates. Cambridge, UK: Cambridge University Press; 2002g.
- Thivent V. Le singe, un modèle d'altruisme ? La recherche. 2019;(30).
- Unwin S, Cress D, Colin C, Bailey W, Boardman W. Pan African Sactuary Alliance - Primate veterinary health manual. 2009.
- Verdier M. Frans de Waal, primatologue et éthologue : « La nature n'est pas seulement régie par la loi du plus fort » [Internet]. La Croix. 2010 [cité 26 mars 2020]. Disponible sur: [https://www.la-croix.com/Archives/2010-03-04/Frans-de-Waal-primatologue-et-ethologue-La-nature-n-est-pas-seulement-regie-par-la-loi-du-plus-fort-\\_NP\\_-2010-03-04-365778](https://www.la-croix.com/Archives/2010-03-04/Frans-de-Waal-primatologue-et-ethologue-La-nature-n-est-pas-seulement-regie-par-la-loi-du-plus-fort-_NP_-2010-03-04-365778)
- Waller BM, Cherry L. Facilitating Play Through Communication: Significance of Teeth Exposure in the Gorilla Play Face: Facilitating Play Through Communication. American Journal of Primatology. févr 2012;74(2):157-64.
- Wiggs RB, Hall B. Nonhuman primate dentistry. Veterinary Clinics of North America: Exotic Animal Practice. sept 2003;6(3):661-87.
- WWF. Le gorille, un grand singe en danger [Internet]. WWF France. 2020 [cité 24 mars 2020]. Disponible sur: <https://www.wwf.fr/especes-prioritaires/gorilles>

## Annexe

### **QUESTIONNAIRE D'INTRODUCTION À L'ENQUÊTE MENÉE DANS LES ÉQUIPES VÉTÉRINAIRES DES ZOOS DE FRANCE**

Dans quelle structure travaillez-vous ?

---

Quels espèces de singes conservez-vous ?

---

---

---

---

Existe-t-il dans votre structure des protocoles de contrôle dentaire chez ces singes ?

OUI      NON

Quels sont-ils ?

---

---

---

---

À quelle fréquence réalisez-vous ces contrôles ?

---

---

---

---

Avez-vous déjà eu recours à des soins dentaires chez des singes ?

OUI      NON

Les soins dentaires sont-ils fréquents ?

OUI      NON

Sur quelles espèces avez-vous déjà réalisé des soins ?

---

---

---

---

De quelle nature étaient ces soins ?

---

---

---

---

A quoi sont dues ces affections dentaires ?

---

---

---

---

Recueillez-vous l'avis d'un vétérinaire spécialisé dans la dentisterie animale pour les choix alimentaires de ces espèces ?

---

---

---

---

Où les soins dentaires sont-ils réalisés ?

Dans une structure spécialisée

Dans votre zoo

Dans un autre zoo

Qui réalisent les soins dentaires sur ces animaux ? Un vétérinaire spécialisé en dentisterie ?

---

---

---

---

La prise en charge dentaire est-elle optimale dans votre structure ?

OUI      NON

Si non, que faudrait-il pour l'améliorer ?

---

---

---

---

Merci pour ces informations.

**Les opinions émises dans les dissertations présentées doivent être  
considérées comme propres à leurs auteurs, sans aucune approbation ni  
improbation de la faculté de Chirurgie Dentaire**



**PARIENTI Othniel. Revue de littérature et enquête sur les affections dentaires chez les singes et leur prise en charge dans les zoos de France. 2020. 70 p. : ill., tabl. Réf. Biblio. : 63-66.**

**Sous la direction de Madame la Professeure JORDAN Laurence**

**Th : Chir Dent. : Université de Paris : 2020**

---

**Résumé :**

Le soin vétérinaire est une science très large, à la fois dans le spectre des espèces qu'elle concerne mais également de par les pathologies rencontrées. La santé orale des primates est aujourd'hui reconnue comme un facteur très important de bonne santé générale. Les affections bucco-dentaires chez les singes peuvent avoir des conséquences locales comme systémiques et sont souvent à l'origine de modifications comportementales. Leurs dentures et les affections qu'elles peuvent présenter sont très proches de celles des humains. Cependant, la douleur, la communication, ou encore l'environnement dans lequel évoluent ces animaux sont tout à fait singuliers. Différentes techniques d'observation comportementale permettent de rendre compte de la douleur ressentie par ces primates. La prise en charge dentaire du singe passera donc évidemment par le diagnostic dentaire mais également par l'observation du comportement de l'animal. Une enquête auprès de quelques zoos en France, nous a permis d'apprécier les modalités de contrôles et de soins des singes souffrant d'affections dentaires. Les soins les plus fréquents sur les primates sont des extractions et des détartrages et sont majoritairement réalisés à la suite d'un trauma ou lorsque la pathologie dentaire est responsable d'une infection. A titre d'exemple, l'extraction d'une dent présentant un abcès d'une femelle gorille (« Moseka ») est détaillée et permet ainsi de se rendre compte du parcours de soin d'un grand singe qui demande évidemment des compétences diagnostiques et pratiques remarquables, mais également une organisation et une logistique extrêmement rigoureuses.

---

**Discipline :**

Dentisterie vétérinaire

---

**Mots clés français (fMeSH et Rameau) :** Singes (fMeSH) ; pathologies bucco-dentaires (fMeSH) ; traitements (fMeSH) ; prise en charge (fMeSH) ; zoologique (fMeSH)

---

**TITRE en anglais : Literature review and investigation of dental disease in monkeys and their management in zoos in France**

---

**English keywords (MeSH) :** Monkeys (MeSH) ; Oral diseases (MeSH) ; treatments (MeSH) ; Medical care (MeSH) ; Zoologic (MeSH)

Université de Paris  
UFR d'odontologie  
5, rue Garancière  
75006 Paris