



**HAL**  
open science

## Identification du variant c.773G>A (Val245Met) dans l'exon 2 de MATN3 à partir d'une famille atteinte de dysplasie épiphysaire multiple

Marie Binvignat

► **To cite this version:**

Marie Binvignat. Identification du variant c.773G>A (Val245Met) dans l'exon 2 de MATN3 à partir d'une famille atteinte de dysplasie épiphysaire multiple. Médecine humaine et pathologie. 2020. dumas-03420603

**HAL Id: dumas-03420603**

**<https://dumas.ccsd.cnrs.fr/dumas-03420603v1>**

Submitted on 9 Nov 2021

**HAL** is a multi-disciplinary open access archive for the deposit and dissemination of scientific research documents, whether they are published or not. The documents may come from teaching and research institutions in France or abroad, or from public or private research centers.

L'archive ouverte pluridisciplinaire **HAL**, est destinée au dépôt et à la diffusion de documents scientifiques de niveau recherche, publiés ou non, émanant des établissements d'enseignement et de recherche français ou étrangers, des laboratoires publics ou privés.



Distributed under a Creative Commons Attribution - NonCommercial - NoDerivatives 4.0 International License

## AVERTISSEMENT

Cette thèse d'exercice est le fruit d'un travail approuvé par le jury de soutenance et réalisé dans le but d'obtenir le diplôme d'Etat de docteur en médecine. Ce document est mis à disposition de l'ensemble de la communauté universitaire élargie.

Il est soumis à la propriété intellectuelle de l'auteur. Ceci implique une obligation de citation et de référencement lors de l'utilisation de ce document.

D'autre part, toute contrefaçon, plagiat, reproduction illicite encourt toute poursuite pénale.

Code de la Propriété Intellectuelle. Articles L 122.4

Code de la Propriété Intellectuelle. Articles L 335.2 - L 335.1

**UNIVERSITÉ DE PARIS**

Faculté de Santé

**UFR de Médecine**

**Année 2020**

**N° 34**

**THÈSE POUR LE DIPLÔME D'ÉTAT DE DOCTEUR EN MEDECINE**

Présentée et soutenue publiquement le : 02/09/2020

Par

**Marie Binvignat**

**Identification du variant c.773G>A (Val245Met) dans l'exon 2  
de MATN3 à partir d'une famille atteinte de dysplasie  
épiphysaire multiple**

Dirigée par M. le Professeur Bruno Fautrel, PU-PH

JURY

M. le Professeur Jérémie Sellam, PU-PH	Président
M. le Professeur Bruno Fautrel, PU-PH	Directeur
M. le Professeur Christian Roux, PU-PH	Membre du jury
M. le Professeur Jean-Denis Laredo, PU-PH	Membre du jury
Mme la Docteure Geneviève Baujat, PH	Membre du jury
Mme la Docteure Sophie Rondeau, PH	Membre du jury

## **Serment d'Hippocrate**

Je promets et je jure d'être fidèle aux lois de l'honneur et de la probité dans l'exercice de la Médecine.

Je respecterai toutes les personnes, leur autonomie et leur volonté, sans discrimination.

J'interviendrai pour les protéger si elles sont vulnérables ou menacées dans leur intégrité ou leur dignité. Même sous la contrainte, je ne ferai pas usage de mes connaissances contre les lois de l'humanité.

J'informerai les patients des décisions envisagées, de leurs raisons et de leurs conséquences. Je ne tromperai jamais leur confiance.

Je donnerai mes soins à l'indigent et je n'exigerai pas un salaire au-dessus de mon travail.

Admise dans l'intimité des personnes, je tairai les secrets qui me seront confiés et ma conduite ne servira pas à corrompre les mœurs.

Je ferai tout pour soulager les souffrances. Je ne prolongerai pas abusivement la vie ni ne provoquerai délibérément la mort.

Je préserverai l'indépendance nécessaire et je n'entreprendrai rien qui dépasse mes compétences. Je perfectionnerai mes connaissances pour assurer au mieux ma mission.

Que les hommes m'accordent leur estime si je suis fidèle à mes promesses. Que je sois couverte d'opprobre et méprisée si j'y manque.



## **Composition du Jury**

### **Président du Jury :**

Pr Jérémie SELLAM, service de rhumatologie, hôpital Saint Antoine - Sorbonne Université

### **Membres Assesseurs :**

Pr Bruno FAUTREL, service de rhumatologie, hôpital Pitié Salpêtrière –Sorbonne Université

Pr Christian ROUX, service(3–5) de rhumatologie, hôpital Cochin - Université de Paris

Pr Jean-Denis LAREDO, service de radiologie, hôpital Lariboisière - Université de Paris

Dr Geneviève BAUJAT, service de génétique clinique, hôpital Necker –Université de Paris

Dr Sophie RONDEAU, service de génétique moléculaire, hôpital Necker –Université de Paris

## Remerciements

Je tiens tout d'abord à remercier, monsieur le Professeur Jérémie Sellam, pour m'avoir fait l'honneur d'accepter la présidence de cette thèse, pour son accompagnement et son mentorat ainsi que pour la codirection de mon année de recherche.

Je souhaite également remercier, monsieur le Professeur Bruno Fautrel, pour la confiance qu'il m'a accordée en acceptant de diriger cette thèse, pour son expérience et ses conseils sur ce travail, et également pour son encadrement pendant le début de mon internat.

Merci à monsieur le Professeur Jean-Denis Laredo, pour son expertise et son enseignement en radiologie ostéo-articulaire, ainsi que de m'avoir donné la chance de participer à son ouvrage sur les maladies osseuses constitutionnelles.

Merci à monsieur le Professeur Christian Roux, d'avoir accepté de participer au jury de cette thèse et pour ses connaissances et son expérience en maladies osseuses dispensées au décours des réunions d'équipe du mercredi soir de l'hôpital Cochin.

Merci à madame le Docteur Geneviève Baujat, d'avoir apporté son expertise en génétique et clinique sur les dysplasies épiphysaires, ainsi que de m'avoir permis de participer aux formations annuelles de maladies osseuses constitutionnelles.

Merci à madame le Docteur Sophie Rondeau, d'avoir accepté de contribuer à ce travail de thèse, et pour ses connaissances et son aide précieuse dans la compréhension des analyses génétiques effectuées.

Un immense merci à Messieurs les Professeurs Francis Berenbaum et David Klatzmann, ainsi qu'à leurs équipes de recherche respectives UMR-S 938 et UMR-S 959 pour leur soutien et leurs expériences et enseignements durant cette année recherche.

Je tiens à remercier particulièrement madame le Docteur Encarnita Mariotti-Ferrandiz pour la codirection de mon année recherche, pour ses conseils et son encadrement exceptionnel ainsi que pour son soutien tout au long de cette année.

Je tiens également à remercier, madame le Professeur Laure Gossec, et à mesdames les Docteurs Sylvie Rozenberg, Violaine Foltz et Frédérique Gandjbakhch, à monsieur le Docteur Florian Bailly, et l'ensemble du service de rhumatologie de l'hôpital Pitié-Salpêtrière pour leur encadrement lors de mon premier semestre en rhumatologie.

Un grand merci à mesdames les Docteurs Carole Desthieux, Aurore Hermet et Sandra Kossi, qui ont été mes premières chefs de cliniques.

Merci à messieurs les Professeurs David Saadoun, Patrice Cacoub, ainsi qu'au service de médecine interne de l'hôpital Pitié-Salpêtrière. Tout particulièrement, un grand merci à madame le Docteur Fanny Domont pour son enseignement, sa sémiologie clinique et son modèle en tant que médecin.

Je tiens à remercier messieurs les Professeurs Jérôme Avouac, Yannick Allanore et monsieur le docteur Julien Wipff ainsi que le service de rhumatologie de l'hôpital Cochin.

Merci également à monsieur le docteur Jean-François Georger et à l'ensemble du service de réanimation médicale de l'hôpital Villeneuve Saint-Georges.

Merci à monsieur le Docteur Adrien Didelot et madame le Docteur Gaëlle Richard-Colmant et le service de neurologie de l'hôpital Saint Joseph Saint Luc à Lyon.

Merci également à monsieur le Professeur Rolland Chapurlat et au service de rhumatologie de l'hôpital Édouard Herriot à Lyon, et en particulier aux docteurs Jordane Saunier, Lambert Mijola, Marie-Eva Pickering et Anaïs Guiot de m'avoir donné l'envie de devenir rhumatologue.

Merci au Père Jean Claude Deverre, pour toute la formation dispensée au centre Laennec durant mon externat.

Merci à mes co-internes Sébastien, Pascal, Xénia, Florian, Inès, Hélène, Stéphane, Claire et Anaïs.

Merci à l'ensemble de ma promotion de rhumatologie et à l'équipe des rhumatologues en formations.

Merci à toute l'équipe des doctorants et du 4<sup>ème</sup> étage du laboratoire I3, Kenz, Paul, Pierre, Aurélien, Federica, et en particulier Vanessa, Helena et Hélène pour leur aide tout au long de cette année et leur soutien pendant la rédaction de ma thèse.

Je tiens à remercier tout particulièrement François pour notre travail d'équipe depuis 5 ans.

Merci à ma famille en particulier mes parents et mes sœurs Louise et Pauline pour leur soutien au cours de l'ensemble de mes études de médecine et mon internat.

Merci à tous mes amis et en particulier à Julie, Alexandre, Kevin, Alix, Sophie, Robin, Adrien, Rodolphe, Philippe- Anselme, Romain, Christophe, Laure, Floriane, Marie, Grégoire, Hortense, Sixtine, Léa, Carole, Aline, Simon, Rémi, Anne, Antoine, Martin, Orlane, Anne Laure, Amélie, Claire-Lise, Grégory.

Enfin je souhaiterais remercier monsieur le docteur Alexis Faline et toute l'équipe de colonne vertébrale du centre Paul Santy, pour m'avoir enseigné au début de mon externat toutes les valeurs, le courage et le savoir-faire, nécessaires pour devenir un bon médecin.

## Liste des abréviations

ACAN	Aggrecan
AD	Autosomique Dominant
ADN	Acide Désoxyribonucléique
AINS	Anti-inflammatoire Non Stéroïdien
ADAMTS	A Disintegrin And Metalloproteinase Thrombospondin Motif
ALPL	Alkaline Phosphatase Biomineralization Associated
AP	Antero-posterior
ARSE	Arylsulfatase E
ATF6	Activating transcription factor 6
ATP	Adenosine Triphosphate
BMP	Bone Morphogenic Protein
BWA	Burros-Wheeler Aligner
CADD	Combined Annotation Dependant Depletion
CCP	Cyclic Citrullinated Peptides
ChIP-seq	Chromatine Immunoprecipitation Sequencing
CHST	Choline acetyltransferase
CLCN	Chloride Channel Protein
COL	Collagen
COMP	Cartilage Oligometric Matrix Protein
CTP	Cytidine triphosphate
CRMR	Centre Référence Maladies Rares
DHODH	Dihydroorotate Dehydrogenase
EGF	Epidermal Growth Factor
FGF	Fibroblast Growth Factor
FLN	Filamin
FOXP	Forkhead box protein P
FR	Facteur rhumatoïde
GAG	Glycosaminoglycane
GATK	Genome Analysis Tool-Kit
GNAS	Guanine Nucleotide binding prtein Alpha Stimulating
GRCh37	Genome Reference Consortium human built 37

GTEX	Genome Tissue Expression
GTP	Guanosine Triphosphate
HGMD	Human Gene Mutation Database
HSPG	Heparan Sulfate Proteoglycan
IFT	Intraflagellar transport
IGF	Insuline Growth Factor
IL	Interleukin
IPD	Interphalangiienne Distale
IPP	Interphalangiienne Proximale
MATN	Matriline
Met	Methionine
MCP	Métacarpo-phalangiienne
MMP	Metalloproteinase
MOC	Maladies Osseuses Constitutionnelles
MTP	Métatarso-phalangiienne
NF-1	Neurofibromine 1
NGS	Next Generation Sequencing
PA	Posterior Anterior
PAPSS	Phosphoadenosine 5'-Phosphosulfate Synthetase
PCR	Polymerase Chain Reaction
PhAST	Phylogene Analyses Space/Time
PG	Proteoglycan
PTHrP	Parathyroid Hormone Receptor
PTHrP	Parathyroid Hormone related Protein
qPCR	quantitative Polyemerase Chain Reaction
RUNX	Runt-related transcription factor
SHOX	Short Stature Homebox
SLC	Solute Carrier family
TNF	Tumor Necrosis Factor
TRPV	Transitient Receptor Potential Vanilloid
TTP	Thymine triphosphate
Val	Valine
Wnt	Wingless Integration site

## Liste des Figures

FIGURE 1 DEVELOPPEMENT DU TISSU OSSEUX ET DU TISSU CARTILAGINEUX .....	19
FIGURE 2 ANATOMIE ET COMPOSITION D'UN OS LONG .....	20
FIGURE 3 HISTOLOGIE ET ORGANISATION D'UN OS LONG .....	21
FIGURE 4 ANATOMIE ET HISTOLOGIE DU CARTILAGE ARTICULAIRE A PARTIR DE (MARTEL- PELLETIER ET AL., 2016) .....	22
FIGURE 5 COMPOSITION MOLECULAIRE DE LA MATRICE EXTRA CELLULAIRE DU CARTILAGE A PARTIR DE (CHEN ET AL., 2006) .....	23
FIGURE 6 REPRESENTATION DES ATTEINTES RADIOGRAPHIQUES DES MALADIES OSSEUSES CONSTITUTIONNELLES (KRAKOW AND RIMOIN, 2010) .....	25
FIGURE 7 AGE D'APPARITION DES MALADIES OSSEUSES CONSTITUTIONNELLES .....	27
FIGURE 8 PROPOSITION DE CLASSIFICATION CLINIQUE, RADIOLOGIQUE ET GENETIQUE .....	27
FIGURE 9 RADIOGRAPHIE D'UN PATIENT ATTEINT D'ACHONDROPLASIE (CAMPEAU AND SCHLESINGER, 2000) .....	28
FIGURE 10 RADIOGRAPHIE D'UN PATIENT ATTEINT DE DYSPLASIE SPONDYLO EPIPHYSAIRE (CAMPEAU AND SCHLESINGER, 2000) .....	29
FIGURE 11 RADIOGRAPHIE D'UN PATIENT ATTEINT D'OSTEOGENESE IMPARFAITE (TAUER ET AL., 2019).....	30
FIGURE 12 RADIOGRAPHIE DE MAIN A DIFFERENTS AGES D'UN PATIENT ATTEINT DE DYSPLASIE POLY EPIPHYSAIRE (UNGER ET AL., 2008).....	34
FIGURE 13 RADIOGRAPHIES DES MAINS ET DES PIEDS DU CAS INDEX .....	38
FIGURE 14 RADIOGRAPHIE DE BASSIN DU CAS INDEX .....	39
FIGURE 15 RADIOGRAPHIES DE GENOUX DU CAS INDEX .....	39
FIGURE 16 RADIOGRAPHIE DU RACHIS ENTIER DU CAS INDEX .....	40



FIGURE 17 ARBRE GENEALOGIQUE DU CAS INDEX ET SES APPARENTES SUR TROIS GENERATIONS	42
.....	.....
FIGURE 18 RADIOGRAPHIES DES MAINS DU CAS APPARENTE II : 4	44
FIGURE 19 RADIOGRAPHIE DE BASSIN DU CAS APPARENTE III : 1 EN 2007	44
FIGURE 20 RADIOGRAPHIE DU PIED CAS APPARENTE III : 1 EN 2007	45
FIGURE 21 IRM TALUS APPARENTE III : 1 2015	46
FIGURE 22 DIFFERENTES TECHNIQUES DE SEQUENÇAGE.....	50
FIGURE 23 REPRESENTATION DES DIFFERENTES ETAPES DU NGS	53
FIGURE 24 CONTROLE QUALITE D'UN SEQUENÇAGE PAR NGS.....	54
FIGURE 25 NOMENCLATURE HGVS GENOMIQUE ET PROTEIQUE.....	55
FIGURE 26 CLASSIFICATION DES VARIANTS SELON LEUR PATHOGENICITE.....	56
FIGURE 27 TECHNIQUE DE SANGER	58
FIGURE 28 RESULTATS DU NGS DU CAS INDEX.....	59
FIGURE 29 CONFIRMATION D'UN VARIANT EN C.733 PAR TECHNIQUE DE SANGER CHEZ LE CAS	
INDEX	60
.....	.....
FIGURE 30 SEGREGATION FAMILIALE PAR TECHNIQUE DE SANGER.....	61
FIGURE 31 REPRESENTATION DE MATN3 A PARTIR DU HUMAN GENOME BROWSER USCS	64
FIGURE 32 EXPRESSION DE MATN3 DANS LES DIFFERENTS ORGANES ET TISSUS (GTEx).....	65
FIGURE 33 SEQUENCE EN ACIDS AMINE DE MATRILINE 3	67
FIGURE 34 REPRESENTATION 3D DE MATRILINE 3 AVEC MISE EN EVIDENCE DE LA POSITION DU	
VARIANT.....	67
FIGURE 35 REPRESENTATION DES VOIES DE SIGNALISATION ASSOCIEES A MATN3 A PARTIR DES	
DONNEES DE REACTOME	69
.....	.....
FIGURE 36 RADIOGRAPHIES DES DYSPLASIES EPIPHYSAIRES MIXTES DECRITES PAR JACKSON ET	
AL., 2012.....	74

TABLE 1 CLASSIFICATION SIMPLIFIEE DES MALADIES OSSEUSES CONSTITUTIONNELLES A PARTIR DE (MORTIER ET AL., 2019) .....	26
TABLE 2 RECOMMANDATIONS EXPLORATIONS RADIOGRAPHIES A REALISER DEVANT UNE SUSPICION DE MALADIE OSSEUSE CONSTITUTIONNELLES (PANUEL ET AL., 2019) .....	31
TABLE 3 CLASSIFICATION DES DYSPLASIES EPIPHYSAIRES AU SEIN DES MALADIES OSSEUSES CONSTITUTIONNELLES (MORTIER ET AL., 2019) .....	32
TABLE 4 SPECIFICITES GENETIQUES DES DYSPLASIES POLY EPIPHYSAIRES (ANTHONY ET AL., 2015).....	35
TABLE 5 TABLEAU DE SYNTHESE CLINIQUE ET RADIOLOGIQUE DE L'ATTEINTE FAMILIALE .....	46
TABLE 6 POINTS ESSENTIELS A PRESENTER EN REUNION MALADIES OSSEUSES CONSTITUTIONNELLES .....	49
TABLE 7 TYPES DE SEQUENÇAGE GENETIQUE ET LEURS INDICATIONS .....	50
TABLE 8 LISTE DES GENES INCLUS DANS LE PANEL (MOC) v-3 .....	52
TABLE 9 REPARTITION DES POLYMORPHISMES DE MATN3 P.VAL245MET .....	70
TABLE 10 LISTE DES VARIANTS PATHOGENES ASSOCIEE A MATN3 .....	71
TABLE 11 IDENTIFICATION DE DEUX VARIANTS P.VAL245MET DE MATN3 ASSOCIES A DES PATIENTS PRESENTANT UNE MUTATION HETEROZYGOTE DE COMP ET UNE PSEUDOACHONDROPLASIE (JACKSON ET AL. 2012).....	72

# Table des matières

<b>SERMENT D’HIPPOCRATE.....</b>	<b>2</b>
<b>COMPOSITION DU JURY .....</b>	<b>3</b>
<b>REMERCIEMENTS.....</b>	<b>4</b>
<b>LISTE DES ABREVIATIONS .....</b>	<b>8</b>
<b>LISTE DES FIGURES.....</b>	<b>10</b>
<b>INTRODUCTION.....</b>	<b>17</b>
<b>MALADIES OSSEUSES CONSTITUTIONNELLES .....</b>	<b>18</b>
<b>CHAPITRE 1 : PHYSIOPATHOLOGIE OSSEUSE.....</b>	<b>18</b>
1.1 DEVELOPPEMENT OSTEO-ARTICULAIRE.....	19
1.2 TISSU OSSEUX .....	20
<b>CHAPITRE 2 : MALADIES OSSEUSES CONSTITUTIONNELLES .....</b>	<b>24</b>
2.1 ÉPIDEMIOLOGIE.....	24
2.2 TYPOLOGIE DES MALADIES OSSEUSES CONSTITUTIONNELLES .....	25
2.3 CLASSIFICATION.....	26
2.4 EXEMPLE DE MALADIES OSSEUSES CONSTITUTIONNELLES .....	28
2.5 CONDUITE A TENIR DEVANT UNE MALADIE OSSEUSE CONSTITUTIONNELLE .....	30
<b>CHAPITRE 3 : DYSPLASIE EPIPHYSAIRE.....</b>	<b>31</b>
3.1 CLASSIFICATION.....	31

3.2 PRESENTATION CLINIQUE.....	33
3.3 PRESENTATION RADIOLOGIQUES .....	33
3.3 PRESENTATION GENETIQUE ET SPECIFICITES DES DYSPLASIES EPIPHYSAIRES.....	34
<b>ÉTUDE FAMILIALE .....</b>	<b>36</b>
<b>CHAPITRE 1 : CAS INDEX.....</b>	<b>36</b>
1.1 HISTOIRE DE LA MALADIE.....	36
1.2 EXAMEN CLINIQUE.....	37
1.3 EXAMEN RADIOLOGIQUE .....	37
<b>CHAPITRE 2 : ARBRE GENEALOGIQUE.....</b>	<b>41</b>
<b>CHAPITRE 3 : ATTEINTE FAMILIALE.....</b>	<b>43</b>
1.1 PRESENTATION CLINIQUE .....	43
1.2 PRESENTATION RADIOLOGIQUE.....	43
1.3 TABLEAU DE SYNTHESE.....	46
<b>MATERIEL ET METHODES .....</b>	<b>47</b>
<b>CHAPITRE 1 : FILIERE OSCAR.....</b>	<b>47</b>
1.1 DEFINITION.....	47
1.2 REUNION MALADIE OSSEUSE CONSTITUTIONNELLE .....	48
<b>CHAPITRE 2 : INDICATIONS DE SEQUENÇAGES.....</b>	<b>49</b>
2.1 DEFINITION .....	49
2.2 INDICATION DES DIFFERENTES METHODES DE SEQUENÇAGE .....	50
<b>CHAPITRE 3 : NEXT GENERATION SEQUENCING .....</b>	<b>51</b>
3.1 PANEL POUR L'ETUDE DES MALADIES OSSEUSES CONSTITUTIONNELLES.....	51
3.2 TECHNIQUE DE <i>NEXT GENERATION SEQUENCING</i> .....	52

3.3 CONTROLE QUALITE .....	54
3.4 BASES DE DONNEES ET NOMENCLATURE.....	54
<b>CHAPITRE 4 : TECHNIQUE DE SANGER .....</b>	<b>56</b>
4.1 CONFIRMATION DIAGNOSTIQUE ET SEGREGATION FAMILIALE.....	57
4.2 TECHNIQUE DE SANGER.....	57
<b>RESULTATS.....</b>	<b>59</b>
<b>CHAPITRE 1 : IDENTIFICATION D’UN VARIANT DE MATN3.....</b>	<b>59</b>
1.1 MUTATION PAR SUBSTITUTION C.773G>A (P. VAL245MET) EXON 2 DE MATN3 .....	59
1.2 METRIQUE DE QUALITE DU NGS .....	59
1.3 CONFIRMATION PAR TECHNIQUE DE SANGER .....	60
1.4 SEGREGATION FAMILIALE .....	61
<b>CHAPITRE 2 : MATN3, PROTEINE ET VOIES DE SIGNALISATION.....</b>	<b>62</b>
2.1 MATN3.....	62
2.2 MATRILINE 3.....	66
2.3 MATN3 ET VOIES DE SIGNALISATION .....	68
<b>CHAPITRE 3 : VARIANT DE SIGNIFICATION INCONNUE .....</b>	<b>70</b>
3.1 RECHERCHE DE POLYMORPHISMES.....	70
3.2 DESCRIPTION DU VARIANT DANS LA LITTERATURE.....	71
3.3 VARIANT DE SIGNIFICATION INCONNUE.....	72
<b>DISCUSSION.....</b>	<b>73</b>
<b>CHAPITRE 1 : INTERET SCIENTIFIQUE .....</b>	<b>73</b>
<b>CHAPITRE 2 : LIMITES.....</b>	<b>76</b>
<b>CHAPITRE 3 : PERSPECTIVES.....</b>	<b>77</b>

**CONCLUSION ..... 79**

**BIBLIOGRAPHIE..... 80**

## Introduction

---

Cette thèse porte sur l'étude d'une dysplasie épiphysaire multiple familiale et l'identification d'un nouveau variant c.773G>A (Val245Met) sur l'exon 2 du gène MATN3. Une première introduction sera consacrée à la description des maladies osseuses constitutionnelles, en abordant la physiopathologie osseuse, les différentes maladies osseuses connues et leur classification puis les dysplasies épiphysaires. Une seconde introduction s'intéressera à la description de la dysplasie familiale, en particulier du cas index et de ses apparentés. La méthodologie sera ensuite décrite avec, en particulier, les différentes techniques de séquençage utilisées. L'ensemble des résultats obtenus sur le variant c.773G>A (Val245Met) seront ensuite présentés. Enfin, sera proposé une discussion vis-à-vis de ce travail et de ses perspectives.

# Maladies Osseuses Constitutionnelles

---

Les maladies osseuses constitutionnelles sont liées à des anomalies génétiques du développement ostéo-articulaire. Il s'agit d'un ensemble de maladies rares, dont les dysplasies épiphysaires multiples. Les maladies osseuses constitutionnelles sont responsables de tableaux cliniques hétérogènes pouvant se manifester sur une période de temps variable s'étendant du développement fœtal à l'âge adulte. La compréhension de ces maladies est importante pour le rhumatologue pédiatre et adulte qui peut être confronté à ces diagnostics. Elle se base sur la physiopathologie du développement ostéo-articulaire, mais aussi sur la présentation clinique, radiologique, et génétique.

## Chapitre 1 : Physiopathologie osseuse

Un rappel du développement et de la composition du système ostéo-articulaire est nécessaire pour comprendre les maladies osseuses constitutionnelles. Le système ostéo-articulaire possède plusieurs fonctions importantes, avec un rôle protecteur vis-à-vis des organes vitaux, un rôle métabolique maintenant un équilibre phosphocalcique, un rôle hématopoïétique soutenant la production de l'ensemble des cellules sanguines, ainsi qu'un rôle biomécanique permettant d'assurer l'ensemble des fonctions locomotrices et de résister aux différentes contraintes (Nordin and Frankel, 2001).



## 1.1 Développement ostéo-articulaire

Le tissu ostéo articulaire est issu du mésoderme. On distingue d'une part le développement du tissu cartilagineux et d'autre part le développement du tissu osseux (Me, 1975). Le tissu cartilagineux se développe à partir de la 5<sup>ème</sup> semaine de développement in utero, sous la forme de cartilage immature proche du cartilage hyalin. La croissance cartilagineuse peut se faire de deux manières et on distingue la croissance appositionnelle ou péri-chondrale, de la croissance interstitielle. La croissance appositionnelle ou péri-chondrale est principalement observée pendant le développement fœtal et permet la croissance en largeur des os longs, et se définit par une prolifération des chondroblastes puis une différenciation en chondrocytes (Stagi et al., 2016). La croissance interstitielle se réalise pendant le développement fœtal mais également dans l'enfance et l'adolescence au niveau du cartilage de conjugaison et permet par des mitoses successives de groupes isogoniques de chondrocytes, la croissance axiale du cartilage et des os longs. Le tissu osseux se développe dès la 7<sup>ème</sup> semaine. L'ossification peut se réaliser soit de manière directe à partir du mésenchyme (pour les os plats et le tissu osseux péri-chondral) soit de manière indirecte endochondrale à partir d'une matrice cartilagineuse hyaline immature (cartilage de croissance) en particulier pour les os longs spongieux ou médullaires (Me, 1975) (Figure 1).

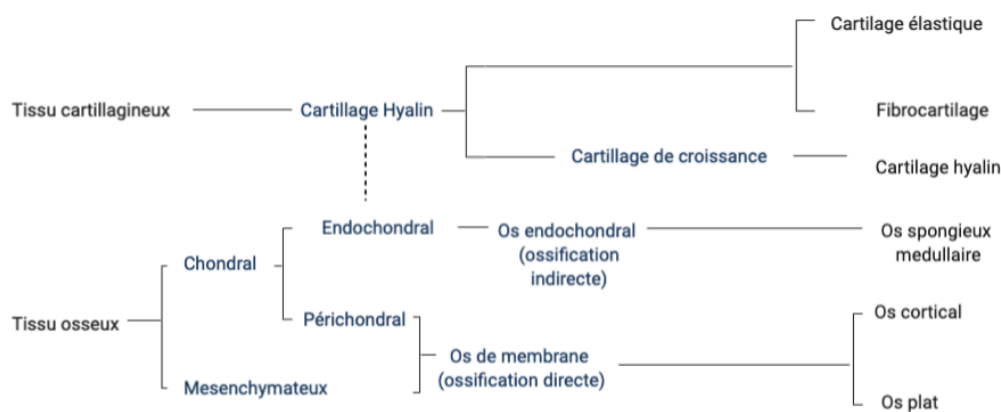


Figure 1 Développement du tissu osseux et du tissu cartilagineux

Le développement du tissu osseux peut artificiellement se diviser en trois phases : avec une ossification primaire, une ossification secondaire et une ossification tertiaire.

- L'ossification primaire s'établit à partir d'un modèle cartilagineux. Elle comprend deux étapes, avec une hypertrophie et une dégénérescence des chondrocytes suivies d'une invasion par des vaisseaux sanguins et des cellules du tissu osseux.
- L'ossification secondaire se définit par le remplacement progressif du tissu osseux fibreux, ou réticulaire, en tissu osseux lamellaire.
- L'ossification tertiaire correspond à la transformation du cartilage de conjugaison en tissu osseux lors de la croissance des os longs (Pastoureau, 1990).

Le développement ostéoarticulaire se fait par l'intermédiaire de différentes voies de signalisation telles que Wnt/ $\beta$  catenin, Foxp, Runx, et Shox (Maeda et al., 2013) ainsi que par différents facteurs de croissance dont le FGF, la PTHrp et le GH et l'IGF-1 (Kozhemyakina et al., 2015; Wu et al., 2016).

## 1.2 Tissu osseux

D'un point de vue anatomique, on distingue les os plats, les os courts et les os longs. Les os longs, peuvent être divisés en plusieurs régions que sont l'épiphyse, la métaphyse et la diaphyse (Figure 2).

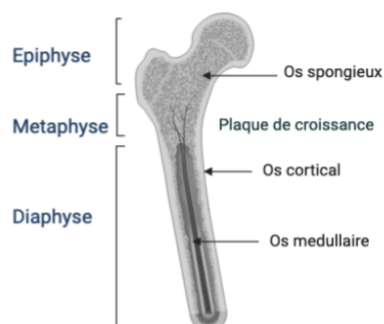
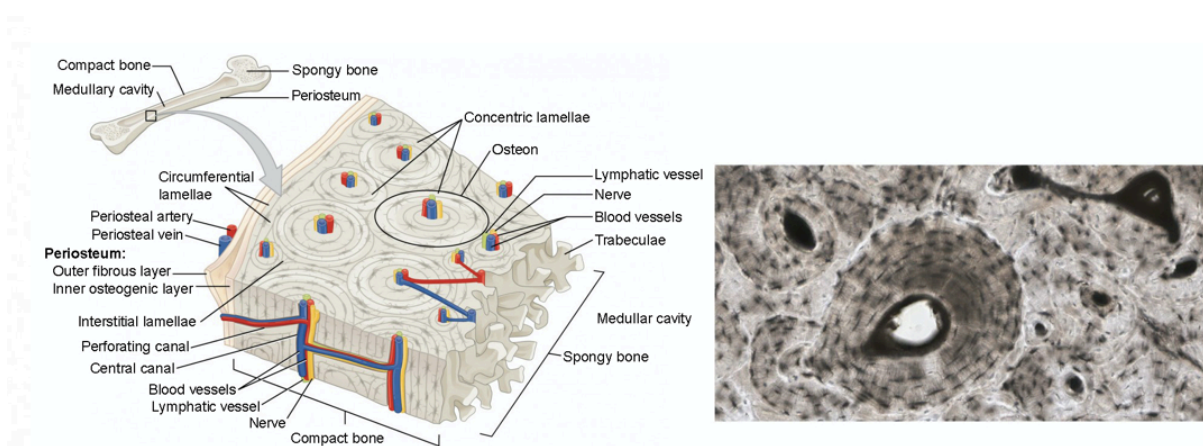


Figure 2 Anatomie et composition d'un os long

D'un point de vue histologique, il existe deux types de tissus osseux :

- L'os réticulaire est caractérisé par l'absence d'orientation ainsi qu'un faible niveau de calcification et de résistance mécanique. On le retrouve au cours du développement osseux chez l'enfant, mais également chez l'adulte, en regard des zones d'insertion tendineuses ou dentaires et au cours du remodelage osseux après fracture.
- L'os lamellaire est formé de lamelles superposées, avec des fibres de collagène organisées de manière parallèle, séparées par des rangées d'ostéocytes. On y distingue le tissu osseux compact haversien et le tissu osseux spongieux. Le tissu haversien est composé d'unités fonctionnelles correspondant aux ostéons, centrées par un canal de Havers permettant la vascularisation et l'innervation du tissu osseux, et entourées de systèmes circonférentiels internes et externes de canaux de Volkmann les reliant à une cavité médullaire centrale (Figure 3). Le tissu osseux spongieux est formé par un réseau trabéculaire composé de la moelle osseuse hématopoïétique que l'on retrouve au niveau des os plats mais également en regard de l'épiphyse des os longs (Iwaniec et al., 2008).



*Figure 3 Histologie et organisation d'un os long*

D'un point de vue cellulaire et moléculaire, l'os se compose à 15 % de cellules et à 85 % de matrice extracellulaire. Parmi les cellules osseuses, on distingue les cellules participant soit à l'ostéof ormation (ostéoblastes, ostéocytes), ainsi que celles participant à l'ostéorésorption (ostéoclastes) et les cellules bordantes (Le et al., 2017) . La matrice extracellulaire peut être organique ou minérale. La matrice organique est composée de collagène de type 1 ainsi que de différentes glycoprotéines et phosphoprotéines telles que l'ostéonectine, l'ostéocalcine et les protéoglycanes. La matrice minérale est constituée de cristaux d'hydroxyapatite composés de calcium et de phosphore, ayant un renouvellement continu et dynamique.

### 1.3 Tissu cartilagineux

Le cartilage est composé de cellules différenciées, les chondrocytes, ayant un important rôle de synthèse, ainsi que d'une matrice extracellulaire dont la composition permet de distinguer trois types de cartilage chez l'adulte. Contrairement au tissu osseux, le tissu cartilagineux n'est ni vascularisé, ni innervé, il est également peu dynamique avec un taux de renouvellement très faible (Martel-Pelletier et al., 2016) (Figure 4).

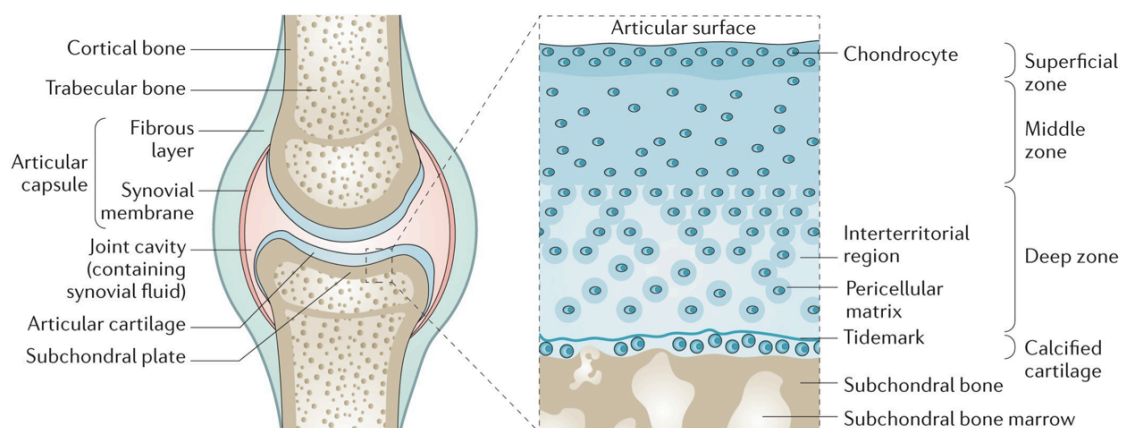
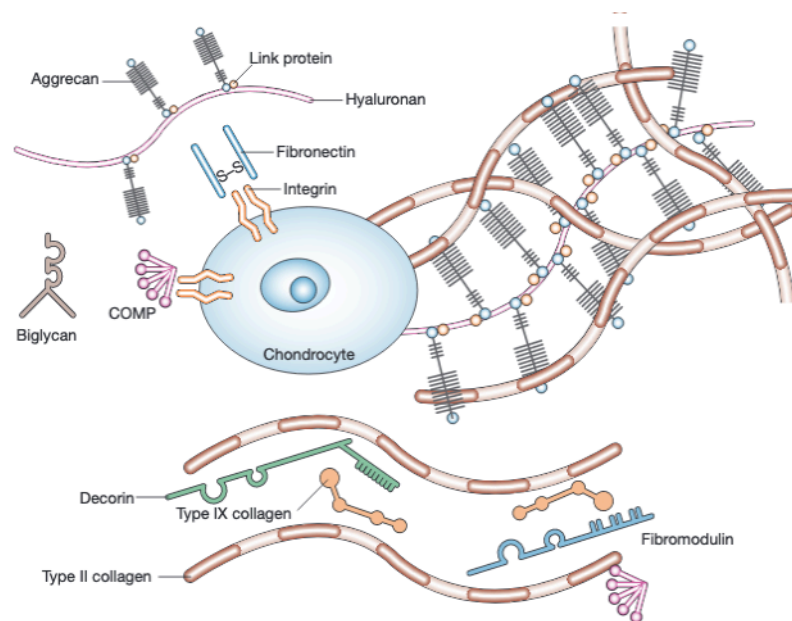


Figure 4 Anatomie et histologie du cartilage articulaire à partir de (Martel-Pelletier et al., 2016)

Il existe trois types de cartilage : le cartilage hyalin, le fibrocartilage et le cartilage élastique.

- Le cartilage hyalin est le plus répandu dans l'organisme. Il est localisé au niveau des articulations mobiles, de la trachée et des bronches souches, et est composé de 80 à 90 % de collagène de type II, mais également de collagène de type 9 et 11, s'organisant en microfibrilles. Le cartilage est également composé de glycosaminoglycanes (GAG) formant des protéoglycanes sulfatés, principalement représentés par les aggrecanes. Les molécules d'aggrecane s'assemblent avec des molécules d'acides hyaluronique, permettant de former un maillage avec une importante capacité de rétention hydrique. On retrouve enfin d'autres protéines telles que COMP (*Cartilage Oligomeric Matrix Protein*), les intégrines et la fibronectine impliquées dans l'adhérence et la communication cellulaire (Chen et al., 2006) ( Figure 5)



*Figure 5 Composition moléculaire de la matrice extra cellulaire du cartilage à partir de (Chen et al., 2006)*

- Le cartilage fibreux ou fibrocartilage se retrouve au niveau des ménisques, des disques intervertébraux et de certaines insertions tendineuses comme le tendon calcanéen. Il est principalement composé de collagène de type 1.

- Enfin le cartilage élastique, localisé au niveau des os propres du nez, de l'oreille externe et de l'épiglotte, est caractérisé par la présence de chondrocytes en abondance et de fibres élastiques. Lors du développement, le cartilage immature se compose principalement de chondroblastes et a une composition extracellulaire similaire au cartilage hyalin à l'exception d'une composition en collagène de type 9 plus abondante (Tew et al., 2001).

## Chapitre 2 : Maladies osseuses constitutionnelles

Les maladies osseuses constitutionnelles sont liées à des anomalies ostéo-articulaires, secondaires à une mutation génétique, conduisant principalement à un retard statural, des déformations et des douleurs articulaires.

### 2.1 Épidémiologie

La prévalence des maladies osseuses constitutionnelles est d'environ 1/5000 (Orioli et al., 1986), avec une incidence en augmentation liée à l'amélioration des techniques diagnostiques. On considère que les maladies osseuses constitutionnelles représentent 5% des anomalies congénitales (Krakow, 2015) mais également 20% des retards staturo-pondéraux idiopathiques (Flechner et al., 2014). Il existe à ce jour plus de 460 maladies osseuses constitutionnelles différentes. Les maladies osseuses constitutionnelles les plus fréquentes sont l'achondroplasie, l'ostéogénèse imparfaite et les maladies des exostoses multiples.

## 2.2 Typologie des maladies osseuses constitutionnelles

La présentation clinique des maladies osseuses constitutionnelles est extrêmement hétérogène, à la fois par la symptomatologie, la sévérité, mais également par l'âge de diagnostic qui peut varier du développement embryonnaire à l'âge adulte. On retrouve fréquemment un retard statural (souvent inférieur à 2 DS), des déformations de membres et des douleurs articulaires. On peut également constater des anomalies de longueur de membres, telles que la rhizomélie, la mésomélie ou la micromélie, ainsi que des tableaux d'arthrose précoce, des anomalies densitométriques ou des fractures de fragilité (Krakow and Rimoin, 2010). Sur le plan radiologique, l'atteinte peut être épiphysaire, métaphysaire ou diaphysaire, et elle peut également, dans certains cas, toucher les vertèbres (platyspondylie) (Figure 6)

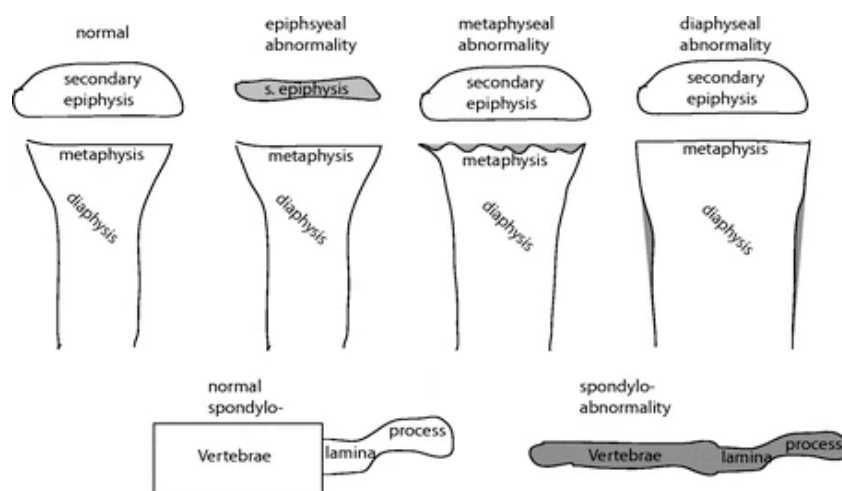


Figure 6 Représentation des atteintes radiographiques des maladies osseuses constitutionnelles (Krakow and Rimoin, 2010)

Le diagnostic se pose sur des critères cliniques et radiographiques, et est confirmé par la génétique, qui est à ce jour la méthode de référence pour le diagnostic positif des maladies osseuses constitutionnelles (Nikkel, 2017).

## 2.3 Classification

La classification internationale des maladies osseuses constitutionnelles est moléculaire repose principalement sur les mutations génétiques. A ce jour, on dénombre 461 maladies classées dans 42 groupes différents. On identifie également 437 variants pathogéniques impliquant différents gènes représentant 92 % des maladies osseuses constitutionnelles (Mortier et al., 2019) (Table 1)

<b>FGFR3</b>	<ul style="list-style-type: none"> <li>Dysplasie thanatophore</li> <li>Achondroplasie</li> <li>Hypochondroplasie</li> </ul>	FGF3
<b>Collagène de Type 2</b>	<ul style="list-style-type: none"> <li>Dysplasie Spondylo-épiphysaire congénitale</li> <li>Dysplasie spondylo metaphyso- épiphysaire</li> <li>Maladie de Kniest</li> <li>Syndrome de Stickler type 1</li> </ul>	COL2A1
<b>Collagène de type 11</b>	<ul style="list-style-type: none"> <li>Syndrome de Stickler type 2-3</li> <li>Syndrome de Marshall</li> <li>Dysplasie oto-spondylo-méga-épiphysaire</li> </ul>	COL11A1 COL11A2
<b>Aggrecan</b>	<ul style="list-style-type: none"> <li>Syndrome de Kimberley</li> <li>Ostéochondrite dissécante familiale</li> </ul>	ACAN
<b>TRPV4</b>	<ul style="list-style-type: none"> <li>Dysplasie Métatropique</li> </ul>	TRPV4
<b>Ciliopathies</b>	<ul style="list-style-type: none"> <li>Short-rib syndrome</li> </ul>	IFT
<b>Dysplasie épiphysaire multiple</b>	<ul style="list-style-type: none"> <li>Pseudoachondroplasie</li> <li>Dysplasie épiphysaire multiple</li> </ul>	COMP, COL9A1 COL9A2 COL9A3, MATN3
<b>Dysplasie métaphysaire</b>	<ul style="list-style-type: none"> <li>Dysplasie de Schmid</li> <li>Dysplasie de Jansen</li> </ul>	COL10A1, PTHR1
<b>Dysplasie acromélique</b>	Dysplasie trichorhinophalangienne	ADAMTS, SHOX, WNT
<b>Chondrodysplasie punctata</b>	Chondrodysplasie liée à l'X	ARSE
<b>Ostéopétrose</b>	Ostéopétrose	CLCN7
<b>Ostéogénèse imparfaite</b>	Ostéogénèse imparfait type 1 à 4	COL1A1
<b>Anomalie de minéralisation</b>	Hypophosphatasie familiale	ALPL
<b>Anomalie d'organisation squelettique</b>	Maladie des exostoses multiples Syndrome de McCune -Albright	EXT GNAS
<b>Dysostose</b>	Syndrome de Miller	DHODH

Table 1 Classification simplifiée des maladies osseuses constitutionnelles à partir de (Mortier et al., 2019)

L'âge de début des symptômes peut également aider au diagnostic. En effet, selon le type d'atteinte et la sévérité, les maladies osseuses constitutionnelles peuvent se manifester en anténatal, ou dans la petite enfance (avant l'âge de deux ans), dans l'enfance voire à l'adolescence et au début de l'âge adulte. (Laredo et al., 2013) (Figure 7).



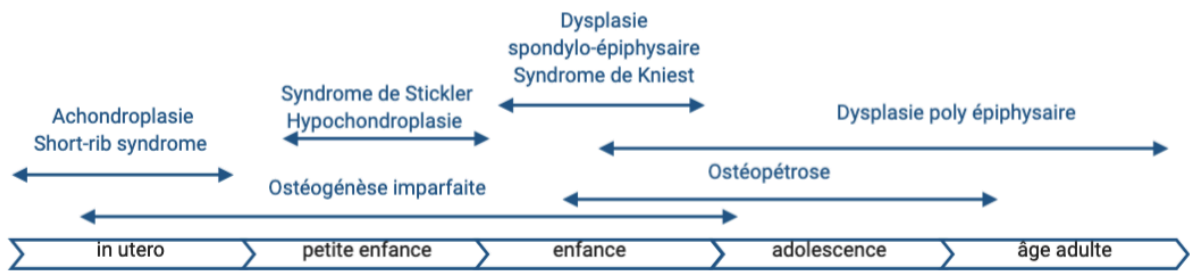


Figure 7 Age d'apparition des maladies osseuses constitutionnelles

La classification des maladies osseuses constitutionnelles peut également s'appuyer sur des critères cliniques et radiographiques pouvant aider au diagnostic. Cette classification peut se baser sur les différents types d'atteintes radiographiques comme par exemple l'atteinte vertébrale (platyspondylie), l'atteinte du crâne, les atteintes métaphysaire et épiphysaire (Panda, 2014) (Figure 8).

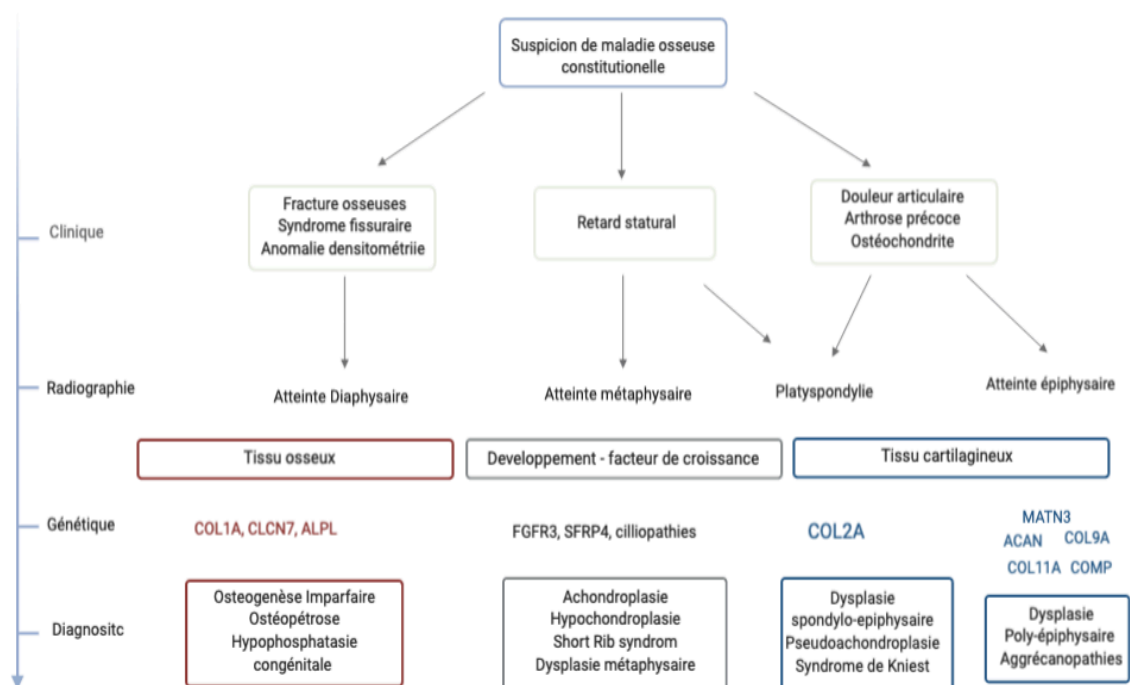


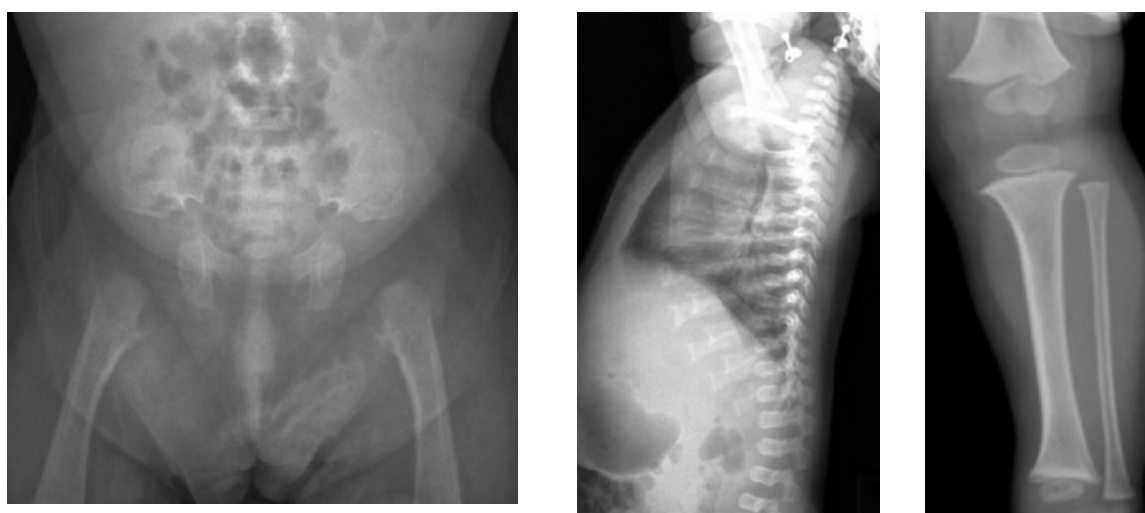Figure 8 Proposition de classification clinique, radiologique et génétique

## 2.4 Exemple de maladies osseuses constitutionnelles

Il existe plus de 460 maladies osseuses constitutionnelles, ici sont présentées quelques atteintes typiques à titre d'exemple, qui sont l'achondroplasie, les dysplasies associées au collagène de type 2 comme le syndrome de Kniest, et l'ostéogénèse imparfaite (Laredo et al., 2013). Les dysplasies épiphysaires multiples seront abordées en détail dans le chapitre 3.

### ○ Achondroplasie

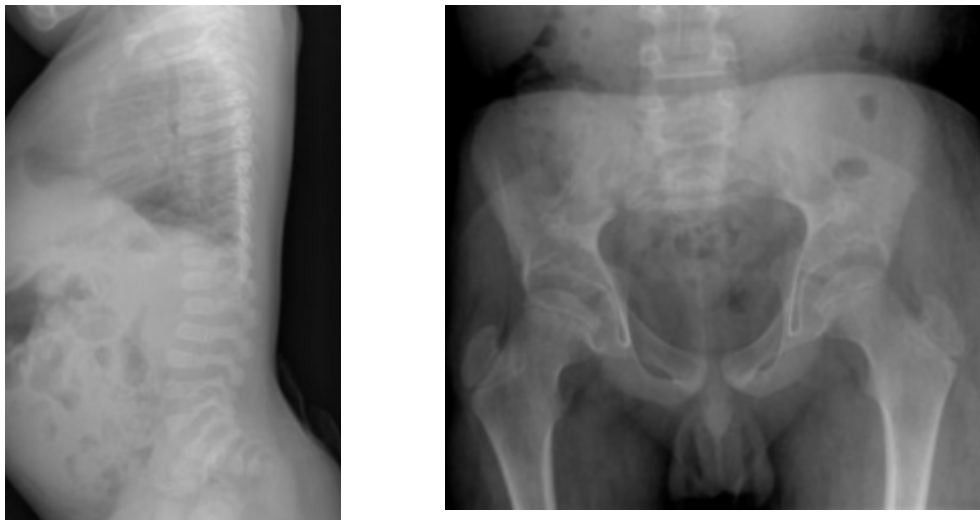
Il s'agit de la plus fréquente des maladies osseuses constitutionnelles. Elle est secondaire à une mutation de FGFR 3 sur le chromosome 16 de forme autosomique dominante. Le diagnostic est anténatal. On retrouve un retard statural important avec une rhizomélie marquée, une hyperclarté métaphysaire prédominante en regard des métaphyses fémorales et humérales supérieures ainsi que des épiphyses épaissies avec un aspect en Erlenmeyer des extrémités. De plus, les côtes sont raccourcies. La complication principale de l'achondroplasie est l'hydrocéphalie secondaire à une anomalie de la charnière occipitale, posant l'indication à un contrôle régulier par IRM dans la petite enfance (Campeau and Schlesinger, 2000; Pauli, 2019) (Figure 9).



*Figure 9 Radiographie d'un patient atteint d'achondroplasie (Campeau and Schlesinger, 2000)*

- Dysplasie spondylo-épiphytaire - Maladie de Kniest

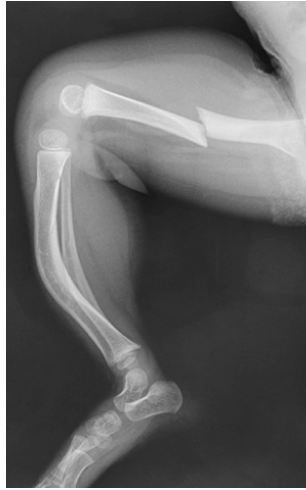Ces maladies osseuses constitutionnelles sont associées à des mutations de COL2A, gène localisé sur le chromosome 12 et codant pour le collagène de type 2. La transmission est autosomique dominante. Elle se manifestent principalement par une platyspondylie, une atteinte épiphysaire sévère et une atteinte métaphysaire variable selon la sévérité du tableau clinique (Campeau and Schlesinger, 2000; Laredo et al., 2013) (Figure 10).



*Figure 10 Radiographie d'un patient atteint de dysplasie spondylo épiphysaire (Campeau and Schlesinger, 2000)*

- Ostéogénèse imparfaite, maladie de Lobstein

Il s'agit d'un groupe de maladies osseuses principalement liées à des mutations de COL1A, codant pour le collagène de type 1 sur le chromosome 17. La transmission est autosomique dominante. On distingue plusieurs formes d'ostéogénèse imparfaite, selon la sévérité de la présentation et l'âge d'apparition des premiers symptômes. On observe principalement des fractures de fragilité pouvant survenir spontanément et in utéro dans les formes sévères. Les ostéogénèses imparfaites peuvent être associées à des sclères bleutées, un retard statural et à des anomalies de dentinogénèse (van Dijk et al., 2011; Tauer et al., 2019) (Figure 11).



*Figure 11 Radiographie d'un patient atteint d'ostéogénèse imparfaite (Tauer et al., 2019)*

## 2.5 Conduite à tenir devant une maladie osseuse constitutionnelle

Il existe plusieurs moyens d'explorer une maladie osseuse constitutionnelle. In utéro, l'examen de référence est l'échographie. A partir de la naissance, c'est la radiographie standard qui est le complément indispensable de l'examen clinique (Offiah and Hall, 2003). En période néonatale, il est conseillé de réaliser un héli-squelette appendiculaire de face, un thorax de face et un rachis en totalité de face et de profil. Durant l'enfance, l'adolescence et l'âge adulte, les recommandations sont variables et ont été actualisées en 2015 à partir des données de la littérature (Panuel et al., 2019; Watson et al., 2015). (Table 2)

Il est important de rappeler qu'un bilan radiologique incomplet limite le diagnostic dans 50% des cas (Nemec et al., 2012). Les recommandations françaises des sociétés de radiologie et de pédiatrie insistent sur l'importance de la radioprotection des organes génitaux chez l'enfant et de l'intérêt de réaliser les clichés du rachis en EOS (Panuel et al., 2019).

Bilan radiographie maladie osseuse constitutionnelle	
<b>Bilan radiographique de base</b>	<ul style="list-style-type: none"> <li>• Thorax Face</li> <li>• Rachis lombaire + bassin Face</li> <li>• Rachis (thoraco) lombaire Profil</li> <li>• Membre supérieur gauche Face (AP)</li> <li>• Coude gauche Profil</li> <li>• si âge &gt; 8 ans ou suspicion luxation</li> <li>• Main gauche Face (PA)</li> <li>• Genou gauche Face dans tous les cas + Profil si âge &gt; 3 ans</li> </ul>
<b>Radiographies complémentaires</b>	<ul style="list-style-type: none"> <li>• Crâne Face et Profil selon tableau clinique</li> <li>• Si anomalies asymétriques, exploration bilatérale</li> <li>• Si autres anomalies focales suspectées, clichés dédiés</li> </ul>

*Table 2 Recommandations explorations radiographies à réaliser devant une suspicion de maladie osseuse constitutionnelles (Panuel et al., 2019)*

## Chapitre 3 : Dysplasie épiphysaire

Les dysplasies épiphysaires multiples, ou dysplasies poly-épiphysaires, sont un sous-groupe de maladies osseuses constitutionnelles et sont caractérisées par une atteinte des épiphyses pouvant conduire à des douleurs articulaires et un tableau d'arthrose précoce. Elles sont importantes à connaître parce qu'elles ne peuvent se révéler qu'à partir de l'âge adulte, et de ce fait, le rhumatologue peut y être confronté dans sa pratique.

### 3.1 Classification

Les dysplasies épiphysaires ont été décrites pour la première fois par Fairbank au milieu du XXème siècle (Fairbank, 1947). Il n'existe pas de mesure précise de la prévalence des dysplasies épiphysaires, toutefois, celle-ci est estimée entre 1:10 000 et 1:20 000 (Briggs and Chapman, 2002; Unger et al., 2008). Les dysplasies épiphysaires multiples sont associées à 5 mutations de gènes codants différents composants de la matrice extracellulaire du cartilage. On

retrouve parmi ces gènes, COMP (Cartilage Oligomeric Matrix Protein) sur le chromosome 19, COL9A1, COL9A2, COL9A3 sur le chromosome 13 codant pour le collagène de type 9, ainsi que MATN3 sur le chromosome 2 codant pour la matriline (Chapman et al., 2003). La transmission est autosomique dominante. Il est important de préciser que dans de nombreux cas de dysplasies épiphysaires multiples le gène muté responsable n'a pas encore été identifié. Dans les formes avec documentation génétique, on retrouve une association à COMP dans 66 % des cas, à MATN3 dans 24 % des cas et à COL9 dans 10 % des cas (Jackson et al., 2012). Enfin les dysplasies épiphysaires multiples sont référencées dans la classification internationale des maladies osseuses constitutionnelles. Celle-ci rassemble les dysplasies épiphysaires multiples avec la pseudo achondroplasie et le syndrome de Stickler lié au collagène 9 dans sa forme récessive (Mortier et al., 2019) (Table 3).

10. Multiple epiphyseal dysplasia and pseudoachondroplasia group					
Pseudoachondroplasia (PSACH)	AD	COMP	177170	750	
Multiple epiphyseal dysplasia (MED)	AD	COMP	132400	93308	Not all MED (-like) cases seem to have mutations in these genes
	AD	COL9A2	600204	166002	
	AD	COL9A3	600969	166002	
	AD	MATN3	607078	93311	
	AD	COL9A1	614135	166002	
Stickler syndrome, recessive type	AR	COL9A1	614134	250984	See also groups 2 and 3
	AR	COL9A2	614284		
	AR	COL9A3	120270		

Table 3 Classification des dysplasies épiphysaires au sein des maladies osseuses constitutionnelles (Mortier et al., 2019)

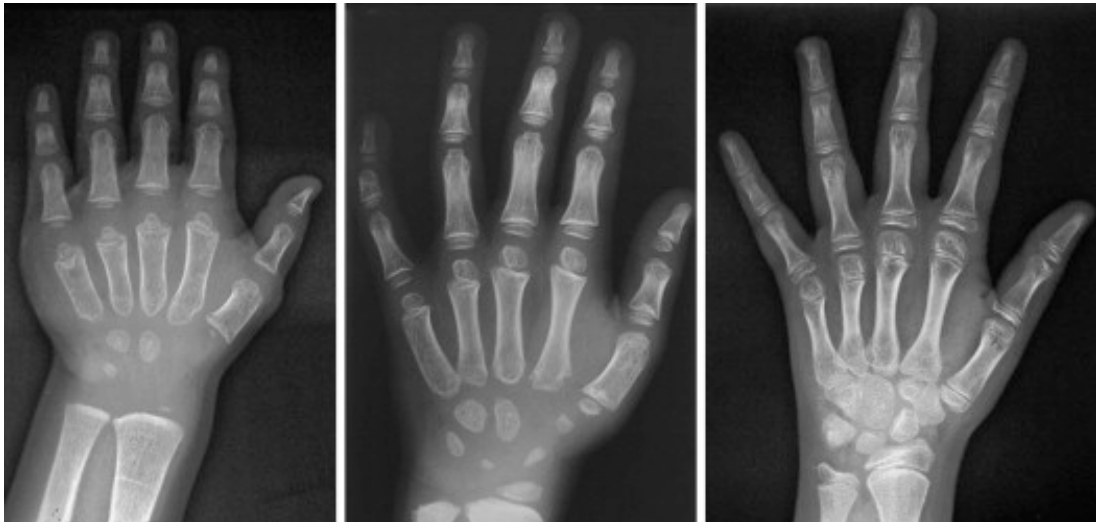Le diagnostic est généralement fait dans l'enfance ou l'adolescence, mais parfois peut être posé à l'âge adulte. (Anthony et al., 2015). A noter qu'il n'est pas possible de réaliser de diagnostic anténatal dans la mesure où les enfants présentent jusqu'à l'âge de 2 ans une courbe de croissance normale, sans disproportion. Il existe encore de nombreux cas de dysplasies épiphysaires multiples sans mutation identifiable, suggérant qu'il persiste des étiologies génétiques additives (Jakkula et al., 2005).

### 3.2 Présentation clinique

La présentation clinique des dysplasies épiphysaires multiples est hétérogène, les symptômes principaux sont des douleurs articulaires chroniques d'horaire principalement mécanique. On peut observer également chez le grand enfant et adolescent des ostéonécroses bilatérales de la tête fémorale (Guille et al., 2002; Unger et al., 2008). On retrouve un retard statural variable avec un aplatissement de la courbe de croissance à partir de l'âge de 5-6 ans, pour une taille adulte moyenne d'environ 150 cm. Ce retard statural peut s'associer à un raccourcissement des membres prédominant en distalité aux niveaux des mains et des pieds. Il existe toutefois plusieurs exemples de dysplasies épiphysaires multiples avec une stature normale (Haga et al., 1998). Enfin, les dysplasies épiphysaires multiples peuvent conduire à une arthrose précoce sévère, bilatérale, touchant les genoux, les hanches, les épaules, les doigts, et les avants pieds.

### 3.3 Présentation radiologiques

Les atteintes épiphysaires sont symétriques avec un retard d'apparition des noyaux d'ossification durant la croissance, et des épiphyses à l'âge adulte aplaties, irrégulières et fragmentées. On retrouve fréquemment une hypoplasie et une dysplasie des têtes fémorales avec aspect en *coxa vara* et une perte de sphéricité (Campeau and Schlesinger, 2000; Guille et al., 2002; Ingram, 1992). On peut également observer des anomalies au niveau du fémur distal et du tibia proximal avec une hypoplasie et des contours irréguliers aux niveaux des condyles avec un aspect en *genu varum*. Enfin, on peut retrouver une atteinte du tibia distal, du dôme talus et de la tête humérale. La brachydactylie est fréquente et peut être associée à des déformations épiphysaires (Laredo et al., 2013; Unger et al., 2008). Les atteintes vertébrales sont minimales, avec une irrégularité et un aspect feuilleté des plateaux vertébraux associés à des nodules de Schmorl (Jakkula et al., 2005).



*Figure 12 Radiographie de main à différents âges d'un patient atteint de dysplasie poly épiphysaire (Unger et al., 2008)*

### 3.3 Présentation génétique et spécificités des dysplasies épiphysaires

La confirmation diagnostique de dysplasie épiphysaire multiple est génétique et se fait par une méthode de séquençage haut débit : *Next Generation Sequencing* (NGS).

Il existe certaines spécificités cliniques et radiologiques en fonction des types de mutations (Unger et al., 2001). Les dysplasies épiphysaires multiples associées à COMP peuvent présenter une myopathie proximale, des têtes fémorales arrondies, une bradydactylie marquée, une atteinte acétabulaire fréquente avec des métaphyses élargies (Briggs et al., 1995; Lachman et al., 2005). Les dysplasies associées à MATN3 présentent également une atteinte principalement fémorale mais l'atteinte acétabulaire et la bradydactylie est moins habituelle (Chapman et al., 2001; Mäkitie et al., 2004). Enfin, les dysplasies associées à COL9A présentent des atteintes plus marquées au niveau des genoux avec une épargne fémorale relative (Czarny-Ratajczak et al., 2001) (Table 4)



Gene	Transmission	Fréquence	Caractéristiques cliniques	Caractéristiques radiologiques
<b>COMP</b>	AD	66 %	<ul style="list-style-type: none"> <li>• Bradydactylie</li> <li>• Myopathie proximale,</li> <li>• Laxité articulaire</li> </ul>	<ul style="list-style-type: none"> <li>• Main/poignet : os carpiens irréguliers et déchiquetés, ossification retardée des os carpiens, petites épiphyses radiales et/ou ulnaires.</li> <li>• Fémur proximal : petite épiphyse ronde, métaphyse élargie.</li> <li>• Acétabulum : toit irrégulier et peu profond.</li> <li>• Genou : épiphyse raccourcie et fragmentée, rotule petite et mince, évasement métaphysaire.</li> <li>• Colonne vertébrale : légères irrégularités de la plaque terminale.</li> <li>• Pied/cheville : épiphyse tibiale irrégulière et plate ; os du tarse irréguliers et déchiquetés.</li> </ul>
<b>MATN3</b>	AD	24%	<ul style="list-style-type: none"> <li>• Genu varum/valgum</li> <li>• Taille normale</li> </ul>	<ul style="list-style-type: none"> <li>• Main/poignet : retard de l'âge de l'os carpien, taille et contours normaux du carpe ; petites épiphyses radiales et/ou cubitales.</li> <li>• Fémur proximal : petite épiphyse ronde : métaphyse élargie.</li> <li>• Acétabulum : toit irrégulier et sclérosé.</li> <li>• Genou : stries verticales métaphysaires : évasement métaphysaire ; rotule petite et mince.</li> <li>• Colonne vertébrale : légères irrégularités de la plaque terminale.</li> <li>• Pied/cheville : hypoplasie épiphysaire du tibia distal ; stries verticales métaphysaires</li> </ul>
<b>COL9A</b>	AD	10 %	<ul style="list-style-type: none"> <li>• Laxité articulaire</li> </ul>	<ul style="list-style-type: none"> <li>• Main/poignet : âge normal de l'os carpien.</li> <li>• Fémur proximal : petite épiphyse aplatie.</li> <li>• Acétabulum : légères modifications.</li> <li>• Genou : rotule à double contours</li> <li>• Colonne vertébrale : scoliose légère.</li> <li>• Pied/cheville : pied bot</li> </ul>

*Table 4 Spécificités génétiques des dysplasies poly épiphysaires (Anthony et al., 2015)*

# Étude Familiale

---

Ce travail de thèse porte sur l'identification d'une dysplasie épiphysaire multiple, à partir de l'étude d'une famille avec un cas index et 23 apparentés en 2018. Pour ce travail, l'ensemble des individus ont été vu dans un premier temps en consultation avec un examen clinique, biologique et radiologique standardisé, permettant une description exhaustive et précise des différentes atteintes et la réalisation d'un arbre généalogique.

## Chapitre 1 : Cas Index

### 1.1 Histoire de la Maladie

Il s'agit d'une patiente âgée de 60 ans aux antécédents d'hépatite B et de prothèse de genou bilatérale, originaire du Sénégal (ethnie Halpupulaaren / Peul). Elle a consulté initialement pour des douleurs articulaires diffuses évoluant depuis l'âge de 20 ans. Ces douleurs avaient initialement débuté aux genoux, puis s'étaient étendues aux chevilles, coudes, poignets, pieds et mains, d'horaires mixtes à prédominance inflammatoire. Un diagnostic initial de polyarthrite rhumatoïde séronégative avait été posé en 1999. Des traitements successifs par anti-inflammatoires non stéroïdiens (AINS), colchicine, corticoïdes, méthotrexate et biothérapies (anti-TNF, anti-IL1, anti-IL6) ont été administrés sans efficacité. Le facteur rhumatoïde (FR) et les anticorps anti-CCP et anti-nucléaires étaient négatifs. Il n'y avait pas de syndrome inflammatoire biologique, ni d'anomalie du bilan phosphocalcique ou de la ferritine. Un bilan infectieux a été réalisé éliminant une tuberculose articulaire, une maladie de Lyme et une maladie de Whipple. Plusieurs diagnostics ont également été proposés, en particulier ceux de

polyarthrose et de chondrocalcinose. En 2014, au décours d'une hospitalisation dans le service de rhumatologie à l'hôpital de la Pitié-Salpêtrière à Paris, le diagnostic de dysplasie épiphysaire a été évoqué, bien que certaines des anomalies observées étaient atypiques par rapport aux formes déjà décrites dans la littérature. Cette suspicion était renforcée de par l'existence de symptômes similaires dans sa famille et en particulier chez 6 de ses 10 enfants.

## 1.2 Examen clinique

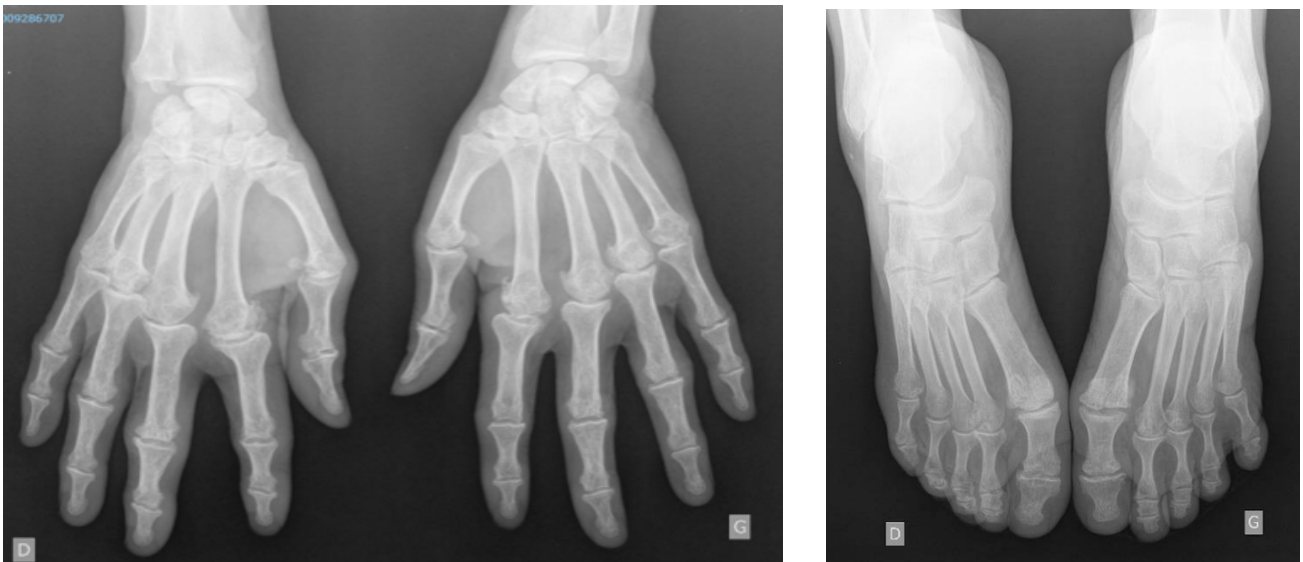La patiente présente un tableau de polyarthrite bilatérale et symétrique touchant les genoux, les coudes, les poignets, les chevilles avec des douleurs d'horaires inflammatoires, des réveils nocturnes et un dérouillage matinal et gonflement articulaire. L'examen retrouve également un fessum de genou à 20° à gauche et à 25° à droite ainsi qu'une limitation de la flexion du genou de 110° à gauche et 125° à droite. Il existe également une limitation de la rotation interne fémorale gauche, et l'appui monopodal gauche impossible. On retrouve également des déformations aux niveaux des articulations métacarpo-phalangiennes (MCP) et inter-phalangiennes proximales (IPP) de manière bilatérale ainsi que du poignet gauche. La patiente ne présente pas de retard statural franc avec une taille de 162 cm, ni de raccourcissement des membres ou de dysmorphie. Par ailleurs il n'y a pas d'hyperlaxité associée.

## 1.3 Examen radiologique

Les radiographies des mains mettent en évidence, des irrégularités, un élargissement et un aplatissement des têtes métacarpiennes, en particulier en regard des 2<sup>èmes</sup> et 3<sup>èmes</sup> rayons, avec un aspect en hallebarde. Les phalanges proximales ont des épiphyses élargies et ont un aspect raccourci en particulier au niveau des 2<sup>èmes</sup> rayons. On retrouve également un pincement diffus des métacarpo-phalangiennes (MCP) dans leur ensemble, des inter-phalangiennes proximales (IPP) des 2<sup>èmes</sup> 3<sup>èmes</sup> et 4<sup>èmes</sup> rayons et des interphalangiennes distales (IPD) des 2<sup>èmes</sup> rayons.

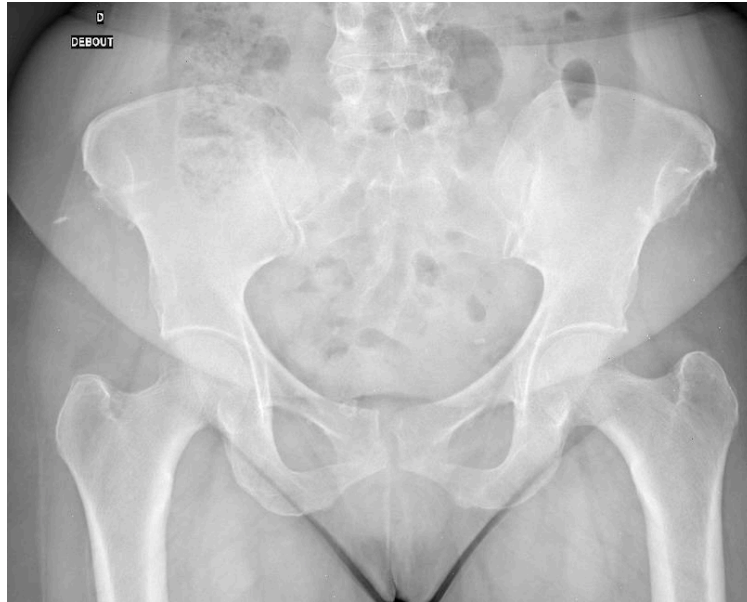On retrouve en regard des MCP et des 2<sup>èmes</sup> et 3<sup>èmes</sup> IPP, des ostéophytes et des microgéodes associés. On distingue également un aplatissement de l'ulna et du radius avec un styloïde ulnaire fragmentée à droite. Les atteintes sont symétriques. Il n'existe pas d'hypoplasie du carpe, ni de brachydactylie franche (Figure 13).

Les radiographies des pieds mettent en évidence des têtes métatarsiennes aplaties, élargies, remaniées, avec un aspect de condensation hétérogène, principalement en regard des 1<sup>ers</sup> rayons pouvant évoquer un aspect séquellaire d'ostéochondrite. Les têtes métatarsiennes des 2<sup>èmes</sup> et 3<sup>èmes</sup> rayons sont hétérogènes et irrégulières. Il existe également un pincement bilatéral des articulations métatarso-phalangiennes (MTP) des 1<sup>ers</sup>, 2<sup>èmes</sup>, et 2<sup>èmes</sup> rayons ainsi qu'un pincement au niveau des inter-phalangiennes des 1<sup>ers</sup> rayons au niveau de la tête du métatarse. Les phalanges proximales semblent raccourcies au niveau des 1<sup>ers</sup> rayons (Figure 13).



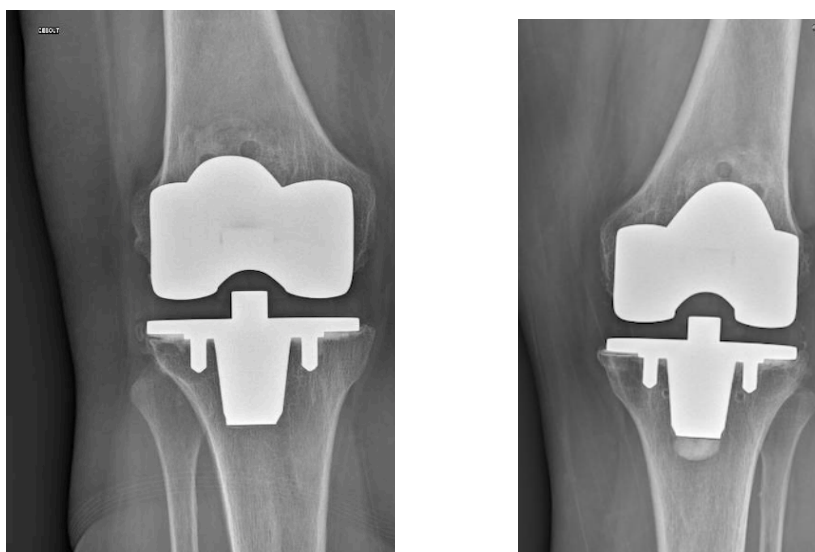
*Figure 13 Radiographies des mains et des pieds du cas index*

La radiographie de bassin montre une relative épargne fémorale. En effet la tête fémorale est de taille normale, régulière et non fragmentée. La sphéricité est conservée. La couverture par le toit acétabulaire est importante sans *coxa vara* associée. (Figure 14).



*Figure 14 Radiographie de bassin du cas index*

Les radiographies de genoux mettent en évidence des prothèses de genoux bilatérales. (Figure 15)



*Figure 15 Radiographies de genoux du cas index*

Enfin, les radiographies du rachis lombaire et dorsal, retrouvent une discrète irrégularité des plateaux vertébraux avec un aspect feuilleté sans platyspondylie ni calcification intradiscale. On observe également une discopathie aspécifique en L5-S1 et L4-L5 avec une arthrose articulaire postérieure. (Figure 16)

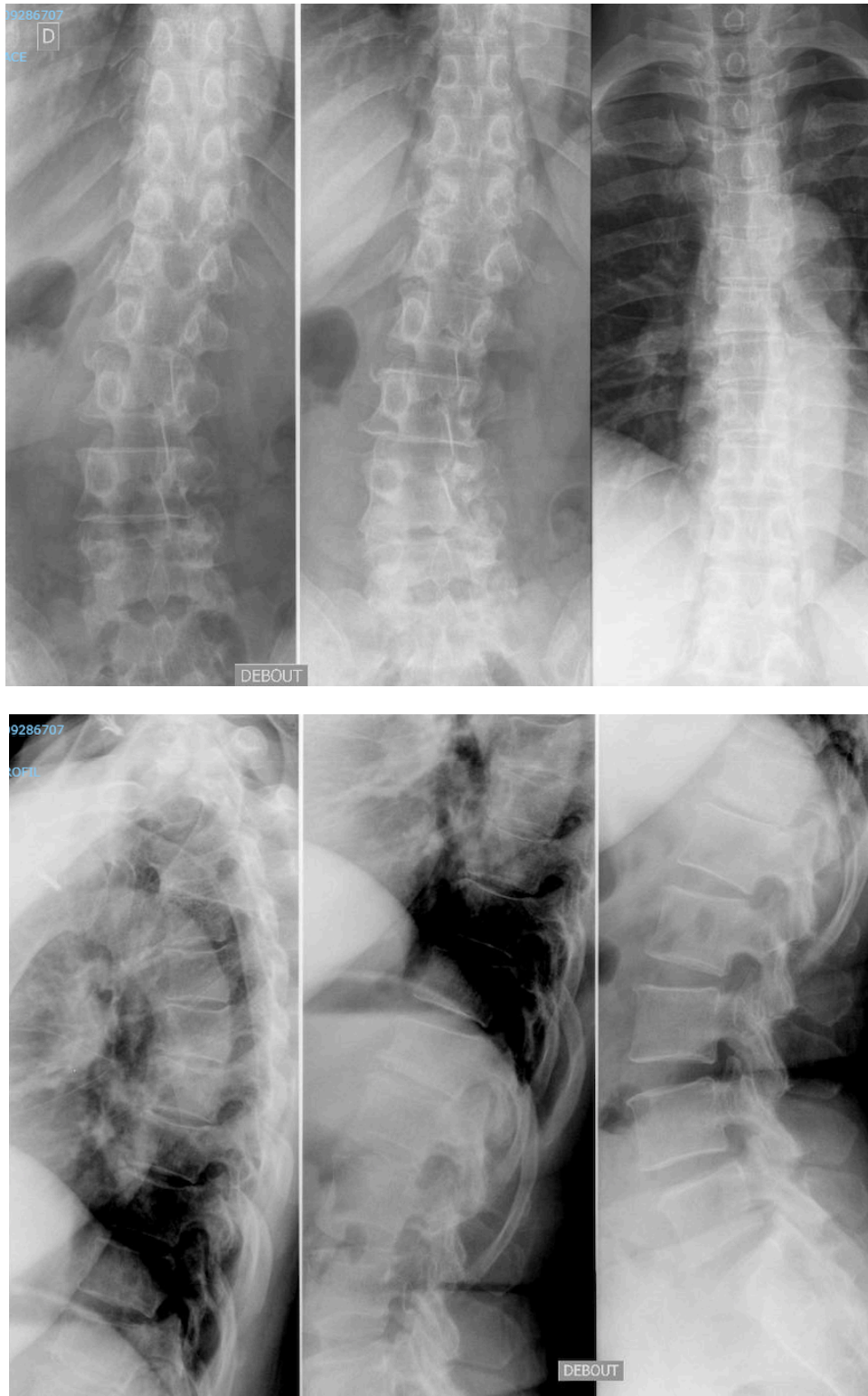
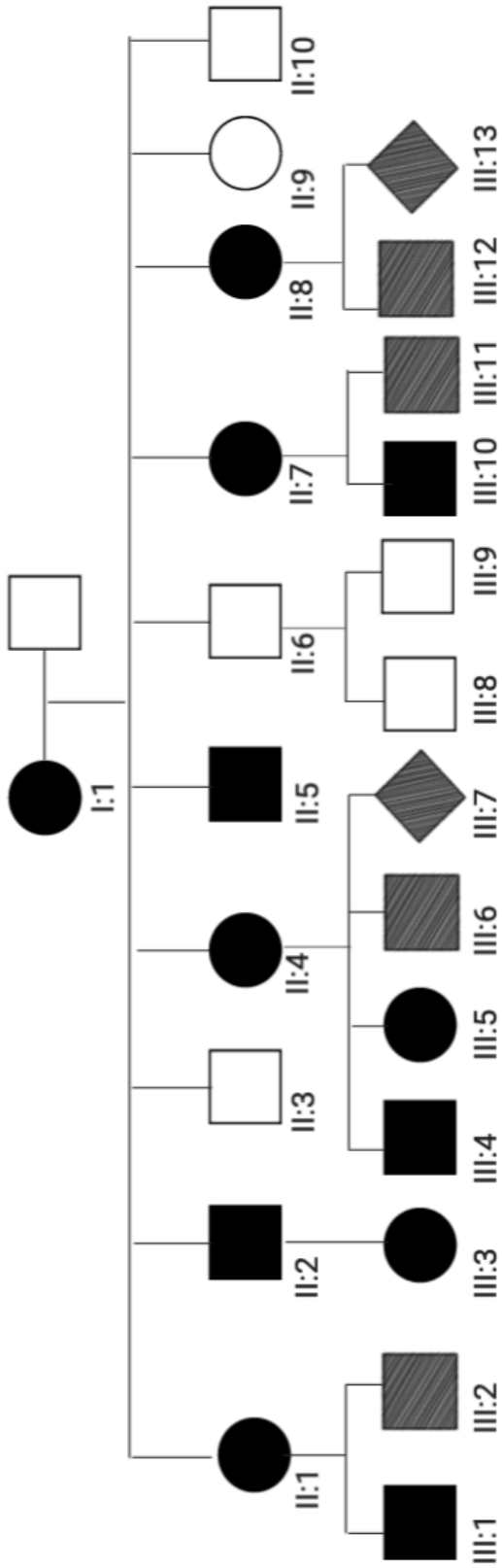


Figure 16 Radiographie du rachis entier du cas index

## Chapitre 2 : Arbre généalogique

En retraçant l'histoire familiale à partir du cas index, en 2018, nous pouvons reconstituer un arbre généalogique à partir des critères cliniques et radiologiques et mettre en évidence une transmission d'allure autosomique dominante, non liée au chromosome X, dans un contexte d'union non apparentée. Un tableau similaire au cas index est reporté chez 6 sujets parmi 10 des apparentés au premier degré et 4 sujets parmi 11 des apparentés au deuxième degré, ces derniers étant pour la plupart de jeunes enfants (Figure 17).



Génération	Individu	Age en 2018
<b>I</b>	I:1	66 ans
<b>II</b>	II:1	48 ans
	II:2	41 ans
	II:3	39 ans
	II:4	37 ans
	II:5	36 ans
	II:6	35 ans
	II:7	33 ans
	II:8	31 ans
	II:9	30 ans
	II:10	27 ans
<b>III</b>	III:1	19 ans
	III:2	18 ans
	III:3	11 ans
	III:4	9 ans
	III:5	6 ans
	III:6	4 ans
	III:7	Grossesse
	III:8	5 ans
	III:9	3 ans
	III:10	4 ans
	III:11	2 ans
	III:12	3 ans
	III:13	Grossesse

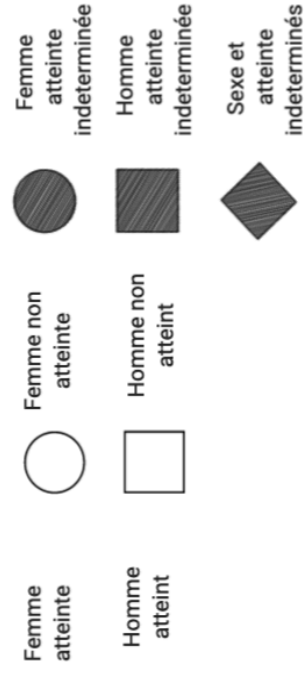


Figure 17 Arbre généalogique du cas index et ses apparentés sur trois générations



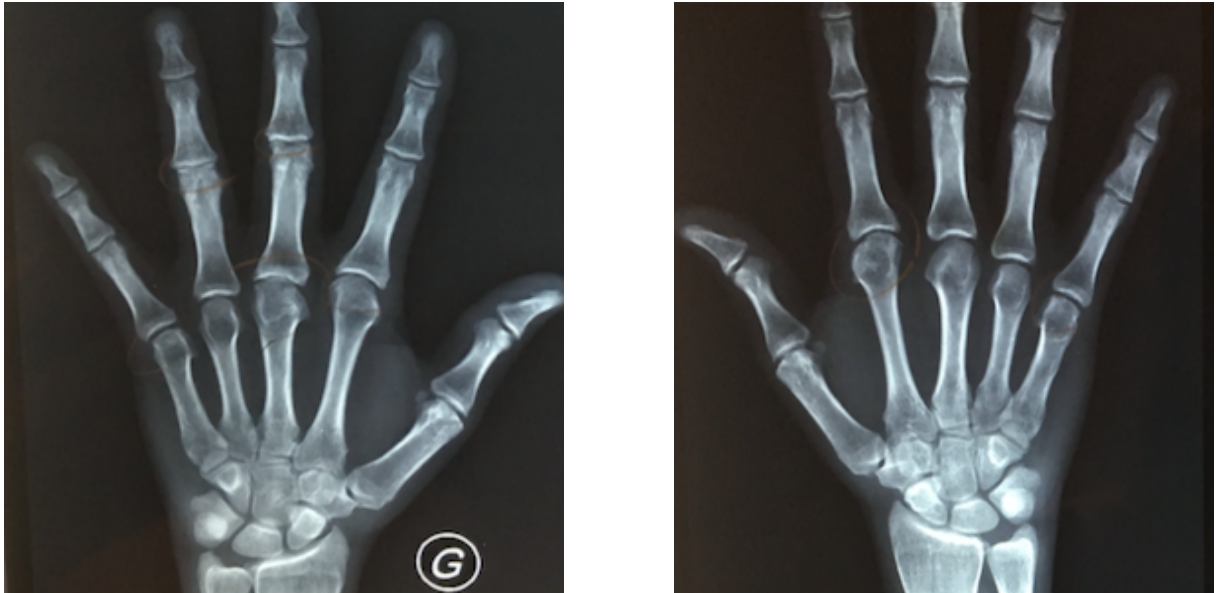## Chapitre 3 : Atteinte familiale

### 1.1 Présentation clinique

Les apparentés du cas index présentent des symptômes similaires, avec une douleur d'horaire mixte évoluant par poussées inflammatoires, avec la présence de réveils nocturnes et de dérouillage matinal. On ne constate pas de retentissement statural. Les premiers symptômes semblent apparaître vers l'âge de 5 – 6 ans. L'atteinte semble prédominer initialement aux genoux puis s'étend secondairement aux poignets, mains, chevilles et pieds. On retrouve également des antécédents d'ostéochondrite de hanche (maladie de Legg-Calvé-Perthes) à l'adolescence. On n'objective pas d'anomalie de longueur de membre ou de déformation, ni de bradydactylie. Il n'existe pas de signe extra-articulaire, en particulier de laxité articulaire, ni de dysmorphie associée.

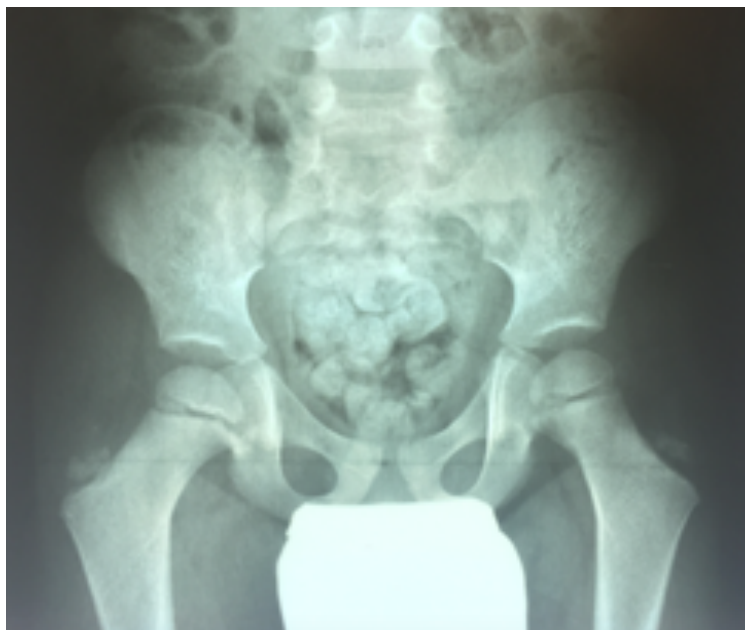### 1.2 Présentation radiologique

Sur les radiographies réalisées à l'âge adulte, on retrouve des anomalies similaires à celles observées dans le cas index, avec sur les radiographies des mains, des têtes métacarpiennes élargies, irrégulières et hétérogènes, en particulier sur les 2<sup>èmes</sup> et 3<sup>èmes</sup> rayons. Il existe également un raccourcissement des métacarpes du 3<sup>ème</sup> rayon. On retrouve un pincement articulaire en regard de la plupart des MCP, et des IPP des 2<sup>èmes</sup>, 3<sup>èmes</sup> et 4<sup>èmes</sup> rayons (Figure 18).



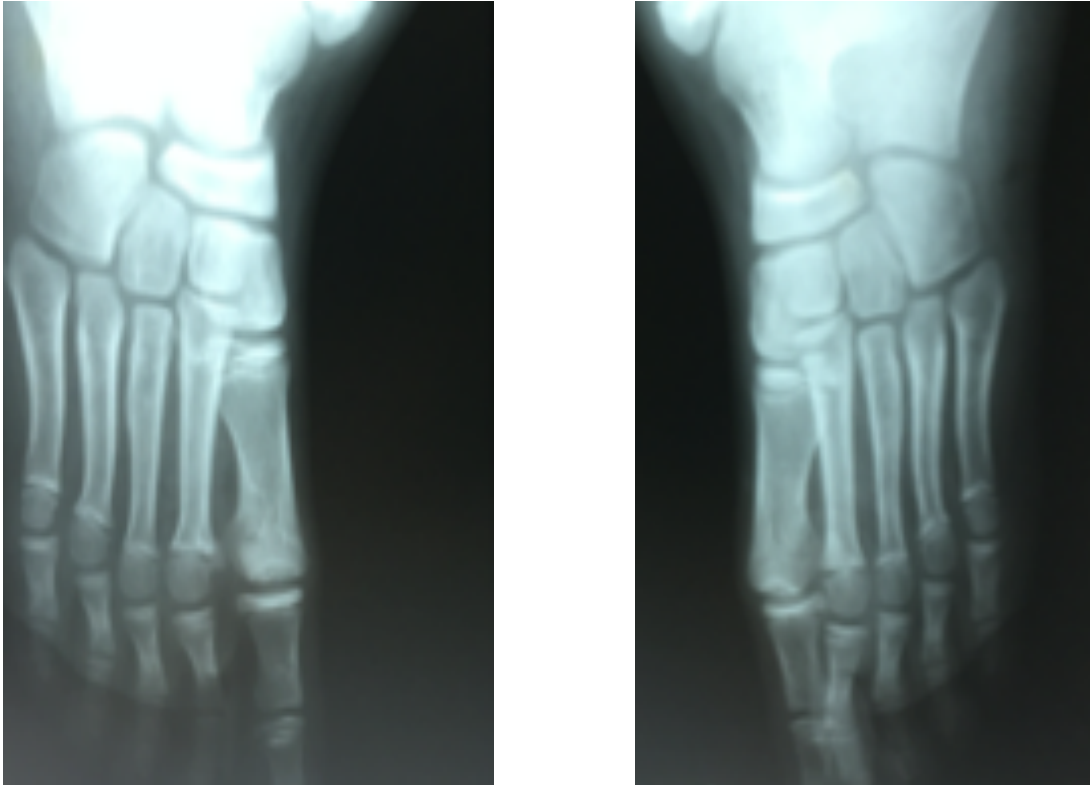
*Figure 18 Radiographies des mains du cas apparenté II : 4*

En analysant les radiographies réalisées dans l'enfance de certains apparentés, on retrouve des anomalies supplémentaires. Sur des radiographies réalisées en 2007 chez l'apparenté III :1, alors âgé de 8 ans, on observe au niveau des têtes fémorales, un retard d'ossification épiphysaire minime, et une irrégularité du toit acétabulaire (Figure 19).



Sur les radiographies des pieds, chez le même apparenté à l'âge de 8 ans on observe une irrégularité et un

aplatissement des têtes métatarsiennes. En particulier, sur les 1<sup>ers</sup> rayons, il existe une image fragmentée, en coup d'ongle, sur les têtes métatarsiennes avec aspect évocateur d'ostéochondrite (Figure 20).



*Figure 20 Radiographie du pied cas apparenté III : 1 en 2007*

On retrouve des lésions identiques en 2015 chez le même apparenté, alors âgé de 16 ans, avec un aspect d'ostéochondrite au niveau du dôme du talus, confirmées en IRM avec un hypo signal en T1 et un hyper signal en T2 (Figure 21).

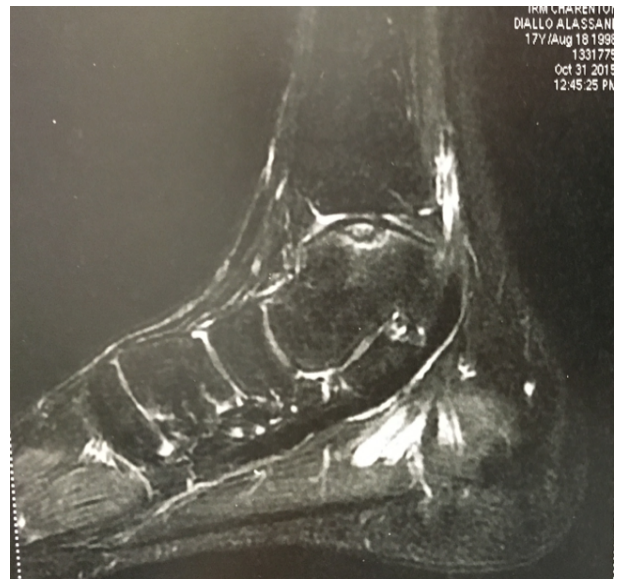
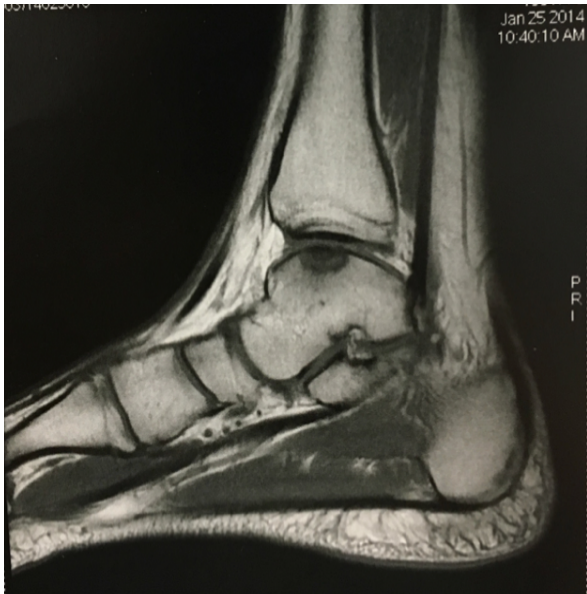
Figure 21 IRM talus apparenté III : 1 2015

### 1.3 Tableau de synthèse

Tableau de synthèse de l'atteinte familiale	
<b>Examen clinique</b>	<ul style="list-style-type: none"> <li>• Douleur d'horaire inflammatoire</li> <li>• Evolution par poussées</li> <li>• Pas de retard statural</li> <li>• Pas de myopathie proximale, pas d'hyperlaxité</li> <li>• Arthrose multiple précoce et symétrique</li> </ul>
<b>Examen radiologique</b>	<ul style="list-style-type: none"> <li>• <b>Mains- poignets:</b> Elargissement et aplatissements des têtes métacarpiennes en particulier des 2<sup>èmes</sup> et 3<sup>èmes</sup> rayons. Pincement des MCP. Rétrécissement de certains rayons. Pas d'hypoplasie du carpes</li> <li>• <b>Pieds:</b> Elargissement, aplatissement, condensations des têtes métatarsiennes 1<sup>ers</sup> et 2<sup>èmes</sup> rayons avec aspect ostéochondrite bilatérale et symétrique Pincement diffus en regard des MTP. Ostéochondrite du dôme du talus</li> <li>• <b>Genoux:</b> Elargissement des condyles fémoraux</li> <li>• <b>Bassin:</b> épargne fémorale</li> <li>• <b>Rachis:</b> pas d'anomalies majeures des plateaux vertébraux</li> </ul>

Table 5 Tableau de synthèse clinique et radiologique de l'atteinte familiale

Dans les suites de cette étude familiale, ce travail de thèse avait pour objectif de confirmer le diagnostic de maladie osseuse constitutionnelle et d'identifier une potentielle mutation responsable. Pour cela, ce travail a été réalisé en trois étapes : la présentation du dossier en centre de référence (filière OSCAR), la recherche de la mutation par une méthode de séquençage à haut débit puis la confirmation de cette mutation par une deuxième méthode de séquençage et une extension aux apparentés.

### Chapitre 1 : Filière OSCAR

Le diagnostic et la prise en charge initiale des maladies osseuses constitutionnelles sont réalisés de manière pluridisciplinaire en centre de référence.

#### 1.1 Définition

La filière OSCAR est un réseau national dédié à l'étude et la prise en charge des maladies rares de l'os, du calcium et du cartilage (<https://www.filiere-oscar.fr/>). Cette filière est constituée de deux centres de référence maladies rares (CRMR). On distingue d'une part le centre des maladies du métabolisme du calcium et du phosphate (CaP) à l'hôpital Bicêtre, coordonné par le Pr Agnès Linglart, et d'autre part le centre des maladies osseuses constitutionnelles à l'hôpital Necker sous la coordination du Pr Valérie Cormier-Daire. Il s'agit d'un réseau pluridisciplinaire mettant en relation des centres de soins, des laboratoires diagnostiques, des équipes de projet et recherche, des sociétés savantes et des associations de patients afin d'homogénéiser et améliorer les prises en charges des maladies osseuses rares.

Cette filière a pour vocation de réaliser des recommandations et des avis d'expert pour les professionnels de santé mais également des tutoriels, des applications et des événements pour les patients et familles de patients. La filière OSCAR, représente 84 centres de soins, plus de 450 pathologies, plus de 7000 patients et réunit 25 disciplines différentes, telles que la génétique, la rhumatologie, la radiologie, la pédiatrie, la bio-informatique.

## 1.2 Réunion maladie osseuse constitutionnelle

Dans ce contexte, des réunions de concertation pluridisciplinaires hebdomadaires sont réalisées à l'institut Imagine par le service de génétique de l'hôpital Necker. Ces réunions sont constituées de cliniciens spécialisés, de radiologues, de pédiatres et de généticiens. Les différents cas sont discutés à partir des demandes soumises sur le site du CRMR (<https://www.lestaff.com/oscar-moc>).

Deux journées nationales sont organisées de manière biannuelle afin d'échanger sur les différents cas rares rencontrés. Afin d'aider au diagnostic, certaines informations sont essentielles dans la préparation d'un dossier comme l'âge de début des symptômes, l'existence d'un retard statural, la notion de fracture de fragilité, l'existence de signes extra-articulaires, les antécédents familiaux, la reconstitution d'un arbre généalogique, les radiographies réalisées à l'âge de la prise en charge mais également dans l'enfance, la prédominance de l'atteinte épiphysaire, métaphysaire et diaphysaire ou vertébrale, (Table 6).

A partir de cette réunion, une consultation est organisée avec un clinicien spécialisé afin de discuter de la mise en place d'une recherche génétique, et de mieux cibler les potentiels gènes correspondants.

---

## Points essentiels réunion maladies osseuses constitutionnelles

---

- |                  |   |
|------------------|---|
| <b>Cas Index</b> | <ul style="list-style-type: none"><li>• Age de début des symptômes</li><li>• Radiographies enfant/adultes</li><li>• Atteinte épiphysaire /métaphysaire/diaphysaire et rachis</li><li>• Retard statural</li><li>• Douleur inflammatoire/mécanique, limitation, déformations</li><li>• Notion de fracture de fragilité</li><li>• Signe extra-articulaire: hyperlaxité, myopathie, sclère.</li></ul> |
| <b>Famille</b>   | <ul style="list-style-type: none"><li>• Antécédent familial connu de maladie osseuses constitutionnelle</li><li>• Arbre généalogique afin d'établir le mode de transmission</li><li>• Notion d'union apparenté</li><li>• Radiographies famille si possible</li></ul>  |

*Table 6 Points essentiels à présenter en réunion maladies osseuses constitutionnelles*

## Chapitre 2 : Indications de séquençages

Dans les suites de la réunion pluridisciplinaire en centre de référence et de la consultation avec le clinicien spécialisé, une indication à la réalisation d'une étude génétique a été retenue.

### 2.1 Définition

Le séquençage de l'ADN est une méthode ayant pour objectif de déterminer la succession linéaire des bases A, C, G et T prenant part à la structure de l'ADN. On distingue deux méthodes principales de séquençage, avec d'une part le séquençage conventionnel représenté principalement par la technique de Sanger, et d'autre part le séquençage haut débit ou *Next Generation Sequencing* (NGS). Le NGS peut s'appliquer à certains panels, ou à l'ensemble de l'exome ou du génome (Slatko et al., 2018). Le génome constituant l'ensemble de l'ADN d'un individu, et l'exome la partie du codante du génome (exons) (Figure 22).

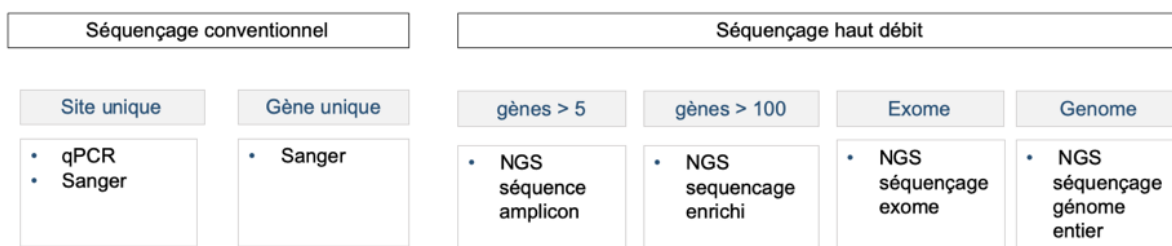


Figure 22 Différentes techniques de séquençage

## 2.2 Indication des différentes méthodes de séquençage

Les techniques de séquençage dans le dépistage des maladies osseuses constitutionnelles varient en fonction des indications. Pour une mutation récurrente ou une confirmation diagnostique, on privilégiera la technique de Sanger. Pour les gènes ou groupe de gènes suspects, on utilisera une méthode de NGS avec un panel spécialisé. En l'absence de point d'appel ou de résultats avec les techniques précédentes, le séquençage de l'exome (*Whole Exome Sequencing* ou WES) ou du génome entier (*Whole Genome Sequencing* ou WGS) peuvent être réalisés (Geister and Camper, 2015) (Table 7)

Indications et séquençage génétique	
<b>Mutation récurrente</b>	<ul style="list-style-type: none"> <li>• Technique de Sanger</li> </ul>
<b>Gène ou groupes de gènes suspectés</b>	<ul style="list-style-type: none"> <li>• Panel NGS</li> </ul>
<b>Pas de cadre diagnostique évident:</b>	<ul style="list-style-type: none"> <li>• Exome, Génome</li> </ul>

Table 7 Types de séquençage génétique et leurs indications



Il existe certaines limites à ces techniques, en particulier devant certains mécanismes moléculaires tels que l'expansion de triplets, les délétions/duplications exoniques, les mutations introniques profondes ou d'éléments régulateurs, la disomie uniparentale ou encore les anomalies de méthylations (Muzzey et al., 2015). Ces limitations peuvent être contournées par des techniques complémentaires telles que la PCR quantitative multiplex, la réalisation de méthylome ou de CHIP-seq, ou encore des techniques récentes comme le séquençage de troisième génération (van Dijk et al., 2018).

## Chapitre 3 : Next Generation Sequencing

Dans le cas de cette étude familiale, une méthode de séquençage haut débit sur un panel de gènes spécialisés a été retenue.

### 3.1 Panel pour l'étude des maladies osseuses constitutionnelles

Un panel spécifique au laboratoire de génétique de l'hôpital Necker dédié au dépistage des maladies osseuses constitutionnelles a été utilisé. Il s'agit du panel MOC v-3 (Nugen, Agilen Technologies). Ce panel regroupe 128 gènes différents incluant les gènes associés aux dysplasies épiphysaires multiples (Table 8).

**Liste des 128 gènes du panel des Maladies Osseuses Constitutionnelles version 3 (397 kb) :**

ACAN	COL11A2	FLNA	LTBP2	PLOD1	SMAD4
ACHE	COL27A1	FLNB	LTBP3	POC1A	SMARCAL1
ACP5	COL2A1	FN1	MAP3K7	POP1	SOX9
ADAMTS10	COL9A1	FZD2	MATN3	PRKARIA	SRCAP
ADAMTS17	COL9A2	GDF5	MCM9	PRKCE	STAT5B
ADAMTSL2	COL9A3	GNAS	MMP13	PTH1R	SULF1
ADAMTSL4	COMP	GPC6	MMP9	PTHLH	SULT1B1
ANKRD11	CSGALNACT1	GPX4	MYH3	QPRT	TGDS
B3GALT6	CUL7	GZF1	NBAS	RAB33B	TRAPPC2
B3GAT3	DDR2	HOXD13	NKX3-2	RMRP	TRIM37
B3GNT8	DSE	HSPG2	NOG	ROR2	TRIP11
B4GALT7	DVL1	IGF1R	NPPC	RSPRY1	TRPS1
BGN	DVL3	IGF2	NPR2	RUNX2	TRPV4
BMP2	DYM	IHH	OBSL1	SBDS	UFSP2
BMPR1B	EFL1	IMPAD1	PAM16	SH3PXD2B	WAC
CANT1	EIF2AK3	INPPL1	PAPPA2	SHOX	WISP3
CCDC8	EXOC6B	KIF22	PAPSS2	SLC10A7	WNT5A
CHST14	FBN1	KYNU	PCYTLA	SLC26A2	XYLT1
CHST3	FGD1	LIFR	PDE3A	SLC35B2	
CHSY1	FGF9	LMXB	PDE4D	SLC35D1	
COL10A1	FGFR3	LONP1	PGM3	SLC39A13	
COL11A1	FKBP14	LRP1	PIK3R1	SLCO5A1	

*Table 8 Liste des gènes inclus dans le panel (MOC) v-3*

### 3.2 Technique de *Next Generation Sequencing*

Le NGS est la méthode de référence et de première intention dans le diagnostic des maladies génétiques, en particulier les maladies osseuses constitutionnelles (Linderman et al., 2015). Cette technique se déroule en cinq étapes, avec la fragmentation puis la constitution d'une librairie par une hybridation sur sondes, sa capture par aimantation, son amplification puis le séquençage et enfin l'interprétation après alignement et appel des variants (Hardwick et al., 2017) (Figure 23). La fragmentation permet de découper de manière aléatoire l'ADN génomique de manière mécanique avec des techniques de sonification, nébulisation, ou de manière enzymatique avec des transposons. Dans un second temps, se déroule une capture par l'utilisation de sondes nucléotidiques, ici les sondes exoniques du panel (MOC) v-3. Ces sondes sont associées à des amorces de barres codes spécifiques permettant d'identifier les différents patients inclus dans un même lot. Chacune de ces sondes est marquée par des billes magnétiques couplées à de la streptavidine et de la biotine. Ces sondes vont se fixer sur l'ADN génomique du patient et permettre de sélectionner les régions d'intérêt afin de constituer une librairie

contenant ici les 128 gènes d'intérêts. Les complexes ADN-sondes sont ensuite capturés par un système d'aimantation. A partir de cela, les complexes sont séquencés en utilisant un séquenceur NextSeq 500 Illumina. Enfin, les séquences sont alignées et analysées par des méthodes bio-informatiques. L'alignement est réalisé à l'aide du logiciel Burros-Wheeler Aligner BWA (Stenson et al., 2017) qui permet de replacer les séquences dans l'ordre correspondant au génome.

Ensuite est réalisé un appel des variants ( ou *calling*), qui consiste comparer les séquences observées à celles du génome de référence, ici il s'agit du "Genome Reference Consortium human built 37" (GRCh37) (International Human Genome Sequencing Consortium, 2001). Cet appel des variants est réalisé à l'aide de différents outils, en particulier "Genome Analysis Tool-Kit" (GATK) (McKenna et al., 2010), le "Sequence Alignment/Map Format" Samtools (Li et al., 2009) et Freebayes (Garrison and Marth, 2012).

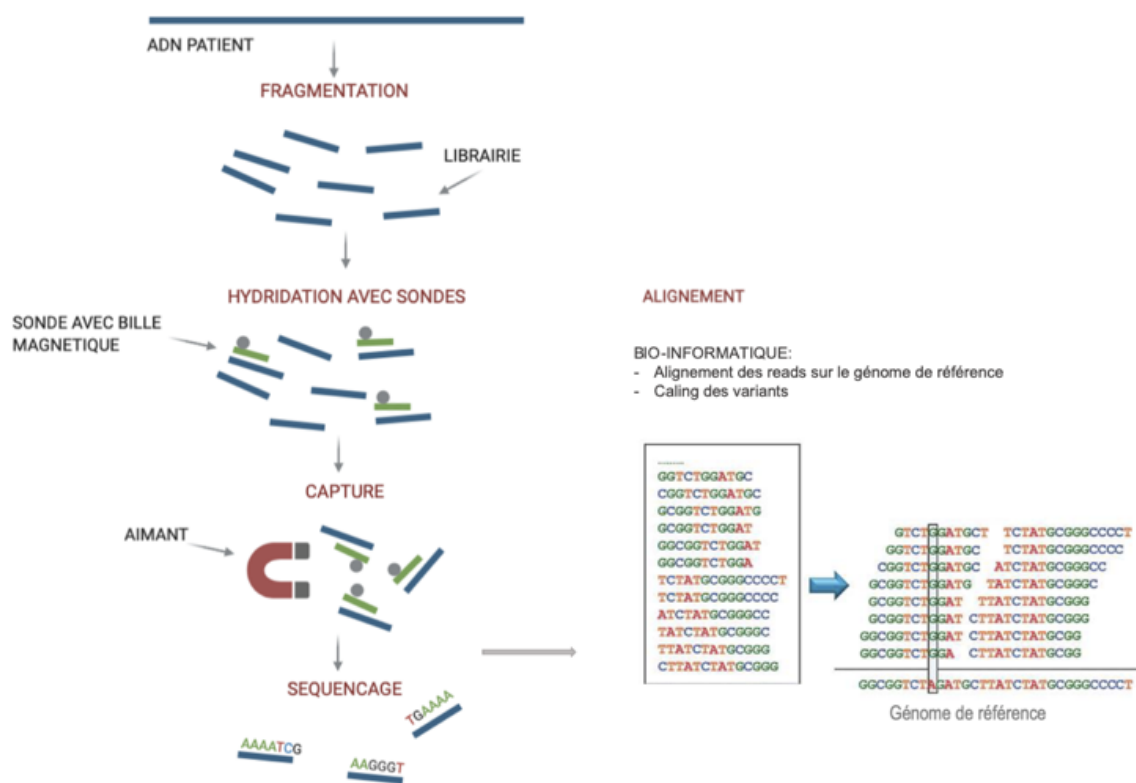


Figure 23 Représentation des différentes étapes du NGS

### 3.3 Contrôle qualité

Plusieurs contrôles métriques de qualités permettent d'attester la validité des résultats obtenus à partir de l'interface Polydiag (<https://www.polyweb.fr>) développé par la plateforme de bio-informatique de l'institut Imagine. Les deux paramètres principaux sont la profondeur et la couverture. La profondeur correspond au nombre de fois qu'une base nucléotidique (A,C,G,T) est séquencée, avec une moyenne entre 450 et 600 copies et une limite d'interprétation pour les copies inférieures à 30. La couverture représente le nombre de bases nucléotidiques séquencés par rapport au panel, avec une moyenne de 99,5 et 99,8%. En fonction du contexte, une couverture inférieure à 95 % peut amener à réaliser une nouvelle analyse.

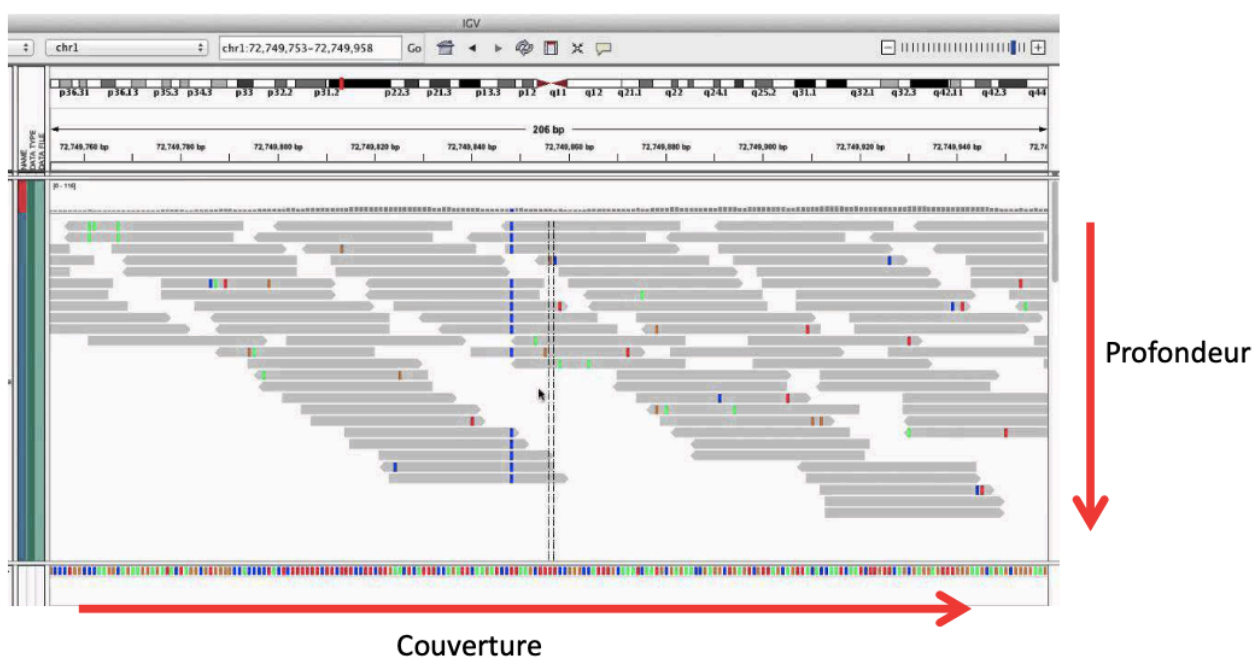


Figure 24 Contrôle qualité d'un séquençage par NGS

### 3.4 Bases de données et nomenclature

L'ensemble des séquences obtenues sont comparées au génome de référence GRCh37 (International Human Genome Sequencing Consortium, 2001), mais également à différentes bases de données de mutations et de variants génétiques tels que "Human Gene Mutation

Database“ (HGMD) (Stenson et al., 2017), ClinVar (Landrum et al., 2013), ainsi que des bases de données de polymorphismes de population tel que “ Genome Aggregation Database “ (gnomAD) (Clemens et al., 2018).

La nomenclature utilisée se base sur la nomenclature internationale “ Human Genome Variant Society “ (HGVS) actualisée (den Dunnen et al., 2016).

Nomenclature - ADN		Nomenclature - Protéine	
<b>Substitution:</b>	c.76A>T	<b>Faux-sens</b>	: p.Arg54Ser
<b>Délétion :</b>	c.183del c.183_185del ou c.183_185delAGT c.183_186+48del c.4072-1234_5155-246del c.(4071+1_4072-1)_(5154+1_5155-1)del	<b>Non-sens</b>	p.Trp24* ou Ter ou X
<b>Duplication</b>	c.52dup, c.52_54dup (ou c.52_54dupACG)	<b>Silencieuse</b>	p.Cys123= ou p.Cys123Cys
<b>Insertion</b>	c.52_53insT, c.52_53insTCGG	<b>Délétion</b>	p.Phe508del, p.Phe508_His511del
<b>Délétion/Insertion</b>	c.52delinsGGA	<b>Duplication</b>	p.Asp472_Asp473dup Insertion : p.Val451_Pro452insValProGly
		<b>Délétion/insertion</b>	p.Gly402_Gly404delinsValCys
		<b>Frame shift</b>	p.Arg456Glyfs*17
		<b>Codon initiation</b>	p.Met1?, p.Met1ext-5
		<b>Codon stop</b>	p.*Glyext25

Figure 25 Nomenclature HGVS génomique et protéique

Il est important de rappeler que les termes de mutation ou de variants seuls ne préjugent pas de la pathogénicité d'un nucléotide. On distingue le polymorphisme, du variant pathogène. Le polymorphisme correspond à une modification non pathogène du génome et peut s'exprimer soit par des mutations mononucléotidiques (*single nucleotide polymorphism* SNP), soit par la modification du nombre de copies de segment génomique (*copy number variation* CNV) ou encore par des répétitions de motifs nucléotidiques nommées microsatellites. Lorsqu'une mutation ou un variant conduit à l'expression ou à la prédisposition à une pathologie, on parle de variant pathogène, pouvant se définir par des substitution, délétion, duplication, insertion et selon le retentissement protéique, faux sens, non-sens, stop ou silencieux.

En pratique, les variants sont classés sur une échelle de 1 à 5 de pathogénicité. Cette échelle est réalisée selon le type de mutation (non-sens, silencieux, faux-sens), le mode de transmission et le statut hétérozygote ou homozygote, la fréquence dans la base de données, les données de la littérature, la ségrégation familiale (de novo, notion d'hérédité parentale, hétérozygote composite), et la cohérence avec le phénotype du patient (Figure 26).

<b>Classification des variants</b>	
<b>5</b>	<b>pathogène</b>
<b>4</b>	<b>probablement pathogène</b>
<b>3</b>	<b>de signification inconnue</b>
<b>2</b>	<b>probablement bénin</b>
<b>1</b>	<b>bénin</b>

*Figure 26 Classification des variants selon leur pathogénicité*

Cette pathogénicité peut être évaluée par différents logiciels de prédiction tels que Polyphen-2 (Adzhubei et al., 2013), «Sorting Intolerant from Tolerant» (SIFT) (Sim et al., 2012), « Combined Annotation Dependant Depletion » (CADD) (Rentzsch et al., 2019) . Ces logiciels sont une aide importante à la classification des variants.

## Chapitre 4 : Technique de Sanger

Les résultats obtenus à partir du *Next Generation Sequencing* réalisé sur le panel (MOC) v-3 doivent être confirmés par une technique de Sanger.

## 4.1 Confirmation diagnostique et ségrégation familiale

Les variants mis en évidence par séquençage haut débit doivent systématiquement être confirmés par une méthode de séquençage conventionnel, principalement la technique de Sanger (Baudhuin et al., 2015). La technique de Sanger va également permettre de réaliser dans un second temps la ségrégation familiale et permettre de distinguer les sujets présentant ou non la mutation du cas index.

## 4.2 Technique de Sanger

La technique de Sanger est une méthode de séquençage conventionnel permettant de réaliser des séquençages ponctuels sur de petites séquences (Sanger et al., 1977). Le principe consiste en la réalisation de plusieurs répliquions d'une séquence courte entre 500 et 600 paires de bases à partir d'une ADN Polymérase de type 1 thermostable dépourvue d'une exonucléase 5' -3' (méthode de Klenow), de désoxyribonucléotides (dATP, dCTP, dGTP, dTTP) de didésoxyribonucléotides marqués par des traceurs fluorescents (ddATP, ddCTP, ddGTP ou ddTTP) en faible quantité. Ces didésoxyribonucléotides n'ont pas d'extrémité 3'-OH et empêchent la poursuite de l'élongation, spécifiquement au niveau du nucléotide correspondant. De manière statistique, il en résulte des fragments d'ADN de tailles différentes se terminant par un des quatre didésoxyribonucléotides, que l'on peut séparer ensuite par électrophorèse capillaire et fluorescence à l'aide du séquenceur Applied Biosystem 3500 par une technique capillaire et du logiciel Seqscape v-3.0. (

Figure 27).

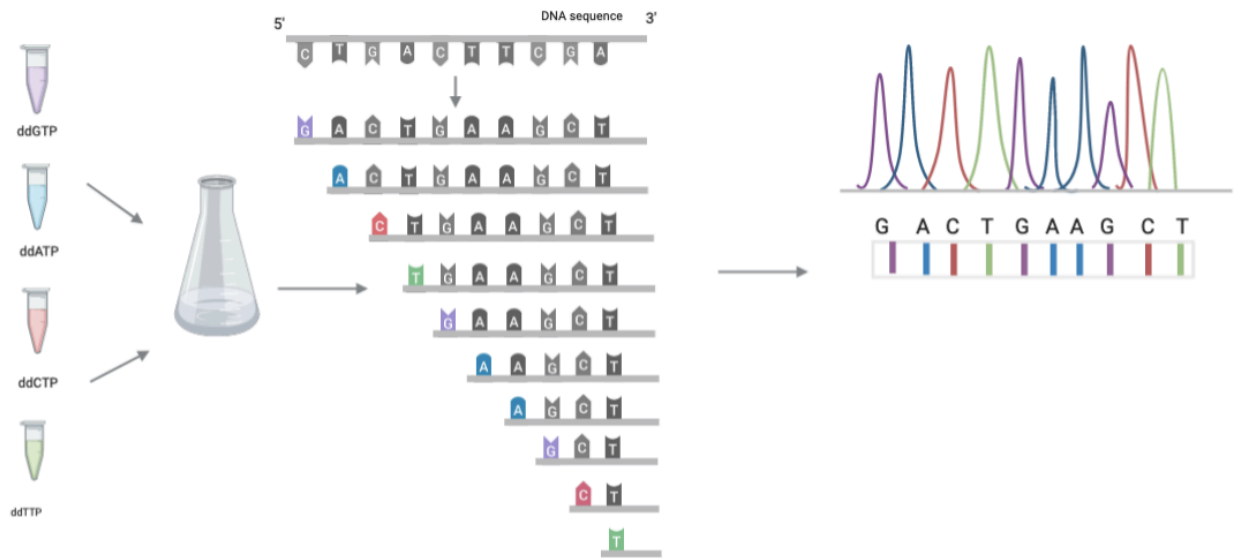


Figure 27 Technique de Sanger



## Résultats

---

A partir des différentes techniques de séquençage, un variant de signification inconnu a été mis en évidence en regard du gène MATN3.

### Chapitre 1 : Identification d'un variant de MATN3

#### 1.1 Mutation par substitution c.773G>A (p.Val245Met) Exon 2 de MATN3

Un variant a été identifié par *Next Generation Sequencing* dans le gène MATN3 au niveau de l'exon 2, avec une substitution d'un résidu guanine par une résidu adénosine en position NM 002381.4c.733 chez le cas index. Cette mutation est présente à l'état hétérozygote et sa transmission est autosomique dominante (Figure 28).

<b>Gène</b>	<i>MATN3</i>
<b>chromosomique</b>	Chr2(GRCh37):g.20205562C>T
<b>cDNA, protéine</b>	NM_002381.4:c.733G>A, p.(Val245Met)
<b>Statut</b>	hétérozygote (471X)
<b>Mode d'hérédité de la maladie associée</b>	autosomique dominant
<b>Confirmation Sanger</b>	oui

*Figure 28 Résultats du NGS du cas index*

#### 1.2 Métrique de qualité du NGS

Un contrôle qualité du NGS a été réalisé retrouvant une couverture de 98 %. La profondeur moyenne est de 540X. Les exons mal couverts (<30X) sont ACAN : exon 12, B3GALT6 : exon 1, COL9A1 : exon 13 (ENST00000357250) ; SLC35D1 : exon 5.

### 1.3 Confirmation par Technique de Sanger

La présence de ce variant est confirmée par une méthode Sanger et montre le remplacement à l'état hétérozygote d'un résidu guanine en résidu adénosine sur l'exon 2 en position exonique 733 et en position 258 sur la séquence de Sanger (Figure 29). Cela permet d'affirmer l'existence d'un variant chez le cas index.

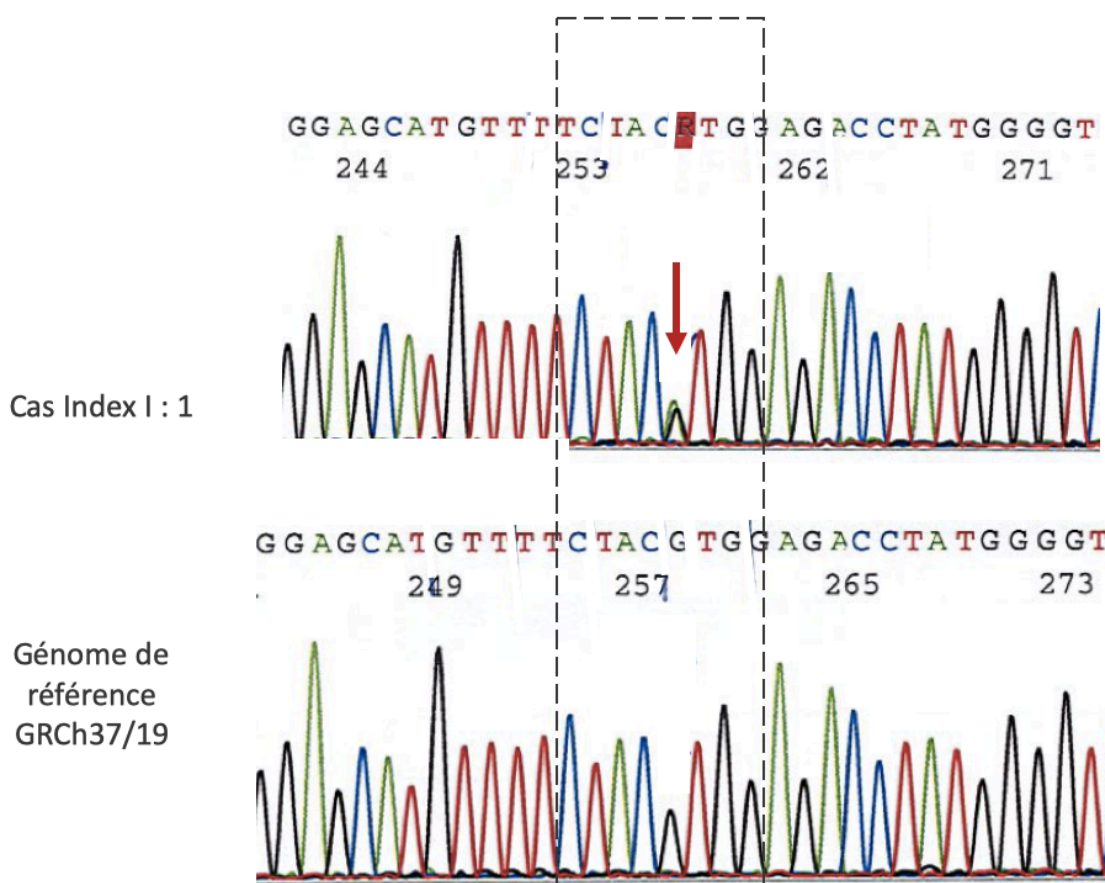


Figure 29 Confirmation d'un variant en c.733 par technique de Sanger chez le cas index

Sur ce séquençage, chaque résidu a une couleur spécifique correspondant aux didésoxyribonucléotides associés, les résidus adénosines sont représentés en vert (A), les résidus cystéines en bleu (C), les résidus guanines en noir (G) et les résidus thymines en vert (T). On observe chez le cas index qu'en position 258 sur la séquence de Sanger, le signal guanine est moins fort que dans le génome de référence et qu'il existe un deuxième signal apposé correspondant à l'adénosine, illustrant la présence d'une mutation à l'état hétérozygote à cette localisation.

## 1.4 Ségrégation Familiale

A nouveau par une technique de Sanger, il est possible de réaliser une ségrégation familiale et déterminer parmi les apparentés, qui présente la mutation et si celle-ci est spécifiquement associée au tableau clinique et radiologique. Cela permet non seulement d'étendre le diagnostic aux apparentés, mais également de le conforter par la présence de la mutation chez les sujets symptomatiques et son absence chez les sujets sains. En effet, si ce nouveau variant est présent dans l'ensemble de la famille, il est difficile d'éliminer un polymorphisme. Toutefois s'il est présent seulement chez les apparentés symptomatiques et absent chez les apparentés asymptomatiques (ségrégation familiale), cela vient renforcer le rôle de ce variant dans la pathologie décrite. On a identifié à ce jour deux apparentés symptomatiques, II:1 et II:4, présentant ce variant (Figure 30). Le génotypage des apparentés non symptomatiques est en cours.

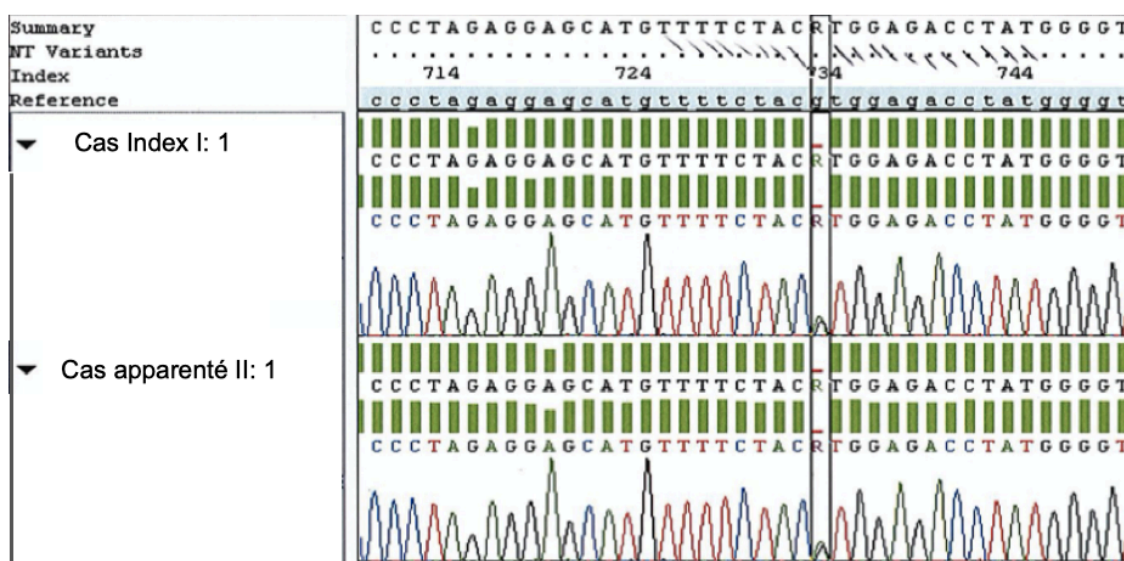


Figure 30 Ségrégation familiale par technique de Sanger

Le code couleur est identique à celui de la figure 29. On observe à nouveau ce double signal guanine et adénosine chez le cas index en faveur d'une atteinte hétérozygote en c.733 que l'on confirme également chez le cas apparenté II : 1.

## Chapitre 2 : MATN3, protéine et voies de signalisation

Dans un second temps, nous avons voulu définir et caractériser le rôle de MATN3, sa position et son expression sur le génome, ainsi que le rôle de la protéine matriline 3 dans certaines voies de signalisation.

### 2.1 MATN3

Les différentes caractéristiques de MATN3 ont été étudiées à partir du *Human Genome Browser* de UCSC (<http://genome.ucsc.edu>). développé par l'université de Californie de Santa Cruz (Kent et al., 2002) (Figure 31).

MATN3 (Homo Sapiens Matrilin 3) se situe sur le bras court du chromosome 2 en position p24, et sur le brin anti-sens à la position chr2:20,191,813-20,212,455 dans le génome de référence (GRCh37/hg19). Il s'agit d'un gène de 20 643 paires de bases et possède 8 exons (Kent, 2002). MATN3 peut être exprimé de différentes manières, et possède trois différents transcrits, MATN3-201, MATN3-202, MATN3-203, respectivement de 2557, 1443 et 793 paires de bases dont deux codant pour des isoformes fonctionnelles de la matriline 3. MATN3 est sous la régulation de plusieurs promoteurs, en particulier AML, ATF6 FAC1 et NF-1 ainsi que les proto-oncogènes AREB-6 et c-Myb (Rosenbloom et al., 2012).

MATN3 est associé à plusieurs pathologies: les dysplasies épiphysaires multiples, les dysplasies spondylo-épiphysaires, et également des arthroses précoces (Gu et al., 2012).

L'exon 2 semble jouer un rôle important dans l'expression protéique de MATN3. A partir de modèles d'analyse phylogénétique tels que PhyloP ou PHAST (Phylogene Analysis with

Space/Time Models) (Ramani et al., 2019), on observe une conservation relativement importante de MATN3 et particulièrement de l'exon 2 entre les espèces vertébrées. Cette conservation relative phylogénique renforce l'hypothèse d'un rôle important de cet exon dans la fonctionnalité de la protéine matriline 3. Par ailleurs, il n'existe pas de *splicing* de l'exon 2 entre les différents transcrits fonctionnels.

A partir des données issues du *Genome Tissue Expression (GTEx) Project* (Kent, 2005), on observe que MATN3 s'exprime principalement au niveau du tissu articulaire et du tibia, mais également au niveau des nerfs périphériques. On retrouve une expression significative au niveau des poumons, et dans une moindre mesure, dans les noyaux gris centraux du système nerveux central (Figure 32).

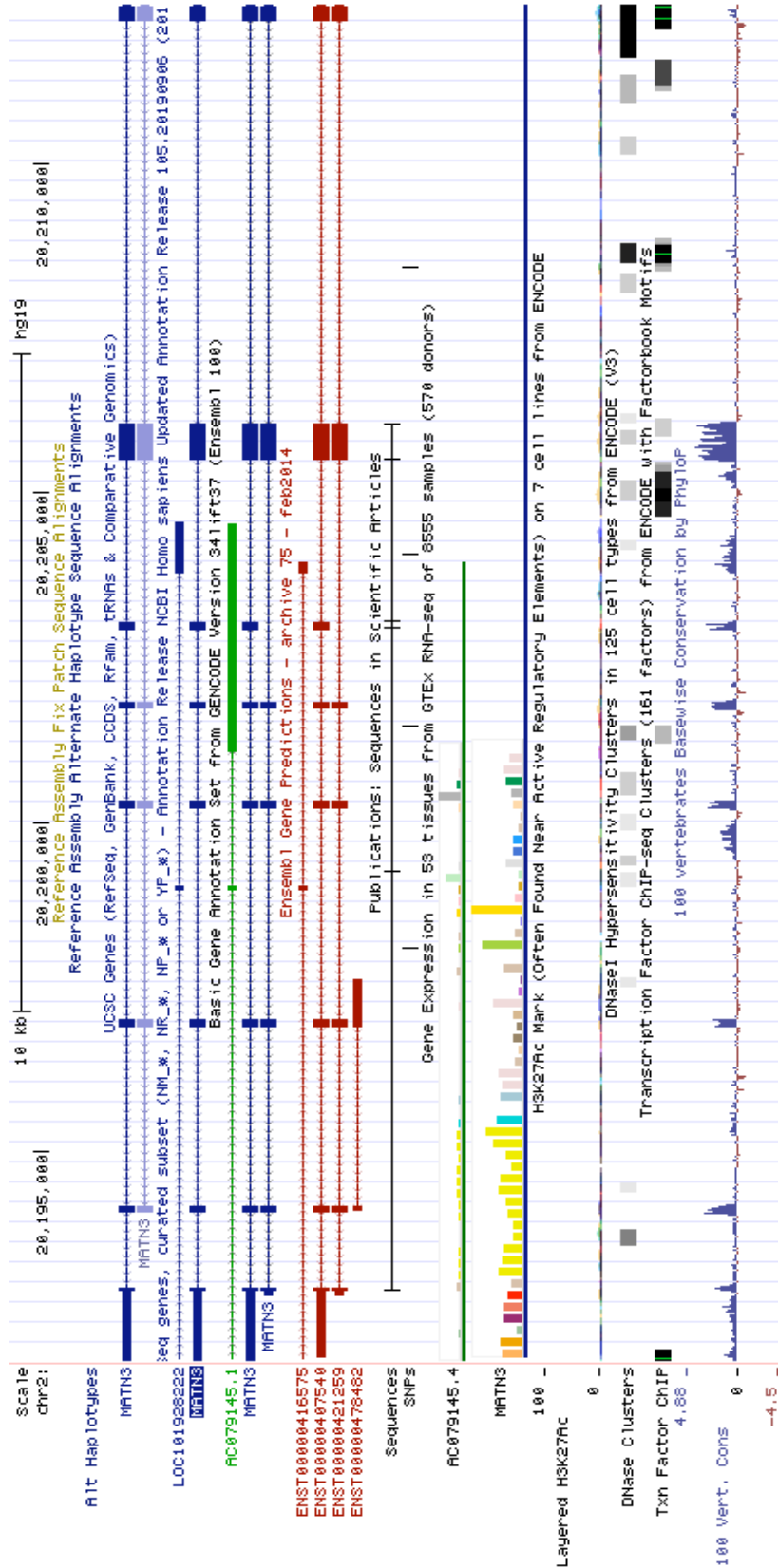


Figure 31 Représentation de MATN3 à partir du human genome browser USCS

MATN3 Gene Expression from GTEx (Release V6)

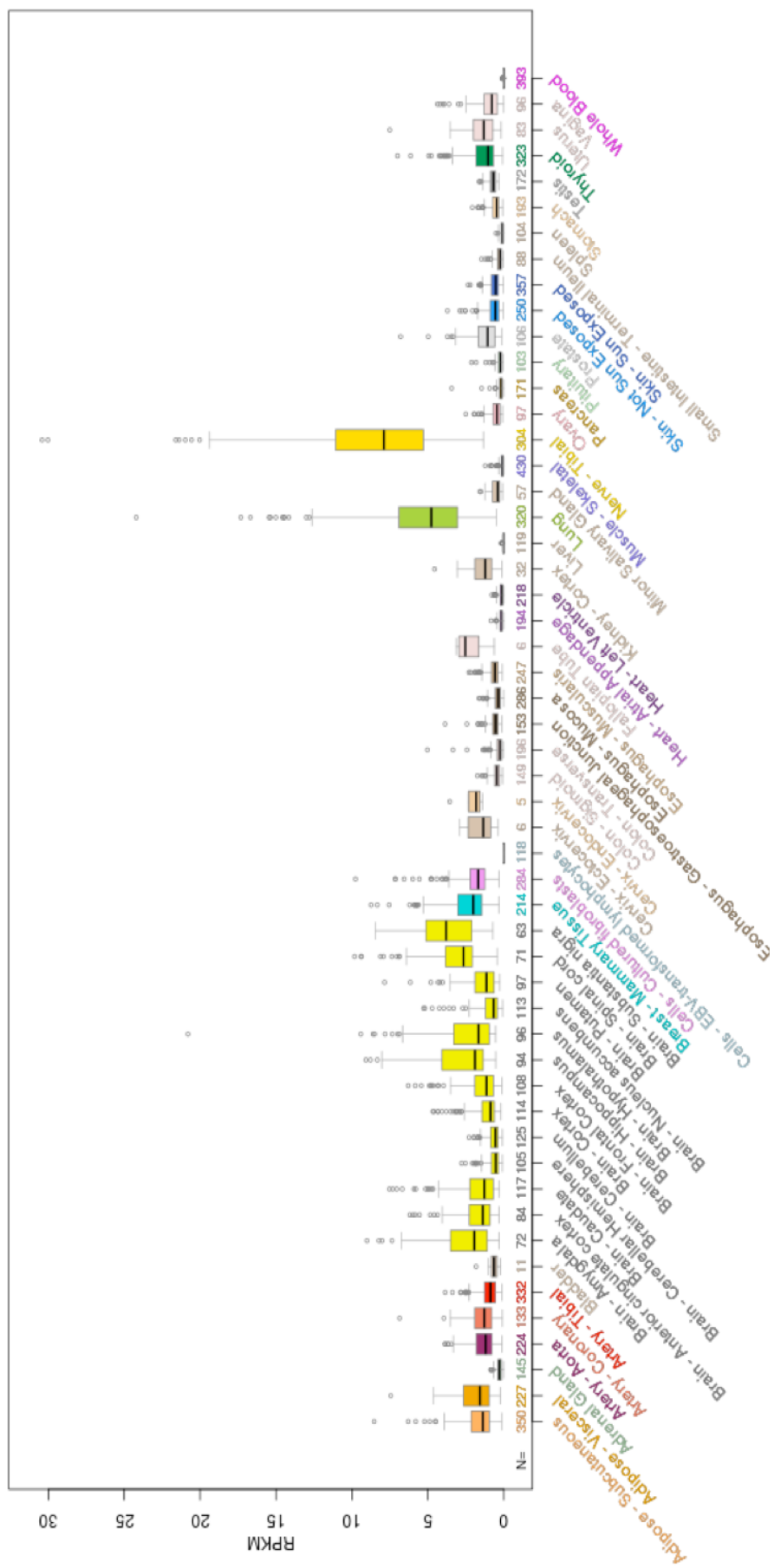


Figure 32 Expression de MATN3 dans les différents organes et tissus (GTEx)

## 2.2 Matriline 3

MATN3 code pour la synthèse de la matriline 3 qui est un composant essentiel de la matrice extracellulaire du cartilage. D'un point de vue moléculaire, on distingue deux isoformes, O15232-1 et O15232-2, de 488 et 434 acides aminés. La protéine de référence est O15232-1 d'après la nomenclature HSVG.

La matriline 3 est composée d'un domaine de facteur A de von Willebrand et de 4 domaines *epidermal growth factor* (EGF)-like et s'organise de manière conformationnelle en structure quaternaire avec des sous-unités oligomériques séparées par 4 hélices  $\alpha$  et 4 feuillets  $\beta$  (Paulsson and Wagener, 2018). La matriline 3 appartient à la famille des matrilines, protéines jouant un rôle très important dans l'organisation des réseaux fibrillaires et dans l'interaction des molécules de la matrice extra cellulaire du cartilage tels que le collagène ou les protéoglycanes. Les matrilines 1 et 3 sont réparties en abondance dans le cartilage hyalin tandis que les matrilines 2 et 4 sont exprimées de manière moins spécifique et en plus petite quantité. La matriline de type 3 peut former des homodimères (monomères, dimères, trimères, tétramères) et des hétérodimères par similarité avec la matriline 1. La matriline peut également interagir avec la protéine COMP (Klatt et al., 2011).

La mutation retrouvée dans le cadre de notre étude familiale entraîne une substitution d'acide aminé avec le remplacement d'une Valine par une Méthionine en position Val245Met.



```

MODEL VCKSRPLDLVFIIDSSRSVRPLEFTKVKTFVSRIIDTLDIGPADTRVAVVNYASTVKIEFQLQAY 140
3hs0.3.D LDPSGSMNIYLVLDGSGSIGASDFTGAKKCLVNLIEKVASYGVKPRYGLVTYATYPKIWVKVSEA 302

MODEL --TDKQSLKQAVGRITP----LSTGTMSG LAIQ TAMDEAFTVEAGAREPSSNIPKVAIIIVTDGRP 199
3hs0.3.D DSSNADWVTKQLNEINYEDHKLKS GTNTKKALQAVYSMMSWPDDVPPPEGWNRTRHVIIIMTDGLH 367

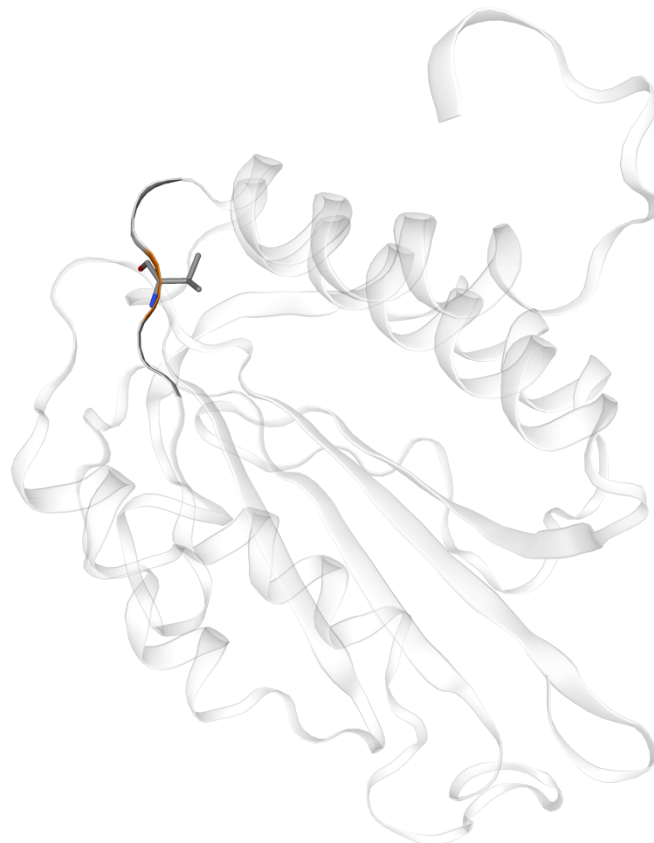
MODEL QD--QVNEVAARAQ-----ASGIELYAVGVDR-ADMASLKMMASEPLEE-HVIFYMET 247
3hs0.3.D NMGGDPITVIDEIRDLLYIGKDRKNPREDYLDVYVFGVGPLVNQV NINALASKKDNEQHVFVKVD 432

MODEL YGVIEKLSSRFQETFCALDPCVL 270
3hs0.3.DMENLEDVIFYQMIDESQSLSLCGM 455

```

*Figure 33 Séquence en acides aminés de matriline 3*

Des explorations complémentaires à partir des logiciels UniProt et SwissProt ont été réalisées et ont permis de modéliser la protéine matriline et de localiser la mutation p. Val245Met (Arnold et al., 2006; Boutet et al., 2007; The UniProt Consortium, 2019) (Figure 34).



*Figure 34 Représentation 3D de matriline 3 avec mise en évidence de la position du variant*

On observe ainsi, que la position de la mutation est en regard d'une boucle entre deux hélices, ainsi le variant pourrait créer une modification importante de structure de la protéine.

## 2.3 MATN3 et voies de signalisation

Une autre manière de mieux comprendre MATN3 et son rôle est d'étudier les différentes voies de signalisation dans lesquelles MATN3 est impliqué et exprimé. L'interface Reactome (Jassal et al., 2019) est une base de données open-source développée par le National Institute of Health et le European Molecular Laboratory. Il s'agit d'un outil de bio-informatique permettant de visualiser, par une approche de biologie des systèmes les différentes voies de signalisations dans lesquelles peuvent être un impliqué un gène ou une protéine. Reactome se base sur des données de transduction de signal, de transport, de génomique, de transcriptomique, de métabolisme et de mécanismes cellulaires.

En appliquant cette approche à MATN3 en utilisant l'outil Reactome (Figure 35), on constate comme attendu que MATN3 joue un rôle dans la matrice extra cellulaire et dans le transport de protéines, et est associée à plusieurs maladies, principalement les dysplasies épiphysaires. D'une manière encore plus surprenante, on observe que MATN3 a un rôle dans le métabolisme protéique et le système immunitaire, en particulier dans les voies de l'immunité innée.

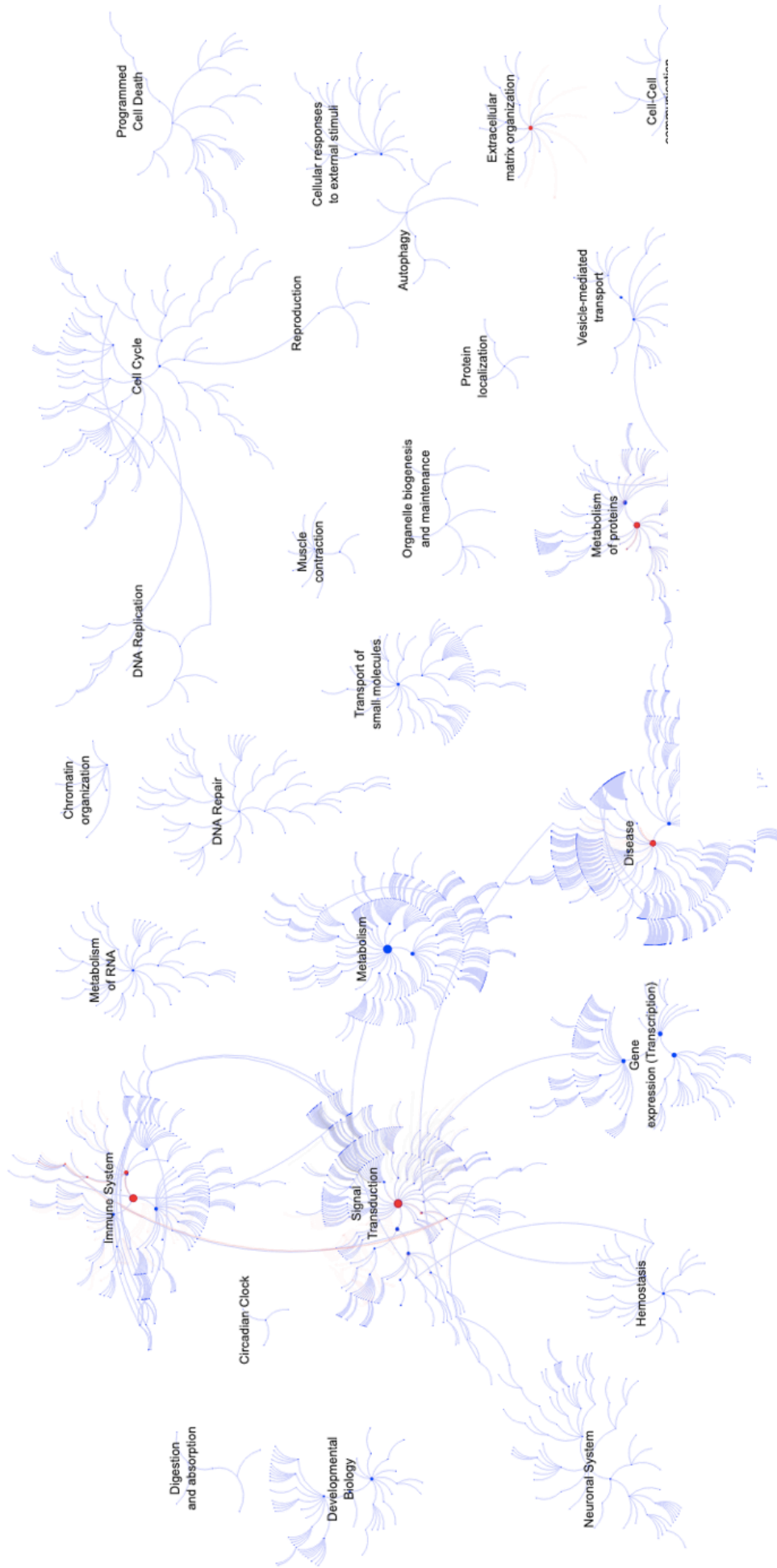


Figure 35 Représentation des voies de signalisation associées à MATN3 à partir des données de Reactome

## Chapitre 3 : Variant de signification inconnue

Dans un dernier temps, nous avons évalué la pathogénicité du variant en fonction des données de la littérature.

### 3.1 Recherche de polymorphismes

L'existence d'un polymorphisme associé à ce variant a été recherché à partir des bases de données gnomAD. Le variant c.733G>A a été décrit principalement dans la population africaine avec une fréquence estimée à 0.06 %. En effet, on retrouve cette mutation dans 19 génomes, avec 15 parmi ces 19 issus de génomes de la population africaine (Table 9).

Population	Allele Count	Allele Number	Number of Homozygotes	Allele Frequency <sup>▼</sup>
▶ African	15	23574	0	0.0006363
▶ East Asian	1	19192	0	0.00005211
▶ European (non-Finnish)	3	125568	0	0.00002389
▶ Latino	0	34738	0	0.000
▶ Ashkenazi Jewish	0	10184	0	0.000
▶ European (Finnish)	0	24744	0	0.000
▶ Other	0	7016	0	0.000
▶ South Asian	0	29552	0	0.000
Female	11	125374	0	0.00008774
Male	8	149194	0	0.00005362
<b>Total</b>	<b>19</b>	<b>274568</b>	<b>0</b>	<b>0.00006920</b>

Table 9 Répartition des polymorphismes de MATN3 p.Val245Met

### 3.2 Description du variant dans la littérature

Une recherche à partir des données de la littérature a été réalisée pour identifier une description antérieure du variant c.733G>A (p.Val245Met) de MATN3, et sa potentielle association à une maladie osseuse a été réalisée à partir de la HGMD (Human Gene Mutation Database) (Stenson et al., 2017). L'ensemble des mutations associées à MATN3 est décrite ci-dessous (Table 10).

HGVS (nucleotide)	HVGS (protein)	Reference
<b>c.209G&gt;A</b>	p.R70H	Maeda et al., 2005
<b>c.314T&gt;C</b>	p.F105S	Mabuchi et al., 2004
<b>c.359C&gt;T</b>	p.T120M	Jackson et al., 2004
<b>c.362G&gt;A</b>	p.R121Q	Zhang et al., 2015
<b>C.361C&gt;T</b>	p.R121W	Chapman et al., 2001
<b>c.368C&gt;A</b>	p.A123E	Mabuchi et al., 2004
<b>c.382G&gt;C</b>	p.A128P	Moster et al., 2003
<b>c.400G&gt;A</b>	p.E134K	Jakson et al., 2003
<b>c.437T&gt;G</b>	p.L146R	Kim et al., 2011
<b>c.477C&gt;T</b>	p.G159	Kim et al., 2011
<b>c.518C&gt;A</b>	p.A173D	Fresquet et al., 2008
<b>c.575T&gt;A</b>	p.I192N	Jakson et al., 2004
<b>c.575T&gt;C</b>	p.I192T	Kim et al.; 2011
<b>c.581T&gt;A</b>	p.V194D	Chapman et al., 2001
<b>c.584C&gt;A</b>	p.T195K	Cotteril et al., 2005
<b>c.626G&gt;C</b>	p.R209P	Kim et al., 2011
<b>c.652T&gt;A</b>	p.Y218N	Cotteril et al., 2005
<b>c.656C&gt;A</b>	p.A219D	Jackson et al., (2004)
<b>c.659T&gt;C</b>	p.V22A	Kim et al. , (2011)
<b>c.693G&gt;C</b>	p.K231N	Fresquet et al., (2008)
<b>c.733G&gt;A</b>	<b>p.V245M</b>	<b>Jackson et al., 2012</b>
<b>c.910T&gt;A</b>	p.C304S	Borochowitz et al., 2004

*Table 10 Liste des variants pathogènes associée à MATN3*

Le variant c.733G>A (p.Val245Met) a été décrit dans la littérature seulement une seule fois par Jackson et al. en 2012 chez deux individus présentant une dysplasie épiphysaire associée à une pseudoachondroplasie et une mutation hétérogène p.Gly501Asp et p.Gln756Arg dans le gène COMP (Jackson et al., 2012) (Table 11).

ESDN 00359	Clinical status	COMP screening		
Proband	MED	c.1206T>C c.1502G>A c.1504G>T		
Father of proband	Unaffected	None detected		
Mother of proband	Affected	c.1206T>C c.1502G>A c.1504G>T		
Sister of proband	Unknown	None detected		
ESDN 00594	Clinical status	COL9 screening	MATN3 screening	COMP screening
Proband	MED	None detected	c.733G>A,p.Val245Met	c.1502G>A,p.Gly501Asp c.2267A>G,p.Gln756Arg c.2274+1G>C
Father of proband	MED or mild PSACH	n/a	c.733G>A,p.Val245Met	c.1502G>A,p.Gly501Asp c.2267A>G,p.Gln756Arg c.2274+1G>C

*Table 11 Identification de deux variants p.Val245Met de MATN3 associés à des patients présentant une mutation hétérozygote de COMP et une pseudoachondroplasie (Jackson et al. 2012)*

### 3.3 Variant de signification inconnue

Ainsi, ce variant est à la fois décrit dans la littérature comme associé à un polymorphisme dans la base de données gnomAD, mais également à un tableau de dysplasie épiphysaire mixte avec une mutation de COMP. Il n'a pas été possible de déterminer la pathogénicité de ce variant. Cette incertitude est renforcée par l'absence de séquençage chez de sujets asymptomatiques. De ce fait on ne peut déterminer si ce variant de MATN3 est responsable de ce tableau clinique ou s'il s'agit d'un polymorphisme associé à une autre mutation non détectée par le NGS et le panel MOC. Ce variant a donc été classé comme étant de signification inconnue.

## Discussion

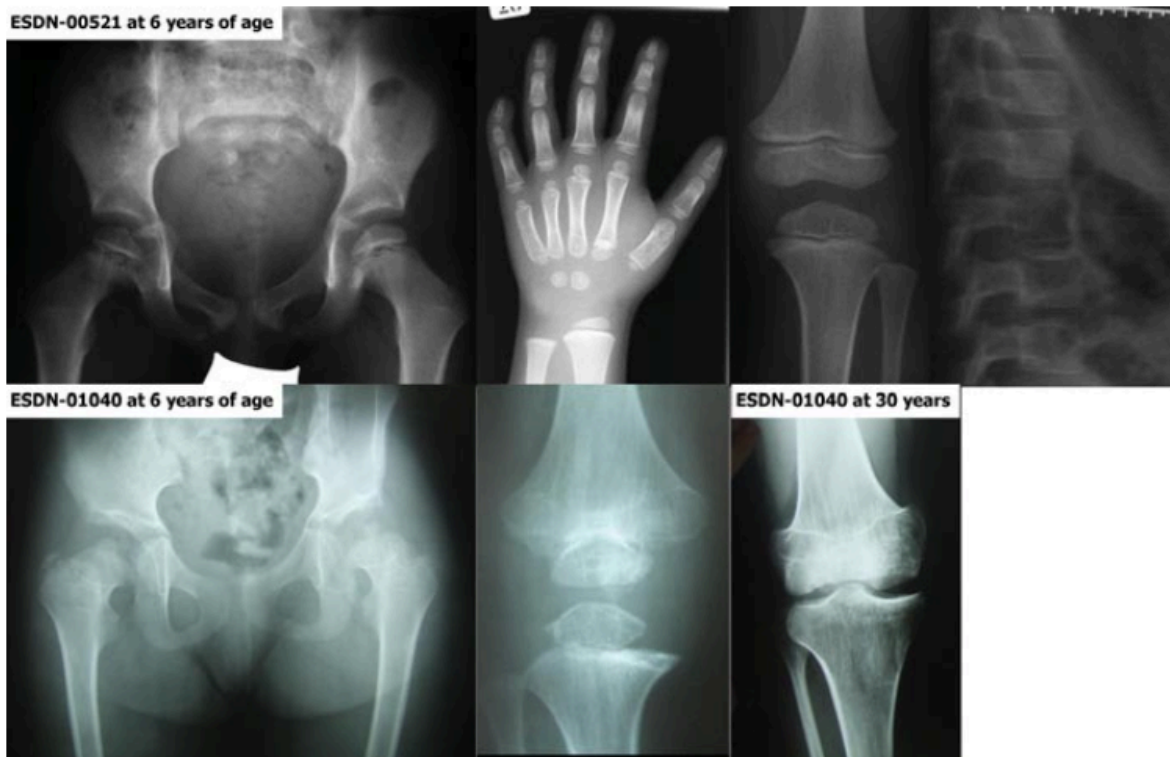---

Ce travail de thèse a permis, à partir d'une collaboration pluridisciplinaire entre rhumatologues, radiologues et généticien, d'identifier et de confirmer un variant de MATN3 de signification inconnue chez une famille atteinte de dysplasie épiphysaire multiple. Cette étude présente plusieurs apports scientifiques ainsi que certaines limitations et ouvre sur différentes perspectives.

### Chapitre 1 : Intérêt scientifique

Tout d'abord, à partir de ce travail, nous avons pu poser le diagnostic positif de dysplasie épiphysaire multiple pour le cas index et deux de ses apparentés, permettant une prise en charge adaptée et un suivi en centre de référence.

Notre étude propose une description clinique et radiologique complémentaire des données de la littérature sur les dysplasies associées à MATN3. En effet ce variant n'a été décrit qu'une seule fois chez deux patients en association avec une mutation de COMP (Jackson et al., 2012). L'article décrit un tableau clinique et radiologique mixte avec dysplasie épiphysaire multiple et une pseudo-achondroplasie. On retrouve une atteinte prédominante en fémorale mais également un retentissement vertébral avec une platyspondylie, une atteinte métaphysaire et une hypoplasie du carpe avec une ossification précoce. (Figure 36.)



*Figure 36 Radiographies des dysplasies épiphysaires mixtes décrites par Jackson et al., 2012*

Notre description clinique est très différente, l'atteinte touche principalement les genoux, puis secondairement le talus, les pieds et les mains. Il existe une relative épargne fémorale, avec une extrémité du fémur conservée non élargie, et une tête régulière. Il n'y a pas de retentissement vertébral et de retard statural. De plus, on retrouve également pendant la croissance un tableau d'ostéochondrite multiple. Notre étude, retrouve une atteinte isolée de MATN3 sans autre mutation associée et notre description a été réalisée de manière standardisée sur un large effectif puisque nous avons étudié le cas index mais également ses 23 apparentés. Ainsi notre travail, propose une description unique permettant de contribuer à une meilleure compréhension des dysplasies associées à MATN3.

Notre travail a également étudié le potentiel rôle pathogène de ce variant de MATN3. Tout d'abord nous avons montré que l'exon 2 présentait une conservation phylogénique suggérant



un rôle fonctionnel important. Mais également, nous avons observé, en réalisant une modélisation conformationnelle de la matriline 3, que la position p.Val245M se trouvait au niveau d'une boucle entre deux hélices alpha. Cette position suggère en cas de modification d'acide aminé selon la polarité, le point isométrique ou la nature par exemple à chaîne ouverte ou cyclique, un possible encombrement stérique et une dénaturation protéique.

Enfin, d'une manière surprenante, notre étude familiale, a mis en évidence une évolution par poussée inflammatoire, avec la présence de réveils nocturnes et de dérouillage matinal. Cette observation est renforcée par le rôle de MATN3 dans l'immunité innée mis en évidence par l'analyse des différentes voies de signalisation par l'interface Réactome, dans lesquelles MATN3 est impliqué.

Plusieurs données de la littérature, renforcent par ailleurs ce rôle. En effet certaines études montrent que la matriline 3 joue un rôle important dans la limitation de la réponse inflammatoire au niveau du cartilage (Li et al., 2007). Des études *in vitro* ont également montré le rôle de la matriline 3 dans la diminution de l'inflammation liée à l'IL-1 $\beta$  (Yang et al., 2018). Par ailleurs, des modèles d'inactivation génique par knock-out chez la souris ont montré comment la matriline 3 augmentait la production d'IL-1Ra (*interleukin receptor antagonist*) et limitait l'expression d'enzymes de dégradation pro-inflammatoire de la matrice extra-cartilagineuse, telles que les protéines ADAMTS4 et TS5 et la métalloprotéinase 13 (MMP13) (Jayasuriya et al., 2012; Valdes and Spector, 2008).

## Chapitre 2 : Limites

Notre travail présente plusieurs limites. Tout d'abord, la limite principale est l'absence de séquençage aux apparentés non symptomatiques. En effet, pour affirmer la pathogénicité du variant identifié, il est nécessaire de la mettre en évidence chez les sujets symptomatiques sans qu'il soit présent chez les apparentés asymptomatiques.

Une deuxième limite est la difficulté à définir justement les sujets symptomatiques et asymptomatiques. Il existe une importante hétérogénéité dans la présentation clinique et un âge d'apparition des premiers symptômes tardif, rendant le diagnostic difficile, et pouvant conduire à considérer faussement un sujet asymptomatique et rend le diagnostic clinique difficile.

Par ailleurs, le variant de MATN3 a été associé à un polymorphisme dans 0.06 % de la population africaine, dans la base de données HGMD. Toutefois, cette base de données retrouve ce polymorphisme seulement chez 19 patients, dont 15 parmi ces patients issus de la population africaine. L'existence de ce polymorphisme, renforce la nécessité de séquencer les sujets asymptomatiques. L'étude que nous avons réalisée met cependant en évidence la difficulté et le possible retard diagnostique dans ces dysplasies épiphysaires, qui peuvent présenter des symptômes à l'adolescence ou à l'âge adulte. Une hypothèse est l'existence d'une possible mutation non diagnostiquée prédominante dans cette population à laquelle appartiennent les cas index et apparentés puisqu'étant d'ethnie Halpupulaaren / Peul.

D'un point de vue génétique, lors du séquençage à haut débit par NGS, certains exons codant pour des gènes associés aux dysplasies épiphysaires ont eu une couverture faible (<30X), en particuliers les ACAN : exon 12 et COL9A1 : exon 13. Ces exons sont

particulièrement difficiles à séquencer et une éventuelle mutation associée aurait pu ainsi ne pas avoir été détectée.

Enfin, il est possible que la mutation responsable de notre tableau clinique ne soit pas intégrée dans le panel des maladies osseuses constitutionnelles, et non répertoriée dans la littérature. La documentation génétique est présente seulement dans 50 % des cas de dysplasies épiphysaires multiples en moyenne (Jakkula et al., 2005)

## Chapitre 3 : Perspectives

Ce travail de thèse ouvre sur plusieurs perspectives. La première est le séquençage par technique de Sanger de l'ensemble de 21 apparentés restants et en particulier des apparentés asymptomatiques afin de confirmer la pathogénicité du variant. L'extension du séquençage à l'ensemble de la famille permettra également d'estimer la pénétrance du variant et de déterminer si celle-ci est complète ou incomplète. Par ailleurs l'extension de ce séquençage permettra aux sujets portant le variant d'avoir un suivi spécialisé et possiblement de bénéficier d'un conseil génétique en cas de désir d'enfants.

Nous pourrions renforcer le rôle de ce variant en poursuivant de manière plus approfondie les analyses phylogéniques et déterminer de manière précise le coefficient d'homologie. Parallèlement, des modélisations conformationnelles de la matriligne 3 pourront être réalisées afin d'identifier les modifications stériques liées à la substitution de l'acide aminé Valine par une Méthionine. Des simulations conformationnelles de la mutation et des analyses fonctionnelles pourraient être réalisées.

En cas de confirmation de la pathogénicité du variant avec le séquençage à l'ensemble des apparentés, ce travail permettrait de proposer une publication scientifique. En effet, notre description clinique et radiologique se démarque des différentes données de la littérature. Notre étude se réalise par ailleurs sur un effectif important, sans autre mutation associée.

Par ailleurs cette étude pourrait éventuellement, en affirmant la pathogénicité, permettre de ne plus classer ce variant comme un éventuel polymorphisme.

Ce travail, pourrait également mettre en perspective l'importance du rôle pro-inflammatoire de MATN3 dans les dysplasies épiphysaires multiples, en particulier avec l'évolution par poussées inflammatoires, non décrite dans la littérature.

Enfin, pourrait être discutée, pour mieux comprendre la pathogénicité de ce variant, une étude in vitro. Cette étude, permettrait de mieux comprendre la physiopathologie de MATN3 et son rôle dans la dégradation du cartilage et dans l'instauration d'une arthrose précoce. Par ailleurs, cette étude permettrait également d'étudier les mécanismes inflammatoires associés à MATN3, et le rôle de MATN3 dans l'immunité innée.

Une meilleure compréhension de ces mécanismes et de ces voies de signalisation de l'immunité innée pourrait permettre de mieux appréhender la physiopathologie de ces dysplasies, mais également de développer de possibles cibles thérapeutiques pour limiter la progression de la destruction articulaire chez ces patients.

## Conclusion

---

**Cette thèse de médecine a permis l'étude d'une famille, à d'un cas index et de ses 23 apparentés atteinte d'une dysplasie épiphysaire multiple.**

**Ce travail propose une description clinique et radiologique complète et originale de dysplasie épiphysaire ainsi qu'une vue d'ensemble sur la physiopathologie, la définition et la classification des maladies osseuses constitutionnelles. Ce travail a également permis d'identifier, par une technique de séquençage à haut débit, un variant de signification inconnue c.733G>A p. Val245Met de l'exon 2 du gène MATN3 codant pour la matriline 3, une protéine de la matrice extracellulaire associée à cette famille. La présence de ce variant a été confirmée par une technique de Sanger, chez le cas index et de deux ces apparentés symptomatiques.**

**Ce travail ouvre sur plusieurs perspectives, en particulier l'extension du séquençage à l'ensemble des apparentés, et la réalisation d'étude fonctionnelles pour confirmer la pathogénicité de ce variant.**

# Bibliographie

---

## Ouvrages collectifs

1. Campeau, P., and Schlesinger, A.E. (2000). Skeletal Dysplasias. In Endotext, K.R. Feingold, B. Anawalt, A. Boyce, G. Chrousos, K. Dungan, A. Grossman, J.M. Hershman, G. Kaltsas, C. Koch, P. Kopp, et al., eds. (South Dartmouth (MA): MDText.com, Inc.), p.
2. Laredo, J.-D., Wybier, M., and Petrover, D. (2013). Imagerie rhumatologique et orthopédique: 4 volumes (Sauramps Médical).
3. Nordin, M., and Frankel, V.H. (2001). Basic Biomechanics of the Musculoskeletal System (Lippincott Williams & Wilkins).
4. Paulsson, M., and Wagener, R. (2018). Matrilins. In *Methods in Cell Biology*, (Elsevier), pp. 429–446. DOI: 10.1016/bs.mcb.2017.08.018
5. Pastoureau, P. (1990). Physiologie du développement du tissu osseux. *INRA Productions Animales* 3, 265.
6. Stagi, S., Azzali, A., La Spina, L., Della Monica, M., Scalini, P., and de Martino, M. (2016). Growth Hormone Axis in Skeletal Dysplasias. In *Restricted Growth - Clinical, Genetic and Molecular Aspects*, M. del C. Cardenas-Aguayo, ed. (InTech), p. DOI: 10.5772/64802

## Articles Scientifiques

1. Adzhubei, I., Jordan, D.M., and Sunyaev, S.R. (2013). Predicting Functional Effect of Human Missense Mutations Using PolyPhen-2. *Current Protocols in Human Genetics* 76, 7.20.1-7.20.41. DOI: 10.1002/0471142905.hg0720s76
2. Anthony, S., Munk, R., Skakun, W., and Masini, M. (2015). Multiple Epiphyseal Dysplasia: *Journal of the American Academy of Orthopaedic Surgeons* 23, 164–172. DOI: 10.5435/JAAOS-D-13-00173
3. Baudhuin, L.M., Lagerstedt, S.A., Klee, E.W., Fadra, N., Oglesbee, D., and Ferber, M.J. (2015). Confirming Variants in Next-Generation Sequencing Panel Testing by Sanger Sequencing. *The Journal of Molecular Diagnostics* 17, 456–461. DOI: 10.1016/j.jmoldx.2015.03.004
4. Briggs, M.D., and Chapman, K.L. (2002). Pseudoachondroplasia and multiple epiphyseal dysplasia: Mutation review, molecular interactions, and genotype to phenotype correlations. *Hum. Mutat.* 19, 465–478. DOI: 10.1002/humu.10066
5. Briggs, M.D., Hoffman, S.M.G., King, L.M., Olsen, A.S., Mohrenweiser, H., Leroy, J.G., Mortier, G.R., Rimoin, D.L., Lachman, R.S., Gaines, E.S., et al. (1995). Pseudoachondroplasia and multiple epiphyseal dysplasia due to mutations in the cartilage oligomeric matrix protein gene. *Nat Genet* 10, 330–336. DOI: 10.1038/ng0795-330
6. Chapman, K.L., Mortier, G.R., Chapman, K., Loughlin, J., Grant, M.E., and Briggs, M.D. (2001). Mutations in the region encoding the von Willebrand factor A domain of

matrilin-3 are associated with multiple epiphyseal dysplasia. *Nat Genet* 28, 393–396.  
DOI: 10.1038/ng573

7. Chapman, K.L., Briggs, M.D., and Mortier, G.R. (2003). Review: Clinical Variability and Genetic Heterogeneity in Multiple Epiphyseal Dysplasia. *Pediatric Pathology & Molecular Medicine* 22, 53–75. DOI: 10.1080/pdp.22.1.53.75
8. Chen, F.H., Rousche, K.T., and Tuan, R.S. (2006). Technology Insight: adult stem cells in cartilage regeneration and tissue engineering. *Nat Rev Rheumatol* 2, 373–382. DOI: 10.1038/ncprheum0216
9. Clemens, D.J., Lentino, A.R., Kapplinger, J.D., Ye, D., Zhou, W., Tester, D.J., and Ackerman, M.J. (2018). Using the genome aggregation database, computational pathogenicity prediction tools, and patch clamp heterologous expression studies to demote previously published long QT syndrome type 1 mutations from pathogenic to benign. *Heart Rhythm* 15, 555–561. DOI: 10.1016/j.hrthm.2017.11.032
10. Czarny-Ratajczak, M., Lohiniva, J., Rogala, P., Kozlowski, K., Perälä, M., Carter, L., Spector, T.D., Kolodziej, L., Seppänen, U., Glazar, R., et al. (2001). A Mutation in COL9A1 Causes Multiple Epiphyseal Dysplasia: Further Evidence for Locus Heterogeneity. *The American Journal of Human Genetics* 69, 969–980. DOI: 10.1086/324023
11. van Dijk, E.L., Jaszczyszyn, Y., Naquin, D., and Thermes, C. (2018). The Third Revolution in Sequencing Technology. *Trends in Genetics* 34, 666–681. DOI: 10.1016/j.tig.2018.05.008
12. van Dijk, F.S., Cobben, J.M., Kariminejad, A., Maugeri, A., Nikkels, P.G.J., van Rijn, R.R., and Pals, G. (2011). Osteogenesis Imperfecta: A Review with Clinical Examples. *Molecular Syndromology*. DOI: 10.1159/000332228



13. Fairbank, T. (1947). Dysplasia epiphysiais multiplex. *Br. J. Surg.* *34*, 225–232. DOI: 10.1002/bjs.18003413502
14. Flechtner, I., Lambot-Juhan, K., Teissier, R., Colmenares, A., Baujat, G., Beltrand, J., Ajaltouni, Z., Pauwels, C., Pinto, G., Samara-Boustani, D., et al. (2014). Unexpected high frequency of skeletal dysplasia in idiopathic short stature and small for gestational age patients. *European Journal of Endocrinology* *170*, 677–684. DOI: 10.1530/EJE-13-0864
15. Garrison, E., and Marth, G. (2012). Haplotype-based variant detection from short-read sequencing. <https://arxiv.org/abs/1207.3907v2>
16. Geister, K.A., and Camper, S.A. (2015). Advances in Skeletal Dysplasia Genetics. *Annu. Rev. Genom. Hum. Genet.* *16*, 199–227. DOI: 10.1146/annurev-genom-090314-045904. DOI: 10.1146/annurev-genom-090314-045904
17. Gu, J., Rong, J., Guan, F., Jiang, L., Tao, S., Guan, G., and Tao, T. (2012). MATN3 Gene Polymorphism Is Associated with Osteoarthritis in Chinese Han Population: A Community-Based Case-Control Study. *The Scientific World Journal* *2012*, 1–6. DOI: 10.1100/2012/656084
18. Guille, J.T., Lipton, G.E., Tsirikos, A.I., and Bowen, J.R. (2002). Bilateral Legg-Calvé-Perthes disease: presentation and outcome. *J Pediatr Orthop* *22*, 458–463.
19. Haga, N., Nakamura, K., Takikawa, K., Manabe, N., Ikegawa, S., and Kimizuka, M. (1998). Stature and Severity in Multiple Epiphyseal Dysplasia. *Journal of Pediatric Orthopaedics* *18*, 394–397.
20. Ingram, R.R. (1992). Early diagnosis of multiple epiphyseal dysplasia. *J Pediatr Orthop* *12*, 241–244.
21. Iwaniec, U.T., Wronski, T.J., and Turner, R.T. (2008). Histological Analysis of Bone.

- In Alcohol, L.E. Nagy, ed. (Totowa, NJ: Humana Press), pp. 325–341. DOI: 10.1007/978-1-59745-242-7\_21
22. Jackson, G.C., Mittaz-Crettol, L., Taylor, J.A., Mortier, G.R., Spranger, J., Zabel, B., Le Merrer, M., Cormier-Daire, V., Hall, C.M., Offiah, A., et al. (2012). Pseudoachondroplasia and multiple epiphyseal dysplasia: A 7-year comprehensive analysis of the known disease genes identify novel and recurrent mutations and provides an accurate assessment of their relative contribution. *Hum. Mutat.* *33*, 144–157. DOI: 10.1002/humu.21611
23. Jakkula, E., Mäkitie, O., Czarny-Rataczak, M., Jackson, G.C., Damignani, R., Susic, M., Briggs, M.D., Cole, W.G., and Ala-Kokko, L. (2005). Mutations in the known genes are not the major cause of MED; distinctive phenotypic entities among patients with no identified mutations. *Eur J Hum Genet* *13*, 292–301. DOI: 10.1038/sj.ejhg.5201314
24. Jayasuriya, C.T., Goldring, M.B., Terek, R., and Chen, Q. (2012). Matrilin-3 Induction of IL-1 receptor antagonist Is required for up-regulating collagen II and aggrecan and down-regulating ADAMTS-5 gene expression. *Arthritis Res Ther* *14*, R197. DOI: 10.1186/ar4033
25. Klatt, A.R., Becker, A.-K.A., Neacsu, C.D., Paulsson, M., and Wagener, R. (2011). The matrilins: Modulators of extracellular matrix assembly. *The International Journal of Biochemistry & Cell Biology* *43*, 320–330. DOI: 10.1016/j.biocel.2010.12.010
26. Kozhemyakina, E., Lassar, A.B., and Zelzer, E. (2015). A pathway to bone: signaling molecules and transcription factors involved in chondrocyte development and maturation. *Development* *142*, 817–831. DOI: 10.1242/dev.105536
27. Krakow, D. (2015). Skeletal Dysplasias. *Clinics in Perinatology* *42*, 301–319 DOI: 10.1016/j.clp.2015.03.003

28. Krakow, D., and Rimoin, D.L. (2010). The skeletal dysplasias. *Genet Med* *12*, 327–341. DOI: 10.1097/GIM.0b013e3181daae9b
29. Lachman, R.S., Krakow, D., Cohn, D.H., and Rimoin, D.L. (2005). MED, COMP, multilayered and NEIN: an overview of multiple epiphyseal dysplasia. *Pediatr Radiol* *35*, 116–123. DOI: 10.1038/ng0795-330
30. Le, B., Nurcombe, V., Cool, S., van Blitterswijk, C., de Boer, J., and LaPointe, V. (2017). The Components of Bone and What They Can Teach Us about Regeneration. *Materials* *11*, 14. DOI: 10.3390/ma11010014
31. Li, Y., Xu, L., and Olsen, B.R. (2007). Lessons from genetic forms of osteoarthritis for the pathogenesis of the disease. *Osteoarthritis and Cartilage* *15*, 1101–1105. DOI: 10.1016/j.joca.2007.04.013
32. Maeda, K., Takahashi, N., and Kobayashi, Y. (2013). Roles of Wnt signals in bone resorption during physiological and pathological states. *J Mol Med* *91*, 15–23. DOI: 10.1007/s00109-012-0974-0
33. Mäkitie, O., Mortier, G.R., Czarny-Ratajczak, M., Wright, M.J., Suri, M., Rogala, P., Freund, M., Jackson, G.C., Jakkula, E., Ala-Kokko, L., et al. (2004). Clinical and radiographic findings in multiple epiphyseal dysplasia caused by MATN3 mutations: Description of 12 patients: MED Caused by MATN3 Mutations. *Am. J. Med. Genet.* *125A*, 278–284. DOI: 10.1002/ajmg.a.20486
34. Martel-Pelletier, J., Barr, A.J., Cicuttini, F.M., Conaghan, P.G., Cooper, C., Goldring, M.B., Goldring, S.R., Jones, G., Teichtahl, A.J., and Pelletier, J.-P. (2016). Osteoarthritis. *Nat Rev Dis Primers* *2*, 16072. DOI: 10.1038/nrdp.2016.72
35. Me, H. (1975). The Ultrastructure of Bone (*Ann Clin Lab Sci*).
36. Mortier, G.R., Cohn, D.H., Cormier-Daire, V., Hall, C., Krakow, D., Mundlos, S.,

- Nishimura, G., Robertson, S., Sangiorgi, L., Savarirayan, R., et al. (2019). Nosology and classification of genetic skeletal disorders: 2019 revision. *Am J Med Genet* *179*, 2393–2419. DOI: 10.1002/ajmg.a.61366
37. van Mourik, J., and Weerdenburg, H. (1997). Radiographic anthropometry in patients with multiple epiphyseal dysplasia. *American Journal of Roentgenology* *169*, 1105–1108.
38. Muttigi, M., Han, I., Park, H.-K., Park, H., and Lee, S.-H. (2016). Matrilin-3 Role in Cartilage Development and Osteoarthritis. *IJMS* *17*, 590.
39. Muzzey, D., Evans, E.A., and Lieber, C. (2015). Understanding the Basics of NGS: From Mechanism to Variant Calling. *Curr Genet Med Rep* *3*, 158–165. DOI: 10.1007/s40142-015-0076-8
40. Nemeč, S.F., Cohn, D.H., Krakow, D., Funari, V.A., Rimoin, D.L., and Lachman, R.S. (2012). The importance of conventional radiography in the mutational analysis of skeletal dysplasias (the TRPV4 mutational family). *Pediatr Radiol* *42*, 15–23. DOI: 10.1007/s00247-011-2229-6
41. Nikkel, S.M. (2017). Skeletal Dysplasias: What Every Bone Health Clinician Needs to Know. *Curr Osteoporos Rep* *15*, 419–424. DOI: 10.1007/s11914-017-0392-x
42. Offiah, A.C., and Hall, C.M. (2003). Radiological diagnosis of the constitutional disorders of bone. As easy as A, B, C? *Ped Radiol* *33*, 153–161. DOI: 10.1007/s00247-002-0855-8
43. Orioli, I.M., Castilla, E.E., and Barbosa-Neto, J.G. (1986). The birth prevalence rates for the skeletal dysplasias. *Journal of Medical Genetics* *23*, 328–332. DOI: 10.1136/jmg.23.4.328
44. Panda, A. (2014). Skeletal dysplasias: A radiographic approach and review of common

- non-lethal skeletal dysplasias. *WJR* 6, 808. DOI: 10.4329/wjr.v6.i10.808
45. Panuel, M., Sigaudy, S., and Desvignes (2019). Maladies osseuses constitutionnelles (MOC), ce que vous devez connaître ou les fondamentaux du diagnostic radiologique d'une MOC. *sfip- radiopédiatrie*.
46. Pauli, R.M. (2019). Achondroplasia: a comprehensive clinical review. *Orphanet J Rare Dis* 14, 1. DOI: 10.1186/s13023-018-0972-6
47. Sanger, F., Nicklen, S., and Coulson, A.R. (1977). DNA sequencing with chain-terminating inhibitors. *Proceedings of the National Academy of Sciences* 74, 5463–5467. DOI: 10.1073/pnas.74.12.5463
48. Slatko, B.E., Gardner, A.F., and Ausubel, F.M. (2018). Overview of Next-Generation Sequencing Technologies: Overview of Next-Generation Sequencing. *Current Protocols in Molecular Biology* 122, e59. DOI: 10.1002/cpmb.59
49. Tauer, J.T., Robinson, M.-E., and Rauch, F. (2019). Osteogenesis Imperfecta: New Perspectives From Clinical and Translational Research: NEW DEVELOPMENTS IN OSTEOGENESIS IMPERFECTA. *JBMR Plus* 3, e10174. DOI: 10.1002/jbm4.10174
50. Tew, S., Redman, S., Kwan, A., Walker, E., Khan, I., Dowthwaite, G., Thomson, B., and Archer, C.W. (2001). Differences in Repair Responses Between Immature and Mature Cartilage: *Clinical Orthopaedics and Related Research* 391, S142–S152. DOI: 10.1097/00003086-200110001-00014
51. Unger, S., Bonafé, L., and Superti-Furga, A. (2008). Multiple epiphyseal dysplasia: clinical and radiographic features, differential diagnosis and molecular basis. *Best Practice & Research Clinical Rheumatology* 22, 19–32. DOI: 10.1007/s002470000362
52. Unger, S.L., Briggs, M.D., Holden, P., Zabel, B., Ala-Kokko, L., Paasilta, P., Lohiniva, J., Rimoin, D.L., Lachman, R.S., and Cohn, D.H. (2001). Multiple epiphyseal dysplasia:

radiographic abnormalities correlated with genotype. *Pediatric Radiology* 31, 10–18.  
DOI: 10.1016/j.berh.2007.11.009

53. Valdes, A.M., and Spector, T.D. (2008). The Contribution of Genes to Osteoarthritis. *Rheumatic Disease Clinics of North America* 34, 581–603. DOI: 10.1016/j.rdc.2008.04.008

54. Watson, S.G., Calder, A.D., Offiah, A.C., and Negus, S. (2015). A review of imaging protocols for suspected skeletal dysplasia and a proposal for standardisation. *Pediatr Radiol* 45, 1733–1737. DOI: 10.1007/s00247-015-3381-1

55. Wu, M., Chen, G., and Li, Y.-P. (2016). TGF- $\beta$  and BMP signaling in osteoblast, skeletal development, and bone formation, homeostasis and disease. *Bone Res* 4, 16009. DOI: 10.1038/boneres.2016.9

56. Yang, H., Wu, D., Li, H., Chen, N., and Shang, Y. (2018). Downregulation of microRNA-448 inhibits IL-1 $\beta$ -induced cartilage degradation in human chondrocytes via upregulation of matrilin-3. *Cell Mol Biol Lett* 23, 7. DOI: 10.1186/s11658-018-0072-6

## Bases de données

1. Arnold, K., Bordoli, L., Kopp, J., and Schwede, T. (2006). The SWISS-MODEL workspace: a web-based environment for protein structure homology modelling. *Bioinformatics* 22, 195–201. DOI: 10.1093/bioinformatics/bti770
2. Boutet, E., Lieberherr, D., Tognolli, M., Schneider, M., and Bairoch, A. (2007). UniProtKB/Swiss-Prot. In *Plant Bioinformatics*, D. Edwards, ed. (Totowa, NJ: Humana Press), pp. 89–112. DOI: 10.1007/978-1-59745-535-0\_4
3. den Dunnen, J.T., Dagleish, R., Maglott, D.R., Hart, R.K., Greenblatt, M.S., McGowan-Jordan, J., Roux, A.-F., Smith, T., Antonarakis, S.E., Taschner, P.E.M., et al. (2016). HGVS Recommendations for the Description of Sequence Variants: 2016 Update. *Human Mutation* 37, 564–569. DOI: 10.1002/humu.22981
4. Hardwick, S.A., Deveson, I.W., and Mercer, T.R. (2017). Reference standards for next-generation sequencing. *Nat Rev Genet* 18, 473–484. DOI: 10.1038/nrg.2017.44
5. International Human Genome Sequencing Consortium (2001). Initial sequencing and analysis of the human genome. *Nature* 409, 860–921. DOI: 10.1038/35057062
6. Jassal, B., Matthews, L., Viteri, G., Gong, C., Lorente, P., Fabregat, A., Sidiropoulos, K., Cook, J., Gillespie, M., Haw, R., et al. (2019). The reactome pathway knowledgebase. *Nucleic Acids Research* gkz1031. DOI: 10.1093/nar/gkz1031
7. Kent, W.J. (2002). BLAT---The BLAST-Like Alignment Tool. *Genome Research* 12, 656–664. DOI: 10.1101/gr.229202
8. Kent, W.J. (2005). Exploring relationships and mining data with the UCSC Gene Sorter. *Genome Research* 15, 737–741. DOI: 10.1101/gr.3694705
9. Kent, W.J., Sugnet, C.W., Furey, T.S., Roskin, K.M., Pringle, T.H., Zahler, A.M., and

- Haussler, a. D. (2002). The Human Genome Browser at UCSC. *Genome Research* 12, 996–1006 DOI: 10.1101/gr.229102
10. Landrum, M., Lee, J., Riley, G., Jang, W., Rubinstein, W., Church, D., and Maglott, D. (2013). ClinVar (National Center for Biotechnology Information (US)).
11. Li, H., and Durbin, R. (2009). Fast and accurate short read alignment with Burrows-Wheeler transform. *Bioinformatics* 25, 1754–1760. DOI: 10.1093/bioinformatics/btp324
12. Li, H., Handsaker, B., Wysoker, A., Fennell, T., Ruan, J., Homer, N., Marth, G., Abecasis, G., Durbin, R., and 1000 Genome Project Data Processing Subgroup (2009). The Sequence Alignment/Map format and SAMtools. *Bioinformatics* 25, 2078–2079. DOI: 10.1093/bioinformatics/btp352
13. McKenna, A., Hanna, M., Banks, E., Sivachenko, A., Cibulskis, K., Kernytsky, A., Garimella, K., Altshuler, D., Gabriel, S., Daly, M., et al. (2010). The Genome Analysis Toolkit: A MapReduce framework for analyzing next-generation DNA sequencing data. *Genome Research* 20, 1297–1303. DOI: 10.1101/gr.107524.110
14. Ramani, R., Krumholz, K., Huang, Y.-F., and Siepel, A. (2019). PhastWeb: a web interface for evolutionary conservation scoring of multiple sequence alignments using phastCons and phyloP. *Bioinformatics* 35, 2320–2322. DOI: 10.1093/bioinformatics/bty966
15. Rentzsch, P., Witten, D., Cooper, G.M., Shendure, J., and Kircher, M. (2019). CADD: predicting the deleteriousness of variants throughout the human genome. *Nucleic Acids Research* 47, D886–D894. DOI: 10.1093/nar/gky1016
16. Rosenbloom, K.R., Sloan, C.A., Malladi, V.S., Dreszer, T.R., Learned, K., Kirkup, V.M., Wong, M.C., Maddren, M., Fang, R., Heitner, S.G., et al. (2012). ENCODE Data



in the UCSC Genome Browser: year 5 update. *Nucleic Acids Research* *41*, D56–D63.  
DOI: 10.1093/nar/gks1172

17. Sim, N.-L., Kumar, P., Hu, J., Henikoff, S., Schneider, G., and Ng, P.C. (2012). SIFT web server: predicting effects of amino acid substitutions on proteins. *Nucleic Acids Research* *40*, W452–W457. DOI: 10.1093/nar/gks539
18. Stenson, P.D., Mort, M., Ball, E.V., Evans, K., Hayden, M., Heywood, S., Hussain, M., Phillips, A.D., and Cooper, D.N. (2017). The Human Gene Mutation Database: towards a comprehensive repository of inherited mutation data for medical research, genetic diagnosis and next-generation sequencing studies. *Hum Genet* *136*, 665–677. DOI: 10.1007/s00439-017-1779-6
19. The UniProt Consortium (2019). UniProt: a worldwide hub of protein knowledge. *Nucleic Acids Research* *47*, D506–D515. DOI: 10.1093/nar/gky1049

Identification du variant c.773G>A (Val245Met) dans l'exon 2 de MATN3 à partir d'une famille atteinte de dysplasie épiphysaire multiple

#### Résumé :

Une étude familiale à partir d'un cas index et de 23 apparentés, ayant une présentation clinique et radiographique évocatrice de dysplasie épiphysaire multiple, a permis l'identification d'un variant de signification inconnue c.733G>A p. Val245Met de l'exon 2 de MATN3 par une technique de Next Generation Sequencing et de Sanger. Ce variant a été mis en évidence chez le cas index et deux apparentés symptomatiques.

Mots clés : maladie osseuses constitutionnelles, dysplasie épiphysaire multiple, MATN3,

Identification of a c.773G>A (Val245Met) variant on exon 2 of MATN3 from familial multiple ephyseal dysplasia

#### Abstract :

A family study based on an index case and its 23 relatives, with a clinical and radiographic presentation suggestive of polyepiphyseal dysplasia allowed the identification of a variant of unknown significance c.733G>A p. Val245M and exon 2 of MATN3 by a Next Generation Sequencing and Sanger technique. This variant was found in the index case and two symptomatic relatives.

Keywords: skeletal dysplasia, Multiple epihyseal dysplasia, MATN3

Université Paris Descartes  
Faculté de Médecine Paris Descartes  
15, rue de l'Ecole de Médecine  
75270 Paris cedex 06