



HAL
open science

Les greffes de tissu conjonctif en implantologie : intérêts et techniques chirurgicales

Solène Sabourin

► **To cite this version:**

Solène Sabourin. Les greffes de tissu conjonctif en implantologie : intérêts et techniques chirurgicales. Sciences du Vivant [q-bio]. 2020. dumas-03428951

HAL Id: dumas-03428951

<https://dumas.ccsd.cnrs.fr/dumas-03428951v1>

Submitted on 15 Nov 2021

HAL is a multi-disciplinary open access archive for the deposit and dissemination of scientific research documents, whether they are published or not. The documents may come from teaching and research institutions in France or abroad, or from public or private research centers.

L'archive ouverte pluridisciplinaire **HAL**, est destinée au dépôt et à la diffusion de documents scientifiques de niveau recherche, publiés ou non, émanant des établissements d'enseignement et de recherche français ou étrangers, des laboratoires publics ou privés.



Distributed under a Creative Commons Attribution - NonCommercial - NoDerivatives 4.0 International License

**FACULTÉ DE SANTÉ****UFR D'ODONTOLOGIE**
5, Rue Garancière 75006 PARIS

Année 2020

N°

THÈSE pour le DIPLÔME D'ÉTAT DE DOCTEUR**en CHIRURGIE DENTAIRE**

présentée et soutenue publiquement le

par Solène SABOURIN

**LES GREFFES DE TISSU CONJONCTIF EN IMPLANTOLOGIE : INTERETS ET
TECHNIQUES CHIRURGICALES**

Dirigée par Monsieur le Professeur Patrick MISSIKA

JURY

M. le Professeur Yvon ROCHE	Président
M. le Docteur Charles GOSSIOME	Assesseur
Mme la Professeure Géraldine LESCAILLE	Assesseur
Mme la Docteure Juliette ROCHEFORT	Assesseur
M. le Docteur Hervé TARRAGANO	Assesseur
M. le Professeur Patrick MISSIKA	Membre Invité

UNIVERSITÉ DE PARIS

Présidente de l'Université :

Mme la Professeure Christine CLERICI

Doyenne de l'U.F.R. d'Odontologie :

Mme la Professeure Ariane BERDAL

Directrice Générale des Services :

Madame Pascale SAINT-CYR

JURY

M. le Professeur Yvon ROCHE

Président

Mme la Professeure Géraldine LESCAILLE

Assesseur

Mme la Docteure Juliette ROCHEFORT

Assesseur

M. le Docteur Hervé TARRAGANO

Assesseur

M. le Docteur Charles GOSSIOME

Assesseur

M. le Professeur Patrick MISSIKA

Membre Invité

M. le Professeur Yvon ROCHE

Docteur en Chirurgie Dentaire
Docteur d'État en Odontologie
Professeur des Universités - Praticien
Hospitalier

Pour l'honneur que vous me faites en acceptant la présidence du jury de cette thèse. Je vous remercie pour votre disponibilité et votre engagement vis-à-vis des étudiants tout au long de leur cursus.

Je vous prie d'accepter, Monsieur, l'expression de mon profond respect.

M. le Docteur Charles GOSSIOME

Docteur en Chirurgie Dentaire
Assistant Hospitalo-Universitaire

Pour l'honneur que vous me faites d'accepter de siéger dans ce jury. Je vous remercie sincèrement pour votre disponibilité, votre pédagogie et votre engagement vis-à-vis des élèves tout au long de leurs études.

Je vous prie d'accepter, Monsieur, l'expression de mes plus respectueuses salutations.

Mme la Professeure Géraldine LESCAILLE

Docteur en Chirurgie Dentaire
Professeur des Universités - Praticien
Hospitalier

Pour l'honneur que vous me faites d'accepter de siéger dans ce jury. Je vous remercie sincèrement pour votre disponibilité, votre dévouement et votre capacité à transmettre la passion qui vous anime dans votre discipline.

Je vous prie d'accepter, Madame, l'expression de mes plus respectueuses salutations.

Mme la Docteure Juliette ROCHEFORT

Docteur en Chirurgie Dentaire
Maître de Conférences des Universités
Associée

Pour l'honneur que vous me faites d'accepter de siéger dans ce jury. Je vous remercie sincèrement pour votre disponibilité, votre engagement vis-à-vis des élèves tout au long de leurs études et le dynamisme que vous communiquez lors de vos cours.

Je vous prie d'accepter, Madame, l'expression de mes plus respectueuses salutations.

M. le Docteur Hervé TARRAGANO

Docteur en Chirurgie Dentaire
Maître de Conférences des Universités -
Praticien Hospitalier

Pour l'honneur que vous me faites d'accepter de siéger dans ce jury. Je vous remercie sincèrement pour votre disponibilité et votre engagement vis-à-vis des élèves tout au long de leurs études.

Je vous prie d'accepter, Monsieur, l'expression de mes plus respectueuses salutations.

M. le Professeur Patrick MISSIKA

Maître de conférences des Universités
Professeur associé TUFTS University, Boston
Ancien Vice-Doyen Faculté de Garancière
Expert près la Cour d'appel de Paris
Expert National agréé par la Cour de Cassation
Président de la Compagnie Nationale des
Experts Judiciaires en Odonto-Stomatologie

Pour l'honneur que vous me faites d'avoir accepté la direction de ce travail. Je vous remercie sincèrement pour votre écoute, votre disponibilité, votre accompagnement, votre gentillesse ainsi que pour vos conseils avisés tout au long de la rédaction de cette thèse.

Acceptez, Monsieur, l'expression de mes plus respectueux sentiments et de ma profonde reconnaissance.

TABLE DES MATIERES

1. INTRODUCTION	3
2. LES GREFFES DE TISSU CONJONCTIF : DEFINITIONS	4
2.1. Historique	4
2.2. Principes chirurgicaux.....	5
2.3. Indications / contre-indications	5
2.3.1. Indications	5
2.3.2. Contre-indications	6
2.4. Avantages / Inconvénients	8
3. INTERET EN PHASE PRE-IMPLANTAIRE	9
3.1. Analyse de la situation initiale	9
3.1.1. Détermination du biotype gingival	9
3.1.2. Détermination du volume alvéolaire	10
3.1.3. Classifications des alvéoles préextractionnelles	11
3.2. Préservation de l'alvéole d'extraction	13
3.3. Reconstruire une crête édentée	14
3.3.1. Crête édentée depuis longtemps	15
3.3.2. Lors de l'avulsion dentaire ou de protocole d'extraction/implantation immédiate ..	15
3.3.3. ROG précoce.....	15
4. INTERET LORS DE L'EXTRACTION-IMPLANTATION IMMEDIATE	16
5. INTERET EN PHASE PÉR-IMPLANTAIRE	18
5.1. Indications	18
5.2. Cas clinique	19
6. INTERET SUITE A UN ECHEC ESTHETIQUE IMPLANTAIRE	23
6.1. Gestion d'une récession vestibulaire	23
6.2. Gestion de la coloration ou d'une dépression de la gencive sur un parodonte fin	25
6.3. Gestion de la perte de papille juxta-implantaire	25
6.4. Cas clinique	27
7. TECHNIQUES CHIRURGICALES	29
7.1. Sites de prélèvement.....	29
7.1.1. Palais	30
7.1.2. Tubérosité	31
7.1.3. Crête édentée.....	31
7.2. Techniques de prélèvement.....	32
7.2.1. Technique de la trappe	32
7.2.2. Technique des incisions parallèles.....	34
7.2.3. Technique de l'incision unique minimalement invasive (MSIT)	34
7.2.4. Technique avec greffon pédiculé de tissu conjonctif.....	35
7.2.5. Technique du prélèvement à la tubérosité.....	38
7.3. Techniques de mise en place du greffon.....	39
7.3.1. Greffe de conjonctif avec lambeau positionné coronairement	39
7.3.2. Greffe de conjonctif par la technique de l'enveloppe ou du tunnel	41
7.3.3. Greffe de conjonctif en inlay	42
7.3.4. Technique du lambeau roulé.....	43

8.	COMPLICATIONS LIEES A LA GRFFE DE CONJONTIF.....	45
8.1.	Nécrose du greffon.....	45
8.2.	Nécrose du site de prélèvement	45
8.3.	Douleurs et hémorragies post-opératoires	46
8.4.	Perte de volume dans le temps.....	46
8.5.	Dysfonction sensorielle	47
9.	CONCLUSION	47
	BIBLIOGRAPHIE	49
	ANNEXES.....	53
	Recommandations AFSSAPS Juillet 2011	53
	Pink Esthetic Score	57
10.	TABLE DES ILLUSTRATIONS.....	58

1. INTRODUCTION

L'intégration muqueuse, tant esthétique que fonctionnelle, tend à devenir l'enjeu majeur de la dentisterie implantaire. Bien que l'ostéo-intégration et l'absence de résorption osseuse à long terme restent des prérequis indispensables, l'exigence des patients au niveau esthétique doit amener le praticien à se former aux techniques de gestion des tissus mous péri-implantaires.

Dans cette optique les techniques de chirurgie plastique parodontale sont appliquées pour optimiser la qualité et le volume des tissus péri-implantaires. Le propos sera ici d'évoquer spécifiquement l'intérêt des greffes de conjonctif enfoui en implantologie et d'en décrire les techniques.

Devant un tel enjeu, il nous a paru intéressant de faire un point sur les données actuelles de la littérature à ce sujet. Bien que celle-ci soit très fournie concernant l'usage de ces techniques en parodontologie, la revue Cochrane a publié à ce jour une seule revue systématique (Esposito et al. 2012) concernant leur application en implantologie. Les bases de données usuelles (Pubmed, Scopus, ...) semblent indiquer la nécessité de mener d'autres études.

On trouve par ailleurs dans les revues françaises non référencées (Titane, Réalités Cliniques, Implant, etc.) de plus en plus d'articles s'intéressant aux greffes de conjonctif enfoui appliquées à l'implantologie. De même, certains ouvrages récemment publiés mentionnent cette technique (Borghetti et al. 2017; Grunder 2017) ce qui traduit l'intérêt grandissant pour celles-ci.

C'est pourquoi nous nous proposons dans cette thèse de détailler l'indication et les techniques de greffe de tissu conjonctif dans toutes les phases de la thérapeutique implantaire décrites par les auteurs pour permettre de considérer cette technique comme faisant partie des données acquises de la science.

Après un bref rappel des grands principes de ces interventions nous détaillerons leur intérêt en phase pré-implantaire et suite à un échec esthétique avant de résumer les techniques chirurgicales. Enfin nous discuterons des complications liées à ces greffes.

2. LES GREFFES DE TISSU CONJONCTIF : DEFINITIONS

Les techniques de greffe parodontale conventionnelles sont généralement divisées en deux groupes les greffes épithélio-conjonctives, et les greffes de tissu conjonctif.

Dans cette thèse nous nous intéresserons plus particulièrement aux greffes de tissu conjonctif.

2.1. Historique

On trouve la première mention de la greffe de tissu conjonctif dans l'article d'Edel de 1974 (Edel 1974). Dans son étude, il compare trois sites de prélèvement de tissu conjonctif employé pour l'augmentation de la hauteur de tissu kératinisé. L'objectif était de confirmer la capacité du tissu conjonctif à induire la structure de l'épithélium de surface tout en obtenant une cicatrisation primaire du site donneur.

Par ailleurs, on constate à l'époque une faible différence dans l'augmentation de tissu entre ces greffes et les greffes épithélio-conjonctives, cependant la greffe de conjonctif enfoui est décrite comme améliorant l'intégration esthétique.

En effet, les greffes épithélio-conjonctives ont pour inconvénient de laisser des brides cicatricielles d'aspect inesthétique au niveau des incisions de décharge et d'avoir un aspect de rustine inesthétique.

Ainsi par la suite c'est dans d'autres indications que la greffe de conjonctif enfoui a été utilisée pour son intérêt esthétique et l'amélioration du confort postopératoire (Borghetti et al. 2017). Ces techniques sont aujourd'hui les plus utilisées en chirurgie plastique parodontale.

2.2. Principes chirurgicaux

Le principe de la greffe de tissu conjonctif est de prélever un volume de tissu conjonctif dans un site donneur intrabuccal et de le greffer dans un site receveur avec une technique adaptée afin de répondre à un ou plusieurs objectifs. Le greffon est interposé entre la surface osseuse recouverte de périoste et la face conjonctive du lambeau épithélio-conjonctif.

2.3. Indications / contre-indications

2.3.1. Indications

Les indications des greffes de tissu conjonctif sont le recouvrement radiculaire ou implantaire, le comblement de crête, l'épaississement gingival préprothétique, l'épaississement gingival préorthodontique, le traitement des dyschromies gingivales, la création de papilles, la chirurgie plastique pré-implantaire, la chirurgie plastique péri-implantaire et la création de tissu kératinisé. (Borghetti et al. 2017)

Plus généralement l'indication principale de la greffe de conjonctif est donc l'augmentation de l'épaisseur gingivale pour améliorer la résistance. (Grunder 2017)

En implantologie la greffe de conjonctif trouve ses indications à tout moment de la thérapeutique implantaire que ce soit au moment de l'extraction (avec ou sans implant immédiat / avec ou sans reconstruction osseuse), de l'augmentation osseuse, de la pose de l'implant ou à celui du second temps opératoire. En zone esthétique Grunder (Grunder 2016) recommande d'augmenter le volume des tissus mous après avoir augmenté le volume osseux afin de garantir un résultat esthétique optimal. Il mentionne plus spécifiquement les indications en implantologie, que sont le gain de volume pour des raisons esthétiques, l'élimination de tissu cicatriciel et de fistules, la fermeture des tissus mous après une exposition de membrane, l'augmentation de hauteur de gencive attachée et l'augmentation de tissus mous avant l'implantation et ROG. (Grunder 2017)

2.3.2. Contre-indications

Le questionnaire médical est un élément indispensable du dossier pour connaître l'état de santé général du patient, ses antécédents médicaux et tout autre élément pouvant contre-indiquer une chirurgie implantaire ou nécessiter la mise en place de précautions particulières (Voir tableaux des dernières recommandations de l'AFSSAPS en Annexes). Ce questionnaire doit être régulièrement actualisé.

Nous devons garder à l'esprit que l'implantologie est une thérapeutique qui ne doit être retenue que si le bénéfice à long terme pour le patient est supérieur à toute autre thérapeutique. (Missika et al. 2018)

2.3.2.1. Contre-indications absolues

Une contre-indication absolue est une interdiction totale et définitive de pratiquer une chirurgie parodontale. L'état de santé du patient, ses antécédents ou encore ses traitements médicaux contre-indiquent totalement la mise en place de greffe de conjonctif, qui pourrait mettre en jeu son pronostic vital. Il y en a peu mais il est indispensable de les connaître. (Missika et al. 2018)

Le principal groupe de personnes concernées sont celles présentant une cardiopathie définie comme étant à haut risque d'endocardite infectieuse.

Il existe trois catégories concernées :

- Patients porteurs de prothèse valvulaire (mécanique ou bioprothèse) ou matériel étranger pour une chirurgie valvulaire conservatrice (anneau prothétique, ...)
- Patients ayant un antécédent d'endocardite infectieuse
- Patients ayant une cardiopathie congénitale cyanogène
 - Non opérée ou dérivation chirurgicale pulmonaire-systémique
 - Opérée, mais présentant un shunt résiduel

- Opérée avec mise en place d'un matériel prothétique par voie chirurgicale ou transcutanée, sans fuite résiduelle, seulement dans les 6 mois suivant la mise en place,
- Opérée avec mise en place d'un matériel prothétique par voie chirurgicale ou transcutanée avec shunt résiduel.

D'autre part les dernières recommandations de bonne pratique de la SFSCMFCO de juillet 2013 indiquent que la pose d'implants n'est pas recommandée chez les patients traités par bisphosphonates intraveineux dans le cadre de pathologies malignes.

Enfin pour les patients dialysés, les patients greffés sous traitement immunosuppresseurs, les patients atteints de cancer en évolution, la règle générale est l'abstention et le recours à des solutions prothétiques conventionnelles même en l'absence de texte précis de recommandation.

2.3.2.2. Contre-indications relatives

De la même façon, les pathologies systémiques non équilibrées, l'âge, les antécédents d'irradiation de la sphère oro-faciale et la prise de bisphosphonates constituent des contre-indications relatives à la chirurgie. (Missika et al. 2018)

Il convient de citer plus spécifiquement les pathologies entraînant des anomalies du collagène comme le lichen plan érosif ou la pemphigoïde car ils peuvent entraîner un risque de nécrose de la greffe au niveau du site receveur. Par ailleurs le tabagisme pourrait entraîner la nécrose du greffon en raison de la vasoconstriction qu'il entraîne.

Enfin, certains facteurs locaux peuvent être considérés comme des contre-indications à ce type de greffe : le manque de tissus mous au niveau du palais dur ou la difficulté de l'accès (palais postérieur, tubérosité maxillaire) chez certains patients compliquent l'acte chirurgical. (Chackartchi et al. 2019)

2.4. Avantages / Inconvénients

Les avantages sont à considérer en comparaison avec d'autres techniques de plastie gingivale comme les autres types de greffe (épithélio-conjonctives, greffes de substitution etc.) ou comme les lambeaux déplacés.

Concernant leurs avantages par rapport à l'emploi de substituts on pourra souligner le recul clinique en faveur de l'usage des greffes de conjonctif enfoui. Par ailleurs le coût élevé des matériaux de substitution pourra faire préférer l'utilisation de ces dernières.

En comparaison avec l'alternative thérapeutique que constituent les greffes épithélio-conjonctive on évoquera principalement l'optimisation du rendu esthétique, la meilleure intégration biologique au niveau du site receveur et l'amélioration de la cicatrisation au niveau du site donneur :

Concernant le rendu esthétique, l'absence de brides cicatricielles liées aux incisions de décharge permet un résultat plus satisfaisant. De plus l'enfouissement de la greffe évite l'effet « rustine » qu'on retrouve parfois après une greffe épithélio-conjonctive.

Pour ce qui est de l'intégration biologique, le risque de nécrose est limité grâce la revascularisation qui s'effectue des deux côtés du greffon.

Enfin la cicatrisation du site donneur est améliorée car le prélèvement n'intéressant pas l'épithélium de la zone, des sutures berge à berge permettront une cicatrisation de première intention.

Par rapport aux techniques faisant intervenir des lambeaux déplacés, ces derniers ne permettent pas un gain d'épaisseur gingivale.

Cette technique comporte toutefois certains inconvénients. D'une part elle nécessite deux sites opératoires, ce qui accroît le risque de complications. D'autre part la maîtrise des différentes techniques demande une courbe d'apprentissage importante et est donc praticien-dépendant.

3. INTERET EN PHASE PRE-IMPLANTAIRE

La littérature montre que les tissus mous péri-implantaires assurent une stabilité esthétique sur le long terme. (Grunder 2017; Chackartchi et al. 2019)

La gestion des tissus mous autour des implants doit être intégrée au plan de traitement implantaire.

3.1. Analyse de la situation initiale

3.1.1. Détermination du biotype gingival

En phase pré-implantaire il est important d'évaluer le biotype parodontal. En effet en phase prothétique si un espace biologique de 3mm n'est pas respecté des récessions gingivales et des résorptions osseuses alvéolaires pourront survenir entraînant un échec implantaire.

Ainsi un biotype gingival fin nécessitera l'apport de greffe de tissus mous tandis qu'un biotype épais permettra de s'en dispenser.

L'évaluation de l'épaisseur gingivale apparaît dès lors comme un prérequis indispensable dans la planification implantaire.

Cliniquement on pourra sonder la gencive avec une sonde parodontale graduée afin de mesurer son épaisseur au niveau de la future émergence de l'implant. Pour cela on place la sonde perpendiculairement aux tissus et on l'enfonce jusqu'au contact osseux après avoir anesthésié la zone.

On pourra également utiliser l'imagerie tomodensitométrique avec une fenêtre « tissus mous » permet d'anticiper cet espace biologique. (Bouchard 2016)

Une fois que l'on connaît le biotype parodontal, il est indispensable de prévisualiser la future prothèse afin de créer un volume tissulaire compatible avec un positionnement idéal des implants en adéquation avec le projet prothétique. En effet un bandeau de gencive kératinisée suffisamment épais permettra un accès à l'hygiène optimal, le maintien de la santé des tissus péri-implantaire en prévenant l'apparition de déhiscence muqueuse et la réalisation de prothèses esthétiques et fonctionnelles. (Borghetti et al. 2017)

Cependant Poskevicius dans sa revue systématique ne démontre aucune influence significative des procédures de greffe de tissu conjonctif sur les sites péri-implantaire sains ou pathologique au niveau des indices BOP et GI. Par conséquent, de telles interventions chirurgicales, étant basées à l'heure actuelle sur de très rares données cliniques, ne peuvent être recommandées pour améliorer les tissus péri-implantaires sur le plan biologique. (Poskevicius et al. 2017)

3.1.2. Détermination du volume alvéolaire

Il convient de rappeler que la perte du tissu osseux alvéolaire débute dès l'extraction de la dent. Dans certains cas la perte osseuse alvéolaire est antérieure à l'extraction et peut même en être l'indication (résorption inflammatoire) notamment en secteur antérieur. Il faut alors gérer cette perte osseuse

Dans ce cadre, les greffes osseuses vont permettre de recréer un volume qui réponde aux impératifs mécaniques et esthétiques. Cependant, si ces greffes sont recouvertes par un tissu gingival fin, des résorptions du greffon pourront se produire. C'est pourquoi, dans ces cas, les greffes de conjonctif enfoui vont permettre de modifier efficacement le biotype parodontal pour obtenir une meilleure protection du greffon osseux. (Grunder 2017)

Ce n'est que récemment que ces greffes ont été proposées par rapport à leur effet biologique comme la limitation de la perte osseuse autour d'implants dentaires.

Poskevicius dans sa revue systématique compare des sites implantaires non greffés avec des sites implantaires avec greffe de conjonctif autogène. Des variations significatives du niveau osseux démontrent des résultats plus favorables pour le groupe avec greffe de tissu conjonctif par rapport au groupe contrôle sans traitement. (Poskevicius et al. 2017)

Ces conclusions sont en adéquation avec les résultats à court-terme d'une étude clinique où la présence de tissus mous péri-implantaires épais mène à un niveau d'os marginal supérieur

comparé aux sites implantaires avec des tissus mous fins (que ce soit originellement, ou après une augmentation par greffe) (Linkevicius et al. 2015)

Une méta-analyse de 2018 (Thoma et al. 2018) confirme également que l'utilisation de greffes autogènes diminue de manière significative la perte osseuse dans le temps.

3.1.3. Classifications des alvéoles préextractionnelles

L'élément clé déterminant la qualité de chaque alvéole d'extraction est la présence ou non de tissus durs et de tissus mous au niveau vestibulaire. Un examen clinique et radiologique préextractionnel permet de déterminer le type d'alvéole et donc de choisir le meilleur protocole thérapeutique. (Borghetti et al. 2017) Figure 1

Nous nous référerons ici à la classification d'Eliau et al. (Eliau et al. 2007) mise à jour avec l'ajout des subdivisions de l'alvéole de type II par Chu et al. (Chu et al. 2015)

- Alvéole de type 1 : Les tissus mous et la corticale osseuse vestibulaire sont maintenus dans leur intégralité
- Alvéole de type 2 : Les tissus mous sont maintenus dans leur intégralité, associés à une déhiscence partielle ou complète de la corticale osseuse vestibulaire
 - Type IIA : absence du tiers coronaire de la corticale osseuse vestibulaire, qui se trouve à 5-6mm de la gencive marginale
 - Type IIB : absence des tiers coronaire et moyen de la corticale osseuse vestibulaire, qui se trouve à 7-8mm de la gencive marginale
 - Type IIC : absence des tiers coronaire moyen et apical de la corticale osseuse vestibulaire, qui se trouve à plus de 10mm de la gencive marginale.
- Alvéole de type 3 : Il existe une déhiscence complète de la corticale osseuse vestibulaire associée à une perte des tissus mous (récessions gingivales).

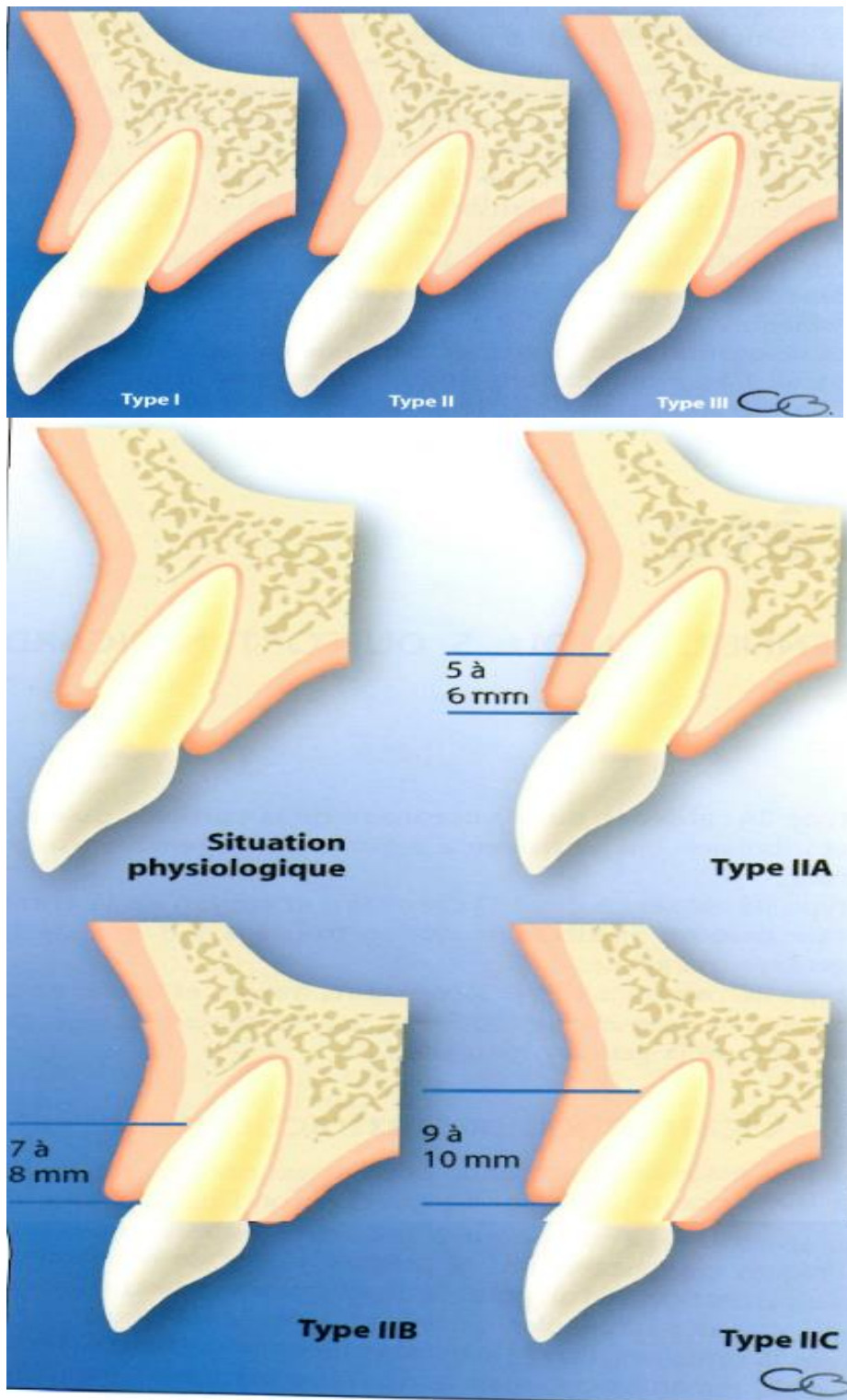


Figure 1 Classification des alvéoles préextractionnelles
Schéma tiré de Chirurgie plastique parodontale et péri-implantaire de Borghetti et al. 2017

3.2. Préservation de l'alvéole d'extraction

La mise en place d'un matériau de comblement osseux permet de diminuer significativement la résorption post-extractionnelle verticale et horizontale. (Araújo et al. 2015; Mardas et al. 2015; Sanz et al. 2015)

Par ailleurs, une greffe de tissu conjonctif en selle ou en punch permet de fermer l'alvéole d'extraction tout en protégeant le caillot sanguin et le matériau de comblement pour optimiser la préservation du volume tissulaire. (Borghetti et al. 2017)

Cependant cette technique de comblement alvéolaire et de gestion des tissus mous trouve peu d'indications. Elle n'est recommandée que pour les alvéoles de type I et de type IIA (Elian et al. 2007; Chu et al. 2015) en dehors de ces conditions il n'est pas possible d'obtenir une réelle préservation de l'alvéole par cette seule technique (Grunder 2017).

D'un point de vue purement clinique il n'y a pas vraiment de sens à utiliser cette technique en secteur esthétique car la mise en place immédiate d'un implant avec une greffe gingivale simultanée peut être réalisée chez les patients présentant ces conditions idéales. (Grunder 2017)

La mise en place d'un matériau de comblement alvéolaire implique le respect d'une période de cicatrisation de 6 mois pendant laquelle une résorption alvéolaire, bien que diminuée significativement, aura tout de même lieu. Au vu de ce laps de temps, il convient d'envisager comme alternative la mise en place d'un implant deux mois après l'extraction combinée à une procédure de régénération osseuse per-implantaire. (Grunder 2017)

Cependant cette préservation alvéolaire intervient en secteur esthétique chez les patients adolescents pour lesquels il faut attendre au moins la fin de la croissance de la face entre 18 et 20 ans avant de mettre en place des implants. De la même façon, d'autres facteurs locaux ou conditions médicales peuvent également repousser la chirurgie implantaire et justifier d'avoir recours à ces techniques.

Si l'alvéole d'extraction est comblée avec une xéno greffe et recouverte d'un greffon gingival, celui-ci doit également être placé en vestibulaire avec la technique de l'enveloppe. Quels que

soient les changements du volume osseux, l'épaisseur des tissus mous sera de toute manière augmentée. (Grunder 2017)

Un essai clinique par Migliorati (Migliorati M et al. 2015) conclut à une augmentation significative (34,29%, soit 0,5mm) de l'épaisseur moyenne de gencive kératinisée et une récession moyenne de sa hauteur de 10,01% (0,2mm) dans le groupe ayant reçu une greffe de conjonctif par rapport au groupe témoin. Une différence statistiquement significative a aussi été constatée entre les biotypes gingivaux : les biotypes épais ont présenté une résorption mineure comparativement aux biotypes fins.

L'analyse a révélé que le score PES, Pink Esthetic Score, (indice d'esthétique gingivale : voir Annexes) était directement corrélé à l'épaisseur gingivale, ce qui confirme l'importance du facteur « épaisseur de tissus mous » en termes de prédictibilité du résultat esthétique. Les résultats de cette étude, très bien documentée sont particulièrement encourageants.

3.3. Reconstruire une crête édentée

La reconstruction de la crête édentée à l'aide d'une régénération osseuse guidée (ROG) est indiquée dans le cas d'alvéoles pré-extractionnelles de type IIB et IIC (Chu et al. 2015).

La régénération osseuse guidée dans un objectif de préservation alvéolaire est mise en œuvre dans le cas d'une déhiscence de plus de 2mm ou d'une fenestration. (Borghetti et al. 2017)

La ROG peut être mise en œuvre à différents stades de la thérapeutique implantaire :

- Lors de l'avulsion dentaire ou de protocoles d'extraction / implantation immédiate
- En pré-implantaire
- Lors des protocoles de régénération ou implantation précoce (cicatrisation des tissus mous à 6-8 semaines)

(Borghetti et al. 2017)

Dans tous les cas une ROG nécessite une gestion importante des tissus mous pour limiter au maximum les risques d'exposition pendant la période de cicatrisation qui est souvent synonyme d'échec de régénération. (Borghetti et al. 2017)

3.3.1. Crête édentée depuis longtemps

Sur une crête ne nécessitant pas de délais de cicatrisation osseuse mais présentant une indication de reconstruction avant implantation, il est important d'analyser les tissus mous présents.

Si le contexte tissulaire initial est très défavorable (cicatrices sévères, tissus extrêmement fins) Grunder (Grunder 2017) recommande de commencer par une greffe de conjonctif pour améliorer les tissus et d'attendre 6 semaines avant toute autre intervention, notamment la mise en place de ROG. Dans ce contexte il préconise d'utiliser les techniques de greffes pédiculées pour optimiser la vascularisation du greffon.

3.3.2. Lors de l'avulsion dentaire ou de protocole d'extraction/implantation immédiate

La situation la plus critique est la ROG simultanée à l'avulsion dentaire car la réalisation d'une fermeture berge à berge est difficile et nécessite une greffe de conjonctif.

Elle est envisageable seulement si les limites du défaut sont visibles sans lambeau, dans ce cas la technique de choix sera la greffe de conjonctif en selle en préservant les papilles et en évitant au maximum les incisions de décharge pour améliorer la vascularisation du greffon. En effet, celle-ci ne sera assurée que par l'enveloppe vestibulaire et palatine car la membrane empêchera toute autre vascularisation.

3.3.3. ROG précoce

Dans les nombreux cas où une ROG simultanée à l'avulsion dentaire n'est pas possible, Borghetti et Grunder (Borghetti et al. 2017; Grunder 2017) décrivent une mise en place précoce de la ROG 6 à 8 semaines après l'extraction.

Ce principe repose sur le fait que le volume osseux, notamment la paroi vestibulaire, est conservé pendant les premières phases de la cicatrisation et que l'on obtient une fermeture de l'alvéole avec des tissus matures au bout de 6 semaines. Ainsi la mise en place d'une ROG

devient possible et les tissus présents permettent une fermeture berge à berge pour une cicatrisation de première intention diminuant de manière significative les risques d'exposition.

A ce stade la mise en place simultanée d'un implant est possible. Les auteurs (Borghetti et al. 2017; Grunder 2017) préconisent de le submerger. En effet cela réduit les risques de colonisation de la membrane. Il est toutefois possible de mettre en place un implant non enfoui en dehors des secteurs esthétiques. (Grunder 2017)

Si une augmentation des tissus mous est nécessaire dans ce contexte, on évitera de la réaliser dans le même temps que la ROG. Le greffon au contact de la membrane aura une moins bonne vascularisation, même si la cicatrisation est possible elle entrainerait une perte de volume supérieure à la moyenne. Dans le cas d'une membrane résorbable on préférera la réaliser soit en amont, au minimum 6 semaines avant, soit en aval. Alors que dans le cas d'une membrane non résorbable on réalisera l'augmentation tissulaire au moment de la dépose. (Grunder 2017)

Dans certains cas particuliers comme en présence d'une infection importante, après une dépose d'implant, ou après l'extraction d'une dent déciduale (tissus mous particulièrement fins) il sera préférable d'attendre plutôt 12 semaines. (Grunder 2017)

4. INTERET LORS DE L'EXTRACTION-IMPLANTATION IMMEDIATE

L'extraction-implantation immédiate est aujourd'hui considérée comme fiable sur le plan de la santé parodontale et de la restauration de la fonction de mastication. (Gonzalez et al. 2016) Cependant elle est considérée comme la chirurgie la plus délicate avec des risques ajoutés du fait que le recouvrement par les tissus mous du site d'extraction n'est pas facile à obtenir sans élévation ou repositionnement de lambeau pour une fermeture primaire et une cicatrisation de première intention. (Bishara et al. 2018)

Par ailleurs, le résultat esthétique est, quant à lui, imprévisible en raison des changements qu'entraîne l'avulsion au niveau du tissu osseux et des tissus mous de l'alvéole. (Gonzalez et al. 2016)

De bons résultats esthétiques peuvent tout de même être obtenus en implantation immédiate lorsqu'est pratiquée une greffe de tissu conjonctif sous-épithélial car celle-ci convertit le biotype gingival existant en un biotype significativement plus épais donc moins exposé au risque de récession. (Waki et Kan 2016)

Un apport de tissu conjonctif sera donc indiqué pour renforcer les tissus trop fins et limiter la résorption, mais ne permettra pas de gagner de la hauteur de tissu kératinisé.

Un temps de cicatrisation plus important sera nécessaire à l'établissement de dimensions gingivales stables dans ses procédures. (Bouchard 2016)

Cependant combiner greffe de tissu conjonctif et implantation immédiate constitue une procédure délicate sur le plan technique, qui comporte un certain nombre de risques à ne pas sous-estimer. (Agnini, A et al. 2019)

Un article très récent d'Agnini (Agnini, A et al. 2019) décrit un nouveau concept de préservation alvéolaire par apport minimalement invasif de tissus conjonctifs au moment de l'implantation immédiate. La composante clé de ce protocole est l'approche en épaisseur partielle permettant l'apport sanguin périosté du greffon conjonctif prévenant ainsi le risque de nécrose. Cependant cela implique une courbe d'apprentissage technique importante.

Des études à long terme seraient nécessaires pour recommander ce concept comme protocole de routine.

D'autre part un rapport de cas récent (Dixon et Yassin 2019) suggère que la création d'un profil d'émergence en composite le jour même de l'extraction-implantation combinée à une greffe de tissu conjonctif aide à maintenir la hauteur gingivale.

5. INTERET EN PHASE PER-IMPLANTAIRE

5.1. Indications

L'emploi des greffes de conjonctif en per-implantaire est peu répandu en pratique clinique toutefois quelques cas ont été rapportés dans la littérature.

Selon Grunder (Grunder 2016) effectuer une augmentation de volume des tissus mous lors de la mise en place de l'implant est peu pertinent car une plus forte récession des tissus mous est constatée au fil du temps. La greffe de tissu mou présente une prédictibilité de résultat généralement maximale lorsqu'elle est effectuée un mois avant de connecter le pilier prothétique à l'implant, c'est-à-dire le plus souvent lors de la dépose de la membrane non résorbable posée dans le cadre de la procédure d'augmentation osseuse comme nous l'avons décrit précédemment. Effectuer la greffe de tissu mou lors de la connexion du pilier prothétique à l'implant présente un risque plus élevé.

En effet une étude a démontré ces dernières années (Eghbali et al. 2018) qu'une greffe de tissu conjonctif réalisée 3 mois après la pose de l'implant et 3 mois avant la pose de la couronne d'usage augmente de manière significative l'épaisseur tissulaire avec une stabilité acceptable au moins pendant 5 ans.

Par ailleurs, une ROG simultanée à la pose d'un implant est nécessaire en présence d'une épaisseur insuffisante ou d'une exposition minime de l'implant lors de sa pose. En effet, en fonction de la forme de la crête, la nécessité de respecter le projet prothétique peut conduire à l'apparition d'une fenestration de l'implant ou à une déhiscence de la corticale vestibulaire. Il est alors impératif de réaliser une ROG pour compenser ces défauts. La stabilité primaire est un prérequis à la mise en œuvre de cette technique. (Borghetti et al. 2017) Dans ces cas, des greffes de tissu conjonctif en association avec la ROG pourront être employées dans les indications décrites précédemment (fermeture du site, augmentation de l'épaisseur des tissus mous).

Quand le cas est favorable cela permet de limiter le nombre d'interventions.

5.2. Cas clinique

Pour illustrer l'utilisation des greffes de tissu conjonctif nous détaillerons un cas d'agénésie d'incisive latérale avec réhabilitation implantaire. (Courtoisie Dr Anne Benhamou).

Cette patiente de 17 ans consulte pour agénésie d'incisive latérale supérieure droite. Initialement, un bridge collé a été réalisé pour permettre à la patiente d'attendre la fin de sa croissance avant la mise en place d'un implant. On peut observer que le sourire ne découvre pas totalement les collets Figure 2 Cas 1 : Situation initiale et ligne du sourire

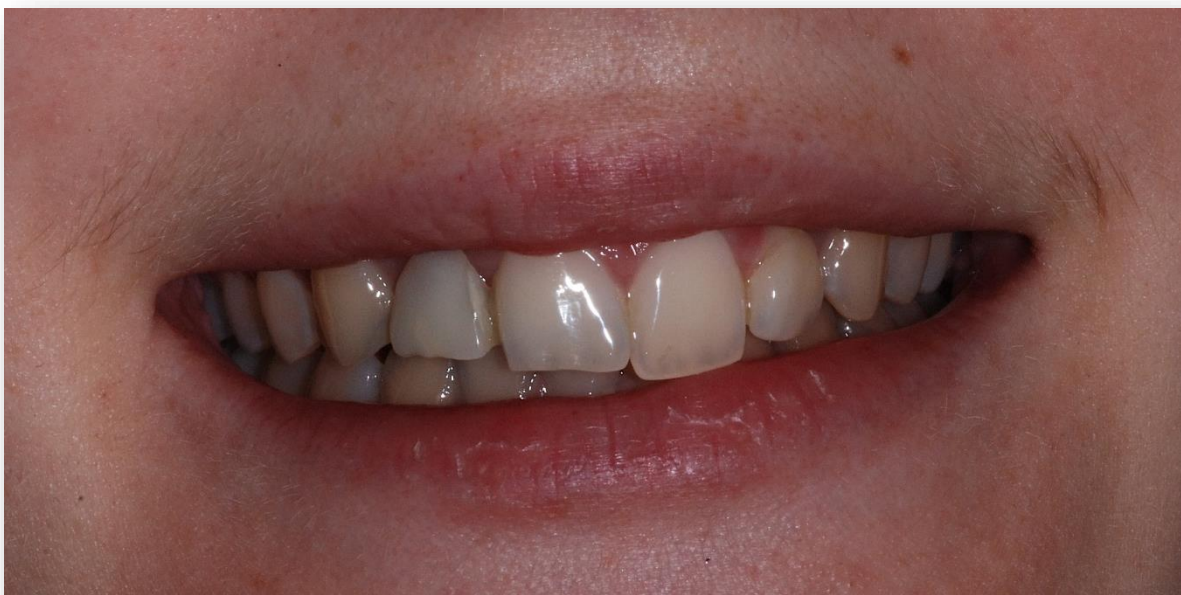

Figure 2 Cas 1 : Situation initiale et ligne du sourire

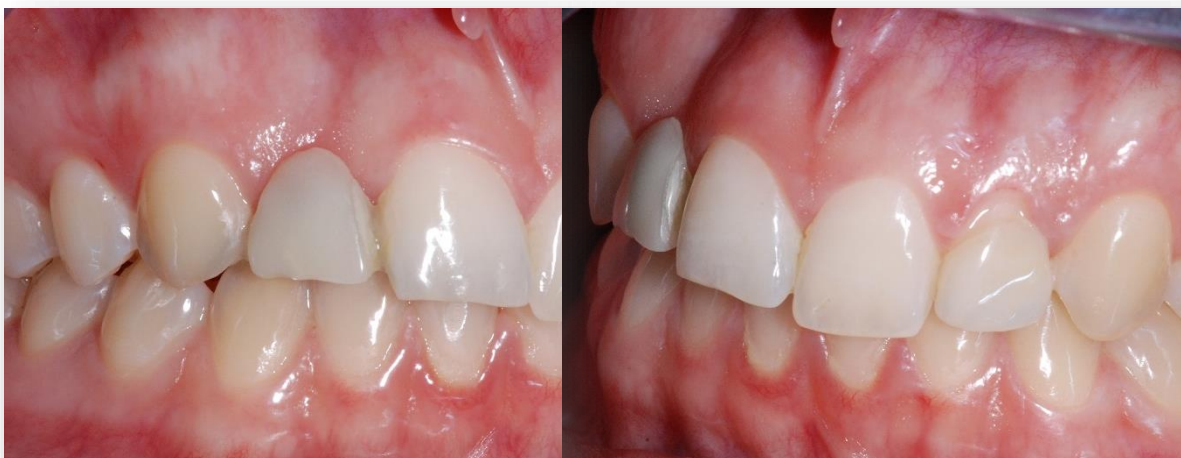

Figure 3 Cas 1 : Situation initiale : Dépression des tissus mous en regard de 12 absente

Figure 4 Cas 1 : Situation initiale Figure 2 mais qu'une dépression des tissus mous est visible indiquant la nécessité d'une augmentation de tissus mous Figure 3 et créant une asymétrie

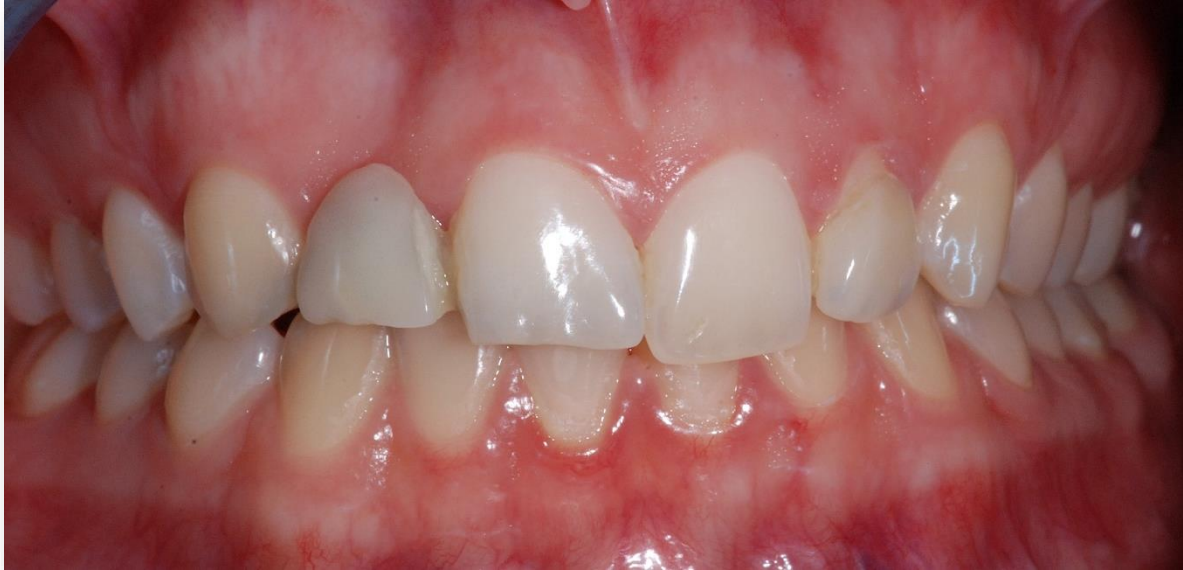

Figure 4 Cas 1 : Situation initiale

par rapport au secteur 2. Figure 4

Par ailleurs, la radio rétro-alvéolaire et le CBCT Figure 5 témoignent d'une hauteur osseuse suffisante mais d'un léger manque d'épaisseur qui donnera lieu à une augmentation osseuse.

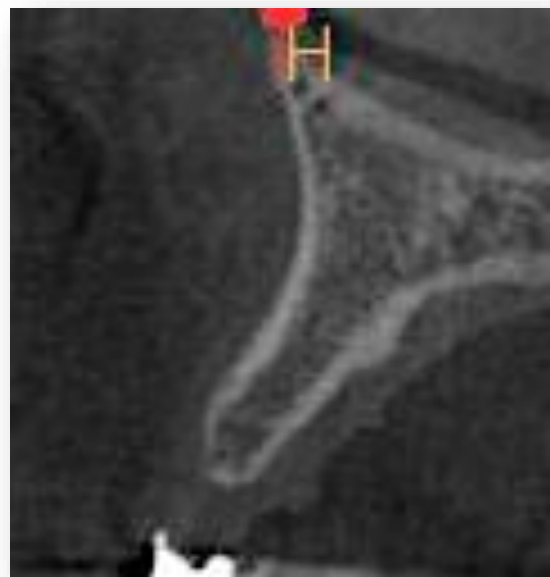
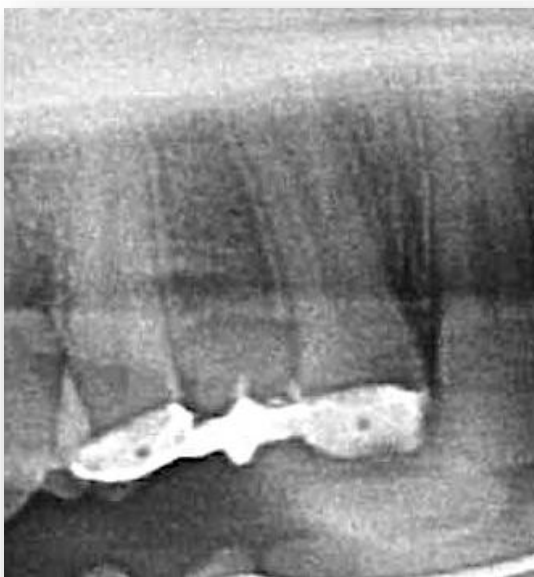
Figure 5 Cas 1 : Situation osseuse initiale

Pour ce cas, la décision a été de n'effectuer qu'une seule chirurgie pour la mise en place de l'implant, la réalisation de la ROG et de la greffe de tissu conjonctif. Un décollement de lambeau a été réalisé de 11 à 14, on constatera l'absence d'incision de décharge permettant de ne pas avoir de cicatrice verticale peu esthétique pour le secteur antérieur. Figure 6

Toutefois le lambeau a été étendu jusqu'à la 14 pour permettre un bon accès et une visualisation de la totalité du défaut. L'implant a été mis en place en respectant l'axe des dents adjacentes avec une bonne stabilité primaire. Pour la ROG, un mélange de taille de particules composé de 20% d'allogreffe et de 80% de xéno greffe bovine ou porcine a été mis en place. Pour maintenir l'espace de régénération osseuse, une fine membrane résorbable de collagène stable a été mise en place pour couvrir la totalité du défaut osseux.

Pour répondre au manque de tissus mous un greffon de tissu conjonctif entièrement enfoui a été réalisé et stabilisé par des sutures. Figure 7

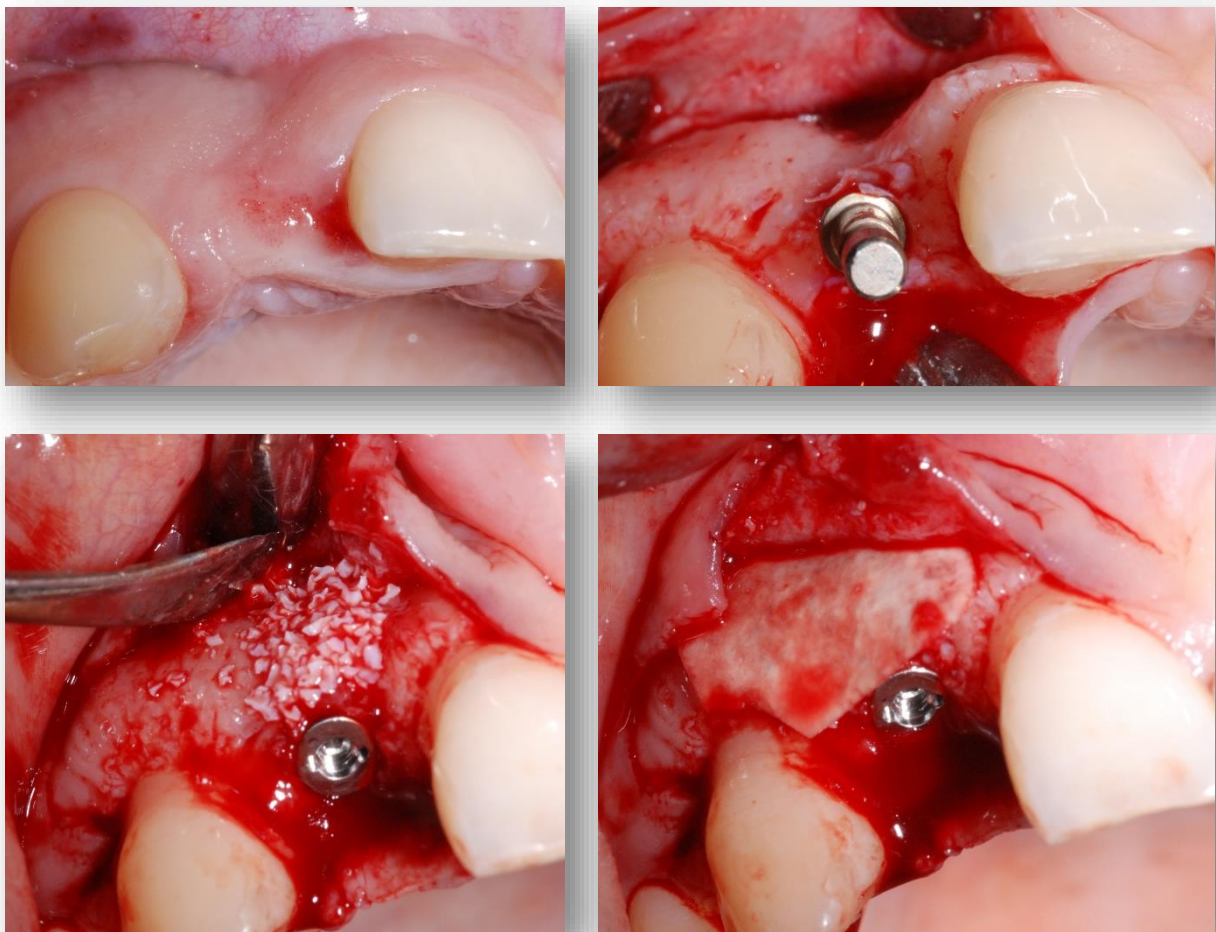


Figure 6 Cas 1 : Mise en place de l'implant et de la ROG

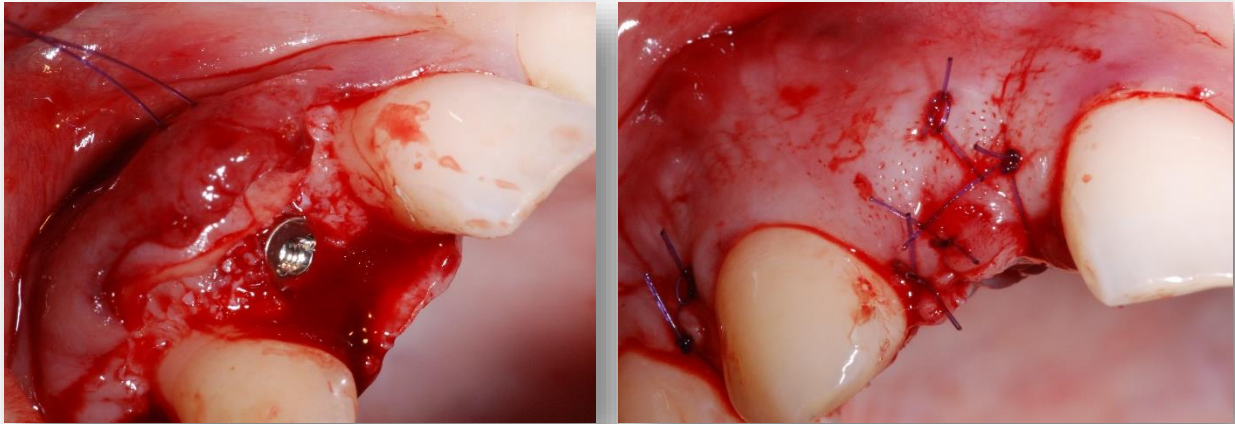


Figure 7 Cas 1 : Greffe de conjonctif enfoui et fermeture du site

Le site a pu être refermé de berge à berge grâce à une mobilisation suffisante du lambeau permettant ainsi une cicatrisation de première intention avec des sutures sans compression

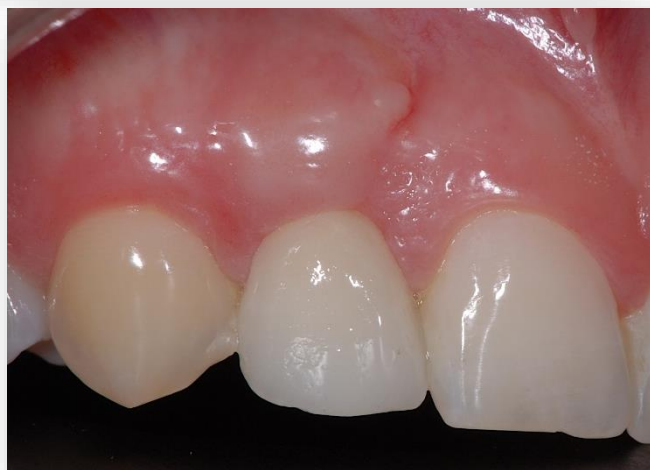
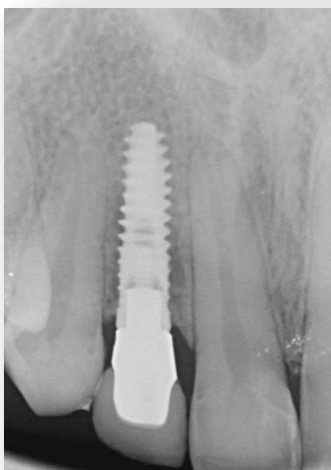
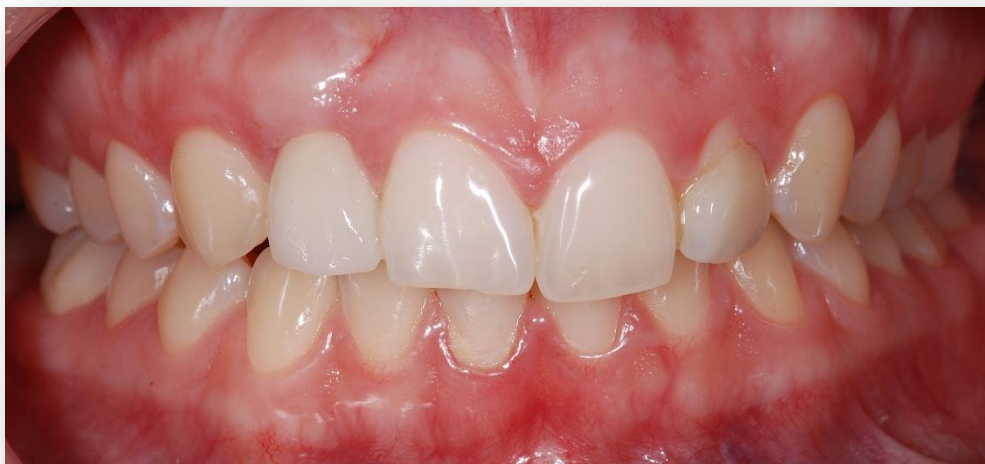Figure 8 Cas 1 : Résultat final

les tissus optimisant ainsi la vascularisation. Après cicatrisation on constate un résultat très satisfaisant avec une belle intégration esthétique de la réhabilitation implantaire. Figure 8

6. INTERET SUITE A UN ECHEC ESTHETIQUE IMPLANTAIRE

L'esthétique est un enjeu majeur dans la thérapeutique implantaire, en secteur antérieur notamment. La survenue d'une récession vestibulaire ou bien la visibilité de l'implant à travers la gencive constituent à cet égard un échec esthétique. Une autre difficulté est la conséquence de la perte des papilles juxta-implantaires.

6.1. Gestion d'une récession vestibulaire

Des déhiscences vestibulaires muqueuses péri-implantaires qualifiées de « récession péri-implantaire » peuvent apparaître. Elles sont considérées comme un échec esthétique implantaire par les patients et l'absence de muqueuse kératinisée peut rendre difficile le contrôle de plaque

Les récessions gingivales sont définies comme la migration apicale de la gencive sous la ligne de jonction amélo-cémentaire. Comme les implants dentaires n'ont pas un tel standard de la position « normale » des tissus mous, il n'y a pas de consensus entre les cliniciens à propos de cette définition. En conséquence, il n'y a pas de classification des récessions autour des implants.

Mazzotti utilise cette définition : « La déhiscence des tissus mous péri-implantaires peut être définie comme un déplacement apical des tissus marginaux de la couronne supra-implantaire par rapport à la dent naturelle homologue, avec ou sans exposition de la partie métallique de l'implant » (Mazzotti et al. 2018)

Contrairement aux dents naturelles, où la classification elle-même amène à une évaluation pronostique du traitement, le pronostic des traitements au niveau des implants est difficile à évaluer. On ne sait que peu de choses à propos des diagnostics et des traitements des déhiscences autour des implants.

L'idéal reste de prévenir en amont l'apparition de ces récessions. Dans cette optique le praticien devra garder à l'esprit le besoin de conserver ou de créer un bandeau de muqueuse kératinisée suffisant pour favoriser la stabilité péri-implantaire et prévenir l'apparition de récession.

Cependant lorsque la récession est survenue il est nécessaire de reconstruire l'environnement tissulaire. Le lambeau déplacé coronairement associé à une greffe de tissu conjonctif enfouie semble donner de meilleurs résultats dans le recouvrement implantaire par rapport aux autres techniques ainsi qu'à l'utilisation de greffes de substitution. (Mazzotti et al. 2018). Des études supplémentaires sont nécessaires pour arriver à proposer des recommandations en ce qui concerne la qualité/quantité de tissus mous permettant d'assurer la pérennité des implants dentaires. De plus, l'environnement tissulaire participe d'évidence au rendu esthétique des restaurations et la création de papilles autour des implants constitue toujours un défi nécessitant le plus souvent un épaissement tissulaire chirurgical.

Par ailleurs une récente méta-analyse (Tavelli et al. 2019) met en avant l'utilisation d'un greffon épithélio-conjonctif désépithélialisé par rapport à un greffon de tissu conjonctif dans le recouvrement radiculaire. Il semble qu'un greffon épithélio-conjonctif désépithélialisé procurerait un meilleur pourcentage de recouvrement radiculaire et des gains supérieurs de tissu kératinisé et de niveau d'attache clinique. Cependant des études complémentaires sont nécessaires sur le long terme et concernant l'application de cette technique en implantologie. On notera également que les résultats de cette méta-analyse repose sur le fait que l'inconfort postopératoire entre un prélèvement épithélio-conjonctif et un prélèvement de tissu conjonctif avec la technique de la trappe est équivalent or aujourd'hui des techniques moins invasives sont utilisées visant à diminuer cet inconfort post-opératoire comme la variante en L de la technique de la trappe ou encore la technique de l'incision unique. Ces techniques demandant en outre une courbe d'apprentissage tout comme la maîtrise de la désépithélialisation d'un greffon.

6.2. Gestion de la coloration ou d'une dépression de la gencive sur un parodonte fin

Sur un biotype parodontal fin, la résorption osseuse de la crête peut entraîner une étroitesse de la table osseuse ou une concavité vestibulaire préjudiciable dans les zones esthétiques. L'apposition d'un greffon conjonctif en vestibulaire renforcera l'épaisseur de la muqueuse et contribuera à recréer une convexité vestibulaire. Lorsqu'il s'agit de masquer une teinte métallique due à l'implant sous-jacent, la technique de recouvrement total du greffon par le lambeau, dite bilaminaire, procure une double épaisseur et donne le meilleur résultat.

6.3. Gestion de la perte de papille juxta-implantaire

L'amélioration de l'esthétique lors d'une perte de papille étant un objectif présentant des résultats très aléatoires et dont le pronostic de récupération étant, toutes techniques confondues, très limité, il est d'autant plus important de tout mettre en œuvre en amont pour éviter de se retrouver dans cette situation.

Une publication de 2018 (Feuillet et al. 2018) présente une technique avec des résultats préliminaires encourageants concernant les papilles interdentaires. Il s'agit d'une microchirurgie basée sur une tunnélisation interproximale associée à une greffe de tissu conjonctif avec un greffon ayant une forme spécifique en T prélevé à la tubérosité. Cependant, des études sur le long terme sont nécessaires pour établir une prédictibilité ainsi que l'application de cette technique aux papilles juxta-implantaires.

Une autre technique décrite (Urban et al. 2016) combine une greffe de tissu conjonctif enfoui ainsi que l'utilisation de couronnes provisoires pour guider la cicatrisation.

Par ailleurs, la reconstruction de papille peut être traitée par des techniques sans greffes de tissu conjonctif. Parmi ces techniques on trouve l'injection d'acide hyaluronique, l'utilisation de matrice acellulaire de derme ou encore des procédures prothétiques ou orthodontiques. (Frizzera et al. 2019)

L'utilisation d'acide hyaluronique apporte de bons résultats (Monnet-Corti et al. 2016) que nous allons illustrer avec le cas d'une femme de 57 ans, en bonne santé générale se plaignant d'un triangle noir entre 11 et 21 Figure 9. (Courtoisie Pr Patrick MISSIKA)

La patiente présente une parodontite chronique de l'adulte, après une rééducation du brossage, des instructions spécifiques à sa pathologie et des surfaçages radiculaires de tous les secteurs combinés à un traitement au laser, l'hygiène est très correcte et les saignements ont disparus. Pour répondre à la demande esthétique de la patiente, trois injections de Periosyal®, ont été réalisées à un mois d'intervalle Figure 10. La réduction du triangle noir est alors de 85% environ avec une papille qui paraît plus convexe et plus volumineuse. Un contrôle clinique à un an montre une stabilité de ce résultat. Figure 11

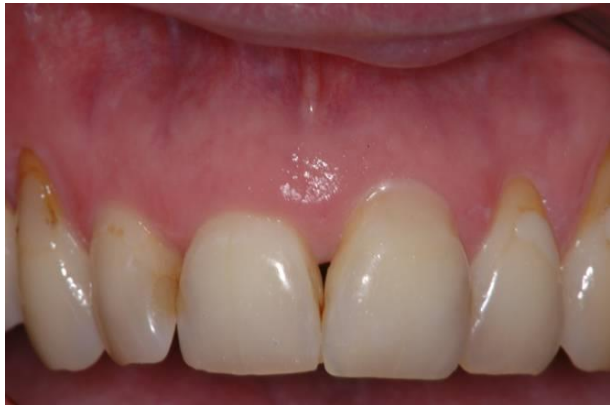

Figure 9 Cas acide hyaluronique : Etat initial

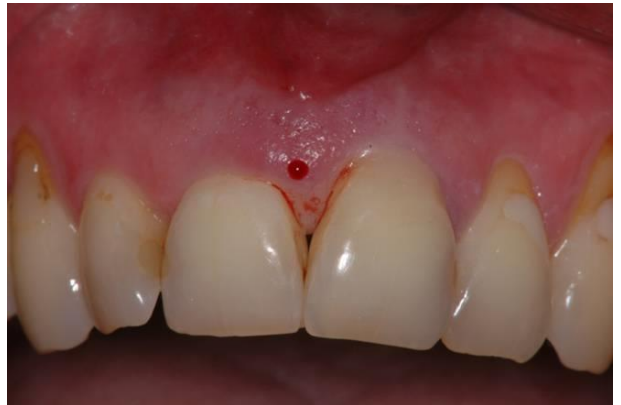

Figure 10 Cas acide hyaluronique : 1 mois après la première injection

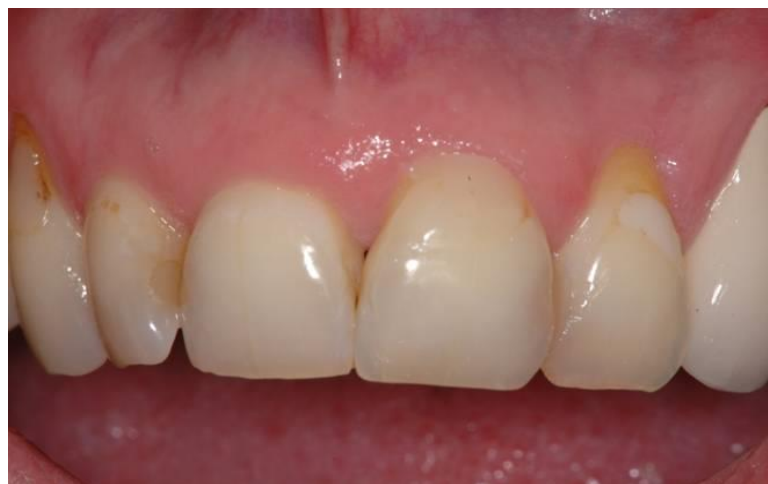

Figure 11 Cas acide hyaluronique : 2 mois après la première injection

6.4. Cas clinique

Nous illustrerons cette partie avec le cas d'une greffe de conjonctif enfoui réalisée pour améliorer l'esthétique d'un implant antérieur positionné trop vestibulairement à cause de son diamètre important. (Courtoisie Dr Rémy TANIMURA)

Initialement, on peut observer que l'implant en place de 11 présente un défaut esthétique. En effet les collets ne sont pas alignés, la papille interdentaire entre 11 et 21 est absente et on devine une légère coloration grisâtre des tissus mous au niveau du collet de 11. *Figure 12* D'autre part, en vue occlusale on peut observer que l'émergence de l'implant est vestibulée par rapport aux dents adjacentes et qu'il y a une asymétrie au niveau des tissus mous par rapport au secteur 2. *Figure 13* Ces éléments justifient l'utilisation d'une greffe de tissu conjonctif.

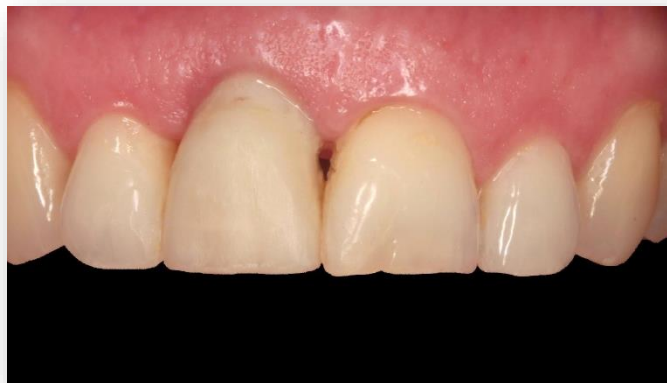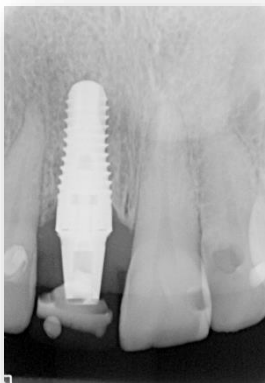


Figure 12 Cas 2 : Situation initiale

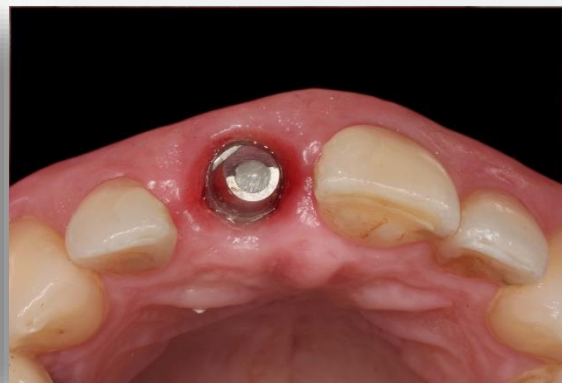
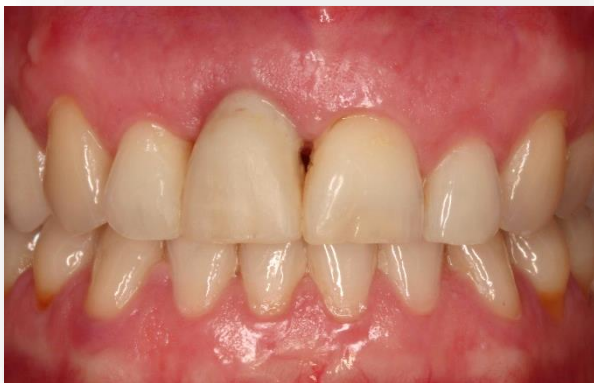
Figure 13 Cas 2 : Situation initiale

Un greffon a été prélevé en palatin *Figure 14*, mis en place en vestibulaire de l'implant et le lambeau a été tracté coronairement afin d'enfourer la totalité du greffon. On notera l'absence d'incision de décharge vestibulaire permettant d'éviter les cicatrices préjudiciables. *Figure 15*

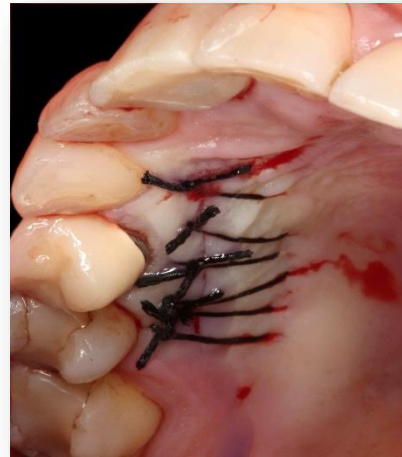
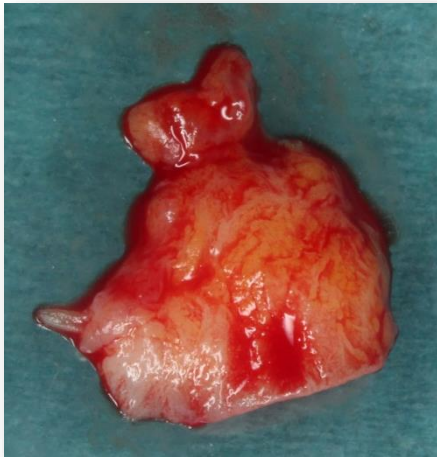

Figure 14 Cas 2 : Prélèvement du greffon

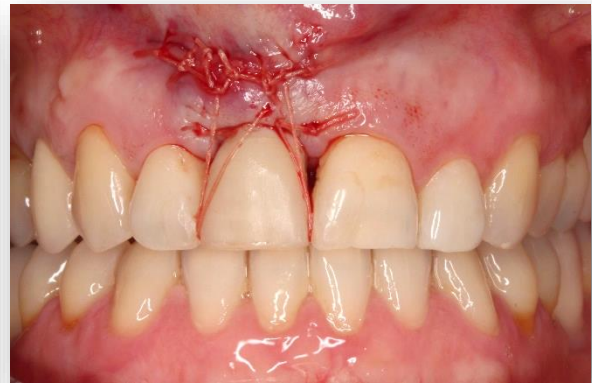
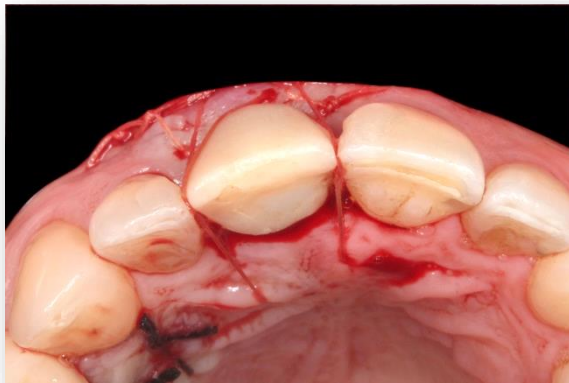
Figure 15 Cas 2 : Sutures du site

Enfin, la couronne implanto-portée définitive a été réalisée. Le résultat à 2 ans *Figure 16*, présente une nette amélioration par rapport à la situation initiale. On note toujours un léger décalage des collets et un manque de papille interdentaire. Cependant, on a pu obtenir un résultat esthétique répondant à la demande de la patiente sans dépose d'implant.

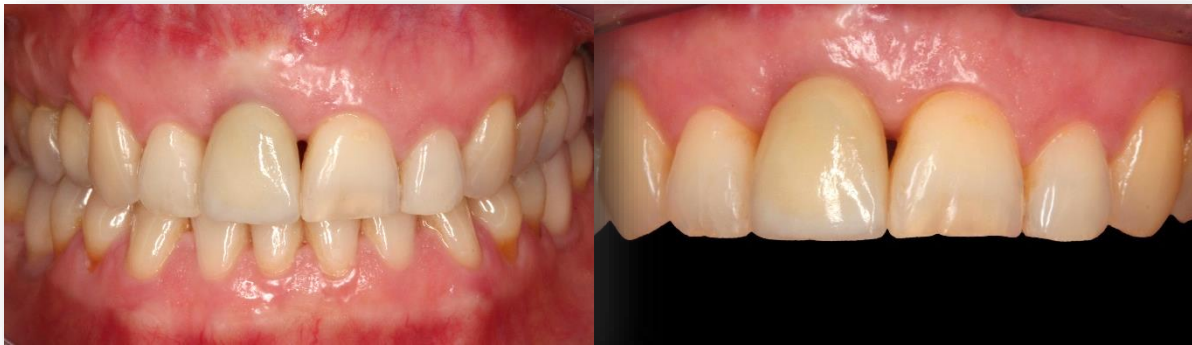

Figure 16 Cas 2 : Résultat final

7. TECHNIQUES CHIRURGICALES

Le prélèvement de tissu conjonctif constitue une étape souvent anxiogène, du fait du risque hémorragique, et implique un choix entre de nombreuses techniques de prélèvement. Néanmoins, le prélèvement doit être réalisé en fonction de l'indication de la chirurgie, de la nature histologique du greffon prélevé et du volume souhaité. Savoir dans quelle zone prélever et quel topographie de prélèvement réaliser nécessite une parfaite connaissance de chaque site ainsi que de leurs limites et contraintes. (C.Lallam et al. 2018)

7.1. Sites de prélèvement

Historiquement, Edel décrivait trois sites de prélèvement qui restent aujourd'hui la référence : le palais, la tubérosité ou la crête édentée. (Edel 1974)

Le praticien est souvent influencé par ses habitudes et sa maîtrise en privilégiant une technique de prélèvement. Néanmoins, les caractéristiques propres, histologiques et anatomiques, de chaque site donneur sont déterminantes pour la pérennité du résultat et le confort du patient. La décision doit donc être réfléchie en fonction de la quantité tissulaire disponible, de la situation clinique et de l'objectif thérapeutique. (C.Lallam et al. 2018)

7.1.1. Palais

Le palais est le site privilégié pour le prélèvement d'un greffon conjonctif. Cependant, cette région étant traversée par des éléments vasculaires et nerveux importants, il est indispensable d'en connaître les particularités anatomiques et de prendre certaines précautions.

Bouchet et Cuilleret (Bouchet et Cuilleret 1997) qui restent aujourd'hui une référence décrivent son anatomie.

Le palais est composé d'un plan osseux profond et d'un plan muqueux superficiel. Il existe une partie postérieure, le palais mou et une partie antérieure, le palais dur, qui est la zone concernée par les prélèvements. Le plan osseux est traversé dans sa partie la plus postérieure par l'artère palatine descendante. Elle émerge du foramen grand palatin pour devenir l'artère grande palatine et poursuivre son trajet dans le plan muqueux. Il est recommandé de palper la gouttière osseuse, qui forme une dépression, afin d'objectiver le foramen et le trajet de l'artère.

L'artère grande palatine et le nerf grand palatin cheminent ensuite vers l'avant en regard des apex des deuxièmes molaires, pour se diviser en artérioles et en terminaisons nerveuses donnant respectivement la vascularisation et l'innervation de la muqueuse palatine. Dans la partie antérieure, on peut noter que la vascularisation et l'innervation de la zone rétro-incisive sont assurées par les vaisseaux et nerfs incisifs, qui s'anastomosent avec l'artère grande palatine et le nerf grand palatin. (Bouchet et Cuilleret 1997)

Les greffons provenant du palais osseux postérieur sont généralement plus dense mais limités en taille, tandis que ceux provenant du palais osseux antérieur sont de moins bonne consistance mais disponibles en plus grande quantité. (Sanz et Simion 2014) La zone recommandée de prélèvement se situe entre la canine et la racine palatine de la première molaire. (C.Lallam et al. 2018)

Le tissu conjonctif recherché comme greffon est celui qui est situé juste sous l'épithélium (donc celui de la lamina propria) car il est riche en fibres de collagène et assez dense, ainsi il

semble avoir un potentiel d'induction de la kératinisation supérieur à celui du tissu conjonctif palatin profond. (C.Lallam et al. 2018)

En effet, une étude très récente (Azar et al. 2019) a démontré que la proportion de tissu adipeux est supérieure dans un greffon muco-périosté par rapport à un greffon uniquement muqueux.

7.1.2. Tubérosité

La tubérosité est de volume assez variable et fait partie de la zone gingivale, avec les mêmes composants histologiques. Le site tubérositaire, sur le versant crestal ou vestibulaire, présente un tissu conjonctif dense et fibreux qui peut être intéressant en termes de cicatrisation et de stabilité dans le temps. En effet, le tissu de la tubérosité a une proportion de lamina propria plus importante que le tissu palatin ce qui le rend histologiquement plus intéressant pour les augmentations de volume. (Sanz-Martín et al. 2019)

Cependant, un essai clinique randomisé n'a trouvé aucune différence significative entre les greffons palatins et tubérositaires dans le gain de volume autour d'un site implantaire. (Rojo et al. 2018)

Le prélèvement tubérositaire est donc à envisager à condition que le volume de tissu conjonctif disponible soit suffisant, ce qui est le cas lorsque la troisième molaire, voire la deuxième molaire sont absentes. Sinon, la longueur mésio-distale risque d'être insuffisante. (Zucchelli. G 2014)

7.1.3. Crête édentée

Lorsqu'elle existe, la crête édentée est une source donneuse possible, mais pour des greffons de faible épaisseur. Elle possède les mêmes caractéristiques histologiques que la gencive attachée et, donc, une épaisseur plutôt faible en général (inférieure à celle de la muqueuse palatine et, surtout, à celle de la tubérosité). Le prélèvement sur une crête édentée a pour avantage d'être moins douloureux en post-opératoire que le prélèvement palatin mais est peu utilisé en implantologie.

7.2. Techniques de prélèvement

7.2.1. Technique de la trappe

7.2.1.1. Principe et indications

L'objectif est de soulever un volet en incisant seulement trois des quatre côtés du rectangle afin de garder un pédicule maintenant la vascularisation. (C.Lallam et al. 2018)

Ce prélèvement peut être effectué au niveau du palais et de la crête édentée. Les indications de greffe de conjonctif dans lesquelles la technique de la trappe peut être employée sont :

- Le traitement des récessions
- Le comblement de crête
- L'épaississement gingival préprothétique
- Le traitement des dyschromies gingivales
- La création de tissu kératinisé.

7.2.1.2. Protocole

Edel (Edel 1974) a été le premier à décrire ce type de prélèvement, aussi bien au palais que sur la crête édentée. Nous détaillerons ici le protocole d'un prélèvement au palais. *Figure 17*

Cette technique nécessite la réalisation de trois incisions profondes d'environ 2mm : la première (C) doit être parallèle à la ligne des collets palatins de la zone prémolaire à environ 3mm, sa longueur dépend du site à traiter, les deux autres (M et D) sont réalisées de part et d'autre perpendiculairement à la première en direction du raphé médian.

La trappe est alors disséquée, avec une épaisseur plus importante à sa base qu'à son bord libre, et soulevée. Le prélèvement de conjonctif dépend ensuite de son utilisation :

- Un comblement de crête nécessite généralement une épaisseur importante et c'est donc la totalité du conjonctif accessible qui est prélevée. De nouvelles incisions sont

alors effectuées jusqu'à l'os sur les quatre côtés du rectangle, et tout le tissu est soulevé au décolleur ;

- Un traitement de récession demande environ 1,5mm d'épaisseur ; la lame va alors tracer le contour du greffon souhaité et va disséquer à l'épaisseur voulue.

Une fois le greffon prélevé il doit être placé en attente dans du sérum physiologique ou entre deux compresses humides. Il doit s'écouler le minimum de temps avant sa mise en place sur le site receveur.

Pour refermer le site donneur on réalise des sutures avec du fil 4/0. Deux points en « O » permettent de repositionner le volet de chaque côté. Par sécurité on peut ajouter un matelassier horizontal apical et un matelassier horizontal coronaire pour plaquer par un point en « X » le volet repositionné.

Une variante en L a également été décrite. Elle consiste à réaliser une seule incision de décharge verticale en mésial du prélèvement pour préserver l'apport vasculaire provenant de la partie distale du palais. Cela augmente la difficulté opératoire pour le praticien (accès visuel moins direct) mais diminue les suites opératoires pour le patient.

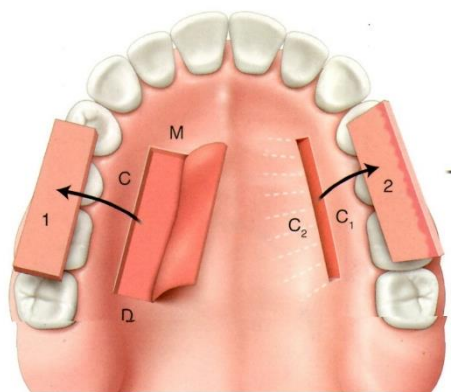


Figure 17 1. Technique de la trappe
2. Technique des incisions parallèles

7.2.2. Technique des incisions parallèles

L'objectif de cette technique est de limiter les incisions pour faciliter la cicatrisation du site donneur. Elle peut être utilisée sur les trois sites de prélèvement (palais, crête édentée et tubérosité).

Cette technique a été initialement proposée par Langer et Langer (Langer et Langer 1985) mais de nombreux auteurs la conseillent encore aujourd'hui. (Borghetti et al. 2017)

Le prélèvement débute par deux incisions parallèles *Figure 17* (C1 et C2) effectuées soit à la lame 15 et espacées d'environ 1,5 à 2mm, soit avec un bistouri à double lame d'Harris avec un espacement de 1,5mm étudié pour que le parallélisme soit respecté. L'utilisation de la lame d'Harris facilite le prélèvement et permet d'avoir un greffon d'épaisseur homogène jusqu'en profondeur.

Pour libérer le greffon il faut changer d'instrument et reprendre un bistouri classique et une lame 15 de façon à joindre les deux traits d'incision aux extrémités latérales. Dans la partie apicale, le greffon doit être détaché, à la lame ou au décolleur. Cette étape est la plus délicate. Le greffon présentera alors un bandeau épithélial facilement repérable qu'il faudra retirer pour garder uniquement le tissu conjonctif.

Certains auteurs décrivent une variante avec des incisions de décharge pour pouvoir lever le lambeau, cependant nous ne les détaillerons pas ici du fait des grandes similitudes avec la technique de la trappe mentionnée précédemment.

La plaie est fermée facilement par une suture suspensive ou des points séparés.

L'avantage de ce type de prélèvement est sa facilité et sa rapidité d'exécution, ainsi que l'assurance d'avoir une épaisseur de 1,5mm de façon constante.

7.2.3. Technique de l'incision unique minimalement invasive (MSIT)

La technique dite de l'incision unique est une modification de la technique de la trappe proposée par Wang et al. (Wang et al. 2018). C'est la technique de choix pour les prélèvements palatins car c'est la moins invasive et elle favorise ainsi une cicatrisation quasiment par

première intention. De ce fait, elle limite considérablement les complications postopératoires dont les douleurs. Cependant sa difficulté d'exécution demandera une courbe d'apprentissage non négligeable au praticien.

Elle est décrite en six incisions. (Wang et al. 2018)

Une incision horizontale de 1mm de profondeur est réalisée à 2-3mm de la gencive marginale, parallèlement aux collets avec une lame 15 ou 15C. La longueur de l'incision est déterminée par les dimensions du greffon requis et par la laxité nécessaire à la dissection du greffon. La lame forme un angle de 90° avec le plan osseux. Les incisions complémentaires seront uniquement sous la surface épithéliale.

L'angle de la lame est modifié pour la seconde incision. Elle est placée parallèlement au palais et vise à séparer l'épithélium du tissu conjonctif sous-jacent. La position de la lame doit être contrôlée pour éviter une perforation des tissus. Elle doit être poursuivie jusqu'à l'obtention de la largeur souhaitée pour le greffon.

La troisième incision vient approfondir la première jusqu'au contact osseux. La lame est de nouveau placée à 90° du plan osseux. Le tissu conjonctif est alors minutieusement décollé du palais osseux.

Les quatrième et cinquième incisions ont pour but de séparer le greffon du tissu conjonctif environnant. Ces incisions sont réalisées jusqu'au contact osseux en mésial et en distal du greffon.

Enfin la dernière incision est réalisée dans la partie apicale, parallèlement à la première incision. Elle relie les côtés mésial et distal du greffon et permet son prélèvement.

Le site opératoire est fermé avec du fil 4.0

7.2.4. Technique avec greffon pédiculé de tissu conjonctif

Cette procédure a été initialement adaptée à l'implantologie par Khoury et Happe (Khoury et Happe 2000) et est aujourd'hui encore décrite notamment par Grunder (Grunder 2017). Ses indications et ses objectifs sont les mêmes que pour la greffe de tissu conjonctif, avec un lambeau de pleine épaisseur les seules différences sont la localisation du site donneur et le fait que le greffon soit pédiculé. Ce pédicule permet de préserver la vascularisation du greffon

et donc d'améliorer la cicatrisation et de limiter les complications post-opératoires. Le tissu conjonctif peut être prélevé depuis le lambeau palatin ou vestibulaire. Figure 18

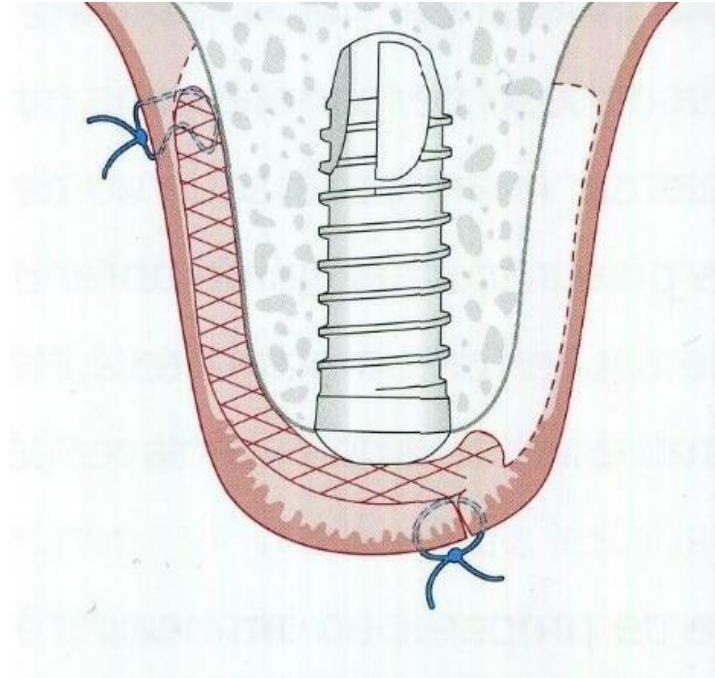


Figure 18 Greffe de tissu conjonctif pédiculé avec un lambeau de pleine épaisseur
Schéma tiré du livre « Implantologie de la zone esthétique » de U.Grunder 2017

7.2.4.1. Prélèvement depuis la zone latérale du palais

Lorsque le greffon est nécessaire, pour des raisons purement esthétiques, il est souvent prélevé au palais. Cependant, ce n'est possible que lorsque l'épaisseur de la gencive est suffisamment épaisse. Les rugosités palatines peuvent rendre difficiles le prélèvement d'un greffon au palais sans perforer le lambeau. Il est plus simple de prélever au palais en mésial ou en distal des dents adjacentes. Le greffon est déplacé en rotation et stabilisé par un ou deux points en matelassier au-dessus du lambeau vestibulaire. Ces sutures permettent de stabiliser le lambeau et donc de faciliter la fermeture sans tension.

Cette méthode est compliquée car une bonne fermeture doit également être obtenue au niveau du site du pédicule. Lorsque le lambeau est d'épaisseur partielle, la portion palatine est significativement amincie et le lambeau ne repose donc pas à plat sur toute la surface à cause de la rotation du greffon conjonctif. Il est donc critique d'avoir une vascularisation optimale après la fermeture.

Cette procédure chirurgicale ne devrait être réalisée que dans les cas où une couche extrêmement épaisse de gencive est déjà présente, au moins dans la zone occlusale (où l'incision horizontale est réalisée).

7.2.4.2. Prélèvement depuis la zone centrale du palais

Lorsqu'un greffon de tissu conjonctif doit être utilisé pour traiter un large espace d'édentement, il ne peut pas être déplacé en rotation depuis la face mésiale ou distale du palais, mais seulement depuis la zone centrale. Des incisions verticales sont utilisées pour préparer le lambeau palatin afin que l'épaisseur partielle soit réalisée le plus en palatin possible. Ainsi, le pédicule est laissé intact dans la région de l'incision horizontale. Il est ainsi placé en rotation vestibulaire, et le lambeau est refermé.

Les deux avantages de cette méthode sont que le lambeau présente un pédicule large (qui favorise la vascularisation) et que l'adaptation correcte du lambeau n'est pas affectée par des irrégularités qui peuvent se produire du fait de la rotation du greffon. Le fait que ce lambeau ne soit pas affiné dans la zone de l'incision horizontale rend possible une meilleure adaptation pour les sutures. Cette méthode est particulièrement recommandée pour les espaces importants lorsque plusieurs dents adjacentes sont manquantes.

7.2.4.3. Prélèvement en vestibulaire

Dans de rares cas, un greffon de tissu conjonctif peut être prélevé depuis la zone vestibulaire. Cette approche n'est pas utilisée en première intention lorsque l'augmentation n'est réalisée que pour des raisons esthétiques, mais plutôt pour gérer des problèmes comme des perforations vestibulaires. Dans ce type de cas, la vascularisation du pédicule est très importante car celle du lambeau lui-même est affectée par la perforation. En général, seuls des greffons très minces et de petites tailles peuvent être prélevés en vestibulaire, mais c'est suffisant lorsque l'objectif est de fermer la plaie et non d'augmenter la zone.

7.2.5. Technique du prélèvement à la tubérosité

La tubérosité maxillaire est le deuxième site donneur de tissu conjonctif et représente une alternative intéressante à la technique de l'enveloppe. L'avantage de cette technique de prélèvement repose sur sa simplicité d'exécution et la faible morbidité postopératoire. En revanche, une accessibilité délicate, compte tenu d'une faible ouverture buccale, peut rendre le prélèvement complexe.

Il s'agit de la technique du « Distal Wedge » décrite initialement dans le cadre du traitement des poches parodontales distales à la dernière molaire maxillaire (Robinson 1966) puis employée comme technique de prélèvement de tissu conjonctif. (Hirsch et al. 2001) Aujourd'hui de nombreux auteurs recommandent encore son utilisation. (Borghetti et al. 2017; C.Lallam et al. 2018)

La technique de prélèvement correspond à la réalisation d'un « distal wedge » associé à une désépithélialisation du greffon, qui sera alors adapté en fonction de la situation clinique. Deux incisions convergentes sont pratiquées perpendiculairement à la surface tissulaire de la tubérosité avec une lame 15 (montée sur manche de bistouri angulé) ou 12. Elles sont profondes de 1 à 1,5mm aussi loin en distal de la dernière molaire que possible. Ensuite une incision en épaisseur partielle est réalisée en vestibulaire et palatin.

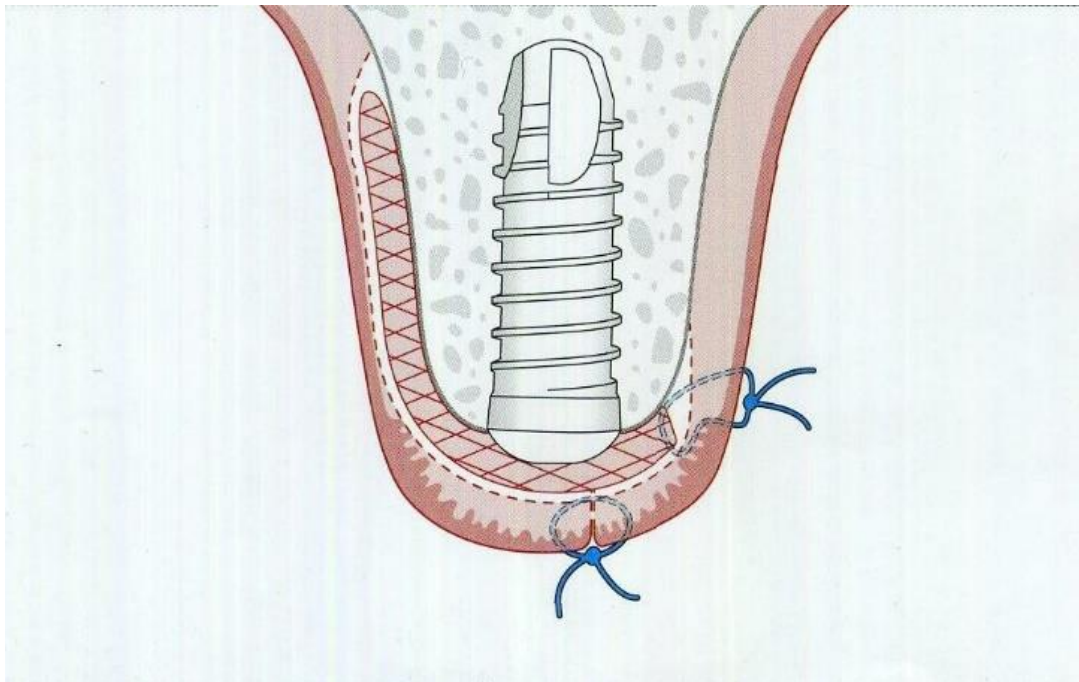
La fermeture du site donneur est assurée par une suture en matelassier horizontal qui permet le rapprochement des berges et le plaquage du lambeau ou des sutures simples discontinues, qui permettront une cicatrisation de première intention.

7.3. Techniques de mise en place du greffon

7.3.1. Grefe de conjonctif avec lambeau positionné coronairement

7.3.1.1. Indication et protocole chirurgicale

La greffe de conjonctif avec lambeau positionné coronairement est indiquée, entre autre en chirurgie plastique péri-implantaire, notamment dans le recouvrement des récessions pour lequel elle constitue la technique de référence. (Chambrone et al. 2018) *Figure 19 & Figure 20* Initialement cette technique a été décrite par Langer et Langer (Langer et Langer 1985) puis modifiée par de nombreux auteurs, notamment en recommandant un recouvrement total du greffon.



*Figure 19 Greffe de tissu conjonctif avec un lambeau de pleine épaisseur
Schéma tiré du livre « Implantologie de la zone esthétique » de U.Grunder 2017*

Cette technique se décrit comme suit : un greffon est prélevé dans la zone adaptée (cf 7.1) puis les papilles sont désépithélialisées. Le trait d'incision respecte ces dernières dans le sens méso-distal en intrasulculaire. Les incisions de décharge sont possibles mais déconseillées en secteur esthétique.

Ensuite le lambeau est décollé pour permettre le positionnement du greffon. Ce dernier doit être fixé au moyen de sutures périostées avant d'être recouvert par le lambeau.

Les sutures se font ensuite au niveau des papilles désépithérialisées 2mm environ au-dessus de la jonction amélo-cémentaire à l'aide de points simples ou suspendus.

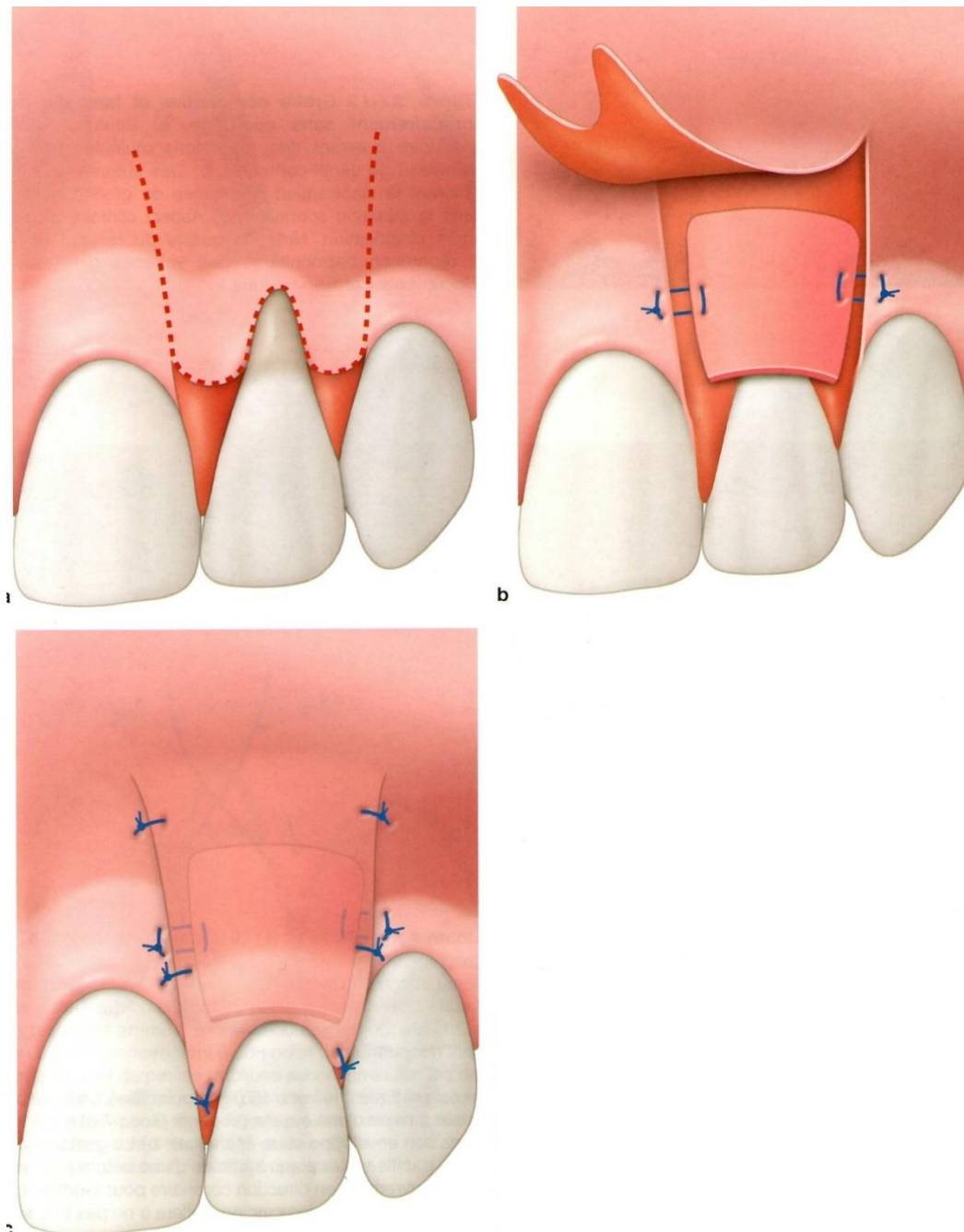


Figure 20 Lambeau positionné coronairement associé à une greffe conjonctive
Schéma tiré du livre « Parodontologie & Dentisterie implantaire » de P.Bouchard 2016

7.3.1.2. Avantages et inconvénients

Cette technique trouve tout son intérêt dans sa relative facilité de mise en œuvre en comparaison avec d'autres techniques comme celle de l'enveloppe toutefois elle présente comme inconvénient d'entraîner un risque de cicatrices au niveau des incisions de décharges c'est pourquoi elles sont à éviter en secteur esthétique.

7.3.2. Grefe de conjonctif par la technique de l'enveloppe ou du tunnel

7.3.2.1. Indication et protocole chirurgicale

La technique de l'enveloppe est initialement utilisée pour traiter les récessions gingivales (Raetzke 1985) puis modifiée pour répondre au traitement de plusieurs récessions adjacentes sous le nom de technique du tunnel. (Allen 1994)

Lorsqu'elle est bien adaptée elle peut être utilisée pour le développement d'un site et l'amélioration de l'esthétique en implantologie.

Cette technique de l'enveloppe a prouvé son efficacité dans les cas d'extraction/implantation immédiate et c'est également la méthode de choix pour préserver de manière optimale la crête alvéolaire après l'extraction lorsque l'implant n'est pas placé simultanément. (Grunder 2017)

On décrira une variante de ces techniques largement employées en parodontologies adaptée à l'implantologie afin de respecter les papilles et le col de l'implant. *Figure 21*

Après prélèvement du greffon, les incisions intra-sulculaires en épaisseur partielle sont réalisées au niveau de la (ou des) dent(s) adjacente(s) au site implantaire. Une incision de décharge unique pouvant être réalisée en distal de la canine.

Le décollement doit se faire apicalement et horizontalement afin de mobiliser les tissus au niveau du site implantaire puis le greffon est mis en place via une ouverture occlusale au-

dessus de l'implant ou une tunnelisation par une incision de la zone inter-proximale et tracté à l'aide de sutures sous le lambeau jusqu'à la zone souhaitée.

7.3.2.2. Avantages /inconvénients

Cette technique va permettre un résultat esthétique optimal du fait de l'absence d'incision de décharge en zone antérieure (évitant ainsi toute apparition de tissu cicatriciel) et la préservation des papilles ainsi que du col implantaire. Par ailleurs elle permet un apport important de tissus.

Son inconvénient réside dans sa difficulté de mise en œuvre opératoire.

Elle est praticien dépendant.

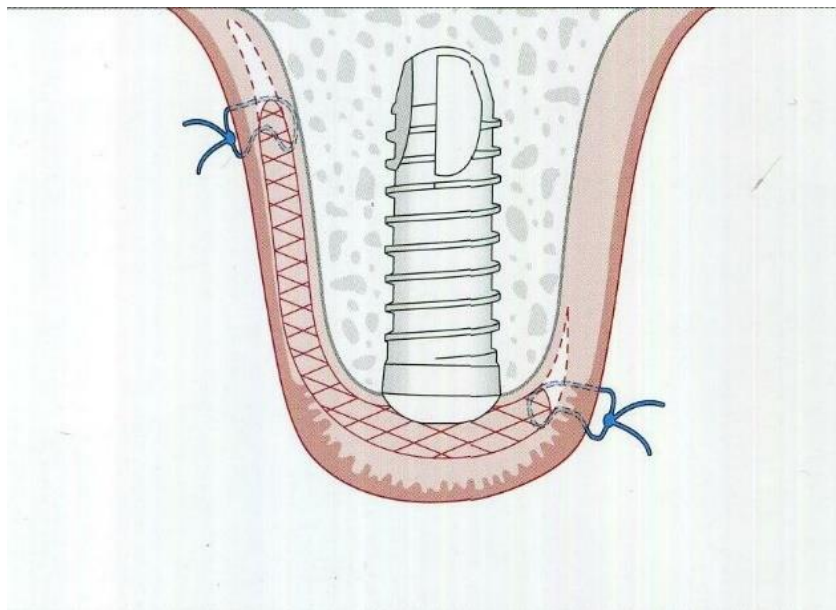


Figure 21 Greffe de tissu conjonctif avec une technique en enveloppe
Schéma tiré du livre « Implantologie de la zone esthétique » de U.Grunder 2017

7.3.3. Greffe de conjonctif en inlay

La greffe de conjonctif en inlay (Seibert et Salama 1996) est une technique permettant d'associer à la fermeture du site d'extraction une augmentation du volume des tissus mous en vestibulaire. Le greffon est positionné en vestibulaire et en palatin, ce qui implique la réalisation d'une enveloppe suprapériostée en vestibulaire (environ 5mm) et d'un

décollement en palatin (environ 3mm) afin d'y introduire le greffon de conjonctif, tout en préservant les papilles inter-dentaires.

L'augmentation de l'épaisseur de la gencive en vestibulaire permet de compenser la perte irrémédiable du volume osseux malgré le comblement, et ainsi obtenir une préservation horizontale et verticale complète des tissus mous.

Cette approche, plus complexe, permet d'augmenter la quantité de tissus mous, notamment dans le cas d'un biotype parodontal fin, et diminue ainsi le besoin de réaliser une greffe conjonctif lors de la pose de l'implant. Certains auteurs préconisent de conserver une zone épithéliale sur la partie exposée du greffon. (Borghetti et al. 2017)

Illustration Figure 22 d'une greffe en inlay, la greffe en selle doit se prolonger sous le lambeau.

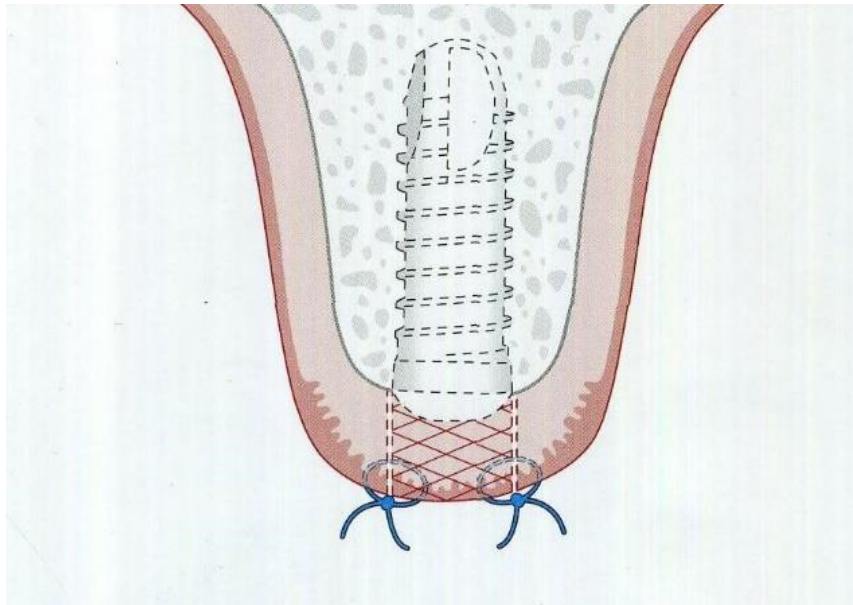


Figure 22 Technique de greffe en Inlay
Schéma tiré du livre « Implantologie de la zone esthétique » de U.Grunder 2017

7.3.4. Technique du lambeau roulé

7.3.4.1. Indication et protocole chirurgicale

Il s'agit d'une greffe de tissu conjonctif pédiculée généralement employée lors d'un deuxième temps chirurgical (pose de la vis de cicatrisation). Le lambeau s'effectue de la manière suivante (Abrams 1980) : en palatin, une incision est réalisée à distance du sommet de la crête dans le sens méso-distal, puis une zone en forme de trapèze entre cette incision et la crête est

désépithérialisée avec un bistouri. Les dimensions du greffon sont adaptées à la quantité de tissu nécessaire. Deux incisions en biais joignant le premier trait à la crête (ils s'arrêtent avant le haut cette dernière) vont permettre la mobilisation du lambeau. Le greffon est ensuite replié sur lui-même puis rabattu contre la face vestibulaire de la crête (la partie désépithérialisée étant enfouie). Les sutures ne sont pas nécessaires car le greffon est plaqué par la partie vestibulaire non mobilisée. La vis de cicatrisation peut alors être posée, elle permet le maintien du lambeau. *Figure 23*

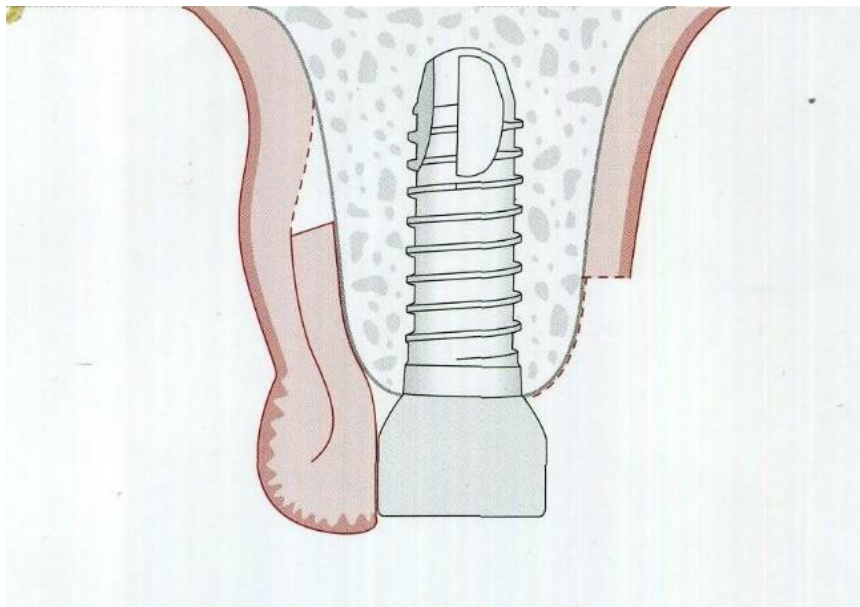


Figure 23 Technique du lambeau roulé
Schéma tiré du livre « *Implantologie de la zone esthétique* » de U.Grunder 2017

7.3.4.2. Avantages / Inconvénients

Cette technique est intéressante car elle permet l'effacement des cicatrices, ne nécessite pas de sutures et présente peu de complications post opératoires toutefois elle ne permet qu'une augmentation mineure de tissu et est compliquée à mettre en œuvre. De plus la partie palatine n'étant pas recouverte après repositionnement du lambeau, un défaut tissulaire est créé avec une cicatrisation de seconde intention.

8. COMPLICATIONS LIEES A LA GREFFE DE CONJONTIF

8.1. Nécrose du greffon

La revascularisation difficile du greffon exposé peut conduire à sa nécrose partielle, d'où l'importance de le fixer étroitement aux tissus sous muqueux.

Cependant, à la différence de la greffe épithélio-conjonctive dont la néovascularisation ne provient que du lit receveur, le greffon de tissu conjonctif se revascularise tant par le lit de conjonctif recouvrant le périoste de l'os sous-jacent que par le conjonctif du lambeau.

Une perforation ou un amincissement du lambeau commis par inadvertance ou une exposition (même partielle) du greffon conjonctif peuvent entraîner une nécrose partielle, voire totale, de celui-ci. (Agnini, A et al. 2019)

Lorsqu'une greffe de tissu conjonctif est indiquée pour permettre une fermeture comme dans le cas d'une exposition de membrane, par exemple, la taille du défaut pouvant être recouvert est limité. Dans certaines circonstances si la taille du défaut excède 5mm, la vascularisation peut ne pas être suffisante pour permettre la cicatrisation du greffon. Si celui-ci se nécrose pendant la cicatrisation, il peut en résulter la création d'un défaut. Le succès de ce type de procédure dépend grandement de la vascularisation immédiate du greffon, ce principe doit toujours être pris en compte. (Grunder 2017)

8.2. Nécrose du site de prélèvement

Beaucoup de complications de la greffe de conjonctif sont associées au site donneur.

Cependant si le prélèvement du greffon et la préparation du site receveur sont respectés les complications sont limitées en grande partie grâce à la cicatrisation de première intention du site.

8.3. Infections post-opératoires

Des infections post-opératoires peuvent survenir. C'est pourquoi il est important de respecter les règles d'asepsie pour limiter ses complications au maximum. Selon la technique utilisée cette complication intervient entre 0,8% et 5% des cas. (Aguirre-Zorzano et al. 2017)

8.4. Douleurs et hémorragies post-opératoires

Au niveau du site receveur, la greffe de conjonctif ne provoque pas ou peu de suites opératoires douloureuses, quelle que soit la technique utilisée. (Borghetti et al. 2017)

Au niveau du site donneur, les prélèvements de greffon épithélio-conjonctif peuvent entraîner des complications sévères comme par exemple des hémorragies, une exposition osseuse postopératoire, des douleurs, une plaie palatine ouverte et un inconfort à la mastication. Toutes ces complications sont grandement limitées dans le cadre d'un prélèvement de tissu conjonctif par la possibilité de cicatrisation de première intention. (Chackartchi et al. 2019)
Récemment, un cas de pseudo-anévrisme de l'artère grande palatine a été décrit, cependant cela reste une complication très rare : c'est le seul cas rapporté. (Segal et al. 2019)

8.5. Perte de volume dans le temps

Quand les greffes de tissu conjonctif sont utilisées, le rétrécissement après cicatrisation peut varier de 25 à 45%. Même si la plus grande perte de volume peut être anticipée pendant les premiers mois postopératoires, le remodelage peut s'étaler sur plus d'une année. (Chackartchi et al. 2019)

Il est important de rappeler que la mise en place d'un greffon de tissu conjonctif sous un lambeau mucopériosté permet d'épaissir les tissus mous mais n'augmente pas la hauteur de la bande de gencive attachée. Placée sous la surface, une greffe de tissu conjonctif ne peut stimuler la croissance de la gencive attachée (ce qui a été supposé pendant un temps). Pour augmenter la hauteur de la bande de gencive attachée, le stimulus doit être localisé en

surface, ce qui ne peut être obtenu que par une greffe de gencive libre. Alternativement, la gencive attachée peut être déplacée dans la position désirée. (Grunder 2017)

8.6. Dysfonction sensorielle

Des paresthésies bien que peu fréquentes peuvent survenir. Elles correspondent à une perte de sensibilité liée à la section d'un rameau nerveux inconstant du nerf grand palatin. Il faut parfois plusieurs mois avant de recouvrer la sensibilité. (Bouchard 2016)

9. CONCLUSION

Dans cette thèse nous avons fait le point sur les données actuelles de la littérature concernant l'intérêt des greffes de tissu conjonctif en implantologie. Cette technique, initialement décrite en parodontologie, trouve aujourd'hui son intérêt pour répondre aux problématiques de l'implantologie.

Il ressort de cette analyse que la gestion des tissus mous doit être intégrée dans un plan de traitement global réalisé en amont et répondant aux impératifs parodontaux et prothétiques. Dans ce cadre, les greffes de tissu conjonctif permettent de protéger le volume osseux en épaississant le biotype parodontal. Elles ont également montré des résultats particulièrement satisfaisants en secteur antérieur où elles améliorent le rendu esthétique de manière significative.

Par ailleurs, devant un échec esthétique, l'utilisation de greffes de tissu conjonctif ainsi que la réalisation d'une nouvelle prothèse d'usage permet souvent d'obtenir un résultat convenable en évitant d'avoir recours à la dépose d'implant.

Toutefois certaines limites ont pu être mises en évidence : D'une part ces techniques de mise en œuvre demandent une courbe d'apprentissage au praticien pour maîtriser les différents protocoles afin d'obtenir un résultat optimal.

D'autre part, cette thèse nous a permis de constater qu'il existe peu d'études récentes sur le sujet. Il serait intéressant de réaliser de nouveaux essais cliniques dans le cadre de l'implantologie pour pouvoir mesurer plus précisément l'apport de ces techniques dans cette discipline et de pouvoir standardiser leur utilisation.

De plus, malgré l'amélioration de la morbidité post-opératoire en comparaison aux greffes épithélio-conjonctives, la réalisation des techniques décrites nécessite toujours deux sites opératoires.

Une solution à cette problématique pourrait être apportée par l'ingénierie tissulaire. Des recherches visant à créer des substituts de tissus conjonctifs sont en cours. En effet cela réduirait de façon significative le risque de morbidité associé à la chirurgie en évitant d'avoir à prélever des greffons sur des sites donneurs. Les données sur le sujet dans la littérature sont encore très faibles, mais l'ingénierie tissulaire promet un développement important des techniques de greffes. (Kerner et Detzen 2018; Marzadori et al. 2018)

BIBLIOGRAPHIE

- Abrams L. Augmentation of the deformed residual edentulous ridge for fixed prosthesis. *Compend Contin Educ Gen Dent.* juin 1980;1(3):205-13.
- Agnini, A et al. Surgical Veneer Grafting - Nouveau concept de préservation alvéolaire par apport minimalement invasif de tissus conjonctifs au moment de l'implantation immédiate. *Best of Quintessence.* 2019;27-42.
- Aguirre-Zorzano L-A, García-De La Fuente AM, Estefanía-Fresco R, Marichalar-Mendía X. Complications of harvesting a connective tissue graft from the palate. A retrospective study and description of a new technique. *J Clin Exp Dent.* 1 déc 2017;9(12):e1439-45.
- Allen AL. Use of the supraperiosteal envelope in soft tissue grafting for root coverage. I. Rationale and technique. *Int J Periodontics Restorative Dent.* juin 1994;14(3):216-27.
- Araújo MG, da Silva JCC, de Mendonça AF, Lindhe J. Ridge alterations following grafting of fresh extraction sockets in man. A randomized clinical trial. *Clin Oral Implants Res.* avr 2015;26(4):407-12.
- Azar EL, Rojas MA, Mandalunis P, Gualtieri A, Carranza N. Histological evaluation of subepithelial connective tissue grafts harvested by two different techniques. Preliminary study in humans. *Acta Odontologica Latinoamericana: AOL.* janv 2019;32(1):10-6.
- Bishara M, Kurtzman GM, Khan W, Choukroun J, Miron RJ. Soft-Tissue Grafting Techniques Associated With Immediate Implant Placement. *Compend Contin Educ Dent.* 2018;39(2):e1-4.
- Borghetti A, Monnet-Corti V, Attal J-P, Bouchard P, Degorce T. Chirurgie plastique parodontale et péri-implantaire. 2017.
- Bouchard P. Parodontologie & Dentisterie implantaire. Lavoisier. Vol. 2-Thérapeutique chirurgicales. Paris; 2016.
- Bouchet A, Cuilleret J. Anatomie topographique descriptive et fonctionnelle. Paris: SIMEP; 1997.
- Chackartchi T, Romanos GE, Sculean A. Soft tissue-related complications and management around dental implants. *Periodontology 2000.* 2019;81:124-38.
- Chambrone L, Ortega MAS, Sukekava F, Rotundo R, Kalemaj Z, Buti J, et al. Root coverage procedures for treating localised and multiple recession-type defects. *Cochrane Database of Systematic Reviews [Internet].* 2018 [cité 28 avr 2020];(10). Disponible sur: <https://www-cochranelibrary-com.rproxy.sc.univ-paris-diderot.fr/cdsr/doi/10.1002/14651858.CD007161.pub3/full?highlightAbstract=graft%7Ctissu%7Cconnective%7Ctissue%7Cconnect%7Cconnectiv>

- Chu SJ, Sarnachiaro GO, Hochman MN, Tarnow DP. Subclassification and Clinical Management of Extraction Sockets with Labial Dentoalveolar Dehiscence Defects. *Compend Contin Educ Dent*. 2015;36(7):516, 518-20, 522 passim.
- C.Lallam, C. Barbant, M. Jalladaud. Les sites de prélèvement du tissu conjonctif et leurs spécificités. 2018;29(3):175-82.
- Dixon DR, Yassin A. Sectional Connective Tissue Technique Combined With an Emergence Profile Provisional for Gingival Margin Stabilization During Immediate Implant Placement: A Case Report With a 2 Year Follow-Up. *Clinical Advances in Periodontics* [Internet]. 2019 [cité 28 avr 2020];n/a(n/a). Disponible sur: <http://aap.onlinelibrary.wiley.com/doi/abs/10.1002/cap.10086>
- Edel A. Clinical evaluation of free connective tissue grafts used to increase the width of keratinised gingiva. *Periodontal Clin Investig*. 1974;20(1):12-20.
- Eghbali A, Seyssens L, De Bruyckere T, Younes F, Cleymaet R, Cosyn J. A 5-year prospective study on the clinical and aesthetic outcomes of alveolar ridge preservation and connective tissue graft at the buccal aspect of single implants. *J Clin Periodontol*. 2018;45(12):1475-84.
- Elian N, Cho S-C, Froum S, Smith RB, Tarnow DP. A simplified socket classification and repair technique. *Pract Proced Aesthet Dent*. 2007;19(2):99-104; quiz 106.
- Esposito M, Maghairy H, Grusovin MG, Ziounas I, Worthington HV. Interventions for replacing missing teeth: management of soft tissues for dental implants. *Cochrane Database of Systematic Reviews* [Internet]. 2012 [cité 27 nov 2019];(2). Disponible sur: <https://www-cochranelibrary-com.rproxy.sc.univ-paris-diderot.fr/cdsr/doi/10.1002/14651858.CD006697.pub2/full>
- Feuillet D, Keller J-F, Agossa K. Interproximal Tunneling with a Customized Connective Tissue Graft: A Microsurgical Technique for Interdental Papilla Reconstruction [Internet]. 2018 [cité 30 avr 2020]. Disponible sur: http://quintpub.com.rproxy.sc.univ-paris-diderot.fr/journals/prd/abstract.php?iss2_id=1563&article_id=18832#.XqqaXsgzY2w
- Frizzera F, Oliveira GJPL de, Shibli JA, Moraes KC de, Marcantonio EB, Marcantonio Junior E, et al. Treatment of peri-implant soft tissue defects: a narrative review. *Brazilian Oral Research* [Internet]. 2019 [cité 30 avr 2020];33. Disponible sur: http://www.scielo.br/scielo.php?script=sci_abstract&pid=S1806-83242019000200603&lng=en&nrm=iso&tlng=en
- Gonzalez D, Cabello G, Olmos G, Niños CL. Augmentation des tissus mous péri-implantaires grâce à une greffe de conjonctif en selle lors d'une implantation immédiate. *Titane*. 2016;13(1):27-35.
- Grunder U. Technique d'augmentation des tissus mous pour une esthétique péri-implantaire optimale. *Titane*. 2016;13(4):299-305.
- Grunder U. *Implantologie de la zone esthétique: stratégies de traitement*. 2017.

- Hirsch A, Attal U, Chai E, Goultchin J, Boyan BD, Schwartz Z. Root coverage and pocket reduction as combined surgical procedures. *J Periodontol.* nov 2001;72(11):1572-9.
- Kerner S, Detzen L. Chirurgie muco-gingivale : de la greffe ... à l'ingénierietissulaire. *Rev Odont Stomat.* 2018;47(4):351-60.
- Khoury F, Happe A. The Palatal Subepithelial Connective Tissue Flap Method for Soft Tissue Management to Cover Maxillary Defects: A Clinical Report. 2000;415-8.
- Langer B, Langer L. Subepithelial Connective Tissue Graft Technique for Root Coverage. *Journal of Periodontology.* 1985;56(12):715-20.
- Linkevicius T, Puisys A, Linkeviciene L, Peciuliene V, Schlee M. Crestal Bone Stability around Implants with Horizontally Matching Connection after Soft Tissue Thickening: A Prospective Clinical Trial. *Clinical Implant Dentistry and Related Research.* 2015;17(3):497-508.
- Mardas N, Trullenque-Eriksson A, MacBeth N, Petrie A, Donos N. Does ridge preservation following tooth extraction improve implant treatment outcomes: a systematic review: Group 4: Therapeutic concepts & methods. *Clin Oral Implants Res.* sept 2015;26 Suppl 11:180-201.
- Marzadori M, Stefanini M, Mazzotti C, Ganz S, Sharma P, Zucchelli G. Soft-tissue augmentation procedures in edentulous esthetic areas. *Periodontology* 2000. 2018;77:111-22.
- Mazzotti C, Stefanini M, Felice P, Bentivogli V, Mounssif I, Zucchelli G. Soft-tissue dehiscence coverage at peri-implant sites. *Periodontology* 2000. 2018;77:256-72.
- Migliorati M, Amorfini L, Signori A, Silvestrini Biavati A. Clinical and aesthetic outcome with post-extractive implants with or without soft tissue augmentation : A 2 year randomized clinical trial. *Clinical Implant Dentistry and Related Research.* 2015;17(5).
- Missika P, Bert M, Kleinfinger-Goutmann I, Attias J, Drouhet G, Fromentin O, et al. *L'implantologie chirurgicale et prothétique: la pratique au quotidien.* 2018.
- Monnet-Corti V, Missika P, Monsenego P, Delobel P. L'injection d'un gel d'acide hyaluronique pour repulper les papilles interdentaires ? 2016;(30):18-25.
- Poskevicius L, Sidlauskas A, Galindo-Moreno P, Juodzbaly G. Dimensional soft tissue changes following soft tissue grafting in conjunction with implant placement or around present dental implants: a systematic review. *Clinical Oral Implants Research.* 2017;28(1):1-8.
- Raetzke PB. Covering localized areas of root exposure employing the « envelope » technique. *J Periodontol.* juill 1985;56(7):397-402.
- Robinson RE. The distal wedge operation. *Periodontics.* oct 1966;4(5):256-64.

- Rojo E, Stroppa G, Sanz-Martin I, Gonzalez-Martín O, Alemany AS, Nart J. Soft tissue volume gain around dental implants using autogenous subepithelial connective tissue grafts harvested from the lateral palate or tuberosity area. A randomized controlled clinical study. *Journal of Clinical Periodontology*. avr 2018;45(4):495-503.
- Sanz M, Donos N, Alcoforado G, Balmer M, Gurzawska K, Mardas N, et al. Therapeutic concepts and methods for improving dental implant outcomes. Summary and consensus statements. The 4th EAO Consensus Conference 2015. *Clin Oral Implants Res*. sept 2015;26 Suppl 11:202-6.
- Sanz M, Simion M. Surgical techniques on periodontal plastic surgery and soft tissue regeneration: Consensus Report of Group 3 of the 10th European Workshop on Periodontology. *J Clin Periodontol*. 2014;41(s15):S92-7.
- Sanz-Martín I, Rojo E, Maldonado E, Stroppa G, Nart J, Sanz M. Structural and histological differences between connective tissue grafts harvested from the lateral palatal mucosa or from the tuberosity area. *Clin Oral Investig*. févr 2019;23(2):957-64.
- Segal J, Patel M, Woo H, Pruitt R. Pseudoaneurysm of the Greater Palatine Vessel Following Subepithelial Connective Tissue Graft. *J Oral Implantol*. déc 2019;45(6):483-5.
- Seibert JS, Salama H. Alveolar ridge preservation and reconstruction. *Periodontol* 2000. juin 1996;11:69-84.
- Tavelli L, Ravidà A, Lin G-H, Del Amo FS-L, Tattan M, Wang H-L. Comparison between Subepithelial Connective Tissue Graft and De-epithelialized Gingival Graft: A systematic review and a meta-analysis. *J Int Acad Periodontol*. 01 2019;21(2):82-96.
- Thoma DS, Naenni N, Figuero E, Hämmerle CHF, Schwarz F, Jung RE, et al. Effects of soft tissue augmentation procedures on peri-implant health or disease: A systematic review and meta-analysis. *Clinical Oral Implants Research*. 2018;29(S15):32-49.
- Urban IA, Klokkevold PR, Takei HH. Abutment-Supported Papilla: A Combined Surgical and Prosthetic Approach to Papilla Reformation. *Int J Periodontics Restorative Dent*. oct 2016;36(5):665-71.
- Waki T, Kan JYK. Implantation unitaire maxillaire immédiate - Pose d'une restauration provisoire, régénération osseuse guidée, greffe de tissu conjonctif et lambeau repositionné coronairement. *Titane*. 2016;13(3):202-9.
- Wang L, Liu L, Song W, Hu F, Zhou J, Ji Q. Refinement and Evaluation of Modified Minimally Invasive Harvest Technique for Subepithelial Connective Tissue. *Journal of Craniofacial Surgery*. juill 2018;29(5):1287-1290.
- Zucchelli. G. Techniques de prélèvement des greffons de tissu conjonctif. In: *Chirurgie esthétique muco-gingivale*. Quintessence International. Paris; 2014. p. 425-57.



Agence française de sécurité sanitaire
des produits de santé

Recommandations • juillet 2011

RECOMMANDATIONS

Prescription des antibiotiques en pratique bucco-dentaire

Messages clés

IL CONVIENT DE RÉSERVER LA PRESCRIPTION DES ANTI-BIOTIQUES AUX SITUATIONS POUR LESQUELLES ILS SONT NÉCESSAIRES.

- En médecine bucco-dentaire, les antibiotiques sont réservés à des situations peu fréquentes.
- L'utilisation d'antibiotique ne peut ni pallier l'insuffisance d'hygiène orale, ni se substituer aux règles universelles d'hygiène et d'asepsie inhérentes à toutes pratiques de soins.
- L'hygiène orale revêt un caractère fondamental dans la prévention des infections en médecine bucco-dentaire. Les patients doivent recevoir une information adaptée en ce sens.
- Il convient de distinguer les patients :
 - de la population générale, de loin les plus nombreux (absence d'immunodépression ou de cardiopathie à haut risque d'endocardite infectieuse).
 - immunodéprimés (après évaluation soigneuse avec les médecins concernés).
 - à haut risque d'endocardite infectieuse (prothèse valvulaire, antécédent d'endocardite infectieuse, cardiopathie congénitale cyanogène). Dorénavant, chez les patients présentant une cardiopathie à risque modérée (autres valvulopathies, autres cardiopathies congénitales, prolapsus de la valve mitrale...) et les patients porteurs d'une prothèse articulaire, l'antibiothérapie prophylactique n'est plus indiquée lorsqu'un geste bucco-dentaire est réalisé.

Sommaire

INTRODUCTION	2
• Notion de patient à risque d'infection	4
• Information et éducation du patient	6
ANTIBIOTHÉRAPIE PAR VOIE LOCALE	7
ANTIBIOTHÉRAPIE PROPHYLACTIQUE	7
• A. Actes non invasifs	7
• B. Actes invasifs	8
ANTIBIOTHÉRAPIE CURATIVE	13
• Modalités de prescription en ambulatoire	16
• Prise en charge hospitalière	18
CAS PARTICULIERS	19

- Antibiothérapie prophylactique
 - est recommandée selon le risque infectieux du patient et l'acte invasif pratiqué;
 - est instaurée pour limiter un risque d'endocardite infectieuse ou pour limiter un risque d'infection locale et son extension éventuelle;
 - son champ d'indication et sa durée de prescription ont été fortement réduits depuis les précédentes recommandations;
 - est **recommandée**, chez le patient à haut risque d'endocardite infectieuse, pour tout acte dentaire impliquant une manipulation de la gencive (par ex. le détartrage) ou de la région périapicale de la dent et en cas d'effraction de la muqueuse orale (exceptée l'anesthésie locale ou locorégionale);
 - consiste en **une prise unique** dans l'heure qui précède l'acte :
 - > amoxicilline: 2 g chez l'adulte, 50 mg/kg chez l'enfant (sans dépasser la dose adulte);
 - > en cas d'allergie ou d'intolérance aux β-lactamines, clindamycine: 600 mg chez l'adulte, 20 mg.kg⁻¹ chez l'enfant à partir de 6 ans (sans dépasser la dose adulte).
- Antibiothérapie curative
 - est subordonnée à la mise en évidence d'un foyer infectieux;
 - ne doit ni différer, ni se substituer au traitement étiologique non médicamenteux, en particulier chirurgical, du foyer infectieux;
 - en présence d'une infection accompagnée de fièvre, trismus, adénopathie ou œdème persistant ou progressif, l'antibiothérapie curative sera toujours indiquée en complément du traitement local adéquat.

1
QUITTER
IMPRIMER
➤

Tableau 2 : Recommandations de prescription d'une antibiothérapie prophylactique en parodontologie

Actes bucco-dentaires Invasifs	Patient		
	population générale	Immunodéprimé	à haut risque d'endocardite infectieuse
Actes et soins parodontaux :			
Détartrage avec et sans surfaçage radiculaire	-	R	R _B
Sondage parodontal	-	R	R _B
Chirurgie parodontale :			
Allongement de couronne clinique	-	R*	acte contre-indiqué
<i>Chirurgie de la poche :</i>			
Lambeau d'accès	- _C	R*	acte contre-indiqué
Comblement et greffes osseuses	-	R*	acte contre-indiqué
Membrane de régénération parodontale	- _B	R*	acte contre-indiqué
Protéines dérivées de la matrice amélaire	- _B	R*	acte contre-indiqué
<i>Chirurgie plastique parodontale :</i>			
Lambeau déplacé	-	R*	acte contre-indiqué
Greffe gingivale	-	R*	acte contre-indiqué

- : prescription non recommandée.

R : prescription recommandée.

En indice : grade de la recommandation. Si celui-ci n'est pas indiqué, comprendre « Accord professionnel ».

* Chez le patient immunodéprimé, le rapport entre bénéfice de l'intervention et risque infectieux devra être pris en compte.

Tableau 5 : Recommandations de prescription d'une antibiothérapie prophylactique pour les actes chirurgicaux en implantologie

Actes bucco-dentaires Invasifs	Patient		
	population générale	Immunodéprimé	à haut risque d'endocardite infectieuse
Chirurgie préimplantaire :			
Élévation du plancher sinusien avec ou sans matériau de comblement	R	R*	acte contre-indiqué
Greffe osseuse en onlay	R _C	R*	acte contre-indiqué
Membrane de régénération osseuse ou matériau de comblement	R	R*	acte contre-indiqué
Chirurgie implantaire :			
Pose de l'implant	-	R*	acte contre-indiqué
Dégagement de l'implant	-	R*	acte contre-indiqué
Chirurgie des péri-implantites :			
Lambeau d'accès, comblement, greffe osseuse, membrane	-	R*	acte contre-indiqué

- : prescription non recommandée.

R : prescription recommandée.

En indice : grade de la recommandation. Si celui-ci n'est pas indiqué, comprendre « Accord professionnel ».

* Chez le patient immunodéprimé, le rapport entre bénéfice de l'intervention et risque infectieux devra être pris en compte.

Tableau 7 : Schémas d'administration préconisés pour l'antibiothérapie prophylactique

Situation	Antibiotique	Prise unique dans l'heure qui précède l'intervention	
		Adulte Posologies quotidiennes établies pour un adulte à la fonction rénale normale	Enfant Posologies quotidiennes établies pour un enfant à la fonction rénale normale, sans dépasser la dose adulte
Sans allergie aux pénicillines	Amoxicilline	2 g – v.o. ou i.v.	50 mg/kg – v.o. ou i.v.
En cas d'allergie aux pénicillines	Clindamycine	600 mg – v.o. ou i.v.	20 mg/kg – v.o. ¹ ou i.v.

v.o. : voie orale.

i.v. : voie intraveineuse, lorsque la voie orale n'est pas possible.

¹ : du fait de sa présentation pharmaceutique disponible pour la voie orale, la clindamycine est recommandée chez l'enfant à partir de 6 ans (prise de gélule ou comprimé contre-indiquée chez l'enfant de moins de 6 ans par risque de fausse route). La clindamycine peut être utilisée par voie intraveineuse chez l'enfant à partir de 3 ans.

Cas particuliers

Certaines situations, traitements ou pathologies offrent un terrain propice à des infections potentielles qui peuvent altérer le pronostic dentaire (traumatismes alvéolo-dentaires, réimplantation d'une dent luxée) ou qui sont, selon le niveau de risque du patient, difficiles à traiter (traitement chirurgical d'une sinusite, alvéolite sèche, ostéoradionécrose ou ostéonécrose d'origine médicamenteuse sans symptomatologie infectieuse). Ces situations peuvent nécessiter un traitement antibiotique probabiliste par voie systémique.

Tableau 14 : Antibiothérapie pour les cas particuliers

Cas particuliers	Patient		
	population générale	Immunodéprimé	à haut risque d'endocardite infectieuse
Traumatisme alvéolo-dentaire avec ou sans effraction muqueuse ou osseuse	-	R	R
Réimplantation d'une dent luxée lors d'un traumatisme	-*	R	acte contre-indiqué
Communication bucco-sinusienne postopératoire récente	R	R	R
Alvéolite sèche	-	-	R
Prévention de l'ostéoradionécrose (en cas d'acte chirurgical sur secteur irradié)	SO	R	SO
Prévention de l'ostéonécrose d'origine médicamenteuse (en cas d'acte chirurgical):			
Bisphosphonates par voie orale	-	-	R†
Bisphosphonates par voie intra-veineuse (BPIV)	R†	R†	R†
Ostéoradionécrose sans symptomatologie infectieuse	SO	-	SO
Ostéonécrose d'origine médicamenteuse sans symptomatologie infectieuse	SO	-	SO

-: prescription non recommandée (Accord professionnel).

R: prescription recommandée (Accord professionnel).

*: en l'absence d'argument scientifique, l'utilité de l'antibiothérapie curative n'est pas établie.

†: première prise dans l'heure qui précède l'acte chirurgical.

SO: sans objet (car le patient doit être traité comme un patient immunodéprimé).

Tableau 15 : Schémas d'administration préconisés pour l'antibiothérapie des cas particuliers

Antibiotique	Adulte	Enfant
	Posologies quotidiennes établies pour un adulte à la fonction rénale normale	Posologies quotidiennes établies pour un enfant à la fonction rénale normale, sans dépasser la dose adulte
Amoxicilline	2 g/jour en deux prises – v.o. ou i.v.†	50 à 100 mg/kg/jour en deux prises – v.o. ou i.v.†
Clindamycine	1 200 mg/jour en deux prises – v.o. ou i.v.†	25 mg/kg/jour en trois ou quatre prises – v.o.† ou i.v.†

Durée des traitements: jusqu'à cicatrisation muqueuse pour la prévention de l'ostéoradionécrose et la prévention de l'ostéonécrose d'origine médicamenteuse [BPIV]. Sept jours pour les autres situations.

v.o.: voie orale.

i.v.: voie intraveineuse.

†: du fait de sa présentation pharmaceutique disponible pour la voie orale, la clindamycine est recommandée chez l'enfant à partir de 6 ans (prise de gélule ou comprimé contre-indiquée chez l'enfant de moins de 6 ans, par risque de fausse route). La clindamycine peut être utilisée par voie intraveineuse chez l'enfant à partir de 3 ans.

‡: relais oral le plus précoce possible avec amoxicilline ou clindamycine.

L'AFSSAPS a élaboré ces Recommandations de Bonne Pratique à partir des évaluations d'un groupe multidisciplinaire d'experts présidé par Monsieur Philippe LESCLOUS, Chirurgien Dentiste (Montrouge) et composé de : Frédéric DUFFAU, Chirurgien Dentiste, Chargé de projet (Paris), Jean-Jacques BENSANEL, Chirurgien Dentiste (Nice), Patrick BLANCHARD, Stomatologue, Chirurgien Maxillo-Facial (Villeneuve-Saint-Georges), Vianney DESCROIX, Chirurgien Dentiste (Paris), Luc DUBREUIL, Microbiologiste (Lille), Nathalie DUMARCET, Afssaps, Xavier DUVAL, Infectiologue (Paris), Nadine FOREST, Chirurgien Dentiste (Neuvy-le-Roi), Pierre GANGLOFF, Chirurgien Dentiste (Nancy), Michel GARRÉ, Infectiologue (Brest), Alice GERMA, Chirurgien Dentiste (Paris), Françoise GOEBEL, Afssaps, Laurent NAWROCKI, Chirurgien Dentiste (Lille), Anna PELIBOSSIAN, Afssaps, Isabelle PELLANNE, Afssaps, Wilhelm PERTOT, Chirurgien Dentiste (Paris), Eric SENNEVILLE, Infectiologue (Tourcoing), Michel SIXOU, Chirurgien Dentiste (Toulouse), Henri TENENBAUM, Chirurgien Dentiste (Strasbourg).

Pink Esthetic Score

Parameter	Absent	Incomplete	Complete
Mesial papilla	0	1	2
Distal papilla	0	1	2
	Major discrepancy	Minor discrepancy	No discrepancy
Curvature of facial mucosa	0	1	2
Level of facial mucosa	0	1	2
Root convexity/soft tissue color and texture	0	1	2
Maximum total PES score			10

10. TABLE DES ILLUSTRATIONS

<i>Figure 1</i>	<i>Classification des alvéoles préextractionnelles.....</i>	<i>12</i>
<i>Figure 2</i>	<i>Cas 1 : Situation initiale et ligne du sourire.....</i>	<i>19</i>
<i>Figure 3</i>	<i>Cas 1 : Situation initiale : Dépression des tissus mous en regard de 12 absente.....</i>	<i>19</i>
<i>Figure 4</i>	<i>Cas 1 : Situation initiale.....</i>	<i>20</i>
<i>Figure 5</i>	<i>Cas 1 : Situation osseuse initiale.....</i>	<i>20</i>
<i>Figure 6</i>	<i>Cas 1 : Mise en place de l'implant et de la ROG.....</i>	<i>21</i>
<i>Figure 7</i>	<i>Cas 1 : Greffe de conjonctif enfoui et fermeture du site.....</i>	<i>22</i>
<i>Figure 8</i>	<i>Cas 1 : Résultat final.....</i>	<i>22</i>
<i>Figure 9</i>	<i>Cas acide hyaluronique : Etat initial.....</i>	<i>26</i>
<i>Figure 10</i>	<i>Cas acide hyaluronique : 1 mois après la première injection.....</i>	<i>26</i>
<i>Figure 11</i>	<i>Cas acide hyaluronique : 2 mois après la première injection.....</i>	<i>26</i>
<i>Figure 12</i>	<i>Cas 2 : Situation initiale.....</i>	<i>27</i>
<i>Figure 13</i>	<i>Cas 2 : Situation initiale.....</i>	<i>27</i>
<i>Figure 14</i>	<i>Cas 2 : Prélèvement du greffon.....</i>	<i>28</i>
<i>Figure 15</i>	<i>Cas 2 : Sutures du site.....</i>	<i>28</i>
<i>Figure 16</i>	<i>Cas 2 : Résultat final.....</i>	<i>29</i>
<i>Figure 17</i>	<i>1.Technique de la trappe.....</i>	<i>33</i>
<i>Figure 18</i>	<i>Greffe de tissu conjonctif pédiculé avec un lambeau de pleine épaisseur Schéma tiré du livre « Implantologie de la zone esthétique » de U.Grunder 2017.....</i>	<i>36</i>
<i>Figure 19</i>	<i>Greffe de tissu conjonctif avec un lambeau de pleine épaisseur.....</i>	<i>39</i>
<i>Figure 20</i>	<i>Lambeau positionné coronairement associé à une greffe conjonctive.....</i>	<i>40</i>
<i>Figure 21</i>	<i>Greffe de tissu conjonctif avec une technique en enveloppe.....</i>	<i>42</i>
<i>Figure 22</i>	<i>Technique de greffe en Inlay.....</i>	<i>43</i>
<i>Figure 23</i>	<i>Technique du lambeau roulé.....</i>	<i>44</i>

Les opinions émises dans les dissertations présentées doivent être considérées comme propres à leurs auteurs, sans aucune approbation ni improbation de la Faculté de Chirurgie Dentaire.

SABOURIN Solène. Les greffes de tissu conjonctif en implantologie : Intérêts et techniques chirurgicales. 2020. X p.59 : ill., tabl. p 58. Réf. Biblio. : p 49-52

Sous la direction du Pr MISSIKA Patrick

Th : Chir Dent. : Université de Paris : 2020

RESUME :

L'intégration muqueuse esthétique et fonctionnelle, tend à devenir l'enjeu majeur de la dentisterie implantaire. Bien que l'ostéo-intégration et l'absence de résorption osseuse à long terme restent des prérequis indispensables, l'exigence des patients au niveau esthétique doit amener le praticien à se former aux techniques de gestion des tissus mous péri-implantaires. Dans cette thèse nous avons fait le point sur les données actuelles de la littérature concernant l'intérêt des greffes de tissu conjonctif en implantologie. Cette technique, initialement décrite en parodontologie, trouve aujourd'hui son intérêt pour répondre aux problématiques de l'implantologie. Ont été évoqués l'emploi des greffes dans les différentes étapes du traitement implantaire notamment leurs indications ; les différentes techniques chirurgicales utilisées depuis le choix du site de prélèvement à la mise en place du greffon ainsi que les complications liées à ce type de greffes. Il ressort de cette analyse que les greffes de tissu conjonctif permettent de protéger le volume osseux en épaississant le biotype parodontal. Elles ont également montré des résultats particulièrement satisfaisants en secteur antérieur où elles améliorent le rendu esthétique de manière significative. Par ailleurs, devant un échec esthétique, l'utilisation de greffes de tissu conjonctif ainsi que la réalisation d'une nouvelle prothèse d'usage permet souvent d'obtenir un résultat convenable en évitant d'avoir recours à la dépose d'implant.

DISCIPLINE : Implantologie,

MOTS-CLES Français : Tissu conjonctif (FMeSH) Greffe (FMeSH) Implant dentaire (FMeSH)

TITRE en anglais : Connective tissue graft in implantology : Interest and Techniques

English keywords (MeSH) : Connective Tissue ; Gingiva ; Transplants ; Implantology

Université de Paris
UFR d'odontologie
5, rue Garancière
75006 Paris<