



HAL
open science

Étude de la stabilité du sens transversal après disjonction inter-maxillaire précoce

Marie Boujonnier

► **To cite this version:**

Marie Boujonnier. Étude de la stabilité du sens transversal après disjonction inter-maxillaire précoce. Sciences du Vivant [q-bio]. 2020. dumas-03428973

HAL Id: dumas-03428973

<https://dumas.ccsd.cnrs.fr/dumas-03428973v1>

Submitted on 15 Nov 2021

HAL is a multi-disciplinary open access archive for the deposit and dissemination of scientific research documents, whether they are published or not. The documents may come from teaching and research institutions in France or abroad, or from public or private research centers.

L'archive ouverte pluridisciplinaire **HAL**, est destinée au dépôt et à la diffusion de documents scientifiques de niveau recherche, publiés ou non, émanant des établissements d'enseignement et de recherche français ou étrangers, des laboratoires publics ou privés.



Distributed under a Creative Commons Attribution - NonCommercial - NoDerivatives 4.0
International License

FACULTÉ DE SANTÉ

UFR D'ODONTOLOGIE
5, Rue Garancière 75006 PARIS

Année 2019/2020

N° :

THÈSE pour le DIPLÔME D'ÉTAT DE DOCTEUR

en CHIRURGIE DENTAIRE

présentée et soutenue publiquement le

par Marie **BOUJONNIER**

**ETUDE DE LA STABILITE DU SENS TRANSVERSAL APRES DISJONCTION INTER-
MAXILLAIRE PRECOCE**

Directeur de thèse : Mme le Docteur Brigitte VI-FANE

JURY

Mme le Professeur Marie-Laure BOY-LEFEVRE	Président du jury
Mme le Docteur Judith BENHAMOU	Assesseur
M. le Docteur Pascal GARREC	Assesseur
Mme le Docteur Samatha HAZAN	Assesseur
Mme le Docteur Brigitte VI-FANE	Assesseur
M. le Docteur Yoann-Luc VU VAN TUAN	Assesseur

UNIVERSITE PARIS DIDEROT-PARIS 7

Présidente de l'Université : Mme la Professeure Christine CLERICI

Doyenne de l'U.F.R. d'Odontologie : Mme la Professeure Ariane BERDAL

Directrice Générale des Services : Madame Pascale SAINT-CYR

JURY

Mme la Professeure Marie-Laure BOY-LEFEVRE	Président du jury
Mme la Docteure Judith BENHAMOU	Assesseur
M. le Docteur Pascal GARREC	Assesseur
Mme la Docteure Samatha HAZAN	Assesseur
Mme la Docteure Brigitte VI-FANE	Assesseur
M. le Docteur Yoann-Luc VU VAN TUAN	Assesseur

Mme la Professeure Marie-Laure BOY-LEFEVRE

- Docteur en Chirurgie Dentaire
- Docteur en Sciences Odontologiques
- Docteur d'Etat en Odontologie
- Professeur des Universités Emérite

Pour l'honneur que vous me faites de présider et de siéger à ce jury. Veuillez trouver par ce travail l'expression de mon profond respect et ma très sincère reconnaissance.

Mme la Docteure Judith BENHAMOU

- Docteur en Chirurgie Dentaire
- Assistante Hospitalo-Universitaire

Pour l'honneur que tu me fais de siéger à ce jury. Ton soutien et tes conseils m'ont été très précieux durant mon cursus universitaire et hospitalier. Trouve ici le témoignage de mon profond respect et de mes remerciements les plus sincères.

M. le Docteur Pascal GARREC

- Docteur en Chirurgie Dentaire
- Diplôme de Doctorat
- Maître de Conférences des Universités - Praticien Hospitalier

Vous me faites l'honneur de présider ce jury et de juger mon travail. Merci pour le temps que vous passez à nos côtés pour nous apporter une formation de qualité. Je vous témoigne ma profonde et respectueuse reconnaissance.

Mme la Docteure Samantha HAZAN

- Docteur en Chirurgie Dentaire
- Assistante Hospitalo-Universitaire

Pour l'honneur que tu me fais de siéger à ce jury. Tu as su nous redonner la motivation dans les moments difficiles et tu as toujours eu une confiance absolue en nous. Merci de m'avoir soutenue et guidée durant ces 3 ans de spécialité.

Mme la Docteure Brigitte VI-FANE

- Docteur en Chirurgie Dentaire
- Maître de Conférences des Universités
- Praticien Hospitalier

Je tiens à vous remercier pour la confiance que vous m'avez accordée en acceptant d'encadrer ce travail et pour toutes les heures que vous y avez consacrées. J'aimerais également vous dire à quel point j'ai apprécié votre grande disponibilité, votre dynamisme et vos qualités humaines d'écoute et de compréhension tout au long de ce travail. Votre expérience clinique, vos multiples conseils et votre rigueur intellectuelle permettent de construire aujourd'hui l'orthodontiste que je serais demain. Soyez assurée de mon attachement et de ma profonde gratitude.

M. le Docteur Yoann-Luc VU VAN TUAN

- Docteur en Chirurgie Dentaire
- Assistant Hospitalo-Universitaire

Pour l'honneur que tu me fais de siéger à ce jury. Merci pour tes conseils, ta disponibilité, ta patience et ta bonne humeur. Trouve ici le témoignage de mon profond respect et de mes remerciements les plus sincères.

Mme. la Docteure Mylène GOHEL

- Docteur en Chirurgie Dentaire

Merci de m'avoir encouragée et soutenue durant toutes ces années d'études ; merci pour ton investissement sans faille dans ce travail ; enfin et surtout, merci pour ta bienveillance, tes conseils et ton implication dans ma vie professionnelle, ils sont les piliers fondateurs de ce que je suis devenue. Sans toi rien n'aurait été possible.

Table des matières

I - Introduction.....	3
II - Rappels sur le maxillaire	4
1 - Anatomie.....	4
A - Situation du maxillaire dans la face	4
B - Particularités	5
2 - Croissance post-natale du maxillaire.....	7
III - Diagnostic des anomalies du sens transversal maxillaire	14
1 - Anamnèse.....	14
A - Incidence des pathologies générales sur le sens transversal maxillaire	14
B - Incidence des antécédents médicaux sur le sens transversal maxillaire	17
2 - Examen clinique.....	19
A - Examen exobuccal.....	19
B - Examen endobuccal.....	19
3 - Examen fonctionnel.....	23
A - La ventilation.....	23
B - La déglutition.....	24
C - La phonation	25
D - Les parafonctions.....	26
4 - Examens complémentaires.....	26
IV - Prise en charge	27
1 - Prévention (0 à 5 ans).....	27
2 - Interception et orthopédie (5 à 13 ans).....	29
A - Expansion lente de type « physiologique » non mécanique	29
B - Plaque à vérin maxillaire	30
C - Disjoncteur : description, rythme d'activation, effets parasites	32
D - Quad Helix : description, rythme d'activation, effets parasites.....	40
3 - Thérapeutique orthodontique.....	42
4 - Thérapeutique chirurgicale.....	42

V - Étude réalisée.....	46
1 - <i>Matériel et méthode.....</i>	46
A - Type d'étude	46
B - Population de l'étude et recrutement.....	46
C - Critères d'inclusion.....	46
D - Critères de non inclusion.....	47
E - Critères de mesures.....	47
F - Déroulement pratique.....	50
G - Statistiques.....	50
2 - <i>Résultats.....</i>	51
A - Description de l'échantillon.....	51
B - Mesures intra-arcades	53
C - Mesures inter-arcades : Évolution de la dysharmonie du sens transversal (DST)	62
D - Evolution des dysfonctions oro-faciales.....	64
3 - <i>Discussion.....</i>	65
VI - Conclusion	75
VII - Annexes.....	78
VIII - Table des abréviations.....	82
IX - Table des figures.....	83
X - Bibliographie.....	85

I - Introduction

Le sens transversal est un élément primordial dans la réussite des traitements orthodontiques. Les anomalies du sens transversal peuvent être des anomalies par excès ou par défaut, concerner le maxillaire comme la mandibule.

Ce travail s'intéresse uniquement au déficit du sens transversal maxillaire, anomalie la plus fréquente. Pour RABERIN (1) elle représente 8 à 18 % des malocclusions rencontrées en denture mixte. Elle peut être la conséquence d'une endoalvéolie, d'une endognathie ou l'association des deux. L'établissement d'un diagnostic étiologique correct est indispensable pour une réussite thérapeutique et la prévention de la récurrence.

La stabilité de l'expansion maxillaire au niveau molaire est très variable. La littérature rapporte un taux de récurrence variant, au niveau molaire, de 24 à 29 % pour STOCFISH (2) à 56 % pour TIMMS (3). Cette récurrence peut survenir au niveau basal et/ou alvéolaire (4).

- Au niveau basal, une récurrence se produit si la durée de contention du sens transversal est inférieure au temps de reminéralisation complète de la suture médio-palatine étirée. Cette durée est variable selon les auteurs. Pour EKSTROM (2) (cité par COBO et coll.) elle est de 5 mois, pour DA SILVA (5) de 90 jours et pour CHATEAU (6) de 2 mois. Certains auteurs comme COBO et coll. (2) l'estiment même à seulement 2 semaines.
- Au niveau alvéolaire, la récurrence trouverait ses origines dans l'absence de rétablissement d'un équilibre morpho-fonctionnel, à savoir la normalisation des fonctions linguales et ventilatoires, de l'équilibre musculaire (7) et de la stabilité occlusale (8). L'âge du patient lors de la disjonction est aussi un facteur déterminant dans l'étiologie des récurrences : la rigidité squelettique augmentant avec l'âge, elle est responsable d'une plus grande vestibulo-version molaire (9).

Après quelques rappels sur le maxillaire, ce travail décrira le parcours d'un patient présentant un déficit du sens transversal de la première consultation d'orthodontie à la mise en place de la thérapeutique. Puis nous décrirons l'étude réalisée sur « la stabilité du sens transversal après disjonction inter-maxillaire précoce ».

II - Rappels sur le maxillaire

1 - Anatomie

A - Situation du maxillaire dans la face

Le terme « maxillaire » provient du latin *maxilla*, la mâchoire. Il forme la mâchoire supérieure avec son homologue et constitue le massif facial supérieur ou complexe naso-maxillaire avec 12 autres os de la face. 12 os sont pairs et symétriques : le maxillaire, l'os lacrymal, l'os nasal, le palatin, l'os zygomatique et le cornet inférieur. Un est impair et médian : le vomer (10), (11), (12). Pièce maîtresse de la face autour de laquelle se groupent les autres os, le maxillaire participe à toutes les régions et cavités de la face.

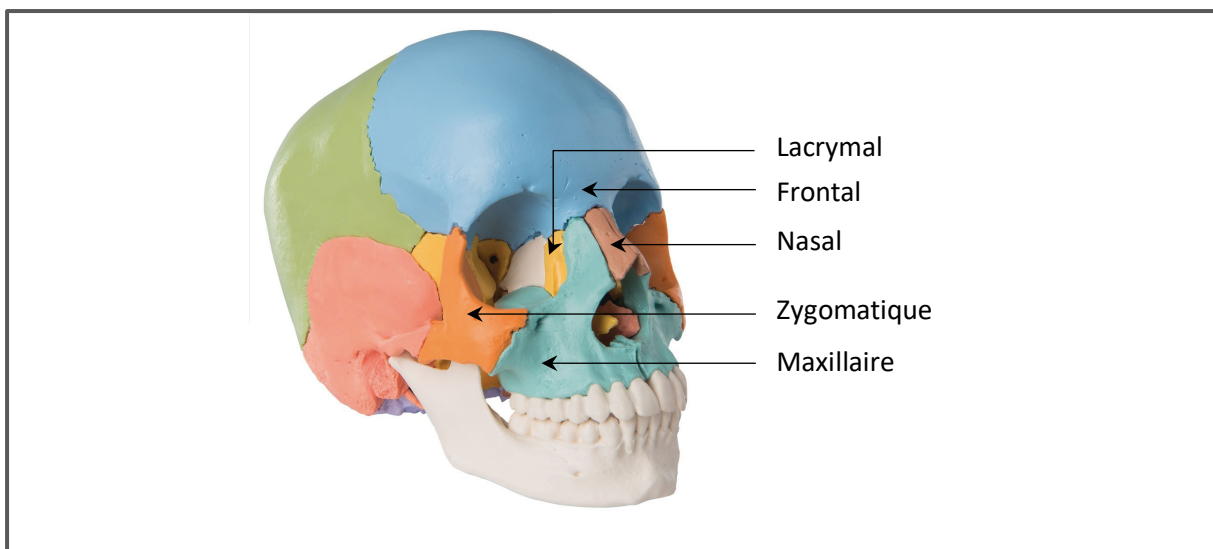


Figure 1 : Les os de la face

Delaire (11) schématise l'os maxillaire comme une pyramide à sommet supérieur et à base inférieure. Les deux maxillaires s'unissent sur la ligne médiane.

Le sommet représenté par l'apophyse frontale s'unit à l'os frontal, en arrière de l'échancrure nasale, par la suture maxillo-frontale. Le maxillaire est ainsi appendu à la partie antérieure de la base du crâne. Des mouvements de bascule antérieure et postérieure du maxillaire sont possibles.

La partie postéro-inférieure de cette pyramide est plaquée contre le processus ptérygoïde du sphénoïde par l'intermédiaire de l'apophyse pyramidale du palatin. Il en résulte une multitude de sutures qui témoignent de l'importante activité de croissance suturale de la région.

Latéralement, le maxillaire est immobilisé par le zygomatique via la suture maxillo-zygomatique qui assure la stabilité de la mâchoire supérieure.

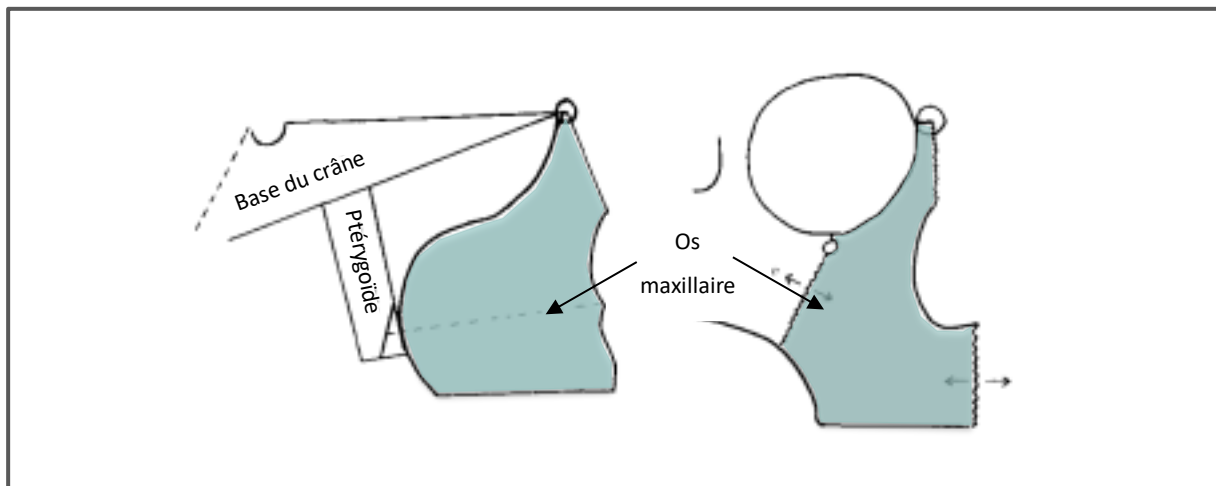


Figure 2 : Rapports schématiques des os maxillaires supérieurs avec les os voisins, Delaire (11)

B - Particularités

a. Le palais

Le palais est composé de deux parties :

- une partie antérieure, horizontale, osseuse et fixe : le palais osseux ou palais dur. Il est formé par l'union des processus palatins des maxillaires et des lames horizontales des os palatins ;
- une partie postérieure, verticale, musculaire et mobile : le voile du palais ou palais mou. Il assure la séparation entre les fosses nasales et la cavité buccale.

b. Le système sutural maxillo-palatin (d'après Delaire)

Il est composé des sutures transversales et médianes (13).

Les sutures transversales regroupent la suture palatine transverse et la suture incisivo-canine.

Les sutures médianes sont au nombre de trois et forment la suture médio-palatine. Cette dernière se compose d'avant en arrière par :

- la suture inter-incisive médiane qui s'étend de l'épine nasale antérieure et du versant antérieure du procès alvéolaire inter-incisif au canal naso-palatin ;

- la suture médio-palatine « maxillaire » qui s'étend du canal naso-palatin à la suture palatine transverse. Elle résulte de l'union des bords internes et rugueux des processus palatins des maxillaires sur la ligne médiane ;
- la suture médio-palatine « palatine » qui s'étend de la suture palatine transverse au sommet de l'épine nasale postérieure. Elle résulte de l'union des bords internes, épais, rugueux et finement dentelés des lames horizontales des palatins.

La suture médio-palatine est une suture harmonique : les surfaces articulaires s'affrontent bord à bord par de simples aspérités.

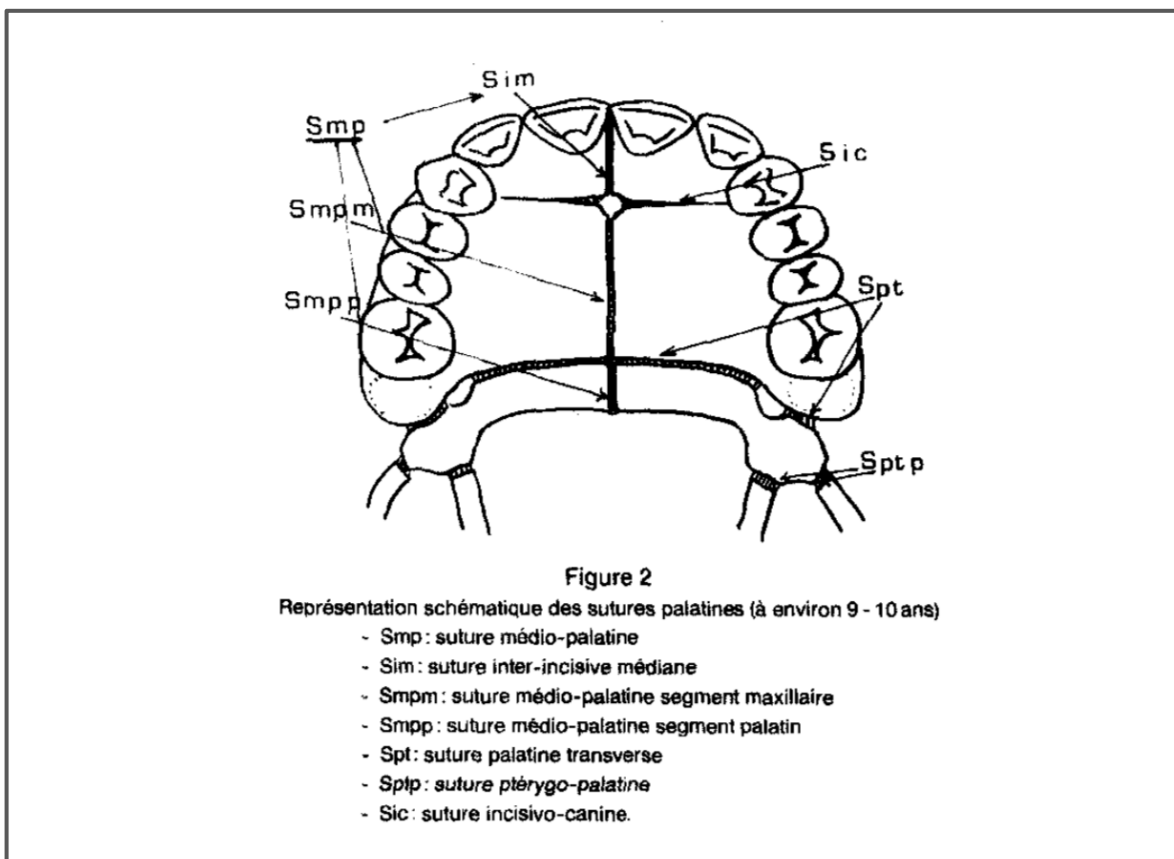


Figure 3 : Système sutural maxillo-palatin, Delaire (13)

Pour Delaire (13), le complexe sutural maxillo-palatin joue un rôle majeur dans la croissance sagittale et verticale des maxillaires, son rôle dans la croissance transversale serait moindre.

c. Les fibro-muqueuses palatines

Delaire (14) décrit trois types de fibro-muqueuses :

- la fibro-muqueuse des lames palatines : lisse et mince, elle occupe uniquement la partie médiane et postérieure de la voûte palatine et recouvre la suture médio-palatine ;
- la fibro-muqueuse palatine maxillaire : épaisse et striée, elle circonscrit la précédente jusqu'à la gencive ;
- la fibro-muqueuse gingivale : lisse, elle correspond à l'étage alvéolaire.

Il attribue à la fibro-muqueuse palatine maxillaire un rôle majeur dans la croissance verticale et transversale des maxillaires.

2 - Croissance post-natale du maxillaire

Le maxillaire est un os d'origine membraneuse développé à partir de deux points d'ossification apparaissant entre les 6 et 12^{ème} semaines de développement embryonnaire (10).

Tous les mécanismes de la croissance cranio-faciale ne sont pas encore connus mais trois théories de croissance faciale existent (15):

- l'approche génétique : défendue par Brodie, Weinmann et Sicher, Scott et Kosky. La génétique a un rôle majeur dans la forme et l'expression des structures ;
- l'approche fonctionnelle : défendue par Moss. L'environnement non squelettique a un rôle prédominant dans les facteurs responsable de la croissance ;
- l'approche synthétique : défendue par Van limborgh. Il reconnaît une part de vérité dans le courant génétique et fonctionnel.

Il faut retenir que la croissance maxillaire est l'expression complexe de phénomènes génétiquement déterminés et de phénomènes fonctionnels. Ces derniers jouent un rôle majeur dans la croissance du maxillaire, comme le montrent les travaux de Moss (16).

a - Matrices fonctionnelles

Moss (17) introduit en 1968 la notion de « « composante crânienne fonctionnelle ». C'est une entité anatomo-fonctionnelle composée d'une unité squelettique et d'une matrice fonctionnelle permettant la réalisation d'une fonction.

L'unité squelettique regroupe un ensemble d'os, de cartilages et de tendons. Elle est formée par la juxta-position anatomique de micro-unités squelettiques présentant chacune une croissance indépendante. Cette unité squelettique est le tuteur de la matrice fonctionnelle.

La matrice fonctionnelle est « constituée de tous les tissus, organes, cellules non squelettiques et espaces fonctionnels (nasal, buccal et pharyngé) nécessaires à l'accomplissement d'une fonction ». Il nomme « matrice fonctionnelle » tout facteur capable de façonner un élément osseux (16).

Selon cette théorie, ce sont les fonctions (vision, phonation, respiration, déglutition) qui influent la conformation et l'orientation des tissus osseux environnants. « La matrice grandit et le squelette répond » (16) (18).

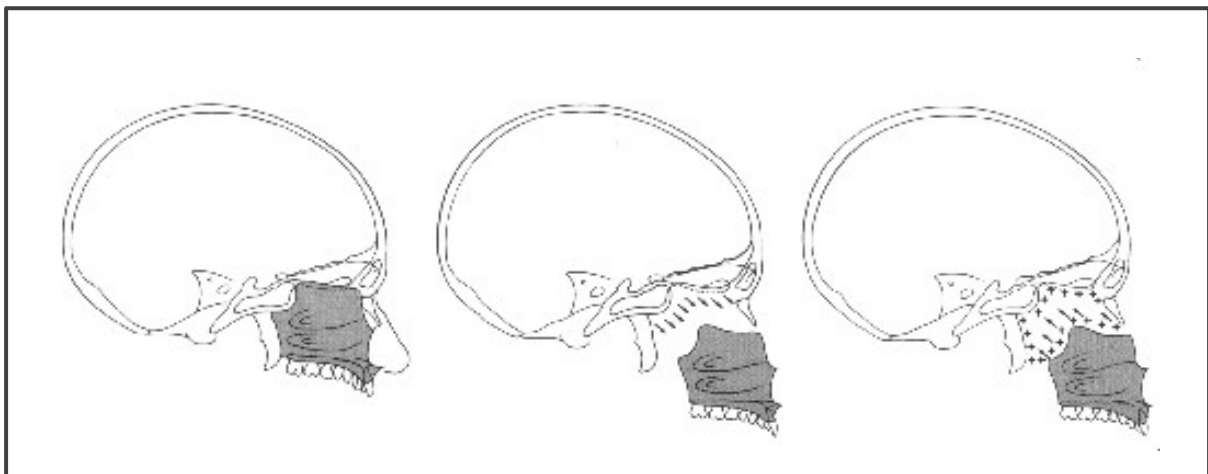


Figure 4 : Croissance des parties molles, Moss (19)

L'augmentation des fonctions ventilatoire et manducatrice permet la croissance des parties molles et entraîne un déplacement en avant et en bas du complexe naso-maxillaire. Une apposition osseuse au niveau des différentes sutures entre la face moyenne et la base du crâne, éloigne ces deux structures. Ainsi, la ventilation stimule la croissance de la partie

moyenne de la face et la déglutition fonctionnelle stimule l'élargissement de la voûte palatine (19).

b - Rôle des croissances suturale et appositionnelle

Les maxillaires se développent grâce à deux types de croissance : la croissance suturale et la croissance appositionnelle (par remodelage périosté).

La croissance suturale membraneuse est dite adaptative car sans réel potentiel de croissance propre. Elle nécessite la présence de stimulateurs tels que le système musculaire et les fonctions oro-faciales pour permettre la croissance transversale des maxillaires. Pour Delaire (20), les sutures (membraneuses) sont de « merveilleux joints de dilatation à rattrapage automatique ».

En parallèle, la croissance appositionnelle, par des phénomènes d'apposition et de résorption (21), permet l'adaptation des pièces osseuses à leur nouveau positionnement.

L'influence respective de ces deux types de croissance dans le développement transversal des maxillaires est très discutée selon les auteurs.

- Scott, Enlow, Latham et Delaire (11) (22) estiment que cette croissance trouve essentiellement son origine dans la croissance appositionnelle.
 - En 1956, Scott décrit la suture médio-palatine comme un site de croissance actif pendant la vie fœtale mais doute de son l'activité après la naissance.
 - En 1968, Enlow considère que l'élargissement du palais osseux et de l'arcade dentaire supérieure provient essentiellement d'un processus de remodelage.
 - En 1971, Latham n'est pas en mesure de donner de preuve histologique témoignant de l'activité de la suture médio-palatine après l'âge de 2 ou 3 ans.
 - En 1971, Delaire doute de la responsabilité de la suture médio-palatine dans la croissance des maxillaires car la distance inter-prémolaire chez l'adulte diffère peu de la distance inter-molaire temporaire chez l'enfant. Il considère la suture médio-palatine comme une simple cloison bucco-nasale.

- D'autres auteurs comme Keith et Campion (23) , Björk et Skieller (22) et Melsen (22) mettent en avant le rôle essentiel de la suture médio-palatine dans l'élargissement des maxillaires.
 - Dès 1922, Keith et Campion(23) comparent des crânes d'enfant et d'adulte, avec pour référence le méat auditif externe et mettent en évidence le rôle majeur de la suture médio-palatine dans la croissance transversale des maxillaires.
 - En 1977, Björk et Skieller (22) analysent la croissance en largeur des maxillaires, par la méthode des implants. Ils évaluent une croissance transversale de la suture médio-palatine de 6,5 mm entre 4 ans et l'âge adulte. Ils mettent aussi en avant un degré d'activité inégal entre la partie antérieure et la partie postérieure de la suture médio-palatine. La croissance de la partie postérieure est en moyenne trois fois plus importante que celle de la partie antérieure. Ce différentiel de croissance est responsable d'une rotation mutuelle des hémi-maxillaires selon un plan horizontal et donc d'une diminution de la longueur maxillaire dans le plan sagittal médian.

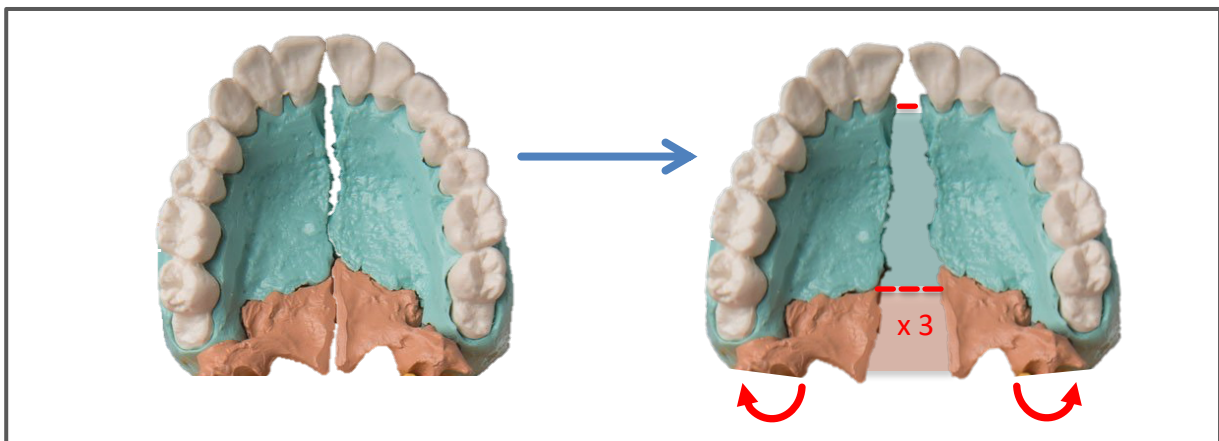


Figure 5 : Rotation mutuelle horizontale des hémi-maxillaires, Björk et Skieller (22)

- Moorrees (24) cité par Bassigny (25) quantifie cette croissance transversale :
 - au maxillaire :
 - la distance inter-molaire augmente de 4 mm de 6 à 18 ans,
 - la distance inter-canine augmente de 4 à 5 mm entre 5 et 15 ans.
 L'éruption des incisives centrales et latérales maxillaires vers 7 ans permet une croissance de 3 mm et l'éruption des canines définitives à 12 ans une croissance de 2 mm.

- à la mandibule. - la distance inter-molaire augmente de 1,9 mm de 6 à 13 ans puis diminue légèrement,
- la distance inter-canine augmente de 2 mm de 6 à 8 ans puis est stable.

c - Maturation de la suture médio-palatine

Dans le cadre d'une disjonction inter-maxillaire, le facteur limitant est l'apparition de la synostose de la suture médio-palatine. Différentes études ont tenté de déterminer s'il existait une corrélation positive entre la fermeture de la suture et l'âge statural.

- Études implantaires

Lors de leurs travaux en 1977 sur la « croissance en largeur du maxillaire, étudiée par la méthode des implants », Björk et Skieller (22) mettent en évidence une similarité entre les courbes de croissance staturale et les courbes de « croissance de la suture médio-palatine ». Cependant, la croissance suturale s'achève deux ans plus tôt que la croissance staturale, c'est à dire un peu vers 17,5 ans pour les hommes et vers 13 ans pour les femmes.

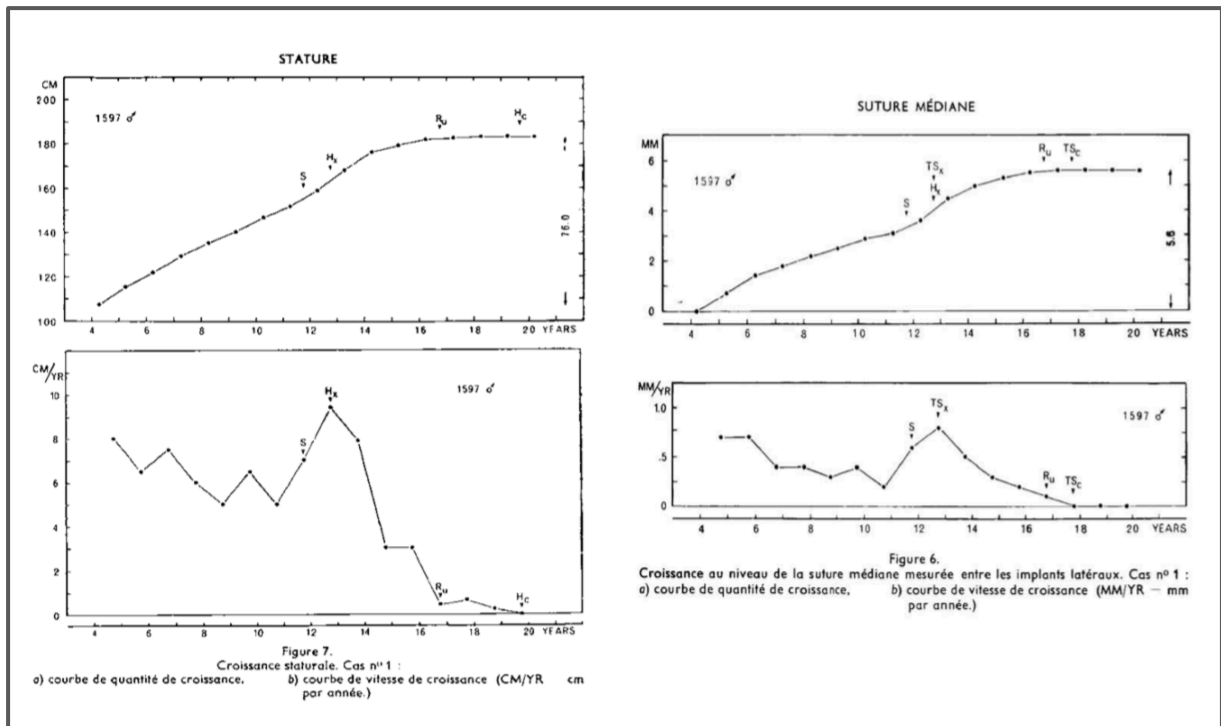


Figure 6 : Comparaison des courbes de croissance staturale et suturale chez le garçon, Björk et Skieller (22)

- Études histologiques

L'âge de fermeture de la suture médio-palatine est très discuté selon les auteurs.

- En 1975, Melsen (26) réalise une étude histologique et micro-radiographique sur 33 garçons et 27 filles âgés de 0 à 18 ans. Il en ressort que la croissance post-natale du palais par l'intermédiaire de la suture est divisée en trois stades :
 - Stade infantile - chez le très jeune enfant (1 an) : la suture est large et en forme de Y ; le vomer vient s'imbriquer dans la rainure en V formée par la partie nasale des deux maxillaires ;
 - Stade juvénile - chez le jeune enfant (10 ans) : la suture inter maxillaire est ondulée ;
 - Stade adolescent - chez l'adolescent (12 ans) : les berges de la suture sont en lacet très serré avec de nombreuses interdigitations.

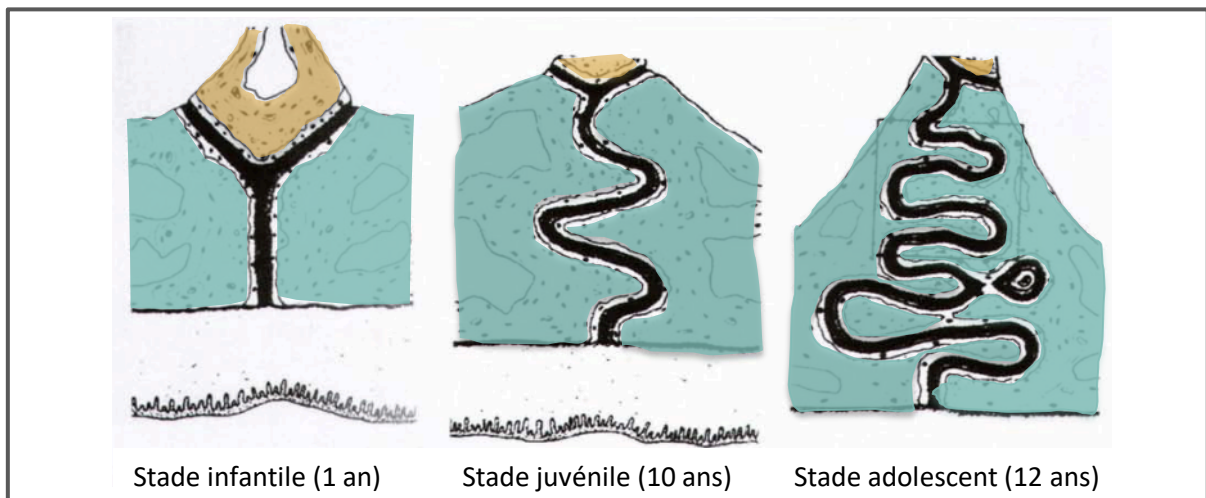


Figure 7 : Coupe frontale de la suture inter-maxillaire, Melsen (26)

Selon Melsen, l'activité de la suture médio-palatine se poursuit jusqu'à 16 ans chez la fille et 18 ans chez le garçon.

- En 1977, Persson et Thilander (27) étudient la suture médio-palatine à l'aide de coupes histologiques réalisées sur 24 cadavres (hommes et femmes âgés de 15 à 30 ans). L'index d'oblitération de la suture, calculé pour chaque sujet, est donné par la formule :

$$IO = \frac{\text{longueur de suture oblitérée}}{\text{longueur totale de la suture}} \times 100$$

Il en ressort que :

- l'index d'oblitération augmente de façon significative à partir de 25 ans ;
 - l'âge de synostose de la suture est très variable selon les individus : elle est observée chez une adolescente de 15 ans alors qu'une femme de 27 ans ne présente pas de fermeture suturale.
- En 2004, Knaup (28) réalise une étude *post-mortem* visant à objectiver les différences morphologiques de la suture médio-palatine en fonction de l'âge. Pour ce faire, il analyse la longueur suturale moyenne et son degré d'oblitération chez 22 sujets âgés de 18 à 63 ans. L'échantillon est divisé en deux groupes : <25 ans et >26 ans. Les résultats observés montrent que :
- la longueur suturale moyenne est de :
 - 211,20 microns dans le groupe jeune (<25 ans)
 - 161,16 microns dans le groupe plus âgé (>26 ans) ;
 - le degré d'oblitération est faible dans les 2 groupes :
 - 0 % dans le groupe jeune (<25 ans)
 - 3,11 % dans le groupe plus âgé (>26 ans) ;
 - le sujet le plus jeune avec un début d'ossification avait 21 ans,
le sujet le plus vieux sans ossification avait 54 ans.

Knaup met donc en évidence que l'ossification de la suture médio-palatine n'est pas la cause principale de la résistance rencontrée lors d'une expansion palatine rapide chez les sujets jeunes (<25 ans) et plus âgés (>26 ans).

III - Diagnostic des anomalies du sens transversal maxillaire

Ces anomalies très fréquentes en denture mixte (8 à 18 %) perturbent le développement harmonieux de la face. L'anamnèse et l'examen clinique sont deux éléments essentiels à l'établissement du diagnostic.

1 - Anamnèse

Face à un déficit du sens transversal, l'interrogatoire médical doit rechercher l'étiopathogénie, à savoir dans un premier temps, rechercher les pathologies générales et les antécédents médicaux, puis dans un second temps, étudier les habitudes de vie du patient (1) (29) (10).

A - Incidence des pathologies générales sur le sens transversal maxillaire

La croissance du massif facial est fortement perturbée chez les patients porteurs de fentes labio-palatines ou les patients présentant des atteintes des sites de croissance.

Les fentes peuvent toucher le palais primaire et/ou le palais secondaire. Les chirurgies réparatrices associées peuvent être responsables d'un hypodéveloppement du prémaxillaire et du maxillaire ainsi que d'une endognathie maxillaire (10).

Les atteintes des sites de croissance peuvent toucher le cartilage comme les éléments membraneux craniofaciaux.

Parmi les atteintes cartilagineuses constitutionnelles (30) :

- l'achondroplasie (31) est la forme la plus courante des chondrodysplasies. Elle résulte d'un trouble de la croissance osseuse et cartilagineuse.

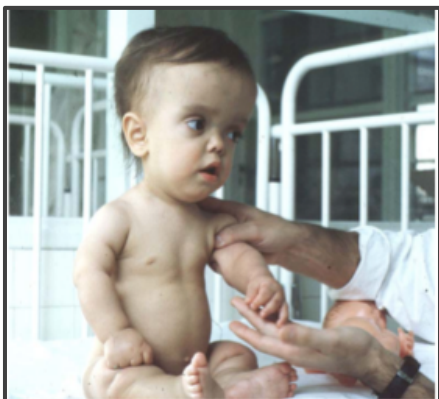

Figure 8 : *Enfant atteint d'achondroplasie* (32)

Elle se manifeste :

- au niveau général, par une rhizomélie (membres courts), une hyperlordose et une brachydactylie ;
- au niveau cranio-facial par une macrocéphalie avec un front proéminent, une microrhinie, une macroglossie et une hypoplasie de la partie moyenne du visage ayant pour conséquence une brachymaxilie et une classe III squelettique.

Parmi les atteintes cartilagineuses localisées :

- le syndrome de Binder (33) est une anomalie rare de la portion antérieure du complexe maxillo-nasal. Les patients présentent peu des signes généraux. Sur le plan cranio-facial, sont observés un front et un nez plats, une hypoplasie du maxillaire et du prémaxillaire, une mandibule proéminente et donc une tendance à des rapports squelettiques de classe III.

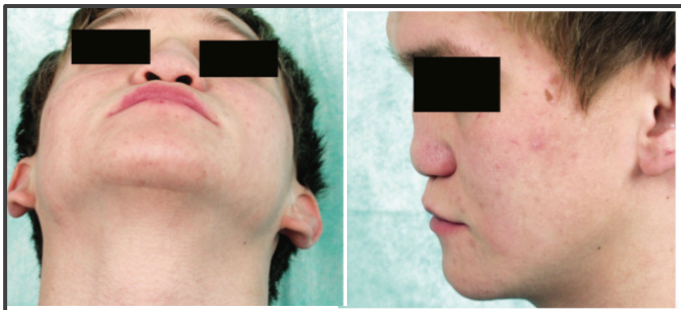


Figure 9 : Patient atteint du syndrome de Binder (34)

Les atteintes des éléments membraneux cranio-faciaux regroupent :

- l'acromégalie (35) : c'est une maladie acquise liée à une sécrétion excessive de l'hormone de croissance.

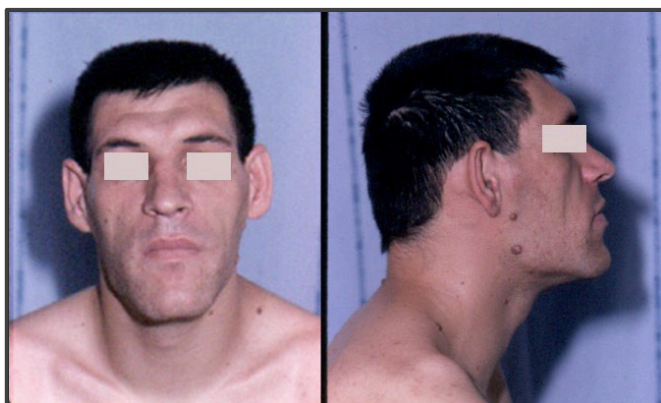

Figure 10 : Patient atteint d'acromégalie (36)

Elle se manifeste :

- au niveau général, par l'élargissement des extrémités et un épaissement des tissus mous ;
- au niveau cranio-facial, par un nez épais et large, un épaissement du front, des arcades sourcilières saillantes, une croissance excessive de la mandibule associée à un prognatisme, une augmentation du volume des maxillaires et un écartement des dents.

- la dysplasie cléïdo-crânienne (37) : cette anomalie génétique rare du développement des os est caractérisée :

- au niveau général par une aplasie plus ou moins complète des clavicules ;
- au niveau cranio-facial par la persistance des fontanelles et des sutures de la voûte du crâne ainsi que par des inclusions dentaires, des dents surnuméraires et des kystes péri-coronaires.

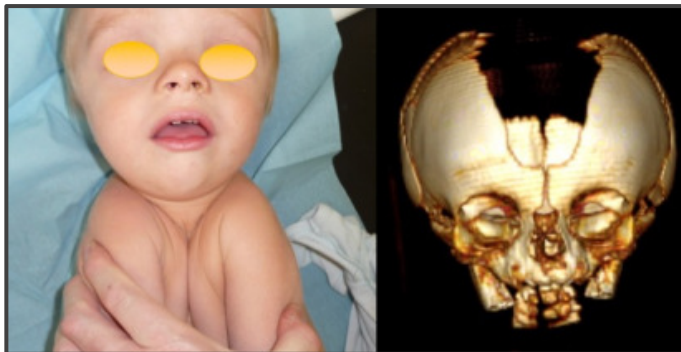

Figure 11 : patient atteint d'une dysplasie cléïdo-crânienne (38)

- la dysostose cranio-faciale (maladie de Crouzon) (39) : cette cranio-facio-sténose héréditaire entraîne des difformités du crâne et de la face, une exophtalmie d'intensité variable, une rétromaxillie (souvent très sévère), un palais étroit et court ainsi que des troubles fonctionnels et du langage.

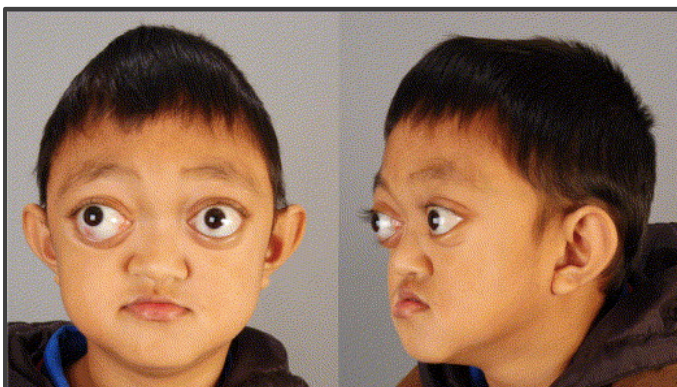


Figure 12 : Patient atteint d'une dysostose cranio-faciale (40)

- l'acro-céphalo-syndactylie (syndrome d'Apert) (41) : cette cranio-facio-sténose se caractérise :

- au niveau général, par une syndactylie des mains et des pieds pouvant être totale ou partielle ainsi qu'une atteinte mentale ;
- au niveau crânio-facial, par une face large avec un nez en forme de bec, un hypertélorisme, un exorbitisme et une hypoplasie fréquente du maxillaire supérieur avec inversion de l'articulé dentaire antérieur.

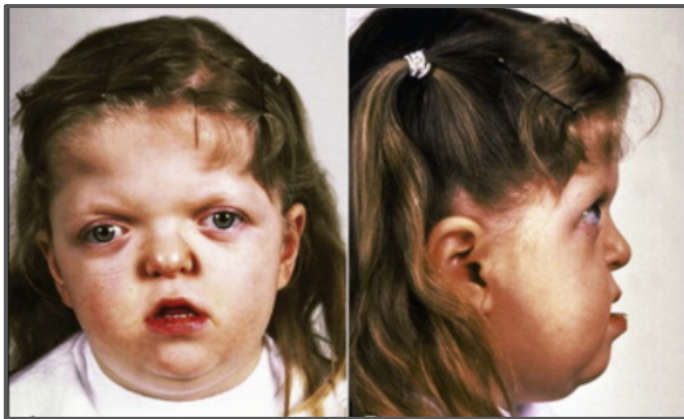

Figure 13 : Patient atteint d'une acro-céphalo-syndactylie (42)

B - Incidence des antécédents médicaux sur le sens transversal maxillaire

Les antécédents médicaux (en particulier ORL) peuvent également être responsables d'un déficit transversal (43). Le questionnaire médical doit rechercher toutes les pathologies pouvant être responsables d'une ventilation buccale (obstructions nasales, allergies affectant les voies aérifères supérieures...) ainsi que les pathologies secondaires au déficit ventilatoire (problèmes adénoïdiens et amygdaliens, otites récurrentes ...).

L'obstruction nasale ; dysmorphique ou dysfonctionnelle, oblige l'enfant à ventiler par la bouche : elle est responsable d'une réadaptation globale du complexe cervico-facial (44)(45). Afin de mieux ventiler, l'enfant adopte une posture basse de la langue et une hyperextension cervicale : un nouvel équilibre musculaire jugal et labial se met en place. Cette nouvelle posture au repos est responsable d'un hypodéveloppement transversal maxillaire et d'une rétroposition mandibulaire à l'origine du décalage squelettique de classe II. Les rhinites allergiques, d'après Valeria Luzzi (46), augmenteraient par trois le risque de développer des altérations dento-squelettiques telles qu'un inversé d'articulé postérieur et un surplomb incisif augmenté.

La présence d'une dysfonction ventilatoire doit également nous alerter sur une possible hypertrophie adénoïdienne ou amygdalienne. Pour Delaire (47), la ventilation buccale est responsable des hypertrophies adénoïdiennes et amygdaliennes. En effet, la ventilation buccale est associée à une inoclusion labiale au repos et une position basse de la langue. Cette glossoptose nécessite le « relâchement » des muscles tenseurs et élévateurs qui suspendent la langue au voile sus-jacent. Ce relâchement, s'il perdure, peut rapidement se transformer en hypotonie vélaire. Le voile ne s'appliquant plus contre la paroi postérieure du rhino-pharynx permet le développement des végétations adénoïdes.

Les otites récurrentes, peuvent également être les témoins d'une dysfonction ventilatoire. Afin que l'air puisse circuler de la cavité buccale à l'oro-pharynx, la ventilation orale impose une position basse de la langue et une élévation du voile du palais ; il n'y a plus de contact entre ces deux entités permettant aux bactéries et virus de migrer du naso-pharynx à l'oreille moyenne. Enoki et Cozza (48) montrent que l'amélioration de la ventilation nasale par une disjonction inter-maxillaire diminue le risque d'otite moyenne chez l'enfant (49). Certains auteurs tel que M.R. Giuca et E. Caputo (48) mettent en évidence une augmentation de la prévalence des otites moyennes chez les enfants présentant un inversé croisé postérieur uni ou bilatéral.

2 - Examen clinique

A - Examen exobuccal

L'examen exobuccal du visage révèle peu d'informations sur d'éventuelles anomalies transversales (basales et/ou alvéolaires) car les tissus mous qui les recouvrent masquent leurs expressions cliniques. Notre attention est donc portée sur l'attitude générale de l'enfant, sa posture et son port de tête. Les signes de la posture adénoïdienne décrits par Robin sont recherchés (50) :

- une posture céphalique en avant et en extension associée à une hyperactivité des muscles cervicaux antérieurs et latéraux,
- une position arrondie des épaules,
- un raccourcissement et une tension des muscles sus-hyoïdiens,
- une élongation des muscles sous-hyoïdiens.

Certains éléments faciaux peuvent tout de même nous orienter vers une possible insuffisance transversale (51) :

- signes de ventilation orale : cernes, pâleur, fatigue, inoclusion labiale, nez pincé, lèvre supérieure courte et gercée, sillon labio-mentonnier tendu et marqué,
- asymétrie faciale en occlusion disparaissant en inoclusion : latéro-déviations,
- profil dolichofacial,
- tendance Cl III squelettique par rétromaxillie,
- sourire avec présence de corridors buccaux.

B - Examen endobuccal

L'examen endobuccal est primordial dans le diagnostic des anomalies du sens transversal. Il porte aussi bien sur l'examen des tissus mous que des structures alvéolaires et dentaires (51) (52).

a - Examen des muqueuses et des structures environnantes

Un déficit transversal peut être associé à :

- une gingivite du secteur incisif (liée à la ventilation orale),
- une position basse de la langue,
- un frein lingual court (à l'origine d'une limitation d'amplitude linguale),
- des papilles bunoïdes hypertrophiées,
- la présence de végétations et d'hypertrophie des tonsilles palatines.

b - Examen dentaire et alvéolaire

Les arcades dentaires sont observées en occlusion statique puis lors de l'examen dynamique.

• *Examen dentaire statique*

L'examen en inter-cuspidie maximale (ICM), doit nous permettre de différencier une endognathie d'une endolavéolie. Chaque malocclusion a des caractéristiques qui lui sont propres (53) (25) :

L'endognathie maxillaire est une anomalie des bases osseuses caractérisée par une insuffisance de développement transversal des maxillaires supérieurs, associée à :

- une orientation normale des procès alvéolaires en cas d'inversé d'articulé postérieur (uni ou bilatéral),
- une vestibulo-version des procès alvéolaires s'il n'y a pas d'inversé d'articulé postérieur (53).

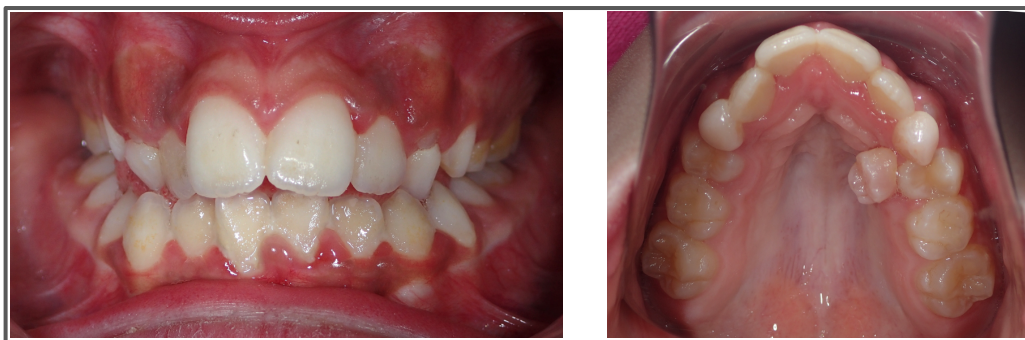

Figure 14 : Photos endobuccales d'un patient présentant une endognathie maxillaire photo.

Les caractéristiques de l'endognathie maxillaire sont :

- une asymétrie de forme d'arcade par rapport au plan sagittal médian,
- une forme d'arcade en V ou étroite,
- une voûte palatine profonde,
- une courbe de Wilson normale dans les cas avec inversé d'articulé postérieur,
- une courbe de Wilson marquée dans les cas sans inversé d'articulé postérieur,
- un encombrement du secteur incisif maxillaire,
- une linguo-version des secteur postérieurs mandibulaires.

L'endoalvéolie maxillaire est une anomalie alvéolaire caractérisée par une inclinaison trop palatine de l'un ou des deux secteurs latéraux maxillaires.

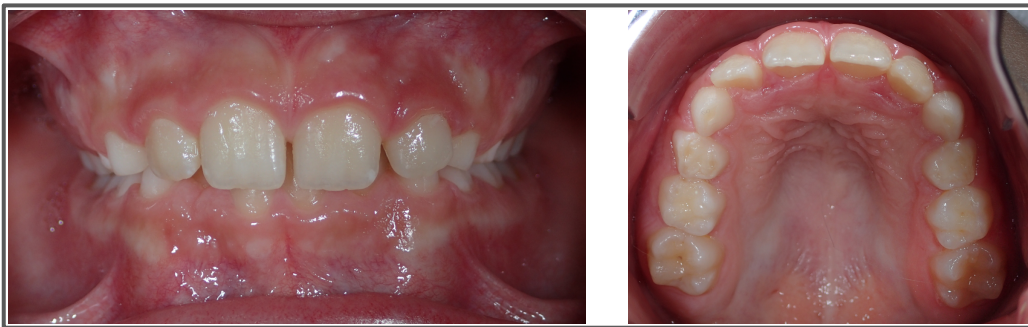


Figure 15 : Photos endobuccales d'un patient présentant une endoalvéolie.

Les caractéristiques de l'endoalvéolie sont :

- une forme d'arcade symétrique et elliptique,
- une voûte palatine normale,
- une courbe de Wilson plate ou inversée,
- une rotation mésio-palatine de 16 et 26,
- une verticalité des procès alvéolaires.

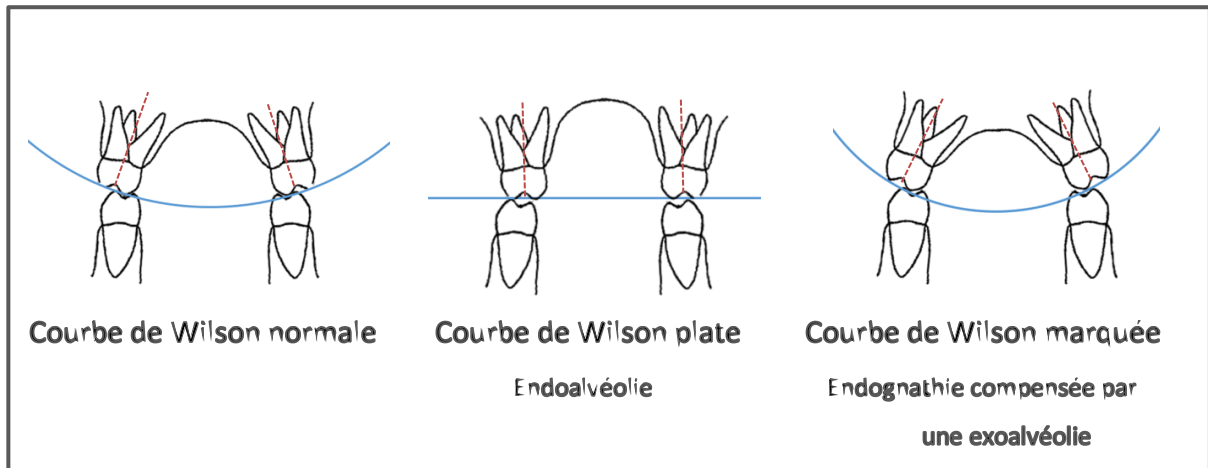


Figure 16 : Schéma synthétique de la modification de la courbe de Wilson en fonction des anomalies transversales, Sorel (53)

L'examen dentaire inter-arcade statique doit analyser (51):

- le sourire,
- la concordance des milieux inter-incisifs maxillo-mandibulaires entre eux et par rapport au plan sagittal médian,
- les rapports d'occlusion postérieurs : les molaires maxillaires doivent circonscrire les molaires mandibulaires.

- *Examen dentaire dynamique*

Lors de l'examen dentaire dynamique, la concordance entre l'occlusion d'inter-cuspidation maximale (OIM) et l'occlusion de relation centrée (ORC) est étudiée :

- une déviation du menton (et du milieu incisif mandibulaire) par rapport au plan sagittal médian lors de l'OIM non retrouvée lors de l'ORC est le témoin d'une latéro-déviations (occlusion de confort adoptée par le patient pour contrer l'insuffisance transversale) ;
- une déviation du menton (et du milieu incisif mandibulaire) par rapport au plan sagittal médian lors de l'OIM retrouvée lors de l'ORC est le témoin d'une latérogathie. Des examens complémentaires doivent alors être réalisés.

3 - Examen fonctionnel

Le diagnostic des dysfonctions et des parafonctions oro-faciales doit être réalisé dès la première consultation car elles ont des répercussions importantes sur la croissance cranio-faciale et donc sur le sens transversal (54).

A - La ventilation

La ventilation est une « alternance d'inspiration(s) et d'expiration(s) permettant le renouvellement de l'air dans les voies aërières » (30). Deux types sont décrits : la ventilation nasale et la ventilation buccale.

- La première est physiologique au repos. Elle assure via la muqueuse nasale le conditionnement thermo-hygrométrique (humification + réchauffement) et la filtration particulaire de l'air inspiré.

- La seconde peut être responsable de répercussions squelettiques et fonctionnelles sur la tête et le cou. En effet, elle entraîne l'inflammation et l'œdème de la muqueuse nasale ainsi qu'une stase veineuse qui induisent une obstruction nasale. Le passage à la chronicité de la ventilation buccale va induire un hypodéveloppement maxillaire tant au niveau nasal que buccal, responsable d'une hypopneumatisation sinusienne et d'une étroitesse des fosses nasales (55) (45). Le développement mandibulaire est aussi affecté : tendance à la rotation postérieure, rétrognathisme mandibulaires et augmentation de la hauteur de l'étage facial inférieur (56).

Les signes de ventilation buccale sont mis en évidence par l'interrogatoire et l'examen clinique. Le diagnostic de ventilation buccale peut être confirmé par des tests tels que (51)(50) :

- le réflexe de Gudin : le praticien pince brièvement les narines de l'enfant, et au moment du relâchement, une dilatation transversale rapide des ailes du nez doit être observée signe d'une contraction réflexe des muscles alaires. Ce réflexe n'est présent que lors d'une ventilation nasale régulière ;
- le test avec le miroir de Glatzel : le praticien place un miroir sous le nez de l'enfant. Le débit de ventilation nasale est observé par la buée formée sur le miroir ;
- le test d'essoufflement de Rosenthal : l'enfant doit rester bouche et lèvres fermées pendant une minute. Le praticien observe alors son comportement : difficultés

ventilatoires, perturbations des mouvements thoraciques... Un enfant présentant une ventilation buccale présente des modifications comportementales lors de ce test ;

- la rhinomanométrie : elle permet d'explorer la perméabilité nasale en mesurant la résistance au passage de l'air dans les narines.

B - La déglutition

Pour Kayser (57), la déglutition est « l'acte par lequel le contenu buccal est propulsé de la bouche vers l'estomac ». En moyenne 1800 à 2200 déglutitions sont réalisées par jour (58). Deux types sont décrits : la déglutition primaire et la déglutition secondaire. La déglutition primaire (ou infantile) est physiologique chez le nourrisson et le très jeune enfant. Elle se caractérise par une interposition linguale entre les arcades dentaires, une inoclusion dentaire et la contraction des muscles péri-oraux (59). La déglutition secondaire (ou mature) se met en place avant 4 ans pour Patti (50) et avant la mise en place des canines définitives pour Soulet (60). Lors de la déglutition mature, la pointe de la langue est en appui sur la papille rétro-incisive et la base de la langue sur le voile, les arcades dentaires sont en occlusion et l'occlusion labiale est obtenue sans contraction des muscles péri-oraux. La déglutition mature permet, par la stimulation linguale de la voûte palatine et de la suture inter-maxillaire, l'harmonisation de la forme d'arcade maxillaire.

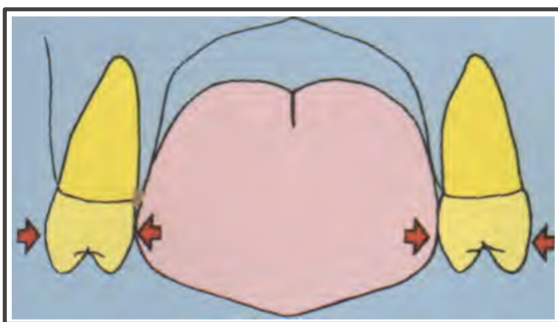


Figure 17 : Position correcte de la langue : bon développement transversal des maxillaires, Patti (50)

Si la déglutition primaire persiste au-delà de 4 ans, elle est dite *atypique*. Les auteurs s'accordent pour en décrire trois types (61)(62) :

- l'interposition postérieure : la langue se place entre les arcades empêchant l'occlusion dentaire postérieure ;
- l'interposition antérieure : la langue se place entre les dents antérieures ;
- la langue basse et propulsive : la langue se place en bas contre les incisives mandibulaires. Ce type de déglutition est observé chez les patients présentant une brièveté du frein lingual ainsi que chez les sujets en hyper-extension céphalique.

Les conséquences sur les arcades dentaires peuvent être diverses : béance antérieure, latérale ou antérolatérale ; protrusion des incisives ; articulés inversés antérieur et/ou postérieur ; maxillaire en « v » ; prognatisme mandibulaire (50).

La déglutition atypique joue un rôle important sur le développement squelettique oro-facial.

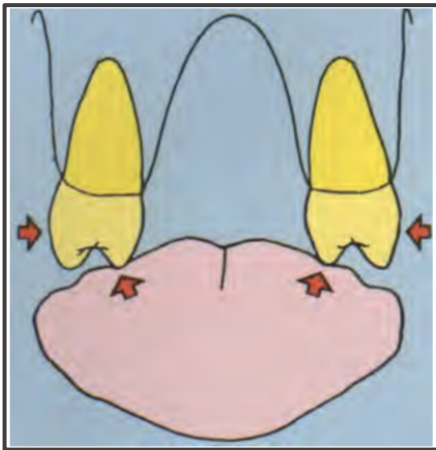


Figure 18 : Position basse de la langue : hypodéveloppement transversal des maxillaires, Patti (50)

C - La phonation

La phonation est « l'ensemble des phénomènes qui concourent à la production de la voix et du langage articulé » (63). L'insuffisance transversale du maxillaire peut entraîner un mauvais positionnement de la langue et perturber la prononciation de certains phonèmes (64)(65).

D - Les parafonctions

Les parafonctions sont des « comportements répétitifs et pulsionnels dont la réalisation n'apporte rien à l'économie du sujet, mais qui peut perturber la morphogénèse ou altérer le jeu d'une articulation » (30) ; les plus fréquentes sont la succion d'un doigt ou d'une tétine, l'onychophagie, les mordillements, le bruxisme et le tétage de langue.

Pour Bassigny (25), la succion du pouce peut avoir lieu aux différents stades de développement entraînant plus ou moins d'effets sur la denture. Lors des deux premières années de la vie, la succion du pouce est normale et dure environ deux heures par jour réparties en séquences de quelques minutes. A l'âge pré-scolaire (2-5 ans), la succion doit se limiter au coucher ou lors de fatigue. De 6 à 12 ans, ces habitudes doivent être complètement perdues. La persistance de la succion est le témoin d'une immaturité et/ou d'un comportement émotif. Les effets dentaires vont dépendre de l'âge du patient, de la fréquence, de la durée et de l'intensité de la succion. La succion du pouce ou d'un doigt entraîne le plus souvent une endoalvéolie maxillaire car elles renforcent l'action de la sangle jugale sur les arcades. Un allongement de l'arcade maxillaire, une proalvéolie incisive maxillaire ainsi qu'une rétroalvéolie mandibulaire peuvent également être observés. Pour Bassigny, 60 % des patients présentant des malocclusions provoquées par le pouce montrent une correction spontanée si la succion de ce dernier est arrêtée avant 6 ans.

4 - Examens complémentaires

Lors d'une suspicion d'insuffisance transversale maxillaire, une téléradiographie de face est prescrite (en plus de la panoramique et de la téléradiographie de profil) permettant de réaliser le diagnostic différentiel entre endognathie et endoalvéolie. C'est l'orientation des axes dentaires et l'analyse des proportions transversales entre les fosses nasales et l'arcade dentaire maxillaire qui nous permettent de poser le diagnostic (66)(67). L'analyse de Delaire permet de comparer les proportions transversales nasale et alvéolaire du sujet par rapport à leurs largeurs optimales. La diminution transversale des fosses nasales et de l'arcade dentaire est le témoin d'une endognathie maxillaire. Une diminution seule de l'arcade maxillaire signe une endoalvéolie (68).

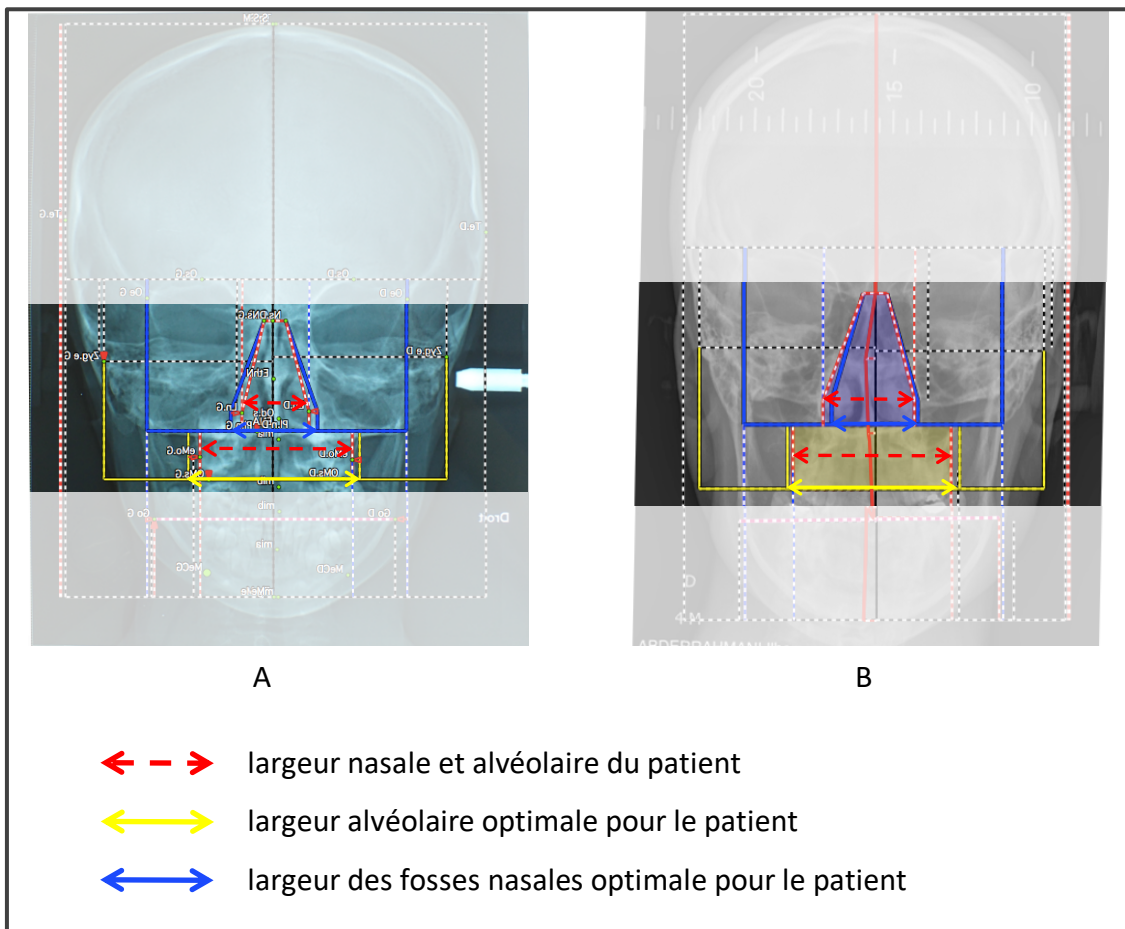


Figure 19 : Analyse frontale de Delaire montrant : A - endognathie B - endoalvéolie

IV - Prise en charge

L'inversé d'articulé postérieur chez l'enfant en denture lactéale représente 3 à 5 % des anomalies observées en cabinet d'orthodontie. Une thérapeutique précoce permet, en limitant les conséquences sur les bases osseuses, de favoriser une croissance squelettique harmonieuse (69)(70).

1 - Prévention (0 à 5 ans)

a - Problèmes fonctionnels

Les troubles fonctionnels étant la principale cause des anomalies transversales (71), il est indispensable de les prévenir. La mise en place des fonctions ventilatoires et masticatrices se fait dès la naissance. Pour Raymond et Bacon, l'allaitement prolongé jusqu'à l'âge de 12 mois

permet de préparer l'efficacité de la mastication, d'instaurer une ventilation nasale et de contribuer à la prévention de certaines dysmorphoses (72). L'allaitement nécessite la mise en fonction d'un ensemble complexe de muscles de la face. Ils assurent la mise en place d'un joint hermétique entre les lèvres et le mamelon. La position haute de la langue lors de la tétée favorise le développement transversal des maxillaires et la « propulsion itérative de la mandibule » contribue au rattrapage de la rétrognathie mandibulaire congénitale du nouveau-né. De plus, l'allaitement favorise la mise en place de la ventilation nasale : la ventilation buccale oblige l'enfant à lâcher le sein pour ventiler puis de le recapter pour se nourrir nécessitant de substantiels efforts.

L'alimentation au biberon, bien que pouvant sembler similaire à l'allaitement, diffère en plusieurs points : tout d'abord les forces mises en jeu sont moins importantes : l'écoulement du lait dépendant essentiellement de la position de l'enfant et du biberon (pesanteur) ; ensuite le biberon permet à l'enfant de s'alimenter et de respirer alternativement par la bouche (72).

Chez le jeune enfant, le développement de la musculature oro-faciale est fortement liée à la diversification alimentaire et à la mastication. Cette dernière entraîne une usure physiologique des dents temporaires. L'absence, l'insuffisance ou l'asymétrie d'usure peut être responsable d'une dysfonction masticatoire et d'une occlusion pathologique. Les dents temporaires non usées représentent des verrous occlusaux limitant les déplacements et la croissance mandibulaire et peuvent être responsables d'anomalies cinétiques de la mandibule (proglissement ou latéro-déviations mandibulaires) (59).

Le bon positionnement de la langue est aussi indispensable pour un développement harmonieux du maxillaire notamment dans le sens transversal. En cas de dysfonction associée à des déformations anatomiques mineures, Fellus (73) recommande des exercices simples permettant une « découverte » du palais et une prise de conscience de la posture linguale. Si la dysfonction est associée à des déformations anatomiques plus importantes alors le recours à un appareillage est nécessaire facilitant l'automatisation de la bonne position linguale.

b - Problèmes anatomiques

Afin de prévenir l'endognathie maxillaire, il faut éliminer les facteurs anatomiques défavorables.

Face à un frein lingual court, deux possibilités thérapeutiques peuvent être envisagées : une prise en charge uniquement orthophonique pour retrouver une certaine amplitude des mouvements linguaux ou une prise en charge chirurgicale par frénectomie associée à une rééducation linguale.

Le meulage progressif des pointes cuspidiennes des dents responsables de prématurités et interférences occlusales peut permettre à la mandibule de retrouver une occlusion physiologique et symétrique, une cinétique mandibulaire normale et ainsi d'harmoniser la croissance.

2 - Interception et orthopédie (5 à 13 ans)

La correction du sens transversal par des moyens orthopédiques peut être réalisée chez le jeune enfant et jusqu'à la fin de sa croissance. Comme vu précédemment, l'âge de fermeture de la suture médio-palatine est très discuté selon les auteurs. Lorsqu'une expansion maxillaire tardive est entreprise, il semble nécessaire de réaliser un Cone beam de la suture médio-palatine afin d'objectiver l'absence de synostose. En fonction du diagnostic (endognathie ou endoalvéolie), les forces nécessaires à la correction de l'anomalie du sens transversal ne sont pas les mêmes déterminant aussi le type d'appareil à utiliser (74)(75).

A - Expansion lente de type « physiologique » non mécanique

Ce type d'expansion permet un développement indirect des maxillaires grâce au contrôle des forces concentriques et masticatoires (74).

a - Les écrans de Fränkel et le lip bumper

- *Action*

Le régulateur de fonction de Fränkel et le lip bumper agissent comme des écrans de protection contre les influences musculaires centripètes (jugales et labiales) et potentialisent la musculature linguale. Un nouvel équilibre est donc établi favorisant le développement transversal par apposition osseuse latérale.




Figure 20 : A gauche : Lip bumper ; à droite : Fränckel de type III, Patti (50)

b - Les plaques à piste de Planas

- *Description*

Les appareils se composent généralement de deux plaques résines présentant des bourrelets latéraux appelés « pistes ». Ce sont les plaques à pistes de Planas. Lors de la fermeture buccale, les pistes maxillaires et mandibulaires entrent en contact, libérant la mandibule des verrous occlusaux postérieurs et permettent ainsi à cette dernière de retrouver une mobilité physiologique en latéralité (76) (73).

- *Action*

La technique de Planas fut inventée par Pédro PLANAS dans les années 1960. Elle se fonde sur les principes de la « RNO », Réhabilitation Neuro-Occlusale. Cette technique a pour objectif d'obtenir une mastication unilatérale alternée chez des patients ayant une mastication déséquilibrée. La mastication efficace et équilibrée permet la croissance harmonieuse des bases osseuses et la résolution des malpositions dentaires.

B - Plaque à vérin maxillaire

- *Description*

C'est une plaque résine possédant des crochets de rétention postérieurs (type crochets d'Adams ou crochets boules) et un vérin central, positionné sur la suture médio-palatine

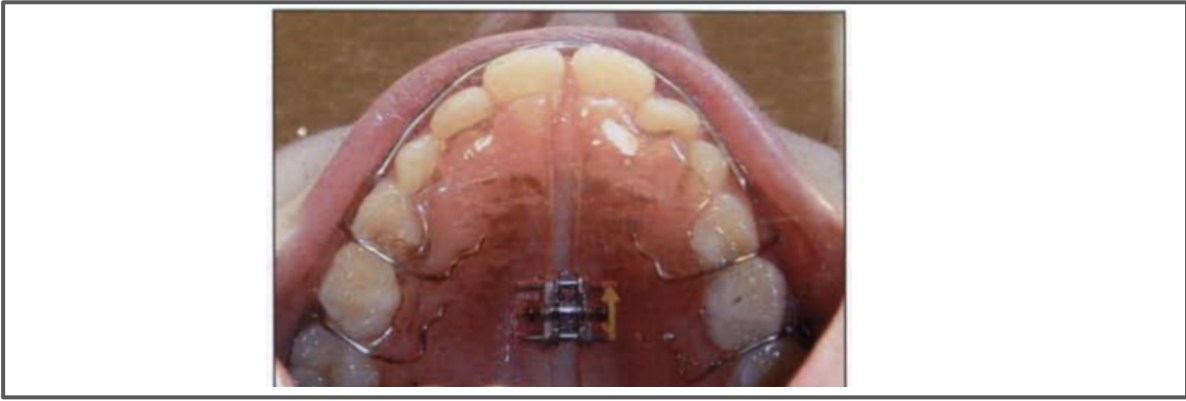

Figure 21 : Plaque à vérin médian, De Coster (74)

- *Action*

Des effets squelettiques et alvéolaires sont rapportés avec les plaques à vérin maxillaire. Chez le patient en denture temporaire, une action orthopédique est recherchée par étirement de la suture médio-palatine. Les travaux d'Erdinc (1) mettent en évidence que son action est deux fois plus lente que les appareils fixes mais que les patients présentent moins de versions parasites molaires. Certains auteurs considèrent même que ces appareils donnent moins de récurrences car leur activation lente permet une néo-ossification et une néo-vascularisation simultanées à l'expansion suturale. Ce type d'expansion est conseillé lorsqu'est désiré un « arrondissement » de l'arcade, une expansion transversale peu importante et sans retentissement ORL (74).

Plus le sujet est âgé, plus l'expansion transversale est obtenue par une action alvéolaire c'est-à-dire une vestibulo-version molaire.

- *Rythme d'activation :*

Le port de la plaque est continu (retiré uniquement pour le brossage).

Le rythme d'activation est généralement d'une à deux activations par semaine (soit $\frac{1}{4}$ à $\frac{1}{2}$ mm) jusqu'à ce que la dimension transversale soit légèrement surcorrigée. La plaque est maintenue en contention pendant 3 mois.

C - Disjoncteur : description, rythme d'activation, effets parasites

La première disjonction est réalisée de façon involontaire en 1860 par Angell en activant de façon trop rapide une plaque palatine fendue. La technique est reprise par Carrea, Huet et Roy et Mesnard. Cependant cette nouvelle technique mal enseignée fait peur. Il faut attendre les années 1960 pour que son utilisation se démocratise grâce à Haas et ses contemporains (74).

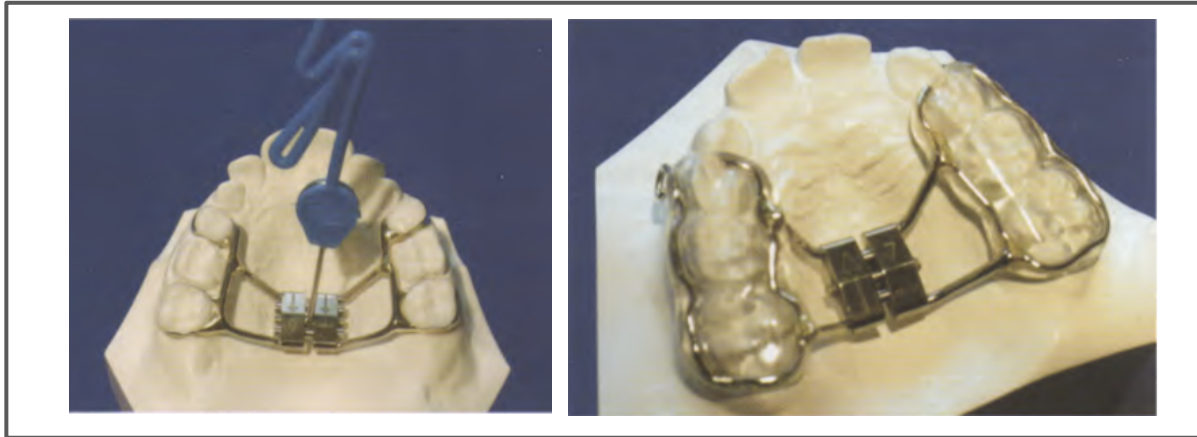


Figure 22 : Disjoncteur d'Hyrax, Disjoncteur scellé sur gouttières, Patti (50)

- *Description :*

Le disjoncteur est un dispositif orthopédique fixé sur l'arcade maxillaire comportant deux ou quatre bagues ajustées sur les premières molaires permanentes (ou les deuxièmes molaires temporaires) +/- les premières prémolaires et solidarisées par un vérin de diamètre donné (7, 10 ou 12mm). Le vérin médian est activable par les parents et le praticien à l'aide d'une clé. Dans le disjoncteur d'Hyrax, des bras latéraux à appui dentaire viennent renforcer son action sur les secteurs moyens et antérieurs. Il est utilisé dans les disjonctions classiques en denture mixte. Dans le disjoncteur de Haas, deux hémi plaques de résine recouvrent l'entretoise palatine. Il est préféré au disjoncteur d'Hyrax dans les disjonctions tardives nécessitant un ancrage palatin. Une version de disjoncteur sur gouttières thermoformées collées existe. Il aurait pour avantage d'éviter la bascule vers le bas et vers l'avant du maxillaire (74) (77).

- *Rythme d'activation :*

La littérature décrit trois types d'activation :

- la disjonction maxillaire ultra-rapide (J. Chatellier, M. Château, J. Kolf cité par Raberin (1)) : elle est préconisée lorsque l'édification de la suture médio-palatine est bien avancée soit vers 12 ans. Elle est réalisée par le praticien au fauteuil et sous anesthésie locale, en trois fois à quelques jours d'intervalle. Lors de la première séance, le praticien active le disjoncteur de 2 à 3 mm (selon la résistance observée à l'activation du vérin) permettant la mise en tension de la suture. La rupture se produit généralement spontanément pendant la nuit. La deuxième séance est réalisée quelques jours après (de 2 à 4 jours) ; le disjoncteur est alors réactivé de 3 mm (soit 12 quarts de tour). La troisième séance permet de gagner les derniers millimètres manquants.

- la disjonction maxillaire rapide : c'est actuellement la plus utilisée dans les cabinets d'orthodontie. Elle est réalisée par le patient ou le praticien. L'activation est réalisée deux fois par jour, idéalement à 12 heures d'intervalle. Lors des premières activations, le patient peut ressentir une légère tension (sans douleur) sous le nez correspondant à la mise en tension de la suture médio-palatine étirée. Vers le troisième jour la tension disparaît, l'activation est plus simple : la suture a cédé. Château vérifie l'ouverture de la suture en insérant une spatule à bouche entre les deux incisives centrales. Il observe alors une mobilisation des deux incisives centrales l'une par rapport à l'autre mais sans mobilité par rapport aux deux incisives latérales : les deux héli-maxillaires sont indépendants l'un de l'autre. À partir de 4 à 5 mm d'expansion, une légère sensibilité peut être perçue à l'union des maxillaires et des os voisins (os propres du nez, apophyses orbitaires, zygomatiques) correspondant à la torsion des sutures (6)(78).

- la disjonction inter-maxillaire lente est réalisée par le patient, une activation par semaine jusqu'à l'obtention de l'expansion transversale souhaitée.

Quel que soit le type de disjonction utilisé, l'expansion transversale doit être supérieure à celle nécessaire : les cuspides palatines des premières molaires maxillaires doivent être au contact des cuspides vestibulaires des premières molaires mandibulaires. Cette hypercorrection permet d'anticiper une éventuelle récurrence.

La surcorrection obtenue, le disjoncteur est maintenu en place le temps nécessaire à la réorganisation suturale. Ce temps varie selon les auteurs : Cobo (2) l'estime à 2 semaines, Château à 2 mois (6), Haas et Da Silva à 3 mois (79)(80) et Eckstrom (cité par Cobo) (2), Raberin (1) et Sorel (53) s'accordent sur 6 mois.

Lors de la dépose du disjoncteur, un arc transpalatin ou un Quad Helix peut être posé en contention afin de contenir l'expansion réalisée et de corriger le torque molaire résultant des compensations alvéolaires initiales. Une rééducation fonctionnelle peut y être adjointe (kinésithérapeute, orthophoniste, appareil fonctionnel).

- *Effets histologiques, squelettiques, dentaires et fonctionnels*

- Effets histologiques

En 1972, Melsen (81) réalise une disjonction inter-maxillaire chez 8 enfants âgés de 8 à 13 ans à l'aide d'un disjoncteur Hyrax, et observe à partir des biopsies les résultats suivants au niveau de la suture médio-palatine :

⇒ Après trois semaines :

- augmentation de la largeur des tissus mous,
- présence d'une hyperémie et d'une inflammation locale,
- présence d'une activité ostéoblastique,
- étirement des fibres de collagènes.

⇒ Après quatre semaines :

- réduction de la largeur des tissus mous,
- activité osseuse intense au niveau des bords de la suture et au centre de la suture sous forme d'îlots provenant des interdigitations suturales fracturées.

⇒ Après cinq semaines :

- apparition de larges zones de résorption osseuse proches des zones d'apposition (remodelage osseux).

⇒ Après un an :

- formation d'un pont du côté buccal de la suture.

- Effets squelettiques

L'effet recherché est l'ouverture de la suture médio-palatine. Cependant, la situation anatomique du maxillaire au sein de le squelette facial et ses rapports avec les structures adjacentes sont telles que lorsqu'une disjonction orthopédique des maxillaires est réalisée, des contraintes et des effets parasites squelettiques tridimensionnels se produisent.

De nombreux auteurs comme Jafari (82), Gautam, Holberg ont analysé les contraintes induites par les disjonctions inter-maxillaires sur les structures osseuses cranio-faciales grâce à la méthode des éléments finis (MEF).

Il en ressort que :

- c'est au niveau de la base du crâne que les contraintes sont les plus élevées et plus particulièrement au niveau des apophyses ptérygoïdes du sphénoïde ;
- au niveau de l'étage moyen, les contraintes observées sont localisées au niveau des structures péri-maxillaires proches : sutures zygomatoco-maxillaires, console maxillo-malaire, processus frontal du maxillaire, suture fronto-maxillaire et suture naso-maxillaire (82) ;
- les structures à distance des maxillaires subissent également des contraintes. Ainsi Jafari (82) met en évidence des contraintes sur la suture fronto-nasale, la suture fronto-zygomatique, le processus frontal du zygomatique, la suture temporo-zygomatique et l'arcade zygomatique.

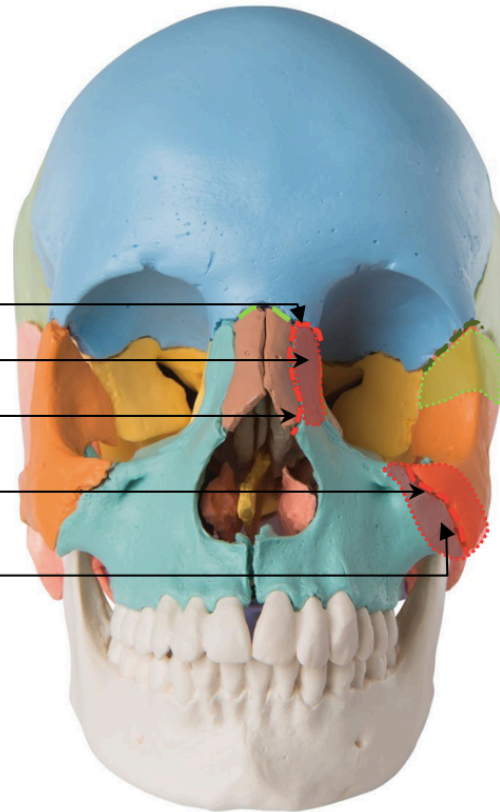Ces zones de fortes contraintes sont donc les zones responsables de la limitation à l'expansion inter-maxillaire postérieure car elles représentent de véritables piliers s'opposant aux forces transversales induites par la disjonction. Elles empêchent l'expansion pure des maxillaires et sont responsables de la rotation des héli-maxillaires dans les trois plans de l'espace.

Dans le plan occlusal : en avant, le maxillaire est en rapport avec des os pairs (os propres du nez, os nasaux, zygomatiques) susceptibles, pour la plupart, de subir des contraintes transversales. Cependant, il est aussi en rapport en arrière avec des os impairs médians comme l'éthmoïde et le sphénoïde qui ne peuvent que « ployer » sous l'action d'une force transversale.

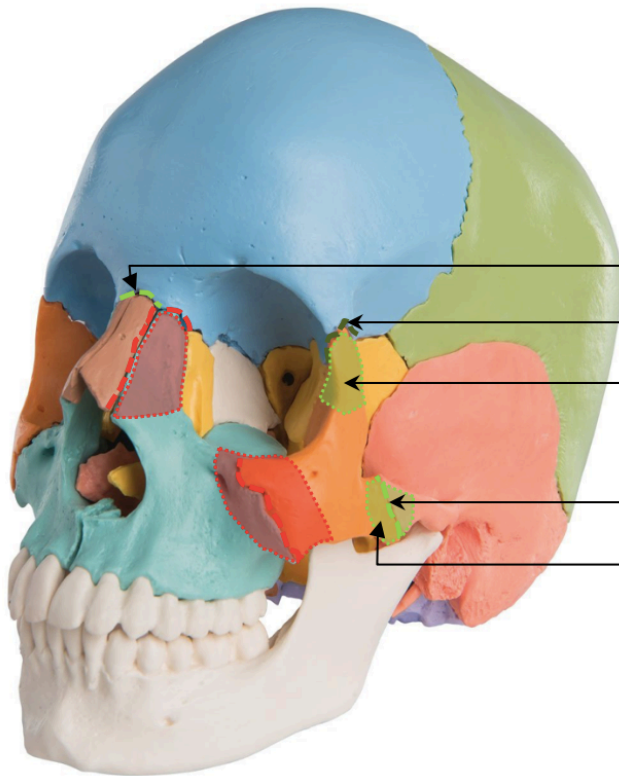
Structures péri-maxillaires

proches :

- Suture fronto-maxillaire
- Processus nasal du maxillaire
- Suture naso-maxillaire
- Suture zygomatoco-maxillaire
- Console maxillo-malaire



Structures sans rapport direct avec le maxillaire



- Suture fronto-nasale
- Suture fronto-zygomatique
- Processus frontal du zygomatique
- Suture temporo-zygomatique
- Arcade zygomatique

Figure 23 : Répartition des contraintes induites par les disjonctions inter-maxillaires chez l'enfant, Jafari A, Shetty KS, Kumar M (82)

Le maxillaire « s'ouvre » de façon différentielle en avant et en arrière : la partie antérieure est plus propice à l'expansion que la partie postérieure. Les deux héli-maxillaires font une rotation externe dans le plan occlusal avec pour centre de rotation le processus ptérygoïde. On parle « d'ouverture pyramidale » (83) (84).

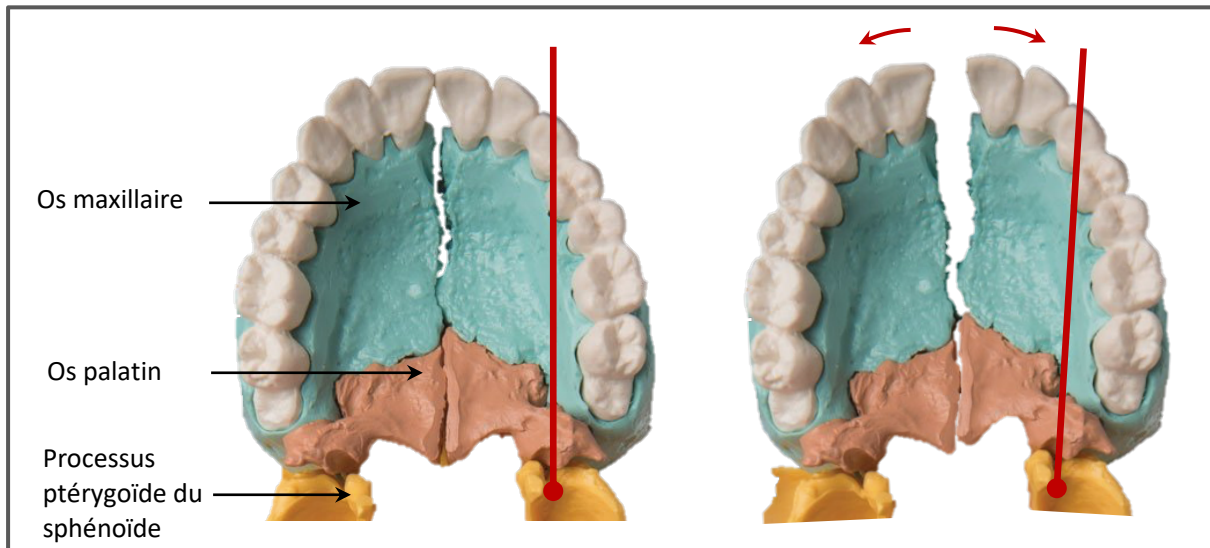


Figure 24 : Ouverture pyramidale des maxillaires dans le plan transversal lors d'une disjonction précoce, Gautam P (26)

Dans le plan sagittal : Les études mettent en évidence un abaissement et une bascule vers le bas et vers l'avant des deux héli-maxillaires (25)(82)(79)(84). Selon Wertz (85), le mouvement vers le bas ne dépasse pas 1 à 2 mm et le mouvement vers l'avant est inconstant et rarement supérieur à 1,5 mm.

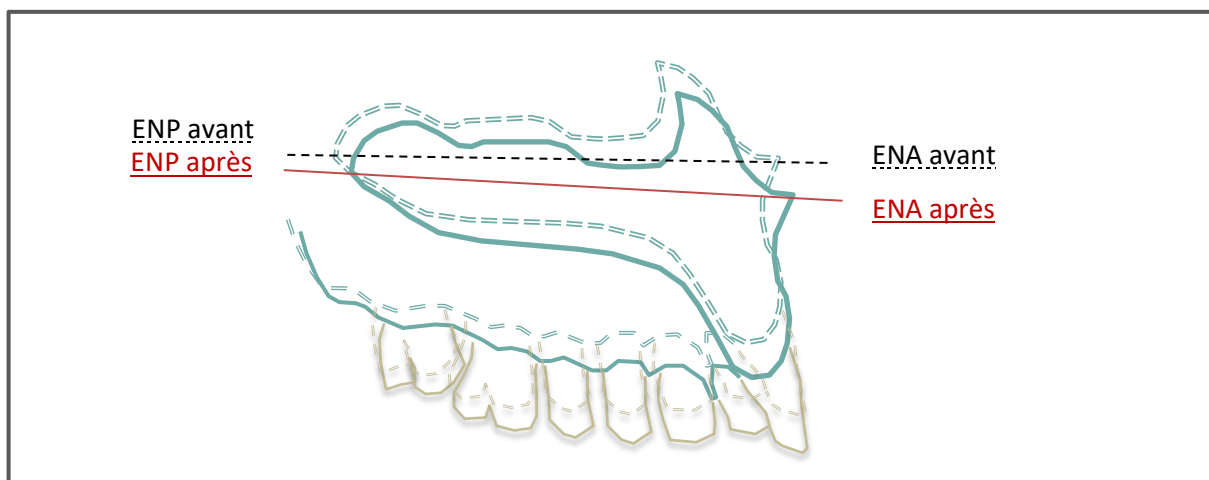


Figure 25 : Bascule horaire et abaissement du plan palatin et du plan d'occlusion dans le plan sagittal lors d'une disjonction précoce, Da Silva Filho (79)

Dans le plan frontal : se produit une ouverture pyramidale des maxillaires avec pour centre de rotation la suture fronto-nasale (84).

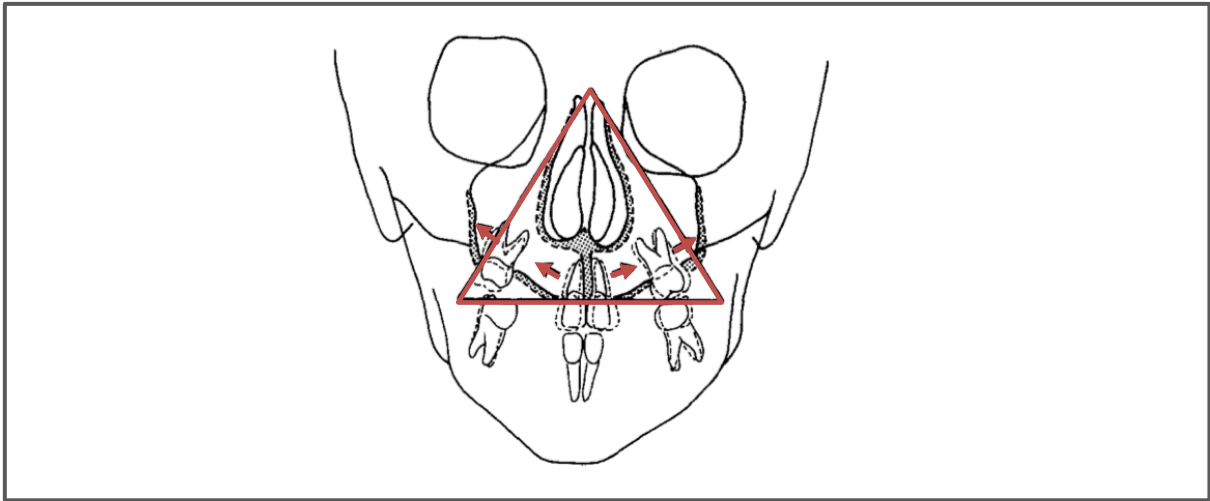


Figure 26 : Ouverture pyramidale des maxillaires dans le plan frontal lors d'une disjonction précoce, Bell (84)

- Effets dentaires :

La disjonction inter-maxillaire précoce permet (1)(86) :

- ⇒ de traiter les anomalies occlusales transversales et leurs conséquences articulaires,
- ⇒ de lever les verrous occlusaux et de libérer les procès mandibulaires de l'engrènement pathologique imposé par l'arcade maxillaire. Il en résulte une décompensation transversale mandibulaire par redressement des procès alvéolaires,
- ⇒ d'augmenter le périmètre d'arcade. Plusieurs formules sont décrites : Adkins, Nanda et Currier (86) ont montré que cette augmentation est égale à :
$$0,7 * l'$$
(avec l' = largeur entre les prémolaires après disjonction)
(l'ouverture d'un diastème entre les incisives centrales témoigne de l'ouverture de la suture médio-palatine) ;
- ⇒ d'augmenter la largeur inter-molaire et inter-canine maxillaire ;
- ⇒ une amélioration des infraclusions antérieures par la bascule en bas et en avant des deux héli-maxillaires.

Cependant les forces déployées pour l'ouverture de la suture inter-maxillaire peuvent être très importantes. Ces forces sont transmises aux ancrages dentaires et peuvent être responsables de :

- ⇒ vestibulo-version des molaires et prémolaires. Ciambotti (87) observe une augmentation de la version des premières molaires maxillaires de 6° , 3 mois après à une disjonction inter-maxillaire précoce ;
- ⇒ problèmes parodontaux : fenestration, récessions, perte osseuse vestibulaire.

- Effets sur les fonctions

Les bénéfices de la disjonction ne se limitent pas seulement aux effets sur l'occlusion dentaire. Une amélioration des fonctions ventilatoire, auditive et visuelle peut être observée (1).

Fonction respiratoire

La disjonction permet une amélioration de la fonction respiratoire par un élargissement du plancher des fosses nasales (jusqu'à 2,5 mm pour Krebs et 5,7 mm pour Thornes, cités par Wertz (85)), un abaissement du plancher des fosses nasales, un redressement du septum nasal et une symétrisation des narines. Talmant (56) décrit la disjonction comme une « véritable rhinoplastie fonctionnelle orthopédique ». Loreille et Béry (88) concluent à un rétablissement de la perméabilité nasale chez 65 à 70 % des enfants. Timms et Hershey (89) obtiennent de moins bons résultats et observent une perméabilité nasale physiologique dans seulement 37 % des cas.

Audition

Des effets sur l'audition sont décrits par Laptook, Timms, Villano et Page, cités par Raberin (1). La disjonction est responsable de l'étirement des muscles palatins élévateurs et tenseurs en relation avec le fonctionnement de la trompe d'Eustache. Cela se traduit par une amélioration immédiate des niveaux d'audition pour les hautes fréquences et une amélioration des basses fréquences après la période de contention.

Allergies respiratoires

Les disjonctions joueraient un rôle dans la diminution des allergies respiratoires. Deniaud (90) et Timms (91) mettent en évidence une tendance à la régression de l'obstruction bronchique après expansion. Pour Richerson, l'amélioration de la qualité de l'air inspiré est responsable de la diminution des allergies. Mieux filtré par la muqueuse nasale, l'air inspiré est dépourvu de ses allergènes et devient moins bronchospasmodique. (1)

Vue

La disjonction est responsable d'un déplacement vers l'extérieur de l'apophyse pyramidale du maxillaire, abaissant le plancher de l'orbite, qui permet une diminution de la pression verticale sur l'orbite. Cette pression excessive étant responsable de l'astigmatisme, lorsqu'elle diminue, l'astigmatisme diminue également (1).

D - Quad Helix : description, rythme d'activation, effets parasites

- *Description :*

Le Quad Helix est un appareil d'expansion transversale maxillaire, soudé sur bagues ou amovible sur fourreaux indiqué en cas d'endoalvéolie et d'endognathie chez l'enfant en denture lactéale. Il est initialement conçu par Ricketts dans les années 70 pour corriger les insuffisances transversales des patients présentant des séquelles de fente palatine (92).

Le Quad Helix comprend un arc palatin en fil rond de gros diamètre (Elgiloy Blue .036 inch) relié aux premières molaires définitives ou aux secondes molaires temporaires. Il est réalisé de façon symétrique, passif et adapté la forme de l'arcade.

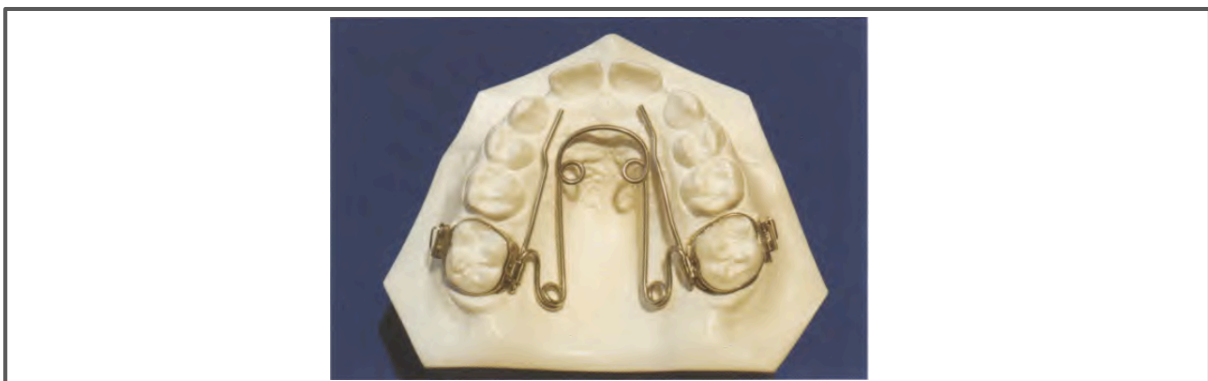

Figure 27 : Quad Helix, Patti (50)

- *Action*

Le Quad Helix permet :

- une disjonction lente de la suture médio-palatine chez l'enfant en denture mixte, avec des forces plus douces que celles délivrées par le disjoncteur. Il induit une adaptation plus physiologique des tissus suturaux (1). L'âge du patient détermine les effets produits par le Quad Helix. Une mise en place précoce (vers 6 ans) permet un effet orthopédique alors qu'une mise en place tardive (après 14 ans) ne permet que des effets alvéolaires. Talmant et Deniaud (92) conseillent de le mettre en place à l'âge de 7 ans, au moment de l'éruption des incisives centrales permanentes et avant l'éruption des canines permanentes. Il s'agit, selon eux, du moment où le prémaxillaire possède la plus grande plasticité augmentant ainsi les chances d'avoir une action orthopédique. Il permet également une expansion dento-alvéolaire, un « reformage » de l'arcade maxillaire ainsi qu'une rotation disto-palatine des molaires maxillaires.

- *Rythme d'activation*

Il est mis en place pour une durée de 6 à 12 mois. Pour Deniaud (93), le Quad Helix doit d'emblée être activé de l'expansion transversale souhaitée pour maximiser les mouvements orthopédiques et limiter les mouvements alvéolo-dentaires. Une activation minimale de 6 mm est nécessaire pour que les forces développées dépassent les capacités d'adaptation élastique du parodonte et sollicitent l'ouverture de la suture médio-palatine. Il est déposé et réactivé tous les 3-4mois jusqu'à la réharmonisation de l'arcade maxillaire.

Une phase de contention est nécessaire permettant l'ossification de la suture inter-maxillaire. Bien que le temps d'ossification diffère selon les auteurs, l'appareil est généralement laissé 6 mois en stabilisation.

La dépose du Quad Helix n'est envisagée que lorsque les troubles fonctionnels sont résolus car ils garantissent une stabilité des résultats à long terme. Tant que la ventilation nasale optimale n'est pas certaine, le Quad Helix doit être maintenu en place (93)(94).

3 - Thérapeutique orthodontique

Les thérapeutiques multiattaches peuvent intervenir sur la dimension transversale de l'arcade maxillaire grâce à plusieurs procédés :

- l'utilisation d'arcs en NiTi préformés qui permet de reformer, d'aligner et niveler les arcades contractées en délivrant des forces légères (95) ;
- l'utilisation de brackets auto-ligaturants (96) et d'arcs sous-dimensionnés : les forces délivrées aux dents et aux tissus parodontaux sont très légères du fait du jeu important entre le fil et la gorge de l'attache. Une force « violente » est responsable d'un phénomène inflammatoire réactionnel entraînant l'augmentation du nombre d'ostéoclastes et la destruction de l'os alvéolaire. Les forces orthodontiques optimales doivent se situer dans la « biozone », intervalle dans lequel les forces sont capables de provoquer un déplacement dentaire sans diminuer l'apport en oxygène (97) ;
- l'utilisation d'arc de section rectangulaire qui permet de redresser les secteurs postérieurs palato-versés (29) ;
- l'utilisation d'accessoires comme des élastiques criss-cross ou des mini-vis qui permet de redresser des secteurs palato-versés. Cependant ces moyens thérapeutiques s'accompagnent d'une composante verticale d'égression qui les contre-indiquent chez les sujets hyperdivergents (29).

4 - Thérapeutique chirurgicale

La correction des anomalies transversales peut être obtenue de façon chirurgicale en denture adulte lorsque sont atteintes les limites de la prise en charge orthodontique seule.

- *Les corticotomies alvéolaires*

La corticotomie alvéolaire se définit comme « une lésion chirurgicale contrôlée de l'os alvéolaire en vue d'induire un phénomène de remodelage osseux accéléré se traduisant par une ostéopénie transitoire et la facilitation du mouvement dentaire à son niveau » (98).

Cette technique chirurgicale peut être très utile dans la prise en charge orthodontique de l'adulte car elle permet d'augmenter l'enveloppe des mouvements dentaires et dans certains cas de limiter le recours à la chirurgie orthognatique (99)(100). De nombreux *case reports* mettent en avant les possibilités d'expansion transversale chez l'adulte grâce aux

corticotomies (100)(101)(102). Utilisée en association avec une disjonction inter-maxillaire chirurgicale, elle permettrait d'augmenter l'épaisseur osseuse vestibulaire (103).

- *L'expansion maxillaire chirurgicale*

Les techniques chirurgicales

L'expansion chirurgicale est indiquée en cas d'endognathie maxillaire, quand la maturation osseuse est complète (synostose des sutures).

L'ostéotomie de Le Fort 1 est aujourd'hui la référence des chirurgies du maxillaire supérieur (104)(105). Elle consiste à séparer le plateau palato-dentaire du reste des maxillaires en réalisant une ostéotomie horizontale au-dessus des apex dentaires et une ostéotomie verticale au niveau de la suture ptérygo-maxillaire. Cette ostéotomie est réalisée par voie endobuccale et permet une mobilisation du maxillaire dans les trois sens de l'espace (106).

Une ostéotomie sagittale des maxillaires supérieurs, commençant le plus souvent entre les incisives centrales 11 et 21 et se prolongeant jusqu'au voile du palais, sépare les maxillaires et permet l'augmentation du sens transversal soit par disjonction chirurgicale, soit par distraction.

La disjonction chirurgicale est réalisée lorsque le déficit transversal est peu important. Les deux héli-maxillaires sont écartés de la distance souhaitée et maintenus dans leur nouvelle position grâce aux plaques d'ancrage. Même si ce déficit est peu important, il doit être corrigé chirurgicalement car la compensation alvéolaire fait courir le risque de fenestration alvéolaire et est soumise à récurrence (107).

La distraction chirurgicale est « un procédé permettant l'allongement progressif d'un os. La capacité de l'os à former un nouveau tissu est sollicitée au niveau de la solution de continuité, progressivement augmentée sous de strictes conditions par le distracteur » (30). Cette technique chirurgicale est utilisée dans les endognathies maxillaires sévères (déficit transversal supérieur à 4 mm (107)) souvent en première intention avant la préparation orthodontique. Seul le disjoncteur à appui dentaire ou osseux est présent en bouche. Le disjoncteur permet donc de réaliser la distraction maxillaire progressivement 8 à 10 jours après la chirurgie. Il est activé de 0,5 mm/jour. Une fois que la quantité d'expansion

transversale désirée est obtenue, une contention est assurée par le maintien du disjoncteur puis par un arc transpalatin ou une plaque palatine (104).

Les disjoncteurs

Le disjoncteur a un rôle primordial dans le processus de distraction. Il est choisi en fonction des préférences du chirurgien et de l'orthodontiste. Trois sortes de dispositifs existent selon les types d'appuis utilisés :

- le disjoncteur à appuis dentaires (molaires et premières prémolaires) ;
- le disjoncteur à appuis osseux ;
- les disjoncteurs hybrides.

Les disjoncteurs à appuis dentaires présentent, comme les disjoncteurs orthopédiques, deux variantes : le disjoncteur d'Hyrax (quatre bagues) et le disjoncteur de Haas (deux pastilles de résine). Les disjoncteurs à appuis dentaires restent à l'heure actuelle les plus utilisés car ils bénéficient d'un recul clinique important, d'une facilité de mise en place, d'une expansion maxillaire relativement symétrique et d'une bonne stabilité durant la période de contention. Cependant il faut aussi prendre en compte les effets indésirables (versions molaires, récessions, fenestrations) et les effets parasites lors du traitement multi-attaches liés au maintien du disjoncteur en contention (rigidité du disjoncteur) (108)

Les disjoncteurs à appuis osseux ont été mise en œuvre en 1999 par Mommaerts (109). Ils prennent appui uniquement sur le palais. De formes et de dimensions variables ces disjoncteurs à appuis osseux sont composés d'un vérin central ou d'une vis d'expansion et de deux plaques (en titane ou en acier) fixées aux corticales palatines à l'aide de mini-vis. Ce type de disjoncteur présente de nombreux avantages : pas d'ancrage dentaire et donc pas d'effet parasite, traitement multi-attaches non entravé par le disjoncteur, utilisation possible sur des terrains parodontaux affaiblis et dans les anatomies compliquées (une attention particulière devra être portée aux dimensions du distracteur dans les constrictions maxillaires très importantes). Cependant ils présentent aussi des inconvénients : pose difficile (le vérin doit être parallèle au plan occlusal), coût élevé, stabilité moindre donc possibilité de perte du vérin lors de la période de contention et dépose chirurgicale dans un second temps (108).

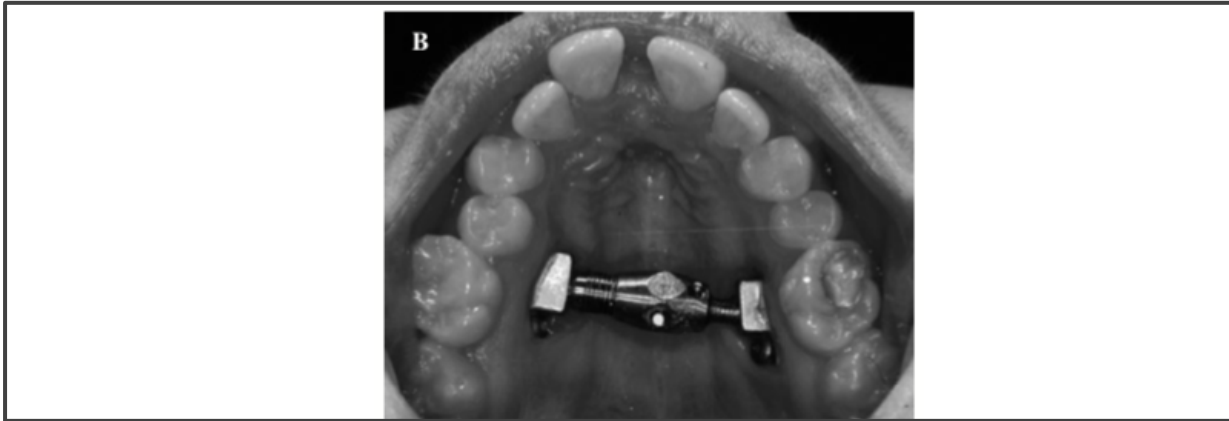


Figure 28 : Disjoncteur à appuis osseux, (109)

Les disjoncteurs hybrides furent introduits en 2015 par Kayalar (110) . Ce type de dispositif prend appui sur deux mini-vis fixées dans la partie antérieure du palais de part et d'autre de la suture et sur les premières molaires maxillaires. Il permettrait d'éviter les inconvénients des deux autres disjoncteurs tout en conservant leurs avantages. Cependant les études actuelles ne démontrent pas une efficacité supérieure d'un des dispositifs.

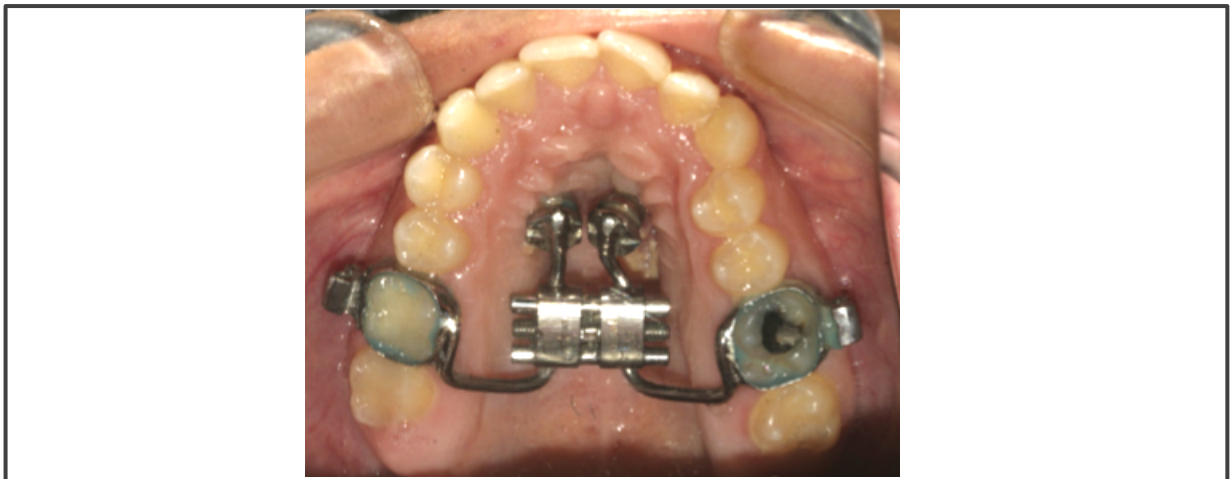


Figure 29 : Disjoncteur hybride utilisé chez un adolescent en fin de croissance, (110)

V - Étude réalisée

L'objectif principal de cette étude est d'étudier l'incidence d'un inversé d'articulé postérieur sur la stabilité de l'expansion transversale à moyen terme lors d'une disjonction inter-maxillaire précoce. L'hypothèse nulle est la perte totale de l'expansion maxillaire à moyen terme dans les deux groupes (avec et sans inversé d'articulé postérieur).

Les objectifs secondaires sont d'observer l'impact d'une disjonction inter-maxillaire précoce sur la décompensation mandibulaire spontanée et la normalisation des fonctions oro-faciales.

1 - Matériel et méthode

A - Type d'étude

Nous avons mené une étude comparative entre un groupe de patients présentant une endocclusion postérieure uni ou bilatérale et un groupe de patients ne présentant pas d'inversé d'articulé postérieur mais avec un manque de place pour l'éruption des canines maxillaires définitives.

B - Population de l'étude et recrutement

Les patients ont été recrutés au sein du cabinet d'orthodontie du Dr GOHEL Mylène à Lamballe.

Le recrutement s'est effectué sur une période de 36 mois entre avril 2017 et mars 2020.

L'âge, le sexe ainsi que les fonctions ventilatoires et linguales du patient sont relevés.

C - Critères d'inclusion

- patients en denture mixte stable,
- nécessitant une disjonction inter-maxillaire pour correction d'un déficit transversal antérieur et/ou postérieur,
- ayant eu comme moyen thérapeutique, un disjoncteur soudé sur bagues 16 et 26,
- ayant eu un bilan orthodontique avec élaboration d'un diagnostic et d'un plan de traitement,
- ayant un dossier complet et exploitable pour l'étude : fiche clinique et administrative du patient, modèle d'étude en denture mixte avant disjonction (T1), modèle maxillaire à la dépose du disjoncteur (soit 6 mois après la disjonction) (T2) et modèle d'étude de

réévaluation à 20 mois après la disjonction (ou 14 mois après dépose de l'appareillage) (T3).

D - Critères de non inclusion

- patients présentant une fente labio-palatine ou un syndrome entraînant une dysmorphose cranio-faciale,
- patients présentant des agénésies ou des extractions multiples,
- patients n'ayant pas les premières molaires maxillaires (agénésiques, extraites ou très délabrées),
- patients ayant un dispositif de maintien du sens transversal durant la phase d'édification de la denture adulte jeune (enveloppe linguale nocturne, Arc TransPalatin, multi-attache, double arc, arc lingual, activateur...),
- patients ayant déjà eu ou en cours de traitement orthodontique,
- patients sans modèles d'étude en denture mixte, à la dépose du disjoncteur ou à 20 mois post-disjonction.

E - Critères de mesures

Les mesures sont réalisées sur les modèles en plâtre à l'aide :

- d'un pied à coulisse au dixième de millimètre pour les distances ;
- et d'un goniomètre universel au degré pour les angles.

Les mesures sont réalisées à deux reprises par le même opérateur à des temps différents. La valeur retenue est la moyenne des deux mesures.

- Les mesures maxillaires :
 - en postérieur : distance entre les cuspidés mésio-palatines de 16 et 26 ;
 - en antérieur : distance entre les pointes canines de 53 et 63 en denture mixte et entre la pointe canine de 13 et 23 lors de l'établissement de la denture adulte jeune. Chez les sujets présentant une perte précoce des 53 et 63 ou ayant des 13 et 23 ectopiques, la distance inter-canine de la forme d'arcade maxillaire idéale est prise comme mesure. Chez les sujets présentant une abrasion des 53 et 63, le milieu de la facette d'usure est pris comme point de mesure ;

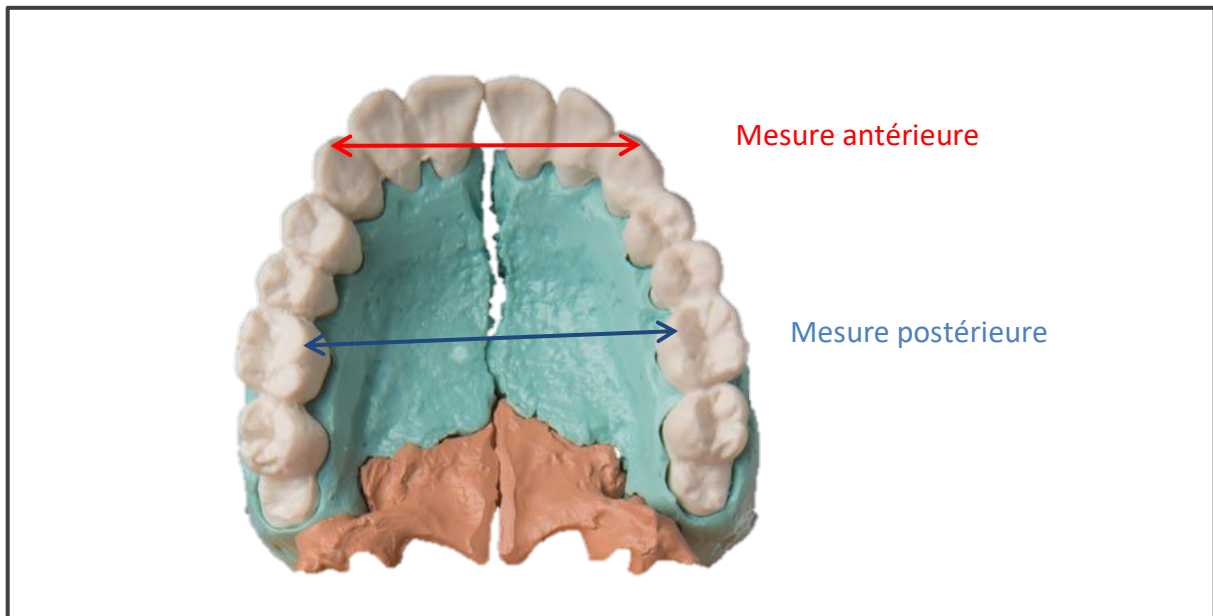


Figure 30 : Mesures maxillaires

- angle d'intersection entre les lignes passant par les cuspidés vestibulaires et linguales de 16 et 26 ; il évalue la version des premières molaires maxillaires. Un angle inférieur à 180° témoigne de la vestibulo-version molaire, un angle supérieur à 180° témoigne d'une palato-version molaire. Cette mesure est réalisée à l'aide d'un goniomètre universel (rapporteur orthopédique) sur le modèle en plâtre maxillaire posé à plat (111)(86) et de plaques en PVC posées sur les cuspidés vestibulaires et mésio-palatines des molaires.

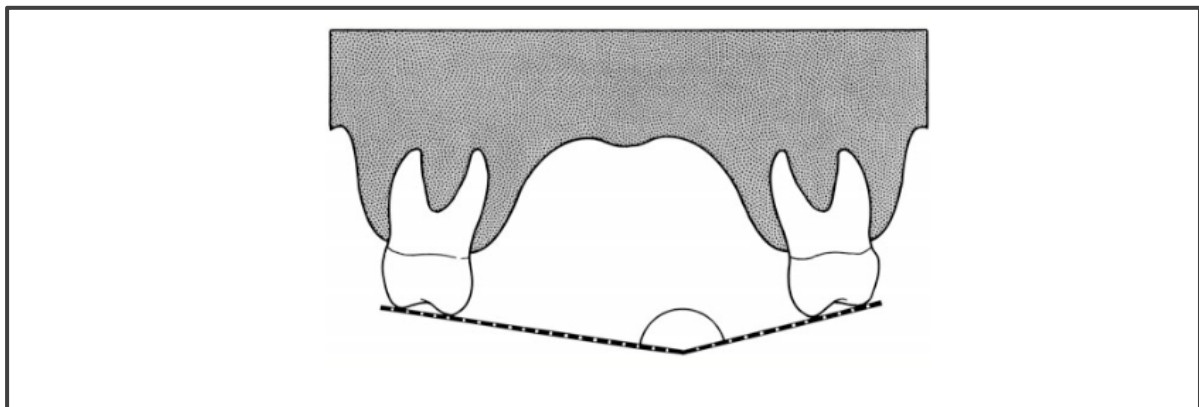


Figure 31 : Mesure de la courbe de Wilson sur les premières molaires maxillaires

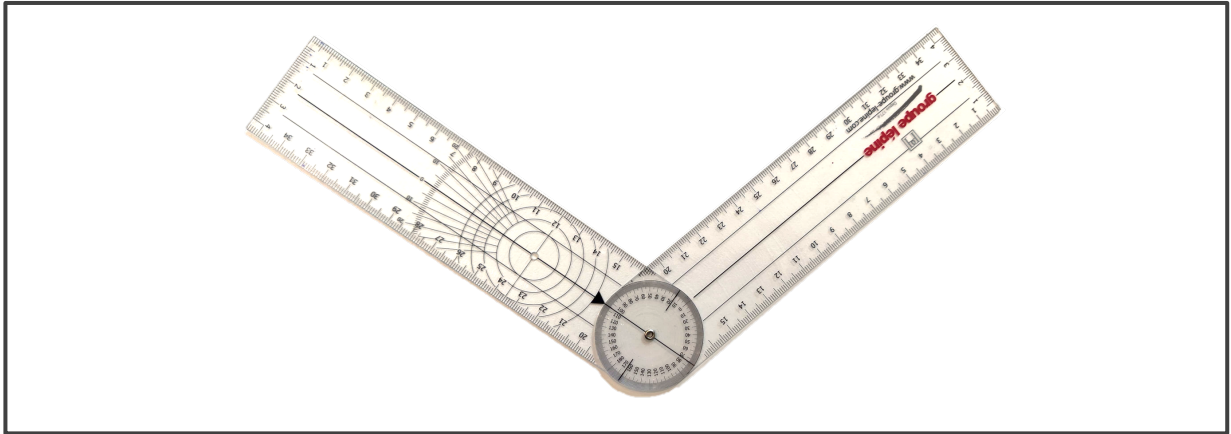


Figure 32 : Goniometre universel

Ces mesures maxillaires sont faites sur les modèles avant disjonction, à la dépose du disjoncteur et à 20 mois post-disjonction.

- Les mesures mandibulaires

- en postérieur : distance entre les fosses centrales de 36 et 46 ;
- en antérieur : distance entre la pointe canine de 73 et 83 en denture mixte et entre la pointe canine de 33 et 43 lors de l'établissement de la denture adulte jeune. Chez les sujets présentant une perte précoce des 73 et 83 ou ayant des 33 et 43 ectopiques, la distance inter-canine de la forme d'arcade mandibulaire idéale est prise comme mesure ;

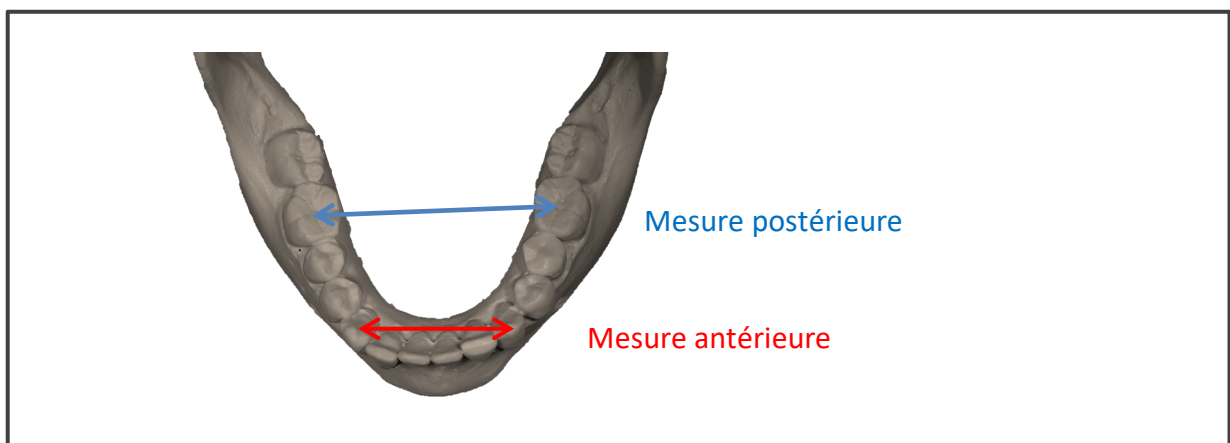


Figure 33 : Mesures mandibulaires

- angle d'intersection entre les lignes passant par les cuspidés vestibulaires et linguales de 36 et 46 évaluant la version des premières molaires mandibulaires. Un angle

inférieur à 180° témoigne de la linguo-version molaire, un angle supérieur à 180° témoigne d'une vestibulo-version molaire. Cet angle est mesuré à l'aide d'un goniomètre universel (rapporteur orthopédique) sur le modèle en plâtre mandibulaire posé à plat (111)(86) et de plaques en PVC posées sur les cuspidés vestibulaires et mésio-linguales des molaires.

F - Déroulement pratique

Une fois la proposition thérapeutique acceptée par les parents du patient, les différentes phases thérapeutiques sont programmées :

- modèle d'étude en denture mixte stable : T1 ;
- empreinte maxillaire en alginate avec bagues de 16 et 26 en place ;
- essayage et pose du disjoncteur type Hyrax avec bras latéraux sans contact avec les canines de lait ; scellement au ciment verre ionomère ;
- activation du disjoncteur dès le lendemain de la pose. Disjonction rapide avec deux activations par jour pendant la durée nécessaire pour résoudre le problème transversal et obtenir une surcorrection (cuspide palatine de la 1^{ère} molaire maxillaire au contact de la cuspide vestibulaire de la 1^{ère} molaire mandibulaire) ;
- la correction obtenue, le disjoncteur est maintenu en place pendant 6 mois permettant l'ossification de la suture inter-maxillaire ;
- au bout de 6 mois, dépose du disjoncteur et prise d'empreinte pour obtenir un modèle maxillaire: T2 ;
- modèle d'étude à 20 mois post-disjonction en début d'établissement de denture adulte jeune : T3.

Les empreintes utilisées pour les modèles d'étude ont été traitées de façon identique : l'empreinte est prise avec de l'alginate et coulée en plâtre blanc.

G - Statistiques

Une analyse descriptive a été réalisée sur les données recueillies. Les données quantitatives ont été décrites à l'aide de la moyenne, l'écart-type, la médiane, ainsi que par

les valeurs minimales et maximales. Les données qualitatives ont été décrites à l'aide de pourcentage.

Nous avons testé la comparabilité des groupes A et B en utilisant :

- le test de Fisher pour tester l'égalité des variances ;
- le test de Shapiro-Wilk pour vérifier la normalité des distributions.

⇒ Si les tests confirment l'égalité des variances et la normalité des groupes alors un test de Student unilatéral est utilisé, avec comme hypothèse nulle, H_0 : moyenne groupe A = moyenne groupe B et comme hypothèse alternative H_1 : moyenne groupe A > moyenne groupe B ou moyenne groupe A < moyenne groupe B.

Le test de Student présente l'avantage d'avoir un indice de fiabilité des résultats statistiques grâce à la valeur-p :

- $p \leq 0,01$: très forte présomption contre l'hypothèse nulle H_0 ;
- $0,01 < p \leq 0,05$: forte présomption contre l'hypothèse nulle H_0 ;
- $0,05 < p$: rejet de l'hypothèse nulle H_0 .

⇒ Si les tests confirment l'égalité des variances mais infirment la distribution normale des valeurs alors un test non paramétrique de Wilcoxon est utilisé.

⇒ Si les tests infirment l'égalité des variances mais confirment la distribution normale des valeurs alors le test de Student avec correction Welch est utilisé.

⇒ Si les tests infirment l'égalité des variances et la distribution normale des valeurs alors un test non paramétrique de Wilcoxon est utilisé.

Les analyses statistiques ont été réalisées via le site internet STHDA (112) et Excel. Un seuil de significativité statistique de 5 % a été retenu.

2 - Résultats

A - Description de l'échantillon

Parmi les 34 patients inclus initialement, 12 ont été exclus de l'étude : 5 par manque de documents (empreintes) et 7 car un traitement interférant sur le sens transversal maxillaire ou mandibulaire a été nécessaire au cours de l'étude.

Les données des 22 patients (13 filles et 9 garçons) ont été recueillies :

- l'âge moyen au début de l'étude est de 9,57 ans ;
- l'âge moyen en fin d'étude est de 11,35 ans ;
- la période d'activation moyenne est de 15 jours pour une expansion moyenne de 4,82 mm ;
- la durée moyenne entre la disjonction et la fin de l'étude était de 20,80 mois.

Deux groupes de patients ont été constitués :

- le groupe « avec inversé d'articulé postérieur » (groupe A), correspondant à l'ensemble des patients en denture mixte stable présentant une endocclusion uni ou bilatérale postérieure lors de la première consultation.

Le groupe A est composé de 7 patients : 4 garçons et 3 filles ;

- l'âge moyen au début de l'étude est de 9,03 ans ;
- l'âge moyen à la fin de l'étude est de 10,86 ans ;
- le disjoncteur a été maintenu en bouche en moyenne pendant 6,5 mois ;
- le temps moyen entre T2 et T3 est de 14 mois ;
- le déficit transversal initial moyen est de 3,43 mm ;
- l'expansion moyenne réalisée est de 6,34 mm, dont 2,91 mm de surcorrection.

- le groupe « sans inversé d'articulé postérieur » (groupe B), correspondant à l'ensemble des patients en denture mixte stable ayant une occlusion postérieure correcte mais présentant un déficit du sens transversal objectivé par un manque de place pour l'éruption des canines maxillaires permanentes.

Le groupe B est composé de 15 patients : 6 garçons et 9 filles ;

- l'âge moyen au début de l'étude était de 9,82 ans ;
- l'âge moyen à la fin de l'étude était de 11,58 ans ;
- le disjoncteur a été maintenu en bouche en moyenne pendant 7 mois ;
- le temps moyen entre T2 et T3 est de 13,1 mois ;
- le déficit transversal initial moyen est de 0,28 mm ;
- l'expansion moyenne réalisée est de 4,23 mm, dont 3,94 mm de surcorrection.

Les tests statistiques montrent que les âges des groupes A et B sont comparables à T1, T2 et T3 ($p_{T1} = 0,11$, $p_{T2} = 0,11$, $p_{T3} = 0,12$).

	Sujet le plus jeune à T1	Sujet le plus âgé à T1	Age moyen à T1	Age moyen à T3	Durée moyenne entre T2 et T3
Groupe A	6,76 ans	10,58 ans	9,03 ans	10,86 ans	14,00 mois
Groupe B	7,27 ans	12,95 ans	9,82 ans	11,58 ans	13,13 mois
Interprétation statistique			comparable p = 0,11	comparable p = 0,12	

Le déficit transversal postérieur initial est significativement plus important dans le groupe A que le groupe B (p = 0).

De même, l'expansion moyenne réalisée est significativement plus importante dans le groupe A que le groupe B (p = 0).

La surcorrection est quant à elle comparable dans les deux groupes (p = 0,12).

	Déficit transversal initial	Expansion moyenne réalisée	Surcorrection
Groupe A	3,43 mm	6,34 mm	2,91 mm
Groupe B	0,28 mm	4,23 mm	3,94 mm
Interprétation statistique	A > B p = 0	A > B p = 0	comparable p = 0,12

B - Mesures intra-arcades

- Mesures maxillaires

Distance inter-molaire (16-26)

La distance inter-molaire à T1 est de 37,12 mm ± 1,83 mm dans le groupe A et de 40,85 mm ± 2,16 mm dans le groupe B. Elle est significativement supérieure dans le groupe B avec p = 0.

La distance inter-molaire à T2 est en moyenne augmentée de 6,34 mm ± 2,14 mm dans le groupe A et de 4,23 mm ± 1,27 mm dans le groupe B. L'expansion réalisée est significativement plus importante dans le groupe A (p = 0).

La distance inter-molaire à T3 est de 40,74 mm ± 1,40 mm dans le groupe A et de 42,97 mm ± 1,99 mm dans le groupe B. Elle est significativement supérieure dans le groupe B (p = 0,01).

La récidive observée entre T2 et T3 est en moyenne de 2,72 mm \pm 2,14 mm dans le groupe A, soit 39,94 % de l'expansion réalisée. Dans le groupe B, elle est de 2,11 mm \pm 1,10 mm soit 47,83 %. Le test T de Welch, ne montre pas de différence significative entre les deux groupes. La quantité de récidive serait donc indépendante du type de malocclusion initiale.

L'augmentation transversale moyenne entre T1 et T3, est donc de 3,62 mm \pm 1,18 mm dans le groupe A et de 2,12 mm \pm 0,64 mm dans le groupe B. L'augmentation transversale moyenne entre T1 et T3 est significativement plus importante dans le groupe A ($p = 0$), cependant la distance inter-molaire reste plus importante dans le groupe B ($p = 0,01$).

	Distance inter-molaire maxillaire 16-26				Récidive entre T2 et T3	Augmentation transversale entre T1 et T3
	T1	Expansion	T2	T3		
Groupe A	37,12 mm	+ 6,43 mm	43,46 mm	40,74 mm	2,72 mm	3,62 mm
Groupe B	40,85 mm	+ 4,23 mm	45,08 mm	42,97 mm	2,11 mm	2,12 mm
Interprétation statistique	A < B $p = 0$	A > B $p = 0$	Comparable $p = 0,09$	A < B $p = 0,01$	Comparable $p = 0,49$	A > B $p = 0$

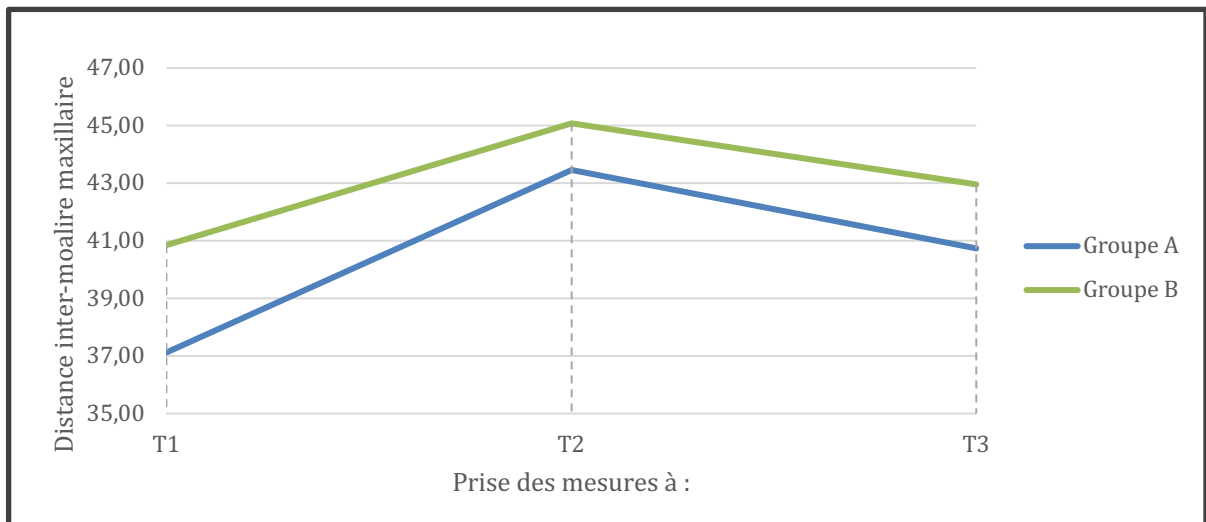


Figure 34 : Évolution de la distance inter- molaire maxillaire

Angulation entre les molaires (16-26)

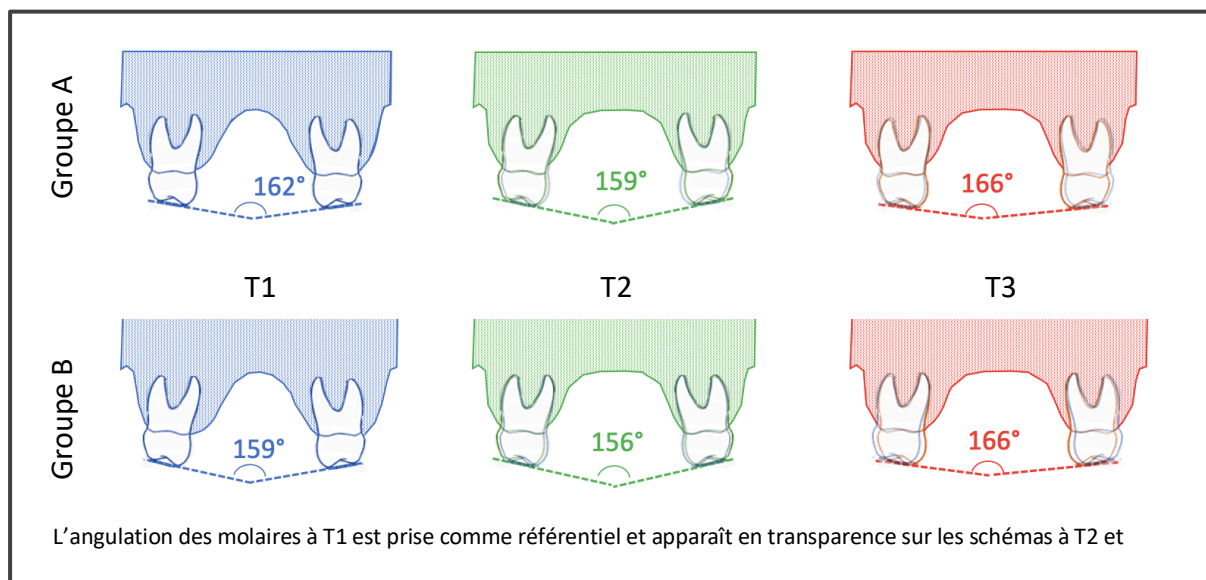


Figure 35 : Évolution de l'angulation entre les molaires maxillaires

L'angle entre les molaires à T1 est de $162,07^\circ \pm 5,79^\circ$ dans le groupe A et de $158,8^\circ \pm 6,95^\circ$ dans le groupe B. Ils sont statistiquement comparables dans les deux groupes ($p = 0,15$).

L'angle molaire entre T1 et T2 est en moyenne augmenté de $3^\circ \pm 2,33^\circ$ dans le groupe A et de $3,13^\circ \pm 3,62^\circ$ dans le groupe B. Il se produit donc une vestibulo-version des molaires qui semble équivalente entre les deux groupes ($p = 0,47$). Le test de Student ne montre pas de différence significative de la vestibulo-version molaire entre T1 et T2 dans les 2 groupes.

Entre T2 et T3, une palato-version des molaires est observée. Elle est en moyenne de $7,06^\circ \pm 2,35^\circ$ dans le groupe A et de $9,40^\circ \pm 3,46^\circ$ dans le groupe B. Il y a donc un redressement des procès alvéolaires entre T1 et T3 dans les groupes A et B qui est respectivement de $4,06^\circ$ et de $6,27^\circ$. D'après de le test de Student, il est comparable dans les 2 groupes.

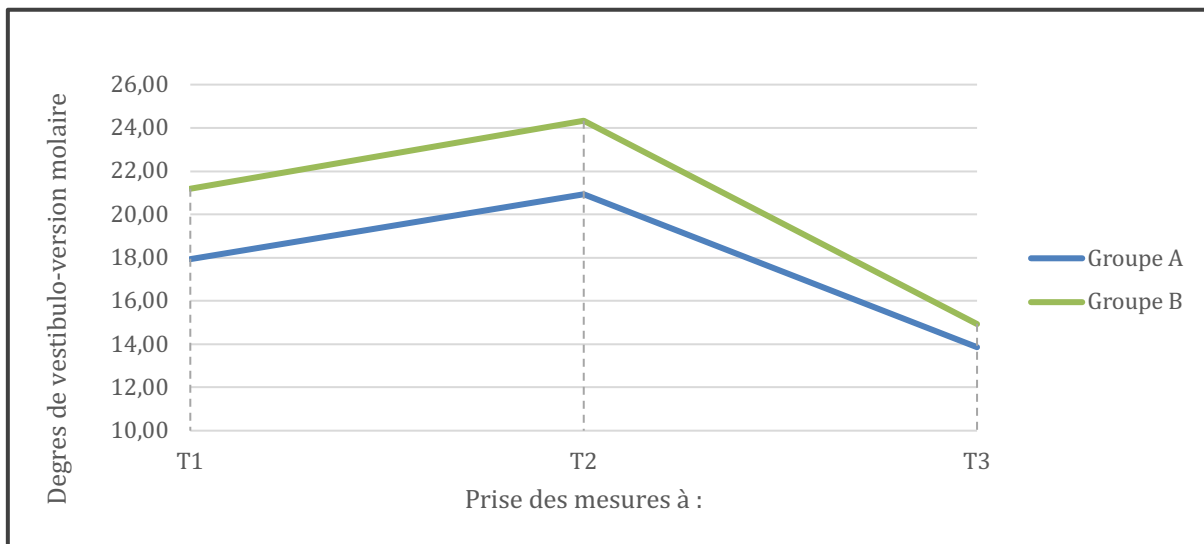


Figure 36 : Évolution de l'angulation entre les molaires maxillaires

Distance inter-canine (53-63 ; 13-23)

La distance inter-canine à T1 est de $29,81 \text{ mm} \pm 2,31 \text{ mm}$ dans le groupe A et de $31,32 \text{ mm} \pm 1,50 \text{ mm}$ dans le groupe B. Elle est significativement plus importante dans le groupe B ($p = 0,04$). L'occlusion antérieure peut être responsable de cette différence : 85 % des patients du groupe A présentent un inversé d'articulé canin contre 13 % dans le groupe B.

La distance inter-canine à T2 est en moyenne augmentée de $3,65 \text{ mm} \pm 1,52 \text{ mm}$ dans le groupe A et de $3,18 \text{ mm} \pm 1,64 \text{ mm}$ dans le groupe B, soit une distance inter-canine de $33,47 \text{ mm} \pm 2,97 \text{ mm}$ dans le groupe A et de $34,50 \text{ mm} \pm 1,98 \text{ mm}$ dans le groupe B. L'expansion est comparable dans les deux groupes ($p = 0,29$). L'utilisation d'un disjoncteur sans appui sur les canines temporaires nous assure une expansion canine uniquement squelettique (par ouverture de la suture médio-palatine) sans effets parasites de vestibulo-version.

La distance inter-canine à T3 est de 32,19 mm \pm 2,23 mm dans le groupe A et de 34,13 mm \pm 1,84 mm dans le groupe B. Elle est significativement supérieure dans le groupe B ($p = 0,01$).

La récidive observée entre T2 et T3 est en moyenne de 1,29 mm \pm 2,25 mm dans le groupe A et de 0,37 mm \pm 2,02 mm dans le groupe B. Le test de Student ne montre pas de différence significative entre les deux groupes ($p = 0,18$). La récidive serait donc indépendante du type de malocclusion initiale.

	Distance inter-canine maxillaire 53-63 ; 13-23				Récidive entre T2 et T3	Augmentation transversale entre T1 et T3
	T1	Expansion	T2	T3		
Groupe A	29,82	+ 3,65 mm	33,47	32,18	1,29 mm	2,36 mm
Groupe B	31,32	+ 3,18 mm	34,50	34,13	0,37 mm	2,81 mm
Interprétation statistique	A < B $p = 0,04$	comparable $p = 0,29$	comparable $p = 0,29$	A < B $p = 0,01$	comparable $p = 0,18$	comparable $p = 0,29$

L'augmentation transversale moyenne entre T1 et T3 est donc de 2,36 mm \pm 1,90 mm dans le groupe A et de 2,81 mm \pm 1,67 mm dans le groupe B. L'augmentation de la distance inter-canine moyenne entre T1 et T3 est équivalente dans les deux groupes ($p = 0,29$) et la distance inter-canine du groupe B reste plus importante que celle du groupe A ($p = 0,01$).

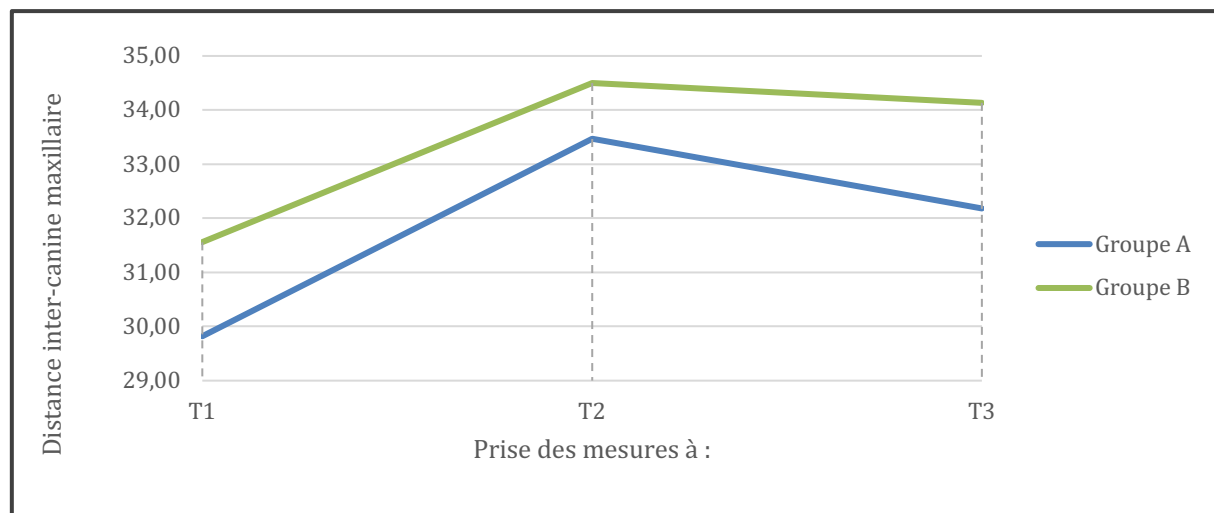


Figure 37 : Évolution de la distance inter-canine maxillaire

Evolution des formes d'arcades

La disjonction inter-maxillaire est réalisée pour reformer la forme d'arcade et permettre une reprise de la croissance physiologique et symétrique.

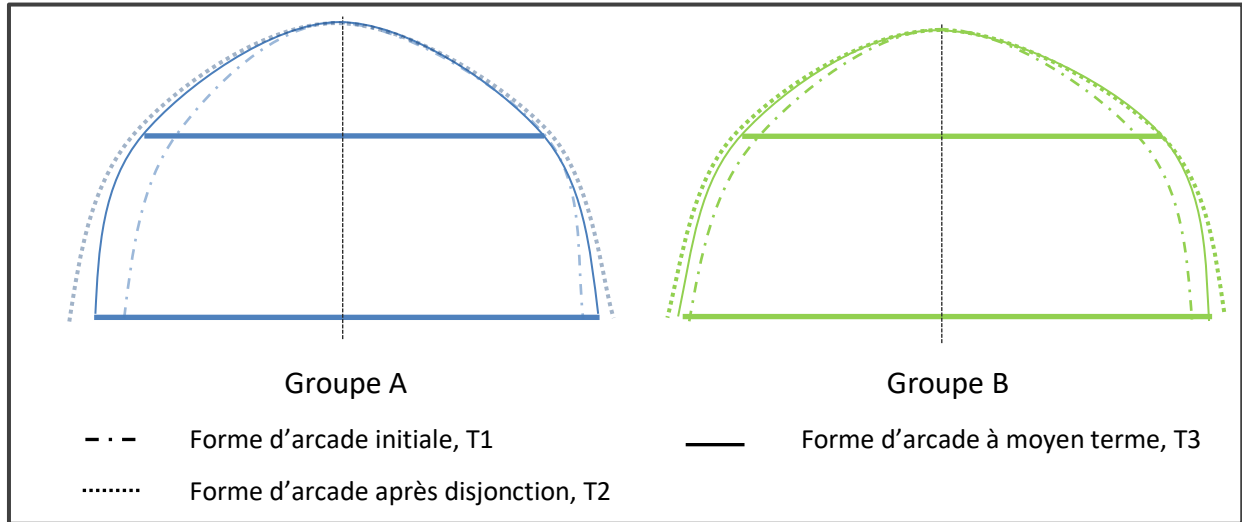


Figure 38 : Évolution des formes d'arcades maxillaires

Dans le groupe A, l'inversé d'articulé uni-latéral est responsable d'une asymétrie de la forme d'arcade avec un maxillaire plus étroit que l'autre. La disjonction, par la correction de l'inversé d'articulé postérieur et parfois antérieur, permet la symétrisation des formes d'arcade. Comme vu précédemment, la disjonction inter-maxillaire permet un gain transversal de 6,34 mm au niveau molaire et de 3,65 mm au niveau canin. La récidive est de 2,72 mm au niveau molaire et de 1,26 mm au niveau canin ce qui représente respectivement 40 et 34 % de l'expansion réalisée. La récidive semble équivalente en postérieur et en antérieur. La symétrisation de la forme d'arcade semble stable à moyen terme dans le groupe A.

Dans le groupe B, la disjonction a pour objectif de corriger l'insuffisance transversale antérieure et permettre l'évolution des canines maxillaires sur l'arcade. La disjonction inter-maxillaire permet un gain transversal de 4,23 mm au niveau molaire et de 3,18 mm au niveau canin. La récidive est de 2,11 mm au niveau molaire et de 0,57 mm au niveau canin ce qui représente respectivement 48 et 18 % de l'expansion réalisée. La récidive semble plus importante en postérieur qu'en antérieur. Le gain transversal antérieur recherché par la disjonction semble donc stable à moyen terme dans le groupe B. Néanmoins, malgré

l'expansion antérieure, deux patients de ce groupe présentent une inclusion de 13 et/ou 23. Les patients du groupe A ne présentent pas de signes radiologiques et cliniques préfigurant un risque d'inclusion canine.

- Mesures mandibulaires

Distance inter-molaire (36-46)

La distance inter-molaire à T1 est de 40,55 mm ± 2,52 mm dans le groupe A et de 41,14 mm ± 2,07 mm dans le groupe B. Elles sont statistiquement comparables (p = 0,29).

La distance inter-molaire à T3 est de 40,89 mm ± 2,77 mm dans le groupe A et de 42,55 mm ± 2,39 mm dans le groupe B. Le test de Student ne montre pas de différence significative entre les deux groupes (p = 0,08).

	Distance inter-molaire mandibulaire 36-46		Évolution entre T1 et T3
	T1	T3	
Groupe A	40,55 mm	40,89 mm	+ 0,34 mm
Groupe B	41,14 mm	42,55 mm	+ 1,45 mm
Interprétation statistique	comparable p = 0,29	comparable p = 0,08	A < B p = 0,01

La distance inter-molaire entre T1 et T3 a donc en moyenne augmenté de 0,34 mm ± 0,87 mm dans le groupe A et de 1,45 mm ± 0,88 mm dans le groupe B. L'augmentation de la distance inter-molaire mandibulaire est significativement plus importante dans le groupe B que dans le groupe A (p = 0,01).

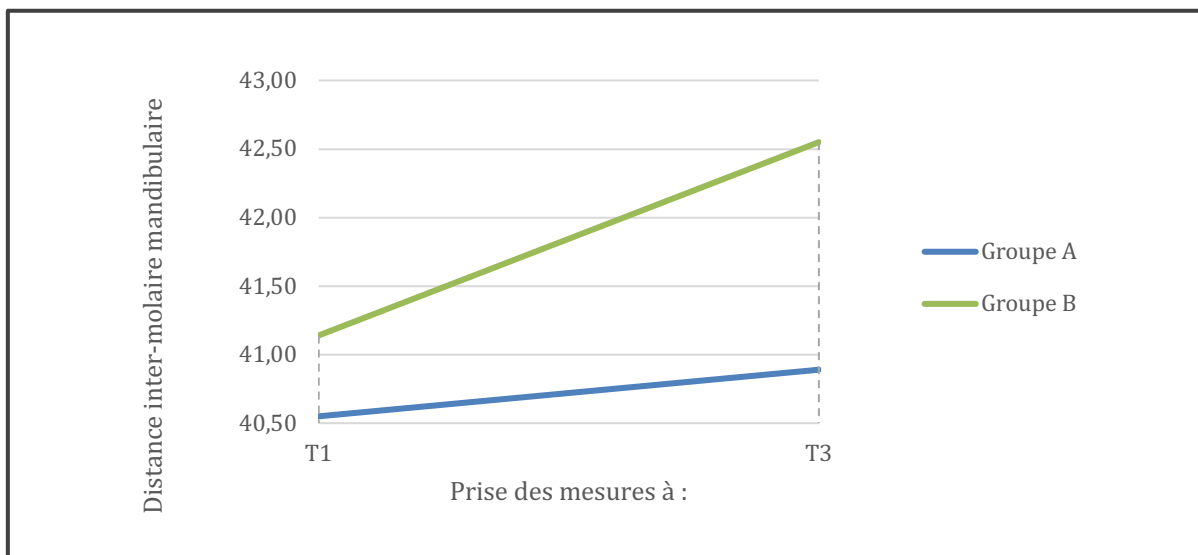


Figure 39 : Évolution de la distance inter-molaire mandibulaire

Angulation entre les molaires mandibulaires (36-46)

L'angle entre les molaires à T1 est de $157,57^\circ \pm 8,97^\circ$ dans le groupe A et de $156,62^\circ \pm 7,67^\circ$ dans le groupe B. Elles sont statistiquement comparables ($p = 0,4$).

L'angle entre les molaires entre T1 et T3 est en moyenne augmenté de $4,43^\circ \pm 4,41^\circ$ dans le groupe A et de $6,93^\circ \pm 5,53^\circ$ dans le groupe B. Il n'existe pas de différence significative entre les deux groupes ($p = 0,15$).

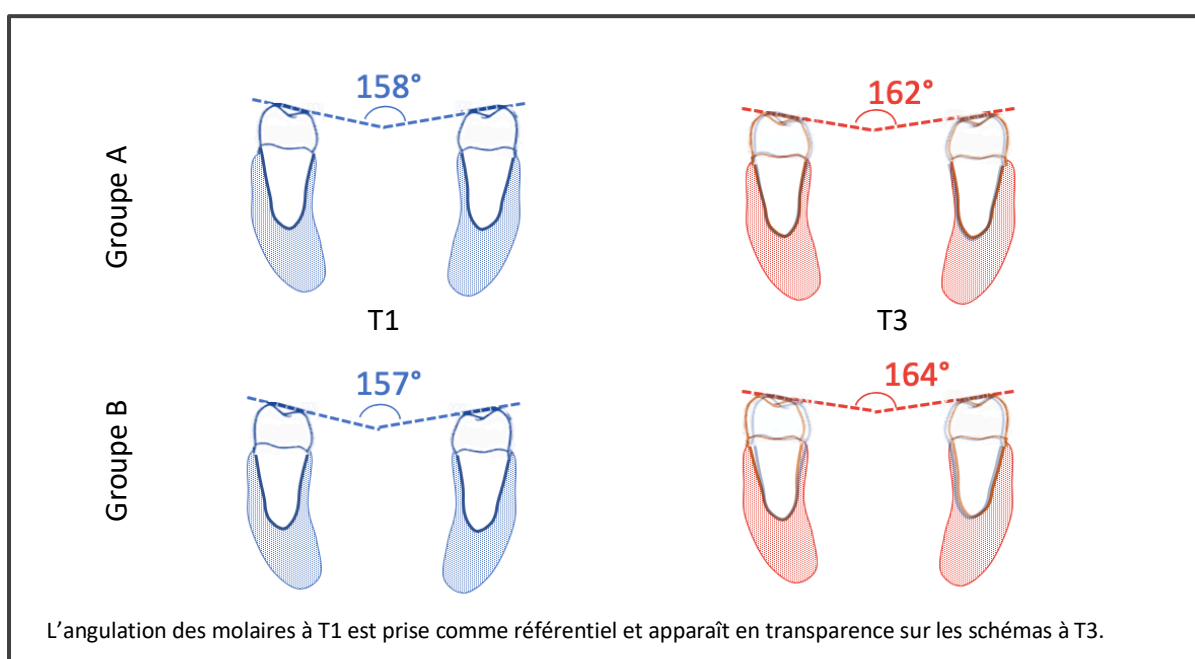


Figure 40 : Évolution de la linguo-version des molaires mandibulaires

Distance inter-canine (73-83 ; 33-43)

La distance inter-canine à T1 est de 26,56 mm \pm 1,07 mm dans le groupe A et de 25,16 mm \pm 1,87 dans le groupe B. Elle est significativement plus importante dans le groupe A ($p = 0,04$).

La distance inter-canine à T3 est de 25,71 mm \pm 1,35 mm dans le groupe A et de 26,57 mm \pm 1,74 dans le groupe B. Le test de Student ne montre pas de différence significative entre les deux groupes ($p = 0,13$).

Une diminution de la distance inter-canine de T1 à T3 est observée dans le groupe A. Elle est en moyenne de 0,84 mm \pm 1,53 mm. Une augmentation moyenne de 1,41 mm \pm 1,31 mm est observée dans le groupe B. L'expansion transversale antérieure mandibulaire est donc significativement plus importante dans le groupe B que dans le groupe A ($p = 0,00$).

	Distance inter-canine mandibulaire 73-83 ; 33-43		Évolution entre T1 et T3
	T1	T3	
Groupe A	26,56	25,71	- 0,84 mm
Groupe B	25,16	26,57	+ 1,41 mm
Interprétation statistique	A > B $p = 0,04$	comparable $p = 0,13$	A < B $p = 0,00$

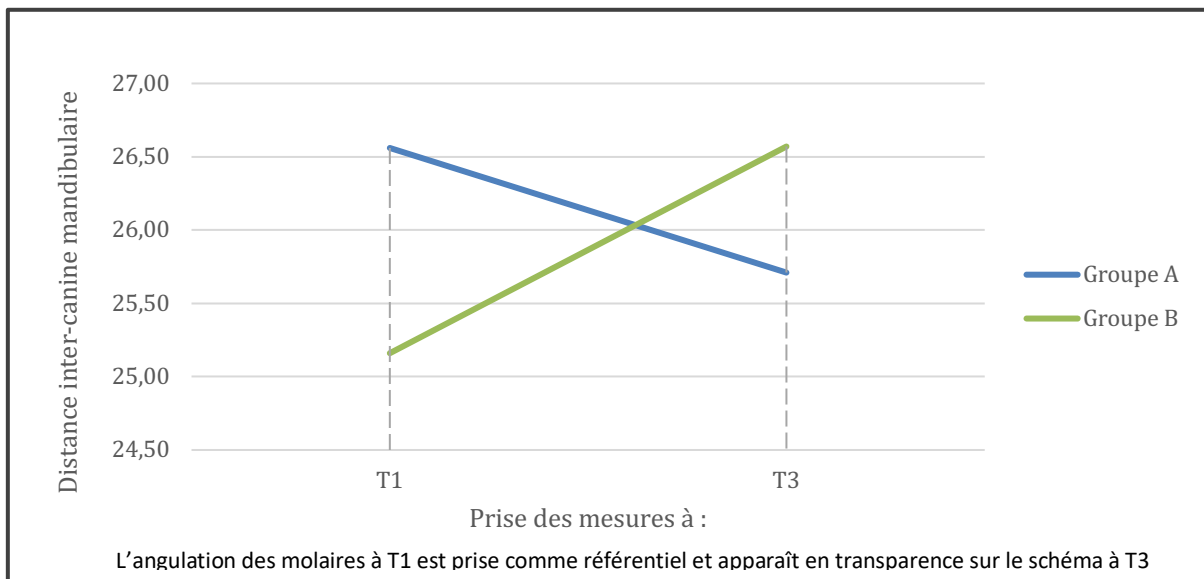


Figure 41 : Évolution de la distance inter-canine mandibulaire

C - Mesures inter-arcades : Évolution de la dysharmonie du sens transversal (DST)

Au niveau molaire

	DST initiale à T1	Expansion réalisée	Surcorrection	DST à T3
Groupe A	- 3,43 mm	+ 6,34 mm	+ 2,91 mm	- 0,15 mm
Groupe B	- 0,28 mm	+ 4,23 mm	+ 3,94 mm	+ 0,43 mm

	Distance inter-molaire maxillaire 16-26			Distance inter-molaire mandibulaire 36-46	
	T1	T2	T3	T1	T3
Groupe A	37,12 mm	43,46 mm	40,74 mm	40,55 mm	40,89 mm
Groupe B	40,85 mm	45,08 mm	42,97 mm	41,14 mm	42,55 mm

La DST initiale (T1) était de - 3,43 mm ± 1,54 mm dans le groupe A et de - 0,28 mm ± 0,88 mm dans le groupe B. La DST est significativement plus importante dans le groupe A (p = 0,00).

La DST à T3 est de -0,15 mm ± 1,77 mm dans le groupe A et +0,43 mm ± 1,26 mm dans le groupe B. Les DST à T3 sont comparables entre les deux groupes (p = 0,2).

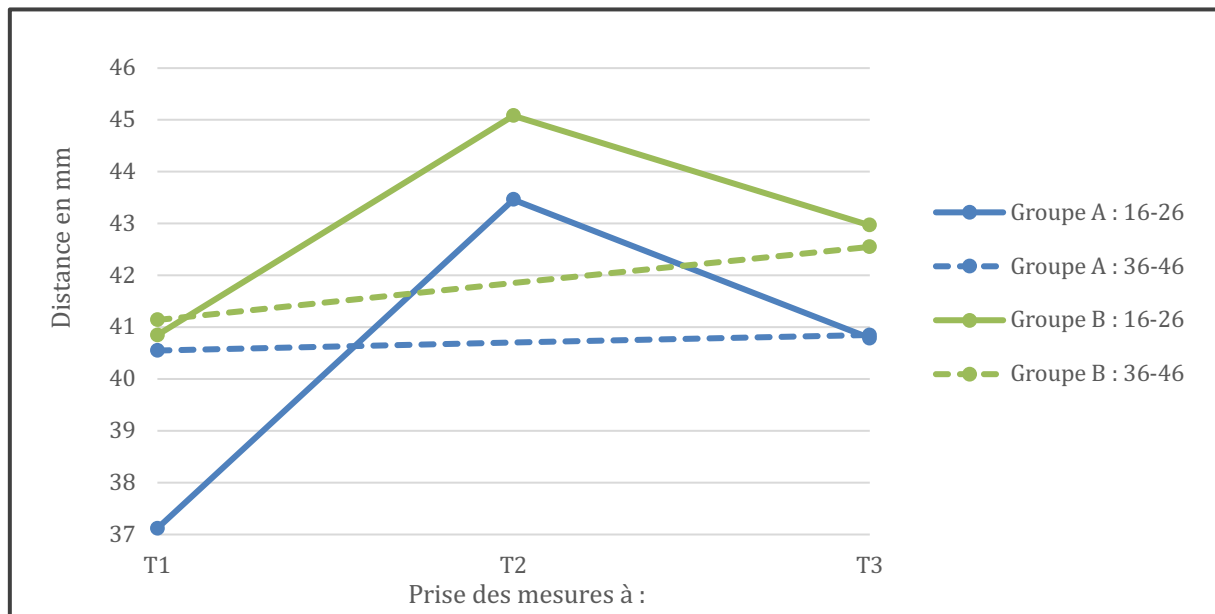


Figure 42 : Évolution de la dysharmonie du sens transversal au niveau des 1^{ères} molaires

À T3, la correction de la dysharmonie du sens transversal est stable dans les deux groupes. La perte de la surcorrection est presque complète dans les deux groupes, néanmoins elle semble avoir deux étiologies différentes :

- dans le groupe A, la perte de la surcorrection est essentiellement liée à la récurrence du sens transversal maxillaire ;
- dans le groupe B, elle semble être liée à deux phénomènes : la récurrence du sens transversal maxillaire et la décompensation mandibulaire.

Au niveau canin

Dans le groupe A, un inversé d'articulé canin est présent chez 85 % des patients. La disjonction inter-maxillaire précoce permet la correction de cet inversé dans 100 % des cas. Cette correction est stable à moyen terme. Néanmoins on observe une récurrence maxillaire correspondant à 35 % de l'expansion réalisée. La distance inter-canine mandibulaire évolue également et tend à diminuer (- 0,84 mm en moyenne).

Dans le groupe B, un manque de place pour l'éruption des canines maxillaires était présent chez 100 % des patients et un inversé d'articulé canin chez 18 %. La disjonction inter-maxillaire précoce permet la correction de cet inversé dans 100 % des cas et un gain transversal antérieur conséquent à moyen terme. Une petite récurrence maxillaire est cependant observée correspondant à 11 % de l'expansion réalisée. La décompensation mandibulaire permet une augmentation significative de la distance inter-canine mandibulaire : + 1,41 mm en moyenne.

	Distance inter-canine maxillaire 13-23				Distance inter-canine mandibulaire 33-43	
	T1	Expansion	T2	T3	T1	T3
Groupe A	29,82	+ 3,65 mm	33,47	32,18	26,56 mm	25,71 mm
Groupe B	31,32	+ 3,18 mm	34,50	34,13	25,16 mm	26,57 mm

D - Evolution des dysfonctions oro-faciales

La ventilation et la posture linguale ont été évaluées à T1 et T3 dans les deux groupes.

A T1, 57 % des patients du groupe A présentaient une ventilation buccale contre 80 % des patients du groupe B. D'après le test exact de Fisher, la ventilation buccale semble indépendante de l'occlusion postérieure initiale ($p = 0,33$)

A T3, 28 % des patients du groupe A présentaient toujours une ventilation buccale contre 21 % du groupe B.

La disjonction inter-maxillaire précoce semble permettre l'acquisition d'une ventilation nasale chez un grand nombre de patients. Dans le groupe A, 50 % des patients présentant une ventilation buccale à T1 présentent une ventilation nasale à T3. Dans le groupe B, c'est 75 % des patients avec une ventilation buccale qui acquièrent une ventilation nasale suite à la disjonction inter-maxillaire. D'après le test exact de Fisher, l'évolution de la ventilation (buccale à nasale) semble égale dans les deux groupes ($p = 1$).

	Ventilation buccale		
	T1	T3	Acquisition d'une ventilation nasale suite à la disjonction
Groupe A	57 %	28 %	50 % (2 patients sur 4)
Groupe B	80 %	21 %	75 % (9 patients sur 12)
Interprétation statistique	comparable $p = 0,33$	comparable $p = 1$	comparable $p = 1$

A T1, 86 % des patients du groupe A et du groupe B présentaient une position basse de la langue. D'après le test exact de Fisher, la position basse de la langue semble indépendante de l'occlusion postérieure initiale ($p = 0,92$).

A T3, 71 % des patients du groupe A présentaient une position basse de la langue contre 80 % du groupe B.

La disjonction inter-maxillaire précoce semble n'avoir que peu d'effets sur la posture linguale. 17 % des patients du groupe A passent d'une posture linguale basse à une posture linguale haute et seulement 6 % des patients du groupe B. D'après le test exact de Fisher, l'évolution de la posture linguale (basse à haute) semble égale dans le deux groupes ($p = 1$).

	Position basse de la langue		
	T1	T3	Acquisition d'une posture haute de la langue suite à la disjonction
Groupe A	86 %	71 %	17 % (1 patient sur 6)
Groupe B	86 %	80 %	6 % (2 patients sur 12)
Interprétation statistique	comparable $p = 0,92$	comparable $p = 0,47$	comparable $p = 1$

3 – Discussion

Notre étude est une étude clinique prospective longitudinale monocentrique ; il existe un biais de sélection géographique et ethnique (les études monocentriques présentent des populations plus homogènes car hautement sélectionnées). La réalisation d'une étude multicentrique aurait permis de limiter ce biais et d'inclure un plus grand nombre de patients. Cependant les thérapeutiques d'expansion sont très variables d'un cabinet à l'autre (rythme d'activation, quantité de surcorrection souhaitée, dispositif de contention différent). Un protocole clinique identique pour tous les patients et appliqué par tous les praticiens était donc difficile à mettre en place. L'opérateur unique a permis d'éviter le biais lié à la pratique propre de chaque praticien.

Nous avons choisi d'utiliser les distances inter-molaire et inter-canine maxillaires et les distances inter-molaire et inter-canine mandibulaires comme références pour étudier l'évolution de la forme des arcades maxillaire et mandibulaire. Cette méthode de mesure (113) est utilisée dans de nombreuses études ((111),(86),(114) (115)...) car simple et rapide de mise en œuvre. Cependant elle peut être critiquée sur plusieurs points :

- la version molaire peut influencer la largeur d'arcade. Pour prendre en compte ce facteur, nous avons corrélé ces mesures avec l'inclinaison des molaires maxillaires et mandibulaires de façon manuelle sur le modèle d'étude comme l'ont décrit McNamara (111) et Adkins (86). De plus en plus d'études (116) (117) (118) mesurent l'angulation molaire à l'aide de l'imagerie 3D. Des coupes coronales au niveau des première molaires maxillaire permet la réalisation des mesures linaires et angulaires précises. La réalisation d'imagerie 3D aux différents temps de traitement aurait permis une plus grande précision des mesures mais aurait entraîné une irradiation importante allant à l'encontre des principes ALARLA ;

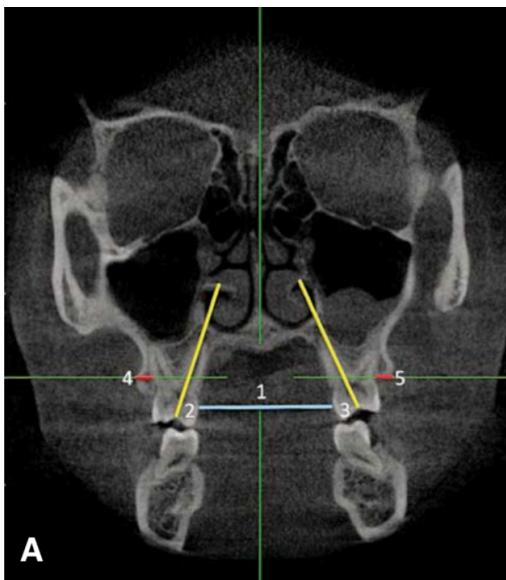


Figure 43 : Mesure de l'angulation molaire sur une coupe coronale d'une imagerie 3D, Akyalcin (116)

- les points de repère pour les mesures peuvent évoluer au cours de temps : les mesures molaires peuvent être perturbées par la réalisation de soins dentaires ou la mise en place de cales orthodontiques, les mesures canines par l'attrition des pointes cuspidiennes des canines temporaires, par l'éruption ectopique ou l'inclusion des canines permanentes. Pour limiter ce biais de mesure, les points ont été déterminés sur les modèles par le même opérateur en se référant aux points placés à T1.

Afin d'éviter des erreurs de mesures, ces dernières ont été effectuées deux fois à un jour d'intervalle. En cas de mesures aberrantes, les mesures ont été reprises selon les mêmes modalités.

L'indication d'une disjonction inter-maxillaire orthodontique diminue avec le temps du fait de la synostose progressive de la suture inter-palatine. L'ensemble des auteurs s'accordent à la réaliser lorsque le patient est en denture mixte (1)(119)(120). La grande majorité des études analysant la stabilité de forme d'arcade suite à une disjonction inter-maxillaire précoce incluent des patients de 8,5 ans en moyenne et réévaluent la forme et la largeur d'arcade en denture adulte jeune soit vers 13 ans (79) (119) (121).

L'âge moyen au début de notre étude est de 9,04 ans dans le groupe A, de 9,8 ans dans le groupe B et l'âge moyen en fin d'étude est de 10,9 ans dans le groupe A, de 11,6 ans dans le groupe B. L'âge d'inclusion de notre échantillon étant supérieur à celui des études précédemment citées, le risque d'échec de la disjonction inter-maxillaire aurait pu être légèrement augmenté. Néanmoins, les patients de nos deux groupes étant encore dans le stade prépubère, le risque d'échec de la disjonction inter-maxillaire est très limité (29). Rappelons que pour l'Inserm, le début de la puberté se situe vers 10,5-11 ans chez les filles et vers 12-13 ans chez les garçons (122).

Par ailleurs, comme toutes les réévaluations ne pouvaient être réalisées en denture adulte jeune, il a été convenu une réévaluation précoce, à 20 mois après disjonction (soit 14 mois après dépose du disjoncteur). Chez un grand nombre de patients de notre échantillon (73 %), des molaires temporaires persistaient et des canines définitives maxillaires n'avaient pas débuté leur éruption. Ces dernières permettant un grain transversal, nos résultats finaux sont en partie minorés.

Le protocole clinique mis en œuvre peut être discutable concernant le choix du disjoncteur, la quantité d'hypercorrection et la durée de contention/stabilisation.

Un grand nombre de disjoncteurs sont décrits et utilisés dans la littérature. Les disjoncteurs amovibles présentent les résultats les plus variables car ils dépendent de la coopération de l'enfant et les pertes et fracture d'appareil sont nombreuses. De plus, ils sont préférentiellement utilisés en denture temporaire (123) (124). Les disjoncteurs scellés sur gouttières, bien que provoquant moins de vestibulo-version molaire (125) (126) présentent

comme défaut une dépose souvent éprouvante pour le patient avec un risque non négligeable d'avulsion d'une dent temporaire mobile. Notre choix s'est donc porté sur un disjoncteur scellé sur bagues, plus fiable, type Hyrax. Les disjoncteurs soudés sur deux bagues ont été préférés à ceux soudés sur 4 bagues car les patients étaient en denture mixte stable et présentaient un encombrement antérieur modéré (114) (127).

Afin d'anticiper la récurrence maxillaire et permettre la décompensation mandibulaire, une surcorrection était recherchée (87). L'hypercorrection, définie par des repères dentaires, était en moyenne de 2,91 mm dans le groupe A et de 3,94 mm dans le groupe B ; cela représente respectivement 46 % et 93 % de l'expansion maxillaire réalisée. Elle est en accord avec celle décrite par Bell et Wertz qui préconisent une surcorrection de 2 à 3 mm (84). Néanmoins, nous avons réalisé une hypercorrection bien plus importante que celle décrite par Raberin (1) qui conseille une hypercorrection équivalente à 15-20 % de l'expansion maxillaire réalisée. Une hypercorrection conséquente nous paraissait indispensable pour permettre une décompensation mandibulaire.

Après obtention de la surcorrection souhaitée, le disjoncteur était maintenu en place pendant 6 mois permettant l'ossification de la suture inter-maxillaire comme conseillé par Ekstrom (cité par Cobo) (2). Mais le temps nécessaire à l'ossification de la suture varie selon les auteurs. Néanmoins plus ce temps est long et plus la néo-ossification de la suture est dense, réduisant aussi le risque de récurrence squelettique.

A la dépose du disjoncteur, aucun appareil de stabilisation ne fût mis en place et la rééducation oro-faciale fût rarement réalisée par le patient par absence de disponibilité des professionnels compétents. La mise en place d'un appareil myo-fonctionnel à la dépose du disjoncteur aurait permis une diminution voire une disparition des dysfonctions permettant à la langue de reprendre son rôle morphogénétique sur le développement transversal des maxillaires. Cependant une coopération importante du patient est nécessaire pour ce type d'appareil.

Concernant la distance inter-molaire maxillaire ;

la croissance maxillaire est décrite par de nombreux auteurs tels que Moyers (128) et Van der Linden (129). L'augmentation physiologique moyenne de la distance inter-molaire maxillaire de 9 à 11 ans (correspondant au groupe A) et de 10 à 12 ans (correspondant au groupe B) est de 0,5 mm au total. La disjonction inter-maxillaire précoce a donc permis une expansion transversale conséquente (groupe A : + 3 mm ; groupe B : + 1,5 mm) et stable à moyen terme. Cette expansion est significativement plus importante dans le groupe A par la correction de l'inversé d'articulé postérieur. L'effet mécanique d'expansion transversale du disjoncteur se surajoute à la croissance du patient et permet, par la levée des verrous occlusaux et la normalisation des fonctions oro-faciales, une reprise de croissance physiologique.

La majorité des auteurs (79)(130)(26)(85) s'accordent sur une moindre récurrence lorsque des disjonctions inter-maxillaires sont réalisées avant 12 ans.

La littérature rapporte un taux de récurrence de la disjonction inter-maxillaire précoce de 0 à 45 % (111) ; dans notre étude, la récurrence s'élève à 39,9 % dans le groupe A et 47,8 % dans le groupe B .

La comparaison des différentes études est rendue difficile par le manque d'informations ou par des méthodologies très différentes :

- peu de distinction entre les patients présentant un inversé d'articulé postérieur et ceux n'en présentant pas ;
- l'expansion est évaluée par l'écartement du vérin central, sans indication sur l'évolution de la distance inter-molaire ;
- peu d'information sur la réalisation d'une hypercorrection ;
- l'âge civil de réévaluation n'est pas donné, seuls les stades de denture sont détaillés (denture adulte jeune ou denture adulte) ;
- type de disjoncteur utilisé.

Dans une méta-analyse, Cannavale (131) étudie la stabilité de la distance inter-molaire et inter-canine maxillaire à 5 ans. Pour une expansion moyenne de 4,85 mm, une récurrence de 0,47 mm est observée soit de 10 %. Cependant, les différentes études de cette méta-analyse ne précisent pas si une hypercorrection a été réalisée. Ces taux de récurrence importants pourraient s'expliquer par la perte de l'hypercorrection réalisée. Le groupe A a perdu en

moyenne 93 % de l'hypercorrection et le groupe B 54 %. La recherche d'un engrènement fonctionnel cuspidé/fosse par la palato-version des procès alvéolaires maxillaires pourrait être à l'origine de la perte de la surcorrection ; ce nouvel engrènement empêchant la décompensation mandibulaire. Est-ce qu'une période de stabilisation plus longue pourrait permettre une décompensation mandibulaire plus importante, et une perte de la surcorrection moindre ?

Ainsi, l'évolution de l'angulation des dents supports est également analysée permettant de différencier la récédive squelettique de la récédive alvéolo-dentaire. Les forces déployées lors d'une disjonction inter-maxillaire peuvent être très importantes et responsables d'une vestibulo-version des dents supports. Adkins (86) et Ciambotti (87) étudient les changements dentaires après une disjonction inter-maxillaire précoce et évaluent une augmentation de la vestibulo-version molaire de $6^{\circ} + / - 6^{\circ}$ entre le début de traitement et la fin de la période de stabilisation (3 mois). Ils ne trouvent aucune corrélation entre l'occlusion postérieure (présence ou non d'un inversé d'articulé postérieur) et l'importance de la vestibulo-version molaire.

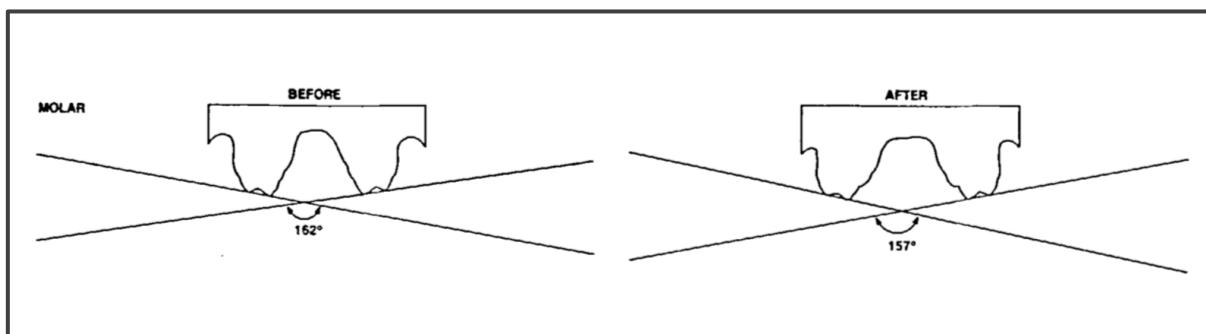


Figure 44 : Tracé et mesure de la courbe de Wilson sur les moulages, Adkins (86)

Des études plus récentes analysent l'évolution des dents supports à l'aide d'une imagerie en trois dimensions (Cône Beam). Kartalian (132) réalise ainsi une étude comparative sur l'évolution de l'angulation des premières molaires maxillaires chez des patients de 9 à 16 ans présentant un inversé d'articulé postérieur et nécessitant une disjonction inter-maxillaire. Une vestibulo-version de $5,6^{\circ}$ est objectivée sur la reconstitution 3D. Akyalcin (133) trouve quant à lui une vestibulo-version de $4,6^{\circ}$.

Dans notre étude, la vestibulo-version entre T1 et T2 est de $3^{\circ} \pm 2,33^{\circ}$ dans le groupe A et de $3,13^{\circ} \pm 3,62^{\circ}$ dans le groupe B. Nos résultats semblent légèrement inférieurs à ceux décrits

dans la littérature, néanmoins nous avons observé des valeurs très variables de vestibulo-version allant d'une palato-version de 2° à une vestibulo-version de 10°. En accord avec les résultats d'Adkins, l'importance de la vestibulo-version molaire semble indépendante de l'articulé postérieur et de la quantité d'expansion réalisée. Concernant cette dernière, il s'agit d'une analyse uniquement descriptive ; aucun test statistique n'a été réalisé dans cette étude.

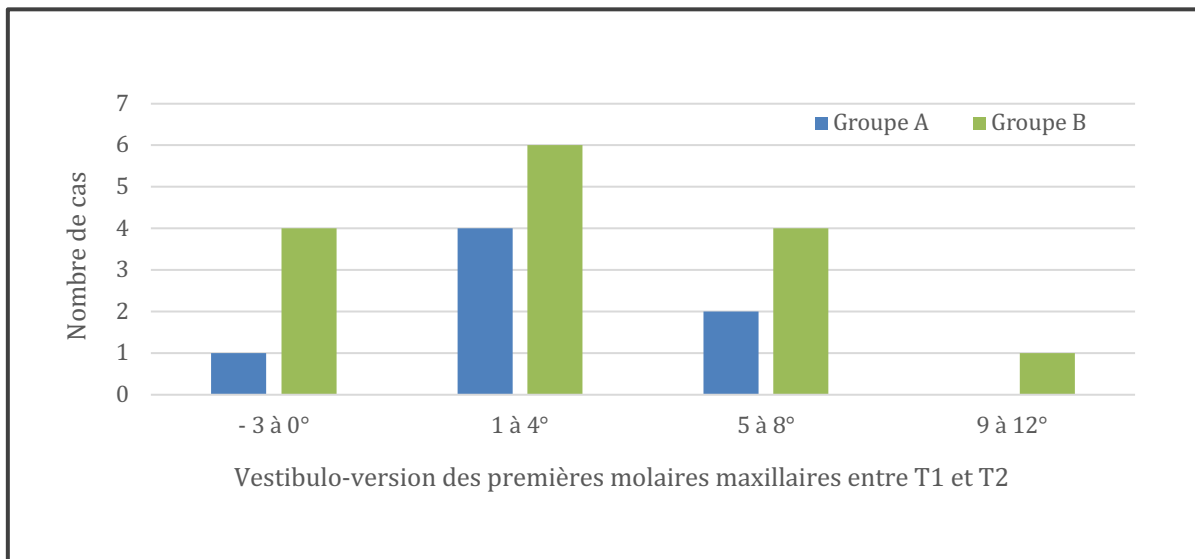


Figure 45 : Distribution de l'échantillon selon degrés de vestibulo-version des premières molaires maxillaires entre T1 et T2.

L'évolution de l'angulation des premières molaires maxillaires est rarement observée à moyen ou long terme. Heberger (cité par De Coster (74)) quantifie un redressement (palato-version) de 12° 9 ans après la disjonction. En 2013, Akylcin (118) étudie à l'aide de coupes de CBCT, l'évolution de l'inclinaison molaire pré, per, et post-disjonction sur 3 ans. Une vestibulo-version de 5° est observée après disjonction et une palato-version de 5° est également observée à 3 ans. Cependant aucune différence significative n'a été statistiquement démontrée sur l'évolution de l'angulation molaire aux différents temps. L'étude ne précise pas le nombre de patients présentant un inversé d'articulé postérieur et la quantité de surcorrection réalisée.

Nous avons également étudié l'évolution de la vestibulo-version molaire à moyen terme. 20 mois après la disjonction, une palato-version des procès alvéolaires est également observée. Elle est de 7° dans le groupe A et de 9° dans le groupe B. Ici encore, nous avons observé des valeurs disparates comme en témoigne le graphique ci-dessous. Il est difficile de quantifier la

part que représente cette palato-version dans la récédive du sens transversal. Mais au vue de ces valeurs, il apparaît indispensable d'en tenir compte dans l'étude de la récédive à moyen et long terme.

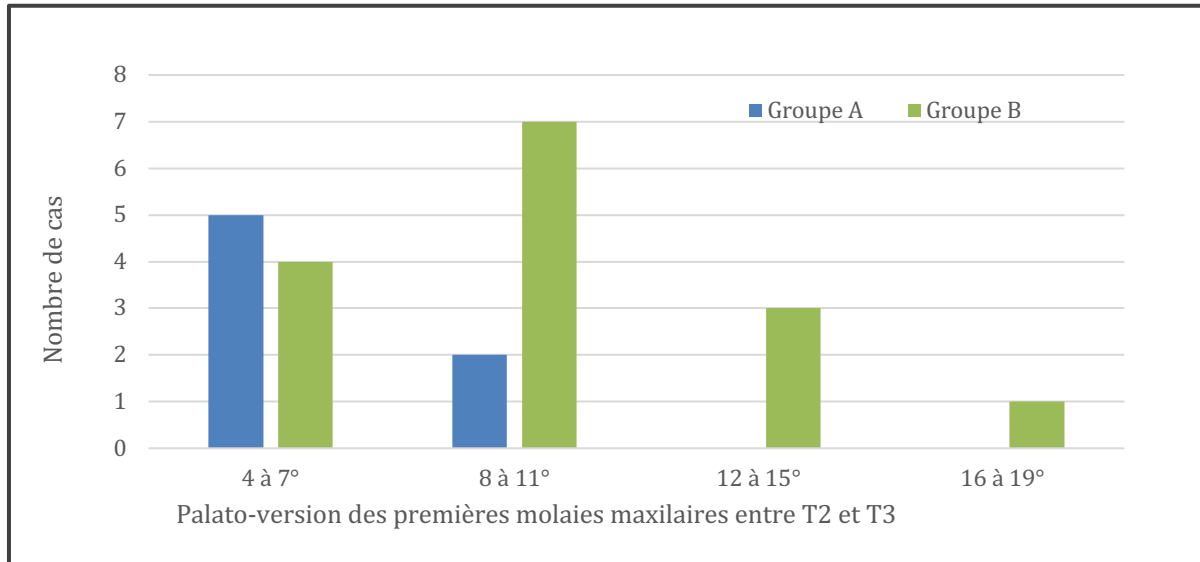


Figure 46 : Distribution de l'échantillon selon degrés de palato-version des premières molaies maxillaires entre T2 et T3.

Concernant la distance inter-canine maxillaire ;

la majorité des auteurs (86)(134)(135)(136) s'accordent sur un gain transversal de 3 à 4 mm immédiatement après la disjonction. La récédive est observée à plus ou moins long terme , 2 ans pour Herlod (135), 5 ans pour Linder-Aronson (136) et 8 à 10 ans pour Moussa (134). Elle est en moyenne de 1 mm à 1,5 mm. L'expansion résiduelle est donc en moyenne de 1 à 2 mm. Dans ces études, la moyenne d'âge des patients lors de l'expansion maxillaire est de 14 ans ; les canines définitives sont donc déjà évoluées.

Dans notre étude, le gain transversal immédiat après disjonction est de 3,65 mm dans le groupe A et de 3,18 mm dans le groupe B. La récédive est de 1,26 mm dans le groupe A ce qui est en accord avec la littérature. Elle est moins importante dans le groupe B : 0,58 mm. L'expansion résiduelle moyenne est donc de 2,36 mm dans le groupe A et 2,81 mm dans le groupe B. Elle semble plus importante dans notre étude ; cela peut s'expliquer par l'éruption des canines définitives au cours de la phase de surveillance (T2 à T3) qui permettent une croissance transversale de 2 mm par apposition osseuse vestibulaire.

En outre, contrairement aux études précédemment citées, les disjoncteurs utilisés ne prenaient pas appui sur les canines. Le grain transversal est donc uniquement obtenu par l'ouverture de la suture sans effet parasite de vestibulo-version.

Concernant la distance inter-molaire mandibulaire, de nombreux auteurs (134)(130) se sont intéressés à l'incidence, à moyen et long terme, d'une disjonction inter-maxillaire suivie d'un traitement multi-attache mandibulaire sur le sens transversal mandibulaire. Cependant, rares sont les études s'intéressant à l'évolution mandibulaire spontanée. L'une des seules réalisée est celle de Lima (137) qui analyse la réponse mandibulaire spontanée sur 120 patients à 1 an, 4 ans puis 11 ans après disjonction inter-maxillaire précoce. Il observe une décompensation de 1,5 mm 1 an après la disjonction, une diminution de 0,4 mm à 4 ans et enfin une diminution de 0,4 mm à 11 ans. La décompensation résiduelle est donc de + 0,7 mm.

Dans notre étude, la réponse mandibulaire spontanée à 20 mois post-disjonction se traduit par une augmentation de la distance inter-molaire de 0,34 mm dans le groupe A et de 1,41 mm dans le groupe B, ce qui est en accord avec les données de la littérature. Cependant elle est statistiquement plus importante dans le groupe B. Cette différence pourrait être liée à la position linguale ; en début d'étude 86 % des patients du groupe A et du groupe B avaient une position linguale basse. En fin d'étude, la « malposition linguale » persistait chez seulement 71 % des patients du groupe A contre 80 % du groupe B. Peut-on suggérer que l'acquisition d'une posture physiologique haute de la langue à la suite de la disjonction limite la décompensation mandibulaire car la langue ne prend plus appui sur les faces linguales des molaires mandibulaires ?

Concernant la distance inter-canine mandibulaire ;

Lima (137) observe une diminution de 0,3 mm 1 an après la disjonction, une augmentation de 0,4 mm à 4 ans puis une diminution de 0,4 mm à 11 ans. La décompensation résiduelle est donc nulle (- 0,2 mm).

Dans notre étude, la réponse mandibulaire spontanée à 20 mois post-disjonction se traduit par une évolution de la distance inter-canine négative dans le groupe A (- 0,84 mm) et positive dans le groupe B (+ 1,40 mm). La diminution de la distance inter-canine mandibulaire du groupe A est en accord avec la littérature, mais plus importante. L'évolution différente entre les deux groupes pourrait être liée à l'occlusion initiale. 85 % des patients du groupe A présentaient un inversé d'articulé postérieur associé à un inversé d'articulé canin en denture mixte ; seuls 13 % des patients du groupe B présentaient un inversé canin. L'inversé d'articulé canin impose une vestibulo-position de la canine temporaire mandibulaire, augmentant cette distance à T1. L'éruption physiologique (plus linguale) de la canine mandibulaire définitive se traduit à T3 par une diminution importante de la distance inter-canine. Cette hypothèse concorde avec nos résultats statistiques selon lesquels la distance inter-canine mandibulaire du groupe A est significativement plus importante que celle du groupe B à T1.

L'évolution de la ventilation et du positionnement de la langue a aussi été analysée. Lors de la première consultation, 43 % des patients du groupe A présentaient une ventilation nasale et 20 % dans le groupe B.

La langue présentait une posture haute chez 14 % des patients du groupe A et du groupe B. En fin d'étude, la ventilation nasale était obtenue chez 57 % des patients du groupe A et 47 % des patients du groupe B. La « malposition linguale » persistait chez 71 % des patients du groupe A contre 80 % du groupe B.

La disjonction inter-maxillaire précoce semble favoriser de façon importante l'établissement d'une ventilation nasale et faiblement l'adoption d'une position haute de la langue, indifféremment de l'occlusion postérieure initiale. Ces valeurs témoignent de l'évolution spontanée des dysfonctions. En effet la rééducation fonctionnelle chez un orthophoniste ou un kinésithérapeute n'a pas pu être réalisée pendant la période de surveillance (délais très importants). La rééducation linguale et ventilatoire en fin de la période de stabilisation aurait permis d'établir un nouvel équilibre fonctionnel, garant de la stabilité (53).

De plus, notre étude ne permet pas de mettre en évidence de lien entre le maintien des dysfonctions et l'importance de la récurrence. Un échantillon plus important permettrait peut-être d'exposer l'importance des fonctions dans la stabilité à long terme du sens transversal suite à une disjonction inter-maxillaire précoce.

Notre étude s'est limitée à l'étude de la stabilité à moyen terme. Il serait intéressant de réévaluer les patients en denture adulte jeune afin de réétudier le sens transversal avant la mise en place d'un traitement multi-attache.

VI - Conclusion

Au cours de ce travail, nous avons étudié les différents facteurs concourant au développement du sens transversal. Les anomalies transversales peuvent être d'origine génétique, fonctionnelle, squelettique ou basale. Les disjoncteurs sont les appareils les plus utilisés pour traiter les anomalies transversales maxillaires d'origine squelettique.

Bien que Haas n'observe aucune récurrence chez ses patients, la majorité des auteurs s'accordent pour quantifier la récurrence entre 24 et 56 % à long terme (9). Cette récurrence peut survenir au niveau basal et/ou alvéolaire

L'objectif de cette étude était d'étudier à moyen terme l'incidence d'un inversé d'articulé postérieur sur le taux de récurrence du sens transversal maxillaire après disjonction inter-maxillaire précoce. Les objectifs secondaires étaient d'étudier l'évolution mandibulaire suite à cette disjonction et l'incidence des fonctions sur la récurrence du sens transversal maxillaire. La quantité de récurrence maxillaire molaire et canine semble indépendante de l'occlusion postérieure initiale. A moyen terme, la correction du sens transversal est aussi stable chez les patients présentant initialement un inversé d'articulé postérieur que chez ceux présentant une endoalvéolie.

En outre ; la récurrence étant moindre que la surcorrection, une décompensation mandibulaire est observée. L'évolution de l'arcade mandibulaire est plus importante dans le groupe présentant initialement un engrenement postérieur physiologique, bien que la surcorrection fût comparable dans les deux groupes.

La vestibulo-version des dents supports est souvent décrite comme le principal effet parasite du disjoncteur (87). Notre étude montre une légère vestibulo-version des premières molaires maxillaires suite à la disjonction ; néanmoins 20 mois après la disjonction une palato-version conséquente est observée.

Le rôle morphogénique de la langue et de la ventilation nasale dans le développement des maxillaires et dans le maintien du sens transversal n'est plus à démontrer (47) (56) (138). Cependant, notre étude n'a pas réussi à montrer de lien entre la quantité de récurrence et la persistance des dysfonctions oro-faciales.

Par ce travail, nous avons pu mettre en évidence que :

- l'inversé d'articulé postérieur ne semble pas influencer la récurrence maxillaire au niveau molaire ;
- l'inversé d'articulé postérieur ne semble pas influencer la récurrence maxillaire au niveau canin. Cependant l'inversé d'articulé semble être un facteur défavorable dans la décompensation de la région canine mandibulaire ;
- le maintien de la surcorrection pendant 6 mois permet une décompensation mandibulaire molaire spontanée ;
- la vestibulo-version des dents supports est peu importante et spontanément annulée par une linguo-version molaire à moyen terme.

Il serait intéressant dans une future étude d'augmenter la taille de notre échantillon et de réaliser une analyse plus précise des dysfonctions oro-faciales avec une rééducation fonctionnelle systématique. La taille réduite de notre échantillon (en particulier du groupe A) nous empêche d'analyser l'incidence des dysfonctions oro-faciales sur la récurrence du sens transversal après une disjonction inter-maxillaire précoce. Une réévaluation du sens transversal postérieur et antérieur en denture adulte jeune serait aussi souhaitable.

Nous retiendrons que l'absence de traitement d'un inversé d'articulé postérieur (et antérieur) peut engendrer à long terme un déséquilibre musculaire, une croissance asymétrique (latérogнатie) et des problèmes articulaires. La correction précoce d'un déficit transversal permet une croissance harmonieuse des maxillaires et de la face. Même si une récurrence est

souvent observée dans les traitements orthopédiques, l'expansion reste significative à moyen et long terme permettant une normalisation des fonctions masticatoires et ainsi de la croissance maxillo-faciale.

VII - Annexes

						Age à :		
	Recrutement	Durée entre T1 et T2 (mois)	Durée entre T2 et T3 (mois)	Durée entre T1 et T3 (mois)	Date de naissance	T1	T2	T3
Laïa C	Dr GOHEL - LAMABILLE	7	11	18	21/08/2007	10,58	11,17	12,15
Maiwenn F	Dr GOHEL - LAMABILLE	6	12	18	02/07/2007	10,17	10,73	11,73
Alexiane G	Dr GOHEL - LAMABILLE	6	20	26	04/04/2009	8,61	9,13	10,82
Pierre L	Dr GOHEL - LAMABILLE	8	15	24	30/11/2007	10,18	10,90	12,19
Joshua C	Dr GOHEL - LAMABILLE	9	13	23	10/03/2010	8,03	8,83	9,96
Mathis B	Dr GOHEL - LAMABILLE	6	17	24	5/8/2009	8,76	9,33	10,77
Adèle IR	Dr GOHEL - LAMABILLE	6	10	17	22/09/2010	6,98	7,53	8,43
MOYENNE		6,857142857	14	21,42857143		9,05	9,66	10,86
Anaëlle A	Dr GOHEL - LAMABILLE	7	11	19	21/01/2006	11,64	12,28	13,24
Aubin C	Dr GOHEL - LAMABILLE	12	10	22	23/06/2008	8,84	9,84	10,71
Isaac D	Dr GOHEL - LAMABILLE	6	15	21	04/10/2009	8,54	9,05	10,32
Hugo G	Dr GOHEL - LAMABILLE	7	12	20	22/07/2008	9,51	10,18	11,25
Amélie B	Dr GOHEL - LAMABILLE	7	17	24	03/11/2010	7,28	7,86	9,34
Maelis G	Dr GOHEL - LAMABILLE	6	10	17	26/03/2007	10,64	11,16	12,06
Florian J	Dr GOHEL - LAMABILLE	6	11	17	29/01/2005	12,95	13,47	14,43
Théo B	Dr GOHEL - LAMABILLE	6	16	22	30/06/2008	9,72	10,30	11,63
Manaïck LG	Dr GOHEL - LAMABILLE	6	11	17	11/02/2008	10,14	10,66	11,62
Elise L	Dr GOHEL - LAMABILLE	6	10	17	26/11/2008	8,78	9,34	10,21
Eva T	Dr GOHEL - LAMABILLE	7	16	23	19/03/2009	8,88	9,50	10,85
Maureene W	Dr GOHEL - LAMABILLE	9	16	25	19/05/2008	9,54	10,29	11,70
Romane R	Dr GOHEL - LAMABILLE	6	21	28	31/01/2008	9,66	10,20	12,01
Swan P	Dr GOHEL - LAMABILLE	7	10	18	31/07/2007	10,68	11,31	12,21
Elisa P	Dr GOHEL - LAMABILLE	7	11	19	01/09/2007	10,50	11,13	12,11
MOYENNE		7	13,13333333	20,6		9,82	10,44	11,58

moltres maxillaires										canines maxillaires										moltres mandibulaires										canines mandibulaires														
Distance 16-26										Distance 13-23										Distance 36-46										Distance 33-43														
T1 - Initial					T2 - post disjonction					T3 - 20 mois post disjonction					T2 - post disjonction					T3 - 20 mois post disjonction					T2 - post disjonction					T3 - 20 mois post disjonction					T3 - 20 mois post disjonction					T3 - 1an post D				
DST (T1m-T1M)	SurC (T2M-T1M)	Réc ST (T2M-T3M)	% recidive (T3m-T3M)	AUG ST (T3M-T1M)	vestibulo-version (M2-M1)	Réc W (T3M-T2M)	Redress. (T3M-T1M)	AUG ST (T2C-T1C)	Réc ST (T3C-T2C)	AUG ST (T3C-T1C)	AUG ST (T3m-T1m)	Decompensation (T3m-T1m)	AUG ST (T3c-T1c)	DST (T1m-AUG ST (T2M-T1M))	SurC (T2M-T1m) - (T2M-T1M)	Réc ST (T3M-T3M)	% recidive (T3m-T3M)	AUG ST (T3M-T1M)	vestibulo-version (M2-M1)	Réc W (T3M-T2M)	Redress. (T3M-T1M)	AUG ST (T2C-T1C)	Réc ST (T3C-T2C)	AUG ST (T3C-T1C)	AUG ST (T3m-T1m)	Decompensation (T3m-T1m)	AUG ST (T3c-T1c)																	
Lala C	3,75	6,35	2,60	3,35	52,76	2,00	3,00	4,50	5,95	1,45	3,75	0,90	2,85	1,25	1,75	0,50	0,90	2,85	1,25	1,75	0,50	0,90	2,85	1,25	1,75	0,50	0,90	2,85																
Malvern F	4,60	6,00	1,40	1,85	30,83	0,10	4,15	0,00	11,00	11,00	2,75	-0,50	3,25	-0,35	4,25	-0,85	0,10	3,25	-0,35	4,25	-0,85	0,10	3,25	-0,35	4,25	-0,85	0,10	3,25																
Alexiane G	3,95	6,65	3,30	3,70	55,64	-0,05	2,95	1,00	5,50	4,5	2,30	1,15	1,15	-0,45	12,50	-2,45	0,10	3,25	-0,35	4,25	-0,85	0,10	3,25	-0,35	4,25	-0,85	0,10	3,25																
Pierre L	3,00	3,35	0,35	1,40	41,79	1,95	1,95	2,00	4,75	2,75	3,90	5,10	-1,2	0,90	3,50	-2,75	0,10	3,25	-0,35	4,25	-0,85	0,10	3,25	-0,35	4,25	-0,85	0,10	3,25																
Joshua C	4,75	5,60	0,85	-0,10	-1,79	0,55	5,7	7,00	6,00	-1,00	4,90	0,10	4,8	1,50	0,50	-0,20	0,10	3,25	-0,35	4,25	-0,85	0,10	3,25	-0,35	4,25	-0,85	0,10	3,25																
Mathis B	4,30	10,55	6,25	6,65	63,03	-0,20	3,9	3,50	9,75	6,25	1,80	-1,15	2,95	-0,60	0,50	-1,55	0,10	3,25	-0,35	4,25	-0,85	0,10	3,25	-0,35	4,25	-0,85	0,10	3,25																
Adèle IR	0,25	5,90	5,65	2,20	37,29	-3,30	3,70	3,00	6,50	3,5	6,15	3,45	2,70	0,15	8,00	1,40	0,10	3,25	-0,35	4,25	-0,85	0,10	3,25	-0,35	4,25	-0,85	0,10	3,25																
MOYENNE	3,43	6,34	2,91	2,72	39,94	0,15	3,62	3,00	7,06	4,06	3,65	1,29	2,36	0,34	4,43	-0,84	0,10	3,25	-0,35	4,25	-0,85	0,10	3,25	-0,35	4,25	-0,85	0,10	3,25																
Amélie A	-0,15	2,90	3,05	2,10	72,41	0,55	0,80	0,00	4,00	4,00	2,95	0,45	2,50	1,50	1,25	1,00	0,10	3,25	-0,35	4,25	-0,85	0,10	3,25	-0,35	4,25	-0,85	0,10	3,25																
Aubin C	0,85	5,70	4,85	3,90	68,42	0,10	1,80	2,00	9,75	7,75	6,00	1,60	4,40	1,05	3,25	2,00	0,10	3,25	-0,35	4,25	-0,85	0,10	3,25	-0,35	4,25	-0,85	0,10	3,25																
Isaac D	1,15	4,90	3,75	2,05	41,84	0,10	2,85	4,00	12	8	2,80	-3,65	6,45	1,80	12,00	-0,25	0,10	3,25	-0,35	4,25	-0,85	0,10	3,25	-0,35	4,25	-0,85	0,10	3,25																
Hugo G	-0,10	4,90	5,00	2,60	53,06	-0,20	2,30	-1,00	8,00	9,00	1,70	-2,15	3,85	2,20	14,75	2,65	0,10	3,25	-0,35	4,25	-0,85	0,10	3,25	-0,35	4,25	-0,85	0,10	3,25																
Amélie B	-1,25	4,45	5,70	1,60	35,96	-1,35	2,85	6,00	14,5	8,50	5,30	0,05	5,25	2,75	3,50	-0,70	0,10	3,25	-0,35	4,25	-0,85	0,10	3,25	-0,35	4,25	-0,85	0,10	3,25																
Maëlis G	0,35	3,45	3,10	1,25	36,23	0,20	2,20	-0,50	8,00	8,50	2,40	0,50	1,90	2,05	5,50	3,00	0,10	3,25	-0,35	4,25	-0,85	0,10	3,25	-0,35	4,25	-0,85	0,10	3,25																
Florian J	-1,05	2,20	3,25	1,30	59,09	-0,90	0,90	10,00	5,00	-5,00	1,30	0,75	0,55	1,05	5,50	-0,25	0,10	3,25	-0,35	4,25	-0,85	0,10	3,25	-0,35	4,25	-0,85	0,10	3,25																
Théo B	1,25	4,55	3,30	2,30	50,55	0,45	2,25	2,50	10	7,5	1,15	0,45	0,7	1,45	10,00	0,35	0,10	3,25	-0,35	4,25	-0,85	0,10	3,25	-0,35	4,25	-0,85	0,10	3,25																
Maniaïk LG	0,25	3,45	3,20	1,50	43,48	0,95	1,95	7,50	7,50	0,00	3,36	1,16	2,20	2,65	5,25	1,35	0,10	3,25	-0,35	4,25	-0,85	0,10	3,25	-0,35	4,25	-0,85	0,10	3,25																
Elise L	-0,60	6,70	7,30	3,65	54,48	-3,55	3,05	0,50	13,25	12,75	4,95	1,85	1,95	0,10	2,75	2,80	0,10	3,25	-0,35	4,25	-0,85	0,10	3,25	-0,35	4,25	-0,85	0,10	3,25																
Eva T	0,75	2,55	1,80	0,40	15,69	0,90	2,15	3,00	6	3	1,85	-2,00	3,85	2,30	9,50	3,25	0,10	3,25	-0,35	4,25	-0,85	0,10	3,25	-0,35	4,25	-0,85	0,10	3,25																
Maureane W	2,00	3,05	1,05	0,45	14,75	-0,10	2,6	8,00	8,5	0,5	1,95	-1,35	3,3	0,50	14,00	2,45	0,10	3,25	-0,35	4,25	-0,85	0,10	3,25	-0,35	4,25	-0,85	0,10	3,25																
Romane R	0,65	4,85	4,20	2,85	58,76	-0,70	2	2,50	8,5	6	6,00	4,30	1,7	0,65	7,00	1,00	0,10	3,25	-0,35	4,25	-0,85	0,10	3,25	-0,35	4,25	-0,85	0,10	3,25																
Swan P	0,45	5,55	5,10	3,75	67,57	-0,20	1,8	5,00	16,5	11,5	3,10	1,35	1,75	1,15	14,50	0,25	0,10	3,25	-0,35	4,25	-0,85	0,10	3,25	-0,35	4,25	-0,85	0,10	3,25																
Elisa P	-0,30	4,20	4,50	1,90	45,24	-2,65	2,30	-2,50	9,50	12,00	2,95	1,20	1,75	-0,05	-4,75	2,25	0,10	3,25	-0,35	4,25	-0,85	0,10	3,25	-0,35	4,25	-0,85	0,10	3,25																
MOYENNE	0,28	4,23	3,94	2,11	47,83	-0,43	2,12	3,13	9,40	6,27	3,18	0,38	2,81	1,41	6,93	1,41	0,10	3,25	-0,35	4,25	-0,85	0,10	3,25	-0,35	4,25	-0,85	0,10	3,25																

	Courbe wilson (maxillaire) 180° - w (-)						Inclinaison des procès mandibulaires molaires linguoversion (+)						Fonction			Occlusion					
	T1		T2		T3		T1		T2		T3		Ventilation	langue		postérieur	antérieur				
	1.	2.	1.	2.	1.	2.	1.	2.	1.	2.	1.	2.		1.	2.						
Lalla C	-16,00	-15,00	-15,50	-20,00	-20,00	-20,00	-13,50	-14,60	-14,05	15,00	16,00	15,50	13,50	14,00	13,75	B	N	B	B	unilat	Non
Melwenn F	-14,00	-14,00	-14,00	-14,00	-14,00	-14,00	-3,00	-3,00	-3,00	31,00	32,00	31,50	27,50	27,00	27,25	B	N	H	H	unilat	Unilat
Alexiane G	-15,00	-18,00	-16,50	-17,00	-18,00	-17,50	-12	-12,00	-12,00	30,00	34,00	32,00	19,00	20,00	19,50	B	B	B	B	unilat	Unilat
Pierre L	-22,00	-23,00	-22,50	-25,00	-24,00	-24,50	-19,5	-20,00	-19,75	29,00	30,00	29,50	27,00	25,00	26,00	N	N	B	B	non	Non
Joshua C	-19,00	-18,00	-18,50	-24,00	-27,00	-25,50	-19	-20,00	-19,50	15,00	15,00	15,00	15,00	14,00	14,50	B	B	B	B	bilat	unilat
Mathis B	-10,00	-11,00	-10,50	-13,00	-15,00	-14,00	-5,5	-3,00	-4,25	10,00	10,00	10,00	10,00	9,00	9,50	N	N	B	H	unilat	Unilat
Adele IR	-27,00	-29,00	-28,00	-31,00	-31,00	-31,00	-25	-24,00	-24,50	22,00	25,00	23,50	15,00	16,00	15,50	N	N	B	B	unilat	Unilat
MOYENNE	-17,57	-18,29	-17,93	-20,57	-21,29	-20,83	-8,25	-13,80	-13,86	21,71	23,14	22,43	18,14	17,86	18,00						
Anabelle A	-15,00	-15,00	-15,00	-15,00	-15,00	-15,00	-12,00	-10,00	-11,00	15,00	20,00	17,50	15,50	17,00	16,25	B	N	B	b	non	non
Aubin C	-23,00	-23,00	-23,00	-26,00	-24,00	-25,00	-15,00	-15,50	-15,25	15,00	15,00	15,00	11,50	12,00	11,75	B	B	B	B	non	Unilat
Isaac D	-10,00	-12,00	-11,00	-13,00	-17,00	-15,00	-3	-3,00	-3,00	14,00	12,00	13,00	2,00	0,00	1,00	B	n	B	b	non	Non
Hugo G	-25,00	-25,00	-25,00	-24,00	-24,00	-24,00	-16,50	-15,50	-16,00	24,00	23,50	23,75	9,00	9,00	9,00	B	n	B	h	non	Non
Amélie B	-24,00	-24,00	-24,00	-30,00	-30,00	-30,00	-16	-15,00	-15,50	25,00	25,00	25,00	22,00	21,00	21,50	B	B	B	B	non	Unilat
Meeëlis G	-25,00	-24,00	-24,50	-24,00	-24,00	-24,00	-16,00	-16,00	-16,00	35,00	35,00	35,00	30,00	29,00	29,50	B	n	B	b	non	Non
Florian J	-35,00	-38,00	-36,50	-46,00	-47,00	-46,50	-41,00	-42,00	-41,50	33,00	35,00	34,00	27,00	30,00	28,50	B	B	B	B	non	Non
Theo B	-14,00	-13,00	-13,50	-16,00	-16,00	-16,00	6	-6,00	-6,00	25,00	25,00	25,00	16,00	14,00	15,00	N	H	H	H	Non	Non
Menaïck LG	-18,00	-19,00	-18,50	-26,00	-26,00	-26,00	-17,00	-20,00	-18,50	14,00	15,00	14,50	9,50	9,00	9,25	B	n	B	B	non	Non
Elise L	-26,00	-27,00	-26,50	-26,00	-28,00	-27,00	-15,00	-12,50	-13,75	24,00	23,50	23,75	21,00	21,00	21,00	N	N	H	H	non	Non
Eva T	-16,00	-14,00	-15,00	-20,00	-16,00	-18,00	-11	-13,00	-12,00	20,00	20,00	20,00	10,00	11,00	10,50	B	N	B	b	non	Non
Mauréene W	-16,00	-17,00	-16,50	-25,00	-24,00	-24,50	-17	-15,00	-16,00	30,00	30,00	30,00	15,00	17,00	16,00	B	N	H	H	non	Non
Romane R	-17,00	-16,00	-16,50	-18,00	-20,00	-19,00	-11	-10,00	-10,50	25,00	27,00	26,00	19,00	19,00	19,00	n	B	H	H	non	Non
Swan P	-30,00	-31,00	-30,50	-35,00	-36,00	-35,50	-20	-18,00	-19,00	35,00	34,00	34,50	20,00	20,00	20,00	B	N	B	B	non	non
Elisa P	-22,00	-22,00	-22,00	-19,00	-20,00	-19,50	-11,00	-9,00	-10,00	12,00	15,50	13,75	19,00	18,00	18,50	B	N	B	B	non	Non
MOYENNE																					

VIII - Table des abréviations

- ICM : inter-cuspidie maximale
- DST : dysharmonie du sens transversal

IX - Table des figures

Figure 1 : Les os de la face	4
Figure 2 : Rapports schématiques des os maxillaires supérieurs avec les os voisins, Delaire (11)	5
Figure 3 : Système sutural maxillo-palatin, Delaire (13)	6
Figure 4 : Croissance des parties molles, Moss (19)	8
Figure 5 : Rotation mutuelle horizontale des héli-maxillaires, Björk et Skieller (22).....	10
Figure 6 : Comparaison des courbes de croissance staturale et suturale chez le garçon, Björk et Skieller (22)	11
Figure 7 : Coupe frontale de la suture inter-maxillaire, Melsen (26)	12
Figure 8 : Enfant atteint d'achondroplasie (32)	14
Figure 9 : Patient atteint du syndrome de Binder (34).....	15
Figure 10 : Patient atteint d'acromégalie (36).....	15
Figure 11 : patient atteint d'une dysplasie cléïdo-crânienne (38).....	16
Figure 12 : Patient atteint d'une dysostose cranio-faciale (40).....	16
Figure 13 : Patient atteint d'une acro-céphalo-syndactylie (42)	17
Figure 14 : Photos endobuccales d'un patient présentant une endognathie maxillaire photo.....	20
Figure 15 : Photos endobuccales d'un patient présentant une endoalvéolie.	21
Figure 16 : Schéma synthétique de la modification de la courbe de Wilson en fonction des anomalies transversales, Sorel (53).....	22
Figure 17 : Position correcte de la langue : bon développement transversal des maxillaires, Patti (50).....	24
Figure 18 : Position basse de la langue : hypodéveloppement transversal des maxillaires, Patti (50).....	25
Figure 19 : Analyse frontale de Delaire montrant : A - endognathie B - endoalvéolie	27
Figure 20 : A gauche : Lip bumper ; à droite : Fränckel de type III, Patti (50)	30
Figure 21 : Plaque à vérin médian, De Coster (74)	31
Figure 22 : Disjoncteur d'Hyrax, Disjoncteur scellé sur gouttières, Patti (50).....	32
Figure 23 : Répartition des contraintes induites par les disjonctions inter-maxillaires chez l'enfant, Jafari A, Shetty KS, Kumar M (82).....	36
Figure 24 : Ouverture pyramidale des maxillaires dans le plan transversal lors d'une disjonction précoce, Gautam P (26).....	37
Figure 25 : Bascule horaire et abaissement du plan palatin et du plan d'occlusion dans le plan sagittal lors d'une disjonction précoce, Da Silva Filho (79)	37
Figure 26 : Ouverture pyramidale des maxillaires dans le plan frontal lors d'une disjonction précoce, Bell (84)	38
Figure 27 : Quad Helix, Patti (50).....	40
Figure 28 : Disjoncteur à appuis osseux, (109).....	45
Figure 29 : Disjoncteur hybride utilisé chez un adolescent en fin de croissance, (110).....	45
Figure 30 : Mesures maxillaires.....	48
Figure 31 : Mesure de la courbe de Wilson sur les premières molaires maxillaires	48
Figure 32 : Goniomètre universel.....	49

<i>Figure 33 : Mesures mandibulaires.....</i>	<i>49</i>
<i>Figure 34 : Évolution de la distance inter- molaire maxillaire.....</i>	<i>55</i>
<i>Figure 35 : Évolution de l'angulation entre les molaires maxillaires.....</i>	<i>55</i>
<i>Figure 36 : Évolution de l'angulation entre les molaires maxillaires.....</i>	<i>56</i>
<i>Figure 37 : Évolution de la distance inter-canine maxillaire.....</i>	<i>57</i>
<i>Figure 38 : Évolution des formes d'arcades maxillaires.....</i>	<i>58</i>
<i>Figure 39 : Évolution de la distance inter-molaire mandibulaire.....</i>	<i>60</i>
<i>Figure 40 : Évolution de la linguo-version des molaires mandibulaires.....</i>	<i>60</i>
<i>Figure 41 : Évolution de la distance inter-canine mandibulaire</i>	<i>61</i>
<i>Figure 42 : Évolution de la dysharmonie du sens transversal au niveau des 1^{ieres} molaires.....</i>	<i>62</i>
<i>Figure 43 : Mesure de l'angulation molaire sur une coupe coronale d'une imagerie 3D, Akyalcin (116)</i>	<i>66</i>
<i>Figure 44 : Traçage et mesure de la courbe de Wilson sur les moulages, Adkins (86).....</i>	<i>70</i>
<i>Figure 45 : Distribution de l'échantillon selon degrés de vestibulo-version des premières molaires maxillaires entre T1 et T2.....</i>	<i>71</i>
<i>Figure 46 : Distribution de l'échantillon selon degrés de palato-version des premières molaires maxillaires entre T2 et T3.....</i>	<i>72</i>

X - Bibliographie

1. Raberin M. Pathologies et thérapeutiques de la dimension transversale en denture mixte. Conséquences sur l'équilibre musculaire. *Orthod Fr.* 2001;72(1-2):131-42.
2. Cobo JM, Vijande M, Suarez-Quintanilla D. Evaluation of maxillary disjunction with bone densitometry. *J Clin Orthod.* 1992;26(2):107-10.
3. Timms DJ. A study of basal movement with rapid maxillary expansion. *Am J Orthod.* 1980;77(5):500-7.
4. Philippe J. La Récidive et la contention post-orthodontiques. Paris: Editions S.I.D.; 2000.
5. Gabriel de Silva Fo O, Boas CV, Capelozza LFO. Rapid maxillary expansion in the primary and mixed dentitions: A cephalometric evaluation. *Am J Orthod Dentofacial Orthop.* 1991;100(2):171-9.
6. Chateau MÉ. Orthopédie dento-faciale. diagnostic, traitement, orthognathie, orthodontie, stabilisation 2. Paris: Ed. CdP; 1993.
7. Halazonetis DJ, Katsavrias E, Spyropoulos MN. Changes in cheek pressure following rapid maxillary expansion. *Eur J Orthod.* 1994;16(4):295-300.
8. Amoric M. Gouttières thermoformées orthopédiques & orthodontiques. EDP Santé; 2012. 97 p.
9. Fenderson FA, McNamara JA, Baccetti T, Veith CJ. A Long-term Study on the Expansion Effects of the Cervical-pull Facebow With and Without Rapid Maxillary Expansion. *Angle Orthod.* 2004;74(4):11.
10. Aknin J-J. Croissance craniofaciale. *Encycl Medico-Chir – Orthopédie Dentofaciale.* 2008;[23-455-C-10].
11. Delaire J. Considerations on facial growth (particularly of the maxilla). Therapeutic deductions. *Rev Stomatol Chir Maxillofac.* 1971;72(1):57-76.
12. Aknin J-J. La croissance cranio-faciale. Éditions SID. Vol. 1. vol. france: Éditions SID; 2007. 269 p.
13. Delaire J. Le concept « cortical ». *Int Orthod.* 2006;4(3):241-60.
14. Delaire J, Mercier J, Gordeeff A, Bedhet N. Les trois fibromuqueuses palatines. Leur rôle dans la croissance maxillaire. *Rev Stomatol Chir Maxillofac.* 1989;90(6):379-90.
15. Cecsmo [Internet]. [consulté le 18.04.2020]. Disponible sur: <https://www.cecsmo.com/cours/1-croissance/theories-de-croissance>

16. Moss ML. Nouvelles conceptions analytiques de la croissance cranio-faciale. CEO Nov 1985. 1986;Inf dent 4:193-200.
17. Moss ML, Salentijn L. The primary role of functional matrices in facial growth. Am J Orthod. 1969;55(6):566-77.
18. Lautrou A. Croissance faciale : théories explicatives et clinique orthodontique. Rev Orthopédie Dento-Faciale. déc 1994;28(4):433-53.
19. Loreille J-P. Croissance cranio-faciale. Encycl Medico-Chir – Orthopédie Dentofaciale. 1996;23-455-C-10.
20. Delaire J, Haroun A. La croissance membraneuse « corticale » du squelette céphalique (1^{ère} partie). Bull L'Union Natl Pour L'Intérêt L'Orthopédie Dento-Faciale. 2006;(31):4-12.
21. Enlow DH, Hans MG. Essentials of facial growth. Philadelphia: Saunders; 1996. 303 p.
22. Björk A, Skieller V. Croissance en largeur du maxillaire, étudiée par la méthode des implants. Rev Orthopédie Dento-Faciale. 1977;11(4):431-42.
23. Keith A, Champion GG. A contribution to the mechanism of growth of the human face. Int J Orthod Oral Surg Radiogr. oct 1922;8(10):607-33.
24. Moorrees CFA, Grøn A-M, Le Bret LML, Yen PKJ, Fröhlich FJ. Growth studies of the dentition: A review. Am J Orthod. juin 1969;55(6):600-16.
25. Bassigny F, Canal P. Manuel d'orthopédie dento-faciale. 1983.
26. Melsen B. Palatal growth studied on human autopsy material: A histologic microradiographic study. Am J Orthod Dentofacial Orthop. 1975;68(1):42-54.
27. Persson M, Thilander B. Palatal suture closure in man from 15 to 35 years of age. Am J Orthod. 1977;72(1):42-52.
28. Knaup B, Yildizhan F, Wehrbein H. Age-related changes in the midpalatal suture. A histomorphometric study. J Orofac Orthop. 2004;65(6):467-74.
29. Aragon I, Rotenberg M. Traitements spécifiques du sens transversal. Encycl Medico-Chir – Orthopédie Dentofaciale. 2016;[23-493-D-10].
30. Factory S. Dictionnaire d'Orthognathodontie 3e Ed. Commission de Terminologie de la SFODF. In.
31. Bober M, Duker A. Achondroplasie [Internet]. Orphanet. 2013 [consulté 27.06.2019]. Disponible sur: <https://www.orpha.net>
32. SOFOP : Société Française d'Orthopédie Pédiatrique [Internet]. [consulté le 27.06.2019]. Disponible sur: <http://www.sofop.org/>

33. Vazquez M. Dysplasie maxillonasale [Internet]. Orphanet. 2006 [consulté le 27.06.2019]. Disponible sur: <https://www.orpha.net>
34. Drozdowski P, Łatkowski I, Zachara M, Wójcicki P. Binder syndrome: Clinical findings and surgical treatment of 18 patients at the Department of Plastic Surgery in Polanica Zdrój. *Adv Clin Exp Med*. 2017;26(3):427-37.
35. Chanson P, Salenaves S. Acromégalie [Internet]. Orphanet. 2014 [consulté le 27.06.2019]. Disponible sur: <https://www.orpha.net>
36. Wikipédia. Acromégalie. In: Wikipédia [Internet]. 2019 [consulté le 27.06.2019]. Disponible sur: <https://fr.wikipedia.org/w/index.php?title=Acrom%C3%A9galie&oldid=159276422>
37. Mendoza-Londono R. Dysostose cléido crânienne [Internet]. Orphanet. 2013 [consulté le 02.07.2019]. Disponible sur: <https://www.orpha.net>
38. Anatomie et croissance du crâne [Internet]. neurochirurgie pédiatrique Lille. 2017 [consulté le 02.07.2019]. Disponible sur: <https://neurochirurgiepediatrique.com/les-pathologies-prises-en-charge/la-chirurgie-craniofaciale/anatomie-et-croissance-du-crane/>
39. Lajeunie E, Renier D. Maladie de Crouzon [Internet]. Orphanet. 2006 [consulté le 02.07.2019]. Disponible sur: <https://www.orpha.net>
40. Gray TL, Casey T, Selva D, Anderson PJ, David DJ. Ophthalmic Sequelae of Crouzon Syndrome. *Ophthalmology*. 2005;112(6):1129-34.
41. Syndrome d'Apert. In: Wikipédia [Internet]. 2019 [consulté le 02.07.2019]. Disponible sur: https://fr.wikipedia.org/w/index.php?title=Syndrome_d%27Apert&oldid=158332325
42. Clinical Neurology [Internet]. [consulté le 02.07.2019]. Disponible sur: <https://www.sciencedirect.com/topics/medicine-and-dentistry/apert-syndrome>
43. Ovsenik M. Incorrect orofacial functions until 5 years of age and their association with posterior crossbite. *Am J Orthod Dentofac Orthop Off Publ Am Assoc Orthod Its Const Soc Am Board Orthod*. sept 2009;136(3):375-81.
44. Enoki C, Valera FCP, Lessa FCR, Elias AM, Matsumoto MAN, Anselmo-Lima WT. Effect of rapid maxillary expansion on the dimension of the nasal cavity and on nasal air resistance. *Int J Pediatr Otorhinolaryngol*. 2006;70(7):1225-30.
45. Gola R, Richard O, Cheynet F, Brignol L, Guyot L. Étiopathogénie de l'obstruction nasale et conséquences sur la croissance maxillofaciale. *Encycl Medico-Chir – Orthopédie Dentofaciale*. 2006;[23-474-C-10]:18.

46. Luzzi V, Ierardo G, Viscogliosi A, Fabbrizi M, Consoli G, Vozza I, et al. Allergic rhinitis as a possible risk factor for malocclusion: a case-control study in children. *Int J Paediatr Dent.* 2013;23(4):274-8.
47. Delaire J. Les signes téléradiographiques de la respiration buccale. *Bull L'Union Natl Pour L'Intérêt L'Orthopédie Dento-Faciale.* 2008;(35):4-19.
48. Giuca MR, Caputo E, Nastassio S, Passini M. Correlation between otitis media and dental malocclusion in children. *Eur Arch Paediatr Dent.* 2011;12(5):241-4.
49. Cozza P, Girolamo SD, Ballanti F, Panfilio F. Orthodontist-otorhinolaryngologist: an interdisciplinary approach to solve otitis media. *Eur J Paediatr Dent.* :6.
50. Patti A, Perrier D'Arc G. Les traitements orthodontiques précoces. Paris: Quintessence international; 2003.
51. Aragon I, Rotenberg M. Traitements spécifiques du sens transversal. *Encycl Medico-Chir – Orthopédie Dentofaciale.* 2016;[23-493-D-10]:8.
52. Melink S, Vagner MV, Hocevar-Boltezar I, Ovsenik M. Posterior crossbite in the deciduous dentition period, its relation with sucking habits, irregular orofacial functions, and otolaryngological findings. *Am J Orthod Dentofac Orthop Off Publ Am Assoc Orthod Its Const Soc Am Board Orthod.* juill 2010;138(1):32-40.
53. Sorel O. Traitement des endognathies maxillaires par disjonction orthopédique. *Rev Stomatol Chir Maxillofac.* 2004;105(1):26-36.
54. Fellus P. Orthodontie précoce en denture temporaire. Rueil-Malmaison Editions CdP; 2003.
55. Bruwier A, Limme M. Ventilation buccale et SAOS chez l'enfant. *Inf Dent.* 2015;2:85-96.
56. Talmant J, Deniaud J. Ventilation nasale et récidence. *Orthod Fr.* 2000;71(2):127-41.
57. La déglutition - Fonctions [Internet]. [consulté le 05.07.2019]. Disponible sur: <http://www.orthodontie-fr.com/modules/TDMDDownloads/singlefile.php?cid=69&lid=66>
58. Chauvois A, Fournier M, Girardin F. Rééducation des fonctions dans la thérapeutique orthodontique [Internet]. France: La bibliothèque orthodontique; 1991. Disponible sur: https://www.unitheque.com/Livre/sid/La_bibliotheque_orthodontique/Reeducation_des_fonctions_dans_la_therapeutique_orthodontique-26851.html
59. Limme M. Diversification alimentaire et développement dentaire : importance des habitudes alimentaires des jeunes enfants pour la prévention de dysmorphoses orthodontiques. *Arch Pédiatrie.* 2010;17:S213-9.

60. Soulet A. Éducation neuro-musculaire des fonctions oro-faciales. Rev Orthopédie Dento-Faciale. 1989;23(2):135-75.
61. Landouzy J-M, Sergent Delattre A, Fenart R, Delattre B, Claire J, Biecq M. La langue : déglutition, fonctions oro-faciales, croissance crânio-faciale. Int Orthod. 2009;7(3):227-56.
62. Deffez J-P, Fellus P, Gérard C-L, Dugas M. Rééducation de la déglutition salivaire. Paris: Editions CDP; 1995.
63. Larousse É. Définitions : phonation - Dictionnaire de français Larousse. In [consulté le 05.07.2019]. Disponible sur: <https://www.larousse.fr/dictionnaires/francais/phonation/60318>
64. Bouyahyaoui N, Benyahia H, Alloussi M, Aalloula E. Anomalies du comportement neuro-musculaire de la sphère oro-faciale et techniques de rééducation. Actual Odonto-Stomatol. 2007;(240):359-74.
65. Chateau MÉ. Orthopédie dento-faciale. croissance, embryologie, histologie, occlusion, physiologie 1. Paris: Ed. CdP; 1992.
66. Ricketts RM. Application de la téléradiographie de face. Rev Orthopédie Dento-Faciale. 1995;29(2):153-72.
67. Lambert A, Setbon O, Salmon B, Sebban V. Analyse céphalométrique. Encycl Medico-Chir – Orthopédie Dentofaciale. 2010;[23-455-D-10].
68. Philippe J, Loreille J-P. Analyse céphalométrique simplifiée. Wwwem-Premiumcomdatatraitess723-24940 [Internet]. [consulté le 16.04.2012]; Disponible sur: <https://www-em-premium-com.rproxy.sc.univ-paris-diderot.fr/article/20804/resultatrecherche/1>
69. Le Gall M, Philip C, Bandon D. Les anomalies maxillo-mandibulaires du sens transversal chez l'enfant. Arch Pédiatrie. 2009;16(2):209-13.
70. Secchi AG, Wadenya R. Early orthodontic diagnosis and correction of transverse skeletal problems. N Y State Dent J. 2009;75(1):47-50.
71. Glineur R, Boucher C, Balon-PéRin A. Traitements interceptifs (6-10 ans) des dysmorphies transversales : l'articulé croisé postérieur. Orthod Fr. 2006;77(2):249-52.
72. Raymond J-L, Bacon W. Influence de l'allaitement sur le développement maxillo-facial. Orthod Fr. 2006;77(1):101-3.
73. Fellus P. Dysfonctions linguales et dysmorphies. Orthod Fr. 2006;77(1):105-12.
74. De Coster T. L'expansion orthopédique du maxillaire. Orthod Fr. 2006;77(2):253-64.

75. Le Guillou M, Trojani-Raberin M. La maturation de la suture médio-palatine: incidence sur l'expansion maxillaire tardive. Lyon, France; 2005. 87 p.
76. Limme M. L'interception en denture temporaire : mastication et réhabilitation neuro-occlusale. *Orthod Fr.* 2006;77(1):113-35.
77. Timms DJ. Rapid maxillary expansion. Chicago: Quintessence Pub. Co; 1981. 140 p. (Quintessence books).
78. Chaconas SJ, Caputo AA. Observation of orthopedic force distribution produced by maxillary orthodontic appliances. *Am J Orthod.* 1982;82(6):492-501.
79. Da Silva Filho OG, Boas MC, Capelozza Filho L. Rapid maxillary expansion in the primary and mixed dentitions: a cephalometric evaluation. *Am J Orthod Dentofac Orthop Off Publ Am Assoc Orthod Its Const Soc Am Board Orthod.* 1991;100(2):171-9.
80. Haas AJ. Palatal expansion: Just the beginning of dentofacial orthopedics. *Am J Orthod.* 1970;57(3):219-55.
81. Melsen B. A histological study of the influence of sutural morphology and skeletal maturation on rapid palatal expansion in children. *Trans Eur Orthod Soc.* 1972;499-507.
82. Jafari A, Shetty KS, Kumar M. Study of stress distribution and displacement of various craniofacial structures following application of transverse orthopedic forces--a three-dimensional FEM study. *Angle Orthod.* 2003;73(1):12-20.
83. Gautam P, Valiathan A, Adhikari R. Stress and displacement patterns in the craniofacial skeleton with rapid maxillary expansion: a finite element method study. *Am J Orthod Dentofac Orthop Off Publ Am Assoc Orthod Its Const Soc Am Board Orthod.* 2007;132(1):5.e1-11.
84. Bell RA. A review of maxillary expansion in relation to rate of expansion and patient's age. *Am J Orthod.* 1982;81(1):32-7.
85. Wertz RA. Skeletal and dental changes accompanying rapid midpalatal suture opening. *Am J Orthod.* 1970;58(1):41-66.
86. Adkins MD, Nanda RS, Currier GF. Arch perimeter changes on rapid palatal expansion. *Am J Orthod Dentofacial Orthop.* 1990;97(3):194-9.
87. Ciambotti C, Ngan P, Durkee M, Kohli K, Kim H. A comparison of dental and dentoalveolar changes between rapid palatal expansion and nickel-titanium palatal expansion appliances. *Am J Orthod Dentofacial Orthop.* 2001;119(1):11-20.
88. Loreille J-P, Béry A. Modification de la ventilation nasale par disjonction intermaxillaire. *Rev Orthopédie Dento-Faciale.* avr 1981;15(2):193-208.

89. Hershey HG, Stewart BL, Warren DW. Changes in nasal airway resistance associated with rapid maxillary expansion. *Am J Orthod.* mars 1976;69(3):274-84.
90. Deniaud J, Guemas G, Le Sellin J. Intérêt de la collaboration entre orthodontiste et allergologue dans la correction des troubles de la ventilation nasale. *Rev Orthopédie Dento-Faciale.* mars 1998;32(1):31-9.
91. Timms DJ. The reduction of nasal airway resistance by rapid maxillary expansion and its effect on respiratory disease. *J Laryngol Otol.* avr 1984;98(4):357-62.
92. Talmant J, Deniaud J. Du rôle des incisives maxillaires dans le développement de la base du nez. Applications en orthopédie dento-faciale. *Orthod Fr.* 2006;77(1):19-62.
93. Deniaud J. Quad Helix : approche fondamentale et orthopédique. *Rev Orthopédie Dento-Faciale.* 1995;29(2):241-9.
94. Kholoki S. Quad Helix : approche orthodontique et clinique. *Rev Orthopédie Dento-Faciale.* 1995;29(2):251-8.
95. Canal P, Salvadori A. *Orthodontie de l'adulte.* Elsevier Masson; 2008.
96. Maltagliati LA, Myiahira YI, Fattori L, Capelozza Filho L, Cardoso M. Transversal changes in dental arches from non-extraction treatment with self ligating brackets. *Dent Press J Orthod.* 2013;18(3):39-45.
97. Nourry B. Le système Damon. *Int Orthod.* 2006;4(4):369-86.
98. Moreau N, Charrier J-B. Corticotomies alvéolaires. EM-Consulte [Internet]. [consulté le 03.04.2020]; Disponible sur: <https://www.em-consulte.com/article/1098341/corticotomies-alveolaires>
99. Sebaoun J-DM, Ferguson DJ, Wilcko MT, Wilcko WM. Corticotomie alvéolaire et traitements orthodontiques rapides. *Orthod Fr.* sept 2007;78(3):217-25.
100. Hassan AH, AlGhamdi AT, Al-Fraidi AA, Al-Hubail A, Hajrassy MK. Unilateral cross bite treated by corticotomy-assisted expansion: two case reports. *Head Face Med.* 2010;6(1).
101. Echchadi ME, Benchikh B, Bellamine M, Kim S-H. Corticotomy-assisted rapid maxillary expansion: A novel approach with a 3-year follow-up. *Am J Orthod Dentofacial Orthop.* juill 2015;148(1):138-53.
102. Silva-Coll J, Hernández-Orsini R, Wang C-W. Corticotomy-assisted adult rapid maxillary arch expansion and ridge augmentation: An interdisciplinary case report with 7-year follow-up. *Am J Orthod Dentofacial Orthop.* août 2019;156(2):266-74.
103. Le MHT, Noor Hayaty AK, Zaini ZM, Dom SM, Ibrahim N, Radzi ZB. Alveolar restoration

following rapid maxillary expansion with and without corticotomy: A microcomputed tomography study in sheep. *Korean J Orthod.* 2019;49(4):235.

104. Deffrennes G, Ferri J, Garreau E, Deffrennes D. Ostéotomies maxillomandibulaires : techniques chirurgicales et indications. 2019;14.

105. Canal P, Goudot P. Dismorphies maxillo-mandibulaires: traitement orthodontico-chirurgical. 2012.

106. Béziat J-L. Chirurgie de la dimension transversale. *Orthod Fr.* 2011;82(2):159-69.

107. Bouletreau P, Raberin M. L'intégration de la dimension transversale du maxillaire dans le plan de traitement. Makaremi M, El Okeily M, éditeurs. *Rev Orthopédie Dento-Faciale.* 2016;50(2):115-22.

108. Voisin M. Correction de l'endognathie maxillaire chez le patient en fin de croissance par distraction maxillaire [Thèse d'exercice : orthopédie dento-faciale]. [Lilles]: Université du droit et de la santé Lille. Faculté de chirurgie dentaire; 2017.

109. Mommaerts MY. Transpalatal distraction as a method of maxillary expansion. *Br J Oral Maxillofac Surg.* 1999;37(4):268-72.

110. Kayalar E, Schauseil M, Kuvat SV, Emekli U, Fıratlı S. Comparison of tooth-borne and hybrid devices in surgically assisted rapid maxillary expansion: A randomized clinical cone-beam computed tomography study. *J Cranio-Maxillofac Surg.* 2016;44(3):285-93.

111. McNamara JA, Baccetti T, Franchi L, Herberger TA. Rapid maxillary expansion followed by fixed appliances: a long-term evaluation of changes in arch dimensions. *Angle Orthod.* août 2003;73(4):344-53.

112. Statistical tools for data analysis and visualization [Internet]. [consulté le 23.09.2019]. Disponible sur: <http://www.sthda.com/french/rsthda/rsthda.php>

113. Ludwig B, Bister D, Baumgaertel S, Denhez F. Brackets auto-ligaturants en orthodontie: concepts et pratique clinique. 2014.

114. Davidovitch M, Efstathiou S, Sarne O, Vardimon AD. Skeletal and dental response to rapid maxillary expansion with 2- versus 4-band appliances. *Am J Orthod Dentofacial Orthop.* 2005;127(4):483-92.

115. Doruk C, Bıçakçı AA, Başcıftci FA, Agar U, Babacan H. A comparison of the effects of rapid maxillary expansion and fan-type rapid maxillary expansion on dentofacial structures. *Angle Orthod.* avr 2004;74(2):184-94.

116. Garib DG, Henriques JC, Carvalho PEG, Gomes SC. Longitudinal Effects of Rapid

Maxillary Expansion. *Angle Orthod.* 2007;77(3):442-8.

117. Corbridge JK, Campbell PM, Taylor R, Ceen RF, Buschang PH. Transverse dentoalveolar changes after slow maxillary expansion. *Am J Orthod Dentofac Orthop Off Publ Am Assoc Orthod Its Const Soc Am Board Orthod.* sept 2011;140(3):317-25.

118. Akyalcin S, Schaefer JS, English JD, Stephens CR, Winkelmann S. A cone-beam computed tomography evaluation of buccal bone thickness following maxillary expansion. *Imaging Sci Dent.* juin 2013;43(2):85-90.

119. Geran RG, McNamara JA, Baccetti T, Franchi L, Shapiro LM. A prospective long-term study on the effects of rapid maxillary expansion in the early mixed dentition. *Am J Orthod Dentofacial Orthop.* 2006;129(5):631-40.

120. McNamara JA. Early intervention in the transverse dimension: Is it worth the effort? *Am J Orthod Dentofacial Orthop.* 2002;121(6):572-4.

121. Spillane LM, McNamara JA. Maxillary adaptation to expansion in the mixed dentition. *Semin Orthod.* 1995;1(3):176-87.

122. Inserm I national de la santé et de la recherche. Croissance et puberté : Evolutions séculaires, facteurs environnementaux et génétiques [Internet]. Les éditions Inserm; 2007 [consulté le 19.04.2020]. Disponible sur: <http://www.ipubli.inserm.fr/handle/10608/108>

123. Proffit WR, Fields HW, Larson B, Sarver DM. *Contemporary orthodontics.* 2018.

124. Kennedy DB, Osepchook M. Unilateral posterior crossbite with mandibular shift: a review. *J Can Dent Assoc.* sept 2005;71(8):569-73.

125. Olmez H, Akin E, Karaçay S. Multitomographic evaluation of the dental effects of two different rapid palatal expansion appliances. *Eur J Orthod.* août 2007;29(4):379-85.

126. Kilic N, Kiki A, Oktay H. A comparison of dentoalveolar inclination treated by two palatal expanders. *Eur J Orthod.* 30 oct 2007;30(1):67-72.

127. Lamparski DG, Rinchuse DJ, Close JM, Sciote JJ. Comparison of skeletal and dental changes between 2-point and 4-point rapid palatal expanders. *Am J Orthod Dentofac Orthop Off Publ Am Assoc Orthod Its Const Soc Am Board Orthod.* mars 2003;123(3):321-8.

128. Moyers RE, Linden FPGM van der. Standards of human occlusal development. *etats-unis d’Amerique: Center of Human Growth and Development : University of Michigan Ann Arbor; 1976. (Cranio-facial Growth series).*

129. Linden FPGM van der, Linden FPGM van der. *Development of the dentition.* Chicago: Quintessence Pub. Co; 1983. 213 p. (The Van der Linden series).

130. McNamara J, Brudon W. Orthodontic and orthopedic treatment in the mixed dentition. Ann Arbor Needham Press. 1995;
131. Cannavale R, Chiodini P, Perillo L, Piancino MG. Rapid palatal expansion (RPE): Meta-analysis of long-term effects. *Orthod Craniofac Res.* nov 2018;21(4):225-35.
132. Kartalian A, Gohl E, Adamian M, Enciso R. Cone-beam computerized tomography evaluation of the maxillary dentoskeletal complex after rapid palatal expansion. *Am J Orthod Dentofac Orthop Off Publ Am Assoc Orthod Its Const Soc Am Board Orthod.* oct 2010;138(4):486-92.
133. Rungcharassaeng K, Caruso JM, Kan JYK, Kim J, Taylor G. Factors affecting buccal bone changes of maxillary posterior teeth after rapid maxillary expansion. *Am J Orthod Dentofacial Orthop.* oct 2007;132(4):428.e1-428.e8.
134. Moussa R, O'Reilly MT, Close JM. Long-term stability of rapid palatal expander treatment and edgewise mechanotherapy. *Am J Orthod Dentofacial Orthop.* 1995;108(5):478-88.
135. Herold JS. Maxillary Expansion: A Retrospective Study of Three Methods of Expansion and Their Long-term Sequelae. *Br J Orthod.* août 1989;16(3):195-200.
136. Linder-Aronson S, Lindgren J. The Skeletal and Dental Effects of Rapid Maxillary Expansion. *Br J Orthod.* janv 1979;6(1):25-9.
137. Lima AC, Lima AL, Filho RMAL, Oyen OJ. Spontaneous mandibular arch response after rapid palatal expansion: A long-term study on Class I malocclusion. *Am J Orthod Dentofacial Orthop.* nov 2004;126(5):576-82.
138. Delaire J. La place, le rôle et le développement de la voûte palatine. *Orthod Fr.* 1989;volume 60:947-63.

BOUJONNIER Marie. ETUDE DE LA STABILITE DU SENS TRANSVERSAL APRES DISJONCTION INTER-MAXILLAIRE PRECOCE. 2020. 94 p. : ill., graph., tabl., Réf. Biblio. : 85-94

Sous la direction du Docteur VI-FANE Brigitte

Th : Chir Dent. : Université de Paris : 2020

Résumé :

Les anomalies du sens transversal représentent 8 à 18 % des malocclusions rencontrées en denture mixte. Une prise en charge précoce est recommandée car elles perturbent le développement harmonieux du massif facial. Le caractère très récidivant des thérapeutiques d'expansion transversale nous a amené à chercher les facteurs pouvant influencer cette récurrence.

L'objectif de notre étude est d'évaluer l'incidence d'un inversé d'articulé postérieur sur la stabilité de l'expansion transversale et l'intérêt d'une surcorrection à moyen terme. L'évolution de l'arcade mandibulaire et des fonctions oro-faciales ont aussi été étudiées. 22 patients ont été inclus (âge moyen : 9,5 ans), 7 patients présentaient un déficit transversal associé à un inversé d'articulé postérieur (groupe A) et 15 un déficit transversal sans inversé d'articulé postérieur. Les résultats n'ont pas montré d'incidence entre l'inversé d'articulé postérieur, les fonctions oro-faciales et la quantité de récurrence postérieure. La surcorrection semble permettre une linguo-version des dents supports maxillaires et une décompensation de l'arcade mandibulaire (postérieure et canine).

Discipline :

[Orthopédie dento-faciale]

Mots clés français (fMeSH et Rameau) : expansion maxillaire (FMeSH) ; croissance et développement (FMeSH) ; récurrence (FMeSH) ; malocclusion dentaire (FMeSH) ; sens transversal

TITRE en anglais : study of transversely stability after early rapid maxillary expansion

English keywords (MeSH) : expansion maxillary (MeSH) ; growth and development (MeSH) ; recurrence (MeSH) ; malocclusion (MeSH)

Université de Paris
UFR d'odontologie
5, rue Garancière
75006 Paris