HAL
open science

Pré-étude clinique d'un nouveau protocole de dépose de tenon fibré par guidage pariétal

Rébecca Choukroun

To cite this version:

Rébecca Choukroun. Pré-étude clinique d'un nouveau protocole de dépose de tenon fibré par guidage pariétal. Sciences du Vivant [q-bio]. 2020. dumas-03429037

HAL Id: dumas-03429037

https://dumas.ccsd.cnrs.fr/dumas-03429037

Submitted on 15 Nov 2021

HAL is a multi-disciplinary open access archive for the deposit and dissemination of scientific research documents, whether they are published or not. The documents may come from teaching and research institutions in France or abroad, or from public or private research centers.

L'archive ouverte pluridisciplinaire **HAL**, est destinée au dépôt et à la diffusion de documents scientifiques de niveau recherche, publiés ou non, émanant des établissements d'enseignement et de recherche français ou étrangers, des laboratoires publics ou privés.

Distributed under a Creative Commons Attribution - NonCommercial - NoDerivatives 4.0 International License

UNIVERSITÉ DE PARIS

FACULTE DE SANTÉ

UFR D'ODONTOLOGIE
5, Rue Garancière 75006 PARIS

Année 2020 **N°**

THÈSE pour le DIPLÔME D'ETAT DE DOCTEUR

en CHIRURGIE DENTAIRE

présentée et soutenue publiquement le 13 Mars 2020

par **Rébecca CHOUKROUN**

PRÉ-ÉTUDE CLINIQUE D'UN NOUVEAU PROTOCOLE DE DÉPOSE DE TENON FIBRÉ PAR GUIDAGE PARIÉTAL

Dirigée par Mme la Docteure Lisa Friedlander

JURY

M. le Professeur Bruno TAVERNIER	Président
Mme la Docteure Hélène CITTERIO	Assesseur
Madame Amélie COUDERT	Assesseur
M. le Docteur Stéphane ESCURE	Assesseur
M. le Docteur Didier MAURICE	Assesseur
Mme la Docteure Catherine MESGOUEZ	Assesseur
M. le Docteur Pierre MOULIN	Assesseur
Mme la Docteure Lisa FRIEDLANDER	Invité
M. le Docteur Cauris COUVRECHEL	Invité

UNIVERSITÉ DE PARIS

Présidente de l'Université :	Mme la Professeure Christine CLERICI
Doyenne de l'U.F.R. d'Odontologie Garancière :	Mme la Professeure Ariane BERDAL
Directrice Générale des Services :	Madame Pascale SAINT-CYR

JURY

M. le Professeur Bruno TAVERNIER	Président
Mme la Docteure Hélène CITTERIO	Assesseur
Madame Amélie COUDERT	Assesseur
M. le Docteur Stéphane ESCURE	Assesseur
M. le Docteur Didier MAURICE	Assesseur
Mme la Docteure Catherine MESGOUEZ	Assesseur
M. le Docteur Pierre MOULIN	Assesseur
Mme. la Docteure Lisa FRIEDLANDER	Invité
M. le Docteur Cauris COUVRECHEL	Invité

M. le Professeur Bruno TAVERNIER

Docteur en Chirurgie Dentaire
Diplôme de Doctorat
Professeur des Universités - Praticien Hospitalier

Pour m'avoir fait l'honneur de présider le jury de cette thèse. Veuillez trouver ici l'expression de mon profond respect et de mes sincères remerciements.

Mme la Docteure Hélène CITTERIO

Docteur en Chirurgie Dentaire
Diplôme de Doctorat
Maître de Conférences des Universités - Praticien Hospitalier

Pour m'avoir fait l'honneur de participer au jury de cette thèse. Je suis reconnaissante de l'attention que vous avez bien voulu porter à mon travail. Veuillez trouver ici l'expression de mon profond respect.

Madame Amélie COUDERT

Docteur en Biologie
Habilitation à Diriger des Recherches
Maître de Conférences des Universités

Pour m'avoir fait l'honneur de participer au jury de cette thèse. Je suis reconnaissante de l'attention que vous avez bien voulu porter à mon travail Veuillez trouver ici l'expression de mon profond respect.

M. le Docteur Stéphane ESCURE

Docteur en Chirurgie Dentaire
Maître de Conférences des Universités - Praticien Hospitalier

Pour m'avoir fait l'honneur de participer au jury de cette thèse. Je suis reconnaissante de l'attention que vous avez bien voulu porter à mon travail Veuillez trouver ici l'expression de mon profond respect.

M. le Docteur Didier MAURICE

Docteur en Chirurgie Dentaire
Diplôme de Doctorat
Maître de Conférences des Universités - Praticien Hospitalier

Pour m'avoir fait l'honneur de participer au jury de cette thèse. Je suis reconnaissante de l'attention que vous avez bien voulu porter à mon travail Veuillez trouver ici l'expression de mon profond respect.

Mme la Docteure Catherine MESGOUEZ

Docteur en Chirurgie Dentaire
Diplôme de Doctorat
Maître de Conférences des Universités - Praticien Hospitalier

Pour m'avoir fait l'honneur de participer au jury de cette thèse. Je suis reconnaissante de l'attention que vous avez bien voulu porter à mon travail Veuillez trouver ici l'expression de mon profond respect.

M. le Docteur Pierre MOULIN

Docteur en Chirurgie Dentaire
Diplôme de Doctorat
Maître de Conférences des Universités - Praticien Hospitalier

Pour m'avoir fait l'honneur de participer au jury de cette thèse. Je suis reconnaissante de l'attention que vous avez bien voulu porter à mon travail Veuillez trouver ici l'expression de mon profond respect.

Mme la Docteure Lisa FRIEDLANDER

Docteur en Chirurgie Dentaire
Diplôme de Doctorat
Maître de Conférences des Universités - Praticien Hospitalier

Pour m'avoir fait l'honneur de diriger cette thèse. Je vous remercie pour votre pédagogie, votre rigueur et votre minutie. Veuillez trouver ici l'expression de ma reconnaissance et l'assurance de mes remerciements les plus respectueux.

M. le Docteur Cauris COUVRECHEL

Docteur en Chirurgie Dentaire
Ancien Praticien Hospitalier

Je vous suis reconnaissante de m'avoir transmis votre passion de la profession par vos enseignements et votre bienveillance. Merci pour votre patience, votre disponibilité. Veuillez trouver ici le témoignage de ma gratitude et de mon respect.

ABRÉVIATION **2**
INTRODUCTION **3**
1 LES RECONSTITUTIONS CORONO-RADICULAIRES AVEC TENONS FIBRÉS **5**
1.1 MODE DE FABRICATION 5
1.1.1 Technique directe ou RMIPP 5
1.1.2 Technique indirecte 5
1.2 INDICATION DES RECONSTITUTIONS INSEREES EN PHASE PLASTIQUE 6
1.3 DESCRIPTION DES DIFFERENTS TENONS FIBRES 7
1.3.1 Tenon en fibres de carbone 7
1.3.2 Tenon en fibres de quartz 8
1.3.3 Tenon en fibres de verre ou de silice 8
1.4 SPECIFICITES DES RECONSTITUTIONS INSEREES PAR UN MATERIAU EN PHASE PLASTIQUE 10
1.4.1 Considérations biomécaniques 10
1.4.2 Mode d'assemblage 12
2 PROBLÉMATIQUE AUTOUR DE LA DÉPOSE **14**
2.1 DIFFICULTES LIEES AU COLLAGE 14
2.1.1 Difficultés d'accès aux canaux latéraux et accessoires 14
2.1.2 Difficultés liées à la perte d'étanchéité du composite d'assemblage 14
2.2 LES INDICATIONS DE LA DEPOSE 15
2.3 LES DIFFERENTES METHODES DE DEPOSE 15
2.3.1 Technique ultrasonique 15
2.3.2 Technique par forage 16
2.3.3 Technique conjointe 17
2.4 LES LIMITES DES TECHNIQUES ACTUELLES 18
3 MATÉRIEL ET MÉTHODES **20**
3.1 METHODOLOGIE DE LA TECHNIQUE DE DEPOSE PAR GUIDAGE PARIETAL 20
3.2 DESCRIPTION DE L'ETUDE 25
3.2.1 Séléction des dents 25
3.2.2 Opérateurs 26
3.3 LES CRITERES D'EVALUATION 27
3.3.1 Critère de jugement principal: la déviation 27
3.3.2 Critères de jugement secondaires 31
3.4 PROTOCOLES 33
3.4.1 Préparation des modèles 33
3.4.2 Préparation des dents 35
3.4.3 Description de la base de montage 35
3.4.4 Logiciel Image J 37
4 RÉSULTATS **38**
4.1 DEVIATION 39
4.2 PERMEABILITE 41
4.3 TEMPS 41
5 DISCUSSIONS **42**
5.1 DISCUSSIONS SUR LES RESULTATS 42
5.2 FORCES DE LA TECHNIQUE DE DEPOSE PARIETAL 44
5.3 LES LIMITES DE L'ETUDE 45
CONCLUSION **47**
BIBLIOGRAPHIE **48**
TABLE DES ILLUSTRATIONS **53**

Abréviations

RCR : reconstitution corono-radiculaire.

RMIPP : reconstitution insérée par un matériau en phase plastique.

HAS : haute autorité de santé.

CFAO : Conception et Fabrication Assisté par Ordinateur.

LT : longueur de travail.

LT(i) : longueur de travail initiale.

Mm: millimètre.

CBCT: Cone beam computed tomography.

Introduction

La reconstitution corono-radiculaire d'une dent dépulpée est un acte omniprésent dans l'exercice clinique du chirurgien-dentiste. L'objectif est de restaurer la fonction de la dent. Le panel des restaurations disponibles est vaste, mais l'avènement de la dentisterie adhésive, plus conservatrice, répond davantage aux exigences esthétiques, biomécaniques, et économiques. Cependant, la technique universelle n'existant pas, la prise de décision demeure périlleuse (Bolla M. 1999).

En 2003, la Haute Autorité de Santé définit de manière précise l'indication des reconstitutions corono-radiculaires collées dans un rapport d'évaluation (Agence Nationale d'Accréditation et d'évaluation en santé (ANAES) 2003). Du fait notamment de leurs propriétés mécaniques plus proche de celle de la dentine et de l'avènement des techniques adhésives, les reconstitutions corono-radiculaires insérées par un matériau en phase plastique (RMIPP) sont reconnues aujourd'hui comme une excellente alternative aux restaurations coulées indirectes (Barjau-Escribano et al. 2006) (Scotti et al. 2013).

Néanmoins, en cas d'échec, le praticien doit-être préparé à la dépose. C'est un acte complexe du fait de la forte valeur d'adhérence du composite de collage et de la teinte similaire du composite, du tenon fibré et de la dentine radiculaire. Les protocoles actuels impliquent des techniques ultrasonique et/ou de forage qui peuvent diminuer la résistance mécanique de l'organe dentaire (Haupt et al. 2017) (Aydemir et al. 2017).
Cet acte de dépose est souvent redouté par les praticiens du fait du risque élevé de déviation, de perforation, de fracture ou encore de la persistance de matériau de collage sur les parois canalaires (Couvrechel et al. 2012).

En implantologie guidé et plus récemment en endodontie guidée, il a été introduit la notion de déviation lors d'un acte de forage. Il est maintenant courant d'évaluer sa déviation entre la situation finale et la planification préalable (Buchgreitz et al. 2016) (Tahmaseb et al. 2018). La dépose d'un tenon devrait être idéalement guidée afin de respecter l'axe, et en ce sens, limiterait le risque de fausse route. C'est ainsi que cette thèse a été pensée.
Cette thèse expérimentale évalue la précision d'une nouvelle technique de dépose nommée technique de guidage pariétal. Le but serait de proposer un protocole de dépose fiable, reproductible, plus sécurisant pour le praticien et respectant l'axe du tenon lors de la dépose.

Tout d'abord, nous rappellerons ce qu'est une reconstitution insérée par un matériau en phase plastique. Puis, nous traiterons de la problématique de la dépose de ce type d'ancrage. Enfin, nous présenterons notre pré-étude ainsi que la méthodologie de la technique de guidage pariétal.

1. Les reconstitutions corono-radiculaires avec tenons fibrés

1.1 Mode de fabrication

1.1.1 Technique directe ou RMIPP

Les reconstitutions corono-radiculaires insérées par un matériau en phase plastique (RMIPP) sont constituées de deux parties (Bolla M. 1999) :

- un tenon fibré préfabriqué (fibre de carbone, fibre de verre, fibre de quartz, titane, composite, nickel-chrome…) ;
- un moignon prothétique reconstitué directement en bouche par un matériau inséré en phase plastique (composite en général, mais aussi ciment verre ionomère, ciment verre ionomère modifié par adjonction de résine).

Selon la Haute Autorité de Santé*, « la restauration coronaire définitive doit être réalisée le plus tôt possible après l'obturation canalaire, afin de maintenir hermétique couronne et racine »* (Haute Autorité de Santé (HAS) 2008). En ce sens, la réalisation, en une seule séance, du traitement endodontique et de la reconstitution corono-radiculaire, possible avec les RMIPP, est une bonne solution pour optimiser l'étanchéité et assurer la pérennité du continuum endo-prothétique (Balto et al. 2005). Une revue de littérature, conduite sur 41 articles, menée entre 1969 et 1999, a conclu que la réalisation de la restauration coronaire doit être réalisée au plus près du traitement endodontique afin d'optimiser le pronostic de survie de la dent, minimisant ainsi le passage bactérien (Heling et al. 2002).
Par ailleurs, l'utilisation de tenons fibrés est une technique facile et moins coûteuse permettant de restaurer la dent en une séance (Silva et al. 2009).

1.1.1 Technique indirecte

La reconstitution, issue d'une empreinte conventionnelle, est réalisée par le prothésiste. La partie coronaire n'est pas insérée en phase plastique mais polymérisée par le prothésiste. Cette technique permet une meilleure gestion de la forme du faux moignon et une meilleure polymérisation. Les propriétés mécaniques de la pièce prothétique s'en trouvent améliorées. Cette technique est notamment recommandée pour les canaux larges (Gomes et al. 2014).

Par ailleurs, le prothésiste peut réaliser la pièce en monobloc. La RCR est alors fabriquée avec le même matériau. La société Itena® commercialise le scan Numerys GF® destiné à l'usinage complet des reconstituions corono-radiculaires collées par CFAO (Conception et Fabrication Assisté par Ordinateur). Dans ce cas, la technique de dépose présentée dans cette thèse n'est pas applicable (figure 1).

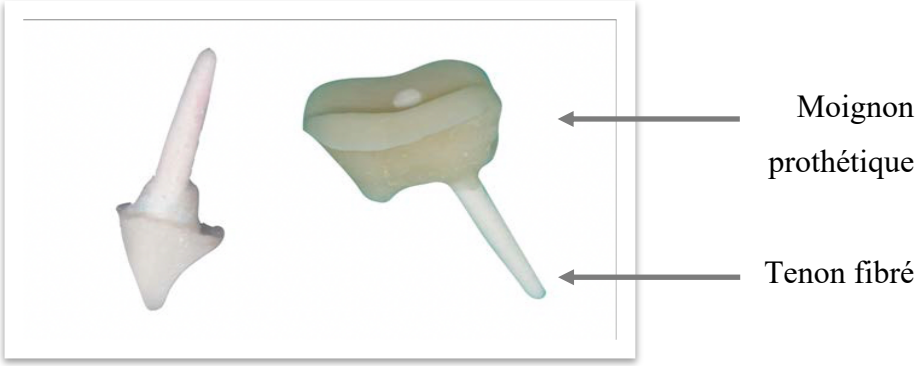

Figure 1 : RMIPP en technique indirecte, d'une incisive latérale à gauche (monobloc) et d'une molaire mandibulaire (à droite).

1.2 Indication des reconstitutions insérées en phase plastique

En raison d'un manque de preuves scientifiques, l'Agence Nationale d'Accréditation et d'Évaluation en Santé n'a pas réussi à définir précisément les indications d'une RMIPP. Ce texte conclut que le praticien reste le seul décisionnaire, la reconstitution idéale n'existant pas. Cependant, elle définit des facteurs décisionnels afin de choisir une technique de reconstitution corono-radiculaire (Agence Nationale d'Accréditation et d'évaluation en santé (ANAES) 2003).

Les RIMPP sont recommandées lorsque :

- deux ou trois parois résiduelles persistent ;
- l'épaisseur des parois est supérieure ou égale à 1 mm ;
- la hauteur des parois résiduelles est supérieure ou égale à la moitié de la hauteur coronaire prothétique. Le nombre de parois résiduelles, l'épaisseur et la hauteur ont un impact important sur la résistance à la fracture (Samran et al. 2013).
- la limite cervicale est en position supra gingivale rendant possible la pose du champ opératoire afin de respecter les conditions de collage. La rétention des restaurations réalisées sous champs opératoire est plus élevée que celles réalisées sans (Mahn et al. 2015). Un sertissage de la dent de 1 à 2 mm améliore la résistance à la fracture (Williams et al. 2014).

1.3 Description des différents tenons fibrés

Les tenons renforcés en fibres sont constitués de fibres reliées entre elles par une matrice organique qui peut être en résine époxy, en polyester de vinyle ou en uréthane di méthacrylate. Elle peut également être composée de Bis-GMA (bisphénol-glycidyl méthalyctaye), molécule retrouvée dans les composites de collage, optimisant ainsi sa force d'adhésion. Les caractéristiques structurelles des tenons fibrés (direction, volume et organisation des fibres, propriétés individuelles de la matrice et des fibres, polymérisation, adhésion entre la matrice et les fibres) affectent leurs propriétés mécaniques (Novais et al. 2016).

Différents matériaux comme le carbone, le quartz, la fibre de verre et la zircone sont présents dans les tenons fibrés préfabriqués (Akkayan et al. 2002). Le type de fibres présentes dans le tenon fibré joue un rôle important sur ses propriétés mécaniques (Alonso et al. 2016).

La matrice sert, d'une part, de liaison entre les fibres en absorbant et répartissant l'énergie sous l'effet des contraintes. D'autre part, elle joue un rôle dans l'adhésion, en se liant au monomère du système adhésif afin de créer une liaison entre le cément, le tenon et le composite.
Les fibres renforcent la matrice et sont responsables des propriétés mécaniques et de la rigidité de ce système d'ancrage (Alnaqbi et al. 2018).

1.3.1 Tenon en fibres de carbone

Les tenons en fibres de carbone sont fabriqués à partir de fibres de carbone continues et unidirectionnelles dans une matrice de résine époxy. Ces tenons présentent un module d'élasticité proche de la dentine ce qui leur confère de bonnes propriétés mécaniques. Ils ont une résistance à la flexion et à la compression supérieure à celle des tenons en fibres de verres et de quartz (Novais et al. 2009) (Vadavadagi et al. 2017).

Cependant, les tenons en fibres de carbone présentent une force d'adhérence moindre par rapport aux autres tenons fibrés (Choudhary S et al. 2014). Ils présentent un rendu esthétique moindre du fait de leur couleur noire compromettant l'esthétique finale en cas de parodonte fin ou de canal large. Ils exposent le support dentinaire à un risque de corrosion du fait de leur propriété de conduction électrique. Ces tenons, de fait, sont aujourd'hui délaissés en faveur de tenons en fibre de quartz et de verre (Moyen O et al. 2001).

1.3.2 Tenon en fibres de quartz

Les tenons en fibres de quartz sont constitués de silice pure sous forme cristallisée (Novais et al. 2009).
L'étude menée par Akkayan et Gülmez en 2002 a montré que les dents restaurées avec des tenons en fibres de quartz présentaient un taux de résistance à la fracture plus élevé que les dents restaurées avec des tenons en fibre de verre, en zircone, ou en titane.
En cas de fracture, les dents restaurées avec un tenon en zircone ou en titane étaient irréparables. Tandis que les fractures rencontrées sur les dents restaurées avec les tenons en fibre de verre ou de quartz étaient réparables (Akkayan and Gülmez 2002).

Le type de tenon fibré a un impact important sur sa valeur d'adhérence. La sélection du tenon peut avoir un impact plus important sur l'adhérence que le matériau de collage (Kremeier et al. 2008).

1.3.3 Tenon en fibres de verre ou de silice

Les tenons en fibres de verre peuvent être constitués de différents types de verre : le verre E et le verre S.
Le verre E (verre électrique), dans lequel la phase amorphe est un mélange de dioxyde de silicium, d'oxyde de calcium, de sesquioxyde de bore, d'alumine, et de quelques autres oxydes de métaux alcalins.
Le verre S (verre à haute résistance), également amorphe, est de composition différente.
Par ailleurs, les tenons en fibre de verre peuvent aussi comporter des fibres de quartz, ce qui augmente leurs propriétés esthétiques (Novais et al. 2009).

En revanche, ils sont les moins résistants des trois tenons. Selon l'étude réalisée par Glazer, le module de rupture à la flexion pour les tenons en fibre de quartz est de 1400 MPa contre 1700 MPa pour les tenons en fibre de carbone et de 990 à 1200 MPa pour les tenons en fibre de verre (Glazer 2000).

Les tenons en fibres de verre présentent de meilleures propriétés esthétiques que les autres tenons préfabriqués (Choudhary S et al. 2014). Ce type d'ancrage possède à la fois de bonnes propriétés mécaniques et esthétiques. Même si leurs propriétés mécaniques sont moindres par

rapport aux autres types de tenons fibrés, l'ensemble tenon-cément-dentine constitue un ensemble homogène au niveau des forces (Silva et al. 2009).
Ce type de tenon semble être le plus complet pour l'exercice clinique conciliant esthétique et forces mécaniques. En ce sens, cet ancrage a été choisi dans notre étude clinique (Figure 2).

Figure 2 : tenons en fibre de verre.

Enfin, le type de tenon impacte la dépose. Il semblerait plus évident de déposer un tenon en fibres de carbone car sa couleur noire tranche avec celle de la dentine. De plus, la faible cohésion entre les fibres permet une meilleur délamination du tenon (Schwartz 2015).
Gesi et al. ont décrit, dans leur étude menée en 2013, un temps de dépose plus court, pour les tenons en fibres de carbone, que pour les tenons en fibres de verre quel que soit la technique de dépose utilisée (système RTD® Fiber Removal Kit de chez Komet, technique de forage avec forets de Largo) (Gesi et al. 2003).

Haupt et al. ont montré, dans leur étude mené en 2017, que la dépose des tenons fibrés avec le kit de dépose VDW®-Antaeos® était plus efficace sur les tenons en fibres de verre et en fibres de quartz que sur les tenons en fibres de carbone. De plus, les techniques de forage et ultrasonique permettent une dépose plus rapide des tenons en fibres de verre et en fibre de quartz comparée à celle des tenons en fibres de carbone Par ailleurs, plus de 25 % des perforations recensées ont été rencontrées avec des tenons en fibre de quartz (Haupt et al. 2017).

Scotti et al. ont évalué, dans leur étude menée en 2013, l'efficacité de deux techniques de dépose (ultrasoniques, et forage) en utilisant un tenon en fibre de verre (Hi-Rem®) et un tenon en fibre de quartz (D.T Light- Post®). Il a conclu que la dépose des tenons Hi-Rem® étaient plus rapide.

Ces tenons présentent une structure particulière. Au centre du tenon, il existe une macrofibre souple en polymère. Lors de la dépose, l'élimination de cette macrofibre conduit à la destruction du tenon dans une direction centrifuge (Scotti et al. 2013).

La disparité entre les résultats de ces études peut résulter de l'utilisation de différentes techniques de dépose. En effet, dans ces trois études les méthodes de dépose utilisent une instrumentation différente (Haupt et al. 2017).

1.4 Spécificités des reconstitutions insérées par un matériau en phase plastique

1.4.1 Considérations biomécaniques

a) Anisotropes

L'anisotropie se dit d'un corps dont le comportement mécanique dépend de l'orientation des forces appliquées. La rigidité d'un matériau est définie par son module d'élasticité. Plus il est élevé, moins il se déforme sous la contrainte, donc plus il est rigide. Les matériaux dont le module d'élasticité est proche de la dentine ont un meilleur comportement biomécanique (Barjau-Escribano et al. 2006).

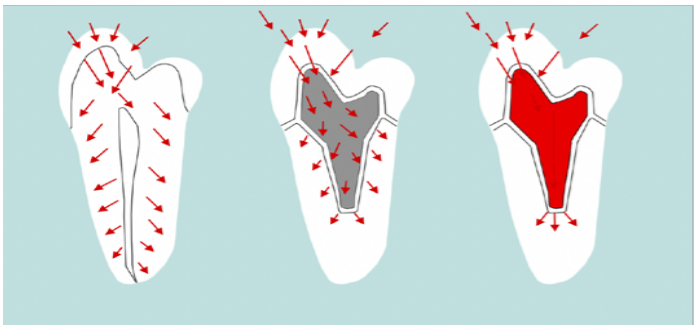

Figure 3 : comparaison de la répartition des contraintes entre une dent (à gauche), une RMIPP (au milieu), et un inlay-core (à droite).

L'expérience réalisée par Silva et al sur la distribution des forces à l'interface tenon/dentine a montré que les tenons en fibres de verre ont un meilleur comportement biomécanique que les inlay-core. Dans les RMIPP, les forces sont distribuées uniformément le long de la racine limitant ainsi le risque de fracture. L'inlay-core métallique présente un module d'élasticité plus élevé que celui de la dentine. Les contraintes sont alors regroupées au niveau de l'apex causant des fractures verticales (figure 3), contrairement aux RMIPP, où des fractures horizontales

peuvent se produire à l'interface moignon-dent. Le type d'ancrage radiculaire a un impact plus significatif sur la distribution des forces que sa configuration externe (Silva et al. 2009).

b) Économie tissulaire

Les inlay-core imposent des contraintes de préparation très délabrantes pour la dent. En effet, leur préparation impose la mise de dépouille des parois résiduelles, délabrant d'avantage la dent par rapport aux préparations d'une RMIPP, qui autorise les contre-dépouilles, puisqu'elles sont comblées par le composite lors de la réalisation du faux moignon.

Le traitement endodontique ne justifie plus la mise en place systématique d'un inlay-core puis d'une coiffe prothétique. L'expérience de Reeh et al. a montré que le traitement endodontique sur une prémolaire n'engendre que 4 % à 6 % de perte de résistance lorsque la cavité d'accès endodontique est de faible dimension (figure 4) (Reeh et al. 1989).

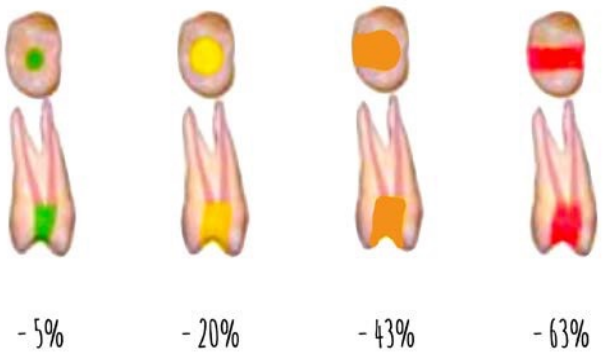

Figure 4 : perte de résistance d'une prémolaire en fonction de la perte de substance corono-radiculaire en pourcentage (Reeh et al. 1989).

c) Adhésion : étanchéité et rétention

De nombreuses revues de littérature ont montré que le potentiel d'étanchéité et d'adhésion du couple système adhésif/résine composite dépasse celui des techniques de scellement (oxyphosphate de zinc, carboxylate) (Ferrari et al. 2001) (Bachicha and Difiore 1998) (Mannocci et al. 2001). Néanmoins, le diamètre et la densité des tubulis dentinaires diminuent en direction apicale ce qui peut y expliquer une valeur d'adhérence amoindrie (Ferrari et al. 2000).

En 2015, une méta analyse, regroupant 9 études, a démontré que les ciments de scellement à base d'eugénol réduisaient la force d'adhésion des tenons fibrés quel que soit le type de

systèmes adhésifs ou de ciments à base de résine utilisés. Les groupements phénols contenus dans l'eugénol sont, en effet des inhibiteurs de prise lors de la réaction de polymérisation des matrices méthacryliques des colles (Fujisawa and Kadoma 1997) (Altmann et al. 2015).

Par ailleurs, l'utilisation d'irrigants pendant le traitement endodontique (hypochlorite, EDTA, peroxyde d'oxygène), oxyde les surfaces dentinaires limitant aussi la polymérisation, ce qui impactent aussi négativement la qualité du collage. La décontamination du logement de tenon avant le collage du tenon fibré dans de l'alcool éthylique, ou avec une solution de digluconate de chlorhexidine, permet de restaurer des valeurs d'adhérence correctes (Breschi et al. 2009) (Mayer et al. 1997).

Le manque d'étanchéité peut, à terme, contaminer le traitement endodontque causant une infection. La dépose de la RIMPP est alors nécessaire (Breschi et al. 2009).

1.4.2 Mode d'assemblage

a) Le composite

Il existe différents types de composites pour reconstituer le faux moignon (résines hybrides, résines microchargées, résines de haute viscosité, résines spécifiques pour les reconstituions foulées).

Le matériau de reconstitution doit présenter de bonnes propriétés mécaniques et assurer une répartition homogène des forces (Panitiwat et al. 2017). Les dents restaurées avec du composite hybride et un tenon semblent présenter une résistance à la fracture la plus élevée (Gowda et al. 2018).

Les colles auto-adhésives peuvent servir à la fois de colle intra-radiculaire du tenon et de reconstitution coronaire (Al-Harbi et al. 2016) (Naumann et al. 2010).

b) Les systèmes de collage

Le type de colle utilisé a des conséquences sur la rétention et sur la procédure de dépose (Maryam Tavangar, et al. 2013) (Brito-junior et al. 2010). Il existe trois types de colles : colle sans potentiel adhésif, avec potentiel adhésif, auto adhésive. Les études traitant de l'évaluation de l'adhésion à la dentine canalaire présentent des résultats contradictoires (Sterzenbach et al. 2012).

Une revue de littérature a été menée sur l'adhésion des tenons fibrés. Elle conclut que les colles sans potentiel adhésif associées à un système adhésif de 4e génération (MR3) présentent de

meilleures valeurs d'adhérence (Montecelli et al 2008). Néanmoins, la persistance d'acide et/ou d'eau intracanalaire impacte la qualité d'adhésion. Les colles avec et sans potentiel adhésif sont « opérateur-dépendants ». Le mode, le temps d'application des produits a un impact primordial sur la force d'adhésion (Upadhyaya et al. 2019) (Sai et al. 2018) (Imai et al. 2017). En ce sens, l'utilisation de système auto-adhésif ou de colle auto-adhésive peut-être favorable (Sterzenbach et al. 2012).

Radovic et al. ont étudié l'adhérence des tenons fibrés utilisant trois approches adhésives : les colles sans potentiel adhésif (système adhésif : MR3), les colles avec un potentiel adhésif et les colles auto-adhésives. Quarante-deux prémolaires monoradiculées ont été sélectionnées et divisées en six groupes. L'étude a montré que les colles avec un potentiel adhésif présentent une adhésion moins bonne à la dentine canalaire que les deux autres colles (Radovic et al. 2008).

Sterzenbach et al. ont comparé la force de liaison des fibres collagéniques au microscope électronique en utilisant différents systèmes : une colle avec un potentiel adhésif, deux colles auto-adhésives, deux colles sans pouvoir adhésif (système adhésif : MR3 et auto-mordançant). Il a conclu que la force de liaison des fibres collées à la dentine canalaire était significativement plus élevée lorsque des colles auto-adhésives étaient utilisées (Sterzenbach et al. 2012).

2 Problématique autour de la dépose

2.1 Difficultés liées au collage

Une des difficultés majeures de la dépose des RCR collées est l'élimination du composite de collage présent en quantité variable. La présence de résidus de composite est une source d'échec dans la recherche de l'anatomie endodontique infectée. Le taux de succès du nouveau traitement endodontique se trouve alors réduit. Cependant, l'élimination des résidus peut s'avérer délabrante pour les parois radiculaires (Couvrechel et al. 2012).

2.1.1 Difficultés d'accès aux canaux latéraux et accessoires

Les canaux accessoires sont des branches du canal principal en communication avec l'extérieur de l'endodonte. Les canaux latéraux sont des canaux accessoires situés au niveau cervical et moyen de la racine. Selon l'Association américaine des endodontistes, les canaux accessoires sont présents pour 73 % dans la région apicale, 11 % au niveau du tiers moyen et 6 % en zone cervicale. La RMIPP n'est effectuée qu'au niveau du tiers moyen et cervical. La persistance de composite à ces niveaux diminue le taux de succès du retraitement.

2.1.2 Difficultés liées à la perte d'étanchéité du composite d'assemblage

L'adhésion à la surface dentinaire constitue une problématique à moyen et/ou long terme pouvant aboutir à une perte d'étanchéité du système.

Dans une étude, Ferrari et al. analysent au microscope électronique la couche de fibres de collagène obtenue après déminéralisation à l'acide ortho phosphorique à 37 % de la dentine radiculaire de 42 dents reconstituées par une RMIPP. Il découvre que les métallo-protéases dentinaires et bactériens sont responsables de la destruction progressive des fibres de collagène dans le temps. En effet, la couche collagénique devient moins dense au bout de 3 à 5 ans, puis perd son intégrité structurelle au bout de 6 à 9 ans et disparaît partiellement au bout de 10 à 12 ans.

En cas de retraitement, il est donc nécessaire de déposer l'ensemble de la RMIPP afin d'optimiser le taux de succès. Ces enzymes destructeurs peuvent être éliminés par des inhibiteurs enzymatiques ou de la Chlorhexidine à 0,2 % (Ferrari et al. 2004).

2.2 Les indications de la dépose

La dépose de tenons fibrés est indiquée en cas d'échec endodontique, prothétique (fracture du tenon ou reprise de carie), et/ou esthétique (Couvrechel et al. 2011).

Différentes études ont montré que la majorité des échecs des tenons fibrés était due à une fracture du tenon lui-même ou à son décollement. Dans leur étude, Cagidiaco et al. évaluent le devenir de 162 dents reconstituées par tenons fibrés. Deux ans après la pose, ils décrivent un taux d'échec de 4,3 % dû à un décollement et de 3 % dû à un échec endodontique (présence de lésion péri-apicale d'origine endodontique). Aucune fracture n'a été recensée (Cagidiaco et al. 2007). Le pourcentage de décollement de tenons interroge sur la qualité de l'adhésion au tissu dentaire et sur sa pérennité dans le temps.

2.3 Les différentes méthodes de dépose

Cet acte est complexe du fait notamment de la teinte similaire entre le composite et le tenon réduisant la visibilité, ce qui augmente le risque de perforation. La dépose peut être réalisée sous réserve d'utiliser une instrumentation spécifique et de travailler avec des aides optiques (loupe, microscope optique) (Couvrechel et al. 2012). Actuellement, la littérature décrit trois techniques de dépose des reconstitutions fibrées : un système ultrasonore, une technique par forage, ou l'utilisation combinée de ces deux méthodes. Chaque technique présente des avantages et des inconvénients (Haupt et al. 2017).

2.3.1 Technique ultrasonique

L'utilisation d'une fraise boule diamantée montée sur contre angle bague rouge permet d'éliminer l'ensemble du composite et du tenon fibré de la portion coronaire. La portion radiculaire (tenon fibré et composite de collage) est éliminée en utilisant des inserts boules (ETBD®, Satelec®) ou cylindro-coniques diamantés (ET18D®, Satelec®) ou des inserts micro fraisés (StartX #3®, Denstply Maillefer®) (Couvrechel et al. 2012).

D'après Scotti et al., il s'agit d'une technique moins risquée, plus facile et plus préservatrice des structures dentaires (Scotti et al. 2013). Néanmoins, l'utilisation d'inserts ultrasoniques à haute fréquence produit de la chaleur ce qui augmente le risque d'apparition de micro-fêlures (Layton et al. 1996).

Selon l'étude d'Aydemir et al., la force de résistance à la fracture de la dent paraît amoindrie après l'utilisation d'inserts ultrasoniques. Cette technique est plus longue à mettre en œuvre que la technique de forage (Aydemir et al. 2017).

2.3.2 Technique par forage

Le tenon fibré est d'abord éliminé puis le composite de collage est déposé. On peut utiliser des forets dédiés à la préparation de logement canalaire (foret Postec®, Ivoclar®, Peeso®…), ou des forets dédiés à la dépose des tenons fibrés (Kit Reacces®, Bisico®, trousse FFDM-pneumat®) (Couvrechel et al. 2012).

Le Professeur Pierre Machtou a modifié la trousse de Gonon afin d'élargir son utilisation à la dépose des restaurations non métalliques (Machtou et al. 2010).

Celle-ci est composée d'un kit dédié à la dépose des tenons fibrés comportant une fraise cylindrique diamantée, un foret pointeur dont l'extrémité travaillante est diamantée, et d'un foret muni d'un stop. Cette technique comporte plusieurs étapes et nécessite l'estimation de la longueur du tenon (radiographie préopératoire) et le respect de l'axe du tenon.

Dans un premier temps, la totalité de la reconstitution coronaire est éliminée à l'aide de la fraise cylindrique diamantée. La partie coronaire du tenon n'est pas conservée. L'objectif est de créer un plan occlusal perpendiculaire à l'axe du tenon. Dans un second temps, un avant-trou est réalisé à l'entrée du canal avec le foret pointeur dans l'axe du tenon. Enfin, le foret dédié à la dépose est ensuite placé dans l'avant trou. La longueur du tenon est estimée radiographiquement et reportée sur le foret muni d'un stop permettant une pénétration contrôlée le long de l'axe de ses fibres. La dépose doit se faire sous irrigation continue afin de limiter le risque d'échauffement des tissus desmodontaux (Couvrechel et al. 2011).

La technique de forage présente un risque de perforation plus important. Moins l'opérateur est expérimenté, plus la quantité de dentine retirée est importante (Scotti et al. 2013).

Une autre méthode de dépose, décrite dans des livres d'endodontie, utilise des fraises boules de types muncebur ou endotracer. Une fois la tête du tenon dégagée, ces fraises, à long col, sont utilisées au centre du tenon sous contrôle visuel continue. Il s'agit de progresser lentement en direction apical à l'aide du microscope. La dépose ne s'effectue pas alors à l'aveugle

contrairement à la technique de forage classique. Des descriptions de cette technique existent dans des livres d'endondontie mais aucune étude scientifique n'a encore été menée (Schwartz 2015).

2.3.3 Technique conjointe

Les études menées respectivement par Anderson et Lindemann ont conclu que l'utilisation d'inserts ultrasoniques rend l'élimination du composite résiduel canalaire plus efficace que l'utilisation de forets.

Cependant, Lindermann et al. ont conclu que le temps de dépose est 1,8 plus élevé pour la méthode ultrasonique (7,2 min) que pour la technique par forage (3,9 min). Bien que plus rapide, cette technique présente un risque élevé de perforation radiculaire par rapport à la technique ultrasonique. En revanche, selon Anderson et al., les temps de dépose des deux techniques sont comparables.

L'utilisation des deux techniques semblerait donc être est la solution la plus efficace pour déposer un tenon fibré. Le tenon est alors éliminé par forage, et le composite à l'aide des inserts ultrasonores (Anderson et al. 2007) (Lindemann et al. 2005).

2.4 Les limites des techniques actuelles

Malgré leurs avantages cliniques, ces techniques de dépose ne garantissent pas un respect de l'axe du tenon initialement posé. Toutes les techniques présentent un haut risque de perforation (Haupt et al. 2017).

Le schéma ci-dessous représente une molaire mandibulaire traitée endodontiquement restaurée avec un tenon fibré et un composite occlusal.
Lors de la dépose, par rapport au repère coronaire, plusieurs directions de forage sont possibles (figure 5) :

- situation 1 : l'opérateur est bien placé mais il dévie ;
- situation 2 : l'opérateur n'est pas bien positionné et dévie ;
- situation 3 : l'opérateur a respecté l'axe du tenon ;
- situation 4 : l'opérateur est mal positionné, mais retrouve le tenon fibré selon le repère apical.

Il s'agit de trouver une technique garantissant au maximum au praticien d'être dans la situation 3, c'est à dire de ne pas dévier.

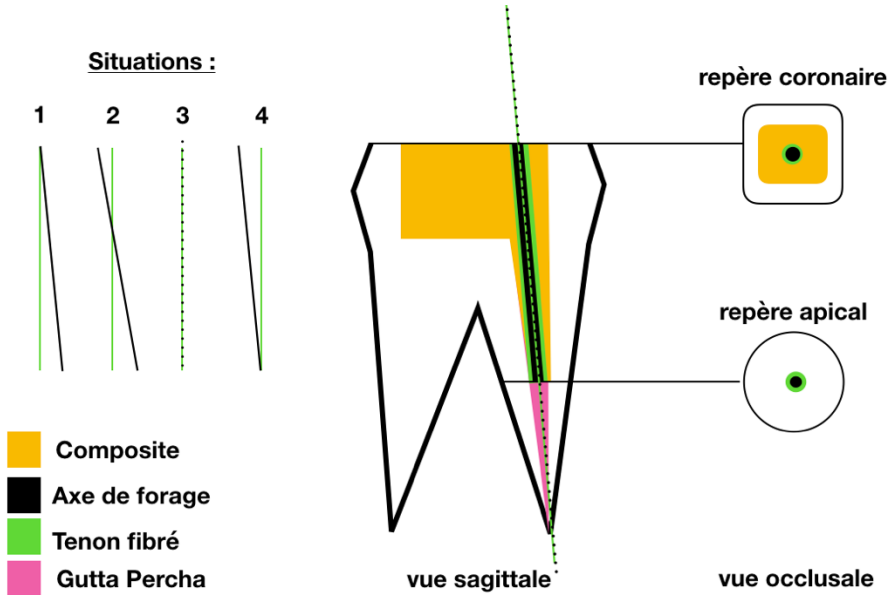

Figure 5 : différentes situations cliniques possibles lors de la dépose d'un tenon fibré sur une molaire mandibulaire.

Perez et al. ont décrit l'utilité du guide endodontique pour la dépose des tenons fibrés. Le guidage lors de la dépose pourrait-être considéré comme une solution thérapeutique (Perez et al. 2019).
Le principe de la technique de guidage pariétal est de s'appuyer directement sur les structures présentes, et non plus sur un guide, afin de retrouver l'axe.

Younes et al. comparent la déviation obtenue avec trois techniques de pose implantaire : sans aucune aide au guidage dite « mains libres », avec un guide implantaire, et avec l'utilisation d'un foret pilote en guise de foret de guidage. Il en conclut que bien que les guides implantaires doivent être considérés comme la solution de référence, l'utilisation d'un foret pilote s'avère plus précise que la technique « mains libres » (Younes et al. 2018).
Dans la même logique, lors de la dépose de tenons fibrés, un appui pariétal devrait permettre d'être plus précis. Le respect de l'axe lors de la dépose préserverait l'organe dentaire et limiterait ainsi le risque de perforation. Ici, les parois dentaires servent de guide.

Cette pré-étude descriptive a été conduite afin d'évaluer la précision du protocole de dépose de la technique de guidage pariétal. L'objectif premier est d'évaluer la déviation obtenue avec cette technique.

La précision de cette technique de dépose a été déterminée à l'aide de différents paramètres. Ces derniers ont été exploités à l'aide d'un logiciel en *open source* de traitement et d'analyse d'images. Ce logiciel, nommé Image J, a été développé par les *National Institutes of Health*.

3 Matériel et méthodes

3.1 Méthodologie de la technique de dépose par guidage pariétal

Le protocole de dépose par guidage pariétal comporte 5 étapes.

Étape 1 :

La radiographie préopératoire permet à l'opérateur d'identifier, cliniquement, le plus grand volume de la cavité d'accès restaurée au composite (★). Sur les schémas ci-dessous, il s'agit de la partie mésiale (figure 6a et 6b).

Le composite est alors éliminé coronairement afin de laisser apparaitre la tête du tenon c'est-à-dire la section la plus coronaire du tenon fibré (figure 6c).

En fonction de la position coronaire de la tête du tenon fibré et de l'identification radiologique de la racine concernée par le tenon fibré, on peut alors imaginer l'axe et la position de la partie coronaire du tenon fibré.

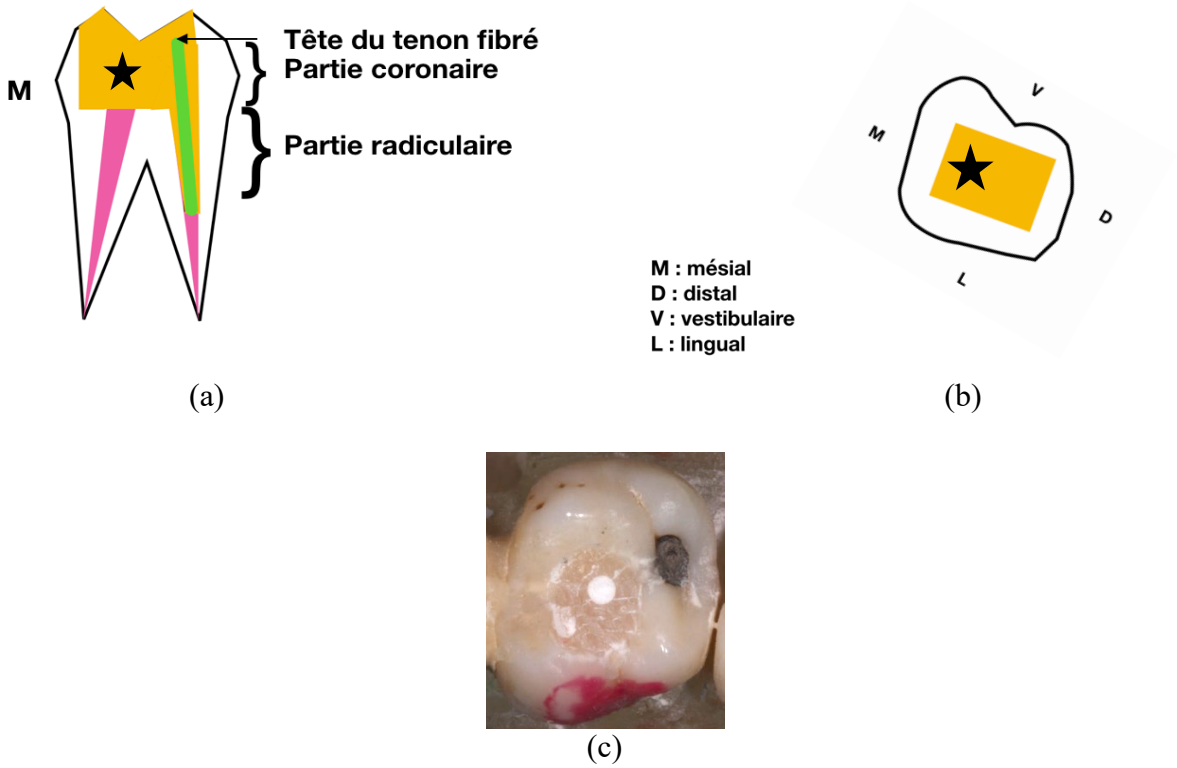

Figure 6 : molaire mandibulaire (secteur 4) restaurée avec un tenon fibré dans le canal distal et un composite occlusal, (a) vue sagittale, (b) vue occlusale,
(c) élimination de la partie coronaire du composite et visualisation de la tête du tenon (vue occlusale).

Étape 2 :

Le but est de visualiser toute la partie coronaire du tenon fibré. Le composite occlusal doit-être est éliminé jusqu'au plancher pulpaire afin d'augmenter la longueur de guidage de notre foret de dépose. La plus petite partie de la cavité d'accès restaurée en composite doit être conservée (figure 7). Elle servira de plan de guidage (voir étape 3).

L'élimination du composite est effectuée à l'aide d'une fraise boule diamantée montée sur contre angle bague rouge (figure 8).

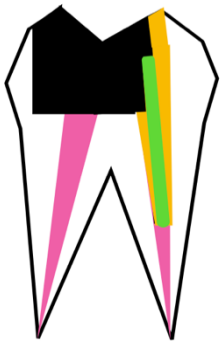

Figure 7 : élimination de l'ensemble du composite camérale en respectant la position du tenon (vue sagittale).

Étape 3 :

L'objectif est de réaliser une gouttière dans le composite restant, répliquant exactement la position du tenon (figure 9).

Pour cela, la partie coronaire du tenon est fraisée, selon son axe, à l'aide d'une fraise diamantée, à profil congé, montée sur un contre angle bague rouge. Le respect de l'axe du tenon est primordial.

Il est possible d'utiliser un endotracer (Komet®) de diamètre 0,8 mm monté sur un contre angle bague rouge pour bien dégager la partie coronaire du tenon fibré.

Les fraises sont utilisées à 200 000 tours/min (figure 8).



Figure 8 : fraise boule diamètre 8 et 10 mm en carbure de tungstène, fraise congé diamantée.

(a)

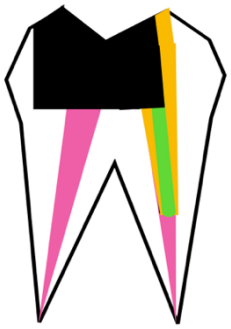

(b)

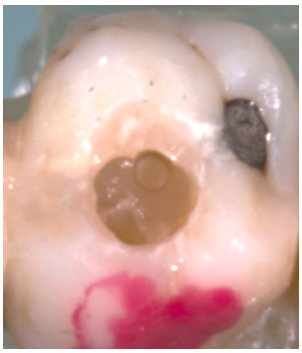

(c)

Figure 9 : fraisage de la partie coronaire du tenon et création de la gouttière,
(a) et (c) : vues occlusales, (b) : vue sagittale.

Étape 4 :

Un foret cylindrique de nouvelle génération, en acier inoxydable, fabriqué par la société FFDM, est utilisé pour déposer le tenon fibré. Ce foret est guidé par la gouttière répliquant l'axe du tenon (figure 10).

Monté sur un contre angle bague bleue, il est inséré jusqu'à la longueur de travail déterminé à l'aide de la radiographie préopératoire. Conçus spécifiquement pour la dépose des tenons fibrés, ces forets sont à usage unique. Ces forets doivent etre manipulé sous irrigation à une vitesse de 40.000 tours/min.

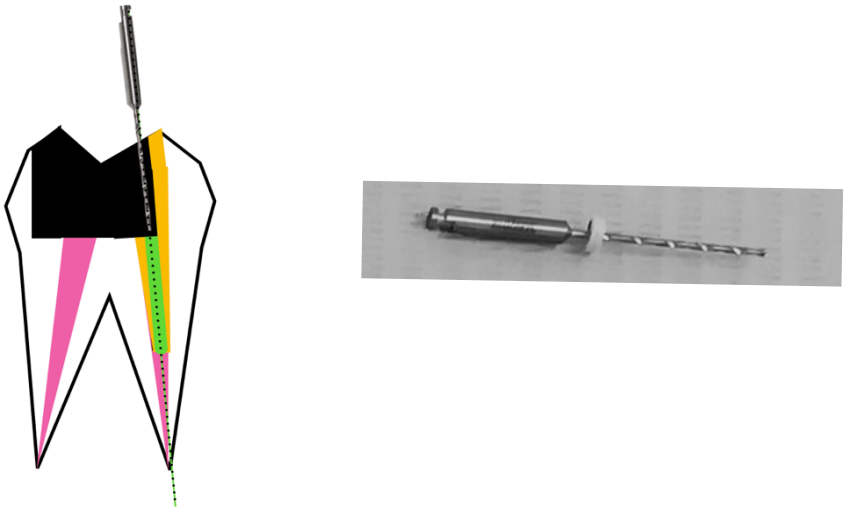

Figure 10 : fraisage du tenon fibré avec un foret de la société FFDM (diamètre : 0.75 mm) muni d'un stop à la longueur de travail (vue sagittale).

Étape 5 :

L'élimination du composite radiculaire résiduel est effectuée à l'aide d'un insert diamanté ultrasonique. L'axe de forage obtenu permettrait une meilleure visibilité. La dépose du composite de collage intra-canalaire s'effectuerait ainsi de manière plus sécurisée.

Le composite caméral, support de la gouttière, est ensuite éliminé.

Dans cette pré-étude, l'étape 5 n'est pas réalisée. Elle s'intéresse exclusivement à l'évaluation des déviations lors du forage. L'élimination du composite intra-canalaire fera l'objet d'une étude ultérieure dans l'hypothèse où cette pré-étude est concluante.

Les principes des cinq étapes de dépose sont résumés de façon succincte ci-dessous (figure 11) :

1) Élimination du composite, coronairement, de la plus grande partie de la cavité, permettant de visualiser la tête du tenon fibré.

2) Élimination, en profondeur, de cette seule partie, à l'aide d'une fraise boule, en préservant la partie coronaire du tenon.

3) Élimination de la partie coronaire du tenon à l'aide d' une fraise congée créant une gouttière reproduisant l'axe du tenon. Le profil cylindrique du tenon au niveau de l'entrée du canal doit être visible.

4) Élimination de la partie radiculaire du tenon avec le foret cylindrique en prenant un appui pariétal selon l'axe et la position de la gouttière.

5) Élimination du composite radiculaire résiduel avec un insert ultrasonique, puis élimination du composite caméral résiduel.

Figure 11 : plateau technique :règle d'endodontie, fraises et forets, sonde droite, turbine, modèle de travail.

3.2 Description de l'étude

L'étude a été réalisée dans un cabinet dentaire. La technique de dépose par guidage pariétal a été expliquée aux opérateurs. Une vidéo explicative a été visionnée. Les praticiens ont été informés des objectifs de l'étude.

Les modèles de travail ont été remis, ainsi qu'un dossier comprenant : les radiographies préopératoires, et les longueurs de travail associées à un schéma indiquant le repère coronaire de chaque dent à traiter.

Une fois l'expérience réalisée, les dents ont été déposées des modèles puis découpées orthogonalement à l'axe du forage et milimètriquement à partir de LT-2 mm.

Les paramètres de l'expérience ont été évalués en effectuant des photographies des coupes à l'aide d'un dispositif particulier. Seules les photographies situées à 2 mm au-dessus de la longueur de travail ont été retenues. Ces photographies ont été ensuite exploitées par le logiciel ImageJ.

3.2.1 Séléction des dents

En juillet 2018, des modèles d'endodontie ont été récupérées auprès d'étudiants de 3ème année de l'Université Paris Diderot Ces modèles ont été coulés en résine époxy transparente (figure 12).

Seules les dents permanentes matures non traitées endodontiquement dont la longueur des racines est supérieure à 15 mm ont été sélectionnées (Haupt et al. 2017). Les dents fracturées, fêlées, et/ou présentant des résorptions ou des racines grêles ont été exclues de l'étude (Dixon et al. 2002). Au final, quinze dents ont été sélectionnées.

Figure 12 : modèle d'endodontie.

3.2.2 Opérateurs

`

L'étude fait intervenir trois opérateurs, de niveaux d'expériences différents disposant d'aides optiques :

- opérateur 1 : Un endodontiste exclusif (microscope) ;
- opérateur 2 : Un omnipraticien novice dans la technique de guidage pariétal (loupe x3.5) ;
- opérateur 3 : Un omnipraticien entraîné à la technique de guidage pariétal (loupe x2.5).

Chaque opérateur a réalisé la dépose de cinq tenons fibrés sur cinq dents différentes (une dent monoradiculée maxillaire, une prémolaire, une molaire et une dent aléatoire localisée au maxillaire ou à la mandibule).

Quatre dents ont été réalisées avec la technique de guidage pariétal et une avec la technique de forage classique.

3.3 Les Critères d'évaluation

3.3.1 Critère de jugement principal: la déviation

Le mode d'analyse des déviations utilisé pour les guides implantaires et les guides endodontiques a été transposé à cette étude (Younes et al. 2018) (Tahmaseb et al. 2018).

Dans notre étude, la déviation correspond à l'écart axial entre l'axe du forage de dépose et celui du tenon initialement posé en fonction de leur centre respectif (Schnutenhaus et al. 2016). Le schéma ci-dessous représente une situation de dépose permettant de visualiser l'axe du tenon fibré et celui du forage selon la vue sagittale et axiale. La déviation axiale est représentée par le segment [AB] (figure 13).

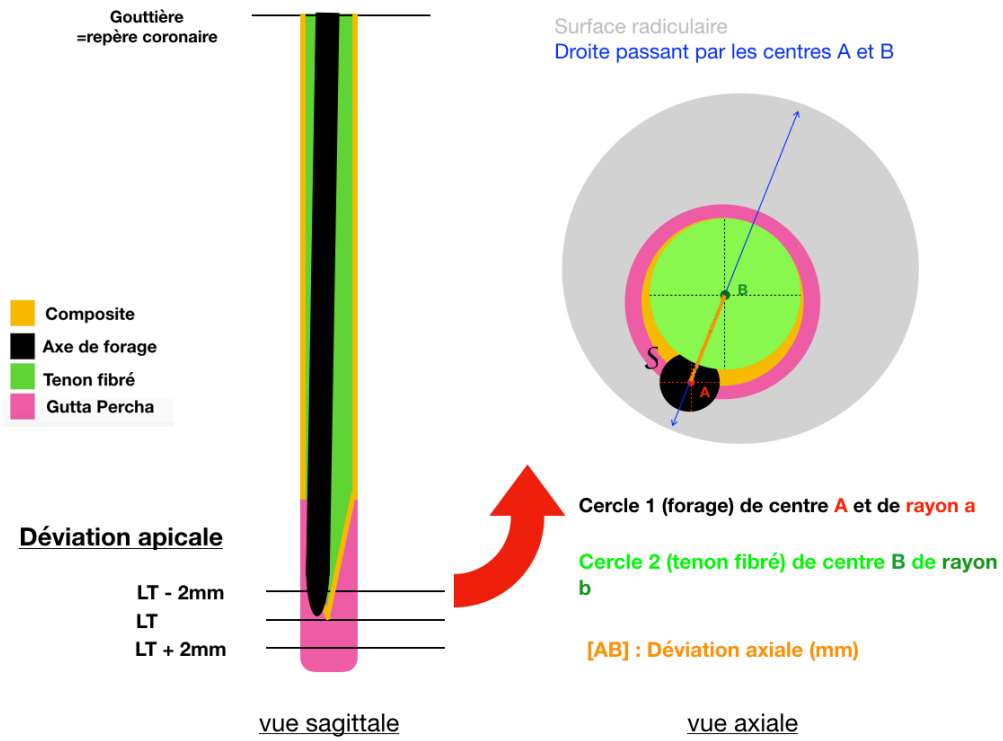

Figure 13 : représentation d'un axe de forage en vue sagittale et axiale.

Nous avons décidé d'étudier la déviation au niveau apical d'une part en millimètre et d'autre part en degré (Schnutenhaus et al. 2016) (Younes et al. 2018) (Zehnder et al. 2016).

a) Déviation en millimètre.

Il s'agit de la distance comprise entre les centres respectifs du tenon fibré (cercle 2) et du forage (cercle 1), déterminée à l'aide du logiciel ImageJ. Elle est représentée par le segment [AB] sur les figures 13,14,15.

Le schéma ci-dessous représente une situation clinique à partir de laquelle l'axe de forage (cercle 1) passe à côté de celui du tenon fibré (cercle 2). Il s'agit alors d'un échec. A partir de cette distance, les deux cercles n'ont aucun point d'intersection (Ozan et al. 2009).

On peut ainsi en déduire que la déviation limite en millimètre est la somme des rayons des deux cercles. Sachant que, le diamètre du foret est de 0,75 mm et celui du tenon fibré est de 1 mm, la déviation limite est donc de 0,875 mm (figure 14).

Pour rappel, le rayon est un segment joignant un point d'un cercle, d'une sphère à son centre ; il est égal à la moitié du diamètre.

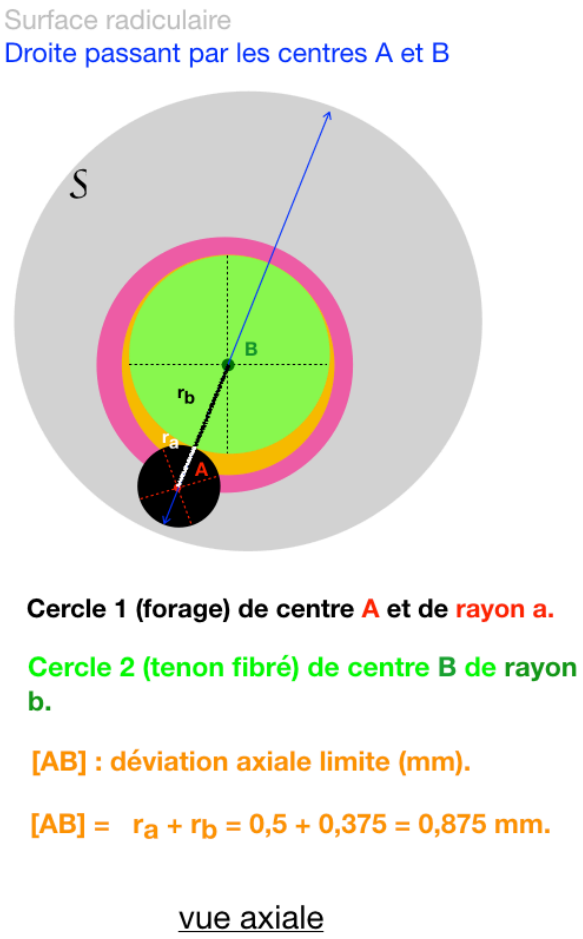

Figure 14 : situation clinique déterminant la déviation limite.

b) Déviation en degré.

L'axe de découpe des dents est perpendiculaire à l'axe du forage. Nous pouvons ainsi schématiser la situation clinique de façon géométrique afin de déterminer l'angle de déviation (figure 15). Pour rappel, un angle est formé de deux demi-droites de même origine.

On obtient un triangle ABE, rectangle en A, auquel on peut appliquer les formules trigonométriques.

Le point E correspond au repère occlusal pris pour déterminer la longueur de travail initiale.

Le segment [EA] correspond à la longueur du forage, [EB] à la longueur du tenon et [AB] à la déviation axiale.

L'angle de déviation est calculé par le biais de la fonction trigonométrique sinus (notée sin). Par définition, le sinus de l'angle E est le rapport entre le côté opposé à E et l'hypoténuse (côté opposé à l'angle droit) à E. L'angle E est noté θ.

On utilise ensuite la fonction trigonométrique inverse notée arcsin(E) pour obtenir l'angle θ.

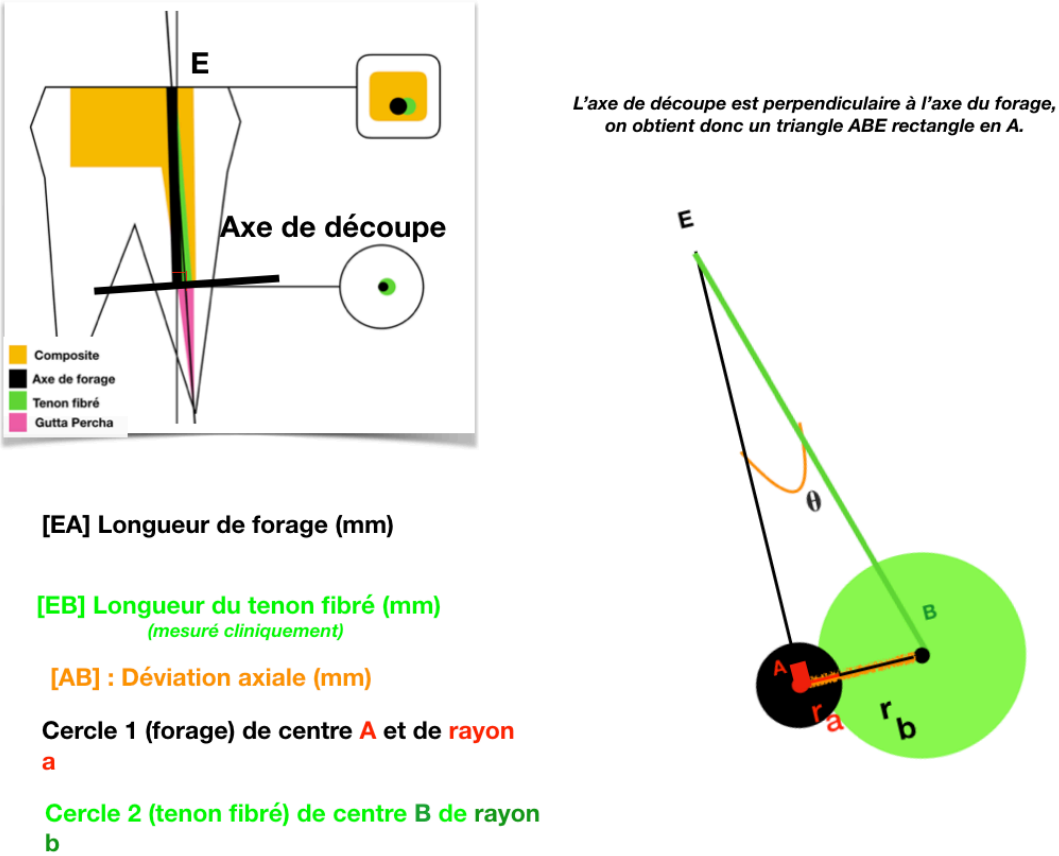

Figure 15 : représentation géométrique de la situation clinique.

L'angle de déviation est donc formé, dans notre étude, par les segments [EA] et [EB] et se calcule à l'aide de la formule trigonométrique suivante :

$$\text{Sin } \theta = \frac{[AB]}{[EB]} = \frac{\text{déviation axiale}}{\text{longueur du tenon}}$$

$$\theta \text{ (degré)} = \arcsin(\theta)$$

Avec longueur du tenon = LT(i)-2

Les photographies sélectionnées sont prises à LT-2, la longueur du tenon sera donc égale à la longueur de travail initiale moins 2 mm.

En ce qui concerne la détermination de l'angle limite en degré, l'angle limite a été défini selon la déviation limite en mm, pour une longueur de travail initiale moyenne de 15 mm et pour un tenon de diamètre 1,0 mm et de foret 0,75 mm à la LT-2 mm (figure 8). Selon la formule ci-dessus, on obtient un angle limite de 3,86°. Au-delà de cet angle, on considère que la déviation est trop importante, car cela signifie que notre foret dépose est sorti entièrement de la section de tenon fibré. Dans ce cas de figure il n'y a plus d'espoir de retrouver la perméabilité endodontique. Il s'agira alors d'un échec.
Les calculs de cette pré-étude ont été arrondis au centième supérieur.

Le succès de l'étude est donc défini selon deux paramètres : la déviation en millimètre et la déviation en degré. Il s'agit d'un succès lorsque la dépose du tenon fibré a été réalisée avec une déviation millimétrique inférieure à 0,875, ce qui correspond à un angle de 3,86°.
Ce sont des critères de jugement binaires, c'est-à-dire qu'en dessous de ces mesures il s'agit d'un succès et qu'au-delà, on considère qu'il s'agit d'un échec.

3.3.2 Critères de jugement secondaires

Deux critères de jugement secondaires ont été définis dans cette étude.

a) Perméabilité

La perméabilité se définit, dans notre étude, lorsque la gutta percha a été retrouvée. Il s'agit ici aussi d'un paramètre binaire : échec (chiffre 0) ou réussite (chiffre 1). Elle est évaluée à la fois par l'opérateur à la fin de son intervention et par l'observateur, lors de la section des dents.

- Opérateur :

L'opérateur cherche dans un premier temps la gutta percha à la longueur de travail (LT) donné avec une lime de perméabilité K10. S'il la retrouve, il s'agit d'un succès (chiffre 1). En revanche, s'il ne la retrouve pas, il continuera son forage sur 1 mm supplémentaire. Puis, il explorera la perméabilité à LT+1 mm (figure 16).

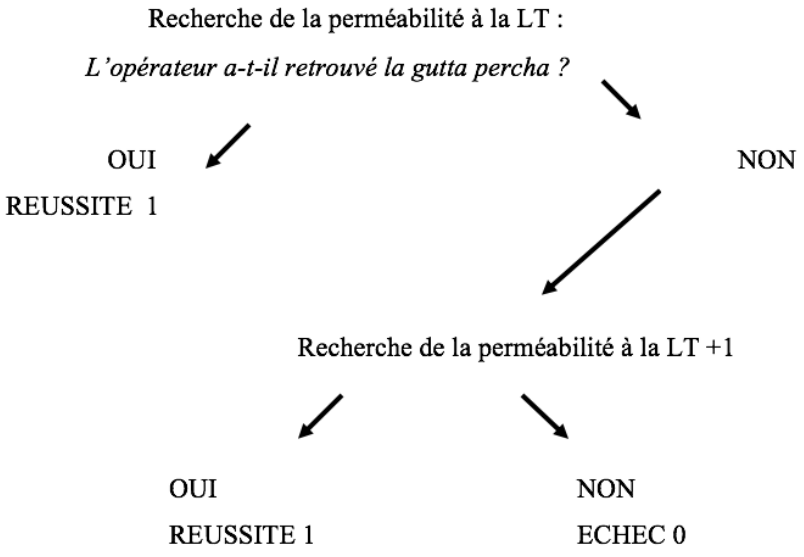

Figure 16 : schéma décisionnel du paramètre de la perméabilité.

- Observateur :

Lors des découpes millimétriques, la présence ou non de gutta percha dans la continuité du tenon fibré déterminera, de manière binaire, si l'axe de réalisation du logement de tenon était correct (chiffre 1) ou incorrect (chiffe 0).

En transposant les deux résultats, on connaitra la cause de l'absence de perméabilité. Soit l'opérateur n'a pas réussi à retrouver l'axe du tenon, soit le logement de tenon n'a pas respecté l'anatomie canalaire de la racine (tableau 1).

Tableau 1 : ensemble des situations possibles

Opérateur / Observateur	0	1
0	Problème d'axe lors de la réalisation du logement	Déviation
1	Déviation	OK

b) Temps de dépose :

Il s'agit du temps écoulé entre le premier fraisage et l'obtention de la perméabilité ou non par l'opérateur (Gesi et al. 2003). Ce paramètre permet d'évaluer la courbe de progression de chaque opérateur.

3.4 Protocoles

3.4.1 Préparation des modèles

Les traitements endodontiques ont été réalisés par un seul intervenant selon les recommandations de la HAS (Haute Autorité de Santé (HAS) 2008) (Simon. 2008). Les différentes étapes sont détaillées ci-dessous :

- exploration des canaux par des limes de cathétérisme de 10/100ème de mm à la longueur de travail estimée radiographiquement ;
- détermination de la longueur de travail radiographiquement avec une lime K15 ;
- mise en forme canalaire conique réalisée en passant les limes K15 K20, puis le WaveOne® Gold primary (monté sur le moteur endodontie X-Smart Plus® Dentsply maillefer®) à la longueur de travail (Pinheiro et al. 2016). Au passage de chaque lime, l'irrigation est assurée par une solution d'hypochlorite à 3 % (2 ml) permettant le nettoyage, la lubrification et l'élimination de la boue dentinaire (Gesi et al. 2003) ;
- essayage des cônes de gutta percha, adaptés au diamètre des WaveOne® primary ;
- rinçage final à l'hypochlorite effectué en activant la solution à l'aide d'un cône de gutta percha pendant 1 min (Topcuoglu et al. 2014) ;
- après séchage des canaux à l'aide de cônes de papier stériles, l'obturation est réalisée au thermo-compacteur après avoir enduit les maîtres cônes de ciment à l'oxyde zinc eugénol (Pulp canal sealer® de Kerr®) ;

  le logement de tenon est ensuite réalisé en s'assurant de préserver un bouchon de gutta percha étanche de 5 à 7 mm ;

  l'élimination de la gutta percha est effectuée à l'aide de forêts de Gates® I/II (DenstplyMaillefer®) ;

  les forêts de Largo® I/II (DenstplyMaillefer®) puis un foret cylindro-conique spécifique au diamètre du tenon choisi assurent la mise en forme du logement de tenon ;

  la longueur de travail est déterminée en fonction d'un repère coronaire stable identifiable et reproductible ;
- le canal est ensuite rincé à l'eau, puis désinfecteé à l'alcool et enfin séché à l'aide de pointe de papier.

La reconstitution insérée en phase plastique (RMIPP) est ensuite réalisée. Elle est constituée d'un tenon en fibre de verre ivoire de chez Dentoclic ® d'Itena® de diamètre 1 mm.

La colle auto-adhésive TotalCem® de chez Itena® à prise duale est utilisée comme matériau d'assemblage. La colle est insérée directement dans le logement de tenon à l'aide d'un embout canalaire. Ce matériau est ensuite utilisé pour réaliser la restauration coronaire, puis photo polymérisé 3x20 secondes dans les trois plans de l'espace (figure 17). Les excès sont ensuite éliminés.

Une préparation de la dent et du tenon, préalable au collage, sont nécessaires.

1. Préparation de la dent :

- essayage du tenon teinte ivoire (diamètre 1,0 mm), vérification de la longueur du logement de tenon avec une sonde graduée selon le repère coronaire ;
- décontamination à l'alcool éthylique ;
- mordançage intracanalaire et des marges cervicales avec acide orthophosphorique 37 % pendant 15 secondes ;
- rinçage abondant à l'aide d'une seringue et d'une aiguille pendant 15 secondes ;
- séchage à l'aide de cône de papier ;
- application d'un adhésif dual (OptiBond®) à l'aide d'une microbrush longue et fine puis séchage et photopolymérisation 60 secondes.

2. Préparation du tenon :

- désinfection alcool ;
- rinçage ;
- séchage à l'air.

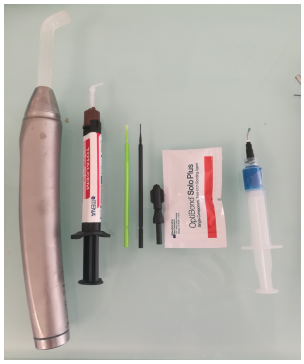

Figure 17 : plateau technique de collage : acide orthophosphorique 37 %, adhésif Optibond, microbrosse longue et courte, colle TotalCem®, lampe à photopolymériser[1].

[1]Merci à la société Itena de nous avoir fourni la colle TotalCem® ainsi que les tenons en fibres de verres ivoires Dentoclick®.
Merci à la société FFDM de nous avoir fourni les forets de dépose.

3.4.2 Préparation des dents

Une fois les tenons déposés, les modèles époxy sont fraisés à l'aide d'une fraise résine type « ballon de rugby » montée sur pièce à main. Puis, les dents sont nettoyées, numérotées, et placées dans une boite de rangement dédiée à chaque opérateur.
La longueur de travail est ensuite transposée au niveau de la surface radiculaire afin de réaliser une graduation tous les mm à partir de la LT+1 mm jusqu'à LT-2 mm. Trois mesures ont été retenues : LT+1/LT/LT-2. La découpe des dents se fait perpendiculairement à l'axe du forage à l'aide d'un disque monté sur pièce à main. Cette surface est ensuite polie avec un disque polissoir universel (EVE®). Les photographies sont prises via la base de montage.

3.4.3 Description de la base de montage

Il s'agit d'un dispositif de la marque SmallRig®. La plaque de base 2272 du système de support de rail SmallRig Universal® de 15 mm est une plaque de base dédiée conçue pour les appareils reflex numériques. Pour plus de netteté, un flash annuaire Macro a été fixé. Il est réglable en hauteur pour permettre à différentes caméras de s'asseoir sur la plaque de base. La plaque de base contient les tiges SmallRig de 15 mm 1053®, auxquelles les accessoires les SmallRig SuperClamp 2220® et SmallRig 7 inch Articulating Arm 2066® ont été adjoints (figure 18).

Figure 18 : base de montage smallRig, appareil photographique NIKON D80, objectif af-s vr micro-nikkor 105 mm f/2.8g if-ed, flash annulaire macro Metz 15MS-1 digital.

Un foret de la société FFDM (« Fabrique de Fraises Dentaires et Mécaniques ») de 0,75 mm a été collé sur la plaque, parallèlement à l'axe de l'objectif photo à l'aide de composite (figure 19 et 20).

Figure 19 : système de collage : vaseline, composite, lampe à photopolymériser.

Une jauge millimétrique de chez Explore Scientifice® en verre est maintenue en place, par les accessoires SmallRing, à une distance focale permettant d'obtenir une photographie la plus nette possible. Un fond en carton a été placé en arrière de la dent dans ce même objectif (figure 20). Ainsi, nous obtenons une photographie de la dent avec une échelle précise permettant d'exploiter les données obtenues grâce au logiciel ImageJ. L'ensemble des paramètres présentés précédemment peuvent alors être mesurés et interprétés (figure 21).

Les paramètres de l'appareil photo en mode manuel ont été réglés ainsi :

- ouverture de champs : 125 ;
- sensibilité ISO : 500 ;
- vitesse : F32.



Figure 20 : jauge millimétrique vue de profil.



Figure 21 : exemple de photographie obtenue.

3.4.4 Logiciel Image J

Une échelle a été définie pour chaque photographie. La jauge millimétrique permet de faire la correspondance entre le nombre de pixels et la distance en millimètre. Les échelles sont comprises entre 154 et 178 pixels par mm.

Ensuite, le cercle de forage, le cercle du tenon fibré restant, et la déviation millimétrique sont tracés (figure 22).

Les mesures sont ensuite réalisées.

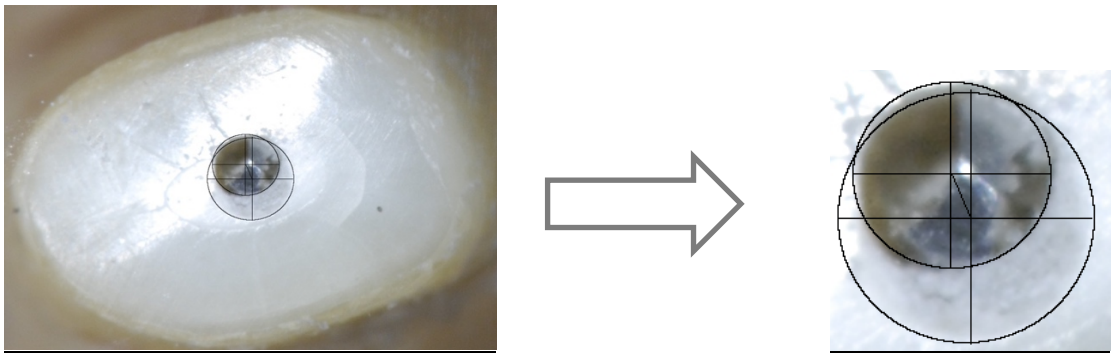

Figure 22 : exemple de tracés obtenus à l'aide du logiciel ImageJ.

4 Résultats

Les résultats de l'expérience ont été synthétisés dans le tableau 2.

						Déviation		Perméabilité		Temps
Opérateur	Technique	Essai	Dent	LT initiale (mm)	Racine	Milimétrique (mm)	Anglulaire (degré)	Opérateur	Observateur	min:s:ms
1	G	1	17	12	P	**0,12**	**0,68**	1	1	06"59"00
		2	46	15	P	**0,38**	**1,67**	1	1	04"58"06
		3	35	16	P	**0,21**	**0,86**	1	1	05"22"73
		4	21	16	U	**0,06**	**0,25**	1	1	05"19"73
	F	5	47	16	D	**0,8**	**3,28**	0	1	04"01"59
2	G	1	47	14	D	**0,22**	**1,05**	1	1	14"28"29
		2	44	16	U	**2,23**	**9,16**	0	1	08"56"46
		3	22	18	U	**0,34**	**1,22**	1	1	05"15"20
		4	35	15	U	**1,06**	**4,67**	1	1	05"37"87
	F	5	47	14	U	**0,26**	**1,24**	1	1	06"40"51
3	G	1	17	13	P	**0,08**	**0,42**	1	1	14"32"30
		2	34	15	U	**0,4**	**1,76**	1	1	06"04"20
		3	13	16	U	**0,21**	**0,86**	1	1	05"00"19
		4	34	18	U	**0,17**	**0,61**	1	1	04"29"86
	F	5	37	14	D	**0,64**	**3,06**	0	1	03"11"37

Tableau 2 : ensemble des paramètres étudiés à LT-2 mm.

Légendes :
P : palatin.
D : distal.
U : unique.
G : technique de guidage pariétal.
F : technique de forage classique.

4.1 Déviation

L'angle de déviation moyen inter opérateur est de 1,93° avec la technique de guidage pariétal et la déviation moyenne inter opérateur en millimètre est de 0,46 mm (tableau 2).

La technique de forage classique présente une déviation angulaire moyenne inter opérateur de 2,53°, et une déviation millimétrique moyenne inter opérateur de 0,57 mm (tableau 2).

L'angle de déviation minimal est 0,25° et l'angle de déviation maximal est 9,16° avec la technique de guidage pariétal (tableau 2).

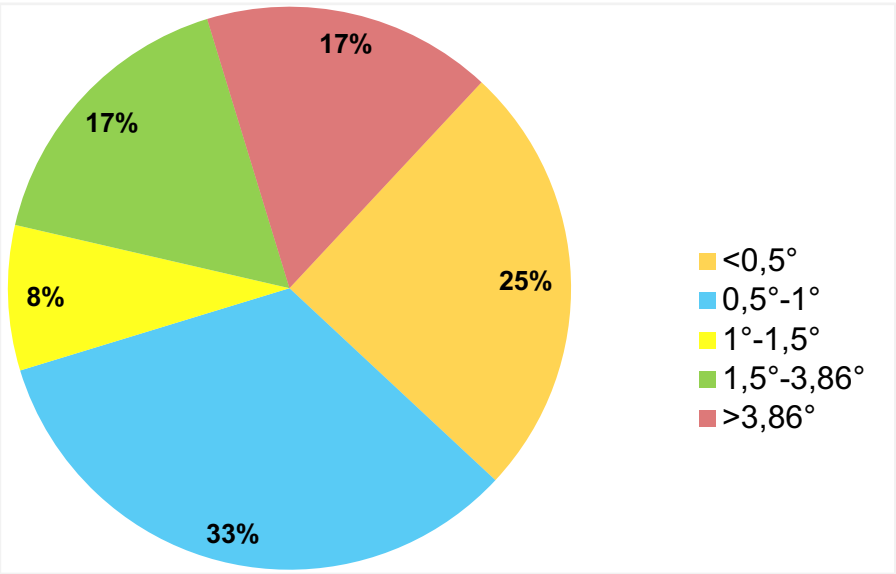

Figure 23 : répartition des déviations inter opérateurs avec la technique de guidage pariétal.

Dans 83 % des cas, la dépose a été réalisée avec un angle de déviation inférieur à 3,86° avec la technique de guidage pariétal (figure 23).

En cas de réussite, lorsque l'angle de déviation est inférieur à 3,86°, l'angle de déviation moyen avec la technique de guidage pariétal est de 0,94° (tableau 2).

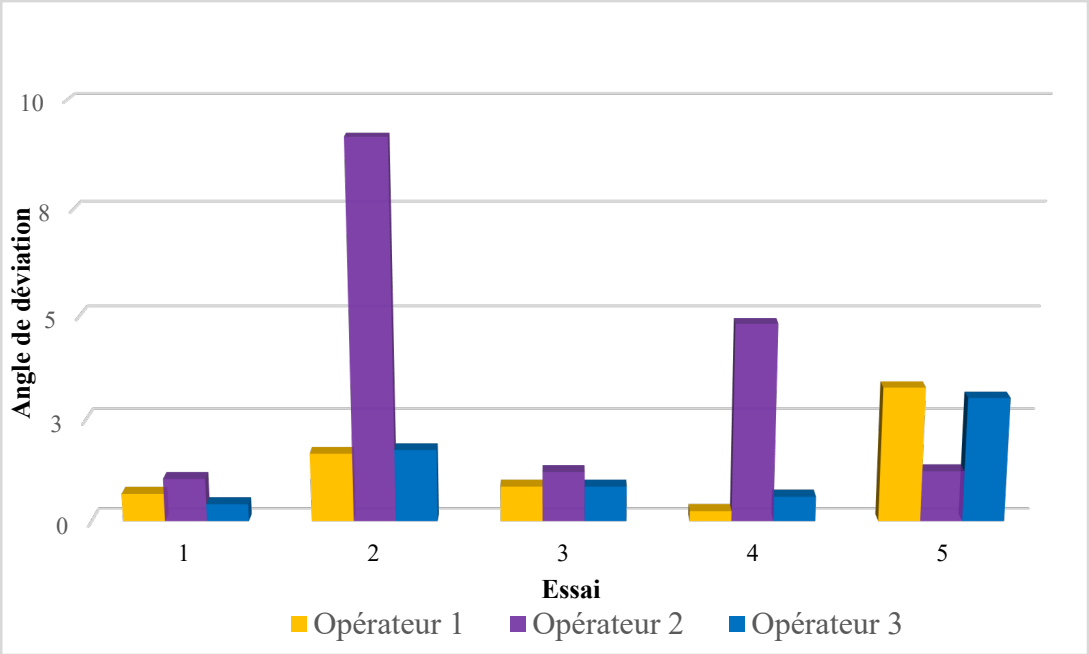

Figure 24 : ensemble des déviations obtenues en fonction de l'opérateur.

La figure ci-dessus représente les différents angles de déviation obtenus par opérateur en fonction de l'essai (figure 24).

- le spécialiste a réussi ses 4 déposes avec la technique de guidage pariétal selon le critère de jugement principal ;
- l'omnipraticien novice a réussi 2 déposes avec la technique de guidage pariétal selon le critère de jugement principal ;
- l'opérateur connaissant initialement la technique a réussi ses 4 déposes avec la technique de guidage pariétal selon le critère de jugement principal.

4.2 Perméabilité

Les intervenants ont retrouvé la perméabilité dans 91,7 % des cas avec la technique de guidage pariétal et dans 33 % des cas avec la technique classique (figure 25).

Seul l'omnipraticien a réussi à déposer le tenon avec la technique de forage classique en retrouvant la perméabilité. Tous les logements de tenon ont été réalisés en respectant l'anatomie canalaire (tableau 2).

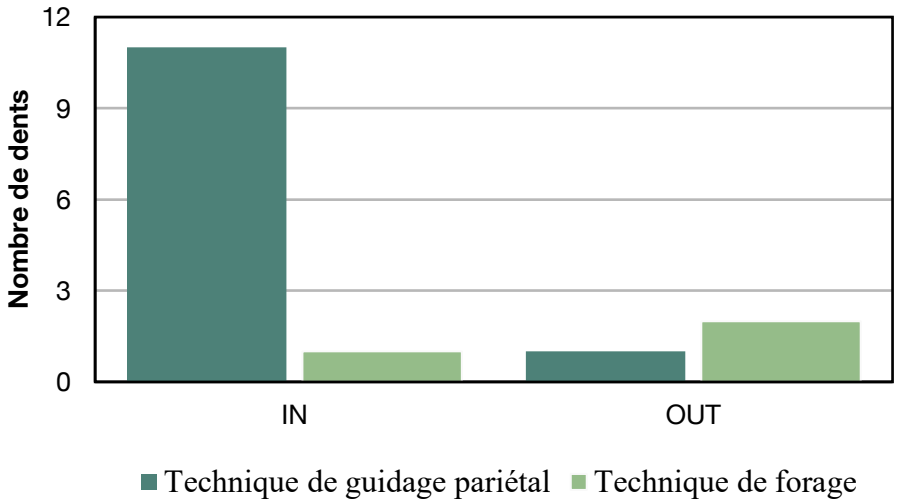

Figure 25 : situation clinique par rapport à la gutta percha.

4.3 Temps

Le temps moyen de dépose inter opérateur est de 8 minutes et 16 secondes avec la technique de guidage pariétal (tableau 2).

5 Discussions

5.1 Discussions sur les résultats

Compte tenu de la petite taille de l'échantillon, aucune conclusion ne peut-être émise. Une étude de plus grande envergure doit être menée. Les résultats sont ici descriptifs et non analytiques. Cette pré-étude a cependant montré que la technique de guidage pariétal semble être une technique précise avec une déviation apicale moyenne de 0,46 mm et d'une déviation angulaire moyenne de 1.93°, ce qui est bien inférieure aux valeurs limites définies soit 0,875 mm et 3,86°.

Les deux échecs rencontrés par l'opérateur 2 lors de l'étude sont probablement dus à une mauvaise analyse de la position du tenon ou à un défaut de collage créant des bulles d'air déviant la trajectoire du foret (figure 26). Lorsque le tenon n'était pas assez dégagé, la gouttière n'était donc pas dans le bon axe. Cette mauvaise évaluation peut s'expliquer soit par un défaut de vision ou encore par un manque d'analyse de la radiographie préopératoire, ou par une erreur de jugement clinique lors de la dépose.

En vue de ces résultats, il semblerait que la technique repose essentiellement sur la gouttière occlusale. Lorsque la partie coronaire du tenon est bien dégagée, l'axe est préservé. Dans le cas contraire, l'angle de déviation augmente de manière importante ce qui explique les résultats de l'opérateur 2 (tableau 2).
Cette technique semble être accessible, quel que soit son niveau d'expérience, permettant une dépose rapide du tenon fibré. Elle présente une courbe d'apprentissage.

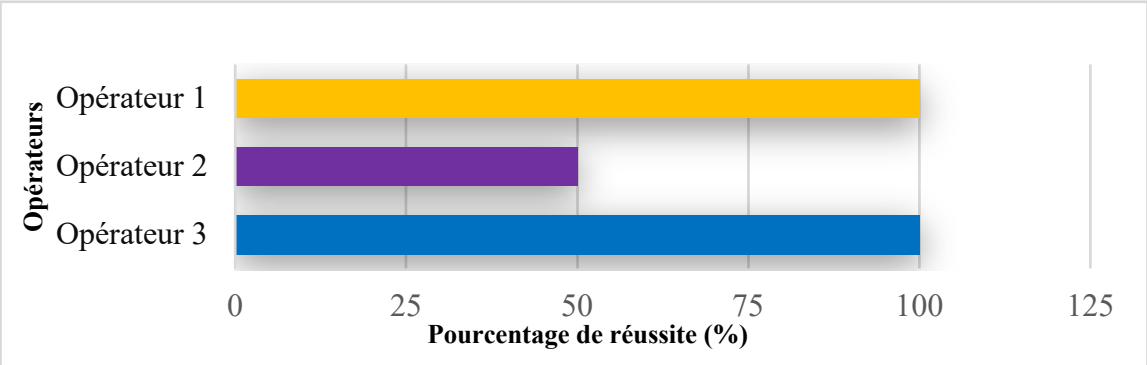

Figure 26 : pourcentage de réussite de la technique de guidage pariétal en fonction de l'opérateur.

Perez et al. ont réalisé une étude analysant la déviation lors dépose de tenon fibré à l'aide d'un guide chirurgical produit à partir d'un CBCT (Cone beam computed tomography) sur 40 dents. La déviation apicale moyenne obtenue était 0,19 mm[2].

« L'evidence-base » sur ce sujet est faible. Seuls les articles traitant de la déviation lors de l'utilisation de guides endodontiques ou implantaires permettent d'avoir un ordre de grandeur. Les résultats ne sont évidemment pas comparables.

Buchgreitz et al. ont testé 38 dents afin d'évaluer la déviation obtenue avec un guide endodontique. La déviation moyenne entre l'axe du forage réalisé et prévisionnel était de 0,46 mm (Buchgreitz et al. 2016).

Connert et al. ont testé à leur tour 60 dents antérieures mandibulaires afin d'évaluer la précision d'un guide endodontique. Il a trouvé une déviation apicale millimétrique comprise entre de 0,12 et 0,34 correspondant à un angle de déviation de 1.59° (Connert et al. 2017).

Les études analysant la précision de guidage en implantologie présentent des résultats plus précis. Une méta-analyse sur la précision de l'analyse pré-implantaire a été conduite sur 20 études regroupant 2 238 implants a montré une déviation apicale de 3,5° et de 1.4 mm (Tahmaseb et al. 2018).

Par ailleurs, la direction de la déviation a un impact important sur la conservation de la dent. L'anatomie dentaire de même que le logement canalaire influent sur ce risque. Par exemple, si les parois résiduelles de part et d'autre du logement de tenon mesurent 1 mm, une déviation de 0,800 mm compromet la survie de la dent. Une bonne analyse préopératoire (radiographie rétro alvéolaire, CBCT) permet d'évaluer le risque et d'adapter nos gestes opératoires.

Il s'agit d'une technique rapide. L'écart des temps entre le spécialiste et les autres intervenants s'explique d'une part par l'expérience, et, d'autre part, par l'utilisation du microscope (Arens 2003).

[2] Source : Perez C, Sayeh A, Etienne O, Gros C-I, Haîkel Y, Couvrechel C, Meyer F. Microguided Endodontics : A Conservative Approach for Fiber Post Removal. Poster présenté dans le cadre de la validation d'un Master 2 de recherche.

Chaque intervenant présente une courbe de progression importante. L'opérateur 1 et 2 ont divisé leur temps par trois environ entre la première et la dernière dépose (figure 27).
Haupt a mis en évidence dans son étude un temps moyen de dépose des tenons fibrés similaire avec les techniques ultrasonique et de forage (Haupt et al. 2017).

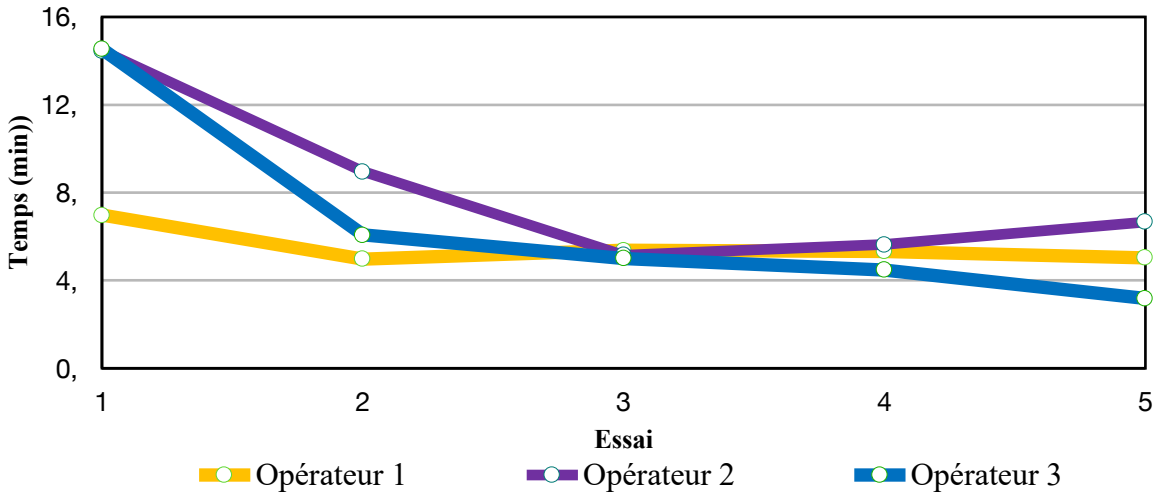

Figure 27 : évaluation du temps de dépose par rapport à l'ordre de passage.

5.2 Forces de la technique de dépose pariétal

Cette technique de dépose semble permettre l'élimination du tenon selon son axe. Les séquences d'instruments utilisés nous aident à respecter ce critère. La dépose ne se fait donc pas à l'aveugle. Le critère de jugement principal a été respecté dans 83 % des cas. Par ailleurs, il s'agit d'une technique rapide, tout à fait réaliste dans une activité quotidienne d'un cabinet dentaire.

Les déposes ont été réalisées avec des aides optiques de différents grossissement. Outre un gage de sécurité pour l'opérateur, les aides optiques permettent de gagner en précision. Elles présentent un véritable intérêt dans l'exercice de l'art dentaire. Une meilleure vision semble constituer un gage de sécurité, permettant par ailleurs de gagner en rapidité, en précision et donc en efficacité (Maggio et al. 2011).

L'efficacité de la technique semble reposer sur la réalisation de la gouttière occlusale. Plus, la partie coronaire du tenon est dégagée, plus la gouttière réplique la position du tenon et donc

plus l'opérateur est confiant de forer dans la bonne direction. Les aides optiques permettent de mieux distinguer le tenon fibré du composite facilitant ainsi son dégagement et donc sa dépose.

Il aurait été intéressant de filmer l'expérience pour analyser, *a postériori*, l'application de la technique de dépose par les opérateurs et comprendre les erreurs commises.

5.3 Les limites de l'étude

L'expérience s'intéresse à un petit échantillon de 15 dents, les résultats ne sont donc pas significatifs. Par ailleurs, chaque opérateur a réalisé la dépose sur quatre dents (une monoradiculée, une molaire, une prémolaire, et une choisi aléatoirement) selon la technique de guidage pariétal et sur une dent selon la technique de forage classique. Le nombre de dents étant différent, la comparaison des deux techniques est impossible. La difficulté de dépose en fonction du type de dent n'a pas été prise en compte.

Les dents sélectionnées ne sont pas identiques et présentent chacune des difficultés particulières (par exemples : courbures, épaisseurs des parois) (Kuhl et al. 2015). Malgré la réalisation des traitements endodontiques par un même intervenant, les cavités d'accès ne sont pas toutes identiques en termes de forme et de taille. Certaines sont plus larges que d'autres, facilitant l'accès visuel et instrumental au tenon fibré.
Dans la littérature, les études comparant les différentes techniques de dépose présentent des échantillons plus importants (minimum 48 dents), et les dents sélectionnées sont uniquement des dents monoradiculées similaires entre elles (Gesi et al. 2003)(Anderson et al. 2007).
L'échantillon de l'étude est trop petit et trop hétérogène pour pouvoir interpréter efficacement les résultats. En ce sens, une seconde étude avec un échantillon de dents plus élevé, et plus homogène, sera nécessaire. L'utilisation de dents en résine imprimées permettrait d'avoir un échantillon homogène, et permettra de réaliser une étude plus reproductible et fiable.
Cependant, la résine et les structures dentaires (émail, dentine, cément) n'ont pas les mêmes propriétés. La différence de dureté entre le composite et la dentine joue un rôle important dans le guidage du foret. Les résultats de déviations risqueraient donc de ne pas être transposable à la réalité clinique.

Les dents ont été montées au préalable sur des modèles en résine. Lors de la découpe des dents, ce matériau, très rigide, fragilise l'intégrité des dents. Les conditions de dépose de l'étude ne

sont pas représentatives d'une situation clinique. Un autre dispositif palliant à ces problèmes devra être pensé dans de futures études.

Lors de la dépose l'opérateur 1 a remarqué au microscope des bulles. Ces bulles ont pu dévier la trajectoire de dépose. Warzke a démontré que la présence de vide et de bulles à l'interface du ciment et du tenon dépendait de la méthode d'application utilisée (Warzke et al 2008). Concernant le paramètre « temps », le chronomètre a été déclenché par chaque opérateur. Bien que le début et la fin du chronométrage avaient été précisés au début de l'expérience, l'existence d'un delta intra et inter opérateur reste possible. De plus, chaque intervenant n'a pas déposé la même quantité de composite au niveau de l'ancienne chambre camérale. L'étude menée par Scotti en 2013 évaluant une technique de dépose sur deux types de tenons a montré que l'expérience de l'opérateur influence de manière significative la quantité de dentine éliminée (Scotti et al. 2013). On peut donc s'interroger sur la quantité minimale de composite caméral à éliminer pour assurer une dépose rapide et efficace du tenon.

Malgré la transmission de fiche précisant la longueur de travail (LT) associée à un schéma indiquant la localisation du repère coronaire choisi, il s'est avéré souvent compliqué pour l'opérateur et l'observateur de retrouver cette LT (variation de 1 à 2 mm). Il serait utile de mettre au point une autre méthode de repérage.

Conclusion

Cette pré-étude nous a permis de constater que la technique de guidage pariétal pouvait permettre une dépose avec une faible déviation axiale.

L'efficacité de la technique semblerait reposer sur le dégagement de la partie coronaire du tenon fibré, c'est-à-dire sur la réalisation de la gouttière occlusale. La préservation de l'axe du tenon garantirait une dépose plus sécurisée et peu délabrante. En ce sens, cette technique s'inscrirait dans la logique de l'endodontie guidée.

L'utilisation d'aides optiques à fort grossissement permettrait de mieux distinguer le tenon fibré du composite, et donc d'augmenter la précision des gestes opératoires.

En outre, notre travail a confirmé que la dépose d'une RMIPP constituée de tenons fibrés n'est pas un acte long, soit environ huit minutes. Tout en nécessitant un apprentissage, elle semblerait accessible à tout praticien disposant d'aides optiques.

Les résultats obtenus sont encourageants mais la réalisation d'une seconde étude sur un échantillon plus important sera nécessaire afin d'émettre des conclusions fondées sur davantage de preuves. Cette pré-étude a permis de mettre en avant le potentiel de cette technique mais est insuffisante pour en extraire des résultats ayant une valeur scientifique significative.

Des améliorations du protocole en cas de nouveaux travaux seront donc nécessaires. L'échantillon doit être plus homogène. Les modèles de travail doivent permettre de préserver l'intégralité des dents. Enfin, un dispositif facilitant l'obtention d'une longueur de travail fiable et reproductible doit être mis en place.

Bibliographie

Agence Nationale d'Accréditation et d'évaluation en santé (ANAES). Indications et contre-indications coulées et insérées en phase plastique. Service évaluation technologique [Internet]. 2003 [consulté le 12 Mars 2019]. Disponible sur : https://res-5.cloudinary.com/abcdent/image/upload/v1507227034/Reconstitution_corono_i1ccs1.pdf

Akkayan B, Gülmez T. Resistance to fracture of endodontically treated teeth restored with different post systems. J. Prosthet. Dent. 2002;87(4):431–7.

Al-Harbi FA, Ayad NM, Khan ZA, Mahrous AA, Morgano SM. In vitro shear bond strength of Y-TZP ceramics to different core materials with the use of three primer/resin cement systems. J. Prosthet. Dent. United States. 2016;115(1):84–9.

Alnaqbi IOM, Elbishari H, Elsubeihi ES. Effect of Fiber Post-Resin Matrix Composition on Bond Strength of Post-Cement Interface. 2018;2018.

Alonso V, Peña D, Darriba IL, Valea MC, Rivera FG. Mechanical properties related to the microstructure of seven different fiber reinforced composite posts. 2016;(8):433–8.

American Association of Endodontists. Glossary of Endodontic Terms, Ninth Edition. Chicago: American Association of Endodontists (AAE); 2013.

Anderson GC, Perdigão J, Hodges JS, Bowles WR. Efficiency and effectiveness of fiber post removal using 3 techniques. Quintessence Int. 2007;38(8):663–70.

Arens DE. Introduction to magnification in endodontics. J. Esthet. Restor. Dent. England; 2003;15(7):426–39.

Aydemir S, Goze Arukaslan SS, Isıl Kaya-Buyukbayram Y, Ylıdıran. Comparing Fracture Resistance and the Time Required for Two Different Fiber Post Removal Systems. 2017;00:2–5.

Bachicha WS, Difiore PM, Miller DA, Laurenschkager EP, Pashley DH. Microleakage of endodontically treated teeth restored with posts. J Endod. 1998;24(11):703-8.

Balto H, Al-Nazhan S, Al-Mansour K, Al-Otaibi M, Siddiqu Y. Microbial leakage of Cavit, IRM, and Temp Bond in post-prepared root canals using two methods of gutta-percha removal: an in vitro study. J. Contemp. Dent. Pract. India. 2005;6(3):53–61.

Barjau-Escribano A, Sancho-Bru JL, Forner-Navarro L, Rodríguez-Cervantes PJ, Pérez-González A, Sánchez-Marín FT. Influence of Prefabricated Post Material on Restored Teeth: Fracture Strength and Stress Distribution. Oper. Dent. 2006;31(1):47–54.

Bolla M. B V. La reconstitution corono-radiculaire pré-prothétique des dents dépulpées. CdP, Colle. Paris; 1999.

Breschi L, Mazzoni A, De Stefano Dorigo E, Ferrari M. Adhesion to intraradicular dentin: A review. J. Adhes. Sci. Technol. 2009;23(7–8):1053–83.

Buchgreitz J, Buchgreitz M, Mortensen D, Bjørndal L. Guided access cavity preparation using cone-beam computed tomography and optical surface scans – an ex vivo study. Int Endod J. 2016;49:790–5.

Brito-junior M, Mateus N, Braga A, Rodrigues DC, Camilo CC, Faria-e-silva AL. Effect of the simulated periodontal ligament on cast post-and-core removal using an ultrasonic device. J Appl Oral Sci. 2010;18(5):528–32.

Choudhary S, Begum Z, Choudhary P TS. Comparative evaluation of retention of prefabricated and conventional cast post: An in vitro study. J Int Soc Prev. Communit Dent. 2014;4(2):87–91.

Connert T, Zehnder MS, Weiger R, Kühl S, Krastl G. Microguided Endodontics: Accuracy of a Miniaturized Technique for Apically Extended Access Cavity Preparation in Anterior Teeth. J Endod. 2017;43(5):787–90.

Couvrechel C, Bronnec F, Caron G, Schaeffer G. Procédures de réintervention pour la dépose des restaurations coronoradiculaires des dents dépulpées. Réalités Clin. 2011;22(1):73–84.

Couvrechel C, Schaeffer G. Dépose des restaurations corono-radiculaires avec tenon fibré. Inf. Dent. 2012;7/8:1–6.

Dixon EB, Kaczkowski PJ, Nicholls JI, Harrington GW. Comparison of two tehcnique for removing fiber post by ultrasonics. J. Endod. 2002;28(2):12–8.

Ebert J, Leyer A, Günther O, Lohbauer U, Petschelt A, Frankenberger R, et al. Bond Strength of Adhesive Cements to Root Canal Dentin Tested with a Novel Pull-out Approach. J. Endod. 2011;37(11):1558–61.

Ferrari M, Mannocci F, Vichi A, Cagidiaco MC, Mjor IA. Bonding to root canal: structural characteristics of the substrate. Am J Dent. 2000;13(5):255–60.

Ferrari M, Mason PN, Goracci C, Pashley DH, Tay FR. Collagen degradation in Endodontically Treated Teeth. J Dent Res. 2004;83(5):414–9.

Ferrari M, Vichi A, Grandini S. Efficacy of different adhesive techniques on bonding to root canal walls: An SEM investigation. Dent Mater. 2001;17(5):422–9.

Fujisawa S, Kadoma Y. Action of eugenol as a retarder against polymerization of methyl methacrylate by benzoyl peroxide. Biomaterials. 1997;18(9):701–3.

Gbadebo O, Ajayi D, Dosumu Oyekunle O, Shaba P. Randomized clinical study comparing metallic and glass fiber post in restoration of endodontically treated teeth. Indian J Dent Res. 2014;25(1):58–63.

Gesi A, Magnolfi S, Goracci C, Ferrari M. Comparison of Two Techniques for Removing Fiber Posts. J Endod. 2003;29(9):580-2.

Glazer B. Restoration of endodontically treated teeth with carbon fibre posts - A prospective study. J Can Dent Assoc. 2000;66(11):613–8.

Gomes G, Gomes O, Gomes J, Loguercio A, Calixto A, Reis A. Evaluation of Different Restorative Techniques for Filling Flared Root Canals: Fracture Resistance and Bond Strength After Mechanical Fatigue. J Adhes Dent. 2014;16(3):267-76.

Gowda S, Quadras DD, Sesappa SR, Maiya GRR, Kumar L, Kulkarni D, et al. Comparative Evaluation of Fracture Strength of Different Types of Composite Core Build-up Materials: An in vitro Study. J Contemp Dent Pract India. 2018;19(5):507–14.

Grandini S, Sapio S, Simonetti M. Use of Anatomic Post and Core for Reconstructing an Endodontically Treated Tooth: A Case Report. J Adhes Dent. 2003;5(3):243–7.

Haupt F, Pfitzner J, Hülsmann M. A comparative in vitro study of different techniques for removal of fibre posts from root canals. Aust Endod J. 2018;44(3) :245-50.

Heling I, Gorfil C, Slutzky H, Kopolovic K, Zalkind M, Slutzky-Goldberg I. Endodontic failure caused by inadequate restorative procedures: Review and treatment recommendations. J Prosthet Dent. 2002;87(6):674–8.

Imai A, Takamizawa T, Sai K, Tsujimoto A, Nojiri K, Endo H, et al. Influence of application method on surface free-energy and bond strength of universal adhesive systems to enamel. Eur J Oral Sci. 2017;125(5):385–95.

Kremeier K, Fasen L, Klaiber B, Hofmann N. Influence of endodontic post type (glass fiber, quartz fiber or gold) and luting material on push-out bond strength to dentin in vitro. Dent Mater. 2008;24(5):660–6.

Kuhl S, Payer M, Zitzmann NU, Lambrecht JT, Filippi A. Technical accuracy of printed surgical templates for guided implant surgery with the coDiagnostiX software. Clin Implant Dent Relat Res. 2015;17Suppl1:e177-82.

Layton CA, Marshall JG, Morgan LA, Baumgartner JC. Evaluation of cracks associated with ultrasonic root-end preparation. J Endod. 1996;22(4):157–60.

Machtou P, Sarfati P, Cohen AG. Post Removal prior to Retreatment. J Endod. 1989;15(11):552-4.

Maggio MP, Villegas H, Blatz MB. The effect of magnification loupes on the performance of preclinical dental students. Quintessence Int. 2011;42(1):45–55.

Mahn E, Rousson V, Heintze S. Meta-Analysis of the Influence of Bonding Parameters on the Clinical Outcome of Tooth-colored Cervical Restorations. J. Adhes Dent. 2015;17(5):391–403.

Mannocci F, Ferrari M, Watson TF. Microleakage of endodontically treated teeth restored with fiber posts and composite cores after cyclic loading: A confocal microscopic study. J. Prosthet. Dent. 2001;85(3):284–91.

Maryam Tavangar, Reza davalloo, Farideh Darabi, Niloofar Moein SN et al. Comparison of the Bond Strength of Fiber-Reinforced Composite (FRC) Posts to Radicular Dentin Using Different Adhesive Cement: an in-vitro study. J Dentomaxillofacial Radiol Pathol Surg. 2013;2(2):9-17.

Mayer T, Pioch T, Duschner H, Staehle HJ. Dentinal adhesion and histomorphology of two dentinal bonding agents under the influence of eugenol. Quintessence Int. 1997 ;28(1):57–62.

Meerbeek B Van, Landuyt K Van, De Munck J, Inoue S, Yoshida Y PJ et al. Fundamentals of Operative Dentistry. In: J. B. Summitt JWR and RSS (Eds), editor. Chicago: Quintessence Books. 3rd ed.; 2006. p. 183–260.

Moyen O, Cheleux N, Jeanson Y. Tenons en composite à fibres – Intérêt biomécanique et propriétés adhésives. CdP. 2001;116: 43-50.

Naranjo J, Ali M, Belles D. Comparison of shear bond strength of self-etch and self-adhesive cements bonded to lithium disilicate, enamel and dentin. Tex Dent J. 2015;132(11):914–21.

Naumann M, Sterzenbach G, Rosentritt M, Beuer F, Frankenberger R. In vitro performance of self-adhesive resin cements for post-and-core build-ups: influence of chewing simulation or 1-year storage in 0.5% chloramine solution. Acta Biomater. 2010;6(11):4389–95.

Novais V, Quagliatto P, Bona A, Correr-Sobrinho L, Soares C. Flexural modulus, flexural strength, and stiffness of fiber-reinforced posts. Indian J Dent Res. 2009;20(3):277–81.

Novais VR, Rodrigues RB, Simamoto PC, Correr-sobrinho L, Soares CJ. Correlation between the Mechanical Properties and Structural Characteristics of Different Fiber Posts Systems. Braz Dent J. 2016;27:46–51.

Ozan O, Turkyilmaz I, Ersoy AE, Mcglumphy EA, Rosenstiel SF. Clinical Accuracy of 3 Different Types of Computed Tomography-Derived Stereolithographic Surgical Guides in

Implant Placement. J Oral Maxillofac Surg. 2009;67(2):394–401.

Panitiwat P, Salimee P. Effect of different composite core materials on fracture resistance of endodontically treated teeth restored with FRC posts. J Appl Oral Sci. 2017;25(2):203–10.

Perez C, Finelle G, Couvrechel C. Optimisation of a guided endodontics protocol for removal of fibre-reinforced posts. Aust Endod J. 2019:10.1111/aej.12379 [Epub ahead of print].

Pinheiro SL, Pessoa C, da Silva JN, Goncalves RO, Duarte DA, da Silveira Bueno CE. Comparative Analysis of Protaper and Waveone Systems to Reduce Enterococcus Faecalis from Root Canal System in Primary Molars--An in Vitro Study. J Clin Pediatr Dent. 2016;40(2):124–8.

Roy AK, Mohan D, Sunith M, Mandokar RB, Suprasidh S, Rajan S. Comparison of Shear Bond Strengths of Conventional Resin Cement and Self-adhesive Resin Cement bonded to Lithium Disilicate: An in vitro Study. J Contemp Dent Pract. 2017;18(10):881–6.

Sai K, Takamizawa T, Imai A, Tsujimoto A, Ishii R, Barkmeier WW, et al. Influence of Application Time and Etching Mode of Universal Adhesives on Enamel Adhesion. J Adhes Dent. 2018;20(1):65–77.

Samran A, El Bahra S, Kern M. The influence of substance loss and ferrule height on the fracture resistance of endodontically treated premolars. An in vitro study. Dent Mater. 2013;29(12):1280–6.

Schnutenhaus S, Edelmann C, Rudolph H. Retrospective study to determine the accuracy of template-guided implant placement using a novel nonradiologic evaluation method. Oral Surgery, Oral Med Oral Pathol Oral Radiol. 2016;121(4):e72–9.

Reeh ES, Messer HH, Douglas WH. Reduction in tooth stiffness as a result of endodontic and restorative procedures. 1989;15(11):512–6.

Schwartz Richard S, Venkat Canakapalli. Best Practices in Endodontics: A Desk Reference. Chicago: Quintessence Publishing Co; 2015.

Scotti N, Bergantin E, Alovisi M, Pasqualini D, Berutti E. Evaluation of a simplified fiber post removal system. J. Endod. 2013;39(11):1431–4.

Silva N, Castro C, Santos-Filho P, Silva G, Campos R, Soares P, et al. Influence of different post design and composition on stress distribution in maxillary central incisor: Finite element analysis. Indian J Dent Res. 2009;20(2):153–8.

Simon S, Pertot WJ. Endodontie. Volume 1, Traitements. Rueil-Malmaison: Editions CdP; 2008.

Tahmaseb A, Wu V, Wismeijer D, Christopher WC. The accuracy of static computer-aided implant surgery : A systematic review and meta- analysis. 2018;i(May):416–35.

Topcuoglu HS, Tuncay O, Demirbuga S, Dincer AN, Arslan H. The effect of different final irrigant activation techniques on the bond strength of an epoxy resin-based endodontic sealer: a preliminary study. J Endod. 2014;40(6):862–6.

Upadhyaya V, Arora A, Singhal J, Kapur S, Sehgal M. Comparative analysis of shear bond strength of lithium disilicate samples cemented using different resin cement systems: An in vitro study. J Indian Prosthodont Soc. 2019;19(3):240–7.

Vadavadagi S, Dhananjaya K, Yadahalli R, Lahari M, Shetty S, Bhavana B. Comparison of Different Post Systems for Fracture Resistance : An in vitro Study . J Contemp Dent Pr. 2017;18(3):205–8.

Williams C, Kumar M, Bajpai M, Agarwal D. Prosthodontic Management of Endodontically Treated Teeth: A Literature Review Restoration of Endodontically Treated. Int J Clin Prev Dent. 2014;10(1):45–50.

Yoshiyama M, Sano H, Ebisu S, Tagami J, Ciucchi B, Carvalho RM, et al. Regional strengths of bonding agents to cervical sclerotic root dentin. J Dent Res. 1996 ;75(6):1404–13.

Younes F, Brussel VU, Cosyn J, Bruyckere T De, Eghbali A. A randomized controlled study on the accuracy of free-handed, drill guided and fully guided implant surgery in partially edentulous patients. J Clin Periodontol. 2018;1-12.

Zehnder MS, Connert T, Weiger R, Krastl G. Guided endodontics: accuracy of a novel method for guided access cavity preparation and root canal location. Int Endod J. 2016;49:966–72.

Table des illustrations

Figure 1 : RMIPP en technique indirecte, d'une incisive latérale à gauche (monobloc) et d'une molaire mandibulaire (à droite). 6
Figure 2 : tenons en fibre de verre. 9
Figure 3 : comparaison de la répartition des contraintes entre une dent (à gauche), une RMIPP (au milieu), et un inlay-core (à droite). 10
Figure 4 : perte de résistance d'une prémolaire en fonction de la perte de substance corono-radiculaire en pourcentage (Reeh et al., 1989). 11
Figure 5 : différentes situations cliniques possibles lors de la dépose d'un tenon fibré sur une molaire mandibulaire. 18
Figure 6 : molaire mandibulaire restaurée (secteur 4) restaurée avec un tenon fibré dans le canal distal et un composite occlusal, (a) vue sagittale, (b) vue occlusale. ..... (c) élimination de la partie coronaire du composite et visualisation de la tête du tenon (vue occlusale). 20
Figure 7 : élimination de l'ensemble du composite camérale en respectant la position du tenon (vue sagittale). 21
Figure 8 : fraise boule diamètre 8 et 10 mm en carbure de tungstène, fraise congé diamantée. 22
Figure 9 : fraisage du tenon et création d'une gouttière, (a) et (c) : vues occlusales, (b) : vue sagittale. 22
Figure 10 : foret de la société FFDM (diamètre : 0.75 mm) muni d'un stop (vue sagittale). 23
Figure 11 : plateau technique : règle d'endodontie, fraises et forets, sonde droite, turbine, modèle de travail. 24
Figure 12 : modèles d'endodontie. 25
Figure 13 : représentation d'un axe de forage en vue sagittale et axiale. 27
Figure 14 : situation clinique déterminant la déviation limite. 28
Figure 15 : représentation géométrique de la situation clinique. 29
Figure 16 : schéma décisionnel du paramètre de la perméabilité. 31
Figure 17 : plateau technique collage : acide orthophosphorique 37 %, adhésif Optibond, microbrosse longue et courte, colle TotalCem, lampe à photopolymériser. 34
Figure 18 : base de montage smallRig, appareil photographique NIKON D80, objectif af-s vr micro-nikkor 105 mm f/2.8g if-ed, flash annulaire macro Metz 15MS-1 digital. 35
Figure 19 : système de collage : vaseline, composite, lampe à photopolymériser. 36
Figure 20 : jauge millimétrique vue de profil. 36
Figure 21 : exemple de photographie obtenue. 37
Figure 22 : exemple de tracés obtenus à l'aide du logiciel ImageJ. 37
Figure 23 : répartition des déviations inter opérateurs avec la technique de guidage pariétal. 39
Figure 24 : ensemble des déviations obtenues en fonction de l'opérateur. 40
Figure 25 : situation clinique par rapport à la gutta percha. 41
Figure 26 : pourcentage de réussite de la technique de guidage pariétal en fonction de l'opérateur. 42
Figure 27 : évaluation du temps de dépose par rapport à l'ordre de passage. 44

Tableau 1 : ensemble des situations possibles. 32
Tableau 2 : ensemble des paramètres étudiés à LT-2 mm. 38

Les opinions émises dans les dissertations présentées doivent être considérées comme propres à leurs auteurs, sans aucune approbation ni improbation de la Faculté de Chirurgie Dentaire.

CHOUKROUN Rébecca. PRÉ-ÉTUDE CLINIQUE D'UN NOUVEAU PROTOCOLE DE DÉPOSE DE TENON FIBRÉ PAR GUIDAGE PARIÉTAL. **2020. 55 p. : ill., graph., tabl. Réf. Biblio. :** p. 48-52.

Sous la direction de *Dr FRIEDLANDER Lisa et du Dr COUVRECHEL Cauris.*

Th : Chir Dent. : Université de Paris : année 2020

Résumé :

Les reconstitutions corono-radiculaires insérées par un matériau en phase plastique à l'aide de tenons fibrés sont, aujourd'hui, une alternative aux reconstitutions métalliques coulées. Lors d'un retraitement endodontique, la dépose de ce type d'ancrage radiculaire présente de réelles difficultés exposant l'opérateur à un risque important de déviation et de perforation.
Cette thèse a pour but de tester une nouvelle méthode permettant de réduire ces risques.

Discipline :

Prothèse fixée.

Mots clés français (fMeSH et Rameau) :

Restauration corono-radiculaire (FMeSH) ; Polymères (FMeSH); Fibre de carbone (FMeSH) ; Fibre de verre (FMeSH) ; Médecine de précision (FMeSH) ; Facteurs temps (FMeSH) ; Techniques in vitro (FMeSH) ; Ablation de dispositif (FMeSH) ; Tenon fibré ; Technique de dépose ; Perforation ; Déviation.

TITRE en anglais:

A Preclinical study of a new protocol to remove fiber post by parietal guidance.

RESUME en anglais:

The coronadicular reconstructions inserted by a material in plastic phase using fiber post are today an alternative to cast metal reconstructions. During endodontic retreatment, the removal of this type of post presents real difficulties exposing the operator to a high risk of deviation and perforation.
This thesis aims to test a new method in order to reduce these risks.

English keywords (MeSH) :

Post and core technique (MeSH); Polymers (MeSH) ; Carbon post (Mesh) ; Fiberglass (MeSH) ; Precision medicine (MeSH) ; Time Factors (MeSH) ; In vitro techniques (MeSH) ; Device removal (MeSH) ; Fiber post; Removal technique; Perforation ; Deviation.

Université de Paris
UFR d'odontologie
5, rue Garancière
75006 Paris