HAL
open science

Usure dentaire : comment optimiser les valeurs d'adhérence à la dentine sclérotique ? Revue systématique de la littérature

Gabrielle Carre

To cite this version:

Gabrielle Carre. Usure dentaire : comment optimiser les valeurs d'adhérence à la dentine sclérotique ? Revue systématique de la littérature. Sciences du Vivant [q-bio]. 2021. dumas-03429391

HAL Id: dumas-03429391

https://dumas.ccsd.cnrs.fr/dumas-03429391v1

Submitted on 15 Nov 2021

HAL is a multi-disciplinary open access archive for the deposit and dissemination of scientific research documents, whether they are published or not. The documents may come from teaching and research institutions in France or abroad, or from public or private research centers.

L'archive ouverte pluridisciplinaire **HAL**, est destinée au dépôt et à la diffusion de documents scientifiques de niveau recherche, publiés ou non, émanant des établissements d'enseignement et de recherche français ou étrangers, des laboratoires publics ou privés.

université de BORDEAUX

U.F.R D'ODONTOLOGIE

Année 2021 Thèse n° 69

THESE POUR L'OBTENTION DU

DIPLOME d'ETAT de DOCTEUR EN CHIRURGIE DENTAIRE

Présentée et soutenue publiquement

Par CARRE Gabrielle
Née le 23 Août 1992 à St Pierre (Réunion)
Le 12 Octobre 2021

Usure dentaire : Comment optimiser les valeurs d'adhérence à la dentine sclérotique ? Revue systématique de la littérature

Sous la direction de Olivia KEROUREDAN

Membres du jury :

Mme BERTRAND Caroline	Professeur des Universités	Présidente
Mme KEROUREDAN Olivia	Maître de conférences des Universités	Directrice
Mr PITEU Florian	Assistant Hospitalo-Universitaire	Rapporteur
Mme AUSSEL Audrey	Maître de conférences des Universités	Assesseur
Mr VACHEY Clément	Assistant Hospitalo-Universitaire	Assesseur

UNIVERSITE DE BORDEAUX

MAJ
01/09/2021

Président	M. TUNON DE LARA Manuel
Directeur de Collège des Sciences de la Santé	M. PELLEGRIN Jean-Luc

COLLEGE DES SCIENCES DE LA SANTE
UNITE DE FORMATION ET DE RECHERCHE DES SCIENCES ODONTOLOGIQUES

Directrice	Mme BERTRAND Caroline	58-01
Directeur Adjoint à la Pédagogie	Mr DELBOS Yves	56-01
Directeur Adjoint – Chargé de la Recherche	M. CATROS Sylvain	57-01
Directeur Adjoint – Chargé des Relations Internationales	M.SEDARAT Cyril	57-01

ENSEIGNANTS DE L'UFR

PROFESSEURS DES UNIVERSITES

Mme	Caroline	BERTRAND	Prothèse dentaire	58-01
Mme	Marie-José	BOILEAU	Orthopédie dento-faciale	56-01
M	Sylvain	CATROS	Chirugie orale	57-01
M	Raphaël	DEVILLARD	Dentisterie restauratrice et endodontie	58-01
Mme	Véronique	DUPUIS	Prothèse dentaire	58-01
M.	Bruno	ELLA NGUEMA	Sciences anatomiques et physiologiques - Biomatériaux	58-01
M.	Jean-Christophe	FRICAIN	Chirurgie buccale – Pathologie et thérapeutique	57-01

MAITRES DE CONFERENCES DES UNIVERSITES

Mme	Elise	ARRIVÉ	Prévention épidémiologie – Economie de la santé – Odontologie légale	56-02
Mme	Audrey	AUSSEL	Sciences anatomiques et physiologiques	58-01
Mme	Cécile	BADET	Biologie Orale	57-01
M.	Etienne	BARDINET	Orthopédie dento-faciale	56-01
M.	Michel	BARTALA	Prothèse dentaire	58-01
M.	Cédric	BAZERT	Orthopédie dento-faciale	56-01
M.	Christophe	BOU	Prévention épidémiologie – Economie de la santé – Odontologie légale	56-02
Mme	Sylvie	BRUNET	Chirurgie buccale – Pathologie et thérapeutique	57-01
M.	Jacques	COLAT PARROS	Sciences anatomiques et physiologiques	58-01
M,	Jean-Christophe	COUTANT	Sciences anatomiques et physiologiques	58-01
M.	François	DARQUE	Orthopédie dento-faciale	56-01
M.	François	DE BRONDEAU	Orthopédie dento-faciale	56-01
M.	Yves	DELBOS	Odontologie pédiatrique	56-01
M,	Emmanuel	D'INCAU	Prothèse dentaire	58-01
Mme	Mathilde	FENELON	Chirurgie Orale	57-01
Mme	Elsa	GAROT	Odontologie pédiatrique	56-01
M.	Dominique	GILLET	Dentisterie restauratrice et endodontie	58-01
Mme	Olivia	KEROUREDAN	Dentisterie restauratrice et endodontie	58-01
M.	Jean-François	LASSERRE	Prothèse dentaire	58-01
M.	Yves	LAUVERJAT	Parodontologie	57-01
Mme	Javotte	NANCY	Odontologie pédiatrique	56-01

M.	Adrien	NAVEAU	Prothèse dentaire	58-01
M.	Philippe	POISSON	Prévention épidémiologie – Economie de la santé – Odontologie légale	56-02
M.	Patrick	ROUAS	Odontologie pédiatrique	56-01
M.	Johan	SAMOT	Biologie Orale	57-01
Mme	Maud	SAMPEUR	Orthopédie dento-faciale	56-01
M.	Cyril	SEDARAT	Parodontologie	57-01
Mme	Noélie	THEBAUD	Biologie Orale	57-01
M.	Eric	VACHEY	Dentisterie restauratrice et endodontie	58-01

AUTRES ENSEIGNANTS

M.	Cédric	FALLA	Prévention épidémiologie – Economie de la santé – Odontologie légale	56-02
M.	François	ROUZÉ L'ALZIT	Prothèse dentaire	58-01

ASSISTANTS

M.	Bastien	BERCAULT	Chirurgie Orale	57-01
M.	Baptiste	BERGES	Prothèse dentaire	58-01
Mme	Mathilde	BOUDEAU	Odontologie conservatrice – Endodontie	58-01
Mme	Virginie	CHUY	Prévention épidémiologie – Economie de la santé – Odontologie légale	56-02
M	Pierre-Hadrien	DECAUP	Prothèse dentaire	58-01
Mme	Laura	DONNET	Biologie Orale	57-01
Mme	Julia	ESTIVALS	Odontologie pédiatrique	56-01
Mme	Laurie	FUCHS	Odontologie pédiatrique	56-01
Mr	Pierre-André	GUILLAUD	Parodontologie	57-01
Mme	Jane	GOURGUES	Prévention épidémiologie – Economie de la santé – Odontologie légale	56-02
Mr	Louis	HUAULT	Sciences anatomiques et physiologiques	58-01
Mme	Mathilde	JACQUEMONT	Parodontologie	57-01
Mme	Clémence	JAECK	Prothèse dentaire	58-01
Mr	Aymeric	JOUBERT DU CELLIER	Dentisterie restauratrice et endodontie	58-01
Mr	Jean-Baptiste	IRIBARREN	Dentisterie restauratrice et endodontie	58-01
Mme	Claudine	KHOURY	Prévention épidémiologie – Economie de la santé – Odontologie légale	56-02
Mme	Camille	LACAULE	Orthopédie dento-faciale	56-01
M.	Antoine	LAFITTE	Orthopédie dento-faciale	56-01
Mme	Léa	MASSE	Prothèse dentaire	58-01
Mme	Aude	MENARD	Prothèse dentaire	58-01
M	Florian	PITEU	Prothèse dentaire	58-01
Mme	Rawen	SMIRANI	Parodontologie	57-01
Mme	Florianne	VILLAT	Dentisterie restauratrice et endodontie	5801
M.	Clément	VACHEY	Odontologie conservatrice – Endodontie	58-01
M	Paul	VITIELLO	Prothèse dentaire	58-01
Mme	Sophia	ZIANE	Odontologie conservatrice – Endodontie	58-01

A notre Présidente de thèse
Madame le Professeur Caroline BERTRAND
Professeur des Universités - Praticien Hospitalier
Directrice de l'UFR des Sciences Odontologiques
Section Prothèses 58-01

Je vous remercie de l'honneur que vous me faites en acceptant de présider ce jury. Aussi, je tiens à vous remercier pour votre écoute et pour ce que vous m'avez appris lors de mes stages cliniques à l'Hôpital Xavier Arnozan.
Que ce travail soit le témoignage de ma reconnaissance et de mon plus profond respect.

A notre Directrice de thèse
Madame le Docteur Olivia KEROUREDAN
Maître de conférences des Universités - Praticien Hospitalier
Section Odontologie Conservatrice – Endodontie 58-01

Je vous remercie chaleureusement de l'honneur que vous me faites en acceptant de guider ce travail. Merci pour votre réactivité, votre disponibilité et votre bienveillance tout au long de la rédaction de cette thèse. Ce travail n'aurait pas été possible sans vous.
Veuillez recevoir ici le témoignage de mes sincères remerciements.

A notre Rapporteur de thèse
Monsieur le Docteur Florian PITEU
Assistant Hospitalo-Universitaire
Section Prothèses 58-01

Je vous remercie d'avoir accepté d'être le rapporteur de cette thèse. Je tiens à vous remercier de la patience et la pédagogie que vous m'avez accordé lors de ma formation clinique à l'hôpital Xavier Arnozan. Merci pour les valeurs et l'expérience que vous m'avez transmis.
Veuillez trouver mon entière reconnaissance au sein de ce travail.

A notre Assesseur

Madame le Docteur Audrey AUSSEL

Maître de conférences des Universités - Praticien Hospitalier

Section Sciences anatomiques et physiologiques – 58-01

Je vous remercie de votre présence dans ce jury de thèse. Merci pour votre gentillesse, votre écoute et la bienveillance dont vous avez fait preuve durant mes stages à l'hôpital Xavier Arnozan.

Veuillez trouvez l'expression de ma sympathie et de mon profond respect.

A notre Assesseur

Monsieur le Docteur Clément VACHEY

Assistant Hospitalo-Universitaire

Section Odontologie Conservatrice – Endodontie 58-01

Je vous remercie de siéger dans ce jury. Vous avez spontanément accepté de juger ce travail et je vous en remercie infiniment.

Je vous pris de trouver ici le témoignage de la sincère reconnaissance.

R E M E R C I E M E N T S

A mes Parents, je vous remercie pour votre amour inconditionnel et votre soutien infaillible. Je suis fière d'être votre fille, fière des valeurs que vous me transmettez et éternellement reconnaissante du bonheur dont vous me comblez. Vous êtes des parents extraordinaires.

A mes grandes soeurs, Alice, Cécile et Valentine, Merci, vous avez toujours été des modèles pour moi. Merci pour votre écoute, votre empathie et le courage de me dépasser que vous m'avez transmis. Je vous souhaites le meilleur et le contentement!

A ma famille, je suis tellement heureuse d'être aussi bien entourée et guidée. Merci pour votre affection et votre présence malgré la distance qui nous sépare. Vivement nos prochaines retrouvailles!

Aux GLAME, Merci à mes amies Leïla, Agathe, Maé et Eva, pour toutes nos folies et ces bons moments passés ensembles. Merci pour vos conseils et cette belle amitié. Hâte de se retrouver autour d'une belote !

A mes amies du foyer Carré du Roi, Justine, Laurine et Laura, Merci pour votre joie de vivre, nos challenges et aventures. Je vous souhaites de réussir tout vos projets.

A Damien, Merci pour ta patience, ta bienveillance et ton soutien durant toute la rédaction de cette thèse. Merci pour cette belle syntaxe. Je t'embrasse.

A mes amies Marie, Mel, Bérangère, Camille, Sophie et Margaux, Merci d'être là, de votre complicité et la joie que vous m'apportez par votre présence. En espérant vous savoir à mes côtés pour ce jour si particulier.

A mes amis Tibo, Jérome, Quentin et Flo, Merci pour toutes ces belles sessions partagées sur la côte. Vivement les prochaines et hâte de prendre un vrai barrel.

A mes presque colocs martiniquais, Aurélien et Pierre, Merci d'avoir tenté de me motiver à accélérer la thèse durant cette période si particulière. En espérant vous revoir bientôt, je vous souhaite le meilleur dans vos vies respectives.

Au Docteur Maxime DURUT, Merci pour votre accueil chaleureux en stage actif. J'ai beaucoup appris durant ce stage et j'espère honorer l'enseignement que vous m'avez transmis.

A tout ces praticiens, médecins et dentistes, de Montpellier et d'Aquitaine, avec qui j'ai pu échanger jusqu'à maintenant durant mes stages, aides opératoires et remplacements. Merci pour ces discussions, ces conseils et ce partage d'expérience. Ses échanges bienveillants m'ont permis de grandir et de prendre confiance dans ma pratique.

U S U R E D E N T A I R E

Comment optimiser les valeurs d'adhérence à la dentine sclérotique ? Revue systématique de la littérature

TABLE DES MATIERES

TABLES DES MATIERES

TABLE DES ILLUSTRATIONS 13

INTRODUCTION 15
1. Réaction des tissus dentaires face à l'usure 17
2. Différences structurelles entre la dentine saine et la dentine sclérotique 24
2.1. La dentine saine 24
2.2. La dentine sclérotique 27
3. Principes des systèmes adhésifs 31
3.1. L'agent acide 32
3.2. Le primaire d'adhésion 33
3.3. Les différents systèmes adhésifs amélo-dentinaires 34
4. Difficultés de collage en présence de tissus soumis à usure 37
4.1. La structure hyperminéralisée de la dentine sclérotique 37
4.2. Ultra-structure de la couche hybride 37
4.3. La localisation de la lésion 39
5. Objectifs de la revue systématique de littérature 40

MATERIELS ET METHODES 42
1. Stratégies de recherche et sources des données 42
2. Sélection des études 42
2.1. Critères d'inclusion 43
2.2. Critères d'exclusion 43
2.3. Sélection des articles 43

RESULTATS 46
1. Déroulement de la recherche bibliographique 46
2. Synthèse des données 48

DISCUSSION 50
1. Isolation 50
2. Préparation de la dent / Pré-traitement 51
2.1. Abrasion à la fraise 51
2.2. Irradiation laser 52
2.3. Produits de déprotéinisation 53
2.4. Agents reminéralisants 55
2.5. Agents désensibilisants 56
3. Mordançage 56
4. Sélection du système adhésif 57
4.1. Méthode d'application 58
4.2. Types d'adhésifs 58
5. Limites 62
6. Proposition d'un protocole 64

CONCLUSION 67

BIBLIOGRAPHIE 68

LISTE DES ABREVATIONS

LCNC : Lésions cervicales non carieuses

TWI : Tooth wear index

BEWE : Basic erosive wear examination

OIM : Occlusion d'intercuspidie maximale

SEM : Scanning electron microscopy

MEB : Microscope électronique à balayage

JAC : Jonction amélo-dentinaire

MR : Mordançage et rinçage

SAM : Système auto-mordançant

HEMA : Hydroxyethylmethacrylate

4-META : 4-methacryloyloxyethy trimellitate anhydride

10-MDP: 10-Methacryloyloxydecyl dihydrogen phosphate

Bis-GMA : Bisphenol A-glycidyl methacrylate

UDMA : Urethane Dimethacrylate

SSE : selective etching of enamel

EGCG : épigallocatéchine-3-gallate

OCT : tomographie optique cohérente

TABLE DES ILLUSTRATIONS

TABLE DES ILLUSTRATIONS

Figure 1 : Lésions localisées au niveau de faces occlusales des canines et des prémolaires gauches (femme de 67 ans) [4] 18

Figure 2 : Dents extraites montrant différentes formes de LCNC[3] 18

Figure 3 : Organisation de la structure de l'émail [5] 19

Figure 4 : Organisation de la structure dentinaire [5] 20

Figure 5 : Représentation schématique des deux types de dentine physiologique, primaire et secondaire [7] 22

Figure 6 : Représentation schématique des deux types de dentinogenèse tertiaire : réparatrice et réactionnelle [7] 22

Figure 7 : Les différentes agressions possibles subies par une dent et leurs conséquences sur la dentine [12] 23

Figure 8 : Représentation schématique du complexe dentino-pulpaire [6] 24

Figure 9 : Organisation macroscopique de la dentine (Schwartz 1996) [11] 25

Figure 10 : Description schématique de la structure de la dentine circumpolaire (ou orthodentine) [7] 26

Figure 11 : Variations de la densité des tubuli dentinaires en fonction de la profondeur de la dentine. [7] 27

Figure 12 : Illustration schématique de la morphologie de la dentine sclérotique au niveau d'une lésion cervicale non carieuse. Adapté de Tay et al. 2004, avec l'aimable autorisation du Dr Olivia Kérourédan 28

Figure 13 : Trois niveaux de maîtrise de l'adhésion sont requis pour appliquer le principe biomimétique [21] 31

Figure 14 : Effet de l'eau sur le réseau collagène [101]. 33

Figure 15 : Schéma illustrant la couche hybride lors de l'utilisation de différents adhésifs amélo-dentinaires type SAM et M&R [23]. 36

Figure 16 : Schéma de la couche hybride obtenue avec un MR (d'après Tay et Pashley) [21] 38

Figure 17 : Schéma de la couche hybride obtenue avec un SAM (d'après Tay et Pashley) [21] 39

Figure 18 : Diagramme de flux PRISMA 47

Figure 19 : Schéma récapitulatif du protocole final 65

Tableau 1. Tableau synthétique des facteurs étiologiques et facteurs de risques des lésions d'usure 16

Tableau 2 : Composition minérale de la dentine (Goldberg 1989) 24

Tableau 3 : Tableau récapitulatif du gradient de densité tubulaire et dentinaire entre la JAC et la prédentine. 27

Tableau 5 : Récapitulatif des différents systèmes adhésifs et de leur séquence clinique [104] 36

Tableau 6 : Tableau récapitulatif des critères de sélections 44

Tableau 7 : Synthèse des résultats obtenus concernant les adhésifs 61

I N T R O D U C T I O N

INTRODUCTION

L'usure dentaire est une manifestation dynamique, cumulative et le plus souvent physiologique n'impliquant pas initialement de micro-organismes bactériens. Elle est à l'origine de lésions tissulaires dites « non carieuses » [1].

Les lésions d'usure constituent un problème de santé publique majeur. En raison d'une modification des modes de vie (comportements alimentaires et élévation des standards d'hygiène), de l'allongement de l'espérance de vie et de la durée de vie des dents sur l'arcade, nous constatons actuellement une prévalence accrue de ces lésions non carieuses.

Ces lésions progressives des tissus durs peuvent être situées sur n'importe quelle face de la dent. L'une des formes les plus fréquentes est localisée au niveau du collet anatomique (jonction amélo-cémentaire) : il s'agit des lésions cervicales non carieuses (LCNC) ou « non carious cervical lesions » (NCCL). L'usure dentaire est un terme générique communément employé en Odontologie pour décrire différents mécanismes physico-chimiques (attrition, érosion, abrasion et abfraction) qui coexistent dans la plupart des cas et l'aspect multifactoriel de ce phénomène en est la caractéristique essentielle.

La prise en charge de ces lésions doit débuter par une gestion des facteurs étiologiques et des facteurs de risques (Tableau 1), et se poursuivre par la restauration de ces pertes de substances dentaires en faisant appel en priorité à des procédures adhésives permettant une préservation tissulaire maximale. Du fait des modifications structurelles de l'émail et de la dentine, une approche spécifique doit être envisagée pour optimiser les valeurs d'adhérence aux tissus affectés par les phénomènes d'usure.

Le but de ce travail est de réaliser une revue systématique de littérature afin d'établir un protocole d'adhésion optimal pour restaurer les pertes de substances dentaires liées à l'usure.

Etiologies des lésions d'usures - Check list		
Type de lésion	**Facteurs étiologiques**	**Facteurs de risque**
<u>Biocorrosion-Erosion</u> : dégradation chimique, biochimique et électrochimique de l'émail et de la dentine	**Régime :** - Boissons et aliments acides - Agrumes et jus d'agrumes **Activité professionnelle** - Dégustation de vins - Exposition au gaz industriels acides - Activités entraînant la déshydratation (sports, etc …) **Antécédents médicaux** - Maladie gastro-oesophagienne avec reflux - Anorexie, boulimie nerveuse - Facteurs prédisposant au reflux gastrique (hernie hiatale, activité sportives) - Médicaments acides (vitamine C) - Bains de bouches acides - Médicaments diminuant le flux salivaire	- Composition et fréquence d'ingestion de boissons et d'aliments acides - Pouvoir tampon, composition, flux, pH, viscosité de la salive - Position et forme des dents sur l'arcade dentaire - Récessions gingivales
<u>Abrasion-Friction :</u> Usure physique résultant d'un processus mécanique impliquant des objets étrangers	**Régime** - Mastication d'aliments bruts **Activité professionnelle** - Couturières, atilleurs, menuisiers **Hygiène bucco dentaire** - Dentifrice abrasif - Technique de brossage - Raideur des poils - Fréquence de brossage - Pratiques d'hygiène incorrectes **Appareils dentaire** - Crochets de prothèse	- Amplitude, direction, fréquence, site et durée de la force appliquée au brossage - Position, forme des dents sur l'arcade dentaire - Récessions gingivales
<u>Attrition-stress</u> Contrainte de traction au niveau de la région cervicale pendant la charge occlusale	**Régime :** - Mastication de substances alimentaires dures et résistantes **Parafonctions** : - Bruxisme-serrement des dents - Tics, morsures d'objets durs **Troubles occlusaux :** - Charge fonctionnelle excessive - Malocclusion - Contacts prématurés - Charge excentrée	- Amplitude, direction, fréquence, site et durée des forces appliquées - Mobilité des dents - Présence de restaurations occlusales
<u>Abfraction</u>	Parafonction : bruxisme-serrement des dents	

Tableau 1. Tableau synthétique des facteurs étiologiques et facteurs de risques des lésions d'usure

Version simplifiée et adaptée du schéma proposé par Grippo et al. [20] [3]

1. Réaction des tissus dentaires face à l'usure

L'usure dentaire est définie comme une perte structurelle de tissus dentaires, de manière irréversible et sans intervention bactérienne, située sur les surfaces occlusales et/ou les zones cervicales à la fois vestibulaires (plus fréquemment), palatines et linguales [2].

Il existe plusieurs formes d'usure dentaire (chimique, fonctionnelle, parafonctionnelle) et chacune d'entre elles présente un tableau clinique spécifique. Selon les caractéristiques morphologiques des lésions, il est possible de suspecter le facteur étiologique principal :

- Le mécanisme d'attrition, correspondant à une usure par friction, induit des lésions sur les bords libres des incisives et les sommets cuspidiens. Ces lésions plates et brillantes présentent une congruence parfaite avec les surfaces dentaires antagonistes (Figure 1).
- Les lésions par érosion sont typiquement larges et superficielles en forme de disque aux bords mal définis avec une bordure d'émail adjacent lisse. Elles peuvent aussi se présenter sous la forme de petites dépressions sur les faces occlusales lorsqu'elles sont associées à un processus d'attrition.
- Les lésions d'usure liées à des forces abrasives, telles que des techniques de brossage inappropriées, présentent des limites nettement définies et une surface dure avec des stries. Elles sont généralement localisées dans les zones vestibulaires et souvent accompagnées de récessions gingivales.
- Les lésion en forme de U résultent souvent de la combinaison de mécanismes d'abrasion et d'érosion.
- Le mécanismes d'abfraction induit des lésions cunéiformes avec des angles de ligne interne et externe bien marqués, ainsi qu'une extension apicale par rapport à la jonction amélo-cémentaire. Nous les observons principalement sur les faces vestibulaires des prémolaires, bien que nous pouvons en retrouver sur les canines et incisives [2].

Plusieurs classifications ont été élaborées afin d'évaluer le degré d'usure des dents selon la localisation et l'étendue lésionnelle. L'indice d'usure des dents (Tooth Wear Index, TWI) consiste à noter l'usure sur les quatre surfaces dentaires visibles, sans tenir compte de l'étiologie. Plus spécifique, la classification BEWE (Basic Erosive Wear Examination) permet une évaluation rapide de la sévérité de l'érosion dentaire.

L'origine multi-factorielle des LCNC est évidente, c'est pourquoi elles se présentent sous une combinaison de ces différentes formes géométriques (Figure 2) [3].

Figure 1 : Lésions localisées au niveau de faces occlusales des canines et des prémolaires gauches (femme de 67 ans) [4]

a. *Position mandibulaire de repos*
b. *OIM caractérisée par une congruence parfaite des surfaces occlusales antagonistes*

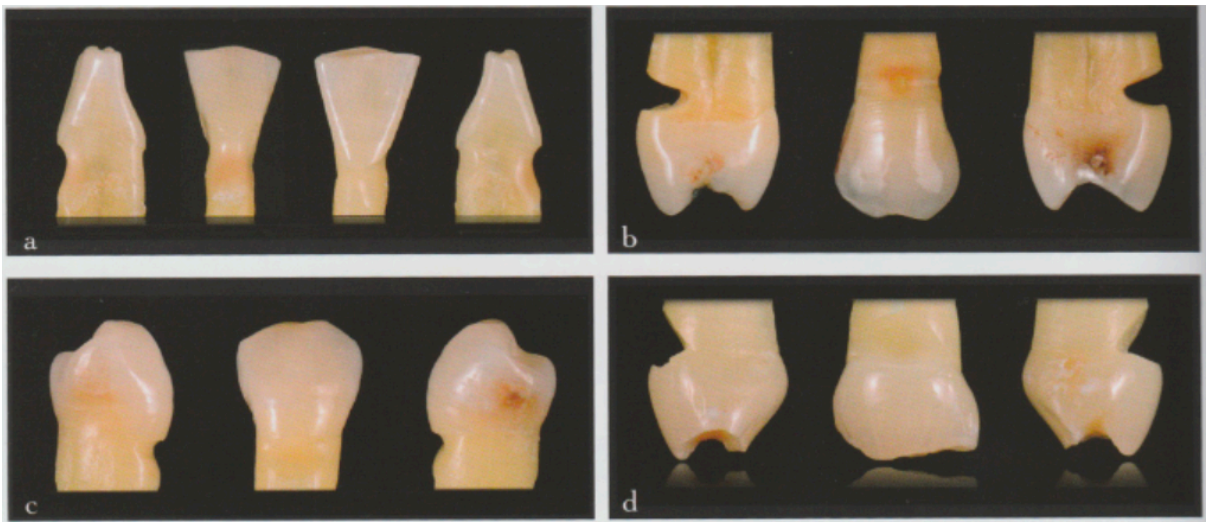

Figure 2 : Dents extraites montrant différentes formes de LCNC[3]

a. *LCNC sur une incisive centrale inférieure causée principalement par l'érosion.*
b. *LCNC très profonde avec des bords nettement définis sur une prémolaire supérieure, causée par la combinaison des phénomènes d'abfraction (cunéiforme) et d'abrasion (stries horizontales au fond de la lésion due à une brosse à dents).*
c. *LCNC en forme de U sur une prémolaire inférieure due à l'action conjuguée de l'érosion et de l'abrasion.*
d. *Lésion cunéiforme d'abfraction sur une canine temporaire retenue avec angles interne et externe vifs et extension apicale par rapport à la jonction amélo-cémentaire.*

Outre les répercussions de la perte tissulaire sur la morphologie de la dent, une atteinte de l'organe dentaire peut être mise en évidence au niveau histologique.

La dent est constituée de quatre principaux tissus : l'émail, la dentine, le cément et la pulpe dentaire. L'émail est la substance la plus dure et la plus minéralisée de l'organisme et tient un rôle protecteur vis-à-vis du complexe dentino-pulpaire. Au sein d'une dent, l'épaisseur de l'émail est plus grande au niveau des surfaces masticatoires, en particulier au niveau des cuspides. L'émail est composé à 96 % de matière minérale, le reste étant composé d'eau et de matière organique. Sa partie minérale est principalement composée d'un réseau de cristaux d'hydroxyapatite de calcium ($Ca_{10}(PO_4)_6(OH)_2$). La phase minérale est constituée de monocristaux d'hydroxyapatite empilés horizontalement et verticalement pour former des cristallites. Ces cristaux sont organisés de façon complexe en émail prismatique et interprismatique (Figure 3). Le prisme, est la sous-unité structurale de l'émail. Sa taille est de l'ordre du micromètre. Un réseau d'émail interprismatique englobe ces prismes (aussi appelés cordons ou bâtonnets), il est plus dense mais moins structuré [5]. A l'échelle de la dent, deux couches peuvent être distinguées. La première est une couche d'émail aprismatique présente sur le contour externe et composée de bâtonnets d'émail inter prismatique non différenciés alors que la seconde est une couche prismatique composée en majeure partie du tissu où les deux organisations de cristallites sont bien différenciées [5]. L'émail est un tissu acellulaire incapable de régénération contrairement à la dentine. Lorsqu'il est altéré par l'usure, il découvre le tissu dentinaire dont découle un signal d'alerte et une réaction adaptée [6].

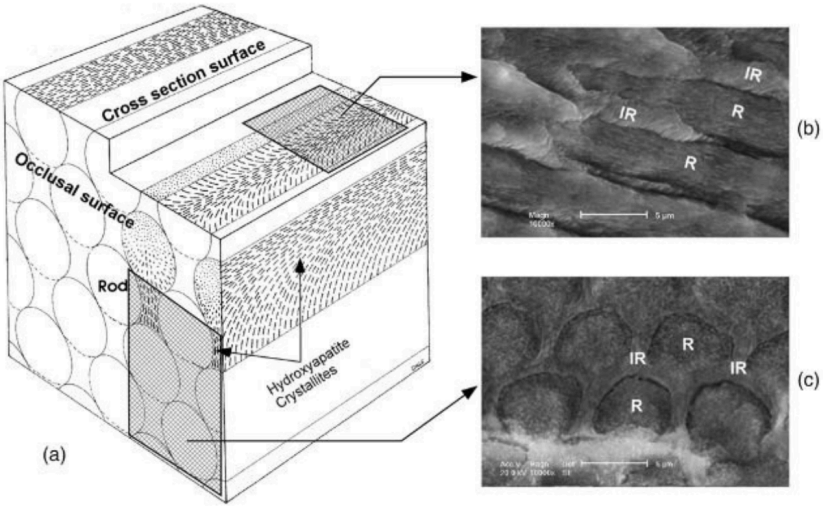

Figure 3 : Organisation de la structure de l'émail [5]

a. Organisation de la structure de l'émail

b. et c. Observation SEM des différentes faces, (R) : émail prismatique, (IR) émail interprismatique

La dentine est le tissu majoritaire de l'organe dentaire. Elle entoure et protège le tissu pulpaire en son centre et est délimitée à sa périphérie par l'émail au niveau coronaire et le cément au niveau radiculaire. Sa composition chimique est proche de celle de l'émail, mais diffère par la proportion en minéraux et par l'organisation de sa microstructure. La dentine est un tissu hétérogène par la diversité de sa composition chimique (organique et minérale) et par son organisation macroscopique polyvalente. À l'échelle microscopique, trois principaux éléments structuraux sont distingués : les tubules, la dentine péri-tubulaire et la dentine inter-tubulaire (Figure 4). Les lumières tubulaires sont des canaux d'irrigation présents dans la dent qui sont entourés, à la manière d'une gaine, par la dentine péri-tubulaire. Ces fibres creuses sont noyées dans une matrice intertubulaire [5].



Figure 4 : Organisation de la structure dentinaire [5]

a. Organisation orthotopique de la dentine
b. Observation MEB (échelle 10 µm)
c. Observation microscopie confocale

La partie organique est majoritairement composée de protéines qui joueront un rôle majeur dans le processus de cicatrisation pulpaire. La dentinogenèse se poursuit tant que l'intégrité du parenchyme pulpaire est conservée [7].

De la jonction amélo-dentinaire ou cémento-dentinaire vers la pulpe, on distingue successivement 3 types de dentine qui sont l'expression de l'évolution phylogénétique et des adaptations biofonctionnelles de la dent durant toute sa vie [32] :

- **La dentine primaire, pré-éruptive**, est élaborée par les odontoblastes primaires durant l'odontogénèse jusqu'à la fin de l'édification radiculaire. La partie la plus externe de cette couche est non tubulaire, il s'agit du manteau dentinaire [7] (Figure 5).
- **La dentine secondaire, post-éruptive**, est formée après édification complète de la racine, durant toute la vie de la dent au niveau de la périphérie de la chambre pulpaire et des canaux radiculaires. Il s'agit, comme la dentine primaire, d'une dentine physiologique

élaborée par les odontoblastes primaires. C'est elle qui est responsable de la restriction de la chambre pulpaire et de la lumière canalaire chez le patient âgé, souvent appelée « calcification ». On observe donc avec le temps une augmentation de la minéralisation globale dans la dent, accompagnée d'une diminution du diamètre des tubuli (dentine péri-tubulaire), et du volume pulpaire. Elle n'est en aucun cas pathologique, il s'agit de la dentine sénescente liée au vieillissement physiologique [7] (Figure 5).

- **La dentine tertiaire**, quant à elle, se forme sous l'action de stimuli chimiques et mécaniques importants : lésion carieuse ou non carieuse (érosion, abfraction, abrasion, attrition, fracture, acte iatrogène). Elle aboutit à la formation d'une dentine sclérotique pathologique. Cette dentine tertiaire a pour but de protéger la pulpe sous-jacente face à une agression, elle est produite de manière localisée en regard du stimulus agressif, au détriment de la pulpe camérale. C'est un processus de défense qui consiste à oblitérer la lumière des tubules afin d'empêcher la diffusion de bactéries ou de produits toxiques jusqu'à la pulpe, et à réduire la cinétique de progression de la lésion [7] (Figure 6). Deux types de dentine tertiaire peuvent être distinguées :
    - **La dentine réactionnelle** est élaborée par les odontoblastes primaires dans le cas où l'agression est modérée, elle est de type canaliculaire. La dentine réactionnelle comprend la dentine péri- ou intra-tubulaire formée aux dépens de la lumière des tubuli dentinaires et la dentine péri-tubulaire formée à l'interface dentine/pulpe suite à l'accroissement du dépôt de prédentine.
    - **La dentine réparatrice** est élaborée par les odontoblastes de remplacement (secondaires ou néo-odontoblastes). Dans le cas où l'agression de la dent est intense et/ou rapide, elle ne laisse pas suffisamment de temps à la palissade d'odontoblastes primaires de réagir et cette dernière est altérée. Suite à une nécrose des odontoblastes primaires, des cellules indifférenciées issues de la région sous-odontoblastiques de Höhl vont se diviser puis migrer au contact de la zone de nécrose et se différencier en odontoblastes de remplacement ou odontoblastes-like. Les cellules pulpaires arrivent au contact de la zone nécrosée et synthétisent une matrice qui, une fois minéralisée, prend le nom de fibrodentine. La fibrodentine est le préalable nécessaire à la différenciation des odontoblastes de remplacement et à la formation de dentine réparatrice atubulaire, ou orthodentine, qui contrairement à la dentine réactionnelle ne sera pas canaliculaire.

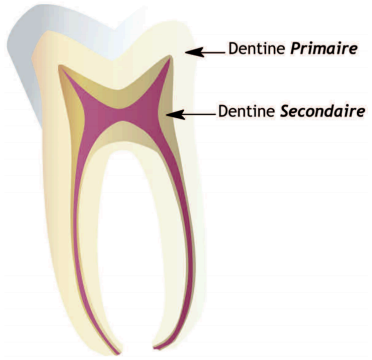

Figure 5 : Représentation schématique des deux types de dentine physiologique, primaire et secondaire [7]

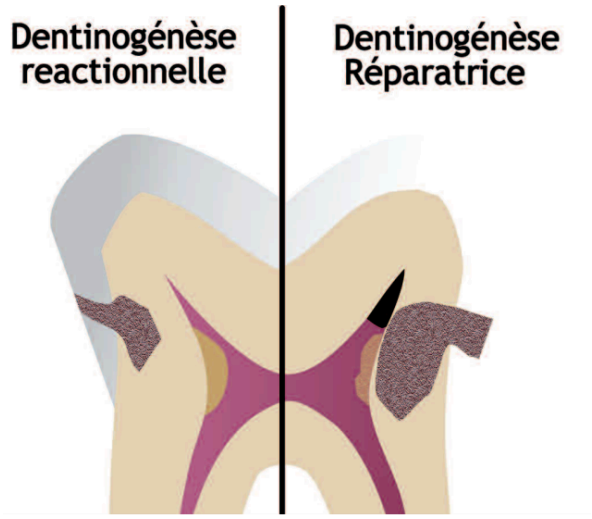

Figure 6 : Représentation schématique des deux types de dentinogenèse tertiaire : réparatrice et réactionnelle [7]

La production de dentine tertiaire est un mécanisme de défense spécifique développé par le complexe dentino-pulpaire en réponse à des agressions extérieures [12] (Figure 7). Ainsi, le processus d'usure dentaire, agression modérée survenant sur une longue période de temps, entraîne une atteinte des tissus durs de la dent dont résulte une rétractation pulpaire par l'intermédiaire d'une fabrication de dentine cicatricielle, sclérotique. Il s'agit d'un processus physiologique de défense : la dentine assure la protection de la pulpe, tissu conjonctif qui assure la « vitalité » de l'organe dentaire [9].

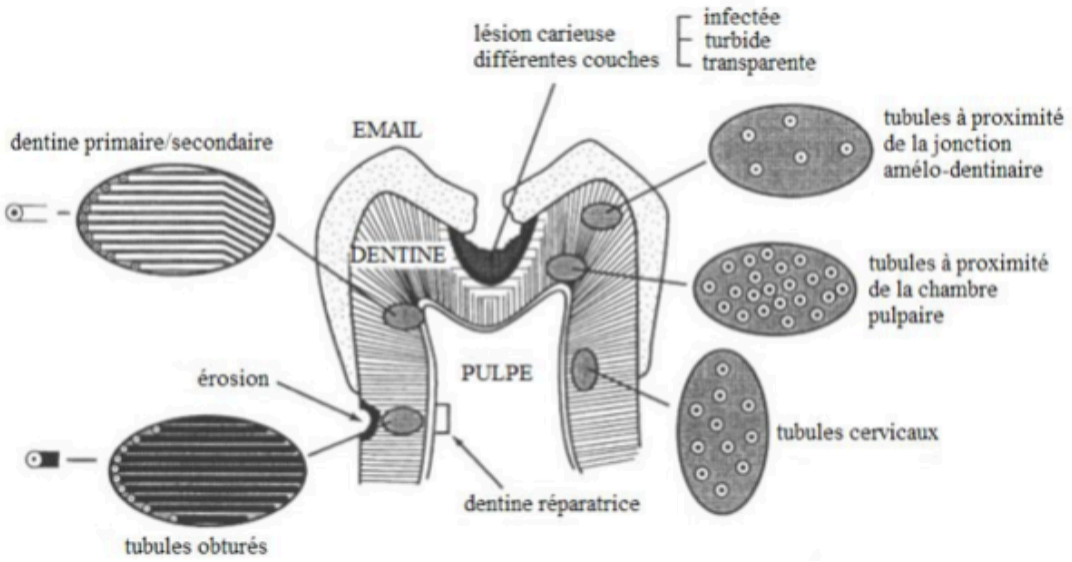

Figure 7 : Les différentes agressions possibles subies par une dent et leurs conséquences sur la dentine [12]

Deux types d'usures peuvent être rencontrées : une usure en phase active et une usure en phase non active. Les usures en phase active sont caractérisées par une cinétique d'usure rapide où la dentine est continuellement agressée. Les espaces intertubulaires et péritubulaires sont superficiellement déminéralisés, les tubules sont largement ouverts, la perméabilité de la dent est forte [33]. Sur le plan clinique cela se traduit par une dentine jaune claire, avec un patient qui présente des sensibilités dentaires. Les usures en phase non active sont caractérisées par une cinétique d'usure lente. La dentine est fortement minéralisée, notamment avec une dentine péritubulaire très volumineuse, à tel point qu'elle obstrue quasiment totalement les orifices tubulaires. Il existe une couche superficielle hyperminéralisée d'environ 15 µm qui est difficilement attaquable par l'acidité bactérienne [34]. Sur le plan clinique, cela se traduit par une dentine colorée (au cours du temps les chromophores du milieu buccal s'incorporent dans le processus d'hyperminéralisation) et un patient qui ne présente pas de sensibilités. Il s'agit de la dentine sclérotique [15].

Le complexe pulpo-dentinaire est ainsi un organe unique capable de s'adapter et de répondre à une multitude de stimuli. En dépit de leurs différences, tant dans la structure que dans la composition, la pulpe et la dentine sont intimement connectées de telle sorte qu'une réaction physiologique ou pathologique survenant dans l'un de ces tissus affectera automatiquement l'autre [8] (Figure 8).

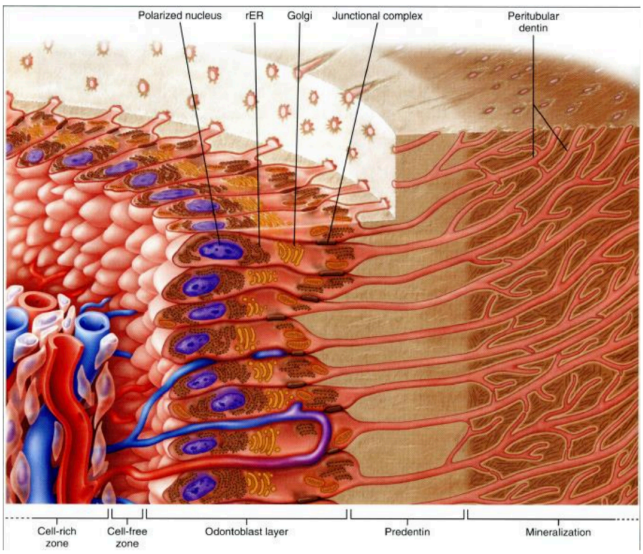

Figure 8 : Représentation schématique du complexe dentino-pulpaire [6]

2. Différences structurelles entre la dentine saine et la dentine sclérotique

2.1. La dentine saine

La dentine est un tissu conjonctif minéralisé, non vascularisé et sans innervation. Elle assure le support de l'organe mais surtout lui confère ses propriétés élastiques. La dentine est composée pour 70 % de son volume de phase minérale ou inorganique, 20 % de phase organique et 10 % de phase aqueuse [9].

- La phase minérale est composée de 3 sortes de cristaux (Tableau 2) :
  - Cristaux d'hydroxyapatite, fortement carbonatés représentant 30 % des cristaux présents,
  - Cristaux d'apatite, contenant notamment du sodium et du carbonate, représentant 20 %,
  - Cristaux de whitlockite, riches en magnésium, représentant 50 %. Ces cristaux sont constitués de calcium (37 %), phosphore (18 %), carbone (6,2 %), magnésium (1,2 %) et sodium (0,4 %).

Ca	P	CO_3	Mg	Na
37 %	18 %	6,2 %	1,2 %	0,4 %

Tableau 2 : Composition minérale de la dentine (Goldberg 1989)

- La phase organique est pour 90% du collagène de type I et pour 10 % des protéines non collagéniques (glycoprotéines, phosphoprotéines, et protéoglycans).
- La phase aqueuse est représentée par un fluide similaire au plasma.

La caractéristique fondamentale de la dentine est sa structure canaliculaire qui lui confère sa perméabilité et son aptitude à répondre aux stimuli externes de type physico-chimique, thermique et tactile [10].
La dentine est donc un tissu perméable du fait de ces structures tubulaires le traversant de part en part. Ces tubuli ou canalicules dentinaires renferment le fluide dentinaire ainsi que les prolongements odontoblastiques de la cavité pulpaire jusqu'au niveau du manteau dentinaire. Les corps cellulaires des odontoblastes, quant à eux, sont situés en périphérie de la cavité pulpaire.

Anatomiquement, on décrit différentes structures de dentine de la jonction amélo-dentinaire (ou cémento-dentinaire) vers la pulpe : la couche périphérique et la dentine circumpulpaire [11] (Figure 9). Ces deux couches diffèrent par leur degré de minéralisation.

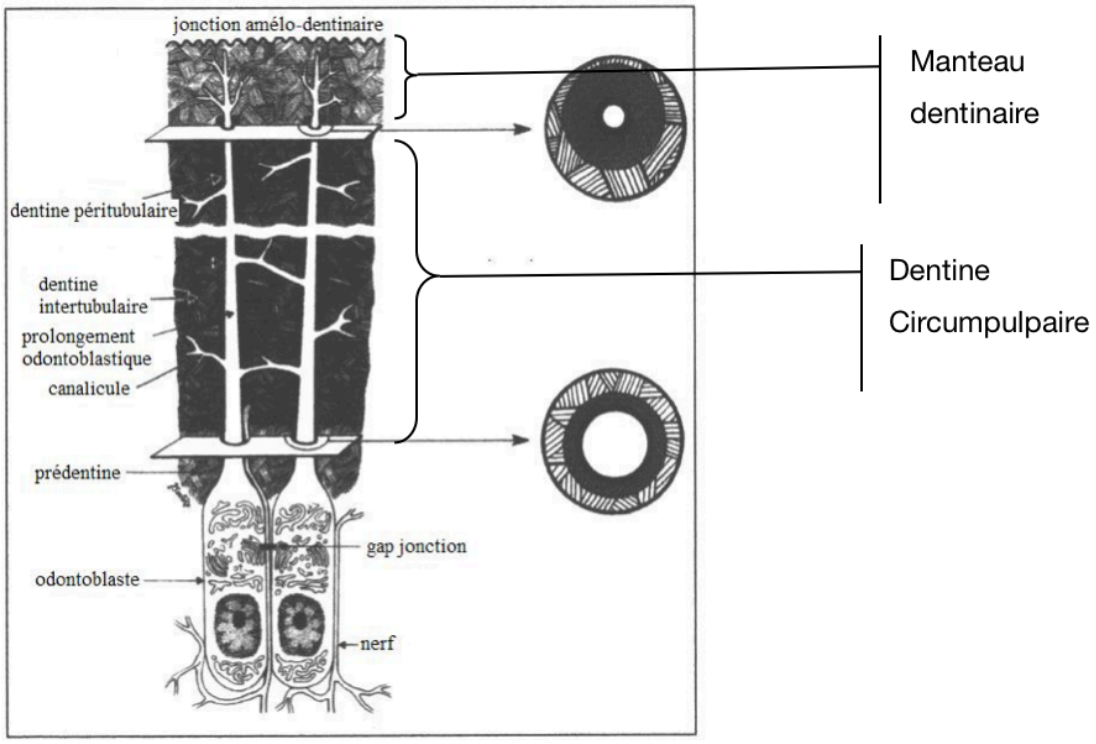

Figure 9 : Organisation macroscopique de la dentine (Schwartz 1996) [11]

La couche de dentine entourant la cavité pulpaire est appelée prédentine ; elle sépare les corps cellulaires des odontoblastes du reste de la dentine, c'est-à-dire de la dentine circumpulpaire.

- **Dentine périphérique :**

Au niveau coronaire, entre la jonction amélo-dentinaire et la dentine circumpulpaire se trouve le manteau dentinaire. Le manteau dentinaire présente une épaisseur d'environ 7 à 10 µm. Il correspond au résultat des premières sécrétions odontoblastiques (dentine primaire). C'est une couche hypominéralisée, dépourvue de canalicules dentinaires et composée de fibres de collagène perpendiculaires à la jonction amélo-dentinaire. Aussi bien au niveau coronaire que radiculaire, la dentine périphérique permettrait une dissipation des contraintes transmises par l'émail [11].

- **Dentine circumpulpaire :**

Sa structure est plus robuste que la dentine sus-jacente, le volume dentinaire circumpulpaire comprend alors deux structures minérales différentes : la dentine intertubulaire entre les tubuli et la dentine péritubulaire ou intra-tubulaire entourant chaque tubule, cette dernière étant la plus minéralisée et contenant moins de collagène [11] (Figures 10). Comme vu précédemment, la sécrétion de la dentine intra tubulaire est continue tout au long de la vie de la dent (dentine secondaire) et peut être accélérée dans certaines conditions physio-physico-pathologiques conduisant ainsi à une sclérose dentinaire (dentine tertiaire).

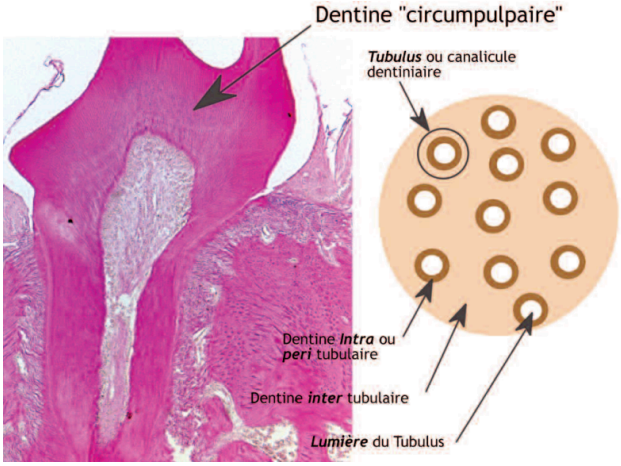

Figure 10 : Description schématique de la structure de la dentine circumpolaire (ou orthodentine) [7]

Les tubuli, très nombreux au niveau de la dentine (en moyenne 30 000/ mm2), transforment ce tissu minéralisé en véritable membrane, siège d'une communication active entre l'extérieur et l'intérieur de la dent. Leur répartition varie en fonction des zones et notamment en fonction de la proximité pulpaire : en effet, en périphérie, la surface occupée par les tubuli représente 1% contre 22% à proximité de la pulpe [28] (Figure 11, Tableau 3). Les tubuli sont occupés sur toute leur longueur par un fluide dentinaire, vraisemblablement issu d'un exsudat cellulaire provenant du parenchyme pulpaire, ainsi que par les prolongements odontoblastiques. Les mouvements de fluide dentinaire à l'intérieur des tubuli ont longtemps été présentés comme responsables de la sensibilité dentinaire (théorie hydrodynamique de Brannström 1967) [7]. Le fluide a tendance à se déplacer de manière centrifuge à cause de la pression positive régnant à l'intérieur de la chambre pulpaire, ce qui a pour effet d'humidifier une cavité préparée dans la dentine.

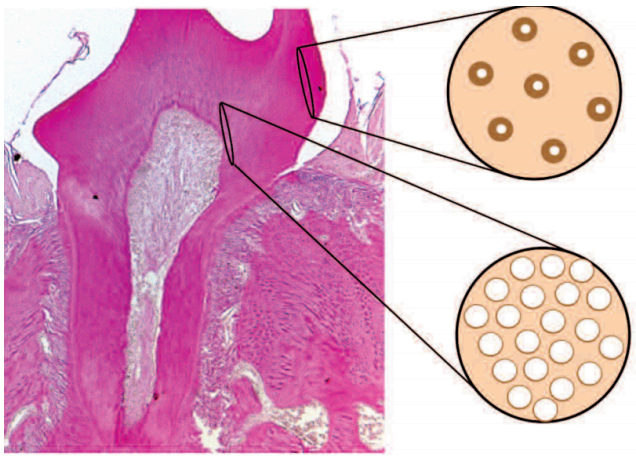

Figure 11 : Variations de la densité des tubuli dentinaires en fonction de la profondeur de la dentine. [7]

	Jonction amélo-dentinaire	Prédentine
Matrice inter-tubulaire	96 %	12 %
Matrice péri-tubulaire	3 %	60 %
Surface tubulaire	1 %	22 %
Diamètre tubulaire	0,8 μm	2,5 μm

Tableau 3 : Tableau récapitulatif du gradient de densité tubulaire et dentinaire entre la JAC et la prédentine.

Cette hétérogénéité ainsi que son humidité intrinsèque fait que la dentine est initialement un tissu moins approprié à l'adhésion que l'émail. Elle l'est d'autant moins qu'elle tend à devenir sclérotique. En effet, la croissance continue de la dentine péritubulaire (dentine réactionnelle) en relation avec le vieillissement ou avec des agressions subies par l'organe dentaire conduit à l'occlusion des tubuli. La perméabilité de la dentine sclérotique est donc moindre qu'une dentine « saine », empêchant la formation des tags de résine lors du processus d'adhésion.

2.2. La dentine sclérotique

Au niveau macroscopique, la dentine sclérotique a une couleur jaune foncée ou marron contrairement à la dentine saine qui est de couleur ivoire. Elle a également un aspect vitreux, translucide étant le résultat des dépôts calcifiés ayant un indice de réfraction similaire à la dentine intertubulaire [16]. Plus la dentine est sclérotique et colorée, plus le volume de dentine péritubulaire est important et moins les ouvertures tubulaires sont manifestes. Ainsi, selon le taux de dentine sclérosée, la surface dentinaire aura un aspect

plus ou moins translucide ce qui permet d'estimer plusieurs catégories de dentine sclérotique :

- Catégorie 1 : pas de sclérose évidente, la dentine est opaque, jaune ou blanchâtre sans décoloration. Il existe une légère transparence ou translucidité.
- Catégorie 2 : translucidité irrégulière sur moins de 50 % de la surface.
- Catégorie 3 : translucidité ou transparence irrégulière sur plus de 50 % de la surface.
- Catégorie 4 : la dentine a une apparence de verre, jaune foncé ou brun clair, avec une dentine a majorité translucide ou transparente [35].

La dentine sclérotique a également la particularité de présenter une couche superficielle hyperminéralisée. Cette couche hyperminéralisée contient encore du collagène, mais celui-ci est complètement dénaturé.

De plus, sa morphologie peut varier au sein d'une même région de dentine sclérotique. Par exemple, au niveau d'une lésion cervicale non carieuse, trois types de morphologie dentinaire peuvent être distingués :

- Dans la partie la plus profonde de la lésion, la couche hyperminéralisée est épaisse. Deux espèces de bactéries sont présentes : l'une piégée dans la partie minérale, l'autre se développant en tapis filamenteux à sa surface;
- Dans la partie occlusale de la lésion, la couche hyperminéralisée ainsi que la couche bactérienne de surface sont plus fines ;
- Dans la partie gingivale de la lésion, la couche hyperminéralisée est encore plus fine (moins de 1 micron) et exempte de toute bactérie [19] (Figure 12).

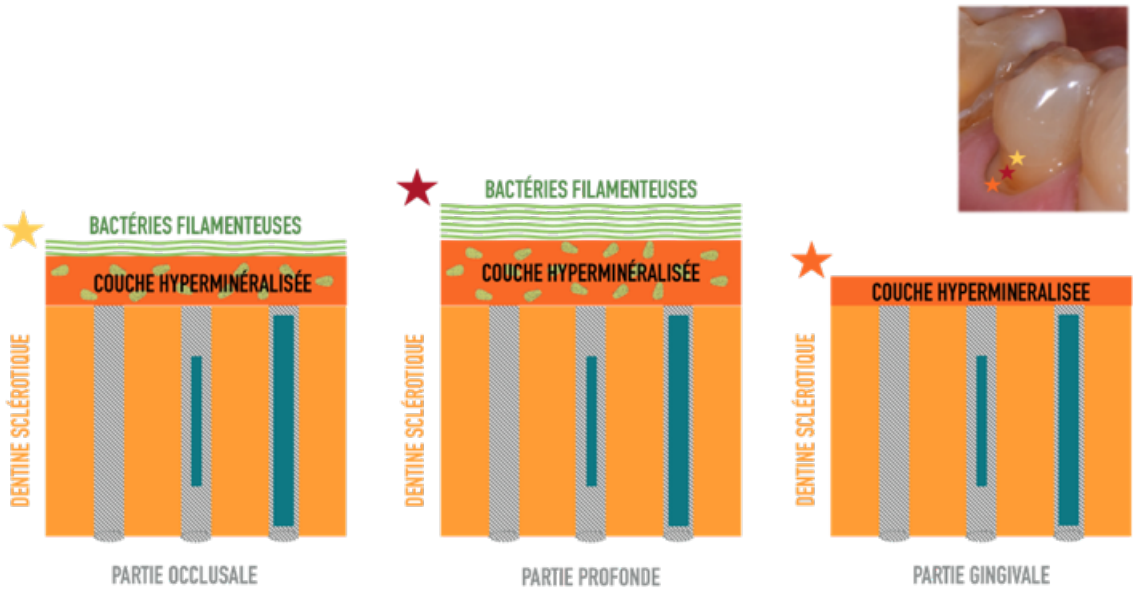

Figure 12 : Illustration schématique de la morphologie de la dentine sclérotique au niveau d'une lésion cervicale non carieuse. Adapté de Tay *et al.* 2004, avec l'aimable autorisation du Dr Olivia Kérourédan

Sous cette zone hyperminéralisée se trouve ensuite la dentine sclérotique à proprement parler. Elle a, elle aussi, une morphologie variable, car le nombre de tubuli dentinaires obturés varie en fonction du type d'agression. Face à un processus de sénescence physiologique, on retrouve environ 50 % des tubuli oblitérés. Face à un processus de défense, ce sont presque 80 % des tubuli qui sont minéralisés [18]. Cela explique pourquoi la majorité des lésions d'usure présentant des plages de dentine exposées dans la cavité buccale ne sont pas douloureuses.

Comme nous l'avons vu précédemment, la dentinogenèse est un phénomène continu. En effet, les odontoblastes assurent leur fonction de synthèse tout au long de leur vie. Cette apposition de dentine secondaire s'accompagne d'une diminution du nombre d'odontoblastes dans les canalicules, morts par apoptose. Certains tubuli ne sont pas oblitérés mais vides de prolongement odontoblastique [19]. Les canalicules ainsi déshabités vont finalement s'oblitérer puis se minéraliser : on parle alors de sclérose dentinaire, la dentine sclérotique est donc une dentine altérée et cicatricielle. On observe cette sclérose du côté pulpaire mais également au niveau intra- et péri-tubulaire en fonction de la nature de l'agression.

Au niveau microscopique, des dépôts amorphes à la surface de dents extraites atteintes de LCNC ont été révélés sur 95% des dents par microscopie à balayage (MEB). Cette couche représente probablement des débris divers, la pellicule acquise, la plaque dentaire ou du tartre [17]. On observe que les tubuli dentinaires dans la dentine sclérotique sont en nombre très réduit, voire nul ; ils sont également très irréguliers comparativement à ceux de la dentine normale. Seuls quelques tubuli isolés et irréguliers traversent la zone translucide, mais la plupart d'entre eux s'arrêtent net en pénétrant cette zone. L'augmentation du contenu minéral de la dentine sclérotique (comparativement à la dentine normale) est donc plus probablement liée à l'accumulation de cristaux minéraux dans les tubuli plutôt qu'à un accroissement de la minéralisation de la dentine intertubulaire [12].

En résumé, la dentine sclérotique est donc un tissu atypique qui présente une grande variabilité de morphologie avec une zone en surface hyperminéralisée, une matrice intertubulaire hyperminéralisée dépourvue de collagène ainsi qu'un des tubules en nombre réduit, irrégulier et partiellement ou complètement obturé par l'apposition de dentine péritubulaire, la précipitation d'un matériau cristallin (principalement dans cristaux d'hydroxyapatite et de gros cristaux rhomboédriques de type whitlockite) et des bactéries même en l'absence de tout phénomène carieux (Tableau 4).

	Dentine primaire et secondaire	Dentine tertiaire / Dentine sclérotique
Tubuli dentinaires	Dépourvus de toute calcification	Présence de dépôts cristallins
Matrice inter tubulaire	Collagène renforcé par de l'apatite	Hyperminéralisée, absence de fibre de collagène
Minéralisation	70% Minéraux 20% Organique 10% Acqueux	Hyperminéralisation au détriment des composants organiques Collagène dénaturé Présence de bactéries
Perméabilité	Normale	Diminuée voire absente

Tableau 4 : Comparaison de la dentine saine par rapport à la dentine sclérotique

Du fait des modifications structurelles des tissus dentaires induites par les phénomènes d'usure, en particulier la sclérose dentinaire, une adaptation des procédures adhésives semble nécessaire. Un rappel des principes généraux des systèmes adhésifs amélo-dentinaires permettra de souligner l'impact de la composition du substrat sur la qualité de l'adhésion obtenue.

3. Principes des systèmes adhésifs

Dans le cas où la restauration est nécessaire, la procédure restauratrice des lésions d'usure doit être la moins invasive possible. Le respect des tissus dentaires sains ou « dentisterie minimalement invasive » caractérise les approches restauratrices des dents naturelles depuis les 20 dernières années. La responsabilité du clinicien est donc de maintenir l'équilibre biologique, fonctionnel, mécanique et esthétique des tissus dentaires selon le concept d'économie tissulaire. Le collage s'est peu à peu imposé en odontologie comme un moyen efficace d'assurer la rétention de nos restaurations, tout en restant conservateur et esthétique.

L'adhésion est l'ensemble des interactions qui contribue à unir deux surfaces entre elles, et donc s'oppose à leur séparation. Un lien chimique, des forces physiques (Van der Waals) et un verrouillage micromécanique peuvent être impliqués. L'union de l'émail avec la dentine *via* la jonction amélo-dentinaire (JAD) constitue la pierre angulaire du fonctionnement de la dent naturelle à long terme. Il en est ainsi de l'adhésion amélo-dentinaire dans l'approche biomimétique. Toutefois, la stricte application du principe biomimétique nécessite une connaissance profonde des préceptes d'adhésion afin de reproduire la continuité structurelle de l'émail et de la dentine (JAD). Les interfaces adhésives considérées ici sont les interfaces matériau de restauration-résine adhésive et résine adhésive-émail ou -dentine. Les résines adhésives constituent la plaque tournante de cette adhésion « trinitaire », car elles permettent l'union entre le matériau de restauration et la dent en maximisant les contacts entre les deux substrats [21] (Figure 13).

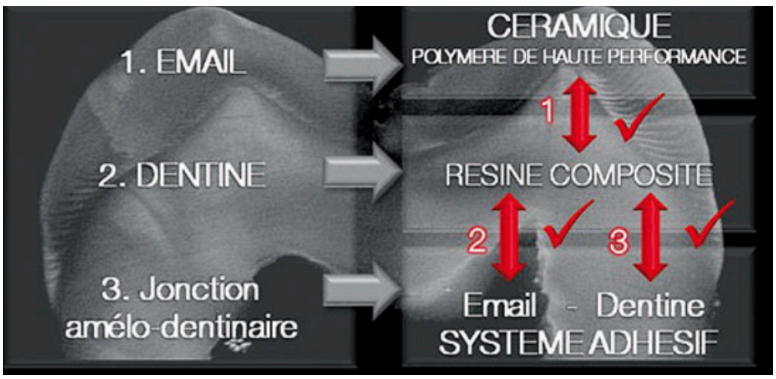

Figure 13 : Trois niveaux de maîtrise de l'adhésion sont requis pour appliquer le principe biomimétique [21]

Le principe de l'adhésion aux tissus dentaires repose essentiellement sur la pénétration d'un matériau adhésif dans les porosités créées au sein de l'émail et de la dentine par déminéralisation [46]. On obtient ainsi des microrétentions mécaniques entre les deux parties. Ces rétentions mécaniques sont complétées par des liaisons chimiques ou

physico-chimiques, idéalement fortes mais le plus souvent faibles, de nature électrostatique [13]. Pour cela, différents systèmes adhésifs amélo-dentinaires ont été développés : les systèmes M&R (mordançage et rinçage), les SAM (systèmes auto-mordançants) et les adhésifs dits « universels ». Malgré leurs différences en terme de conditionnement et de protocole opératoire, ils reposent tous sur l'intervention de trois composants : un agent acide, un primaire d'adhésion et une résine adhésive.

3.1. L'agent acide

La stratégie de collage consiste à déminéraliser la surface dentaire préparée puis d'y infiltrer une résine adhésive, intermédiaire entre la surface préparée et le matériau de restauration. Le mordançage ou conditionnement acide va intervenir à la fois au niveau de l'émail et de la dentine. Le mordançage de l'émail à l'aide d'un acide fort reste actuellement le gold standard. L'attaque chimique des prismes d'émail provoque l'apparition de profondes anfractuosités dans ce substrat riche en hydroxyapatite. Le mordançage va créer une surface poreuse en déminéralisant différentiellement l'émail intra et inter-prismatique [36]. Au niveau de l'émail, le mordançage va également augmenter la surface de collage disponible, et augmenter l'énergie de surface afin de favoriser le mouillage par l'adhésif [37]. Ainsi, la résine va s'y infiltrer facilement et s'y ancrer fermement après polymérisation. Le relief le plus propice au collage est obtenu avec un acide fort, l'acide orthophoshorique (concentration 20-40 %), appliqué pendant 15 à 30 secondes. Le mordançage, est également utilisé afin de déminéraliser superficiellement (sur une profondeur de 2 à 5 µm) la dentine péri et inter-tubulaire [38]. Il permet donc :

- d'augmenter la perméabilité intra-tubulaire et de créer des micro-anfractuosités de surface en éliminant ce qui peut obstruer les orifices canalaires (bouchons de boue dentinaire, dépôts minéraux pour la dentine sclérotique) et en déminéralisant la dentine péritubulaire [39].
- d'augmenter la perméabilité inter-tubulaire en exposant une trame de fibres de collagène entre lesquelles les espaces, rendus libres par la dissolution de la phase minérale, deviennent disponibles pour la diffusion de la résine. Ceci a aussi pour effet d'augmenter les micro-porosités inter-tubulaires [40]. Ainsi, la matrice collagénique déminéralisée est composée de fibrilles entrecroisées que l'on va chercher à infiltrer ensuite par une solution contenant des monomères hydrophiles, le primer.

Les facteurs limitant la profondeur de la déminéralisation sont : le type d'acide, le temps d'application, la force de l'acide, et la capacité tampon de la dentine [41].

3.2. Le primaire d'adhésion

Le promoteur d'adhésion (ou « *primer* ») joue le rôle de lien entre la dentine hydrophile exposée après mordançage et l'adhésif hydrophobe. Il contient des monomères amphiphiles dissous dans des solvants comme l'eau, l'alcool, ou l'acétone, possédant des propriétés hydrophiles donnant à ces monomères une affinité pour les fibres de collagène exposées pour former un réseau enchevêtré, et des propriétés hydrophobes permettant la copolymérisation avec l'adhésif. Le primaire permet de maintenir ouverts les espaces inter-fibrillaires en fixant l'eau nécessaire à la stabilité du réseau de collagène. Il est alors possible, à ce stade, de sécher légèrement la cavité sans trop risquer de dénaturer le collagène. Ce séchage est nécessaire pour optimiser l'adhésion amélaire (Figure 14). Ces monomères sont souvent dissous dans des solvants organiques tels que l'acétone ou l'éthanol qui, grâce à leur propriété volatile, peuvent éliminer l'eau des tubuli dentinaires et du réseau collagénique afin de la remplacer.

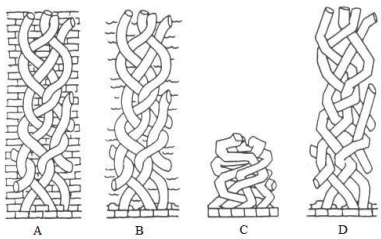

A : Dentine minéralisée,
B : Dentine déminéralisée humide,
C : Collagène collapsé,
D : Collagène soutenu par un solvant organique.

Figure 14 : Effet de l'eau sur le réseau collagène [101].

Le primaire le plus classique est composé d'une solution d'HEMA (hydroxy-ethyl méthacrylate) à 35 %. Il a pour caractéristique d'être totalement soluble dans l'eau [13]. L'objectif principal du primaire est de transformer une surface dentinaire hydrophile en une couche hydrophobe et spongieuse, permettant à la résine adhésive, lors de la dernière étape, de pénétrer et d'imprégner efficacement le réseau collagène exposé. Cette dernière étape est la formation de la couche hybride. Un primaire idéal est capable de s'infiltrer à la même profondeur que le fait le conditionneur acide [101].

3.3. Les différents systèmes adhésifs amélo-dentinaires

La résine adhésive représente la pierre angulaire de l'adhésion entre les deux substrats, en optimisant les contacts entre les deux surfaces. La composition de la résine adhésive reste relativement similaire d'un système à un autre. On y retrouve des monomères de résine acrylique, des initiateurs et inhibiteurs de polymérisation, des solvants et parfois des charges. Seules les proportions de ces constituants sont susceptibles de varier [42].

Les systèmes adhésifs peuvent être divisés en trois catégories : les systèmes MR (mordançage et rinçage), SAM (système auto-mordançant) et les adhésifs universels (Tableau 5).

3.3.1. Les systèmes M&R

Ils requièrent un mordançage acide préalable de la surface suivi d'un rinçage qui élimine les produits générés par l'attaque acide (réaction acide-base).

La déminéralisation de la surface dentinaire se fait avec un acide fort, l'acide orthophosphorique. Ce pré-traitement acide élimine la quasi totalité de la boue dentinaire, ouvrant ainsi les orifices tubulaires. Il déminéralise les dentines péri et inter-tubulaires sur une profondeur de 1-7μm selon la force de la solution acide, le temps d'application et le degré de minéralisation du substrat, ceci afin d'exposer un réseau de collagène dépourvu d'hydroxyapatite. Le rinçage va permettre d'éliminer la boue dentinaire et les sels créés par l'attaque acide.

Cette première étape peut être suivie : soit de deux autres séquences d'application (un primaire puis une résine adhésive) = **MR3** (mordançage et rinçage en 3 temps), soit de l'application d'un seul produit qui combine en un seul conditionnement primaire et l'adhésif = **MR2**. La couche hybride obtenue est de l'ordre de 5 microns [19].

3.3.2. Les SAM

Ces systèmes qui contiennent des monomères acides, ne nécessitent pas de rinçage. Ces produits déminéralisent et infiltrent simultanément la boue et l'extrême surface dentinaire. L'attaque de la surface cristalline se fait avec un acide plus faible. L'auto-mordançage dissout partiellement la boue dentinaire, mais n'élimine pas les phosphates de calcium dissous puisqu'il n'y a pas de phase de rinçage [14]. Avec ces adhésifs, les phases minérales dissoutes demeurent en suspension dans la résine après polymérisation. Dans le passé, la boue dentinaire était considérée comme un obstacle à une grande force d'adhésion alors qu'elle est maintenant utilisée comme un substrat légitime de l'adhésion en étant incluse dans la couche hybride. Cette dernière apparait donc légèrement différente sur le plan chimique et ultra-morphologique. Elle est également fine (0,5-1µm) selon le pH de ces solutions adhésives.

Le mode de liaison peut être obtenu : soit en 2 étapes (**SAM2**) par l'application d'un primaire acide puis d'une résine adhésive ; soit en une seule étape (**SAM1**) avec l'application d'un seul produit qui combine le primaire acide et la résine adhésive. Le temps d'application clinique est plus court et la technique de mise en oeuvre est moins sensible. Il peut être nécessaire, cependant, d'effectuer un mordançage amélaire sélectif [14].

Une autre distinction peut être établie en fonction du pH du primer auto-mordançant [100]:

- pH ≤ 1: les « forts ». La couche hybride est de plusieurs microns.
- 1 < pH < 2: les « assez forts ». La couche hybride fait 1 à 2 microns d'épaisseur;
- pH > 2: les « doux ». La couche hybride obtenue est de 1 micron environ;
- pH ≥ 2,5: les « ultra-doux ». La couche hybride obtenue est nanométrique.

Seuls les SAM « forts » permettent la création systématique de brides résineuses. Elles sont à peine présentes avec les SAM « doux » et, dans ce cas, se limitent le plus souvent à l'infiltration du bouchon de boue dentinaire au sein des tubules [19]. Ces derniers ne déminéralisent pas complètement la surface dentinaire, l'hydroxyapatite restera donc dans la couche hybride. Le monomère fonctionnel (à savoir 4-MET, 10-MDP, phenyl-P) présent dans le primaire auto-mordançant a la possibilité d'interagir chimiquement avec l'hydroxyapatite. Cela génère un mécanisme d'adhésion double, micro-mécanique et chimique.

3.3.3. Les adhésifs universels

On constate aujourd'hui une forte tendance à l'utilisation des adhésifs universels. Ces derniers sont en réalité une version revisitée des SAM1 et diffèrent par la présence de monomères fonctionnels qui assurent, en plus de l'ancrage micromécanique, une liaison chimique optimisant l'adhérence. Le plus courant des monomères est le 10-Methacryloyloxydecyl Dihydrogen Phosphate (10-MDP) qui colle naturellement l'hydroxyapatite grâce à son groupement Phosphate, en formant des sels de calcium, alors que le Phenyl-P, contenu dans les SAM, le dissout, exposant et dégradant ainsi les fibres de collagène et réduisant l'adhésion [24]. Contenus dans un seul flacon, ces adhésifs permettent une seule procédure d'application utilisable en auto-mordançage, mordançage sélectif de l'émail ou mordançage total de l'émail et de la dentine [19].

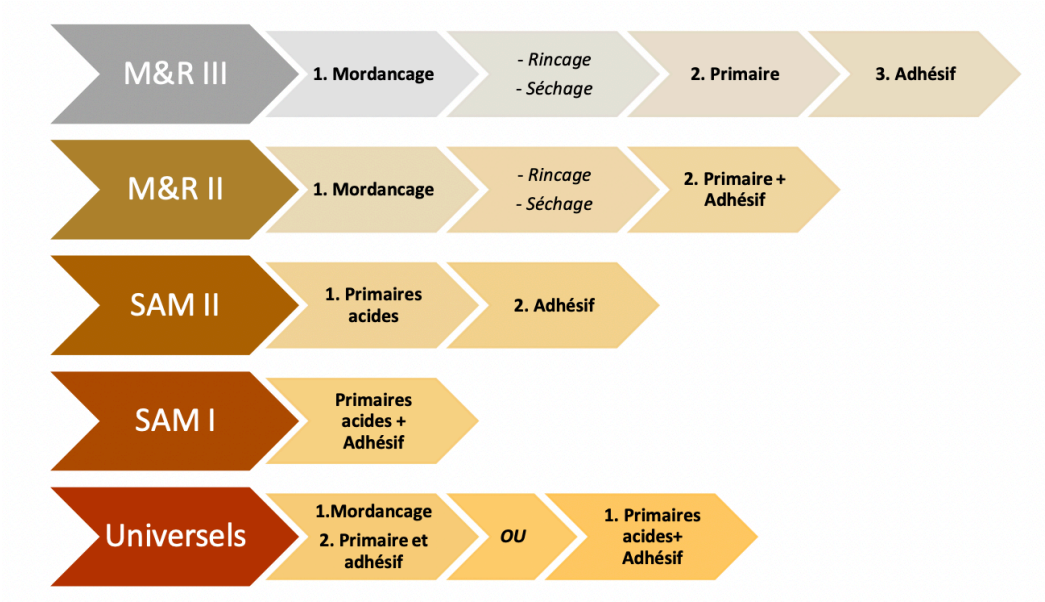

Tableau 5 : Récapitulatif des différents systèmes adhésifs et de leur séquence clinique [104]

3.3.4.La couche hybride

La couche hybride est un entrelacement de deux types de polymères: les fibres de collagène de la matrice dentinaire superficielle, polymères d'origine naturelle, d'une part, et les macromolécules de l'adhésif, polymères de synthèse d'autre part. Il y a formation de « tags », qui correspondent à des brides d'adhésif intra-tubulaires. Il existe à ce niveau un ancrage micro-mécanique et chimique, pouvant être comparé à un « velcro » à l'échelle macromoléculaire [13]. Cet ancrage permet d'obtenir un joint étanche qui va isoler le complexe dentino-pulpaire des différentes agressions (thermiques, physiques, chimiques..) et des irritations bactériennes. Elle joue aussi un rôle d'amortisseur mécanique [22]. Elle est plus mince pour les adhésifs auto-mordançants (SAM) que pour les adhésifs M&R3 (Figure 15) [23].

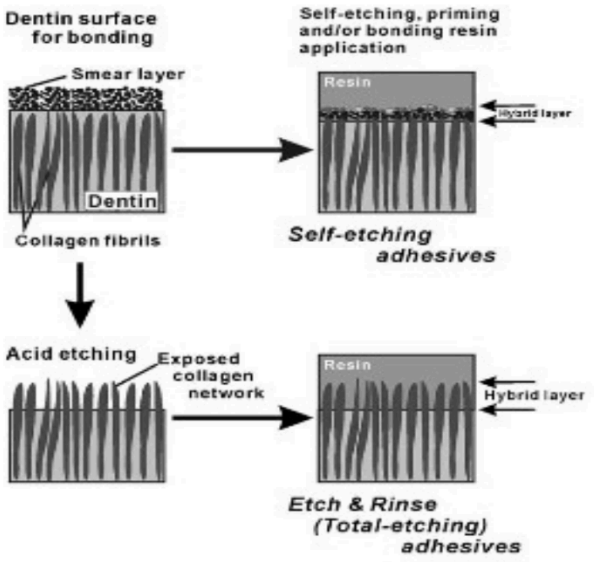

Figure 15 : Schéma illustrant la couche hybride lors de l'utilisation de différents adhésifs amélo-dentinaires type SAM et M&R [23].

4. Difficultés de collage en présence de tissus soumis à usure

L'usure dentaire induit un remaniement de la dentine originelle. Selon le taux d'usure, il existe une importante variation dans la composition et dans la structure de la dentine. Ceci implique des comportements cliniques très variables des matériaux de restauration.

4.1. La structure hyperminéralisée de la dentine sclérotique

La dentine sclérotique présente des tubuli partiellement ou totalement obstrués par des dépôts minéraux intra-tubulaires comparativement beaucoup plus acido-résistants qui réduisent l'action du conditionnement acide et diminuent voire empêchent la formation des tags résineux [43].

De plus, les lésions d'usure présentent une couche superficielle hyperminéralisée ainsi que, dans certains cas, une couche bactérienne partiellement minéralisée. Cette hyperminéralisation s'oppose à l'action des gels de mordançage lors du collage et diminue la capacité de cette structure dentinaire à l'adhésion. Le manque de fibrilles libres fonctionnelles de collagène empêche d'établir un réseau adéquat pour l'inter-diffusion de la résine adhésive [44].

4.2. Ultra-structure de la couche hybride

Du fait des particularités de la dentine sclérotique, on obtient une couche hybride plus fine lors du protocole d'adhésion. De plus, des vides et des porosités sont retrouvés au niveau de l'interface entre la dentine, l'adhésif et au sein de la couche hybride en elle-même. Afin d'optimiser les valeurs d'adhérence à la dentine sclérotique, il faudra composer avec l'oblitération minérale plus ou moins totale des tubules dentinaires, une couche hyperminéralisée de surface acido-résistante et la présence de bactéries.

Selon le système adhésif utilisé et l'importance de la couche superficielle hyperminéralisée, la couche hybride obtenue diffère [19].

Avec les systèmes adhésifs MR, l'acide orthophosphorique suffit pour déminéraliser et infiltrer la dentine sclérotique sous-jacente à la couche hyperminéralisée lorsqu'elle est fine. On obtient une couche hybride équivalente à celle obtenue sur de la dentine saine, de 5-6 microns. Les bactéries présentes en surface restent fermement attachées à la surface dentinaire même après rinçage, elles sont donc intégrées dans la couche hybride (Figure 16.a.).

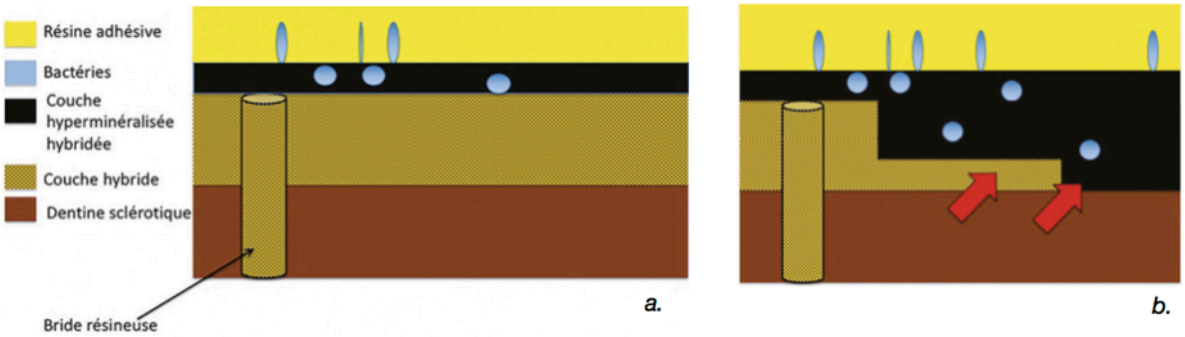

Figure 16 : Schéma de la couche hybride obtenue avec un MR (d'après Tay et Pashley) [21]

a. Cas d'une couche hyperminéralisée fine

b. Cas d'une couche hyperminéralisée épaisse

Les flèches rouges indiquent une hybridation de la dentine sclérotique sous-jacente réduite, voire absente

En revanche, si la couche hyperminéralisée est épaisse, et notamment dans la partie la plus profonde des lésions cervicales, elle sera un obstacle à la diffusion de l'acide orthophosphorique. On observe alors une couche hybride dont l'épaisseur est très variable, passant de 5 à 2 microns et pouvant être absente à certains endroits. Même s'il a été montré que l'épaisseur de la couche hybride n'influençait pas les valeurs d'adhérence, l'absence totale de couche hybride par endroits est néfaste pour le collage (Figure 16.b.).

Avec les systèmes adhésifs SAM, sur la dentine saine, l'épaisseur de la boue dentinaire va influer sur l'action de l'adhésif auto-mordançant. En effet, plus la boue dentinaire sera épaisse, plus elle sera un obstacle et l'adhésif, quant à lui, aura des difficultés à la traverser pour atteindre la dentine sous-jacente. On estime qu'un adhésif « doux » (pH > 2) peut pénétrer une boue dentinaire de 3-4 microns. La couche hyperminéralisée et ses bactéries entravent la diffusion des SAM (Figure 17).

En présence d'une couche hyperminéralisée fine (< 0,5 micron), il existe deux cas de figures : lorsque la couche superficielle est dépourvue de bactérie, on obtient une couche hybride classique de 0,5-1 micron dans la dentine sclérotique sous-jacente. Les tubules dentinaires oblitérés ne sont pas infiltrés (absence de bride résineuse) (Figure 17.a.). Cependant, en présence d'une couche hyperminéralisée fine comportant des bactéries, le système adhésif va d'abord hybrider les bactéries, plus simple à infiltrer, puis la couche hyperminéralisée et enfin la dentine sclérotique. A certains endroits, l'adhésif n'aura pas été assez fort pour atteindre la dentine sclérotique et la couche hybride peut être absente.

En présence d'une couche hyperminéralisée épaisse (> 0,5 micron), le SAM ne peut pas déminéraliser toute l'épaisseur de cette couche. On observe alors une hybridation superficielle de la couche hyperminéralisée et la dentine sclérotique intacte. La couche hybride est absente et les valeurs d'adhérence enregistrées correspondent à la force qui unit naturellement la couche hyperminéralisée à la dentine sclérotique (Figure 17.b).

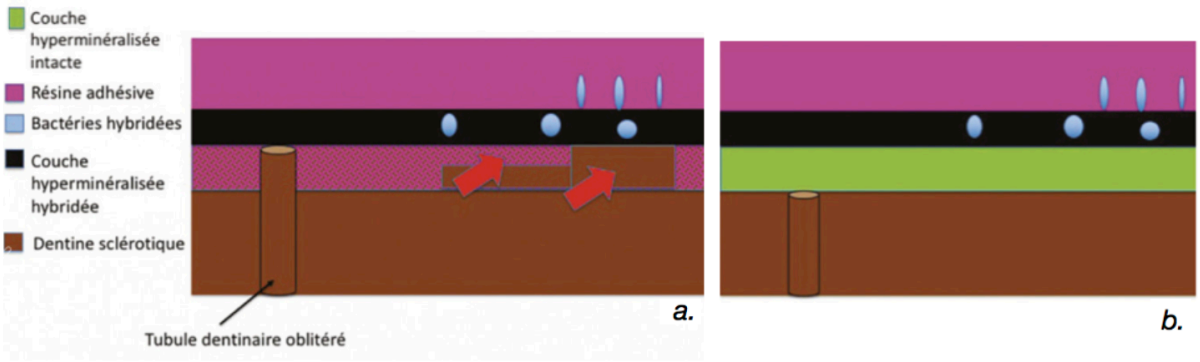

Figure 17 : Schéma de la couche hybride obtenue avec un SAM (d'après Tay et Pashley) [21]

a. Cas d'une couche hyperminéralisée fine

b. Cas d'une couche hyperminéralisée épaisse

Les flèches rouges indiquent une hybridation de la dentine sclérotique sous-jacente réduite, voire absente

4.3. La localisation de la lésion

Comme vu précédemment, dans l'exemple de la LCNC, l'aspect de l'interface entre la dentine sclérotique et un adhésif auto-mordançant diffère selon la localisation de la lésion. La couche hyperminéralisée et la couche bactérienne en surface sont plus importantes dans la partie profonde de la lésion. Cela impliquera une hybridation réduite à la dentine sclérotique. On notera également que, dans ce type de lésion d'usure, plus on se rapproche du bord gingival de la lésion et de la couche du cément, moins on observe de tubuli dentinaires. Ils peuvent même devenir complètement absents [30]. À ce niveau, la dentine prend un caractère moins minéral et plus organique, elle est donc moins propice au collage.

L'orientation des tubuli dentinaires joue également un rôle significatif dans le collage, ainsi que leur densité lorsque cela s'applique aux LCU [26]. L'influence de l'orientation des tubuli n'est pas significative en ce qui concerne les autres lésions dentinaires [27]. L'orientation des tubuli n'est pas la même au niveau d'une lésion cervicale [25]. La partie occlusale, ou mur occlusal, d'une LCNC possède des tubuli parallèles à la surface, obliques sur les faces latérales de la lésion et ils deviennent finalement perpendiculaires près du mur gingival (Figure 18). Leur orientation intervient dans l'efficacité du collage.

Figure 18 : Vue latérale d'une LCU et l'orientation des tubules dentinaires. Figure modifiée d'après Badel *et col.* [25]

5. Objectifs de la revue systématique de littérature

Nous avons vu précédemment que les lésions d'usure peuvent présenter à leur surface une dentine sclérotique dont les propriétés structurelles entravent le processus d'adhésion. En pratique, il faut donc composer pour optimiser les protocoles existants afin d'augmenter les valeurs d'adhérence sur ces substrats modifiés et devenus particulièrement défavorables au collage.

Nous émettons l'hypothèse qu'il existerait différentes techniques opératoires permettant d'optimiser les valeurs d'adhérence à la dentine sclérotique, et qu'une procédure clinique spécifique pourrait être proposée comme protocole standard d'adhésion à la dentine sclérotique.

L'objectif principal de ce travail était de fournir une synthèse à jour des différents protocoles visant à optimiser les valeurs d'adhérence à la dentine sclérotique. Basé sur la synthèse des données recueillies, un protocole optimal et standardisé de collage a été proposé pour la prise en charge des lésions d'usure caractérisées par la présence de dentine sclérotique.

MATERIELS ET METHODES

MATERIELS ET METHODES

Cette revue de littérature a été menée selon le plan, les critères et les principes du Proposed Reporting Items for Systematic Reviews and Meta-Analyses (PRISMA) [45].

1. Stratégies de recherche et sources des données

Date de la réalisation des recherches : du 17 Mars 2020 au 30 Avril 2021

La stratégie de recherche était une recherche exhaustive informatique effectuée sur la base de données : Medline par l'intermédiaire du moteur de recherche Pubmed.

Les mots Mesh suivants ont été utilisés :

- Non-carious cervical lesion
- Dental erosion
- Eroded dentin
- Sclerotic dentin
- Dental bonding
- Dentin-bonding agents
- Bond strength
- Tensile strength

Sur les bases de données numériques Pubmed, les recherches ont été effectuées grâce à un algorithme de recherche comprenant les mots clés cités précédemment et articulées à l'aide des opérateurs booléens selon les formules suivantes :

Pubmed : ((non-carious cervical lesion) OR (dental erosion) OR (eroded dentin) OR (sclerotic dentin)) AND ((dental bonding) OR (dentin bonding agents) OR (bond strength) OR (tensile strength)) NOT (dental caries[MeSH Terms])

Le logiciel de gestion des références bibliographiques Zotero a été utilisé afin d'archiver les articles sélectionnés et de pouvoir les consulter ultérieurement.

2. Sélection des études

La première sélection des articles s'est faite par recherche sur les bases de données Pubmed à partir d'une combinaison de mots clés. Dans un deuxième temps, la lecture des titres des articles a été entreprise afin de préciser la sélection. La lecture transversale des textes des publications dont les titres étaient cohérents avec le sujet a permis ainsi d'affiner encore plus la recherche. Les articles dont les résumés étaient satisfaisants à la revue ont été intégralement lus et conservés ou non en fonction des critères d'inclusion et d'exclusion (Tableau 6).

2.1. Critères d'inclusion

Ont été inclus les articles originaux accessibles, français ou anglais, traitant des méthodes utilisées à chaque étape du protocole d'adhésion sur la dentine sclérotique *in vitro* et *in vivo* parus entre le 1er Janvier 2010 et le 30 Avril 2021.

Seules les évaluations de pré-traitement et de matériaux utilisés dans le protocole de collage à la dentine sclérotique ont été prises en compte tout comme les articles traitant des lésions cervicales d'usure et individuellement de l'érosion, l'abfraction, l'abrasion et attrition. Pour respecter les critères d'inclusion, la procédure de collage devait être réalisée sur un substrat dentinaire déjà sclérosé ou artificiellement usé. Les substrats qui ont subi des protocoles d'usure après le collage ont été exclus, car ce n'est pas le but recherché.

Rétention, intégrité marginale et micro-infiltration clinique sont généralement les principaux paramètres enregistrés pour évaluer l'efficacité des adhésifs. Parmi ces critères, la rétention est certainement la plus objective au niveau mondial, surtout lorsqu'on compare les données cliniques de nombreux groupes de recherche différents. Le paramètre d'évaluation d'efficacité clinique pris en compte dans cette revue de littérature est donc exclusivement le taux de rétention. De ce fait, les études ont été incluses seulement si leurs résultats mesuraient une quelconque configuration de tests de force de liaisons (test de micro-traction, de cisaillement, perte des restaurations), qui sont des mesures de référence de la longévité des adhésifs dentaires.

2.2. Critères d'exclusion

Ont été exclues les revues systématiques, les articles traitant exclusivement de l'adhésion sur la dentine saine, des solutions thérapeutiques ne nécessitant pas de procédure de collage, du diagnostic des lésions d'usures, des matériaux de restauration et les articles publiés il y a plus de dix ans. Les articles rédigés dans d'autres langues que le français et l'anglais ont également été exclus.

2.3. Sélection des articles

La sélection a été faite par un seul lecteur, selon la méthode suivante :

- Recenser les documents avec la phrase clé
- Exclusion des revues de littérature, méta-analyse et livres
- Exclusion des articles avec la première lecture du titre et des résumés
- Inclusion d'articles après lecture de revue de littérature récente traitant du même sujet
- Exclusion des articles après la lecture complète
- Sélection finale des articles puis analyse détaillée

Critères d'inclusion	Critères d'exclusion
- Études in vitro et in vivo - Articles parus entre le 1er Janvier 2010 et le 30 Avril 2021 - Langues : francais ou en anglais - Substrat dentinaire évalué sclérosé ou artificiellement usé - Etudes traitant du protocole de collage - Etudes traitant du prétraitement avant le protocole de collage	- Revues de littérature - Articles de plus de dix ans - Articles rédigés dans des langues autres que le français et l'anglais - Articles traitant de la dentine saine, des solutions thérapeutique sans procédure de collage, des matériaux composite et du diagnostic - Articles n'évaluant pas le taux de rétention ou la perte de restaurations - Substrat dentinaire usé après le protocole de collage

Tableau 6 : Tableau récapitulatif des critères de sélections

R E S U L T A T S

R E S U L T A T S

1. Déroulement de la recherche bibliographique

La recherche documentaire a permis, dans un premier temps, d!identifier un total de 189 documents sur Pubmed tous publiés entre 2010 et 2021. 48 publications ont été présélectionnées après élimination des livres, méta-analyses et revues. Une première lecture des titres et des résumés des publications a permis de retenir 21 articles et d'exclure 15 articles et 12 revues de littérature. La lecture des revues de littérature préexistantes relatives au sujet de ce travail a permis de compléter la bibliographie de 30 articles pertinents après exclusion des doublons. Les 51 publications restantes ont donc été intégralement lues ce qui a permis d!exclure 6 articles ne répondant pas aux critères d'éligibilité. Au total, 45 articles répondant aux critères d'inclusion ont été retenus pour l'analyse finale.

Un diagramme détaille l'intégralité de la recherche effectuée (Figure 18).

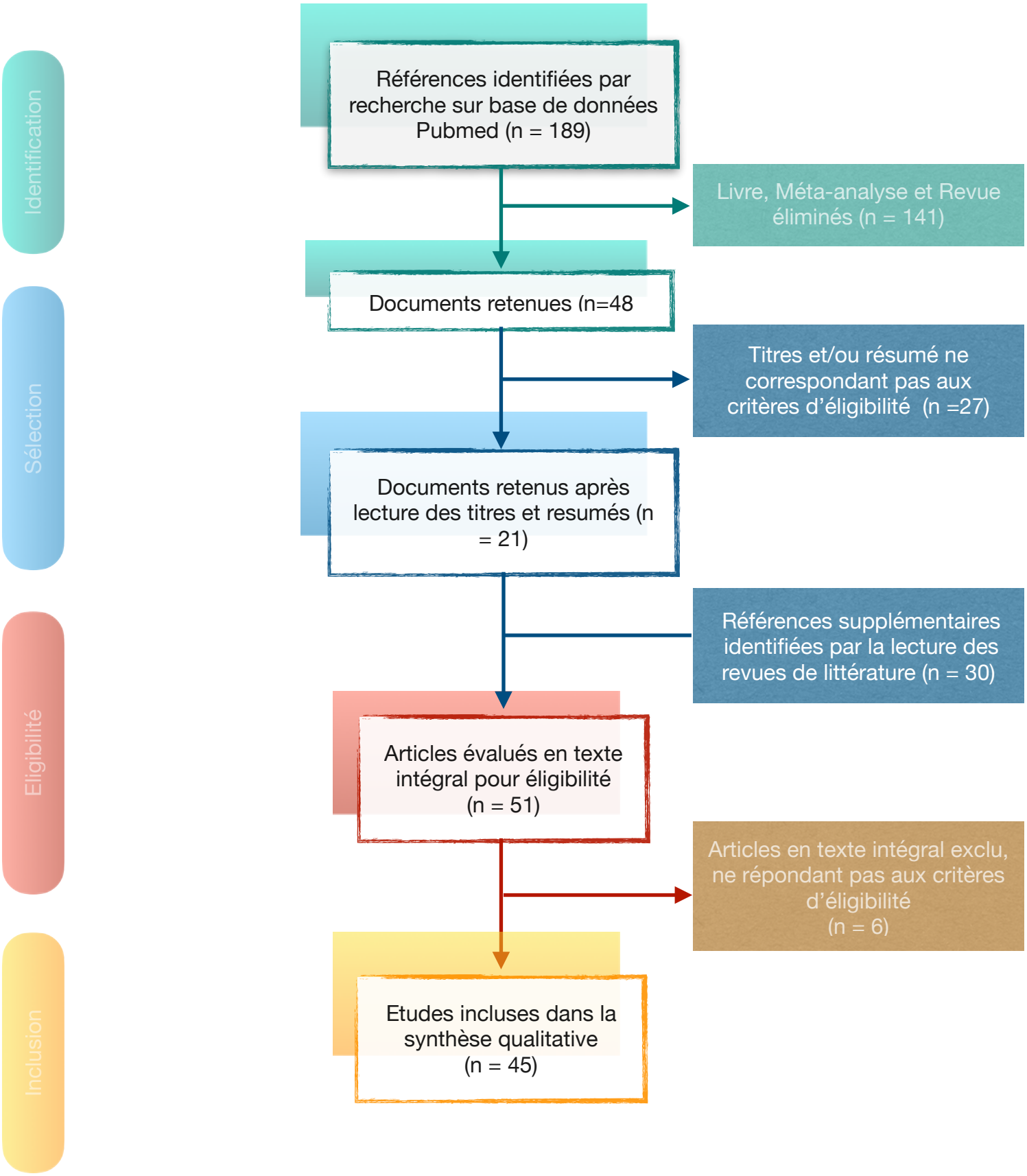

Diagramme de flux PRISMA

Figure 18 : Diagramme de flux PRISMA

2. Synthèse des données

Les informations pertinentes relevées dans les 45 articles sélectionnés ont été organisées dans un tableau selon : l'année de publication de l'article, les auteurs, le type d'étude, la nature de l'échantillon, le protocole évalué et les résultats obtenus (Tableau annexe).

Parmi les études incluses, nous avons répertorié 16 études *in vitro* et 29 études *in vivo*. Les articles concernant le choix et l'application des adhésifs ont été retrouvés en plus grand nombre (22 articles) tandis que 12 articles traitaient du pré-traitement, 10 du type de mordançage et un seul de l'isolation.

D I S C U S S I O N

D I S C U S S I O N

L'efficacité du traitement restaurateur des lésions d'usure ne s'est pas toujours avérée fiable ou prévisible et, du fait de la grande variété de matériaux et de produits disponibles, il est très difficile aujourd'hui de proposer une approche organisée et consensuelle concernant l'adhésion à la dentine sclérotique.
Effectivement, la controverse persiste quant au choix de l'adhésif le plus approprié pour adhérer à ce type de dentine et même quant à l'utilité d'un prétraitement préalable. Dans cette perspective, cette revue de littérature s'est concentrée sur la recherche d'un protocole fondé sur des preuves concernant le choix judicieux des matériaux d'adhésion et du mode opératoire pour la restauration des lésions d'usure.

Nous avons vu précédemment que la diminution globale de la force de liaison dans les lésions sclérotiques est due à quatre facteurs possibles [97] :

- l'affaiblissement des liaisons qui se produit en raison de la présence d'une matrice intermicrobienne hybridée et de bactéries piégées ;
- la qualité du mordançage pour attaquer une épaisse couche superficielle hyperminéralisée ;
- la présence d'une couche de collagène dénaturée, éventuellement reminéralisée, à la base de la couche superficielle hyperminéralisée ;
- la rétention de dépôts sclérotiques résistants à l'acide qui oblitèrent la lumière tubulaire et empêchent la formation efficace de tags de résine.

Ainsi, chaque étape du protocole de collage sera analysée afin de sélectionner les protocoles les plus efficaces dans ces conditions.

1. Isolation

Il est communément admis que les systèmes adhésifs sont particulièrement sensibles à la technique et que les contaminants tels que l'humidité intrabuccale, la salive, le liquide gingival/sulculaire ou le sang compromettraient l'efficacité de la liaison des systèmes adhésifs à la structure dentaire [105, 106].
Cela signifie qu'une isolation adéquate à l'aide d'un champ opératoire est une condition essentielle pour la réalisation des procédures adhésives. Depuis plus d'un siècle, la digue en caoutchouc est considérée comme la méthode optimale pour isoler un champ opératoire dentaire afin de garantir le succès et la longévité des restaurations. Elle améliore la gestion de l'humidité de la zone de travail et permet également des conditions de travail plus sereines, plus confortables et plus agréables pour le patient et le praticien [102]. Cependant, beaucoup de praticiens n'utilisent pas le champ opératoire pour les raisons suivantes : l'inconfort du patient, le temps insuffisant, la difficulté technique, la formation insuffisante, ainsi que le coût et les faibles honoraires du traitement [107, 108, 109]. En particulier pour la restauration des lésions cervicales d'usure, l'utilisation de rouleaux de coton salivaire associée à une isolation par cordonnet de rétraction est souvent

préférée à l'usage de la digue en caoutchouc. Une seule étude a abordé la question de l'isolation pour les LCNC, où la mise en place de la digue est considérée comme plus difficile. Bien que le taux de réussite clinique des restaurations de lésion d'usure appliquées avec une digue en caoutchouc ait montré une tendance à l'augmentation de la rétention par rapport aux rouleaux de coton/cordons de rétraction, aucune différence significative n'a pu être mise en évidence [72]. Cette étude n'est donc pas suffisante pour éliminer l'hypothèse qu'une isolation à l'aide d'une digue ne présente pas d'avantages. D'autres études sont nécessaires pour pouvoir étudier l'influence du champ opératoire sur la pérennité des restaurations au niveau des lésions d'usure.

2. Préparation de la dent / Pré-traitement

2.1. Abrasion à la fraise

La présence de bactéries, de matrices bactériennes minéralisées, de surfaces hyperminéralisées et l'occlusion minérale des tubules font de la dentine sclérotique un substrat de collage unique à couches multiples. Ces épaisses couches hyperminéralisées superficielles constituent des obstacles à la pénétration des acides de conditionnement et l'obstruction des tubules dentinaires entrave également la formation de tags de résine. Ces caractéristiques favorisent la formation d'une couche hybride plus fine et moins homogène. L'évaluation de l'interface adhésive de ce type de dentine a également révélé des zones de faiblesse dépourvues de couches hybrides pouvant être responsables des forces d'adhérence inférieures [99].

Plusieurs procédures d'élimination de la couche superficielle minéralisée ont été envisagées : nettoyage au polissoir abrasif, abrasion à l'air 25 µm Al2O3, polissage à la cupule à polir en silicone (35-48 µm granulométrie) et à la fraise diamantée. Dans l'ensemble, les caractéristiques interfaciales ultra-morphologiques ne différaient pas selon les différentes techniques de préparation de surface employées, à l'exception de la préparation de la fraise diamantée qui semblait avoir éliminé assez efficacement la couche de dentine déminéralisée (érodée) [53].

Ainsi, sur la base des résultats obtenus en laboratoire, il a été suggéré que l'élimination de la couche hyperminéralisée superficielle à l'aide d'une fraise avant l'application de l'adhésif peut être nécessaire pour améliorer la rétention micromécanique intra-tubulaire (plus on se dirige vers la pulpe et plus la densité de tubules disponibles pour le collage augmente) [53, 56, 75].

D'une part, une étude *in vitro* a montré que la préparation à l'aide d'une fraise diamantée, sur des échantillons artificiellement érodés et avant l'application d'un adhésif en trois étapes à mordançage rinçage, permettait d'obtenir des taux de rétention µTBS similaires et des surfaces dentinaires plus lisses par rapport au groupe témoin [75].

D'autre part, un essai clinique a montré que le fait de rendre la surface de la dent rugueuse à l'aide d'une fraise avant l'application d'un adhésif en mode mordançage-rinçage ou auto-

mordançant améliorait les taux de rétention après 8 ans pour les adhésifs utilisés dans la dentine sclérotique et non sclérotique [48].
Cependant, un essai clinique recommande aux cliniciens d'éviter la préparation de la cavité, en particulier avec l'utilisation d'une fraise diamantée à grain moyen lorsque des adhésifs auto-mordançants sont utilisés [56]. La préparation mécanique a l'avantage de réduire l'épaisseur de la couche superficielle hyperminéralisée et éliminer certains des dépôts sclérotiques résiduels, mais elle génère la création d'une boue dentinaire constituée de débris de dentine hyperminéralisée acido-résistante oblitérant à son tour superficiellement les tubules dentinaires. Les caractéristiques de cette couche de boue dentinaire, telles que l'épaisseur et la rugosité, dépendent donc de la fraise utilisée pour la préparation de la cavité. L'abrasion à la fraise à grain moyen crée des barrières de diffusion supplémentaires pour les adhésifs auto-mordançants. Par contre, lors du pré-traitement à l'aide de fraise de rugosité inférieure, la différence était non significative par rapport au groupe témoin [56].
Dans le cas d'adhésifs en mode mordançage-rinçage, le fraisage de la dentine superficielle sclérosée a permis d'obtenir un mordançage et une infiltration de résine plus uniformes dans la dentine sclérosée intertubulaire. Grâce à cette procédure, la force d'adhésion à la dentine sclérosée a été améliorée. Ainsi, l'utilisation complémentaire d'une solution acide sur la dentine sclérotique préparée avant l'application d'un adhésif auto-mordançant améliorerait probablement la force de liaison, comme l'ont suggérée plusieurs auteurs [56]. Des études futures doivent être menées pour vérifier cette hypothèse. Il serait également intéressant de tester ces procédures associées à l'abrasion superficielle à l'aide de fraises diamantées extra-fines ou de fraises en carbure de tungstène pour la préparation de la cavité de la dentine sclérotique, car elles produisent des couches de boue dentinaire plus fines.

Bien que, selon le principe d'économie tissulaire, une approche de préparation de la cavité peu invasive devrait toujours être cliniquement recherchée, une préparation superficielle (ou une rugosité minimale) avec une fraise diamantée est fortement recommandée pour restaurer de manière adhésive les lésions érosives. Cependant, cette technique est recommandée préférentiellement pour les systèmes à mordançage-rinçage.

2.2. Irradiation laser

Un autre pré-traitement valable est l'irradiation laser afin de réduire la couche superficielle affectée par l'érosion mais aussi pour modifier le substrat dentinaire. Il prépare la surface pour le collage sans affecter négativement le substrat. Les lasers de haute puissance ont été introduits en dentisterie comme alternative pour effectuer des préparations de cavité et pour promouvoir des changements chimiques et morphologiques sur la surface de la dent. Les lasers Erbium (Er:YAG et Er,Cr:YSGG) ont été considérés comme les lasers les plus prometteurs pour être utilisés sur les tissus minéralisés parce que les deux longueurs d'onde montrent une absorption élevée par l'eau et l'hydroxyapatite.

Ces lasers agissent sur les tissus durs dentaires par ablation "thermo-mécanique" explosive. Dans ce mécanisme, les molécules d'eau contenues entre les cristaux d'hydroxyapatite absorbent le rayonnement incident. Ensuite, la vaporisation de l'eau entraîne une augmentation de la pression interne et des micro-explosions conduisant à une éjection du substrat sous forme de particules inorganiques ainsi qu'à une élimination précise du tissu irradié [67].

Le laser Er,Cr:YSGG associé à un adhésif auto-mordançant a montré des résultats de force de liaisons plus élevés par rapport à d'autres pré-traitements de surface, incluant la fraise diamantée. Il est important de souligner que pour le laser Er:YAG, un ajustement des paramètres du laser est nécessaire lorsque l'on passe d'une dentine saine à une dentine érodée, alors que cela n'est pas nécessaire pour le laser Er,Cr:YSGG, tant qu'un système d'adhésif auto-mordançant est utilisé [67].

2.3. Produits de déprotéinisation

L'infiltration de résine dans la dentine minéralisée nécessite l'élimination des minéraux soit par de l'acide phosphorique, soit par des monomères acides. Les minéraux sont alors remplacés par l'eau utilisée pour rincer l'acide phosphorique (systèmes adhésifs de mordançage-rinçage) ou par l'eau utilisée comme solvant dans les primaires et/ou les résines adhésives. Lors de l'application de la résine adhésive, les monomères solvatés sont destinés à remplacer l'eau et vont ainsi pénétrer dans et autour des fibrilles de collagène pour aboutir à l'hybridation. Malheureusement, les résines adhésives ne sont pas capables de remplacer toute l'eau et la partie inférieure de la couche hybride contient des fibrilles de collagène qui ne sont que partiellement intégrées par la résine. Les restes d'eau ajoutés à l'imprégnation incomplète de la résine rendent les fibrilles de collagène et les résines hydrophiles vulnérables à la dégradation hydrolytique. La destruction des fibrilles de collagène est principalement causée par l'activation des métalloprotéinases matricielles MMP liées au collagène alors que celle des résines est provoquée par la dégradation des liaisons esters dans le polymère adhésif. La destruction progressive de la couche hybride s'accompagne inévitablement d'une perte progressive de la force de liaison [79]. L'activité collagénolytique des métalloprotéases de la matrice (MMP) dans la dentine est ainsi un autre facteur de dégradation des liaisons résine-dentine.

Les MMP sont des enzymes endogènes qui sont libérées et activées lorsqu'elles sont exposées à un environnement acide tel que celui créé par le mordançage à l'acide phosphorique, par l'application d'apprêts acides ou encore par des résines adhésives. La dégradation intrinsèque (protéolyse) des fibrilles de collagène exposées dans la dentine ira provoquer le délabrement de l'interface adhésive et diminuera la force de liaison adhésive au fil du temps [86]. Cette dégradation est principalement observée avec les adhésifs de type mordançage et rinçage car ils induisent des zones déminéralisées plus épaisses qui présentent un risque plus élevé de formation de couches hybrides incomplètement infiltrées par la résine laissant ainsi les fibrilles de collagène exposées [91].

Par conséquent, l'utilisation d'inhibiteurs de MMP tels que la chlorhexidine, l'épigallocatéchine-3gallate, l'hypochlorite de sodium, l'éthanol et le chlorure de benzalkonium a été suggéré comme une stratégie efficace pour réduire la perte minérale de la dentine améliorant ainsi la longévité des restaurations adhésives.

La chlorhexidine (CHX) a la capacité d'inhiber les enzymes protéolytiques et de retarder la dégradation des fibres de collagène en entrant en compétition avec le calcium présent dans l'hydroxyapatite. Les résultats obtenus, cependant, étaient contradictoires avec ces hypothèses et ne nous permettent pas de formuler de recommandations [78, 86]. Certaines études montrent que la CHX provoque une réaction, quel que soit le type de dentines, formant un précipité qui finit par réduire la profondeur de la dentine mordancée et réduit donc la force de liaison immédiate [86]. Le type d'adhésif ainsi que sa sensibilité aux inhibiteurs doivent être également pris en compte lors de l'utilisation de ce type de pré-traitement car cette interaction serait d'autant plus défavorable lorsque des adhésifs auto-mordançants ou universels sont utilisés [86]. La majorité des études a montré des résultats défavorables pour le traitement avec cet inhibiteur de MMP car la chlorhexidine n'a généralement pas interféré voire avait eu un effet négatif dans les taux de rétention comparé aux traitements traditionnels [75, 78, 86].

En outre, une étude a pu mettre en évidence que l'épigallocatéchine-3-gallate (EGCG) a montré de meilleurs résultats à 6 mois que le pré-traitement à la chlorhexidine [86]. Ceci peut être expliqué par une plus grande affinité pour le collagène de la dentine en raison de ses groupements hydroxyle. Cela en fait une molécule plus polaire ce qui peut entraîner une liaison plus stable avec la dentine au fil du temps. L'EGCG peut être utilisé comme alternative à la CHX pour maintenir la force d'adhérence des adhésifs auto-mordançants [86].

D'autres chercheurs ont examiné l'impact de l'utilisation d'une solution d'hypochlorite de sodium avant l'application de l'adhésif [75, 83, 84]. Le NaOCl est une solution protéolytique non spécifique capable d'éliminer les composants organiques des dents et de dissoudre notamment le collagène et les protéoglycanes [83]. Par conséquent, le NaOCl peut alors offrir la solution d'améliorer la force de liaison à la dentine érodée en éliminant la couche compacte de collagène non supportée (qui a été exposée pendant les attaques érosives) et en amincissant la couche de boue dentinaire. On peut supposer que lorsque le collagène exposé est éliminé par le NaOCl, l'infiltration inter-tubulaire et intra-tubulaire du primaire et de la résine appliquée est facilitée, comme si aucune érosion préalable n'avait eu lieu ce qui minimise la dégradation de la matrice collagène dénudée. Il faut bien sûr garder à l'esprit que la dentine dont le collagène est appauvri est moins adaptée à la création de la couche hybride. Ainsi l'une des études a prouvé que le pré-traitement de la dentine érodée par du NaOCl concentré peut avoir un effet positif sur le test de résistance à la micro-traction, donnant des valeurs similaires à celles trouvées dans des conditions non érosives [75]. Comme le pré-traitement au NaOCl n'entraîne aucune perte supplémentaire de dentine par rapport à l'abrasion à la fraise, cette approche est

donc favorable et même particulièrement indiquée après l'application de l'acide de mordançage pour les adhésifs en mode mordançage-rinçage [83, 84].

Dans la technique de collage humide à l'éthanol, la dentine est saturée par des concentrations croissantes de solutions d'éthanol avant l'application de monomères hydrophobes de résine adhésive. Une étude a simplifié cette technique en utilisant deux concentrations (50 et 100%) de solutions d'éthanol afin de produire une couche hybride plus stable et plus résistante à l'hydrolyse. La technique EWBT (technique simplifiée de collage humide à l'éthanol) peut réduire les caractéristiques hydrophiles de l'interface. La déshydratation de la dentine se produit avec l'application de concentrations croissantes de solutions d'éthanol, permettant l'infiltration ultérieure d'un primaire hydrophobe suivi d'une résine adhésive hydrophobe. Cette couche hybride est moins hydrophile et plus résistante à la dégradation hydrolytique prolongée causée par les enzymes endogènes, telles que les métalloprotéinases (MMP), en raison d'une protection plus efficace du collagène et de la prévention de la séparation des phases. Cette technique a pourtant montré les mêmes résultats que les stratégies adhésives traditionnelles [60].

Enfin, la modification au chlorure de benzalkonium (BAC) de deux systèmes adhésifs testés *in vitro* n'a pas montré d'amélioration sur la durabilité de la liaison à long terme à la dentine normale et artificiellement érodée [79].

2.4. Agents reminéralisants

L'utilisation d'agents reminéralisants a été aussi envisagée dans le cas de dentine érodée [61, 82, 91]. Le chlorure d'étain et le fluorure d'amine (SnCl2/AmF) n'ont pas permis une augmentation la force d'adhésion à la dentine érodée lors de tests au laboratoire [82]. De même que l'application de proanthocyanidines en guise d'amorce n'a pas apporté de bénéfices après 24 mois d'utilisation clinique, quelle que soit la concentration utilisée. Les résultats ont permis de constater qu'elle compromettait même la longévité des restaurations en composite [91].

Cependant, d'autres types d'agents reminéralisants peuvent conduire à la précipitation de dépôts de type fluorure de calcium sur la surface de la dent, réduisant ainsi la perte minérale érosive dans la dentine, comme l'a montré Flury en expérimentant *in vitro* des solutions de fluorure de sodium NaF ou un bain de bouche au fluorure d'étain Sn/F. Après le traitement avec la solution de NaF, des valeurs de forces d'adhérence significativement plus élevées ont été trouvées**.** Cela suggère que, la matrice organique déminéralisée était beaucoup plus fine après le traitement au NaF qu'après la déminéralisation érosive seule. Par conséquent, la pénétration du système adhésif peut être plus profonde, augmentant ainsi la force de liaison. Il est toutefois intéressant de noter que les valeurs de la force d'adhérence étaient nettement plus élevées après un traitement au Sn/F qu'après l'application de NaF. Les ions d'étain pourraient occuper des sites de liaisons chargés négativement tels que les groupes phosphate dans la matrice organique, rendant ainsi la structure du collagène moins polaire et plus accessible à l'adhésif. De plus, les ions

d'étain pourraient jouer le rôle du calcium dans le sel de calcium du monomère acide 10-Methacryloyloxydecyl-dihydrogen-phosphate (MDP) de certains systèmes adhésifs et favoriser l'arrimage du MDP au collagène [61]. Il serait intéressant de tester ces solutions par un essai contrôlé et randomisé afin d'extrapoler cette technique en clinique.

2.5. Agents désensibilisants

En outre, des agents désensibilisants à base d'oxalate sont également étudiés en laboratoire comme alternative en pré-traitement dans les procédures de reconstruction des lésions d'usure. Lorsque l'acide oxalique est appliqué sur la dentine mordancée à l'acide orthophosphorique, des cristaux d'oxalate de calcium ont tendance à se former uniquement dans les tubules dentinaires, laissant la surface de la dentine libre et disponible pour le collage avec des adhésifs dentaires. Les agents à base d'oxalate pourraient minimiser le contact des adhésifs avec le liquide dentinaire, réduisant ainsi la dégradation hydrolytique et améliorant le taux de réussite clinique des restaurations. Il est suggéré que l'utilisation de l'oxalate pendant les procédures de collage améliore l'évaporation des solvants, en diminuant la quantité d'eau emprisonnée dans ces adhésifs, permettant un meilleur contrôle de l'humidité et facilitant la pénétration des adhésifs dans la dentine déminéralisée. Néanmoins, la couverture de la surface de la dentine avec une couche de cristaux d'oxalate résistante aux acides peut interférer avec la formation d'une couche hybride suffisante, en diminuant la force de liaison à la dentine. Les chercheurs estiment également que bien que la solution d'oxalate ait été soigneusement rincée avant l'application des adhésifs, l'acide oxalique résiduel a pu réagir avec le calcium, provoquant la précipitation de cristaux à la surface de la dentine, ce qui pourrait perturber la polymérisation des adhésifs et, en fin de compte, compromettre leur performance adhésive. L'étude en question n'a pas pu prouver l'impact réel de ce pré-traitement, qui pourrait malgré tout être réévalué [74].

3. Mordançage

On a vu précédemment que la couche hyperminéralisée de surface était un obstacle majeur à la bonne diffusion de l'adhésif, par conséquent, l'application d'un pré-conditionnement acide intensif pour affaiblir cette barrière avant l'application de l'adhésif s'est imposée comme une étape indispensable. Les études de Karan K (2012), Mena-serrano A.P. (2013) et Liu KL (2016) ont conclu que cela s'avère inefficace de sur-mordançer la dentine sclérosée dans les lésions d'usure [58, 62, 73]. L'utilisation d'acide phosphorique en mordançage pendant 15 secondes avec celle d'un système adhésif auto-mordançant pendant 20 secondes permet d'obtenir la force d'adhérence la plus élevée par rapport à un temps de mordançage dupliqué [73].

Comme les adhésifs universels peuvent être appliqués en utilisant les techniques de mordançage-rinçage, d'auto-mordançage et de mordançage sélectif, la question de savoir sous quel mode les utiliser dans le cas de lésions sclérotiques s'est imposée. Lorsque les

adhésifs universels sont appliqués *in vitro* en utilisant la stratégie auto-mordançante, ils donnent lieu à des forces d'adhésion à l'émail significativement plus faibles que lorsqu'ils sont utilisés comme adhésifs à mordançage-rinçage [90, 91]. Des essais cliniques ont confirmé que l'utilisation *in vivo* d'adhésifs universels (Scotchbond™) en mode mordançage-rinçage améliorent le taux de rétention par rapport à leur utilisation en mode auto-mordançage [70,76].

Cependant, l'impact de l'acide orthophosphorique sur l'efficacité de l'adhésion semble dépendre du matériau. Un essai clinique sur 3 ans a rapporté que le mordançage supplémentaire à l'acide phosphorique aurait amélioré l'adaptation marginale des adhésifs Clearfil™ SE et de Xeno® III après 2 ans contrairement au 3M™ Single Bond [87].

Par ailleurs, une étude clinique a souligné qu'un mordançage acide sélectif de l'émail pourrait améliorer les performances d'adhésif auto-mordançant en une étape SAM1 (Bond force®) ainsi que celles d'adhésif auto-mordançant en deux étapes SAM2 (AdheSE®) sur les lésions sclérotiques [64, 49]. Néanmoins, un essai analysant l'efficacité de l'adhésif SAM2 Bond Clearfil™ SE n'a pas pu prouver une amélioration franche avec le mordançage sélectif des bords de la cavité. Ce type de mordançage avait plutôt un effet positif mineur sur l'intégrité marginale et l'absence de décoloration marginale [68]. Le mordançage sélectif de l'émail avant l'application d'adhésif universel en mode auto-mordançant peut également représenter un protocole optimal pour une adhésion chimique à la dentine [88].

4. Sélection du système adhésif

L'utilisation d'adhésifs à base de résine pour la restauration des dents est en pleine croissance. Par conséquent, les fabricants ont développé des matériaux de collage à un rythme très rapide, ce qui rend difficile pour le praticien de savoir quels matériaux sont cliniquement efficaces et assurent une restauration durable. Une grande partie du développement des adhésifs a pour but de réduire le nombre d'étapes cliniques et, théoriquement, de réduire également la sensibilité technique du processus de collage. L'autre avantage supposé de la réduction du nombre d'étapes est un temps plus court pour la mise en place de la restauration. On peut donc dire que la plupart des changements dans les systèmes de collage sont dictés par le marché plutôt que par des preuves. En raison de la durée de vie relativement courte de nombreux systèmes de collage, peu de données d'essais cliniques à long terme sont disponibles, car au moment où les résultats des études cliniques sont publiés, le matériau a été retiré du marché ou a été considérablement modifié. Néanmoins, il est important que les données des études cliniques soient disponibles pour construire une base de preuves mais aussi pour informer les praticiens que les modifications des systèmes adhésifs peuvent nécessiter des changements dans les pratiques pour assurer des restaurations durables [57].

La majorité des études intégrées à cette revue de littérature ont évidemment pour cible le type d'adhésif utilisé. Ceci est également dû au fait que l'efficacité clinique des

systèmes adhésifs est idéalement menée dans les lésions cervicales non carieuses de classe V (LCNC). Ces lésions sont préférées pour plusieurs raisons :

- les lésions cervicales n'offrent aucune rétention macro-mécanique, donc un collage inefficace entraînera la perte de la restauration du fait de leur faible facteur C ;
- le support de la restauration contient à la fois des marges d'émail et de dentine ;
- elles sont généralement situées sur la face vestibulaire des dents antérieures et des prémolaires, offrant ainsi un bon accès pour les procédures opératoires et l'évaluation ultérieure par visualisation directe ;
- les procédures de restauration sont relativement faciles et minimes, ce qui réduit la variabilité de l'opérateur ;
- les lésions sont largement disponibles et sont observées sur plusieurs dents, ce qui facilite la sélection des patients et la conception de l'étude ;
- les propriétés mécaniques de la résine composite sont moins importantes pour le résultat que la performance réelle de l'adhésif [93].

Ces lésions d'usure sont donc considérées idéales pour déterminer l'efficacité clinique des adhésifs d'autant plus qu'elles présentent un challenge en terme de technique.

4.1. Méthode d'application

Avant d'étudier l'efficacité des différents types d'adhésifs sur ce substrat particulier, nous allons aborder la technicité de l'application de la résine adhésive [50, 95, 70]. L'une des études a comparé deux techniques de friction différentes : une action de frottement légère et l'application vigoureuse d'adhésifs. Les chercheurs ont conclu que l'application vigoureuse pourrait être une approche clinique optimale pour améliorer la rétention des résines composite dans les LNCC [50]. Dans la dentine, l'application active du système adhésif peut améliorer la dissolution de la couche de frottis et ainsi améliorer le verrouillage micromécanique et les interactions chimiques [95]. De plus, la pression mécanique appliquée lors d'un frottement vigoureux pourrait comprimer le réseau de collagène affaissé de telle sorte que la solution adhésive soit aspirée dans celui-ci lorsque la pression est relâchée. Cette approche pourrait augmenter le taux d'échange et permettre une meilleure diffusion des monomères vers l'intérieur, tandis que les solvants se diffusent vers l'extérieur [70].

4.2. Types d'adhésifs

Les systèmes à plusieurs étapes de mordançage-rinçage ont souvent servi de référence en terme d'efficacité adhésive avec comme étalon d'or le système Optibond FL (MR3). Pourtant, dans l'optique de faciliter la technicité opératoire, une grande variété d'adhésifs simplifiés a été développée et comparée par des laboratoires et cliniciens. Outre la meilleure stratégie d'adhésion, le dentiste doit choisir un produit dont les performances cliniques ont été prouvées, car il existe une grande variation entre les adhésifs de la même famille.

Un essai clinique comparant un système MR2 (PQ1®) et SAM2 (Clearfil™ SE Bond) met en évidence une rétention clinique à court terme acceptable sur la dentine qui a diminué après un vieillissement *in vivo* à long terme, en particulier pour le système simplifié de mordançage et de rinçage [48].

Un autre essai, conclut la même équivalence en termes d'adhésion mais avec davantage de petits défauts marginaux de l'émail et de décolorations marginales superficielles pour le système auto-mordançant Clearfil™ S3 Bond (SAM1) par rapport à Optibond™ (MR3) [55]. Des chercheurs ont également évalué quel adhésif auto-mordançant, à une et deux étapes, était le plus performant : sur deux ans, les taux de rétention des deux systèmes, utilisant le même monomère acide (Clearfil™ S3 bond SAM 1 et Clearfil™ SE Bond SAM2) n'étaient pas significativement différents [47].

Les adhésifs doux auto-mordançants en une seule étape sans méthacrylate de 2-hydroxyéthyle (HEMA) (G-Bond™ et GO!™) ont été aussi analysés avec généralement une efficacité équivalente à la référence (MR3 Optibond® FL) et une rétention dentinaire significativement plus élevée que celle d'un adhésif contenant du HEMA (Bond-XP™ MR) [63, 65, 80]. Une étude clinique révèle que ces adhésifs ont généralement présenté une réaction de séparation de phases lors de l'évaporation du solvant caractérisée par la présence de nombreuses gouttelettes remplies d'eau dans la couche adhésive. Même si la présence d'une réaction de séparation de phases dans les adhésifs à une étape sans HEMA est souvent considérée comme un inconvénient, le bon comportement clinique de cet adhésif en une étape sans HEMA peut s'expliquer dans une premier temps par l'absence d'HEMA dans sa composition et dans un second temps par cette séparation de phases [52].

Toutefois, la majorité des systèmes adhésifs testés ces dix dernières années était la catégorie des adhésifs universels. Ces nouveaux adhésifs sont connus sous le nom d'adhésifs "universels", entre autres car ils peuvent être utilisés comme adhésifs auto-mordançants, adhésifs à mordançage-rinçage ou en utilisant une approche de mordançage sélectif de l'émail. Les fabricants d'adhésifs universels ont également suggéré que la dentine puisse être maintenue humide ou sèche avant l'application de l'adhésif universel correspondant [70]. Cette gamme permettrait de réduire une partie de la sensibilité technique associée aux adhésifs à base de résine, en simplifiant les étapes, mais cela n'a pas nécessairement entraîné une amélioration marquée du succès clinique à long terme. Les données de cliniques indiquent toutefois que ces nouveaux systèmes peuvent obtenir une liaison à l'émail et à la dentine dont la résistance est peu différente voire moindre à celle des autres adhésifs actuellement disponibles (Clearfil™ SE (SAM2) et Single Bond™ (MR2) par rapport à Xeno® III) [54]. Dans d'autres cas, la performance est équivalente voire améliorée par rapport à l'adhésif de référence. L'évaluation clinique et l'imagerie de tomographie optique cohérente (OCT) ont révélé une intégrité interfaciale plus élevée pour le Scotchbond™ Universal dans les deux modes d'application par rapport à Optibond® FL. L'OCT a détecté les défaillances de la liaison interfaciale avant la détérioration clinique ou la

perte de la restauration [88]. Parfois même aucune différence significative ne peut être révélée : le Peak™ LC bond (adhésif universel) par rapport au Clearfil™ protect bond (SAM2) [77] et le Scotchbond™ Universal par rapport au Clearfil™ SE Bond (SAM2) [82].

Une fois de plus, l'un des principaux obstacles à l'adhésion dans le cadre des lésions d'usure est l'absence d'infiltration adéquate des monomères dans la dentine sclérotique. Comme nous l'avons vu précédemment, les adhésifs contiennent des monomères carboxylates et/ou phosphates dans leurs compositions qui peuvent améliorer la liaison par adhésion chimique aux minéraux de la structure dentaire. Plusieurs types de monomères ont donc été analysés afin d'optimiser la liaison chimique à ce substrat si particulier. L'un de ces monomères, à savoir le 10-méthacryloyloxydécyl dihydrogénophosphate (10-MDP), entre dans la composition des adhésifs dentaires depuis des décennies. Son succès est lié à l'interaction du 10-MDP avec le calcium présent dans l'hydroxyapatite. Une couche intermédiaire, où les molécules de MDP sont liées à la fois au calcium dans la solution environnante et à une autre molécule de MDP, peut être formée correspondant à la formation de sels de 10-MDP-Ca très stables sur le plan hydrolytique. Cela permet d'assurer la stabilité à long terme de l'interface adhésive et d'obtenir une plus grande force d'adhérence à court terme. Ce phénomène de "nanocouche" est un avantage par rapport aux adhésifs qui ne bénéficient que d'une adhésion mécanique. D'autre part, le 10-MDP est un monomère acide possédant un potentiel de mordançage qui l'avantage par rapport à d'autres monomères fonctionnels tels que le 4-methacryloxyethyl trimellitic acid (4-MET), le 4-acryloxyethyltrimellitic acid (4-AETA) et le methacryloyloxy-1,10-undecanedicarboxylic acid (MAC-10) [81, 88]. Dans la dentine érodée, la déminéralisation de la matrice inorganique n'est que partielle et il reste donc du calcium pour interagir avec le 10-MDP [83]. Ainsi, les adhésifs contenant du MDP (All-bond universal ; Ambar universa ; Clearfil ™ universal ; One coat 7 universal ; Peak Universal Bond® ; Scotchbond™ Universal et Tetric® n-bond Universal) peuvent être utiles dans cette situation et ont montré une meilleure performance adhésive dans les dentines saines et érodées par rapport aux adhésifs universels sans 10-MDP (Futurabond U FBU ; Prime&bond Elect® PBE et Xeno® Sélect XEN) qui ont montré le taux de rétention µTBS le plus faible [81].
Cependant, la capacité du 10-MDP à mordancer les structures dentaires peut être insuffisante pour permettre une infiltration adéquate de la résine dans le substrat et, par conséquent, laisser les restaurations avec un risque accru de dégradation marginale au fil du temps [88].

Les formules des systèmes adhésifs ne cessent de se développer et on a pu observer dernièrement que l'ajout de nanoparticules de cuivre CuNp dans les restaurations collées par un adhésif universel en mode auto-mordançage a pu augmenter le taux de rétention de manière significative [89].

Dans cette revue de littérature, les systèmes adhésifs ayant été testés le plus fréquemment étaient les suivants : Clearfil™ SE Bond (SAM2) (11 fois), Scotchbond™ (adhésif universel) (11 fois), Optibond™ (MR3) (8 fois), 3M™ Single Bond (MR2) (8 fois) et G-

Bond™ (SAM1) (6 fois). En outre, les auteurs qui ont comparé les performances d'un adhésif auto-mordançant (SAM) par rapport à un adhésif mordançage-rinçage (MR) [48, 52, 53, 54, 55, 60, 63, 65, 76, 80], d'un adhésif mordançage et rinçage (MR) par rapport à un adhésif universel [54,79] ou d'un adhésif auto-mordançant par rapport à un adhésif universel [54, 77, 82] ont tous indiqué qu'en présence d'usures, les performances de collage étaient compromises au niveau de la dentine sclérotique comparativement à la dentine saine.

Une comparaison des adhésifs a été réalisée lorsque les résultats étaient significatifs. Les résultats ont été compilés dans un tableau, cependant les conditions cliniques n'ont pas été prises en compte (Tableau 7).

Référence de l'étude	Résultats		
[48]	Clearfil™ SE Bond (SAM2)	>	PQ1® (MR2)
[47]		=	Clearfil™ S3 Bond (SAM1)
[82]		=	Scotchbond™ Universal
[88]	Optibond™ (MR3)	<	
[55]		>	Clearfil™ S3 Bond (SAM1)
[80, 65]		=	G-Bond™ (SAM1)
[63]	Bond-XP™ (MR)	<	
[77]	Clearfil™ protect Bond (SAM2)	=	Peak™ LC bond (adhésif universel)
[81]	Scotchbond™ Universal Clearfil ™ universal Ambar universel All-Bond universel One coat 7 universel Peak Universal Bond® Tetric® n-bond Universal)	>	Futurabond universel Prime&bond Elect® Xeno® Sélect

Tableau 7 : Synthèse des résultats obtenus concernant les adhésifs

5. Limites

Il faut garder à l'esprit que des conditions particulières telles que le bruxisme, les parafonctions et les attaques acides n'ont pas été incluses dans la plupart des évaluations cliniques des matériaux, et donc, la longévité des restaurations dans de telles situations doit encore être étudiée cliniquement et à plus long terme. Dans la pratique clinique, il est difficile de réaliser "l'étude idéale" à moins d'avoir accès à un très grand nombre de patients et de restaurations, ce qui nécessite des ressources importantes et un grand groupe de patients à sélectionner (dont les membres sont prêts à revenir pour un rappel sur une période prolongée) [59]. Dans certaines études, les résultats devraient être considérés avec une certaine prudence en raison de la perte de patients pendant la période d'évaluation [51]. La méthodologie devrait également inclure un dépistage des patients pour les facteurs pouvant influencer le résultat de la restauration : contacts occlusaux, propriétés de la salive, régime érosif, habitudes d'hygiène, bruxisme et restaurations existantes sur les dents affectées. Une description complète de la lésion (profondeur, largeur, extension sous-gingivale) et de la procédure de restauration (isolation, biseautage de l'émail, rétentions macro-mécaniques, technique de stratification, paramètres de polymérisation) doit être incluse [92].

D'autre part, il est largement admis que les caractéristiques chimiques et structurelles des substrats de liaison influencent fortement les mécanismes de liaison et la force de liaison des systèmes adhésifs qui en résulte. Sans remettre en question cette affirmation, on ne pourrait pas facilement appliquer les connaissances sur les mécanismes de collage provenant de tests sur de la dentine de la troisième molaire ou de dents bovines pour justifier le résultat clinique des NCCL [94]. Seules 32 études ont exploré les mécanismes par lesquels les adhésifs interagissent avec ce substrat unique : la dentine sclérotique. Les 13 autres ont effectué des tests sur les dents bovines ou dents humaines non atteintes de lésions d'usure [53, 61, 62, 67, 69, 76, 79, 81, 82, 83, 84, 86]. En conséquence, il est toujours préférable d'effectuer des recherches dans les conditions les plus réelles possibles.

En terme d'isolation, une seule étude clinique a évalué l'impact de l'utilisation de la digue dans le cadre de la restauration de lésions d'usures. Cette étude n'a pas mis en évidence de différence significative en termes de succès clinique des restaurations cervicales réalisées avec ou sans digue. Cependant, hors contexte d'usure, de nombreux auteurs ont déjà pu démontrer que la digue permettait de maintenir le site opératoire dans des conditions hygrométriques optimales et de diminuer ainsi le taux d'échecs des restaurations collées (perte de rétention) [110, 111, 112]. Davantage d'études cliniques sont donc nécessaires pour conclure de manière formelle sur l'utilité du champ opératoire dans le cadre de la restauration des lésions cervicales d'usure.

Dans le cas des études *in vitro*, le protocole de préparation de la dentine était à chaque fois spécifique : par exemple pour les études orientées sur la dentine érodée, certains auteurs ont opéré avec des boissons gazeuses [76, 81] et d'autres ont préféré choisir l'acide citrique [79, 82, 83, 84, 86], avec des méthodes de préparation et de

conservation des échantillons très variées. Les différences de concentration de l'acide, de pH des solutions utilisées, de temps de déminéralisation, de nombre total de jours et de type d'échantillon ont contribué à de grandes disparités entre les études. Ceci renforce l'idée que la disparité des conditions expérimentales conduit à des résultats contradictoires. Il est ainsi recommandé de normaliser les études de laboratoire. Il est également intéressant de noter que certaines études concernent exclusivement la dentine érodée, leurs résultats n'étant pas extrapolable aux autres types d'usures.

Pour finir, la configuration préférée pour l'évaluation *in vitro* de la rétention était le test de force d'adhérence par microtraction [53, 56, 61, 76, 81, 82, 83, 84, 86]. La plupart des auteurs ont choisi ce type de test principalement parce qu'il est hautement reproductible et utile pour la sélection des matériaux et qu'il a une bonne traduction clinique. Même s'il n'a pas la capacité de simuler les conditions intra-orales, puisqu'il ne prend pas en compte le facteur C, il est considéré comme l'étalon-or des tests de forces d'adhérence in vitro [98]. Sinon, pour les essais cliniques, la perte des restaurations représentait la méthode la plus évidente.

6. Proposition d'un protocole

Pour conclure, Il semblerait qu'afin d'obtenir l'adhésion la plus efficace dans le cadre des lésions d'usures, une abrasion superficielle à l'aide de fraises diamantées extra-fines devrait être envisagée [56]. Un pré-traitement au laser Er,Cr:YSGG peut être une solution davantage efficace s'il est à disposition [67]. Dans le cas de délabrement important, où une économie stricte tissulaire est nécessaire, le pré-traitement au NaOCl après l'application de l'acide de mordançage de la surface à coller pourrait permettre de s'affranchir du pré-traitement à la fraise et n'entraînerait ainsi aucune perte supplémentaire de dentine [83, 84].

Ensuite, l'isolation à l'aide d'une digue semble être judicieuse pour optimiser les conditions de collage. En ce qui concerne le choix du système adhésif, cette revue de littérature a révélé que les adhésifs les plus performants dans le cadre des lésions d'usure seraient les adhésifs universels avec pour référence le Scotchbond™ mais également l'adhésif auto-mordançant Clearfil™ SE Bond (SAM2). Ils seraient d'autant plus efficaces lorsqu'ils sont utilisés en mode mordançage-rinçage [70, 76, 87]. Il est inutile de dupliquer le temps de mordançage [73]. Pour finir, l'application vigoureuse pourrait être une approche clinique optimale pour améliorer la rétention des résines composite [50] (Figure 19).

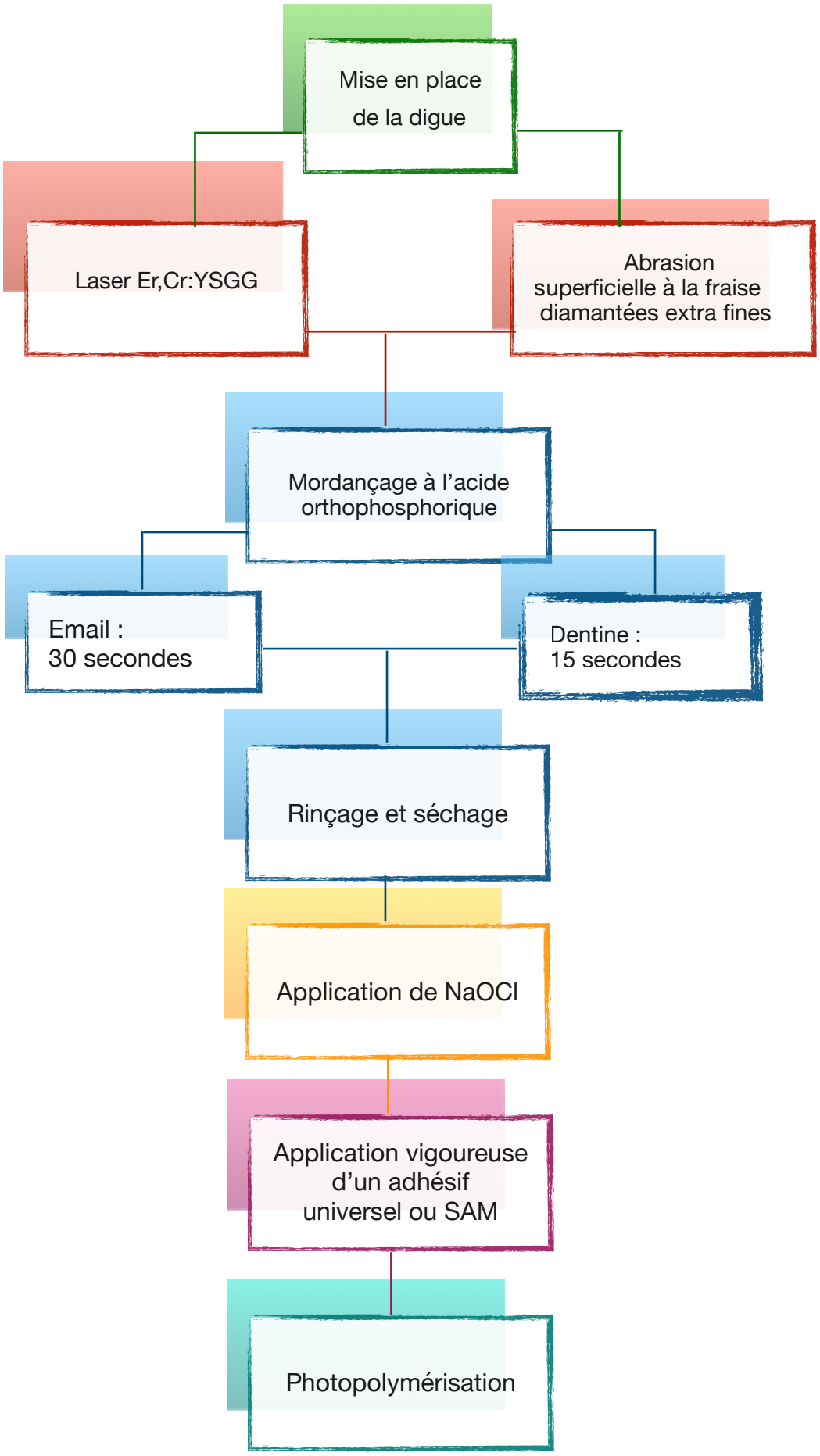

Figure 19 : Schéma récapitulatif du protocole final

C O N C L U S I O N

C O N C L U S I O N

Du fait de l'accroissement constant des phénomènes d'usure dentaire, le collage à la dentine sclérotique représente désormais un défi quotidien dans la pratique clinique. Les matériaux et procédures de collage ne cessent de se développer et la nécessité d'un protocole simple et adapté à ces situations cliniques doit être considérée. Cette revue de littérature a permis de mettre en évidence un protocole envisageable pour optimiser l'adhésion des restaurations à la dentine sclérotique, retrouvée en particulier dans les cas de lésions d'usure.

Néanmoins, cette proposition ne reste qu'une piste puisque davantage d'études cliniques sont nécessaires pour déterminer un protocole optimal fondé sur des preuves. En particulier, il serait intéressant de tester, dans des situations cliniques réelles, des procédures d'abrasion superficielle à l'aide de fraises diamantées extra-fines ou de fraises en carbure de tungstène pour la préparation cavitaire au niveau de la dentine sclérotique car elles produisent des couches de boue dentinaire plus fines. De même, l'utilisation d'un pré-traitement au NaOCl concentré, d'une solution de fluorure de sodium NaF ou d'un bain de bouche au fluorure d'étain Sn/F, bien que présentée comme prometteuse *in vitro*, n'a pas encore été testée dans des conditions cliniques. Finalement, l'intérêt de l'isolation à l'aide d'une digue dans ce contexte n'a pas suffisamment été approfondie. Il serait intéressant de tester ces solutions par davantage d'essais cliniques contrôlés et randomisés afin d'extrapoler ces techniques en clinique et d'affiner le protocole de collage idéal.

B I B L I O G R A P H I E

1. d'Incau E., Rouzé L'Alzit F., Pia J., et Génique Y. « Usure dentaire : origines et formes des lésions ». *Réalités Cliniques n°2* - 15 juin 2018 (81-89)

2. Arroyo F. « Usures dentaires: les étiologies ? », *Le fil dentaire* - 2 avril 2019.

3. Politano G., et Peumans M. « Lésions cervicales non carieuses ». *Biomatériaux Cliniques n°1* - 15 mars 2017 (50-57)

4. Meerbeek B., Politano G., et Peumans M. « Les lésions cervicales non carieuses – Partie 3 ». *Biomatériaux Cliniques n°1* - 15 mars 2018 (68-77)

5. He LH., et Swain MV. « Understanding the mechanical behaviour of human enamel from its structural and compositional characteristics ». *J Mech Behav Biomed Mater*. 2008;1(1):18-29

6. Nanci A. « Ten Cate's Oral Histology - 8th Edition ». 8th March 2012

7. Simon S., et MachtouP., Pertot W. *Endodontie - Editions CdP*. Initiatives Sante, 2015.

8. Magloire, H., A. Romeas, M. Melin, M. L. Couble, F. Bleicher, et J. C. Farges. « Molecular Regulation of Odontoblast Activity under Dentin Injury ». *Advances in Dental Research* - 15 (août 2001): 46-50.

9. Linde, A., et M. Goldberg. « Dentinogenesis ». *Critical Reviews in Oral Biology and Medicine: An Official Publication of the American Association of Oral Biologists 4, nº 5* - (1993): 679-728.

10. Mjör, Ivar A., Jon E. Dahl, et Jacquelyn E. Moorhead. « Placement and Replacement of Restorations in Primary Teeth ». *Acta Odontologica Scandinavica* 60, nº 1 - (janvier 2002): 25-28.

11. Wang, R., et S. Weiner. « Human Root Dentin: Structural Anisotropy and Vickers Microhardness Isotropy ». *Connective Tissue Research* 39, nº 4 - (1998): 269-79.

12. Marshall, G. W., S. J. Marshall, J. H. Kinney, et M. Balooch. « The Dentin Substrate: Structure and Properties Related to Bonding ». *Journal of Dentistry* 25, nº 6 - (novembre 1997): 441-58.

13. Degrange M., Pourreyron L. Société Francophone de Biomatériaux Dentaires« Les systèmes adhésifs amélo-dentinaires », s. d., 29.

14. Guastalla O., Viennot S., Allard Y. « Collages en odontologie ». *EMC (Elsevier SAS, Paris), Odontologie,* 23-065-D-10, 2005.

15. Kwong SM, Tay FR, Yip HK, Kei LH, Pashley DH. « An ultrastructural study of the application of dentine adhesives to acid-conditioned sclerotic dentine ». *J Dent*. - 2000;28(7):515-528.

16. Vasiliadis, L., A. I. Darling, et B. G. Levers. « The Histology of Sclerotic Human Root Dentine ». *Archives of Oral Biology* 28, nº 8 - (1983): 693-700.

17. Michael, J. A., J. A. Kaidonis, et G. C. Townsend. « Non-Carious Cervical Lesions: A Scanning Electron Microscopic Study ». *Australian Dental Journal* 55, nº 2 - (juin 2010): 138-42.

18. Stanley, H. R., J. C. Pereira, E. Spiegel, C. Broom, et M. Schultz. « The Detection and Prevalence of Reactive and Physiologic Sclerotic Dentin, Reparative Dentin and Dead Tracts beneath Various Types of Dental Lesions According to Tooth Surface and Age ». *Journal of Oral Pathology* 12, nº 4 - (août 1983): 257-89.

19. Dahan L. « Le collage à la dentine sclérotique ». *L'Information Dentaire n°25* - 3 juillet 2019

20. Grippo J.O., Simring M., et Coleman T. « Abfraction, Abrasion, Biocorrosion, and the Enigma of Noncarious Cervical Lesions: A 20-Year Perspective ». *Journal of Esthetic and Restorative Dentistry: Official Publication of the American Academy of Esthetic Dentistry ... [et Al.]* 24, nº 1 - (février 2012): 10-23.

21. Magne P. « Adhésion biomatériaux CFAO ». *L'Information Dentaire* - 25.01.2017, (16-21)

22. El Arrouf N, Sakout M, Abdallaoui F. « Protection pulpo-dentinaire et adhésion: évolution des concepts biologiques et implications cliniques en pratique quotidienne. » *Rev Odontostomatol.* - 2010;(39):112-33.

23. Hashimoto M., Futami N., Kazuhiko E., et Hiroki O.. « A review: Biodegradation of resin–dentin bonds ». *Japanese Dental Science Review* 47 - (1 février 2011): 5-12.

24. Raux F. « Faisons le point sur l'adhésion en 2019 ». *L'Information Dentaire*. - 2019. 25/26: 24-27

25. Badel T, Keros J, Šegović S, Komar D. « Clinical and Tribological View on Tooth Wear » *Medicine Acta stomatologica Croatica* - 2007

26. Cagidiaco, M. C., M. Ferrari, A. Vichi, et C. L. Davidson. « Mapping of Tubule and Intertubule Surface Areas Available for Bonding in Class V and Class II Preparations ». *Journal of Dentistry* 25, nº 5 - (septembre 1997): 379-89.

27. Phrukkanon, S., M. F. Burrow, et M. J. Tyas. « The Effect of Dentine Location and Tubule Orientation on the Bond Strengths between Resin and Dentine ». *Journal of Dentistry* 27, nº 4 - (mai 1999): 265-74.

28. Komabayashi, T., G. Nonomura, L.G. Watanabe, G.W. Marshall, et S.J. Marshall. « Dentin tubule numerical density variations below the CEJ ». *Journal of dentistry* 36, nº 11 - (novembre 2008): 953-58.

29. Cagidiaco, M. C., M. Ferrari, A. Vichi, et C. L. Davidson. « Mapping of Tubule and Intertubule Surface Areas Available for Bonding in Class V and Class II Preparations ». *Journal of Dentistry* 25, nº 5 - (septembre 1997): 379-89.

30. Pegoraro LF., JMilczewsky Scolaro J., Conti PC., Telles D., et Amadei Pegoraro T. « Noncarious Cervical Lesions in Adults: Prevalence and Occlusal Aspects ». *Journal of the American Dental Association (1939)* 136, nº 12 - (décembre 2005): 1694-1700.

31. Goldberg M., Piette E. « La dent normale et pathologique ». *1ere Édition* | Octobre 2001

32. Goldberg, Michel, et Anthony J. Smith. « Cells and extracellular matrices of dentin and pulp: a biological basis for repair and tissue engineering ». *Critical Reviews in Oral Biology and Medicine: An Official Publication of the American Association of Oral Biologists* 15, nº 1 - (1 janvier 2004): 13-27.

33. Schlueter N., Glatzki J., Klimek J., et Ganss C. « Erosive-Abrasive Tissue Loss in Dentine under Simulated Bulimic Conditions ». *Archives of Oral Biology* 57, nº 9 - (septembre 2012): 1176-82.

34. Kwong, S. M., F. R. Tay, H. K. Yip, L. H. Kei, et D. H. Pashley. « An Ultrastructural Study of the Application of Dentine Adhesives to Acid-Conditioned Sclerotic Dentine ». *Journal of Dentistry* 28, nº 7 - (septembre 2000): 515-28.

35. Kusunoki, Mizuho, Kazuo Itoh, Hisashi Hisamitsu, et Sadao Wakumoto. « The Efficacy of Dentine Adhesive to Sclerotic Dentine ». *Journal of Dentistry* 30, nº 2-3 - (mars 2002): 91-97.

36. Wendl B., Muchitsch P., Pichelmayer M., Droschl H., Lankmayr E., Maier E. « In vitro release of phosphoric acid ester from self-etching primer » *Journal of Dental Research*, 88(5) - (2009): 439-442

37. Doudoux D., Hildelbert P., Behin P., Bouffart S., Bourgeois A., Debouvry V., Pollicand D., Deveaux E. « Adhésion des composites et surfaces d'émail » *Le monde dentaire*, 18(6) - (2000): 3-13,

38. Van Meerbeek, B., S. Inokoshi, M. Braem, P. Lambrechts, et G. Vanherle. « Morphological Aspects of the Resin-Dentin Interdiffusion Zone with Different Dentin Adhesive Systems ». *Journal of Dental Research* 71, nº 8 - (août 1992): 1530-40.

39. Sano, H. « Microtensile Testing, Nanoleakage, and Biodegradation of Resin-Dentin Bonds ». *Journal of Dental Research* 85, nº 1 - (janvier 2006): 11-14.

40. Arantes-Oliveira S., Hilton J., et Grayson M. « Etching kinetics of a self-etching primer ». *Biomaterials* 23 - (1 octobre 2002): 4105-12.

41. Grayson W. M.., Inai N., Magidi ICW., Balooch M., Kinney JH., Tagami J., et Marshall SJ. « Dentin Demineralization: Effects of Dentin Depth, PH and Different Acids ». *Dental Materials* 13, nº 5 - (1 septembre 1997): 338-43.

42. Van Landuyt KL., Snauwaert J., De Munck J., Peumans M., Yoshida Y., Poitevin A, Coutinho E., Suzuki K., Lambrechts P., et Van Meerbeek B. « Systematic Review of the Chemical Composition of Contemporary Dental Adhesives ». *Biomaterials* 28, nº 26 - (septembre 2007): 3757-85.

43. Tay, FR., et DH. Pashley. « Resin Bonding to Cervical Sclerotic Dentin: A Review ». *Journal of Dentistry* 32, nº 3 - (mars 2004): 173-96.

44. Etienne O, Anckenmann L. « Restaurations esthétiques en céramique collée. » *(JPIO; vol. 1). CdP.* - 2016. 353 p.

45. Gedda, M. « Traduction française des lignes directrices PRISMA pour l'écriture et la lecture des revues systématiques et des méta-analyses ». *Kinésithérapie, la Revue* 15 - (1 novembre 2014).

46. Van Meerbeek, B., K. Yoshihara, Y. Yoshida, A. Mine, De Munck J., et Van Landuyt K.l. « State of the Art of Self-Etch Adhesives ». *Dental Materials* 27, nº 1 - (1 janvier 2011): 17-28.

47. Brackett MG, Dib A, Franco G, Estrada BE, Brackett WW. « Two-year clinical performance of Clearfil SE and Clearfil S3 in restoration of unabraded non-carious class V lesions. » *Oper Dent*. - 2010;35(3):273-278.

48. Van Dijken JWV. « A prospective 8-year evaluation of a mild two-step self-etching adhesive and a heavily filled two-step etch-and-rinse system in non-carious cervical lesions. » *Dent Mater*. - 2010;26(9):940-946.

49. Fron H, Vergnes J-N, Moussally C, et al. « Effectiveness of a new one-step self-etch adhesive in the restoration of non-carious cervical lesions: 2-year results of a randomized controlled practice-based study. » *Dent Mater*. - 2011;27(3):304-312.

50. Loguercio AD, Raffo J, Bassani F, et al. « 24-month clinical evaluation in non-carious cervical lesions of a two-step etch-and-rinse adhesive applied using a rubbing motion. » *Clin Oral Investig*. - 2011;15(4):589-596.

51. Burrow MF. « Clinical evaluation of non-carious cervical lesion restorations using a HEMA-free adhesive: three-year results. » *Aust Dent J*. - 2011;56(4):401-405.

52. Van Landuyt KL, Peumans M, De Munck J, Cardoso MV, Ermis B, Van Meerbeek B. « Three-year clinical performance of a HEMA-free one-step self-etch adhesive in non-carious cervical lesions. » *Eur J Oral Sci*. - 2011;119(6):511-516.

53. Zimmerli B, De Munck J, Lussi A, Lambrechts P, Van Meerbeek B. « Long-term bonding to eroded dentin requires superficial bur preparation. » *Clin Oral Investig*. - 2012;16(5):1451-1461.

54. Eliguzeloglu Dalkılıç E, Omurlu H. « Two-year clinical evaluation of three adhesive systems in non-carious cervical lesions. » *Journal of applied oral science : revista FOB*. - 2012;20:192-199.

55. Ermis RB, Van Landuyt KL, Cardoso MV, De Munck J, Van Meerbeek B, Peumans M. « Clinical effectiveness of a one-step self-etch adhesive in non-carious cervical lesions at 2 years. » *Clin Oral Investig*. - 2012;16(3):889-897.

56. Luque-Martinez I, Mena-Serrano A, Muñoz M, Hass V, Reis A, Loguercio « A. Effect of Bur Roughness on Bond to Sclerotic Dentin With Self-etch Adhesive Systems. » *Operative dentistry*. - 2012;38.

57. Burrow MF, Tyas MJ. « Comparison of two all-in-one adhesives bonded to non-carious cervical lesions--results at 3 years. » *Clin Oral Investig*. - 2012;16(4):1089-1094.

58. Karan K, Yao X, Xu C, Wang Y. « Chemical characterization of etched dentin in non-carious cervical lesions. » *J Adhes Dent*. - 2012;14(4):315-322.

59. Burrow MF, Tyas MJ. « Clinical investigation of G-Bond resin-based adhesive to non-carious cervical lesions over five years. » *Aust Dent J*. - 2012;57(4):458-463.

60. Araújo JF de, Barros TA de F, Braga EMF, Loretto SC, Silva e Souza P de AR, Silva e Souza MHJ. « One-year evaluation of a simplified ethanol-wet bonding technique: a randomized clinical trial. » *Braz Dent J*. - 2013;24(3):267-272.

61. Flury S, Koch T, Peutzfeldt A, Lussi A, Ganss C. « The effect of a tin-containing fluoride mouth rinse on the bond between resin composite and erosively demineralised dentin. » *Clin Oral Investig*. - 2013;17(1):217-225.

62. Mena-Serrano AP, Garcia EJ, Perez MM, et al. « Effect of the application time of phosphoric acid and self-etch adhesive systems to sclerotic dentin. » *J Appl Oral Sci*. - 2013;21(2):196-202.

63. van Dijken JWV. « A randomized controlled 5-year prospective study of two HEMA-free adhesives, a 1-step self etching and a 3-step etch-and-rinse, in non-carious cervical lesions. » *Dent Mater*. - 2013;29(11):e271-280.

64. Can Say E, Özel E, Yurdagüven H, Soyman M. « Three-year clinical evaluation of a two-step self-etch adhesive with or without selective enamel etching in non-carious cervical sclerotic lesions. » *Clin Oral Investig*. - 2014;18(5):1427-1433.

65. Van Landuyt KL, De Munck J, Ermis RB, Peumans M, Van Meerbeek B. « Five-year clinical performance of a HEMA-free one-step self-etch adhesive in noncarious cervical lesions. » *Clin Oral Investig*. - 2014;18(4):1045-1052.

66. Araújo MSRG, Souza LC, Apolonio FM, et al. « Two-year clinical evaluation of chlorhexidine incorporation in two-step self-etch adhesive. » *J Dent*. - 2015;43(1):140-148.

67. Ramos TM, Ramos-Oliveira TM, de Freitas PM, et al. « Effects of Er:YAG and Er,Cr:YSGG laser irradiation on the adhesion to eroded dentin. » *Lasers Med Sci*. - 2015;30(1):17-26.

68. Peumans M, De Munck J, Van Landuyt K, Van Meerbeek B. « Thirteen-year randomized controlled clinical trial of a two-step self-etch adhesive in non-carious cervical lesions. » *Dent Mater*. - 2015;31(3):308-314.

69. Cruz J, Bonini G, Lenzi T, Imparato J, Raggio D. « Bonding stability of adhesive systems to eroded dentin. » *Brazilian oral research*. - 2015;29:1-6.

70. Loguercio AD, de Paula EA, Hass V, Luque-Martinez I, Reis A, Perdigão J. « A new universal simplified adhesive: 36-Month randomized double-blind clinical trial. » *J Dent*. - 2015;43(9):1083-1092.

71. Lawson NC, Robles A, Fu C-C, Lin CP, Sawlani K, Burgess JO. « Two-year clinical trial of a universal adhesive in total-etch and self-etch mode in non-carious cervical lesions. » *J Dent*. - 2015;43(10):1229-1234.

72. Loguercio AD, Luque-Martinez I, Lisboa AH, et al. « Influence of Isolation Method of the Operative Field on Gingival Damage, Patients' Preference, and Restoration Retention in Noncarious Cervical Lesions. » *Oper Dent*. - 2015;40(6):581-593.

73. Liu K, Zhang X, Wei X. « Influence of different acid etching modes on bond strengths to non-carious sclerotic dentin ». *Shanghai Kou Qiang Yi Xue*. - 2016;25(1):38-41.

74. Albuquerque NLG, de Souza AMB, de Moraes MDR, Mendonça JS, Rodrigues LKA, Santiago SL. « Four-year randomized clinical trial of oxalic acid pretreatment in restorations of non-carious cervical lesions. » *Clin Oral Investig*. - 2016;20(2):199-205.

75. Deari S, Wegehaupt FJ, Tauböck TT, Attin T. « Influence of Different Pretreatments on the Microtensile Bond Strength to Eroded Dentin. » *J Adhes Dent*. - 2017;19(2):147-155.

76. Forgerini TV, Ribeiro JF, Rocha R de O, Soares FZM, Lenzi TL. Role of Etching Mode on « Bonding Longevity of a Universal Adhesive to Eroded Dentin. » *J Adhes Dent*. - 2017;19(1):69-75.

77. de Oliveira FG, Machado LS, Sundfeld-Neto D, et al. « Two-Year Clinical Evaluation of a Nanofilled Etch-and-Rinse and a Self-Etch Adhesive System Containing MDPB and Fluoride in Non-carious Cervical Lesions. » *Compend Contin Educ Dent*. - 2017;38(3):e1-e4.

78. Favetti M, Schroeder T, Montagner AF, Correa MB, Pereira-Cenci T, Cenci MS. « Effectiveness of pre-treatment with chlorhexidine in restoration retention: A 36-month follow-up randomized clinical trial. » *J Dent*. - 2017;60:44-49.

79. Flury S, Lussi A, Peutzfeldt A. « Long-Term Bond Strength of Two Benzalkonium Chloride-Modified Adhesive Systems to Eroded Dentin. » *BioMed Research International*. - 2017;2017:1-8.

80. Peumans M, Wouters L, De Munck J, Van Meerbeek B, Van Landuyt K. « Nine-year Clinical Performance of a HEMA-free One-step Self-etch Adhesive in Noncarious Cervical Lesions. » *J Adhes Dent*. - 2018;20(3):195-203.

81. Siqueira FSF, Cardenas AM, Ocampo JB, et al. « Bonding Performance of Universal Adhesives to Eroded Dentin. » *J Adhes Dent*. - 2018;20(2):121-132.

82. Zumstein K, Peutzfeldt A, Lussi A, Flury S. The Effect of SnCl2/AmF « Pretreatment on Short- and Long-Term Bond Strength to Eroded Dentin. » *Biomed Res Int*. - 2018;19(4)

83. Figuerêdo de Siqueira F, Millan Cardenas A, Gomes G, et al. « Three-Year Effects of Deproteinization on the In Vitro Durability of Resin/Dentin-Eroded Interfaces. » *Operative Dentistry*. - 2018;43:60-70.

84. Augusto MG, Torres C, Pucci CR, Schlueter N, Borges AB. « Bond Stability of a Universal Adhesive System to Eroded/Abraded Dentin After Deproteinization. » *Oper Dent*. - 2018;43(3):291-300.

85. Oz FD, Kutuk ZB, Ozturk C, Soleimani R, Gurgan S. « An 18-month clinical evaluation of three different universal adhesives used with a universal flowable composite resin in the restoration of non-carious cervical lesions. » *Clin Oral Investig*. - 2019;23(3):1443-1452.

86. Atem Gonçalves de Costa C., Florêncio Passos V., Rabelo Neri J., Sartori Mendonça J, Lima Santiago S. « Effect of Metalloproteinase Inhibitors on Bond Strength of a Self-etching Adhesive on Erosively Demineralized Dentin. » *The Journal of Adhesive Dentistry*. - 2019;21(4):337-344.

87. Ruschel VC, Stolf SC, Shibata S, et al. « Three-year clinical evaluation of universal adhesives in non-carious cervical lesions. » *Am J Dent*. - 2019;32(5):223-228.

88. Haak R, Hähnel M, Schneider H, et al. « Clinical and OCT outcomes of a universal adhesive in a randomized clinical trial after 12 months. » *J Dent*. - 2019;90:103200.

89. Matos TP, Gutiérrez MF, Hanzen TA, et al. « 18-month clinical evaluation of a copper-containing universal adhesive in non-carious cervical lesions: A double-blind, randomized controlled trial. » *J Dent*. - 2019;90:103219.

90. Perdigão J, Ceballos L, Giráldez I, Baracco B, Fuentes MV. « Effect of a hydrophobic bonding resin on the 36-month performance of a universal adhesive-a randomized clinical trial. » *Clin Oral Investig*. - 2020;24(2):765-776.

91. de Souza LC, Rodrigues NS, Cunha DA, et al. « Two-year clinical evaluation of a proanthocyanidins-based primer in non-carious cervical lesions: A double-blind randomized clinical trial. » *J Dent*. - 2020;96:103325.

92. Pecie R, Krejci I, García-Godoy F, Bortolotto T. « Noncarious cervical lesions (NCCL)--a clinical concept based on the literature review. Part 2: restoration. » *Am J Dent*. - 2011;24(3):183-192.

93. Carvalho RM, Manso AP, Geraldeli S, Tay FR, Pashley DH. « Durability of bonds and clinical success of adhesive restorations. » *Dent Mater*. - 2012;28(1):72-86.

94. Peumans M, De Munck J, Mine A, Van Meerbeek B. « Clinical effectiveness of contemporary adhesives for the restoration of non-carious cervical lesions. A systematic review. » *Dent Mater*. - 2014;30(10):1089-1103.

95. Szesz A, Parreiras S, Reis A, Loguercio A. « Selective enamel etching in cervical lesions for self-etch adhesives: A systematic review and meta-analysis ». *J Dent*. - 2016;53:1-11.

96. Rocha AC, Da Rosa W, Cocco AR, Da Silva AF, Piva E, Lund R-G. « Influence of Surface Treatment on Composite Adhesion in Noncarious Cervical Lesions: Systematic Review and Meta-analysis. » *Oper Dent*. - 2018;43(5):508-519.

97. Badavannavar AN, Ajari S, Nayak KUS, Khijmatgar S. « Abfraction: Etiopathogenesis, clinical aspect, and diagnostic-treatment modalities: A review. » *Indian J Dent Res*. - 2020;31(2):305-311.

98. Belmar da Costa M, Delgado AHS, Pinheiro de Melo T, Amorim T, Mano Azul A. « Analysis of laboratory adhesion studies in eroded enamel and dentin: a scoping review. » *Biomater Investig Dent*. - 2021;8(1):24-38.

99. Tay FR, Pashley DH. « Resin bonding to cervical sclerotic dentin: a review. » *J Dent*. - 2004;32(3):173-196.

100. Van Meerbeek B, Yoshihara K, Yoshida Y, Mine A, De Munck J, Van Landuyt KL. « State of the art of self-etch adhesives. » *Dent Mater*. - 2011;27(1):17-28.

101. Shono Y, Terashita M, Pashley EL, Brewer PD, Pashley DH. « Effects of cross-sectional area on resin-enamel tensile bond strength. » *Dent Mater*. - 1997;13(5):290-296.

102. Toledano C, Glich A. « L'intérêt de la digue. » *Biomatériaux Cliniques n°2* - 2020;15(10) (60-67)

103. Peutzfeldt A, Jaeggi T, Lussi A. « Restorative Therapy of Erosive Lesions. » In: Lussi A, Ganss C, eds. *Monographs in Oral Science*. Vol 25. S. KARGER AG; 2014:253-261.

104. Guetrot A. « Optomisation du collage à l'émail et à la dentine », thèse 19/12/2018

105. Cobanoglu N, Unlu N, Ozer F, & Blatz M « Bond strength of self-etch adhesives after saliva contamination at different application steps » *Operative Dentistry* - 2013;38(5) 505-511.

106. Tachibana A, Castanho GM, Vieira SN, Matos AB. « Influence of blood contamination on bond strength of a self-etching adhesive to dental tissues. » *J Adhes Dent*. - 2011;13(4):349-358.

107. Lynch CD, McConnell RJ. « Attitudes and use of rubber dam by Irish general dental practitioners. » *Int Endod J*. - 2007;40(6):427-432.

108.Hill E, Rubel B. Do « Dental Educators Need to Improve Their Approach to Teaching Rubber Dam Use? » *Journal of dental education*. - 2008;72:1177-1181.

109.Whitworth JM, Seccombe GV, Shoker K, Steele JG. « Use of rubber dam and irrigant selection in UK general dental practice. » *Int Endod J*. - 2000;33(5):435-441.

110.Plasmans PJ, Creugers NH, Hermsen RJ, Vrijhoef MM. « Intraoral humidity during operative procedures » *J Dent* - 1994 Apr;22(2):89-91.

111.Asmussen E, Peutzfeldt A. « The influence of relative humidity on the effect of dentin bonding systems. » *J Adhes Dent*. - 2001;3(2):123-127.

112.M.F.Burrow, Y.Taniguchi, T.Nikaido, M.Satoh, N.Inai, J.Tagami, T.Takatsu « Influence of temperature and relative humidity on early bond strengths to dentine » *J Dent* - 1995 Feb;23(1):41-5.

A N N E X E

Année	Titre	Auteurs	Type d'étude et nature de l'échantillon	Protocole évalué	Résultats
2010	Two-Year Clinical Performance of Clearfil SE and Clearfil S3 in Restoration of Unabraded Non-carious Class V Lesions [47]	MG Brackett • A Dib • G Franco BE Estrada • WW Brackett	In vivo Sur 2 ans 40 paires de restaurations chez 13 patients	Evaluer les performances cliniques à deux ans d'un primaire auto-mordançant et d'un adhésif auto-mordançant, qui utilisent tous deux le même monomère acide. **> Clearfil SE Bond (SAM2)** **> Clearfil S3 Bond (Kuraray) (SAM1)** **> Pas de mordançage préalable** **> Prétraitement :** polissage à la cupule	Aucune différence statistiquement significative (p=0,50) entre les deux adhésifs n'a été observée dans la performance globale.
2010	A prospective 8-year evaluation of a mild two-step self-etching adhesive and a heavily filled two-step etch-and-rinse system in non-carious cervical lesions [48]	Jan W.V.van Dijken	In vivo Suivi de 8 ans 119 restaurations	Evaluer la rétention clinique à long terme sur la dentine d'un système adhésif auto-mordançant en deux étapes Clearfil SE Bond et d'un système de mordançage et de rinçage en deux étapes PQ1 **> Clearfil SE Bond (Kuraray) (SAM2)** **> PQ1 (MR2)**	Les deux systèmes adhésifs ont montré une rétention clinique à court terme acceptable sur la dentine, qui a diminué après un vieillissement in vivo à long terme, en particulier pour le système simplifié de mordançage et de rinçage.
2011	Effectiveness of a new one-step self-etch adhesive in the restoration of non-carious cervical lesions: 2-Year results of a randomized controlled practice-based study [49]	Helene Fron Chabouis Jean-Noel Vergnes Christian Moussally Jean-Pierre Attal	In vivo Sur 2 ans essai contrôlé randomisé basé sur la pratique 28 patients	évaluer l'efficacité d'un nouvel adhésif auto-mordançant en une étape **avec ou sans mordançage sélectif préalable de l'émail.** **> Bond Force, Tokuyama SAM1** **> Pas de mordançage préalable**	Le mordançage acide sélectif de l'émail pourrait améliorer les propriétés adhésives de ce nouvel adhésif auto-mordançant en une étape.
2011	24-month clinical evaluation in non-carious cervical lesions of a two-step etch-and-rinse adhesive applied using a rubbing motion [50]	Alessandro D Loguercio , Jovani Raffo, Fabrício Bassani, Heloiza Balestrini, Dalvan Santo, Roberto César do Amaral, Alessandra Reis	In vivo Sur 2 ans 120 restuartions chez 40 patients	**Effets du mode d'application** sur les performances cliniques d'un adhésif à deux étapes de mordançage et de rinçage MR2. **> Prime & Bond NT**	L'utilisation d'un mode d'**application vigoureux** peut constituer une approche clinique pour améliorer la rétention des restaurations placées dans des lésions cervicales non cariées.
2011	Clinical evaluation of non-carious cervical lesion restorations using a HEMA-free adhesive: three-year results [51]	M F Burrow	In vivo Sur 3 ans 41 restaurations chez 13 patients	> **Systèmes adhésif tout-en-un sans HEMA GO! (SAM1)** > Prétraitement **:** polissage à la cupule > Isolation : rouleaux de coton et aspiration forte > Mordançage acide : 20 sec	Le **taux de rétention global de 85 %** indique un résultat satisfaisant pour ce nouvel adhésif.
2011	Three-year clinical performance of a HEMA-free one-step self-etch adhesive in non-carious cervical lesions [52]	Kirsten L Van Landuyt , Marleen Peumans, Jan De Munck, Marcio V Cardoso, Banu Ermis, Bart Van Meerbeek	in vivo Sur 3 ans 276 LCNC chez 52 patients	> **Systèmes adhésif tout-en-un sans HEMA G-Bond (GC) (SAM1)** **> Optibond FL** (Kerr) (MR3) *Référence* **> Prétraitement : biseau d'émail** > Isolation : rouleaux de coton et aspiration forte	Pas de différence significative
2012	Long-term bonding to eroded dentin requires superficial bur preparation [53]	Brigitte Zimmerli , Jan De Munck, Adrian Lussi, Paul Lambrechts, Bart Van Meerbeek	In vitro Cycle érosif : acide citrique	Evaluer l'influence de **différentes techniques de préparation de surface** sur l'efficacité de l'adhésion à long terme à la dentine érodée. (1) nettoyage à la pierre ponce, (2) abrasion à l'air 25 µm Al2O3 , (3) Polissage au silicone (35-48 µm granulométrie), (4) Fraise diamantées à grain fin (40 µm granulométrie) (5) fraise diamantée de 100-µm granulométrie. **> Optibond FL (Kerr) Ref (MR3)** *Référence* **> Clearfil SE Bond (SAM2)** Test de microtraction	U**ne préparation superficielle (ou une rugosité minimale) avec une fraise diamantée est recommandée** pour une liaison à long terme à la dentine érodée.

Année	Titre	Auteurs	Type d'étude et nature de l'échantillon	Protocole évalué	Résultats
2012	Two-year clinical evaluation of three adhesive systems in non-carious cervical lesions [54]	Evrim Eliguzeloglu DalkılıçHuma Omurlu	In vivo Sur 2 ans 252 restaurations chez 29 sujets	Evaluer trois systèmes adhésifs différents : **> Single Bond** (MR2), **> Clearfil SE** (SAM2) et > **Xeno III** (Adhésif universel) et de déterminer l'effet de l'élimination de la fraise et de l'acide phosphorique avant l'apprêt auto-mordançant de la dentine pour améliorer la rétention micromécanique > Prétraitement : polissage à la cupule > Isolation : rouleaux de coton et un cordon de rétraction gingival	aucune différence significative
2012	Clinical effectiveness of a one-step self-etch adhesive in non-carious cervical lesions at 2 years [55]	R Banu Ermis , Kirsten L Van Landuyt, Marcio Vivan Cardoso, Jan De Munck, Bart Van Meerbeek, Marleen Peumans	In vivo Sur 2 ans	> **Clearfil S3 Bond** (Kuraray) (SAM1) > **Optibond FL** (Kerr) (MR3)	Aucune différence significative
2012	Effect of bur roughness on bond to sclerotic dentin with self-etch adhesive systems [56]	I V Luque-Martinez , A Mena-Serrano, M A Muñoz, V Hass, A Reis, A D Loguercio	In vitro 56 incisives bovines extraites avec de la dentine sclérosée exposée	Effet de la **rugosité de la fraise** sur les valeurs de résistance d'adhésion et le modèle de conditionnement des adhésifs auto-mordançants en deux étapes appliqués sur la dentine sclérotique. **> Clearfil SE Bond** (SAM2) > **Adper SE Bond** (SAM2) Test de microtraction	**Le groupe témoin a montré les valeurs de force de liaison les plus élevées**
2012	Comparison of two all-in-one adhesives bonded to non-carious cervical lesions--results at 3 years [57]	Michael F Burrow , Martin J Tyas	in vivo sur 3 ans 60 restaurations chez 11 patients	Evaluer la performance clinique des **adhésifs tout-en-un (SAM1)** > **Clearfil S3 Bond** (Kuraray) (SAM1) **> G-Bond (GC) (SAM1)** > Isolation : rouleaux de coton et un cordon de rétraction gingival > Prétraitement **:** polissage à la cupule	La restauration des NCCL avec les nouveaux adhésifs tout-en-un semble être une technique alternative viable aux matériaux adhésifs plus compliqués.
2012	Chemical characterization of etched dentin in non-carious cervical lesions [58]	Kunal Karan , Xiaomei Yao, Changqi Xu, Yong Wang	In vitro prémolaires humaines extraites et affectées par des LNCC	Etudier la réponse chimique de la dentine sclérotique NCCL aux **différents temps de mordançage à l'acide.**	Le temps de mordançage plus court (c'est-à-dire **15 s) pourrait ne pas être adéquat pour la dentine sclérotique du NCCL**. Cependant, un temps de mordançage plus long (**30 s) induirait une déminéralisation beaucoup plus profonde de la dentine pour les substrats non sclérotiques**.
2012	Clinical investigation of G-Bond resin-based adhesive to non-carious cervical lesions over five years [59]	M F Burrow , M J Tyas	In vivo sur 5 ans 47 restaurations chez 10 sujets	**> G-Bond (GC) (SAM1)** **> Prétraitement :** polissage à la cupule > Mordançage des marge d'émail à l'acide phosphorique à 50% : 30 sec	L'étude actuelle semble montrer que même sans HEMA, l'adhésion à la dentine sclérosée du NCCL n'a pas été compromise, comme le montrent les excellents taux de rétention.

Année	Titre	Auteurs	Type d'étude et nature de l'échantillon	Protocole évalué	Résultats
2013	One-year evaluation of a simplified ethanol-wet bonding technique: a randomized clinical trial [60]	Joyce Figueira de Araújo , Thais Andrade de Figueiredo Barros, Esther Marina França Braga, Sandro Cordeiro Loretto, Patrícia de Almeida Rodrigues Silva e Souza, Mário Honorato Júnior Silva e Souza	In vivo essai clinique randomisé et contrôlé, monocentrique 93 LNCC chez 48 patient	> **Adper Scotchbond Multi-Purpose/**SBMP (MR3); > **Adper Easy One/**EO (SAM1) > **Une technique simplifiée de collage humide à l'éthanol (EWBT)** avant l'application d'une résine adhésive dans les lésions cervicales non cariées. > Prétraitement : fraise diamantée > Isolation : rouleaux de coton et un cordon de rétraction gingival	Les restaurations placées à l'aide de la **EWBT** simplifiée ont obtenu les **mêmes résultats** que les autres stratégies adhésives utilisées.
2013	The effect of a tin-containing fluoride mouth rinse on the bond between resin composite and erosively demineralised dentin [61]	Simon Flury , Tamara Koch, Anne Peutzfeldt, Adrian Lussi, Carolina Ganss	In vitro 120 molaires humaines Cycle érosif : acide citrique	Prétraitement: **rinçage buccal au fluorure d'étain (Sn/F)** Test de microtraction	Le traitement de la dentine déminéralisée par érosion avec une solution de NaF ou un bain de bouche à l'Sn/F a augmenté la force d'adhérence du composite de résine.
2013	Effect of the application time of phosphoric acid and self-etch adhesive systems to sclerotic dentin [62]	Alexandra Patricia Mena-Serrano , Eugenio Jose Garcia, Miguel Muñoz Perez, Gislaine Cristine Martins, Rosa Helena Miranda Grande, Alessandro Dourado Loguercio, Alessandra Reis	in vitro 42 incisives bovines	Effet du **temps d'application** sur la force de liaison résine-dentine (µTBS) et le motif de mordançage des systèmes adhésifs appliqués sur la dentine sclérotique. > **GO** (SDI) (SAM1) > **Adper SE Bond** (SAM2) et > **Adper Single Bond 2** (MR2)	L'efficacité de la duplication du temps de conditionnement n'a été **efficace que pour le système d'adhésif auto-mordançant en une étape** testé.
2013	A randomized controlled 5-year prospective study of two HEMA-free adhesives, a 1-step self etching and a 3-step etch-and-rinse, in non-carious cervical lesions [63]	Jan W V van Dijken	In vivo sur 5 ans 169 restaurations chez 67 patients	**Adhésif sans HEMA** **> G-Bond (SAM1)** **> adhésif sans HEMA et TEGDMA (MR3))** **> XP Bond (MR) : adhésif de contrôle contenant de l'HEMA**	Les adhésifs sans HEMA ont montré une rétention dentinaire significativement plus élevée que celle des adhésifs contenant du HEMA.
2014	Three year clinical evaluation of a two-step self-etch adhesive in NCCL [64]	Esra CanE. ZELH. YURDAGVENM. SOYMAN	In vivo Sur 3 ans 104 restaurations chez 22 patients	Performance clinique d'un adhésif auto-mordançant en deux étapes **avec et sans technique de mordançage supplémentaire de l'émail.** **> AdheSE, Ivoclar Vivadent (SAM2)** > Isolation : rouleaux de coton et un cordon de rétraction gingival > Prétraitement : Aucun biseau ou élément de rétention micromécanique	Le mordançage supplémentaire de l'émail a amélioré les performances de l'adhésif auto-mordançant en deux étapes sur les lésions sclérosées cervicales non carieuses. .. :
2014	Five-year clinical performance of a HEMA-free one-step self-etch adhesive in noncarious cervical lesions [65]	Kirsten L. Van Landuyt, Jan De Munck, R. Banu Ermis, Marleen Peumans & Bart Van Meerbeek	In vivo Sur 5 ans essai clinique randomisé 267 lésions chez 52 patients	Performances cliniques d'un adhésif en un temps sans méthacrylate de 2-hydroxyéthyle (HEMA). **> G-Bond GC (SAM1)** **> Optibond FL (Kerr) (MR3)**	Pas de différence significative , les deux adhésifs ont eu un taux de rétention élevé (>90 %). Les restaurations collées avec l'adhésif en un temps sans HEMA n'ont pas eu besoin d'être réparées ou remplacées plus souvent que celles collées avec l'adhésif en trois temps de mordançage et rinçage.

Année	Titre	Auteurs	Type d'étude et nature de l'échantillon	Protocole évalué	Résultats
2014	Two-year clinical evaluation of chlorhexidine incorporation in two-step self-etch adhesive [66]	M S R G Araújo , L C Souza , Fabianni Magalhães Apolonio , Lívia Oliveira Barros , Alessandra Reis , Alessandro Dourado Loguercio , V P A Saboia	In vivo Sur 2 ans 126 restaurations chez 22 patients	**Adhésif auto-mordançant contenant ou non du digluconate de chlorhexidine (CHX)** dans des lésions cervicales non cariées (LNC) > **Clearfil SE Bond** (Kuraray) ; (SAM2) > **Clearfil SE Bond + CHX** ; > **AdheSE** (Ivoclar Vivadent) ; (SAM2) > **AdheSE + CHX.**	L'inclusion de CHX dans l'amorce des deux systèmes d'auto-mordançage **n'a pas apporté d'avantages cliniques** supplémentaires
2015	Effects of Er:YAG and Er,Cr:YSGG laser irradiation on the adhesion to eroded dentin [67]	Thaysa Monteiro Ramos , Thayanne Monteiro Ramos-Oliveira, Patricia Moreira de Freitas, Nilton Azambuja Jr, Marcella Esteves-Oliveira, Norbert Gutknecht, Carlos de Paula Eduardo	In vitro 96 troisièmes molaires extraites	Effet de **différents traitements de surface** sur la morphologie de la dentine érodée et sur la force d'adhérence en microtension (µTBS) des systèmes adhésifs à ce substrat. G1 = Contrôle + **Clearfil SE Bond** [SE], (SAM2) G2 = Fraise diamantée [DB] + SE, G3 = Laser Er:YAG (60 mJ, 2 Hz, 0,12 W, 19,3 J/ cm(2)) + SE, G4 = Er,Cr:YSGG laser (50 mJ, 30 Hz, 1,5 W, 4,5 J/ cm(2)) + SE, G5 = Contrôle + **Single Bond** [SB], (SAM1) G6 = DB + SB, G7 = Er:YAG + SB, G8 = Er,Cr:YSGG + SB. Test de resistance à la microtraction	**Le traitement de surface par irradiation laser Er,Cr:YSGG (4,5 J/cm(2)/ 50 mJ/30 Hz/140 µs) avant collage avec un système adhésif auto-mordançant augmente significativement l'adhésion sur la dentine érodée,** par rapport au traitement conventionnel.
2015	Thirteen-year randomized controlled clinical trial of a two-step self-etch adhesive in non-carious cervical lesions [68]	Marleen PeumansJ. De MunckKirsten Van LanduytKirsten Van LanduytBart Van MeerbeekBart Van Meerbeek	In vivo Sur 13 ans essai clinique randomisé 100 LCNC chez 29 patients	> **Clearfil SE Bond** (SAM2) > Mordançage : avec et sans **mordançage sélectif** préalable à l'acide phosphorique des bords de la cavité de l'émail.	Pas de différence significative
2015	Bonding stability of adhesive systems to eroded dentin [69]	Janaina Barros Cruz , Gabriela Bonini , Tathiane Larissa Lenzi , José Carlos Pettorossi Imparato , Daniela Prócida Raggio	In vitro Sur 6 mois 60 incisives bovines Cycle érosif : sprite	**différents systèmes adhésifs** sur la dentine saine et érodée. **> Adper Single Bond 2** (MR2) **> Clearfil SE Bond** (SAM2) **> Adper Easy One** (SAM1) Test de force d'adhérence en micro-cisaillement (µSBS)	Pas de différence significative
2015	A new universal simplified adhesive: 36-Month randomized double-blind clinical trial [70]	Alessandro D Loguercio , Eloisa Andrade de Paula , Viviane Hass , Issis Luque-Martinez , Alessandr a Reis , Jorge Perdigão	in vivo sur 3 ans 200 restaurations chez 39 patients	> **Scotchbond universel** (SU, 3M ESPE) adhésif universel > Prétraitement : pas de biseau, polissage avec cupule en caoutchouc > Isolation : digue > Mordançage : - ERm : mordançage et rinçage + dentine humide ; - ERd : mordançage et rinçage + dentine sèche ; (5sec) - Set : mordançage sélectif de l'émail ; dentine sèche - SE : auto-mordançage; dentine sèche	Bien qu'il n'y ait pas de différence statistique entre les stratégies de collage lorsqu'un adhésif universel a été utilisé, il y a eu des **signes de dégradation lorsque l'adhésif universel a été appliqué en mode SE**
2015	Two-year clinical trial of a universal adhesive in total-etch and self-etch mode in non-carious cervical lesions [71]	Nathaniel C Lawson , Augusto Robles , Chin-Chuan Fu , Chee Paul Lin , Kanchan Sawlani , John O Burgess	In vivo Sur 2 ans 37 adultes	> **Scotchbond universel** (SU, 3M ESPE) adhésif universel en mode d'auto-mordançage et de mordançage total > **Scotchbond™ Multiporpose** à deux flacons en mode de mordançage total	Les matériaux Scotchbond Universal self-etch et Scotchbond Multi-purpose étaient plus de trois fois plus susceptibles de contribuer à une performance moins satisfaisante en matière de décoloration marginale au fil du temps que le Scotchbond Universal total-etch

Année	Titre	Auteurs	Type d'étude et nature de l'échantillon	Protocole évalué	Résultats
2015	Influence of Isolation Method of the Operative Field on Gingival Damage, Patients' Preference, and Restoration Retention in Noncarious Cervical Lesions [72]	Alessandro D LoguercioIssis Virginia Luque-MartinezIssis Virginia Luque-MartinezAH Lisboa Alessandra ReisAlessandra Reis	In vivo Sur 18 mois essai clinique randomisé en double aveugle 60 restaurations chez 30 patients	Isolation : > utilisation d'une **digue en caoutchouc** > utilisation d'un **écarteur buccal des rouleaux de coton, des cordons de retraction gingivale** et des éjecteurs de salive > **GO** (SDI) (SAM1)	Pas de différence significative
2016	Influence of different acid etching modes on bond strengths to non-carious sclerotic dentin [73]	Ke-le Liu , Xiao-fang Zhang , Xin Wei	in vitro 30 prémolaires humaines	Effet de **différents modes de mordançage acide :** - **15 s avec de l'acide phosphorique à 35 %** - **30 s avec de l'acide phosphorique à 35 %** **> AdperTM Easy one (SAM 1)** **> AdperTM Single Bond 2 (MR2)**	L'utilisation d'un **système adhésif à mordançage totale** augmentant le temps de mordançage du temps phosphorique **peut améliorer la force d'adhérence.** **L'utilisation d'acide phosphorique pour mordancer pendant 15 s et l'utilisation d'un système adhésif auto mordançant pendant 20 s permet d'obtenir la force d'adhérence la plus élevée.**
2016	Four-year randomized clinical trial of oxalic acid pretreatment in restorations of non-carious cervical lesions [74]	Nadine Luísa Guimarães Albuquerque , André Mattos Brito de Souza , Maria Denise Rodrigues de Moraes , Juliano Sartori Mendonça , Lidiany Karla Azevedo Rodrigues , Sérgio Lima Santiago	In vivo Sur 4 ans 90 restaurations chez 20 patients	> **acide oxalique** (BisBlock) après mordançage > Adhésif MR2 > Isolation : rouleaux de coton > Prétraitement : cupule à polir	l'utilisation de l'acide oxalique n'a pas influencé la performance clinique des restaurations lorsqu'il était utilisé sous des restaurations en résine composite.
2017	Influence of Different Pretreatments on the Microtensile Bond Strength to Eroded Dentin [75]	Shengjile Deari, Florian J Wegehaupt, Tobias T Tauböck, Thomas Attin	in vitro 36 molaires humaines non cariées extraites Cycle érosif : acide citrique	**Différents prétraitements sur la dentine érodée** - application de CHX, - temps d'application prolongé du primer, - abrasion à la fraise, - application de NaOCl > **Optibond FL** (Kerr) (MR3) Test microtraction	Les données actuelles suggèrent que le µTBS à la dentine érodée **prétraitée par abrasion à la fraise ou au NaOCl** est similaire au µTBS à la dentine saine non érodée.
2017	Role of Etching Mode on Bonding Longevity of a Universal Adhesive to Eroded Dentin [76]	Tamires Vercelino Forgerini, Jéssica Fogliato Ribeiro, Rachel de Oliveira Rocha, Fabio Zovico Maxnuck Soares, Tathiane Larissa Lenzi	In vitro 80 incisives bovines Cycle érosif : coca	**Différentes stratégies de mordançage** sur de la dentine saine et érodée. **> Scotchbond Universal Adhesive** adhésif universel en mode auto-mordançage et mordançage rinçage **> Adper Single Bond Plus** (MR2) **> Clearfil SE Bond (**SAM2) Test de microtraction	L'adhésif universel a montré une µSBS similaire à celle de l'adhésif auto-mordançant utilisé comme contrôle, quelle que soit la stratégie de mordançage. Cependant, l'adhésif universel Scotchbond appliqué en mode auto-mordançant a donné de meilleurs résultats que l'adhésif de contrôle mordançage et rinçage.

Année	Titre	Auteurs	Type d'étude et nature de l'échantillon	Protocole évalué	Résultats
2017	Two-Year Clinical Evaluation of a Nanofilled Etch-and-Rinse and a Self-Etch Adhesive System Containing MDPB and Fluoride in Non-carious Cervical Lesions [77]	Fernanda Garcia de Oliveira , Lucas Silveira Machado , Daniel Sundfeld-Neto , Marcelo Giannini , André Luiz Fraga Briso , Paulo Henrique Dos Santos , Maria Lúcia Marçal Mazza Sundefeld , Renato Herman Sundfeld	In vivo sur 2 ans	**> Peak LC Bond ;** (adhésif universel) **> Clearfil Protect Bond ;** (SAM2) **> Clearfil Protect Bond** et mordançage acide sélective préalable des bords de l'émail	Les adhésifs ont présenté des **performances cliniques similaires** . De plus, **le mordançage préalable à l'acide phosphorique n'a pas amélioré** de manière significative les performances cliniques de l'adhésif auto-mordançant.
2017	Effectiveness of pre-treatment with chlorhexidine in restoration retention: A 36-month follow-up randomized clinical trial [78]	Morgana Favetti , Thaiane Schroeder , Anelise Fernandes Montagner , Marcos Britto Correa , Tatiana Pereira-Cenci , Maximiliano Sergio Cenci	In vivo Sur 3 ans 35 patients, dans un design à bouche partagée.	> **Prétraitement avec 2% de digluconate de chlorhexidine (CHX) pendant 60 secondes** > Isolation : écarteur labial, des rouleaux de coton et un cordon de rétraction gingival > **Adper Single Bond 2** (MR2)	Le prétraitement de la cavité avec de la chlorhexidine pour inhiber la dégradation de la couche hybride n'ajoute **aucun effet bénéfique** aux performances cliniques des restaurations.
2017	Long-Term Bond Strength of Two Benzalkonium Chloride-Modified Adhesive Systems to Eroded Dentin [79]	Simon Flury , Adrian Lussi , Anne Peutzfeldt	in vitro 128 molaires humaines extraites : broyées et une moitié a subit une érosion artificielle Cycle érosif : acide citrique	**Effet de la modification au chlorure de benzalkonium (BAC) de deux systèmes adhésifs** sur la force d'adhésion à long terme à la dentine normale et artificiellement érodée > **Adper Scotchbond 1XT**(adhésif universel avec mordançage préalable) **> Optibond FL** (Kerr) (MR3) *Référence* sans ou avec incorporation de 1% de BAC. Résistance au cisaillement (SBS)	L**'incorporation de BAC n'a pas amélioré la durabilité de la liaison.**
2018	Nine-year Clinical Performance of a HEMA-free One-step Self-etch Adhesive in Noncarious Cervical Lesions [80]	Marleen Peumans, Laura Wouters, Jan De Munck, Bart Van Meerbeek, Kirsten Van Landuyt	in vivo sur 9 ans 267 lésions cervicales non carieuses chez 52 patients	> **Systèmes adhésif tout-en-un sans HEMA G-Bond (GC) (SAM1)** **> Optibond FL** (Kerr) (MR3) *Référence*	Les restaurations de classe V collées avec le système adhésif tout-en-un sans HEMA G-Bond (GC) (SAM1) ont obtenu les **mêmes résultats** cliniques que celles collées avec le MR3.
2018	Bonding Performance of Universal Adhesives to Eroded Dentin [81]	Fabiana S F Siqueira, Andres Millan Cardenas, Jessica Bedoya Ocampo, Viviane Hass, Matheus Coelho Bandeca, João Carlos Gomes, Alessandra Reis, Alessandro D Loguercio	In vitro 304 molaires humaines extraites et exemptes de caries deux modèles d'érosion de la dentine à cycle de pH. Cycle érosif : boissons gazeuses	**Plusieurs adhésifs universels :** 1. All-Bond Universal ; 2. Ambar Universal ; 3. Clearfil Universal ; 4. Futurabond U ; 5. One Coat 7 Universal ; 6. Peak Universal Bond ; 7. Prime&Bond Elect ; 8. Scotchbond Universal ; 9. Tetric n-bond Universal, et 10. Xeno Select. Test de microtraction	Les adhésifs universels sans 10-MDP (FBU, PBE et XEN) ont montré le µTBS le plus faible. PBU est un adhésif sans 10-MPD qui a montré que les résultats en termes de force d'adhérence. Cette performance peut être attribuée à la viscosité plus élevée du PUB que celle des autres les adhésifs universels57 , principalement parce qu'il s'agit du seul adhésif universel disponible pour une application en tant que SE en deux étapes adhésif.
2018	The Effect of SnCl 2/ AmF Pretreatment on Short- and Long-Term Bond Strength to Eroded Dentin [82]	Katrin Zumstein , Anne Peutzfeldt , Adrian Lussi , Simon Flury	In vitro 184 molaires humaines permanentes saines et extraites Cycle érosif : acide citrique	**Prétraitement au SnCl2/AmF** sur la force de liaison à court et à long terme du composite de résine à la dentine érodée par deux systèmes adhésifs auto-mordançants contenant du MDP **> Clearfil SE Bond (**SAM2) > **Scotchbond universel** (SU, 3M ESPE) Test de microtraction	**Le prétraitement avec du SnCl2/AmF n'a pas influencé la force d'adhésion à court et à long terme à la dentine érodée.**

Année	Titre	Auteurs	Type d'étude et nature de l'échantillon	Protocole évalué	Résultats
2018	Three-Year Effects of Deproteinization on the In Vitro Durability of Resin/Dentin-Eroded Interfaces. [83]	Fabiana Suelen Figuerêdo de SiqueiraAndres Felipe Millan CardenasAndres Felipe Millan CardenasGiovana Mongruel Gomes João Carlos GomesJoão Carlos Gomes	In vitro Sur 3 ans 48 molaires Cycle érosif : acide citrique	> **Prétraitement à l'hypochlorite de sodium** > **Adper Single Bond 2** (MR2) > **Scotchbond Universal Adhesive** Test de microtraction	L'utilisation de NaOCl peut maintenir la stabilité à long terme d'une interface résine-dentine érodée formée par des adhésifs mordançage et rinçage et auto-mordancants.
2018	Bond Stability of a Universal Adhesive System to Eroded/ Abraded Dentin After Deproteinization [84]	MG Augusto ; CRG Torres ; CR Pucci ; N Schlueter ; AB Borges	In vitro 100 incisives bovines récemment extraites Cycle erosive : acide citrique Cycle abrasif	> Prétraitement : solution d'hypochlorite de sodium à 10% p/v (pH 12) appliquée activement pendant 60 sec. > **FuturaBond M+** (adhésif universel) En mode automordançant et en mode mordançage total pendant 15 sec Test de microtraction	La technique de déprotéinisation utilisant de l'hypochlorite de sodium à 10 % a augmenté les valeurs µTBS
2019	An 18-month clinical evaluation of three different universal adhesives used with a universal flowable composite resin in the restoration of non-carious cervical lesions [85]	Fatma Dilsad Oz , Zeynep Bilge Kutuk , Canan Ozturk , Reza Soleimani , Sevil Gurgan	in vivo Sur 18 mois 99 restaurations chez 18 patients	**3 adhésifs universels :** **> Clearfil Universal Bond** (CU), **> iBOND Universa**l (IU) et **> G-Premio Bond** (GP). > **mordançage sélectif**	Les trois systèmes adhésifs ont démontré des **performances similaires** lors du suivi de 18 mois dans la restauration des NCCL.
2019	Effect of Metalloproteinase Inhibitors on Bond Strength of a Self-etching Adhesive on Erosively Demineralized Dentin [86]	Cecília Atem Gonçalves de Costa, Vanara Florêncio Passos, Jiovanne Rabelo Neri, Juliano Sartori Mendonça, Sérgio Lima Santiago	In vitro 86 troisièmes molaires humaines exemptes de caries Défi érosif ou non Cycle érosif : acide citrique	Prétraitement : **> Digluconate de chlorhexidine à 2%,** **> 0,1 % d'épigallocatéchine-3-gallate** **> Clearfil SE Bond (**SAM2) Test de microtraction	**Le CHX a eu un effet négatif** sur les deux substrats dentinaires, tandis que le prétraitement à l'EGCG n'a pas eu d'effet sur le µTBS dans le temps sur l'ET. Le µTBS peut être influencé par le substrat au fil du temps et l'EGCG peut être utilisé comme alternative au CHX pour maintenir la force d'adhérence des adhésifs auto-mordançants.
2019	Three-year clinical evaluation of universal adhesives in non-carious cervical lesions [87]	Vanessa C Ruschel , Sheila C Stolf , Shizuma Shibata , Yunro Chung , Lee W Boushell , Luiz N Baratieri , Ricardo Walter	In vivo Sur 3 ans essai clinique randomisé 150 dents chez 41 patients	**Trois adhésifs**: **> Single Bond** (adhésif universel) **> Prime&Bond Elect** (adhésif universel) > **Xeno III** Single Step selon la technique de mordançage et de rinçage (ER) ou d'auto-mordançage (SE)	Scotchbond Universal (dans les deux modes) et Prime & Bond Elect (en mode mordant et rinçage). ont permis une rétention de 100 %., tandis que Prime & Bond Elect (en mode auto-mordançant) permettait une rétention de 92,5 %. Le xeno II a montré le moindre taux de rétention. L'impact de l'acide phosphorique sur la restauration semble dépendre du matériau.
2019	Clinical and OCT outcomes of a universal adhesive in a randomized clinical trial after 12 months [88}	Rainer HaakRainer HaakMarcus HähnelHartmut SchneiderHartmut Schneider Matthias HäferMatthias Häfer	In vivo Sur 1 ans 165 restaurations chez 55 patients	> **Scotchbond™ Universal (**SBU, 3 M) appliqué en mode auto-mordançant (SBU-SE) et en mode mordançage sélectif de l'émail (SBU-SEE) > **OptiBond™ FL** (MR3) a été utilisé comme contrôle. Evaluation clinique et imagerie par cohérence optique (OCT).	Scotchbond Universal a montré une performance de collage équivalente ou améliorée par rapport à l'adhésif de référence. **Le mordançage sélectif de l'émail est recommandé.** Le paramètre défaut de collage interfacial semble être un prédicteur précieux pour l'évaluation des systèmes de restauration adhésifs.

Année	Titre	Auteurs	Type d'étude et nature de l'échantillon	Protocole évalué	Résultats
2019	18-month clinical evaluation of a copper-containing universal adhesive in non-carious cervical lesions: A double-blind, randomized controlled trial [89]	Thalita P Matos , Mario F Gutiérrez , Taise A Hanzen , Pâmela Malaquias , Alexandra M de Paula , Jullian J de Souza , Viviane Hass , Eduardo Fernández , Alessandra Reis , Alessandro D Loguercio	In vivo Sur 18 mois essai clinique randomisé 216 restaurations chez 36 sujets	Type d'**adhésif: Ajout de nanoparticules de cuivre (CuNp)** sur la performance clinique d'un système adhésif universel	L'ajout de CuNp dans les restaurations SE a augmenté le taux de rétention de manière significative lorsqu'il est appliqué en mode auto-mordançant.
2019	Effect of a hydrophobic bonding resin on the 36-month performance of a universal adhesive-a randomized clinical trial [90]	Jorge Perdigão , Laura Ceballos , Isabel Giráldez , Bruno Baracco , Ma Victoria Fuentes	In vivo sur 3 ans 39 sujets	> **Scotchbond** (adhésif universel) 4 stratégies d'adhésion : (1) **ER en trois étapes** (mordançage et rinçage), 32% d'acide phosphorique (Scotchbond Universal Etchant, 3M) a été appliqué pendant 15 s sur l'émail et la dentine. (2) ER en deux étapes, idem groupe 1 (3) **SE en deux étapes** (auto-mordançage), (4) SE en une étape. > **Une couche supplémentaire de résine de liaison hydrophobe** a été appliquée pour les stratégies ER à trois étapes et SE à deux étapes	Lorsque les adhésifs universels sont appliqués in vitro en utilisant la stratégie Se, ils donnent lieu à des forces d'adhésion à l'émail significativement plus faibles que lorsqu'ils sont utilisés comme adhésifs ER. **Le mordançage à l'acide phosphorique est toujours recommandé** pour assurer la rétention des restaurations en composite dans les NCCL.
2020	Two-year clinical evaluation of a proanthocyanidins-based primer in non-carious cervical lesions: A double-blind randomized clinical trial [91]	Lidiane Costa de Souza , Nara Sousa Rodrigues , Diana Araújo Cunha , Victor Pinheiro Feitosa , Sérgio Lima Santiago , Alessandra Reis , Alessandro D Loguercio , Jorge Perdigão , Vicente de Paulo Aragão Saboia	In vivo sur 6 et 24 mois. 45 sujets	**Prétraitement avec des proanthocyanidines (PA)** provenant d'un extrait de pépins de raisin > **Adhésif ExciTE** F(adhésif universel utilisé en mode MR) > Mordançage : acide phosphorique à 37 % pendant 15 s	L'application de PA comme amorce n'a pas entraîné d'avantages cliniques après 24 m de service clinique, quelle que soit la concentration utilisée Bien qu'elle soit plus facile à utiliser que lorsqu'elle est utilisée séparément, **l'incorporation de proanthocyanidines dans la solution adhésive compromet la longévité des restaurations en composite.**

université de BORDEAUX

Collège des Sciences de la Santé

UFR des Sciences Odontologiques

Serment

En présence de mes Maîtres et de mes condisciples, je promets et je jure d'être fidèle aux lois de l'honneur et de la probité dans l'exercice de l'art dentaire.

Je donnerai mes soins gratuits à l'indigent et n'exigerai jamais un honoraire au-dessus de mon travail. Ma langue taira les secrets qui me seront confiés. Admis à l'intérieur des maisons, mes yeux ne verront pas ce qui s'y passe.
Mes connaissances et mon état ne serviront ni à diffuser des propos non avérés, ni à corrompre les mœurs, ni à favoriser le crime.

Je ne permettrai pas que des conditions de croyance, de nation et de race viennent s'interposer entre mon devoir et mon patient.

Je promets et je jure de conformer strictement ma conduite professionnelle aux principes et aux règles prescrites par le code de déontologie.

Si je remplis ce serment sans l'enfreindre, qu'il me soit donné de jouir heureusement de la vie et de ma profession, honoré à jamais parmi les hommes. Si je le viole et que je me parjure, puissé-je avoir un sort contraire.

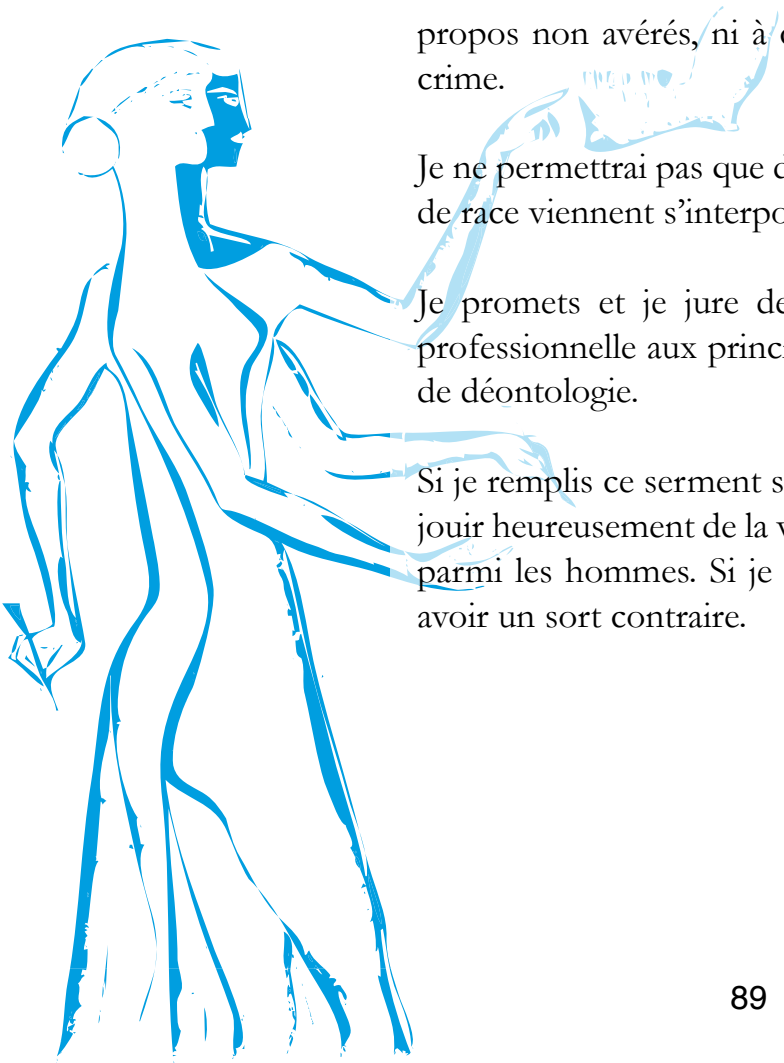

Vu, Le Président du Jury,

Date, Signature :

Vu, la Directrice de l'UFR des Sciences Odontologiques,

Date, Signature :

Vu, le Président de l'Université de Bordeaux,

Date, Signature :

Usure dentaire : Comment optimiser les valeurs d'adhérence à la dentine sclérotique ? Revue Systématique de la littérature

Résumé :
Les phénomènes d'usure dentaire sont à l'origine d'une modification structurelle du substrat de collage. Des stratégies adaptatives doivent être recherchées afin de rendre les tissus, en particulier la dentine sclérotique, plus réceptifs en matière de rétention micromécanique et d'adhésion. Différentes stratégies ont été suggérées dans la littérature pour améliorer l'adhésion à la dentine sclérotique, mais actuellement aucun protocole ne fait consensus. L'objectif de cette revue systématique de la littérature était d'analyser les études visant à évaluer des protocoles pour optimiser l'adhésion à la dentine sclérotique. La recherche a été réalisée en suivant la méthode PRISMA, à partir de la base de données Pubmed. 45 articles répondant aux critères d'inclusion ont été retenus pour l'analyse finale. Parmi ces articles, la nature de l'échantillon, le protocole évalué et les résultats obtenus ont été extraits et classés. Ce travail a permis d'élaborer un protocole de collage optimal incluant l'isolation, le pré-traitement et le choix de l'adhésif. Malgré les résultats obtenus, davantage d'études cliniques sont nécessaires pour déterminer le protocole optimal pour améliorer les valeurs d'adhérence à la dentine sclérotique.

Mots clés : Usure dentaire, Agents de liaison à la dentine, Restauration dentaire, Résistance à la traction, Mordançage dentaire

Dental Wear: How to optimize adhesion values to sclerotic dentin? Systematic review

Abstract :
Dental wear phenomena cause structural modification of the bonding substrate. Adaptive strategies must be sought to make the tissues, especially sclerotic dentin, more receptive to micromechanical retention and adhesion. Various strategies have been suggested in the literature to improve adhesion to sclerotic dentin, but currently no consensus protocol exists. The objective of this systematic review of the literature was to analyze studies that aimed at evaluating protocols to optimize sclerotic dentin adhesion. The search was performed using the PRISMA method, from the Pubmed database. Forty-five articles meeting the inclusion criteria were selected for the final analysis. Among these articles, the nature of the sample, the protocol evaluated and the results obtained were extracted and classified. This work resulted in an optimal bonding protocol that included rubber dam isolation, pre-treatment and selection of adhesive system. Despite the results obtained, more clinical studies are needed to identify the optimal protocol to improve bonding values to sclerotic dentin.

Keywords : tooth wear, Dentin-bonding agents, Dental restoration, Tensile strength, Dental etching

---

Discipline **: Dentisterie Restauratrice**

UFR des Sciences d'odontologie - Université de Bordeaux
146 Rue Léo Saignat, 33076 Bordeaux