



**HAL**  
open science

# Impact de la génioplastie fonctionnelle chez le patient en période péripubertaire. Revue systématique de la littérature

Sung Eun Jee

## ► To cite this version:

Sung Eun Jee. Impact de la génioplastie fonctionnelle chez le patient en période péripubertaire. Revue systématique de la littérature. Sciences du Vivant [q-bio]. 2021. dumas-03429426

**HAL Id: dumas-03429426**

**<https://dumas.ccsd.cnrs.fr/dumas-03429426>**

Submitted on 15 Nov 2021

**HAL** is a multi-disciplinary open access archive for the deposit and dissemination of scientific research documents, whether they are published or not. The documents may come from teaching and research institutions in France or abroad, or from public or private research centers.

L'archive ouverte pluridisciplinaire **HAL**, est destinée au dépôt et à la diffusion de documents scientifiques de niveau recherche, publiés ou non, émanant des établissements d'enseignement et de recherche français ou étrangers, des laboratoires publics ou privés.

**U.F.R. D'ODONTOLOGIE**

Année 2021

Thèse n°63

THESE POUR L'OBTENTION DU

**DIPLOME D'ETAT de DOCTEUR EN CHIRURGIE  
DENTAIRE**

Présentée et soutenue publiquement

Par JEE, Sung Eun

Née le 21 mai 1993 à Busan (Corée du Sud)

Le 29 octobre 2021

**Impact de la gènioplastie fonctionnelle chez le patient en  
période péripubertaire  
Revue systématique de la littérature**

Sous la direction de : Dr Antoine LAFITTE

Membres du jury :

Professeur BOILEAU, Marie-José  
Docteur LAFITTE, Antoine  
Docteur BAZERT, Cédric  
Docteur BARDINET, Etienne  
Docteur DUBREUIL, Pierre-Antoine

Président  
Directeur  
Rapporteur  
Examineur  
Membre invité

Professeur des Universités  
Assistant Hospitalo-Universitaire  
Maitre de Conférence des Universités  
Maitre de Conférence des Universités  
Praticien Hospitalier

# UNIVERSITE DE BORDEAUX

MAJ  
11/01/2021

**Président** M. TUNON DE LARA Manuel

**Directeur de Collège des Sciences de la Santé** M. PELLEGRIN Jean-Luc

## **COLLEGE DES SCIENCES DE LA SANTE UNITE DE FORMATION ET DE RECHERCHE DES SCIENCES ODONTOLOGIQUES**

<b>Directrice</b>	Mme BERTRAND Caroline	58-01
<b>Directeur Adjoint à la Pédagogie</b>	Mr DELBOS Yves	56-01
<b>Directeur Adjoint – Chargé de la Recherche</b>	M. CATROS Sylvain	57-01
<b>Directeur Adjoint – Chargé des Relations Internationales</b>	M.SEDARAT Cyril	57-01

### **ENSEIGNANTS DE L'UFR**

#### **PROFESSEURS DES UNIVERSITES**

Mme	Caroline	BERTRAND	Prothèse dentaire	58-01
Mme	Marie-José	BOILEAU	Orthopédie dento-faciale	56-01
M	Sylvain	CATROS	Chirurgie orale	57-01
M	Raphaël	DEVILLARD	Dentisterie restauratrice et endodontie	58-01
Mme	Véronique	DUPUIS	Prothèse dentaire	58-01
M.	Bruno	ELLA NGUEMA	Sciences anatomiques et physiologiques - Biomatériaux	58-01
M.	Jean-Christophe	FRICAIN	Chirurgie buccale – Pathologie et thérapeutique	57-01

#### **MAITRES DE CONFERENCES DES UNIVERSITES**

Mme	Elise	ARRIVÉ	Prévention épidémiologie – Economie de la santé – Odontologie légale	56-02
Mme	Audrey	AUSSEL	Sciences anatomiques et physiologiques	58-01
Mme	Cécile	BADET	Biologie Orale	57-01
M.	Etienne	BARDINET	Orthopédie dento-faciale	56-01
M.	Michel	BARTALA	Prothèse dentaire	58-01
M.	Cédric	BAZERT	Orthopédie dento-faciale	56-01
M.	Christophe	BOU	Prévention épidémiologie – Economie de la santé – Odontologie légale	56-02
Mme	Sylvie	BRUNET	Chirurgie buccale – Pathologie et thérapeutique	57-01
M.	Jacques	COLAT PARROS	Sciences anatomiques et physiologiques	58-01
M,	Jean-Christophe	COUTANT	Sciences anatomiques et physiologiques	58-01
M.	François	DARQUE	Orthopédie dento-faciale	56-01
M.	François	DE BRONDEAU	Orthopédie dento-faciale	56-01
M.	Yves	DELBOS	Odontologie pédiatrique	56-01
M,	Emmanuel	D'INCAU	Prothèse dentaire	58-01
Mme	Mathilde	FENELON	Chirurgie Orale	57-01
Mme	Elsa	GAROT	Odontologie pédiatrique	56-01
M.	Dominique	GILLET	Dentisterie restauratrice et endodontie	58-01
Mme	Olivia	KEROUEDAN	Dentisterie restauratrice et endodontie	58-01
M.	Jean-François	LASSERRE	Prothèse dentaire	58-01
M.	Yves	LAUVERJAT	Parodontologie	57-01
Mme	Odile	LAVIOLE	Prothèse dentaire	58-01
Mme	Javotte	NANCY	Odontologie pédiatrique	56-01

M.	Adrien	NAVEAU	Prothèse dentaire	58-01
M.	Philippe	POISSON	Prévention épidémiologie – Economie de la santé – Odontologie légale	56-02
M.	Patrick	ROUAS	Odontologie pédiatrique	56-01
M.	Johan	SAMOT	Biologie Orale	57-01
Mme	Maud	SAMPEUR	Orthopédie dento-faciale	56-01
M.	Cyril	SEDARAT	Parodontologie	57-01
Mme	Noélie	THEBAUD	Biologie Orale	57-01
M.	Eric	VACHEY	Dentisterie restauratrice et endodontie	58-01

### **AUTRES ENSEIGNANTS**

M.	Cédric	FALLA	Prévention épidémiologie – Economie de la santé – Odontologie légale	56-02
M.	François	ROUZÉ L'ALZIT	Prothèse dentaire	58-01

### **ASSISTANTS**

M.	Bastien	BERCAULT	Chirurgie Orale	57-01
M.	Baptiste	BERGES	Prothèse dentaire	58-01
Mme	Mathilde	BOUDEAU	Odontologie conservatrice – Endodontie	58-01
Mme	Virginie	CHUY	Prévention épidémiologie – Economie de la santé – Odontologie légale	56-02
M	Pierre-Hadrien	DECAUP	Prothèse dentaire	58-01
Mme	Laura	DONNET	Biologie Orale	57-01
Mme	Julia	ESTIVALS	Odontologie pédiatrique	56-01
Mr	Pierre-André	GUILLAUD	Parodontologie	57-01
Mme	Jane	GOURGUES	Prévention épidémiologie – Economie de la santé – Odontologie légale	56-02
Mr	Louis	HUAULT	Sciences anatomiques et physiologiques	58-01
Mme	Mathilde	JACQUEMONT	Parodontologie	57-01
Mme	Clémence	JAECK	Prothèse dentaire	58-01
Mr	Aymeric	JOUBERT DU CELLIER	Dentisterie restauratrice et endodontie	58-01
Mr	Jean-Baptiste	IRIBARREN	Dentisterie restauratrice et endodontie	58-01
Mme	Claudine	KHOURY	Prévention épidémiologie – Economie de la santé – Odontologie légale	56-02
Mme	Camille	LACAULE	Orthopédie dento-faciale	56-01
M.	Antoine	LAFITTE	Orthopédie dento-faciale	56-01
Mme	Léa	MASSE	Prothèse dentaire	58-01
Mme	Aude	MENARD	Prothèse dentaire	58-01
M	Florian	PITEU	Prothèse dentaire	58-01
Mme	Rawen	SMIRANI	Parodontologie	57-01
Mme	Florianne	VILLAT	Dentisterie restauratrice et endodontie	58-01
M.	Clément	VACHEY	Odontologie conservatrice – Endodontie	58-01
M	Paul	VITIELLO	Prothèse dentaire	58-01
Mme	Sophia	ZIANE	Odontologie conservatrice – Endodontie	58-01
Mme	Laurie	FUCHS	Odontologie pédiatrique	56-01

## A notre Présidente de thèse

Madame le Professeur Marie-José BOILEAU  
Professeur des Universités – Praticien Hospitalier  
Section Orthopédie dento-faciale 56-01

*Pour m'avoir fait l'honneur de présider ce jury et d'évaluer mon travail,  
Pour vos qualités pédagogiques, votre disponibilité et l'intérêt que vous portez à chacun d'entre  
nous,  
Veuillez trouver ici le témoignage de mon plus profond respect.*

## A notre Directeur de thèse

Monsieur le Docteur Antoine LAFITTE  
Assistant hospitalo-universitaire  
Section Orthopédie dento-faciale 56-01

*A vous qui m'avez fait l'honneur d'accepter de diriger ce travail, de m'avoir conseillée et guidée  
tout au long, je vous remercie pour votre rigueur et précieux conseils cliniques qui ont permis  
d'enrichir ma formation et de m'avoir orientée vers ce sujet.  
Veuillez trouver dans ce travail l'expression de mes sentiments les plus sincères et ma profonde  
considération.*

## A notre Rapporteur de thèse

Monsieur le Docteur Cédric BAZERT

Maître de Conférences des Universités – Praticien Hospitalier

Section Orthopédie dento-faciale 56-01

*Pour m'avoir fait l'honneur de faire partie de ce jury et d'évaluer mon travail,*

*Pour vos enseignements précieux en clinique, votre approche concrète de la biomécanique et votre rigueur,*

*Veillez trouver ici le témoignage de mes remerciements les plus sincères.*

## A notre Assesseur

Monsieur le Docteur Etienne BARDINET

Maître de Conférences des Universités – Praticien Hospitalier

Section Orthopédie dento-faciale 56-01

*Pour m'avoir fait l'honneur de faire partie de ce jury,*

*Pour votre disponibilité et votre pédagogie qui rythment les vendredis,*

*Veillez trouver ici le témoignage de mon profond respect et de ma reconnaissance.*

## A notre Membre Invité

Monsieur le Docteur Pierre-Antoine DUBREUIL

Praticien Hospitalier

Chirurgien maxillo-faciale

*Pour m'avoir fait l'honneur de faire partie de ce jury,*

*Pour votre pédagogie dans l'approche de la chirurgie orthognathique,*

*Pour votre disponibilité dans la prise en charge globale et pluridisciplinaire de nos patients,*

*Veillez trouver ici le témoignage de ma reconnaissance.*

## **A ma famille et mes amis,**

*A mes parents,* merci pour tout l'amour et le soutien que vous m'avez apportés. Maman, merci pour ta joie de vivre et tes conseils avisés. Tu as toujours cru en moi et m'a encouragé à accomplir ce qui me semblait impossible à réaliser. Papa, merci pour ta pédagogie et ta patience. Je t'admire pour tout ce que tu as accompli dans ta vie professionnelle tout en restant aussi disponible pour ta famille. Merci de nous avoir transmis l'amour que vous portez l'un envers l'autre et de nous avoir fait découvrir le monde autrement. Je vous aime plus que tout et j'ai hâte de vous retrouver.

사랑하는 엄마아빠! 항상 저를 응원해주시고, 믿어주셔서 너무 감사합니다. 저를 사랑과 자신감으로 채워주시고, 이 삶을 지혜롭게 헤쳐 나갈 수 있는 능력을 길러 주셔서 감사해요. 매 순간 최선을 다하시는 부모님을 보면서 항상 원동력을 찾을 수 있었던 거 같아요. 이세상에 엄마아빠의 딸로 태어난 건 저에게 제일 큰 축복이에요. 사랑합니다!

*A mon frère Dong Hyun,* mon meilleur ami,

Toujours là pour me protéger, tu as essuyé les plâtres pour faciliter chaque étape de ma vie. Merci d'être là pour moi, à veiller à ce que je ne manque de rien et à me remonter le moral comme personne lorsque j'en ai le plus besoin. Cette vie quelque peu atypique a renforcé notre complicité, et ton optimisme et ta persévérance nous ont permis d'arriver jusqu'ici. Je te remercie infiniment pour tout ce que tu m'apportes. Tu es le meilleur des frères et ma plus grande fierté, je t'aime.

*A mes grands-parents,*

Je pense à vous chaque jour et je sais que vous veillez toujours sur moi.

Mamie, merci pour ton amour et toutes tes petites attentions. J'ai hâte de te retrouver et en forme !

*A Quentin,*

Mon Amour, rien ne suffit à mettre en valeur tout ce que tu as fait pour moi. Merci pour ton soutien et ton amour indéfectible. Ça y est c'est terminé, on peut en profiter maintenant !

*A Constance,*

Ma Constie, je te remercie de m'avoir soutenue et d'avoir toujours cru en moi. Merci de faire partie de ma famille. On en aura vécu des choses ensemble ! Merci Toinou de prendre soin de ma Constie. Hâte de vous revoir et de retrouver le duo Jean-Pierre et Jean-Pierre !

Merci également à toute la famille Cayeux.

*A Elodie,*

Merci pour ton amitié et ton soutien depuis toutes ces années. Félicitations à toi et à Hubert, j'espère vous revoir vite et rencontrer le petit Léonard !



*A Véronique et Olivier,*

Merci du fond du cœur pour votre soutien, vos attentions et votre accueil.

*Aux copains de la fac,* Claire, Mélanie, Ethan, Paulin, Guigui, Alice, merci pour ces belles années rémoises à vos côtés. Vous me manquez et j'espère vous revoir très vite.

*A la dream team Thaïlande,* Seksit et Justine, Cyril et Camille, Franck et Valérianne, Alex et Lucie, merci d'avoir fait tout ce chemin pour venir. Vous êtes géniaux, vivement un autre voyage avec vous !

*Aux expatriés des Hauts-de-France,* Pierre, Fanny, Paul-Jean, trop contente que vous soyez sur Bordeaux, j'espère qu'on pourra se voir plus souvent après tout ça !

*A mes cointernes du PQR,* les « anciens » (Myriam, Hélène, Adrien, Corentin, Marie, Aurore), les « petites » (Marie, Eva, Salomé, Cécile, Clara), les « jeunes » (Clara, Joséphine, Berkand, Camille), Sarah et Joran, je vous souhaite plein de bonnes choses, j'espère que nos chemins se recroiseront !

*A ma Nath,*

Coup de cœur de mon internat, merci pour tes encouragements, ta bonne humeur, les petites soirées et tes bons plats. C'est parti pour tous les voyages qui nous attendent ! I've got it Nath ! Enfin !

*A nos chers assistants,* Camille, Antoine, merci pour tout ce que vous m'avez apportée. Antoine, merci pour ta bonne humeur, ta rigueur et ton énergie du vendredi. Camille, promis, on ira à ce fameux KAO rencontrer Kim !

*A ma promo,*

A Carlota, pleine d'humour et de sagesse à la fois, avec un soupçon de candeur, tu es une vraie personne « soleil » qu'on a envie d'avoir avec nous. Merci pour ton soutien durant ces derniers mois.

A Chloé, toujours aux petits soins, tu t'assures que les gens qui t'entourent aillent bien. Merci toutes tes petites attentions. J'espère que le retour aux sources à Tahiti te procurera tout le bonheur que tu mérites.

A Cam, merci pour les bons moments passés durant ces trois années de binômat. Tu as toujours su me faire rire à me conter tes petites péripéties en commençant par fermer la porte du cabinet.

A Lucho, merci d'avoir supporté les cinq phénomènes durant 3 ans, toujours avec le sourire. Très pédagogue lorsqu'il s'agit d'ortho, tu as été le super pilier de cette promotion. A très vite à Chambéry !

A Manon, tes « salut mon Sunny ! » égayent mes vacances à chaque fois, ça va me manquer ! Merci pour ta gentillesse et tes encouragements. Profite bien de la Nouvelle-Calédonie !

Je vous remercie tous de m'avoir soutenue et aidée. Cet internat n'aurait pas été le même sans chacun d'entre vous. Rendez-vous le 23 novembre à 14h heure française pour la réunion de promo depuis les 4 coins du monde !

# Table des matières

<b>RESUME</b>	<b>12</b>
<b>INTRODUCTION</b>	<b>13</b>
<b>CONTEXTE</b>	<b>14</b>
<b>1. RAPPEL SUR LA CROISSANCE MANDIBULAIRE (1)(2)</b>	<b>14</b>
<b>2. LES ANOMALIES SQUELETTIQUES PAR EXCES DE LA DIMENSION VERTICALE (8)(9)</b>	<b>17</b>
2.1. EXAMEN CLINIQUE	17
2.1.1. Exo-buccal	18
2.1.2. Endo-buccal	18
2.2. EXAMEN RADIOGRAPHIQUE ARCHITECTURAL ET CEPHALOMETRIQUE	18
2.3. EXAMEN DES FONCTIONS	19
2.3.1. Fonction ventilatoire	19
2.3.2. Adaptation musculaire	20
<b>3. MOYENS THERAPEUTIQUES VISANT A REORIENTER LA CROISSANCE MANDIBULAIRE DANS LE SENS D'UNE ROTATION</b>	
<b>ANTERIEURE</b>	<b>21</b>
3.1. INGRESSION MOLAIRE (8)	21
3.1.1. Contrôle vertical de la molaire maxillaire	21
3.1.2. Contrôle vertical de la molaire mandibulaire	22
3.2. GENIOPLASTIE FONCTIONNELLE	23
3.2.1. Examen morphologique de la face et de la région mentonnière	25
3.2.2. Indications	27
3.2.2.1. Incompétence labiale et ventilation orale	27
3.2.2.2. Contrôle du sens vertical et réorientation de la croissance mandibulaire	27
3.2.3. Technique chirurgicale	28
3.2.4. Impact et risque d'une génioplastie chez le patient en croissance ?	32
<b>REVUE SYSTEMATIQUE DE LA LITTERATURE</b>	<b>33</b>
<b>1. OBJECTIFS</b>	<b>33</b>
<b>2. MATERIELS ET METHODE DE RECHERCHE DES ETUDES</b>	<b>33</b>
2.1. STRATEGIE DE RECHERCHE ET EQUATION	33
2.2. CRITERES D'ELIGIBILITE	33
2.3. SELECTION DES ARTICLES	34
2.4. EXTRACTION DES DONNES ET SYNTHESE	34

<b>3. RESULTATS</b>	<b>34</b>
3.1. PRESENTATION DES ARTICLES	35
3.2. POPULATION ETUDIEE DANS LES DIFFERENTES ETUDES	36
3.2.1. Sexe et âge	36
3.2.2. Caractéristiques	37
3.3. OBJECTIFS DES ARTICLES : CRITERES EVALUES ET METHODES D’EVALUATION	38
3.4. RESULTATS DES ETUDES	39
3.4.1. Avant la génioplastie	39
3.4.2. Impact squelettique immédiat de la génioplastie	40
3.4.3. Impact de la génioplastie à long terme	41
3.4.3.1. Modifications horizontales	41
3.4.3.2. Changements verticaux	41
3.4.3.3. Direction de croissance et remodelage osseux	42
3.4.3.4. Conséquences sur les tissus mous	43
3.4.3.5. Influence sur la posture	43
3.4.4. Conséquences sur la fonction ventilatoire et le sommeil	44
3.4.5. Indice de satisfaction des patients	45
<b>4. DISCUSSION</b>	<b>45</b>
4.1. CRITIQUE DE LA METHODE	45
4.2. CRITIQUE DES RESULTATS	47
4.2.1. Analyse radiographique	48
4.2.2. Incidence de la chirurgie	49
4.2.2.1. Sur la croissance et le remodelage mandibulaires	49
4.2.2.2. Sur la fonction ventilatoire	50
4.3. SUIVI POST-OPERATOIRE ET STABILITE A LONG TERME	51
<b><u>PROPOSITION D’UN PROTOCOLE DE PRISE EN CHARGE D’UN PATIENT EN CROISSANCE AVEC UN EXCES</u></b>	
<b><u>VERTICAL ANTERIEUR</u></b>	<b>54</b>
<b><u>CONCLUSION</u></b>	<b>56</b>
<b><u>TABLE DES ILLUSTRATIONS</u></b>	<b>58</b>
<b><u>BIBLIOGRAPHIE</u></b>	<b>60</b>

## Liste des abréviations

2D : bidimensionnel

3D : tridimensionnel

AHI : *apnea hypopnea index*, index d'apnées-hypopnées

AI : avancée de la ligne implantaire (mm)

ADH : *anterior dental height*, hauteur alvéolo-dentaire antérieure

CSERD : centre

EEG : électro-encéphalogramme

ELP : espace linguopharyngé minimum = distance entre le contour postérieur de la langue et le point le plus proche du mur pharyngé postérieur parallèle au plan palatin

EVP : espace vélopharyngé minimum = distance entre le contour postérieur du palais mou et le point le plus proche du mur pharyngé postérieur parallèle au plan palatin

PSG : polysomnographie

RI : rotation de la ligne implantaire (degré)

RM (ou MR) : rotation matricielle (degré)

SAHOS : syndrome d'apnées-hypopnées obstructive du sommeil

SE : *sleep efficiency*, efficacité du sommeil

TRP : téléradiographie de profil

TST : temps d'enregistrement total du sommeil

WASO : *wake after sleep onset*, durée des réveils survenant après endormissement

## RESUME

---

La g nioplastie est propos e dans la majorit  des cas chez l'adulte dans le cadre de la chirurgie orthognathique. Elle apporte un r el b n fice   la fois esth tique et fonctionnel mais lorsque cette g nioplastie est isol e, elle peut  tre indiqu e pour corriger un exc s vertical mandibulaire sans divergence excessive de l' tage moyen de la face, la plupart du temps en compl ment de l'orthodontie,   la fin de celle-ci. Quand elle est r alis e pr cocement avant la fin de la croissance pubertaire, elle est qualifi e de « fonctionnelle ». Elle a alors un impact sur la croissance mandibulaire.

L' ge id al pour cette intervention est un sujet controvers . L'am lioration de l'apparence du visage et la r action positive sur le plan psychosocial seraient en faveur d'une intervention pr coce pour les patients dont la d formation est la plus s v re. Les pr occupations concernant un  ventuel effet n gatif sur la croissance mandibulaire ou sur la stabilit  th rapeutique seraient en faveur d'une attente de la quasi fin de croissance. Dans ce contexte, une revue de la litt rature a  t  r alis e afin d' tudier si effectu e au moment opportun et avec des amplitudes de d placement suffisantes, la g nioplastie fonctionnelle permet d'obtenir une fermeture du sens vertical am liorant le r sultat th rapeutique et sa stabilit  chez les patients hyperdivergents.

Quatre articles ont permis de d montrer les cons quences positives de la g nioplastie fonctionnelle sur la direction de croissance dans le sens d'une rotation ant rieure et l'am lioration des param tres ventilatoires chez des patients en p riode p ripubertaire avec un exc s vertical ant rieur isol  et une dysfonction ventilatoire et labiale. Les  tudes ont montr  que les r sultats demeuraient stables pendant la dur e du suivi allant de 6   24 mois. Aucune diff rence dans la croissance symphysaire n'a  t  rapport e dans les  tudes entre les patients op r s et le groupe t moin. La g nioplastie appara t donc comme un moyen d'assurer les objectifs esth tiques, fonctionnels et de stabilit  du traitement orthodontique en redirigeant la croissance du patient, sans l'alt rer.

## INTRODUCTION

---

La génioplastie est le nom donné aux interventions chirurgicales qui ciblent la région mentonnière. Elle consiste à pratiquer une ostéotomie de la partie basilaire de la symphyse et d'en modifier la position.

Souvent considérée comme une « petite chirurgie » adjointe à la chirurgie maxillo-mandibulaire, elle peut être une chirurgie isolée afin d'harmoniser le profil dans les décalages squelettiques et de normaliser les fonctions oro-faciales. On parle alors d'une génioplastie fonctionnelle, que certains auteurs recommandent même de réaliser précocement.

La génioplastie est habituellement pratiquée hors croissance pour corriger un déséquilibre squelettique vertical. Différents auteurs ont montré que, réalisée en période péripubertaire, elle induirait une réorientation de la croissance dans le sens d'une antérotation mandibulaire. Cependant, peu d'études ont analysé précisément les modalités à respecter lors de cette intervention pour bénéficier de ce résultat thérapeutique. Une revue systématique de la littérature sur l'impact vertical et fonctionnel de ces génioplasties, et surtout sur leurs modalités, semble nécessaire avant de les intégrer dans l'arsenal thérapeutique des dysmorphoses de la dimension verticale.

L'intérêt de cette revue bibliographique sera d'étudier, si lorsqu'elle est effectuée au moment opportun et avec des amplitudes de déplacement suffisantes, la génioplastie fonctionnelle permet bien d'obtenir une fermeture du sens vertical améliorant le résultat thérapeutique et sa stabilité chez les patients hyperdivergents.

### 1. Rappel sur la croissance mandibulaire (1)(2)

La mandibule est le seul os mobile de la face. Il est relié à la partie postérieure de la base du crâne par l'intermédiaire des cavités glénoïdes. La croissance de cet os est complexe tant par son mode d'ossification que par ses modifications morphologiques : c'est un os d'origine mixte, cartilagineuse et membraneuse. Cette croissance se fait (Figure 1) :

- en longueur (dans le sens antéropostérieur) par apposition postérieure sur la branche montante. Cet allongement a pour résultat l'élargissement latéral de la mandibule à cause de sa forme en V ;
- en hauteur au niveau du condyle par croissance adaptative aux structures environnantes pour certains auteurs (Moss, Enlow, Petrovic, MacNamara) et par croissance indépendante et spontanée pour d'autres (Björk) (3)(4). Cette croissance verticale se fait également par la croissance modelante des procès alvéolaires qui, comme pour le maxillaire, jouent un rôle d'adaptation et de compensation entre la croissance maxillaire et la croissance mandibulaire. La mandibule se déplace ainsi vers le bas et vers l'avant.

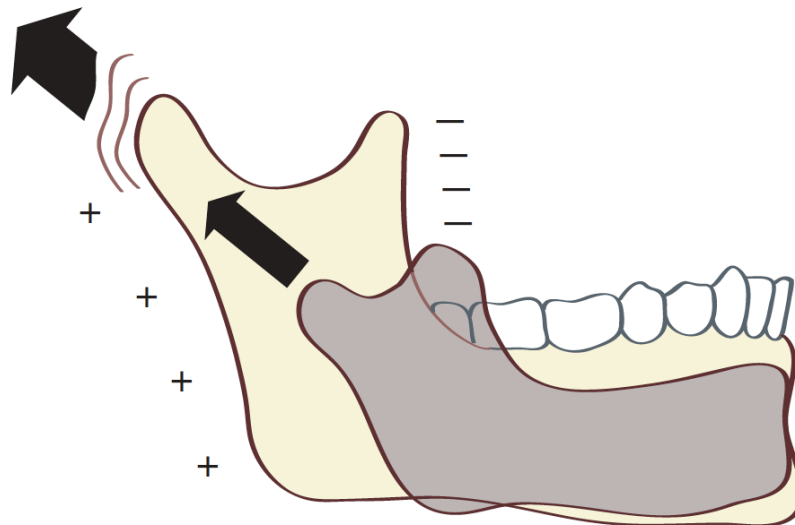


Figure 1. Représentation de la croissance mandibulaire par Enlow, Petrovic, McNamara et Graber. (1)

La croissance de la mandibule est synchronisée de la croissance staturale (Figure 2)(5). Le pic de croissance staturale précède celui de la croissance condylienne. La croissance du condyle mandibulaire se poursuit au-delà de la croissance suturale de la face et un peu au-delà de la croissance staturale, jusqu'à 22 ans chez le garçon et 18 ans chez la fille (5)(Figure 3).

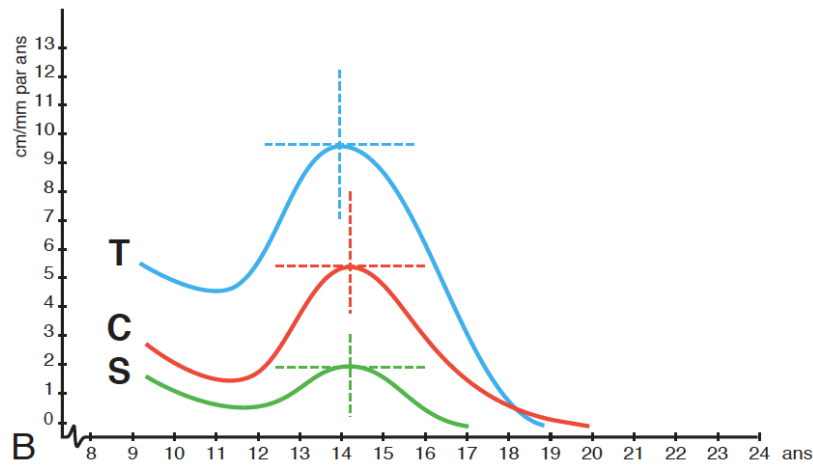


Figure 2. Courbes moyennes de taux de croissance staturale (T), des sutures maxillo-faciales (S) et des condyles chez les garçons (C) (Björk). (6)

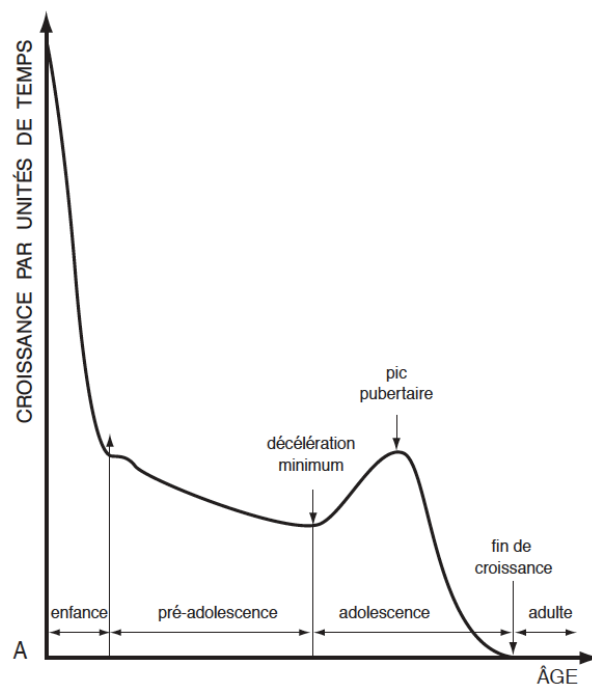


Figure 3. Courbe de croissance staturale selon Björk. (6)

Cela signifie que les sujets ayant une grande mandibule verront leur croissance mandibulaire se poursuivre au-delà du pic de croissance péri-pubertaire. Il s'ensuit que, chez ces sujets, la prévision de croissance faciale est difficile. En ce qui concerne donc cette prévision, la détermination de la direction de croissance et de la rotation mandibulaire à venir est particulièrement intéressante chez l'hyperdivergent. L'analyse des caractères structuraux peut aider dans cette détermination. Toutefois, cette estimation reste incertaine, surtout chez les sujets jeunes dont le type de croissance n'est pas très affirmé, les signes n'étant alors pas toujours facilement interprétables ni concordants.

Les caractères structuraux associés à la postérorotation mandibulaire sont (7)(Figure 4) :

- un col du condyle fin et orienté vers l'arrière ;
- un angle mandibulaire ouvert ;



- un canal mandibulaire rectiligne ;
- une échancrure prégoniaque marquée ;
- une symphyse mentonnière fine, en forme de larme avec une corticale sous-symphysaire mince ;
- un angle interincisif fermé ;
- un angle intermolaire postérieur inférieur à  $180^\circ$  (plutôt fermé) ;
- une augmentation de l'étage inférieur de la face.

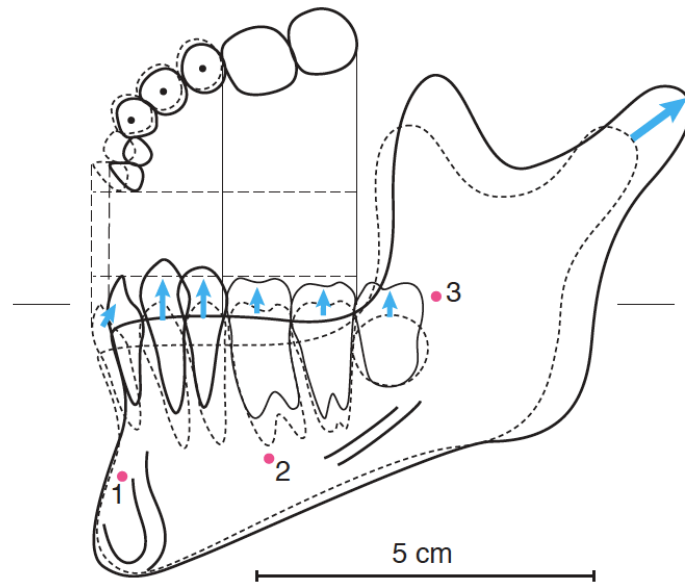


Figure 4. Rotation postérieure de la mandibule selon Björk (superposition sur les implants mandibulaires). (7)

Un changement directionnel dans le sens d'une rotation antérieure mandibulaire (Figure 5) est donc souhaité chez l'hyperdivergent, surtout s'il présente une rétromandibulie. Une direction de croissance du condyle vers le haut et en avant sera alors attendue. Le résultat espéré est un changement de direction de croissance du condyle.

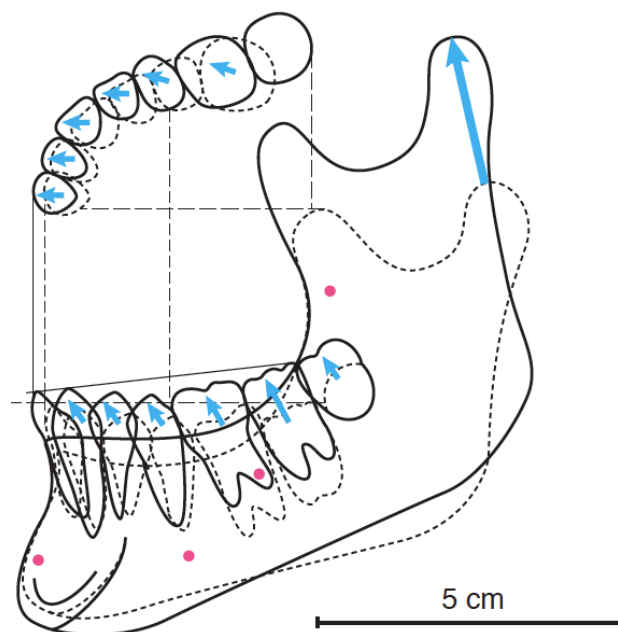


Figure 5. Rotation antérieure de la mandibule selon Björk (superposition sur les implants mandibulaires). (7)

## **2. Les anomalies squelettiques par excès de la dimension verticale (8)(9)**

La dénomination d'excès vertical antérieur, sous-entendu squelettique, a été donnée par H. MULLER en France et fait référence au déséquilibre entre la face antérieure et la face postérieure en termes de hauteur ; mais beaucoup d'appellations ont été proposées, parmi lesquelles (9) :

- faciès adénoïdien (M. CHATEAU) ;
- micro-oto-dysplasie (H.P. BIMLER) ;
- leptoprosopie (E. MUZJ) ;
- dolichofacial (R.M. RICKETTS) : terme emprunté à l'anthropologie, où ils traduisent l'équilibre ou les déséquilibres entre les dimension verticale et transversales de la face ;
- rotation postérieure (A. BJORK) : décrit l'évolution de la dimension verticale entre deux instants. Elle ne doit pas se substituer à celle de l'hyperdivergence, n'étant ni synonymes ni cliniquement associées de façon systématique ;
- hyperdivergent (F. SCHUDY) : déséquilibre de l'inclinaison du plan mandibulaire par rapport à la base du crâne ;
- open bite (V. SASSOUNI) ;
- long face syndrom (H. OPDEBEECK) : caractérise le développement vertical antérieur de la face même si sa classification affine le diagnostic vertical par des sous-types prenant en compte d'autres éléments comme la hauteur du ramus, l'angle du plan mandibulaire, l'indice de proportion faciale et la hauteur alvéolaire maxillaire postérieure.

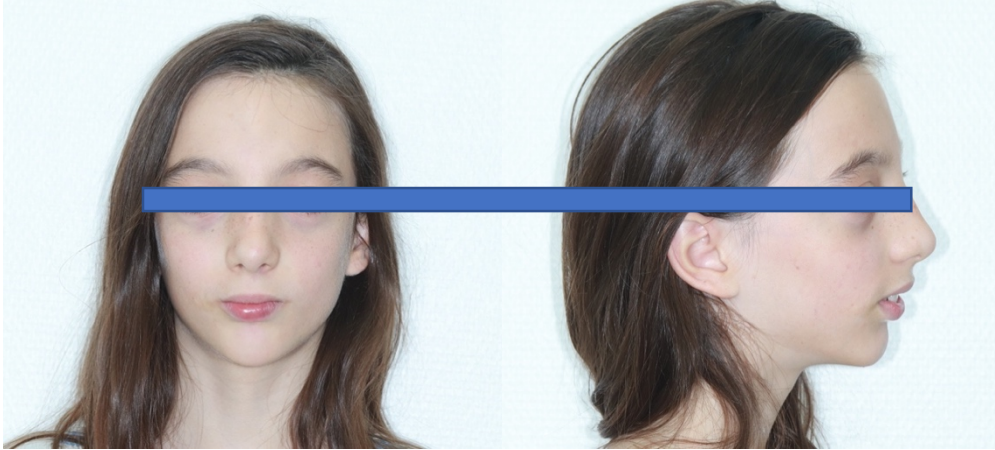Ainsi, l'hyperdivergence et la rotation postérieure ayant des définitions distinctes, le terme d'excès vertical antérieur sera privilégié dans cette revue pour évoquer la dysmorphose par excès du sens vertical.

### **2.1. Examen clinique**

Les patients ayant souffert, dans la petite enfance, d'obstruction des voies aériennes supérieures, gardent souvent une mauvaise habitude de ventilation orale avec inoclusion labiale au repos. Il en résulte un développement crâniofacial pathologique qui évolue dans le sens d'une diminution transversale du maxillaire et d'une augmentation significative du sens vertical squelettique avec hyper-extension crâniofaciale. Ceci se traduit par l'augmentation des valeurs angulaires de divergence de l'étage inférieur au détriment de la projection sagittale mandibulaire. Le spécialiste qualifié en orthopédie dento-faciale relèvera alors lors de l'examen clinique les anomalies et les dysmorphoses associées.

### 2.1.1. Exo-buccal

L'analyse exobuccale devra rechercher les signes d'un **faciès adénoïdien** (visage allongé, plis faciaux effacés, des narines étroites, des lèvres souvent béantes), avec une hauteur faciale inférieure augmentée, et une posture céphalique en extension (Figure 6).



*Figure 6. Patientte présentant tous les caractéristiques d'un faciès adénoïdien.*

### 2.1.2. Endo-buccal

Sur le plan endobuccal le patient pourra présenter une égression molaire supplémentaire en relation avec l'abaissement de la mandibule, une béance antérieure et une hauteur augmentée des procès alvéolaires très souvent au maxillaire (parfois aussi à la mandibule).

## 2.2. Examen radiographique architectural et céphalométrique

L'analyse céphalométrique révélera une hyperdivergence mandibulaire, une croissance verticale antérieure et une postérorotation mandibulaire favorisée par la traction des tissus mous en adaptation à la fonction ventilatoire, ainsi :

- l'hyperdivergence peut être associée à une dysmorphose sagittale le plus souvent de classe II division 1 ou de classe III et, dans le sens transversal, à une endognathie maxillaire en relation avec la ventilation buccale ;
- la hauteur faciale antérieure est supérieure à 55% de la hauteur faciale totale ;
- la hauteur faciale postérieure est diminuée, avec un ramus court et parfois une concavité postérieure ;
- le plan mandibulaire fait un grand angle avec le plan de Francfort :  $FMA > 32^\circ$  ;
- l'angle formé par le plan palatin et le plan mandibulaire (ANS-PNS/MP ou PP/MP) est supérieure à  $26^\circ$  (10) ;

- sont observés au niveau des structures mandibulaires : une échancrure prégoniaque, une symphyse allongée et étroite, un col condylien étroit et allongé ;
- l'os hyoïde aura une position plus postéro-inférieure par rapport à PTV ;
- des végétations adénoïdes, des amygdales volumineuses ou des signes céphalométriques de gravité peuvent parfois être observés.

## **2.3. Examen des fonctions**

Tous les auteurs s'accordent à reconnaître un syndrome particulier où les signes peuvent coexister. Ces différents signes seront développés ci-dessous.

### **2.3.1. Fonction ventilatoire**

La principale étiologie de l'hyperdivergence mandibulaire sera la respiration orale, nocturne ou permanente. L'impact délétère d'une ventilation nasale réduite est quasiment complet à la puberté d'où la nécessité d'un dépistage précoce de ces troubles (11). De plus, la réversibilité au moins partielle des adaptations morpho-fonctionnelles est encore possible chez l'enfant grâce à l'importante plasticité des os membraneux de la face en croissance après élimination très précoce du facteur étiologique (12).

Nombreux sont les signes permettant d'identifier les ventilateurs oraux. Ils présentent une immaturité du dilatateur des narines, un test de Rosenthal souvent positif, une posture cervico-céphalique diurne avec enroulement des épaules et projection de la tête en avant, une langue basse en position de repos et une déglutition atypique avec étalement lingual latéral, une ptose linguale en décubitus dorsal avec une hypertonie des muscles vélopharyngés qui favorisent un collapsus pharyngé, une extension cervico-céphalique de compensation pour éviter le collapsus, une ronchopathie avec déshydratation plus ou moins importante selon l'étiologie, des troubles du sommeil, et un syndrome dit de résistance des voies aériennes supérieures qui peut selon son intensité être associé au syndrome d'apnées/hypopnées obstructives du sommeil (SAHOS) (13)(14).

Décrit pour la première fois en 1976 par Guilleminault (15), le SAHOS est défini comme un désordre de la ventilation caractérisé par une obstruction partielle des voies aériennes supérieures (VAS) et/ou par une obstruction complète intermittente qui perturbe la ventilation physiologique et le schéma normal du sommeil pendant la nuit. Sa prévalence est selon les études entre 1,2 et 5,7% avec un pic entre 2 et 8 ans qui coïncide avec le pic d'hyperplasie lymphoïdienne (16)(17).

L'ablation des amygdales et des adénoïdes est souvent proposée en première intention. Cependant, plusieurs études montrent la persistance d'un syndrome résiduel et une dégradation progressive de l'indice

d'apnée-hypopnée passant de 3,47/h en postopératoire à 6,48/h en moyenne au bout de 3 ans chez 68% des patients de la cohorte (18)(19). Ces résultats sont meilleurs avec l'association d'un traitement orthodontique à l'aide d'une disjonction maxillaire rapide qui peut être également proposée seul et qui diminue la résistance des VAS. Dans une méta-analyse de 2017, il permet une diminution de 70% de l'AHI et une meilleure stabilité des résultats à long terme avec une diminution de 79% de l'AHI après 3 ans (20). D'autres traitements comme les orthèses d'avancée mandibulaire ou médicamenteux peuvent être proposés (21).

La rééducation maxillo-faciale est une nouvelle approche dans le traitement du SAHOS de l'adulte et de l'enfant. Le nombre de respirateurs buccaux est 3 à 4,7 fois plus faible chez les enfants rééduqués, les lèvres sont également plus toniques et fonctionnelles. De plus, la force, l'endurance et la puissance de la langue sont meilleures, de même que sa position au repos ainsi qu'à la déglutition. La rééducation a pour intérêts de rétablir la ventilation nasale et de renforcer le tonus des muscles oro-faciaux. Ces corrections permettent ainsi d'améliorer et de pérenniser les paramètres définissant le SAHOS et donc de diminuer sa gravité. Ainsi, le traitement n'est abouti qu'après la restauration de la ventilation nasale.

D'après les études actuelles, les traitements couramment proposés dans le SAHOS chez l'enfant ne résolvent qu'en partie la pathologie et n'empêchent pas la récurrence des symptômes. Une revue de la littérature a étudié des articles traitants de la rééducation myo-fonctionnelle dans le SAHOS (22). Ces articles ont montré que la rééducation limite un syndrome résiduel après le traitement standard (adéno-tonsillectomie et/ou disjonction maxillaire rapide) et la récurrence des symptômes en corrigeant les dysfonctions oro-myo-faciale et particulièrement la ventilation. Cependant, cette rééducation devra intervenir au moment le plus opportun selon la maturité de l'enfant (23)(24).

La rééducation seule n'apparaît donc pas comme une solution au traitement du SAHOS mais semble néanmoins indispensable à la pérennité des résultats obtenues après l'orthopédie, l'orthodontie ou la chirurgie.

### **2.3.2. Adaptation musculaire**

Chez le patient présentant un excès vertical antérieur, une musculature plus faible et plus postérieure sera retrouvée (la force de mastication varie entre 22 et 36 kg/cm<sup>2</sup> alors que la moyenne est entre 50 et 70 kg/cm<sup>2</sup>) : la musculature élévatrice, moins développée, moins active et insérée plus postérieurement, n'autorise pas un bon contrôle sur la croissance alvéolaire postérieure. De plus, leur muscles sus-hyoïdiens développent une activité plus importante.

A cela s'ajoutera une rupture de l'action verticale de la sangle labiale, une hypotonie de l'orbiculaire et une interposition linguale lors de la déglutition menant à une déglutition atypique.

Ainsi sous l'effet de facteurs locaux ou généraux, de l'environnement, des différentes fonctions et de la croissance, les jeunes patients vont développer un processus de maintien, d'amélioration ou d'aggravation de l'excès vertical antérieur suivant la durée, l'intensité et le nombre de ces facteurs.

Le lien existant entre inocclusion labiale, ventilation orale, dysfonction linguale, dysharmonie dento-squelettique et pathologie respiratoire du sommeil est établi (25)(26). Une prise en charge pluridisciplinaire de ces anomalies est donc nécessaire afin d'établir une harmonie fonctionnelle et permettre à l'enfant en croissance d'exprimer tout son potentiel et limiter la perte de chance.

### **3. Moyens thérapeutiques visant à réorienter la croissance mandibulaire dans le sens d'une rotation antérieure**

#### **3.1. Ingression molaire (8)**

La réorientation du plan d'occlusion chez l'hyperdivergent représente un défi majeur pour l'orthodontiste qui doit contrôler le sens vertical postérieur afin de favoriser la croissance en rotation antérieure et éviter les égressions induites par les dispositifs orthopédiques ou orthodontiques. Une ingression des molaires ou un freinage de la croissance alvéolaire postérieure doivent être recherchés et différents dispositifs peuvent être employés.

##### **3.1.1. Contrôle vertical de la molaire maxillaire**

La molaire maxillaire, principale zone d'action lors du traitement orthodontique, est le siège de près de 70% de la croissance verticale de l'étage inférieur de la face (27). Le contrôle de la croissance alvéolaire postérieure maxillaire et des ingressions molaires maxillaires peut être réalisé à l'aide d'une barre palatine, des forces extra-orales (FEO) hautes sur 16 et 26 à traction haute ou des minivis d'ancrage. Avant toute ingression, la distance entre l'apex de la molaire maxillaire et le plan palatin sera mesurée à la téléradiographie de profil (ou CBCT si nécessaire), afin de s'assurer d'un espace suffisant.

La barre palatine freine la croissance verticale par la pression exercée par la langue sur la barre à chaque déglutition. Elle permet aussi de renforcer l'ancrage postérieur, de déroter les molaires maxillaires et de contrôler leur inclinaison vestibulo-linguale en particulier pendant l'utilisation d'une FEO haute, évitant ainsi l'égression des cuspidés palatines.

Les FEO hautes exercent une force ingressive sur les molaires et sont utilisées dans ces cas pour leur action verticale plus que pour leur effet sagittal.

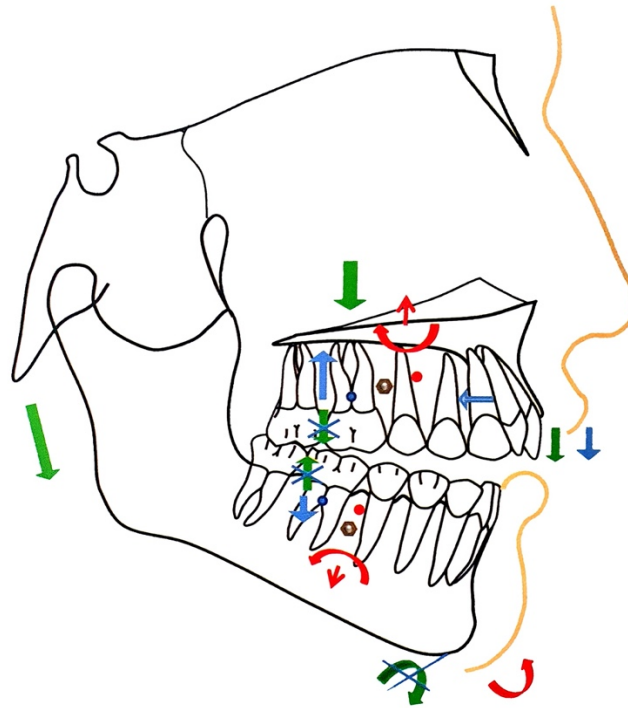
Les minivis et miniplaques qui sont des dispositifs d'ancrage squelettique temporaires, améliorent considérablement le contrôle vertical dans les cas extrêmes offrant même, selon Ellouze et Darqué (27) ou Kuroda et al. (28), une alternative à la chirurgie orthognathique. Le contrôle de la croissance alvéolaire postérieure maxillaire, voire même l'ingression de la molaire maxillaire, peut être assurée par une traction verticale s'exerçant sur :

- deux minivis vestibulaires et palatines de chaque côté
- une minivis vestibulaire ou linguale, ou une miniplaque en vestibulaire de chaque côté de l'arcade. Les effets parasites transversaux doivent être évités par la pose d'un arc transpalatin ou d'un disjoncteur.
- une gouttière occlusale reliée à des implants vestibulaires

Le plus souvent distale par rapport au centre de rotation de l'arcade maxillaire, cette traction, qui reste limitée (1 à 3 mm en moyenne (27)), provoque une rotation horaire du plan d'occlusion maxillaire et une rotation antérieure de la mandibule (Figure 7). Le contrôle de l'égression antérieure associée dépend alors de la situation verticale des incisives. Ainsi, d'après Scheffler et al.<sup>2014</sup>, 2 mm d'ingression des molaires maxillaires génèrent 1° de fermeture du GoGn/Sn et 2 mm d'augmentation du recouvrement (29). Une autre étude de Kim et al.<sup>2018</sup>, menée sur 21 sujets adultes, a montré que 1 mm d'ingression des molaires maxillaires génère une augmentation du recouvrement de 2,6 mm, une diminution de la hauteur faciale antérieure de 1,7 mm, une avancée du point Pog de 2,3 mm et une diminution du GoMe/Sn de 2° (30).

### **3.1.2. Contrôle vertical de la molaire mandibulaire**

Il est nécessaire d'exercer une force ingressive sur la molaire mandibulaire pour éviter une égression compensatrice et la perte du bénéfice du contour de la molaire maxillaire. Classiquement, ce contrôle est assuré par la préparation d'ancrage des secteurs latéraux avec un soutien de la partie antérieure de l'arcade mandibulaire par des J Hooks, traction haute ou des élastiques verticaux antérieurs. Actuellement, l'utilisation d'un ancrage squelettique temporaire vestibulaire permet de contrôler cette égression compensatrice, voire même d'ingresser la molaire mandibulaire, contribuant ainsi à la fermeture de la dimension verticale (Figure 7). Les effets transversaux parasites doivent être neutralisés par un arc lingual ou par des informations de torque sur un arc lourd.



Croissance  
 MIA : Impact sectoriel  
 MIA : Impact sur l'arcade  
 X : Annulation des effets de la croissance et du traitement avec MIA

Figure 7. Schéma du protocole de traitement d'une béance antérieure squelettique à l'aide de mini-implants d'ancrage (MIA) postérieurs (27)

La traction verticale maxillaire et mandibulaire sur les mini-implants (en bleu) génère une ingression active sur les secteurs postérieurs, principalement sur l'arcade maxillaire (70% de la croissance verticale, en vert), et une fermeture de la béance par rotation mandibulaire antérieure (en rouge).

### 3.2. Génomoplastie fonctionnelle

La génomoplastie est proposée dans la majorité des cas chez l'adulte dans le cadre de la chirurgie orthognathique. Elle est alors très souvent couplée à des ostéotomies combinées de la face et apporte un réel bénéfice à la fois esthétique et fonctionnel.

Du point de vue esthétique, c'est une chirurgie de contour qui participe à l'harmonie du sens vertical de la face en équilibrant l'étage inférieur. Elle potentialise aussi l'augmentation du sens sagittal mandibulaire.

Du point de vue fonctionnel, elle normalise les rapports labiaux et permet une détente des muscles constricteurs de la face. Elle a également un intérêt dans le traitement des SAHOS (31). En effet elle permet un avancement des apophyses géni (sites d'insertion des muscles géno-glosses et géno-hyoïdiens)(32), ce qui favorise la libération des voies aériennes supérieures (Figure 8).



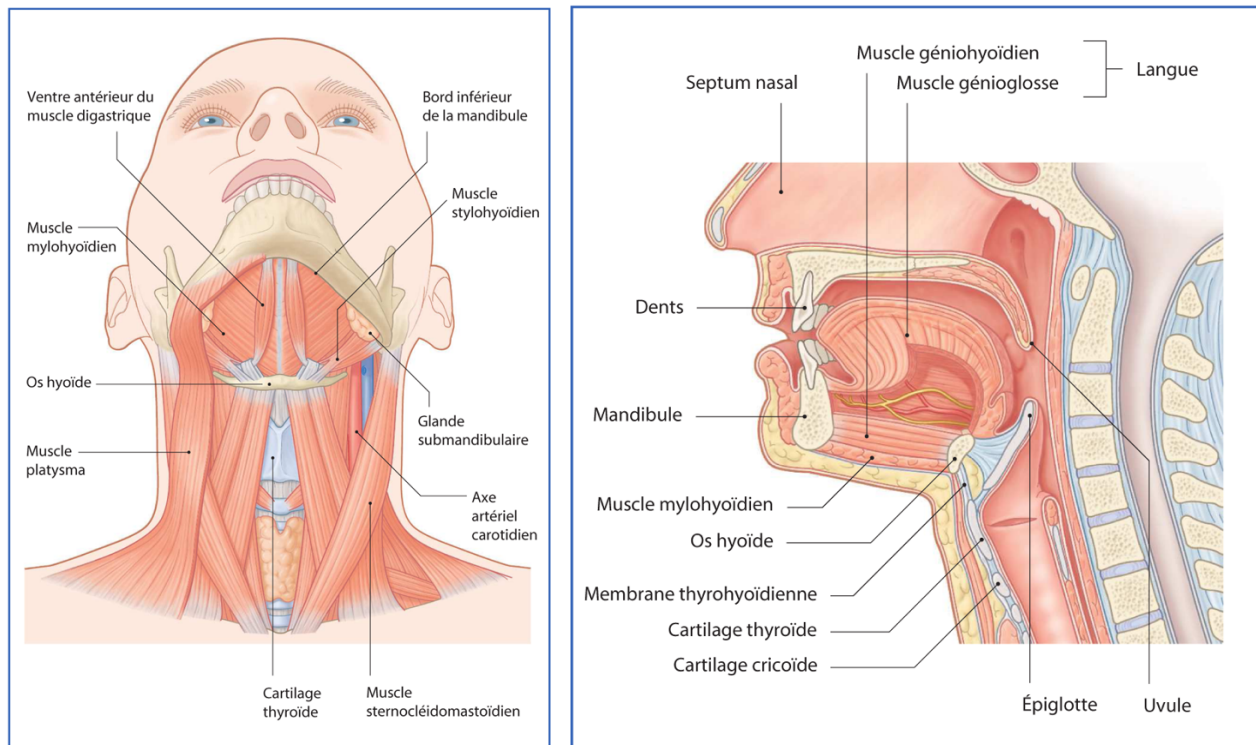


Figure 8. Schémas anatomiques montrant les insertions des muscles digastriques sur une vue frontale (gauche) et des muscles géniogydiens sur une coupe sagittale (droite). (37)

Lorsque la génioplastie est isolée, elle peut être indiquée pour corriger un excès vertical mandibulaire sans divergence excessive de l'étage moyen de la face, la plupart du temps en complément de l'orthodontie, à la fin de celle-ci. Elle permet d'assurer les objectifs esthétiques, fonctionnels et de stabilité du traitement orthodontique. Elle peut être couplée à la germectomie des dents de sagesse si nécessaire. Quand elle est réalisée précocement avant la fin de la croissance pubertaire, elle est qualifiée de « fonctionnelle ». Elle a alors un impact sur la croissance mandibulaire (31).

La génioplastie fonctionnelle est introduite en 1985 par Precious et Delaire (34). C'est une ostéotomie-ostectomie de la partie antérieure de la mandibule qui permet de réduire la hauteur de l'étage antéro-inférieure de la face au rapport idéal de 55% de la hauteur faciale antérieure totale. La technique chirurgicale implique la création d'un tenon et mortaise qui ne préservent pas seulement les insertions des muscles labiomentonnières et quelques suprahyoïdiens mais améliorent également la stabilité de la fixation transosseuse. Un repositionnement vers le haut et l'avant du menton et des structures myocutanées produisent un bénéfice à la fois esthétique et fonctionnelle pour le patient.

La génioplastie fonctionnelle fait partie de l'arsenal thérapeutique du syndrome d'apnées obstructives du sommeil (SAOS). Ces génioplasties permettent de diminuer la compliance des voies aériennes supérieures, grâce à une remise en tension musculaire par transposition des insertions osseuses des muscles de la langue.

L'âge idéal pour cette intervention est un sujet controversé. L'amélioration de l'apparence du visage et la réaction positive sur le plan psychosocial serait en faveur d'une intervention précoce pour les patients dont la déformation est la plus sévère (35). Les préoccupations concernant un éventuel effet négatif sur la croissance mandibulaire ou sur la stabilité thérapeutique seraient en faveur d'une attente de la quasi fin de croissance (36).

### 3.2.1. Examen morphologique de la face et de la région mentonnière

L'analyse morphologique du visage permet d'évaluer son harmonie. Elle commence par une simple analyse proportionnelle consistant à diviser le visage en 3 étages égaux à partir de repères anatomiques comme le montre la Figure 9 (a : trichion ; b : nasion ; c : point sous-nasal ; d : point sous-mental ; e : commissure labiale ; f : sillon labiomentonnière ; g : axe facial médian).

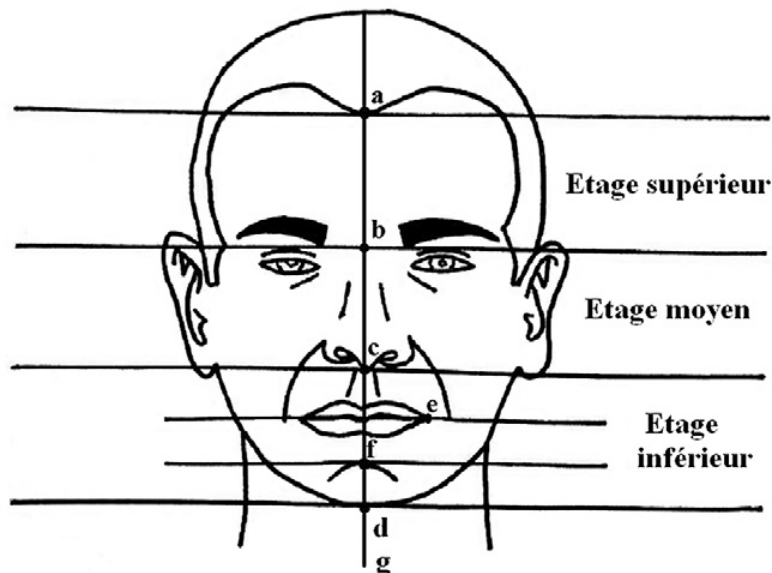


Figure 9. Subdivision de la face en trois étages de hauteur égale (37).

L'appréciation du profil dépend de l'origine ethnique du patient et de la perception que le patient a de son profil. Il existe un certain nombre d'analyses quantitatives que le chirurgien peut utiliser pour évaluer la position du menton par rapport à l'ensemble du visage, par rapport au nez et par rapport aux lèvres : elles sont plus complexes et la position idéale du menton peuvent varier énormément en fonction de ces analyses. (37)

Analyse de Gonzalez-Ulloa et Stevens : analyse simple prenant en compte comme référence le pogonion par rapport au plan du visage (le méridien zéro), défini par la ligne perpendiculaire au plan de Francfort qui coupe le nasion (38). Dans cette analyse, le menton peut avoir différente position, taille, forme par

rapport aux autres éléments du visage, ce qui peut contribuer à l'équilibre de celui-ci ou à sa dysharmonie. On peut avoir des dysmorphoses de ce menton qui peut être (39)(Figure 10) :

- Petit = **microgénie**, insuffisance verticale et antéro-postérieure
- Positionné en arrière = **rétrogénie**
- Positionné en arrière secondairement à une rétrognathie mandibulaire (classe II squelettique) ou un excès vertical antérieur = **pseudorétrogénie**
- Proéminent par un excès vertical et antéropostérieur de l'os sous-jacent = **macrogénie**
- Proéminent par un excès volumétrique des tissus mous seuls = **pseudomacrogénie**
- Positionné en avant = **progénie**, excès antérieur, se définit comme une protrusion du menton.

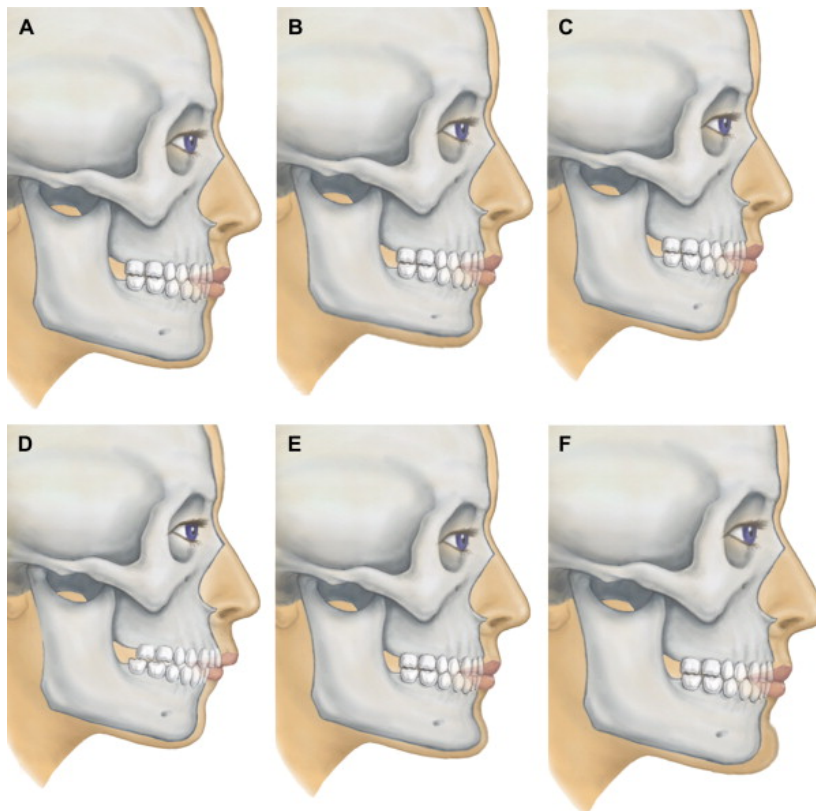


Figure 10. (A) Position idéale du menton (B) Microgénie (C) Rétrogénie (D) Pseudoretrogénie (E) Macrogénie (F) Pseudomacrogénie (39)

Les dysmorphoses qui pourront bénéficier d'une gènioplastie fonctionnelle seront donc la **microgénie** et la **rétrogénie**. La **pseudorétrogénie** devra être traitée par une avancée mandibulaire après la fin de croissance. En effet, si les patients présentant cette dysmorphose font une croissance mandibulaire tardive, ils se retrouveront avec un profil très prognathe, qui ne sera pas en accord avec l'harmonie musculaire et esthétique attendue d'une gènioplastie fonctionnelle. L'étude de la morphologie du menton est donc primordiale avant toute gènioplastie.

### **3.2.2. Indications**

#### **3.2.2.1. Incompétence labiale et ventilation orale**

Ce geste est particulièrement indiqué lorsque l'excès antérieur mandibulaire est un des facteurs contribuant au syndrome long-face (34). En effet, elle est indiquée chez les patients de typologie verticale très marquée qui présentent une difficulté de fermeture labiale avec hyperactivité des muscles labiaux et mentonnier.

L'indication repose sur la contraction visible du muscle mentalis et sur l'ascension du pogonion cutané à la fermeture labiale volontaire. La génioplastie permet d'harmoniser le profil et de rétablir l'équilibre vertical du tiers inférieur de la face par rapport aux étages supérieur et moyen.

Les patients ayant souffert, dans la petite enfance, d'obstruction des voies aériennes supérieures gardent souvent une mauvaise habitude de ventilation orale avec inoclusion labiale au repos. Il en résulte un développement crâniofacial pathologique qui évolue dans le sens d'une diminution transversale du maxillaire et d'une augmentation significative du sens vertical squelettique avec hyper-extension crâniofaciale. Ceci se traduit par l'augmentation des valeurs angulaires de divergence de l'étage inférieur au détriment de la projection sagittale mandibulaire. Il existe chez ces patients ventilateurs oraux, un abaissement lingual, une hypertension des muscles sus-hyoïdiens (génio-hyoïdiens, digastriques, mylo-hyoïdiens) souvent associée à celle des constricteurs du pharynx et des muscles masticateurs élévateurs avec des conséquences morphogénétiques faciales : la symphyse et le corpus mandibulaire sont soumis à une traction dorsocaudale. Ce phénomène s'aggrave avec la croissance mandibulaire dont la direction est essentiellement verticale. Les pathologies respiratoires doivent donc être traitées par l'ORL avant toute chirurgie orthognathique. En effet, si à terme, des hypoventilations nasales persistent, comme on peut en rencontrer dans les allergies respiratoires, des dégradations des résultats chirurgicaux sont à craindre même si les génioplasties fonctionnelles ne font pas partie des chirurgies réduisant le volume de l'oropharynx (40).

#### **3.2.2.2. Contrôle du sens vertical et réorientation de la croissance mandibulaire**

La génioplastie fonctionnelle peut être recommandée au cours du traitement orthodontique pour aider la correction de la classe II squelettique avec le contrôle vertical que procure la réorientation de la croissance mandibulaire.

En effet, le net mouvement d'avancée du point B chez le patient opéré en croissance n'est pas seulement lié à une apposition osseuse post-chirurgicale, il est aussi dû à une avancée par croissance mandibulaire

plus importante. La g nioplastie ne r tablit pas seulement une convexit  normale en camouflant la r tromandibulie, mais elle permet  galement d'obtenir un sillon labiomentonni r mieux marqu . Ces r sultats sont concordants avec les travaux de Precious et Delaire (34) qui pr conisaient la g nioplastie fonctionnelle pour supprimer l'incidence de l'exc s vertical de l' tage inf rieur de la face et de son cort ge dysfonctionnel sur la croissance mandibulaire. Pour ces auteurs, la g nioplastie peut  tre indiqu e d s que les canines mandibulaires font leur  ruption sur l'arcade.

La g nioplastie est alors   consid rer comme une interception orthop dique dans le sens o  c'est un geste simple qui  vite l'aggravation du sens vertical au profit du sens sagittal.

### **3.2.3. Technique chirurgicale**

La g nioplastie, r alis e en principe apr s mise en place des canines d finitives (41) et propos e dans le m me temps que la germectomie des dents de sagesse, est pratiqu e sous anesth sie g n rale avec intubation nasotrach ale.

Description de l'ost otomie horizontale symphysaire d'avancement d crite par Trauner et Obwegeser en 1957 (31)(37) :

- Incision dans le versant labial du vestibule inf rieur, sous forme d'un « V invers  » qui va d'une pr molaire   l'autre et passe au-dessus du frein labial ( volution vers une incision   minima de canine   canine).
- Les muscles du menton sont fendus jusqu'au p rioste qui est incis  d'une canine   l'autre.
- Cette incision p riost e sera prolong e lat ralement apr s rep rage des nerfs mentonni r.
- Le d collement sous-p riost  d gage toute la face ant rieure de la symphyse mentonni re, tout en respectant les insertions musculaires du bord basilaire.
- Lat ralement, ce d collement passe en-dessous et en arri re de l' mergence des nerfs mentonni r.
- Les muscles digastriques sont d sins r s pour r duire la tension musculaire et  viter le recul secondaire dans les g nioplasties d'avancement tandis que les muscles g niohyo diens sont laiss s en place pour permettre une bonne vascularisation du fragment osseux et une bonne consolidation ult rieure.
- La ligne sagittale m diane de la symphyse est marqu e, afin d'avoir un rep re en fin d'ost otomie pour le bon positionnement du fragment basilaire (Figure 11).

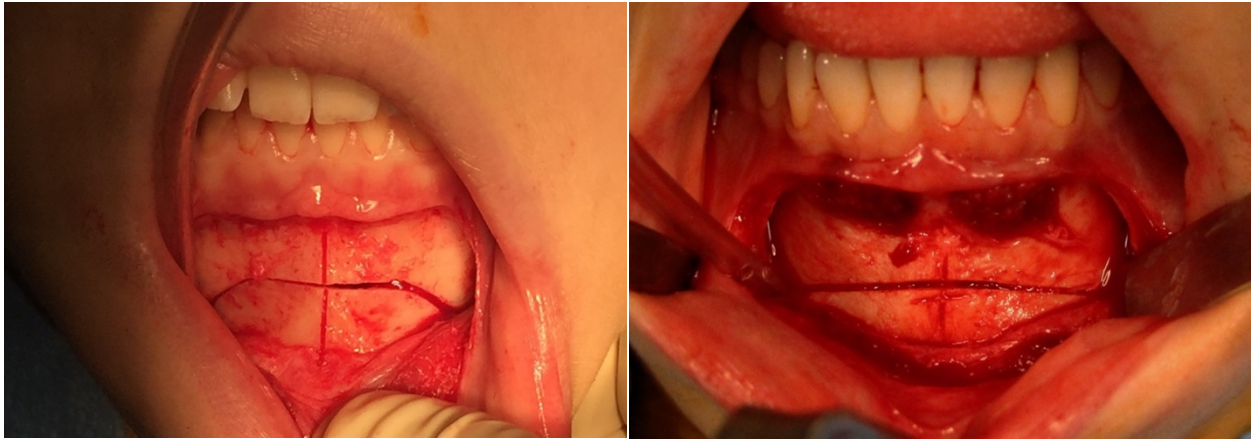


Figure 11. Repositionnement du fragment basilaire grâce au marquage de la ligne sagittale médiane (courtoisie du Dr Frédéric BARERE).

- Le trait d'ostéotomie est oblique d'avant en arrière et de haut en bas. Il est situé au minimum à une distance de 10 mm au-dessus du bord basilaire pour obtenir un contour mentonnier esthétiquement satisfaisant et pour ne pas compromettre la vascularisation du fragment osseux ostéotomisé.
- L'ostéotomie passe 5 mm au-dessous des apex dentaires et 5 mm en-dessous et en avant du foramen mentonnier, pour éviter la boucle inféroantérieure du nerf alvéolaire inférieure (Figure 12).

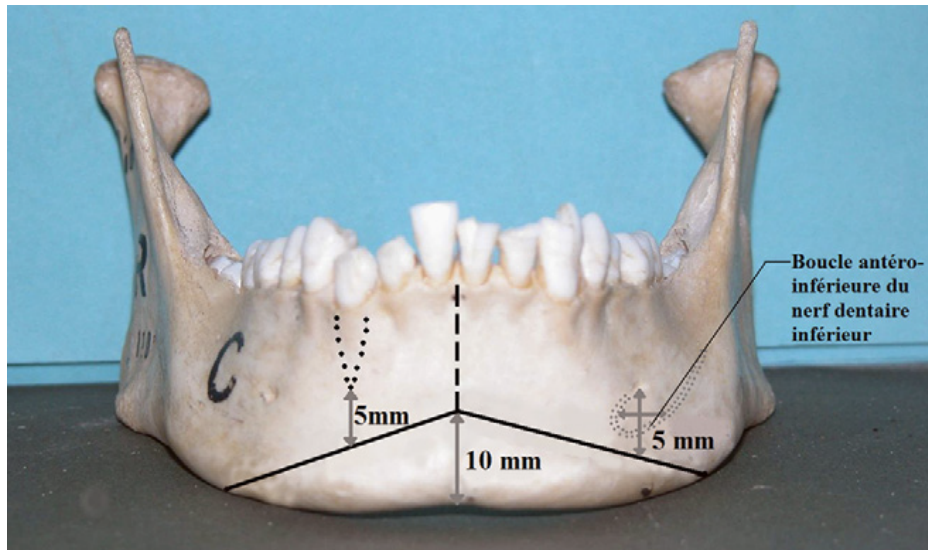


Figure 12. Vue de face de la mandibule montrant le tracé de l'ostéotomie horizontale symphysaire d'avancement. (37)

- Le fragment inférieur est mobilisé.
- La régularité de la coupe est vérifiée et complétée au besoin à la fraise boule. L'hémostase doit être parfaite.
- Le fragment basilaire est ensuite déplacé en avant et vers le haut (Figure 13) dans la position déterminée par l'analyse céphalométrique et l'examen clinique. Cette position tend à ce que

SNPog soit de  $80^\circ$  et ANS-PNS/MP de  $26^\circ$  (analyse de Bjork-Steiner) (31). L'avancement maximum obtenu par un seul trait d'ostéotomie est en moyenne de 8 à 12 mm. Pour obtenir un avancement plus important, il est préférable d'effectuer une génioplastie à deux étages ou un jumping genioplasty (42). La hauteur de chacun des fragments osseux doit être au minimum de 7 à 8 mm. Le deuxième trait supérieur doit rester en dessous des apex dentaires (notamment de la racine) et à distance du nerf dentaire inférieur.

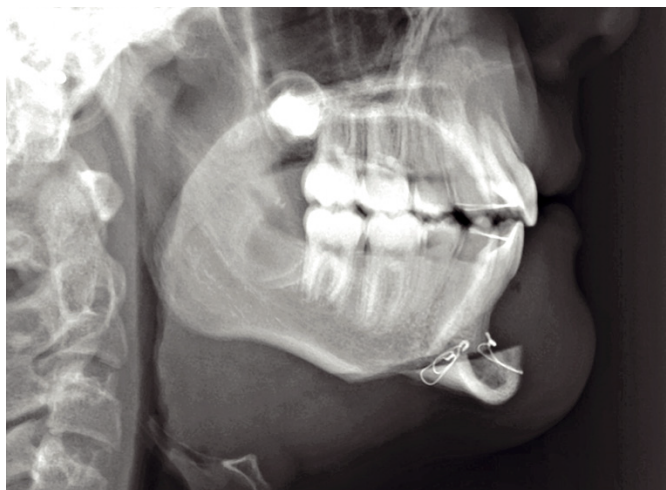

Figure 13. Déplacement du fragment mentonnier vers le haut et l'avant puis ostéosynthèse au fil d'acier. (43)

- Après un bon positionnement du fragment distal et vérification de la bonne coaptation des fragments et du respect strict de la ligne médiane, l'ostéosynthèse peut être réalisée de différentes manières : au fil d'acier (Figure 13), par des miniplaques en titane (Figure 14) ou résorbables, ou par trois vis bicorticales de 17 mm de longueur et de 2 mm de diamètre (une médiane et deux latérales).

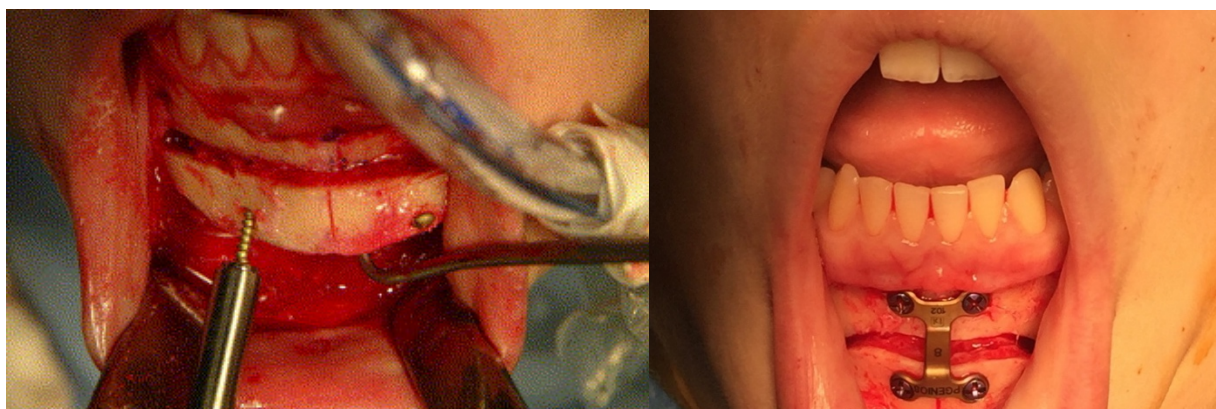


Figure 14. Ostéosynthèse à l'aide de vis bicorticales à gauche (44) et d'une miniplaque préformée de 8 mm à droite (courtoisie du Dr Frédéric BARERE).

- Le remodelage de cet ensemble fixe et solide peut être effectué à l'aide d'une fraise, afin de supprimer les arêtes vives, les irrégularités, et les saillies qui pourraient être senties latéralement le long du bord basilaire.
- La fermeture est effectuée en deux plans musculaire et muqueux au fil résorbable : une suture musculaire du muscle mentalis sans tension puis une suture muqueuse.
- Un bandage élastique est ensuite appliqué sur le menton pour mouler ses contours et éviter les hématomes postopératoires.

Les **suites post-opératoires** d'une génioplastie sont plus simples que les autres chirurgies orthognathiques (avancée maxillaire et/ou mandibulaire) qui impliquent un blocage maxillo-mandibulaire (BMM) durant les premiers jours (de 4 à 11 jours selon le chirurgien), souvent mal vécu par les patients (45). En effet, dans un premier temps après une chirurgie orthognathique, l'ouverture buccale est limitée par l'œdème et l'inflammation des tissus mous. Par la suite, c'est la congestion des articulations temporo-mandibulaire elles-mêmes dépendantes de la durée du BMM qui restreint l'ouverture buccale.

Les suites d'une génioplastie isolée peuvent donc s'apparenter à celles des avulsions des dents de sagesse avec une nuit d'hospitalisation systématique en plus (pour le risque d'hématome du plancher et d'asphyxie).

Une **surveillance radiologique** est nécessaire après génioplastie (à 1 mois postopératoire et à plus long terme, 6 ou 12 mois selon la croissance résiduelle). Le résultat attendu sera une diminution de l'angle plan palatin-plan mandibulaire et une augmentation de SNPog.

Une **rééducation neuromusculaire** de la langue et de la sangle labiomentonnière au repos et en fonction est souhaitable en pré et postopératoire pour favoriser une bonne stabilité chirurgicale. L'initiation de cette rééducation avant l'intervention facilite sa mise en œuvre postopératoire précoce et efficace (31). En effet, les dysfonctions persistantes sont sans doute la première cause de dégradation de résultats après chirurgie orthognathique. La dysfonction entraîne un remodelage osseux facial global à l'origine d'une « réouverture » de l'occlusion et du compas facial. Ces dysfonctions pré-existantes à la prise en charge chirurgicale doivent impérativement être rééduquées pour éviter ces échecs. Ces rééducations ne sont malheureusement pas toujours simples car elles nécessitent une motivation importante des patients et des rééducateurs sensibilisés à la problématique (46).



### 3.2.4. Impact et risque d'une g nioplastie chez le patient en croissance ?

Le geste chirurgical est relativement simple et ne concerne aucune zone de croissance osseuse. Les risques de cette intervention sont inh rents   la chirurgie en g n ral : l'anesth sie g n rale et les risques nerveux.

Complications les plus courantes des g nioplasties (37) :

- En perop ratoire : l sion transfixiante des l vres, section du nerf mentonnier, section des apex dentaires, section du nerf alv olaire inf rieur, ou encore h morragie par atteinte du rameau incisif de l'art re alv olaire inf rieure
- En postop ratoire pr coce : infection par d sunion partielle ou totale de la cicatrice, une hypoesth sie unilat rale ou bilat rale labiomentonn re par traumatisme du nerf mentonnier, h matome compressif du plancher buccal par l sion des p dicules g niohyo diens
- A long terme, l' volution peut  tre marqu e par : une ptose des parties molles ou « menton de sorci re » en rapport avec un d faut de suture musculaire, une n crose du fragment basilaire en cas d'avancement du menton sans respect du p dicule vasculaire post rieur, un d placement secondaire apr s pseudarthrose du fragment basilaire

Les risques  voqu s ne sont donc pas sp cifiques   l'enfant en croissance mais aux patients   tous les  ges. En revanche, le potentiel de croissance semble b n fique au remodelage des tissus mous en postop ratoire chez les patients en p riode p ri-pubertaire. Une revue syst matique de la litt rature a donc  t  r alis e afin d' tudier les impacts de la g nioplastie fonctionnelle chez ces patients en croissance.

## 1. Objectifs

Cette revue de la littérature a pour objectif d'étudier l'impact des génioplasties fonctionnelles chez le patient en croissance : rotation mandibulaire et conséquences sur la fonction ventilatoire. Il est également intéressant de comparer les différentes procédures.

## 2. Matériels et méthode de recherche des études

### 2.1. Stratégie de recherche et équation

Une revue de la littérature a été réalisée à partir des bases de données électroniques : Pubmed, Cochrane, Scopus.

L'équation de recherche a été la suivante :

(functional genioplasty OR early genioplasty) AND (growing patient OR mandibular growth OR facial growth)
---

Cette recherche a été complétée par une recherche manuelle portant sur la bibliographie des articles sélectionnés.

Les recherches ont été réalisées par le même opérateur dans les différentes bases de données.

### 2.2. Critères d'éligibilité

Le résumé devait être accessible directement sur la base de données.

Les critères d'inclusion étaient :

- Toutes les publications jusque 2020
- Sujets humains (hommes et femmes)
- Langues : anglais / français / coréen

Les critères d'exclusion étaient :

- Article non disponible

### **2.3. Sélection des articles**

Avant inclusion dans notre étude, les articles ont été sélectionnés par leur titre puis leur résumé. Ainsi, nous avons obtenu les listes suivantes :

- Liste 0 : liste initiale obtenue grâce à l'équation de recherche
- Liste 1 : liste correspondant à la sélection par le titre (vérification du thème de recherche)
- Liste 2 : liste correspondant à la sélection par le résumé (analyse des objectifs de l'étude, critères de mesure)
- Liste 3 : liste finale obtenue après élimination des doublons

### **2.4. Extraction des données et synthèse**

Une grille de lecture type a été réalisée afin de mieux extraire les données de chaque article et de pouvoir comparer les données issues de chacun. Ces données ont été répartis dans les différents tableaux de cette revue selon les catégories ci-dessous :

- Journal et année de parution
- Objectifs
- Critères d'inclusion et d'exclusion
- Critères de mesure
- Résultats
- Niveau scientifique de l'étude

## **3. Résultats**

Après élimination des articles ne correspondant pas aux critères d'inclusion, la recherche a identifié 4 articles.

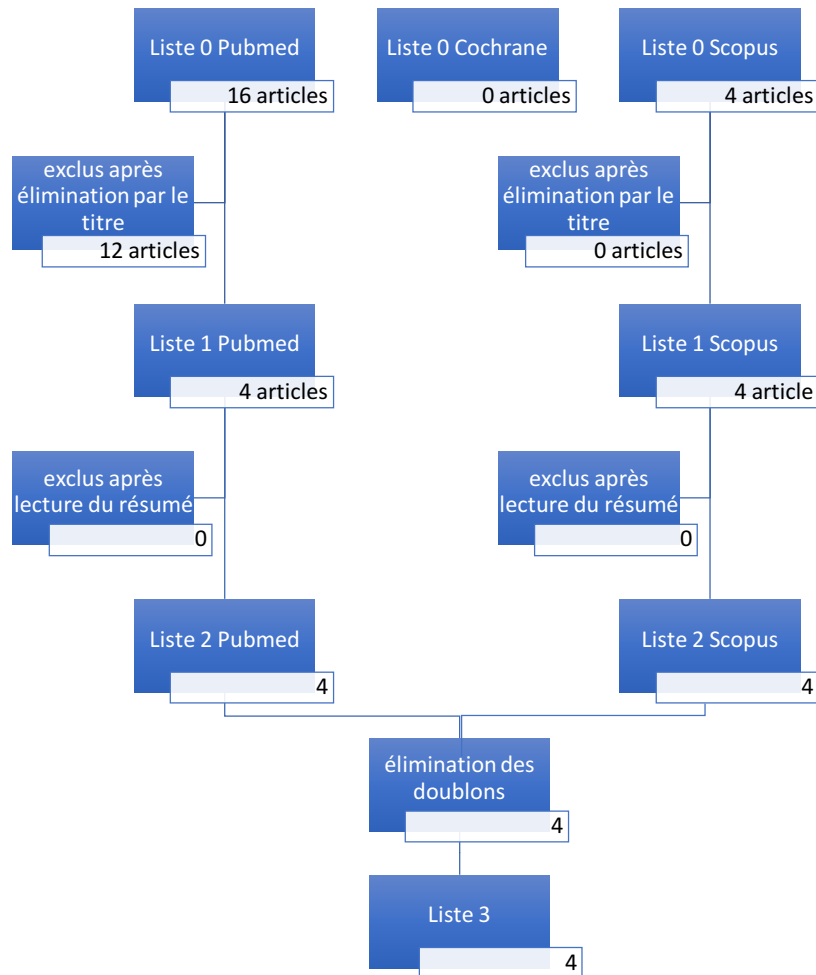


Figure 15. Organigramme correspondant à la revue de la littérature réalisée.

### 3.1. Présentation des articles

Les articles étudiés ont été publiés dans deux journaux différents. Leur Impact Factor (IF) était de 0,56 et 1,55. Pour rappel, l'Impact Factor est un indicateur qui est couramment utilisé pour évaluer la pertinence d'une revue scientifique.

Journaux	Nombre d'articles	Impact factor 2020
<b>The Angle Orthodontist</b>	1	1,55
<b>International Orthodontics</b>	3	0,56

Pour référence, les revues orthodontiques avec les Impact Factors les plus élevés en 2020 sont le American Journal of Orthodontics and Dentofacial Orthopedics (IF = 1,96) et le European Journal of Orthodontics (IF = 2.20).

Les 4 articles retenus se trouvaient dans une période temporelle courte comme présenté dans le graphique ci-dessous (Figure 16).

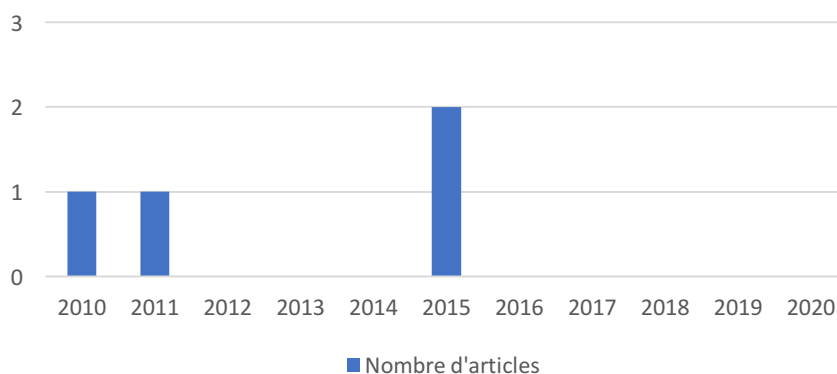


Figure 16. Répartition des articles sélectionnés selon leur année de publication.

Le Tableau 4 en annexe présente différents critères nous permettant de juger de la fiabilité méthodologique des articles de cette revue de la littérature. Les auteurs déclaraient n'avoir aucun conflit d'intérêt concernant les données publiées dans les quatre articles.

## 3.2. Population étudiée dans les différentes études

### 3.2.1. Sexe et âge

La moyenne d'âge des patients étudiés (représentée par les points gris dans la Figure 17) variait de 12,39 (article 4) à 16,55 ans (article 3), intervalle correspondant à la période péripubertaire.

Les hommes et les femmes étaient équitablement répartis (sauf dans l'article 3, 38% de femmes) et les échantillons allaient de 25 (articles 1 et 2) à 77 patients (article 3).

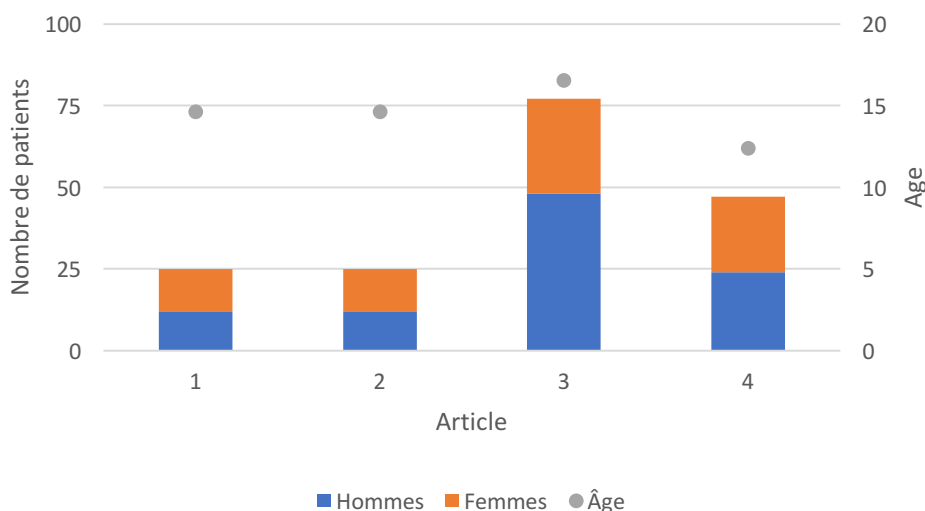


Figure 17. Répartition en genre et âge moyen en fonction des articles.

### 3.2.2. Caractéristiques

Les patients inclus présentaient tous un excès vertical antérieur, mesuré par PP/PM dans les articles 1, 2 et 4 et par FMA dans l'article 3.

N°	1	2	3	4
<b>Mesure dimension verticale</b>	PP/PM <sup>a</sup> = 32 ± 6°	PP/PM = 32 ± 6°	ADH <sup>c</sup> = 43,90 à 48 mm FMA = 31,97 à 34,06°	PP/PM = 33,29 à 33,88°
<b>IMC</b>	n.p.	21,2 ± 3,8	n.p.	Non-obèse
<b>Stade de croissance</b>	Stade 3 à 5 de Tanner	n.p.	n.p. Prise en compte de l'âge chronologique	En période de pic ou de décélération de croissance
<b>Ventilation</b>	Orale nocturne	Orale nocturne	n.p.	Orale exclusive ou mixte nocturne
<b>Occlusion labial volontaire</b>	Contraction mentalis et ascension pogonion cutané	Contraction mentalis et ascension pogonion cutané	n.p.	Forcée
<b>Habitude de succion digitale</b>	Non	Non	n.p.	n.p.
<b>Troubles du sommeil</b>	n.p.	Non	n.p.	n.p.

Tableau 1. Caractéristiques des patients étudiés dans les articles

<sup>a</sup> Plan Palatin / Plan Mandibulaire : divergence angulaire de l'étage inférieur de la face

<sup>b</sup> Position du menton dans le sens antéropostérieur par rapport à la position de l'incisive mandibulaire

<sup>c</sup> Anterior Dental Height : hauteur du menton, calculée entre le bord incisive et la perpendiculaire au plan mandibulaire passant par Gonion et Menton.

n.p. non précisé

Les critères d'exclusion des patients étaient la contre-indication à l'anesthésie générale et le refus de prise en charge kinésithérapique des fonctions orales.

Dans chaque article, les patients ont été traités et suivis par le même orthodontiste et pris en charge par un kinésithérapeute maxillo-facial avant et après la chirurgie.

### 3.3. Objectifs des articles : critères évalués et méthodes d'évaluation

Le protocole chirurgical reste le même pour tous les articles : réalisé par le même chirurgien sous anesthésie générale, le segment osseux est déplacé vers le haut et en avant dans le sens d'une réduction verticale et avancée sagittale pour corriger l'hyperdivergence et la rétrognathie mandibulaire. Cependant les moyens de fixation et d'ostéosynthèse était différent d'une étude à l'autre : plaques d'ostéosynthèse rigides, fils d'acier ou vis. L'article 3 précise avoir appliqué le protocole de Precious, *et al.*<sup>1992</sup> (47). Certains associent parfois une germectomie des dents de sagesse ou une plastie du frein lingual si nécessaire.

N°	Objectifs	Paramètres	Moyens d'évaluation
1	Comparer l'impact de la gènioplastie sur la <b>croissance mandibulaire péripubertaire</b> , chez des patients âgés de 12 à 17 ans divisés en deux groupes selon leur développement pubertaire.	Mesures linéaires	Téléradiographie de profil
2	Déterminer si la gènioplastie fonctionnelle permet une <b>meilleure fonction labio-mentonnaire</b> , un <b>changement du mode ventilatoire</b> et donc un <b>impact sur le sommeil</b> . Déterminer si la gènioplastie fonctionnelle associée à l'orthodontie chez les patients à croissance mandibulaire verticale, présente un <b>intérêt dans la prise en charge pluridisciplinaire de la ventilation orale</b> .	Habitudes respiratoires et du sommeil Posture cervico-faciale TST, SE, WASO, AOI/AHI, SaO <sub>2</sub> ,	Questionnaire Examen clinique Téléradiographie de profil PSG, EEG
3	Déterminer l' <b>âge optimal</b> pour effectuer une gènioplastie fonctionnelle en évaluant la configuration du remodelage osseux au niveau du menton après gènioplastie fonctionnelle et la <b>stabilité postopératoire</b> chez les patients en phase pubertaire et chez les patients ne présentant plus de croissance résiduelle.	Mesures linéaires	Téléradiographie de profil
4	<b>Comparer la sphère oropharyngée</b> de tous les jeunes patients du CSERD hyperdivergents ayant été traité entre 2009 et 2013 par orthodontie et gènioplastie, à celle de patients traités par orthodontie seule.	Mesures linéaires	Téléradiographie de profil

---

L'objectif secondaire est de **comparer les changements squelettiques maxillo-mandibulaires** entre les deux groupes. Objectif chirurgical : réduire en moyenne de 5° le sens vertical et de s'approcher d'une valeur moyenne de SNPog de 80°.

---

*Tableau 2. Tableau récapitulatif des objectifs, paramètres et moyens d'évaluation*

Le Tableau 2 permet de faire une synthèse des objectifs des 4 articles, ainsi que les moyens de diagnostic utilisés et les mesures réalisées. Il est ainsi possible de classer les objectifs en 2 groupes différents :

- **Etude de l'impact de la g nioplastie sur la croissance et le remodelage mandibulaire**
  - o Articles concern s : 1 et 3
  - o Mesures effectu es : t l radiographies de profil avant et apr s traitement orthodontique, et suivi radiologique jusqu'  2 ans apr s g nioplastie
  - o Seuil de signification fix  conventionnellement   5% pour tous les tests utilis s
  - o Les trac s ont  t  ex cut s par le m me op rateur et un syst me de coordonn es a  t  utilis  dans les 2 articles
    - Article 1 : la ligne implantaire mandibulaire utilis e dans les superpositions locales de Bj rk-Nielsen sert de rep re orthonorm  Ox ainsi que sa perpendiculaire Oy passant pas son point le plus ant rieur.
    - Article 3 : syst me de coordonn es x-y construit au travers du point S.
- **Etude de l'impact de la g nioplastie sur les param tres et structures ventilatoires**
  - o Articles concern s : 2 et 4

### **3.4. R sultats des  tudes**

#### **3.4.1. Avant la g nioplastie**

Il n'existe pas de diff rence significative des variables  tudi es entre les groupes avant g nioplastie.

**Article 1** : apr s le traitement orthodontique, SNPog a tendance   diminuer, le point B recule, SNB diminue de 1 , la hauteur du menton cutan  augmente et les rotations mandibulaires sont post rieures

**Article 2** : la population  tudi e souffre d'un SAOS jug  mod r  par les auteurs (AHI = 1,8/h, SE = 83,7%, WASO = 54 min) avec pour  v nements obstructifs les plus fr quents les hypopn es. Les apn es centrales sont rares. La saturation minimale en oxyg ne est normale. Les index de micro- veils, le nombre de d saturations et de mouvements p riodiques des jambes par heure de sommeil ne sont pas pathologiques.



**Article 3** : valeurs verticales i-APog, ADH, FMA, similaires, ce qui les rend donc homogènes et comparables entre eux hormis leur âge. Ils sont donc globalement hyperdivergent avec un FMA moyen allant de 31,97° à 34,74° selon les groupes. Présence d'un groupe contrôle comparable en termes d'âge, de pourcentage de rapport filles/garçons, de position du menton sur le plan vertical et antéropostérieur, d'épaisseur symphysaire, au groupe d'étude le plus jeune.

**Article 4** : les groupes sont homogènes dans leurs caractéristiques squelettiques (classe II par rétrognathie mandibulaire, hyperdivergent avec position basse de l'os hyoïde) et dans leurs dimensions initiales du nasopharynx et de l'oropharynx. La répartition filles/garçons est équilibrée dans les deux groupes. Cependant, l'âge moyen des patients du groupe opéré est statistiquement plus élevé que celui du groupe témoin ( $p = 0,022$ ) et il en est de même pour la durée entre 2 radiographies ( $p = 0,024$ ).

### 3.4.2. Impact squelettique immédiat de la génioplastie

Pour les articles 1 et 3, les déplacements sont quasi similaires et significatifs pour tous les groupes opérés aussi bien sur le plan antéropostérieur que vertical. La rotation matricielle mandibulaire est antérieure, le point B et la ligne implantaire avancent de façon significative, le pogonion cutané et le menton cutané sont projetés antérieurement. L'article 1 met en évidence une corrélation entre les variations de sPogs et celles de vMes ( $r = 0,65$ ,  $p = 0,0004$ ). sPogs correspond à la distance du pogonion cutané à l'axe Oy et sMes à la distance du point menton cutané à Oy (cf. Figure 24 dans la discussion). Cet article précise également une diminution moyenne de l'angle PP/PM de 7° et une augmentation moyenne de SNPog de 5° (Figure 18). L'article 3 constate des changements dans le même sens, sans préciser les valeurs.

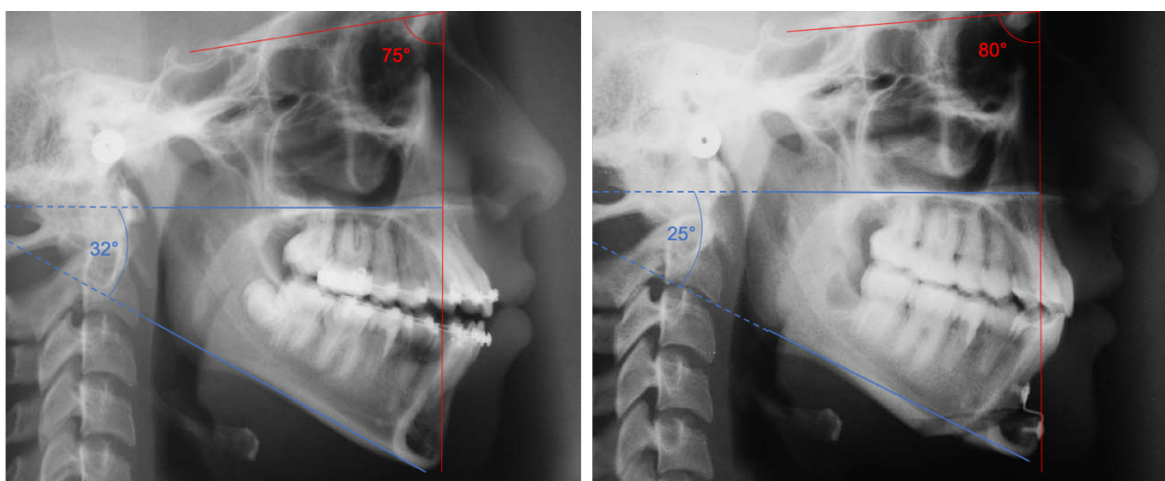


Figure 18. Téléradiographies de profil mettant en évidence les angles mesurés avant (à gauche) et après génioplastie fonctionnelle (à droite) dans l'article 1. (48)

La chirurgie a donc permis d'obtenir une correction squelettique mandibulaire dans le sens d'une augmentation sagittale et d'une diminution verticale.

### 3.4.3. Impact de la g nioplastie   long terme

La dur e de suivi est diff rente dans chaque  tude. La notion de « long terme » va donc varier de six (article 2)   vingt-huit mois (article 4).

#### 3.4.3.1. Modifications horizontales

Dans l'article 1 et 3, **SNB**  volue apr s g nioplastie. En effet, sa valeur augmente avec une variation corr l e avec **AI**, contrairement   l'article 4 o  l' tude n'a pas montr  de variation significative du **SNB** apr s chirurgie.

L'article 3 montre que les patients les plus jeune (<   15 ans, op r s ou non) font une croissance significative vers l'avant au point **Pog**, alors qu'il n'y a pas de changement significatif pour les groupes op r s plus  g s. De plus, il montre un accroissement de l'** paisseur symphysaire** chez tous les patients op r s et qui est d'autant plus important chez les sujets jeunes : 3,24 mm en moyenne pour les patients de moins de 15 ans (groupe 1). L' tude pr cise  galement que 28% du groupe 1 pr sentent plus de 4 mm d'accroissement d' paisseur symphysaire contre 0% du groupe 3 (>   19 ans). Par ailleurs, cette  paisseur symphysaire est r duite significativement pour le groupe contr le.

L'article 1 montre une variation significative de **SNPog** entre les patients op r s en croissance (groupe 1) et ceux en fin de croissance (groupe 2). En effet, elle augmente significativement dans le groupe 1 alors qu'elle diminue dans le groupe 2 de fa on non significative.

#### 3.4.3.2. Changements verticaux

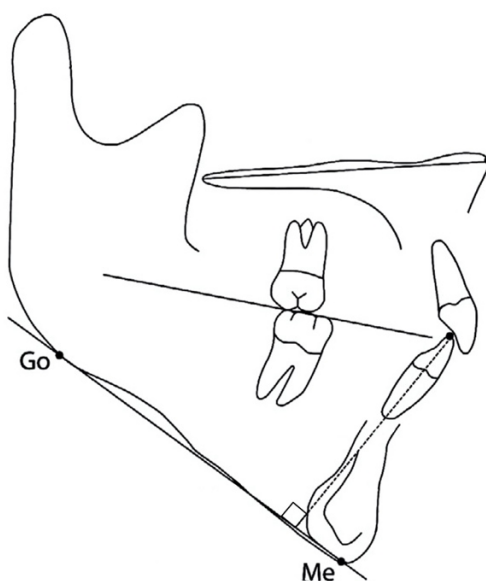


Figure 19. La hauteur alv olo-dentaire ant rieure (ADH), repr sent e par le segment en pointill .

Dans l'article 3, la **hauteur alvéolo-dentaire antérieur** (Figure 19), ou hauteur du menton (ADH) croit significativement jusqu'à 2 ans après la chirurgie pour tous les patients opérés quel que soit l'âge au moment de l'intervention : de 0,74 mm en moyenne pour le groupe 3 (> à 19 ans) à 3,11 mm pour le groupe 1 (< à 15 ans). L'ADH est la mesure de la distance d'un point i, qui est le bord incisif mandibulaire, à une droite qui est le plan mandibulaire. Le groupe contrôle a significativement montré moins de croissance (1,84 mm en moyenne) comparé au groupe 1. La différence moyenne de 6 mm générée par la gènioplastie entre les jeunes patients et ceux du groupe contrôle reste stable deux années après intervention (flèches rouges sur la Figure 20).

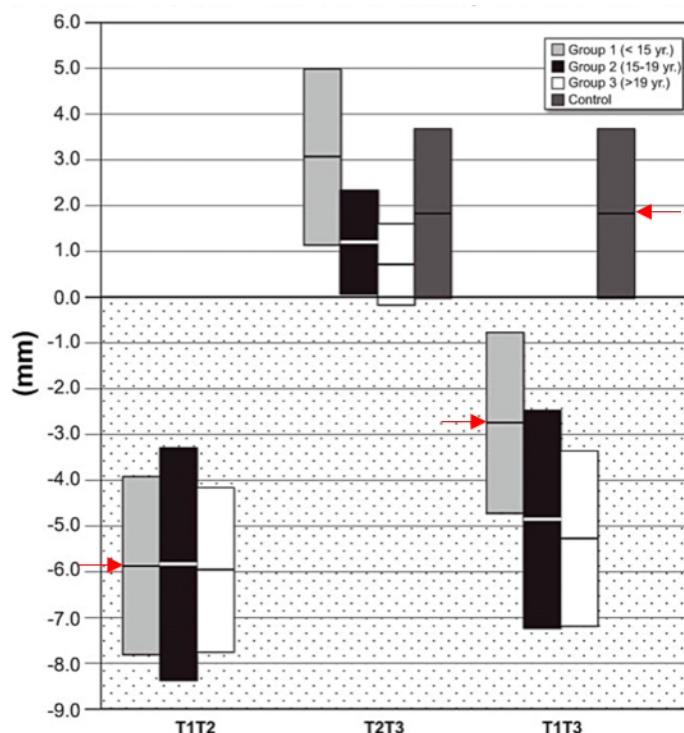


Figure 20. Modifications des procès dento-alvéolaires dans la dimension verticale. (43)

L'altération de **croissance verticale au point Me** après la chirurgie est importante et significative ( $p \leq 0,001$ ) pour les groupes 1 et 2 (respectivement de -5,01 mm et de -2,57 mm en moyenne). Elle est similaire à celle du groupe contrôle (-4,46 mm). Par ailleurs, l'étude ne montre pas de différences significatives au niveau de l'**angle du plan mandibulaire FMA**.

### 3.4.3.3. Direction de croissance et remodelage osseux

Dans l'article 1, les lignes implantaires RI (rotation de la ligne implantaire) et MR (rotation matricielle) montrent une **rotation** antérieure après gènioplastie selon les superpositions structurales générales de Björk-Nielsen, alors qu'elle était postérieure avant gènioplastie (Figure 21). Cette rotation est d'ailleurs plus antérieure chez les patients opérés les plus jeunes, avec une différence de variation significative avec

le groupe témoin du même âge (surtout pour RI avec  $p < 0,01$ ). Cependant, la correction de la **divergence** du tiers inférieur de la face est stable dans les deux groupes.

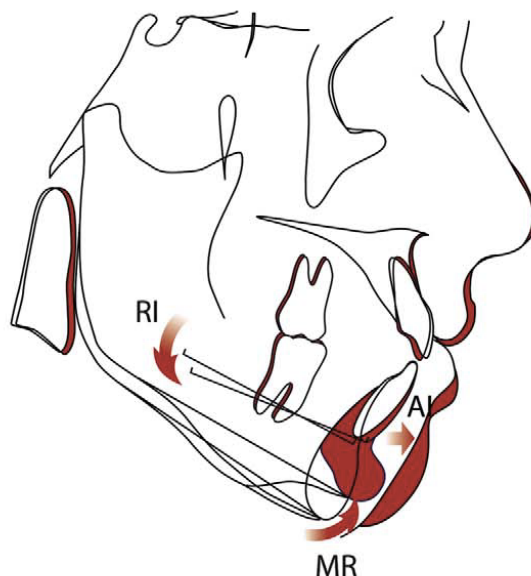


Figure 21. Superposition structurale générale de Björk-Nielsen. (48)

L'article 3 a mis en évidence le **remodelage osseux du bord inférieur mandibulaire**. Effet, il y a un comblement significatif du vide pour les groupes opérés les plus jeunes, mais aucun changement significatif pour le groupe adulte et aucun comblement pour le groupe contrôle.

#### 3.4.3.4. Conséquences sur les tissus mous

Les **tissus mous** sont restés stables dans leur position sagittale et verticale après la gènioplastie chez tous les patients opérés pour l'article 1.

L'article 2 a cependant remarqué que 44% des patients avaient gardé une contraction du **mentalis** lors de la fermeture buccale mais une diminution significative des **dysfonctions labio-mentonnières** (occlusion labiale au repos, test de Rosenthal négatif, ventilation nasale ou mixte diurne). L'assiduité de ces patients sur la rééducation maxillo-faciale n'est pas précisée.

#### 3.4.3.5. Influence sur la posture

L'article 2 a montré une amélioration de la posture cervico-faciale après gènioplastie fonctionnelle avec une diminution de C4 (4<sup>ème</sup> vertèbre cervicale) et C7 (7<sup>ème</sup> vertèbre cervicale). Les valeurs correspondent à la distance d'un point (la vertèbre cervicale) à une droite (la verticale joignant l'occipital au plan fessier) (Figure 22). La valeur de C7 passe de  $3,7 \pm 2,5$  cm à  $2,4 \pm 1$  cm ( $p = 0,020$ ).

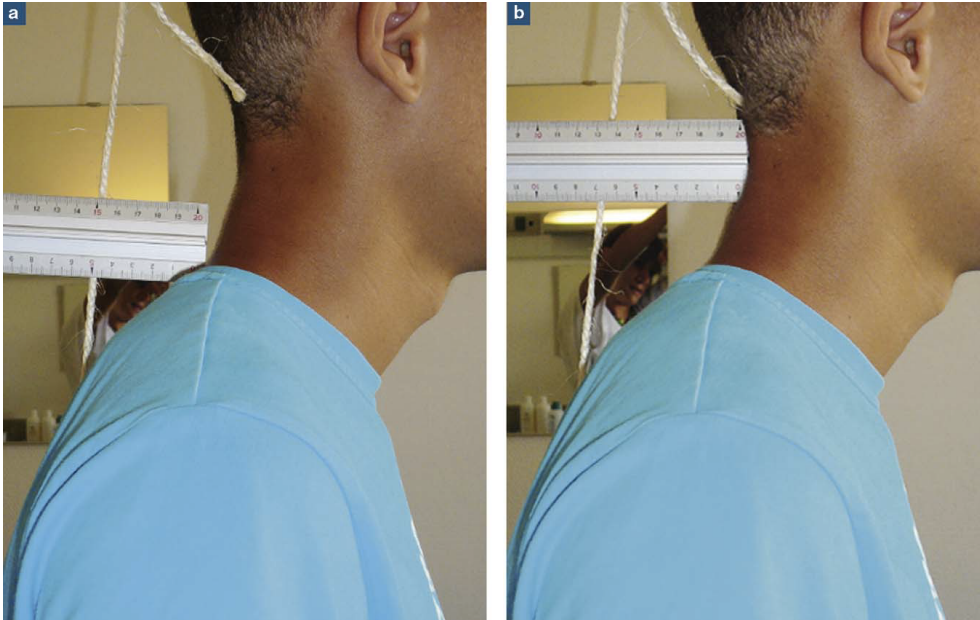


Figure 22. La flèche en C7 donne 3 cm (a) la flèche en C4 donne 6 cm (b) (13)

#### 3.4.4. Conséquences sur la fonction ventilatoire et le sommeil

Les réponses au **questionnaire** dans l'article 2 concernant les troubles nocturnes a mis en évidence une amélioration significative de tous les symptômes avec une confirmation par les parents de l'amélioration du sommeil et du comportement de leurs enfants, une normalisation des besoins de boire la nuit et la transpiration nocturne. La respiration buccale exclusive et la nécessité de se moucher souvent persiste chez 8% des patients. L'étude de la **polysomnographie** a également montré une amélioration de la qualité du sommeil : après gènioplastie, le TST a augmenté et WASO a diminué, en faveur d'un meilleur sommeil. La moyenne de l'AHI des patients après la chirurgie a rejoint une valeur normale (passe de 1,8/h à 1,5/h), sans que sa diminution soit significative. Sur les 13 patients qui présentaient un AHI > à 1,5/h, seulement 2 se sont aggravés, 2 sont stationnaires et 9 se sont améliorés. Les 2 patients qui n'ont pas répondu favorablement présentaient les plus petites valeurs de SNB avant gènioplastie. Les 2 patients qui n'ont pas eu d'amélioration de l'AHI présentaient un contexte de rhinite allergique chronique rebelle au traitement ORL.

L'article 4 s'est intéressé aux variables des **voies aériennes supérieure** (Figure 23) : la distance EVP et ELP évolue significativement après la chirurgie (respectivement de +1,6 mm et +1,87 mm). ELP est l'espace linguopharyngé minimum (distance entre le contour postérieur de la langue et le point le plus proche du mur pharyngé postérieur parallèle au plan palatin) et EVP est l'espace vélopharyngé minimum (distance entre le contour postérieur du palais mou et le point le plus proche du mur pharyngé postérieur parallèle au plan palatin). Par ailleurs, il n'a pas montré de modification de la position de l'**os hyoïde**.

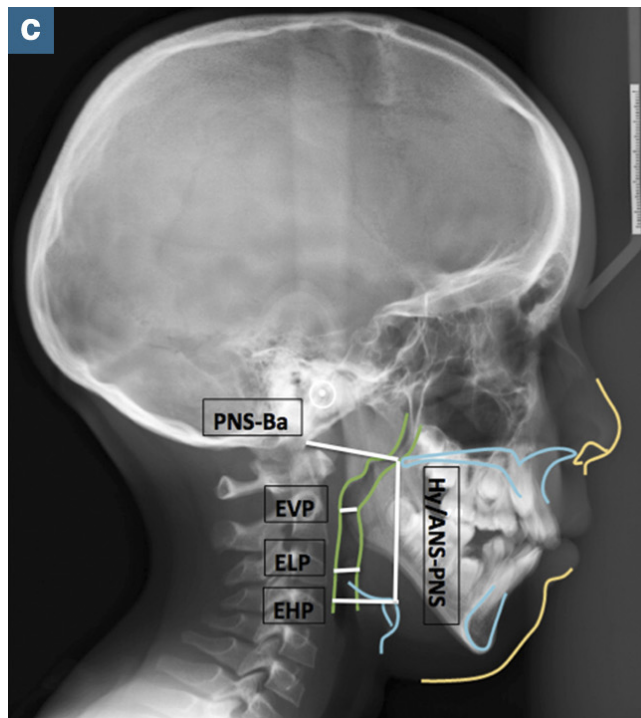


Figure 23. Téléradiographie de profil mettant en évidence les distances mesurées dans l'article 4. (10)

### 3.4.5. Indice de satisfaction des patients

Seule l'étude de l'article 2 a proposé un questionnaire de satisfaction aux patients. Les réponses, sur une échelle de 0 (non satisfait) à 5 (très satisfait), vont dans le sens d'une amélioration esthétique du menton ( $4,05 \pm 0,82$ ) et de la fermeture buccale ( $3,82 \pm 1,18$ ). Il n'y avait pas de différence significative selon l'âge et le sexe.

## 4. Discussion

### 4.1. Critique de la méthode

La qualité de la recherche effectuée peut être remise en question au vu de l'existence de biais liés à la méthodologie de recherche. En effet, un seul opérateur a sélectionné les articles et jugé de leur inclusion.

La revue de littérature sur la gènioplastie fonctionnelle chez les patients en croissance n'a fait ressortir que peu d'articles. Les articles sélectionnés ont été publiés après 2010. Une même personne est l'auteur principal de deux articles et est co-auteur d'un troisième article. L'étude portant sur une chirurgie osseuse, avec un impact esthétique certain et sur une population en période péripubertaire, peut être un frein pour le patient et les parents, ce qui semble être à l'origine de leur faible nombre.

Les 4 articles de cette revue de la littérature ont été publiés dans deux journaux différents, dont un seul avec un impact factor supérieur à 1. Le dernier article de cette revue (Chamberland *et al.*<sup>2015</sup>) a été publié dans deux journaux. En effet, il était disponible dans *The Angle Orthodontist* (43) en anglais et dans *Orthodontie Française* (49) en français, publié un an plus tard. C'est celui de *The Angle Orthodontist* qui a été sélectionné.

La pertinence de la littérature est limitée. Deux études sont rétrospectives et deux sont prospectives. Les articles ont des niveaux de preuve de 3 et 4 selon la grille de l'ANAES (Agence National d'Accréditation et d'Evaluation en Santé), ce qui correspond à un grade C donc à un faible niveau de preuve scientifique. L'étude de Frapier *et al.*<sup>2010</sup> précise que même si elle est prospective, elle n'a pas pu être randomisée pour des raisons d'acceptabilité et de faisabilité. En effet, la randomisation aurait nécessité l'inclusion de patients très jeunes avant le traitement d'orthodontie, entraînant ainsi un délai d'attente très long pour le groupe opéré tardivement. Bien que non randomisée, cette étude repose sur un échantillon représentatif de la population cible, dans la mesure où l'ensemble des patients relevant d'un traitement chirurgical par génioplastie ont été inclus de manière consécutive sur une période de temps relativement limitée. Cette étude n'a pas de cas témoin contrairement à l'article 3 et 4 mais il a déjà été établi que la croissance faciale des patients hyperdivergents et respirateurs buccaux est verticale. (7)

Concernant les terminologies, Frapier *et al.* utilise les termes de « génioplastie précoce » ou « génioplastie en période péripubertaire » lorsque Chamberland *et al.* parle de « génioplastie fonctionnelle chez les patients en croissance ». L'analyse de ces articles permet d'affirmer que l'ensemble de ces termes qualifie un même geste chirurgical. En outre, parmi les articles trouvés dans la bibliographie de cette revue de la littérature, plusieurs termes évoquent la génioplastie. Parmi eux sont retrouvés les termes de « mentoplastie » et « d'ostéotomie du bord inférieur de la mandibule ».

La population étudiée est assez homogène en termes d'âge (moyennes d'âge entre 13 et 17 ans) et de sex-ratio (majorité d'hommes seulement dans l'article 3). Le nombre d'individus inclus varie de 25 pour les articles 1 et 2 à 77 pour l'article 3. Cependant, en ne tenant pas compte des deux groupes de l'article 3 qui incluent des patients opérés plus âgés, tous les autres groupes étudiés dans les quatre articles (opérés et témoins), constituaient un échantillon allant de 23 à 28 patients, ce qui rend leurs résultats comparables. Par ailleurs, la population étudiée dans les articles 1 et 2 semblent être identique. En effet, leur nombre, âge moyen et la valeur moyenne de PP/PM sont les mêmes et tous deux ont le même auteur principal. Ce dernier a d'une part étudié l'impact de la génioplastie précoce sur la croissance mandibulaire dans le premier article et l'impact sur la fonction ventilatoire et la croissance faciale dans le deuxième.

La répartition de la population dans les groupes différait fondamentalement entre l'article 1 et 3 : l'étude de Frapier *et al.*<sup>2010</sup> a divisé les patients opérés en deux groupes selon leur stade de maturation osseuse et leur position dans la courbe de croissance, alors que l'étude de Chamberland *et al.*<sup>2015</sup> a divisé les patients en fonction de la tranche d'âge. Cette dernière a pris comme référence l'âge chronologique car plus aisé à utiliser que l'âge squelettique vertébral selon l'étude de Zachary *et al.*<sup>2013</sup> qui a conclu que même si le stade d'ossification main-poignet apparaissait être le meilleur indicateur du pic de croissance et de sa vélocité, l'âge chronologique restait un moyen fiable pour situer le patient sur sa courbe de croissance (50). Chamberland *et al.*<sup>2015</sup> a alors divisé les patients opérés en trois groupes : moins de 15 ans, entre 15 et 19 ans, et 19 ans ou plus. L'âge de 15 ans semble avoir été choisi car c'est la limite établie par la seule étude précédant la leur concernant l'impact de l'âge sur le remodelage symphysaire après génioplastie : celle de Martinez *et al.*<sup>1999</sup>. En effet, cette étude a montré que la régénération de l'épaisseur symphysaire était bien plus complète chez les patients ayant moins de 15 ans au moment de la chirurgie, même s'il y avait un remodelage au niveau du pogonion dans tous les groupes d'âges différents (51).

Tous les sujets inclus dans les quatre études présentaient la même dysmorphose du sens vertical, ont été traités et évalués par le même orthodontiste, opérés par le même chirurgien et rééduqués par le même kinésithérapeute dans les articles 1, 2 et 3. Ceux-ci confèrent une grande homogénéité dans les procédures et traitements réalisés dans le cadre des études.

La dysmorphose initiale du sens vertical est évaluée par l'angle formée par le plan mandibulaire et le plan bispinal (PP/PM) pour les articles 1, 2 et 4 et le FMA et l'ADH pour l'article 3. Les angles PP/PM et FMA ont pour dénominateur commun le plan mandibulaire. Tous les patients inclus dans les études ont présenté un excès de dimension verticale (valeurs seuils de l'hyperdivergence étant 32° pour le FMA et 26° pour PP/PM).

Par ailleurs, aucun article n'a précisé s'il existait un sagittal initial chez les patients inclus.

Cette revue de la littérature présente quatre articles dont la population étudiée et les gestes réalisés sont similaires. Cependant, les articles diffèrent en de nombreux points méthodologiques : moyen d'évaluation, critères de jugement, repères et analyse des mesures choisies. Ceci compliquant considérablement les comparaisons.

#### **4.2. Critique des résultats**

Cette revue de la littérature a montré que tous les articles concluaient à un impact positif de la génioplastie précoce sur les objectifs poursuivis.



### 4.2.1. Analyse radiographique

La téléradiographie de profil a toujours été l'examen de référence pour le diagnostic céphalométrique, et l'est encore aujourd'hui. Tous les patients possèdent des examens radiographiques avant et après chirurgie

Mis à part l'article 2 qui a inclus l'évaluation du sommeil via un questionnaire et une polysomnographie, la téléradiographie de profil semble être l'examen de choix pour les autres articles de cette revue. En effet elle permet d'analyser le plan sagittal et le plan vertical, ce qui est adapté pour étudier l'impact osseux d'une gènioplastie d'avancée sagittale et de réduction verticale chez l'hyperdivergent.

Par ailleurs, les articles 1 et 3 qui ont étudié l'impact sur la croissance mandibulaire d'une telle gènioplastie, ont utilisé deux systèmes de coordonnées différents :

- Pour l'article 1 de Frapier *et al.*<sup>2010</sup>, un système de coordonnées x-y construit au travers du point O, point le plus antérieur de la ligne implantaire mandibulaire, a été utilisé. Cette ligne sert donc de repère orthonormé Ox et sa perpendiculaire passant par O constituera l'axe des ordonnées Oy (Figure 24). Des différents points projetés orthogonalement sur les axes orthonormés, sont calculées l'épaisseur et la hauteur des tissus mous.
- Pour l'article 3 de Chamberland *et al.*<sup>2015</sup> : utilisation d'un système de coordonnées x-y construit au travers du point S (selle turcique). L'axe des abscisses x est tracé selon un angle de 7° par rapport à la ligne S-Na (nasion), et l'axe des ordonnées est tracé perpendiculairement à l'axe x en passant par S (Figure 25). Ce système permet d'évaluer la position du menton après la chirurgie ainsi que son remodelage. La construction de ce repère semble plus aisée et reproductible que celui de l'article 1 qui se base sur la ligne implantaire.

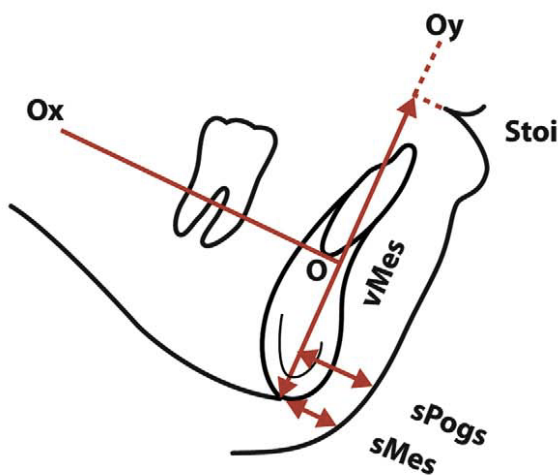


Figure 24. Mensurations sagittales et verticales des tissus mous à partir de la ligne implantaire dans l'article 1.

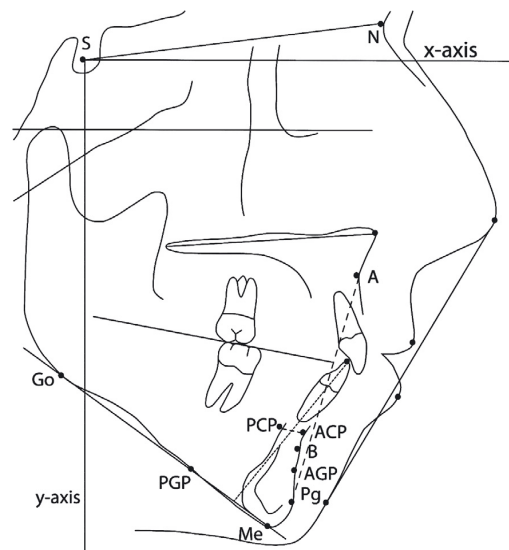


Figure 25. Points céphalométriques et mesures dimensionnelles de l'article 3.

Ces repères, lignes et angles de références utilisés étant différents, les comparaisons possibles entre les études étaient faibles. Les modalités de la réalisation de la téléradiographie de profil n'ont cependant pas été précisées mais il peut être admis que le patient était en occlusion d'intercuspidie maximale au moment de la prise de la radiographie, les résultats n'étant pas exploitables si ce n'était pas le cas.

## 4.2.2. Incidence de la chirurgie

### 4.2.2.1. Sur la croissance et le remodelage mandibulaires

Les patients opérés précocement bénéficient, après gènioplastie, d'une croissance mandibulaire sagittale plus importante que celles des patients opérés en fin de croissance. En effet, seuls les patients du groupe précoce présentent un an après gènioplastie une avancée du pogonion osseux significative dans l'article 1. De plus, cet article met en évidence que plus la gènioplastie est précoce, plus elle permet un changement directionnel de la croissance mandibulaire. Postérieure avant gènioplastie, elle est devenue antérieure après gènioplastie. Ces résultats viennent conforter les recommandations de Precious et Delaire (34) qui préconisaient la gènioplastie fonctionnelle pour supprimer l'excès vertical de l'étage inférieure de la face et de son cortège dysfonctionnel sur la croissance mandibulaire. Pour ces auteurs, la gènioplastie peut être indiquée dès que les canines mandibulaires font leur éruption sur l'arcade.

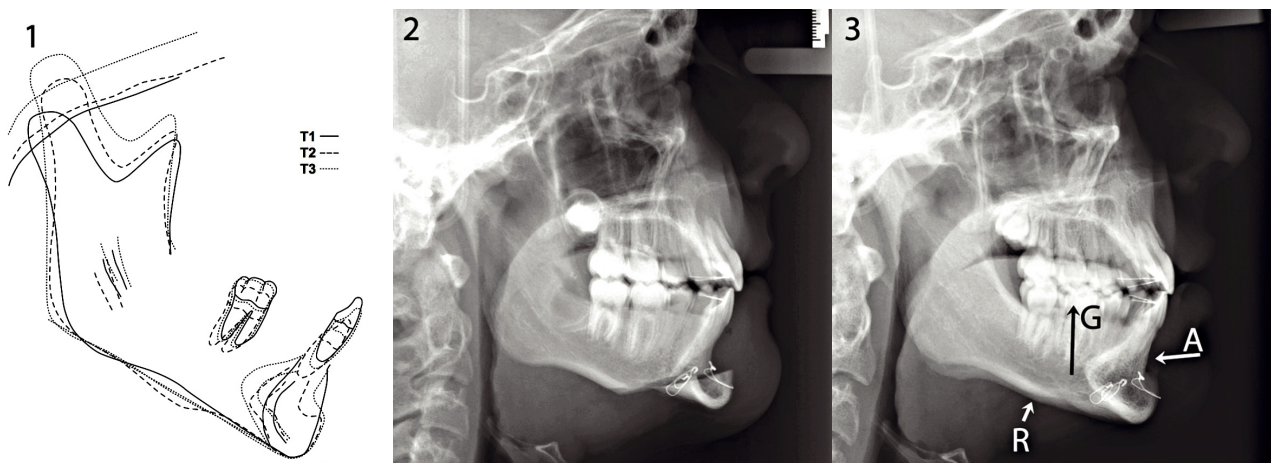


Figure 26. Type classique de remodelage osseux chez les patients jeunes visible par superposition des tracés céphalométriques. (43)

Du fait de la croissance, on observe le remodelage osseux au-dessus du segment de menton repositionné et une diminution de la profondeur de l'encoche au niveau du bord inférieur mandibulaire.

Le remodelage est défini par la réduction de l'encoche du segment proximal entre la limite distale du trait d'ostéotomie et la limite distale du segment déplacé. Le remodelage symphysaire après gènioplastie se fait par apposition au-dessus du segment osseux mentonnier déplacé avec des modifications allant jusqu'au point B (et même au-delà) et également au niveau du vide créé par l'avancée au niveau du rebord inférieur mandibulaire (Figure 26). Dans l'article 3, le classement des variables prédictives confirme que

plus la croissance dentoalvéolaire post-chirurgicale est forte, plus le remodelage est étendu pour les deux zones. L'étude met en évidence trois variables qui sont fortement corrélées au changement post-chirurgicaux de l'épaisseur symphysaire : la quantité d'avancée du menton, la quantité de croissance verticale alvéolodentaire, et l'âge au moment de l'intervention. Leur influence est significative ( $p = 0,03$ ). Lorsque les variables prédictives sont classées selon le coefficient standardisé beta, les résultats montrent clairement que plus l'intervention est réalisée tôt, plus l'on observe de croissance dentoalvéolaire avec l'évolution des incisives, plus la symphyse s'épaissit par apposition osseuse. Ainsi, l'âge lors de l'intervention, qui affecte la quantité de croissance dentoalvéolaire au niveau incisif, est réellement le facteur déterminant en termes de quantité d'apposition osseuse et de remodelage, quantité plus importante chez les moins de 15 ans, moindre chez les vieux adolescents, et encore plus faible chez les adultes. Ceci confirme les résultats de l'étude de Martinez *et al.*<sup>1999</sup> (51) qui a mis en évidence un remodelage plus nombreux et plus important chez les sujets de moins de 15 ans. De plus, la croissance n'étant pas statistiquement différente pour les patients opérés ayant moins de 15 ans comparés à ceux du groupe contrôle, il n'y a aucune preuve que la croissance mandibulaire soit freinée chez les jeunes patients traités par génioplastie. C'est donc un argument de poids pour rassurer les enfants et les parents réfractaires à cette intervention. Par ailleurs, l'absence de différences significatives au niveau de l'angle du plan mandibulaire peut s'expliquer par le fait que les altérations du sens vertical au point Me sont contrebalancées par une croissance verticale postérieure de la face

Il existe par ailleurs une divergence des études sur la variation du SNB. En effet l'article 4 n'a pas montré de différence significative du SNB entre les groupes (opérés et témoins), ce qui n'est pas en adéquation avec les résultats des études de l'article 1 et 3 montrant au contraire que la génioplastie précoce encourage une croissance mandibulaire avec augmentation significative du SNB. L'article 4 justifie cette différence en évoquant une moyenne d'âge plus élevée dans leur étude. Cependant, ceci reste discutable puisque l'étude précise l'âge moyenne des patients au moment de leur inclusion dans l'étude mais pas au moment de l'intervention.

#### **4.2.2.2. Sur la fonction ventilatoire**

Les valeurs initiales pré-génioplasties jugées comme un SAHOS modéré dans l'article 2 restent discutables lorsqu'on prend pour seule référence l'AHI qui était en moyenne de 1,8/h chez les patients. En effet, pathologique chez l'enfant et l'adolescent à partir 1/h, le SAHOS reste léger lorsque l'AHI est inférieure à 5/h (52). Par ailleurs, l'amélioration de la fonction ventilatoire démontrée peut s'expliquer par le fait que la génioplastie de diminution verticale et de transposition antérieure a favorisé une détente des muscles péri-oraux, surtout du mentalis, ce qui induit une fermeture labiale sans effort et encourage la ventilation nasale. L'amélioration consécutive des symptômes cliniques respiratoires et du sommeil

prouve l'intérêt de la gènioplastie précoce. Bien qu'il n'existe pas du point de vue polysomnographie d'amélioration statistiquement significative de l'AHI, celui-ci a rejoint une valeur normale et l'architecture du sommeil est de meilleure qualité. La plupart des études récentes notent que la polysomnographie sans utilisation de la pression œsophagienne (difficile chez l'enfant et l'adolescent) doit être nécessairement combinée aux évaluations cliniques pour analyser les formes discrètes (53)(54).

L'article 4 n'a observé aucune modification de la position de l'os hyoïde, ce qui suggère que la gènioplastie de transposition antérieure n'est pas suffisante pour modifier le complexe hyoïdien. Il est vrai que dans ce protocole de gènioplastie, seul le muscle digastrique est désinséré alors que les muscles gènioglosses et gèniohyoïdiens sont maintenus. Ce résultat s'oppose à celui de Cabral *et al.*<sup>2013</sup> (55) qui ont justement observé un changement dans la position sagittale de l'os hyoïde, expliquant que ceci était probablement dû à l'étirement des muscles suprahyoïdiens suite à la gènioplastie d'avancée. Cependant, cette étude n'a pas précisé le protocole chirurgical appliqué, ni la quantité d'avancée réalisée.

Par ailleurs, la distance EVP traduisant l'espace aérien rétrovélaire, a augmenté significativement plus dans le groupe opéré. Ceci peut être corrélée avec l'affinement du voile du palais et la régression des végétations. Il en est de même pour la distance ELP traduisant l'espace rétrobasilingual (Figure 23). Il est alors possible de penser à un repositionnement de la base de la langue vers l'avant et le palais, ce qui expliquerait le dégagement de l'oropharynx. Ces résultats sont en accord avec ceux de Cabral *et al.*<sup>2013</sup> (55) qui ont montré dans leur étude une augmentation statistiquement significative de la taille de l'oropharynx suite à la gènioplastie d'avancée. Il est cependant important de rappeler que ces mesures sont linéaires (2D) et que l'augmentation d'une valeur dans une dimension peut induire une réduction dans l'une des deux autres. Il serait donc intéressant d'étudier, à l'aide d'une imagerie 3D, les variations volumétriques des voies aériennes supérieures après une gènioplastie fonctionnelle.

### **4.3. Suivi post-opératoire et stabilité à long terme**

La durée du suivi est différente pour chaque étude et ne va pas au-delà de 2,5 ans. Il est donc difficile de comparer les résultats des études entre eux sur la stabilité à long terme de la gènioplastie fonctionnelle.

Toutes les études sont cependant unanimes sur le rôle clé de la rééducation maxillo-faciale dans la stabilité post-opératoire. En effet, l'entretien d'une mauvaise habitude peut être un obstacle à la mise en place du cortège labio-mentonnier dans les conditions fonctionnelles.

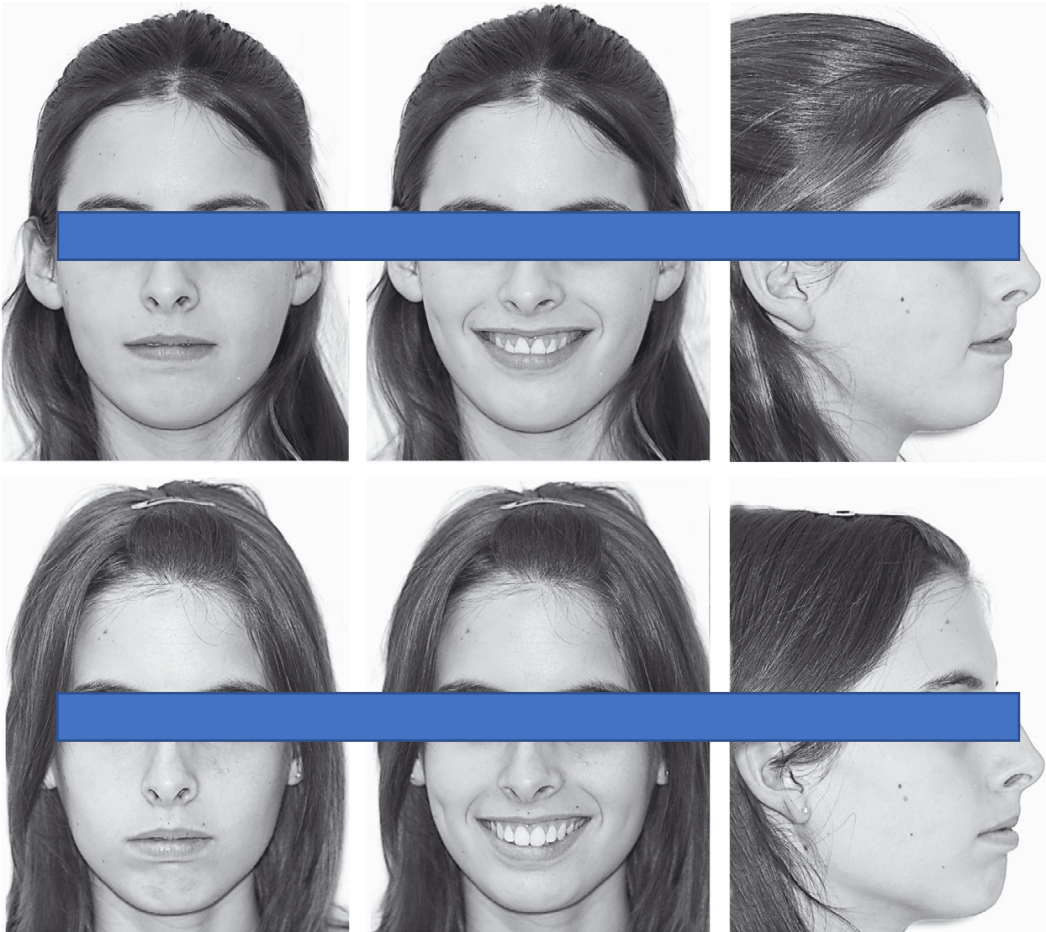Concernant le protocole chirurgical, le moyen de fixation du segment mentonnier déplacé était différent selon les études. Dans celle de Chamberland *et al.* (43) l'ostéosynthèse a été réalisée à l'aide de fils d'acier

double diamètre pour 90% des patients et à l'aide de vis pour les autres. Ces dispositifs n'ont pas été déposés après l'intervention. De leur côté, Bedoucha *et al.*<sup>2015</sup> (10) et Frapier *et al.*<sup>2010</sup> (48) ont assuré la stabilité post-opératoire par des plaques d'ostéosynthèse rigides. La revue systématique de Janssens *et al.*<sup>2021</sup> (56) sur la stabilité à long terme des génioplasties d'avancée, conclut que le taux de récurrence n'est pas associée à la technique d'ostéosynthèse ni à celle de la quantité d'avancée chirurgicale.

Aucune récurrence n'a été observée dans l'étude de Frapier *et al.*<sup>2010</sup> au cours des 18 mois de suivi postopératoire, alors que celles-ci sont classiquement décrites dans la littérature (57). La diminution du sens vertical squelettique reste parfaitement stable après l'intervention. Les phénomènes de croissance, en masquant le remodelage habituel qui serait à l'origine de 8,2% de récurrence au niveau du pogonion dans l'étude de Shaughnessy *et al.* (58) ont très probablement participé à cette stabilité. La position sagittale et verticale des tissus mous était également stable. L'absence de rétraction cicatricielle à long terme peut être expliquée par le repositionnement précis et sans tension du muscle mentalis comme l'ont montré précédemment Chauzu *et al.* (59)

Dans l'étude de Chamberland *et al.*, la moyenne des variations antéropostérieures au point Pog après génioplastie du groupe 1 (moins de 15 ans) est légèrement moindre que celle du groupe contrôle : le point Pog pour les patients ayant bénéficié d'une génioplastie reste plus stable. Mais cette différence est mineure et non statistiquement significative. Les changements au point Me après la chirurgie sont également identiques à ceux du groupe contrôle. Ainsi, dans cette étude, les données montrent que la croissance vers l'avant et vers le bas du menton n'est pas affectée de façon significative par la génioplastie, que les changements liés à l'intervention restent stables même chez les patients en croissance. La croissance n'étant pas affectée par la chirurgie et le remodelage étant plus importants chez les patients de moins de 15 ans, la génioplastie fonctionnelle peut représenter un atout majeur chez les jeunes patients hyperdivergents à déficit mentonnier sévère car une deuxième intervention sera possible à l'âge adulte si elle s'avère nécessaire.

Il est également important d'évoquer le suivi et la stabilité d'un patient témoin n'ayant pas bénéficié de la génioplastie. Comme l'étude de Chamberland *et al.*<sup>2015</sup> l'a illustré, le profil d'un patient hyperdivergent en croissance va évoluer dans le sens d'une rotation postérieure indépendamment de la stabilité du traitement orthodontique. Les tissus mous vont alors se contracter davantage afin de compenser la divergence. La Figure 27 montre une patiente âgée de 15 ans 10 mois à la fin du traitement orthodontique et de 17 ans 9 mois au rendez-vous de suivi. Il est à noter que la contraction du muscle de la houppe du menton, la tension de la lèvre et la rétrognathie ne s'améliorent pas avec le temps.



*Figure 27. Modification de la face chez un patient témoin type non traité. (43)*

## **PROPOSITION D'UN PROTOCOLE DE PRISE EN CHARGE D'UN PATIENT EN CROISSANCE AVEC UN EXCES VERTICAL ANTERIEUR**

---

Pour conclure cette revue de la littérature, nous proposerons un protocole de prise en charge d'un patient en croissance et présentant un excès vertical antérieur squelettique. Les éléments décrits sous forme d'un tableau sont des propositions issues de différents articles, de discussions avec plusieurs spécialistes et d'une réflexion personnelle.

Tableau 3. Protocole et phases de traitement d'une g nioplastie fonctionnelle

TEMPS PR�-CHIRURGICAL		BILAN ODF	
TEMPS PR�-CHIRURGICAL		BILAN ODF	
<ul style="list-style-type: none"> <li>➤ <b>Examen clinique, fonctionnel et c�phalom�trique.</b></li> <li>➤ Relever les signes cliniques �vocateurs d'un <b>exc�s vertical</b> ant�ro-inf�rieur et de <b>ventilation orale</b>.</li> <li>➤ <b>Plan exobuccal</b> : faci�s ad�no�idien (visage allong�, plis faciaux effac�s, des narines �troites, des l�vres souvent b�antes), hauteur faciale inf�rieure augment�e, posture c�phalique en extension.</li> <li>➤ <b>Plan endobuccal</b> : �gression molaire suppl�mentaire en relation avec l'abaissement de la mandibule, b�ance ant�rieure, hauteur augment�e des proc�s alv�olaires tr�s souvent au maxillaire (parfois aussi � la mandibule).</li> <li>➤ Possibilit� de proposer la <b>germectomie des 3�mes molaires</b>, si elle s'av�re n�cessaire, en m�me temps que la g�nioplastie.</li> </ul>		<ul style="list-style-type: none"> <li>➤ <b>Indications</b> : apr�s mise en place des <b>canines d�finitives</b>, id�alement <b>avant 15 ans</b> ; <b>exc�s vertical mandibulaire isol�</b> sans divergence excessive de l'�tage moyen de la face : FMA &gt; � 32� ou PP/PM &gt; � 26� ; <b>contraction du muscle mentalis</b> ou ascension du pogonion cutan� � l'occlusion labiale volontaire ; <b>ventilation orale</b> nocturne et/ou diurne.</li> <li>➤ <b>Contre-indications</b> : <b>contre-indications � la chirurgie</b> et l'anesth�sie g�n�rale ; <b>refus</b> de prise en charge par un <b>kin�sith�rapeute</b> ; habitudes de succion digitales ou <b>parafonctions orales</b> persistantes.</li> <li>➤ Une fois l'indication pos�e : adresser le patient au <b>chirurgien maxillo-facial</b> (confirmer l'indication et planifier la chirurgie), � l'<b>ORL</b> (d�pistage ou traitement d'une pathologie ventilatoire), et au <b>kin�sith�rapeute maxillo-facial</b> (correction des dyspraxies �ventuelles et pr�paration chirurgicale).</li> </ul>	
TEMPS PR�-CHIRURGICAL		BILAN CHIRURGICAL	BILAN ORL
<ul style="list-style-type: none"> <li>➤ <b>Confirmer l'indication</b> de la g�nioplastie fonctionnelle isol�e par le <b>chirurgien maxillo-facial</b>.</li> <li>➤ Prescription <b>imagerie 3D</b> (scanner, CBCT)</li> <li>➤ <b>Quantit� d'avanc�e</b> : <b>pr�diction difficile</b> compte tenu de la variabilit� inter-individuelle des chirurgiens sur le trait d'ost�otomie r�alis�. Guide chirurgical jug� peu justifi� de par la simplicit� du geste et la pr�dictibilit� d'un r�sultat satisfaisant en terme esth�tique et fonctionnelle.</li> <li>➤ <b>Chirurgie « � l'estime »</b> privil�gi�e : int�gration du <b>menton dans l'harmonie</b> du visage sur le plan sagittal et vertical, et obtention d'une <b>occlusion labiale</b> en perop�ratoire.</li> </ul>		<ul style="list-style-type: none"> <li>➤ <b>Bilan syst�matique</b> en pr�sence d'une hypoventilation nasale ou ventilation buccale (diurne et/ou nocturne).</li> <li>➤ <b>Traitement</b> m�dicamenteux et/ou chirurgical de toutes <b>pathologies ORL</b> afin de s'assurer d'une bonne fonction nasale.</li> <li>➤ <b>Investigation du SAHOS</b> : prescription PSG.</li> </ul>	TRAITEMENT ORTHODONTIQUE
TEMPS POST-CHIRURGICAL		G�NIOPLASTIE FONCTIONNELLE	
<ul style="list-style-type: none"> <li>➤ Sous <b>anesth�sie g�n�rale</b>.</li> <li>➤ D�placement du fragment mentonnier mobilis� <b>vers l'avant et vers le haut</b>.</li> <li>➤ Avancement par un seul trait d'ost�otomie = 8 � 12 mm en moyenne. Pour un avancement plus important : g�nioplastie � deux �tages, en deux temps ou « jumping g�nioplasty ».</li> <li>➤ Apr�s un bon positionnement du fragment distale et v�rification de la bonne coaptation des fragments et du respect strict de la ligne m�diane : r�alisation de l'ost�osynth�se � l'aide d'un fil d'acier, des miniplaques en titane (ou r�sorbables) ou des vis bicorticales. Ces dispositifs d'ost�osynth�se seront laiss�s � vie s'ils sont bien int�gr�s et ne g�nent pas le patient.</li> </ul>		<ul style="list-style-type: none"> <li>➤ R�alis�e souvent � la fin, la g�nioplastie fonctionnelle peut �tre indiqu�e <b>pendant</b> voire m�me <b>avant</b> le traitement orthodontique, si aucune autre dysmorphose squelettique du sens sagittal ou transversal n'est associ�e.</li> <li>➤ Peut donc �tre <b>commenc�, poursuivi ou termin� ind�pendamment</b> de la g�nioplastie.</li> <li>➤ Privil�gier la <b>communication avec le chirurgien</b> maxillo-facial pour ne pas cr�er ou aggraver une r�trogn�ie relative � la version des incisives mandibulaires pendant le traitement, impactant la quantit� d'avanc�e pour le chirurgien.</li> </ul>	
TEMPS POST-CHIRURGICAL		SUIVI	
TEMPS POST-CHIRURGICAL		Clinique	Radiologique
<ul style="list-style-type: none"> <li>➤ <b>Suites post-op�ratoires</b> : simples car pas de BMM, une nuit d'hospitalisation en surveillance (car risque h�matome du plancher avec asphyxie), gestion de l'�d�me, alimentation adapt�e pendant 1 � 2 semaines.</li> <li>➤ <b>Surveiller les fonctions</b> et la <b>croissance</b> du patient : veiller � une fermeture labiale au repos sans tension du muscle mentalis ou ascension du pogonion cutan�, une normalisation de la ventilation, une surveillance de la direction de croissance et de la <b>r�ducation</b> maxillofaciale.</li> </ul>		<ul style="list-style-type: none"> <li>➤ <b>TRP et scanner</b> : demand�s en <b>imm�diat, 3 mois</b> (consolidation osseuse), puis <b>6 mois</b> post-g�nioplastie par le chirurgien.</li> <li>➤ Compl�ter avec des TRP � <b>1 et 2 ans</b> apr�s intervention : suivi de l'impact sur la croissance (analyse utilis�e par Chamberland <i>et al.</i><sup>2015</sup>) et �valuation de la n�cessit� ou non d'une r�intervention si croissance escompt�e non obtenue.</li> </ul>	KIN�SITH�RAPIE
			<ul style="list-style-type: none"> <li>➤ La r�ducation maxillo-faciale <b>commence avant l'intervention chirurgicale et se poursuit au minimum jusqu'� la fin du traitement orthodontique</b> postop�ratoire (60).</li> <li>➤ <b>Correction des dyspraxies</b> labiales, linguales et respiratoires.</li> <li>➤ Constitue un excellent <b>test de motivation</b> du sujet vis � vis de son traitement.</li> </ul>
			<ul style="list-style-type: none"> <li>➤ <b>Patient en cours de traitement ODF</b> : pourra �tre vu <b>2 semaines apr�s l'intervention</b> et les r�glages orthodontiques pourront �tre poursuivis si aucune douleur n'est rapport�e et que l'ouverture buccale le permet (stabilit� de l'ost�osynth�se n'�tant pas assur�e par l'occlusion).</li> <li>➤ <b>Patient sans traitement ODF en cours</b> : suivi � 2 semaines, 1, 3 puis 6 mois apr�s la g�nioplastie afin de v�rifier la fonction ventilatoire ainsi que le bon suivi de la kin�sith�rapie maxillo-faciale.</li> </ul>
			<ul style="list-style-type: none"> <li>➤ Restituer une <b>fonction normale</b>, offrir au jeune patient la chance d'une fin de croissance correctement dirig�e et l'<b>entretien de la stabilit�</b> du r�sultat morphologique obtenu.</li> <li>➤ <b>Traitement de l'�d�me</b> lymphatique, <b>diminution de la ran�on cicatricielle</b> et permettre au patient de <b>s'adapter � un nouvel �quilibre fonctionnel</b> par un travail proprioceptif et de tonification musculaire.</li> </ul>



## CONCLUSION

---

Cette revue de la littérature a permis montrer que la g nioplastie pr coce r alis e en cours de croissance peut optimiser les r sultats fonctionnels, esth tiques et de stabilit , dans le sens o  elle encourage l'occlusion labiale spontan e sans sollicitations en exc s des muscles p ri-oraux et notamment du muscle mentalis. Il a  t  montr   galement que plus la g nioplastie est r alis e pr cocement, plus elle permet une r orientation de la croissance mandibulaire dans le sens d'une rotation ant rieure qui ne peut s'obtenir par le traitement orthodontique seul. L'effet orthop dique concerne alors la r duction du sens vertical au profit du sens sagittal. Le gain sagittal  tant li    la fois   l'apposition osseuse post-chirurgicale mais aussi   la croissance mandibulaire r siduelle quand la g nioplastie est r alis e avant la fin de celle-ci.

Davantage d' tudes   haut niveau de preuve avec des r sultats confirmant ceux de cette revue permettraient d'int grer la g nioplastie fonctionnelle dans l'arsenal th rapeutique de la correction de l'hyperdivergence isol e avec r trogn ie de l'adolescent, comme adjuvant orthop dique, pendant, voire m me avant le traitement orthodontique.

Tableau 4. Récapitulatif et indices de niveau scientifique de chaque étude

Article	Comité d'éthique	Consentement éclairé	Type d'étude	Nombre de patients	Durée de suivi	Opérateur(s)	Tests statistiques
1 Frapier <i>et al.</i> 2010 Impact of genioplasty on mandibular growth during puberty	Accord du comité de protection des personnes	Oui (patients et représentants légaux)	Prospective (patients inclus entre avril 2008 et septembre 2009) Monocentrique Non randomisée	25 (respect du nombre de sujets nécessaires estimé à 12 sujets par groupe)	Juste avant l'intervention jusqu'à 18 mois après la chirurgie	Un orthodontiste Un chirurgien Un kinésithérapeute Un opérateur pour la céphalométrie	<b>Paramètres céphalométriques</b> - Test de Shapiro-Wilk pour tester les distributions de variables continues - T test de Student ou test de rangs de Mann-Whitney pour comparer les variables quantitatives entre P1 et P2 - Chi2 ou test de Fischer pour comparer la fréquence entre P1 et P2 dans les conditions de validité non vérifiées - Tests de Student apparié ou test de rangs de Wilcoxon apparié pour analyser les variations pré- et post-génioplastie et les variations liées à la croissance après génioplastie - Coefficients de corrélation de Pearson pour analyser l'association entre deux variables
2 Frapier <i>et al.</i> 2011 Ventilatory disorders and facial growth : benefits of early genioplasty	Accord du comité de protection des personnes	Oui (patients et représentants légaux)	Prospective (patients inclus entre avril 2008 et septembre 2009) Monocentrique Non randomisée	25	Juste avant l'intervention jusqu'à 6 mois après la chirurgie	Un orthodontiste Un kinésithérapeute Un opérateur pour la PSG	<b>Paramètre ventilatoires</b> - Shapiro-Wilk test pour la distribution des variables continues - Test de Student apparié ou le test de rangs de Wilcoxon apparié pour analyser les variations pré- et postgénioplastie - Test de Khi2, test de McNemar ou test de Fisher pour la comparaison de fréquence dans les conditions de validité non vérifiées - Logiciel SAS Enterprise Guide 4.1 software program pour l'analyse statistique
3 Chamberland <i>et al.</i> 2015 Funcional genioplasty in growing patients	-	-	Rétrospective (patients opérés entre 1992 et 2012) Monocentrique	77	Juste avant l'intervention jusqu'à 24 mois après la chirurgie	Un orthodontiste Un chirurgien Un opérateur pour la céphalométrie Un kinésithérapeute	<b>Paramètres céphalométriques</b> Les tests évoqués ne portent que sur la comparaison entre les groupes et non sur les valeurs céphalométriques <b>Auto-évaluation fiabilité méthode</b> - 15 céphalogrammes numérisés une seconde fois. - Test de variance ANOVA pour prouver qu'il n'y a pas de différence significative entre le 1 <sup>er</sup> tracé et le 2 <sup>nd</sup> . - SAS 9.4 pour analyse des erreurs de méthodologie
4 Bedoucha <i>et al.</i> 2015 Impact of genioplasty during puberty on the upper airways	-	-	Rétrospective (patients traités en orthodontie entre 2009 et 2013) Comparative Monocentrique	47	Intervalle entre deux radiographies de 28 mois en moyenne	Un centre d'orthodontistes Un chirurgien Un technicien pour les radiographies Un opérateur pour la céphalométrie	<b>Paramètres céphalométriques</b> - Test d'analyse de variance (Anova) pour comparer les moyennes des variables initiales dans les deux groupes - Test d'analyse de covariance (ANCOVA) pour comparer l'évolution moyenne de chaque variable dans les deux groupes - Logiciel MYSTAT pour réaliser tous les calculs avec pour seuil de significativité 5%

## TABLE DES ILLUSTRATIONS

---

### Figures

Figure 1. Représentation de la croissance mandibulaire par Enlow, Petrovic, McNamara et Graber. (1)	14
Figure 2. Courbes moyennes de taux de croissance staturale (T), des sutures maxillo-faciales (S) et des condyles chez les garçons (C) (Björk). (6)	15
Figure 3. Courbe de croissance staturale selon Björk. (6)	15
Figure 4. Rotation postérieure de la mandibule selon Björk (superposition sur les implants mandibulaires). (7)	16
Figure 5. Rotation antérieure de la mandibule selon Björk (superposition sur les implants mandibulaires). (7)	16
Figure 6. Patiente présentant tous les caractéristiques d'un faciès adénoïdien.	18
Figure 7. Schéma du protocole de traitement d'une béance antérieure squelettique à l'aide de mini-implants d'ancrage (MIA) postérieurs (27)	23
Figure 8. Schémas anatomiques montrant les insertions des muscles digastriques sur une vue frontale (gauche) et des muscles géniopharyngiens sur une coupe sagittale (droite). (37)	24
Figure 9. Subdivision de la face en trois étages de hauteur égale (37).	25
Figure 10. (A) Position idéale du menton (B) Microgénie (C) Rétrogénie (D) Pseudorétrogénie (E) Macrogénie	26
Figure 11. Repositionnement du fragment basilaire grâce au marquage de la ligne sagittale médiane (courtoisie du Dr Frédéric BARERE).	29
Figure 12. Vue de face de la mandibule montrant le tracé de l'ostéotomie horizontale symphysaire d'avancement. (37)	29
Figure 13. Déplacement du fragment mentonnier vers le haut et l'avant puis ostéosynthèse au fil d'acier. (43)	30
Figure 14. Ostéosynthèse à l'aide de vis bicorticales à gauche (44) et d'une miniplaque préformée de 8 mm à droite (courtoisie du Dr Frédéric BARERE).	30
Figure 15. Organigramme correspondant à la revue de la littérature réalisée.	35
Figure 16. Répartition des articles sélectionnés selon leur année de publication.	36
Figure 17. Répartition en genre et âge moyen en fonction des articles.	36
Figure 18. Téléradiographies de profil mettant en évidence les angles mesurés avant (à gauche) et après génioplastie fonctionnelle (à droite) dans l'article 1. (48)	40
Figure 19. La hauteur alvéolo-dentaire antérieure (ADH), représentée par le segment en pointillé.	41
Figure 20. Modifications des procès dento-alvéolaires dans la dimension verticale. (43)	42
Figure 21. Superposition structurale générale de Björk-Nielsen. (48)	43

Figure 22. La flèche en C7 donne 3 cm (a) la flèche en C4 donne 6 cm (b) (13) .....	44
Figure 23. Téléradiographie de profil mettant en évidence les distances mesurées dans l'article 4. (10)	45
Figure 24. Mensurations sagittales et verticales des tissus mous à partir de la ligne implantaire dans l'article 1.....	48
Figure 25. Points céphalométriques et mesures dimensionnelles de l'article 3. ....	48
Figure 26. Type classique de remodelage osseux chez les patients jeunes visible par superposition des tracés céphalométriques. (43).....	49
Figure 27. Modification de la face chez un patient témoin type non traité. (43).....	53

### **Tableaux**

Tableau 1. Caractéristiques des patients étudiés dans les articles .....	37
Tableau 2. Tableau récapitulatif des objectifs, paramètres et moyens d'évaluation .....	39
Tableau 3. Protocole et phases de traitement d'une génioplastie fonctionnelle.....	55
Tableau 4. Récapitulatif et indices de niveau scientifique de chaque étude.....	57

## BIBLIOGRAPHIE

---

1. Monteyrol P-J, Darque F. Chapitre 8 - Croissance faciale et troubles respiratoires obstructifs du sommeil de l'enfant. In: Marianowski R, Monteyrol P-J, editors. SAOS de L'enfant [Internet]. Paris: Elsevier Masson; 2016 [cited 2021 Feb 13]. p. 63–73. Available from: <https://www.sciencedirect.com/science/article/pii/B9782294752148000086>
2. Admin\_SfOdF. La croissance du visage en orthodontie [Internet]. SFODF. [cited 2021 Feb 13]. Available from: [http://www.sfodf.org/avada\\_portfolio/le-traitement-de-lenfant-2/](http://www.sfodf.org/avada_portfolio/le-traitement-de-lenfant-2/)
3. Cecsmo [Internet]. [cited 2021 Jul 28]. Available from: <https://www.cecsmo.com/cours/7-glossaire/theories-de-croissance>
4. Castelbou L. De l'intérêt de l'ingression molaire chez l'hyperdivergent adulte : revue systématique de la littérature [Internet] [exercice]. Université Toulouse III - Paul Sabatier; 2014 [cited 2021 Aug 4]. Available from: <http://thesesante.ups-tlse.fr/698/>
5. Björk A. Timing of interceptive orthodontic measures based on stages of maturation. *Trans Eur Orthod Soc.* 1972;61–74.
6. Boileau M-J, Richard B, Manière A, Saulue P, Barthet B, Bazert C. Chapitre 2 - Synthèse diagnostique et élaboration du plan de traitement. In: Boileau M-J, editor. *Orthodontie De L'enfant et du Jeune Adulte* [Internet]. Paris: Elsevier Masson; 2011 [cited 2021 Mar 19]. p. 37–84. Available from: <https://www.sciencedirect.com/science/article/pii/B9782294709234000020>
7. Björk A. Prediction of mandibular growth rotation. *American Journal of Orthodontics.* 1969 Jun 1;55(6):585–99.
8. Boileau M-J, Sampeur M. Anomalies verticales. In: *Orthodontie de l'enfant et du jeune adulte - Tome 2* [Internet]. Elsevier; 2013 [cited 2021 Feb 11]. p. 131–61. Available from: <https://linkinghub.elsevier.com/retrieve/pii/B978229472470150010X>
9. Langlade M. Les problèmes des grands excès verticaux antérieurs. *Rev Orthop Dento Faciale.* 1984 Apr;18(2):145–205.
10. Bedoucha V, Boutin F, Frapier L. Impact de la génioplastie en période pubertaire sur les voies aériennes supérieures. *International Orthodontics.* 2015 Dec 1;13(4):421–35.
11. Malhotra S, Pandey RK, Nagar A, Agarwal SP, Gupta VK. The effect of mouth breathing on dentofacial morphology of growing child. *J Indian Soc Pedod Prev Dent.* 2012 Mar;30(1):27–31.
12. Guilleminault C, Huang YS, Monteyrol PJ, Sato R, Quo S, Lin CH. Critical role of myofascial reeducation in pediatric sleep-disordered breathing. *Sleep Medicine.* 2013 Jun 1;14(6):518–25.
13. Frapier L, Picot M-C, Gonzales J, Massif L, Breton I, Dauvilliers Y, et al. Ventilatory disorders and facial growth: Benefits of early genioplasty. *International Orthodontics.* 2011 Mar

1;9(1):20–41.

14. Mansukhani MP, Kolla BP, Ramar K. International Classification of Sleep Disorders 2 and American Academy of Sleep Medicine Practice Parameters for Central Sleep Apnea. *Sleep Medicine Clinics*. 2014 Mar 1;9(1):1–11.

15. Guilleminault C, Tilkian A, Dement WC. The Sleep Apnea Syndromes. *Annual Review of Medicine*. 1976;27(1):465–84.

16. Schechter MS. Technical Report: Diagnosis and Management of Childhood Obstructive Sleep Apnea Syndrome. *PEDIATRICS*. 2002 Apr 1;109(4):69e–69.

17. Au CT, Li AM. Obstructive Sleep Breathing Disorders. *Pediatric Clinics of North America*. 2009 Feb 1;56(1):243–59.

18. Huang Y-S, Guilleminault C, Lee L-A, Lin C-H, Hwang F-M. Treatment Outcomes of Adenotonsillectomy for Children with Obstructive Sleep Apnea: A Prospective Longitudinal Study. 2014;37(1):6.

19. Bhattacharjee R, Kheirandish-Gozal L, Spruyt K, Mitchell R, Promchiarak J, Simakajornboon N, et al. Adenotonsillectomy Outcomes in Treatment of Obstructive Sleep Apnea in Children. *American journal of respiratory and critical care medicine*. 2010 May 1;182:676–83.

20. Camacho M, Chang ET, Song SA, Abdullatif J, Zaghi S, Pirelli P, et al. Rapid maxillary expansion for pediatric obstructive sleep apnea: A systematic review and meta-analysis. *The Laryngoscope*. 2017;127(7):1712–9.

21. Cohen-Lévy J, Potenza J, Couloigner V. Syndrome d'apnée obstructive du sommeil de l'enfant : stratégie thérapeutique. *Médecine du Sommeil*. 2017 Jun;14(2):89–97.

22. Lallour A, Jammet P, Breton I. Intérêts de la rééducation maxillo-faciale dans le syndrome d'apnées/hypopnées obstructives du sommeil chez l'enfant – Revue de la littérature. *Kinésithérapie, la Revue*. 2019 Mar 1;19(207):11–8.

23. Doual A, Besson A, Cauchy D, Aka A. La rééducation en orthopédie dento-faciale. Point de vue d'un orthodontiste. *Orthod Fr*. 2002 Dec 1;73(4):389–94.

24. Smithpeter J, Covell D. Relapse of anterior open bites treated with orthodontic appliances with and without orofacial myofunctional therapy. *American Journal of Orthodontics and Dentofacial Orthopedics*. 2010 May 1;137(5):605–14.

25. Lessa FCR, Enoki C, Feres MFN, Valera FCP, Lima WTA, Matsumoto MAN. Breathing mode influence in craniofacial development. *Brazilian Journal of Otorhinolaryngology*. 2005 Mar 1;71(2):156–60.

26. Drevensek M, Stefanac-Papić J, Farcnik F. The influence of incompetent lip seal on the growth and development of craniofacial complex. *Coll Antropol*. 2005 Dec;29(2):429–34.

27. Ellouze S, Darque F. Mini-implants. L'orthodontie de demain. In Paris : Quintessence International 2012; p. 257.
28. Kuroda S, Sakai Y, Tamamura N, Deguchi T, Takano-Yamamoto T. Treatment of severe anterior open bite with skeletal anchorage in adults: comparison with orthognathic surgery outcomes. *Am J Orthod Dentofacial Orthop.* 2007 Nov;132(5):599–605.
29. Scheffler NR, Proffit WR, Phillips C. Outcomes and stability in patients with anterior open bite and long anterior face height treated with temporary anchorage devices and a maxillary intrusion splint. *American Journal of Orthodontics and Dentofacial Orthopedics.* 2014 Nov 1;146(5):594–602.
30. Kim K, Choy K, Park Y-C, Han SY, Jung H, Choi YJ. Prediction of mandibular movement and its center of rotation for nonsurgical correction of anterior open bite via maxillary molar intrusion. *Angle Orthod.* 2018 Sep;88(5):538–44.
31. Frapier L, Breton I, Massif L, Goudot P. Intérêt de la génioplastie fonctionnelle précoce. In: *Dysmorphies Maxillo-mandibulaires* [Internet]. Elsevier; 2012 [cited 2020 Nov 8]. p. 101–12. Available from: <https://linkinghub.elsevier.com/retrieve/pii/B9782294710070000040>
32. Bettega G, Pépin JL, Orliaguet O, Lévy P, Raphaël B. [Surgery and obstructive sleep apnea syndrome: indications and precautions]. *Rev Stomatol Chir Maxillofac.* 2002 Jun;103(3):181–7.
33. Elsevier. Région submandibulaire : Anatomie [Internet]. Elsevier Connect. [cited 2021 Aug 14]. Available from: <https://www.elsevier.com/fr-fr/connect/anatomie/region-submandibulaire-anatomie>
34. Precious DS, Delaire J. Correction of anterior mandibular vertical excess: The functional genioplasty. *Oral Surgery, Oral Medicine, Oral Pathology.* 1985 Mar 1;59(3):229–35.
35. Macgregor FC. Facial disfigurement: problems and management of social interaction and implications for mental health. *Aesthetic Plast Surg.* 1990;14(4):249–57.
36. Polido WD, Regis LDC, Bell WH. Bone resorption, stability, and soft-tissue changes following large chin advancements. *Journal of Oral and Maxillofacial Surgery.* 1991 Mar 1;49(3):251–6.
37. Drissi Qeytoni H, Zribi A, Raphaël B, Lebeau J, Bettega G. Les génioplasties: techniques et applications. *Revue de Stomatologie et de Chirurgie Maxillo-faciale.* 2007 Nov 1;108(5):441–50.
38. Naini FB. The Origin of the Zero-Degree Meridian Used in Facial Aesthetic Analysis. *Aesthetic Surgery Journal.* 2014 Sep 1;34(7):NP72–3.
39. Ward JL, Garri JI, Wolfe SA. The Osseous Genioplasty. *Clinics in Plastic Surgery.* 2007 Jul 1;34(3):485–500.
40. Park S-B, Kim Y-I, Son W-S, Hwang D-S, Cho B-H. Cone-beam computed tomography evaluation of short- and long-term airway change and stability after orthognathic surgery in patients

- with Class III skeletal deformities: bimaxillary surgery and mandibular setback surgery. *International Journal of Oral and Maxillofacial Surgery*. 2012 Jan 1;41(1):87–93.
41. Hwang K, Lee WJ, Song YB, Chung IH. Vulnerability of the Inferior Alveolar Nerve and Mental Nerve During Genioplasty: An Anatomic Study. *Journal of Craniofacial Surgery*. 2005 Jan;16(1):10–4.
  42. Baker SB. Chapter 88 - Genioplasty. In: Weinzweig J, editor. *Plastic Surgery Secrets Plus (Second Edition)* [Internet]. Philadelphia: Mosby; 2010 [cited 2021 Sep 30]. p. 573–8. Available from: <https://www.sciencedirect.com/science/article/pii/B9780323034708000880>
  43. Chamberland S, Proffit WR, Chamberland P-E. Functional genioplasty in growing patients. *Angle Orthod*. 2015 May;85(3):360–73.
  44. Jones BM, Vesely MJJ. Osseous genioplasty in facial aesthetic surgery – a personal perspective reviewing 54 patients. *Journal of Plastic, Reconstructive & Aesthetic Surgery*. 2006 Nov 1;59(11):1177–87.
  45. Zagala-Bouquillon B, Laurent F, Freidel M, Richter PM. Suivi des patients après chirurgie orthognathique: Coordonné par M. Richter, Hôpital Cantonal Universitaire, Genève. *Revue de Stomatologie et de Chirurgie Maxillo-faciale*. 2006 Jun 1;107(3):174–8.
  46. Ferri J. Récidives et dégradations de résultats en chirurgie orthognathique. *Revue de Stomatologie, de Chirurgie Maxillo-faciale et de Chirurgie Orale*. 2014 Sep;115(4):250–60.
  47. Precious DS, Armstrong JE, Morais D. Anatomic placement of fixation devices in genioplasty. *Oral Surgery, Oral Medicine, Oral Pathology*. 1992;73(1):2–8.
  48. Frapier L, Jausent A, Yachouh J, Goudot P, Dauvilliers Y, Picot M-C. Impact de la génioplastie en période péripubertaire sur la croissance mandibulaire. *International Orthodontics*. 2010 Dec 1;8(4):342–59.
  49. Chamberland S, Proffit WR, Chamberland P-E. Génioplastie fonctionnelle chez les patients en croissance. *Orthod Fr*. 2016 Jun 1;87(2):175–88.
  50. Mellion ZJ, Behrents RG, Johnston LE. The pattern of facial skeletal growth and its relationship to various common indexes of maturation. *American Journal of Orthodontics and Dentofacial Orthopedics*. 2013 Jun 1;143(6):845–54.
  51. Martinez JT, Turvey TA, Proffitt WR. Osseous remodeling after inferior border osteotomy for chin augmentation: An indication for early surgery. *Journal of Oral and Maxillofacial Surgery*. 1999 Oct 1;57(10):1175–80.
  52. Guilleminault C, Mondain M, Marianowski R. Chapitre 4 - Troubles respiratoires obstructifs du sommeil de l'enfant : définitions, pathophysiologie, examen clinique. In: Marianowski R, Monteyrol P-J, editors. *SAOS de L'enfant* [Internet]. Paris: Elsevier Masson; 2016 [cited 2021 Jul



- 28]. p. 25–33. Available from:  
<https://www.sciencedirect.com/science/article/pii/B9782294752148000049>
53. Lee NR. Genioglossus muscle advancement techniques for obstructive sleep apnea. *Oral and Maxillofacial Surgery Clinics of North America*. 2002 Aug 1;14(3):377–84.
54. dos Santos Junior JF, Abrahão M, Gregório LC, Zonato AI, Gumieiro EH. Genioplasty for genioglossus muscle advancement in patients with obstructive sleep apnea-hypopnea syndrome and mandibular retrognathia. *Brazilian Journal of Otorhinolaryngology*. 2007 Jul 1;73(4):480–6.
55. Cabral M, Freitas A, Araujo T, Pena N, Brandão Filho R. Effects of chin advancement surgery in hyoid bone and tongue positions and in the dimension of the oropharynx. *Dental press journal of orthodontics*. 2013 Oct 1;18:64–9.
56. Janssens E, Shujaat S, Shaheen E, Politis C, Jacobs R. Long-term stability of isolated advancement genioplasty, and influence of associated risk factors: A systematic review. *Journal of Cranio-Maxillofacial Surgery*. 2021 Apr 1;49(4):269–76.
57. Niamtu J. Skeletal and soft-tissue response to genioplasty. *American Journal of Orthodontics and Dentofacial Orthopedics*. 2006 Nov 1;130(5):565–6.
58. Shaughnessy S, Mobarak KA, Høgevold HE, Espeland L. Long-term skeletal and soft-tissue responses after advancement genioplasty. *American Journal of Orthodontics and Dentofacial Orthopedics*. 2006 Jul 1;130(1):8–17.
59. Chaushu G, Blinder D, Taicher S, Chaushu S. The effect of precise reattachment of the mentalis muscle on the soft tissue response to genioplasty. *Journal of Oral and Maxillofacial Surgery*. 2001 May 1;59(5):510–6.
60. Breton-Torres I, Lefebvre C, Jammet P, Goudot P. Intérêt de la prise en charge kinésithérapique dans la cadre de la chirurgie orthognathique. *Revue de Stomatologie et de Chirurgie Maxillo-faciale*. 2005 Sep 1;106(4, Supplement 1):27.

Vu, Le Président du Jury,

Date, Signature :

Vu, la Directrice de l'UFR des Sciences Odontologiques,

Date, Signature :

Vu, le Président de l'Université de Bordeaux,

Date, Signature :

## Collège des Sciences de la Santé

### UFR des Sciences Odontologiques

# Serment

En présence de mes Maîtres et de mes condisciples, je promets et je jure d'être fidèle aux lois de l'honneur et de la probité dans l'exercice de l'art dentaire.

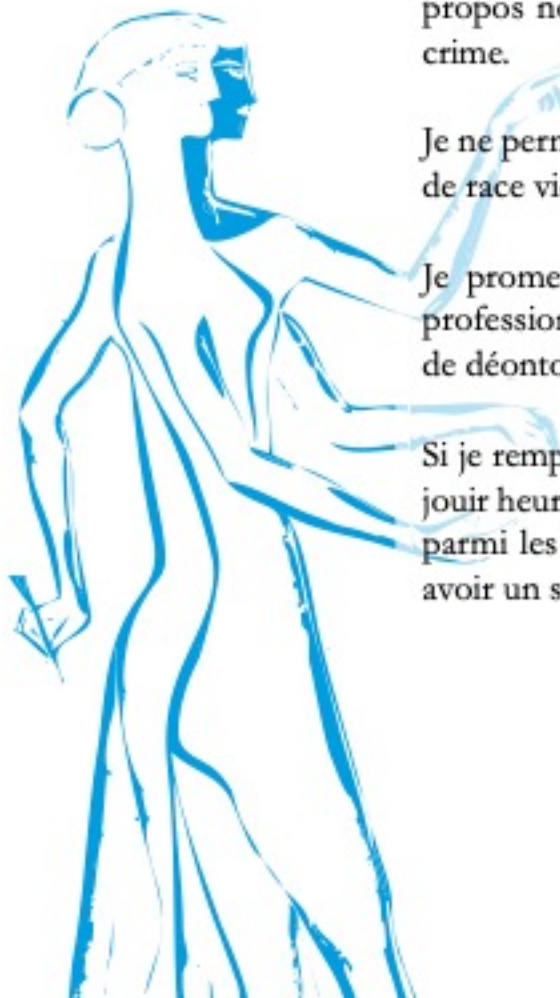
Je donnerai mes soins gratuits à l'indigent et n'exigerai jamais un honoraire au-dessus de mon travail. Ma langue taira les secrets qui me seront confiés. Admis à l'intérieur des maisons, mes yeux ne verront pas ce qui s'y passe.

Mes connaissances et mon état ne serviront ni à diffuser des propos non avérés, ni à corrompre les mœurs, ni à favoriser le crime.

Je ne permettrai pas que des conditions de croyance, de nation et de race viennent s'interposer entre mon devoir et mon patient.

Je promets et je jure de conformer strictement ma conduite professionnelle aux principes et aux règles prescrites par le code de déontologie.

Si je remplis ce serment sans l'enfreindre, qu'il me soit donné de jouir heureusement de la vie et de ma profession, honoré à jamais parmi les hommes. Si je le viole et que je me parjure, puissé-je avoir un sort contraire.



**Titre :** Impact de la g nioplastie fonctionnelle chez le patient en p riode p ripubertaire.  
Revue syst matique de la litt rature.

**R sum  :** La g nioplastie est souvent propos e chez l'adulte dans le cadre de la chirurgie orthognathique. Elle apporte un r el b n fice   la fois esth tique et fonctionnel mais elle peut  tre indiqu e de mani re isol e pour corriger un exc s vertical mandibulaire sans divergence excessive de l' tage moyen de la face, en compl ment et   la fin de l'orthodontie. Quand elle est r alis e pr cocement avant la fin de la croissance, elle est qualifi e de « fonctionnelle ». L' ge id al pour cette intervention est controvers . L'am lioration de l'apparence du visage et la r action positive sur le plan psychosocial seraient en faveur d'une intervention pr coce pour les patients dont la d formation est la plus s v re. Les pr occupations concernant un  ventuel effet n gatif sur la croissance mandibulaire ou la stabilit  th rapeutique seraient en faveur d'une attente de la fin de croissance. Dans ce contexte, une revue de la litt rature a  t  r alis e afin d' tudier si effectu e au moment opportun et avec des amplitudes de d placement suffisantes, la g nioplastie fonctionnelle permet d'obtenir une fermeture du sens vertical am liorant le r sultat th rapeutique et sa stabilit  chez les patients hyperdivergents.

Quatre articles ont permis de d montrer les cons quences positives de la g nioplastie fonctionnelle sur la direction de croissance dans le sens d'une rotation ant rieure et l'am lioration des param tres ventilatoires chez des patients en p riode p ripubertaire avec un exc s vertical ant rieur isol  et une dysfonction ventilatoire et labiale. Les  tudes ont montr  que les r sultats demeuraient stables pendant la dur e du suivi allant de 6   24 mois. Aucune diff rence dans la croissance symphysaire n'a  t  rapport e dans les  tudes entre les patients op r s et le groupe t moin. La g nioplastie appara t donc comme un moyen d'assurer les objectifs esth tiques, fonctionnels et de stabilit  du traitement orthodontique en redirigeant la croissance du patient, sans l'alt rer.

**Mots cl s :** g nioplastie fonctionnelle, croissance mandibulaire, patient en croissance

---

**Title:** Impact of functional genioplasty in growing patients. Systematic literature review.

**Abstract:** Genioplasty is proposed in most cases to adults as part of orthognathic surgery. It brings a real benefit both aesthetic and functional but when this genioplasty is isolated, it can be indicated to correct a vertical mandibular excess without excessive divergence of the mid facial height, mostly in addition to orthodontic treatment, at the end of it. When it is performed early before the end of growth, it is qualified as "functional".

The ideal age for this procedure is a controversial topic. The improved facial appearance and positive psychosocial aspects would tend to an early intervention for patients with the most severe deformity. Concerns about a possible negative effect on mandibular growth or therapeutic stability would be in favor of waiting for the end of growth. In this context, a review of the literature was carried out to study whether, done at the opportune moment and with sufficient displacement amplitudes, functional genioplasty makes it possible to obtain a vertical closure improving the therapeutic result and its stability in hyperdivergent patients.

Four articles demonstrated the positive consequences of functional genioplasty on the direction of growth as an anterior rotation of the mandible and the improvement of ventilatory parameters in growing patients with isolated anterior vertical excess and ventilatory and labial dysfunctions. The studies showed that the results remained stable during the follow-up period ranging from 6 to 24 months. No difference in symphyseal growth was reported in studies between operated patients and the control group. Therefore, genioplasty appears to be a mean of ensuring the aesthetic, functional and stability goals of orthodontic treatment by redirecting the patient's growth, without altering it.

**Keywords:** functional genioplasty, mandibular growth, growing patient