



**HAL**  
open science

# La voie d'éjection gauche en échocardiographie fœtale de dépistage : audit des pratiques et critères de qualité

Maud Regouin

## ► To cite this version:

Maud Regouin. La voie d'éjection gauche en échocardiographie fœtale de dépistage : audit des pratiques et critères de qualité. Sciences du Vivant [q-bio]. 2021. dumas-03430283

**HAL Id: dumas-03430283**

**<https://dumas.ccsd.cnrs.fr/dumas-03430283>**

Submitted on 16 Nov 2021

**HAL** is a multi-disciplinary open access archive for the deposit and dissemination of scientific research documents, whether they are published or not. The documents may come from teaching and research institutions in France or abroad, or from public or private research centers.

L'archive ouverte pluridisciplinaire **HAL**, est destinée au dépôt et à la diffusion de documents scientifiques de niveau recherche, publiés ou non, émanant des établissements d'enseignement et de recherche français ou étrangers, des laboratoires publics ou privés.

**UNIVERSITÉ DE LA REUNION  
UFR SANTÉ**

Année : 2021

N° : 2021LARE046M

**THÈSE POUR LE DIPLÔME D'ÉTAT  
DE DOCTEUR EN MÉDECINE**

**LA VOIE D'ÉJECTION GAUCHE EN ÉCHOCARDIOGRAPHIE  
FŒTALE DE DÉPISTAGE : AUDIT DES PRATIQUES ET CRITÈRES  
DE QUALITÉ**

Présentée et soutenue publiquement le 9 septembre 2021 à 18h00  
à La Réunion

**Par MAUD REGOUIN**

**JURY**

**Président :**

**Monsieur le Professeur Malik BOUKERROU**

**Assesseurs :**

**Madame la Professeure Silvia IACOBELLI**

**Monsieur le Professeur Claude D'ERCOLE**

**Madame la Docteure Coralie DUMONT**

**Madame la Docteure Phuong Lien TRAN**

**Directeur de thèse :**

**Monsieur le Docteur Edwin QUARELLO**

## Table des matières

<b>LISTE DES ABRÉVIATIONS .....</b>	<b>7</b>
<b>RESUME.....</b>	<b>8</b>
<b>I. INTRODUCTION.....</b>	<b>9</b>
<b>1. GENERALITES .....</b>	<b>9</b>
<b>2. HISTORIQUE DU DEPISTAGE PRENATAL DES CARDIOPATHIES CONGENTALES .....</b>	<b>10</b>
<b>3. INTRODUCTION DE LA COUPE DE LA VOIE D'EJECTION GAUCHE .....</b>	<b>11</b>
<i>a. La notion de balayage réalisée lors d'un examen échocardiographique. ....</i>	<i>11</i>
<i>b. Le dépistage des pathologies cono-truncales et les CIV intéressant les voies d'éjection. ....</i>	<i>13</i>
<b>4. OBTENTION ET INFORMATION DONNEES PAR LA COUPE DE LA VEG .....</b>	<b>14</b>
<b>5. CRITERE DE QUALITE .....</b>	<b>16</b>
<b>6. OBJECTIFS.....</b>	<b>17</b>
<b>II. MATERIELS ET METHODES .....</b>	<b>18</b>
<b>1. RECUEIL DE DONNEES.....</b>	<b>18</b>
<b>2. TRAITEMENT DES DONNEES.....</b>	<b>19</b>
<i>a. Protection des données.....</i>	<i>20</i>
<i>b. Considérations éthiques et réglementaires .....</i>	<i>21</i>
<i>c. Analyse statistique.....</i>	<i>21</i>
<b>3. FINANCEMENT ET LIEN D'INTERET .....</b>	<b>22</b>
<b>III. RESULTATS .....</b>	<b>23</b>
<b>1. COUPES ABSENTES .....</b>	<b>23</b>
<b>2. MOYENNES DES SCORES TOTAUX POUR LES 3 CENTRES SUR LES 3 PERIODES .....</b>	<b>23</b>
<b>3. MOYENNES DES SCORES PAR TRIMESTRE .....</b>	<b>24</b>
<b>4. MOYENNE DES SCORES EN FONCTION DE LA POSITION CARDIAQUE .....</b>	<b>24</b>
<b>5. MOYENNE DES SCORES PAR CENTRE POUR LES 3 PERIODES CONFONDUES.....</b>	<b>25</b>
<b>6. MOYENNE DES SCORES PAR CENTRE POUR CHACUNE DES 3 PERIODES.....</b>	<b>26</b>
<i>a. Au GHSR.....</i>	<i>26</i>
<i>b. A l'hôpital Saint Joseph .....</i>	<i>26</i>
<i>c. Au cabinet du Var.....</i>	<i>26</i>
<b>7. MOYENNES DES SCORES PAR OPERATEUR POUR LES 3 PERIODES CONFONDUES .....</b>	<b>27</b>
<i>a. Au GHSR.....</i>	<i>27</i>

b.	<i>À l'hôpital Saint Joseph</i> .....	27
c.	<i>Au cabinet du Var</i> .....	27
<b>8.</b>	<b>MOYENNE DES SCORES PAR PRATICIEN POUR CHACUNE DES 3 PERIODES</b> .....	<b>28</b>
a.	<i>Au GHSR</i> .....	28
b.	<i>A l'hôpital Saint Joseph</i> .....	29
c.	<i>Au cabinet du Var</i> .....	29
<b>9.</b>	<b>ÉTUDE INDIVIDUELLE DES 7 CRITERES DE QUALITE (%)</b> .....	<b>30</b>
<b>10.</b>	<b>VARIABILITES</b> .....	<b>32</b>
<b>IV.</b>	<b>DISCUSSION</b> .....	<b>33</b>
<b>1.</b>	<b>RESULTATS PRINCIPAUX</b> .....	<b>33</b>
a.	<i>Approche globale des scores</i> .....	33
b.	<i>Pratiques avant l'introduction de la mise à jour parue en 2016 (&lt; 2016)</i> .....	33
c.	<i>Pratiques post introduction de la mise à jour (en 2017)</i> .....	33
d.	<i>Pratiques après introduction des critères de qualité (&gt; 2020)</i> .....	34
e.	<i>Position du dos fœtal</i> .....	34
f.	<i>Critères de qualité</i> .....	34
<b>2.</b>	<b>VERS UNE AMELIORATION DE LA PERTINENCE DU DEPISTAGE</b> .....	<b>35</b>
<b>3.</b>	<b>LIMITES ACTUELLES DU DEPISTAGE DES CC</b> .....	<b>36</b>
	<b>EXEMPLE DE CIV MANQUEE LORS DU DEPISTAGE :</b> .....	<b>38</b>
<b>4.</b>	<b>L'ESSOR DES OUTILS MODERNES</b> .....	<b>40</b>
a.	<i>L'intelligence artificielle (IA)</i> .....	40
b.	<i>Application de l'IA en imagerie précoce de la grossesse</i> .....	42
c.	<i>Application de l'IA en imagerie prénatale</i> .....	42
d.	<i>Application de l'IA en échocardiographie fœtale</i> .....	43
e.	<i>Un avenir prometteur avec l'IA</i> .....	44
<b>5.</b>	<b>FORCES DE NOTRE ETUDE</b> .....	<b>45</b>
<b>6.</b>	<b>LIMITES DE L'ETUDE</b> .....	<b>46</b>
<b>V.</b>	<b>CONCLUSION</b> .....	<b>47</b>
	<b>BIBLIOGRAPHIE</b> .....	<b>48</b>
	<b>ANNEXE 1 : CRITERES DE QUALITE AVEC EXEMPLES</b> .....	<b>53</b>
	<b>ARTICLE SOUMIS</b> .....	<b>56</b>
	<b>INTRODUCTION</b> .....	<b>58</b>
	<b>MATERIALS AND METHODS</b> .....	<b>59</b>

<b>1. DATA COLLECTION</b> .....	<b>59</b>
<b>2. DATA PROCESSING</b> .....	<b>60</b>
<i>a. Data protection</i> .....	60
<i>b. Ethical and regulatory considerations</i> .....	61
<b>3. FUNDING AND CONFLICTS OF INTEREST</b> .....	<b>61</b>
<b>RESULTS</b> .....	<b>62</b>
<b>1. INCLUSION OF LVOT IMAGES</b> .....	<b>62</b>
<b>2. TOTAL AVERAGE SCORES FOR THE THREE CENTRES OVER THE THREE PERIODS</b> .....	<b>62</b>
<b>3. AVERAGE SCORES ACCORDING TO TRIMESTER</b> .....	<b>63</b>
<b>4. AVERAGE SCORES ACCORDING TO CARDIAC POSITION</b> .....	<b>63</b>
<b>5. AVERAGE SCORES ACCORDING TO CENTRE FOR THE THREE PERIODS COMBINED</b> ...	<b>63</b>
<b>6. AVERAGE SCORES ACCORDING TO CENTRE FOR EACH OF THE THREE PERIODS</b> .....	<b>63</b>
<i>a. At the GHSR</i> .....	63
<i>b. At Saint Joseph's Hospital</i> .....	64
<i>c. At the Var centre</i> .....	64
<b>7. AVERAGE SCORES ACCORDING TO OPERATOR FOR THE THREE PERIODS COMBINED</b>	64
<i>a. At the GHSR</i> .....	64
<i>b. At Saint Joseph's Hospital</i> .....	64
<i>c. At the Var centre</i> .....	64
<b>8. AVERAGE SCORES ACCORDING TO PRACTITIONER FOR EACH OF THE THREE PERIODS</b>	65
<b>9. INDIVIDUAL STUDY OF THE SEVEN QUALITY CRITERIA (%)</b> .....	<b>65</b>
<b>10. VARIABILITY</b> .....	<b>65</b>
<b>DISCUSSION</b> .....	<b>66</b>
<i>THE STRENGTHS OF OUR STUDY</i> .....	67
<i>LIMITATIONS OF THE STUDY</i> .....	68
<b>CONCLUSION</b> .....	<b>69</b>

## Listes des figures et tableaux

### Figures

<b>Figure 1</b> : Éléments de l'architecture cardiaque à figurer dans le compte rendu de l'examen de dépistage au 2 <sup>ème</sup> trimestre (CNEOF 2016).....	11
<b>Figure 2</b> : Éléments de l'architecture cardiaque à figurer dans le compte rendu de l'examen de dépistage au 3 <sup>ème</sup> trimestre (CNEOF 2016).....	11
<b>Figure 3</b> : Méthode de dépistage de l'étude du cœur fœtal (29).....	12
<b>Figure 4a et 4b</b> : Septum horizontal.....	15
<b>Figure 5a, 5b et 5c</b> : Septum diagonal .....	15
<b>Figure 6</b> : Position du dos fœtal lors de l'obtention de la coupe de la VEG. ....	20
<b>Figure 7</b> : Moyenne et Intervalles de confiance à 95% des scores totaux tous centres confondus par période.....	24
<b>Figure 8</b> : Moyennes et Intervalles de confiance à 95% des scores au 2 <sup>ème</sup> et au 3 <sup>ème</sup> trimestre .....	24
<b>Figure 9</b> : Moyenne et Intervalles de confiance à 95% des scores selon la position fœtale....	25
<b>Figure 10</b> : Moyennes et Intervalles de confiance à 95% des scores selon les centres toutes périodes confondues .....	26
<b>Figure 11</b> : Moyenne et Intervalles de confiance à 95% des scores par centre et par périodes .....	27
<b>Figure 12</b> : Moyenne et Intervalles de confiance à 95% des scores par opérateur pour les 3 périodes confondues.....	28
<b>Figure 13</b> : Moyenne et Intervalles de confiance à 95% des scores par praticien et par périodes .....	30
<b>Figure 14</b> : Pourcentages de présence des 7 critères de qualité sur les 3 périodes.....	31
<b>Figure 15</b> : Pourcentages de présence des 7 critères de qualité selon la position du dos fœtal. ....	32
<b>Figure 16</b> : Abord perpendiculaire du faisceau ultrasonore (flèches) du septum interventriculaire (traits pleins) (a1 et a2) et des continuités septo-aortique et mitro-aortique (pointillés) (b1 et b2).....	36
<b>Figure 17a et 17b</b> : Coupe de la VEG à 16SA.....	39
<b>Figure 18a et 18b</b> : Coupe de la VEG à 22SA.....	39
<b>Figure 19</b> : CIV conale et aorte à cheval diagnostiquées en post-natale .....	40
<b>Figure 20</b> : Représentation graphique de l'IA. (A) Architecture de réseau de neurones humains et sa ressemblance avec le CNN (B) Relation entre l'IA, ML et DL.....	41

## **Tableaux**

<b>Tableau 1</b> : Classification des cardiopathies cono-truncales et CIV conales (20) .....	14
<b>Tableau 2</b> : Pourcentages de présence des critères de qualité toutes périodes confondues, sur les 3 périodes, et selon la position du dos du fœtus. ....	31
<b>Tableau 3</b> : Coefficient de concordance des variabilités intra et inter-opérateurs du médecin junior (MR) et du médecin expert (EQ) .....	32

## Liste des abréviations

AIUM	American Institute of Ultrasound in Medicine
4CC	4 Cavités Cardiaques
CC	Cardiopathie Congénitale
CCI	Coefficients de Corrélation Intra-classe
CIV	Communication Interventriculaire
CNEOF	Conférence Nationale de l'Échographie Obstétricale et Fœtale
CNIL	Commission Nationale de l'Informatique et des Libertés
CNN	Convolutional Neural Networks
DL	Deep Learning
EQ	Edwin QUARELLO
GHSR	Groupe Hospitalier Sud de la Réunion
IA	Intelligence Artificielle
IC	Intervalle de Confiance
ISUOG	International Society of Ultrasound in Obstetrics and Gynecology
ML	Machine Learning
MR	Maud REGOUIN
VEG	Voie d'Éjection Gauche



## Résumé

**Introduction :** Les cardiopathies congénitales (CC) sont des malformations fréquentes et représentent la première cause de mortalité infantile. Cependant, le taux de détection est seulement acceptable. Depuis 2016, avec les mises à jour des recommandations de la CNEOF (Conférence Nationale de l'Échographie Obstétricale et Fœtale), l'inclusion de l'étude de la voie d'éjection gauche (VEG) en échographie de dépistage est devenue obligatoire au 2<sup>ème</sup> et 3<sup>ème</sup> trimestre de la grossesse afin de tenter d'améliorer, entre autres, le dépistage des cardiopathies cono-truncales. L'objectif de cette étude est d'une part d'effectuer un audit des pratiques, et d'autre part d'étudier les éventuelles modifications des pratiques secondaires à la mise en place de critères de qualité de la coupe de la VEG dans le champ de l'échocardiographie de dépistage. **Matériels :** Nous avons réalisé une étude multicentrique, rétrospective et prospective, descriptive, longitudinale scindée en 3 périodes distinctes : avant 2016, en 2017, et en 2020. 7 critères de qualité ont été étudiés et cotés de 0 à 1 sur la coupe de la VEG. Des dossiers ont été extraits au hasard, issus de trois centres, et les moyennes des scores totaux, des scores par trimestre, par période, par centre, par praticien, et en fonction de la position cardiaque ont été calculées. Nous avons aussi procédé aux analyses des variabilités intra et inter opérateurs dans l'utilisation de ces critères de qualité. **Résultats :** La coupe de la VEG est présente dans les comptes rendus d'échographie avant 2016, en 2017, et en 2020 dans 95,3%, 94,3%, et 93,3% des cas pour les 3 centres. Avant 2016, la moyenne des scores de qualité est de 5,49/7 ; IC95% [5,36 ; 5,62], en 2017 de 5,91/7 ; IC95% [5,80 ; 6,03], et en 2020 de 5,70/7 ; IC95% [5,58 ; 5,82] pour les 3 centres. Il y a une différence statistiquement significative entre les moyennes des scores issues des périodes avant 2016 et en 2017 ( $p < 0,001$ ) et entre la période avant 2016 et en 2020 ( $p = 0,039$ ). Nous constatons également une différence statistiquement significative entre les scores obtenus dans certaines positions du dos fœtal. Les critères 5 et 6 sont la relation entre la valve atrioventriculaire située à gauche avec le vaisseau sus-jacent et la relation entre le septum interventriculaire avec le vaisseau sus-jacent, et sont les moins représentés, respectivement dans 60,9% et 63,2% des cas. Les coefficients kappas des variabilités inter et intra opérateurs sont tous compris entre 0,601 et 1. **Conclusion :** L'ajout des critères de qualité proposés n'est pas associé à une modification significative des pratiques en ce qui concerne la réalisation de l'étude de la VEG fœtale. L'essor d'outils modernes comme l'intelligence artificielle avec le Deep Learning pourrait y contribuer.

**Mots clés :** prénatal ; échocardiographie fœtale ; dépistage ; critères de qualité ; intelligence artificielle

# I. Introduction

## 1. Généralités

Les cardiopathies congénitales (CC) sont des malformations congénitales courantes puisque leur prévalence est relativement élevée - 1% des naissances vivantes. Environ un quart de ces patients présentent une CC critique (1,2).

La CC est considérée comme majeure si elle nécessite une chirurgie cardiaque ou une intervention par cathéter ou entraîne la mort au cours de la première année de vie, et comme critique si elle survient au cours des 28 premiers jours (3).

Les sociétés savantes ont établi des recommandations sur des éléments de l'anatomie cardiaque fœtale devant être appréhendés lors d'un examen échocardiographie de dépistage (1,4-7). L'examen échographique de dépistage des CC est désormais très standardisé avec un nombre de coupes anatomiques indispensables au 2<sup>ème</sup> et 3<sup>ème</sup> trimestre de la grossesse (1), suivant une analyse segmentaire et séquentielle. L'analyse de l'architecture cardiaque commence par la détermination de la latéralité du fœtus, puis l'établissement du situs abdomino-thoracique, et se termine par l'évaluation de la concordance atrio-ventriculaire et ventriculo-artérielle. Cet examen dit de dépistage offre ainsi une approche étape par étape pour décrire l'anatomie cardiaque des différentes régions du cœur et permet de décrire l'ensemble des malformations conduisant à une appréciation approfondie de sa physiopathologie (8-10).

Le diagnostic prénatal des malformations cardiaques congénitales a contribué de manière significative à l'amélioration du taux de survie des CC à haut risque grâce à des soins médicaux adaptés et rapides et/ou à un traitement chirurgical dans un centre spécialisé à la naissance de ces nouveau-nés (3,11). Le lieu d'accouchement optimal des fœtus atteints de CC est adapté en fonction des soins nécessaires à la pathologie, au cas par cas, grâce au dépistage puis à l'analyse de l'expert. La meilleure stratégie est donc de définir un plan de prise en charge périnatal clair et une bonne communication avec les équipes locales (3).

Le dépistage prénatal précoce des CC réduit d'une part la mortalité et la morbidité de ces nouveau-nés (12,13) mais permet également d'améliorer leur devenir neuro-développemental (13-15). Le retard dans le diagnostic et le traitement des CC peut être associé à des lésions d'ischémie cérébrale et/ou de reperfusion préopératoires (16).

Cependant, et malgré des progrès considérables dans les domaines médicaux et chirurgicaux au cours des trois précédentes décennies, ces dernières représentent la première cause de mortalité infantile par malformation. Elles sont associées à une morbi-mortalité périnatale importante

notamment en rapport avec une prise en charge non optimisée : retards d'identification, et/ou de transfert en centre cardiaque médico-chirurgical, et/ou de traitement (2,6,14,17-20).

Les CC sévères les plus souvent manquées sont les lésions cono-truncales car la coupe des 4 cavités cardiaques (4CC) peut être faussement rassurante. L'analyse des voies d'éjection, qui est nécessaire pour détecter ces lésions, est plus difficile à appréhender dans le cadre d'un dépistage de routine (21). Les cas avec une malformation cardiaque qui présentent une vue normale des 4CC semblent donc être ceux qui sont les plus susceptibles d'être manqués, surtout en l'absence de facteur de risque connu ou d'anomalie structurale supplémentaire (17).

De ce fait, la formation technique échographique combinée à la bonne connaissance des particularités anatomiques des CC accessibles à la période prénatale et à un volume minimum d'examens par échographiste est essentielle pour améliorer la détection prénatale des CC intéressant les voies d'admission ainsi que celles relatives aux voies d'éjection (2,17,22,23).

## **2. Historique du dépistage prénatal des cardiopathies congénitales**

Le dépistage prénatal des cardiopathies congénitales a débuté dans les années 1980 (24). Une coupe 4 cavités était réalisée par des cardiopédiatres sur une population à haut risque au deuxième trimestre de la grossesse (25). La population à haut risque regroupait les patientes avec des facteurs de risque maternel tels que des antécédents familiaux de CC, du diabète gestationnel, la prise de toxique et des facteurs de risques fœtaux comme des anomalies extracardiaques fœtales, une hyperclarté nucale, une arythmie fœtale... (26). Cependant, La majorité des fœtus porteurs de CC sont issus d'une population à bas risque des CC (26).

Dès la fin des années 1980, il est donc mis en évidence que le dépistage de la population générale devait passer par les obstétriciens via un examen simple et rapide. La coupe 4CC semblait remplir ces deux conditions. Cette collaboration obstétriciens-cardiopédiatres a permis d'augmenter l'incidence du dépistage des CC (27) et la coupe 4CC dépistait au mieux 40 à 60% des CC majeures (24,25) car de nombreuses CC ont une coupe 4CC normale.


En 1992, Achiron et al. ont montré une amélioration significative du dépistage des CC en population à bas risque, 48% vs 86%, grâce à un examen prolongé du cœur avec l'obtention systématique de coupes 4CC et des voies d'éjection (28).

En 1997, Yoo et al. ont introduit « la coupe des 3 vaisseaux ». Elle met en évidence l'artère pulmonaire principale, l'aorte ascendante et la veine cave supérieure en coupe transversale ou oblique.


Quelques années plus tard, une méthode fondée sur la réalisation successive de 5 coupes fut proposée afin d'améliorer l'examen échocardiographique fœtal de dépistage (29).

### 3. Introduction de la coupe de la voie d'éjection gauche

À la suite de la réactualisation par la CNEOF en 2016 (4) des éléments devant figurer dans le compte-rendu de l'échographie de dépistage, les items de l'architecture cardiaque fœtale n'ont pas été modifiés : l'activité cardiaque (avec la fréquence cardiaque chiffrée si elle semble anormale), la position du cœur, l'aspect des quatre cavités cardiaques, l'équilibre des cavités, la position et l'aspect des gros vaisseaux, la position et l'aspect de l'estomac. Cependant, la voie d'éjection gauche (VEG) a été rajoutée aux coupes échographiques constitutives des comptes rendus au 2<sup>ème</sup> et 3<sup>ème</sup> trimestre (**Figure 1 et 2**).



**Figure 1** : Éléments de l'architecture cardiaque à figurer dans le compte rendu de l'examen de dépistage au 2<sup>ème</sup> trimestre (CNEOF 2016)



**Figure 2** : Éléments de l'architecture cardiaque à figurer dans le compte rendu de l'examen de dépistage au 3<sup>ème</sup> trimestre (CNEOF 2016)

En ajoutant la coupe de la VEG, les experts ont voulu insister sur plusieurs points (1): la notion de balayage, les pathologies cono-truncales et les CIV intéressant les voies d'éjection.

#### a. La notion de balayage réalisée lors d'un examen échocardiographique.

L'étude du cœur fœtal n'est pas un examen statique. En effet, il ne s'agit pas d'attendre que le fœtus bouge pour obtenir une coupe mais de réaliser un examen dynamique utilisant des techniques de balayage et d'angulation pour obtenir les différentes coupes recommandées (29–

33). En 2001, Yagel et al. proposaient une méthode de dépistage de 5 vues cardiaques grâce à différentes angulations de la sonde lors du balayage du cœur fœtal (**Figure 3**).

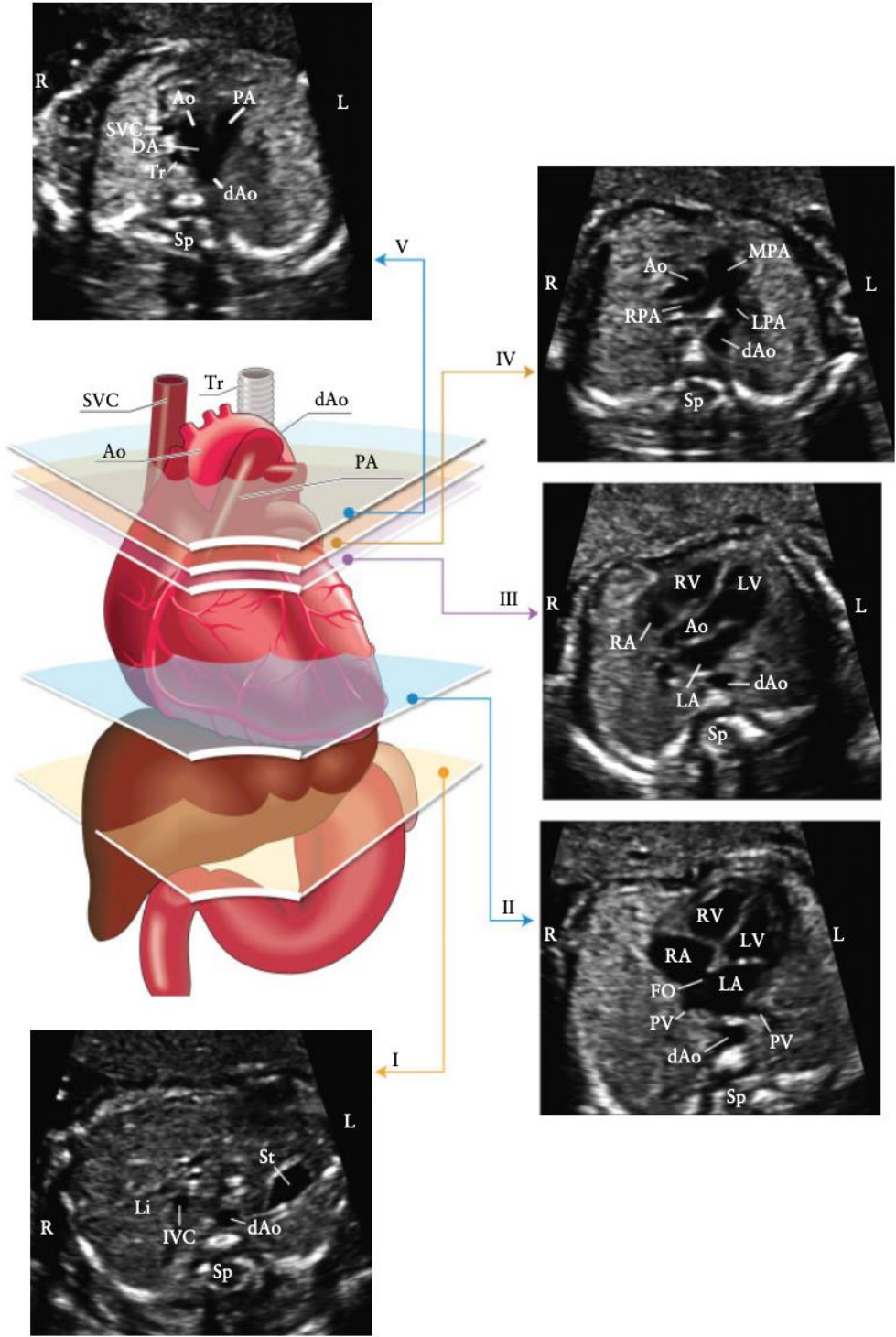


Figure 3 : Méthode de dépistage de l'étude du cœur foetal (29)

Sur la figure 3, l'image en couleur montre la trachée, le cœur et les gros vaisseaux, le foie et l'estomac avec 5 coupes échographiques superposées. Les polygones indiquent l'angle de la sonde et sont affectés aux images échographiques, ceci permettant l'obtention successive de 5 coupes grâce un balayage axial depuis l'abdomen vers le pôle céphalique :

- Le plan le plus caudal (I), montrant l'estomac fœtal (ST) et le situs abdominal, coupe transversalement l'aorte abdominale (AO), la colonne vertébrale (SP) et le foie (LI).
- La coupe 4 cavités (II) montre les ventricules droit et gauche (RV, LV) et les oreillettes (RA, LA), le foramen ovale (FO) et les veines pulmonaires (PV).
- La coupe « à 5 chambres » (III), montre la racine de l'aorte (AO), les ventricules gauche et droit (LV, RV), les oreillettes (LA, RA), et une coupe transversale de l'aorte descendante (flèche).
- La coupe légèrement plus céphalique (IV) montre l'artère pulmonaire principale (MPA), la bifurcation des artères pulmonaires gauche et droite (LPA, RPA) et des coupes transversales de l'aorte ascendante et descendante (AO et AO avec flèche, respectivement).
- Le plan des 3 vaisseaux et de la trachée (V) montre le tronc pulmonaire (P), l'aorte proximale ((P) Ao), le canal artériel (DA), l'aorte distale ((D) Ao), la veine cave supérieure (SVC) et la trachée (T).

La coupe de la VEG constitue donc une étape intermédiaire indispensable lors de l'étude dynamique du cœur fœtal (1) en vue de l'obtention de 5 coupes successives au travers de l'abdomen puis du thorax fœtal (25).

b. Le dépistage des pathologies cono-truncales et les CIV intéressant les voies d'éjection.

L'ajout de la coupe de la VEG permet de sensibiliser aux anomalies cono-truncales et aux CIV conales avec ou sans malalignement antérieur ou postérieur (34). Elles sont caractérisées par un défaut de la région du septum cono-truncal résultant d'une migration anormale de la crête neurale et d'une anomalie du second champ cardiaque pendant le développement cardiaque (35). Cette origine embryologique commune s'exprime par différents phénotypes anatomiques (34) : tétralogie de Fallot, tronc artériel commun, atrésie pulmonaire à septum ouvert, ventricule droit à double issue... (**Tableau 1** (1)). Les voies d'éjection doivent être examinées car la coupe des 4 cavités n'est pas modifiée dans les pathologies cono-truncales (35).

En sensibilisant aux cardiopathies cono-truncales, la coupe VEG permet de mettre en évidence également les syndromes génétiques et les malformations extra-cardiaques pouvant être associés à ces anomalies (36) mais aussi le risque de ducto dépendance associé à la naissance (37).

Les cardiopathies conotruncales (ou cardiopathies de la crête neurale et du second champ cardiaque).

---

CIV conale isolée ou juxta-artérielle, située juste sous les vaisseaux avec continuité fibreuse entre les valvules aortiques et pulmonaires  
CIV de la voie d'éjection par malalignement antérieur du septum conal  
Tétralogie de Fallot (CIV + sténose pulmonaire)  
Tétralogie de Fallot (CIV + atrésie pulmonaire)  
Tétralogie de Fallot (CIV + agénésie des valvules pulmonaires)  
CIV de la voie d'éjection par malalignement postérieur du septum conal  
CIV + hypoplasie de l'aorte + coarctation de l'aorte  
CIV + interruption de l'arche aortique  
Tronc artériel commun  
Ventricule droit à double issue si la CIV est de la voie d'éjection, soit sous-aortique, sous-pulmonaire, ou à la fois sous-aortique et sous-pulmonaire (*doubly committed*)

---

La CIV est dans ces cas de figure toujours une CIV d'éjection entre les deux branches du Y de la bande septale.

**Tableau 1** : Classification des cardiopathies cono-truncales et CIV conales (1)

#### 4. Obtention et informations données par la coupe de la VEG

L'obtention de la coupe de la VEG nécessite d'abord de repérer la latéralité du fœtus et le situs abdominal. Ensuite, E. Quarello propose aux opérateurs 2 méthodes pour l'obtenir (1) : soit en plaçant le septum interventriculaire horizontalement (**Figure 4a et 4b** (1)) soit diagonalement (**Figure 5a, 5b et 5c** (1)) et de réaliser une légère rotation vers la droite du fœtus dans le sens anti-horaire (quelle que soit la position du dos). L'axe de cette rotation est déterminé par la croix du cœur.

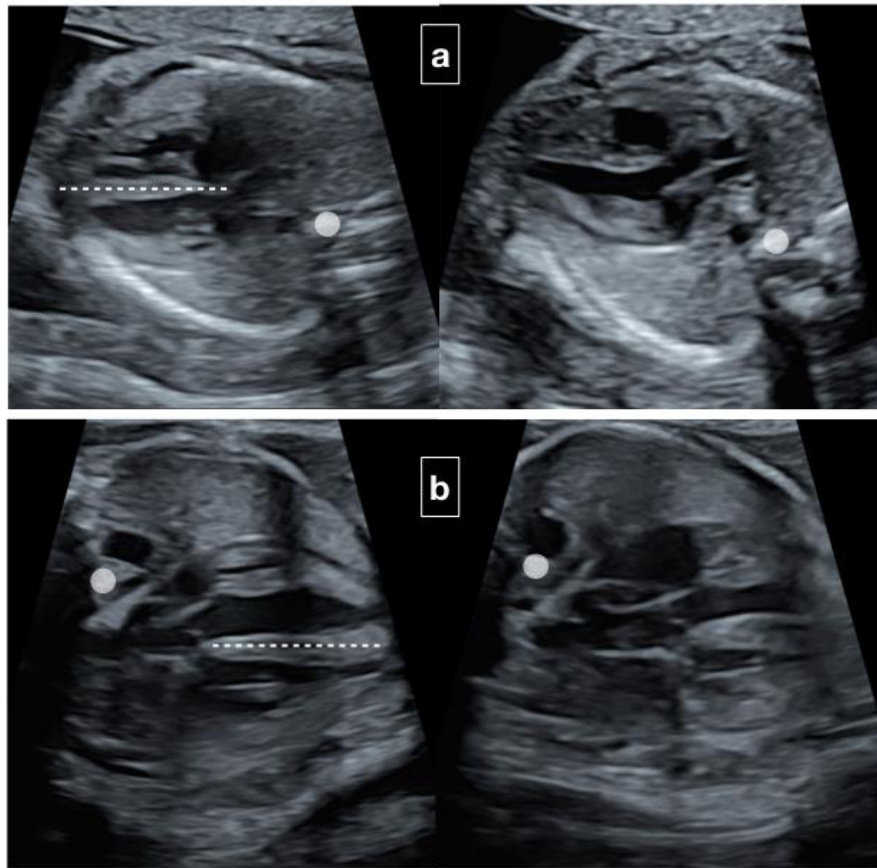


Figure 4a et 4b : Septum horizontal

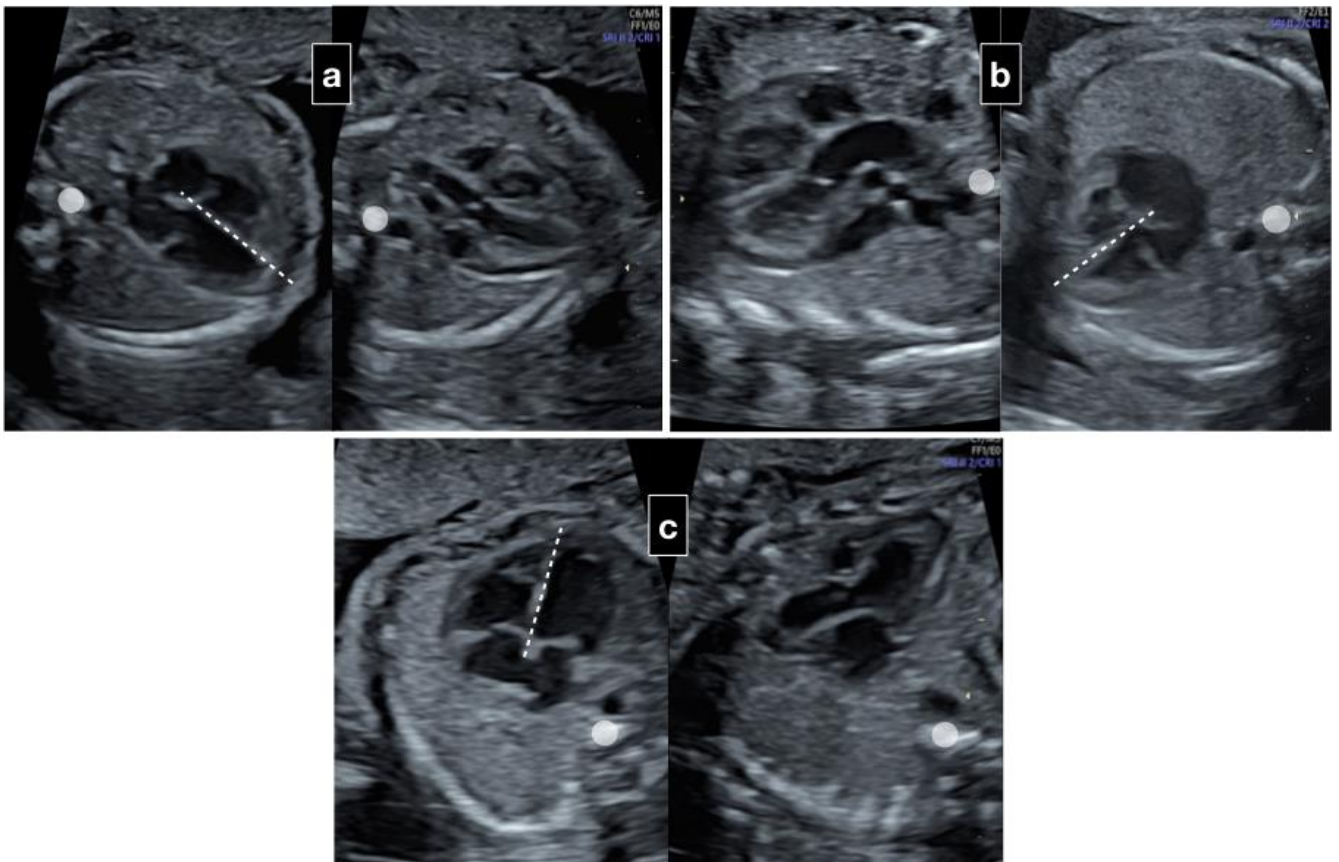


Figure 5a, 5b et 5c : Septum diagonal



Ces deux méthodes permettent de visualiser correctement la voie d'éjection gauche lorsque le cœur est normal et de délivrer plusieurs informations (1) :

- Une **cavité ventriculaire morphologiquement gauche**.
- La **connexion d'un gros vaisseau issue de ce ventricule**. Il n'est cependant pas possible d'identifier ce vaisseau comme étant une aorte sur cette seule coupe.
- La **continuité septo – aortique**, entre le septum interventriculaire et la partie antérieure de l'aorte qui en est issue.
- La **continuité mitro – aortique**, du fait de la disparition du conus sous aortique laissant ainsi une continuité fibreuse et non musculaire.
- La **visualisation des valvules semi lunaires aortiques**, qui ne sont pas épaissies et dysplasiques et qui s'ouvrent et se ferment librement.
- **L'aorte**, avec en particulier les diamètres de l'anneau aortique que l'on appréciera de façon subjective et/ou objective si besoin et de l'aorte thoracique ascendante dans sa portion initiale.
- L'oreillette **gauche** en arrière de la valve mitrale.
- Une **partie**, antéro supérieure le plus souvent, **de la cavité ventriculaire droite**.
- La valve tricuspide.
- Une partie de l'**oreillette droite** (pas toujours visible selon la position du dos fœtal).
- **L'aorte thoracique** en arrière de l'oreillette gauche, légèrement située à gauche de la vertèbre en regard.

## 5. Critère de qualité

Bemsemblali et al. soulignaient déjà en 2016 la nécessité d'améliorer la précision du diagnostic des CC, notamment via une analyse précise des voies d'éjection, afin d'améliorer la prise en charge post-natale, d'éviter les modifications des stratégies thérapeutiques, et la nécessité d'un transfert in utéro ou néonatal en urgence (11).

Le dépistage reste encore imparfait et varie considérablement d'un pays à l'autre mais également entre les centres, d'une région à l'autre, au sein d'un même pays (6,24,26). Selon Sklansky et al., la première raison à l'origine de ces manquements est qu'une imagerie cardiaque fœtale efficace nécessite non seulement une évaluation correcte du cœur via l'obtention de différents plans de coupes individualisés et recommandés par les sociétés savantes nationales comme la Conférence Nationale de l'Échographie Obstétricale et Fœtale (CNEOF) et internationales comme l'American Institute of Ultrasound in Medicine et l'International Society of Ultrasound in Obstetrics and Gynecology (AIUM, ISUOG), mais aussi et surtout l'obtention d'images informatives dites de bonne qualité (22). La qualité de

l'examen cardiaque de dépistage est la pierre angulaire de l'amélioration du taux de détection des CC dans une population à bas risque (17). L'utilisation de critères de qualité relatifs à l'obtention de coupes échographiques fœtales répond à la nécessité de réduire le plus possible les sources à l'origine d'une mauvaise évaluation de l'anatomie cardiaque fœtale et/ou d'une mauvaise interprétation des images obtenues (22). L'introduction et l'évaluation de critères de qualité relatifs aux voies d'éjection sont nécessaires afin de tenter d'améliorer le dépistage et le diagnostic des pathologies intéressant ces régions anatomiques d'intérêt (11).

## **6. Objectifs**

L'objectif de cette étude est d'une part d'effectuer un audit des pratiques passées et actuelles, et d'autre part d'étudier les modifications éventuelles secondaires à la mise en place de critères de qualité de la coupe de la VEG dans le champ de l'échocardiographie de dépistage. Il est en effet fondamental de s'appuyer sur des repères anatomiques précis qui, du fait de leurs recherches et de leurs présences, vont permettre de potentiellement « sécuriser » les informations délivrées par l'obtention de cette coupe.

## II. Matériels et méthodes

Nous avons réalisé une étude multicentrique, rétrospective et prospective, descriptive, longitudinale de 2016 à 2020.

### 1. Recueil de données

Notre étude s'est intéressée à 3 périodes :

- Avant 2016, afin de faire l'état des lieux des coupes utilisées en pratique lors d'une échographie de dépistage en population à bas risque pour l'étude des voies d'éjection et des gros vaisseaux avant les mises à jour du CNEOF
- En 2017, afin de faire l'évaluation des pratiques après la parution des mises à jour
- Au premier trimestre 2020, afin de faire l'état des lieux après l'introduction et l'enseignement des critères de qualité de la VEG au cours du deuxième semestre 2019

Pour cela, notre base de données provient de 2 centres tertiaires (l'hôpital Saint Joseph de Marseille et le Groupe Hospitalier Sud Réunion de Saint Pierre - GHSR), et un centre primaire (cabinet d'échographie dans le Var). Nous avons récupéré les clichés issus des dossiers de ces centres provenant de l'activité de :

- Hôpital Saint Joseph de Marseille : de 3 médecins (un sénior expert, deux séniors dépisteurs expérimentés), et d'une maïeuticienne
- GHSR : de 3 médecins (un sénior expert, un sénior dépisteur expérimenté, un junior dépisteur), et d'un maïeuticien
- Centre de dépistage du Var : d'un médecin sénior et d'un maïeuticien expérimenté

Pour chaque opérateur, nous avons extrait des bases de données respectives les images relatives à la VEG issues de 15 examens au 2<sup>ème</sup> trimestre et de 15 examens au 3<sup>ème</sup> trimestre, et cela pour les trois périodes. Pour chaque dossier examiné au hasard il était ainsi possible de ne pas visualiser d'images, ou au contraire d'en visualiser une ou plusieurs. La meilleure image relative à l'étude de la VEG a ainsi été retenue. Il s'agissait à priori de clichés de cœurs normaux.

La personne chargée de récupérer ces clichés avait nommé les opérateurs A (sénior expert), B (sénior dépisteur expérimenté), C (sénior dépisteur expérimenté) et D (maïeuticien) pour l'hôpital Saint Joseph ; A (sénior expert), B (sénior dépisteur expérimenté), C (jeune sénior) et D (maïeuticien) pour le GHSR ; et A (sénior expérimenté) et B (maïeuticien) pour le cabinet. 3 dossiers principaux (avant 2016, en 2017, et en 2020) dans lesquels étaient répertoriés les examens des praticiens ont ainsi été constitués.

Pour chaque praticien on dénombrait 30 dossiers numérotés T2-1 à T2-15 pour les 15 examens du 2<sup>ème</sup> trimestre et T3-1 à T3-15 pour les 15 examens du 3<sup>ème</sup> trimestre pour chacune des 3 périodes.

## 2. Traitement des données

Nous nous sommes basés sur 7 critères de qualité de la VEG proposés par le Dr E.Quarello (EQ) en 2019 (1) définis par la **visualisation** (ANNEXE 1) :

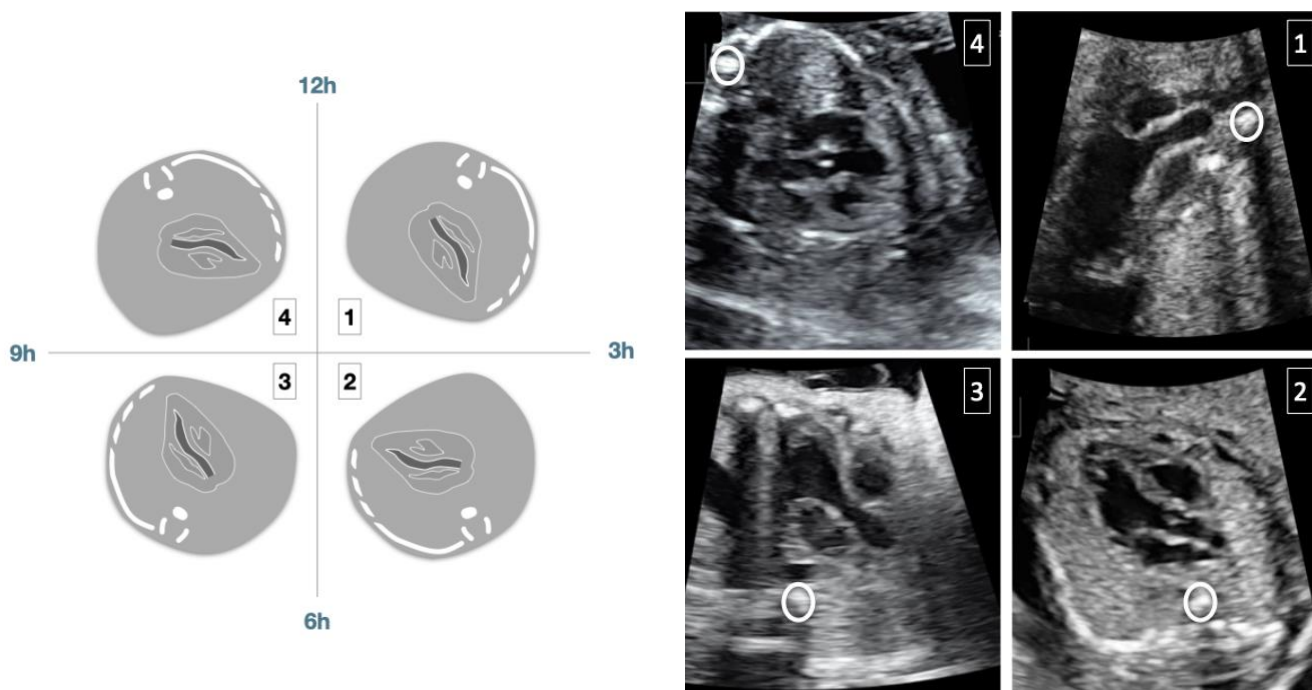
1. D'une cavité ventriculaire située à gauche (qu'elle soit anatomiquement gauche ou droite) et l'identification jusqu'à la pointe du ventricule et du septum
2. De la présence d'un anneau valvulaire et de l'origine du vaisseau sus-jacent : naissance ou non d'un vaisseau de ce ventricule
3. D'un espace anéchogène au-dessus et au milieu des valvules semi-lunaires (visualisation et position au-dessus des valvules semi-lunaires) correspondant à la partie antéro-supérieure de la cavité ventriculaire située à droite
4. D'un espace anéchogène situé au-dessous des valvules semi-lunaires (visualisation et position en dessous des valvules semi-lunaires) correspondant à l'oreillette située à gauche et en arrière de la valve atrioventriculaire gauche
5. De la relation entre la valve atrioventriculaire située à gauche et le vaisseau sus-jacent : continuité ou discontinuité entre la valve atrioventriculaire et le vaisseau sus-jacent
6. De la relation entre le septum interventriculaire et le vaisseau sus-jacent : continuité ou discontinuité entre le septum et le vaisseau sus-jacent
7. De la visualisation des valvules semi-lunaires : aspect normal ou dysplasique

Nous avons proposé à tous les praticiens, dès le début de notre recueil de données, de lire attentivement les fiches informatives et explicatives relatives aux critères de qualité proposés (ANNEXE 1). Trois mois après, nous avons évalué l'éventuelle mise en place de ces critères dans leur pratique quotidienne via l'étude des clichés relatifs à l'analyse de la VEG issus de 15 examens du 2<sup>ème</sup> et de 15 examens au 3<sup>ème</sup> trimestre pour ces mêmes échographistes au cours du 1<sup>er</sup> trimestre 2020.

Sur les 3 périodes, chaque cliché issu des examens des 10 praticiens a été coté pour chacun des 7 critères de qualité. Les cotations choisies étaient de 0 ou 1 selon l'absence ou la présence du critère de qualité. La cotation a été réalisée par une interne de spécialité en gynécologie-obstétrique orientée médecine fœtale, Maud REGOUIN (MR). Ainsi chaque cliché était noté sur 7 points.

Pour tous les clichés de chaque période, les positions cardiaques par l'identification de la position du dos fœtal ont également été évaluées selon la classification suivante (**Figure 6**) :

- Position 1 : dos entre 12h et 3h
- Position 2 : dos entre 3h et 6h
- Position 3 : dos entre 6h et 9h
- Position 4 : dos entre 9h et 12h



**Figure 6** : Position du dos fœtal lors de l'obtention de la coupe de la VEG.

30 coupes ont ensuite été sélectionnées arbitrairement dans la banque d'images et un expert (EQ) a été invité à noter également chacune de ces coupes. Pour la variabilité inter-opérateur, ces scores ont été comparés aux scores du médecin en formation (MR) du même ensemble d'image. Pour la variabilité intra-opérateur, ces 30 coupes ont été analysées une nouvelle fois à plus de 24H d'intervalle par le médecin en formation (MR) et ont été comparées aux scores précédents du même ensemble d'images de ce médecin (MR), de même pour le médecin expert (EQ).

#### a. Protection des données

Les images ont toutes été collectées de façon anonymisée dans chaque base de données. Seules des données strictement nécessaires et pertinentes au regard des objectifs de la recherche étaient recueillies. Elles ont été anonymisées par les praticiens en enlevant le nom et le prénom. L'accès

à cette base de données était confidentiel et restreint aux seuls utilisateurs directs de ces données.

#### b. Considérations éthiques et réglementaires

S'agissant d'une recherche rétrospective et prospective non interventionnelle de données non humaines d'une étude dans le domaine de la santé, une procédure simplifiée de méthodologie de référence (MR004) a été accordée avec un engagement de conformité auprès de la commission nationale de l'informatique et des libertés (CNIL) (Référence CNIL 2219789 v 0) et un enregistrement du projet sur le Registre des études hors autorisation CNIL.

Les patientes ont été informées individuellement et par écrit que des données échographiques de leur dossier pouvaient être utilisées. La possibilité de s'opposer était laissée à chaque patiente, par tous les moyens possibles. A défaut, la non-opposition était retenue.

#### c. Analyse statistique

Nous avons calculé les moyennes avec écart type et intervalle de confiance (IC) des scores totaux, des scores par trimestre, par période, par centre, par praticien, et en fonction de la position cardiaque. Des tests paramétriques ont été utilisés : comparaison de deux moyennes par le test de Student, comparaison de plus de deux moyennes par le test ANOVA (comparaison globale). Si le test ANOVA était significatif, des tests post-hoc avec correction de Bonferroni pour comparaisons multiples étaient effectués pour comparer les sous-groupes 2 à 2.

Les critères de qualité ont été ensuite étudiés individuellement (%) pour les 3 périodes et par position cardiaque.

La variabilité inter et intra opérateur a été étudiée pour le score grâce au coefficient de corrélation intra classe évaluant l'accord absolu entre mesures uniques et estimé à l'aide de modèles à deux facteurs à effets mixtes (intra-opérateur) ou aléatoires (inter- opérateur). Pour les critères individuels (binaires), la concordance inter et intra opérateur a été étudiée en estimant le coefficient Kappa.

Les différences sont considérées comme significatives lorsque la valeur  $p$  est inférieure à 0,05. Les analyses statistiques ont été réalisées avec le logiciel IBM SPSS 20.0 (IBM Inc., New York, USA).

### **3. Financement et lien d'intérêt**

L'auteur certifie ne pas avoir de lien d'intérêt dans cette étude.

Cette étude a été réalisée dans le cadre d'une thèse pour l'obtention du titre de docteur en médecine. Le doctorant n'a pas bénéficié de financement spécifique relatif à ce travail.

### III. Résultats

Il s'agit d'une étude multicentrique, rétrospective et prospective, descriptive, longitudinale de 2016 à 2020.

Au total, nous avons extrait au hasard 900 dossiers issus de l'activité de dépistage de deux centres tertiaires (GHSR et Hôpital Saint Joseph) et d'un centre primaire (cabinet du Var). Toutes les images relatives à l'examen cardiaque ont été considérées, et seule la meilleure image relative à l'étude de la VEG a été considérée pour les 10 praticiens sur les 3 centres. Pour chaque praticien, nous avons ainsi analysé 15 dossiers issus du 2<sup>ème</sup> trimestre et 15 issus du 3<sup>ème</sup> trimestre pour les 3 périodes, soit 90 dossiers par praticien, soit 300 dossiers avant 2016, 300 en 2017, et 300 en 2020.

#### 1. Coupes absentes

Dans notre étude, sur 900 dossiers analysés, nous ne retrouvons aucune image relative à la VEG dans 51 (5,7%) des cas. Ces dossiers sont donc associés à un score à 0. Il y en a 14 (4,7%) avant 2016, 17 (5,7%) en 2017, et 20 (6,7%) en 2020 ; dont 34/360 (9,4%) sont issus des dossiers extraits de la base de données de l'hôpital Saint Joseph et 17/180 (9,4%) du cabinet du Var. Pour l'hôpital Saint Joseph, 8/120 (6,7%) sont absents avant 2016, 11/120 (9,2%) en 2017, et 15/120 (12,5%) en 2020. Pour le cabinet du Var, 6/60 (10%) sont absents avant 2016, 6/60 (10%) en 2017, et 5/60 (8,3%) en 2020. 25/450 (5,6%) coupes absentes sont relevées au 2<sup>ème</sup> trimestre et 26/450 (5,8%) au 3<sup>ème</sup> trimestre. Ceci signifie que la coupe de la VEG était présente dans 95,3%, 94,3%, et 93,3% des cas avant 2016, en 2017, et après 2020 respectivement pour les 3 centres confondus.

Afin de donner plus de sens à notre analyse des pratiques, nous avons volontairement choisi d'exclure tous les dossiers sans image de la VEG. Notre attention n'était portée que sur les dossiers dans lesquels était retrouvée une coupe de la VEG afin de mettre plus de lumière sur l'utilisation ou non des critères de qualité proposés.

#### 2. Moyennes des scores totaux pour les 3 centres sur les 3 périodes

La moyenne totale des scores des critères de qualité tous centres confondus est de 5,49/7 – IC95% [5,36 ; 5,62], de 5,91/7 – IC95% [5,80 ; 6,03], et de 5,70 – IC95% [5,58 ; 5,82] pour les périodes d'étude avant 2016, en 2017 et après 2020 respectivement.

On constate une différence significative entre les scores obtenus avant 2016 et en 2017 ( $p < 0,001$ ) et entre les scores avant 2016 et en 2020 ( $p = 0,039$ ). On ne constate pas de différence significative suite à la mise en place des critères de qualité ; 2017 vs 2020  $p = 0,054$ . (**Figure 7**)



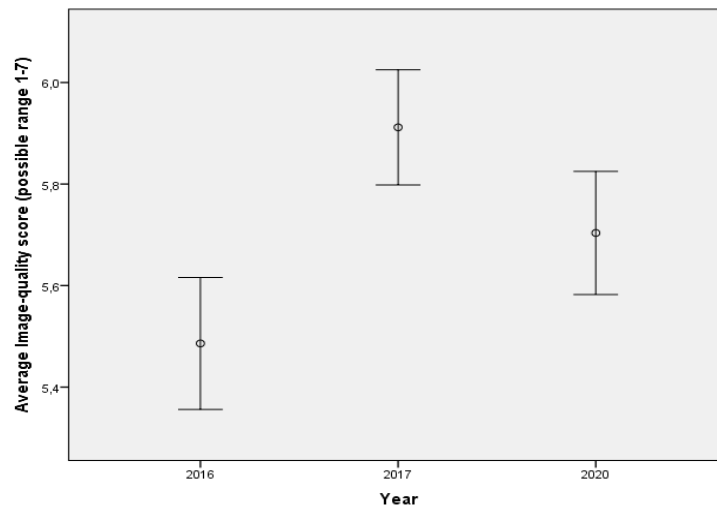


Figure 7 : Moyenne et Intervalles de confiance à 95% des scores totaux tous centres confondus par période

### 3. Moyennes des scores par trimestre

Les moyennes du score sont de 5,75/7 – IC95% [5,65 ; 5,85] et de 5,65/7 – IC95% [5,55 ; 5,75] au 2<sup>ème</sup> et 3<sup>ème</sup> trimestre respectivement (**Figure 8**).

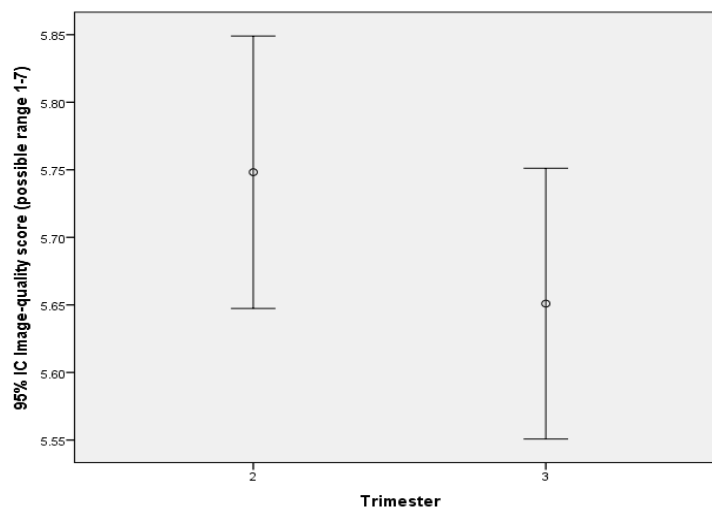


Figure 8 : Moyennes et Intervalles de confiance à 95% des scores au 2<sup>ème</sup> et au 3<sup>ème</sup> trimestre

### 4. Moyenne des scores en fonction de la position cardiaque

En position 1 (dos à entre 12h et 3h), la moyenne des scores est de 5,59/7 – IC95% [5,45 ; 5,73]. En position 2 (dos entre 3h et 6h), la moyenne des scores est de 5,99/7 – IC95% [5,87 ; 6,10]. En position 3 (dos entre 6h et 9h), la moyenne des scores est de 5,82/7 – IC95% [5,65 ; 5,98]. En position 4 (dos entre 9h et 12h), la moyenne des scores est de 5,33/7 – IC95% [5,19 ; 5,48] (**Figure 9**).

En comparant les moyennes des scores obtenus selon les positions des dos du fœtus, nous constatons une différence statistiquement significative entre les positions 1 et 2 ( $p < 0,01$ ), entre les positions 2 et 4 ( $p < 0,01$ ), et entre les positions 3 et 4 ( $p < 0,01$ ).

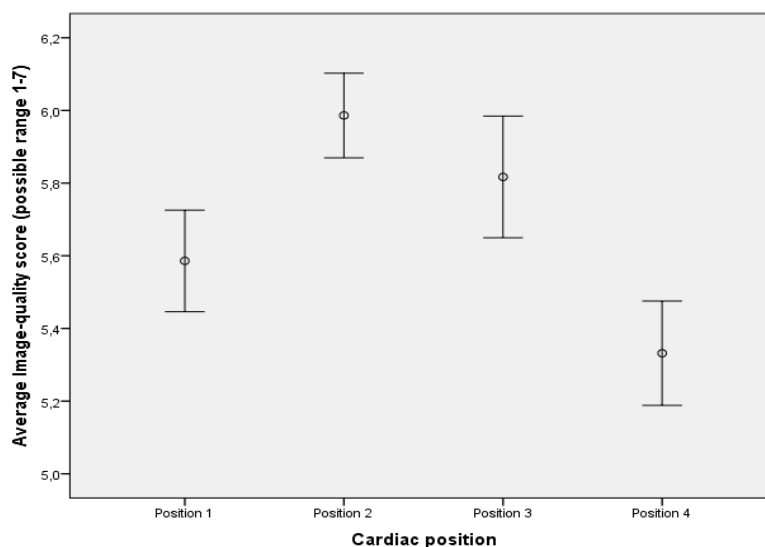


Figure 9 : Moyenne et Intervalles de confiance à 95% des scores selon la position fœtale

### 5. Moyenne des scores par centre pour les 3 périodes confondues

Au GHSR, la moyenne est de 5,90/7 – IC95% [5,8 ; 6]. A l'hôpital Saint Joseph, la moyenne est de 5,41/7 – IC95% [5,29 ; 5,53]. Dans le cabinet du Var, la moyenne est de 5,83/7 – IC95% [5,69 ; 5,98] (**Figure 10**).

Nous constatons une différence significative entre les scores issus de l'hôpital Saint Joseph et ceux du GHSR, mais également entre les moyennes issues de l'hôpital Saint Joseph et celles du cabinet du Var avec à chaque fois un  $p < 0,01$ . Il n'existe pas de différence significative entre les moyennes issues du GHSR et celles du cabinet du Var ( $p = 1$ ).

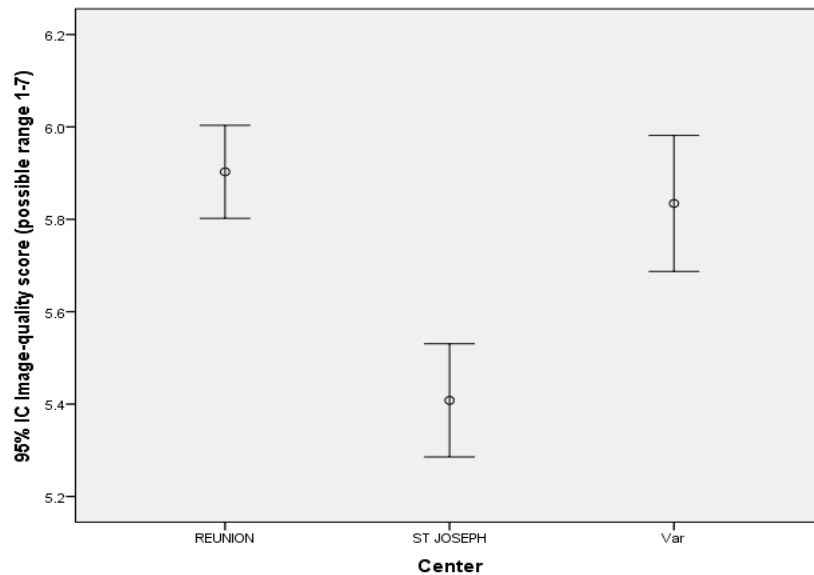


Figure 10 : Moyennes et Intervalles de confiance à 95% des scores selon les centres toutes périodes confondues

## 6. Moyenne des scores par centre pour chacune des 3 périodes

La Figure 11 relève les moyennes des scores pour les 3 centres sur les 3 périodes étudiées.

### a. Au GHSR

Avant 2016, la moyenne est de 5,67 – IC95% [5,49 ; 5,85], en 2017 de 5,96/7 – IC95% [5,78 ; 6,14] et en 2020 de 6,08/7 – IC95% [5,90 ; 6,26].

### b. A l'hôpital Saint Joseph

Avant 2016, la moyenne est de 5,25/7 – IC95% [5,06 ; 5,44], en 2017 de 5,76/7 – IC95% [5,57 ; 5,95] et en 2020 de 5,21/7 – IC95% [5,02 ; 5,40].

### c. Au cabinet du Var

Avant 2016, la moyenne est de 5,57/7 – IC95% [5,30 ; 5,84], en 2017 de 6,11/7 – IC95% [5,84 ; 6,38] et en 2020 de 5,82/7 – IC95% [5,55 ; 6,09].

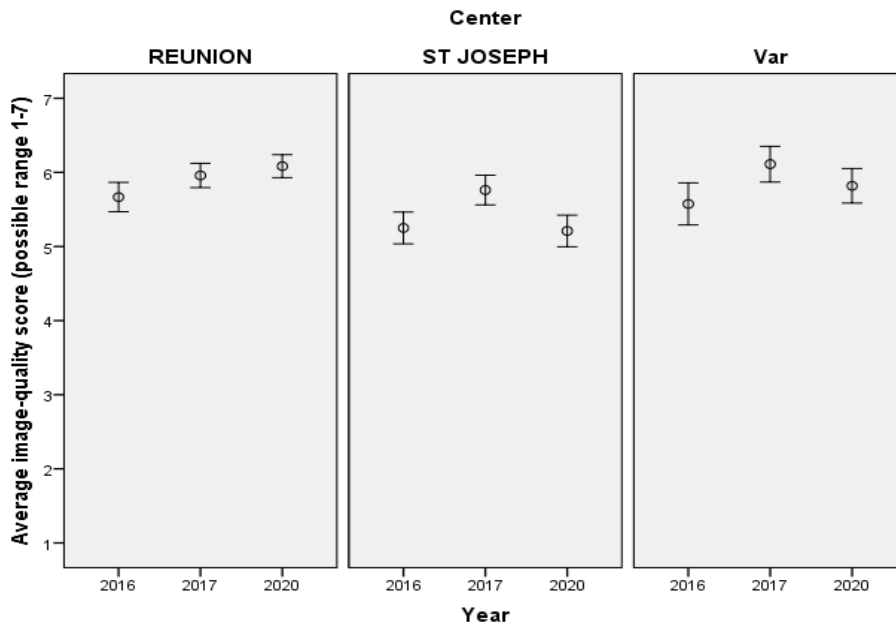


Figure 11 : Moyenne et Intervalles de confiance à 95% des scores par centre et par périodes

## 7. Moyennes des scores par opérateur pour les 3 périodes confondues

La **Figure 12** relève les moyennes pour les 10 praticiens des 3 centres sur les 3 périodes confondues.

### a. Au GHSR

La moyenne totale du praticien A est de 5,63/7 – IC95% [5,43 ; 5,84], du praticien B est de 6,03/7 – IC95% [5,85 ; 6,22]. La moyenne totale du praticien C est de 5,79 – IC95% [5,58 ; 5,99], et du praticien D est de 6,16 – IC95% [5,95 ; 6,36].

### b. À l'hôpital Saint Joseph

La moyenne totale du praticien A est de 5,45/7 – IC95% [5,23 ; 5,68], du praticien B est 5,24/7 – IC95% [4,98 ; 5,51]. La moyenne totale du praticien C est de 5,37/7 – IC95% [5,10 ; 5,64], et du praticien D est de 5,54/7 – IC95% [5,31 ; 5,77].

### c. Au cabinet du Var

La moyenne totale du praticien A est de 5,59/7 – IC95% [5,35 ; 5,84] et du praticien B est 6,03/7 – IC95% [5,87 ; 6,20].

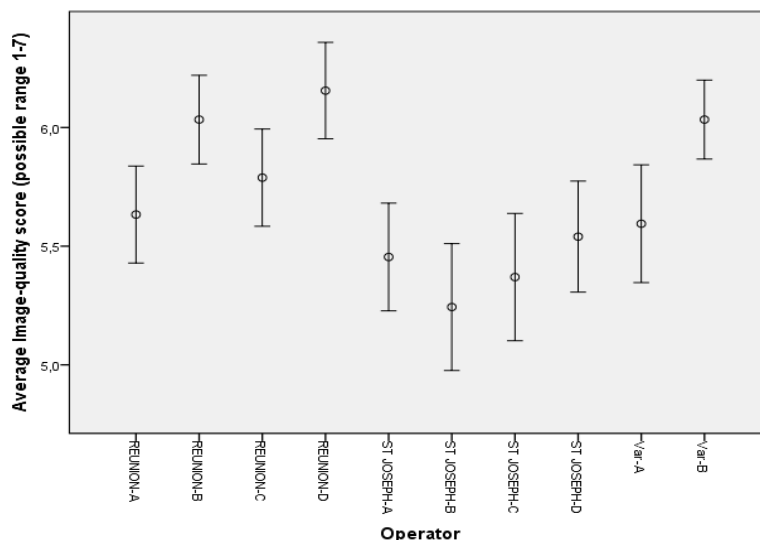


Figure 12 : Moyenne et Intervalles de confiance à 95% des scores par opérateur pour les 3 périodes confondues

## 8. Moyenne des scores par praticien pour chacune des 3 périodes

La **Figure 13** relève les moyennes des scores pour les 10 praticiens sur les 3 périodes étudiées.

### a. Au GHSR

#### *Avant 2016*

La moyenne du praticien A est de 5,23/7 – IC95% [4,88 ; 5,58], du praticien B est de 6,0/7 – IC95% [5,65 ; 6,35]. La moyenne du praticien C est de 5,67/7 – IC95% [5,32 ; 6,01] et du praticien D est de 5,77/7 – IC95% [5,42 ; 6,11].

#### *En 2017*

La moyenne du praticien A est de 5,67/7 – IC95% [5,32 ; 6,01], du praticien B est de 5,97/7 – IC95% [5,62 ; 6,31]. La moyenne du praticien C est de 6,07/7 – IC95% [5,72 ; 6,41] et du praticien D est de 6,13/7 – IC95% [5,78 ; 6,48].

#### *En 2020*

La moyenne du praticien A est de 6,0/7 – IC95% [5,65 ; 6,35], du praticien B est de 6,13/7 – IC95% [5,78 ; 6,48]. La moyenne du praticien C est de 5,63/7 – IC95% [5,28 ; 5,98] et du praticien D est de 6,57/7 – IC95% [6,22 ; 6,91].

b. A l'hôpital Saint Joseph

*Avant 2016*

La moyenne du praticien A est de 5,03/7 – IC95% [4,68 ; 5,38] , du praticien B est de 4,57/7 – IC95% [4,21 ; 4,93]. La moyenne du praticien C est de 5,50/7 – IC95% [5,12 ; 5,87] et du praticien D est de 5,93/7 – IC95% [5,57 ; 6,29].

*En 2017*

La moyenne du praticien A est de 5,86/7 – IC95% [5,5 ; 6,22], du praticien B est de 5,65/7 – IC95% [5,28 ; 6,03]. La moyenne du praticien C est de 5,60/7 – IC95% [5,22 ; 5,98] et du praticien D est de 5,90/7 – IC95% [5,55 ; 6,25].

*En 2020*

La moyenne du praticien A est de 5,50/7 – IC95% [5,15 ; 5,85], du praticien B est de 5,58/7 – IC95% [5,19 ; 5,97]. La moyenne du praticien C est de 4,95/7 – IC95% [4,55 ; 5,36] et du praticien D est de 4,79/7 – IC95% [4,44 ; 5,15].

c. Au cabinet du Var

*Avant 2016*

La moyenne du praticien A est de 5,50/7 – IC95% [5,11 ; 5,89] et du praticien B est de 5,63/7 – IC95% [5,28 ; 5,98].

*En 2017*

La moyenne du praticien A est de 5,96/7 – IC95% [5,57 ; 6,35] et du praticien B est de 6,23/7 – IC95% [5,88 ; 6,58].

*En 2020*

La moyenne du praticien A est de 5,35/7 – IC95% [4,97 ; 5,72] et du praticien B est de 6,24/7 – IC95% [5,89 ; 6,6].

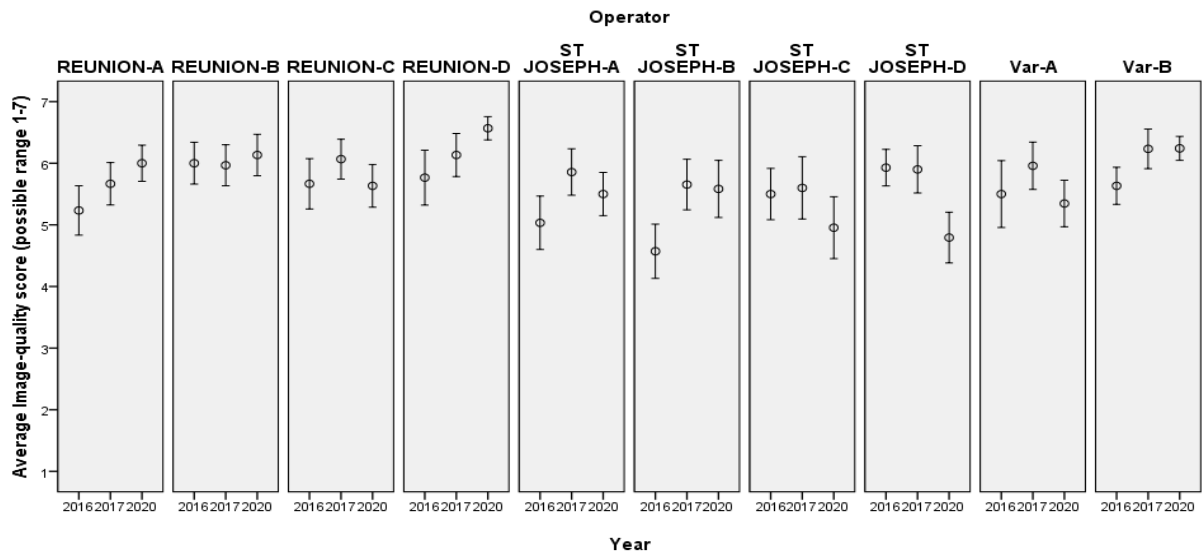


Figure 13 : Moyenne et Intervalles de confiance à 95% des scores par praticien et par périodes

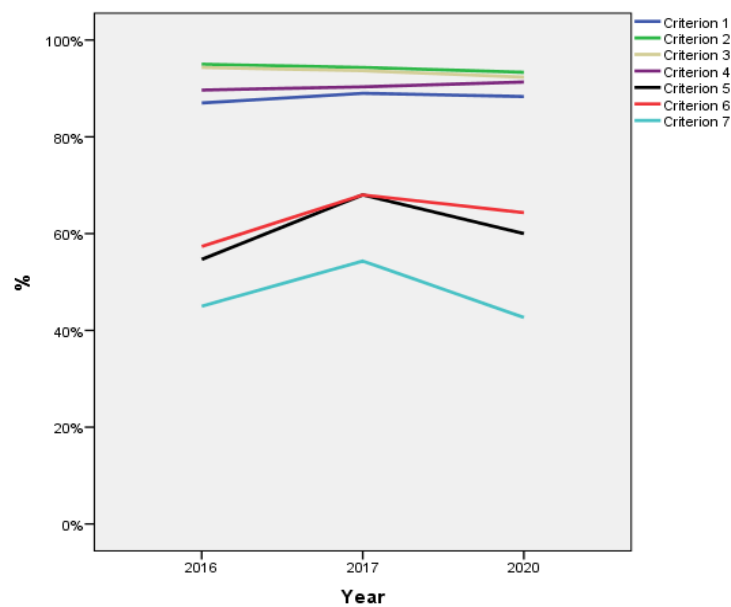
## 9. Étude individuelle des 7 critères de qualité (%)

Le **Tableau 2** indique les pourcentages de présence des critères de qualité toutes périodes confondues, sur les 3 périodes, et selon la position du dos du fœtus sans exclure les coupes absentes (N=900).

La **Figure 14** relève la présence des 7 critères de qualité sur les 3 périodes étudiées et la **Figure 15** leur présence en fonction de la position cardiaque.

	Scores totaux	Scores < 2016	Scores en 2017	Scores en 2020	Scores en position 1	Scores en position 2	Scores en position 3	Scores en position 4
<b>CRITÈRE 1</b>	88,1%	87%	89%	88,3%	89,4%	97,2%	98,7%	88,2%
<b>CRITÈRE 2</b>	94,2%	95%	94,3%	93,3%	100%	99,7%	100%	100%
<b>CRITÈRE 3</b>	93,4%	94,3%	93,7%	92%	100%	99%	98,7%	98,6%
<b>CRITÈRE 4</b>	90,4%	89,7%	90,3%	91,3%	98%	96,9%	96,1%	92,4%
<b>CRITÈRE 5</b>	<b>60,9%</b>	54,7%	68%	60%	59,1%	74,2%	66,7%	55%
<b>CRITÈRE 6</b>	<b>63,2%</b>	57,3%	68%	64,3%	61,1%	80,5%	64,1%	56,4%
<b>CRITÈRE 7</b>	<b>47,3%</b>	45%	54,3%	42,7%	51%	51,2%	57,5%	42,7%

**Tableau 2** : Pourcentages de présence des critères de qualité toutes périodes confondues, sur les 3 périodes, et selon la position du dos du fœtus.



**Figure 14** : Pourcentages de présence des 7 critères de qualité sur les 3 périodes.



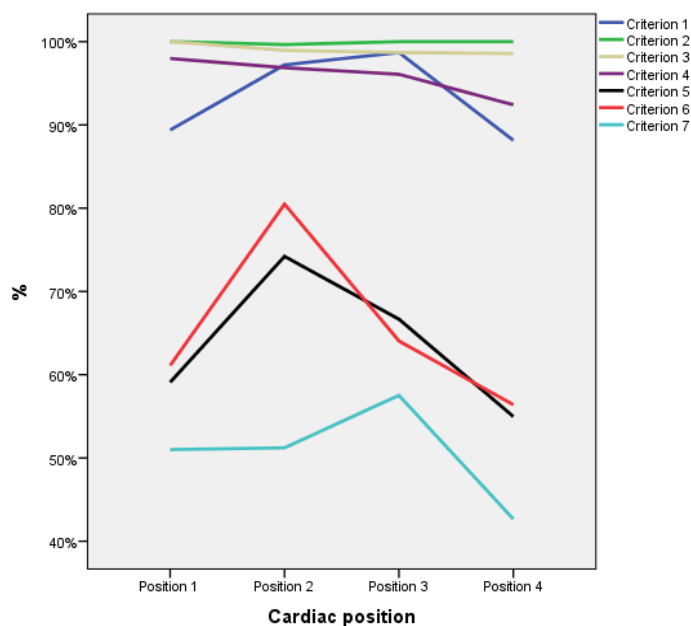


Figure 15 : Pourcentages de présence des 7 critères de qualité selon la position du dos fœtal.

## 10. Variabilités

Le **Tableau 3** indique les coefficients de corrélation intra-classe (CCI) évaluant la concordance intra et inter-opérateurs du médecin junior (MR) et du médecin expert (EQ) avec et sans les scores 0. Tous les CCI sont compris entre 0,601 et 1.

Coefficient de concordance	Variabilité intra-opérateur Junior (MR)		Variabilité intra-opérateur Expert (EQ)		Variabilité inter-opérateur Junior - Expert	
	Avec les scores 0	Sans les scores 0	Avec les scores 0	Sans les scores 0	Avec les scores 0	Sans les scores 0
GLOBAL	0,963	0,683	0,991	0,917	0,975	0,778
CRITÈRE 1	0,714	1	1	1	0,714	1
CRITÈRE 2	1	1	1	1	1	1
CRITÈRE 3	1	1	1	1	1	1
CRITÈRE 4	1	1	1	1	1	1
CRITÈRE 5	0,734	0,601	0,927	0,908	0,734	0,601
CRITÈRE 6	0,911	0,867	0,911	0,867	1	1
CRITÈRE 7	0,802	0,779	0,851	0,842	0,802	0,779

Tableau 3 : Coefficient de concordance des variabilités intra et inter-opérateurs du médecin junior (MR) et du médecin expert (EQ)

## IV. Discussion

### 1. Résultats principaux

#### a. Approche globale des scores

On constate une amélioration significative des scores après 2016 avec l'introduction de la coupe de la VEG dans les mises à jour de la CNEOF. Les opérateurs semblent avoir intégré le fait de devoir réaliser cette coupe en systématique dans leur pratique de dépistage. Cependant, on note paradoxalement un taux légèrement plus élevé de coupes absentes en 2020 par rapport aux 2 périodes d'analyse précédentes. Les scores restent globalement stables sur les 3 périodes.

Les scores sont, de façon non significative, plus élevés au 2<sup>ème</sup> trimestre qu'au 3<sup>ème</sup> trimestre. Cela est probablement à rattacher à une quantité de liquide plus abondante et à une mobilité plus importante du mobile fœtal permettant la réalisation d'une échocardiographie souvent plus aisée.

Au vu des résultats du cabinet du Var, l'activité d'échocardiographie de dépistage du centre primaire est tout aussi satisfaisante qu'en centre tertiaire.

#### b. Pratiques avant l'introduction de la mise à jour parue en 2016 (< 2016)

Avant la mise à jour de la CNEOF en 2016, la coupe de la VEG était déjà présente de manière importante à 95,3 % dans les dossiers examinés. Cette coupe qui n'était pas encore obligatoire en pratique courante paraissait déjà dans les comptes rendus de dépistage de manière homogène dans les trois centres étudiés.

#### c. Pratiques post introduction de la mise à jour (en 2017)

Suite à la parution des mises à jour de la CNEOF, la coupe de la VEG était légèrement moins présente avec un taux à 94,3%. Cependant, on voit une nette amélioration de la qualité de l'examen avec un score significativement meilleur qu'avant 2016 ( $p < 5\%$ ) globalement. Les praticiens déjà sensibilisés à cette coupe avant les recommandations ont continué de la réaliser rigoureusement et de manière plus précise après 2016.

#### d. Pratiques après introduction des critères de qualité (> 2020)

L'introduction des critères de qualité n'a pas amélioré le taux de présence de la coupe de la VEG puisqu'il était légèrement moins bon (93,3%) que pour les 2 périodes précédentes. Le score est significativement meilleur par rapport à la période avant 2016 là où la coupe n'était pas obligatoire mais moins bon par rapport à la période après 2016 globalement. On observe une légère baisse des scores globalement en 2020 par rapport à 2017 ( $p=0,054$ ) ; et cela peu importe les apports proposés pour tenter d'améliorer les pratiques de dépistage. Par conséquent, il ne semble pas y avoir de modification significative des pratiques secondaires à la mise en place de critères de qualité de la VEG.

#### e. Position du dos fœtal

Les scores obtenus en fonction de la position cardiaque montrent une amélioration significative des moyennes en position 2 et 3 où le dos fœtal se situe en position postérieure entre 3h et 9h. La visualisation des critères 5 et 6 par un abord le plus perpendiculaire de ces derniers nous semble fondamental dans l'obtention d'une coupe de VEG informative et ce quelle que soit la position du dos fœtal. En effet, leur bonne visualisation permet d'appréhender une grande partie des CC intéressant cette région. Ces derniers semblent être également les critères les plus difficiles à obtenir dans l'examen échocardiographique fœtale.

#### f. Critères de qualité

Les critères 1, 2, 3 et 4 sont présents de manière constantes globalement et sur les 3 périodes. Cependant, on remarque que les critères de qualité 5, 6 et 7 sont très peu utilisés sur les 3 périodes malgré leur présence indispensable dans la normalité de l'examen cardiaque. Ils sont également très peu présents quelle que soit la position cardiaque. Toutes les positions sont propices à la visualisation des critères 5 et 6 lorsqu'on cherche à aborder cette zone perpendiculairement. Cependant, la position 2 semble peut-être être la plus aisée à la présence des critères de qualité 5 et 6.

## 2. Vers une amélioration de la pertinence du dépistage

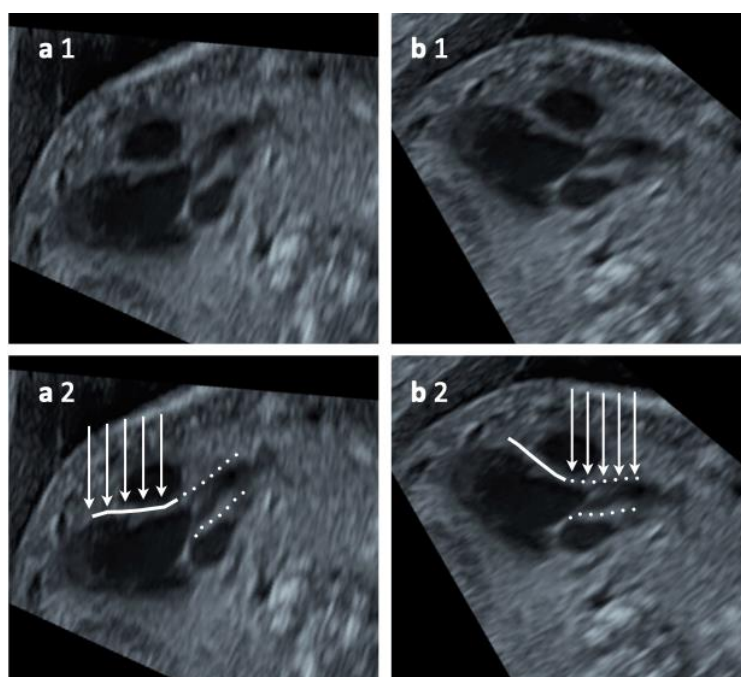
La pertinence d'un examen de dépistage passe tout d'abord par la bonne connaissance, l'intégration, puis la réalisation des recommandations nationales et internationales. Dans les dernières recommandations françaises de 2016, la coupe de la VEG est devenue obligatoire par la CNEOF. En plus de l'obtention des coupes requises, il est pertinent de réaliser un examen de dépistage dit de qualité. Cette notion de qualité présuppose que les coupes obtenues soient les plus informatives possibles. Dès 2003, Chaoui et al. préconisaient déjà un contrôle qualité des échocardiographies fœtales afin d'éviter un examen inadéquat (24). Une certification similaire à celle requise pour les évaluations du 1<sup>er</sup> trimestre pourrait (?) être envisagée pour améliorer le dépistage. En effet, dans certains pays, des audits réguliers pour le maintien de la certification ou le contrôle de la qualité ont été couronnés de succès (1,38,39). Depuis, le contrôle de qualité et l'audit se sont développés dans le champ de l'échocardiographie, avec l'examen cardiaque de dépistage au 1<sup>er</sup> trimestre en population à bas risque (40), ainsi que le rapport cardiothoracique (41), les voies d'éjection (42,43) et la coupe 4 cavités (12,42,44).

L'obtention de la VEG nécessite une analyse optimale. Tout d'abord, celle-ci requiert des réglages tels qu'un agrandissement suffisant grâce au zoom, afin que le cœur remplisse au moins un tiers de l'écran et qu'il soit centré. Ce qui permet ensuite de pouvoir visualiser correctement les différents critères de qualité (1,24).

Pour la coupe des 4 cavités cardiaques (4CC), des vues apicales ou basales sont recommandées afin de respecter au mieux les critères de qualité proposés (45) mais également et dans une moindre mesure la réalisation de vues latérales.

Pour la VEG, un des critères majeurs est la visualisation du septum interventriculaire et en particulier son rapport avec l'éventuel vaisseau sus-jacent. Cette zone d'intérêt est visible de manière optimale en 2D lorsque le faisceau ultrasonore l'aborde de façon perpendiculaire, et non pas un abord perpendiculaire au septum interventriculaire dans sa partie inférieure (**Figure 16**). Ceci est vrai que l'abord soit antérieur ou postérieur. Il est donc préférable d'utiliser un abord latéral de la VEG. Ceci sous-entend l'importance d'un examen dynamique grâce à des méthodes de balayage et d'angulation du faisceau ultrasonore (1,6,29).

Enfin, l'amélioration de la pertinence du dépistage passe aussi par la formation à l'obtention de cette coupe. Maintenant que la 4CC et le croisement des gros vaisseaux semblent être acquis, une formation ciblée sur l'obtention d'une VEG informative pourrait sans doute être d'une aide importante à l'amélioration des pratiques (23). Ceci est indispensable puisque les coupes des voies d'éjection sont considérées comme les parties les plus complexes de l'échographie fœtale (23,38).



**Figure 16** : Abord perpendiculaire du faisceau ultrasonore (flèches) du septum interventriculaire (traits pleins) (a1 et a2) et des continuités septo-aortique et mitro-aortique (pointillés) (b1 et b2).

### 3. Limites actuelles du dépistage des CC

La détection des anomalies cono-truncales devrait et pourrait être améliorée (46). Cela nous amène à nous interroger sur les causes à l'origine de ces erreurs lors de l'échographie de dépistage.

L'intervention de l'homme peut être une limite au dépistage des CC.

Certaines équipes dans d'autres domaines et d'autres spécialités ont essayé d'examiner les obstacles à l'adhésion des médecins aux recommandations. Malgré la présence de recommandations, l'être humain peut rencontrer des difficultés à les respecter. Il peut s'agir d'un problème de connaissance : soit il ne connaît pas les recommandations ou bien la physiologie et donc la pathologie, ou cela peut concerner son attitude et son comportement. Il peut être en désaccord avec les recommandations et ne pas les respecter malgré une prise en charge collective ou au contraire être en accord mais ne pas avoir confiance en sa capacité à les respecter (47). La qualité du suivi des recommandations peut être altérée par la présence de recommandations contradictoires également.

Plusieurs facteurs non liés à l'opérateur ont déjà été soulignés par différentes équipes : l'âge gestationnel au moment de l'échographie, le tissu adipeux maternel, les antécédents de chirurgie abdominale, la position fœtale, la quantité de liquide amniotique, la position du

placenta (48,49). D'autres facteurs limitants imputables directement aux échographistes ont également été démontrés : l'expérience de l'opérateur (23), le volume d'échographie réalisé annuellement, l'incapacité à obtenir les coupes requises ou des coupes dites « de qualité » (22), et l'incapacité de l'opérateur à reconnaître des images inhabituelles malgré l'obtention de coupes anatomiques de qualité. Van Nisselrooij et al. ajoutent à ces causes, des coupes dont le grossissement est insuffisant et la présence d'examen incomplets (17). Sun HY et al. confirment également que la principale limite actuelle du dépistage des CC est l'image inadéquate des voies d'éjection des échographistes qui pratiquent les échographies de dépistage. Cette dernière étude soutient la nécessité d'avoir plus de ressources dédiées à la formation des échographistes dans l'optimisation de l'imagerie des voies d'éjection ventriculaire. Ces auteurs encouragent également le recours aux experts et aux centres de référence si ces derniers ne sont pas en mesure de confirmer en toute confiance que les voies d'éjection sont d'aspect habituel (2). En Suède, Asplin et al. montrent une nette amélioration des taux de détection prénatale des CC complexes suite à une formation postdoctorale en échographie obstétricale des sages-femmes expérimentées ou non. Ils conseillent une formation similaire aux médecins effectuant des examens de routine afin d'améliorer le dépistage prénatal des CC (50).

Pinto et al. (38) ont tenté d'étudier les obstacles et les éléments facilitateurs pour le dépistage des cardiopathies auprès des médecins. Les connaissances sur les notions de dépistage et le moindre volume du nombre d'échographies réalisées sont apparus comme étant les éléments les plus pertinents dans la capacité à interpréter les images de dépistage du cœur fœtal. Les programmes nationaux de dépistage dans les pays dotés de protocoles plus normalisés de formation, de rétroaction, et de volumes d'études minimaux ont ainsi conduit à une détection accrue des cardiopathies (38). Dans une seconde étude plus récente, Pinto et al. (51) ont mis en évidence que l'auto-efficacité ou la confiance en sa capacité à étudier le cœur fœtal a influencé la précision d'interprétation des images. Il a été remarqué qu'un quart des praticiens en échographie n'effectuent pas toujours les coupes des voies d'éjection en 2019. Les praticiens ont évalué leurs croyances en l'utilité des coupes des voies d'éjection significativement inférieures à la vue des 4CC, et ce malgré le fait que cette coupe soit indispensable au dépistage de certaines CC spécifiques. Cette croyance en une utilité moindre de cette coupe a particulièrement influencé les intentions de l'échographiste de réaliser l'imagerie des voies d'éjection dans les milieux à faible risque. Ceci suggère que les dépisteurs devraient non seulement apprendre « comment » mais aussi « pourquoi » ces vues sont nécessaires. Des efforts sont donc indispensables pour améliorer les connaissances sur les méthodes d'imagerie de dépistage et également pour combler les lacunes dans la compréhension de l'impact du dépistage cardiaque prénatal (51).

Les résultats publiés soulignent que les efforts pour tenter d'améliorer le dépistage prénatal des CC doivent être adaptés au milieu de pratique. Bien que les échographistes en milieu non tertiaire ne diffèrent pas significativement de ceux en milieu tertiaire en ce qui concerne l'âge, l'expérience, et les connaissances, ils avaient cependant des attentes professionnelles plus faibles à l'égard de leur imagerie, de leur confiance, et de l'utilité perçue des images de dépistage cardiaque. Ces différences sont préoccupantes puisque la majorité du dépistage prénatal a lieu dans des milieux à faible risque. Pour les échographistes des centres tertiaires, les efforts doivent se concentrer sur l'amélioration de l'auto-efficacité et du retour d'information sur l'imagerie. Pour les échographistes en milieux non tertiaires, des interventions sont nécessaires pour cibler les multiples facteurs qui influencent leur intention d'effectuer l'imagerie cardiaque fœtale (51).

Malgré de nombreux efforts réalisés, le taux de détection est seulement acceptable dans une population à bas risque dans les pays développés. Une étude rétrospective internationale a récemment recensé les taux de dépistage des CC des 15 dernières années (52). La détection prénatale représente environ 50% dans de nombreux programmes comme en Amérique du Nord et environ 80% dans certains pays d'Europe (France et Italie). Ces taux varient d'une région à l'autre d'un pays et varient aussi avec le type de malformation. Ils sont plus élevés en particulier pour les CC facilement diagnostiquées sur une échographie obstétricale standard à quatre cavités et/ou pour les fœtus qui présentent des anomalies extracardiaques (52).

#### **Exemple de CIV manquée lors du dépistage :**

Cet exemple illustre la mauvaise réalisation de la coupe de la VEG en 2019-2020 malgré une échographie à 16SA (**Figure 17a et 17b**), à 22SA (**Figure 18a et 18b**) et à 32 SA. Les critères 5 et 6 sont mal visualisables car ils sont abordés de façon non optimale, non perpendiculaire. En effet, les zones d'intérêt de part et d'autre des valvules est floue avec un abord non perpendiculaire. La CIV pourrait peut-être être cependant suspectée à 16SA sur les Figure 17a et 17b.

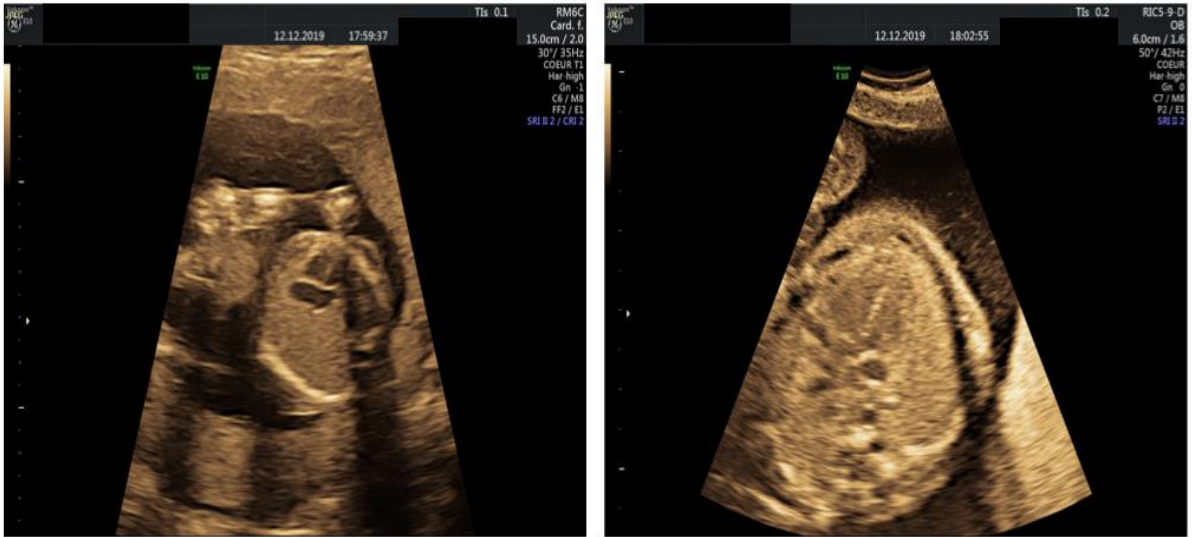


Figure 17a et 17b : Coupe de la VEG à 16SA

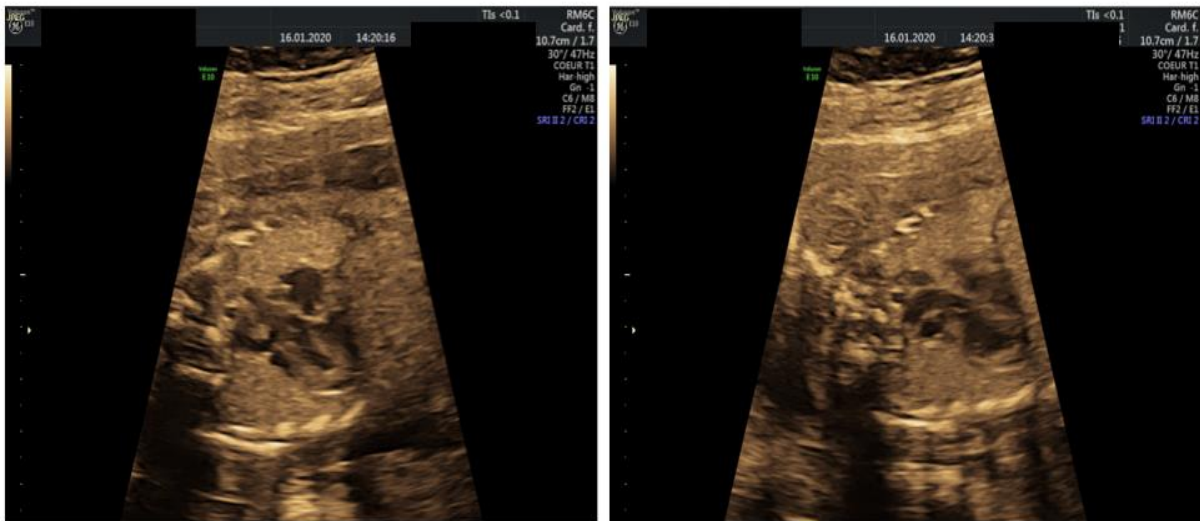
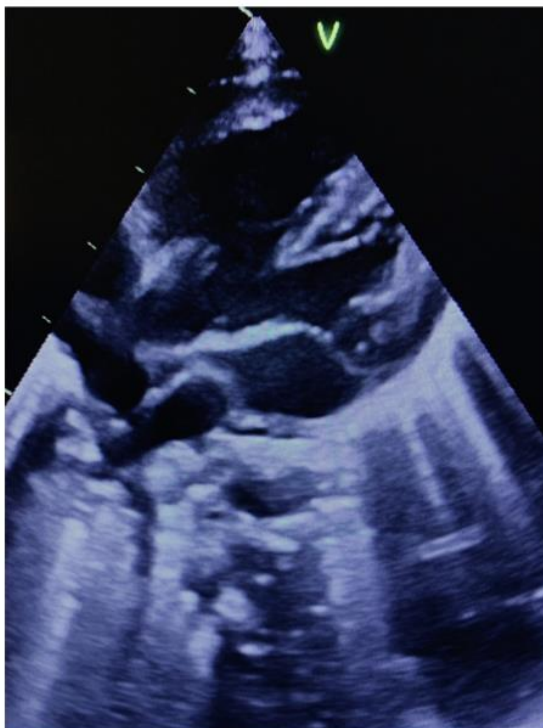

Figure 18a et 18b : Coupe de la VEG à 22SA



La **Figure 19** est l'échographie cardiaque en post-natale correspondant à la malformation cardiaque à type de CIV conale et aorte à cheval diagnostiquées après la naissance.



**Figure 19** : CIV conale et aorte à cheval diagnostiquées en post-natale

#### 4. L'essor des outils modernes

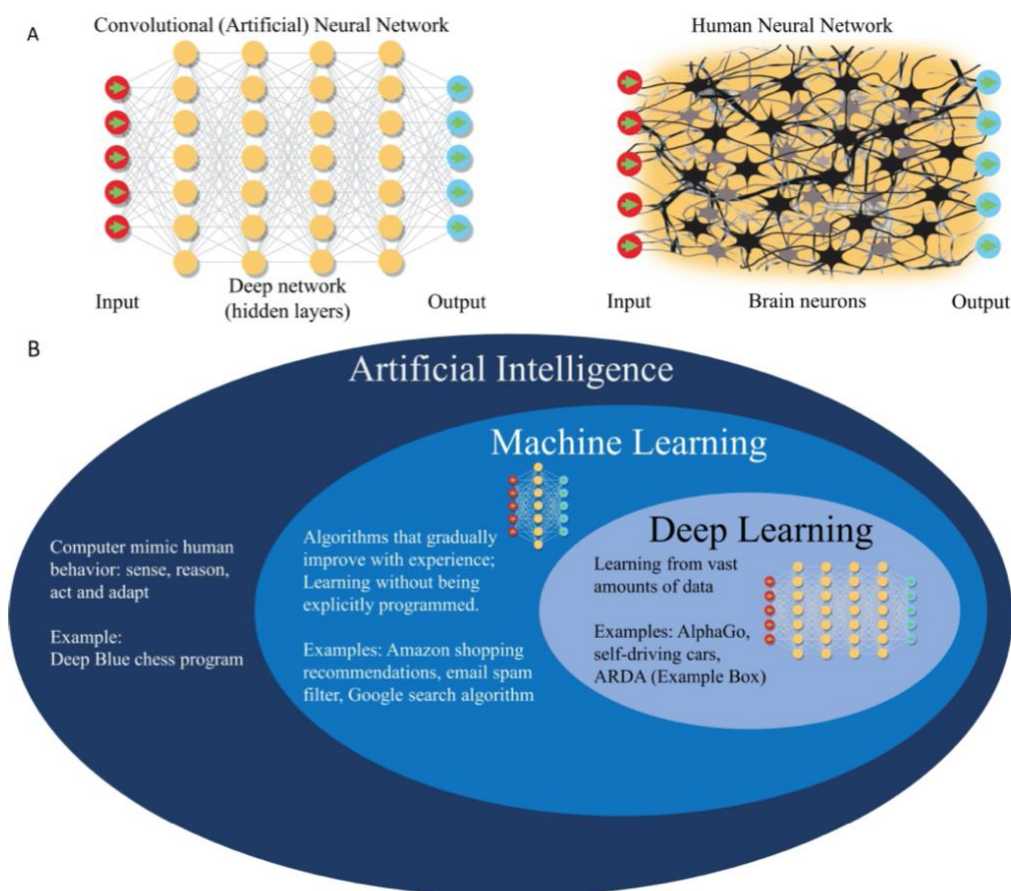
##### a. L'intelligence artificielle (IA)

Depuis la révolution numérique des années 2000, l'intelligence artificielle (IA) connaît un développement mondial et globalisé avec un intérêt scientifique (48). L'IA a naturellement investi le champ de la médecine au cours des vingt dernières années et la gynécologie-obstétrique n'échappe pas à ce phénomène avec de nombreuses publications au stade de preuve de concept sans réelle validation clinique.

L'IA est décrite comme la capacité d'un programme informatique à exécuter des processus associés à l'intelligence humaine, tels que le raisonnement, l'apprentissage, l'adaptation, la compréhension sensorielle et l'interaction. Dans notre quotidien, elle a conduit à plusieurs applications largement utilisées, notamment la saisie semi-automatique sur la recherche Google, les assistants virtuels (tels Google Home et Siri), les recommandations d'achat personnalisées, l'émergence de voitures autonomes et la reconnaissance faciale. Un algorithme d'IA apprend les règles à partir des données d'entraînement qui lui sont présentées (53). Actuellement le modèle le plus pertinent dans l'apprentissage automatique de l'analyse d'image

est le réseau de neurones convolutifs artificiels (ou CNN – Convolutional neural networks) (48).

Elle est déjà utilisée dans certains domaines et notamment en imagerie foetale : segmentation d'organe ou de tumeur, détection lésionnelle, mesures automatisées, et aide au diagnostic. L'une des plus grandes forces de l'IA en imagerie médicale est l'énorme quantité de données numériques générées dans le monde qui peuvent être utiles dans la formation d'algorithme, appelée Big data définie en volumétrie en zettabyte (53). Parmi l'ensemble de ces domaines, Machine Learning (ML) est un sous-domaine de l'IA et est défini par la capacité d'apprendre à partir de données sans être explicitement programmé. ML s'améliore progressivement au fur et à mesure qu'il est exposé à plus de données. Le Deep Learning (DL) est un sous-domaine du ML, où l'entrée et la sortie sont connectées par plusieurs couches de connexions cachées (CNN). Il implique l'apprentissage à partir de grandes quantités de données (53,54) et est actuellement l'application la plus développée. Ces capacités sont possibles à partir de grands ensembles de données, sans être préalablement programmées (55,56). L'apprentissage se produit lorsqu'un ordinateur améliore de façon itérative ses performances sur la tâche donnée avec l'expérience ou, en d'autres termes, lorsqu'il est exposé à des données. La **figure 20** illustre les concepts et termes de l'IA, proposée par Drukker et al (53).



**Figure 20** : Représentation graphique de l'IA. (A) Architecture de réseau de neurones humains et sa ressemblance avec le CNN (B) Relation entre l'IA, ML et DL

## b. Application de l'IA en imagerie précoce de la grossesse

Dhombres et al. ont créé un « assistant intelligent » qui propose une assistance en temps réel en cours d'examen telle la voie d'un expert en guidant le praticien pas à pas en fonction des images et/ou plans de coupe inhabituels pour guider vers les étapes suivantes : quels images ou plans de coupe réaliser et avec quels réglages ? Quels signes rechercher ? Ce raisonnement est formalisé sous la forme d'une IA qui permet de créer des protocoles personnalisés d'examen codés en langage informatique et inclus à l'intérieur d'une plateforme d'échographie. Ce système fonctionne grâce à une IA symbolique basée sur des connaissances (l'expérience d'un groupe d'expert, de document de référence et de collection d'image de pathologies fœtales validée par des experts) et grâce à une IA numérique permettant l'analyse d'images (57). Pour exemple, ce système a entraîné une amélioration significative de la numérisation précoce de l'imagerie de la grossesse tant au niveau des performances diagnostiques (localisation de la grossesse et diagnostic précis) que de la qualité de la numérisation (sélection des images, confiance et qualité d'image). Il permet d'aider les stagiaires en première ligne aux urgences et de réduire le nombre d'examens pour diagnostiquer la localisation d'une grossesse. Il peut être étendu à d'autres domaines de l'imagerie par ultrasons tels que le diagnostic d'anomalie de la placentation ou l'examen échographique morphologique du fœtus (58,59).

## c. Application de l'IA en imagerie prénatale

L'IA pourrait améliorer le dépistage des anomalies fœtales et en particulier des CC. L'application de l'IA bénéficie d'un cadre idéal en imagerie prénatale. En effet, elle est pratiquée sur des régions cibles du fœtus, de manière importante (volume majeur de données - plus de 700 000 grossesses par an), avec un compte-rendu médico-légal et des mesures standardisées, en relation directe avec les parents pour une consultation dédiée (48). L'IA serait une des solutions, pour améliorer le dépistage des CC en palliant les causes humaines. Elle pourrait ainsi aider par la réalisation d'un audit en temps réel des coupes réalisées (leur présence ou absence et leur qualité) mais pourrait également être d'une aide à l'obtention de coupes anatomiques recommandées de qualité (48). En effet, l'IA signalerait au praticien que l'examen n'est pas validé et qu'il est alors nécessaire de recommencer jusqu'à son obtention. Dans le cas contraire, il serait proposé à l'opérateur de recommencer dans un second temps ou d'adresser à un centre d'expert. L'IA pourrait ainsi être d'une grande aide dans une pratique de dépistage de qualité. Elle serait associée à une potentielle grande valeur prédictive négative dans le risque de survenue d'une CC majeure via d'une part l'identification des images requises et d'autre part via l'identification de critères de qualité satisfaisants au niveau de ces mêmes images.

Les techniques de ML peuvent aider à optimiser les protocoles d'acquisition d'images, réduisant ainsi le temps d'acquisition et garantissant une qualité optimale. Elles peuvent aussi aider à extraire des informations complètes et standardisées pour un meilleur diagnostic.

Plusieurs modèles ont déjà été décrits en imagerie fœtale, notamment sur l'abdomen pour la quantification d'images et l'extraction de fonctionnalités (60). Baumgartner et al. ont proposé un outil d'IA basé sur les CNN. Ils permettent en temps réel la détection de structure anatomique, de biométrie et de plan de coupe dans le domaine de l'échographie de dépistage (61). Récemment, Burgos-Artizzu et al. ont évalué les techniques de classification du Deep Learning pour son application en imagerie materno-fœtale (62). L'équipe de Zhang et al. ont proposé un schéma d'évaluation automatique de la qualité d'image d'examen échographiques fœtaux (tête, abdomen et cœur) basés sur une méthode d'IA pour aider au contrôle de la qualité d'image. Cette approche permettrait de garantir que l'image est capturée conformément aux directives et fournirait des mesures biométriques fœtales précises et reproductibles (63). En échographie obstétricale et gynécologique, les avancées prometteuses en matière de modification de la charge de travail comprennent la détection automatique des plans standard et l'assurance qualité en échographie fœtale (53).

#### d. Application de l'IA en échocardiographie fœtale

Les études spécifiques impliquant des techniques de ML pour l'imagerie du cœur fœtal sont encore rares.

L'essentiel de la recherche se concentre sur la mesure automatique du rythme cardiaque. Celle-ci est effectuée à partir d'un balayage prédéfini à main levée de l'abdomen maternel à l'aide d'un modèle de classification ou en mesurant des complexes QRS fœtaux à partir d'enregistrements d'électrocardiogramme maternel (56). Cette analyse permet ainsi d'aider au diagnostic d'hypoxie fœtale.

De plus, le ML a été récemment appliqué pour améliorer le diagnostic prénatal des maladies cardiaques congénitales (56). Arnaout et al. ont proposé l'utilisation d'une méthode de DL pour identifier les 5 vues les plus importantes du cœur fœtal, segmenter et mesurer les structures cardiaques ; ceci permettant de faire la différence entre cœurs normaux ou tétralogie de Fallot ou syndrome du cœur gauche hypoplasique en utilisant 685 échocardiographies de fœtus au 2<sup>ème</sup> trimestre. Les meilleurs résultats ont été obtenus dans le diagnostic d'hypoplasie du cœur gauche versus normalité avec une sensibilité et une spécificité de 100 et 90% respectivement (64). Cependant, de nos jours le dépistage des cœurs univentriculaires est quasiment de l'ordre de 100% sans aide de l'IA (19). D'autres solutions d'IA ont été développées pour la reconnaissance des vues nécessaires pour les tâches diagnostiques et

prédictives en échocardiographie (54,65). Les performances de la classification automatisée des vues d'image, de l'amélioration de la qualité de l'image, de l'évaluation de la fonction cardiaque, de la classification des maladies et de la prédiction des événements cardiaques sont en cours de développement et celles-ci semblent prometteuses (54).

Aussi, en imagerie cardiovasculaire, la segmentation d'image est un domaine en développement dans lequel les méthodes basées sur l'IA ont récemment montré des améliorations dans les performances diagnostiques. Les méthodes de segmentation reposent sur des points de repère qui ancrent le contour à des points anatomiques spécifiques et définis, tel que l'apex du ventricule gauche (55). Cela permet non seulement de distinguer le point de repère anatomique cible, mais aussi de localiser le point de repère en apprenant et en suivant un chemin de navigation optimal à travers le volume. Cette application peut se faire en image 2D, 3D et plus récemment sur des images de scanner ou d'IRM (55).

#### e. Un avenir prometteur avec l'IA

Bien que ces premières ébauches d'IA dans ce domaine soient probantes en améliorant potentiellement l'uniformité et l'objectivité du diagnostic du patient, de nombreuses étapes doivent être suivies pour que cette approche soit traduite dans la pratique clinique quotidienne. Le coût du développement de ces techniques a reçu peu d'attention et probablement que l'avancée du ML nécessitera un investissement important. L'imagerie médicale a été une avant-garde pour l'application de l'IA dans la pratique médicale en raison des dépendances humaines d'une part à l'acquisition des images pour l'échographie, et d'autre part à leurs interprétations. La radiologie est à la pointe de ce domaine et l'imagerie cardiovasculaire cherche à mettre en parallèle ces avancées pour optimiser la précision et la qualité des images (55). Étant donné que les approches de ML deviennent omniprésentes dans notre vie quotidienne, elles seront de plus en plus intégrées dans la pratique clinique et dans l'évaluation du cœur fœtal.

Pour obtenir la meilleure qualité d'image dans les plus brefs délais et avec la plus petite courbe d'apprentissage, et pour l'extraction standardisée de mesures spécifiques, les approches ML basées sur DL se sont révélées très prometteuses. Aussi, ML peut jouer un rôle important dans les données cardiaques fœtales et fournir un soutien dans le cadre clinique, l'interprétation, et la suggestion de la meilleure approche préventive et interventionnelle pour améliorer la prise en charge cardiaque périnatale et à long terme (56).

À la lumière de ces observations et de la relative cohérence du dépistage des CC déclarées, il semble opportun d'accepter l'ampleur des programmes de formation des praticiens, mais il est essentiel de proposer des solutions qui devraient accompagner ces programmes. C'est dans cette optique que l'IA a été développée. L'IA pourrait ainsi aider le praticien en réalisant un audit en

temps réel des images fournies (présence ou absence et qualité), permettant d'obtenir des images anatomiques de qualité recommandée (66), mais aussi en terme d'amélioration de la résolution des images (67–69). Elle agirait comme un outil d'accompagnement du praticien et un gage de qualité, analogue à une ceinture de sécurité dans une voiture ; en étant associée à une valeur prédictive négative potentiellement élevée concernant le risque de méconnaître une CC majeure.

L'IA ne remplacerait pas l'homme mais pourrait déclencher une transformation dans notre façon de travailler. Elle améliorerait à la fois la valeur et la satisfaction professionnelles des praticiens en réduisant le temps nécessaire aux tâches de routine et en accordant plus de temps pour effectuer des tâches influençant les soins aux patients. Un avantage important que les machines ont sur les humains est la reproductibilité : les machines conservent une cohérence absolue dans le temps alors que les performances d'un clinicien varient en fonction de nombreux facteurs, tels que des années d'expérience, la fatigue, ou de simples distractions (comme une sonnerie de téléphone). L'automatisation aiderait à raccourcir la durée de l'analyse en supprimant certaines tâches répétitives telles que l'acquisition de plans standard ou l'annotation. Cela pourrait laisser plus de temps pour analyser des plans de balayage supplémentaires ou pour communiquer les résultats aux patients. L'automatisation doit également être considérée dans le contexte d'une pénurie mondiale d'experts en imagerie, notamment d'échographistes et de radiologues, alors que la demande d'imagerie diagnostique est en hausse. (53).

## **5. Forces de notre étude**

Il s'agit d'une étude multicentrique dans des centres d'activités différentes avec des praticiens de formations et d'expériences différentes traduisant des exemples des pratiques courantes de dépistage au sein d'un même pays au travers de 2 centres tertiaires et d'un centre primaire.

Ce travail s'intéresse à la qualité de l'examen échocardiographique de dépistage et aux causes associées aux limites actuelles du dépistage des cardiopathies congénitales.

La variabilité inter et intra-opérateur des critères proposés est bonne puisque les coefficients kappas sont tous compris entre 0,601 et 1. La concordance s'échelonne de bonne à très bonne, ce qui signifie que la cotation des coupes a été correctement réalisée et que les critères proposés sont d'utilisation aisée.

L'évaluation des critères de qualité proposés dans l'étude de la VEG a été effectuée en pratique courante auprès d'opérateurs ayant probablement différents degrés de motivations dans leur volonté de s'approprier de nouveaux outils visant à améliorer les pratiques de dépistage. En effet, la plupart des études relatives à l'étude de critères de qualité ont été réalisées dans des

centres tertiaires auprès d'opérateurs travaillant en lien étroit avec la ou les personnes à l'origine des critères de qualité étudiés. Nous nous apercevons ainsi que la réalité est tout autre et permet d'éclairer encore une fois ce qui sous-tend les limites actuelles des performances du dépistage des CC.

## 6. Limites de l'étude

Nous ne sommes pas en mesure de savoir si les images absentes traduisent réellement une absence d'exploration de la zone d'intérêt ou s'il s'agit d'une zone analysée mais sans image enregistrée prouvant cela.

L'absence ou la présence d'une différence significative des scores de qualité reflète-t-elle réellement une absence ou une véritable modification des pratiques avec un réel impact clinique ? En effet, la seule différence ne peut s'apprécier qu'à la lumière des taux de détection des cardiopathies enregistrés dans d'éventuels registres.

L'absence d'amélioration significative des scores après l'introduction des critères de qualité nous questionne sur leurs pertinences, leurs choix, mais également sur les techniques associées à leur enseignement. Les praticiens ont peut-être été sensibilisés à l'apport des critères de qualité même s'il n'y a pas eu de traduction statistique. Il est évident qu'il faille retourner encore auprès de nos collègues afin de tenter de comprendre les causes à l'origine de leur non-appropriation de ces critères : difficulté à les comprendre, à les retenir et/ou à les obtenir.

Enfin, il est important de souligner que les critères de qualité sont différents des critères de normalité. En effet, lors du dépistage d'une malformation cardiaque, les critères de qualité peuvent être totalement respectés mais avec un examen cardiaque cependant anormal. Cette différence n'a pas été étudiée dans notre étude puisqu'à priori tous les examens étaient qualifiés de normaux. Par exemple pour le critère 6, le critère de qualité serait la visualisation du rapport entre le septum inter-ventriculaire et l'éventuel vaisseau, et le critère de normalité serait la continuité septo-aortique.

## V. Conclusion

Les CC sont des malformations congénitales fréquentes et représentent la première cause de mortalité infantile. La majorité des fœtus porteurs de CC est issue d'une population à bas risque. Cependant dans les pays développés, le taux de détection est seulement acceptable. La détection des anomalies des CC et en particulier des pathologies cono-truncales devrait et pourrait être améliorée.

Sur les 3 périodes étudiées dans notre étude, les scores de qualité sont restés globalement stables depuis les recommandations de la CNEOF en 2016, et cela malgré l'introduction en 2019 des critères de qualité pour tenter d'améliorer les pratiques relatives à l'obtention de la VEG. Les praticiens déjà sensibilisés à cette coupe ont continué de la réaliser rigoureusement et de manière plus précise après 2016. Il n'y a pas de modification significative des pratiques secondaires à la mise en place de critères de qualité de la VEG en 2020. Finalement, la principale cause limitante de l'absence d'amélioration du dépistage cardiaque est probablement humaine, par manque d'intérêt de la part des opérateurs (?), et/ou défaut d'appropriation des critères de qualité, et/ou défaut dans les choix des critères de qualité proposés (trop complexes). L'évaluation du cœur fœtal reste difficile, principalement en raison d'une anatomie complexe, de la petite taille des zones étudiées, des mouvements du cœur, des mouvements involontaires du fœtus, et du manque d'expertise en échocardiographie fœtale chez certains échographistes. Par conséquent, l'utilisation de nouvelles technologies visant à sécuriser les pratiques de dépistage via la vérification de l'obtention et de la qualité des images requises, via l'amélioration de l'acquisition primaire des images, et via l'interprétation des images semble importante dans l'évaluation optimale du cœur fœtal (56). L'essor des outils modernes comme l'intelligence artificielle avec le Deep Learning pourrait en être la solution. Ces technologies basées sur l'IA, permettent déjà une évaluation complète de certaines maladies cardiaques et vasculaires, et constitueront, nous l'espérons des étapes importantes vers la médecine de précision de demain (55).



## Bibliographie

1. Quarello E. [The left outflow tract: Normal features]. *Gynecol Obstet Fertil Senol.* 2019;47(9):680-8.
2. Sun HY, Proudfoot JA, McCandless RT. Prenatal detection of critical cardiac outflow tract anomalies remains suboptimal despite revised obstetrical imaging guidelines. *Congenit Heart Dis.* sept 2018;13(5):748-56.
3. Carvalho JS. Antenatal diagnosis of critical congenital heart disease. Optimal place of delivery is where appropriate care can be delivered. *Arch Dis Child.* juin 2016;101(6):505-7.
4. Collège Français d'Échographie Fœtale : Les Documents du CFEF [Internet]. [cité 6 mars 2021]. Disponible sur: <http://www.cfef.org/docdoc.php>
5. American Institute of Ultrasound in Medicine. AIUM practice guideline for the performance of fetal echocardiography. *J Ultrasound Med Off J Am Inst Ultrasound Med.* juin 2013;32(6):1067-82.
6. International Society of Ultrasound in Obstetrics and Gynecology null, Carvalho JS, Allan LD, Chaoui R, Copel JA, DeVore GR, et al. ISUOG Practice Guidelines (updated): sonographic screening examination of the fetal heart. *Ultrasound Obstet Gynecol Off J Int Soc Ultrasound Obstet Gynecol.* mars 2013;41(3):348-59.
7. Lee W, Allan L, Carvalho JS, Chaoui R, Copel J, Devore G, et al. ISUOG consensus statement: what constitutes a fetal echocardiogram? *Ultrasound Obstet Gynecol Off J Int Soc Ultrasound Obstet Gynecol.* août 2008;32(2):239-42.
8. Carvalho JS, Ho SY, Shinebourne EA. Sequential segmental analysis in complex fetal cardiac abnormalities: a logical approach to diagnosis. *Ultrasound Obstet Gynecol Off J Int Soc Ultrasound Obstet Gynecol.* août 2005;26(2):105-11.
9. Anderson RH, Becker AE, Freedom RM, Macartney FJ, Quero-Jimenez M, Shinebourne EA, et al. Sequential segmental analysis of congenital heart disease. *Pediatr Cardiol.* 1984;5(4):281-7.
10. Van Praagh R. Terminology of congenital heart disease. Glossary and commentary. *Circulation.* août 1977;56(2):139-43.
11. Bensemlali M, Stirnemann J, Le Bidois J, Lévy M, Raimondi F, Hery E, et al. Discordances Between Pre-Natal and Post-Natal Diagnoses of Congenital Heart Diseases and Impact on Care Strategies. *J Am Coll Cardiol.* 30 2016;68(9):921-30.
12. Bensemlali M, Bajolle F, Laux D, Parisot P, Ladouceur M, Fermont L, et al. Neonatal management and outcomes of prenatally diagnosed CHDs. *Cardiol Young.* mars 2017;27(2):344-53.
13. Bonnet D, Coltri A, Butera G, Fermont L, Le Bidois J, Kachaner J, et al. Detection of transposition of the great arteries in fetuses reduces neonatal morbidity and mortality. *Circulation.* 23 févr 1999;99(7):916-8.
14. Calderon J, Angeard N, Moutier S, Plumet M-H, Jambaqué I, Bonnet D. Impact of prenatal diagnosis on neurocognitive outcomes in children with transposition of the great arteries. *J Pediatr.* juill 2012;161(1):94-98.e1.
15. Kasmi L, Bonnet D, Montreuil M, Kalfa D, Geronikola N, Bellinger DC, et al. Neuropsychological and Psychiatric Outcomes in Dextro-Transposition of the Great Arteries across the Lifespan: A State-of-the-Art Review. *Front Pediatr* [Internet]. 2017 [cité 15 févr 2021];5. Disponible sur: <https://www.ncbi.nlm.nih.gov/pmc/articles/PMC5364136/>
16. Bartlett JM, Wypij D, Bellinger DC, Rappaport LA, Heffner LJ, Jonas RA, et al. Effect

of prenatal diagnosis on outcomes in D-transposition of the great arteries. *Pediatrics*. avr 2004;113(4):e335-340.

17. van Nisselrooij AEL, Teunissen AKK, Clur SA, Rozendaal L, Pajkrt E, Linskens I, et al. Why are congenital heart defects being missed? *Ultrasound Obstet Gynecol Off J Int Soc Ultrasound Obstet Gynecol*. 27 mai 2019;

18. Aguilera M, Dummer K. Concordance of fetal echocardiography in the diagnosis of congenital cardiac disease utilizing updated guidelines. *J Matern-Fetal Neonatal Med Off J Eur Assoc Perinat Med Fed Asia Ocean Perinat Soc Int Soc Perinat Obstet*. 12 mars 2017;1-6.

19. Khoshnood B, Lelong N, Houyel L, Bonnet D, Ballon M, Jouannic J-M, et al. Impact of prenatal diagnosis on survival of newborns with four congenital heart defects: a prospective, population-based cohort study in France (the EPICARD Study). *BMJ Open*. 8 nov 2017;7(11):e018285.

20. Paladini D, Alfirovic Z, Carvalho JS, Khalil A, Malinger G, Martinez JM, et al. ISUOG consensus statement on current understanding of the association of neurodevelopmental delay and congenital heart disease: impact on prenatal counseling. *Ultrasound Obstet Gynecol Off J Int Soc Ultrasound Obstet Gynecol*. févr 2017;49(2):287-8.

21. Khoo NS, Van Essen P, Richardson M, Robertson T. Effectiveness of prenatal diagnosis of congenital heart defects in South Australia: a population analysis 1999-2003. *Aust N Z J Obstet Gynaecol*. déc 2008;48(6):559-63.

22. Sklansky M, DeVore GR. Fetal Cardiac Screening: What Are We (and Our Guidelines) Doing Wrong? *J Ultrasound Med Off J Am Inst Ultrasound Med*. avr 2016;35(4):679-81.

23. Tegnander E, Eik-Nes SH. The examiner's ultrasound experience has a significant impact on the detection rate of congenital heart defects at the second-trimester fetal examination. *Ultrasound Obstet Gynecol Off J Int Soc Ultrasound Obstet Gynecol*. juill 2006;28(1):8-14.

24. Chaoui R. The four-chamber view: four reasons why it seems to fail in screening for cardiac abnormalities and suggestions to improve detection rate. *Ultrasound Obstet Gynecol Off J Int Soc Ultrasound Obstet Gynecol*. juill 2003;22(1):3-10.

25. Quarello E, Bault J-P, Chaoui R. [Prenatal three-vessel and tracheal view: normal features]. *Gynecol Obstet Fertil*. mars 2014;42(3):185-93.

26. Sharland G. Routine fetal cardiac screening: what are we doing and what should we do? *Prenat Diagn*. 30 déc 2004;24(13):1123-9.

27. Fermont L. A Close Collaboration Between Obstetricians and Pediatric Cardiologists Allows Antenatal Detection of Severe Cardiac Malformations by Two- Dimensional Echocardiography.

28. Achiron R, Glaser J, Gelernter I, Hegesh J, Yagel S. Extended fetal echocardiographic examination for detecting cardiac malformations in low risk pregnancies. *BMJ*. 14 mars 1992;304(6828):671-4.

29. Yagel S, Cohen SM, Achiron R. Examination of the fetal heart by five short-axis views: a proposed screening method for comprehensive cardiac evaluation. *Ultrasound Obstet Gynecol Off J Int Soc Ultrasound Obstet Gynecol*. mai 2001;17(5):367-9.

30. Yoo S-J, Lee Y-H, Kim ES, Ryu HM, Kim MY, Choi H-K, et al. Three-vessel view of the fetal upper mediastinum: an easy means of detecting abnormalities of the ventricular outflow tracts and great arteries during obstetric screening. *Ultrasound Obstet Gynecol*. 1997;9(3):173-82.

31. Brandt JS, Wang E, Rychik J, Soffer D, McCann ML, Schwartz N. Utility of a Single

3-Vessel View in the Evaluation of the Ventricular Outflow Tracts. *J Ultrasound Med Off J Am Inst Ultrasound Med.* août 2015;34(8):1415-21.

32. Yagel S, Arbel R, Anteby EY, Raveh D, Achiron R. The three vessels and trachea view (3VT) in fetal cardiac scanning. *Ultrasound Obstet Gynecol Off J Int Soc Ultrasound Obstet Gynecol.* oct 2002;20(4):340-5.

33. Gardiner H, Chaoui R. The fetal three-vessel and tracheal view revisited. *Semin Fetal Neonatal Med.* oct 2013;18(5):261-8.

34. Mostefa-Kara M, Houyel L, Bonnet D. Anatomy of the ventricular septal defect in congenital heart defects: a random association? *Orphanet J Rare Dis.* 18 2018;13(1):118.

35. Galindo A, Mendoza A, Arbues J, Grañeras A, Escribano D, Nieto O. Conotruncal anomalies in fetal life: accuracy of diagnosis, associated defects and outcome. *Eur J Obstet Gynecol Reprod Biol.* sept 2009;146(1):55-60.

36. Bensemlali M, Bajolle F, Ladouceur M, Fermont L, Lévy M, Le Bidois J, et al. Associated genetic syndromes and extracardiac malformations strongly influence outcomes of fetuses with congenital heart diseases. *Arch Cardiovasc Dis.* mai 2016;109(5):330-6.

37. Thakur V, Dutil N, Schwartz SM, Jaeggi E. Impact of prenatal diagnosis on the management and early outcome of critical duct-dependent cardiac lesions. *Cardiol Young.* avr 2018;28(4):548-53.

38. Pinto NM, Henry KA, Grobman WA, Ness A, Miller S, Ellestad S, et al. Physician Barriers and Facilitators for Screening for Congenital Heart Disease With Routine Obstetric Ultrasound: A National United States Survey. *J Ultrasound Med Off J Am Inst Ultrasound Med.* juin 2020;39(6):1143-53.

39. Pinto NM, Morris SA, Moon-Grady AJ, Donofrio MT. Prenatal cardiac care: Goals, priorities & gaps in knowledge in fetal cardiovascular disease: Perspectives of the Fetal Heart Society. *Prog Pediatr Cardiol.* déc 2020;59:101312.

40. Quarello E, Lafouge A, Fries N, Salomon LJ. Basic heart examination: feasibility study of first-trimester systematic simplified fetal echocardiography. *Ultrasound Obstet Gynecol.* 2017;49(2):224-30.

41. Awadh AMA, Prefumo F, Bland JM, Carvalho JS. Assessment of the intraobserver variability in the measurement of fetal cardiothoracic ratio using ellipse and diameter methods. *Ultrasound Obstet Gynecol.* 2006;28(1):53-6.

42. Sairam S, Awadh AMA, Cook K, Papageorgiou AT, Carvalho JS. Impact of audit of routine second-trimester cardiac images using a novel image-scoring method. *Ultrasound Obstet Gynecol Off J Int Soc Ultrasound Obstet Gynecol.* mai 2009;33(5):545-51.

43. Salomon LJ, Winer N, Bernard JP, Ville Y. A score-based method for quality control of fetal images at routine second-trimester ultrasound examination. *Prenat Diagn.* sept 2008;28(9):822-7.

44. Salomon LJ, Stirnemann J, Bernard J-P, Essaoui M, Chalouhi G, El Sabbagh A, et al. [Prenatal management of uncomplicated monochorionic diamniotic pregnancies]. *J Gynecol Obstet Biol Reprod (Paris).* déc 2009;38(8 Suppl):S45-50.

45. Jaudi S, Fries N, Tezenas du Montcel S, Dommergues M. The impact of insonation angle on four-chamber view image quality: an observational study on 2866 routine scans. *Prenat Diagn.* avr 2015;35(4):382-5.

46. van Velzen CL, Ket JCF, van de Ven PM, Blom NA, Haak MC. Systematic review and meta-analysis of the performance of second-trimester screening for prenatal detection of congenital heart defects. *Int J Gynaecol Obstet Off Organ Int Fed Gynaecol Obstet.* févr

2018;140(2):137-45.

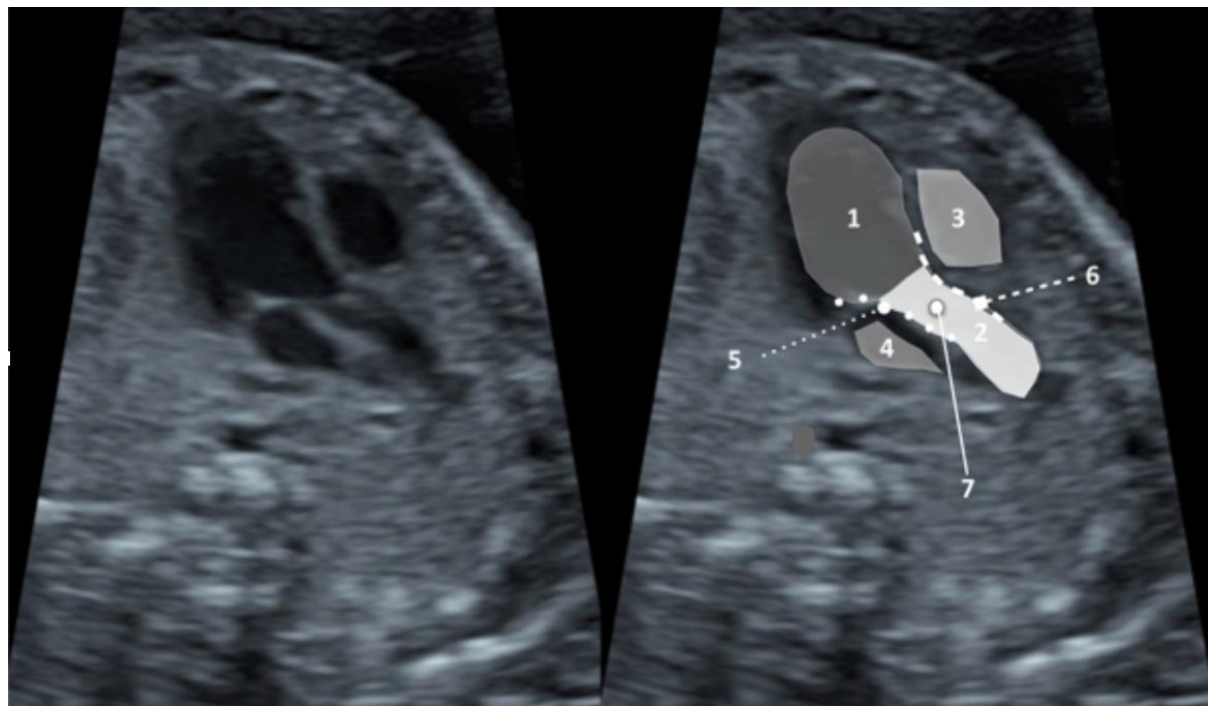
47. Cabana MD, Rand CS, Powe NR, Wu AW, Wilson MH, Abboud PA, et al. Why don't physicians follow clinical practice guidelines? A framework for improvement. *JAMA*. 20 oct 1999;282(15):1458-65.
48. Bartoli A, Quarello E, Voznyuk I, Gorincour G. [Artificial intelligence and fetal imaging: What are we talking about?]. *Gynecol Obstet Fertil Senol*. 2019;47(11):765-8.
49. DeVore GR, Medearis AL, Bear MB, Horenstein J, Platt LD. Fetal echocardiography: factors that influence imaging of the fetal heart during the second trimester of pregnancy. *J Ultrasound Med Off J Am Inst Ultrasound Med*. nov 1993;12(11):659-63.
50. Asplin N, Dellgren A, Conner P. Education in obstetrical ultrasound--an important factor for increasing the prenatal detection of congenital heart disease. *Acta Obstet Gynecol Scand*. juill 2013;92(7):804-8.
51. Pinto NM, Henry KA, Wei G, Sheng X, Green T, Puchalski MD, et al. Barriers to Sonographer Screening for Fetal Heart Defects: A U.S. National Survey. *Fetal Diagn Ther*. 2020;47(3):188-97.
52. Bakker MK, Bergman JEH, Krikov S, Amar E, Cocchi G, Cragan J, et al. Prenatal diagnosis and prevalence of critical congenital heart defects: an international retrospective cohort study. *BMJ Open*. 02 2019;9(7):e028139.
53. Drukker L, Noble JA, Papageorghiou AT. Introduction to artificial intelligence in ultrasound imaging in obstetrics and gynecology. *Ultrasound Obstet Gynecol*. oct 2020;56(4):498-505.
54. Schuurin MJ, Išgum I, Cosyns B, Chamuleau SAJ, Bouma BJ. Routine Echocardiography and Artificial Intelligence Solutions. *Front Cardiovasc Med*. 2021;8:648877.
55. Dey D, Slomka PJ, Leeson P, Comaniciu D, Shrestha S, Sengupta PP, et al. Artificial Intelligence in Cardiovascular Imaging: JACC State-of-the-Art Review. *J Am Coll Cardiol*. 26 2019;73(11):1317-35.
56. Garcia-Canadilla P, Sanchez-Martinez S, Crispi F, Bijns B. Machine Learning in Fetal Cardiology: What to Expect. *Fetal Diagn Ther*. 2020;47(5):363-72.
57. Dhombres F, Maurice P, Friszer S, Guilbaud L, Lelong N, Khoshnood B, et al. Developing a knowledge base to support the annotation of ultrasound images of ectopic pregnancy. *J Biomed Semant*. 31 janv 2017;8(1):4.
58. Dhombres F, Maurice P, Guilbaud L, Franchinard L, Dias B, Charlet J, et al. A Novel Intelligent Scan Assistant System for Early Pregnancy Diagnosis by Ultrasound: Clinical Decision Support System Evaluation Study. *J Med Internet Res*. 03 2019;21(7):e14286.
59. Maurice P, Dhombres F, Blondiaux E, Friszer S, Guilbaud L, Lelong N, et al. Towards ontology-based decision support systems for complex ultrasound diagnosis in obstetrics and gynecology. *J Gynecol Obstet Hum Reprod*. mai 2017;46(5):423-9.
60. Chen H, Ni D, Qin J, Li S, Yang X, Wang T, et al. Standard Plane Localization in Fetal Ultrasound via Domain Transferred Deep Neural Networks. *IEEE J Biomed Health Inform*. sept 2015;19(5):1627-36.
61. Baumgartner CF, Kamnitsas K, Matthew J, Fletcher TP, Smith S, Koch LM, et al. SonoNet: Real-Time Detection and Localisation of Fetal Standard Scan Planes in Freehand Ultrasound. *Ieee Trans Med Imaging*. nov 2017;36(11):2204.
62. Burgos-Artizzu XP, Coronado-Gutiérrez D, Valenzuela-Alcaraz B, Bonet-Carne E, Eixarch E, Crispi F, et al. Evaluation of deep convolutional neural networks for automatic classification of common maternal fetal ultrasound planes. *Sci Rep [Internet]*. 23 juin 2020 [cité

- 15 juin 2021];10. Disponible sur: <https://www.ncbi.nlm.nih.gov/pmc/articles/PMC7311420/>
63. Zhang B, Liu H, Luo H, Li K. Automatic quality assessment for 2D fetal sonographic standard plane based on multitask learning. *Medicine (Baltimore)* [Internet]. 29 janv 2021 [cité 15 juin 2021];100(4). Disponible sur: <https://www.ncbi.nlm.nih.gov/pmc/articles/PMC7850658/>
64. Arnaout R, Curran L, Chinn E, Zhao Y, Moon-Grady A. Deep-learning models improve on community-level diagnosis for common congenital heart disease lesions. *ArXiv180906993 Cs* [Internet]. 18 sept 2018 [cité 2 juin 2020]; Disponible sur: <http://arxiv.org/abs/1809.06993>
65. Madani A, Arnaout R, Mofrad M, Arnaout R. Fast and accurate view classification of echocardiograms using deep learning. *NPJ Digit Med* [Internet]. 21 mars 2018 [cité 15 juin 2021];1. Disponible sur: <https://www.ncbi.nlm.nih.gov/pmc/articles/PMC6395045/>
66. Muse ED, Topol EJ. Guiding ultrasound image capture with artificial intelligence. *Lancet Lond Engl*. 12 2020;396(10253):749.
67. Harvey H, Topol EJ. More than meets the AI: refining image acquisition and resolution. *Lancet Lond Engl*. 7 nov 2020;396(10261):1479.
68. Milstein A, Topol EJ. Computer vision's potential to improve health care. *Lancet Lond Engl*. 16 2020;395(10236):1537.
69. Mozumdar N, Rowland J, Pan S, Rajagopal H, Geiger MK, Srivastava S, et al. Diagnostic Accuracy of Fetal Echocardiography in Congenital Heart Disease. *J Am Soc Echocardiogr Off Publ Am Soc Echocardiogr*. nov 2020;33(11):1384-90.

## Annexe 1 : Critères de qualité avec exemples

1	Visualisation d'une cavité ventriculaire située à gauche, qu'elle soit anatomiquement gauche ou droite, et l'identification jusqu'à la pointe du ventricule et du septum interventriculaire.
2	Visualisation de la présence d'un anneau valvulaire et de l'origine d'un éventuel vaisseau sus-jacent : naissance ou non d'un vaisseau de ce ventricule.
3	Visualisation d'un espace anéchogène située au-dessus et au milieu des valvules semi-lunaires, correspondant à la partie antérosupérieure de la cavité ventriculaire située à droite.
4	Visualisation d'un espace anéchogène située au-dessous des valvules semi-lunaires correspondant à l'oreillette située à gauche et en arrière de la valve atrioventriculaire gauche.
5	Visualisation de la relation entre la valve atrioventriculaire située à gauche et de l'éventuel vaisseau sus-jacent : continuité ou discontinuité entre la valve atrioventriculaire et l'éventuel vaisseau sus-jacent.
6	Visualisation de la relation entre le septum interventriculaire et l'éventuel vaisseau sus-jacent : continuité ou discontinuité entre le septum et le vaisseau sus-jacent.
7	Visualisation des valvules semi-lunaires : aspect normal ou dysplasiques.

## Exemple : VEG et individualisation des critères de qualité



1 : la cavité ventriculaire située à gauche avec la visualisation jusqu'à la pointe de ventricule et du septum interventriculaire : existence ou non de la cavité ventriculaire / visualisation ou non du ventricule et du septum jusqu'à la pointe)

2 : l'anneau valvulaire et l'origine du vaisseau sus-jacent : présence ou non d'un vaisseau issu du ventricule situé à gauche

3 : la partie antérosupérieure de la cavité ventriculaire située à droite, au-dessus, et au milieu des valvules semi-lunaires : visualisation ou non de cette zone anéchogène ET de sa position au-dessus des valvules semi-lunaires

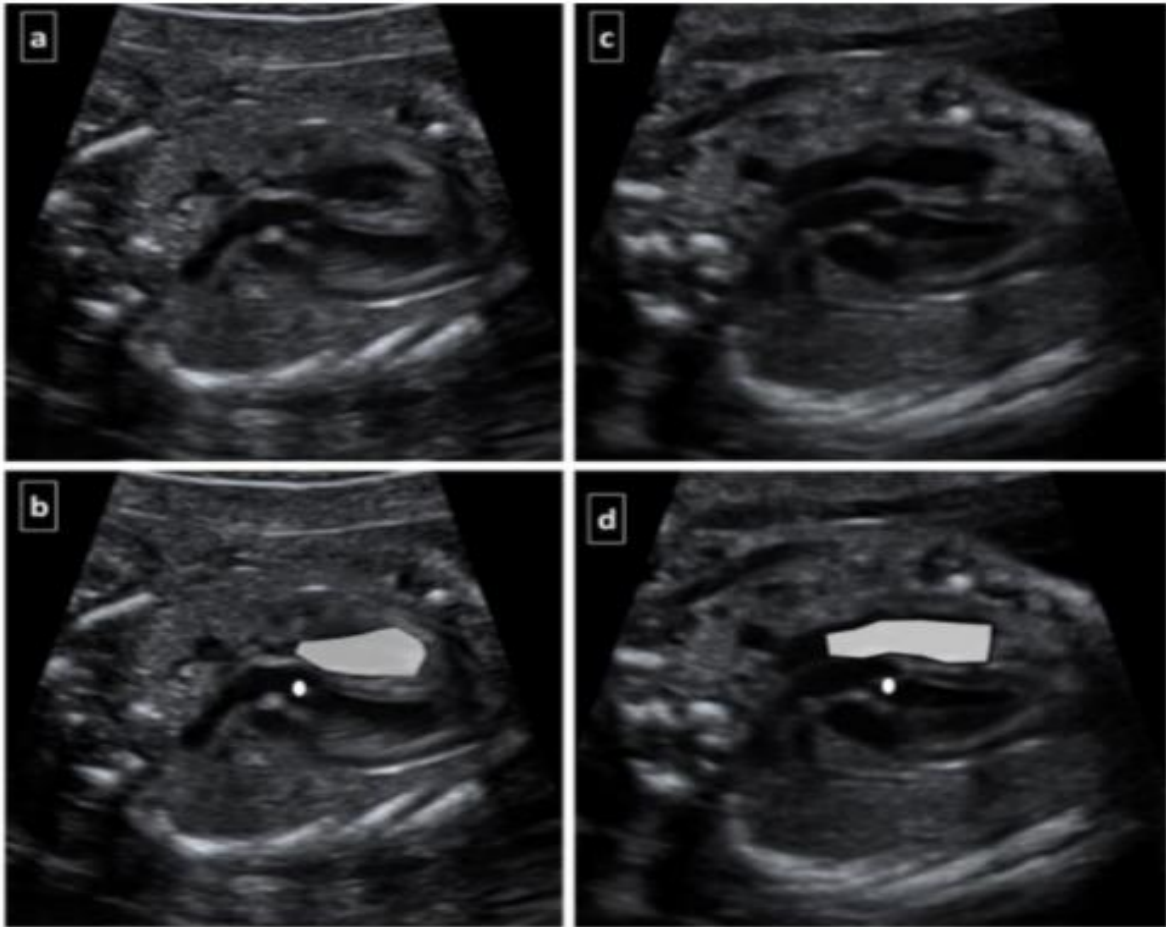
4 : l'oreillette située à gauche et en arrière de la valve atrioventriculaire gauche et au-dessous des valvules semi-lunaires : visualisation ou non de cette zone anéchogène ET de sa position au-dessous des valvules semi lunaires

5 : la relation entre la valve atrioventriculaire située à gauche et l'éventuel vaisseau sus-jacent : continuité / discontinuité

6 : la relation entre le septum interventriculaire et l'éventuel vaisseau sus-jacent : continuité ou discontinuité septo – gros vaisseau sus-jacent s'il existe

7 : La visualisation des valvules semi-lunaires : aspect normal ou dysplasiques

## Exemple 2 de Non-visualisation d'un des critères de qualité



La position de la cavité ventriculaire droite au-dessus des valvules semi-lunaires n'est pas habituelle. Sur les figures a et b, la coupe échographique individualise une partie de la cavité ventriculaire droite située en avant du septum interventriculaire. Cependant, cette cavité n'est pas visualisée au-dessus et au milieu des valvules semi-lunaires et peut à tort donner l'impression d'une continuité septo-aortique. En se déplaçant légèrement au-dessus et en plaçant la partie supérieure anéchogène de la cavité ventriculaire droite au-dessus des valvules (c et d) comme souligné par les critères de qualité, nous nous apercevons d'une disposition en canon de fusil des gros vaisseaux permettant le diagnostic de transposition des gros vaisseaux avec continuité septo-pulmonaire et non septo-aortique.



Ce travail était initialement soumis à la revue BJOG (ci-dessous article) et a été finalement complété par un algorithme d'intelligence artificielle sur cette base de donnée après relecture. L'article final est en cours de soumission.

## ARTICLE SOUMIS



### **The left outflow tract in foetal echocardiography screening: an audit of practices and quality criteria.**

***Short Title:*** The left ventricular outflow tract in foetal echocardiography in low-risk populations.

Maud REGOUIN MD <sup>(1)</sup>, Julien MANCINI MD PhD <sup>(2)</sup>, Mr Antoine LAFOUGE <sup>(3)</sup>, Mr Jimmy GUICHARD <sup>(5)</sup>, Nathalie FONTAINE MD <sup>(1)</sup>, Stéphanie ROUSSIN MD <sup>(4)</sup>, Coralie DUMONT MD <sup>(1)</sup>, Edwin QUARELLO MD PhD <sup>(6,7)</sup>

(1) : Département de Gynécologie Obstétrique, Hôpital Sud de la Réunion, Saint Pierre, Réunion, France.

(2): Aix Marseille Univ, APHM, INSERM, IRD, SESSTIM, Hop Timone, Public Health Department (BIOSTIC), 13005 Marseille, France Aix Marseille Univ, APHM, INSERM, IRD, SESSTIM, Hop Timone, Public Health Department (BIOSTIC), 13005 Marseille, France.

(3) : Cabinet de Gynécologie et Obstétrique, Hyères, France

(4) : Clinique de l'Anjou, Pôle Mère-Enfant, 140 avenue de Lattre de Tassigny 49 000 Angers

(5) : Cabinet d'échographie gynécologique et obstétricale - Espace 9 mois - 15 boulevard Paul Vaillant Couturier 93100 MONTREUIL

(6) : Institut méditerranéen d'imagerie médicale appliquée à la gynécologie, la grossesse et l'enfance IMAGE<sup>2</sup>, 6 Rue Rocca, 13008 Marseille, France.

(7) : Unité de dépistage et de diagnostic prénatal, hôpital Saint-Joseph, 26, boulevard de Louvain, 13285 Marseille cedex, France

Correspondence :  
Dr Edwin Quarello Image2 Center  
6 Rue Rocca Marseille France

**Conflicts of interest:** the authors report no conflict of interest.

**Source of funding:** None

**Abstract words count:** 454

**Main text words count:** 3703

#### **Credit Author Statement:**

Maud REGOUIN : Writing, Legal processing, Formal analysis

Julien MANCINI : Statistics analysis

Antoine LAFOUGE : Data collection

Coralie DUMONT : Data collection

Nathalie FONTAINE : Data collection

Stéphanie ROUSSIN : Data collection

Jimmy GUICHARD: Data collection

Edwin QUARELLO : Data collection, Formal analysis, Conceptualization, Methodology, Supervision, Writing, Reviewing, and Editing

#### **What are the novel findings of this work?**

Introduction of quality criteria does not seem to be always associated with improvement of practices in the setting of fetal echocardiography in low-risk populations. Other strategies and tools must be developed.

#### **What are the clinical implications of this work?**

In the setting of low-risk population, the left ventricular outflow tract is carried out in the majority of cases. Informativity of such view is not perfect and could be further improved.

## Introduction

Prenatal screening for congenital heart defects (CHD) reduces the mortality and morbidity of newborns (1)(2), but also helps to improve their neuro-developmental outcome (3)(4). However, there is room for improvement in this screening which varies considerably, not only between countries, but also between regions within countries (5)(6)(7). According to Sklansky *et al.*, the main reason for this shortcoming is that effective foetal echocardiography requires not only different images specific to the individual, as recommended by the national (CNEOF) and international (ISUOG, AUIM) learned societies, but also, and above all, good quality, informative images (8). The quality of cardiac screening examinations is the cornerstone to improve the detection rate of CHD in a low-risk population (9).

For more than 20 years, it has been recognized that screening for CHD can be improved by adding outflow tracts to the images of the four chambers view, with reported screening rates of 80% compared to 50% previously (10). After the CNEOF updated factors to be included in ultrasound screening in France in 2016, examination of the left ventricular outflow tract (LVOT) was added to ultrasound examination conducted in the second and third trimester of pregnancy.

The use of quality criteria for outflow tract scans addresses the need to minimize the source of misevaluation and/or misinterpretation of images of foetal heart anatomy, for this area of interest (8).

The objective of this study was, on the one hand, to carry out an audit of past and current practices and, on the other, to study possible modifications following the introduction of quality criteria for LVOT examination in the field of foetal echocardiography screening. It is crucial to rely on precise anatomical features which should be investigated and identified on such images.

## Materials and Methods

We conducted a multicenter, retrospective and prospective, descriptive, longitudinal study between 2016 and 2020.

### 1. Data collection

Our study focused on three periods:

- *Before 2016*: to assess the use of LVOT images before the CNEOF update (introduction of the LVOT assessment).
- *In 2017*: to assess practices after release of the update
- *In the first quarter of 2020*: to assess practices after the introduction of, and guidance regarding quality criteria for LVOT examination in the second half of 2019.

Our database consists of information from two tertiary centers (the Saint Joseph Hospital in Marseille and the Groupe Hospitalier Sud Réunion de Saint Pierre [GHSR]) and one primary center (an ultrasound center in the Var). Images were retrieved from records via the following:

- The Saint Joseph Hospital in Marseille: three doctors (one senior expert and two senior experienced obstetricians), and one midwife sonographer.
- The GHSR: three doctors (one senior expert, one senior experienced, and one junior obstetricians), and one midwife sonographer.
- The Var screening centre: one experienced senior radiologist and one midwife sonographer.

For each operator, we extracted, from the respective databases, images relating to the LVOT corresponding to 15 examinations in the second and third trimester, for all three periods. For each file that was randomly examined, there were either no images, or one or more images. For the latter, the best image for LVOT examination was selected.

The person responsible for retrieving these images referred to the operators as A (senior expert), B (senior experienced obstetrician), C (senior experienced obstetrician) and D (midwife) for the Saint Joseph hospital; A (senior expert), B (senior experienced obstetrician), C (young obstetrician) and D (midwife) for the GHSR; and A (senior experienced radiologist) and B (midwife) for the Var center. Three files (before 2016, in 2017, and in 2020) were thus created and contained data on the practitioners' examinations.

For each practitioner, there were 30 files, numbered T2-1 to T2-15 for the 15 examinations in the second trimester and T3-1 to T3-15 for the 15 examinations in the third trimester for each of the three periods.

## 2. Data processing

Data were based on seven LVOT quality criteria proposed by Dr. E. Quarello (EQ) in 2019 (11), defined by visualization of the *ANNEX 1*.

From the very start of our data collection, we asked all practitioners to carefully read the information and explanatory sheets on the proposed quality criteria (*ANNEX 1*). Three months later, we evaluated the possible implementation of these criteria in their daily practice through the study of images relating to examination of the LVOT from 15 examinations in the second trimester and 15 examinations in the third trimester, for these same sonographers during the first quarter of 2020.

Over the three periods, each image from the 10 practitioners' examinations was rated for each of the seven quality criteria. The ratings chosen were 0 or 1 depending on the absence or presence of the quality criteria, respectively. The rating was carried out by a resident specialising in gynaecology-obstetrics with a focus on foetal medicine, Maud Regouin (MR). Thus, each image was scored out of seven points.

For all the images from each period, we attempted to identify the position of the back of the foetus according to the following classification (*Figure 1*):

- Position 1: foetal back between 12 o'clock and 3 o'clock
- Position 2: foetal back between 3 o'clock and 6 o'clock
- Position 3: foetal back between 6 o'clock and 9 o'clock
- Position 4: foetal back between 9 o'clock and 12 o'clock

To analyze inter-operator variability, 30 images were then arbitrarily selected from the image bank and an expert (EQ) was asked to grade each of them. These scores were compared to the scores from the trainee doctor (MR) for the same set of images. To analyze intra-operative variability of the junior doctor and expert (EQ), the 30 images were analyzed again after more than 24 hours by the same respective doctors and the scores were compared for the same set of images.

### a. Data protection

All images were collected anonymously in each database. Only data that was strictly necessary and relevant to the research objectives was collected. All images were anonymised by the

practitioners by removing first and last names. Access to this database was confidential and restricted to the direct users of the data.

#### b. Ethical and regulatory considerations

As this was non-interventional retrospective and prospective research involving non-human data from a study in the health field, a simplified MR004 procedure was granted with an agreement to comply with the National Commission for Information Technology and Civil Liberties (CNIL) (CNIL Reference 2219789 v 0) and registration of the project on the Register of studies without CNIL authorization. Patients were informed individually and in writing that ultrasound data from their records could be used. Each patient was given the possibility of declining the use of their data, by any means possible. In the event of no reply, compliance was assumed.

#### *Statistical analysis*

Image-quality scores were expressed as mean  $\pm$  standard deviation (SD) or mean (95% confidence interval). Subgroups defined by trimester, time period, center, operator and cardiac position were compared using t-tests or ANOVA. When the ANOVA test was significant, a post-hoc test with Bonferroni correction was used for pairwise comparisons. When studied separately, quality criteria were expressed as a percentage for the three time periods and according to cardiac position.

To estimate intra-rater and inter-rater variability of the image-quality score, the intraclass correlation coefficient (ICC [95% confidence interval]) was estimated based on single-rating, absolute-agreement, 2-way mixed- (intra-rater) and random- (inter-rater) effects models. To estimate intra-rater and inter-rater variability of the individual (binary) quality criterion, Kappa coefficient was used.

All statistical analysis were carried out using IBM SPSS 20.0 for Windows software (IBM Inc., New York, USA). A value of  $p < 0.05$  was considered statistically significant.

### **3. Funding and conflicts of interest**

The authors confirm that they have no conflicts of interest in this study.

## Results

For each practitioner, we analyzed 15 cases from the second trimester and 15 from the third trimester for the three periods, *i.e.*, 90 cases per practitioner, which represented 300 cases before 2016, 300 in 2017, and 300 in 2020, making a total of 900 cases.

### 1. Inclusion of LVOT images

In our study, of the 900 files analyzed, there were no images relating to the LVOT in 51 (5.7%) of the cases. These files were therefore given a score of 0. These included 14 (4.7%) before 2016, 17 (5.7%) in 2017, and 20 (6.7%) in 2020; 34/360 (9.4%) were taken from files extracted from the database of the Saint Joseph hospital and 17/180 (9.4%) from the Var center. For the Saint Joseph's Hospital, LVOT images were absent in 8/120 (6.7%) before 2016, 11/120 (9.2%) in 2017, and 15/120 (12.5%) in 2020. For the Var center, LVOT images were absent in 6/60 (10%) before 2016, 6/60 (10%) in 2017, and 5/60 (8.3%) in 2020. In total, 25/450 (5.6%) images were documented to be absent in the second trimester and 26/450 (5.8%) in the third trimester. Thus, images of LVOT were present in 95.3%, 94.3%, and 93.3% of cases before 2016, in 2017, and after 2020, respectively, for the three centers combined.

In order to make our analysis of practices more meaningful, we deliberately chose to exclude all files without an LVOT image. We therefore restricted our study to files with an image of the LVOT in order to shed more light on the use, or otherwise, of the proposed quality criteria.

### 2. Total average scores for the three centres over the three periods

The average total scores for the quality criteria across all centers were 5.49/7 (95% CI: 5.36-5.62), 5.91/7 (95% CI: 5.80-6.03), and 5.70 (95% CI: 5.58-5.82) for study periods before 2016, in 2017, and after 2020, respectively.

There was a significant difference between the scores obtained before 2016 and in 2017 ( $p < 0.001$ ) and also between the scores before 2016 and in 2020 ( $p = 0.039$ ). There was no significant difference following the introduction of the quality criteria; 2017 vs. 2020,  $p = 0.054$  (Figure 2).

### **3. Average scores according to trimester**

Score averages were 5.75/7 (95% CI: 5.65-5.85) and 5.65/7 (95% CI: 5.55-5.75) in the second and third trimester, respectively (*Figure 3*).

### **4. Average scores according to cardiac position**

In Position 1 (with the back at between 12 o'clock and 3 o'clock), the average score was 5.59/7 (95% CI: 5.45-5.73). In Position 2 (back between 3 o'clock and 6 o'clock), the average score was 5.99/7 (95% CI: 5.87-6.10). In Position 3 (back between 6 o'clock and 9 o'clock), the average score was 5.82/7 (95% CI: 5.65-5.98). In Position 4 (back between 9 o'clock and 12 o'clock), the average score was 5.33/7 (95% CI: 5.19-5.48) (*Figure 4*).

Comparing the score averages obtained according to the position of the back of the foetus, we found a statistically significant difference between Positions 1 and 2 ( $p < 0,01$ ), between Positions 2 and 4 ( $p < 0,01$ ), and between Positions 3 and 4 ( $p < 0,01$ ).

### **5. Average scores according to centre for the three periods combined**

The average score at the GHSR was 5.90/7 (95% CI: 5.8-6), at the Saint Joseph's Hospital 5.41/7 (95% CI: 5.29-5.53), and at the Var center 5.83/7 (95% CI: 5.69-5.98) (*Figure 5*).

We note a significant difference between the scores from Saint Joseph's Hospital and the GHSR, but also between Saint Joseph's Hospital and the Var center ( $p < 0.01$  for each). There was no significant difference between average scores from the GHSR and the Var center ( $p = 1$ ).

### **6. Average scores according to centre for each of the three periods**

The average scores for the three centers over the three periods studied are summarized in *Figure 6*.

#### **a. At the GHSR**

Before 2016, the average score was 5.67 (95% CI: 5.49-5.85), in 2017 5.96/7 (95% CI: 5.78-6.14) and in 2020 6.08/7 (95% CI: 5.90-6.26).



b. At Saint Joseph's Hospital

Before 2016, the average score was 5.25/7 (95% CI: 5.06-5.44), in 2017 5.76/7 (95% CI: 5.57-5.95) and in 2020 5.21/7 (95% CI: 5.02-5.40).

c. At the Var centre

Before 2016, the average score was 5.57/7 (95% CI: 5.30-5.84), in 2017 6.11/7 (95% CI: 5.84-6.38) and in 2020 5.82/7 (95% CI: 5.55-6.09).

**7. Average scores according to operator for the three periods combined**

Average scores for the 10 practitioners in the three centers over the three periods combined are summarized in *Figure 7*.

a. At the GHSR

The total average for Practitioner A was 5.63/7 (95% CI: 5.43-5.84), and for Practitioner B was 6.03/7 (95% CI: 5.85-6.22). The total average for Practitioner C was 5.79 (95% CI: 5.58-5.99), and for Practitioner D was 6.16 (95% CI: 5.95-6.36).

b. At Saint Joseph's Hospital

The total average for Practitioner A was 5.45/7 (95% CI: 5.23-5.68), and for Practitioner B was 5.24/7 (95% CI: 4.98-5.51). The total average for Practitioner C was 5.37/7 (95% CI: 5.10-5.64), and for Practitioner D was 5.54/7 (95% CI: 5.31-5.77).

c. At the Var centre

The total average for Practitioner A was 5.59/7 (95% CI: 5.35-5.84) and for Practitioner B was 6.03/7 (95% CI: 5.87-6.20).

## **8. Average scores according to practitioner for each of the three periods**

Average scores for the 10 practitioners over the three periods studied are summarized in *Figure 8*.

## **9. Individual study of the seven quality criteria (%)**

The percentage of quality criteria considered in all three periods combined and according to the position of the back of the foetus is summarized in *Table 1*.

Consideration of the seven quality criteria over the three periods studied and according to the position of the back of the foetus is summarized in *Figure 9* and *Figure 10*, respectively.

## **10. Variability**

The intra-class correlation coefficient (ICC) for intra- and inter-operator agreement between the junior doctor (MR) and expert doctor (EQ), with and without 0 scores, is presented in *Table 2*. All ICCs were between 0.601 and 1.

## Discussion

The operators appear to have systematically included LVOT images in their screening practices, as images of the LVOT were found in 95% of the files studied. With regards to image quality, practices have improved since 2017, but there was no difference over the study period (first quarter of 2020) since the introduction of the quality criteria. Practitioners who were already aware of the use of LVOT images before the new recommendations continued to use them systematically, and probably more accurately after 2016. Scores were not significantly higher in the second trimester relative to the third trimester. Given the results of the Var center, echocardiography screening activity in the primary center is just as satisfactory as in the tertiary center. The scores obtained according to cardiac position show a significant improvement in average scores for Positions 2 and 3 when the back of the foetus is in the posterior position between 3 and 9 o'clock. It was noted that the Quality Criteria 5, 6 and 7 were very poorly considered over the three periods, regardless of cardiac position.

In addition to obtaining the required images, it is relevant to carry out a "quality" screening examination. This notion of quality presupposes that the images obtained are as informative as possible. As early as 2003, Chaoui advocated quality control of foetal echocardiograms in order to avoid inadequate examinations (7). Certification, similar to that required for first-trimester assessments, could be considered in an attempt to improve screening. Indeed, in some countries, regular audits for maintaining certification or quality control have been successful (12)(13)(14). Since then, the notion of quality control and auditing has developed in the field of echocardiography, with first-trimester cardiac screening examinations in low-risk populations (15), as well as cardio-thoracic ratio measurement (16), the use of four-chamber views (17)(18) and the outflow tracts (17)(19). With regards to the 4-chamber view, apical or basal views are recommended in order to respect the quality criteria proposed (18). However, to a lesser extent, side views are also recommended. For the LVOT, one of the most important criteria is visualization of the interventricular septum and, in particular, its relationship to the possible overlying vessel. This area of interest is best visualized in 2D, when the ultrasound beam approaches it perpendicularly and not, as is too often the case, by taking a perpendicular approach to the lower part of the interventricular septum (Figure 11), with the risk of misinterpreting interventricular communication of the conical region, as shown by our example in Figures 12 and 13. This principle of taking a perpendicular approach to the anatomical region on either side of the aortic valves is fundamental, whether the approach is anterior or posterior. It is therefore preferable to use a lateral approach to the LVOT. This underlines the importance of a dynamic examination by means of scanning and angulation methods for probes

producing the ultrasound beam (5)(11)(20) and this point was also already highlighted by Sklansky and De Vore (8).

The detection of conotruncal anomalies should and could be improved (21). This leads us to question the causes of such errors during ultrasound screening. Several factors, unrelated to the operator, have already been highlighted by different teams: gestational age at the time of ultrasound, maternal adipose tissue, history of abdominal surgery, foetal position, quantity of amniotic fluid, position of the placenta, *etc.* (22)(23). Other limiting factors directly attributable to sonographers have also been demonstrated: the experience of the operator (23), the number of ultrasound scans carried out annually, the inability to obtain the required images or so-called “quality” images and the inability of the operator to recognize unusual images despite obtaining quality anatomical images. The latter concepts have again been reported recently by Sun *et al.* (24) and Van Nisselrooij *et al.* (9), who also confirm that the main current limitation of CHD screening is linked to in poor image quality for other outflow tracts.

In the light of these observations and the relative consistency in reported CHD screening, it would appear to be appropriate to accept the extent of training programmes for Sonographers, however it is essential to propose solutions which should accompany these programmes. It is with this in mind that Artificial Intelligence (AI) has been developed. Currently, the most relevant model in automated learning of image analysis is the convolutional neural network (25)(26). AI could thus help the practitioner by carrying out a real-time audit of the images provided (presence or absence and quality), helping to obtain recommended quality anatomical images (27), but also in terms of improving image resolution (28)(29)(30). AI could thus be of great help, not from a diagnostic perspective, but rather as a support tool for the practitioner and a guarantee of quality, analogous to a seatbelt in a car, as it may be associated with a potentially high negative predictive value regarding the risk of major CHD.

### *The strengths of our study*

. This was a multicenter study based in different centers with practitioners from different backgrounds and with different levels of experience, providing an example of current screening practices in the same country in tertiary and primary centers.

. This work focused on the quality of echocardiographic screening and the causes associated with the current limitations of screening for CHD.

. Inter- and intra-operator variability regarding the proposed criteria was low, as the kappa coefficients were all reported at between 0.601 and 1. Concordance ranged from good to very

good, thus the scoring of the images was carried out correctly and the proposed criteria were easy to use.

. The evaluation of the quality criteria proposed was carried out in routine practice by operators who probably have different degrees of motivation in their desire to use new tools aimed at improving screening practices. Indeed, most of the studies relating to the study of quality criteria were carried out in tertiary centers with operators working in close contact with the person(s) capable of ascertaining the quality criteria. We thus acknowledge that the reality may be quite different, and this sheds new light on what underlies the current limitations of CHD screening.

. Quality criteria for LVOT screening should be distinguished from normality criteria. For example, for Criterion 6, the quality criterion is not the presence of septo-aortic continuity but the visualization of the relationship between the interventricular septum and the possible overlying vessel, whether or not there is continuity between the interventricular septum and this possible vessel.

#### *Limitations of the study*

. It is not possible to know whether the lack of images in the files reflects a lack of investigation of the area in question, or whether the area was investigated but no image was available and stored to demonstrate this.

. Does a significant difference in quality score truly reflect a lack of, or a real change in practice, with a real clinical impact? Indeed, assessment of the only relevant difference would be based on rates of detection of heart defects recorded in registers.

. The lack of significant improvement in scores after the introduction of the quality criteria raises questions about their relevance and use, but also about the techniques associated with guidance on how to implement them. Practitioners may have been made aware of the contribution of the quality criteria even if this was not reflected in the analysis. It is clear that we should try to understand the causes behind the non-compliance of these criteria: difficulty in understanding them, in remembering to use them and/or being aware of them

## Conclusion

Over the three periods in our study, the left ventricular outflow tract is mainly carried out. The quality scores remained globally stable since the updating of the CNEOF recommendations in 2016, despite the introduction in 2019 of quality criteria in an attempt to improve practices related to obtaining LVOT images. No significant change in practices was noted in the first quarter of 2020, following the introduction of the LVOT quality criteria. Finally, the main limiting cause of the lack of improvement in cardiac screening is probably human, due to possible lack of interest on the part of operators, and/or a lack of appropriation for the quality criteria, and/or errors in the choice of quality criteria proposed (too complex).

Analysis of the foetal heart remains challenging, mainly due to its complex anatomy, the small size of the areas studied, heart movements, involuntary foetal movements, and the lack of expertise in foetal echocardiography among some sonographers. Therefore, the use of new Artificial Intelligence-supported technologies aimed at making screening echocardiography practices safer seems likely to be the next step towards precision medicine in the future (25)(31).

## References

1. Bensemlali M, Bajolle F, Laux D, Parisot P, Ladouceur M, Fermont L, et al. Neonatal management and outcomes of prenatally diagnosed CHDs. *Cardiol Young*. mars 2017;27(2):344-53.
2. Bonnet D, Coltri A, Butera G, Fermont L, Le Bidois J, Kachaner J, et al. Detection of transposition of the great arteries in fetuses reduces neonatal morbidity and mortality. *Circulation*. 23 févr 1999;99(7):916-8.
3. Calderon J, Angeard N, Moutier S, Plumet M-H, Jambaqué I, Bonnet D. Impact of prenatal diagnosis on neurocognitive outcomes in children with transposition of the great arteries. *J Pediatr*. juill 2012;161(1):94-98.e1.
4. Kasmi L, Bonnet D, Montreuil M, Kalfa D, Geronikola N, Bellinger DC, et al. Neuropsychological and Psychiatric Outcomes in Dextro-Transposition of the Great Arteries across the Lifespan: A State-of-the-Art Review. *Front Pediatr*. 2017;5:59.
5. International Society of Ultrasound in Obstetrics and Gynecology null, Carvalho JS, Allan LD, Chaoui R, Copel JA, DeVore GR, et al. ISUOG Practice Guidelines (updated): sonographic screening examination of the fetal heart. *Ultrasound Obstet Gynecol*. mars 2013;41(3):348-59.
6. Sharland G. Routine fetal cardiac screening: what are we doing and what should we do? *Prenat Diagn*. 30 déc 2004;24(13):1123-9.
7. Chaoui R. The four-chamber view: four reasons why it seems to fail in screening for cardiac abnormalities and suggestions to improve detection rate. *Ultrasound Obstet Gynecol*. juill 2003;22(1):3-10.
8. Sklansky M, DeVore GR. Fetal Cardiac Screening: What Are We (and Our Guidelines) Doing Wrong? *J Ultrasound Med*. avr 2016;35(4):679-81.
9. Nisselrooij AEL, Teunissen AKK, Clur SA, Rozendaal L, Pajkrt E, Linskens IH, et al. Why are congenital heart defects being missed? *Ultrasound Obstet Gynecol*. juin 2020;55(6):747-57.
10. Carvalho JS, Mavrides E, Shinebourne EA, Campbell S, Thilaganathan B. Improving the effectiveness of routine prenatal screening for major congenital heart defects. *Heart*. oct 2002;88(4):387-91.
11. Quarello E. [The left outflow tract: Normal features]. *Gynecol Obstet Fertil Senol*. sept 2019;47(9):680-8.
12. Pinto NM, Henry KA, Grobman WA, Ness A, Miller S, Ellestad S, et al. Physician Barriers and Facilitators for Screening for Congenital Heart Disease With Routine Obstetric Ultrasound: A National United States Survey. *J Ultrasound Med*. juin 2020;39(6):1143-53.
13. Pinto NM, Henry KA, Wei G, Sheng X, Green T, Puchalski MD, et al. Barriers to Sonographer Screening for Fetal Heart Defects: A U.S. National Survey. *Fetal Diagn Ther*. 2020;47(3):188-97.
14. Pinto NM, Morris SA, Moon-Grady AJ, Donofrio MT. Prenatal cardiac care: Goals, priorities & gaps in knowledge in fetal cardiovascular disease: Perspectives of the Fetal Heart Society. *Progress in Pediatric Cardiology*. oct 2020;101312.
15. Quarello E, Lafouge A, Fries N, Salomon LJ, CFEF. Basic heart examination: feasibility study of first-trimester systematic simplified fetal echocardiography. *Ultrasound Obstet Gynecol*. févr 2017;49(2):224-30.

16. Awadh AMA, Prefumo F, Bland JM, Carvalho JS. Assessment of the intraobserver variability in the measurement of fetal cardiothoracic ratio using ellipse and diameter methods. *Ultrasound Obstet Gynecol.* juill 2006;28(1):53-6.
17. Sairam S, Awadh AMA, Cook K, Papageorghiou AT, Carvalho JS. Impact of audit of routine second-trimester cardiac images using a novel image-scoring method. *Ultrasound Obstet Gynecol.* mai 2009;33(5):545-51.
18. Jaudi S, Fries N, Tezenas du Montcel S, Dommergues M. The impact of insonation angle on four-chamber view image quality: an observational study on 2866 routine scans: Fetal heart insonation. *Prenat Diagn.* avr 2015;35(4):382-5.
19. Salomon LJ, Winer N, Bernard JP, Ville Y. A score-based method for quality control of fetal images at routine second-trimester ultrasound examination. *Prenat Diagn.* sept 2008;28(9):822-7.
20. Yagel S, Cohen SM, Achiron R. Examination of the fetal heart by five short-axis views: a proposed screening method for comprehensive cardiac evaluation. *Ultrasound Obstet Gynecol.* mai 2001;17(5):367-9.
21. van Velzen CL, Ket JCF, van de Ven PM, Blom NA, Haak MC. Systematic review and meta-analysis of the performance of second-trimester screening for prenatal detection of congenital heart defects. *Int J Gynaecol Obstet.* févr 2018;140(2):137-45.
22. Bartoli A, Quarello E, Voznyuk I, Gorincour G. [Artificial intelligence and fetal imaging: What are we talking about?]. *Gynecol Obstet Fertil Senol.* nov 2019;47(11):765-8.
23. Tegnander E, Eik-Nes SH. The examiner's ultrasound experience has a significant impact on the detection rate of congenital heart defects at the second-trimester fetal examination. *Ultrasound Obstet Gynecol.* juill 2006;28(1):8-14.
24. Sun HY, Proudfoot JA, McCandless RT. Prenatal detection of critical cardiac outflow tract anomalies remains suboptimal despite revised obstetrical imaging guidelines. *Congenital Heart Disease.* sept 2018;13(5):748-56.
25. Garcia-Canadilla P, Sanchez-Martinez S, Crispi F, Bijmens B. Machine Learning in Fetal Cardiology: What to Expect. *Fetal Diagn Ther.* 2020;47(5):363-72.
26. Arnaout R, Curran L, Chinn E, Zhao Y, Moon-Grady A. Deep-learning models improve on community-level diagnosis for common congenital heart disease lesions. *arXiv:180906993 [cs] [Internet].* 18 sept 2018 [cité 17 janv 2021]; Disponible sur: <http://arxiv.org/abs/1809.06993>
27. Muse ED, Topol EJ. Guiding ultrasound image capture with artificial intelligence. *Lancet.* 12 sept 2020;396(10253):749.
28. Harvey H, Topol EJ. More than meets the AI: refining image acquisition and resolution. *The Lancet.* nov 2020;396(10261):1479.
29. Milstein A, Topol EJ. Computer vision's potential to improve health care. *The Lancet.* mai 2020;395(10236):1537.
30. Mozumdar N, Rowland J, Pan S, Rajagopal H, Geiger MK, Srivastava S, et al. Diagnostic Accuracy of Fetal Echocardiography in Congenital Heart Disease. *Journal of the American Society of Echocardiography.* nov 2020;33(11):1384-90.
31. Dey D, Slomka PJ, Leeson P, Comaniciu D, Shrestha S, Sengupta PP, et al. Artificial Intelligence in Cardiovascular Imaging: JACC State-of-the-Art Review. *J Am Coll Cardiol.* 26 mars 2019;73(11):1317-35.



## Legends

### Annex 1: Quality criteria of the Left Ventricular Outflow Tract assessment

- 1 A Left ventricular cavity (whether anatomically on the left or right) and identification to the tip of the ventricle and interventricular septum.
- 2 The presence of a valvular ring and the origin of the overlying vessel, whether or not this ventricle gives rise to a vessel.
- 3 An anechogenic Space Above And In The Middle Of The Semilunar Valves (Visualisation And position above the semilunar valves), corresponding to the anterosuperior part of the ventricular cavity on the right.
- 4 An anechogenic space located below the semilunar valves (visualisation and position below the semilunar valves), corresponding to the atrium located on the left and behind the left atrioventricular valve.
- 5 The relationship between the left atrioventricular valve and the overlying vessel: continuity or discontinuity between the atrioventricular valve and the overlying vessel.
- 6 The relationship between the interventricular septum and the overlying vessel: continuity or discontinuity between the septum and the overlying vessel.
- 7 Visualisation of the semilunar valves: normal or dysplastic in appearance.

8: Thoracic aorta belongs not to the quality criteria

**Figure 1:** Schematic representation of the LVOT according to the position of the fetal back following to the classification

- Position 1: foetal back between 12 o'clock and 3 o'clock
- Position 2: foetal back between 3 o'clock and 6 o'clock
- Position 3: foetal back between 6 o'clock and 9 o'clock
- Position 4: foetal back between 9 o'clock and 12 o'clock

**Figure 2:** Total average scores for the three centres over the three periods

The average total scores for the quality criteria across all centres were 5.49/7 (95% CI: 5.36-5.62), 5.91/7 (95% CI: 5.80-6.03), and 5.70 (95% CI: 5.58-5.82) for study periods before 2016, in 2017, and after 2020, respectively.

There was a significant difference between the scores obtained before 2016 and in 2017 ( $p < 0.001$ ) and also between the scores before 2016 and in 2020 ( $p = 0.039$ ). There was no significant difference following the introduction of the quality criteria; 2017 vs. 2020,  $p = 0.054$

**Figure 3:** Average scores according to trimester

Score averages were 5.75/7 (95% CI: 5.65-5.85) and 5.65/7 (95% CI: 5.55-5.75) in the second and third trimester respectively.

**Figure 4:** Average scores according to cardiac position

In Position 1 (with the back at between 12 o'clock and 3 o'clock), the average score was 5.59/7 (95% CI: 5.45-5.73). In Position 2 (back between 3 o'clock and 6 o'clock), the average score was 5.99/7 (95% CI: 5.87-6.10). In Position 3 (back between 6 o'clock and 9 o'clock), the average score was 5.82/7 (95% CI: 5.65-5.98). In Position 4 (back between 9 o'clock and 12 o'clock), the average score was 5.33/7 (95% CI: 5.19-5.48).

Comparing the score averages obtained according to the position of the back of the foetus, we found a statistically significant difference between Positions 1 and 2 ( $p < 0,01$ ), between Positions 2 and 4 ( $p < 0,01$ ), and between Positions 3 and 4 ( $p < 0,01$ ).

**Figure 5:** Average scores according to centre for the three periods combined

The average score at the GHSR was 5.90/7 (95% CI: 5.8-6), at the Saint Joseph's Hospital 5.41/7 (95% CI: 5.29-5.53), and at the Var centre 5.83/7 (95% CI: 5.69-5.98)

**Figure 6:** Average scores according to centre for each of the three periods

**Figure 7:** Average scores according to operator for the three periods combined

**Figure 8:** Average scores according to practitioner for each of the three periods

**Table 1:** The percentage of quality criteria considered in all three periods combined and according to the position of the back of the foetus

**Figure 9:** The percentage of quality criteria considered in all three periods.

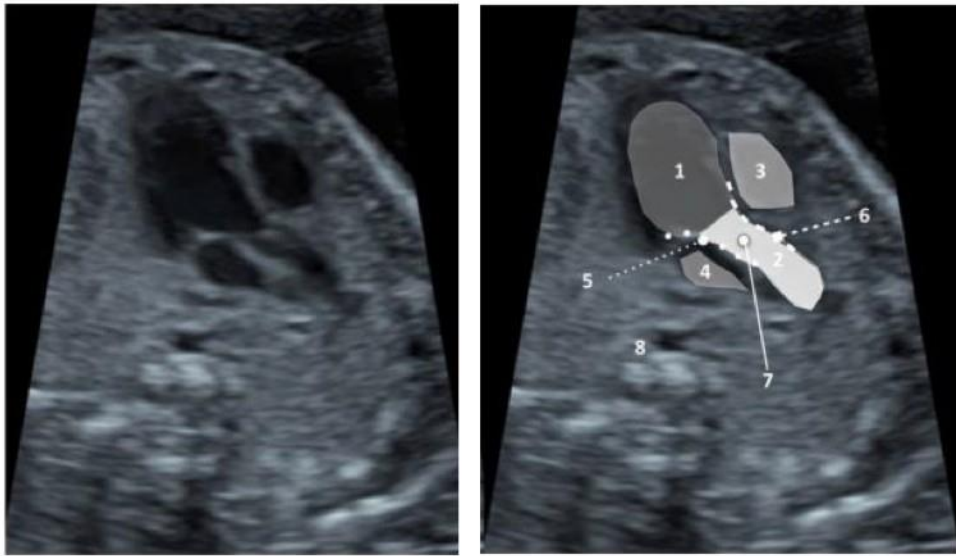
**Figure 10:** The percentage of quality criteria considered according to the position of the back of the foetus.

**Table 2:** The intra-class correlation coefficient (ICC) for intra- and inter-operator agreement between the junior doctor (MR) and expert doctor (EQ), with and without 0 scores

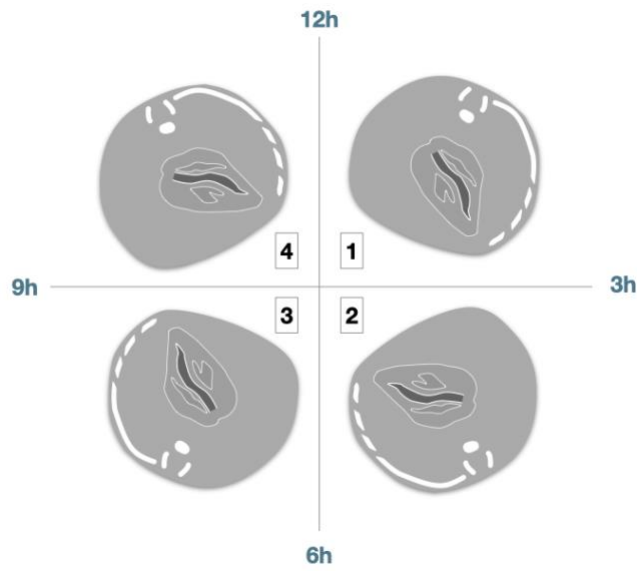
**Figure 11:** Representation of the ultrasonographic beam (arrows) perpendicular to the inferior (a1 and a2) and the superior (b1 and b2) part of the interventricular septum represented respectively by a continuous line and dotted line.

**Figure 12:** Ultrasonographic views at 16 (a) and 22 (b) weeks of the LVOT. The superior part of the interventricular septum was never approached in a perpendicular way. It was possible to suspect a communication at 16 weeks but at 22 weeks this area was not zoomed appropriately and remained blurred.

**Figure 13:** Postnatal ultrasonographic assessment of the superior part of the interventricular septum of the foetus displayed in Figure 12. A large VSD was present and missed prenatally.



**Annex 1:** Quality criteria of the Left Ventricular Outflow Tract assessment



**Figure 1:** Schematic representation of the LVOT according to the position of the fetal back following to the classification

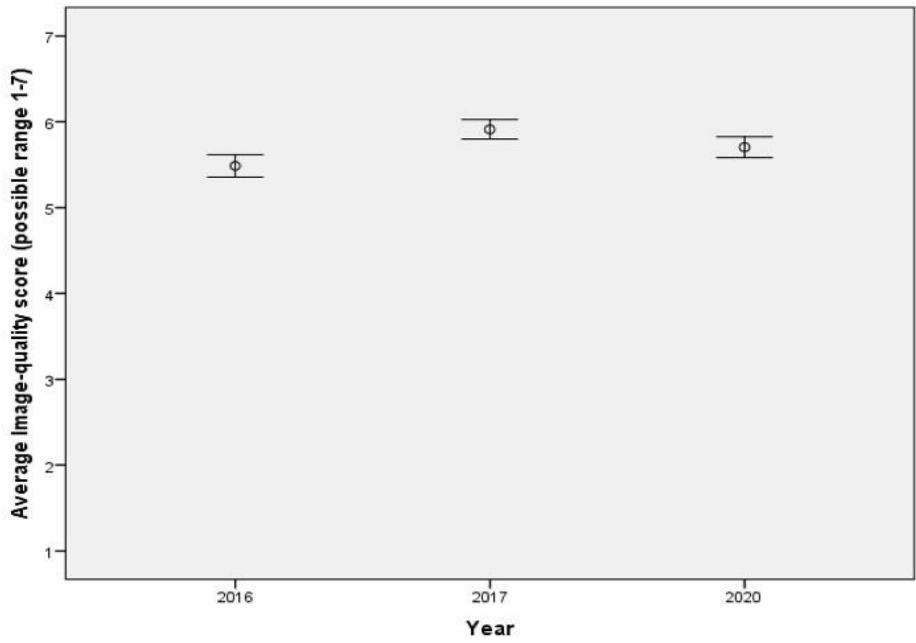


Figure 2: Total average scores for the three centers over the three periods

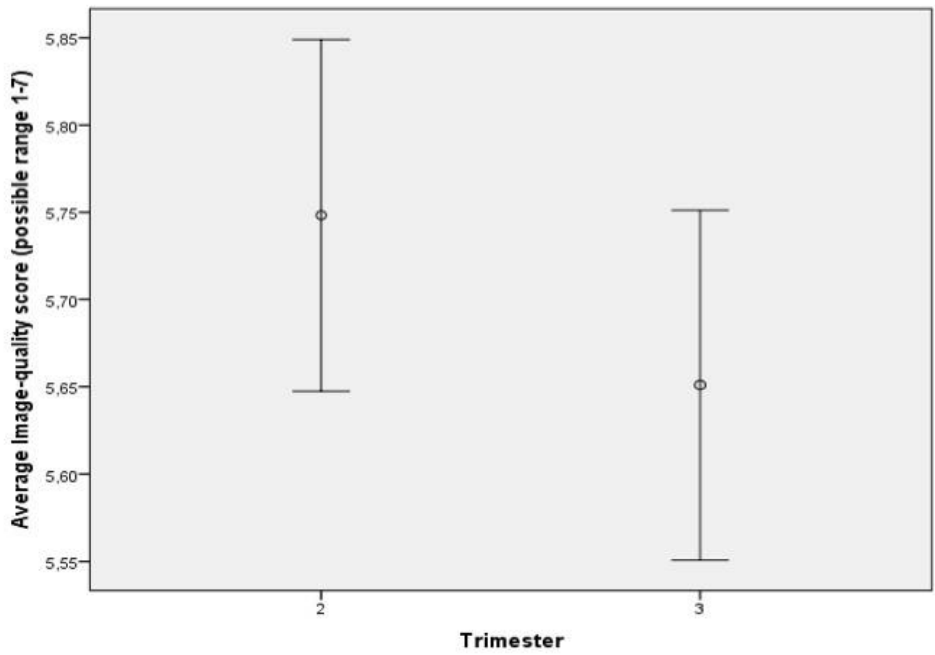


Figure 3: Average scores according to trimester

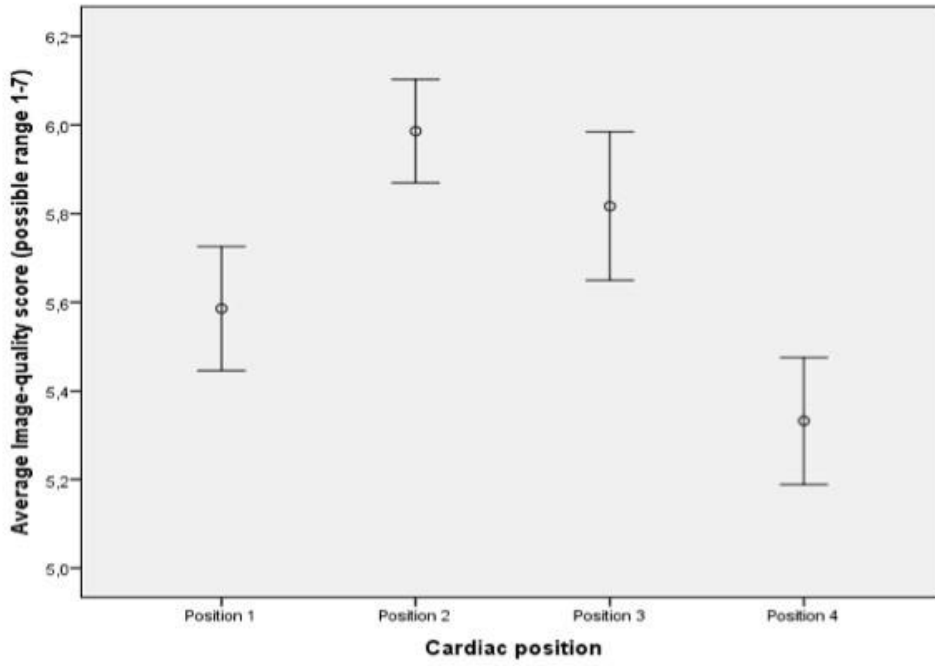


Figure 4: Average scores according to cardiac position

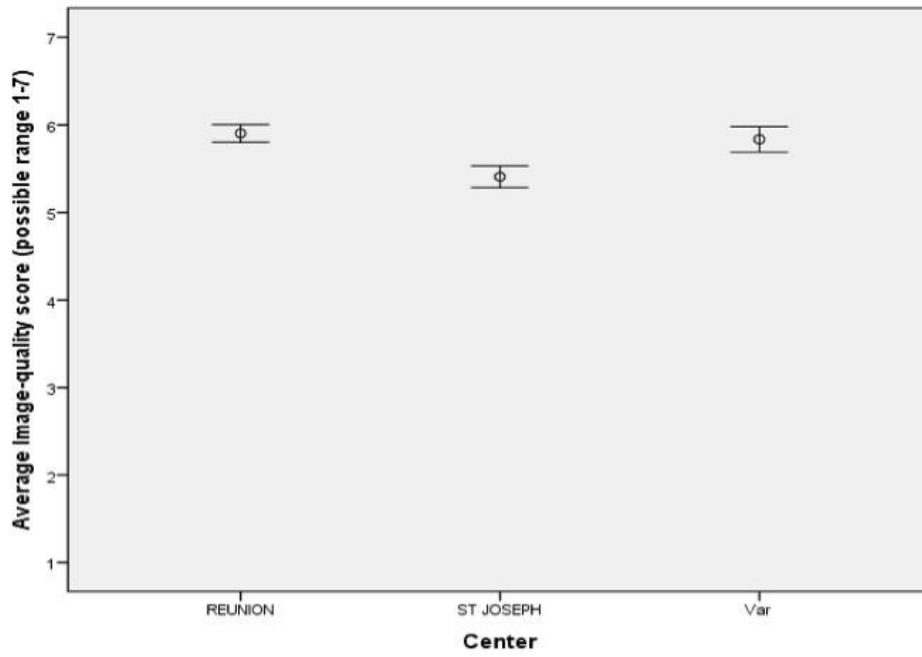


Figure 5: Average scores according to center for the three periods combined

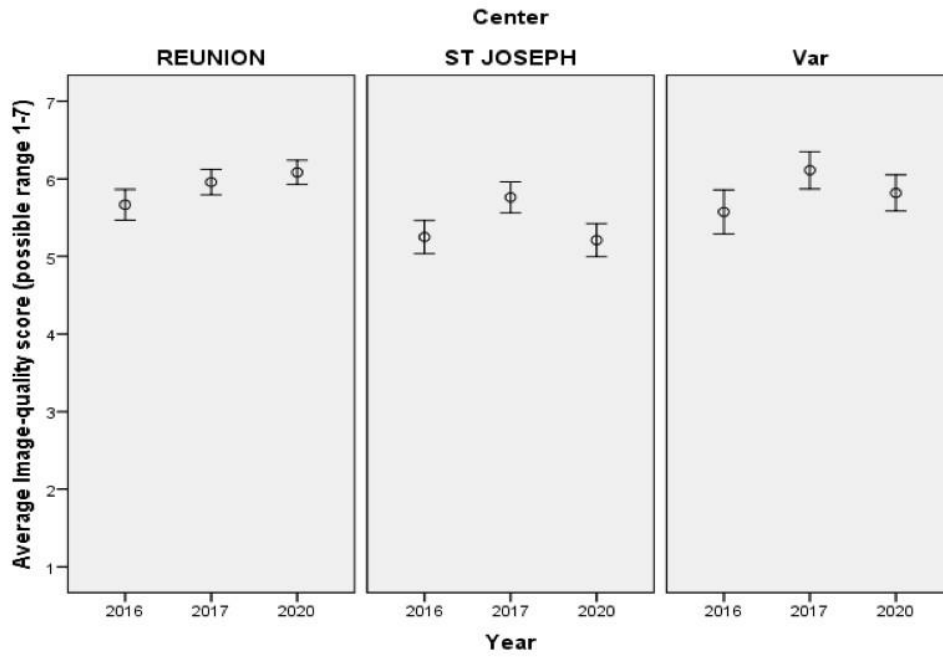


Figure 6: Average scores according to center for each of the three periods

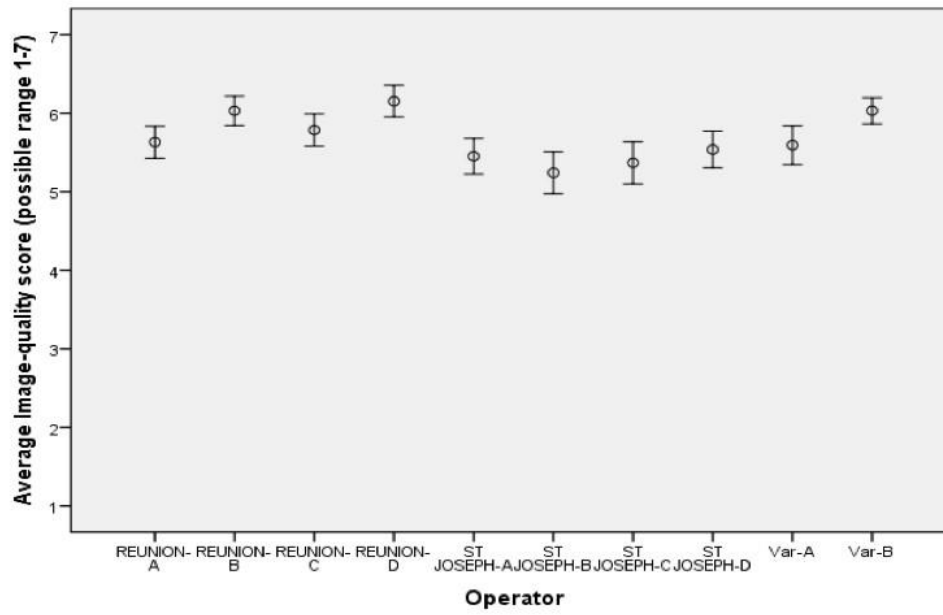


Figure 7: Average scores according to operator for the three periods combined

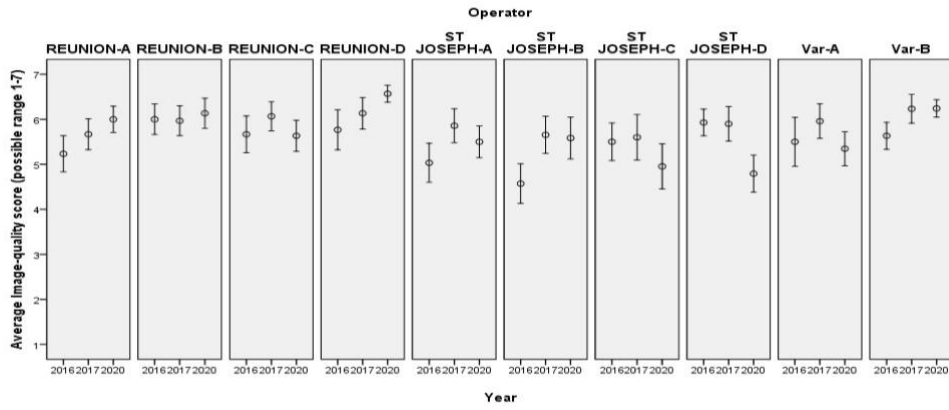


Figure 8: Average scores according to practitioner for each of the three periods

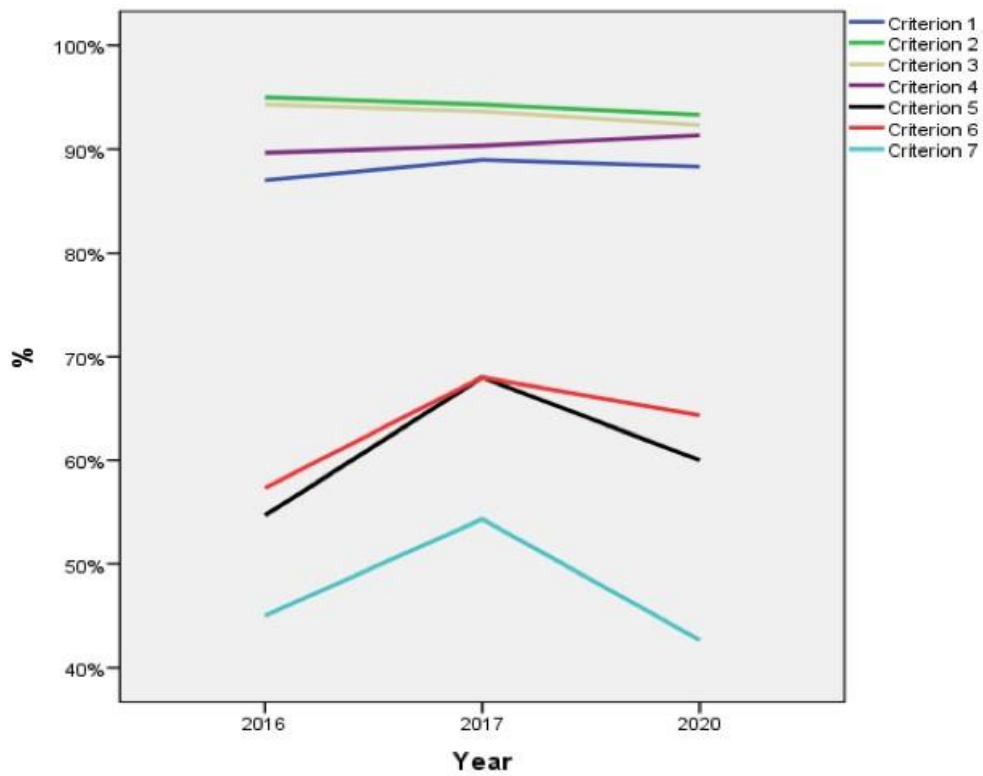
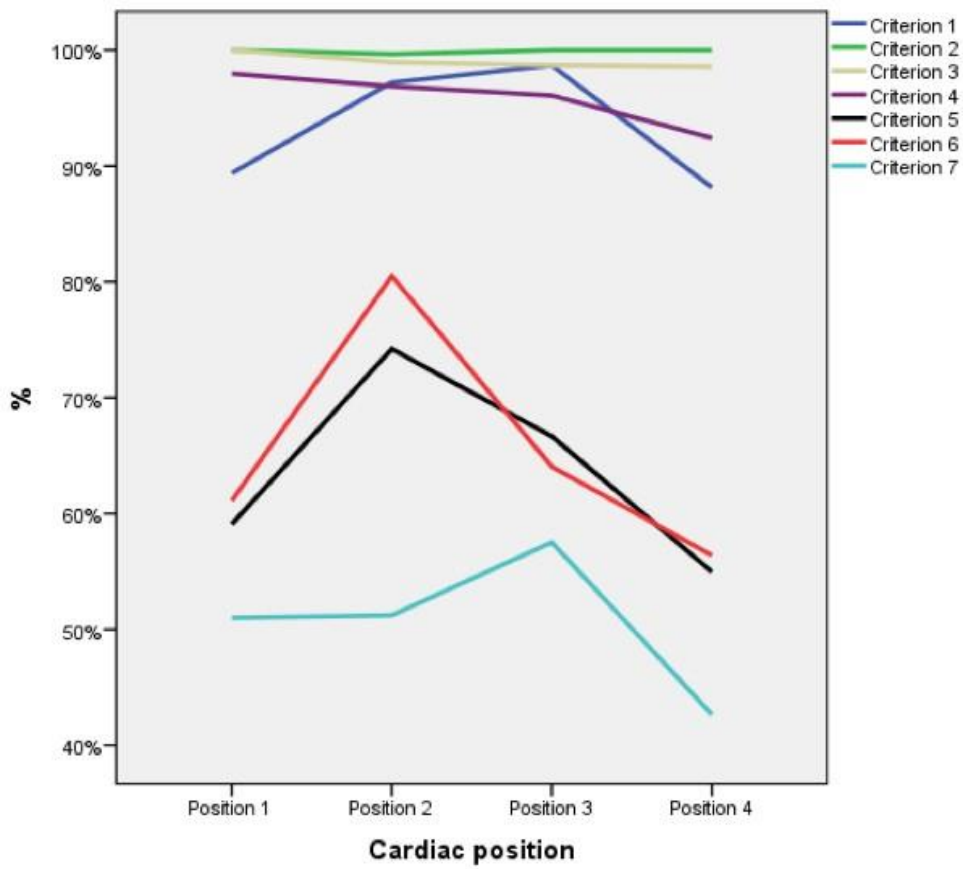
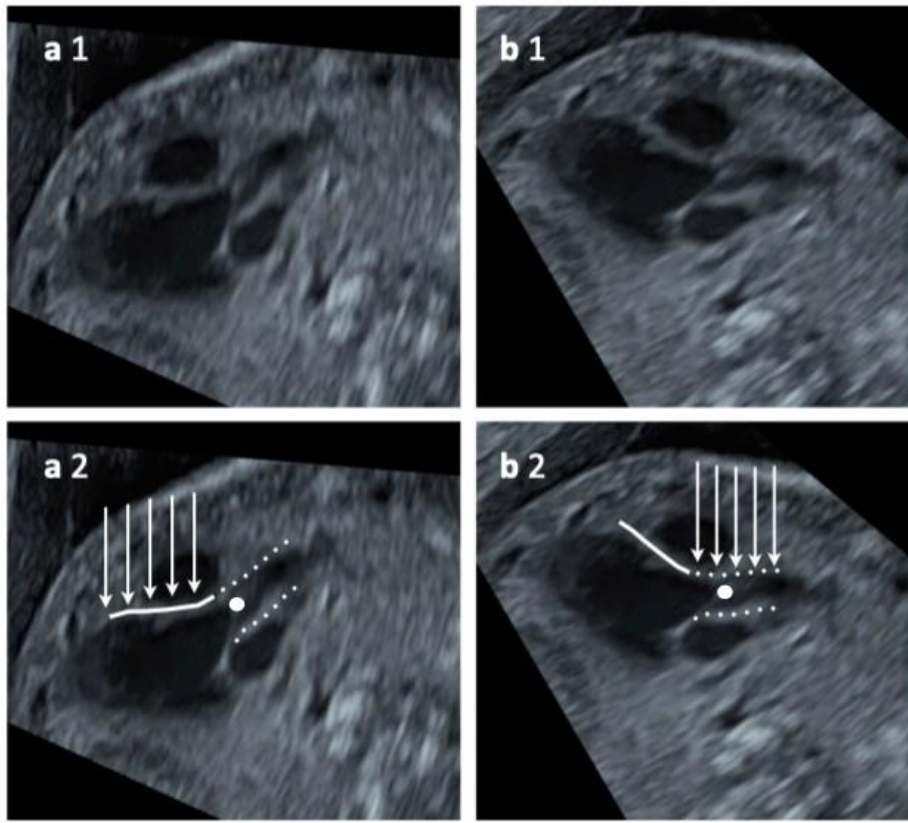


Figure 9: The percentage of quality criteria considered in all three periods.

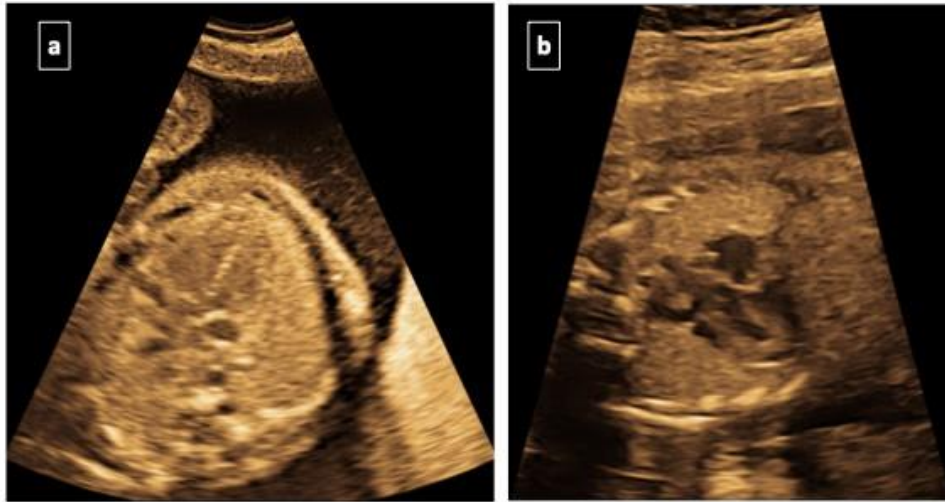




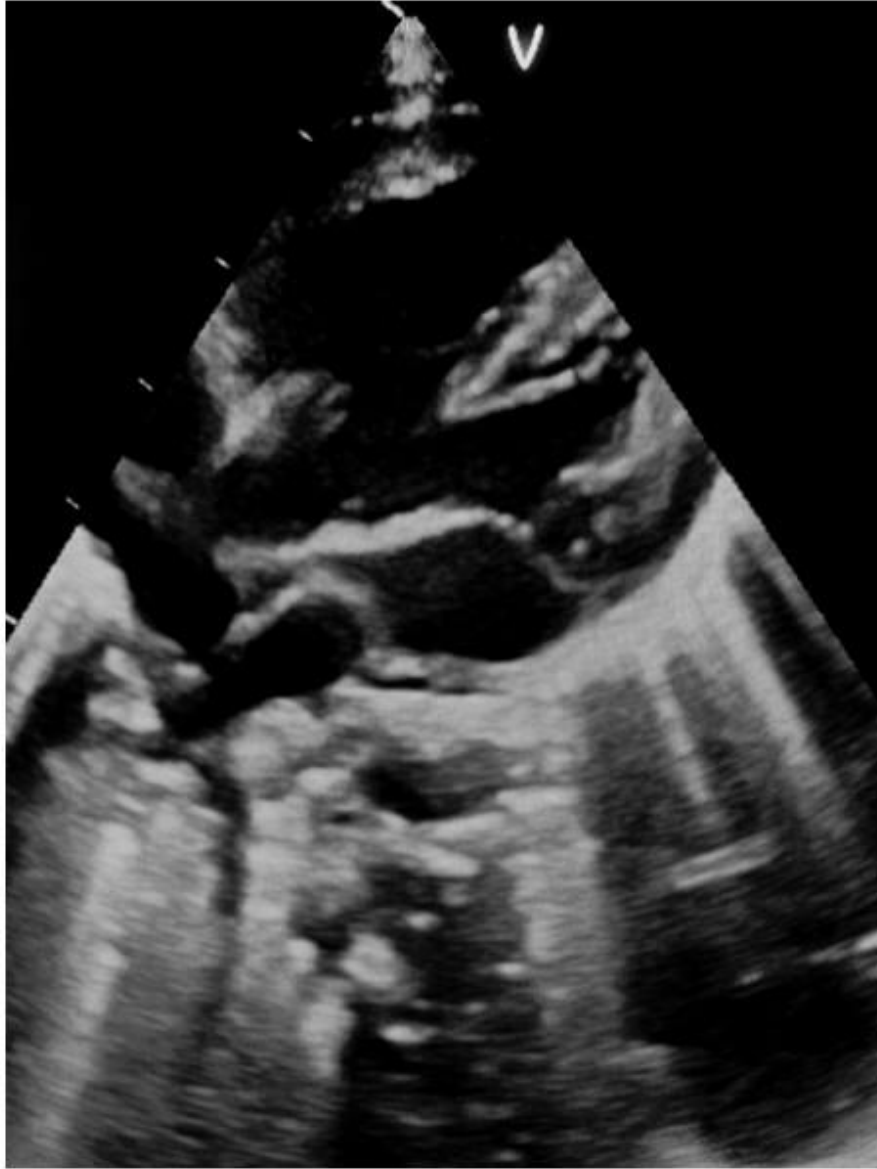**Figure 10:** The percentage of quality criteria considered according to the position of the back of the foetus.



**Figure 11:** Representation of the ultrasonographic beam (arrows) perpendicular to the inferior (a1 and a2) and the superior (b1 and b2) part of the interventricular septum represented respectively by a continuous line and dotted line.



**Figure 12:** Ultrasonographic views at 16 (a) and 22 (b) weeks of the LVOT. The superior part of the interventricular septum was never approached in a perpendicular way. It was possible to suspect a communication at 16 weeks but at 22 weeks this area was not zoomed appropriately and remained blurred.



**Figure 13:** Postnatal ultrasonographic assessment of the superior part of the interventricular septum of the foetus displayed in Figure 12. A large VSD was present and missed prenatally.

	Global score	Score < 2016	Score 2017	Score 2020	Score position 1	Score position 2	Score position 3	Score position 4
Criteria 1	88,1 %	87 %	89 %	88,3 %	89,4 %	97,2 %	98,7 %	88,2 %
Criteria 2	94,2 %	95 %	94,3 %	93,3 %	100 %	99,7 %	100 %	100 %
Criteria 3	93,4 %	94,3 %	93,7 %	92 %	100 %	99 %	98,7 %	98,6 %
Criteria 4	90,4 %	89,7 %	90,3 %	91,3 %	98 %	96,9 %	96,1 %	92,4 %
Criteria 5	60,9 %	54,7 %	68 %	60 %	59,1 %	74,2 %	66,7 %	55 %
Criteria 6	63,2 %	57,3 %	68 %	64,3 %	61,1 %	80,5 %	64,1 %	56,4 %
Criteria 7	47,3 %	45 %	54,3 %	42,7 %	51 %	51,2	57,5 %	42,7 %

**Table 1:** The percentage of quality criteria considered in all three periods combined and according to the position of the back of the foetus

ICC (Intra-class correlation coefficient)	Intra operator Variability (junior - MR)		Intra operator Variability (expert - EQ)		Inter operator Variability (junior - expert)	
	with scores 0	excluding scores 0	with scores 0	excluding scores 0	with scores 0	excluding scores 0
Global	0,963	0,683	0,991	0,917	0,975	0,778
Criteria 1	0,714	1	1	1		1
Criteria 2	1	1	1	1	1	1
Criteria 3	1	1	1	1	1	1
Criteria 4	1	1	1	1	1	1
Criteria 5	0,734	0,601	0,927	0,908	0,734	0,601
Criteria 6	0,911	0,867	0,911	0,867	1	1
Criteria 7	0,802	0,779	0,851	0,842	0,802	0,779

**Table 2:** The intra-class correlation coefficient (ICC) for intra- and inter-operator agreement between the junior doctor (MR) and expert doctor (EQ), with and without 0 scores

**[La voie d'éjection gauche en échocardiographie fœtale de dépistage : audit des pratiques et critères de qualité]**

**Résumé**

**Introduction :** Les cardiopathies congénitales (CC) sont des malformations fréquentes et représentent la première cause de mortalité infantile. Cependant, le taux de détection est seulement acceptable. Depuis 2016, avec les mises à jour des recommandations de la CNEOF (Conférence Nationale de l'Échographie Obstétricale et Fœtale), l'inclusion de l'étude de la voie d'éjection gauche (VEG) en échographie de dépistage est devenue obligatoire aux 2<sup>e</sup> et 3<sup>e</sup> trimestre de la grossesse afin de tenter d'améliorer, entre autres, le dépistage des cardiopathies cono-troncales. L'objectif de cette étude est d'une part d'effectuer un audit des pratiques, et d'autre part d'étudier les éventuelles modifications des pratiques secondaires à la mise en place de critères de qualité de la coupe de la VEG dans le champ de l'échocardiographie de dépistage.

**Matériels :** Nous avons réalisé une étude multicentrique, rétrospective et prospective, descriptive, longitudinale scindée en 3 périodes distinctes : avant 2016, en 2017, et en 2020. 7 critères de qualité ont été étudiés et cotés de 0 à 1 sur la coupe de la VEG. Des dossiers ont été extraits au hasard, issus de trois centres, et les moyennes des scores totaux, des scores par trimestre, par période, par centre, par praticien, et en fonction de la position cardiaque ont été calculés. Nous avons aussi procédé aux analyses des variabilités intra et inter opérateurs dans l'utilisation de ces critères de qualité.

**Résultats :** La coupe de la VEG est présente dans les compte-rendus d'échographie avant 2016, en 2017, et en 2020 dans 95,3%, 94,3%, et 93,3% des cas pour les 3 centres. Avant 2016, la moyenne des scores de qualité est de 5,49/7 ; IC95% [5,36 ; 5,62], en 2017 de 5,91/7 ; IC95% [5,80 ; 6,03], et en 2020 de 5,70/7 ; IC95% [5,58 ; 5,82] pour les 3 centres. Il y a une différence statistiquement significative entre les moyennes des scores issues des périodes avant 2016 et en 2017 ( $p < 0,001$ ) et entre la période avant 2016 et en 2020 ( $p = 0,039$ ). Nous constatons également une différence statistiquement significative entre les scores obtenus dans certaines positions du dos fœtal. Les critères de qualité 5 et 6 sont les moins représentés, respectivement dans 60,9% et 63,2% des cas. Les coefficients kappa des variabilités inter et intra opérateur sont tous compris entre 0,601 et 1.

**Conclusion :** L'ajout des critères de qualité proposés n'est pas associé à une modification significative des pratiques en ce qui concerne la réalisation de l'étude de la VEG fœtale. L'essor d'outils modernes comme l'intelligence artificielle avec le Deep Learning pourrait y contribuer.

**Discipline : GYNÉCOLOGIE OBSTÉTRIQUE**

**Mots-Clés : prénatal ; échocardiographie fœtale ; dépistage ; critères de qualité ; intelligence artificielle**

**[The left outflow tract in foetal echocardiography screening: an audit of practices and quality criteria]**

**Abstract**

**Background:** Congenital heart defects (CHD) are common and are the leading cause of infant mortality. However, the detection rate of these malformations is barely acceptable. Since 2016, when the CNEOF (French National Conference on Obstetrical and Foetal Ultrasound) updated its recommendations, the inclusion of an examination of the left ventricular outflow tract (LVOT) based on echocardiography screening has been mandatory in France in the second and third trimester of pregnancy in an attempt to improve, among other things, screening for conotruncal heart defects. The objective of this study was firstly to carry out an audit of practices, and subsequently study possible changes in these practices following the implementation of quality criteria regarding images of the LVOT as part of foetal echocardiography screening.

**Study Design:** We conducted a multicentric, retrospective and prospective, descriptive, longitudinal study divided into three distinct periods: before 2016, in 2017, and in 2020. Seven quality criteria were investigated and rated from 0 to 1 for LVOT screening. Files were randomly selected from three centres and average total scores and scores according to quarter, period, centre, practitioner, and cardiac position were calculated. We also carried out analyses of intra- and inter-operator variability in the use of these quality criteria.

**Results:** LVOT images were present in ultrasound reports before 2016, in 2017, and in 2020 in 95.3%, 94.3%, and 93.3% of cases for the three centres, respectively. Before 2016, the average quality score was 5.49/7 (95% CI: 5.36-5.62), in 2017 5.91/7 (95% CI: 5.80-6.03), and in 2020 5.70/7 (95% CI: 5.58-5.82) for the three centres. There was a statistically significant difference between the average scores from the periods before 2016 and in 2017 ( $p < 0.001$ ) and between the period before 2016 and in 2020 ( $p = 0.039$ ). There was no significant difference following the introduction of the quality criteria; 2017 vs. 2020,  $p = 0.054$ . There was also a statistically significant difference between the scores when the back of the foetus was in a certain position. Quality Criteria 5 and 6, the mitro-aortic and ventriculo-aortic continuities, were the least represented, in 60.9% and 63.2% of cases, respectively. Kappa coefficients of the inter- and intra-operator variables were all within 0.601 and 1.

**Conclusion:** Left ventricular outflow tract images were present in most of ultrasound reports. The introduction of the proposed quality criteria is not associated with a significant change in practice. The development of modern tools, such as artificial intelligence and deep learning, could improve this

**Discipline: GYNAECOLOGY OBSTETRICS**

**Keywords: Prenatal; fetal echocardiography; low-risk population; quality criteria; Artificial Intelligence**