



HAL
open science

Revue de la littérature des formes pulmonaires et articulaires de la bilharziose à partir de la description des cas cliniques de bilharziose urinaire au CHU de Marseille

Coline Mortier

► **To cite this version:**

Coline Mortier. Revue de la littérature des formes pulmonaires et articulaires de la bilharziose à partir de la description des cas cliniques de bilharziose urinaire au CHU de Marseille. Sciences du Vivant [q-bio]. 2021. dumas-03430813

HAL Id: dumas-03430813

<https://dumas.ccsd.cnrs.fr/dumas-03430813>

Submitted on 16 Nov 2021

HAL is a multi-disciplinary open access archive for the deposit and dissemination of scientific research documents, whether they are published or not. The documents may come from teaching and research institutions in France or abroad, or from public or private research centers.

L'archive ouverte pluridisciplinaire **HAL**, est destinée au dépôt et à la diffusion de documents scientifiques de niveau recherche, publiés ou non, émanant des établissements d'enseignement et de recherche français ou étrangers, des laboratoires publics ou privés.



Faculté des sciences
médicales et paramédicales
Aix-Marseille Université

**Revue de la littérature des formes pulmonaires et articulaires de la
bilharziose à partir de la description des cas cliniques de bilharziose
urinaire au CHU de Marseille**

T H E S E A R T I C L E

Présentée et publiquement soutenue devant

**LA FACULTÉ DES SCIENCES MEDICALES ET PARAMEDICALES
DE MARSEILLE**

Le 22 Octobre 2021

Par Madame Coline MORTIER

Née le 17 mai 1993 à Paris 12eme (75)

Pour obtenir le grade de Docteur en Médecine

D.E.S. de MALADIES INFECTIEUSES

Membres du Jury de la Thèse :

Monsieur le Professeur LAGIER Jean-Christophe

Président

Madame le Docteur (MCU-PH) L'OLLIVIER Coralie

Directeur

Madame le Docteur AMRANE Sophie

Assesseur

Monsieur le Professeur PAROLA Philippe

Assesseur

FACULTÉ DES SCIENCES MÉDICALES & PARAMÉDICALES

Doyen	:	Pr. Georges LEONETTI
Vice-Doyen aux affaires générales	:	Pr. Patrick DESSI
Vice-Doyen aux professions paramédicales	:	Pr. Philippe BERBIS
Conseiller	:	Pr. Patrick VILLANI

Asseseurs :

➤ aux études	:	Pr. Kathia CHAUMOITRE
➤ à la recherche	:	Pr. Jean-Louis MEGE
➤ à l'unité mixte de formation continue en santé	:	Pr. Justin MICHEL
➤ pour le secteur NORD	:	Pr. Stéphane BERDAH
➤ Groupements Hospitaliers de territoire	:	Pr. Jean-Noël ARGENSON
➤ aux masters	:	Pr. Pascal ADALIAN

Chargés de mission :

➤ sciences humaines et sociales	:	Pr. Pierre LE COZ
➤ relations internationales	:	Pr. Stéphane RANQUE
➤ DU/DIU	:	Pr. Véronique VITTON
➤ DPC, disciplines médicales & biologiques	:	Pr. Frédéric CASTINETTI
➤ DPC, disciplines chirurgicales	:	Dr. Thomas GRAILLON

ÉCOLE DE MEDECINE

Directeur	:	Pr. Jean-Michel VITON
------------------	---	------------------------------

Chargés de mission

▪ PACES – Post-PACES	:	Pr. Régis GUIEU
▪ DFGSM	:	Pr. Anne-Laure PELISSIER
▪ DFASM	:	Pr. Marie-Aleth RICHARD
▪ DFASM	:	Pr. Marc BARTHET
▪ Préparation aux ECN	:	Dr Aurélie DAUMAS
▪ DES spécialités	:	Pr. Pierre-Edouard FOURNIER
▪ DES stages hospitaliers	:	Pr. Benjamin BLONDEL
▪ DES MG	:	Pr. Christophe BARTOLI
▪ Démographie médicale	:	Dr. Noémie RESSEGUIER
▪ Etudiant	:	Elise DOMINJON

ÉCOLE DE DE MAIEUTIQUE

Directrice : **Madame Carole ZAKARIAN**

Chargés de mission

- 1^{er} cycle : Madame Estelle BOISSIER
- 2^{ème} cycle : Madame Cécile NINA

ÉCOLE DES SCIENCES DE LA RÉADAPTATION

Directeur : **Monsieur Philippe SAUVAGEON**

Chargés de mission

- Masso- kinésithérapie 1^{er} cycle : Madame Béatrice CAORS
- Masso-kinésithérapie 2^{ème} cycle : Madame Joannie HENRY
- Mutualisation des enseignements : Madame Géraldine DEPRES

ÉCOLE DES SCIENCES INFIRMIERES

Directeur : **Monsieur Sébastien COLSON**

Chargés de mission

- Chargée de mission : Madame Sandrine MAYEN RODRIGUES
- Chargé de mission : Monsieur Christophe ROMAN

PROFESSEURS HONORAIRES

MM	AGOSTINI Serge	MM	DEVRED Philippe
	ALDIGHERI René		DJIANE Pierre
	ALESSANDRINI Pierre		DONNET Vincent
	ALLIEZ Bernard		DUCASSOU Jacques
	AQUARON Robert		DUFOUR Michel
	ARGEME Maxime		DUMON Henri
	ASSADOURIAN Robert		ENJALBERT Alain
	AUFFRAY Jean-Pierre		FAUGERE Gérard
	AUTILLO-TOUATI Amapola		FAVRE Roger
	AZORIN Jean-Michel		FIECHI Marius
	BAILLE Yves		FARNARIER Georges
	BARDOT Jacques		FIGARELLA Jacques
	BARDOT André		FONTES Michel
	BERARD Pierre		FRANCES Yves
	BERGOIN Maurice		FRANCOIS Georges
	BERLAND Yvon		FUENTES Pierre
	BERNARD Dominique		GABRIEL Bernard
	BERNARD Jean-Louis		GALINIER Louis
	BERNARD Jean-Paul		GALLAIS Hervé
	BERNARD Pierre-Marie		GAMERRE Marc
	BERTRAND Edmond		GARCIN Michel
	BISSET Jean-Pierre		GARNIER Jean-Marc
	BLANC Bernard		GAUTHIER André
	BLANC Jean-Louis		GERARD Raymond
	BOLLINI Gérard		GEROLAMI-SANTANDREA André
	BONGRAND Pierre		GIUDICELLI Sébastien
	BONNEAU Henri		GOUDARD Alain
	BONNOIT Jean		GOUIN François
	BORY Michel		GRILLO Jean-Marie
	BOTTA Alain		GRIMAUD Jean-Charles
	BOTTA-FRIDLUND Danielle		GRISOLI François
	BOURGEADE Augustin		GROULIER Pierre
	BOUVENOT Gilles		HADIDA/SAYAG Jacqueline
	BOUYALA Jean-Marie		HASSOUN Jacques
	BREMOND Georges		HEIM Marc
	BRICOT René		HOUEL Jean
	BRUNET Christian		HUGUET Jean-François
	BUREAU Henri		JAQUET Philippe
	CAMBOULIVES Jean		JAMMES Yves
	CANNONI Maurice		JOUVE Paulette
	CARTOUZOU Guy		JUHAN Claude
	CAU Pierre		JUIN Pierre
	CHABOT Jean-Michel		KAPHAN Gérard
	CHAMLIAN Albert		KASBARIAN Michel
	CHARPIN Denis		KLEISBAUER Jean-Pierre
	CHARREL Michel		LACHARD Jean

CHAUVEL Patrick
CHOUX Maurice
CIANFARANI François
CLAVERIE Jean-Michel
CLEMENT Robert
COMBALBERT André
CONTE-DEVOLX Bernard
CORRIOL Jacques
COULANGE Christian
CURVALE Georges
DALMAS Henri
DE MICO Philippe
DELPERO Jean-Robert
DESSEIN Alain
DELARQUE Alain
DEVIN Robert

LAFFARGUE Pierre
LAUGIER René
LE TREUT Yves
LEVY Samuel
LOUCHET Edmond
LOUIS René
LUCIANI Jean-Marie
MAGALON Guy
MAGNAN Jacques
MALLAN- MANCINI Josette
MALMEJAC Claude
MARANINCHI Dominique
MARTIN Claude
MATTEI Jean François
MERCIER Claude
METGE Paul

MM MICHOTÉY Georges
MIRANDA François
MONFORT Gérard
MONGES André
MONGIN Maurice
MUNDLER Olivier
NAZARIAN Serge
NICOLI René
NOIRCLERC Michel
OLMER Michel
OREHEK Jean
PAPY Jean-Jacques
PAULIN Raymond
PELOUX Yves
PENAUD Antony
PENE Pierre
PIANA Lucien
PICAUD Robert
PIGNOL Fernand
POGGI Louis
POITOUT Dominique
PONCET Michel
POUGET Jean
PRIVAT Yvan
QUILICHINI Francis
RANQUE Jacques
RANQUE Philippe
RICHAUD Christian
RIDINGS Bernard
ROCHAT Hervé
ROHNER Jean-Jacques
ROUX Hubert

VANUXEM Paul
VERVLOET Daniel
VIALETTES Bernard
WEILLER Pierre-Jean

ROUX Michel
RUFO Marcel
SAHEL José
SALAMON Georges
SALDUCCI Jacques
SAMBUC Roland
SAN MARCO Jean-Louis
SANKALE Marc
SARACCO Jacques
SARLES Jacques
SARLES - PHILIP Nicole
SASTRE Bernard
SCHIANO Alain
SCOTTO Jean-Claude
SEBAHOUN Gérard
SEITZ Jean-François
SERMENT Gérard
SOULAYROL René
STAHL André
TAMALET Jacques
TARANGER-CHARPIN Colette
THIRION Xavier
THOMASSIN Jean-Marc
UNAL Daniel
VAGUE Philippe
VAGUE/JUHAN Irène

EMERITAT

2008

M. le Professeur	LEVY Samuel	31/08/2011
Mme le Professeur	JUHAN-VAGUE Irène	31/08/2011
M. le Professeur	PONCET Michel	31/08/2011
M. le Professeur	KASBARIAN Michel	31/08/2011
M. le Professeur	ROBERTOUX Pierre	31/08/2011

2009

M. le Professeur	DJIANE Pierre	31/08/2011
M. le Professeur	VERVLOET Daniel	31/08/2012

2010

M. le Professeur	MAGNAN Jacques	31/12/2014
------------------	----------------	------------

2011

M. le Professeur	DI MARINO Vincent	31/08/2015
M. le Professeur	MARTIN Pierre	31/08/2015
M. le Professeur	METRAS Dominique	31/08/2015

2012

M. le Professeur	AUBANIAC Jean-Manuel	31/08/2015
M. le Professeur	BOUVENOT Gilles	31/08/2015
M. le Professeur	CAMBOULIVES Jean	31/08/2015
M. le Professeur	FAVRE Roger	31/08/2015
M. le Professeur	MATTEI Jean-François	31/08/2015
M. le Professeur	OLIVER Charles	31/08/2015
M. le Professeur	VERVLOET Daniel	31/08/2015

2013

M. le Professeur	BRANCHEREAU Alain	31/08/2016
M. le Professeur	CARAYON Pierre	31/08/2016
M. le Professeur	COZZONE Patrick	31/08/2016
M. le Professeur	DELMONT Jean	31/08/2016
M. le Professeur	HENRY Jean-François	31/08/2016
M. le Professeur	LE GUICHAOUA Marie-Roberte	31/08/2016
M. le Professeur	RUFO Marcel	31/08/2016
M. le Professeur	SEBAHOUN Gérard	31/08/2016

2014

M. le Professeur	FUENTES Pierre	31/08/2017
M. le Professeur	GAMERRE Marc	31/08/2017
M. le Professeur	MAGALON Guy	31/08/2017
M. le Professeur	PERAGUT Jean-Claude	31/08/2017
M. le Professeur	WEILLER Pierre-Jean	31/08/2017

2015

M. le Professeur	COULANGE Christian	31/08/2018
M. le Professeur	COURAND François	31/08/2018
M. le Professeur	FAVRE Roger	31/08/2016
M. le Professeur	MATTEI Jean-François	31/08/2016
M. le Professeur	OLIVER Charles	31/08/2016
M. le Professeur	VERVLOET Daniel	31/08/2016

2016

M. le Professeur	BONGRAND Pierre	31/08/2019
M. le Professeur	BOUVENOT Gilles	31/08/2017
M. le Professeur	BRUNET Christian	31/08/2019
M. le Professeur	CAU Pierre	31/08/2019
M. le Professeur	COZZONE Patrick	31/08/2017
M. le Professeur	FAVRE Roger	31/08/2017
M. le Professeur	FONTES Michel	31/08/2019
M. le Professeur	JAMMES Yves	31/08/2019
M. le Professeur	NAZARIAN Serge	31/08/2019
M. le Professeur	OLIVER Charles	31/08/2017
M. le Professeur	POITOUT Dominique	31/08/2019
M. le Professeur	SEBAHOUN Gérard	31/08/2017
M. le Professeur	VIALETTES Bernard	31/08/2019

2017

M. le Professeur	ALESSANDRINI Pierre	31/08/2020
M. le Professeur	BOUVENOT Gilles	31/08/2018
M. le Professeur	CHAUVEL Patrick	31/08/2020
M. le Professeur	COZZONE Pierre	31/08/2018
M. le Professeur	DELMONT Jean	31/08/2018
M. le Professeur	FAVRE Roger	31/08/2018
M. le Professeur	OLIVER Charles	31/08/2018
M. le Professeur	SEBBAHOUN Gérard	31/08/2018

2018

M. le Professeur	MARANINCHI Dominique	31/08/2021
M. le Professeur	BOUVENOT Gilles	31/08/2019
M. le Professeur	COZZONE Pierre	31/08/2019
M. le Professeur	DELMONT Jean	31/08/2019
M. le Professeur	FAVRE Roger	31/08/2019
M. le Professeur	OLIVER Charles	31/08/2019

2019

M. le Professeur	BERLAND Yvon	31/08/2022
M. le Professeur	CHARPIN Denis	31/08/2022
M. le Professeur	CLAVERIE Jean-Michel	31/08/2022
M. le Professeur	FRANCES Yves	31/08/2022
M. le Professeur	CAU Pierre	31/08/2020
M. le Professeur	COZZONE Patrick	31/08/2020
M. le Professeur	DELMONT Jean	31/08/2020

M. le Professeur	FAVRE Roger	31/08/2020
M. le Professeur	FONTES Michel	31/08/2020
M. le Professeur	MAGALON Guy	31/08/2020
M. le Professeur	NAZARIAN Serge	31/08/2020
M. le Professeur	OLIVER Charles	31/08/2020
M. le Professeur	WEILLER Pierre-Jean	31/08/2020

2020

M. le Professeur	DELPERO Jean-Robert	31/08/2023
M. le Professeur	GRIMAUD Jean-Charles	31/08/2023
M. le Professeur	SAMBUC Roland	31/08/2023
M. le Professeur	SEITZ Jean-François	31/08/2023
M. le Professeur	BERLAND Yvon	31/08/2022
M. le Professeur	CHARPIN Denis	31/08/2022
M. le Professeur	CLAVERIE Jean-Michel	31/08/2022
M. le Professeur	FRANCES Yves	31/08/2022
M. le Professeur	BONGRAND Pierre	31/08/2021
M. le Professeur	COZZONE Patrick	31/08/2021
M. le Professeur	FAVRE Roger	31/08/2021
M. le Professeur	FONTES Michel	31/08/2021
M. le Professeur	NAZARIAN Serge	31/08/2021

Honoris causa

1967	
MM. les Professeurs	DADI (Italie) CID DOS SANTOS (Portugal)
1974	
MM. les Professeurs	MAC ILWAIN (Grande-Bretagne) T.A. LAMBO (Suisse)
1975	
MM. les Professeurs	O. SWENSON (U.S.A.) Lord J.WALTON of DETCHANT (Grande-Bretagne)
1976	
MM. les Professeurs	P. FRANCHIMONT (Belgique) Z.J. BOWERS (U.S.A.)
1977	
MM. les Professeurs	C. GAJDUSEK-Prix Nobel (U.S.A.) C.GIBBS (U.S.A.) J. DACIE (Grande-Bretagne)
1978	
M. le Président	F. HOUPHOUET-BOIGNY (Côte d'Ivoire)
1980	
MM. les Professeurs	A. MARGULIS (U.S.A.) R.D. ADAMS (U.S.A.)
1981	
MM. les Professeurs	H. RAPPAPORT (U.S.A.) M. SCHOU (Danemark) M. AMENT (U.S.A.) Sir A. HUXLEY (Grande-Bretagne) S. REFSUM (Norvège)
1982	
M. le Professeur	W.H. HENDREN (U.S.A.)
1985	
MM. les Professeurs	S. MASSRY (U.S.A.) KLINSMANN (R.D.A.)
1986	
MM. les Professeurs	E. MIHICH (U.S.A.) T. MUNSAT (U.S.A.) LIANA BOLIS (Suisse) L.P. ROWLAND (U.S.A.)

1987	
M. le Professeur	P.J. DYCK (U.S.A.)
1988	
MM. les Professeurs	R. BERGUER (U.S.A.) W.K. ENGEL (U.S.A.) V. ASKANAS (U.S.A.) J. WEHSTER KIRKLIN (U.S.A.) A. DAVIGNON (Canada) A. BETTARELLO (Brésil)
1989	
M. le Professeur	P. MUSTACCHI (U.S.A.)
1990	
MM. les Professeurs	J.G. MC LEOD (Australie) J. PORTER (U.S.A.)
1991	
MM. les Professeurs	J. Edward MC DADE (U.S.A.) W. BURGDORFER (U.S.A.)
1992	
MM. les Professeurs	H.G. SCHWARZACHER (Autriche) D. CARSON (U.S.A.) T. YAMAMURO (Japon)
1994	
MM. les Professeurs	G. KARPATI (Canada) W.J. KOLFF (U.S.A.)
1995	
MM. les Professeurs	D. WALKER (U.S.A.) M. MULLER (Suisse) V. BONOMINI (Italie)
1997	
MM. les Professeurs	C. DINARELLO (U.S.A.) D. STULBERG (U.S.A.) A. MEIKLE DAVISON (Grande-Bretagne) P.I. BRANEMARK (Suède)
1998	
MM. les Professeurs	O. JARDETSKY (U.S.A.)
1999	
MM. les Professeurs	J. BOTELLA LLUSIA (Espagne)

D. COLLEN (Belgique)
S. DIMAURO (U. S. A.)

2000

MM. les Professeurs

D. SPIEGEL (U. S. A.)
C. R. CONTI (U.S.A.)

2001

MM. les Professeurs

P-B. BENNET (U. S. A.)
G. HUGUES (Grande Bretagne)
J-J. O'CONNOR (Grande Bretagne)

2002

MM. les Professeurs

M. ABEDI (Canada)
K. DAI (Chine)

2003

M. le Professeur
Sir

T. MARRIE (Canada)
G.K. RADDI (Grande Bretagne)

2004

M. le Professeur

M. DAKE (U.S.A.)

2005

M. le Professeur

L. CAVALLI-SFORZA (U.S.A.)

2006

M. le Professeur

A. R. CASTANEDA (U.S.A.)

2007

M. le Professeur

S. KAUFMANN (Allemagne)

PROFESSEURS DES UNIVERSITES-PRATICIENS HOSPITALIERS

AGOSTINI FERRANDES Aubert	CHOSSEGROS Cyrille
ALBANESE Jacques	COLLART Frédéric
ALIMI Yves	COSTELLO Régis
AMABILE Philippe	COURBIERE Blandine
AMBROSI Pierre	COWEN Didier
ANDRE Nicolas	CRAVELLO Ludovic
ARGENSON Jean-Noël	CUISSET Thomas
ASTOUL Philippe	DA FONSECA David
ATTARIAN Shahram	DAHAN-ALCARAZ Laetitia
AUDOUIN Bertrand	DANIEL Laurent
AUQUIER Pascal	DARMON Patrice
AVIERINOS Jean-François	DAVID Thierry
AZULAY Jean-Philippe	D'ERCOLE Claude
BAILLY Daniel	D'JOURNO Xavier
BARLESI Fabrice	DEHARO Jean-Claude
BARLIER-SETTI Anne	DELAPORTE Emmanuel
BARLOGIS Vincent	DENIS Danièle
BARTHET Marc	DISDIER Patrick
BARTOLI Christophe	DODDOLI Christophe
BARTOLI Jean-Michel	DRANCOURT Michel
BARTOLI Michel	DUBUS Jean-Christophe
BARTOLOMEI Fabrice	DUFFAUD Florence
BASTIDE Cyrille	DUFOUR Henry
BENSOUSSAN Laurent	DURAND Jean-Marc
BERBIS Philippe	DUSSOL Bertrand
BERBIS Julie	EBBO Mikaël
BERDAH Stéphane	EUSEBIO Alexandre
BEROUD Christophe	FABRE Alexandre
BERTUCCI François	FAKHRY Nicolas
BLAISE Didier	FELICIAN Olivier
BLIN Olivier	FENOLLAR Florence
BLONDEL Benjamin	FIGARELLA/BRANGER Dominique
BONIN/GUILLAUME Sylvie	FLECHER Xavier
BONELLO Laurent	FOUILLOUX Virginie
BONNET Jean-Louis	FOURNIER Pierre-Edouard
<i>BOUBLI Léon Surnombre</i>	FRANCESCHI Frédéric
BOUFI Mourad	FUENTES Stéphane
BOYER Laurent	GABERT Jean
BREGEON Fabienne	GABORIT Bénédicte
BRETELLE Florence	GAINNIER Marc
BROUQUI Philippe	GARCIA Stéphane
BRUDER Nicolas	GARIBOLDI Vlad
BRUE Thierry	GAUDART Jean
BRUNET Philippe	GAUDY-MARQUESTE Caroline
BURTEY Stéphane	GENTILE Stéphanie
CARCOPINO-TUSOLI Xavier	GERBEAUX Patrick
CASANOVA Dominique	GEROLAMI/SANTANDREA René
CASTINETTI Frédéric	GILBERT/ALESSI Marie-Christine
CECCALDI Mathieu	GIORGI Roch
CHAGNAUD Christophe	GIOVANNI Antoine
CHAMBOST Hervé	GIRARD Nadine
CHAMPSAUR Pierre	GIRAUD/CHABROL Brigitte
CHANEZ Pascal	GONCALVES Anthony
CHARAFFE-JAUFFRET Emmanuelle	GRANEL/REY Brigitte
CHARREL Rémi	GRANVAL Philippe
CHAUMOITRE Kathia	GREILLIER Laurent
CHIARONI Jacques	GROB Jean-Jacques
CHINOT Olivier	GUEDJ Eric

PROFESSEURS DES UNIVERSITES-PRATICIENS HOSPITALIERS

PAGANELLI Franck	ROCHE Pierre-Hugues
<i>PANUEL Michel Surnombre</i>	ROCH Antoine
PAPAZIAN Laurent	ROCHWERGER Richard
PAROLA Philippe	ROLL Patrice
<i>PARRATTE Sébastien Disponibilité</i>	ROSSI Dominique
PELLISSIER-ALICOT Anne-Laure	ROSSI Pascal
PELLETIER Jean	ROUDIER Jean
PERRIN Jeanne	SALAS Sébastien
PETIT Philippe	SARLON-BARTOLI Gabrielle
PHAM Thao	SCAVARDA Didier
PIERCECCHI/MARTI Marie-Dominique	SCHLEINITZ Nicolas
PIQUET Philippe	SEBAG Frédéric
PIRRO Nicolas	SIELEZNEFF Igor
POINSO François	SIMON Nicolas
RACCAH Denis	STEIN Andréas
RANQUE Stéphane	TAIEB David
<i>RAOULT Didier Surnombre</i>	THOMAS Pascal
REGIS Jean	THUNY Franck
REYNAUD/GAUBERT Martine	TREBUCHON-DA FONSECA Agnès
REYNAUD Rachel	TRIGLIA Jean-Michel
RICHARD/LALLEMAND Marie-Aleth	TROPIANO Patrick
RICHERI Raphaëlle	TSIMARATOS Michel

PROFESSEUR DES UNIVERSITES

ADALIAN Pascal
AGHABABIAN Valérie
BELIN Pascal
CHABANNON Christian
CHABRIERE Eric
FERON François
LE COZ Pierre
LEVASSEUR Anthony
RANJEVA Jean-Philippe
SOBOL Hagay

PROFESSEUR CERTIFIE

BRANDENBURGER Chantal retraite mars 2021
FRAISSE-MANGIALOMINI Jeanne

PROFESSEUR DES UNIVERSITES ASSOCIE à MI

REVIS Joana

PROFESSEUR DES UNIVERSITES MEDECINE GEN

GENTILE Gaëtan

PROFESSEUR ASSOCIE DE MEDECINE GENERALE

GUIDA Pierre

PROFESSEURS DES UNIVERSITES-PRATICIENS HOSPITALIERS

GUIEU Régis
GUIS Sandrine
GUYE Maxime
GUYOT Laurent
GUYS Jean-Michel Surnombre
HABIB Gilbert
HARDWIGSEN Jean
HARLE Jean-Robert
HOUVENAEGHEL Gilles
JACQUIER Alexis
JOURDE-CHICHE Noémie
JOUVE Jean-Luc
KAPLANSKI Gilles
KARSENTY Gilles
KERBAUL François détachement
KRAHN Martin
LAFFORGUE Pierre
LAGIER Jean-Christophe
LAMBAUDIE Eric
LANCON Christophe
LA SCOLA Bernard
LAUNAY Franck
LAVIEILLE Jean-Pierre
LE CORROLLER Thomas
LECHEVALLIER Eric
LEGRE Régis
LEHUCHER-MICHEL Marie-Pascale
LEONE Marc
LEONETTI Georges
LEPIDI Hubert
LEVY Nicolas
MACE Loïc
MAGNAN Pierre-Edouard
MANCINI Julien
MEGE Jean-Louis
MERROT Thierry
METZLER/GUILLEMAIN Catherine
MEYER/DUTOUR Anne
MICCALEF/ROLL Joëlle
MICHEL Fabrice
MICHEL Gérard
MICHEL Justin
MICHELET Pierre
MILH Mathieu
MILLION Matthieu
MOAL Valérie
MORANGE Pierre-Emmanuel
MOULIN Guy
MOUTARDIER Vincent
NAUDIN Jean
NICOLAS DE LAMBALLERIE Xavier
NICOLLAS Richard
NGUYEN Karine
OLIVE Daniel
OLLIVIER Matthieu
OUAFIK L'Houcine
OVAERT-REGGIO Caroline
PADOVANI Laetitia

PROFESSEURS DES UNIVERSITES-PRATICIENS HOSPITALIERS

TURRINI Olivier

VALERO René

VAROQUAUX Arthur Damien

VELLY Lionel

VEY Norbert

VIDAL Vincent

VIENS Patrice

VILLANI Patrick

VITON Jean-Michel

VITTON Véronique

VIEHWEGER Heide Elke détachement

VIVIER Eric

XERRI Luc

AHERFI Sarah	ELDIN Carole	PAULMYER/LACROIX Odile
ANGELAKIS Emmanouil (<i>disponibilité</i>)	FAURE Alice	PESENTI Sébastien
ATLAN Catherine (<i>disponibilité</i>)	FOLETTI Jean- Marc	RADULESCO Thomas
BEGE Thierry	FRANKEL Diane	RESSEGUIER Noémie
BELIARD Sophie	FROMNOT Julien	ROBERT Philippe
BENYAMINE Audrey	GASTALDI Marguerite	ROBERT Thomas
BERTRAND Baptiste	GELSI/BOYER Véronique	ROMANET Pauline
BEYER-BERJOT Laura	GIUSIANO Bernard	SABATIER Renaud
BIRNBAUM David	GIUSIANO COURCAMBECK Sophie	SARI-MINODIER Irène
BONINI Francesca	GONZALEZ Jean-Michel	SAVEANU Alexandru
BOUCRAUT Joseph	GOURIET Frédérique	<i>SECQ Véronique (disponibilité)</i>
BOULAMERY Audrey	GRAILLON Thomas	STELLMANN Jan-Patrick
BOULLU/CIOCCA Sandrine	GUERIN Carole	SUCHON Pierre
BOUSSEN Salah Michel	GUENOUN MEYSSIGNAC Daphné	TABOURET Emeline
BUFFAT Christophe	GUIDON Catherine	TOGA Caroline
CAMILLERI Serge	GUIVARCH Jokthan	TOGA Isabelle
CARRON Romain	HAUTIER/KRAHN Aurélie	TOMASINI Pascale
CASSAGNE Carole	HRAIECH Sami	TOSELLO Barthélémy
CERMOLACCE Michel	KASPI-PEZZOLI Elise	TROUSSE Delphine
CHAUDET Hervé	L'OLLIVIER Coralie	TUCHTAN-TORRENTS Lucile
CHRETIEN Anne-Sophie	LABIT-BOUVIER Corinne	VELY Frédéric
COZE Carole	LAFAGE/POCHITALOFF-HUVALE Marina	VION-DURY Jean
CUNY Thomas	LAGARDE Stanislas	ZATTARA/CANNONI Héléne
<i>DADOUN Frédéric (disponibilité)</i>	<i>LAGIER Aude (disponibilité)</i>	
DALES Jean-Philippe	LAGOUANELLE/SIMEONI Marie-Claude	
DARIEL Anne	LEVY/MOZZICONACCI Annie	
DAUMAS Aurélie	LOOSVELD Marie	
DEGEORGES/VITTE Joëlle	MAAROUF Adil	
DELLIAUX Stéphane	MACAGNO Nicolas	
DESPLAT/JEGO Sophie	MAUES DE PAULA André	
DEVILLIER Raynier	MEGE Diane	
DUBOURG Grégory	MOTTOLA GHIGO Giovanna	
DUCONSEIL Pauline	NINOVE Laetitia	
DUFOUR Jean-Charles	NOUGAIREDE Antoine	

MAITRES DE CONFERENCES DES UNIVERSITES

(mono-appartenants)

ABU ZAINEH Mohammad	DESNUES Benoît	RUEL Jérôme
BARBACARU/PERLES T. A.	MARANINCHI Marie	THOLLON Lionel
BERLAND Caroline	MERHEJ/CHAUVEAU Vicky	THIRION Sylvie
BOYER Sylvie	MINVIELLE/DEVICTOR Bénédicte	VERNA Emeline
COLSON Sébastien	POGGI Marjorie	
DEGIOANNI/SALLE Anna	POUGET Benoît	

MAITRE DE CONFERENCES DES UNIVERSITES DE MEDECINE GENERALE

CASANOVA Ludovic

MAITRES DE CONFERENCES ASSOCIES DE MEDECINE GENERALE à MI-TEMPS

BARGIER Jacques
 CALVET-MONTREDON Céline
 FORTE Jenny
 JANCZEWSKI Aurélie
 NUSSLI Nicolas
 ROUSSEAU-DURAND Raphaëlle

THERY Didier

MAITRE DE CONFERENCES ASSOCIE à MI-TEMPS

BOURRIQUEN Maryline

EVANS-VIALLAT Catherine

LAZZAROTTO Sébastien

LUCAS Guillaume

MATHIEU Marion

MAYENS-RODRIGUES Sandrine

MELLINAS Marie

ROMAN Christophe

TRINQUET Laure

**ESSEURS DES UNIVERSITES et MAITRES DE CONFERENCES DES UNIVERSITES - PRATICIENS HOSPITALIERS
PROFESSEURS ASSOCIES, MAITRES DE CONFERENCES DES UNIVERSITES mono-appartenants**

ANATOMIE 4201

CHAMPSAUR Pierre (PU-PH)
LE CORROLLER Thomas (PU-PH)
PIRRO Nicolas (PU-PH)

GUENOUN-MEYSSIGNAC Daphné (MCU-PH)
LAGIER Aude (MCU-PH) *disponibilité*

THOLLON Lionel (MCF) (60ème section)

ANATOMIE ET CYTOLOGIE PATHOLOGIQUES 4203

CHARAFE/JAUFFRET Emmanuelle (PU-PH)
DANIEL Laurent (PU-PH)
FIGARELLA/BRANGER Dominique (PU-PH)
GARCIA Stéphane (PU-PH)
XERRI Luc (PU-PH)

DALES Jean-Philippe (MCU-PH)
GIUSIANO COURCAMBECK Sophie (MCU PH)
LABIT/BOUVIER Corinne (MCU-PH)
MACAGNO Nicolas (MCU-PH)
MAUES DE PAULA André (MCU-PH)
SECQ Véronique (MCU-PH) *disponibilité*

**ANESTHESIOLOGIE ET REANIMATION CHIRURGICALE ;
MEDECINE URGENCE 4801**

ALBANESE Jacques (PU-PH)
BRUDER Nicolas (PU-PH)
LEONE Marc (PU-PH)
MICHEL Fabrice (PU-PH)
VELLY Lionel (PU-PH)

BOUSSEN Salah Michel (MCU-PH)
GUIDON Catherine (MCU-PH)

ANTHROPOLOGIE 20

ADALIAN Pascal (PR)

DEGIOANNI/SALLE Anna (MCF)
POUGET Benoît (MCF)
VERNA Emeline (MCF)

BACTERIOLOGIE-VIROLOGIE ; HYGIENE HOSPITALIERE 4501

CHARREL Rémi (PU PH)
DRANCOURT Michel (PU-PH)
FENOLLAR Florence (PU-PH)
FOURNIER Pierre-Edouard (PU-PH)
NICOLAS DE LAMBALLERIE Xavier (PU-PH)

LA SCOLA Bernard (PU-PH)
RAOULT Didier (PU-PH) *Surnombre*

AHERFI Sarah (MCU-PH)
ANGELAKIS Emmanouil (MCU-PH) *disponibilité*
DUBOURG Grégory (MCU-PH)
GOURIET Frédérique (MCU-PH)
NOUGAIREDE Antoine (MCU-PH)
NINOVE Laetitia (MCU-PH)

CHABRIERE Eric (PR) (64ème section)

LEVASSEUR Anthony (PR) (64ème section)
DESNUES Benoit (MCF) (65ème section)
MERHEJ/CHAUVEAU Vicky (MCF) (87ème section)

BIOCHIMIE ET BIOLOGIE MOLECULAIRE 4401

BARLIER/SETTI Anne (PU-PH)
GABERT Jean (PU-PH)
GUIEU Régis (PU-PH)
OUAFIK L'Houcine (PU-PH)

BUFFAT Christophe (MCU-PH)
FROMNOT Julien (MCU-PH)
MOTTOLA GHIGO Giovanna (MCU-PH)
ROMANET Pauline (MCU-PH)
SAVEANU Alexandru (MCU-PH)

ANGLAIS 11

BRANDENBURGER Chantal (PRCE) *retraite mars 2021*
FRAISSE-MANGIALOMINI Jeanne (PRCE)

BIOLOGIE CELLULAIRE 4403

ROLL Patrice (PU-PH)

FRANKEL Diane (MCU-PH)
GASTALDI Marguerite (MCU-PH)
KASPI-PEZZOLI Elise (MCU-PH)
LEVY-MOZZICONNACCI Annie (MCU-PH)

**BIOLOGIE ET MEDECINE DU DEVELOPPEMENT
ET DE LA REPRODUCTION ; GYNECOLOGIE MEDICALE 5405**

METZLER/GUILLEMAIN Catherine (PU-PH)
PERRIN Jeanne (PU-PH)

BIOPHYSIQUE ET MEDECINE NUCLEAIRE 4301

GUEDJ Eric (PU-PH)

CARDIOLOGIE 5102

AVIERINOS Jean-François (PU-PH)

GUYE Maxime (PU-PH)
TAIEB David (PU-PH)

BELIN Pascal (PR) (69ème section)
RANJEVA Jean-Philippe (PR) (69ème section)

CAMMILLERI Serge (MCU-PH)
VION-DURY Jean (MCU-PH)

BARBACARU/PERLES Téodora Adriana (MCF) (69ème section)

**BIostatistiques, Informatique Médicale
ET Technologies de Communication 4604**

GAUDART Jean (PU-PH)
GIORGI Roch (PU-PH)
MANCINI Julien (PU-PH)

CHAUDET Hervé (MCU-PH)
DUFOUR Jean-Charles (MCU-PH)
GIUSIANO Bernard (MCU-PH)

ABU ZAINEH Mohammad (MCF) (5ème section)
BOYER Sylvie (MCF) (5ème section)

CHIRURGIE ORTHOPÉDIQUE ET TRAUMATOLOGIQUE 5002

ARGENSON Jean-Noël (PU-PH)
BLONDEL Benjamin (PU-PH)
FLECHER Xavier (PU-PH)
OLLIVIER Matthieu (PU-PH)
PARRATTE Sébastien (PU-PH) *Disponibilité*
ROCHWERGER Richard (PU-PH)
TROPIANO Patrick (PU-PH)

ROLOGIE ; RADIOTHERAPIE 4702 CANCÉROLOGIE ; RADIOTHERAPIE

BERTUCCI François (PU-PH)
CHINOT Olivier (PU-PH)
COWEN Didier (PU-PH)
DUFFAUD Florence (PU-PH)
GONCALVES Anthony (PU-PH)
HOUVENAEGHEL Gilles (PU-PH)
LAMBAUDIE Eric (PU-PH)
PADOVANI Laetitia (PH-PH)
SALAS Sébastien (PU-PH)
VIENS Patrice (PU-PH)

SABATIER Renaud (MCU-PH)
TABOURET Emeline (MCU-PH)

BONELLO Laurent (PU-PH)
BONNET Jean-Louis (PU-PH)
CUISSSET Thomas (PU-PH)
DEHARO Jean-Claude (PU-PH)
FRANCESCHI Frédéric (PU-PH)
HABIB Gilbert (PU-PH)
PAGANELLI Franck (PU-PH)
THUNY Franck (PU-PH)

CHIRURGIE VISCÉRALE ET DIGESTIVE 5202

BERDAH Stéphane (PU-PH)
HARDWIGSEN Jean (PU-PH)
MOUTARDIER Vincent (PU-PH)
SEBAG Frédéric (PU-PH)
SIELEZNEFF Igor (PU-PH)
TURRINI Olivier (PU-PH)

BEGE Thierry (MCU-PH)
BEYER-BERJOT Laura (MCU-PH)
BIRNBAUM David (MCU-PH)
DUCONSEIL Pauline (MCU-PH)
GUERIN Carole (MCU-PH)
MEGE Diane (MCU-PH)

CHIRURGIE INFANTILE 5402 CHIRURGIE INFANTILE 5402

GUYS Jean-Michel (PU-PH) Surnombre
JOUVE Jean-Luc (PU-PH)
LAUNAY Franck (PU-PH)
MERROT Thierry (PU-PH)
VIEHWEGER Heide Elke (PU-PH) détachement
DARIEL Anne (MCU-PH)
FAURE Alice (MCU-PH)
PESENTI Sébastien (MCU-PH)

FACIALE ET STOMATOLOGIE 5503 CHIRURGIE MAXILLO-FACIALE

CHOSSEGROS Cyrille (PU-PH)
GUYOT Laurent (PU-PH)

FOLETTI Jean-Marc (MCU-PH)

CHIRURGIE THORACIQUE ET CARDIOVASCULAIRE 5103

COLLART Frédéric (PU-PH)
 D'JOURNO Xavier (PU-PH)
 DODDOLI Christophe (PU-PH)
 FOUILLOUX Virginie (PU-PH)
 GARIBOLDI Vlad (PU-PH)
 MACE Loïc (PU-PH)
 THOMAS Pascal (PU-PH)
 TROUSSE Delphine (MCU-PH)

CHIRURGIE PLASTIQUE, RECONSTRUCTRICE ET ESTHETIQUE ; BRÛLOGIE 5004

CASANOVA Dominique (PU-PH)
 LEGRE Régis (PU-PH)
 BERTRAND Baptiste (MCU-PH)
 HAUTIER/KRAHN Aurélie (MCU-PH)

CHIRURGIE VASCULAIRE ; MEDECINE VASCULAIRE 5104

ALIMI Yves (PU-PH)
 AMABILE Philippe (PU-PH)
 BARTOLI Michel (PU-PH)
 BOUFI Mourad (PU-PH)
 MAGNAN Pierre-Edouard (PU-PH)
 PIQUET Philippe (PU-PH)
 SARLON-BARTOLI Gabrielle (PU PH)

GASTROENTEROLOGIE ; HEPATOLOGIE ; ADDICTOLOGIE 5201

BARTHET Marc (PU-PH)
 DAHAN-ALCARAZ Laetitia (PU-PH)
 GEROLAMI-SANTANDREA René (PU-PH)
 GRANDVAL Philippe (PU-PH)
 VITTON Véronique (PU-PH)

HISTOLOGIE, EMBRYOLOGIE ET CYTOGENETIQUE 4202

LEPIDI Hubert (PU-PH)

PAULMYER/LACROIX Odile (MCU-PH)

GONZALEZ Jean-Michel (MCU-PH)

DERMATOLOGIE - VENEREOLOGIE 5003

BERBIS Philippe (PU-PH)
 DELAPORTE Emmanuel (PU-PH)
 GAUDY/MARQUESTE Caroline (PU-PH)
 GROB Jean-Jacques (PU-PH)
 RICHARD/LALLEMAND Marie-Aleth (PU-PH)

GENETIQUE 4704

BEROUD Christophe (PU-PH)
 KRAHN Martin (PU-PH)
 LEVY Nicolas (PU-PH)
 NGYUEN Karine (PU-PH)

DUSI

COLSON Sébastien (MCF)

TOGA Caroline (MCU-PH)
 ZATTARA/CANNONI Hélène (MCU-PH)

BOURRIQUEN Maryline (MAST)
 EVANS-VIALLAT Catherine (MAST)
 LUCAS Guillaume (MAST)
 MAYEN-RODRIGUES Sandrine (MAST)
 MELLINAS Marie (MAST)
 ROMAN Christophe (MAST)
 TRINQUET Laure (MAST)

GYNECOLOGIE-OBSTETRIQUE ; GYNECOLOGIE MEDICALE 5403

AGOSTINI Aubert (PU-PH)
BOUBLI Léon (PU-PH) Surnombre
 BRETELLE Florence (PU-PH)
 CARCOPINO-TUSOLI Xavier (PU-PH)
 COURBIERE Blandine (PU-PH)
 CRAVELLO Ludovic (PU-PH)
 D'ERCOLE Claude (PU-PH)

ENDOCRINOLOGIE ,DIABETE ET MALADIES METABOLIQUES ; GYNECOLOGIE MEDICALE 5404

BRUE Thierry (PU-PH)
 CASTINETTI Frédéric (PU-PH)
 CUNY Thomas (MCU PH)

AUQUIER Pascal (PU-PH)
 BERBIS Julie (PU-PH)
 BOYER Laurent (PU-PH)
 GENTILE Stéphanie (PU-PH)

BLAISE Didier (PU-PH)
 COSTELLO Régis (PU-PH)
 CHIARONI Jacques (PU-PH)
 GILBERT/ALESSI Marie-Christine (PU-PH)
 MORANGE Pierre-Emmanuel (PU-PH)
 VEY Norbert (PU-PH)

LAGOUANELLE/SIMEONI Marie-Claude (MCU-PH)
 RESSEGUIER Noémie (MCU-PH)

DEVILLIER Raynier (MCU PH)
 GELSI/BOYER Véronique (MCU-PH)
 LAFAGE/POCHITALOFF-HUVALE Marina (MCU-PH)
 LOOSVELD Marie (MCU-PH)
 SUCHON Pierre (MCU-PH)

MINVIELLE/DEVICTOR Bénédicte (MCF)(06ème section)

POGGI Marjorie (MCF) (64ème section)

IMMUNOLOGIE 4703

MEDECINE LEGALE ET DROIT DE LA SANTE 4603

KAPLANSKI Gilles (PU-PH)
 MEGE Jean-Louis (PU-PH)
 OLIVE Daniel (PU-PH)
 VIVIER Eric (PU-PH)

BARTOLI Christophe (PU-PH)
 LEONETTI Georges (PU-PH)
 PELISSIER-ALICOT Anne-Laure (PU-PH)
 PIERCECCHI-MARTI Marie-Dominique (PU-PH)

FERON François (PR) (69ème section)

TUCHTAN-TORRENTS Lucile (MCU-PH)

BOUCRAUT Joseph (MCU-PH)
 CHRETIEN Anne-Sophie (MCU PH)
 DEGEORGES/VITTE Joëlle (MCU-PH)
 DESPLAT/JEGO Sophie (MCU-PH)
 ROBERT Philippe (MCU-PH)
 VELY Frédéric (MCU-PH)

BERLAND Caroline (MCF) (1ère section)

MEDECINE PHYSIQUE ET DE READAPTATION 4905

MALADIES INFECTIEUSES ; MALADIES TROPICALES 4503

BROUQUI Philippe (PU-PH)
 LAGIER Jean-Christophe (PU-PH)
 MILLION Matthieu (PU-PH)
 PAROLA Philippe (PU-PH)
 STEIN Andréas (PU-PH)

BENSOUSSAN Laurent (PU-PH)
 VITON Jean-Michel (PU-PH)

MEDECINE ET SANTE AU TRAVAIL 4602

ELDIN Carole (MCU-PH)

LEHUCHER/MICHEL Marie-Pascale (PU-PH)

MEDECINE D'URGENCE 4805

SARI/MINODIER Irène (MCU-PH)

KERBAUL François (PU-PH) *détachement*
 MICHELET Pierre (PU-PH)

**MEDECINE INTERNE ; GERIATRIE ET BIOLOGIE DU
 VIEILLISSEMENT ; ADDICTOLOGIE 5301**

BONIN/GUILLAUME Sylvie (PU-PH)
 DISDIER Patrick (PU-PH)
 DURAND Jean-Marc (PU-PH)
 EBBO Mikael (PU-PH)
 GRANEL/REY Brigitte (PU-PH)
 HARLE Jean-Robert (PU-PH)
 ROSSI Pascal (PU-PH)
 SCHLEINITZ Nicolas (PU-PH)

BENYAMINE Audrey (MCU-PH)

GENTILE Gaëtan (PR Méd. Gén. Temps plein)

CASANOVA Ludovic (MCF Méd. Gén. Temps plein)

GUIDA Pierre (PR associé Méd. Gén. à mi-temps) retraite au 25/09/2020 (MOAL Valérie (PU-PH)

BARGIER Jacques (MCF associé Méd. Gén. À mi-temps)

CALVET-MONTREDON Céline (MCF associé Méd. Gén. à temps plein)

FORTE Jenny (MCF associé Méd. Gén. À mi-temps)

JANCZEWSKI Aurélie (MCF associé Méd. Gén. À mi-temps)

NUSSLI Nicolas (MCF associé Méd. Gén. À mi-temps)

ROUSSEAU-DURAND Raphaëlle (MCF associé Méd. Gén. À mi-temps) DUFOUR Henry (PU-PH)

THERY Didier (MCF associé Méd. Gén. À mi-temps) (nomination au 1/10/2020) FUENTES Stéphane (PU-PH)

NUTRITION 4404

DARMON Patrice (PU-PH)

RACCAH Denis (PU-PH)

VALERO René (PU-PH)

ATLAN Catherine (MCU-PH) disponibilité

BELIARD Sophie (MCU-PH)

MARANINCHI Marie (MCF) (66ème section)

ONCOLOGIE 65 (BIOLOGIE CELLULAIRE)

CHABANNON Christian (PR) (66ème section)

SOBOL Hagay (PR) (65ème section)

OPHTALMOLOGIE 5502

DAVID Thierry (PU-PH)

DENIS Danièle (PU-PH)

OTO-RHINO-LARYNGOLOGIE 5501

DESSI Patrick (PU-PH)

FAKHRY Nicolas (PU-PH)

GIOVANNI Antoine (PU-PH)

LAVIEILLE Jean-Pierre (PU-PH)

MICHEL Justin (PU-PH)

NICOLLAS Richard (PU-PH)

TRIGLIA Jean-Michel (PU-PH)

RADULESCO Thomas (MCU-PH)

REVIS Joana (PAST) (Orthophonie) (7ème Section)

BRUNET Philippe (PU-PH)

BURTEY Stéphanne (PU-PH)

DUSSOL Bertrand (PU-PH)

JOURDE CHICHE Noémie (PU PH)

MOAL Valérie (PU-PH)

ROBERT Thomas (MCU-PH)

NEUROCHIRURGIE 4902

DUFOUR Henry (PU-PH)

FUENTES Stéphane (PU-PH)

REGIS Jean (PU-PH)

ROCHE Pierre-Hugues (PU-PH)

SCAVARDA Didier (PU-PH)

CARRON Romain (MCU PH)

GRAILLON Thomas (MCU PH)

NEUROLOGIE 4901

ATTARIAN Sharham (PU PH)

AUDOIN Bertrand (PU-PH)

AZULAY Jean-Philippe (PU-PH)

CECCALDI Mathieu (PU-PH)

EUSEBIO Alexandre (PU-PH)

FELICIAN Olivier (PU-PH)

PELLETIER Jean (PU-PH)

MAAROUF Adil (MCU-PH)

PEDOPSYCHIATRIE; ADDICTOLOGIE 4904

DA FONSECA David (PU-PH)

POINSO François (PU-PH)

GUIVARCH Jokthan (MCU-PH)

**PHARMACOLOGIE FONDAMENTALE -
PHARMACOLOGIE CLINIQUE; ADDICTOLOGIE 4803**

BLIN Olivier (PU-PH)

MICALLEF/ROLL Joëlle (PU-PH)

SIMON Nicolas (PU-PH)

BOULAMERY Audrey (MCU-PH)

RANQUE Stéphane (PU-PH)

LE COZ Pierre (PR) (17ème section)

CASSAGNE Carole (MCU-PH)

MATHIEU Marion (MAST)

L'OLLIVIER Coralie (MCU-PH)

TOGA Isabelle (MCU-PH)

PHYSIOLOGIE 4402

PEDIATRIE 5401

ANDRE Nicolas (PU-PH)

BARLOGIS Vincent (PU-PH)

CHAMBOST Hervé (PU-PH)

DUBUS Jean-Christophe (PU-PH)

FABRE Alexandre (PU-PH)

GIRAUD/CHABROL Brigitte (PU-PH)

MICHEL Gérard (PU-PH)

MILH Mathieu (PU-PH)

OVAERT-REGGIO Caroline (PU-PH)

REYNAUD Rachel (PU-PH)

TSIMARATOS Michel (PU-PH)

TOSELLO Barthélémy (MCU-PH)

BARTOLOMEI Fabrice (PU-PH)

BREGEON Fabienne (PU-PH)

GABORIT Bénédicte (PU-PH)

MEYER/DUTOUR Anne (PU-PH)

TREBUCHON/DA FONSECA Agnès (PU-PH)

BONINI Francesca (MCU-PH)

BOULLU/CIOCCA Sandrine (MCU-PH)

DADOUN Frédéric (MCU-PH) (disponibilité)

DELLIAUX Stéphane (MCU-PH)

LAGARDE Stanislas (MCU-PH)

RUEL Jérôme (MCF) (69ème section)

THIRION Sylvie (MCF) (66ème section)

PSYCHIATRIE D'ADULTES ; ADDICTOLOGIE 4903

BAILLY Daniel (PU-PH)

LANCON Christophe (PU-PH)

NAUDIN Jean (PU-PH)

RICHERI Raphaëlle (PU-PH)

CERMOLACCE Michel (MCU-PH)

PNEUMOLOGIE; ADDICTOLOGIE 5101

ASTOUL Philippe (PU-PH)

BARLES Fabrice (PU-PH)

CHANEZ Pascal (PU-PH)

GREILLIER Laurent (PU PH)

REYNAUD/GAUBERT Martine (PU-PH)

CHOLOGIE - PSYCHOLOGIE CLINIQUE, PSYCHOLOGIE SOCIALE 16

AGHABABIAN Valérie (PR)

LAZZAROTTO Sébastien (MAST)

TOMASINI Pascale (MCU-PH)

RADIOLOGIE ET IMAGERIE MEDICALE 4302

RHUMATOLOGIE 5001

BARTOLI Jean-Michel (PU-PH)

CHAGNAUD Christophe (PU-PH)

CHAUMOITRE Kathia (PU-PH)

GIRARD Nadine (PU-PH)

JACQUIER Alexis (PU-PH)

MOULIN Guy (PU-PH)

PANUEL Michel (PU-PH) surnombre

PETIT Philippe (PU-PH)

VAROQUAUX Arthur Damien (PU-PH)

VIDAL Vincent (PU-PH)

GUIS Sandrine (PU-PH)

LAFFORGUE Pierre (PU-PH)

PHAM Thao (PU-PH)

ROUDIER Jean (PU-PH)

HERAPEUTIQUE; MEDECINE D'URGENCE; ADDICTOLOGIE 4801

AMBROSI Pierre (PU-PH)

VILLANI Patrick (PU-PH)

STELLMANN Jan-Patrick (MCU-PH)

DAUMAS Aurélie (MCU-PH)

GAINNIER Marc (PU-PH)
GERBEAUX Patrick (PU-PH)
PAPAZIAN Laurent (PU-PH)
ROCH Antoine (PU-PH)

HRAIECH Sami (MCU-PH)

BASTIDE Cyrille (PU-PH)
KARSENTY Gilles (PU-PH)
LECHEVALLIER Eric (PU-PH)
ROSSI Dominique (PU-PH)

Remerciements

À ma directrice de thèse, le Docteur Coralie L'Ollivier, un grand merci pour ton encadrement et ta disponibilité cet été. Ton accueil et ta réassurance dans ce nouveau monde qu'est le laboratoire est une vraie source d'inspiration pour nous. Tu es à l'écoute de nos inquiétudes, toujours dans le calme, la patience, l'humour et le goût de prendre le temps de bien faire. Ta rigueur scientifique est précieuse et très enrichissante. Tu m'as fait aimer mon travail et je t'en suis extrêmement reconnaissante. Merci Maïssane pour la qualité de ton travail de thèse et ta patience à montrer les manip' à quelqu'un qui n'a jamais tenu une pipette !

À mon ancien chef de service et président du jury, le Professeur Jean-Christophe Lagier. Merci pour votre bienveillance et votre disponibilité tout au long de l'internat, par mail, par appel, par texto... de Marseille à Cayenne ! Merci de nous accorder votre confiance, en tant que coordinateur dès le premier semestre, mais aussi dans mes sollicitations personnelles ou celles pour les internes d'infectiologie. Merci d'avoir toujours porté de l'intérêt à mon avis et mes inquiétudes. Votre accessibilité quotidienne en tant que chef de service a également été très agréable.

Au Docteur Sophie Amrane qui me fait l'honneur d'être dans mon jury de thèse. Sophie, que de mots pour décrire le modèle que tu es pour moi ! Merci de nous montrer que le calme et la douceur ne sont pas incompatibles avec le travail à l'hôpital. Ta présence rassurante en salle est un véritable soutien pour beaucoup d'entre nous qui avons la chance de travailler à tes côtés. Ta pratique de la médecine est un vrai exemple par ton intelligence, ton humanité et ton écoute des patients et des équipes. J'admire beaucoup ta persévérance à améliorer les choses au quotidien, avec optimisme et sérénité.

Au Professeur Philippe Parola que je remercie de faire partie de mon jury de thèse. Votre patience lors des relectures, et votre disponibilité lors de la soumission de l'article ont été précieuses lors de mes paniques de dernière minute.

A tous les autres soldats de l'IHU, avec qui j'ai eu la chance de pouvoir travailler. Justine, une acolyte de travail en or ! Ton écoute, ta sensibilité, ta bonne humeur et ton énergie pétillante ont transformé notre rencontre en une véritable amitié. Pierre, la bienveillance et le compagnonnage que tout premier semestre nécessite pour bien débuter ! J'admire beaucoup ta curiosité, tes réflexions et tes questionnements permanents pour être le plus juste possible. Merci Camille, pour ta présence indispensable à tout interne tant par ta bienveillance que ton exigence médicale, avec le bien-être du patient avant tout. Merci Morgane, pour ton encadrement précieux et énergique pendant deux semestres avec toujours une petite blague pour ne pas oublier le bon sens au quotidien. Sans oublier les autres Super Nanas que j'ai croisées ces 4 dernières années : Anne, Marie, Carole et Barbara pour votre bonne humeur et la considération constante que vous nous accordez.

A toutes les équipes paramédicales qui apportent un soutien quotidien dans la vie de tout interne, et qui m'ont beaucoup appris sur le plan humain. J'ai une admiration profonde pour le travail de tous les infirmiers et infirmières que j'ai croisés. Vous nous apportez une vision différente sur les patients et leur famille, et cet enrichissement est précieux. Sans oublier l'énergie et la bonne humeur de toutes les équipes de nuit qui permettent d'égayer grandement les moments de solitude en garde !

Merci à toutes les équipes successives avec qui j'ai eu la chance de travailler, et qui ont contribué patiemment à m'enseigner la médecine, en m'intégrant toujours comme dans une nouvelle petite famille.

L'équipe de médecine interne du Pr Harle (Julie, Laure, et le Professeur Durand) pour son regard curieux et empathique sur chaque patient. Le beau monde de l'hématologie de l'IPC (Evelyne notre maman à tous, Thomas pour ta confiance et ton amitié, Faizeh et ton savoir infini, et toutes les équipes paramédicales en or) qui m'a ouvert ses portes et accompagnée dans des prises en charge oncologiques parfois riches en émotions. La réanimation du Pr Gainnier où l'encadrement de chacun des différents chefs, l'irréductible et excellente équipe paramédicale, et le compagnonnage éternel des internes de réas permettent de se sentir plus à l'aise et de mettre de la joie et des rires dans ce milieu parfois hostile et brutal. L'équipe d'infectiologie de Laveran pour sa gentillesse, et son accueil chaleureux dans le monde de la médecine militaire. Erwan tu représentes un exemple d'empathie et d'investissement auprès de tes patients. Les équipes d'infectiologie de Cayenne et de Saint Laurent du Maroni, indéniablement admirables dans leur capacité à s'adapter calmement et efficacement à chaque situation, chaque patient et chaque culture. Et oui, c'est possible, et encore mieux avec un p'tit punch ! Et enfin l'accueil dans le monde de la microbiologie qui est une vraie chance pour nous. J'ai été marquée par l'entraide des internes sur cette nouvelle planète, toujours dans la bonne humeur ! Cet enrichissement est indispensable dans notre pratique de l'infectiologie et j'en suis profondément reconnaissante.

Une énorme bise (voire un gros câlin familial !) à tous les internes d'infectiologie, une portée de chiot qui s'agrandit chaque année, où chaque personnalité a trouvé sa place dans la famille ! Des stages et des bières partagés, des réflexions et des conversations enrichies par chacun. Je vous souhaite à tous toute la réussite et l'épanouissement personnel souhaité.

Ainsi qu'à tous les autres internes avec qui j'ai eu la chance de travailler et de rire à chaque semestre, et que j'ai admiré un à un : regarder la pratique unique de chacun est une vraie richesse pour devenir un meilleur médecin. J'ai également une douce pensée pour tous les internes qui ne sont plus là pour des raisons injustes.

Un énorme merci à ma famille, de Maurice, d'Angleterre ou de France. Je mesure la chance que j'ai d'avoir grandi dans une famille aussi unie et aimante.

Maman, tu m'as aidée dès les récitations de p1, puis tout au long de l'internat à travers ton écoute et ta confiance en moi. Tu es une stabilité indispensable à ce long parcours de par ta douceur, ta sagesse, ton intelligence, et surtout ton adaptation aux autres, leur situation et leurs cultures. Papa, tu as le goût des choses bien faites et jusqu'au bout, et c'est enrichissant. J'apprends de toi quotidiennement cette quête de l'humilité qu'il faut avoir pour améliorer les choses, petit à petit avec le ton juste, et en se détachant des considérations matérielles. A vous deux, vous nous avez transmis le goût du voyage et de l'aventure, d'aller vers l'autre avec la bienveillance qui estompe les barrières sociales et culturelles. Vous souhaitez le meilleur pour nous quelques soient nos décisions et nos écarts de parcours, cette confiance est précieuse et nous permet d'avancer en accord avec nous-mêmes. Merci

Antoine et Alice, les plus belles têtes de lard. Chaque période de vie a contribué successivement à nous rendre amis. L'observation dans vos entourage respectifs grandit mon admiration pour chacun de vous deux. Je suis fier de l'équilibre soudé et bienveillant que l'on a, avec les personnalités de chacun, et autour des mêmes valeurs. Sarah, tes engagements apportent une vision différente des choses et enrichit la famille.

Nannie, tu es le puits de savoir qui nous accompagne depuis l'enfance. J'ai grandi bercée par tes histoires, admirative de ton intelligence, ta finesse et ta fidélité en amitié. Comme tu aurais aimé être assise là à la fin de ces études où tu m'as tant réconfortée. Anne-Claire et Bruno, votre bonne humeur, votre accueil permanent dans le sud, les histoires de voyage et les bons plans pour tout périple en sac à dos. Hélène, tu as toujours une nouvelle idée innovante et pleine d'humour qui inspire tes cousins ! Jean, merci pour ton accompagnement depuis notre enfance, avec une fierté, une confiance et une générosité par-dessus tout. Tu nous transmets ton goût des belles choses et des amitiés fortes. Christian et tes douces attentions au quotidien qui traversent la France jusqu'à nous. Stella, tu es la bulle de douceur et de gentillesse qui encourage tes neveux et nièces. Enfin Popo, l'harmonie entre la paix, l'amour de l'autre et la gentillesse qui a bercé notre enfance. J'espère que l'année à venir sera plus joyeuse.

Merci Julien, tu es une bouffée d'air et une réelle inspiration dans ma vie. J'aime ta sensibilité à l'autre, ton goût de l'engagement et de l'application de tes valeurs coûte que coûte. Tu donnes une légitimité à toute personne et situation, et je t'aime pour ça. Tu apportes une stabilité permanente dans les moments de doutes, avec un soutien inconditionnel qui m'a été cher les derniers mois. J'ai de la chance de pouvoir vivre à tes côtés.

A tous mes amis que j'aime et admire énormément, ma seule crainte est de ne pas réussir à vous rendre au quotidien toute cette émotion !

Les copines du Tchad, maintenant une sur chaque continent mais regroupées dans les mêmes valeurs.

Les copines du lycée, avec nos éternels week-ends qui permettent de me remettre à jour sur les dernières nouveautés de l'Internet ! Sans oublier ton soutien inébranlable Laura, la fidélité incarnée, ton écoute et tes réconforts depuis tant d'années. Valentin et ta façon de toujours croire de façon confiante en le meilleur de tes amis. Claire, tu es une bulle rayonnante d'énergie, merci pour ton écoute, tes remarques et tes doutes qui t'enrichissent sans le savoir !

Marie, main dans la main depuis 15 ans. J'ai une admiration sans limite pour toi, ta douceur, ton humilité, ton écoute et ta sensibilité. Tu es un pilier dans ma vie dans toute situation, un repère quand je suis perdue. Dire que tu donnes encore de la légitimité à mes états d'âme ! Ton soutien a été indispensable toutes ces années et je t'en remercie.

Les Clara's, ma deuxième petite famille ! Si chère à mon cœur, soudée sur les bancs de la fac avec des liens si forts. Il y a beaucoup d'émotion quand je pense à cette incroyable amitié qui a grandi chaque année de ce long parcours. Elle nous permet de ressentir les yeux fermés les émotions et inquiétudes de chacun, de se soutenir dans les périodes charnières des uns et des autres en tirant le meilleur de chacun. J'espère que l'on continuera à chanter et danser la jeunesse comme l'ont fait depuis 10 ans !

Fanny, merci pour toutes tes petites attentions en or qui nous ont tant rapprochées. Tu persévères dans tes valeurs, tu aimes les autres et valorises tes amis comme personne n'arrive à le faire. Flora, ta folie et ton énergie débordante, Aurore et Isis, votre goût du voyage, et des longues discussions existentielles. Et tous les autres Clara's qui mériteraient d'être cités !

Mariam, une complicité depuis la p1, à se comprendre sans avoir besoin de dire. J'ai hâte de poursuivre cette amitié avec toi déménagée à Marseille. Laetitia, des révisions et des discussions sans s'arrêter, portées par ton énergie époustouflante ! Et Théo, pour ton amour et ton soutien qui ont beaucoup accompagné ces études de médecine.

Les nouvelles rencontres de Marseille avec Pauline et Fanny pour les trails et les tisanes, puis Isabel la coloc' ingénieuse, puis la bande du 7 et du beach-volley du mercredi. La coloc successive avec chacun a permis de créer un amour et des relations très proches. Nous sommes une nouvelle petite famille qui est précieuse quand on change de ville.

Les rencontres de l'internat, Marie-Lilka, Pierre et votre boule d'amour contagieuse, Blandine et notre découverte de Marseille ensemble, les petits dîners précieux avec Perrine et Emilie, le carré du 6, la bande du SKIII, Fabrice et la précieuse amitié que l'on a pu construire ensemble.

Sans oublier tous les autres copains non mentionnés qui accepteront solidairement de toujours continuer les débats, de partir en voyage, ou simplement de faire semblant de rire.

Je suis émue d'avoir tant de chance d'être si bien entourée, cela apporte une stabilité et un réconfort inestimables pour garder le cap ! J'espère que ces liens resteront longtemps pour que nous puissions continuer à agir en notre lieu tout en pensant avec le monde.

Merci



**Revue de la littérature des formes pulmonaires et articulaires de
la bilharziose à partir de la description des cas cliniques de
bilharziose urinaire au CHU de Marseille**

Table des matières

- Liste des abréviations	3
- Liste des figures	4
- Liste des tableaux	5
- INTRODUCTION	6
- MATERIEL et METHODE	10
- PARTIE 1 : Méthodes diagnostiques de la bilharziose	12
1. Méthodes diagnostiques en routine	
2. Avènement du diagnostic moléculaire d'espèce et séquençage d'espèce	
- PARTIE 2 : Description des formes cliniques actuelles de bilharziose à l'IHU Méditerranée Infection et revue de la littérature des atteintes atypiques	17
1. Bilharziose pulmonaire	
1-1. Atteinte pulmonaire documentée à <i>S. haematobium</i> diagnostiquée à l'IHU Méditerranée Infection	
1-2. Revue de la littérature des atteintes pulmonaires	
2. Arthropathies et bilharziose	
2-1. Mono-arthrite concomitante d'une bilharziose urinaire chez un patient suivi à Marseille	
2-2. Revue de la littérature des arthrites associées à la bilharziose	
3. Autres formes cliniques observées chez les autres patients (patients 3-15) suivis à l'IHU Méditerranée Infection	
- PARTIE 3 : Épidémiologie et émergence des formes hybrides	34
1. Formes hybrides et patients suivis à l'IHU Méditerranée Infection	
2. Formes hybrides en Afrique	
3. La bilharziose en Europe	
3-1. Premiers cas de bilharziose en Europe	
3-2. Nouveaux diagnostics de formes hybrides en Europe	
4. Conséquences épidémiologiques, cliniques, et diagnostiques de ces formes hybrides	
4-1. Facteurs environnementaux influençant l'apparition de ces nouvelles épidémies	
4-2. Conséquences épidémiologiques	
4-3. Conséquences cliniques chez l'homme	
4-4. Conséquences diagnostiques	
- CONCLUSION	46
- Références bibliographiques	47

Liste des Abréviations

AWA : Adulte Worm Antigen

cox : *cytochrome oxidase*

coi : *cytochrome oxidase subunit I*

CIC : complexes immuns circulants

ELISA : Enzyme-linked Immunosorbent Assay, ou technique d'immunoabsorption par enzyme liée

EPS : examen parasitologique des selles

EPU : examen parasitologique des urines

F : féminin

IHA : Indirect Hemagglutination Assay

its : *internal transcribed spacer 2*

LA : liquide articulaire

LAMP : loop-mediated isothermal amplification, ou amplification isotherme médiée par les boucles

M : masculin

NGS : Next-Generation Sequencing

OMS : Organisation mondiale de la Santé

PET scanner : Tomographie par Emission de Positons couplé à un scanner

PCR : Polymerase Chain Reaction

SEA : Soluble Egg Antigen

Sh : *Schistosoma haematobium*

Sb : *Schistosoma bovis*

Liste des Figures

Figure 1 : Couple de schistosomes male et femelle	7
Figure 2 : Cycle parasitaire du schistosome	7
Figure 3 : Répartition mondiale des principales espèces de schistosomes (OMS)	8
Figure 4 : Répartition des différentes espèces de schistosomes avec leurs principaux hôtes définitifs	9
Figure 5 : Aspect morphologique des œufs des différentes espèces de <i>Schistosoma</i>	16
Figure 6 : Diagramme de flux sur la sélection des patients avec infection à <i>S. haematobium</i> à l'IHU Méditerranée Infection depuis 2017	18
Figure 7 : Nodules pulmonaires chez notre patient, PET scanner	19
Figure 8 : <i>S. haematobium</i> dans une biopsie vésicale, grossissement x500	20
Figure 9 : <i>S. haematobium</i> dans une biopsie vésicale, grossissement x100	20
Figure 10 : Western Blot positif pour <i>Schistosoma</i> dans le sérum (S) et dans le liquide articulaire de mai 2019 (LA 1) et de juillet 2019 (LA 2), T + étant le témoin positif	26

Liste des Tableaux

Tableau 1 : Bilharziose pulmonaire dans sa forme aigüe : revue des cas de nodules pulmonaires	23
Tableau 2 : Atteinte chronique de la bilharziose pulmonaire : revue des cas de nodules pulmonaires	24
Tableau 3 : Calcul du coefficient de Goldmann-Witmer entre le liquide articulaire et le sérum du patient	27
Tableau 4 : Critères de Doury pour une atteinte articulaire due à une infection parasitaire	28
Tableau 5 : Cas cliniques rapportés dans la littérature d'atteinte articulaire en lien avec une infection à <i>Schistosoma</i> de 1973 à 2021	31
Tableau 6 : Autres formes cliniques des patients (patients 3-15) suivis à l'IHU Méditerranée Infection	33

INTRODUCTION

La schistosomiase, ou bilharziose est une infection parasitaire tropicale et subtropicale due à un ver de la classe des helminthes, appartenant au groupe des trématodes. Il existe deux formes principales de bilharziose : intestinale et uro-génitale. Six espèces sont pathogènes pour les humains et de forte prévalence mondiale, principalement dans 3 continents. On estime une atteinte d'environ 200 millions de personnes dans le monde dont 85% en Afrique, avec environ 200 à 300 000 morts par an. Il s'agit d'une priorité pour l'Organisation Mondiale de la Santé (OMS), la bilharziose étant actuellement reconnue par cette institution comme faisant partie des « Neglected Tropical Diseases » (NTD).

Le mode de transmission de la bilharziose se fait par pénétration transcutanée du stade larvaire libre du parasite émis par un mollusque d'eau douce en contact avec l'homme. Les hôtes intermédiaires de *Schistosoma* sont les mollusques d'eau douce. La principale lésion créée par ce parasite chez l'homme en phase d'état est une réaction granulomateuse qui se crée autour de l'œuf piégé dans la paroi intestinale ou vésicale.

Le cycle parasitaire comprend 2 hôtes obligatoirement : un hôte définitif vertébré où les adultes mâle et femelle vivant dans les systèmes circulatoires vont se reproduire et pondre des milliers d'œufs, et un hôte intermédiaire, le mollusque d'eau douce dans lequel la multiplication du parasite est asexuée (Figure 1). L'homme va s'infecter à partir des furcocercaires qui sont des larves infestantes libres libérées par les mollusques, via une transmission transcutanée active. Le mollusque va lui-même s'infecter à partir des miracidiums qui éclosent des œufs éliminés dans l'eau par les excréments ou les urines d'un homme infecté. Les vers adultes sont des trématodes hématophages qui vivent dans les vaisseaux mésentériques (*S. mansoni* et *S. japonicum*), rectaux (*S. intercalatum* et *S. guineensis*) ou vésicaux (*S. haematobium*). La pathogénicité de la bilharziose provient de ces œufs qui persistent dans l'organisme créant une inflammation locale (Figure 2).

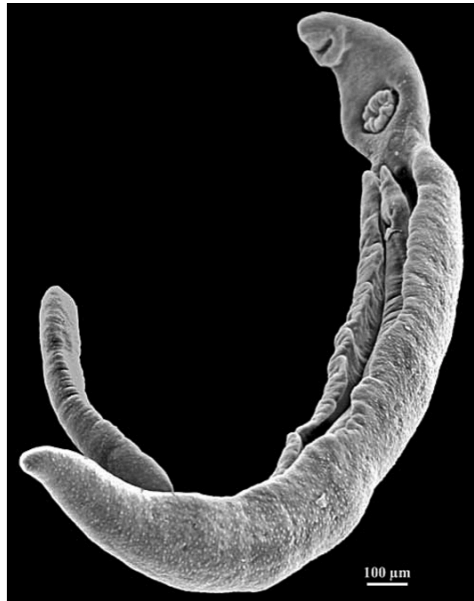

Figure 1 : Couple de schistosomes male et femelle. La femelle se loge dans le canal gynécophore du parasite male. (Beltran et al, PlosOne, 2008)

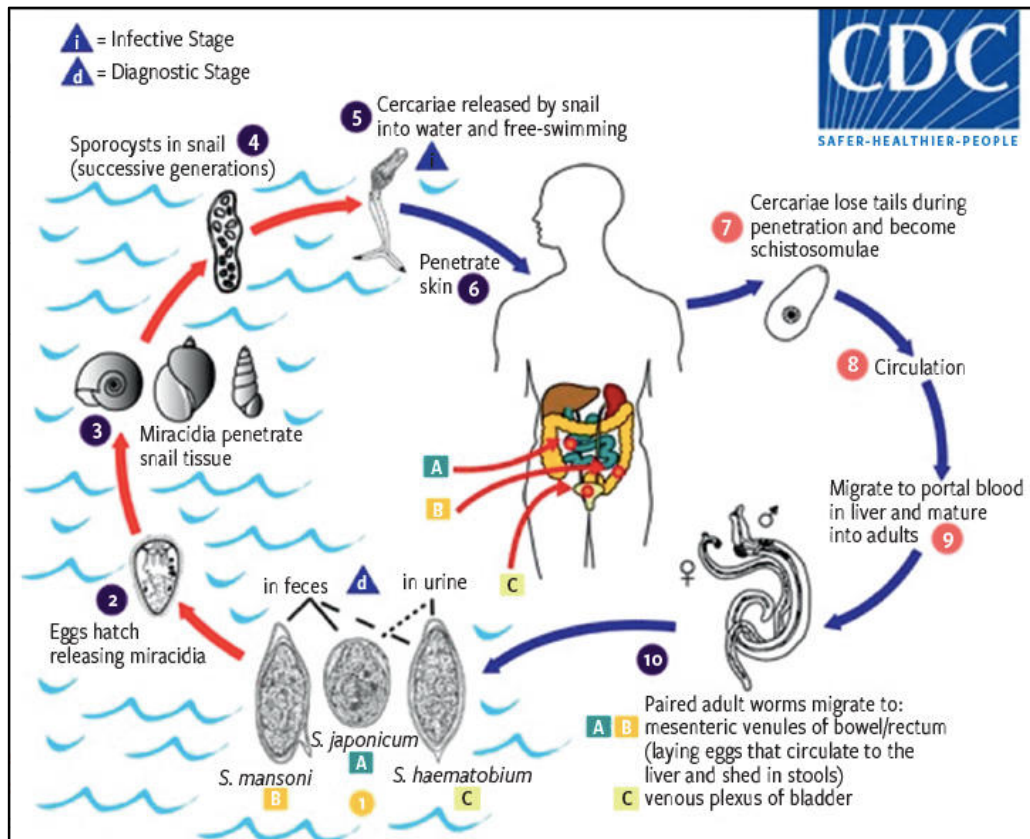


Figure 2 : Cycle parasitaire du schistosome (L. Zanisi, Revue médicale suisse, 2018)

A ce jour, six espèces sont pathogènes pour l'homme (Figure 3) :

- *Schistosoma mansoni* (bilharziose intestinale aux Antilles, en Amérique centrale et en Afrique)
- *Schistosoma haematobium* (bilharziose urogénitale en Afrique, et en Péninsule Arabique)
- *Schistosoma japonicum* (bilharziose intestinale avec complications artério veineuse en Chine)
- *Schistosoma intercalatum* (bilharziose rectale et génitale, en Afrique centrale)
- *Schistosoma mekongi* (bilharziose intestinale en Chine avec complications artério veineuses)
- *Schistosoma guineensis* (de rares cas humains de bilharziose rectale décrits en Afrique centrale)

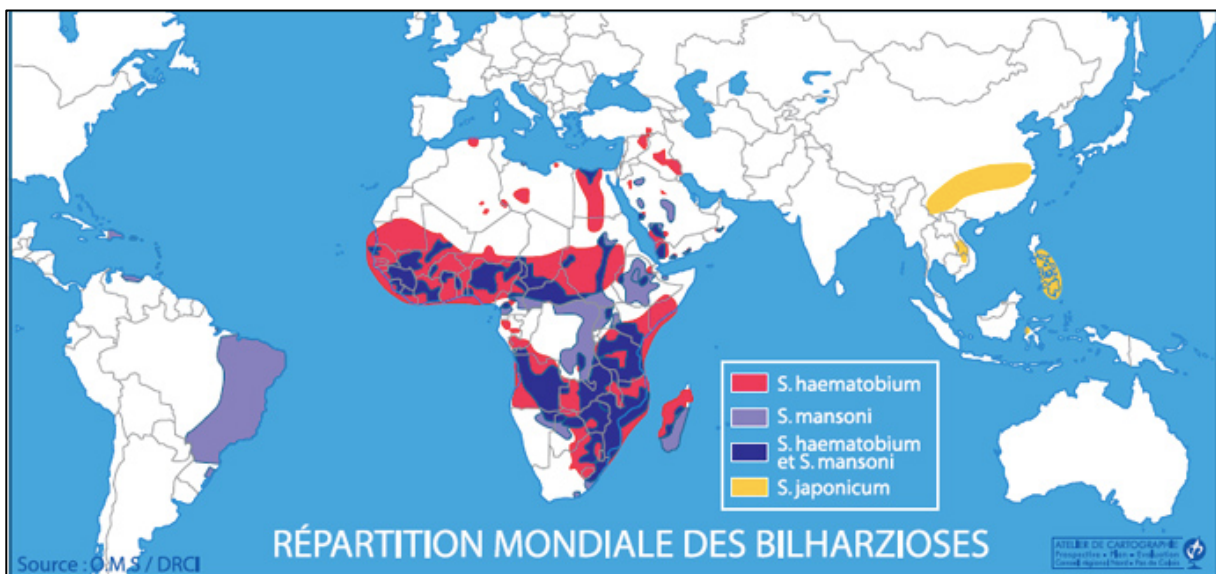


Figure 3 : Répartition mondiale des principales espèces de schistosomes (OMS)

Les espèces de schistosomes pathogènes pour l'homme ont actuellement comme seul hôte définitif l'homme. Mais certains animaux sont des hôtes définitifs pour d'autres espèces de schistosomes, classiquement non reconnues comme pathogènes pour l'homme. Seules les deux espèces *S. japonicum* et *S. mekongi* sont des zoonoses (transmission naturelle entre les animaux vertébrés et les humains) (1).

Les animaux en revanche peuvent être infectés par 19 espèces de schistosomes dont 9 principalement intéressantes en pathologie humaine au vu des atteintes sévères chez les ruminants domestiques : principalement en Afrique avec *S. bovis* et *S. curassoni* (dominant chez les ruminants domestiques dans le Nord et Est Sénégal), ainsi que *S. matthei*, *S. spindale*, *S. indicum*, *S. nasale* et *S. incognitum*, mais aussi en Asie avec *S. japonicum* et *S. mekongi* (Figure 4) (1)(2). En effet, la schistosomiase chez les ruminants est responsable de plus de 150 millions de cas dans le monde.

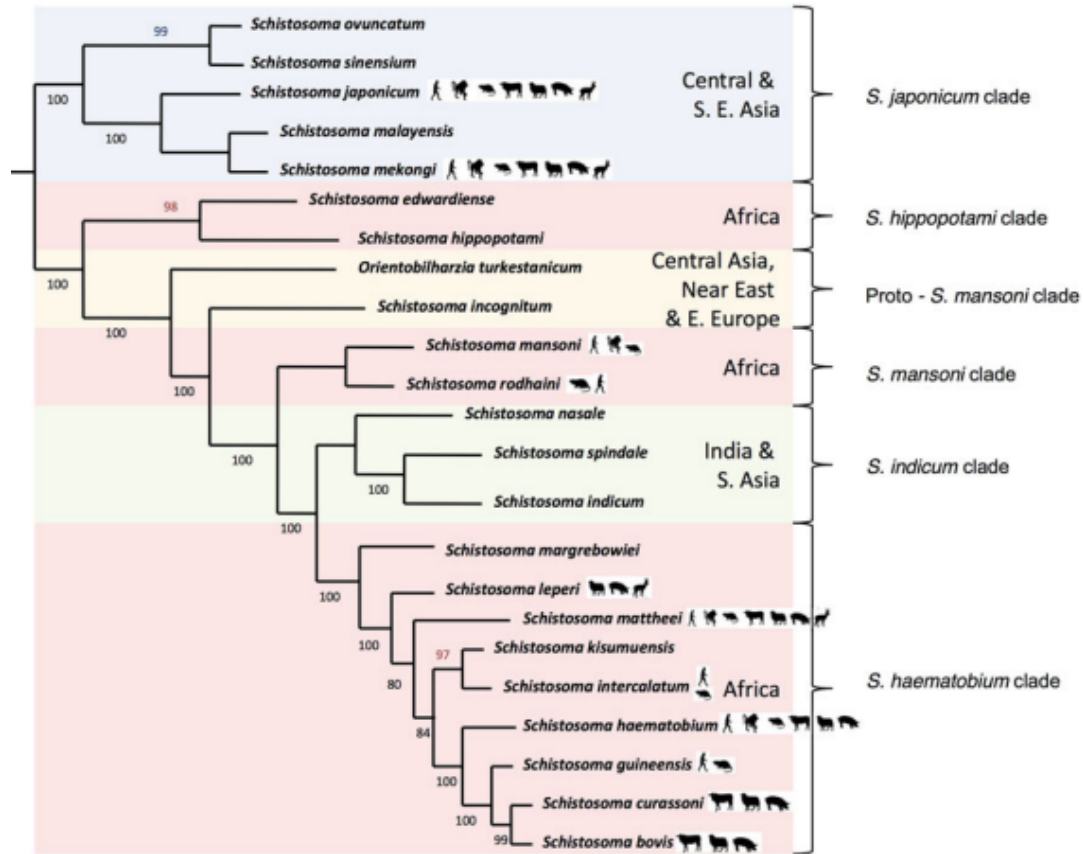


Figure 4 : Répartition des différentes espèces de schistosomes avec leurs principaux hôtes définitifs. Phylogénétique schématique des relations entre les espèces de *Schistosoma* et leur principale hôte vertébré (2)

Classiquement, chaque espèce de schistosome infecte spécifiquement un type de mollusque d'eau douce appelé communément bulin. On associe classiquement *S. haematobium* et *Bulinus globosus* (ou éventuellement *B. truncatus* et plus rarement *B. umblicatus*), *S. mansoni* et *S. rodhaini* et *Biomphalaria pfeifferi*, *S. intercalatum* et *Bulinus forskalii* (3). Concernant les formes animales, *S. bovis* va pouvoir infecter *B. truncatus* et *B. tropicus* (4). *S. curassoni* va infecter *Bulinus umblicatus*, *B. wrighti*, *B. forskalii* et *B. senegalensis* (4)(5).

Cependant, on observe à ce jour l'émergence de formes hybrides définies par le croisement entre espèces différentes d'origines humaines et/ou animales. Ces hybrides peuvent donc infecter un nombre d'espèces de mollusques plus varié et donc augmenter le potentiel épidémique avec un impact sur la prise en charge des patients atteints de bilharziose.

MATERIEL et METHODE

Nous avons cherché à étudier les patients suivis pour une bilharziose urinaire documentée microbiologiquement sur l'IHU Méditerranée Infection à Marseille depuis 2017. Le gold standard du diagnostic que nous avons retenu est la mise en évidence de parasites à l'examen direct des échantillons d'urines ou sur biopsie vésicale, et/ou une PCR *S. haematobium* (ciblant le gène *dra1*) positive. Nous avons sélectionné ces patients afin d'étudier leurs caractéristiques cliniques, diagnostiques et thérapeutiques ainsi qu'un éventuel pays d'exposition. Nous avons décrit les tableaux cliniques de ces patients, avec une attention particulière pour deux patients présentant des tableaux inhabituels.

Par ailleurs, nous avons réalisé une analyse moléculaire sur les patients positifs. L'ADN a été extrait à partir du culot urinaire sur NucliSENS® EasyMAG (BioMérieux) selon les recommandations du fournisseur. La PCR temps réel avec sonde d'hydrolyse TaqMan que nous réalisons à l'IHU cible le gène *dra1* selon le protocole décrit par CNOPS *et al* (6). 11 échantillons positifs ont été séquencés en Next-Generation Sequencing (NGS) ou SANGER en ciblant les gènes *cox* (génome mitochondrial) et *its* (génome nucléaire) afin de rechercher la présence éventuelle de formes hybrides chez nos patients (7)(8)(9). Ce travail a fait spécifiquement l'objet d'un travail de thèse de doctorat officine (Schistosomiase urinaire chez des patients pris en charge au CHU de Marseille : description des cas et détermination des espèces par séquençage, Maissane Mehadji, 2021) : je reprends ces résultats obtenus dans mon mémoire dont l'objectif est de décrire les formes cliniques des patients suivis dans notre établissement, avec une bibliographie des atteintes inhabituelles, afin de croiser les résultats avec la découverte de formes hybrides chez ses patients.

Devant les formes atypiques qui nous ont interpellés, nous avons fait la bibliographie de ces descriptions dans la littérature à l'aide de la plateforme Pubmed, afin de présenter une revue de la littérature des formes pulmonaires et articulaires de la bilharziose décrites dans des revues médicales et scientifiques internationales jusqu'à ce jour. Les mots clés ont été pour les formes pulmonaires « pulmonary schistosomiasis », « nodular pulmonary schistosomiasis », «*Schistosoma haematobium* AND pulmonary », et « pulmonary AND bladder schistosomiasis ». Les mots clés pour la revue des formes articulaires de la bilharziose ont été « schistosomiasis AND arthritis », « schistosomiasis AND arthropathy », « articular schistosomiasis ».

Enfin, nous avons réalisé une revue de la littérature sur la place des formes hybrides de schistosomes dans le monde depuis 1960 avec une revue de tous les articles en français et anglais publiés sur le sujet dans la plateforme Pubmed. Les mots clés ont été « schistosomiasis AND hybrid » et « hybridation AND schistosomiasis ».

PARTIE 1 :

Méthodes diagnostiques de la bilharziose urinaire

PARTIE 1 : Méthodes diagnostiques de la bilharziose urinaire

1. Méthodes diagnostiques de routine

Traditionnellement, l'infection à schistosome est caractérisée par la présence d'œufs de schistosomes excrétés par le patient. L'identification de l'espèce en cause est faite sur la base de l'étude morphologique de ces œufs. Plus récemment, des méthodes de biologie moléculaire sont venues enrichir le diagnostic (10)(11).

Le diagnostic formel de la bilharziose se fait par examen parasitologique direct des selles ou des urines à la recherche des œufs de schistosomes. Cependant, la ponte des œufs dans le tractus urinaire ou digestif ne commence que vers le premier mois après l'infection par les cercaires (respectivement vers le 90^{ème} jour pour le tractus urinaire, et entre la 4^{ème} - 6^{ème} semaine pour la forme digestive). Au stade précoce de l'infection, ce diagnostic direct sera donc négatif. Pour l'examen parasitologique des urines, la recherche d'œuf de *S. haematobium* se fait sur échantillon d'urines ou urines de 24h. La sensibilité est augmentée au décours d'un effort physique (sautillements) permettant de décoller les œufs de la paroi. L'analyse des urines est alors microscopique pour la recherche de schistosomes. La sensibilité de l'examen parasitologique des urines est augmentée par centrifugation de l'échantillon. Cette technique est très sensible lors d'une infection accompagnée d'une excrétion intense d'œufs, mais elle manquera de sensibilité lors d'une infection peu intense souvent consécutive à une contamination dans des zones de basse prévalence (11). Ces analyses microscopiques directes sont donc compatibles avec des zones à haute endémie de schistosomes, au vu de la simplicité de réalisation et le faible coût, mais ne sont pas assez sensibles pour des zones à faible endémie.

Lorsque l'examen parasitaire direct n'est pas contributif, un apport immunologique par la sérologie est utilisé. Le diagnostic immunologique repose sur la mise en évidence d'anticorps anti-*Schistosoma* ou de la détection d'antigènes de schistosomes circulants, peu utilisé en France. La production d'anticorps commence environ entre la 12^{ème} et la 16^{ème} semaine après l'infection pour le pic d'IgM, et autour de la 20^{ème} semaine pour les IgG. De nombreuses cibles antigéniques existent et sont utilisées dans les méthodes sérologiques (11). Les tests immunologiques sont particulièrement intéressants dans une situation où la recherche parasitaire est négative, ainsi que dans les zones à faible endémie (où la sécrétion des œufs est plus faible). Parmi les techniques de détection d'anticorps, il existe l'ELISA (Enzyme-linked

Immunosorbent Assay), le COPT (circumoval precipitin test), l'IHT (indirect hemagglutination test) ainsi que l'IFA (indirect immunofluorescence assay).

Le principe du COPT, qui est la référence en Chine, repose sur la production d'un précipité entre le sérum du patient après l'avoir exposé à des œufs de schistosomes lyophilisés. Il a une forte sensibilité et spécificité, principalement pour *S. japonicum* (12). C'est malheureusement une technique laborieuse et complexe, et le long délai entre l'infection et la séroconversion peut fausser le résultat négatif. L'IHT est une technique plus simple et relativement bien sensible qui a permis d'être utilisée à grande échelle. Elle repose sur la détection d'une réaction entre les anticorps d'un sérum de patient avec des globules rouges recouverts d'antigènes schistosomaux. L'IFA quant à elle repose sur la réaction entre les antigènes et les anticorps du patient infecté, en utilisant des œufs, des cercaires ou des morceaux de vers adultes paraffinés. Cette méthode est très sensible surtout dans les zones de faible endémie, du fait qu'elle détecte les IgG et les IgM dans les stades aigus et chroniques de la maladie. L'ELISA enfin étudie la réaction entre les anticorps du sérum du patient et des antigènes extraits à différents stades du cycle parasitaire à base de différentes préparations antigéniques telles que SEA (Soluble Egg Antigen) et AWA (Adulte Worm Antigen). La détection directe d'antigènes (SEA, AWA ou antigènes circulants) est maintenant une technique bien reconnue, utilisant les caractéristiques de migration en immunoélectrophorèse. On utilise principalement les antigènes circulants anodiques et cathodiques et on peut dès lors retrouver leur présence dès la 3^{ème} semaine d'infection dans le sang (11). Cette technique peut également être utilisée dans les urines puisque les antigènes sont excrétés par l'hôte.

La principale limite des techniques immunologiques est la difficulté à diagnostiquer une infection active d'une exposition ancienne au vu de la majorité des techniques ELISA qui ne différencient pas les IgG des IgM. Un autre biais dans les techniques sérologiques est l'utilisation d'antigène parasitaire qui présente une réactivité croisée avec d'autres helminthes.

Plus récemment, les techniques de biologie moléculaire sont utilisées ciblant l'ADN des parasites à partir des prélèvements urinaires ou dans le sérum (ADN circulants). La biologie moléculaire est complémentaire de l'examen parasitaire direct. La cible la plus commune est le gène *dr1* (6). Une autre technique de biologie moléculaire plus rapide et aussi sensible et spécifique est l'amplification par méthode LAMP (loop-mediated isothermal amplification) (13). Elle utilise la réaction isothermique d'un pyrophosphate de magnésium libéré produisant un sel insoluble, qui sera amplifié et détecté par la mesure de la turbidité. Cette méthode se développe comme une alternative dans certains pays car simple, de faible coût

et permettant un diagnostic d'espèce. Elle a été récemment décrite pour la détection d'espèce hybride (14). Aucun test pour l'instant n'est commercialisé.

L'imagerie a également une place dans le diagnostic de la bilharziose. Pour les atteintes urinaires, la pathogénicité de *S. haematobium* se retrouve par la mise en évidence d'une inflammation granulomateuse provoquée par le relargage des œufs dans les voies urinaires. Cette inflammation peut conduire à des ulcérations, des calcifications de vessie, une polyposé, voire des carcinomes des voies urinaires. Ces lésions peuvent être observées par cystoscopie, avec biopsies des lésions mettant en évidence le granulome et éventuellement la présence des schistosomes dans les tissus. Les outils d'imagerie les plus intéressants sont le scanner des voies urinaires, ou éventuellement l'échographie. L'OMS a proposé une classification des lésions vésicales objectivées par imagerie (échographie) selon 3 grades en fonction de l'épaisseur de la paroi vésicale, les irrégularités, la forme vésicale, les calcifications, les polypes et l'hydronéphrose qui permettent de classer la sévérité de la bilharziose urinaire. (15)

2. Avènement du diagnostic moléculaire et séquençage d'espèce

La biologie moléculaire a un rôle dans l'identification plus précise des espèces, qui reposait auparavant sur la morphologie des œufs visualisés au microscope (Figure 5). Les œufs de *Schistosoma* peuvent ainsi être séquencés à l'aide de marqueurs moléculaires tels que le marqueur nucléaire *its* (ribosomal internal transcribed spacer) qui a une transmission d'hérédité biparentale, ou bien le marqueur mitochondrial *cox* (cytochrome oxidase subunit I) qui a une transmission maternelle. Ces deux marqueurs moléculaires sont les plus classiquement utilisés pour l'identification d'espèce de schistosomes, et permettent donc d'identifier les hybridations entre espèces (male d'une espèce avec femelle d'une autre, et *vice versa*) (5)(7). L'amélioration de la connaissance du génome des espèces de schistosomes ainsi que les techniques de séquençage ont permis de mettre en évidence des transferts de gènes d'une espèce à une autre, et donc de détecter un nombre croissant de cas humains contaminés par des formes hybrides de *Schistosoma* (cf Partie 3) (1). Cela apporte une nouvelle interrogation sur l'évolution et l'épidémiologie de la maladie.

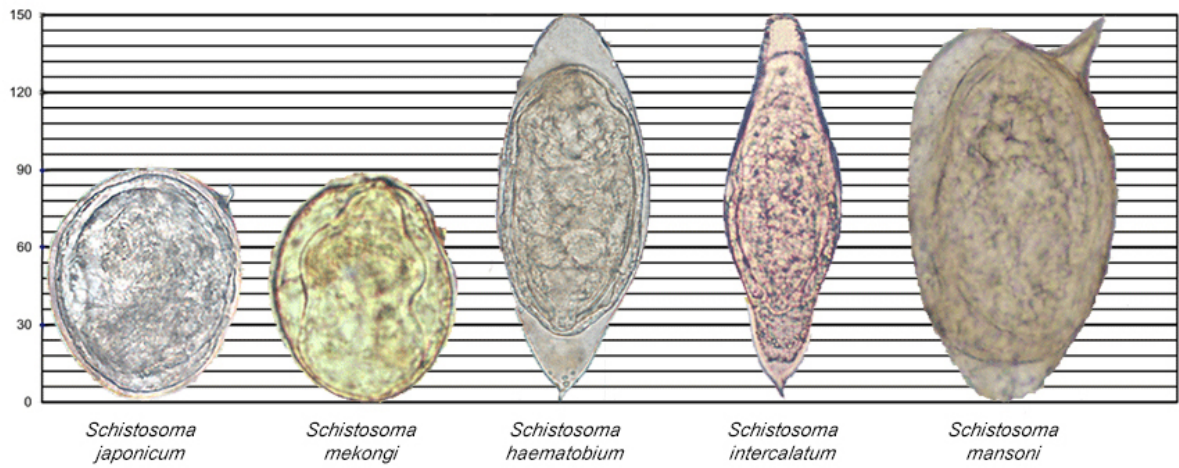


Figure 5 : Aspect morphologique des œufs des différentes espèces de *Schistosoma* (CDC, Laboratory Identification of Parasites of Public Health Concern)

PARTIE 2 :

**Description des formes cliniques actuelles de bilharziose à l'IHU
Méditerranée Infection et revue de la littérature des atteintes atypiques**

PARTIE 2 :

Description des formes cliniques actuelles de bilharziose à l'IHU Méditerranée Infection et revue de la littérature des atteintes atypiques

Au total, 537 demandes de recherches de bilharziose urinaire par examen urinaire ont été demandées entre 2017 -2020, concernant 471 patients.

9 patients ont été diagnostiqués positifs par la mise en évidence d'œufs viables ou non viables dans les urines (dont 1 patient également positif sur biopsie vésicale). 3 patients ont été diagnostiqués positifs par la mise en évidence d'œufs viables ou non viables sur la biopsie vésicale (urines négatives pour 2 patients, non réalisées pour 1 patient) 3 patients avaient une PCR *S. haematobium* ciblant le gène *dra1* positive dans les urines avec examen direct parasitaire négatif.

Au total, nous avons sélectionné 15 patients ayant une infection à *S. haematobium* (Figure 6). Parmi ces patients, deux patients ont présenté une forme atypique détaillée ci-après.

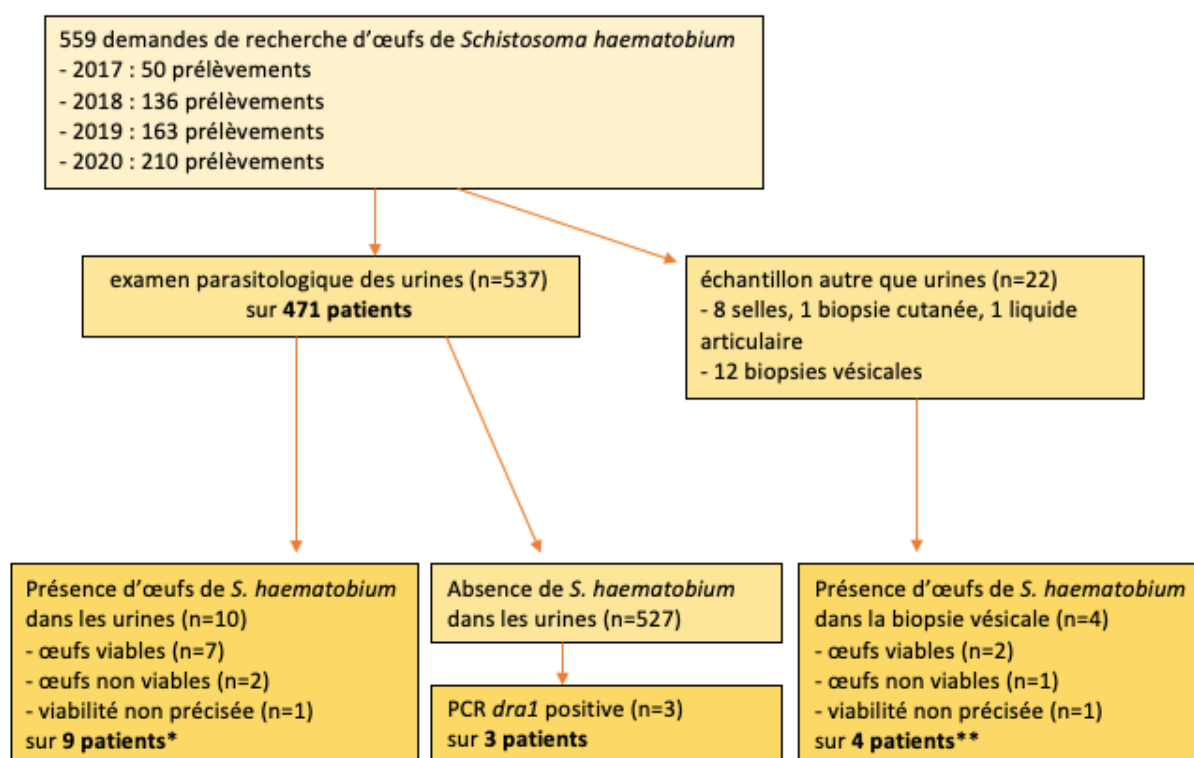


Figure 6 : Diagramme de flux sur la sélection des patients avec infection à *S. haematobium* à l'IHU Méditerranée Infection depuis 2017. La discordance entre le nombre de prélèvement et le nombre de patient provient de prélèvements multiples chez certains patients. * 1 patient avec 2 prélèvements urinaires positifs. ** 1 patient avec biopsie vésicale positive et examen parasitaire urinaire positive

1. Bilharziose pulmonaire

1-1. Atteinte pulmonaire documentée à *S. haematobium* à l'IHU Méditerranée Infection

Il s'agit d'un homme de nationalité française âgé de 63 ans, sans antécédent médical notable, hormis un tabagisme arrêté 35 années auparavant, qui a été diagnostiqué en août 2017 d'une thrombose veineuse profonde spontanée de la jambe droite. Un scanner thoracique, abdominal et pelvien est réalisé. Trois nodules pulmonaires sont retrouvés, de taille variant de 5 à 10 mm (Figure 7), associés à un épaississement de la paroi antérieure de vessie. Devant la suspicion de malignité, une résection trans-urétrale de vessie est réalisée ainsi qu'une résection partielle pulmonaire du lobe moyen droit. L'analyse anatomo-histo-pathologique de la paroi vésicale retrouve une inflammation granulomateuse avec macrophages épithélioïdes, cellules géantes et nombreux œufs de *Schistosoma haematobium* (éperon terminal) dans les tissus sans atteinte tumorale (Figures 8 et 9). En revanche, la PCR *dra1* est positive sur la biopsie pulmonaire ce qui confirme une atteinte *in situ* due à *S. haematobium*.

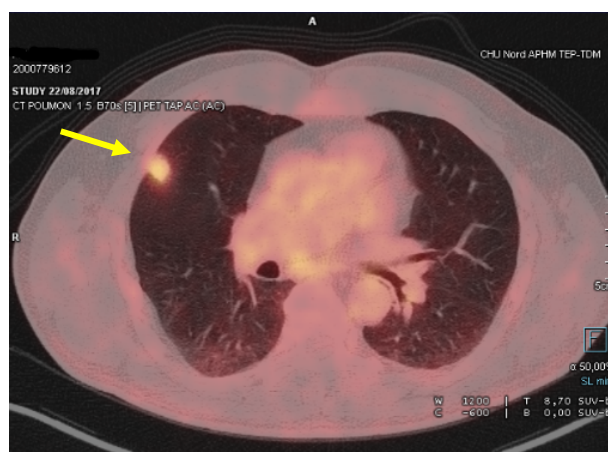


Figure 7 : Nodules pulmonaires chez notre patient, PET scanner

Après reprise de l'interrogatoire, le patient rapporte avoir voyagé professionnellement chaque année en République Démocratique du Congo durant 1 mois chaque année pendant 10 ans. Son dernier voyage remonte à 2016. Durant ses séjours, il rapporte avoir marché dans des eaux stagnantes et des rivières. Le reste de l'examen clinique est normal. Les tests biologiques retrouvent une hyperleucocytose ($6 \times 10^9/L$ – norme $4-10 \times 10^9/L$) sans hyper-éosinophilie ($0,37 \times 10^9/L$ – norme $0,1-0,7 \times 10^9/L$). La Protéine C Réactive, les enzymes hépatiques et les éléments du ionogramme étaient normaux. Le dosage des IgE était élevé (265 kUI/L – norme $1-100 \text{ kUI/L}$). La sérologie bilharziose (ELISA, Novagnost, NovaTec, Western Blot LD-Bio

France) était positive et les examens parasitologiques répétés des urines et des selles étaient quant à eux négatifs. Le patient a été traité par praziquantel 60 mg/kg/j, avec deuxième dose répétée deux semaines après. Deux mois après le traitement, on retrouve une sérologie (ELISA et Western blot) toujours positive qui reste stable sur les différents contrôles de l'année suivante. Les lésions nodulaires pulmonaires sont restées stables sur les différents scanners thoraciques ultérieurs.

Le séquençage NGS *its* et *cox* a été réalisé sur l'ADN extrait des nodules pulmonaires et retrouve une forme pure de *S. haematobium*.

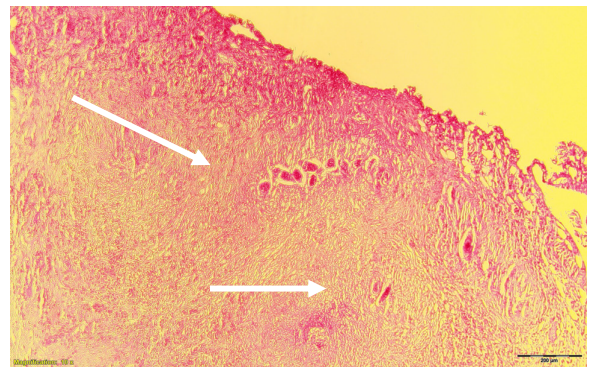
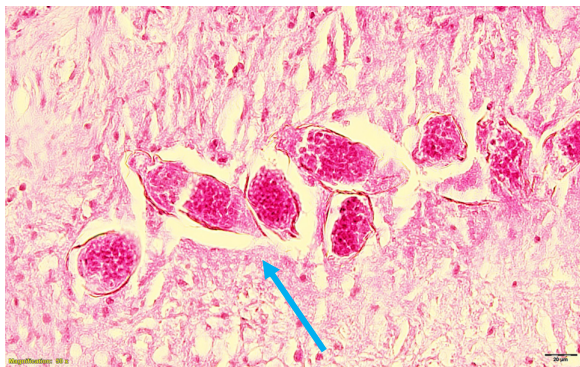


Figure 8 : *S. haematobium* dans une biopsie vésicale, grossissement x500. L'éperon terminal caractéristique de *S. haematobium* est bien visible (flèche bleue)

Figure 9 : *S. haematobium* dans une biopsie vésicale, grossissement x100 (flèches blanches)

1-2. Revue de la littérature des atteintes pulmonaires

Deux tableaux différents sont décrits dans la littérature concernant les lésions pulmonaires sur les infections à bilharziose (16, 17). Le premier tableau concerne la première exposition à *Schistosoma spp* chez des patients non immuns revenant d'une zone d'exposition, et est caractérisé comme « acute pattern » dans la littérature (Tableau 1). Nous avons retrouvé 31 cas report publiés rapportant des lésions nodulaires scannographiques dans ce contexte. Les symptômes étaient principalement une toux sèche et de la fièvre. La moyenne d'âge était de 25,3 ans [14-50 ans], et une prédominance masculine était observée (68%, 21M, 10F). Tous les cas sauf un étaient des voyageurs en retour d'Afrique (un cas était un voyageur en retour d'Arabie Saoudite), où *S. mansoni* et *S. haematobium* sont endémiques, cependant l'espèce n'était pas toujours identifiée. Le diagnostic était posé sur une sérologie positive ou, dans certains cas, la présence d'œufs de *Schistosoma* (survenue étonnamment précoce d'œufs selon le délai de retour de voyage) (Tableau 1). La PCR sur les prélèvements d'urines ou de selles

n'était presque jamais positive au vu du délai précoce du tableau. Les paramètres biologiques associés étaient une hyper-éosinophilie, une élévation des IgE, et une cytolysé hépatique. Tous ont été traités par praziquantel avec une évolution favorable des symptômes et une régression des nodules pulmonaires. L'identification prouvée de *Schistosoma* dans les poumons est rare (4 biopsies pulmonaires positives dont *S. haematobium* dans 1 cas, *S. mansoni* dans 2 cas et 1 cas dans précision d'espèce), le diagnostic étant principalement sérologique (*S. haematobium* dans 6 cas et *S. mansoni* dans 13 cas). A noter, les deux patients avec *S. mansoni* mis en évidence dans le poumon vivaient en zone d'endémie avant le voyage avec une symptomatologie aigue depuis le retour de voyage et donc classés dans la littérature comme forme aigue, même si le tableau d'après nous serait plutôt associé à une forme chronique (16)(17). En moyenne la durée d'apparition des symptômes pulmonaires pour les formes caractérisées comme aigües était de 6,5 semaines [4-10]. Pour cela nous avons pris en compte la durée rapportée entre l'exposition et les symptômes associés aux nodules pulmonaires. Effectivement, certains patients avaient déjà eu une symptomatologie pulmonaire aspécifique (de type toux) plus précoce avec imagerie normale (et sérologie négative) qui évoquait une réaction de Katayama que nous n'avons pas précisée pour éviter la confusion. Effectivement, on appelle syndrome de Katayama la réaction immunologique pouvant survenir habituellement entre la 3^{ème} et la 4^{ème} semaine après l'infection qui inclut une toux aspécifique avec une imagerie habituellement normale. Cependant, quelques nodules pulmonaires non spécifiques peuvent survenir dans ce contexte comme retrouvé dans un des cas décrits dans le tableau 1 (18).

Le second tableau est une atteinte chronique de la bilharziose qui a été décrite chez des patients vivants en zone d'endémie exposés de manière permanente au parasite. Ce tableau a également été décrit chez les migrants arrivant dans des pays non endémiques (Tableau 2) avec un délai entre le retour de la zone d'exposition et les symptômes de plusieurs années. Ce tableau est décrit comme une fibrose liée à l'inflammation due à la présence du granulome bilharzien. La forme chronique de la bilharziose apparaît plusieurs années après l'exposition, et peut créer des lésions irréversibles (19)(20). Nous avons retrouvé 18 cas report publiés rapportant des nodules pulmonaires associés à une forme chronique de bilharziose, même si ce tableau est probablement sous-estimé dans la littérature. Le diagnostic parasitologique pulmonaire *in situ* et l'identification de l'espèce étaient plus fréquents que dans la forme aigüe (16 biopsies pulmonaires positives dont 6 documentant *S. mansoni* et 1 documentant *S. japonicum*). Nous n'avons pas retrouvé d'atteinte pulmonaire documentée *in situ* à

S. haematobium (comme notre patient). La moyenne d'âge totale est de 33,8 ans [13-93], chez les migrants de 22,3 ans [18-28]. Les caractéristiques cliniques n'étaient pas spécifiques regroupant dyspnée, douleur thoracique, asthénie et toux. Certains patients avec des examens parasitologiques retrouvant simultanément des œufs de *S. haematobium* et de *S. mansoni* suggérant l'existence de formes hybrides (cf Partie 3). L'insuffisance cardiaque, l'hypertension artérielle pulmonaire et le syndrome obstructif étaient retrouvés mais pas directement liés à l'atteinte directe parasitaire.

Tableau 1 : Bilharziose pulmonaire dans sa forme aiguë : revue des cas de nodules pulmonaires.

Zone	Sexe, âge	Délai depuis exposition (semaines)	Présentation clinique	PNE en G/L (%)	Diagnostic et identification d'espèce	Année (Référence)
Angola (migrant)	M, 35	8	toux sèche, sueurs nocturnes infiltration nodulaire pulmonaire	1.45	biopsie pulmonaire : œufs de <i>S. mansoni</i> sérologie bilharziose ELISA positive, 3 EPU et EPS négatifs	1991 (16)
Lac Malawi	F, 20 M, 22 F, 20 M, 20	4 3, puis 10* 2, puis 6* 8	fièvre, toux, rash cutané fièvre, céphalées, sueurs fièvre, dysurie, rash cutané toux sèche, fièvre, prurit et rash cutané	3,3 (NR) 2 (NR) 8.4 (NR) 4 (NR)	Ø, sérologie ELISA positive, biopsies rectales et peau négatives Ø, séroconversion ELISA à S14, biopsies rectales et peau négatives Ø, séroconversion ELISA à S10, EPU, EPS et biopsies rectales et cutanées négatives séroconversion à S10, <i>S. haematobium</i> dans les selles ★	1999 (21)
Malawi	M, 24	4-5	symptômes pulmonaires type dyspnée et toux sèche, aucun patient n'a présenté de fièvre	3.65 (3)	sérologie FAST-ELISA <i>S. haematobium</i> positive, œufs - **	2000 (22)
Afrique du sud	M, 30	3-4		2.9 (30)	sérologie FAST-ELISA <i>S. haematobium</i> positive, œufs + **	
Malawi	M, 24	3-4		4.8 (44)	sérologie FAST-ELISA <i>S. mansoni</i> positive, œufs + **	
Ghana	M, 44	4		4.2 (34)	sérologie FAST-ELISA <i>S. mansoni</i> positive, œufs - **	
Malawi	M, 24	3-6		5.4 (48)	sérologie FAST-ELISA <i>S. haematobium</i> positive, œufs + **	
Malawi	M, 25	3-4		3.6 (48)	sérologie FAST-ELISA <i>S. haematobium</i> positive, œufs + **	
Malawi	F, 24	3-4		6.2 (36)	sérologie FAST-ELISA <i>S. haematobium</i> positive, œufs - **	
Malawi	F, 23	4		1.4 (20)	sérologie FAST-ELISA <i>S. haematobium</i> positive, œufs + **	
Afrique de l'Est, LM	M, 25	8	toux productive, perte 10 kg	NR	Ø, sérologie IHA positive, EPU négatif	2002 (23)
Tanzanie (tous ont nagé dans le lac Victoria)	M, 19 M, 23 F, 20 F, 19 F, 19 M, 50 M, 19 F, 22 F, 20 F, 47	8	toux sèche, dyspnée, fièvre, frissons, céphalées toux sèche aucun toux sèche bénigne toux sèche bénigne dyspnée intermittente bénigne toux sèche bénigne aucun aucun aucun	6 (42) 2.3 (44) 1 (18) 1.5 (24) 6.7 2.0 (13) 3.9 (35) 0.4 0.6 (5) 0.4 (35)	sérologie ELISA positive, immunoblot <i>S. mansoni</i> positif sérologie ELISA positive, immunoblot <i>S. mansoni</i> positif sérologie ELISA positive, immunoblot <i>S. mansoni</i> positif sérologie ELISA positive, immunoblot <i>S. mansoni</i> positif sérologie ELISA positive, immunoblot <i>S. mansoni</i> positif sérologie ELISA positive, immunoblot <i>S. mansoni</i> positif sérologie ELISA positive, immunoblot <i>S. mansoni</i> positif sérologie ELISA positive, immunoblot <i>S. mansoni</i> positif sérologie ELISA positive, immunoblot <i>S. mansoni</i> positif sérologie ELISA positive, immunoblot <i>S. mansoni</i> positif	2006 (24)
Afrique centrale	M, 28	12	toux sèche, sueurs, fièvre	6.9 (57)	NR, diagnostic posé sur l'imagerie et évolution sous traitement	2010 (25)
Arabie Saoudite	M, 14	5	toux sèche invalidante, fièvre, malaise	2.43 (30)	Ø, biopsie pulmonaire : œuf de <i>Schistosoma spp</i> séroconversion bilharzienne pendant hospitalisation, EPS négatifs LBA : éosinophilie (7%), culture négative, pas d'œuf	2011 (26)
Madagascar	M, 30	1 jour, puis 4*	toux, malaise, fièvre, myalgies	3.58 (43)	sérologie FAST-ELISA positive <i>S. mansoni</i> mais Immunoblot négatif initialement, positif à S24, 3 EPS négatifs	2012 (27)
Vallée du Nil	M, 24	7	toux, malaise, diarrhées, rash cutané avec nodules papuleux	3	Ø, sérologie positive, EPU et EPS négatifs	2016 (18)
Bénin	M, 21	8	fièvre, toux et douleur thoracique pendant 1 mois	1.3	biopsie pulmonaire : œufs de <i>Schistosoma haematobium</i> sérologie IHA et ELISA positive, EPU et EPS négatifs	2016 (20)
Yémen ***	M, 23	1	toux, hémoptysie et douleur thoracique	NR	thoracoscopie et résection abcès : œufs de <i>S. mansoni</i> , LBA négatif	2018 (17)
Ghana	M, 25	"recent" (<12)	toux sifflante révélant des nodules pulmonaires, hématurie	NR	biopsie vésicale positive à <i>S. haematobium</i>	2019 (28)

M : masculin, F : féminin, NR : non renseigné, PNE : éosinophiles, Ø : pas d'identification d'espèce, S : semaine, EPU : examen parasitologique des urines, EPS : examen parasitologique des selles, LBA : lavage broncho-alvéolaire, IHA : indirect hemagglutination assay, ELISA : Enzyme Linked Immunosorbent Assay, LM : Lac Malawi
Les biopsies mentionnées dans le tableau sont celles pour lesquelles un examen parasitologique a été réalisé. * Certains patients ont eu un premier épisode de symptomatologie aspécifique pouvant contenir des symptômes respiratoires (de type toux) plus précoce avec imagerie normale (sérologie négative) et régression spontanée, évocateur d'une réaction de Katayama. Une 2^{ème} consultation plus tardive est associée au tableau de bilharziose avec nodules pulmonaires (séroconversion associée).

** L'échantillon sur lequel l'examen parasitologique est réalisé n'est pas précisé par les auteurs. *** Vivant en zone endémie avant voyage. ★ Évocateur de forme hybride

Tableau 2 : Atteinte chronique de la bilharziose pulmonaire : revue des cas de nodules pulmonaires

Zone d'exposition	Genre, âge (ans)	Délai depuis exposition (années)	Tableau clinique et lésions pulmonaires (taille en mm)	Eosinophilie en G/L (%)	Diagnostic et identification d'espèce	Année de publication (Référence)
Mali Guinée Côte Ivoire Sénégal Mali Mali Nigéria	7 cas M, 27 M, 25 M, 28 M, 19 M, 21 M, 18 M, 18	5 1 1 5 1 1 1	nodules multiples	0,75 (13,9) 0,44 (9,6) 0,79 (12,9) 2,04 (31) 2,29 (36,4) 1,96 (22) 0,4 (6,6)	biopsie pulmonaire : œufs de <i>S. mansoni</i> , EPS positif <i>S. mansoni</i> biopsie pulmonaire : œufs de <i>Schistosoma spp</i> biopsie pulmonaire : œuf de <i>Schistosoma spp</i> , EPU positif <i>S haematobium</i>, EPS positif <i>S. mansoni</i> biopsie pulmonaire : œufs de <i>Schistosoma spp</i> , EPU positif <i>S haematobium</i> biopsie pulmonaire : œufs de <i>Schistosoma spp</i> , EPU positif <i>S haematobium</i> pas de biopsie pulmonaire, EPU positif <i>S haematobium</i>, EPS positif <i>S. mansoni</i> pas de biopsie pulmonaire, EPU positif <i>S haematobium</i>	2017 (29)
Egypte	M, 47	Habitant la zone	Masse pulmonaire (60mm)	1 (12)	biopsie pulmonaire : œuf de <i>Schistosoma spp</i> (résection chirurgicale)	1953 (30)
Cameroun	F, NR	Habitant la zone	Douleur thoracique abcès du poumon gauche	1	lobectomie : œuf de <i>S. mansoni</i>, EPS positif à <i>S haematobium</i> ★	1982 (31)
Martinique	F, NR	Habitant la zone		NR	biopsie pulmonaire : œuf de <i>S. mansoni</i> , EPS négatif	1988 (32)
Arabie Saoudite	F, 13	Habitant la zone	fièvre, sueurs, perte de poids, hématurie nodules pulmonaire gauche et lymphatiques	NR	biopsie pulmonaire : œuf de <i>Schistosoma spp</i> ,	1990 (33)
Brésil	F, 33	Habitant la zone	nodule pulmonaire droit	NR	biopsie pulmonaire : œuf de <i>S. mansoni</i>	2003 (34)
Gabon	F, 47	Habitant la zone	fièvre, douleur thoracique, hémoptysie, pneumopathie	NR	biopsie pulmonaire : œuf de <i>Schistosoma spp</i>	2005 (35)
Brésil	M, NR	Habitant la zone	toux sèche, perte de poids douleur thoracique masse pulmonaire gauche	NR	biopsie pulmonaire : œuf de <i>S. mansoni</i>	2009 (36)
Mali	F, NR	1,3	nodule pulmonaire	1,5	biopsie pulmonaire : œuf de <i>Schistosoma spp</i> sérologie ELISA <i>Schistosoma spp</i> positive, EPU et EPS négatifs	2009 (37)
Brésil	M, 25	Habitant la zone	masse pulmonaire décès après la chirurgie	NR	biopsie pulmonaire : œuf de <i>S. mansoni</i>	2009 (38)
Chine	M, 93	Habitant la zone	masse pulmonaire	NR	ponction de la masse pulmonaire : œuf de <i>Schistosoma japonicum</i>	2014 (39)
Arabie Saoudite	M, 60	26	nodule pulmonaire unique (20mm), asymptomatique	NR	biopsie pulmonaire : œuf de <i>Schistosoma spp</i>	2014 (40)

M : masculin, F : féminin, NR : non renseigné, EPU : examen parasitologique des urines, EPS : examen parasitologique des selles. ★ Évocateur de forme hybride

2. Arthropathies et bilharziose

2-1. Mono-arthrite concomitante d'une bilharziose urinaire chez un patient suivi à Marseille

Il s'agit d'un patient de 18 ans, originaire de Guinée et arrivé en France depuis 2018 après avoir traversé la Lybie et l'Italie, sans antécédent médical notable, hormis un tabagisme actif à moins de 5 paquets-années. Il consulte pour la première fois en mai 2019 aux urgences de l'hôpital Nord à Marseille pour des douleurs articulaires diffuses avec œdème du genou gauche et des deux poignets évoluant depuis 10 jours. L'examen clinique retrouve un aspect de polyarthrite inflammatoire, avec une arthrite du genou gauche limitant l'amplitude articulaire, ainsi que des polyarthrites des mains prédominant au niveau des articulations métacarpo-phalangiennes et inter phalangiennes proximales. Par ailleurs, il n'y a pas de fièvre, pas de déficit sensitivomoteur, pas de plaie cutanée, pas de splénomégalie ni d'adénopathie, pas d'hématurie. Un bilan sanguin est réalisé retrouvant un syndrome inflammatoire biologique avec hyperleucocytose ($8 \times 10^9/L$ – norme $4-10 \times 10^9/L$) sans hyper-éosinophilie ($0,43 \times 10^9/L$ – norme $0,1-0,7 \times 10^9/L$) et augmentation de la Protéine C Réactive (190mg/L – seuil $> 5 \text{mg/L}$), les enzymes hépatiques et le ionogramme sont normaux. Le patient est alors hospitalisé en médecine interne pour complément d'exploration.

Un scanner thoracique, abdominal et pelvien est réalisé et retrouve une hépatomégalie homogène, ainsi que de files calcifications pariétales internes vésicales, quasi circonférentielles sans composante nodulaire individualisable, ainsi qu'un aspect d'ostéosclérose multi-étagée. Un complément d'imagerie par échographie des voies urinaires est réalisé retrouvant un épaissement calcifié de la paroi inféro-interne de la vessie, associé à des formations calciques millimétriques dans la médullaire des deux reins.

Sur le plan rhumatologique, une scintigraphie osseuse est réalisée et retrouve des hyperfixations bilatérales des carpes, des articulations trapézo-métacarpiennes, des épaules, du genou et de la cheville gauche. Il n'y a pas d'atteinte axiale rachidienne ni sacro-iliaque. Le bilan étiologique de ce rhumatisme a retrouvé un typage HLA B27+ sans autre manifestation biologique auto-immune hormis des AC anti-nucléaires positifs à 1/640 (AC anti ADN-natif, facteur rhumatoïde, AC anti-CCP négatifs). La ponction articulaire du genou gauche retrouve une polynucléose neutrophilique, sans hyper-éosinophilie, avec augmentation des protéines ($57,9 \text{g/L}$). Les cultures bactériennes sont stériles. L'examen parasitologique du liquide articulaire ne retrouve pas d'œufs de bilharzie. La PCR *dr1* pour *S. haematobium* dans le liquide articulaire est négative. Un traitement d'épreuve par corticothérapie avait été débuté en

hospitalisation de médecine interne, permettant une amélioration des arthrites. Un déparasitage par ivermectine avait été réalisé avant la corticothérapie. L'arrêt de la corticothérapie provoquant une récurrence des douleurs, elle sera poursuivie au long cours avec décroissance progressive prévue au bout de trois mois.

Parallèlement, le bilan des lésions vésicales retrouve une sérologie bilharziose positive (ELISA Novagnost, NovaTec, et Western Blot LD-BIO) et une élévation des IgE 3400kUI/L – norme 1-100kUI/L) avec un examen parasitologique des urines retrouvant des œufs de *S. haematobium* et une PCR *S. haematobium* positive dans les urines (gène *dra1*). Le patient a été traité par praziquantel 40mg/kg en une prise devant le diagnostic de bilharziose urinaire. Plusieurs mois plus tard lors de la décroissance de la corticothérapie, le patient présente une nouvelle poussée inflammatoire du genou gauche, dont le liquide articulaire est prélevé de nouveau retrouvant une augmentation des protéines (60g/L), une absence de cristaux, et une culture bactérienne stérile. L'examen parasitologique des urines retrouve un examen direct négatif.

Dans ce contexte et face à cette récurrence d'arthrite cortico-résistante d'étiologie indéterminée, nous avons réalisé à titre expérimental un Western Blot dans le liquide articulaire qui s'avère positif pour *Schistosoma* (Figure 10).




Figure 10 : Western Blot positif pour *Schistosoma* dans le sérum (S) et dans le liquide articulaire de mai 2019 (LA 1) et de juillet 2019 (LA 2), T + étant le témoin positif

Afin de préciser ce résultat et notamment d'étayer le diagnostic sur une réaction intra articulaire spécifique ou un transfert passif d'anticorps sériques dans le liquide articulaire, nous avons réalisé un dosage total des immunoglobulines G sériques et articulaires de ce patient afin de calculer le coefficient de Goldmann-Witmer.

Le calcul du coefficient Goldmann-Witmer permet d'étudier le rapport des anticorps spécifiques d'un pathogène entre deux milieux, en comparaison aux anticorps totaux. Cette comparaison avec le sérum du patient recherche une production d'anticorps *in situ*. Ce coefficient est communément utilisé dans le diagnostic d'uvéite parasitaire avec le dosage des anticorps spécifiques dans l'humeur aqueuse (HA) (notamment pour la toxoplasmose oculaire). (41)(42)(43). Il se calcule par le rapport [IgG spécifiques HA/IgG spécifiques sérum] / [IgG

totaux HA/IgG totaux sérum]. L'interprétation se fait classiquement selon : 0,5 à 2 pas de production *in situ* d'anticorps, 2 à 4 évocateur d'une production *in situ* d'anticorps, et >4 diagnostic d'une production spécifique d'anticorps dans le milieu

Dans le cas de notre patient, le coefficient de Goldmann-Witmer est à 1,34. Un rapport supérieur à 2 étant en faveur d'une sécrétion parasitaire *in situ*, cela ne permet pas de conclure à une sécrétion intra articulaire d'anticorps de bilharziose (Tableau 3). Ce résultat oriente vers un passage passif d'anticorps à travers la barrière articulaire et donc d'une arthrite réactionnelle plutôt qu'une atteinte parasitaire *in situ*.

Ce résultat souligne l'importance de distinguer le rhumatisme articulaire par mécanisme immuno-allergique suite à une infection, plutôt que l'infection pathogène *in situ* causant les arthrites, afin de préciser quelle cible thérapeutique on doit utiliser pour soulager les patients. La technique de Goldmann-Witmer peut ainsi être une alternative lors d'une errance diagnostique.

Tableau 3 : Calcul du coefficient de Goldmann-Witmer entre le liquide articulaire et le sérum du patient.

	LA 1 (mai 2019)	LA 2 (juillet 2019)	Sérum
Sérologie bilharziose* DO	1,41	1	1,45
Ratio DO LA/sérum	0,97	0,69	-
Dosage IgG totaux (g/L)	10,99	10,44	15,15
Ratio IgG totaux LA/serum	0,72	0,69	-
CGW (ratio bilharziose/ratio IgG totaux)	1,35	1	-

*sérologie (ELISA Novalisa, Novagnost, NovaTec, Western blot LD-Bio France)

DO : densité optique. LA : liquide articulaire. CGW : coefficient Goldmann-Witmer

Les sérologies des 3 échantillons ont été réalisées le même jour avec la même technique.

Le coefficient de Goldmann-Witmer a été calculé selon la formule suivante :

[DO des IgG spécifiques LA/DO IgG spécifiques sérum] sur [taux IgG totaux LA/taux IgG totaux sérum].

L'interprétation a été faite d'après celle du CGW classique.

2-2. Bibliographie des atteintes articulaires

Les atteintes articulaires sont rares mais existent dans les infections parasitaires (44). Elle peuvent être dues à la présence du parasite dans l'articulation atteinte, à l'atteinte par contiguïté d'une autre localisation, ou à une atteinte réactionnelle par mécanisme immuno-allergique suite à une infection située à distance (45).

Dans le mécanisme réactionnel (appelé habituellement rhumatisme parasitaire ou arthrite réactionnelle aux parasites), l'imputabilité directe du parasite est difficile à affirmer (45). Les tableaux cliniques sont polymorphes, principalement à type de mono arthrite ou oligo

arthrite des grosses articulations des membres inférieurs (genou principalement) pouvant alors faire évoquer une spondylarthropathie débutante. Elle peut également toucher les petites articulations périphériques pouvant mimer une polyarthrite rhumatoïde débutante (46). Le diagnostic est donc dès lors difficile et repose actuellement sur des faisceaux d'arguments clinico-biologiques (Tableau 4) (45).

Tableau 4 : Critères de Doury pour une atteinte articulaire due à une infection parasitaire.

- 1/ oligo-, mono-, poly arthropathie de type inflammatoire
- 2/ vivant en zone d'endémie
- 3/ syndrome inflammatoire biologique (VS)
- 4/ hyper-éosinophilie
- 5/ liquide articulaire inflammatoire mais sans parasite visible
- 6/ documentation parasitaire sur autre prélèvement (selles, liquide duodénal, urines, peau, sérologies)
- 7/pas de modification radiologique au niveau des atteintes cliniques
- 8/ échec des traitements anti inflammatoires
- 9/efficacité des traitements anti parasitaires.

Le diagnostic se fait sur faisceau d'arguments cliniques. Seuls les critères 1, 2, 6, 7, 8, 9 sont indispensables au diagnostic. Un des meilleurs critères diagnostiques en faveur de l'existence d'un rhumatisme parasitaire est la bonne réponse aux traitements anti-parasitaires.

Dans le cas de notre patient, il présentait les critères 1, 2, 3, 5, 6, 7, 8 ce qui est très en faveur d'un rhumatisme parasitaire. Le traitement anti-parasitaire représente l'option thérapeutique de choix pour ce patient en cas de poussées récidivantes. Malheureusement, le patient a été perdu de vue au cours de sa corticothérapie avant de proposer cette nouvelle option thérapeutique.

Dans la littérature, plusieurs cas de tableaux articulaires ont été décrits dans le cadre d'une infection à bilharziose, principalement en Égypte, zone endémique pour ce pathogène. Il nous semble pertinent de distinguer les descriptions de cas avec atteinte articulaire où la documentation du parasite est faite *in situ* (situation la plus rare), de ceux d'atteintes cliniques articulaires reliées selon le contexte à une infection concomitante par *Schistosoma spp.* Tous les cas que nous avons retrouvés dans la littérature sont résumés dans le tableau ci-dessous (Tableau 5), avec une distinction faite sur le critère de diagnostic établi pas les auteurs. Au total, seuls 4 cas cliniques rapportent des documentations microbiologiques *in situ* de l'infection parasitaire, sur les 167 patients rapportés dans la littérature ayant des atteintes articulaires reliées à la bilharziose.

La plus grosse publication sur le sujet est réalisée par Bassiouni *et al*, une équipe égyptienne, et rapporte 124 cas d'atteinte articulaire associée à une infection à *Schistosoma* (47). Le critère d'inclusion était la présence d'un tableau d'arthralgie associé à une infection à *Schistosoma* documentée sur sérologie positive dans le sang. Les douleurs articulaires étaient principalement dans le bas du dos, il n'y avait pas de limitation d'amplitude articulaire ni d'épanchement intra articulaire dans la majorité des cas. Ce qui était notable dans cette publication est l'atteinte prolongée des patients à *Schistosoma* (en moyenne 9 ans) qui pourrait expliquer éventuellement un relargage prolongé d'œufs et donc d'atteintes diffuses à long terme. Dans les situations où la quantité des œufs de schistosome dans les urines était élevée, une biopsie synoviale de l'articulation la plus douloureuse était réalisée (cela a été le cas chez 11 patients). Chez 3 de ces patients, des œufs de *Schistosoma* ont été retrouvés dans la biopsie synoviale, dont 1 était un aspect typique de *S. haematobium*. Les 10 autres patients avaient une biopsie retrouvant un aspect de synovite avec hyper vascularisation et infiltration inflammatoire.

Un autre cas d'atteinte documentée *in situ* a été rapporté concernant un jeune homme de 24 ans d'origine et habitant en Égypte présentant un tableau d'arthrite septique aigue documentée initialement à *S. aureus*, qui récidive par des douleurs et de la fièvre malgré un traitement antibiotique adapté. Une biopsie synoviale est alors réalisée et retrouve des œufs de *Schistosoma* intra articulaires (48). Les radiographies montraient des lacunes osseuses (difficile à conclure au vu de l'épisode bactérien initial), et le patient n'a jamais récidivé après traitement anti parasitaire.

Beaucoup plus récemment, Hoby N Rakotomala *et al*, une équipe de Madagascar, ont rapporté deux cas d'atteinte articulaire chronique dans une zone de forte endémie pour *Schistosoma* (49). Il s'agissait de deux patients présentant des tableaux d'oligo arthrite chronique, prédominant au niveau lombaire et sacro-iliaque avec une résistance aux traitements anti-inflammatoires. Les deux patients ont présenté des liquides articulaires avec profil inflammatoire mais examen direct parasitaire négatif. Les sérologies bilharziose étaient positives dans le liquide articulaire. Une éventuelle transmission passive des anticorps sériques dans le liquide articulaire n'a pas été recherchée. Une régression totale des douleurs a été observée après traitement antiparasitaire, sans récurrence à 1 an, ce qui orientait vers une étiologie parasitaire des arthralgies. A noter, les radiologies étaient normales dans les 2 cas (49).

Dans tous les autres cas rapportés dans la littérature jusqu'à ce jour, les auteurs décrivent des arthralgies concomitantes à une infection à *Schistosoma*, avec une inefficacité des traitements anti inflammatoires, et des arthralgies évoluant favorablement sous traitement

parasitaire. Le diagnostic est donc principalement posé sur une sérologie sanguine positive et une évolution favorable sous traitement anti-parasitaire, malgré l'absence de parasite retrouvé *in situ*. En effet, la réponse immunitaire de l'organisme à la phase aigüe ou chronique d'une infection à *Schistosoma* est partielle sans élimination complète du parasite adulte et de ses progénitures, ce qui peut entraîner l'apparition de tableaux immuno-allergiques évoluant par poussées au long cours (44).

Sur le plan biologique, le rôle des complexes immuns circulants (CIC) comme facteur en cause de pathogénicité de *Schistosoma* dans les arthropathies a été rapporté dans plusieurs études associées à la bilharziose (50)(51)(52). Bebars *et al*, une équipe égyptienne, ont tenté de comparer la circulation de complexes immuns au cours d'une infection bilharzienne à partir d'une méthode ELISA dans le sérum de 100 patients répartis selon les groupes suivants : 40 avec atteinte articulaire et une bilharziose, 20 avec une bilharziose mais sans atteinte articulaire, 20 avaient une arthrite inflammatoire non documentée, et 20 patients sains comme témoin négatif (53). Ils ont observé une augmentation significative des taux de complexes immuns circulants dans le sang dans les cas d'atteinte articulaire associée à la bilharziose. De plus, cette augmentation était non seulement significative, mais le dosage des CIC dans le liquide synovial était également supérieur à celui du sang, ce qui suggérerait d'une part un rôle pathogène *in situ* de ces complexes immuns intra articulaires, et d'autre part orienterait vers l'utilisation de sérologies intra articulaires afin d'étayer le diagnostic d'arthropathie parasitaire.

En conclusion, la littérature concernant les atteintes articulaires en lien avec une infection à *Schistosoma* est relativement ancienne (articles publiés majoritairement avant 1990), avec un diagnostic microbiologique moins avancé technologiquement qui ne permet pas de trancher sur une pathogénicité *in situ* ou sur une atteinte réactionnelle inflammatoire dans la majorité des cas. La majorité des articles sont en faveur d'une incitation à la ponction articulaire afin de documenter ces infections (54). Cependant, même en l'absence de parasite *in situ*, des arthrites réactionnelles parasitaires existent et les CIC peuvent avoir un effet délétère sur les articulations ce qui justifie un traitement anti-parasitaire pour obtenir une efficacité sur les arthrites.

Tableau 5 : Cas cliniques rapportés dans la littérature d'atteinte articulaire en lien avec une infection à *Schistosoma* de 1973 à 2021

Publication	Nb de cas décrits	Sexe	Age (ans)	Pays	Clinique	Diagnostic positif	Sérologie bilharziose sanguine	imagerie
Omar Al Baz Fachartz, 1993 (48)	1	H	24	Égypte	arthrite septique documentée à <i>S. aureus</i> . Persistence des douleurs articulaires et fièvre, nouvelle biopsie synoviale	biopsie synoviale retrouvant œufs de <i>Schistosoma spp</i>	non réalisée	radiographies : lacunes osseuses
D Greenfield, 1986 (55)	1	H	35	Sierra Leone	poly arthralgies inflammatoires par poussées : genoux, poignets, épaules, articulations temporo mandibulaires, résistantes aux anti-inflammatoires. Pas de fièvre	complexes immuns circulants dans sérum, EPS et PU négatifs Résolution après traitement par praziquantel	sérologie <i>S. mansoni</i> positive	non réalisée
M. Bassiouni, 1984 (47)	124	NR	10-30 ans	Égypte	arthralgies associées à une infection à <i>Schistosoma</i> concomitante : - 44% bas du dos - 20% jambes - 32% genoux - 10% hanches	11 biopsies synoviales réalisées 3/11 biopsies synoviales retrouvant des œufs de <i>Schistosoma</i>	positive concomitante	changements sacro-iliaques dans 41% : asymétriques, érosions irrégulières de l'espace articulaire, sclérose irrégulière, rarement ankylose osseuse
Hoby N Rakotomala, 2017(49)	2	1H, 1F	32 et 42	Madagascar	oligo-arthrite chronique, surtout lombaire et sacro-iliaque avec une résistance aux traitements anti-inflammatoire	sérologie positive dans le liquide articulaire dans les 2 cas	positive	non réalisée
M Girges, 1966 (56)	36	NR	NR	NR	NR	NR	NR	NR
Rolland Y, 1998 (57)	1	1H	NR	NR	NR	NR	NR	NR
May V, 1973 (58)	2	2H	NR	NR	NR	résolution après traitement par praziquantel	NR	NR

3. Autres formes cliniques observées chez les autres patients (patients 3-15) suivis à l'IHU Méditerranée Infection

Les 13 autres cas cliniques des patients diagnostiqués à l'IHU Méditerranée Infection ont présenté un tableau plus classique de bilharziose urinaire, se manifestant dans la majorité des cas par une hématurie macroscopique (9/13) (Tableau 6). Il s'agissait dans 12 cas sur 13 de patients migrants, diagnostiqués à un âge entre 14 et 22 ans. Tous les patients revenaient d'un pays d'Afrique avec une prédominance pour le Mali (5/13), pouvant être biaisée par les flux migratoires. Moins de la moitié des patients a reçu une imagerie des voies urinaires et le diagnostic était principalement clinique avec recherche d'œufs dans les urines. La sérologie était positive dans 8 cas sur 13, négative dans 2 cas, et non réalisée dans 3 cas. Un recours à une résection trans-vésicale a eu lieu dans 2 cas devant des lésions inflammatoires endovésicales : il a été mis en évidence des œufs de *S. haematobium* dans ces biopsies. L'hyperéosinophilie n'était pas systématique (5 patients sur 10 patients). Tous ont été traités par praziquantel, de façon probabiliste ou de façon documentée. Les caractéristiques des patients sont résumées dans le tableau ci-dessous.

Tableau 6 : Autres formes cliniques des patients (patients 3-15) suivis à l'IHU Méditerranée Infection

Patients	Date du diagnostic	Sexe	Age* (ans)	Pays d'origine Ou de contamination	Arrivée en France	Clinique	PNE** (G/L)	Imagerie	EPU	Biopsie vésicale (examen direct)	Sérologie <i>Schistosoma</i>	Western Blot	PCR urines (gène <i>dra 1</i>)	Séquençage <i>cox its</i> **	Traitement
3	09/2019	M	17	NR	2016	NR	0,05	NF	négatif	NF	positive	positif	positive	Sh	NR
4	12/2017	M	14	Côte Ivoire		Hématurie macroscopique	NR	NF	positif	NF	NF	NF	NF	Sh	P
5	08/2020	M	16	Mali	2019	Asymptomatique	0,75	NF	négatif	NF	positive	positif	positive	Sh	P
6	06/2020	M	18	Mali	NR	Hématurie douloureuse depuis l'enfance. Persistance malgré 3 cures de praziquantel.	0,67	Uroscanner normale, biopsie vésicale bilharziose REV devant EPU négatifs 13/07/20 : inflammatoire avec œufs de bilharzie calcifiés.	négatif	positive	positive	positif	négative, positive sur la biopsie	Sh	P
7	09/2019	M	16	Mali	NR	Hématurie et douleurs abdominale	1,7	NF	positif	NF	positive	positif	positive	Sh	P
8	06/2019	M	17	Mali	2019	Hématurie	NR	NF	négatif	NF	NF	NF	positive	Sh	P
9	03/2017	M	19	Tchad	2017	Hématurie récidivante malgré TPE	0,17	Uroscanner : Calcifications de paroi antérieure vésicales REV : lésions inflammatoires	positif	positive	négative	positif	positive sur biopsie	Sh x Sb	P
10	08/2018	M	22	Lybie	2016	Hématurie	0,4	Echographie : parois vésicales épaissies	positif	NF	positive	positif	NR	Sh	P
11	08/2018	F	26	Guinée	Voyage Durée 1 an	Douleurs abdominales	2	Echographie abdominale normale	positif	NF	positive	positif	négative	Sh	P
12	05/2017	M	18	NR	NR	NR	NR	NR	NR	positive	NR	NR	NR	Sh	
13	02/2018	M	16	Mali	2018	Hématurie macroscopique, douleurs abdominales, prurit,	0,34	Echographie rénovésicale normale	positif	NF	négative	négatif	NF	Sh	P
14	01/2018	M	18	Guinée	NR	Hématurie, douleurs pelviennes et lombaires depuis 5 mois, brûlures mictionnelles	0,75	NF	positif	NF	positive	positif	NF	Sh	NR
15	12/2018	M	19	Gambie	2018	Hématurie et brûlures mictionnelles	0,4	NF	positif	NF	positive	positif	NF	Sh	NR

EPU : examen parasitologique des urines. *Age au diagnostic. ** PNE seuil <0,6G/L

*** Travaux de séquençage détaillés dans le travail « Schistosomiase urinaire chez des patients pris en charge au CHU de Marseille : description des cas et détermination des espèces par séquençage » de Maissane Mehadji, 2021

NR : non renseigné, NF : non fait, EPU : examen parasitologique urinaire, EVU : échographie des voies urinaires, P : praziquantel, REV : résection endoscopique de vessie. Sh : *Schistosoma haematobium*, Sb : *Schistosoma bovis*

PARTIE 3 :

Épidémiologie et émergence des formes hybrides

PARTIE 3 : Épidémiologie et émergence des formes hybrides

La particularité de la bilharziose est que les vers mâles et femelles doivent se rencontrer dans l'hôte définitif pour s'accoupler et permettre à la femelle de produire des œufs pour que le cycle parasitaire se perpétue. Des interactions hétérospécifiques peuvent apparaître entre des schistosomes mâle et femelle s'ils infectent le même hôte définitif. *S. bovis* est le schistosome le plus fréquent chez le bétail en Afrique où certains abattoirs rapportent une prévalence de 85% (59)(60)(4). Quelques rares cas humains rapportent la présence d'œufs de *S. bovis* (61).

Les premières descriptions de formes hybrides remontent au Sénégal en 2009 (5) : ces formes hybrides représentaient 88% des patients infectés, avec l'hybridation entre *S. haematobium* et *S. bovis* la plus fréquemment retrouvée.

1. Résultats de biologie moléculaire à l'IHU

Sur les 15 patients que nous avons sélectionnés à l'IHU, la PCR temps réel ciblant le gène *dra1* a été positive dans les urines et/ou sur la biopsie vésicale dans 7 cas sur 9. Afin de préciser les espèces pour nos patients et comprendre la négativité de la PCR *dra1* dans deux de nos cas, un séquençage NGS a été réalisé à partir du même ADN utilisé pour la PCR temps réel à l'aide de deux marqueurs moléculaires : un marqueur nucléaire (*its*) à héritabilité biparentale, et un marqueur mitochondrial (*cox*) uniquement transmis par la mère. Ces marqueurs sont classiquement utilisés pour l'identification des espèces et hybrides de schistosome (7). Un patient originaire du Tchad était porteur d'une espèce *S. haematobium x S. bovis*.

La mise en évidence de formes hybrides à l'IHU est en lien avec la tendance française et européenne actuelle. En effet, les techniques de biologie moléculaire et le séquençage d'espèce mettent actuellement en évidence une installation des formes hybrides de *Schistosoma spp* en Europe qui augmente progressivement ces dernières années.

2. Formes hybrides en Afrique

On décrit de plus en plus de cas d'hybridation naturelle entre les espèces de schistosomes chez l'homme, et principalement en Afrique (62). Il existe des hybridations bidirectionnelles retrouvées c'est-à-dire indifféremment du mâle d'une espèce avec la femelle de l'autre, et réciproquement (7). Les formes hybrides actuellement rapportées en Afrique sont multiples et témoignent d'un croisement entre espèces humaine et animale, entre espèces humaines entre elles, et entre espèces animales uniquement mais ces dernières ne sont pas retrouvées chez l'homme (4).

Les croisements notables retrouvés en pathologie humaine sont principalement les formes hybrides avec un schistosome animal et un schistosome déjà connu comme infectant l'homme. Les hybridations entre espèces les plus décrites peuvent être classées entre hybridation d'espèces humaines et animales, et hybridations d'espèces humaines entre elles. Ainsi on retrouve dans la littérature des croisements entre formes humaines telles que :

- *S. haematobium* et *S. guineensis* au Bénin (63) et au Cameroun (64)(65)(66).
- *S. haematobium* et *S. mansoni* au Sénégal et au Cameroun mis en évidence suite à la constatation d'une élimination ectopique de *S. haematobium* dans les selles (3% des enfants) et de *S. mansoni* dans les urines (14% des enfants) suggérant des interactions spécifiques entre les deux espèces, le mâle d'une espèce entraînant la femelle qu'il a rencontré dans les vaisseaux spécifiques de son espèce (67).
- *S. haematobium* et *S. intercalatum* qui est à l'origine de bilharziose recto-sigmoïdienne africaine (3), retrouvé au Gabon (68), et au Cameroun (69).

Des croisements entre formes humaines et animales sont également décrits tels que :

- *S. mansoni* (bilharziose intestinale humaine) et *S. rodhaini* (bilharziose des rongeurs) au Kenya, observées sur une collection de mollusques d'eau douce du Lac Victoria (70)(71)
- *S. haematobium* et *S. matthei*, ainsi que *S. haematobium* et *S. bovis* au Malawi : l'analyse des œufs dans cette zone où la bilharziose était uniquement connue à *S. haematobium* a permis de mettre en évidence des formes hybrides croisées avec *S. matthei* qui est habituellement présent uniquement chez le bétail (72).

Nous portons enfin notre attention sur la forme hybride la plus répandue, entre *S. haematobium* et *S. bovis*. Effectivement, *S. haematobium* x *S. bovis* est assez répandu en

Afrique de l'Ouest avec de nombreuses études menées chez les enfants en Côte d'Ivoire (73), au Sénégal (5)(7), au Mali, au Bénin ou au Niger (1)(74). Brémond *et al* ont principalement étudié la morphologie des œufs dans les urines dans l'est du Niger où les 3 espèces de schistosomes sont retrouvées (*S. haematobium*, *S. bovis* et *S. curassoni* une autre espèce animale causant la bilharziose intestinale chez les vaches, moutons et chèvres). Les analyses phénotypiques montrent l'hybridation de *S. curassoni* avec *S. haematobium*, et l'hybridation entre *S. haematobium* et *S. bovis* (74). Au Sénégal, où ces 3 espèces cohabitent également, l'étude des schistosome isolés à partir des enfants atteints, a révélé que l'hybridation entre les espèces se propageait également (5). En effet, les auteurs ont mis en évidence les hybrides *S. haematobium* x *S. curassoni* et *S. haematobium* x *S. bovis* chez les enfants (5). Ces formes hybrides n'ont pas été retrouvées au Cameroun (75).

Huyse *et al* ont réalisé le séquençage moléculaire des schistosomes humains au Nord du Sénégal pour étudier les transmissions dynamiques des espèces de *Schistosoma*. Ce projet a fait suite à une épidémie de bilharziose intestinale à *S. mansoni* qui a précédé une augmentation de prévalence des formes urinaires, digestives et bifocales. Cette épidémie est survenue au décours de changements drastiques des habitations dans le bassin versant du fleuve Sénégal (construction du barrage de Diama pour bloquer l'eau de mer salée et réguler les flux) (7). Leurs résultats ont mis en évidence l'hybridation entre *S. bovis* et *S. haematobium*. Les croisements les plus représentés résultent du croisement *S. haematobium* male avec *S. bovis* femelle. La détection de ces génomes hybrides dans les œufs des patients souligne une capacité de reproduction des hybrides (4).

Angora *et al* ont rapporté en 2019 ces formes hybrides *S. haematobium* x *S. bovis* chez des enfants scolarisés dans 4 localités de Côte d'Ivoire (73). Les œufs de *Schistosoma* ont été filtrés à partir d'échantillons d'urine récoltés pour analyse moléculaire des amorces du gène *cox* et *its*. Au total, l'hybride *S. haematobium* x *S. bovis* étaient présents dans les 4 zones géographiques, en plus de l'existence des formes pures *S. haematobium* et *S. bovis* dans les échantillons.

Ces changements dans les populations parasitaires peuvent résulter de nouvelles interactions entre les schistosomes et les hôtes intermédiaires due aux nouvelles constructions et modèles d'irrigation, et aux changements des pratiques d'agriculture qui vont créer des nouveaux habitats pour les mollusques (5).

Enfin, nous soulignons qu'il n'y a pas de cas décrit d'hybrides en Asie. Cependant des expériences en laboratoire de crossing ont été réalisées avec succès entre *S. japonicum* et *S. mekongi* chez le hamster (76).

3. La bilharziose en Europe

3-1. Premiers cas de bilharziose en Europe

Les premiers cas de bilharziose autochtones en Europe ont été décrits au Portugal avec une apparition de cas entre 1920 et 1948, puis 1967 (77)(78). L'analyse morphologique des œufs mettait alors en évidence des infections à *S. haematobium*, avec des études environnementales confirmant ces hypothèses : présence des mollusques de type *Planorbarius metidjensis* dans la région étudiée du Portugal. Les études ont mené à la conclusion que cette émergence de cas provenait de nombreux voyageurs infectés arrivant au Portugal du Maroc ou d'une ancienne colonie portugaise (Angola, Mozambique, Guinée Bissau *etc*) contaminant l'eau dans lesquelles les hôtes intermédiaires spécifiques présents ont pu maintenir le cycle de vie parasite et provoquer une émergence de bilharziose. Cependant à cette époque, les analyses moléculaires étaient moindres et ne pouvaient pas caractériser précisément les espèces en cause ni établir leurs origines.

Par ailleurs, en Espagne, la présence de *Bulinus* est décrite. On sait également que *S. bovis* peut infecter le mollusque du genre *Planorbarius* dont le *Planorbarius metidjensis* qui est très répandu dans la péninsule ibérique. Pour l'instant, aucune étude ne rapporte la présence de forme hybride chez l'homme ou chez les hôtes intermédiaires (1).

L'histoire de la bilharziose en Europe est marquée par l'épidémie en Corse survenue au cours de l'été 2013 (60). Dans les années 1965, Doby *and al* (80) avaient déjà mis en évidence la présence de mollusques de type *Bulinus* dans les eaux Corse, ainsi que la présence du parasite chez les bovins (*S. bovis*). Il avait donc conclu que la Corse « réunit à présent l'ensemble des conditions requises pour réaliser à l'occasion la chaîne épidémiologique assez inhabituelle pour la France : œufs de schistosomes, bullins, homme ». Au cours de l'été 2013 est survenue en Corse une épidémie de bilharziose urinaire avec des cas rapportés chez plus de 120 touristes ou habitants de l'Île (81)(82). Deux principaux foyers d'infection le long de la rivière Cavu ont été identifiés : plus de 3500 mollusques de type *Bulinus truncatus* ont été collectés dans 9 sites de la rivière Cavu, dont 2 sites avec une distribution significativement plus élevée. L'équipe de Boissier *et al* (82) a réalisé une analyse moléculaire de 73 œufs isolés chez 12 patients, qui ont montré des infections pures à *S. haematobium*, à *S. bovis*, et des infections à formes hybrides de *S. haematobium* x *S. bovis*. En effet, *Bulinus truncatus* est connu pour être le principal réservoir de *S. bovis*, mais il est également capable d'héberger *S. haematobium*.

Des cas persistent en Corse depuis, avec la description de nouveaux cas entre 2015 (83) et 2020 (84)(85), principalement à *S. haematobium* mais également des formes hybrides *S. haematobium x S. bovis* (84).

3-2. Nouveaux diagnostics de formes hybrides en Europe

L'épidémie de Corse de 2013-2014 est le témoin de l'arrivée de ces formes hybrides en Europe (62)(59)(81)(86). Elle a souligné l'intérêt de rechercher ces formes chez les patients même en l'absence de voyage en zones tropicales.

Le premier cas de forme hybride décrit en Europe est issu de cette épidémie et concerne un garçon allemand de 12 ans présentant un tableau de bilharziose urinaire, et dont l'analyse moléculaire et morphologique de l'œuf a retrouvé des hybrides *Sh x Sb* (59). Plusieurs morphotypes ont été retrouvés dans des proportions différentes (26,7% de morphotype typique de *S. haematobium*, et 73,3% de morphotype plus allongé et losange). Les auteurs soulignent que l'origine de ce croisement serait plutôt des femelles de *S. bovis* avec espèces males *S. haematobium* au vu des séquences du gène *coi* mitochondrial qui se rapprochent de *S. bovis*. Comme vu précédemment, l'épidémie de Corse a été décrite dès 2013 où un total de 125 cas a été recensé en un an avec une origine à Sainte Lucie de Porto-Vecchio (Corse du Sud, France). Des œufs dont la morphologie concluait à *S. haematobium* et *S. bovis* ont été retrouvés ce qui a motivé le séquençage des œufs de tous les patients. Les résultats ont permis de montrer la présence de nombreuses formes hybrides parmi les cas décrits en Corse (62).

Enfin, pour illustrer ces nouveaux diagnostics d'espèces hybrides par un exemple, en 2017, un nouveau cas de bilharziose chez un enfant migrant de 14 ans originaire de Côte d'Ivoire a été pris en charge par une équipe française après avoir transité par le Niger et la Lybie. Les auteurs ont retrouvé la forme hybride *S. haematobium x S. mansoni* (86). L'enfant présentait un tableau d'hématurie douloureuse. L'analyse parasitologique des selles et des urines a retrouvé respectivement des œufs de *S. mansoni* avec éperon latéral et des œufs de *S. haematobium* avec éperon terminal. Cependant il a été également observé des œufs avec éperon latéral dans les urines. Comme le souligne les auteurs, l'élimination ectopique des œufs (c'est-à-dire les œufs de schistosome de *S. haematobium* dans les fèces et les œufs de *S. mansoni* dans l'urine) se produit fréquemment dans les zones endémiques. En effet, nous avons décrit précédemment l'étude réalisée au nord du Sénégal où 53 % des patients infectés par des parasites *Schistosoma* avaient des infections simultanées par des parasites *S. mansoni* et

S. haematobium, dont 15 % présentaient une élimination ectopique des œufs. Les auteurs ont retrouvé des hybrides issus de croisements entre *S. mansoni* et *S. haematobium*. Le fait que le patient n'ait jamais voyagé au Sénégal suggère fortement que de tels hybrides sont aujourd'hui plus répandus qu'on ne l'avait observé auparavant, ou bien avec une épidémiologie sous-estimée à l'heure actuelle.

Aujourd'hui, on observe chez l'homme une augmentation de la détection des formes des hybrides entre des espèces pathogènes pour l'homme et des espèces animales essentiellement bovines. L'augmentation des formes hybrides *S. haematobium* x *S. bovis* en est le principal témoin et alerte sur les modifications épidémiologiques et l'impact en pathogénicité humaine (62).

4. Conséquences épidémiologiques, cliniques, et diagnostiques de ces formes hybrides

Ce qu'on appelle « hétérosis » ou « vigueur hybride » caractérise l'augmentation des ressources du pathogène suite à un croisement entre des espèces, par rapport aux parents (comme une annulation des « tares » des lignées « pures » qui résulte du brassage des différents allèles). Ce gain de capacité parasitaire notamment en terme d'adaptation lui permettant d'infecter une plus grande diversité de mollusque, pourrait donc expliquer l'émergence de nouvelles épidémies dans des zones habituellement dépourvues de schistosomes ce qui va avoir des conséquences sur l'évolution de la maladie et de son contrôle (1).

4-1. Facteurs environnementaux influençant l'apparition de ces nouvelles épidémies

Les changements naturels, climatiques, et sociologiques (migration, déforestation, traitement des eaux) peuvent casser les barrières d'isolement entre espèces de schistosomes et espèces de mollusques et ainsi faciliter l'introduction de nouvelles espèces hybrides de parasites dans de nouvelles régions (7). L'arrivée de ces formes hybrides en Europe s'est confirmée lors de l'épidémie de 2013 en Corse (62)(82).

Les facteurs favorisant l'augmentation des formes hybrides sont multiples et principalement environnementaux avec notamment la constructions de barrages, et les changements dans les pratiques d'agriculture et de traitements des sols (1). Plusieurs exemples témoignent de l'impact des modifications environnementales sur l'épidémiologie de la distribution des mollusques et des parasites. Nous pouvons citer comme exemple la

déforestation au Cameroun qui a permis le développement de *Bulinus truncatus* (hôte intermédiaire de *S. haematobium*) dans une zone où il n'était pas présent, et l'introduction des chemins de fers qui a majoré les zones d'endémie de certaines espèces comme *S. guineensis* et *S. haematobium* (87)(88). De même, la construction du barrage hydroélectrique au Nord du Cameroun a fait émerger l'apparition de formes hybrides *S. haematobium* x *S. mansoni* (67). Suite à ces modifications, il a été mis en évidence différentes espèces de mollusques auparavant non présentes (*Biomphalaria pfeifferi* hébergeant *S. mansoni*, *Bulinus globosus* et *Bulinus senegalensis* hébergeant *S. haematobium*) dans cette région.

Enfin, l'étude du fleuve Sénégal a mis en évidence une recrudescence des formes de bilharziose intestinale due à *S. mansoni* (7). Cette épidémie est survenue suite à la construction du barrage de Diama, où il a été également observé l'apparition de formes bifocales, urinaires et digestives (7). En effet, les investigations ont montré que la modification du pH et de la salinité de l'eau ont permis à *Biomphalaria pfeifferi* (l'hôte intermédiaire de *S. mansoni*) et à diverses espèces de *Bulinus* (hôte de *S. haematobium* et *S. bovis*) de proliférer.

Les modifications environnementales climatiques mais aussi secondaires aux constructions humaines modifient donc les écosystèmes des hôtes intermédiaires ce qui facilite le mélange d'espèces.

4-2. Conséquences épidémiologiques

Les hybridations entre espèces de *Schistosoma* rendent les situations épidémiologiques beaucoup plus complexes, car elles permettent au genre *Schistosoma* d'élargir son spectre d'hôtes intermédiaires et d'hôtes définitifs. L'augmentation du nombre potentiel d'hôtes intermédiaires facilite la propagation parasitaire *in situ* mais aussi à distance du site géographique initial (3).

Pour illustrer cette notion, l'exemple des formes hybrides de *S. haematobium* x *S. intercalatum* témoigne de cette supériorité et du changement par rapport aux habituelles restrictions dans la distribution d'espèce (87). Suite à de nombreuses modifications environnementales (traitement des forêts et domestication de grands terrains) au Cameroun, l'écologie parasitaire a été bouleversée (3). Avant ces changements environnementaux, *S. intercalatum* avait une zone d'épidémie très restreinte du fait que son hôte intermédiaire *B. forskalii* était principalement en forêt équatoriale. *S. intercalatum* était donc restreint à certaines zones isolées bloquant son expansion. L'apparition d'une hybridation *S. intercalatum* x *S. haematobium* au Cameroun peut donc être le témoin d'un mécanisme de résistance pour

contrer cette vulnérabilité de la forme pure de *S. intercalatum* (l'autre hypothèse étant une hybridation naturelle inexplicée).

La supériorité des hybrides *S. haematobium* x *S. intercalatum* a été également démontrée dans une autre étude au Cameroun où des scientifiques ont montré que les hybrides, et principalement la forme *S. haematobium* x *S. intercalatum*, peuvent dès lors infecter *B. forskali* et *B. globosus* alors que la forme pure de *S. intercalatum* ne pouvait infecter que le complexe *B. forskali* (69). On retrouve dans cette même zone une augmentation du pouvoir infestant avec l'hybride *S. haematobium* x *S. intercalatum* chez *B. truncatus* par rapport à l'espèce pure de *S. haematobium* (3). Dans cette étude, la forme hybride, et principalement la forme *S. haematobium* x *S. intercalatum* arrive à infecter 77% des *Bulinus truncatus* et 15% des *Bulinus forskalii*, là où les espèces pures de *S. haematobium* n'infectent que les *Bulinus truncatus* (32%), et les espèces pures de *S. intercalatum* n'infectent que les *B. forskalii* dans 15% des cas. Cette étude témoigne donc d'une augmentation du nombre d'hôtes intermédiaires potentiellement infectés, mais également d'une augmentation du pouvoir infestant des hybrides par rapport aux espèces pures (proportion plus élevée de mollusques infectés).

De plus, on observe actuellement une augmentation des hôtes définitifs animaux *via* les formes hybrides. Par exemple au Sénégal, la forme hybride *S. haematobium* x *S. matthei* peut infecter les moutons, alors que les formes pures de *S. haematobium* ne le peuvent pas (89). De même, les formes pures de *S. bovis* et *S. curassoni* ne peuvent pas infecter les babouins là où elles le peuvent quand hybridées à *S. haematobium* (89). Concernant de nouveaux hôtes définitifs pouvant être en contact avec l'homme, les chats, chiens et rats ont été retrouvés comme réservoirs de *Schistosoma japonicum* dans plusieurs études avec des taux de portage corrélés à l'incidence des infections chez l'homme (examens parasitologiques des fèces des animaux et de la population humaine aux Philippines) (90).

L'augmentation des zones potentielles de contamination augmente donc, avec l'augmentation des zones de vie des hôtes intermédiaires, et l'apparition de nouveaux hôtes définitifs animaux infectés potentiellement en contact avec l'homme. Il faut donc savoir dépister les nouvelles formes hybrides, savoir mettre en place des mesures adéquates pour éviter l'implantation de *Schistosoma* hybride infectant l'homme dans certaines régions.

4-3. Conséquences cliniques chez l'homme

Afin d'étudier les conséquences en pathogénicité humaine, de nombreuses études ont comparé les caractéristiques des souches hybrides avec leurs souches parentales pures, notamment sur une plus grande fécondité, ou sur un aspect plus virulent des formes hybrides (64)(65). Par exemple, l'émergence des hybrides *S. haematobium* x *S. guineensis* au Cameroun a eu des conséquences importantes sur la dynamique de la maladie causant des épidémies plus sévères qu'auparavant dans certaines zones (91)(92).

Un premier point est l'hypothèse d'une plus grande fertilité des formes hybrides par rapport à l'espèce pure, avec la production de cercaires ayant une durée de vie plus longue (50). Par exemple, l'espèce hybride *S. haematobium* x *S. intercalatum* a une production de cercaires plus importante que les espèces pures. Ce potentiel reproducteur plus grand est retrouvé dans plusieurs autres études (69)(88). En effet, les formes hybrides de *S. curassoni* x *S. bovis* montrent également des propriétés de fertilité plus importantes que la forme pure de *S. curassoni* (167 œufs/jour) et de *S. bovis* (95 œufs/jour) (4).

Ensuite, on retrouve certaines espèces de *Schistosoma* plus infestantes et plus compétitives que d'autres pour accoupler la femelle d'une autre espèce. En effet, *S. mansoni* male est plus compétitif pour les femelles que les males de *S. intercalatum* et *S. guineensis*. Ainsi, les males de *S. mansoni* iront s'accoupler avec la femelle de *S. intercalatum* dès l'absence de femelle de leur espèce pure (91). De même, les males de *S. haematobium* sont plus compétitifs que les males de *S. mansoni* ou de *S. matthei* pour les propres femelles de leur espèce pure (93). Les supériorités d'accouplement de certaines espèces favorisent ainsi la naissance de formes hybrides ainsi que le remplacement d'une espèce par une autre : *S. haematobium* a remplacé *S. intercalatum*, *S. mansoni* remplace progressivement *S. haematobium* en Égypte, et *S. haematobium* remplace *S. guineensis* à travers une hybridation progressive à Loom au Cameroun (92)(94)(64).

Par ailleurs, on retrouve également un pouvoir plus infestant des formes hybrides par rapport aux espèces pures ce qui va favoriser la survie des espèces hybrides. Par exemple, les formes hybrides *S. haematobium* x *S. matthei* sont plus infestantes que leurs formes mères pures (65).

Concernant la virulence des formes hybrides, elle a été étudiée sur le model hamster. Il a été démontré que la forme hybride *S. haematobium* x *S. matthei* qui est plus pathogène et

provoque une mort des hamsters plus rapide, avec une augmentation de la vitesse de croissance des parasites hybrides (caractérisée par un âge plus précoce de cross over point où les mâles et femelles font la même taille et peuvent se reproduire) par rapport à leurs espèces mères (65). De même, l'activité enzymatique pour G6PD (glucose 6 phosphate déshydrogenase) et PGM (phosphoglucomutase iso enzyme) de ces hybrides est plus importante que celle des espèces pures (65). Cependant, l'impact de la croissance de ces activités enzymatiques n'est pas encore mis en lien avec une augmentation de la virulence. Des études similaires sur le hamster confirment également l'hypothèse d'une plus grande capacité des hybrides à se développer en forme adulte, où on a retrouvé que 66% des larves hybrides de *S. haematobium* x *S. intercalatum* se développaient en parasite adulte, là où ce n'était le cas que dans respectivement 30% des larves de *S. haematobium* pures, et 23% de *S. intercalatum* pures (64)(81).

Enfin, l'apparition de formes hybrides avec notamment *S. bovis* souligne la question d'une augmentation de la diversité des gènes impliqués dans la pathologie humaine, qui pourrait soulever la question d'une infection plus prolongée, et plus difficile à éradiquer. En effet, en 2019, une étude de populations génétiques de *S. bovis* au Cameroun a été réalisée sur 22 vaches de deux principaux abattoirs de bétail à Yaoundé et Douala (75). Un échantillon de 218 parasites a été étudié et 91 parasites ont été séquencés. Les analyses ont montré que *S. bovis* était plus polymorphe génétiquement que les autres espèces humaines notamment *S. haematobium*. L'émergence de formes hybrides *S. haematobium* x *S. bovis* va donc enrichir le polymorphisme génétique des schistosomes, ce qui donne des indices sur un potentiel d'expansion populationnel par rapport aux formes pures de *S. haematobium* (75).

4-4. Conséquences diagnostiques

Les vers adultes de *S. mansoni* se situent dans le système mésentérique humain alors que ceux de *S. haematobium* vivent dans les vaisseaux vésicaux. Nous connaissons le mode habituel d'élimination des œufs de schistosomes respectivement urinaire ou digestive selon les espèces. Les connaissances sur le mode d'élimination des espèces hybrides sont moins précises. Habituellement, les deux vers accouplés se dirigent vers le site de ponte, le mâle porte la femelle dans son canal gynécophore pour l'emmener dans son site habituel de ponte (3). S'il y a rencontre entre mâle et femelle de deux espèces différentes, il existe une incertitude concernant le site de ponte des œufs. Cela incite donc à rechercher des parasites dans les selles et dans les urines à chaque suspicion de bilharziose quelle que soit l'orientation initiale d'espèce. Ces nouveautés d'espèce ainsi que le polymorphisme génétique vont rendre plus difficiles la

connaissance de la maladie et de ses méthodes diagnostiques, ce qui incite à une plus grande vigilance.

CONCLUSION

Nous avons étudié les formes de bilharziose chez les patients suivis au CHU à Marseille, afin de faire une mise au point sur l'épidémiologie actuelle. Les principales formes sont des formes de bilharziose urinaire dues à *S. haematobium* mais certains tableaux atypiques incitent à une recherche plus approfondie par biopsie ou biologie moléculaire. Les formes hybrides et notamment *S. haematobium* x *S. bovis* existent en France et tendent à augmenter.

L'Europe est déjà connue pour accueillir les nombreux hôtes intermédiaires de la schistosomiase : *B. truncatus* bien connu dans les îles méditerranéennes et le sud de l'Europe notamment la France, l'Espagne, le Portugal, l'Italie et la Grèce ; *Biomphalaria* détecté il y a quelques années en Roumanie. Donc dans le contexte actuel de l'intensification des mouvements migratoires ainsi que du tourisme (bien qu'impacté par la pandémie de COVID-19), associé à une augmentation des formes hybrides plus intrusives, et à la présence des hôtes intermédiaires réceptifs, nous pouvons nous attendre à une ascension des cas de bilharziose en Europe. Il faut donc être vigilant lorsqu'une recherche parasitaire est négative car les sites de pontes et donc d'excrétion tendent à changer. De la même façon, la biologie moléculaire ne ciblant que certains gènes spécifiques, le changement de cible moléculaire permettrait d'élargir le panel de schistosomes recherchés et de faire le diagnostic dans une situation d'errance diagnostique.

Enfin, les formes atypiques existent, et sont de plus en plus décrites dans la bilharziose. Un apport diagnostique par histologie de lésions, par recherche immunologique in situ, ou par biologie moléculaire dans la zone atteinte permettrait d'augmenter ses chances de diagnostiquer et préciser l'atteinte des schistosomes.

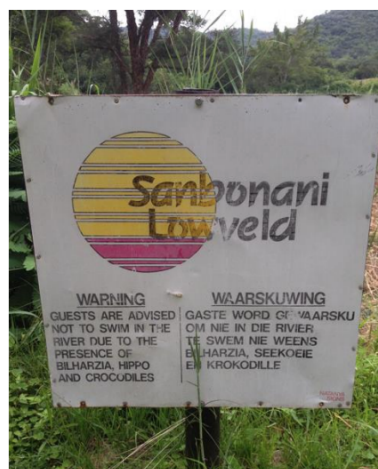

Photo : Julien Kincaid-Smith, Afrique du Sud, 2015

REFERENCES BIBLIOGRAPHIQUES

1. Leger E, Webster JP. Hybridizations within the Genus *Schistosoma* : implications for evolution, epidemiology and control. *Parasitology*. janv 2017;144(1):65-80.
2. Léger E, Borlase A, Fall CB, Diouf ND, Diop SD, Yasenev L, et al. Prevalence and distribution of schistosomiasis in human, livestock, and snail populations in northern Senegal: a One Health epidemiological study of a multi-host system. *The Lancet Planetary Health*. août 2020;4(8):e330-42.
3. Webster BL, Southgate VR. Compatibility of *Schistosoma haematobium* , *S. intercalatum* and their hybrids with *Bulinus truncatus* and *B. forskalii*. *Parasitology*. sept 2003;127(3):231-42.
4. Rollinson D, Southgate VR, Vercruyse J, Moore PJ. Observations on natural and experimental interactions between *Schistosoma bovis* and *S. curassoni* from West Africa. *Acta Tropica*. févr 1990;47(2):101-14.
5. Webster BL, Diaw OT, Seye MM, Webster JP, Rollinson D. Introgressive Hybridization of *Schistosoma haematobium* Group Species in Senegal: Species Barrier Break Down between Ruminant and Human Schistosomes. *Secor WE, éditeur. PLoS Negl Trop Dis*. 4 avr 2013;7(4):e2110.
6. Cnops L, Soentjens P, Clerinx J, Van Esbroeck M. A *Schistosoma haematobium*-Specific Real-Time PCR for Diagnosis of Urogenital Schistosomiasis in Serum Samples of International Travelers and Migrants. *Lammie PJ, éditeur. PLoS Negl Trop Dis*. 29 août 2013;7(8):e2413.
7. Huyse T, Webster BL, Geldof S, Stothard JRussell, Diaw OT, Polman K, et al. Bidirectional Introgressive Hybridization between a Cattle and Human Schistosome Species. *Kazura JW, éditeur. PLoS Pathog*. 4 sept 2009;5(9):e1000571.
8. Mkoji GM, Barber KE, Loker ES. PCR-RFLP analysis of the ITS2 region to identify *Schistosoma haematobium* and *S. bovis* from Kenya. *The American Journal of Tropical Medicine and Hygiene*. 1 avr 2000;62(4):434-40.
9. Littlewood DTJ, Lockyer AE, Webster BL, Johnston DA, Le TH. The complete mitochondrial genomes of *Schistosoma haematobium* and *Schistosoma spindale* and the evolutionary history of mitochondrial genome changes among parasitic flatworms. *Molecular Phylogenetics and Evolution*. mai 2006;39(2):452-67.
10. Albaret J-L, Picot H, Diaw OT, Bayssade-Dufour Ch, Vassiliades G, Adamson M, et al. Enquête sur les Schistosomes de l'Homme et du bétail au Sénégal, à l'aide des identifications spécifiques fournies par la chétotaxie des cercaires: I. Nouveaux arguments pour la validation de *S. curassoni* Brumpt, 1931, parasite de l'Homme et des Bovidés domestiques. *Ann Parasitol Hum Comp*. 1985;60(4):417-34.
11. Weerakoon KGAD, Gobert GN, Cai P, McManus DP. Advances in the Diagnosis of Human Schistosomiasis. *Clin Microbiol Rev*. oct 2015;28(4):939-67.
12. Zhu Y, He W, Liang Y, Xu M, Yu C, Hua W, et al. Development of a rapid, simple dipstick dye immunoassay for schistosomiasis diagnosis. *Journal of Immunological Methods*. août 2002;266(1-2):1-5.
13. García-Bernalt Diego J, Fernández-Soto P, Febrer-Sendra B, Crego-Vicente B, Muro A. Loop-Mediated Isothermal Amplification in Schistosomiasis. *JCM*. 1 févr 2021;10(3):511.
14. Crego-Vicente B, Fernández-Soto P, Febrer-Sendra B, García-Bernalt Diego J, Boissier J, Angora EK, et al. Application of a Genus-Specific LAMP Assay for Schistosome Species to Detect *Schistosoma haematobium* x *Schistosoma bovis* Hybrids. *J Clin Med*. 22 mars 2021;10(6):1308.
15. Akpata R, Neumayr A, Holtfreter MC, Krantz I, Singh DD, Mota R, et al. The WHO

- ultrasonography protocol for assessing morbidity due to *Schistosoma haematobium*. Acceptance and evolution over 14 years. Systematic review. *Parasitol Res. avr* 2015;114(4):1279-89.
16. Schaberg T, Rahn W, Racz P, Lode H. Pulmonary schistosomiasis resembling acute pulmonary tuberculosis. *Eur Respir J. sept* 1991;4(8):1023-6.
 17. Hajjar W, Alsheikh A, Alhumaid A, Alkreedees N, Abdulwahed N, Hajjar A. Pulmonary schistosomiasis in a young male: A case report and review of the literature. *Ann Thorac Med.* 2018;13(3):190.
 18. Puylaert CAJ, van Thiel P-P. Katayama Fever. *N Engl J Med.* 4 févr 2016;374(5):469-469.
 19. Schwartz E. Pulmonary schistosomiasis. *Clinics in Chest Medicine.* juin 2002;23(2):433-43.
 20. Coron N, Chabasse D, Kettani S, Le Govic Y, Hemery S, Pihet M, et al. Early Detection of *Schistosoma* Egg-Induced Pulmonary Granulomas in a Returning Traveler. *The American Journal of Tropical Medicine and Hygiene.* 2 mars 2016;94(3):611-4.
 21. Cooke GS, Lalvani A, Gleeson FV, Conlon CP. Acute Pulmonary Schistosomiasis in Travelers Returning from Lake Malawi, Sub-Saharan Africa. *CLIN INFECT DIS.* oct 1999;29(4):836-9.
 22. Schwartz E, Rozenman J, Perelman M. Pulmonary manifestations of early schistosome infection among nonimmune travelers. *The American Journal of Medicine.* déc 2000;109(9):718-22.
 23. Salanitri J, Stanley P, Hennessy O. Acute pulmonary schistosomiasis. *Australas Radiol.* déc 2002;46(4):435-7.
 24. Nguyen L-Q, Estrella J, Jett EA, Grunvald EL, Nicholson L, Levin DL. Acute Schistosomiasis in Nonimmune Travelers: Chest CT Findings in 10 Patients. *American Journal of Roentgenology.* mai 2006;186(5):1300-3.
 25. Niemann T, Marti HP, Duhnsen SH, Bongartz G. Pulmonary Schistosomiasis – Imaging Features. *Radiology Case.* 10 sept 2010;4(9):37-43.
 26. Al-Jahdali H, Bamefleh H, Elkeir A, Yamani N, Baharoon S. Acute pulmonary schistosomiasis. *J Global Infect Dis.* 2011;3(3):303.
 27. Pavlin BI, Kozarsky P, Cetron MS. Acute pulmonary schistosomiasis in travelers: Case report and review of the literature. *Travel Medicine and Infectious Disease.* sept 2012;10(5-6):209-19.
 28. Massie J, Howling S. *Schistosoma haematobium* causing pulmonary schistosomiasis in a returning traveller. *BMJ Case Rep.* mars 2019;12(3):e227347.
 29. Gobbi F, Buonfrate D, Angheben A, Beltrame A, Bassetti M, Bertolaccini L, et al. Pulmonary nodules in African migrants caused by chronic schistosomiasis. *The Lancet Infectious Diseases.* mai 2017;17(5):e159-65.
 30. El Mallah SH, Hashem M. Localized Bilharzial Granuloma of the Lung Simulating a Tumour. *Thorax.* 1 juin 1953;8(2):148-51.
 31. Besson A, Stahel E, Anani P, Djevahirdjian L, Leimgruber A, Cavallo-Serra RJ, et al. [Multifocal pulmonary bilharzioma due to *Schistosoma mansoni*]. *Schweiz Med Wochenschr.* 27 mars 1982;112(13):454-7.
 32. Grunstein P, Broquie G, Gayet AM, Bazelly B, Fouret P. [Pulmonary bilharziasis due to *Schistosoma mansoni* simulating Carrington's disease]. *Rev Pneumol Clin.* 1988;44(1):36-8.
 33. Al-Fawaz IM, Al-Rasheed SA, Al-Majed SA, Ashour M. Schistosomiasis associated with a mediastinal mass: case report and review of the literature. *Annals of Tropical Paediatrics.* janv 1990;10(3):293-7.
 34. Fatureto MC, Correia D, Silva MB de O, Barra MFC, Silva AV da, Tarquinio DC, et

- al. Nódulo pulmonar esquistossomótico simulando neoplasia: relato de caso. *Rev Soc Bras Med Trop.* déc 2003;36(6):735-7.
35. N'Dong FO, Mbamendame S, Assapi MN, Mbourou JB, Roy E, Kombila M, et al. [Pulmonary bilharziosis due to *Schistosoma haematobium*: pitfalls of species diagnosis. A case report from Libreville, Gabon]. *Med Trop (Mars).* 2005;65(2):163-6.
36. Rodrigues GC, Lacerda DC, Gusmão E da S, Colares FA, Mota VT. Forma pseudoneoplásica de esquistossomose pulmonar crônica sem hipertensão pulmonar. *J bras pneumol.* mai 2009;35(5):484-8.
37. de Górgolas M, Casado V, Renedo G, Alen JF, Fernández Guerrero ML. Nodular lung schistosomal lesions after chemotherapy for dysgerminoma. *Am J Trop Med Hyg.* sept 2009;81(3):424-7.
38. Oliveira CD de, Nangino G de O, Correia PC, Salomão CV, Resende MA, Peixoto L da C, et al. Tumoral pulmonary mass secondary to *Schistosoma mansoni* infection resembling neoplasia: case report. *Rev Bras Ter Intensiva.* déc 2009;21(4):461-4.
39. Tang THC, Wong SSY, Lam W, Cheuk W, Lai CKC, Wu TC. A 93-Year-Old Man With a Left Lung Mass and Exudative Pleural Effusion. *Clinical Infectious Diseases.* 15 janv 2014;58(2):300-1.
40. Chaudhry IU, Manah W, Alghamdi M, Mutairi H. A rare cause of asymptomatic solitary pulmonary nodule: adult *Schistosoma* worm. *Case Reports.* 10 mars 2014;2014(mar10 1):bcr2013202840-bcr2013202840.
41. Goldmann H, Witmer R. Antikörper im Kammerwasser. *Ophthalmologica.* 1954;127(4-5):323-30.
42. De Groot-Mijnes JDF, Rothova A, Van Loon AM, Schuller M, Ten Dam-Van Loon NH, De Boer JH, et al. Polymerase Chain Reaction and Goldmann-Witmer Coefficient Analysis Are Complimentary for the Diagnosis of Infectious Uveitis. *American Journal of Ophthalmology.* févr 2006;141(2):313-8.
43. Mathis T, Beccat S, Sève P, Peyron F, Wallon M, Kodjikian L. Comparison of immunoblotting (IgA and IgG) and the Goldmann-Witmer coefficient for diagnosis of ocular toxoplasmosis in immunocompetent patients. *Br J Ophthalmol.* oct 2018;102(10):1454-8.
44. Bocanegra TS. Reactive Arthritis Induced by Parasitic Infestation. *Ann Intern Med.* 1 févr 1981;94(2):207.
45. DOURY P. Les rhumatismes parasitaires. *Synoviale.* 2000;
46. Saidenberg-Kermanac'h N, Boissier M-C, Bouchaud O. Manifestations articulaires des parasitoses. *EMC - Maladies Infectieuses.* sept 2005;2(3):146-56.
47. Bassiouni M, Kamel M. Bilharzial arthropathy. *Annals of the Rheumatic Diseases.* 1 déc 1984;43(6):806-9.
48. Fachartz O, Kumar V, al Hilou M. Synovial schistosomiasis of the hip. *The Journal of Bone and Joint Surgery British volume.* juill 1993;75-B(4):602-3.
49. Rakotomalala HN, Ranaivoarison MV, Andrianjafison F, Ralandison DS. Bilharzial arthropathy: Rare cause of chronic arthritis in tropical areas. *Eur J Rheumatol.* 15 sept 2017;4(3):229-30.
50. Phillips TM, Draper CC. Circulating immune complexes in schistosomiasis due to *Schistosoma mansoni*. *BMJ.* 31 mai 1975;2(5969):476-7.
51. Falcão HA. Immune Complex Nephropathy in Schistosomiasis. *Ann Intern Med.* 1 août 1975;83(2):148.
52. Madwar MA, Voller A. Circulating soluble antigens and antibody in schistosomiasis. *BMJ.* 22 févr 1975;1(5955):435-6.
53. Bebars MA, Soffar SA, Abbas MM, Ismail MS, Tamara FA. Circulating immune complex in bilharzial arthropathy. *J Egypt Soc Parasitol.* avr 1992;22(1):51-7.
54. Bear J. Schistosomiasis. *The Journal of Bone and Joint Surgery British volume.* juill

1993;75-B(4):519-20.

55. Greenfield DI, Hughes WS, Phillips TM, Barth WF. Immune complex arthritis in a patient with *Schistosoma mansoni* infection. *Arthritis & Rheumatism*. févr 1986;29(2):296-9.
56. Girges MR. Schistosomial arthritis. *Rheumatism*. oct 1966;22(4):108.
57. Rolland Y, Moreau J, Laroche M. Schistosomial arthritis. A case-report. *Rev Rhum Engl Ed*. oct 1998;65(10):597-8.
58. May V, Glowinski J, Aristoff H, Benit M. [Urinary schistosomiasis and articular manifestations (apropos of 2 cases)]. *Rev Rhum Mal Osteoartic*. oct 1973;40(10):602-5.
59. Moné H, Holtfreter MC, Allienne J-F, Mintsá-Nguéma R, Ibikounlé M, Boissier J, et al. Introgressive hybridizations of *Schistosoma haematobium* by *Schistosoma bovis* at the origin of the first case report of schistosomiasis in Corsica (France, Europe). *Parasitol Res*. nov 2015;114(11):4127-33.
60. Boissier J, Moné H, Mitta G, Bargues MD, Molyneux D, Mas-Coma S. Schistosomiasis reaches Europe. *The Lancet Infectious Diseases*. juill 2015;15(7):757-8.
61. Mouchet F, Develoux M, Magasa MB. *Schistosoma bovis* in human stools in Republic of Niger. *Transactions of the Royal Society of Tropical Medicine and Hygiene*. mars 1988;82(2):257.
62. Boissier J, Kincaid-Smith J, Berry A, Allienne J-F, Fillaux J, Toulza È. Changements globaux et infections parasitaires à mollusques vecteurs: Un schistosome hybride atteint l'Europe. *Med Sci (Paris)*. nov 2015;31(11):962-4.
63. Moné H, Minguez S, Ibikounlé M, Allienne J-F, Massougbojji A, Mouahid G. Natural Interactions between *S. haematobium* and *S. guineensis* in the Republic of Benin. *The Scientific World Journal*. 2012;2012:1-8.
64. Webster BL, Tchuem Tchuenté LA, Jourdane J, Southgate VR. The interaction of *Schistosoma haematobium* and *S. guineensis* in Cameroon. *J Helminthol*. sept 2005;79(3):193-7.
65. Wright CA, Ross GC. Hybrids between *Schistosoma haematobium* and *S. mattheei* and their identification by isoelectric focusing of enzymes. *Transactions of the Royal Society of Tropical Medicine and Hygiene*. janv 1980;74(3):326-32.
66. Webster BL, Tchuem Tchuenté LA, Southgate VR. A single-strand conformation polymorphism (SSCP) approach for investigating genetic interactions of *Schistosoma haematobium* and *Schistosoma guineensis* in Loum, Cameroon. *Parasitol Res*. 24 janv 2007;100(4):739-45.
67. Cunin P, Tchuem Tchuenté L-A, Poste B, Djibrilla K, Martin PMV. Interactions between *Schistosoma haematobium* and *Schistosoma mansoni* in humans in north Cameroon: **Competitive interactions in schistosomes**. *Tropical Medicine & International Health*. déc 2003;8(12):1110-7.
68. Burchard GD, Kern P. Probable hybridization between *S. intercalatum* and *S. haematobium* in western Gabon. *Trop Geogr Med*. juin 1985;37(2):119-23.
69. Wright CA, Southgate VR, Van Wijk HB, Moore PJ. Hybrids between *Schistosoma haematobium* and *S. intercalatum* in Cameroon. *Transactions of the Royal Society of Tropical Medicine and Hygiene*. janv 1974;68(5):413-4.
70. Steinauer ML, Hanelt B, Mwangi IN, Maina GM, Agola LE, Kinuthia JM, et al. Introgressive hybridization of human and rodent schistosome parasites in western Kenya. *Mol Ecol*. déc 2008;17(23):5062-74.
71. Morgan JAT, DeJong RJ, Lwambo NJS, Mungai BN, Mkoji GM, Loker ES. First Report of a Natural Hybrid Between *Schistosoma mansoni* and *S. rodhaini*. *Journal of Parasitology*. avr 2003;89(2):416-8.
72. Webster BL, Alharbi MH, Kayuni S, Makaula P, Halstead F, Christiansen R, et al. Schistosome Interactions within the *Schistosoma haematobium* Group, Malawi. *Emerg Infect*

Dis. juin 2019;25(6):1245-7.

73. Angora EK, Allienne J-F, Rey O, Menan H, Touré AO, Coulibaly JT, et al. High prevalence of *Schistosoma haematobium* × *Schistosoma bovis* hybrids in schoolchildren in Côte d'Ivoire. *Parasitology*. mars 2020;147(3):287-94.
74. Brémond P, Sellin B, Sellin E, Naméoua B, Labbo R, Théron A, et al. [Arguments for the modification of the genome (introgression) of the human parasite *Schistosoma haematobium* by genes from *S. bovis*, in Niger]. *C R Acad Sci III*. juill 1993;316(7):667-70.
75. Djuikwo-Teukeng FF, Kouam Simo A, Allienne J-F, Rey O, Njayou Ngapagna A, Tchuem-Tchuente LA, et al. Population genetic structure of *Schistosoma bovis* in Cameroon. *Parasites Vectors*. déc 2019;12(1):56.
76. Kruatrachue M, Upatham ES, Sahaphong S, Tongthong T, Khunborivan V. Scanning electron microscopic study of the tegumental surface of the hybrid schistosome between *Schistosoma mekongi* and *S. japonicum*-like (Malaysian). *Southeast Asian J Trop Med Public Health*. déc 1987;18(4):453-66.
77. Xavier ML, de Azevedo JF. Susceptibility of *Planorbarius metidjensis* (Forbes) from the south of Portugal (Algarve) and *Bulinus* (Ph.) *africanus* from Portuguese Guinea to *Schistosoma haematobium* from the same overseas province. *An Inst Med Trop (Lisb)*. déc 1965;22(1):57-63.
78. Fraga de Azevedo J. [TROPICAL DISEASES IMPORTED INTO PORTUGAL]. *Bull Soc Pathol Exot Filiales*. juin 1964;57:786-812.
79. Doby JM, Rault B, Deblock S, Chabaud A. [Snails and bilharziasis in Corsica. Distribution, frequency and biology of « *Bulinus truncatus* »]. *Ann Parasitol Hum Comp*. août 1966;41(4):337-49.
80. Doby J-M, Rault B, Deblock S, Chabaud A. Bullins et bilharzioses en Corse: Répartition, fréquence et biologie de « *Bulinus truncatus* ». *Ann Parasitol Hum Comp*. 1966;41(4):337-49.
81. Berry A, Moné H, Iriart X, Mouahid G, Aboo O, Boissier J, et al. Schistosomiasis *Haematobium*, Corsica, France. *Emerg Infect Dis*. sept 2014;20(9):1595-7.
82. Boissier J, Grech-Angelini S, Webster BL, Allienne J-F, Huyse T, Mas-Coma S, et al. Outbreak of urogenital schistosomiasis in Corsica (France): an epidemiological case study. *The Lancet Infectious Diseases*. août 2016;16(8):971-9.
83. Berry A, Fillaux J, Martin-Blondel G, Boissier J, Iriart X, Marchou B, et al. Evidence for a permanent presence of schistosomiasis in Corsica, France, 2015. *Eurosurveillance* [Internet]. 7 janv 2016 [cité 1 sept 2021];21(1). Disponible sur: <https://www.eurosurveillance.org/content/10.2807/1560-7917.ES.2016.21.1.30100>
84. Rothe C, Zimmer T, Schunk M, Wallrauch C, Helfrich K, Gültekin F, et al. Developing Endemicity of Schistosomiasis, Corsica, France. *Emerg Infect Dis*. janv 2021;27(1):319-21.
85. Ramalli L, Mulero S, Noël H, Chiappini J-D, Vincent J, Barré-Cardi H, et al. Persistence of schistosomal transmission linked to the Cava river in southern Corsica since 2013. *Eurosurveillance* [Internet]. 25 janv 2018 [cité 1 sept 2021];23(4). Disponible sur: <https://www.eurosurveillance.org/content/10.2807/1560-7917.ES.2018.23.4.18-00017>
86. Le Govic Y, Kincaid-Smith J, Allienne J-F, Rey O, de Gentile L, Boissier J. *Schistosoma haematobium* – *Schistosoma mansoni* Hybrid Parasite in Migrant Boy, France, 2017. *Emerg Infect Dis*. févr 2019;25(2):365-7.
87. Southgate VR. On factors possibly restricting the distribution of *Schistosoma intercalatum* Fisher, 1934. *Z Parasitenkd*. 1978;56(2):183-93.
88. Southgate VR, Wijk HB, Wright CA. Schistosomiasis at Loum, Cameroun; *Schistosoma haematobium*, *S. intercalatum* and their natural hybrid. *Z F Parasitenkunde*. 1976;49(2):145-59.

89. Vercruyse J, Southgate VR, Rollinson D. *Schistosoma curassoni* Brumpt, 1931 in sheep and goats in Senegal. *Journal of Natural History*. déc 1984;18(6):969-76.
90. Carabin H, McGARVEY ST, Sahlu I, Tarafder MR, Joseph L, De Andrade BB, et al. *Schistosoma japonicum* in Samar, the Philippines: infection in dogs and rats as a possible risk factor for human infection. *Epidemiol Infect*. juin 2015;143(8):1767-76.
91. Tchuente LAT, Morand S, Imbert-Establet D, Delay B, Jourdan J. Competitive exclusion in human schistosomes: the restricted distribution of *Schistosoma intercalatum*. *Parasitology*. août 1996;113(2):129-36.
92. Tchuente LAT, Southgate VR, Njiokou F, Njiné T, Kouemeni LE, Jourdan J. The evolution of schistosomiasis at Loum, Cameroon: replacement of *Schistosoma intercalatum* by *S. haematobium* through introgressive hybridization. *Transactions of the Royal Society of Tropical Medicine and Hygiene*. nov 1997;91(6):664-5.
93. Webster BL, Southgate VR, Tchuente L-A. Mating interactions between *Schistosoma haematobium* and *S. mansoni*. *J Helminthol*. avr 1999;73(4):351-6.
94. Yosery A, Strickland GT, Nasif S, Esmat G, Abdel-Wahab MF, El Hak S, et al. Is *Schistosoma mansoni* Replacing *Schistosoma haematobium* in the Fayoum? *The American Journal of Tropical Medicine and Hygiene*. 1 déc 1993;49(6):697-700.

ARTICLE SOUMIS

***Schistosoma haematobium* infection with pulmonary involvement in a traveller returning from Congo: a case report and systematic review of literature on nodular pulmonary schistosomiasis**

Coline Mortier¹, Camille Aubry¹, Coralie L'Ollivier¹, Philippe Gautret¹, Jean-Christophe Lagier^{1,3}, Philippe Parola^{1,2}

¹ IHU-Méditerranée Infection, Marseille, France.

² Aix Marseille Univ, IRD, AP-HM, SSA, VITROME, Marseille, France.

³ Aix Marseille Univ, IRD, AP-HM, MEPHI, Marseille, France.

* **Corresponding author:** Prof. Philippe Parola. VITROME, Institut Hospitalo-Universitaire Méditerranée Infection, 19-21 Boulevard Jean Moulin 13385 Marseille Cedex 05, France

Phone: +33 (0) 4 13 73 24 01. Fax: + 33 (0) 4 13 73 24 02

Email:

Keywords: travellers, pulmonary schistosomiasis, *Schistosoma haematobium*, schistosomiasis and thrombosis, nodular pulmonary schistosomiasis

Abstract

Background. Schistosomiasis is highly prevalent in sub-Saharan Africa and diagnosis is difficult for travel medicine practitioners, because it can affect different organs with atypical manifestations. *S. haematobium* is mostly associated with urinary involvement and rarely with pulmonary lesions. This review aims to summarise the pulmonary forms associated with schistosomiasis, especially with *S. haematobium*.

Method. Based on a case report of both pulmonary and urogenital schistosomiasis, we performed a systematic literature review of schistosomiasis occurring in migrants and travellers, with a specific focus on pulmonary schistosomiasis.

Results. Pulmonary schistosomiasis can present two different clinical patterns. On the one hand, there is an acute pattern, which more frequently affects non-immune young travellers within three to eight weeks of their return and, on the other hand, there is a chronic pattern, which has been evolving in recent years and which mostly affects people living in endemic areas or migrating from these countries. Nodular pulmonary lesions are described in both patterns. Genus identification should not focus only on known patterns, and identification of *S. haematobium* should not be associated exclusively with urinary schistosomiasis.

Conclusions. Pulmonary schistosomiasis, even when resulting from *S. haematobium*, is a rare but existing infection that appears to be spreading with increasing travel and global migration. Physicians need to be more aware of non-specific symptoms that may reveal an atypical presentation of a tropical disease, in order to avoid the chronic complications which can result from parasitic diseases.

Introduction

Schistosomiasis is one of the most prevalent parasitic diseases in the world and is a threat to human health (1) (2) . It affects more than 200 million people in the world and transmission has been reported in 78 countries according to the WHO. The main endemic area remains Africa, where there is a mean prevalence of 37.3% and where the prevalence in some areas can reach 60% (measured using parasitological diagnostic tests) (2). The main focal point is in sub-Saharan countries where schistosomiasis has been neglected for many years. Lake Malawi in eastern Africa is the area with the highest prevalence of symptomatic patients, where rates can reach up to 94.9% in some communities (based on parasitological tests on symptomatic people) (3). Asia and South America are endemic areas with a lower parasitic prevalence (4).

Schistosomiasis is also an issue which affects travellers and migrants (5). One systematic Canadian review established that schistosomiasis seroprevalence was the highest in migrants originating from countries in sub-Saharan Africa. It found that seroprevalence was 24.1% in sub-Saharan migrants arriving in host countries where schistosomiasis is not endemic (USA, Canada, Australia, New Zealand, Israel and 23 western European countries), in comparison with a pooled seroprevalence of 18.4% in these same countries (6). Among travellers, the GeoSentinel network reported 410 cases of travel-associated schistosomiasis over a decade (1997 to 2008), with a total of 83% cases acquired in Africa (5) (7), when individuals born in endemic areas were excluded. Schistosomiasis was shown to be one of the ten leading causes of morbidity among returning travellers, accounting for 2% of ill travellers returning from sub-Saharan Africa (7). Schistosomiasis is endemic in certain provinces of the Democratic Republic of the Congo (DRC) and is spreading to formerly non-endemic regions (8). Three species of *Schistosoma* have been found in the DRC: *S. mansoni*, *S. haematobium* and *S.*

intercalatum. The prevalence of confirmed schistosomiasis varied between regions and between villages, with high values of up to 95% observed in some communities (8).

The prevalence of schistosomiasis varies according to the distribution of freshwater snails, the intermediate hosts, and to the different behavioural patterns of human activities in different areas. The clinical spectrum of schistosomiasis varies widely in humans (1), but the most frequent clinical presentations are urogenital schistosomiasis (*S. haematobium*, which is endemic in Africa, the Middle East and, more recently, Corsica in France (9) (10)), intestinal schistosomiasis (*S. mansoni*, which is endemic in Africa, the Middle East, Brazil, Venezuela, and the Caribbean), and the intestinal and hepatosplenic forms (*S. japonicum*, which is endemic only in China, the Philippines and Indonesia (4) (11)).

Individuals who have contracted schistosomiasis may remain asymptomatic or may present with non-specific complaints. Several complications can appear at a later stage and can include severe organic lesions and even cancer. For *S. haematobium*, the most severe complication is bladder cancer following urinary schistosomiasis. Pulmonary lesions due to schistosomiasis are described less often, and genus identification for *S. haematobium* has only been related to pulmonary symptoms in acute pulmonary patterns.

In this study, we report a case of schistosomiasis due to *S. haematobium*, occurring in a French traveller returning from DRC, presenting a spontaneous thrombosis leading to the diagnosis of both pulmonary and bladder schistosomal lesions. The specificity of our case report is that *S. haematobium* eggs were found on the bladder biopsy, and at the same time PCR (targeting the *Dra1* gene (12)) was positive on the lung biopsy. This contrasts with other situations where genus identification is rare and is almost never positive for *S. haematobium* in lung biopsies. In addition, nodular pulmonary lesions were reported as appearing in this non-immune traveller one year after exposure, in contrast to the usual time of a few weeks between first exposure and the development of pulmonary lesions.

Material and results

We present a case report highlighting an atypical pattern of schistosomiasis. We performed a systematic review of the medical literature relating to nodular pulmonary lesions and schistosomiasis, with a focus on *S. haematobium*. Articles were identified through a literature search using the PubMed database (until December 2020), in accordance with the Preferred Reporting Items for Systematic Reviews and Meta-Analyses (PRISMA) guidelines. We searched all articles listed in PubMed and indexed for Medline, using the combination of terms “nodular pulmonary schistosomiasis”, “*Schistosoma haematobium*” and “pulmonary”, and “pulmonary” and “bladder schistosomiasis”. The selection of articles is presented in Figure 1.

Only publications of nodular pulmonary cases or reviews of these cases were included, and genus identification was not a criteria for exclusion. Articles which were written in neither English nor Spanish were excluded. We included 24 publications reporting on 43 published case reports, which we classified into acute and chronic pulmonary disease.

A systematic review of the association between schistosomiasis and thrombosis was also performed using the PubMed database and the keywords “hypercoagulability”, “schistosomiasis” and “thrombosis”.

Case report

A 63-year-old male French traveller, with no significant medical history, who had stopped smoking 35 years previously, was diagnosed in August 2017 with a spontaneous deep vein thrombosis in his right leg. Computerised tomographic scans of his chest (CT-scan), abdomen and pelvis were performed to detect malignancies. Three pulmonary nodules were found, ranging in size from 5 to 10 mm (Figure 2). In addition, the CT-scan found a thickening

of the bladder anterior wall. Suspecting a malignancy, a transurethral resection of the bladder tumour was performed. Subsequently, a right middle lobe wedge resection was performed. In the histopathology department, a cystic wall examination revealed a granulomatous inflammation with epithelioid macrophages, giant cells and numerous *Schistosoma* spp. eggs with no malignancy (Figures 3 and 4) (12). The pulmonary nodule histopathology analysis showed non-caseating granulomatous lesions and the PCR was positive (targeting Dra1 gene (12)) for *S. haematobium* on the pulmonary biopsy.

When interviewed, the patient reported having taken one month off work every year for ten years, which he spent in DRC, in central Africa. His last trip was a year ago. During his travels, he reported walking in rivers and stagnant water (exposed to a slow-flowing river). The results of his clinical examinations were normal. Laboratory tests revealed leucocytosis ($6 \times 10^9/l$: normal range $4-10 \times 10^9/l$) without eosinophilia ($0.37 \times 10^9/l$: normal range $0.1-0.7 \times 10^9/l$). The C-reactive protein (CRP), liver enzymes and electrolytes were within normal ranges. The total IgE was elevated (265 kUI/L : normal range $1-100 \text{ kUI/L}$). Serology (ELISA, Novagnost, NovaTec, Western blot LD-Bio France) for schistosomiasis was positive for total Ig (ratio 58, positive >10) and no eggs were found in his urine or stool samples. The patient was treated with oral Praziquantel, 60 mg/kg/day in one intake, and the same dose was repeated after two weeks. Two months after treatment, his serology was stable and remained so over the course of several checks in 2018. Pulmonary nodular lesions remained stable on several CT chest examinations.

Figure 2. Multiple pulmonary nodules caused by schistosomiasis in a patient returning from Congo, PET Scan

Figure 3. Granulomatous lesion and *S. haematobium* eggs in a pulmonary biopsy (image with 100x magnification)

Figure 4. *S. haematobium* eggs in a pulmonary biopsy (image with 500x magnification)

Systematic review

Schistosomiasis and pulmonary nodular lesions

Two different patterns are described in the literature with regard to pulmonary lesions in schistosomiasis infections (13)(14). The first exposure to *Schistosoma* spp. may create an immunological reaction around three to eight weeks after exposure. One common feature of the so-called Katayama syndrome may be a dry cough with, usually, normal imaging, although some nodular, non-specific lesions may sometimes be seen. We found 31 published case reports that reported nodular lesions on CT in this context. (Table 1). The clinical symptoms were mostly a dry cough and fever. The mean age was 25.3 years old (14–50), and a predominance for males was observed (67%, 20M, 10F). All but one of the cases were in travellers returning from Africa (one case was in a traveller returning from Saudi Arabia), where *S. mansoni* and *S. haematobium* are endemic, although the genus was not always identified. The diagnosis was reached using positive serology, but the PCR was almost never positive at this early stage. Associated indicative biological features were eosinophilia, elevated IgE, and hepatic cytolysis (15)(16)(17)(18)(19)(20)(21)(22)(23)(24)(25)(26). Recently, one bifocal case with bladder and pulmonary involvement due to *S. haematobium* was reported in the UK in a traveller who had recently returned from Ghana (26).

In contrast, chronic schistosomiasis has been described as affecting people living in endemic areas who are permanently exposed to the parasite. It has also been described in migrants arriving in non-endemic host countries (27)(28). The mean age of these migrants was 22.3 years (18–28). Such a pattern is more common and causes fibrosis and granuloma due to inflammation. Chronic pulmonary schistosomiasis appears many years after exposure, and can lead to irreversible lesions (13)(22). We found 12 published case reports describing pulmonary nodules associated with chronic schistosomiasis, but this pattern is likely to be under-reported

in the literature (Table 2). Genus identification was more frequently available in these reports, and *S. mansoni* infections were the most likely to be documented. No *S. haematobium* eggs were found in lung biopsies in these patients. The clinical features were non-specific, including dyspnoea, chest pain, asthenia, and a cough. More severe complications associated with these lesions were heart failure, pulmonary arterial hypertension, and obstructive syndrome, which were not directly due to schistosomiasis.

Discussion and conclusion

Consequences for clinicians and travellers

Schistosomiasis can be revealed by varied symptoms that can be non-specific and should be investigated by clinicians whenever they examine travellers or migrants with an atypical presentation, especially when returning from Africa. Similarly, past exposure to schistosomiasis in patients presenting with unexplained chronic symptoms should also be investigated, alongside more recent exposure. During pre-travel consultations, travellers should be made aware of and provided with advice on this major risk (one which is often overlooked in comparison with malaria or diarrhoea), as there is no treatment to prevent schistosomiasis. In recent years, with the rise in eco-tourism and the globalisation of tourism, an increasing number of travellers returning from endemic areas have contracted schistosomiasis. The most frequent pattern reported is acute schistosomiasis after recent exposure, although patients occasionally present with the chronic consequences of an untreated schistosomiasis infection. Cercarial shedding is mostly diurnal when travellers may take part in several freshwater activities (3)(1). Contact with infected water can occur while bathing, swimming, scuba diving, rafting or water skiing, which are frequent tourist activities in such endemic areas. Weather conditions such as rain, wind, water levels and waves in lakes, temperature and rainfall have a strong influence on intermediate hosts and can therefore influence the density of infected people

and transmission (3). Preventative advice about not swimming in freshwater lakes should be given rather than promoting rafting or water-based tourist activities in those endemic areas. Itching and pruritic papules on the skin following exposure to fresh water should be the first sign alerting to larvae penetration (1).

Pulmonary schistosomiasis is a rare and a hard to diagnose disease, as it presents with very non-specific symptoms and inconclusive results from laboratory testing and imaging (21)(12). It mimics other infections such as tuberculosis (28). Pulmonary manifestations are rarely seen with *S. haematobium*. When genus identification is made in pulmonary schistosomiasis, it is more commonly associated with *S. mansoni*, and represents chronic patterns with exposure occurring years before any clinical manifestations.

Interestingly, our case report begins with a venous thrombosis without any triggering factor. Thrombotic complications have been associated with other *Schistosoma* spp. (in *S. mansoni* infection, portal vein thrombosis with a hepatic form (29)(30) and mesenteric thrombosis with gastro-intestinal schistosomiasis damage (31)(32)). To our knowledge, however, this is the first case describing thrombosis due to a *S. haematobium* infection. Several explanations should be explored in the future (chronic inflammatory thrombogenesis and hypercoagulability with enhanced fibrinolysis has been found in *S. mansoni*-infected mice (29)), but this case should lead clinicians to recall this aetiology when presented with a traveller with unexplained deep thrombosis.

Schistosomiasis remains a global issue and needs to be more effectively controlled and prevented. With increasing migration, many travellers are exposed to potentially contaminated water and should be aware of potential symptoms of infection if we want to reduce severe manifestations of acute schistosomiasis and prevent complications of chronic disease in the future. Due to the different patterns we described this should encourage travel medicine

clinicians to look for schistosomiasis when treating patients returning from endemic areas, even if they do not present typical urinary or gastrointestinal symptoms.

Declaration of patient consent: YES

Conflict of interest: There are no conflicts of interest

Figure 1 PRISMA flow diagram

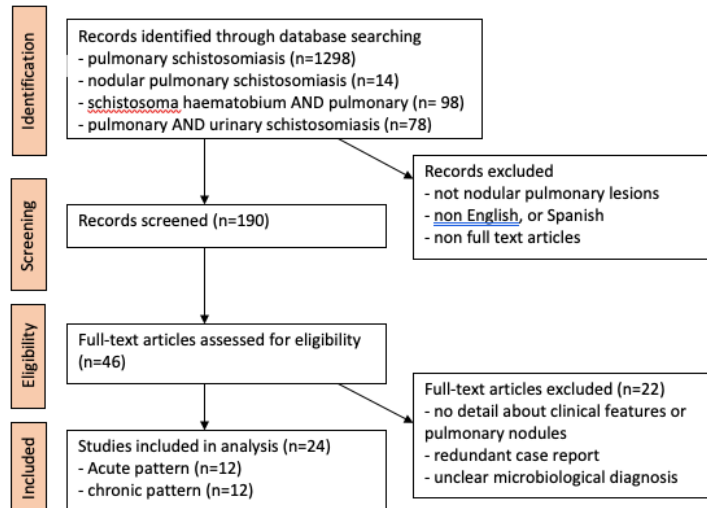


Figure 2. Multiple pulmonary nodules caused by schistosomiasis in a patient returning from Congo, PET Scan

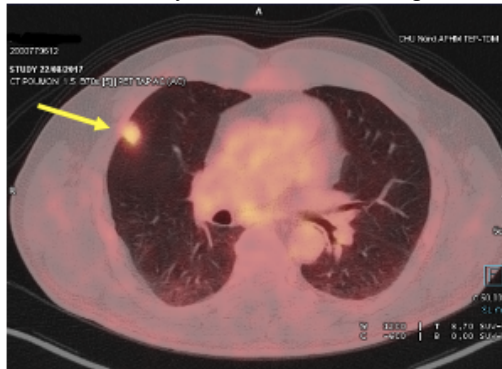


Figure 3. Granulomatous lesion and *S.haematobium* eggs in a bladder biopsy (image with 100x magnification, hematoxylin-eosin stain)

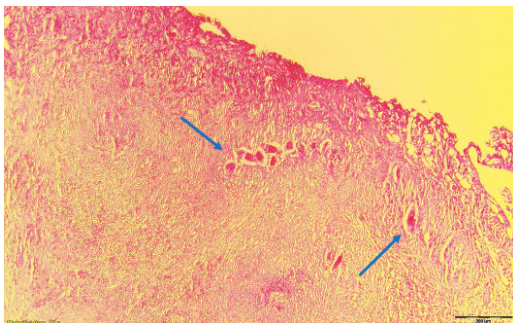


Figure 4 *S.haematobium* eggs in a bladder biopsy (image with 500x magnification, hematoxylin-eosin stain)

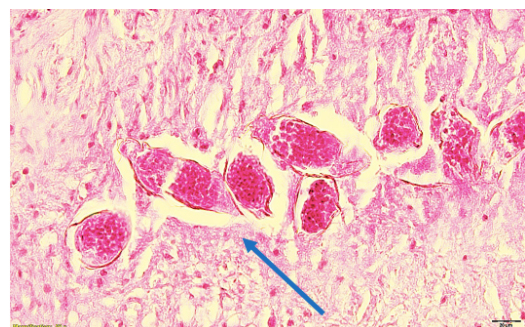


Table 1 : Acute pattern of pulmonary schistosomiasis: review of pulmonary nodule cases. *S.haematobium* was found in eight cases, all in patients exposed fewer than eight weeks previously

Area of exposure	Gender, age (year)	Time from exposure (weeks)	Clinical presentation	Eosinophilia in G/L (%)	Genus identification	Year of publication (Reference)
Angola	M, 35	8	Dry cough, night sweats	1.45	<i>S. mansoni</i> positive serology negative urinary detection Biopsy :eosinophils, <i>S. mansoni</i> eggs +	1991 (25)
Lake Malawi	4 cases F, 20 M, 22 F, 20 M, 20	4 3 2 8	- Fever, cough, cutaneous rash - Fever, headache, sweats - Fever, dysuria, rash - Rash, dry cough, pruritus	33 (ND) 2 (ND) 8.4 (ND) 4 (ND)	∅, Positive serology, negative skin and rectal biopsy ∅, positive serology only week 14, negative skin and rectal biopsy ∅, positive serology only week 10, negative stool examination <i>S. haematobium</i> positive serology week 10 , positive stool	1999 (19)
Malawi S. Africa Malawi Ghana Malawi Malawi Malawi Malawi	M, 24 M, 30 M, 24 M, 44 M, 24 M, 25 F, 24 F, 23	4-5 3-4 3-4 4 3-6 3-4 3-4 4	Pulmonary symptoms (unspecified)	3.65 (39) 2.9 (30) 4.8 (44) 4.2 (34) 5.4 (48) 3.6 (48) 6.2 (36) 1.4 (20)	<i>S. haematobium</i> positive serology, eggs - <i>S. haematobium</i> positive serology, eggs + <i>S. mansoni</i> positive serology, eggs + <i>S. mansoni</i> positive serology, eggs - <i>S. haematobium</i> positive serology, eggs + <i>S. haematobium</i> positive serology, eggs + <i>S. haematobium</i> positive serology, eggs - <i>S. haematobium</i> positive serology, eggs +	2000 (24)
East Africa and Lake Malawi (Nkbata Bay)	M, 25	6	Cough, loss of 10 Kg	ND	∅ Positive serology (I 32) negative urinary detection	2002 (18)
Tanzania	10 cases M, 19 M, 23 F, 20 F, 19 F, 19 M, 50 M, 19 F, 22	8	Dry cough, shortness of breath Dry cough None Mild dry cough Mild dry cough Intermittent, mild shortness of breath Mild dry cough None	6 (42) 2.3 (44) 1 (18) 1.5 (24) 6.7 2.0 (13) 3.9 (35) 0.4	<i>S. mansoni</i> (Serology and immunoblot)* <i>S. mansoni</i> (Serology and immunoblot)* <i>S. mansoni</i> (Serology and immunoblot)* <i>S. mansoni</i> (Serology and immunoblot)* <i>S. mansoni</i> (Serology and immunoblot)*	2006 (17)

	F, 20 F, 47		None None	0.6 (5) 0.4 (35)	<i>S. mansoni</i> (Serology and immunoblot)* <i>S. mansoni</i> (Serology and immunoblot)* <i>S. mansoni</i> (Serology and immunoblot)* <i>S. mansoni</i> (Serology and immunoblot)* <i>S. mansoni</i> (Serology and immunoblot)*	
Central Africa	M, 28	2,5	Dry cough, night sweats, fever	6.9 (57)	NR	2010 (21)
Saudi Arabia	M, 14	5	Fever, cough, discomfort	2.43 (30)	∅ video-assisted thoracoscopic lung biopsy: Schistosomal ovum positive serology (genus NR) Negative stool sample, BAL fluid analysis: eosinophils (7%), negative culture	2011 (16)
Madagascar	M, 30	4	Fever, myalgia, cough	3.58 (43)	positive <i>S. mansoni</i> FAST-ELISA test negative <i>S. mansoni</i> immunoblot	2012 (20)
Nile valley	M, 24	7	Cough, discomfort, diarrhoea, cutaneous rash with papules	3	Positive serology, eggs -	2016 (15)
Benign	M, 21	8	Fever, cough, chest pain	1.3	∅ Pulmonary biopsy: schistosoma eggs <i>S. haematobium</i> suspected but no confirmation	2016 (22)
Yemen	M, 23	1	Cough, haemoptysis, chest pain	ND (elevated WBC 13 with eosinophil predominant)	thoracoscopy and excision of abscess: <i>S. mansoni</i> eggs BAL: negative	2018 (23)
Ghana	M, 25	"recent"	Chronic cough, wheezing	ND	<i>S. haematobium</i> found in bladder biopsy	2019 (26)

Table 2 : Chronic pattern of pulmonary schistosomiasis: review of pulmonary nodule cases.

Area of exposure	Gender, age (year)	Time from exposure (years)	Clinical features and pulmonary lesions (size in mm)	Eosinophilia in G/L (%)	Genus identification	Year (Reference)
Mali Guinea Ivory Coast Senegal Mali Mali Nigeria	7 cases M, 27 M, 25 M, 28 M, 19 M, 21 M, 18 M, 18	5 1 1 5 1 1 1	multiple nodules	0.75 (13,9) 0,44 (9,6) 0,79 (12,9) 2,04 (31) 2,29 (36,4) 1,96 (22) 0,4 (6,6)	<i>S. mansoni</i> eggs in lung biopsy and stool <i>Schistosoma</i> spp eggs in lung biopsy <i>Schistosoma</i> spp eggs in lung biopsy, <i>S haematobium</i> eggs in urine, <i>S. mansoni</i> eggs in stool <i>Schistosoma</i> spp eggs in lung biopsy, <i>S haematobium</i> eggs in urine <i>Schistosoma</i> spp eggs in lung biopsy, <i>S haematobium</i> eggs in urine no lung biopsy, <i>S haematobium</i> eggs in urine, <i>S. mansoni</i> eggs in stool no lung biopsy, <i>S haematobium</i> eggs in urine	2017 (28)
Egypt	M, 47	Living in area	Pulmonary mass (60mm)	1 (12)	<i>Schistosoma</i> spp eggs in lung biopsy (surgical resection)	1953 (33)
Cameroon	F, NR	Living in area	Chest pain Abscess in the left lung	1	<i>S.mansoni</i> eggs in lobectomy, <i>S haematobium</i> eggs in stool	1982 (34)
Martinique	F, NR	Living in area		NR	<i>S. mansoni</i> in lung biopsy, stool was negative	1988 (35)
Saudi Arabia	F, 13	Living in area	Fever, sweat, weight loss, haematuria Pulmonary lymph node and left pulmonary nodule	NR	<i>Schistosoma</i> spp eggs in lung biopsy	1990 (36)
Brazil	F, 33	Living in area	Nodule in right lobe of the lung	NR	<i>S. mansoni</i> eggs in lung biopsy	2003 (37)
Gabon	F, 47	Living in area	Fever, chest pain, pneumonia, haemoptysis	NR	<i>Schistosoma</i> spp eggs in lung biopsy	2005 (38)
Brazil	M, NR	Living in area	Dry cough, weight loss, chest pain Pulmonary mass in left lobe	NR	<i>S. mansoni</i> eggs in lung biopsy	2009 (39)
Mali	F, NR	1,3	Pulmonary nodule	1,5	Serology <i>Schistosomia</i> spp positive	2009 (40)
Brazil	M, 25	Living in area	Pulmonary mass Died after surgery	NR	<i>Schistosoma mansoni</i> eggs in lung biopsy	2009 (41)
China	M, 93	Living in area	Lung mass	NR	<i>Schistosoma japonicum</i> eggs in aspiration of the lung mass	2014 (42)
Saudi Arabia	M, 60	26	Asymptomatic solitary pulmonary nodule 20 mm	NR	<i>Schistosoma</i> spp eggs in lung biopsy	2014 (43)

REFERENCES

1. Gryseels B, Polman K, Clerinx J, Kestens L. Human schistosomiasis. *The Lancet*. sept 2006;368(9541):1106-18.
2. Schur N, Vounatsou P, Utzinger J. Determining Treatment Needs at Different Spatial Scales Using Geostatistical Model-Based Risk Estimates of Schistosomiasis. Brooker S, éditeur. *PLoS Negl Trop Dis*. 13 sept 2012;6(9):e1773.
3. Makaula P, Sadalaki JR, Muula AS, Kayuni S, Jemu S, Bloch P. Schistosomiasis in Malawi: a systematic review. *Parasites Vectors*. déc 2014;7(1):570.
4. Chen Y-Y, Liu J-B, Jiang Y, Li G, Shan X-W, Zhang J, et al. Dynamics of spatiotemporal distribution of schistosomiasis in Hubei Province, China. *Acta Tropica*. avr 2018;180:88-96.
5. Schwartz E, von Sonnenburg F, Reed C, Weld LH, Nicolls DJ, Kozarsky PE, et al. Characteristics of Schistosomiasis in Travelers Reported to the GeoSentinel Surveillance Network 1997–2008. *The American Journal of Tropical Medicine and Hygiene*. 1 nov 2008;79(5):729-34.
6. Asundi A, Beliaevsky A, Liu XJ, Akaberi A, Schwarzer G, Bisoffi Z, et al. Prevalence of strongyloidiasis and schistosomiasis among migrants: a systematic review and meta-analysis. *The Lancet Global Health*. févr 2019;7(2):e236-48.
7. Cetron MS, Chitsulo L, Sullivan JJ, Pilcher J, Wilson M, Noh J, et al. Schistosomiasis in Lake Malawi. *The Lancet*. nov 1996;348(9037):1274-8.
8. Madinga J, Linsuke S, Mpabanzi L, Meurs L, Kanobana K, Speybroeck N, et al. Schistosomiasis in the Democratic Republic of Congo: a literature review. *Parasites Vectors*. déc 2015;8(1):601.
9. Gautret P, Mockenhaupt FP, von Sonnenburg F, Rothe C, Libman M, Van De Winkel K, et al. Local and International Implications of Schistosomiasis Acquired in Corsica, France. *Emerg Infect Dis*. oct 2015;21(10):1865-8.
10. Beltrame A, Zammarchi L, Zuglian G, Gobbi F, Angheben A, Marchese V, et al. Schistosomiasis Screening of Travelers from Italy with Possible Exposure in Corsica, France. *Emerg Infect Dis*. oct 2015;21(10):1887-9.
11. Lei Z, Zhang L, Xu Z, Dang H, Xu J, Lv S, et al. [Endemic status of schistosomiasis in People's Republic of China in 2014]. *Zhongguo Xue Xi Chong Bing Fang Zhi Za Zhi*. déc 2015;27(6):563-9.
12. Cnops L, Soentjens P, Clerinx J, Van Esbroeck M. A *Schistosoma haematobium*-Specific Real-Time PCR for Diagnosis of Urogenital Schistosomiasis in Serum Samples of International Travelers and Migrants. Lammie PJ, éditeur. *PLoS Negl Trop Dis*. 29 août 2013;7(8):e2413.
13. Schwartz E. Pulmonary schistosomiasis. *Clinics in Chest Medicine*. juin 2002;23(2):433-43.
14. Sami A-A. Pulmonary Manifestations of Schistosomiasis. *Diseases of the Chest*. juin 1951;19(6):698-705.
15. Puylaert CAJ, van Thiel P-P. Katayama Fever. *N Engl J Med*. 4 févr 2016;374(5):469-469.
16. Al-Jahdali H, Bamefleh H, Elkeir A, Yamani N, Baharoon S. Acute pulmonary schistosomiasis. *J Global Infect Dis*. 2011;3(3):303.
17. Nguyen L-Q, Estrella J, Jett EA, Grunvald EL, Nicholson L, Levin DL. Acute Schistosomiasis in Nonimmune Travelers: Chest CT Findings in 10 Patients. *American Journal of Roentgenology*. mai

2006;186(5):1300-3.

18. Salanitri J, Stanley P, Hennessy O. Acute pulmonary schistosomiasis. *Australas Radiol.* déc 2002;46(4):435-7.
19. Cooke GS, Lalvani A, Gleeson FV, Conlon CP. Acute Pulmonary Schistosomiasis in Travelers Returning from Lake Malawi, Sub-Saharan Africa. *CLIN INFECT DIS.* oct 1999;29(4):836-9.
20. Pavlin BI, Kozarsky P, Cetron MS. Acute pulmonary schistosomiasis in travelers: Case report and review of the literature. *Travel Medicine and Infectious Disease.* sept 2012;10(5-6):209-19.
21. Niemann T, Marti HP, Duhnsen SH, Bongartz G. Pulmonary Schistosomiasis – Imaging Features. *Radiology Case.* 10 sept 2010;4(9):37-43.
22. Coron N, Chabasse D, Kettani S, Le Govic Y, Hemery S, Pihet M, et al. Early Detection of Schistosoma Egg–Induced Pulmonary Granulomas in a Returning Traveler. *The American Journal of Tropical Medicine and Hygiene.* 2 mars 2016;94(3):611-4.
23. Hajjar W, Alsheikh A, Alhumaid A, Alkreedees N, Abdulwahed N, Hajjar A. Pulmonary schistosomiasis in a young male: A case report and review of the literature. *Ann Thorac Med.* 2018;13(3):190.
24. Schwartz E, Rozenman J, Perelman M. Pulmonary manifestations of early schistosome infection among nonimmune travelers. *The American Journal of Medicine.* déc 2000;109(9):718-22.
25. Schaberg T, Rahn W, Racz P, Lode H. Pulmonary schistosomiasis resembling acute pulmonary tuberculosis. *Eur Respir J.* sept 1991;4(8):1023-6.
26. Massie J, Howling S. *Schistosoma haematobium* causing pulmonary schistosomiasis in a returning traveller. *BMJ Case Rep.* mars 2019;12(3):e227347.
27. Gobbi F, Martelli G, Attard L, Buonfrate D, Angheben A, Marchese V, et al. Schistosoma mansoni Eggs in Spleen and Lungs, Mimicking Other Diseases. Zhou X-N, éditeur. *PLoS Negl Trop Dis.* 23 juill 2015;9(7):e0003860.
28. Gobbi F, Buonfrate D, Angheben A, Beltrame A, Bassetti M, Bertolaccini L, et al. Pulmonary nodules in African migrants caused by chronic schistosomiasis. *The Lancet Infectious Diseases.* mai 2017;17(5):e159-65.
29. Lambertucci JR, Resende V, Voietta I. Portal vein thrombosis in a patient with hepatosplenic schistosomiasis mansoni. *Rev Soc Bras Med Trop.* avr 2009;42(2):235-6.
30. Olveda DU, Olveda RM, Montes CJ, Chy D, Abellera JMB, Cuajunco D, et al. Clinical management of advanced schistosomiasis: a case of portal vein thrombosis-induced splenomegaly requiring surgery. *Case Reports.* 17 juin 2014;2014(jun17 1):bcr2014203897-bcr2014203897.
31. Mosli MH, Chan WW, Morava-Protzner I, Kuhn SM. Schistosomiasis Presenting as a Case of Acute Appendicitis with Chronic Mesenteric Thrombosis. *Canadian Journal of Infectious Diseases and Medical Microbiology.* 2016;2016:1-3.
32. Anayi S, Al-Nasiri N. Acute mesenteric ischaemia caused by Schistosoma mansoni infection. *BMJ.* 9 mai 1987;294(6581):1197-1197.
33. El Mallah SH, Hashem M. Localized Bilharzial Granuloma of the Lung Simulating a Tumour. *Thorax.* 1 juin 1953;8(2):148-51.

34. Besson A, Stahel E, Anani P, Djevahirdjian L, Leimgruber A, Cavallo-Serra RJ, et al. [Multifocal pulmonary bilharzioma due to *Schistosoma mansoni*]. *Schweiz Med Wochenschr.* 27 mars 1982;112(13):454-7.
35. Grunstein P, Broquie G, Gayet AM, Bazelly B, Fouret P. [Pulmonary bilharziasis due to *Schistosoma mansoni* simulating Carrington's disease]. *Rev Pneumol Clin.* 1988;44(1):36-8.
36. Al-Fawaz IM, Al-Rasheed SA, Al-Majed SA, Ashour M. Schistosomiasis associated with a mediastinal mass: case report and review of the literature. *Annals of Tropical Paediatrics.* janv 1990;10(3):293-7.
37. Fatureto MC, Correia D, Silva MB de O, Barra MFC, Silva AV da, Tarquinio DC, et al. Nódulo pulmonar esquistossomótico simulando neoplasia: relato de caso. *Rev Soc Bras Med Trop.* déc 2003;36(6):735-7.
38. N'Dong FO, Mbamendame S, Assapi MN, Mbourou JB, Roy E, Kombila M, et al. [Pulmonary bilharziosis due to *Schistosoma haematobium*: pitfalls of species diagnosis. A case report from Libreville, Gabon]. *Med Trop (Mars).* 2005;65(2):163-6.
39. Rodrigues GC, Lacerda DC, Gusmão E da S, Colares FA, Mota VT. Forma pseudoneoplásica de esquistossomose pulmonar crônica sem hipertensão pulmonar. *J bras pneumol.* mai 2009;35(5):484-8.
40. de Górgolas M, Casado V, Renedo G, Alen JF, Fernández Guerrero ML. Nodular lung schistosomiasis lesions after chemotherapy for dysgerminoma. *Am J Trop Med Hyg.* sept 2009;81(3):424-7.
41. Oliveira CD de, Nangino G de O, Correia PC, Salomão CV, Resende MA, Peixoto L da C, et al. Tumoral pulmonary mass secondary to *Schistosoma mansoni* infection resembling neoplasia: case report. *Rev Bras Ter Intensiva.* déc 2009;21(4):461-4.
42. Tang THC, Wong SSY, Lam W, Cheuk W, Lai CKC, Wu TC. A 93-Year-Old Man With a Left Lung Mass and Exudative Pleural Effusion. *Clinical Infectious Diseases.* 15 janv 2014;58(2):300-1.
43. Chaudhry IU, Manah W, Alghamdi M, Mutairi H. A rare cause of asymptomatic solitary pulmonary nodule: adult *Schistosoma* worm. *Case Reports.* 10 mars 2014;2014(mar10 1):bcr2013202840-bcr2013202840.

SERMENT D'HIPPOCRATE

Au moment d'être admis(e) à exercer la médecine, je promets et je jure d'être fidèle aux lois de l'honneur et de la probité.

Mon premier souci sera de rétablir, de préserver ou de promouvoir la santé dans tous ses éléments, physiques et mentaux, individuels et sociaux.

Je respecterai toutes les personnes, leur autonomie et leur volonté, sans aucune discrimination selon leur état ou leurs convictions. J'interviendrai pour les protéger si elles sont affaiblies, vulnérables ou menacées dans leur intégrité ou leur dignité. Même sous la contrainte, je ne ferai pas usage de mes connaissances contre les lois de l'humanité.

J'informerai les patients des décisions envisagées, de leurs raisons et de leurs conséquences.

Je ne tromperai jamais leur confiance et n'exploiterai pas le pouvoir hérité des circonstances pour forcer les consciences.

Je donnerai mes soins à l'indigent et à quiconque me les demandera. Je ne me laisserai pas influencer par la soif du gain ou la recherche de la gloire.

Admis(e) dans l'intimité des personnes, je tairai les secrets qui me seront confiés. Reçu(e) à l'intérieur des maisons, je respecterai les secrets des foyers et ma conduite ne servira pas à corrompre les mœurs.

Je ferai tout pour soulager les souffrances. Je ne prolongerai pas abusivement les agonies. Je ne provoquerai jamais la mort délibérément.

Je préserverai l'indépendance nécessaire à l'accomplissement de ma mission. Je n'entreprendrai rien qui dépasse mes compétences. Je les entretiendrai et les perfectionnerai pour assurer au mieux les services qui me seront demandés.

J'apporterai mon aide à mes confrères ainsi qu'à leurs familles dans l'adversité.

Que les hommes et mes confrères m'accordent leur estime si je suis fidèle à mes promesses ;
Que je sois déshonoré(e) et méprisé(e) si j'y manque.



Résumé de la thèse

Le but de notre travail a été de réaliser une mise au point sur l'épidémiologie actuelle de la bilharziose documentée à *S. haematobium* au CHU de Marseille. Nous avons sélectionné les patients suivis à l'IHU Méditerranée Infection pour une bilharziose urinaire documentée à *S. haematobium* de 2017 à 2020. Sur les 15 patients suivis, les principaux tableaux cliniques sont des formes de bilharziose urinaire dues à *S. haematobium* mais certains tableaux atypiques ont alerté notre attention.

Dans un premier temps, nous avons réalisé la bibliographie exhaustive des atteintes pulmonaires de la bilharziose devant un patient présentant des nodules pulmonaires dont la biopsie pulmonaire est revenue positive à *S. haematobium* en PCR ciblant le gène *dra1*. Deux tableaux de bilharziose avec nodules pulmonaires sont décrits dans la littérature, classés comme aigus ou chroniques selon le délai d'apparition des symptômes depuis le retour de la zone d'exposition. La forme aiguë va toucher principalement des patients non-immuns, voyageurs en retour de zone d'endémie. La forme chronique va toucher des patients exposés de façon prolongée au parasite, souvent migrants d'une zone d'endémie. La documentation d'espèce *in situ* dans ce type d'atteinte est rare, et principalement due à *S. mansoni*.

Dans un deuxième temps, devant la présence du tableau atypique d'un de nos patients présentant des arthrites dans un contexte de bilharziose urinaire à *S. haematobium*, nous avons réalisé la bibliographie des arthropathies associées à la bilharziose. Ces arthropathies sont déclinées entre celles avec documentation parasitaire *in situ*, et les arthropathies dites réactionnelles principalement dues à une réaction et à la pathogénicité des complexes immuns circulants.

Ces formes atypiques en lien avec la bilharziose incitent à une recherche plus approfondie par biopsie, biologie moléculaire ou explorations immunologiques *in situ* dans la zone atteinte quand le clinicien fait face à des diagnostics inexplicables chez des patients exposés à des zones d'endémie de *Schistosoma*.

Enfin, un autre travail a mis en évidence des formes hybrides *S. haematobium* x *S. bovis* chez un de nos patients. Cette découverte est en lien avec la tendance actuelle mondiale d'une émergence de ces nouvelles espèces hybrides. Les conséquences épidémiologiques, cliniques et diagnostiques de ces nouvelles espèces sont à prendre en compte pour les cliniciens afin de ne pas méconnaître un diagnostic de bilharziose accessible à un traitement simple et efficace.

mots clés : bilharziose, *Schistosoma haematobium*, arthrites, nodules pulmonaires