



**HAL**  
open science

# Caractérisation tissulaire myocardique dans la cardiomyopathie dilatée idiopathique avec insuffisance cardiaque aiguë en imagerie par résonance magnétique via les séquences mapping

Léo Razakamanantsoa

► **To cite this version:**

Léo Razakamanantsoa. Caractérisation tissulaire myocardique dans la cardiomyopathie dilatée idiopathique avec insuffisance cardiaque aiguë en imagerie par résonance magnétique via les séquences mapping. Médecine humaine et pathologie. 2019. dumas-03431521

**HAL Id: dumas-03431521**

<https://dumas.ccsd.cnrs.fr/dumas-03431521v1>

Submitted on 16 Nov 2021

**HAL** is a multi-disciplinary open access archive for the deposit and dissemination of scientific research documents, whether they are published or not. The documents may come from teaching and research institutions in France or abroad, or from public or private research centers.

L'archive ouverte pluridisciplinaire **HAL**, est destinée au dépôt et à la diffusion de documents scientifiques de niveau recherche, publiés ou non, émanant des établissements d'enseignement et de recherche français ou étrangers, des laboratoires publics ou privés.



Distributed under a Creative Commons Attribution - NonCommercial - NoDerivatives 4.0 International License

## AVERTISSEMENT

Cette thèse d'exercice est le fruit d'un travail approuvé par le jury de soutenance et réalisé dans le but d'obtenir le diplôme d'Etat de docteur en médecine. Ce document est mis à disposition de l'ensemble de la communauté universitaire élargie.

Il est soumis à la propriété intellectuelle de l'auteur. Ceci implique une obligation de citation et de référencement lors de l'utilisation de ce document.

D'autre part, toute contrefaçon, plagiat, reproduction illicite encourt toute poursuite pénale.

*Code de la Propriété Intellectuelle. Articles L 122.4*

*Code de la Propriété Intellectuelle. Articles L 335.2-L 335.10*

UNIVERSITÉ PARIS DESCARTES  
Faculté de Médecine PARIS DESCARTES

Année 2019

N° 289

THÈSE  
POUR LE DIPLÔME D'ÉTAT  
DE  
DOCTEUR EN MÉDECINE

Caractérisation tissulaire myocardique dans la cardiomyopathie  
dilatée idiopathique avec insuffisance cardiaque aigüe en imagerie  
par résonance magnétique via les séquences mapping

Présentée et soutenue publiquement  
le 28 novembre 2019

Par

**Léo RAZAKAMANANTSOA**

Né le 30 décembre 1990 à Tananarive (Madagascar)

Dirigée par M. Le Professeur Alban Redheuil, PU-PH

Jury :

M. Le Professeur Bruno Kastler, PU-PH ..... Président

M. Le Professeur Richard Isnard, PU-PH

M. Le Professeur Jean-François Deux, PU-PH

Mme Nadjia Kachenoura, CR1 INSERM

*« Je ferai bref... je ferai court. Au lieu de simples remerciements, je vais vous donner ma recette pour devenir un bon médecin ... en 3 ingrédients :*

*Tout d'abord, soyez gentils. Rien ne légitimera le fait d'être désagréable avec vos collègues ou vos patients.*

*Deuxièmement, soyez modestes, vous croiserez toujours meilleur que vous et l'intelligence s'enivre de la remise en question.*

*Enfin, amusez-vous. Si un jour vous vous levez en traînant le pas, changez de métier »*

**Entretien de fin de stage de premier semestre à l'Hôpital Cochin,  
Monsieur le Professeur Nicolas ROCHE,  
Chef de service de Pneumologie**

# REMERCIEMENTS

*Au jury de thèse,*

*Monsieur le Professeur KASTLER*, je vous remercie de me faire l'honneur de présider mon jury. Votre réputation, vos enseignements magistraux sur les bases physiques de l'IRM dans le cadre du D.E.S et votre pédagogie exceptionnelle m'ont permis de capter l'essence même de notre profession. La découverte de la prise en charge antalgique via l'algoradiologie interventionnelle et mes premiers pas en radiologie interventionnelle osseuse se sont faits à vos côtés. J'ai ainsi pu admirer l'ampleur des possibilités thérapeutiques que l'imagerie pouvait offrir, qui dépasse dès aujourd'hui les fantasmes. J'admire votre patience, votre bienveillance, votre écoute et vos conseils qui je l'espère seront fructueux à l'avenir. J'espère à votre image rendre service à nos patients, leur proposer des options thérapeutiques novatrices, élargir l'accès aux techniques de radiologie interventionnelle, partager le savoir, mais aussi un jour encourager les « jeunes » à bâtir la médecine de demain comme vous l'avez toujours fait.

*Monsieur le Professeur REDHEUIL*, mon mentor. Je te remercie de m'avoir accompagné durant tout mon cursus radiologique, chaque jour passé à tes côtés est riche en enseignements. Notre projet, parti d'une idée à la console arrive enfin à son terme malgré les difficultés que nous avons surmontées, inhérentes au travail d'un chercheur mais qui ont su susciter petit à petit une émulation en ma personne. J'admire ta patience, ton investissement aussi bien sur le plan professionnel qu'humain. Tu fais partie de ces personnes qui gravitent dans des galaxies lointaines (excellent pédagogue, excellent chercheur-statisticien, excellent clinicien) mais ce qui fait ta force et ton approbation générale ce sont ta gentillesse et ton humilité. Cuisinier hors-pair, féru de musique, j'aimerais découvrir ta recette pour tout combiner ! Tu m'as fait aimer l'imagerie cardiovasculaire, pilier fondamental de la médecine et je t'en remercie. J'espère que ce travail est le premier d'une longue série et que nous dépasserons les limites de l'imagerie cardiovasculaire pour le bien de nos futurs patients.

*Monsieur le Professeur ISNARD*, je vous remercie de me faire l'honneur de juger mon travail, d'autant plus que vous êtes un expert mondial dans votre discipline et sur le sujet traité.

*Monsieur le Professeur DEUX*, je vous remercie de me faire également l'honneur de juger ce travail. Vos cours d'imagerie cardio-vasculaire à Henri-Mondor durant mon semestre dans votre hôpital m'ont permis d'intégrer les connaissances fondamentales de cette surspécialité. Merci pour votre disponibilité, votre pédagogie et votre supervision durant nos gardes de nuit parfois stimulées par de belles embolisations.

**Madame la Doctoresse KACHENOURA**, je vous remercie d'avoir accepté de juger mon travail. La sympathie de votre équipe de recherche et l'émulation intellectuelle se font sentir dès les premiers pas franchis à l'intérieur de votre laboratoire. Mon amour pour la science se jugule par vos commentaires, critiques et remarques diverses toujours afin de progresser et de donner le meilleur de nous-même. J'espère que notre collaboration ultérieure sera fructueuse pour nos malades.

**A ma famille,**

**Papa et maman**, adorés, qui ont toujours fait de moi un enfant choyé, sans qui rien n'aurait été possible. Merci pour votre soutien indéfectible. Nous en avons fait des kilomètres depuis ma naissance... ! Toutes ces réussites, joies, peines avec cependant une fierté toujours perceptible dans vos yeux. La clôture de ce travail me rappelle tout l'immense travail universitaire entrepris depuis ses débuts et qu'on ne réussit qu'en travaillant. Mais ce n'est sans oublier les immenses sacrifices qu'incombent la fonction parentale pour la réussite de leur enfant, vous en avez ainsi ma reconnaissance éternelle. Souvenirs de ces larmes de joies à ma mention TB au BAC, à l'annonce de mon classement au podium en P1, au choix de ma spécialité d'internat... Mais aussi de mes larmes de désespoir devant l'immense quantité de travail au premier abord insurmontable à mes yeux, cette pression professionnelle de performance physique et intellectuelle constante, l'émotion en vous voyant tous les deux sur le parking sous un parapluie attendant ma sortie de l'amphi du concours d'ECN. Vous avez toujours eu les paroles et les épaules pour me soutenir dans les pires comme les meilleurs moments de ma vie. Vous avez toujours donné l'intégralité de votre temps et de vos moyens pour que chaque rêve devienne réalité. C'est un honneur pour moi d'être votre fils et que la famille compte un Dr. RAZAKAMANANTSOA de plus.

**Ma sœur Hobby**, adorée, mon double au féminin. Enfin la fin, mais si on avait su que ça serait aussi long, on y aurait peut-être réfléchi à deux fois ... ! Ces études si intenses que nous avons entreprises de manière décalée, si dures mais bon au final on ne peut pas nier qu'on aime bien ça. Entre l'ECN, les papiers, le M2, l'année-recherche, les stages si lourds, les gardes et le zombisme post-garde, on en a bavé à 2 ans d'intervalle. Tous les souvenirs des allers-retours en train, des kg de bouquins trimballés, de ces stages et des partiels à en faire suer plus d'un. Heureusement que nos petits moments jeux vidéo, netflix, vacances, séries, mangas et le cocon familial nous ont permis de traverser toutes ces épreuves. Je te remercie infiniment pour ta bienveillance, pour ton écoute, pour m'avoir supporté durant les années où nous étions en colocation, pour toutes ces choses que l'on a partagées, que l'on partagera désormais si le temps libre le permet !! Je suis ravi et fier de voir que ma petite sœur devenue désormais une femme responsable et affirmée au service de nos petits patients et peut être un jour une future PU-PH ... en te rappelant qu'il vaut mieux toujours avoir chaud dans un endroit froid que froid dans un endroit chaud.

*A Tatie Mamy, David et Frédéric*, merci pour votre soutien permanent, pour les innombrables accueils et dîners... et les piments bien masakâ .... Félicitations pour toutes les épreuves traversées et pour vos brillantes études (notamment ta super carrière de juriste, Fred !). Vous pourrez toujours compter sur moi.

*A Tatie Zafi, Chris et Andry*, merci pour tous ces moments partagés, mon tropisme vers le soleil et ma disponibilité m'inciteront à descendre vous voir plus souvent !!!

*A toute la famille Rajoharison, M'changama*, merci de votre soutien, pour toutes ces cousinades, ces moments partagés en famille. J'espère être plus disponible à l'avenir pour profiter de vous et surtout partir vous voir, vous mes cousines canadiennes !

*A tous mes oncles, tantes et cousins, cousines et petites cousines maternels*. Il me tarde de vous retrouver (#prixdubilletd'avion), 8 ans que je ne suis pas revenu parmi vous déjà, le temps passe vite. Malgré les 8800 km, vous êtes et resterez dans mon cœur.

*A mes grands-parents paternels*, encore un Dr. de plus, merci pour votre amour qui est réciproque, reposez en paix...

*A mes grands-parents maternels*, vous m'avez soutenu à chaque étape de la vie malgré la distance, votre petit-fils « chéri » arrive enfin au bout ! J'espère vous revoir bientôt, vous avez tout mon amour...

*A Lucie, mon doudou d'amour, l'élue de mon cœur*, notre rencontre restera un de mes plus beaux souvenirs vécus, à raconter et je remercie le destin tous les jours que nos chemins se soient croisés, toi mon trésor au quotidien... Je te remercie pour l'amour débordant, l'implication, le soutien, le partage, tes qualités culinaires, ton organisation, ton amour pour la gastronomie, tes goûts et ta maturité qui nous permettent au quotidien de bâtir notre cocon d'amour. Les bébéphants, la dép, les bibis, tes miam-miam, tous tes câlins et surtout ton regard par lequel tu me feras toujours sentir que pour toi, je suis le meilleur du monde. De longs voyages, restaurants, de gros projets ; la vie nous laissant insatiable, je serai l'épaule pour que nous puissions construire le futur ensemble comme tu l'es au quotidien pour moi, mon petit bout de femme. Ces années passées ne sont, je l'espère, que le préambule d'une encyclopédie à écrire... Je t'aime.

*A mes amis de l'école primaire (Julien x2, Arnaud, Kevin, Simon, Tony ...)*, tant de souvenirs passés à vos côtés, Age of Mythology, Age of Empire, DBZ et les premiers flirts ont ponctué notre enfance.

*A mes amis du lycée (Clément, Simon, Emmanuel, Charles)* CS1.6, PG, les cours du lycée et les pauses dans le centre-ville de Chauny resteront dans ma mémoire.

*A ma bande de suckeur (#geekunjour)*: 12 ans d'amitié déjà à vos côtés. D'innombrables po farmés, boss down, lvl-up, rox et suck mais surtout d'incroyables rencontres de vie dans les meilleurs moments comme les plus durs, la distance n'a pas réussi à nous séparer, nous sommes devenus frères et maintenant hommes. Vous pourrez toujours compter sur moi.

*Mathieu*, mon premier ami du lycée où devrais-je dire Thorgall, le pur NL. Mes souvenirs restent émaillés de ces cours de maths, des D.M et DS de l'enfer, et des longues soirées passés à pex. J'admire toujours ton skill à enchaîner les soirées et à être clean le lendemain toi Ô bon Lillois. Ravi que tu aies réussi dans la vie et trouvé l'amour de ta vie. Je te remercie pour ton ouverture d'esprit et les brillants conseils que tu as toujours su brillamment délivrer. Reste comme tu es.

*Sylvain*, mon fidèle acolyte, Kaeru, ta gentillesse, ta compassion et ton honnêteté font de toi un ami en or, je suis heureux de te compter parmi mes plus proches amis. A quand le week-end Nantais ???

*Florian*, Harfédia, ton départ professionnel me peine mais la distance n'a jamais su nous séparer. Ton écoute, ton empathie et ton humour sans oublier ton éternel suck au dps restent gravés dans ma mémoire. Tu pourras toujours compter sur moi.

*Pierre-yves*, le best du best, la machine. Que de fous rires, de soirées WTF, de rencontres toutes plus marrantes les unes que les autres et de souvenirs qui mettent du baume au cœur.

### *A mes amis rencontrés sur le banc de l'externat Ômienois, les Blablal*

*Alexandre, Bistou*, mon meilleur ami, depuis ce retour de ce (sale !) rally, tu as été ma première rencontre en 2<sup>e</sup> année de médecine. Nous avons fait les 400 coups, mon frère de faluche, mon confident, les innombrables binouses, Birdy, Ed banger, Skrillex, le Sifflar, le djokoïsme, les chichas, les débranlays, et les f\*\*\* à FIFA sans oublier ces bons vieux mimo. J'espère te compter éternellement parmi mes meilleurs amis.

*Déborah*, Debbbbbbe !! Qui aurait-cru qu'après ce binôme de schémas d'anat' le chemin à parcourir aurait été aussi long et si dur ? De supers moments passés ensemble mais aussi des difficiles et comme une grande sœur, tu as toujours été là quand c'était down mais down de down...tu es la preuve qu'on peut compter sur ses amis aussi bien dans les pires moments que dans les meilleurs.

*Camille*, Camouu, qu'est-ce qu'on s'est marré, tellement de fous rires qui nous ont permis de passer l'externat en douceur et de souvenirs de notre période étudiante ... 10 ans passés mais 100 ans à venir, un gros bisou à toute ta petite famille !

*Emilie*, la sérieuse de notre groupe mais qui a toujours su s'amuser quand c'était le moment. Je suis ravi que tu aies réalisé ton rêve de devenir une excellente pédiatre.



**Coco**, ravi que nos chemins se soient croisés, d'avoir pu rencontrer une personne en or aussi bien pour Bistou que pour tout son entourage. Je ne peux que te souhaiter un avenir radieux.

**Bosal, le clown**, sacré Bosal, l'homme aux mille facettes (tantôt scandinave, Kuopio wouh!, tantôt Allemand), tantôt Picard, parfois métalleux désormais BCBG. Que de fous rires à tes côtés. J'espère que tu brilleras scientifiquement dans la génétique, le poing levé et les avant-bras bodybuildés.

**Fistou**, ou potal. Mon « pote ». A ton énergie inépuisable, à ta gentillesse, ton cœur sur la main, ton ouverture d'esprit et aux nombreux f\*\*\* qui t'attendent sur FIFA.

**Jérôme**, mon ami, mon premier « mentor » étudiant. Tu as toujours su partager les capacités de ta puissance cérébrale sans la moindre arrogance. A toutes nos discussions interminables. Les centaines d'heures passées dans le train, en conf pendant nos allers-retours à Paris pour s'accrocher à nos rêves devenus réalités et à tous ces macdos qui nous ont donnés cette bedaine si dure à perdre. Tout le bonheur du monde pour Isaline et toi.

**Aymeric**, Mec, il faut qu'on se capte ... !! Merci pour ton aide et ton soutien pendant la D3, D4, nous sommes devenus bouilllaaaaaaants !!

**A mes amis radiologues parisiens**, bientôt 5 ans à vos côtés dans cette bande de potes et autant de souvenirs. **Lorenzo** tes soirées WTF à écouter parfois du son douteux dans les PMU mais toujours bon, à ce séjour mémorable en Corée (et toute ta team) (SOJU !!) et nos pas de bébés universitaires au fin fond du centre de la France...petite binouse un jour au CNU ? **Fanny**, Douuuureh **Jon** et ses innombrables fous rires, ces sessions taekwondo (aïe) et nos très longues soirées à discuter paplards..tranquillement tsé !. **Marion** pour ta gentillesse. **JC** et ton amour pour Bicep, Paula Temple et les soirées mortelles !! **Mimi**, pour notre amour du riz. **Nico**, à ton charisme mêlé à un côté barjo, ton organisation et au futur empire que tu vas créer...ahah. **Elise**, pour ta gentillesse et la pédiatrie Neckerienne ! **Corentin**, la force tranquille (...ou pas !), **Audreen** pour ta maturité et tes supers conseils sur les adresses à Cannes. **Amandine et Pierro**, pour vos super soirées raclettes, les cigares et le bon pinard (sans oublier la vaisselle et le repassage #heinmonpiero !) **Mattco**, pour ton énergie débordante. **Yass et Fanette** pour notre duo de pianiste et pour ta danse chamanique. **Thomas**, pour ces déjs au verre siffleur et à nos futures résidences secondaires... **Camille**, pour savoir faire bouger les choses quand il le faut ou pas (5 ans -.-), ces festochs, ces innombrables groupes WA et ces soirées organisées 10 ans à l'avance ! **Chloé**, pour ta justesse, toutes mes félicitations pour la famille que tu as fondée. **Caro**, pour le Dolyotchâgui. **André**, mon infatigable danseur ! **Saskia**, merci pour tous les conseils pour les bourses et pour l'avenir U. A toutes ces soirées œnologies, les week-ends, les vacances, les festoch's, les soirées technos, les musiques, les cours, les gardes, les stages d'internes et toutes ces choses qui nous ont fait apprécier le post-ECN. Et à tous ceux que j'ai sûrement oublié...restez comme vous êtes !

*A tous les stages où j'ai appris mon métier et qui resteront émaillés dans ma mémoire ...*

A Julien, Ninon, Jonathan, Stéphanie, Salim...c'était super de commencer la médecine clinique à vos côtés. Merci pour votre patience, votre supervision, le sérieux dans les moments graves, les nombreuses bières à l'académie de la bière et les jap' au jardin du Luxembourg. Pendant ces 6 mois, j'ai appris à vraiment parler à nos malades.

A Samia, Mouss, Charly, Tidiani, Rachid, Rafik...mes premiers pas en radiologie à vos côtés. Les bases de l'écho, les supers repas/café à l'internat.

A Ahmed, Yohann, Quentin, Raphaël, Maud, Ann-Minh, Sami, Anne-Sophie, Mathilde, Amel, Olivier, Sofia pour ce super semestre à KB. Polytrau à gogo, greffon à foison...

A Samia, Tolis, Nour, Mario, Milka, Yanoush, Dan, votre accueil et mes premiers pas en RI à la Pitié m'ont convaincu d'en faire une part de mon métier futur.

A Sisi, Pascale, Ali, Charlotte, Islem, Emad, Edouard, Manu, Ben Zegaï et ces cafés au relais H, ces cours en neuroradio et ces bonnes vieilles gardes à Mondor.

A Phillippe (Dieu le père), Christian, Isabelle, Laure, Manu, Babeth, pour mon super stage chez les « experts », à tous ces fous rires, ces innombrables resto, le savoir de la médecine légale et de l'expertise transmis (#bouhlesputréfiés)

A tous mes co-internes de l'HEGP (vous êtes trop nombreux pour que je vous cite tous !) et à la jeune pousse de Feddal, qu'est-ce qu'on s'est marré à Pompidou sauf au TDM des urg.

A Sébastien, Asma, Liliana, Joanna, Mickaël, Fed, Sam, Marc, Laura, Samia, PAD, Sandra... Crane-TAP ! J'me suis fait ouvriiiiiir !

A Jérôme, Guillaume, Sidney, Adrien, Yvonne, Framboise, Jerry, Christine, Julien, Jean-Claude, Marc et au poujadien pour ces 6 mois salvateurs à la fonda qui me font regretter de ne pas devenir neuroradiologue ☺

A tous mes chaffouineurs, Mika, Querub, Benj, Clara, Zberman, Lambros, Fred, Croux, pour ces fous rires à gorge déployée et ces bonnes journées à renifler.... le cafffff !

A tous mes enseignants du primaire et du secondaire qui ont su m'apporter l'éducation pour parcourir les entraves de la vie.

A mes teams du karaté et du taekwondo.

A tous les agrégés non-cités précédemment dont j'ai eu le privilège d'être l'élève, qui m'ont aidé et qui ont fait de moi le radiologue que je suis devenu... Pr Legars, Pr Jounieaux, Pr Schmit, Pr Roche, Pr Rocher, Pr Cluzel, Pr Rahmouni, Pr Luciani, Pr Bazot, Pr Boudghene, Pr Renard-Penna, Pr Thomassin-Naggarra, Pr Cornélis, Pr Boyer, Pr de Baere...

# TABLE DES MATIERES

<b>REMERCIEMENTS</b> .....	<b>3</b>
<b>1 LISTE DES ABREVIATIONS</b> .....	<b>12</b>
<b>2 PREMIERE PARTIE : INTRODUCTION</b> .....	<b>14</b>
2.1 CHAPITRE 1 : CARDIOMYOPATHIES DILATEES .....	14
2.1.1 <i>Épidémiologie et génétique</i> .....	14
2.1.2 <i>Critères diagnostiques et classification</i> .....	15
2.1.3 <i>Critères anatomopathologiques</i> .....	18
2.1.4 <i>Physiopathologie</i> .....	19
2.1.5 <i>Bilan clinique et paraclinique</i> .....	19
2.1.6 <i>Place de l'imagerie X et de l'échographie</i> .....	22
2.1.7 <i>Complications et pronostic</i> .....	27
2.1.8 <i>Notions thérapeutiques</i> .....	27
2.2 CHAPITRE 2 : INSUFFISANCE CARDIAQUE AIGÛE .....	29
2.2.1 <i>Introduction</i> .....	29
2.2.2 <i>Classification</i> .....	30
2.2.3 <i>Diagnostic clinique</i> .....	31
2.2.4 <i>Physiopathologie de l'œdème aigu pulmonaire cardiogénique</i> .....	32
2.2.5 <i>Examens complémentaires</i> .....	34
2.2.6 <i>Notions thérapeutiques</i> .....	38
2.3 CHAPITRE 3 : IMAGERIE CARDIAQUE PAR RESONANCE MAGNETIQUE (CMR) .....	39
2.3.1 <i>Rappels historiques de l'IRM</i> .....	39
2.3.2 <i>Séquences conventionnelles</i> .....	39
2.3.3 <i>IRM cardiaque multiparamétrique</i> .....	43
2.3.3.1 <i>Principe des séquences en inversion-récupération</i> .....	43
2.3.3.2 <i>Séquences inversion-récupération simples pour l'imagerie cardiaque</i> .....	44
2.3.3.3 <i>Séquences de type Look-Locker</i> .....	45
2.3.3.4 <i>Séquences de type Modified Look-Locker Inversion Recovery Sequence (MOLLI), mapping T1 natif et post-gadolinium</i> .....	45
2.3.3.5 <i>Séquences mapping T2 et T2*</i> .....	47
2.3.3.6 <i>Volume extra-cellulaire (ECV)</i> .....	48
2.3.3.7 <i>Intérêt de l'IRM dans les cardiomyopathies dilatées</i> .....	52
2.3.3.8 <i>Exploration IRM des insuffisances cardiaques aiguës</i> .....	55
<b>3 DEUXIEME PARTIE : ETUDE</b> .....	<b>57</b>
3.1 CHAPITRE 1. : BUT DE L'ETUDE .....	57
3.2 CHAPITRE 2 : MATERIELS ET METHODES .....	57
3.2.1 <i>Population et méthode de recrutement</i> .....	57
3.2.2 <i>Recueil des données</i> .....	59
3.2.3 <i>Imagerie par Résonance Magnétique</i> .....	59
3.2.4 <i>Analyse statistique</i> .....	63
3.3 CHAPITRE 3 : RESULTATS.....	64
3.3.1 <i>Caractéristiques de la population</i> .....	64
3.3.2 <i>Paramètres morpho-fonctionnels d'IRM myocardique ventriculaire gauche</i> .....	66
3.3.3 <i>Paramètres de relaxométrie ventriculaire gauche et masses compartimentales</i> .....	66
3.3.4 <i>Discrimination des différents groupes sur les paramètres IRM</i> .....	68
3.3.5 <i>Corrélations entre T1 natif, ECV et NT-proBNP</i> .....	69
3.3.6 <i>Suivi des événements défavorables à 42 mois</i> .....	70
3.4 CHAPITRE 4 : DISCUSSION .....	71

<b>4</b>	<b>CONCLUSION .....</b>	<b>78</b>
<b>5</b>	<b>BIBLIOGRAPHIE .....</b>	<b>79</b>
<b>6</b>	<b>RESUME EN FRANÇAIS .....</b>	<b>86</b>
<b>7</b>	<b>ABSTRACT.....</b>	<b>88</b>

# 1 LISTE DES ABREVIATIONS

CMD : Cardiomyopathie dilatée

VG : Ventricule gauche

FEVG : Fraction d'éjection ventriculaire gauche

SFC : Société Française de Cardiologie

AHA : American Heart Association (Société Américaine de Cardiologie)

VIH : Virus de l'immunodéficience humaine

VS : Vitesse de sédimentation

CRP : C-reactive protein (Protéine C Réactive)

GICC : Groupe d'Insuffisance Cardiaque et Cardiomyopathies

CPK : Créatine Phosphokinase

NT-pro-BNP : N-terminal pro-B peptide natriurétique

ECG : Electrocardiogramme

ETT : Echographie cardiaque Transthoracique

TAPSE : Tricuspid Annular Plane Systolic Excursion

ACS : Acute coronary syndrom = Syndrome coronarien aigu

NSAIDs = nonsteroidal anti-inflammatory drugs = Anti-inflammatoires non stéroïdiens

ESC : European Society of Cardiology = Société Européenne de Cardiologie

OD : Oreillette droite

LVEF : Left Ventricular Ejection Fraction (=FEVG)

LVESV : Left Ventricular End-Systole Volume (=VTSVG : Volume télé-systolique ventriculaire gauche)

LVEDV : Left Ventricular End-Diastole Volume (=VTDVG : Volume télé-diastolique ventriculaire gauche)

SAMU : Service d'Aide Médicale Urgente

USIC : Unité de Soins Intensifs Cardiologiques

CMR : Cardiac Magnetic Resonance (= Imagerie cardiaque par resonance magnétique)

RMN : Résonance Magnétique Nucléaire

RF : Onde Radiofréquence

SSFP : Steady-state free precession = Séquences en état d'équilibre

ECV : Extra-cellular Volume (= Volume extra-cellulaire)

STIR : Short TI Inversion Recovery

FLAID : Fluid Attenuated Inversion Recovery

MOLLI : Modified Look-Locker Inversion Recovery Sequence

LGE : Late-gadolinium enhancement (Réhaussement tardif)

IDCM-HF : Idiopathic dilated cardiomyopathy with heart failure  
(=Cardiomyopathies dilatées idiopathiques avec insuffisance cardiaque aigüe)

IDCM-noHF : Idiopathic dilated cardiomyopathy without heart failure  
(=Cardiomyopathies dilatées idiopathiques sans insuffisance cardiaque aigüe)

IDCM : Idiopathic dilated cardiomyopathy (cardiomyopathie dilatée idiopathique)

## 2 PREMIERE PARTIE : INTRODUCTION

### 2.1 CHAPITRE 1 : CARDIOMYOPATHIES DILATEES

#### 2.1.1 Épidémiologie et génétique

La cardiomyopathie dilatée (CMD) est définie par un ventricule gauche (VG) dilaté et de fonction systolique altérée en l'absence de modification des conditions de charge hémodynamique (hypertension artérielle, valvulopathie, cardiopathie congénitale ou de maladie coronaire) suffisantes pour l'expliquer (1,2). Cette maladie peut se présenter sous différentes formes : atteinte systolique du ventricule gauche, atteinte bi-ventriculaire, dysfonction diastolique avec possible dilatation du ventricule droit et/ou dysfonction avec ou sans dysfonction systolique du VG. La prévalence des cardiomyopathies dilatées reste à ce jour mal connue mais semble varier avec l'âge et la situation géographique. Son incidence est estimée en France à environ 4,5 / 100 000 habitants par an et tend à se modifier compte-tenu d'un dépistage plus précoce à un stade infra-clinique (2,3). Classiquement cette maladie touche les patients jeunes (âgés de 30 à 40 ans), avec une prédominance masculine (Sex-ratio 3/1). Elle représente 30 à 40 % des insuffisances cardiaques « systoliques » et reste la première indication de transplantation cardiaque (1-3). De nombreux registres récents ont évoqué une origine génétique familiale transmissible de la CMD avec une prévalence de l'histoire familiale estimée à environ 30 à 50 % et une « origine génétique » dans plus de 40 % des cas de transmission autosomique dominante le plus souvent, en notant que dans ces formes, la pénétrance est complète aux environs de 50 ans (3,4).



### 2.1.2 Critères diagnostiques et classification

La définition de la CMD proposée est celle décrite par Mestroni et al. en 1997, révisée par la Société Européenne de Cardiologie (Figure 1)

Critères diagnostiques
<ul style="list-style-type: none"><li>• FEVG &lt;45% ;</li><li>• Diamètre télédiastolique VG &gt;117% de la valeur prédite selon la formule de Henry<sup>2,5</sup> ou Diamètre télédiastolique VG &gt; à 2 déviations standards selon le normogramme corrigé pour la surface corporelle, l'âge et le sexe. (cf. application en ligne : <a href="http://www.parameterz.com">www.parameterz.com</a>)</li><li>• En ayant exclu les facteurs suivants :<ul style="list-style-type: none"><li>• Pression artérielle &gt;160/110mmHg</li><li>• Obstruction &gt;50% d'une des branches coronaires épicaudiques principales</li><li>• prise d'alcool &gt;100 g/jour</li><li>• Présence d'une tachyarythmie supra-ventriculaire persistante</li><li>• Pathologie congénitale ou péricardique</li><li>• Une histoire de myocardite</li></ul></li></ul>
<ul style="list-style-type: none"><li>• La CMD conventionnelle est définie par une FEVG &lt;50% et une dilatation du VG.</li><li>• La cardiomyopathie hypokinétique non dilatée est définie par une FEVG &lt;45%, sans dilatation associée.</li></ul> <p>Dans les deux cas les anomalies du VG ne sont pas expliquées par les conditions de charge ou bien par une maladie coronaire.</p>

**Figure 1** : Critères diagnostiques de la cardiomyopathie dilatée de Mestroni et al., révisés par la Société Européenne de Cardiologie (2006), à partir du consensus d'expert CARDIOGEN de la Société Française de Cardiologie.

La Société Européenne de Cardiologie a proposé en 2008 une classification (1) des CMD les séparant en forme familiale et non familiale. Les formes familiales sont la conséquence d'une atteinte monogénique tandis que les formes non familiales sporadiques incluent les CMD secondaires à une cause toxique, inflammatoire, infectieuse, nutritionnelle, des anomalies endocrinologiques ou encore les cardiomyopathies du péri-partum. En l'absence d'étiologie retrouvée, on parle de cardiomyopathie idiopathique ou CMD primitive (correspondant aux formes familiales mais également à quelques formes sporadiques pour lesquelles une étiologie n'a pas été retrouvée).

La société Américaine de Cardiologie (AHA) a proposé une classification en cardiomyopathies d'origine héréditaire, acquise ou mixte (5) dont les principales étiologies génétiques et non génétiques sont représentées dans les tableaux (Tableau 1 et 2) ci-dessous.(6)

Gène	Localisation chromosomique	Phénotype additionnel possible
<i>Transmission autosomique dominante</i>		
Actine cardiaque	15q14	Aucune
Desmine	2q35	Myopathie périphérique
B- et δ- sarcoglycane	5q33-35	Dystrophie musculaire
Chaîne lourde β-myosine	14q1	Aucune
Troponine T cardiaque	1q32	Aucune
A-tropomyosine	15q22.1	Aucune
Lamine A/C	1p1-q21	Anomalie du système de conduction
<i>Transmission liée à l'X</i>		
Dystrophine	Xp21	Myopathie périphérique
Taffazine	Xp28	Petite taille et neutropénie
<i>Transmission autosomique récessive</i>		
Desmoplakine	6p24	Hirsutisme et kératodermie

**Tableau 1** : Principales mutations génétiques identifiées, impliquées dans le développement d'une CMD familiale (6)

Principales étiologies des cardiomyopathies dilatées non génétiques.

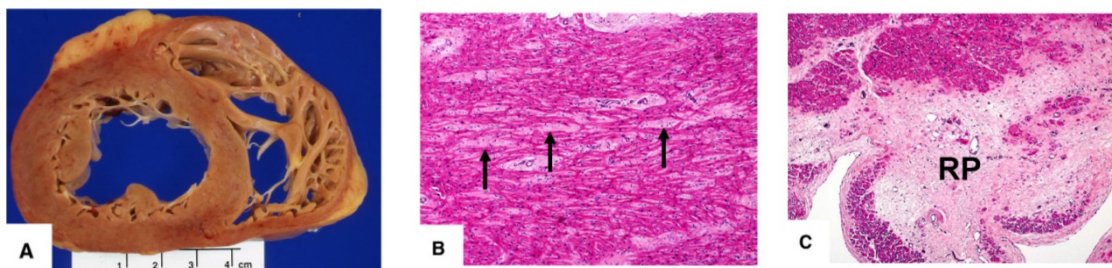
Myocardites infectieuses	Virales : entérovirus, coxsackie, adénovirus, parvovirus, cytomégalovirus, VIH, Epstein-Bar virus, virus de l'hépatite C, herpesvirus ... Parasitaires : trypanosomiase (maladie de Chagas), toxoplasmose, etc. Bactériennes : streptocoque, <i>Chlamydia pneumoniae</i> , <i>Borrelia burgdorferi</i> , maladie de Lyme, etc.
Myocardites toxiques	Alcool (cause ou facteur adjuvant) Antimitotiques : anthracyclines, cyclophosphamide, trastuzumab, paclitaxel, imatinib, etc. Radicale Autres causes iatrogènes : antiviraux, antidépresseurs tricycliques, chloroquine, phénothiazine, lithium Autres : cocaïne, dépôts de métaux (cobalt, mercure, plomb, etc.)
Myocardites inflammatoires	Maladies de système : lupus érythémateux disséminé, maladie de Churg et Strauss, sclérodermie, granulomatoses (sarcoïdose) Myocardite auto-immune Myocardite à cellules géantes Réaction d'hypersensibilité médicamenteuse
Cardiomyopathie du péri-partum	
Maladies infiltratives	Hémochromatose, amylose
Maladies endocriniennes	Dysthyroïdies, acromégalie, phéochromocytome, hypoparathyroïdie, syndrome de Cushing
Troubles hydroélectriques	Hypocalcémie, hypophosphatémie, hypomagnésémie
Déficit nutritionnel	Thiamine, sélénium, carnitine
Tachycardiomyopathies	Tachycardie supraventriculaire (fibrillation atriale, flutter) si réversible Extrasystolie ventriculaire très fréquente, si réversible
Autres causes	Obésité, diabète, insuffisance rénale terminale (diagnostic d'exclusion)

VIH : virus de l'immunodéficience humaine.

**Tableau 2 : Origine non familiale des cardiomyopathies dilatées (6)**

### 2.1.3 Critères anatomopathologiques

L'examen macroscopique d'une CMD retrouve une dilatation des cavités cardiaques, surtout celles du ventricule gauche, avec un amincissement pariétal bien que l'on puisse observer au début de la maladie des épaisseurs de parois normales ou modérément hypertrophiées. Les valves sont normales mais les anneaux atrio-ventriculaires sont dilatés. Il peut exister des thrombi endocavitaires. Les artères coronaires sont le plus souvent normales mais il a été proposé que la présence de sténoses inférieures à 50 % autorise le diagnostic de CMD (6). L'examen microscopique retrouve des plages de fibrose interstitielle et périvasculaire d'étendue variable et parfois de petites plages de nécrose ou d'infiltrations cellulaires avec des myocytes de taille très variable (Figure 2). Les techniques de génomique fonctionnelle permettent l'analyse du transcriptome et retrouvent au niveau du ventricule gauche des patients atteints de CMD, 625 gènes up-régulés et 636 gènes down-régulés, démontrant l'importance dans cette maladie des processus apoptotiques, des anomalies du métabolisme énergétique (notamment une altération de la phosphorylation oxydative mitochondriale) et du maintien de l'intégrité structurale cellulaire. Ces techniques soulignent également l'implication des processus immunologiques dans la physiopathologie des CMD. (7–9).



**Figure 2 :** Coupe anatomopathologique macroscopique transverse du cœur.

- A. Dilatation des cavités cardiaques avec épaisseur normale des parois sans fibrose.
- B. Fibrose interstitielle (Coloration Hématoxyline et Eosine)
- C. Remplacement fibrotique dense intra-tissulaire  
d'après Bernaba et al. (10)

#### *2.1.4 Physiopathologie*

L'altération physiopathologique centrale est une atteinte de la fonction contractile ventriculaire associée à une dilatation progressivement croissante qui permet longtemps dans cette maladie le maintien d'un volume d'éjection systolique suffisant avant que n'apparaisse une diminution du débit cardiaque et un défaut de compliance ventriculaire gauche responsable des signes congestifs d'amont en rapport avec le principe de Frank et Starling (11). Comme dans toute insuffisance cardiaque systolique, l'activation des systèmes neuro-hormonaux vasoconstricteurs, système sympathique et système rénine-angiotensine-aldostérone, joue un rôle essentiel, permettant le maintien d'un débit cardiaque adapté au prix d'une aggravation de l'atteinte myocardique. L'insuffisance mitrale fonctionnelle est très fréquente au cours des CMD, 60 % des patients présentent une fuite mitrale de grade supérieur ou égal à II. Elle est liée à la dilatation de l'anneau, aggravée par la dilatation atriale gauche (12) et aux anomalies de l'appareil sous-valvulaire, notamment la mise en tension des valves mitrales par les cordages du fait de l'éloignement des piliers, secondaire à la dilatation cavitaire. Elle a un rôle physiopathologique non négligeable dans le développement de symptômes d'insuffisance cardiaque. En effet, elle s'aggrave lors de l'exercice et son importance est alors reliée à la sévérité de l'intolérance à l'effort. (13) Une diminution du flux coronaire, secondaire à une diminution de la densité capillaire myocardique intervient également dans la physiopathologie des CMD et possède une valeur pronostique négative (14,15).

#### *2.1.5 Bilan clinique et paraclinique*

La CMD est mise en évidence classiquement tardivement devant un tableau d'insuffisance cardiaque congestive inaugurale progressive, survenant chez un individu entre 30 et 50 ans, sans signe spécifique ou plus précocement dans les formes familiales lors du diagnostic des apparentés. L'insuffisance cardiaque est le plus souvent globale, du fait de la rétention hydrosodée, souvent associée à une

défaillance ventriculaire droite. Elle évolue le plus souvent de manière progressive mais dans les formes notamment secondaires, son apparition peut être brutale. Cliniquement, on perçoit aisément un bruit de galop proto-diastolique associé à un souffle systolique peu intense d'insuffisance mitrale fonctionnelle (6). L'interrogatoire est fondamental dans la démarche étiologique et apprécie les antécédents familiaux de cardiomyopathie ou d'antécédents familiaux précoces de mort subite ou d'implantation de stimulateur cardiaque permettant la construction d'un arbre généalogique (5). Il recherchera également des arguments en faveur d'une origine secondaire : grossesse, myocardite, chimiothérapie, radiothérapie médiastinale, dysthyroïdie, myopathie, maladie de surcharge, consommation excessive d'alcool, toxiques, carences. Enfin, l'examen clinique doit être complet et pourra également révéler des signes associés devant orienter vers un bilan étiologique de second niveau comme la présence d'une hyperpigmentation cutanée, un ptosis, une faiblesse musculaire périphérique/myotonie, des troubles neurologiques, ophtalmologiques, une surdit , un retard intellectuel, des pathologies endocriniennes, une dysmorphie, une alt ration de l' tat g n ral, une carence nutritionnelle ou un diab te (6). La r alisation d'examens compl mentaires est stratifi e en deux niveaux. Le premier, celui d'un bilan initial d' valuation. Puis en fonction des donn es de l'interrogatoire et de l'examen physique un bilan de second niveau   vis e essentiellement  tiologique peut  tre r alis . Le bilan initial (propos  par un consensus d'experts sur les maladies cardiaques h r ditaires, issu du GICC : Groupe d'Insuffisance Cardiaque et Cardiomyopathies, Figure 3) comprend g n ralement un bilan inflammatoire (Vitesse de s dimentation (VS), prot ine C-reactive (CRP), Num ration formule sanguine avec comptage des  osinophiles), un dosage des cr atines phosphokinases (CPK)  lev es dans certaines formes g n tiques, un dosage de la vitamine B1, de la thyroid-stimulating hormone TSH, un bilan phosphocalcique, du fer s rique, de la ferritine. Le taux plasmatique des peptides natriur tiques ou NT-proBNP est g n ralement propos  mais son dosage est peu utile compte-tenu du manque de sensibilit  et de sp cificit  notamment dans le diagnostic des apparent s et dans les formes pauci-symptomatiques. Les autres explorations biologiques pouvant  tre propos es, seront guid es par l'orientation  tiologique. L' lectrocardiogramme

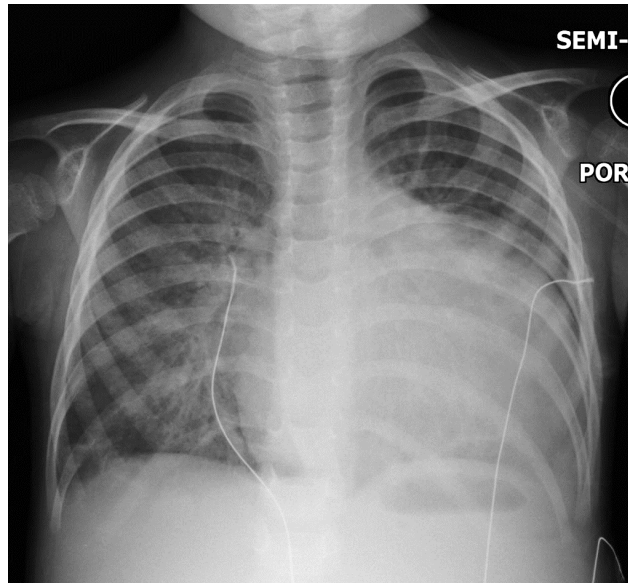
12 dérivationes ne présente pas d'anomalie spécifique mais peut révéler la présence d'une hypertrophie ventriculaire gauche, d'un micro-voltage voire d'ondes Q de pseudo-nécrose. De surcroît, des troubles de la conduction cardiaque (16) peuvent également exister (bloc auriculo-ventriculaire, PR long ou court, bloc de branche droit atypique, onde P de faible amplitude, pré-excitation ventriculaire, arythmie supra-ventriculaire paroxystique, aspect de séquelle ischémique inférieure), pouvant être également explorés par Holter-ECG. Une épreuve d'effort métabolique ( $VO_2$ ) comme l'exploration cardiopulmonaire à l'effort, grâce à la détermination du pic de consommation en oxygène et via le test de marche de 6 minutes permet une quantification plus fiable et reproductible de la gêne à l'effort que l'interrogatoire simple. De plus, de nombreux autres examens à visée étiologique peuvent également être réalisés afin de rechercher une cause secondaire comme le cathétérisme cardiaque droit, qui, en cas d'hypertension artérielle pulmonaire, détermine son mécanisme pré ou post-capillaire. (6) Enfin, les biopsies endomyocardiques sont aujourd'hui peu réalisées hormis dans des centres d'expertise car grevées de complications potentiellement sévères.

Bilan initial d'évaluation de la CMD
<ul style="list-style-type: none"> <li>• ECG 12 dérivationes</li> <li>• Echocardiographie transthoracique (ETT) bidimensionnelle</li> <li>• +/- IRM cardiaque (si disponible, préconiser sa réalisation dans un centre expert)</li> <li>• Bilan biologique : NFS, ionogramme sanguin, urée, créatininémie, BNP ou NT-proBNP, CPK, TSH, ferritinémie, bilan phospho-calcique.</li> <li>• Coronarographie ou coroscanner (si &gt;35 ans ou si FDR)</li> <li>• Holter ECG sur 24h</li> <li>• Epreuve d'effort métabolique (<math>VO_2</math>)</li> </ul>

**Figure 3.** Bilan initial d'évaluation de la CMD proposé par le consensus d'experts du GICC (2019)

### 2.1.6 Place de l'imagerie X et de l'échographie

La radiographie thoracique (Figure 4) peut montrer la présence d'une cardiomégalie gauche ou globale liée à la dilatation cavitaire, élément d'orientation vers le diagnostic de CMD.

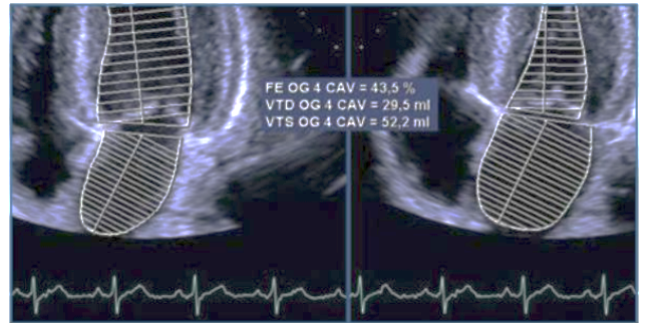
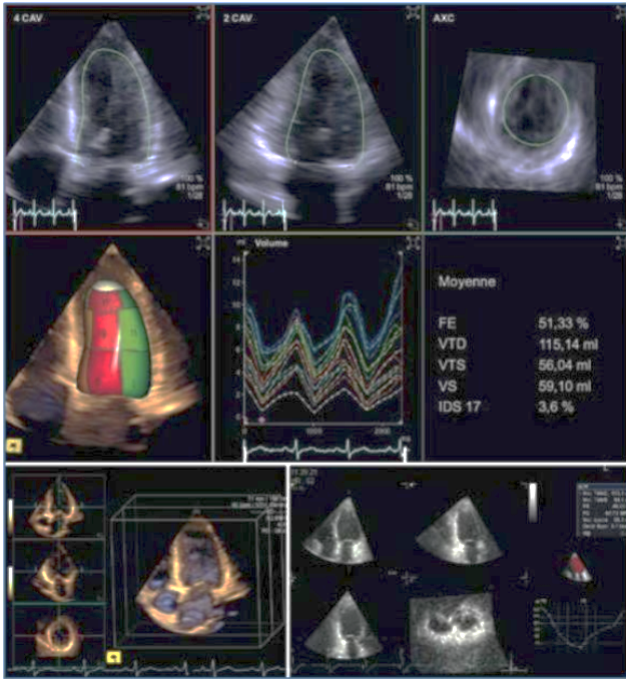


**Figure 4.** Radiographie thoracique : importante cardiomégalie prédominant sur les cavités gauches dans le cadre d'une CMD. (Case courtesy of Dr Hani Salam, Radiopaedia.org, rID: 13519)

L'échographie cardiaque transthoracique (ETT) est l'examen d'imagerie de première intention et présente de multiples avantages comme son caractère non ionisant, sa répétabilité, son utilité pour la surveillance ou le guidage du traitement (salle de cathétérisme). Son intérêt est multiple dans les CMD. Elle permet d'évaluer le degré de remodelage des cavités cardiaques (géométrie), d'évaluer la fonction des deux ventricules, d'apprécier l'hémodynamique (estimation des pressions du cœur gauche et du cœur droit), de rechercher les lésions associées (valvulopathie, péricardite, dilatation de l'aorte ascendante), d'aider à la prise en charge thérapeutique (régurgitation mitrale secondaire, asynchronisme mécanique, pression de remplissage, débit) et d'orienter l'étiologie (17). Elle permet de mettre en évidence une dilatation du ventricule gauche (Volume télédiastolique ventriculaire gauche > 117% de la valeur prédite selon la

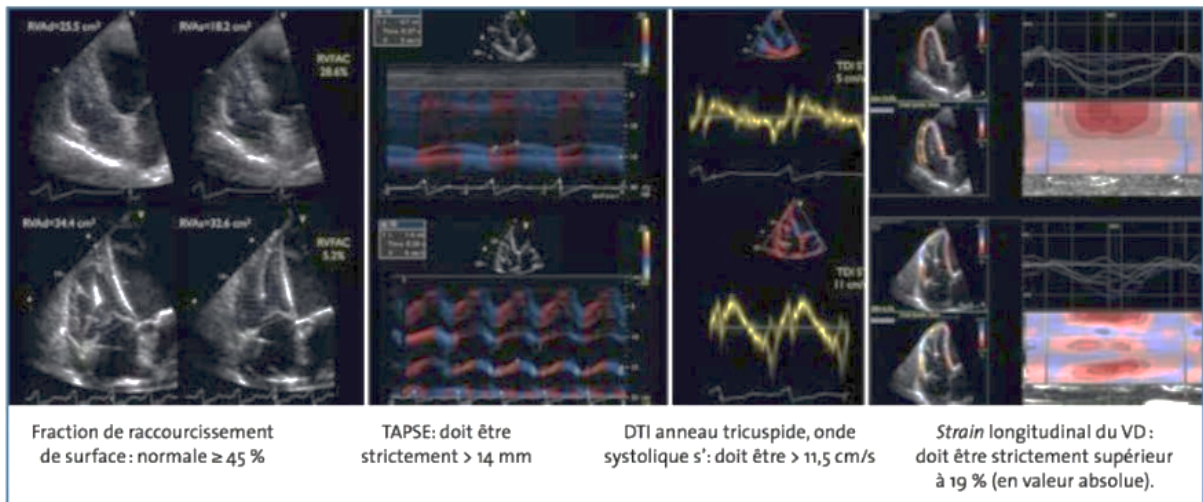


formule de Henry 2,5 ou Diamètre télédiastolique VG > à **2 déviations standards** selon nomogramme corrigé pour la surface corporelle, l'âge et le sexe disponible sur [www.parameterz.com](http://www.parameterz.com)) associée à l'altération de la fonction systolique (fraction d'éjection ventriculaire gauche < **45 %**) secondaire à une altération diffuse et homogène de la cinétique pariétale. A noter que récemment, cette définition a été révisée avec apparition d'une entité de cardiomyopathie hypokinétique non dilatée (définie par une FEVG <45 %) sans dilatation associée. (2). Elle mesurera tout d'abord le ventricule gauche et la fraction d'éjection avec une préférence pour la mesure 3D temps réel afin d'avoir accès à l'index de sphéricité et à une analyse segmentaire et globale. Elle permet ensuite d'évaluer le volume de l'oreillette gauche estimé par l'équation de surface-longueur et les coupes apicales 2 et 4 cavités, le seuil pronostique retenu dans les recommandations étant de **34 mL/m<sup>2</sup>** (18,19) (Figure 5). Ensuite elle permettra une analyse du ventricule droit (VD) (Figure 6) dans la limite du champ de vue et de l'échogénicité des patients. Celle-ci permettra en coupe para-sternale, apicale et sous-costale une analyse visuelle, une mesure de la fraction de raccourcissement de surface, du TAPSE (N > 14 mm) et de l'onde s' sur le bord libre de l'anneau tricuspide. L'ETT permettra ensuite une analyse Doppler pulsé et tissulaire afin d'accéder aux pressions pulmonaires estimées par l'étude du pic de vitesse du flux de régurgitation tricuspide (suspicion d'hypertension pulmonaire si > 2,9 m/s) (18). Elle permettra également d'estimer le débit sous aortique en Doppler pulsé et d'étudier la fonction diastolique (flux mitral, flux veineux pulmonaire S/D et durée de A pulmonaire). Ensuite les valves seront étudiées à la recherche d'une régurgitation mitrale par restriction systolique IIIb selon la classification de Carpentier (20). Enfin, elle participe au bilan étiologique (test de viabilité par test à la dobutamine à faibles doses, dépistage des cardiomyopathies dilatées chez les ascendants au premier degré et recherche des arguments pour une non-compaction du VG (21) dont le profil évolutif est réputé plus sévère. Quelques éléments de diagnostic différentiel peuvent être apportés par l'ETT comme précisé dans le tableau (tableau 3) ci-dessous traduit par Khachab et al. (2011) (22)



**Figure 5.** (Gauche) Acquisition d'un volume contenant le massif cardiaque et représentation de la mesure automatique ou semi-automatique des volumes et de la fraction à partir de cette acquisition sur une durée de 1 à 6 cycles

(Droite) : Méthode actuelle de calcul des volumes de l'oreillette gauche : coupes apicales 4 et 2 cavités (Donal et al. *Réalités Cardiologiques*, 2015)



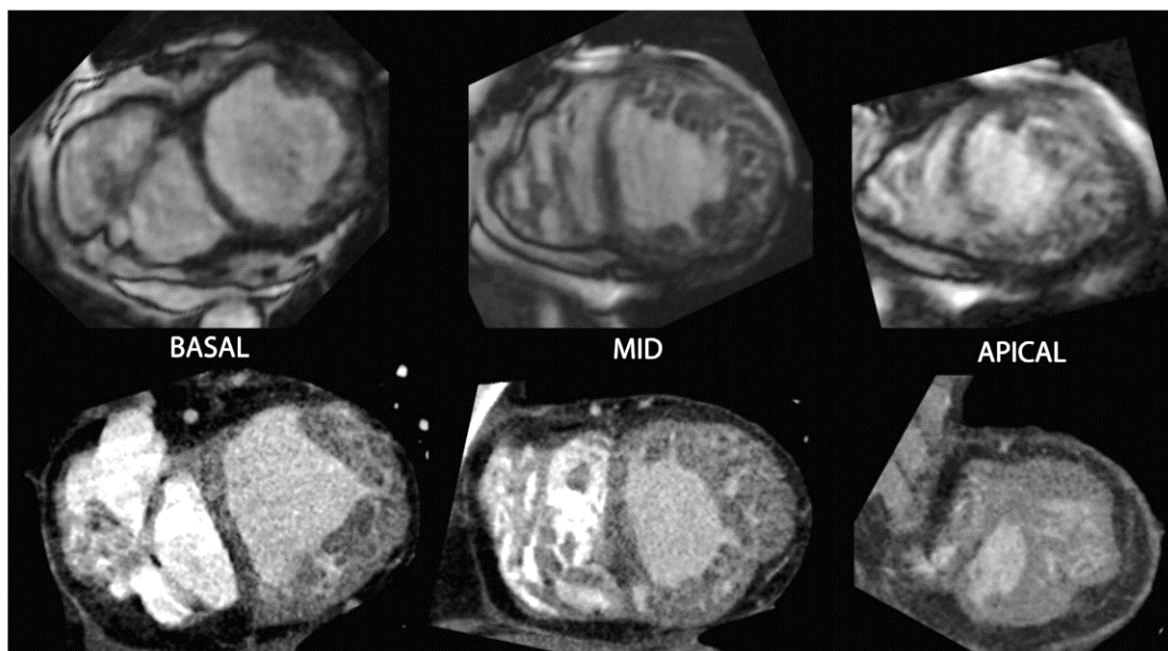
**Figure 6.** Approches quantitatives de la fonction du ventricule droit (VD) (Donal et al. *Réalités Cardiologiques*, 2015)

Diagnostic	Paramètres échographiques caractéristiques
CMD idiopathique	Phénotype classique avec divers degrés de dilatation. Et de dysfonction VG.
Cardiomyopathie ischémique	Troubles de la cinétique segmentaire, anévrisme du VG.
Hypertension artérielle	Hypertrophie ventriculaire gauche.
Valvulopathie	Atteinte valvulaire : RA, RM, IA, IM.
Amylose	Épaississement Myocardique, épanchement péricardique.
Sarcoïdose	Nodules, anévrysmes focaux.
Hémochromatose	Modification de la texture et épaississement du myocarde.
Myocardite	Aspécifique, épanchement péricardique.
Hyperéosinophilie	Fibrose surtout de la paroi postérieure, thrombus apical.
Maladies du tissu conjonctif	Anomalies valvulaires, dilatation de l'aorte ascendante.
Toxines (cocaïne, alcool, chimiothérapie.)	Aspécifique
Dysthyroïdie	Aspécifique
Phéochromocytome	Hypertrophie du VG.
Acromégalie	Hypertrophie du VG.
Cardiopathie carcinoïde	Anomalies valvulaires caractéristiques.
Pathologie neuromusculaire	Hypertrophie du VG, troubles de la cinétique de la paroi postérieure dans l'ataxie de Friedrich.
Irradiation	Troubles de la cinétique segmentaire.
Rhumatisme cardiaque	Anomalies valvulaires caractéristiques.
Non compaction du VG	Aspect de trabéculations de l'endocarde.
Cardiomyopathie du peripartum	Aspécifique
Syndrome de TakoTsubo	Aspect de ballonisation apicale.
Cardiopathies congénitales	Variable dépendant de la cardiopathie.

**Tableau 3.** *Éléments d'orientation différentiels à l'ETT (Intérêt pronostique de l'échographie cardiaque dans la cardiomyopathie dilatée Khachab, 2011)*

Le scanner X est reconnu aujourd'hui comme une technique fiable d'étude non invasive des coronaires (grâce à son excellente valeur prédictive négative permettant d'exclure avec confiance une maladie coronaire) chez les patients à risque faible ou intermédiaire de coronaropathie et présentant une douleur thoracique suspecte d'angor comme reconnu dans de nombreuses méta-analyses (23,24). Son rôle dans le bilan de CMD est principalement de ne pas méconnaître une cardiopathie ischémique responsable d'une dilatation ou d'une dysfonction ventriculaire gauche (25). De nombreuses études ont montré que le coroscanner pouvait remplacer avantageusement la coronarographie (aux complications rares mais graves) (26–28) chez des patients porteurs d'une CMD et sans cause

ischémique évidente retrouvée. De plus des études récentes ont souligné qu'un score calcique nul permettait d'exclure avec une forte probabilité la présence d'une coronaropathie chez des patients porteurs d'une CMD (29). De surcroît, le coroscanner permet de diagnostiquer une non-compaction ventriculaire gauche (Figure 7) (30), d'exclure un thrombus intraventriculaire gauche, d'analyser les volumes ventriculaires avec une grande précision et la fraction d'éjection ventriculaire, la position des veines cardiaques (si un cathétérisme du sinus coronaire est réalisé pour resynchronisation ventriculaire). Enfin, une acquisition tardive peut étayer une suspicion de fibrose ou de séquelles de myocardites (même s'il en est plus du ressort de l'IRM).



**Figure 7.** Correspondance IRM (séquences SSFP) et coroscanner montrant une perte du ratio normal de compaction myocardique au niveau apico-basal de la paroi latérale (6 segments) (30)

La coronarographie, méthode de référence d'analyse des coronaires, garde un intérêt pour l'élimination des diagnostics différentiels. En effet la recherche d'une maladie coronarienne doit être systématique dans le cadre d'une découverte de CMD car pouvant bénéficier d'une revascularisation. En effet, 15 % des insuffisances cardiaques ischémiques correspondent à des lésions multi-tronculaires silencieuses. Cet examen est néanmoins remplacé par le coroscanner chez les sujets jeunes à risque cardio-vasculaire intermédiaire ou faible (26).

### *2.1.7 Complications et pronostic*

Les complications des cardiopathies dilatées sont multiples. Elles peuvent se compliquer tout d'abord d'insuffisance cardiaque gauche et d'œdème aigu pulmonaire. Des troubles du rythme peuvent survenir comme la fibrillation atriale, troubles du rythme ventriculaire à type d'extrasystolie, voire de tachycardies ventriculaires. Des embolies systémiques secondaires à la fibrillation atriale et à un thrombus apical dans le contexte de dilatation cavitaire peuvent survenir. Enfin la mort subite est parfois inaugurale de la maladie (31).

Le pronostic de la CMD non ischémique reste réservé malgré les progrès pharmacologiques et le développement de la resynchronisation dans la prise en charge de l'insuffisance cardiaque à fonction systolique altérée et asynchronisme. La CMD est la première cause de transplantation cardiaque et la deuxième cause de mort subite après les cardiopathies ischémiques. Le taux de mortalité est estimé entre 12 et 20 % à 3 ans (32) avec 60 % de décès secondaires à une insuffisance cardiaque réfractaire, 30% de mort subite et 10% de complications thromboemboliques.

### *2.1.8 Notions thérapeutiques*

Le traitement de la CMD ne diffère pas du traitement des autres formes d'insuffisance cardiaque. Il associe les principaux piliers thérapeutiques décrits dans les recommandations internationales en vigueur (33), résumés par le GICC de la SFC (Figure 8). En cas de cause retrouvée, le traitement étiologique se justifie. En cas de CMD sans cause acquise démontrée, un conseil génétique (2) est proposé avec dépistage familial.

Prise en charge thérapeutique
<ul style="list-style-type: none"> <li>• Traitement de la cause (si secondaire) : stimulation en cas de trouble conducteur congénital, sevrage alcoolique...</li> <li>• Prévention secondaire et prévention primaire de la mort subite : DAI</li> <li>• Optimisation thérapeutique médicamenteuse</li> <li>• Prise en charge de l'arythmie supra-ventriculaire : AVK</li> <li>• Ablations radiofréquences de fibrillation atriale ou de tachycardie ventriculaire</li> <li>• Eviction des médicaments délétères pour la fonction cardiaque</li> <li>• Réadaptation à l'effort</li> <li>• Resynchronisation biventriculaire</li> <li>• Assistance mono- ou biventriculaire, transplantation cardiaque</li> </ul>
Suivi des patients
<ul style="list-style-type: none"> <li>• Evaluation clinique, ECG et ETT : à réaliser tous les 6 à 12 mois, ou en cas d'apparition/aggravation de symptômes.</li> <li>• Holter ECG de 24h : à réaliser tous les 12 à 24 mois chez les patients stables ; ou en cas de palpitations ou malaises.</li> <li>• Epreuve d'effort VO<sub>2</sub> : à considérer tous les 12 à 24 mois chez les patients stables, ou en cas d'apparition / aggravation des symptômes</li> <li>• BNP ou NT-proBNP (en fonction de la symptomatologie clinique)</li> </ul>
Conseils de vie
<ul style="list-style-type: none"> <li>• Une alimentation équilibrée est recommandée, en évitant les surcharges hydrosodées et une consommation œnologique.</li> <li>• La vie sexuelle du patient avec CMD peut être perturbée par le traitement bêtabloquant.</li> <li>• La CMD ne contre-indique pas la majorité des métiers, sauf ceux avec activité physique/sportive intensive (athlète, armée, manutentions avec port de charges lourdes), ou avec poste de sécurité (pilote, conducteur). La conduite automobile, à titre personnel et non professionnelle, est autorisée.</li> <li>• La CMD ne contre-indique pas le voyage en avion mais les séjours en altitude peuvent être parfois mal supportés.</li> <li>• Des restrictions financières par le biais d'assurances refusées ou majorées peuvent peser sur les patients.</li> </ul>

**Figure 8.** Principaux axes de prise en charge des CMD résumés par la conférence de consensus du GICC-SFC 2019

## 2.2 CHAPITRE 2 : INSUFFISANCE CARDIAQUE AIGÛE

### 2.2.1 Introduction

Les définitions et la prise en charge de l'insuffisance cardiaque aigüe sont aujourd'hui bien codifiées. En effet de nombreuses recommandations ont été émises mais, en France, ce sont les recommandations de l'European Society of Cardiology (ESC) qui sont les plus utilisées (33).

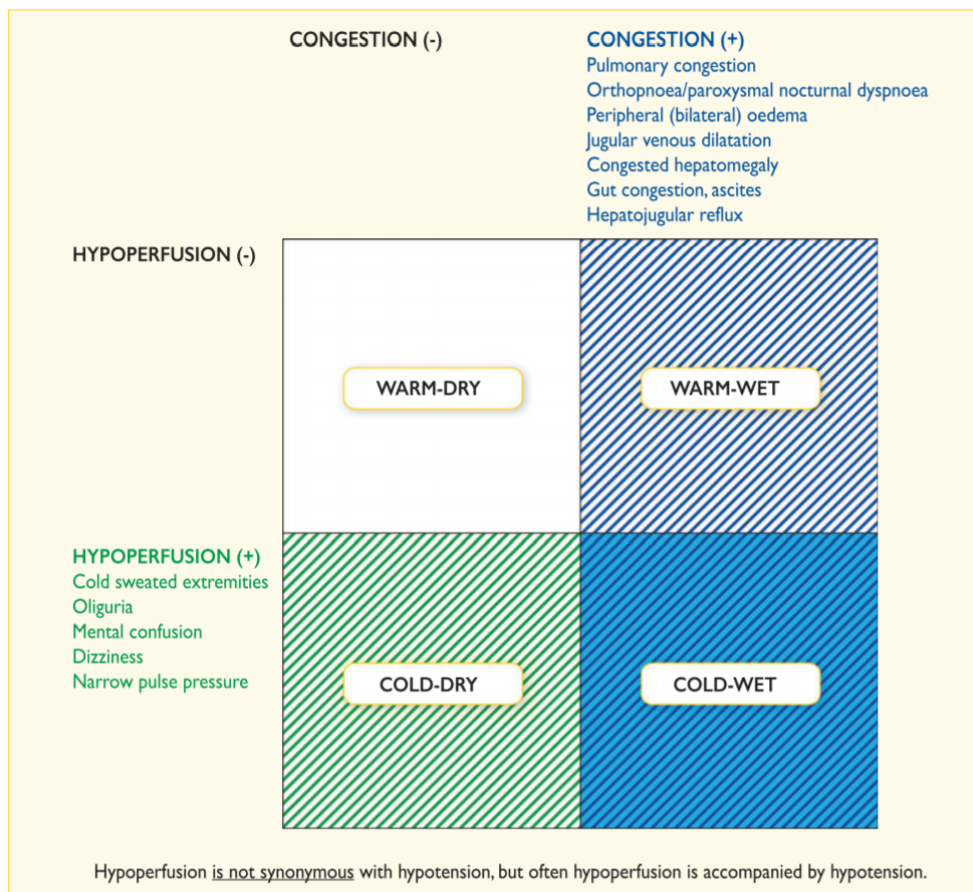
L'insuffisance cardiaque aigüe est définie par la survenue ou l'aggravation brutale de symptôme ou de signe d'insuffisance cardiaque. Cet état représente une urgence vitale et nécessite une évaluation rapide avec traitement immédiat motivant une prise en charge urgente.

L'insuffisance cardiaque aigüe peut être *de novo* (premier épisode inaugural) ou le plus souvent secondaire à la décompensation d'une insuffisance cardiaque chronique. Les causes principales d'insuffisance cardiaque aigüe d'étiologie cardiaque sont les dysfonctions myocardiques aigües (ischémiques, inflammatoires ou toxiques), les insuffisances valvulaires aigües et les tamponnades péricardiques. Les étiologies d'insuffisance cardiaque aigüe traduites des recommandations de l'ESC 2016 sont résumées dans le tableau 4 ci-dessous.

Tableau 4. Facteurs déclenchants d'une insuffisance cardiaque aigüe traduit et adapté de l'ESC 2016
Syndrome coronarien aigu
Tachyarythmie (fibrillation atriale, tachycardie ventriculaire)
Augmentation excessive de la pression artérielle
Infection (pneumonie, endocardite infectieuse, sepsis)
Non-observance au régime désodé, médicamenteux
Bradyarythmie
Toxiques (AINS, corticoïdes, inotropes négatifs, chimiothérapies cardiotoxiques)
Exacerbation de pathologie pulmonaire obstructive
Embolie pulmonaire
Cardiomyopathie liée au stress, augmentation de la réaction sympathique
Anomalies métaboliques ou endocrinologiques (dysfonction thyroïdienne, acidocétose diabétique, dysfonction surrénalienne, grossesse, anomalies du post-partum).
Dommages cérébrovasculaires
Cause mécanique aigüe : rupture myocardique post-infarctus du myocarde (rupture de la paroi libre, défaut ventriculaire septal, régurgitation mitrale aigüe), traumatisme thoracique ou chirurgie cardiaque, incompétence valvulaire native aigüe ou prothétique secondaire à une endocardite, dissection ou thrombose.

### 2.2.2 Classification

De nombreuses classifications d'insuffisance cardiaque aigüe ont été proposées avec de multiples chevauchements. La classification clinique la plus utilisée est basée sur une présentation clinique distinguant la présence ou l'absence de signes congestifs « wet versus dry » et d'hypoperfusion périphérique « cold versus warm » permettant l'individualisation de 4 types de présentations cliniques, la plus fréquente étant la forme « warm-wet », illustrée dans la Figure 9 issue des recommandations de l'ESC (33–35).



**Figure 9.** Profils cliniques des patients avec insuffisance cardiaque aigüe en fonction des signes congestifs et/ou d'hypoperfusion (33)



### 2.2.3 Diagnostic clinique

Les symptômes et les signes d'insuffisance cardiaque aiguë sont le reflet de la surcharge en fluide (congestion pulmonaire et/ou œdème périphérique) ou, moins souvent, le reflet de la réduction du débit cardiaque avec hypoperfusion périphérique. Les signes cliniques sont résumés dans le tableau 5 suivant également adaptés des recommandations de l'ESC 2016 :

Tableau 5. Signes cliniques et biologiques d'insuffisance cardiaque aiguë traduit et adapté de l'ESC 2016	
Symptômes et signes de congestion (gauches)	Orthopnée, dyspnée paroxystique nocturne, crépitants pulmonaires (bilatéraux), œdèmes périphériques (bilatéraux).
Symptômes et signes de congestion (droits)	Dilatation veineuse jugulaire, œdèmes périphériques (bilatéraux), hépatomégalie congestive, reflux hépato-jugulaire, ascite, symptôme de congestion intestinale.
Symptômes et signes d'hypoperfusion	Clinique : Froideur des extrémités, oligurie, syndrome confusionnel, vertiges, pression artérielle pincée. Biologique : Acidose métabolique, élévation des lactates, élévation de la créatinine sérique. <i>A noter que l'hypoperfusion n'est pas synonyme d'hypotension mais elle y est fréquemment associée.</i>
Hypotension	Pression artérielle systolique < 90 mmHg
Bradycardie	Fréquence cardiaque < 40 bpm
Tachycardie	Fréquence cardiaque > 120 bpm
Anomalies respiratoires	Fréquence respiratoire > 25 cycles par minute avec mise en jeu des muscles accessoires, ou < 8 cycles par minute avec dyspnée
Désaturation	Saturation en O <sub>2</sub> < 90 % à l'oxymétrie de pouls. <i>A noter qu'une saturation normale n'exclue ni l'hypoxémie (baisse PaO<sub>2</sub>) ni l'hypoxie tissulaire.</i>
Hypoxémie	PaO <sub>2</sub> dans le sang artériel < 80 mmHg (< 10,67 kPa) (analyse gazométrique)
Hypoxémie respiratoire	PaO <sub>2</sub> < 60 mmHg (< 8 kPa)
Hypercapnie	PaCO <sub>2</sub> dans le sang artériel > 45 mmHg (> 6 kPa) (analyse gazométrique)
Hypercapnie respiratoire	PaCO <sub>2</sub> > 50 mmHg (> 6,65 kPa)
Acidose	PH < 7,35
Oligurie	Débit urinaire < 0,5 ml/kg/h

#### 2.2.4 Physiopathologie de l'œdème aigu pulmonaire cardiogénique

Les mouvements liquidiens à travers la membrane alvéolo-capillaire pulmonaire obéissent à l'état physiologique à la loi de Starling : (36)

$$Q = K [(PHc - PHI) - \sigma (POc - POi)]$$

**Q** : représente le débit liquidiens passant des capillaires à l'interstitium.

**PH** : la pression hydrostatique (la pression à laquelle sont soumis les liquides)

**PHc** : pression hydrostatique capillaire.

**PHi** : pression hydrostatique interstitielle.

**PO** : pression oncotique (fonction de la teneur en protéine).

**POc** : pression oncotique capillaire (principalement due à la quantité d'albumine présente dans le sang).

**POi** : pression oncotique interstitielle (due à la présence de protéine et de colloïde dans le milieu interstitiel)

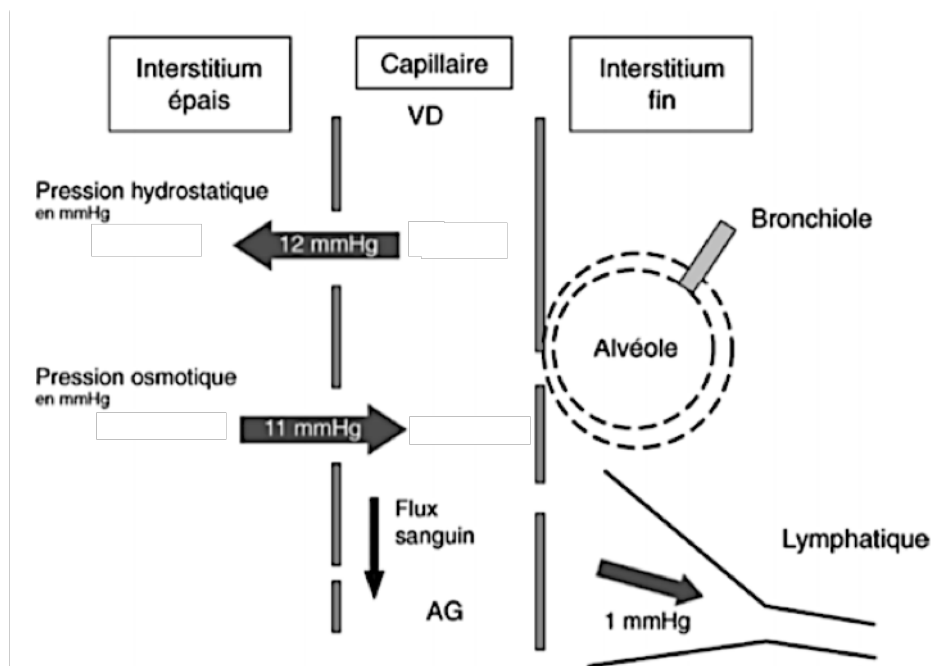
**K** : coefficient de filtration (perméabilité du capillaire à l'eau).

**$\sigma$**  : coefficient de filtration, indice de perméabilité du capillaire au protéine.

La pression hydrostatique capillaire supérieure à la pression hydrostatique interstitielle induit un différentiel de pression entraînant une sortie des liquides du capillaire vers l'interstitium. A l'inverse, la pression oncotique capillaire est normalement supérieure à la pression oncotique interstitielle s'opposant aux mouvements résultants de la différence de pressions hydrostatiques (Figure 10).

A l'état physiologique, les espaces conjonctifs servent de réservoir drainant un flux lymphatique basal de l'ordre de 10 à 20 ml/h mais trois mécanismes principaux évitent son accumulation (37) :

- La réabsorption par les vaisseaux lymphatiques péri-bronchiques et péri-vasculaires qui conduisent l'excès de liquide jusqu'au hile pulmonaire. La progression unidirectionnelle du flux lymphatique est assurée par la contraction de la paroi des vaisseaux lymphatiques et par l'effet « pompe » de la dépression pleurale, un système de valves empêchant le retour du liquide vers le tissu pulmonaire.
- La faible distensibilité de l'interstitium qui, en augmentant la pression hydrostatique interstitielle, réduit le gradient osmotique.
- La dilution des protéines et des colloïdes interstitiels qui augmente le gradient osmotique en diminuant la pression osmotique interstitielle sauf en cas d'œdème lésionnel car le liquide qui traverse l'endothélium est riche en protéine.



**Figure 10.** Échanges liquidiens pulmonaires physiologiques selon Hamouma et Hafs (OAP hémodynamique 2017) Légende : VD (ventricule droit), AG (Atrium gauche)

Le mécanisme de formation de l'œdème aigu pulmonaire d'origine hémodynamique est l'augmentation de la pression hydrostatique induisant une augmentation de la filtration à travers l'endothélium capillaire (38,39). A partir d'une pression capillaire proche des **20mmHg** (37), dite critique, le drainage lymphatique est saturé entraînant une accumulation de liquide aboutissant à la formation de croissants liquidiens très fins dans les coins de certaines alvéoles. Au stade d'inondation alvéolaire, une augmentation brutale de la tension de surface et par conséquent de gradient de pression à travers la barrière provoque la rupture de l'épithélium alvéolaire avec tendance hémorragique de l'œdème par passage direct des globules rouges du capillaire à l'alvéole (40).

Plusieurs conséquences respiratoires sont induites par cet état. L'accumulation de liquide entraîne une diminution de la compliance pulmonaire augmentant l'énergie nécessaire aux mouvements respiratoires responsable d'une tachypnée. La compression des manchons péri-bronchiques et péri-vasculaires entraîne une bronchoconstriction aggravant la fonction respiratoire et pouvant induire des remaniements fibrotiques irréversibles à long terme.

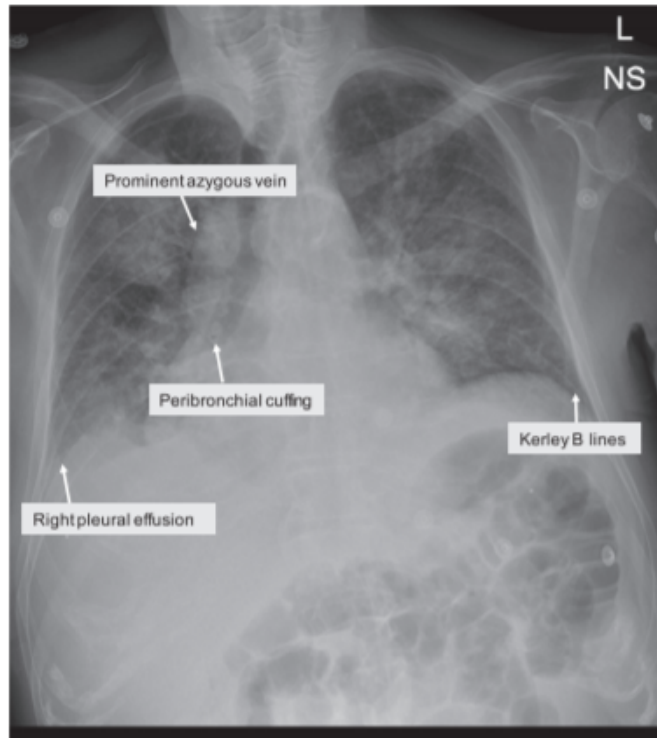
L'augmentation des forces inspiratoires induit une importante négativation des pressions intra-thoraciques, augmentant considérablement le retour veineux au cœur droit (pré-charge) et de facto les pressions vasculaires intra-pulmonaires pérennisant le gradient hydrostatique entre l'interstitium et le lit capillaire pulmonaire aggravant l'extravasation liquidienne. L'hypoxie résultante entraîne une vasoconstriction périphérique par stimulation adrénérgique avec augmentation de la post-charge majorant encore le gradient hydrostatique (41,42). Sur un cœur sain, le volume télésystolique varie peu avec l'augmentation de la post charge. À l'inverse, sur un cœur défaillant une faible augmentation de la post charge entraîne une diminution significative du volume d'éjection systolique et donc une augmentation du volume télésystolique. Un cœur gauche normal est donc dit "précharge dépendant" tandis qu'un cœur gauche défaillant est considéré comme "postcharge dépendant". Ces phénomènes concourent à l'augmentation de la pression transmurale du ventricule gauche entraînant une augmentation de la résistance vasculaire des artères coronaires. L'augmentation du travail cardiaque se fait donc dans une situation défavorable puisqu'il existe une altération de l'oxygénation du sang et une diminution de la perfusion coronaire favorisant la survenue de l'ischémie myocardique.

### *2.2.5 Examens complémentaires*

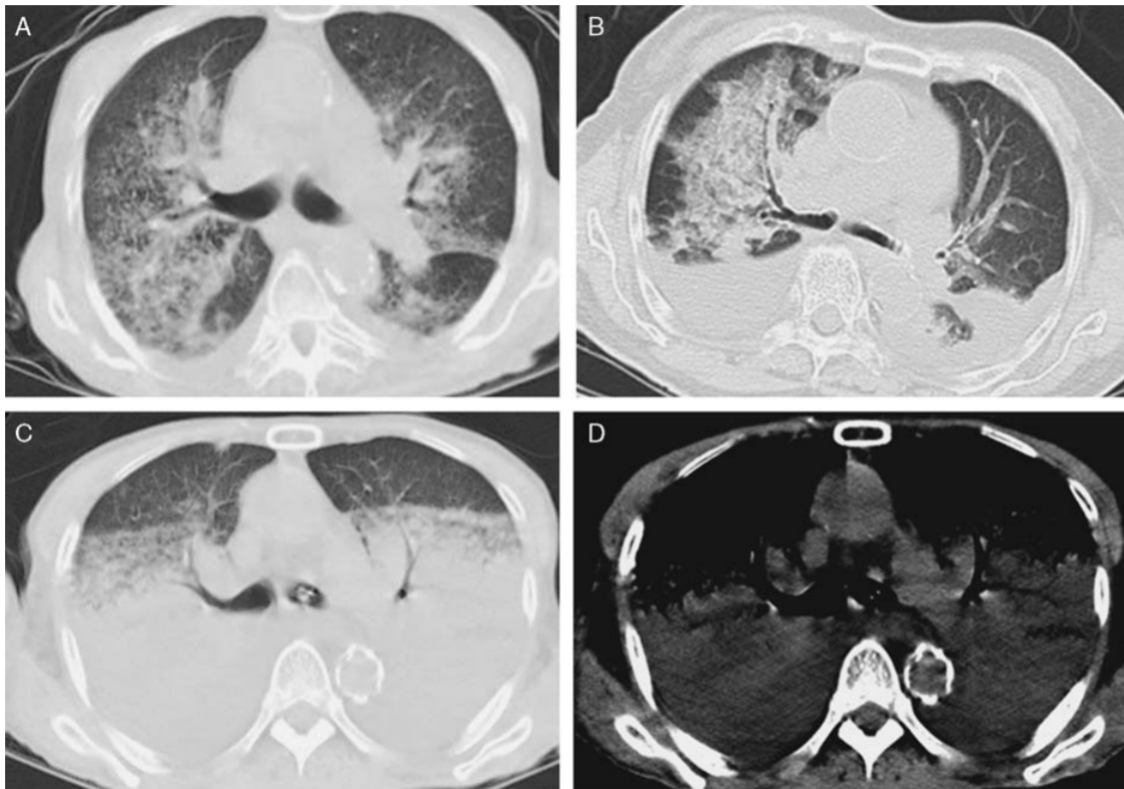
La radiographie thoracique ou la tomodensitométrie thoracique sont des examens utiles. En effet, ils apportent des arguments en faveur d'une congestion veineuse ou d'un œdème pulmonaire chez un patient porteur d'une insuffisance cardiaque aigüe. Leurs intérêts sont bien plus utiles dans les insuffisances cardiaques aigües que chroniques (43). Les signes radiographiques les plus fréquemment retrouvés sont variables selon la gravité de la congestion pulmonaire d'origine cardiogénique (44) :

- Épaississement des espaces broncho-vasculaires
- Dilatation des axes veineux
- Redistribution vasculaire vers les apex
- Augmentation de l'index cardio-thoracique

- Apparition des lignes de Kerley B
- Opacités en verre dépoli
- Condensations alvéolaires +/- bronchogramme aérien
- Épanchement pleural et/ou péricardique



**Figure 11.** *Radiographie thoracique d'œdème aigu pulmonaire d'origine cardiogénique chez une homme de 72 ans. (44) Proéminence de la veine azygos, épaississement péri-bronchique, épanchement pleural droit, lignes de Kerley B.*



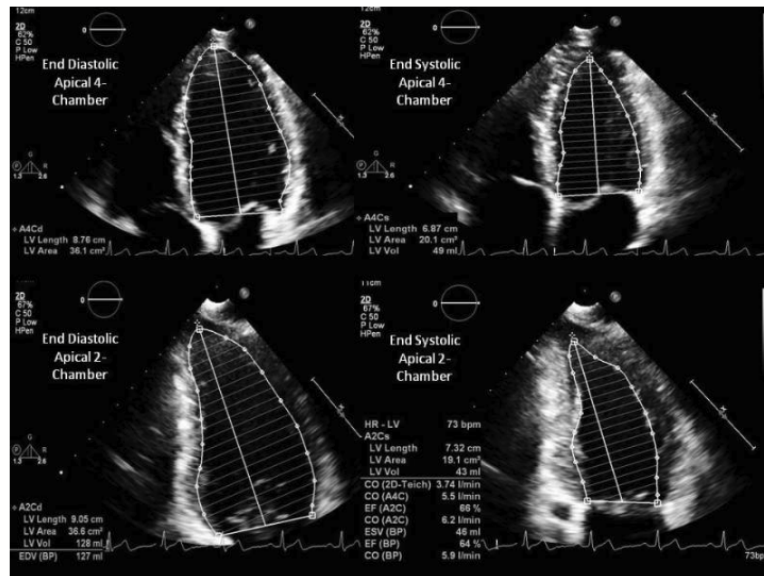
**Figure 12.** Scanner thoracique en fenêtre médiastinale et parenchymateuse d'un œdème aigu pulmonaire d'origine cardiogénique chez un homme de 68 ans (45)

- A. Verre dépoli à prédominance centrale
- B. Consolidation parenchymateuse à prédominance centrale et épanchement pleural bilatéral prédominant à droite
- C. Consolidation parenchymateuse bilatérale avec bronchogramme (fenêtre parenchymateuse)
- D. Consolidation parenchymateuse bilatérale avec bronchogramme (fenêtre médiastinale)

Ces examens présentent également un intérêt pour l'élimination de diagnostics différentiels pouvant expliquer la dyspnée comme des signes de pathologies pulmonaires infectieuses ou malignes sous-jacentes, maladies interstitielles, signes de pathologies ventilatoires obstructives chroniques.

L'échographie cardiaque transthoracique est un examen essentiel dans ce cadre pour l'analyse de la fonction myocardique systolique et diastolique des deux ventricules, l'estimation des pressions de remplissage et le bilan étiologique.

Tout d'abord, elle permet l'analyse de la fonction systolique du ventricule gauche (LVEF) qui sera réalisée à l'aide de la méthode biplan de Simpson qui permettra la mesure des volumes télésystoliques ventriculaires gauches (LVESV) et télédiastoliques ventriculaires gauches (LVEDV) à partir de coupes apicales 4 et 2 cavités. Des mesures tri-dimensionnelles peuvent également optimiser l'évaluation du LVEF et LVESV & LVEDV. (18)



**Figure 13.** Méthode Biplan selon Simpson pour estimation et mesure du volume ventriculaire gauche et calcul de la fraction d'éjection ventriculaire gauche (46)

D'autres paramètres ont fait preuve récemment de leur efficacité pour l'analyse de la fonction systolique ventriculaire gauche comme la mesure doppler de variables hémodynamiques : indice de volume d'éjection systolique, débit cardiaque basé sur des analyses d'intégrales de vitesses et d'aires sous la courbe.

L'échographie permet également l'évaluation de la fonction diastolique du ventricule gauche. Enfin, elle permet l'analyse de la fonction ventriculaire droite et des pressions artérielles pulmonaires. En effet, elle permet l'analyse des cavités droites (ventricule et oreillette) dans leurs structures et fonctions ainsi qu'une estimation de la fonction systolique du ventricule droit et des pressions artérielles pulmonaires. Plusieurs paramètres supplémentaires démontrent un intérêt dans l'évaluation de la fonction systolique ventriculaire droite à savoir le TAPSE

(tricuspid annular plane systolic excursion) indiquant une dysfonction systolique du ventricule droit ainsi que la vitesse s' (tricuspid lateral annular systolic velocity) <9,5 cm/s. Enfin les pressions artérielles pulmonaires sont dérivées de la mesure optimale du flux régurgitant du jet tricuspide et du gradient systolique tricuspide, associées à une estimation des pressions de l'oreillette droite au niveau de la base de la veine cave inférieure (taille) et collapsus ventilatoire (47).

Bien qu'ils présentent des intérêts de diagnostic étiologique, de complication et d'étiologie dans le bilan de cardiopathie, l'échographie trans-oesophagienne, l'échographie de stress, la SPECT, la TEP, la coronarographie et le coroscanner ne présentent pas d'utilité en routine pour le diagnostic positif d'insuffisance cardiaque aigu.

### *2.2.6 Notions thérapeutiques*

La prise en charge de l'insuffisance cardiaque aiguë avec œdème aigu pulmonaire est une urgence médicale et nécessite une prise en charge pré-hospitalière par le SAMU et une hospitalisation en soins intensifs cardiologiques (USIC).

Les armes thérapeutiques sont multiples et variables en fonction des tableaux cliniques et des grades de sévérité mais associent bien souvent une oxygénothérapie pouvant aboutir à une assistance ventilatoire voire intubation oro-trachéale, des diurétiques, des dérivés nitrés, des antalgiques de palier III et un traitement de la cause.



## 2.3 CHAPITRE 3 : IMAGERIE CARDIAQUE PAR RESONANCE MAGNETIQUE (CMR)

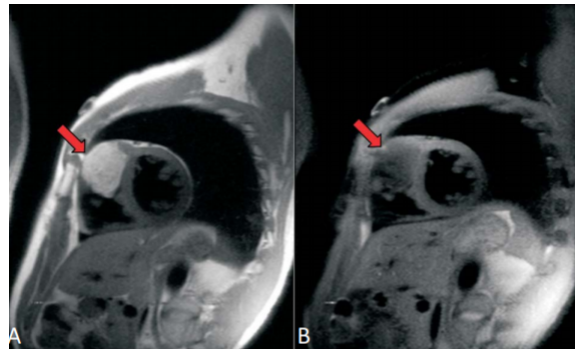
### *2.3.1 Rappels historiques de l'IRM*

L'imagerie par résonance magnétique est basée sur la résonance magnétique nucléaire (RMN) découverte par Rabi en 1938, étoffée par Bloch et Purcell en 1946 récompensés d'un prix Nobel en 1952. Ses premières applications portaient sur l'analyse spectroscopique. En 1971, Damadian a été le premier à ouvrir ses applications médicales dans le cadre de détection de tumeur. En 1973, Lauterbur a été le premier à proposer l'utilisation de gradients de champ magnétique pour la formation d'une image et simultanément Mansfield réalise les premières images de tissus humains, ces deux scientifiques ayant été primés du prix Nobel de Médecine en 2003. L'introduction de la RMN dans le milieu médical a finalement débuté dans les années 1980.

### *2.3.2 Séquences conventionnelles*

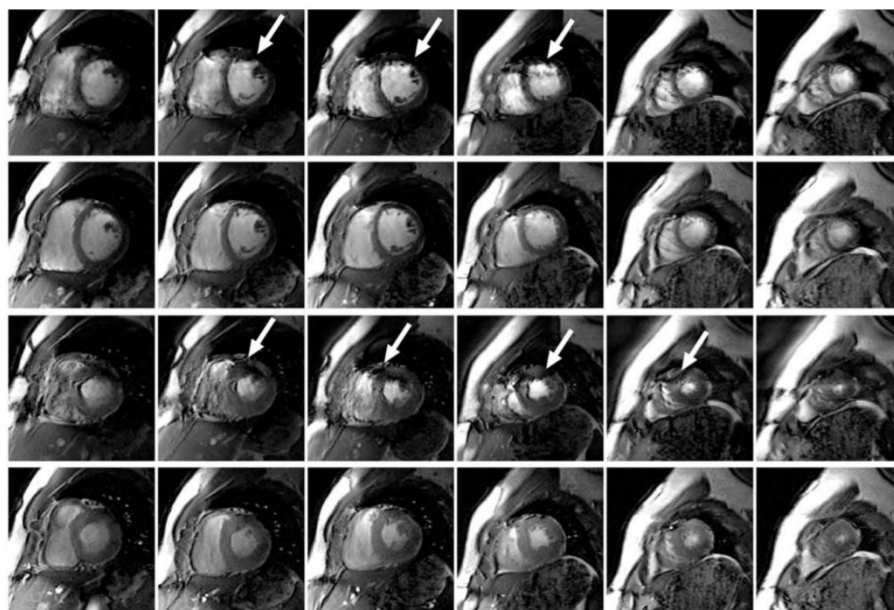
Les maladies cardiovasculaires représentent une des principales causes de morbi-mortalité. L'IRM cardiaque grâce à son caractère non invasif, non irradiant possède des atouts indéniables. En effet, elle permet de nombreuses mesures cliniquement pertinentes, ouvre le champ des possibilités diagnostiques, pronostiques et de traitement. De nombreux paramètres IRM ont été publiés et leurs caractères hautement sensibles, spécifiques et reproductifs ont été démontrés, certains devenus véritables gold-standard. L'IRM permet une analyse quantitative de la fonction cardiaque (ventriculaire gauche, ventriculaire droite et des valves) ainsi que du myocarde sous-jacent dans des pathologies aiguës et chroniques. Elle permet également une imagerie de contraste. Les séquences d'imagerie cardiaque peuvent comporter classiquement :

- Les séquences en **spin-écho** (**dark-blood**, **black-blood**, **PRESTO**) qui consistent en une imagerie statique anatomique avec images de « sang noir », les cavités cardiaques et les vaisseaux apparaissant noirs contrastant avec les parois grises donnant des informations morphologiques.



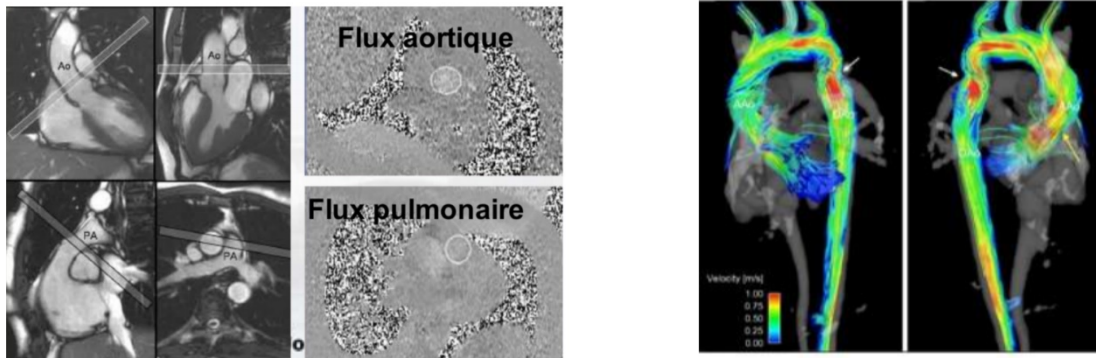
**Figure 14.** A. Double inversion-récupération (IR) avec séquence sang-noir en petit-axe montrant une lésion intra-murale en hypersignal bombant dans la cavité ventriculaire droite. B. Application d'une triple inversion-récupération abolissant le signal de cette tumeur évoquant un contingent lipomateux (48)

- Les séquences **cinétiques en écho de gradient** dite imagerie dynamique en « sang blanc » (le sang apparaît blanc et les parois grises) permettant une analyse dynamique du cœur



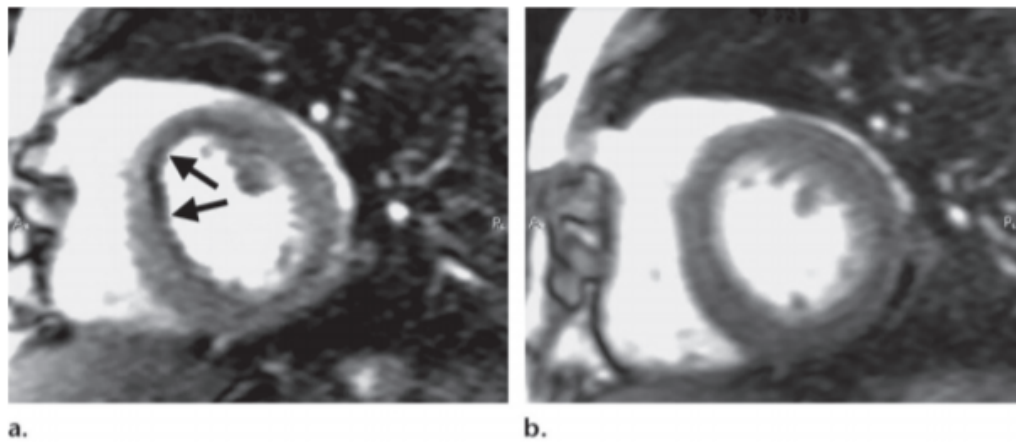
**Figure 15.** Multiples séquences petit axe du ventricule gauche évaluées en SSFP à 3T (49)

- Les séquences de cartographie des flux permettant une quantification des flux



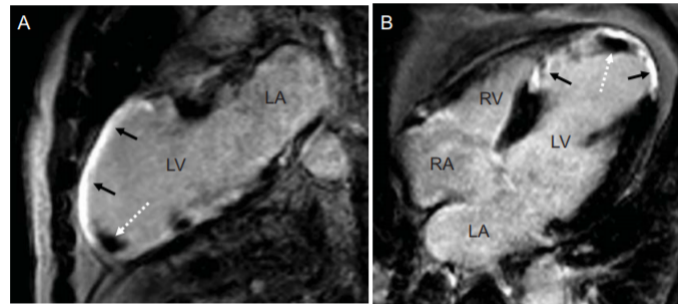
**Figure 16.** Séquences en contraste de phase et 4D FLOW (GRCI 2018) (50)

- Les séquences de perfusion myocardique permettant une étude de la perfusion myocardique et donc de la viabilité tissulaire.



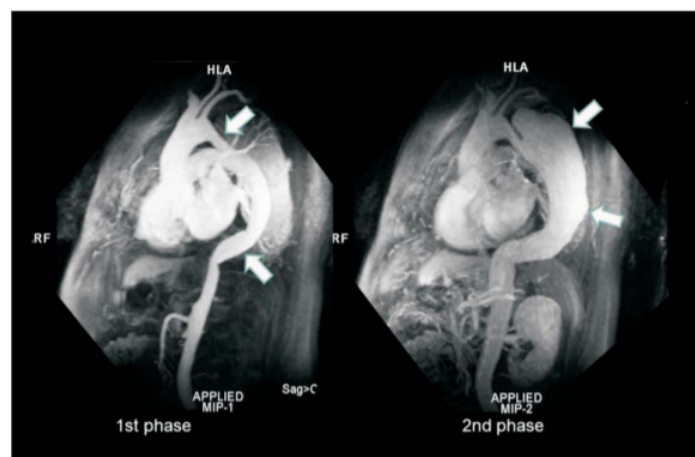**Figure 17.** Séquences IRM de perfusion de repos et sous stress à l'adénosine chez un patient de 60 ans présentant une sténose serrée de l'interventriculaire antérieure serrée. A) perfusion de premier passage sous adénosine. B) Perfusion de repos. Visualisation d'une hypoperfusion sous-endocardique antéro-septale du ventricule gauche réversible au repos. (51)

- L'étude de la rétention tardive du produit de contraste gadoliné dans le myocarde à l'aide de séquences d'inversion récupération avec temps d'inversion annulant le signal du myocarde normal est utile pour la détection de nécrose myocardique ischémique ou non ischémique et de fibrose dense cicatricielle.



**Figure 18.** Séquences de rehaussement tardif en deux cavités (A) et 4 cavités (B) chez un patient porteur d'une maladie coronaire avec antécédent d'infarctus antérieur et septal et constitution d'un thrombus apical. (52)

- Les séquences d'angio-IRM permettant l'étude des gros vaisseaux et potentiellement des artères coronaires. Toutefois le scanner et l'angiographie coronaire sont les techniques de référence pour cette évaluation en routine.



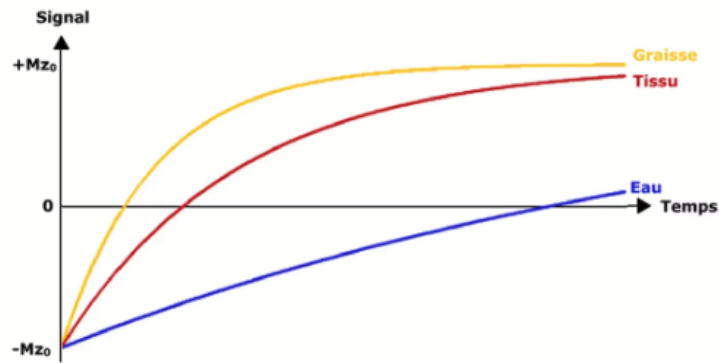
**Figure 19.** Séquences angiographiques d'une dissection aortique. A gauche, rehaussement précoce au gadolinium dans la lumière de l'aorte thoracique ascendante et descendante avec faux-chenal. Phase tardive révélant une opacification tardive du faux chenal. (48)

### *2.3.3 IRM cardiaque multiparamétrique.*

Le terme « mapping » désigne les techniques de cartographie signifiant la génération de cartes paramétriques correspondant aux différentes séquences d'IRM basées sur les temps de relaxation T1, T2 et T2\*. On parle de T1 mapping (ou cartographie T1), T2 mapping, T2\* mapping. On pourra également calculer le volume extra-cellulaire du myocarde « VEC » (ECV : extra-cellular volume) à partir des images T1 pré et post-gadolinium du myocarde et de la cavité ventriculaire (sang) en tenant compte de l'hématocrite au moment de l'IRM.

#### *2.3.3.1 Principe des séquences en inversion-récupération*

L'inversion-récupération est une technique de préparation de l'aimantation qui est suivie d'une séquence d'imagerie de type écho de spin dans sa version « standard » basée sur la génération préalable d'une onde de radiofréquence de 180° d'inversion faisant basculer l'aimantation longitudinale  $M_z$  dans la direction opposée (négative) (53). L'aimantation longitudinale va ensuite croître pour revenir à sa valeur initiale, en passant par la valeur nulle. Pour mesurer le signal à un moment choisi dans la repousse, il faut appliquer une onde radiofréquence de 90°. On définit le temps d'inversion (TI) : délai entre l'onde radiofréquence de 180° d'inversion et l'onde radiofréquence de 90° d'excitation. La vitesse de repousse longitudinale étant caractérisée par le temps de relaxation T1 qui est variable selon les tissus, ces séquences vont être pondérées en T1. L'inversion-récupération permet ainsi de majorer la pondération T1 de la séquence d'imagerie avec laquelle elle est associée (écho de spin ou écho de gradient plus ou moins rapides), améliorant ainsi la résolution.



**Figure 20.** Signal en inversion-récupération, après inversion, la vitesse de repousse de l'aimantation longitudinale dépend du  $T1$  de chaque tissu (IMAIOS®)

Une autre propriété des séquences en inversion-récupération est en rapport avec le choix des temps d'inversion. En effet si l'on choisit un temps d'inversion tel que l'aimantation longitudinale d'un tissu donné soit nulle ( $Ti = 0,69T1$ ), alors son signal sera nul. Cet artifice est particulièrement utile pour supprimer la graisse (exemple : séquences STIR) ou les liquides (exemple : séquences FLAIR).

### 2.3.3.2 Séquences inversion-récupération simples pour l'imagerie cardiaque

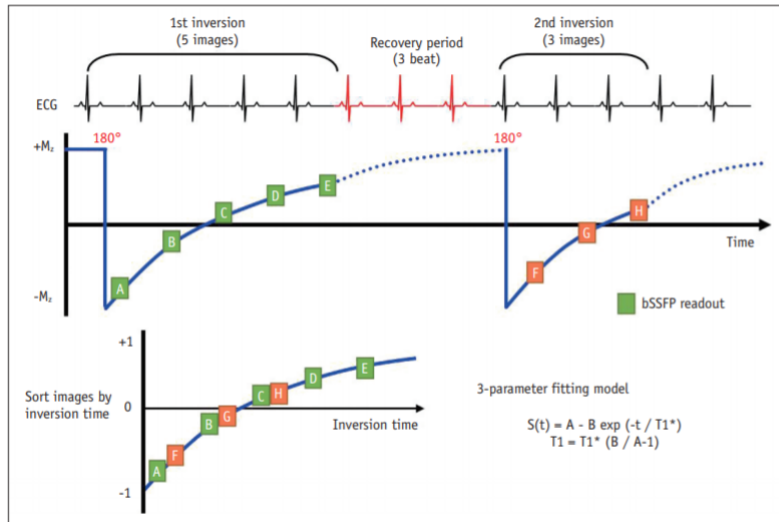
Compte-tenu du substratum cardiaque à imager et des nombreuses limitations techniques (cardiaques et respiratoires), la réalisation de séquence de cartographie  $T1$  est longtemps délicate (54). En effet, la réalisation de séquences précisées ci-dessus comme l'inversion-récupération simple nécessite un important temps de répétition (5 fois plus long que pour la valeur du  $T1$ ) pour arriver à une restauration complète de l'aimantation longitudinale. Cette contrainte est non applicable en imagerie cardiaque compte-tenu du temps d'apnée nécessaire insuffisante pour obtenir des valeurs de  $T1$  précises afin de tracer une courbe (6 à 10 valeurs nécessaires).

### *2.3.3.3 Séquences de type Look-Locker*

Dans les années 1970, Look et Looker (55) ont proposé une méthode efficace pour la mesure du T1 en utilisant un train périodique continu de pulse d'ondes radiofréquences après application d'un pulse initial d'inversion. Cette technique permet l'acquisition d'approximativement 20 images avec des séquences de lecture classique comme (SSFP ou FAST Low-angle shot séquences). Néanmoins il est impossible de créer une image pixélisée du T1 à partir de ce type de séquences à cause de la variabilité de la fréquence cardiaque (56) et du volume partiel induisant des erreurs. (57)

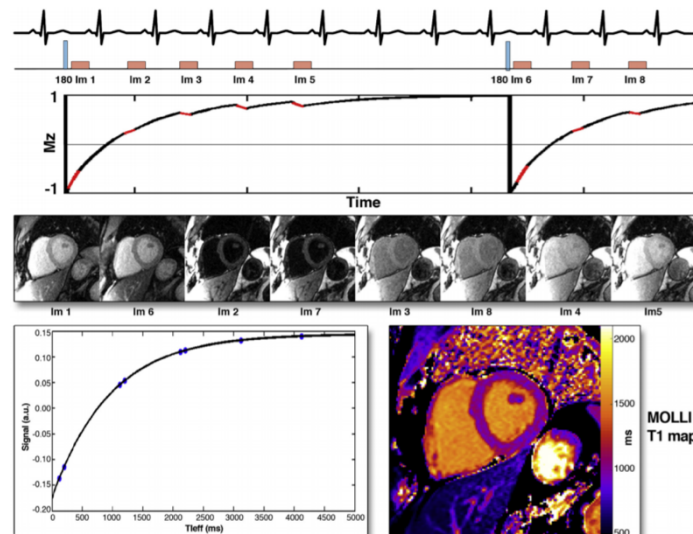
### *2.3.3.4 Séquences de type Modified Look-Locker Inversion Recovery Sequence (MOLLI), mapping T1 natif et post-gadolinium*

L'avènement des séquences MOLLI (Modified Look-Locker Inversion Recovery Sequence) a permis d'outrepasser ces limitations techniques et ces séquences restent aujourd'hui largement utilisées pour la cartographie myocardique T1 (58). Cette technique est utilisée pour obtenir des images en inversion-récupération à différents temps d'inversion, de type « single-shot » en une coupe, en une apnée, à une phase du cycle cardiaque permettant l'acquisition d'un pack de données correspondant à des temps d'inversion consécutifs. Il est important de synchroniser l'acquisition des différentes images TI à la même phase du cycle. Elle suit un protocole par exemple 5(3)3. Ce protocole indique le nombre d'images acquises après le pulse d'inversion (non-parenthèse) et le nombre d'intervalles RR pour la repousse T1 (entre parenthèse). Ici 5 images acquises après la première inversion, 3 images acquises après la deuxième inversion et (3) intervalles RR pour la période de repousse. La mise en forme de l'imagerie paramétrique est ensuite possible après tri concordant avec les temps d'inversion après application d'un modèle de triple correction.



**Figure 21.** Séquence MOLLI 5(3)3 (58)

Elles permettent l'obtention d'images dites natives (pré-contrastes) à partir desquelles l'imagerie paramétrique sera calculée pixel par pixel (59). A noter que des séquences plus optimisées peuvent être utilisées type Short-MOLLI (58)

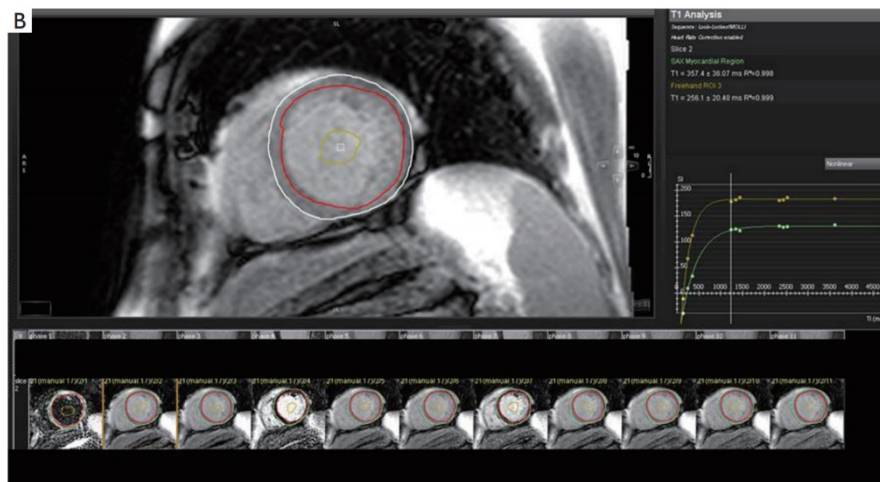


**Figure 22.** Après une impulsion  $180^\circ$ , les images sont acquises en diastole après 5 battements cardiaques suivies par 3 battements cardiaques. Après une autre inversion, 3 images sont acquises avec des TI légèrement décalés afin de tracer 3 points supplémentaires sur la courbe (59)



Les valeurs normales du **T1 natif** varient selon les séquences et l'aimantation mais à 1,5 T elles sont évaluées à 950 +/- 21 ms et 1052 +/- 23ms à 3T (60)

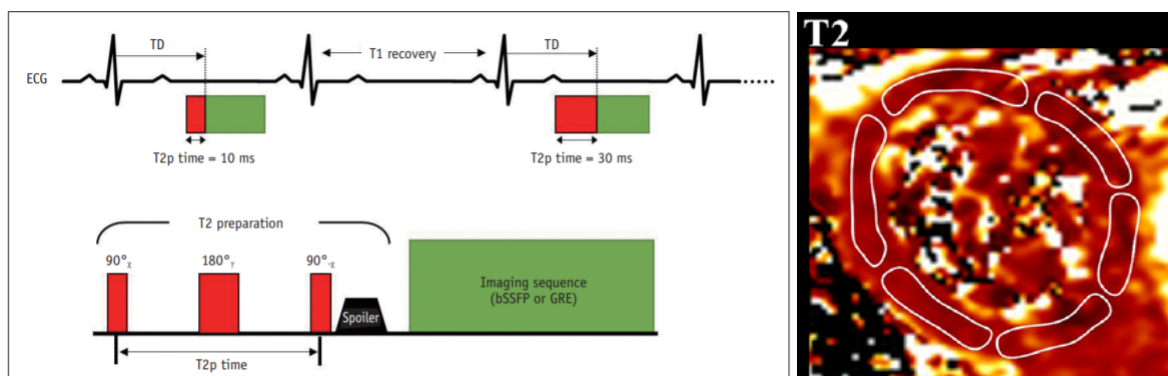
De même après injection de gadolinium suivant les mêmes principes, on peut obtenir des valeurs normales du **T1 post-contraste** variables autour de 400 ms à 1,5T et 2074 +/- 139 ms à 3T (61) (60). A noter que les valeurs de T1 post-contraste varient selon le dosage de gadolinium, la clairance de la créatinine, le temps d'acquisition, la composition corporelle et le niveau d'hématocrite.



**Figure 23.** *Technique MOLLI : T1 mapping post-gadolinium médio-ventriculaire gauche en petit axe avec épicaarde (cercle blanc) et endocarde (cercle rouge) et pool sanguin (petit cercle jaune). Courbe exponentielle positive à différents temps d'inversions au niveau du myocarde (ligne verte) et du pool sanguin (ligne jaune)* (62)

### 2.3.3.5 Séquences mapping T2 et T2\*

Les séquences de cartographie T2 représentent une autre séquence de caractérisation tissulaire. La séquence la moins artéfactée est la séquence bright-blood T2-preparation pulse-based sequence. La réalisation de cette séquence fait appel à deux étapes successives. La première est la préparation d'un module T2 (pulse 90° non sélectif puis pulse de 180° afin d'induire une repousse transversale entre deux pulses de 90°). Ensuite, la magnitude de l'aimantation longitudinale va dépendre de la décroissance T2 qui peut être ajustée selon la durée du module de préparation T2. La séquence est ensuite immédiatement produite par bSSFP ou séquence en écho de gradient puis ajustée selon de multiples algorithmes.



**Figure 24** : Préparation de la cartographie T2. Les images pondérées en T2 sont acquises avec deux modules de préparation T2 différents avec le même délai dans le cycle pendant l'apnée. Un temps de repousse T1 est nécessaire pour une repousse complète de T1. A noter un « spoiler gradient » pour supprimer les résidus d'aimantation transversale.(58) (63)

Les images paramétriques sont calculées à partir d'images acquises à des temps d'écho différents. La chronologie de la séquence doit assurer l'acquisition de tous les échos à la même phase du cycle si possible en fin de cycle.

Les valeurs normales du **T2 natif** varient autour de 52 ms +/- 6 ms (63,64) peu dépendantes du B0.

D'une manière comparable pour l'évaluation paramétrique du T2\* des séquences écho de gradient remplacent l'écho de spin et les temps d'écho seront beaucoup plus faibles.

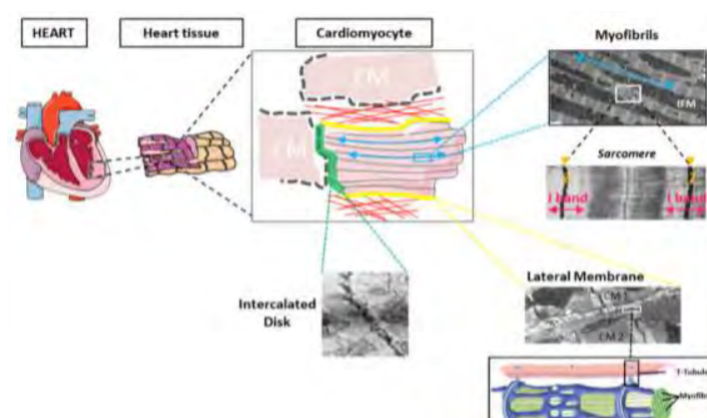
### 2.3.3.6 Volume extra-cellulaire (ECV)

Le myocarde peut être divisé en deux compartiments à savoir le compartiment cellulaire et le compartiment interstitiel (58). Le compartiment cellulaire inclut différents éléments structurels (65) :

- Les cardiomyocytes, unités contractiles du cœur, cellules hautement différenciées et polarisées.
- La membrane latérale ou sarcolemme, représentant la membrane se trouvant en position latérale de la membrane plasmique du cardiomyocyte lors d'une section longitudinale. Elle joue un rôle clé dans l'interface avec la

matrice extra-cellulaire mais aussi dans la fonction contractile ainsi que dans l'organisation tridimensionnelle du tissu cardiaque. Le sarcolemme et les cardiomyocytes se caractérisent par la présence de multiples invaginations intra-cellulaires tubulaires, les tubules transverses (TT) dessinant un réseau complexe autour des myofibrilles. Les structures TT sont responsables du couplage excitation-contraction du cardiomyocyte et permettent donc la transmission en profondeur du potentiel d'action responsable d'une contraction homogène à travers le cardiomyocyte.

- Le disque intercalaire (DI), localisé à l'extrémité longitudinale des cardiomyocytes permet une interaction directe et étroite les uns avec les autres. Ces interconnexions directes entre cellules assurent la synchronisation de la contraction entre deux cardiomyocytes adjacents.
- Les myofibrilles jouant un rôle important dans l'architecture et la fonction des cardiomyocytes car elles constituent la base de leur activité contractile. Les myofibrilles contribuent à l'organisation spatiale des autres composants cytoplasmiques tels que les mitochondries interfibrillaires (IFM), fournissant l'alimentation en énergie nécessaire à la contraction du cardiomyocyte. Chaque myofibrille est divisée en plusieurs unités contractiles appelées sarcomères, composé de filaments d'actine et de myosine et chaque sarcomère est délimitée par deux stries Z.
- Les structures vasculaires et neurologiques.



**Figure 25.** Vue d'ensemble du cardiomyocyte (65). CM = cardiomyocyte. Rouge = Matrice extra-cellulaire ; Bande verte = disque intercalaire, Bande jaune = sarcolemme, Flèches bleues = myofibrilles, IFM = Mitochondries interfibrillaires, Z = ligne Z, et images de microscopie électronique. (65)

Le tissu interstitiel ou extra-cellulaire est un complexe tri-dimensionnel dans lequel les cellules sont enchâssées. Ce tissu extra-cellulaire comprend :

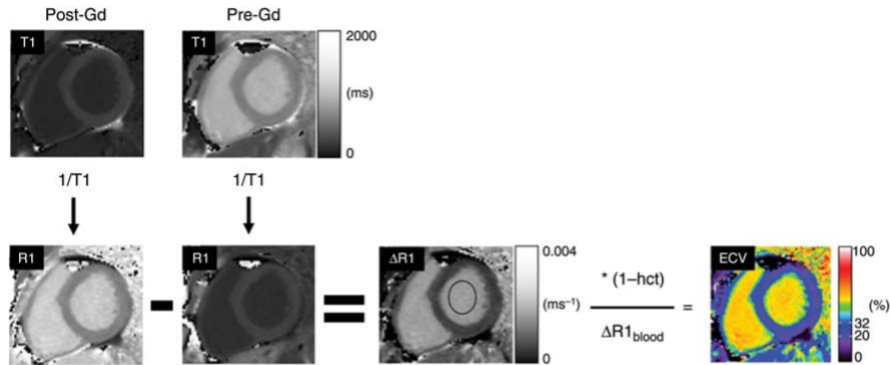
- Du liquide interstitiel
- Du collagène
- De l'élastine
- Des fibrilles et glycoprotéines

Ce tissu interstitiel est fondamental pour le fonctionnement normal des structures cardiaques et représente un espace dynamique et complexe.

L'expansion de ce secteur extra-cellulaire est marqueur de cardiopathie et facteur de remodelage cardiaque. La cause la plus fréquente d'expansion du secteur extra-cellulaire est la fibrose myocardique, cause fréquente de maladie cardiaque à stade terminal, prédictive indépendante d'événements cardiovasculaires majeurs défavorables (66). Les autres causes sont représentées par l'œdème et l'inflammation. Antérieurement, les biopsies endomyocardiques permettaient la quantification de la fibrose diffuse mais les techniques de T1 mapping ont montré leur capacité à estimer quantitativement le remodelage interstitiel myocardique et l'expansion du volume extra-cellulaire. Le volume extra-cellulaire (ECV) du myocarde peut être estimé à partir des images paramétriques pré et post-gadolinium. A partir de 15 minutes post-injection environ, un équilibre entre la quantité de gadolinium dans le tissu myocardique et la cavité ventriculaire gauche s'installe. L'ECV peut être estimé à partir de la formule suivante (63)

$$\frac{\left( \frac{1}{T1_{\text{myo post-Gd}}} - \frac{1}{T1_{\text{myo native}}} \right)}{\left( \frac{1}{T1_{\text{blood post-Gd}}} - \frac{1}{T1_{\text{blood native}}} \right)} \times (1 - \text{hematocrit})$$

De plus, une représentation pixélisée peut être générée à partir des informations obtenues.



**Figure 26.** Description du post-processing pour la génération des images d'ECV sur une coupe petit-axe du ventricule gauche. Les images en haut représentent deux quantifications T1 mapping pré et post-gadolinium (15 minutes) en MOLLI en images de gris. Les images inversées correspondantes sont également générées. Les images mapping T1 pré-gadolinium sont soustraites des images T1 post-gadolinium pour générer une image Delta T1 mapping. Ensuite une mesure du pool sanguin est effectuée au centre de la région d'intérêt. Puis par l'application du différentiel des T1 du pool sanguin et l'inclusion de l'hématocrite dans la formule, il est possible de générer une image composite du volume extra-cellulaire (compris entre 0 et 100 %) (67)

Contrairement au T1 post-contraste, l'ECV est une mesure plus stable et biologiquement significative. Ses valeurs chez les sujets sains varient selon l'aimantation : à 1,5T à 25% ± 4% et à 3T à 0,26 ± 4%. A noter que les valeurs d'ECV sont discrètement plus élevées chez la femme que chez l'homme et augmentent avec l'âge (67).

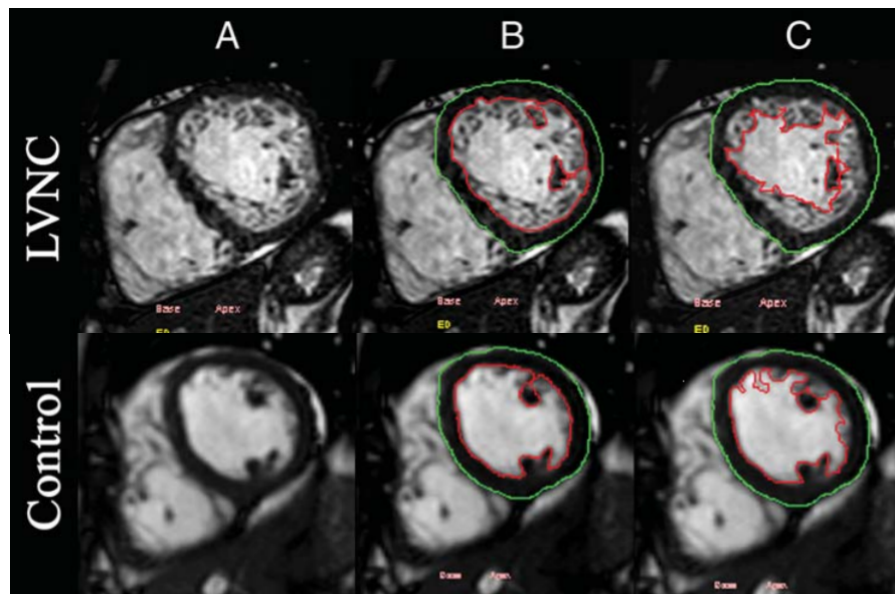
### *2.3.3.7 Intérêt de l'IRM dans les cardiomyopathies dilatées*

L'IRM représente l'examen de référence pour la mesure des volumes et le calcul des fractions d'éjections. En effet c'est l'IRM qui permet d'obtenir les mesures les plus précises et les plus reproductibles du volume du ventricule gauche (selon les recommandations SCMR) (68). Les valeurs normales de volume et de masse VG dépendent du sexe et de l'âge, de la taille et du poids des patients. Les mesures doivent être indexées à la surface corporelle. La CMD est définie par une dilatation sans hypertrophie et une baisse de la FEVG. Les valeurs seuils pour le volume télé-diastolique et la fraction d'éjection sont variables dans la littérature et dépendantes des critères d'inclusion utilisés. À titre indicatif, on peut considérer qu'un volume télé-diastolique supérieur à **100 mL/m<sup>2</sup> chez l'homme et 90 mL/m<sup>2</sup>** chez la femme, associé à une fraction d'éjection inférieure à 45 % est pathologique. Lorsque la fraction d'éjection se situe entre 45 et 55 %, le diagnostic est difficile et incertain. Chez les patients sportifs pratiquant plus de 10 heures de sport par semaine, il existe fréquemment un remodelage ventriculaire secondaire à l'activité physique, il est caractérisé par une augmentation de la masse et du volume ventriculaire gauche dans des proportions équivalentes mais plusieurs zones de chevauchement rendent parfois compliqué le diagnostic de cœur d'athlète (69).

L'indicateur de remodelage ventriculaire s'obtient en divisant la masse myocardique ventriculaire gauche par le volume télé-diastolique avec un ratio normal autour de **0,9 +/- 0,1**. En cas d'augmentation de cet index, on parle de remodelage concentrique (hypertension artérielle, cardiomyopathie hypertrophique ...) et en cas de diminution, de remodelage excentrique (cardiomyopathie dilatée). En effet, dans les CMD, il existe une augmentation plus importante du volume ventriculaire gauche que de la masse du ventricule gauche. En cas de doute, une épreuve d'effort avec mesure de la consommation totale d'oxygène peut être utile pour confirmer le diagnostic. Ce ratio Masse / Volume a été montré comme pertinent pour l'évaluation de la gravité d'une cardiopathie et de son pronostic (70).

L'IRM permet également de rechercher des causes non myocardiques comme l'ischémie coronaire (71) permettant également de mettre en évidence des séquelles d'infarctus passées inaperçues. Elle permet également d'apporter des arguments en faveur d'autres pathologies cardiaques (valvulaires, malformatives, hypertensives).

L'IRM permet aussi d'approcher un certain nombre de formes particulières de cardiomyopathies dilatées. La non-compaction du ventricule gauche par exemple représente une affection congénitale due à un arrêt du processus intra-utérin de compaction. Ceci aboutit à la persistance de l'aspect trabéculaire du myocarde quantifiable en IRM. (72)



**Figure 27.** Coupes IRM petit axe du ventricule gauche.

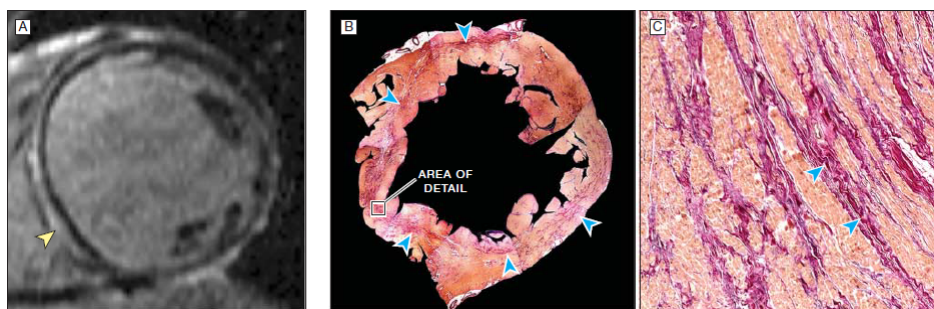
*En haut : Aspect de ventricule gauche non compacté.*

*En bas : Aspect normal chez un témoin sain.(72)*

Nombreux autres diagnostics peuvent également être approchés en IRM comme la fibro-élastose endocardique, la cardiopathie mitochondriale, le Tako-Tsubo.

Elle permet également de rechercher des complications thromboemboliques notamment de thrombus intra-ventriculaire gauche.

Enfin, l'IRM cardiaque permet une évaluation pronostic des CMD. En effet, la fibrose myocardique a été montrée comme marqueur important dans l'évolution et l'aggravation des maladies cardiaques. La fibrose est à l'origine des complications mécaniques et électriques rencontrées au cours des CMD. Les séquences de rehaussement tardif en IRM (LGE) permettent de mettre en évidence, dans certaines conditions, la fibrose de manière qualitative. En effet, les séquences de rehaussement tardif représentent un outil puissant pour la détection de la présence, la localisation et l'extension de la fibrose myocardique (73). La présence de prise de contraste au centre du myocarde est un marqueur pronostic indépendant des événements cardiaques à long terme (74). De même pour l'augmentation du volume télé-diastolique du VG, la présence d'une atteinte ventriculaire droite (FEVD < 45 %) et l'augmentation du volume de l'oreillette gauche > 72 ml/m<sup>2</sup> (75,76).



**Figure 28.** A. IRM cardiaque petit-axe ventriculaire gauche. Rehaussement tardif post-gadolinium dans les territoires, antérieur, septal, inférieur et inféro-latéral en médio-ventriculaire (flèche jaune). B. Coloration en rouge de Picosirius correspondante en coupe macroscopique post-mortem montrant une bande de collagène proéminente (flèches bleues). C. Examen microscopique révélant de multiples bandes de remplacement fibrotiques (flèches bleues) dans cette coupe de section microscopique (x300) (74)

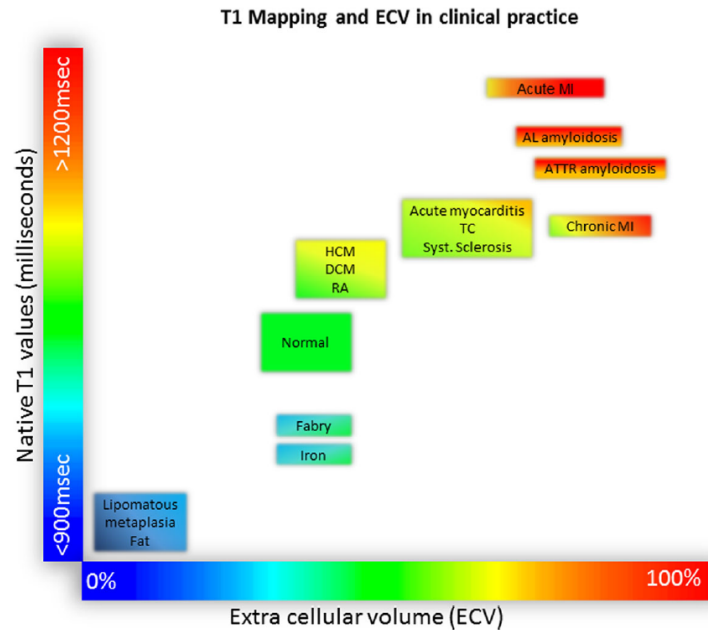
Cependant le rehaussement tardif n'est pas pertinent pour détecter le fibrose diffuse en l'absence de myocarde normal. En effet, la détection de la fibrose myocardique via les séquences de rehaussement tardif est basée sur la différence de signal entre la fibrose et le myocarde normal (77). De plus de nombreux patients porteurs de cardiomyopathies dilatées n'ont pas de rehaussement tardif à l'IRM (78). De surcroît les patients CMD sans rehaussement tardif myocardique avec apparence morphologique normale ont montré des modifications dans les valeurs de cartographies des temps de relaxation avec T1 natif (pré-gadolinium), volume



extracellulaire augmenté comparativement aux sujets normaux et T1 post-contraste plus basses que les sujets normaux (79–82). Ainsi les valeurs de T1 natifs et de volume extra-cellulaire sont des outils importants pour différencier le myocarde normal du myocarde anormal avec un haut niveau de précision (81) et sont corrélés aux paramètres fonctionnels du ventricule gauche comme la fonction d'éjection ventriculaire gauche, le strain global ainsi qu'à de nombreux biomarqueurs. (79,80,83) mais sont aussi des facteurs indépendants pronostics (84–87). L'ECV semble également pertinent dans la détection d'anomalies précoces myocardiques (88). De manière semblable, les CMD présentent également des valeurs plus élevées de T2 mapping (83,89) possiblement dues à l'apparition d'un œdème myocardique secondaire à une lésion myocardique ou une inflammation. (89,90).

#### *2.3.3.8 Exploration IRM des insuffisances cardiaques aigües*

L'IRM cardiaque a démontré son intérêt multiple dans l'exploration des insuffisances cardiaques. De très nombreuses étiologies peuvent être responsables d'insuffisance cardiaque et l'IRM permet d'en approcher l'étiologie. En effet, par la combinaison des séquences cinétiques, du rehaussement tardif, de l'imagerie de perfusion et des imageries T2 (œdème) de nombreux diagnostics étiologiques peuvent être définis. Les séquences en ciné-SFFP permettent l'évaluation des volumes ventriculaires, essentiels pour la quantification de la fonction ventriculaire gauche et droite. Elles sont également essentielles pour l'évaluation des conséquences des pathologies valvulaires et du remodelage ventriculaire gauche (70,91). Les séquences T2, de rehaussement tardif et de perfusion sont importantes à visée diagnostique, de pronostic et de suivi de traitement pour les cardiomyopathies ischémiques et non ischémiques. Les séquences multiparamétriques ont également montré leur intérêt dans le bilan étiologique et leur utilisation est déjà utile en pratique clinique notamment pour le T1 mapping et l'ECV (92), reflets intrinsèques des changements au niveau des compartiments cellulaires.(93)



**Figure 29.** Caractérisation tissulaire en T1 natif, ECV et corrélation étiologique. Valeurs absolues de T1 natif à 1,5T (92)

De même, le T2 mapping a démontré son intérêt dans l'inflammation aigüe du myocarde notamment dans la myocardite, la sarcoïdose, le Tako-tsubo, l'infarctus myocardique, le rejet de greffe. (94). Une attention particulière peut être portée sur la distinction des myocardites et de la cardiomyopathie dilatée idiopathique ou un cut-off de 60 ms permettrait de distinguer les myocardites (valeurs de T2 mapping > 60ms) à 1,5 T. (94).

Dans les décompensations cardiaques aigües, le T2 semble varier avec une augmentation à **59,5 +/- 4,6 ms** chez les patients décompensés (normale à 52-58 ms selon âge et sexe) et décroît après traitement optimal autour de **55,9 +/- 5,1 ms** témoignant d'un œdème myocardique associé à l'inverse du muscle psoas non congestionné témoignant d'une sensibilité accrue du myocarde aux changements de fluides micro-vasculaires (95). Toutefois, ces valeurs ne peuvent être prises comme valeurs seuils car la variabilité de mesure du T2 est très multiparamétrique et varie largement en fonction de la séquence utilisée et des paramètres physiologiques lors de l'acquisition.

# 3 DEUXIEME PARTIE : ETUDE

## 3.1 CHAPITRE 1. : BUT DE L'ETUDE

L'objectif de l'étude est de discriminer les cardiomyopathies dilatées idiopathiques avec insuffisance cardiaque aigüe (IDCM-HF) des cardiomyopathies dilatées idiopathiques stables (IDCM-noHF) en comparant les caractéristiques morphologiques et fonctionnelles ventriculaires gauches en IRM à l'aide des paramètres de relaxométrie quantitatifs T1 et T2 mapping.

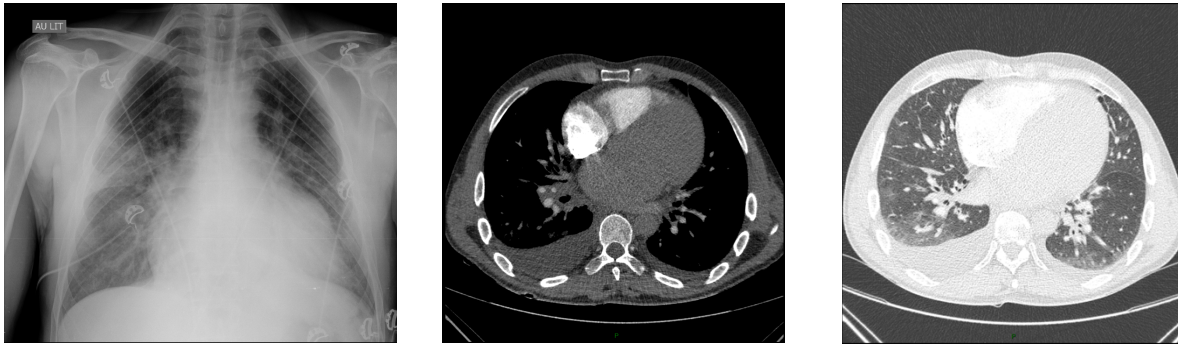
## 3.2 CHAPITRE 2 : MATERIELS ET METHODES

### *3.2.1 Population et méthode de recrutement*

Il s'agit d'une étude rétrospective, mono-centrique conforme aux conditions éthiques en vigueur avec information et consentement signés par tous les patients. Nous avons sélectionné entre janvier 2014 et novembre 2018 à l'hôpital de la Pitié-Salpêtrière à Paris, 22 patients consécutifs nouvellement diagnostiqués de cardiomyopathie dilatée idiopathique avec et sans insuffisance cardiaque aigüe. Ces patients ont été comparés à 22 patients sains ajustés sur l'âge et le sexe. Une partie de la population contrôle a également été utilisée pour une autre étude se focalisant sur les paramètres fonctionnels de cartographie hépatique (Huber, Razakamanantsoa et al. AJR 2019, soumis). Les patients IDCM ont été inclus conformément aux recommandations en vigueur pour le diagnostic de cardiomyopathie dilatée idiopathique et rappelées dans le premier chapitre de cette thèse. Les critères d'inclusion étaient une fraction d'éjection ventriculaire gauche <45% et une augmentation des volumes télédiastoliques ventriculaires gauches >2 déviations standards. Les critères d'exclusion retenus, également en accord avec les recommandations, étaient stricts à savoir : tous les patients présentant des arguments cliniques et biologiques en faveur d'une myocardite, de

cardiopathie dilatée secondaire à une ischémie ou un infarctus (éliminé par coronarographie diagnostique (n=3, 14%) ou coroscanner (n=19, 86%), pathologie valvulaire, infiltrative, hypertrophique, arythmogène du ventricule droit, cardiopathie congénitale, prise de toxique (alcool, drogue ou médicaments). Nous avons également exclu tous les patients présentant un rehaussement tardif en IRM compte-tenu du potentiel impact prévisible sur les temps de relaxation myocardique.

Nous avons obtenu un total de 22 patients pour lesquels le diagnostic de cardiomyopathie dilatée idiopathique a été posé. Ces patients ont ensuite été divisés en deux groupes. Onze cardiomyopathies dilatées idiopathiques en état d'insuffisance cardiaque aigüe avec œdème pulmonaire en suivant les recommandations de l'ESC 2016 (33) basées sur : des critères cliniques (dyspnée cotée à l'aide de l'échelle N.Y.H.A, orthopnée, dyspnée paroxystique nocturne, râles crépitants bilatéraux, œdèmes périphériques bilatéraux), des critères biologiques (élévation du NT-pro-BNP > 300 pg/ml), des critères radiologiques uniquement réalisés sur les patients IDCM compte-tenu du caractère irradiant (radiographie thoracique ou scanner thoracique objectivant une augmentation de l'index cardiothoracique ou une cardiomégalie, un syndrome alvéolo-interstitiel typique ou réticulaire de congestion pulmonaire, des signes de congestion veineuse, un épanchement péricardique ou pleural) et enfin sur une dilatation de l'oreillette gauche (calculée selon méthode biplan en échocardiographie). Les examens d'IRM ont été réalisés durant l'hospitalisation pour insuffisance cardiaque aigüe avec œdème aigu pulmonaire dès diminution de l'orthopnée et stabilité hémodynamique compatibles avec un examen en décubitus dorsal prolongé. Onze patients consécutifs avec cardiomyopathie dilatée idiopathique stable sans signe clinique, biologique ou d'imagerie en faveur d'une insuffisance cardiaque aigüe ont ainsi été inclus. La réhospitalisation pour insuffisance cardiaque, les décès toutes causes et les transplantations cardiaques ont été relevés sur un suivi moyen de 42 mois chez tous les patients IDCM.



**Figure 30.** *Homme 45 ans, admis dans le service des urgences de la Pitié-Salpêtrière pour dyspnée aiguë inaugurale et signes d'insuffisance cardiaque aiguë (groupe IDCM-HF)*

*A gauche : Radiographie de thorax de face réalisée au lit, montrant des signes d'œdème aigu pulmonaire débutants avec cardiomégalie.*

*Au milieu : Scanner thoracique coupe axiale avec injection de produit de contraste réalisé pour suspicion initiale d'embolie pulmonaire, fenêtre médiastinale, retrouvant une cardiomégalie avec épanchement pleural bilatéral prédominant à droite.*

*A droite : Correspondance en fenêtre parenchymateuse retrouvant des hyperdensités en verre dépoli bilatéral avec signes de congestion veineuse*

### *3.2.2 Recueil des données*

Les données cliniques et paracliniques sont issues de la base de données du Département d'Imagerie Cardiovasculaire et de Radiologie Interventionnelle et Thoracique. Tous les comptes rendus IRM étaient indexés selon des mots-clés spécifiques. Le recueil a été effectué de manière rétrospective. Les dossiers médicaux d'hospitalisation, de suivi de consultation ont été recueillis via les logiciels Dx CARE® et ORBIS®. Tous les patients ont donné un consentement éclairé signé pour l'exploitation de leurs données médicales rendues anonymes à des fins de recherche.

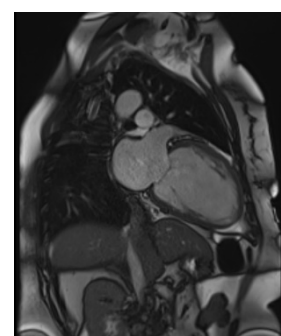
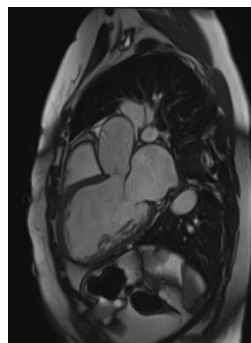
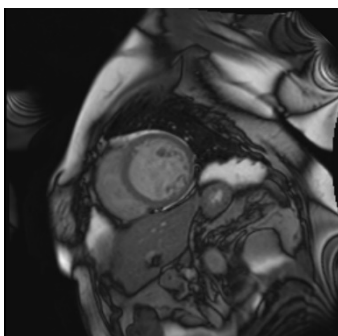
### *3.2.3 Imagerie par Résonance Magnétique*

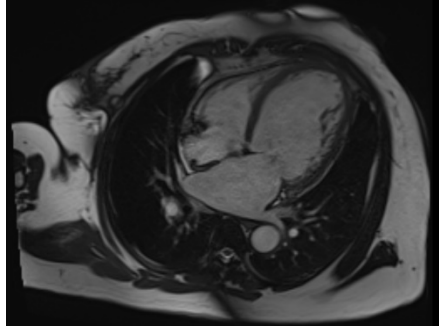
Tous les examens ont été réalisés sur une IRM 1,5 Tesla MAGNET (MAGNETOM AERA®, Siemens Healthcare, Erlangen, Allemagne) avec une antenne 18 canaux. Les séquences ont été réalisées en apnée, le patient en décubitus dorsal, équipé d'électrodes ECG pour la synchronisation des acquisitions et d'un brassard pour la mesure automatisée de la pression artérielle brachiale.

La procédure d'examen comprenait :

- Une explication des modalités de l'examen par le manipulateur radiologique
  - Une installation du patient et l'acquisition des images initiales de repérage
  - La réalisation de multiples séquences successives
- Des séquences de précession à l'état d'équilibre « *Steady State Free Precession (SSFP)* » *ciné* en petit axe jointives couvrant l'ensemble du ventricule gauche ainsi que 3 cavités, 4 cavités et long-axe 2 cavités avec les paramètres suivants : matrice = 256x256, temps de répétition = 51 ms, temps d'écho = 1,2 ms, angle de bascule = 53°, taille du pixel = 1,48x1,48 mm, épaisseur de coupe = 6 mm, espace inter-coupe = 7 mm. La résolution temporelle était comprise entre 10 et 40 ms. L'enregistrement est réalisé en apnée.

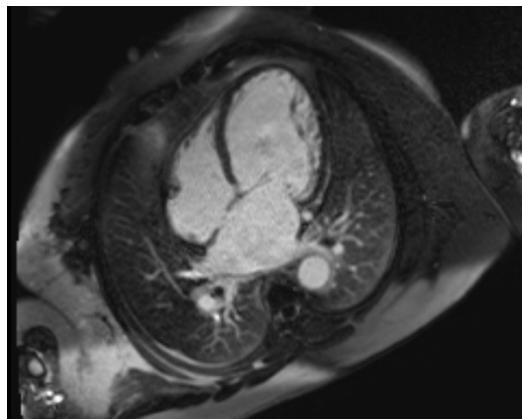
Les paramètres de la fonction auriculaire et ventriculaire gauche (masse, volume télésystolique, volume télédiastolique et fraction d'éjection) ont été mesurés et obtenus avec un logiciel spécifique (SYNGOVIA®, SIEMENS) à partir des séquences SSFP petit-axe, 4 cavités et long axe 2 cavités. Avec celui-ci les contours épicaudiques et endocaudiques peuvent être générés automatiquement sur les images télésystoliques et télédiastoliques puis sont ensuite corrigés manuellement.





**Figure 31.** Coupes SSFP-ciné (gauche à droite, haut en bas) en petit axe, 3 cavités, long axe 2 cavités, et 4 cavités obtenues en IRM cardiaque chez un patient de 44 ans présentant une CMD idiopathique.

- Des séquences de rehaussement tardif en petit et long axe acquises en *single-shot* inversion-récupération 10 minutes après l'injection de 0,2 mmol/kg de gadobenate dimeglumine (MULTIHANCE, Bracco®) avec les paramètres suivants typiques : matrice = 240x240, temps d'inversion choisi sur le TI scout, temps de répétition = 347 ms, temps d'écho = 1,2 ms, angle de bascule = 40°, taille du pixel = 1,46x1,46 mm, épaisseur de coupe = 8mm, espace inter-coupe = 8,8 mm.

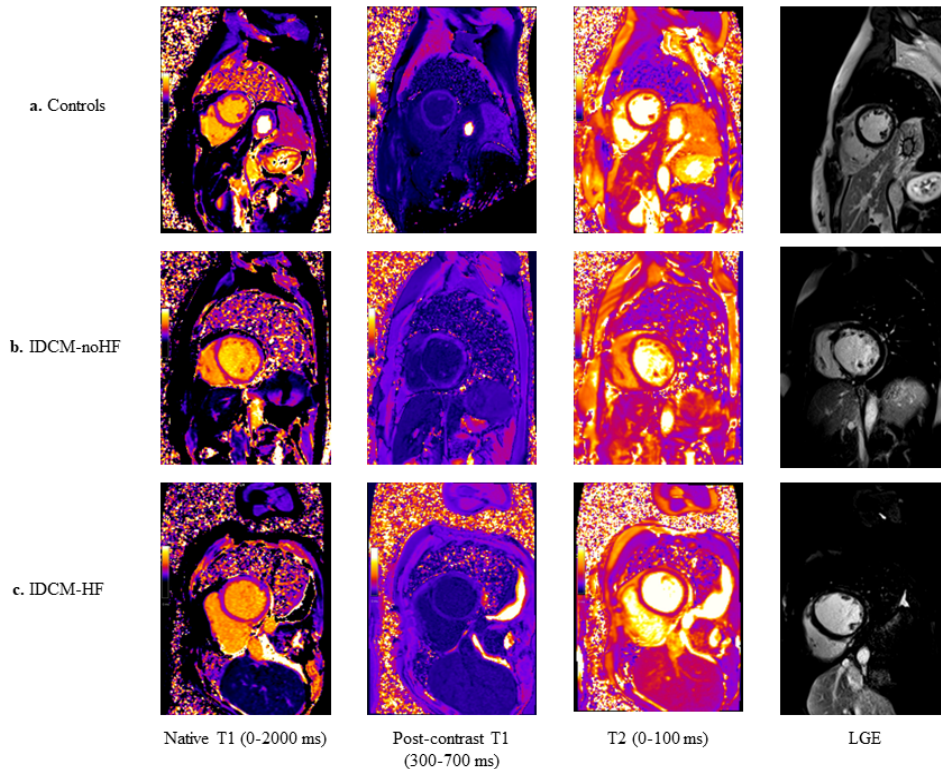


**Figure 32.** Séquence de rehaussement tardif radiale en 4 cavités sans rehaussement myocardique.

- Des séquences avec correction de mouvement en petit-axe basales, médio-ventriculaires gauches et apicales en *modified look-locker inversion-recovery* (MOLLI) T1 mapping selon le protocole 5(3)3 avant et 15 mn après injection intraveineuse d'agent de contraste gadoliné selon les paramètres suivants : matrice = 256x256, temps d'écho = 1,12 ms, temps de répétition = 344 ms, angle de bascule = 35°, taille du pixel = 1,41x1,41 mm, épaisseur de coupe = 8 mm.
- Des séquences de T2 mapping en petit-axe basales, médio-ventriculaires gauches et apicales en utilisant un module de préparation T2 en 3 points SSFP préliminaire avant injection d'agent de contraste avec les paramètres suivants : matrice = 256x256, temps d'écho = 0/24/55 ms, temps de répétition = 300 ms, angle de bascule = 35°, taille du pixel = 1,41x1,41 mm, épaisseur de coupe = 8 mm.

Les valeurs de T1 natif, T1 post-contraste, T2 natif, d'ECV ont été obtenues par contourage épicardique et endocardique médio-ventriculaire semi-automatisé corrigé manuellement. Ces mesures ont été effectuées dans le logiciel Qmass (MEDIS®, Netherlands) sur le myocarde et le pool sanguin. La moyenne des valeurs des 6 segments évalués sur la coupe médio-ventriculaire (antérieure, antéro-septale, inféro-septale, inférieure, inféro-latérale et antéro-latérale) a été calculée. La coupe apicale a été exclue de l'analyse afin d'exclure les effets de volume partiel. Une attention particulière a été portée sur l'interface pool sanguin /endocarde afin d'éviter les effets de volume partiel et si nécessaire la segmentation a été comparée aux images natives. D'autres ROI ont également été placés sur le parenchyme hépatique ainsi que sur le muscle squelettique grand dorsal afin d'évaluer les changements relaxométriques mesurés sur les séquences petit-axe.





**Figure 33.** Séquences de cartographie myocardique en IRM (gauche à droite : T1 natif (première colonne), T1 post-contraste (deuxième colonne), T2 (troisième colonne), Réhaussement tardif à 10 minutes après injection de gadolinium (LGE) (quatrième colonne) pour les patients du groupe contrôle (première ligne), IDCM-noHF (deuxième ligne), IDCM-HF (troisième ligne). Les patients IDCM-noHF de la deuxième ligne présentent une dilatation des cavités ventriculaires sans réhaussement tardif. Les patients IDCM-HF (troisième ligne) présentent des cavités ventriculaires élargies avec des signes de surcharge (épanchement pleural et péricardique) sans réhaussement tardif (troisième ligne).

### 3.2.4 Analyse statistique

Les données statistiques ont été analysées à l'aide du logiciel STATA (Version 13 STATA CORP®, TX), les figures réalisées à l'aide de GRAPHPAD PRISM (Version 8.0.1, GRAPHPAD® Software Inc., CA) et EXCEL® (Microsoft Office 2019). Les variables continues sont exprimées en valeurs médianes (25<sup>e</sup> et 75<sup>e</sup> percentiles), les variables catégorielles et qualitatives sont exprimées en fréquence (n) ou pourcentages (%). Pour la comparaison des IDCM stables, décompensées et des patients sains, un test non paramétrique de Mann-Whitney a été utilisé pour les valeurs continues et un test exact de Fischer a été utilisé pour les valeurs catégorielles. Une valeur de  $p < 0,05$  a été considérée comme significative. Une

analyse par courbe ROC a été utilisée pour identifier les meilleurs paramètres IRM permettant de différencier les patients sans et avec insuffisance cardiaque aigüe. Les valeurs cut-off ont été choisies avec l'index de Youden. Une régression linéaire a été utilisée pour analyser les valeurs de T1 natif et d'ECV comparativement aux valeurs de NT-pro-BNP en analyse univariée et multivariée ajustée sur l'âge, le sexe, la pression systolique, le VTDVG indexé et la FEVG séparément pour éviter la colinéarité.

### 3.3 CHAPITRE 3 : RESULTATS

#### *3.3.1 Caractéristiques de la population*

Notre étude inclut 44 patients (22 patients présentant une IDCM évoquée à l'IRM et 22 patients sains). Comme illustré dans le tableau 6, on ne retrouve pas de différence de répartition de sexe, d'âge, ni de facteur de risque cardiovasculaire cliniquement significatif (hypertension artérielle, tabagisme, diabète, dyslipidémie) entre les patients sains et les patients IDCM. L'indice de masse corporelle (IMC) n'était pas statistiquement différent entre le groupe contrôle et les IDCM ( $p = 0,903$ ) mais les IDCM-noHF avaient un IMC statistiquement plus élevé que les IDCM-HF ( $p = 0,004$ ). Conformément aux critères d'inclusion et d'exclusion, il existait une différence significative des paramètres cliniques d'insuffisance cardiaque en rapport avec la diminution de la fraction d'éjection ventriculaire gauche définissant les IDCM, une fréquence cardiaque plus élevée ( $p < 0,001$ ), des patients présentant des dyspnées NYHA  $\geq 2$  plus nombreuses dans le groupe IDCM comparativement aux patients contrôles et plus élevées dans le groupe IDCM-HF comparativement au IDCM-noHF.

De même, biologiquement, les valeurs de NT-pro-BNP étaient significativement plus élevées chez les patients IDCM-HF comparativement aux patients IDCM-noHF en rapport avec leur état d'insuffisance cardiaque aigüe. A noter que le NT-pro-BNP et la troponine T n'ont pas été dosés chez les contrôles sains (sans indication pour un dosage systématique). Aucune valeur de troponine T n'était

statistiquement significative selon le seuil de notre laboratoire (>30 ng/l). Aucune différence de créatinine plasmatique entre les groupes n'est mise en évidence. Les valeurs d'hématocrite étaient également significativement plus basses dans le groupe IDCM comparativement au groupe contrôle (p = 0,013) et dans le groupe IDCM-HF comparativement au groupe IDCM-noHF (p = 0,042) probablement en rapport avec un état d'hémodilution chez les patients en insuffisance cardiaque.

Pour l'imagerie X, tous les patients du groupe IDCM-HF présentaient une surcharge vasculaire interstitielle pulmonaire d'origine cardiogénique avec œdème aigu pulmonaire débutant. Les patients du groupe IDCM no-HF présentaient tous une cardiomégalie mais sans signe de congestion pulmonaire.

**TABLE 1. Caractéristiques de la population de base**

	Contrôles (n=22)	IDCM (n=22)	P	IDCM-HF (n=11)	IDCM-noHF (n=11)	P
Age, années	48 (45-53)	44 (34-55)	0,079	45 (33-55)	42 (36-52)	0,687
Homme/Femme	14 (64%)	14 (64%)	1	8 (72%)	6 (55%)	0,659
IMC (kg/m <sup>2</sup> )	24 (23-25)	25 (21-28)	0,903	21 (20-23)	29 (25-32)	0,004
Hypertension artérielle	0 (0%)	4 (18%)	0,108	2 (18%)	2 (18%)	1
Pression artérielle systolique (mmHg)	113 (107-116)	123 (110-136)	0,077	111 (103-130)	124 (115-139)	0,146
Pression artérielle diastolique (mmHg)	76 (69-82)	75 (67-81)	0,749	70 (66-75)	78 (73-86)	0,091
Tabagisme	4 (18%)	9 (41 %)	0,185	6 (54 %)	3 (27 %)	0,387
Dyslipidémie	0 (0%)	3 (14 %)	0,108	1 (9%)	2 (18%)	0,999
Diabète	0 (0%)	3 (13%)	0,108	3 (27%)	0 (0%)	0,214
Fréquence cardiaque (bpm)	53(49-62)	81(69-99)	< 0,001	82 (73-88)	80 (61-103)	0,760
Clinique d'insuffisance cardiaque	0 (0%)	11 (50%)	N/A	11 (100%)	0 (0%)	N/A
Classification NYHA ≥ 2	0 (0%)	11 (50%)	N/A	11 (100%)	0 (0%)	N/A
NT-pro-BNP, pg/mL	N/A	2377 (631-4634)	N/A	4845 (3087-6516)	565 (268-1026)	N/A
Hématocrite, (%)	42 (42-43)	37 (34-45)	0,013	33 (32-45)	40 (37-46)	0,042
Créatinine (μmol/l)	74 (67-82)	78 (66-95)	0,354	81 (73-94)	67 (61-94)	0,340
Troponine T, (ng/l)	N/A	9 (15-30)	N/A	20 (0-36)	5 (0-13)	0,155
Imagerie thoracique	N/A	22 (100%)	N/A	11(100%)	11(100%)	1
Augmentation index cardio-thoracique	N/A	11 (50%)	N/A	11(100%)	11(100%)	1
Image d'œdème pulmonaire	N/A	11 (50%)	N/A	11(100%)	0 (0%)	N/A
Congestion veineuse	N/A	11 (50%)	N/A	11(100%)	0 (0%)	N/A
Epanchement des séreuses	N/A	11 (50%)	N/A	11(100%)	0 (0%)	N/A
Adénomégalies	N/A	11 (50%)	N/A	11(100%)	0 (0%)	N/A

Valeurs médianes (25<sup>e</sup> et 75<sup>e</sup> percentile) ou n avec pourcentages entre parenthèses. Valeurs de p calculées en utilisant le test U de Mann-Whitney ou le test exact de Fischer quand approprié. IDCM = Cardiomyopathie dilatée idiopathique, HF = insuffisance cardiaque, no-HF = sans insuffisance cardiaque, IMC = index de masse corporelle, NYHA = New York Heart Association, NT-pro-BNP = N-Terminal pro B-peptide natriurétique.

**Tableau 6.** « Table 1 » des caractéristiques des patients de l'étude selon les groupes.

### 3.3.2 Paramètres morpho-fonctionnels d'IRM myocardique ventriculaire gauche

Comme illustré dans le tableau 7, les patients IDCM présentaient des volumes ventriculaires gauches et auriculaires indexés significativement plus élevés comparativement aux patients contrôles et des fonctions d'éjections ventriculaires gauches plus basses ( $p < 0,001$ ). Les FEVG étaient aussi significativement plus basses ( $p = 0,019$ ) et les VTSVG indexés significativement plus élevés ( $p = 0,019$ ) chez les IDCM-HF comparativement aux IDCM-noHF. Cependant, dans ces groupes, les VTDVG indexés et masses ventriculaires gauches indexées n'étaient pas statistiquement différentes. Les volumes auriculaires gauches indexés ont eu tendance à être plus élevés dans le groupe IDCM-HF sans atteindre le seuil de significativité ( $p = 0,060$ ). Tous les ratios Masses divisés par VTDVG gauches ne différaient pas statistiquement entre les groupes.

	Contrôles (n=22)	IDCM (n=22)	P	IDCM-HF (n=11)	IDCM no-HF (n=11)	P
FEVG (%)	61 (56-65)	22 (18-37)	<0,001	19 (17-20)	35 (24-42)	0,019
VTDVG indexé, ml/m <sup>2</sup>	81 (78-97)	143 (119-164)	<0,001	151 (139-185)	125 (109-149)	0,076
VTSVG indexé, ml/m <sup>2</sup>	34 (26-40)	108 (84-128)	<0,001	122 (117-148)	85 (69-96)	0,019
Masse VG indexée, g/m <sup>2</sup>	48 (38-75)	86 (71-100)	<0,001	90 (82-105)	72 (64-94)	0,193
Ratio Masse VG/ VTDVG (g/ml)	0,57 (0,51-0,62)	0,60 (0,51-0,68)	0,464	0,59 (0,49-0,68)	0,63 (0,55-0,69)	0,478
Volume OG indexé, ml/m <sup>2</sup>	33 (27-38)	75 (50-90)	<0,001	86 (75-101)	53 (49-67)	0,060

Valeurs médianes (25<sup>e</sup> et 75<sup>e</sup> percentile) ou n avec pourcentages entre parenthèses. Valeurs de p calculées en utilisant le test U de Mann-Whitney ou le test exact de Fischer quand approprié. FEVG = Fraction d'éjection ventriculaire gauche, VTDVG = Volume télédiastolique ventriculaire gauche, VTSVG = Volume télésystolique ventriculaire gauche, OG = Oreillette gauche. Tous les volumes et masses sont indexés sur la surface corporelle.

**Tableau 7.** Tableau des caractéristiques morpho-fonctionnelles ventriculaires gauches selon les groupes.

### 3.3.3 Paramètres de relaxométrie ventriculaire gauche et masses compartimentales

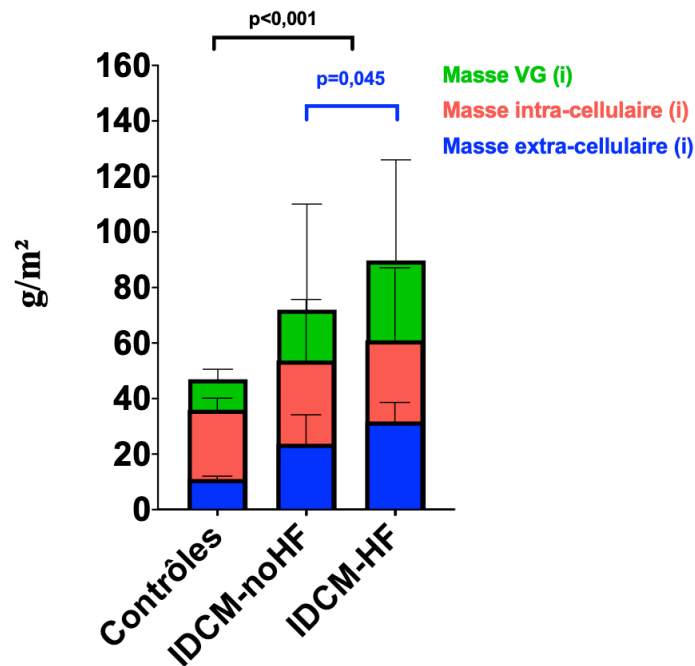
Tous les paramètres T1 mapping étaient statistiquement différents entre les groupes IDCM et contrôle (tableau 8). Les valeurs de T1 natifs étaient statistiquement plus élevées ( $p < 0,001$ ) et les valeurs de T1 post-contraste ( $p < 0,001$ ) statistiquement plus basses dans le groupe IDCM-HF comparativement au groupe contrôle. De plus, les valeurs de T1 natif du groupe IDCM-HF étaient

statistiquement plus élevées que celles du groupe IDCM-noHF ( $p=0,013$ ) mais pas les valeurs de T1 post-contraste ( $p=0,412$ ). Aucune différence de T2 n'a été observée entre les différents groupes. D'une manière comparable, comme représenté sur la figure 34 et le tableau 8, les volumes extra-cellulaires (ECV) et les masses extra-cellulaires indexées étaient statistiquement plus élevés dans le groupe IDCM comparativement au groupe contrôle ( $p<0,001$ ) et chez les IDCM-HF comparativement aux IDCM-noHF respectivement ( $p=0,014$ ) et ( $p=0,045$ ). A l'inverse, les masses intra-cellulaires indexées étaient significativement plus élevées dans le groupe IDCM comparativement aux contrôles ( $p<0,001$ ) mais non statistiquement significatives entre les groupes IDCM-HF et IDCM-noHF ( $p=0,341$ ). Aucune différence significative n'a été notée entre les différents groupes pour les paramètres mapping du muscle périphérique.

	Contrôles (n=22)	IDCM (n=22)	P	IDCM-HF (n=11)	IDCM no-HF (n=11)	P
<b>Paramètres de relaxométrie</b>						
T1 myocardique natif, ms	1001 (986-1028)	1057 (1041-1070)	< 0,001	1066 (1054-1092)	1042 (1012-1060)	0,013
T1 myocardique post-contraste, ms	486 (453-509)	318 (259-361)	< 0,001	288 (253-358)	340 (294-360)	0,412
T2 myocardique, ms	47 (46-51)	49 (47-50)	0,396	50 (48-50)	48 (47-50)	0,301
T1 musculaire périphérique natif, ms	N/A	870 (824-918)	N/A	869 (822-940)	884 (828-909)	0,954
T1 musculaire périphérique post-contraste, ms	N/A	489 (307- 527)	N/A	482 (368-514)	511 (287-532)	0,595
T2 musculaire périphérique, ms	N/A	36 (34-40)	N/A	36 (35-57)	37 (35-39)	0,784
<b>Paramètres relaxométriques dérivés du T1</b>						
ECV, (%)	23 (22-26)	31 (28-34)	< 0,001	33 (31-36)	29 (26-31)	0,014
Masse intra-cellulaire indexée (g/m <sup>2</sup> )	36 (31-40)	58 (45-70)	< 0,001	61 (48-74)	53 (44-71)	0,341
Masse extra-cellulaire indexée (g/m <sup>2</sup> )	11 (10-12)	28 (19-36)	< 0,001	32 (23-36)	24 (16-28)	0,045

Valeurs calculées en utilisant la médiane avec 25<sup>e</sup> et 75<sup>e</sup> percentile entre parenthèses ou n avec pourcentages entre parenthèses. Valeurs de p calculées en utilisant le test U de Mann-Whitney ou le test exact de Fischer quand approprié. ECV = Volume Extra-cellulaire.

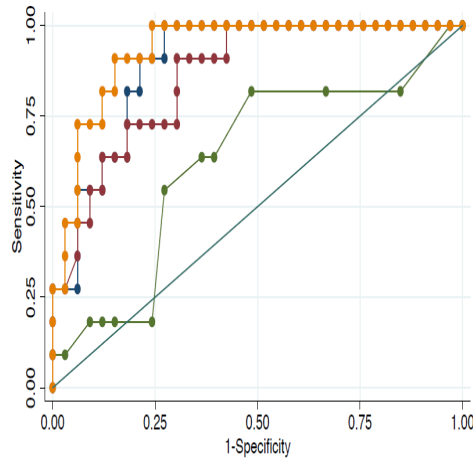
**Tableau 8.** Tableau des paramètres de relaxométrie ventriculaire gauche selon les groupes.



**Figure 34.** *Masses extracellulaires, intracellulaires et globales indexées selon les groupes. Médianes avec intervalles de confiance à 95% figurées sur les colonnes. Masses ventriculaires gauches globales indexées (vert), intracellulaires indexées (rouges), extracellulaires indexées (bleues). Valeurs de p calculées avec le test non-paramétrique de Mann & Whitney.*

### 3.3.4 Discrimination des différents groupes sur les paramètres IRM

Une analyse ROC (Figure 35 et Tableau 9) a été réalisée sur les différents groupes afin d'analyser les performances diagnostiques des paramètres IRM pour identifier le statut d'insuffisance cardiaque chez les patients de la population. L'analyse ROC indique que la mesure du volume extracellulaire (ECV) présente les meilleures performances parmi tous les paramètres de l'analyse afin d'identifier les patients en insuffisance cardiaque avec une aire sous la courbe à 0,93 pour un seuil à 30 % avec une sensibilité à 91 % et une spécificité à 85 % pour une précision de 86 %. La mesure du T1 natif est moins performante avec une aire sous la courbe à 0,90 avec un seuil à 1054 ms avec une sensibilité à 82 % et une spécificité à 82 % pour une précision de 82 %.



**Figure 35.** *Courbes ROC des meilleurs paramètres IRM afin d'identifier les IDCM avec insuffisance cardiaque et œdème pulmonaire. Les paramètres sont représentés par leurs courbes avec codage couleur (ECV : orange, T1 natif : bleu, T1 post-contraste : violet, T2 : vert, Référence : turquoise). Sensitivity = Sensibilité, Specificity = Spécificité*

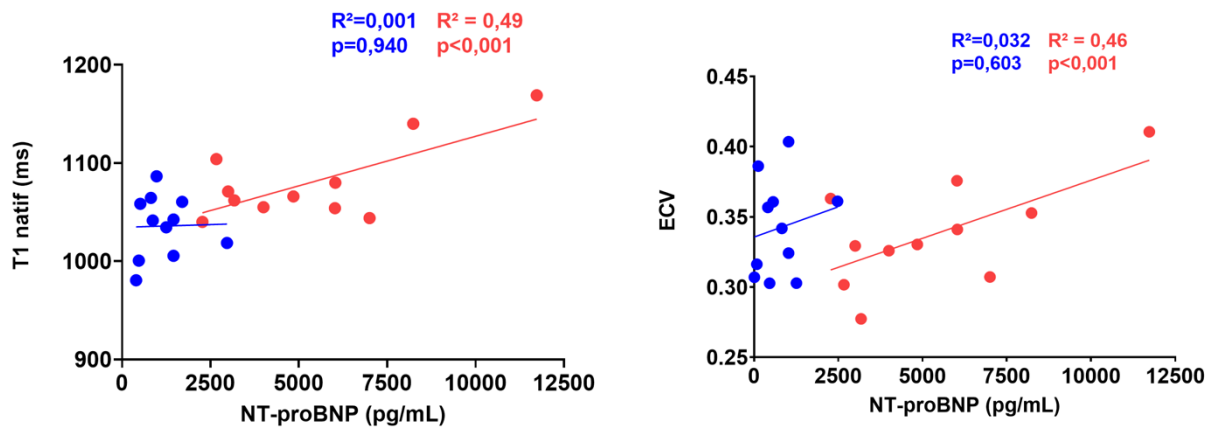
	AUC	Seuils	Sensibilité	Spécificité	Précision
T1 natif, ms	0,90	1054	82 %	82 %	82%
T1 post-contraste, ms	0,86	313	91 %	70%	75%
T2, ms	0,63	49	63 %	63 %	63%
ECV	0,93	0,30	91 %	85%	86%

ECV = Volume Extra-Cellulaire, ROC = Receiving Operator Characteristics

**Tableau 9.** *Statistiques ROC et seuils des paramètres IRM afin d'identifier les IDCM avec insuffisance cardiaque et œdème pulmonaire présentant les meilleures performances. Aires sous la courbe (AUC), valeurs seuils, sensibilité, spécificité, précisions calculées.*

### 3.3.5 Corrélations entre T1 natif, ECV et NT-proBNP

La relation entre les T1 natifs, l'ECV et le dosage de NT-proBNP est montrée à l'aide des diagrammes de nuage de points « Scatter plots » (Figure 36) selon le statut d'insuffisance cardiaque aiguë. Les valeurs de T1 natifs et d'ECV étaient corrélées positivement à l'augmentation des NT-pro-BNP en analyse univariée (respectivement  $R^2=0,49$ ,  $p<0,001$  et  $R^2=0,46$ ,  $p<0,001$ ) chez tous les patients IDCM. Après ajustement sur l'âge, le sexe, la pression systolique, la FEVG, le VTDVG indexé et le volume auriculaire gauche indexé, cette relation reste statistiquement significative tous paramètres confondus ( $p < 0,01$ ).



**Figure 36.** Diagramme « Scatter plots des T1 natifs et de l'ECV combinés au taux de NT-pro-BNP (pg/mL) dans deux différents groupes : IDCM-HF (rouge) et IDCM-noHF (bleu) afin de démontrer la corrélation entre le T1 natif, l'ECV et les NT-pro-BNP. T1 natifs à gauche, ECV à droite.

### 3.3.6 Suivi des événements défavorables à 42 mois

Comme représenté dans le tableau 10, la survenue d'événements défavorables sur un suivi de 42 mois a été relevée comprenant la transplantation cardiaque (n=2), les décès toutes causes (n=2), la réhospitalisation pour insuffisance cardiaque aigüe (n=2). Ces événements défavorables étaient statistiquement plus importants dans le groupe IDCM-HF comparativement au groupe IDCM-noHF (n=6, (54%) vs. n=0 (0%) p=0,012).

	Contrôles (n=22)	IDCM (n=22)	P	IDCM-HF (n=11)	IDCM-noHF (n=11)	p
Survenue d'événements défavorables	N/A	6 (27%)	N/A	6 (54%)	0 (0%)	0,012
Réhospitalisation pour insuffisance cardiaque aigüe	N/A	2 (9%)	N/A	2 (18%)	0 (0%)	0,476
Transplantation cardiaque,	N/A	2 (9%)	N/A	2 (18%)	0 (0%)	0,476
Décès,	N/A	2 (9%)	N/A	2 (18%)	0 (0%)	0,476

**Tableau 10.** Survenue d'événements défavorables sur un suivi de 42 mois comprenant transplantation cardiaque, réhospitalisation pour insuffisance cardiaque et décès.



### 3.4 CHAPITRE 4 : DISCUSSION

Dans cette étude, les biomarqueurs les plus pertinents en imagerie pour évaluer l'insuffisance cardiaque parmi les patients IDCM et les contrôles étaient l'ECV et le T1 natif indépendants de la FEVG et des VTDVG indexés. Cette étude pilote rapporte quelques éléments sur les modifications tissulaires myocardiques dans l'insuffisance cardiaque aiguë des cardiomyopathies dilatées idiopathiques. Nous avons étudié l'intérêt des paramètres fonctionnels mapping T1 et T2 en IRM pour identifier le statut d'insuffisance cardiaque chez une cohorte de patients IDCM sélectionnée de manière très stricte, de sévérité de maladie comparable et évaluée sur des paramètres cliniques, biologiques et d'imagerie comparés à une population ajustée de patients sains (63,96). Pour cibler les modifications induites par l'insuffisance cardiaque et éliminer les autres conditions connues capables d'induire des altérations de la relaxation myocardique, nous avons exclu les patients présentant une maladie coronaire ou un pattern de rehaussement tardif à l'IRM (71,73).

La cardiomyopathie dilatée idiopathique induit une dilatation ventriculaire progressive avec décroissance de la fonction systolique VG. Au stade initial, la masse ventriculaire gauche augmente parallèlement à la dilatation cavitaire induisant un remodelage ventriculaire aggravant ultérieurement la dilatation et au stade tardif, la perte cardiomyocytaire (97). Ce remodelage ventriculaire gauche est associé à une dysfonction myofibroblastique avec production de collagène entraînant une fibrose myocardique progressive et une insuffisance cardiaque (98). L'insuffisance cardiaque aiguë avec œdème pulmonaire reste un tableau de présentation clinique parfois complexe, trompeur et de sévérité graduelle pouvant engager le pronostic vital. Malgré ses présentations polymorphes, ce tableau aigu est souvent documenté par des arguments cliniques, biologiques, d'imagerie X ou échographie mais le diagnostic certain reste parfois difficile à affirmer laissant une place importante aux résultats thérapeutiques de correction hémodynamique avec déplétion dans la démarche diagnostique. Les biomarqueurs d'imagerie établis actuellement dans la cardiomyopathie dilatée idiopathique et son état décompensé sont basés sur les volumes ventriculaires gauches, les fonctions d'éjections

ventriculaires gauches et les indices dopplériques en échographie comme le débit ventriculaire gauche, la dysfonction diastolique et les pressions de remplissages. L'IRM cardiaque est devenue un outil indispensable pour préciser la morphologie cardiaque et sa fonction (99). Il a été montré précédemment qu'un changement mineur dans le volume télésystolique représentait un changement physiopathologique majeur pouvant prédisposer à l'insuffisance cardiaque et la mortalité cardiovasculaire (100). Dans notre étude, le volume télésystolique était significativement augmenté dans le groupe IDCM-HF comparativement au groupe IDCM-noHF alors que les VTDVG indexés et les masses ventriculaires n'étaient pas discriminants. En effet cela témoigne du remodelage cardiaque sous-jacent associé à une dilatation brutale majorant le volume résiduel après éjection ventriculaire. De plus, notre étude a montré une tendance à l'augmentation des volumes auriculaires gauches dans le groupe IDCM-HF comparativement IDCM-noHF sans atteinte du seuil de significativité probablement compte-tenu de petits effectifs.

L'IRM cardiaque permet également de quantifier la fibrose dense grâce aux séquences de rehaussement tardif permettant d'investiguer la fibrose interstitielle ou l'œdème en utilisant les séquences de T1 ou T2 mapping (58,61,66,73,80,92). L'IRM cardiaque a été proposée pour différencier les cardiomyopathies dilatées d'origine ischémique des cardiomyopathies non ischémiques mais également afin d'investiguer le degré de fibrose dans les cardiomyopathies dilatées idiopathiques. Des études antérieures ont montré que les cardiomyopathies dilatées idiopathiques étaient associées à des rehaussements tardifs ventriculaires non ischémiques ainsi qu'à une augmentation des T1 natifs myocardiques et des ECV même en l'absence de rehaussement tardif (79,80) et qu'elles pouvaient présenter de la fibrose non objectivable par le rehaussement tardif qui représente jusqu'à 80 à 90 % du volume total du ventricule gauche (80,82). L'augmentation du T1 natif et de l'ECV a également montré son intérêt pronostique dans les IDCM avec augmentation de la mortalité et des insuffisances cardiaques (86,87,101).

Cependant, les effets myocardiques potentiels d'une insuffisance cardiaque aiguë sur les temps de relaxation myocardique dans les IDCM sont peu connus. Les paramètres de T1 mapping et leurs paramètres dérivés sont très sensibles mais

aussi peu spécifiques pour étudier les propriétés myocardiques justifiant l'investigation des effets de l'insuffisance cardiaque congestive sur les tissus myocardiques pour en déduire d'éventuelles conclusions mécaniques et physiologiques comme cela a été fait pour la fibrose interstitielle.

Nos résultats concernant les paramètres de T1 mapping sont concordants avec la littérature montrant une élévation des T1 natif, de l'ECV, une diminution du T1 post-contraste des IDCM comparativement à la population contrôle saine (80–82) causée par la perte cardiomyocytaire et l'expansion de la matrice extra-cellulaire due à l'apparition de fibrose interstitielle non détectable par les séquences de rehaussement tardif. Le T1 mapping et l'ECV pourraient identifier les IDCM en insuffisance cardiaque aigüe décompensée avec une bonne précision même en l'absence d'élévation du VTDVG indexé, de la masse ventriculaire gauche ou d'excentricité comparativement aux IDCM-noHF. Ces résultats suggèrent une expansion de la matrice extracellulaire contemporaine au statut congestif chez les patients présentant une insuffisance cardiaque aigüe. L'augmentation de la perméabilité capillaire, les dommages cardiomyocytaires et l'œdème dû à l'augmentation de la pression hydrostatique peuvent intervenir dans les mécanismes mis en jeu. Des expérimentations animales chez le chien ont montré qu'une expansion des fluides extracellulaires avec augmentation de la pression veineuse et lymphatique associée à une diminution du débit était liée à une dysfonction myocardique et à l'apparition d'une fibrogénèse interstitielle (102). Dans notre étude, les patients IDCM comparativement aux contrôles avaient une augmentation statistiquement significative des VTDVG indexés et des masses VG induisant dans la chronicité une augmentation de la pré-charge ventriculaire gauche aboutissant à une croissance cardiomyocytaire pouvant être à l'origine d'une prolifération fibroblastique et d'une expansion concomitante de la matrice extra-cellulaire. De surcroît, dans l'analyse dichotomique des masses compartimentales en IRM, les patients IDCM présentaient des masses intra et extracellulaires plus élevées que les patients contrôles. L'analyse de l'expansion du volume extra-cellulaire pourrait donc permettre de discriminer les patients IDCM-HF des patients IDCM-noHF. Nous pouvons donc faire l'hypothèse qu'une augmentation significative des T1 natifs dans cette configuration est associée à

une majoration de l'expansion de l'espace extra-cellulaire par diffusion de l'eau libre. Cette hypothèse semble concordante avec les mécanismes physiopathologiques montrant qu'à l'instar de l'œdème pulmonaire dans l'insuffisance cardiaque aigüe, un véritable œdème myocardique peut apparaître dû à la saturation des systèmes lymphatiques et veineux (84,102). Ceci peut être expliqué par les modifications au niveau de l'équation de Starling-Landis comme expliqué par Verbrugge et al.

$$J_V = K_f [(P_C - P_I) - \sigma (\pi_C - \pi_I)]$$

*K<sub>f</sub> : constante hydraulique dépendante de l'aire de filtration.*

*P<sub>C</sub> : Pression hydrostatique capillaire*

*P<sub>I</sub> : Pression hydrostatique de l'interstitium*

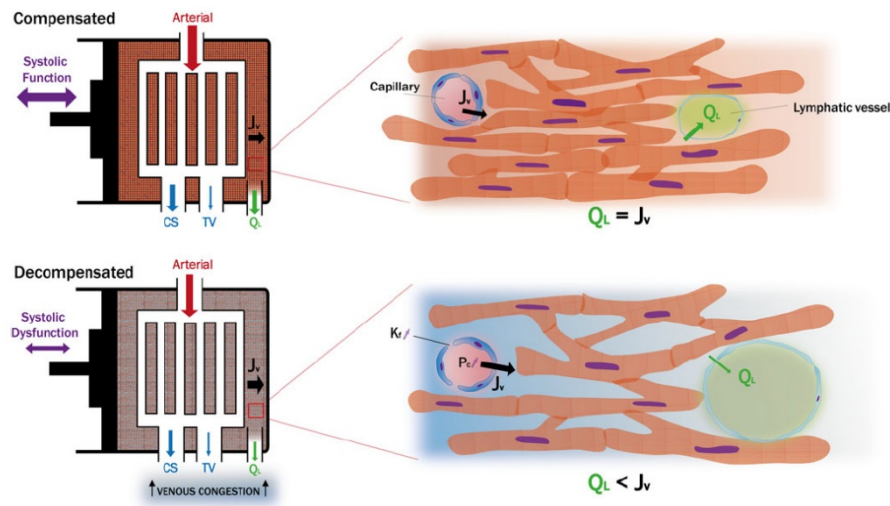
*σ : coefficient d'albumine*

*π<sub>C</sub> : Forces osmotiques capillaires*

*π<sub>I</sub> : Forces osmotiques colloïdes dans l'interstitium*

A l'état physiologique au niveau tissulaire cardiaque, la filtration capillaire est égale au flux lymphatique myocardique : tous les fluides entrant et sortant du myocarde retournent dans la circulation systémique via les flux lymphatiques. Grâce à la compliance myocardique interstitielle faible à l'état naturel, tous les fluides retournent dans les vaisseaux lymphatiques à valves unidirectionnelles, aidés par les contractions myocardiques pour retourner dans les structures veineuses. A cause de la pression interstitielle myocardique s'opposant aux pressions de filtration qui sont très élevées durant la systole (120 mmHg), l'ultra-filtration ne se produit que durant la diastole. Ainsi, pendant la systole, l'excès de fluide interstitiel retourne dans la circulation système via les nœuds lymphatiques. Dans l'insuffisance cardiaque aigüe, il y a plusieurs raisons qui modifient la balance filtration capillaire / flux lymphatique myocardique aboutissant à un excès de fluide myocardique interstitiel. La première cause est l'absence de contraction myocardique efficace lors de l'insuffisance cardiaque diminuant le drainage lymphatique. La deuxième est biologique avec la présence d'une inflammation et d'un stress oxydatif activant de multiples médiateurs

humoraux et cellulaires augmentant la perméabilité capillaire. La troisième est la congestion veineuse ralentissant les flux lymphatiques. De surcroît ce processus est un cercle vicieux, la congestion veineuse diminuant la compliance ventriculaire augmentant l'accumulation d'œdème.



**Figure 40.** Échange de fluide microvasculaire entre le myocarde et œdème myocardique en voie de formation. Statut compensé et décompensé (95)

$J_v$  : Filtration capillaire

$Q_l$  : Flux lymphatique myocardique

Cs : Sinus coronaire

Tb : Veine thebésienne

A l'inverse, les paramètres de T2 mapping n'étaient pas statistiquement différents entre les groupes. Il a été montré qu'il existait une bonne corrélation entre les changements des valeurs de T2 myocardiques globales dans les conditions de surcharge et après décongestion en rapport avec les modifications hémodynamiques, s'améliorant après diminution des pressions de remplissages ventriculaires gauches, revenant après traitement à des valeurs proches des patients stables (95). Dans notre étude, nous avons fait l'hypothèse que l'absence de différence significative des T2 entre les IDCM-HF et no-HF était due à la difficulté à réaliser une IRM cardiaque à l'admission aux urgences compte-tenu de nombreux facteurs (orthopnée, stabilité hémodynamique, logistique) avec un délai moyen de 11 jours vs. 2 jours dans l'étude de Verbrugge et al (95). Cela suggère le fait que les valeurs de T2 sont des bons estimateurs des échanges des fluides micro-

vasculaires dans le myocarde alors que les valeurs de T1 et d'ECV reflètent plutôt les modifications durables de la matrice extra-cellulaire.

Notre étude a également montré que l'ECV et les T1 natifs du myocarde permettaient d'identifier l'insuffisance cardiaque dans les IDCM avec œdème pulmonaire avec des cut-off optimaux d'ECV = 30% et T1 natif à 1054 ms avec des valeurs respectives de spécificité à 85 % et de sensibilité à 91 % pour l'ECV et de spécificité à 82 % et de sensibilité à 82 % pour le T1 natif. Cependant, il doit être pris en compte que ces valeurs sont dépendantes des conditions de réalisation locale, de l'aimantation IRM et ne doivent pas être utilisées en routine (92).

Notre étude a également montré une forte corrélation entre les T1 natifs, l'ECV et les NT-proBNP indépendamment de l'âge, du sexe, de la pression artérielle systolique, du degré global de dilatation ventriculaire gauche et de dysfonction systolique évalués grâce au VTDVG indexé et à la FEVG.

Sur un suivi de 42 mois, dans le groupe IDCM-HF, 6 patients ont présenté des événements défavorables incluant des décès toutes causes (n=2, 9%), des transplantations cardiaques (n=2, 9%), des réhospitalisations pour insuffisance cardiaque aiguë (n=2, 9%) contre aucun dans le groupe IDCM-noHF montrant l'augmentation du risque d'événement cardiovasculaire défavorable et ceci concordant avec la littérature (87).

A l'inverse du myocarde, aucune différence significative n'a été observée entre les différents groupes pour les paramètres du muscle squelettique démontrant une propension au myocarde (à l'inverse du muscle périphérique) à être plus sensible à la perméabilité capillaire, conformément à la littérature (95).

Toutes ces données suggèrent donc un intérêt de l'approche multiparamétrique pour l'analyse myocardique en état de surcharge dans le futur et ceci à visée diagnostique, thérapeutique et pronostique dans le champ des IDCM particulièrement en état d'insuffisance cardiaque aiguë. Considérant que l'IRM cardiaque permet une approche non-invasive, cette technique pourrait être utile pour le suivi et le monitoring thérapeutique des IDCM à des stades plus précoces d'évolution de la maladie notamment avant la survenue de fibrose et dysfonction

ventriculaire. Les mesures de références doivent probablement être plutôt effectuées dans un état hémodynamique stable, non congestif afin de refléter la fibrose interstitielle myocardique et non la surcharge œdémateuse systémique. Le pronostic à court et long-terme de ces paramètres d'imagerie méritera d'être évalué ultérieurement.

### **Limites :**

Plusieurs limites à l'étude méritent d'être prises en compte. L'échantillon de population relativement faible dans une étude mono-centrique limite la puissance pour l'analyse des variations cliniques et des paramètres structurels. Cependant, l'intérêt de cette étude était d'introduire une vision conceptuelle des modifications myocardiques dans des conditions de surcharge. Des critères rétrospectifs très stricts d'inclusion et d'exclusion ont été utilisés pour comparer les petits effectifs afin d'éliminer les paramètres confondants. Cette étude bénéficie également d'un groupe contrôle de patients sains afin d'investiguer les valeurs de relaxométrie normales. Compte-tenu de contraintes logistiques et éthiques concernant le confort et la stabilité hémodynamique des patients, il n'était pas possible de réaliser une IRM cardiaque immédiatement à l'admission des patients aux urgences et donc une analyse des modifications tissulaires myocardiques précoces. De surcroît, les données sur le suivi, compte-tenu de petits effectifs ne permettent pas de conclure formellement sur un impact pronostique mais peuvent servir de base pour des études ultérieures. De plus, l'absence de suivi IRM systématique après sortie d'hospitalisation (pour des raisons d'accessibilité) était aussi une limite de notre étude, ne permettant pas d'établir une cinétique d'évolution des différents paramètres IRM augmentant la concordance intra-observateur.

## 4 CONCLUSION

L'insuffisance cardiaque aigüe congestive entraîne une augmentation de l'espace extracellulaire chez les patients porteurs de cardiomyopathies dilatées idiopathiques sans fibrose dense de remplacement en IRM comparativement à des patients ayant une cardiomyopathie dilatée idiopathique stable de géométrie comparable et à des sujets contrôles sains. Le volume extracellulaire et dans une moindre mesure le T1 natif sont des biomarqueurs non-invasifs accessibles et précis reflétant ici des transferts de fluides au niveau myocardique et une expansion de la matrice extracellulaire dans l'insuffisance cardiaque aigüe qui nécessiteront d'être pris en compte dans l'étude des cardiomyopathies dilatées idiopathiques notamment pour établir leur rôle pronostique.



## 5 BIBLIOGRAPHIE

1. Elliott P, Andersson B, Arbustini E, Bilinska Z, Cecchi F, Charron P, et al. Classification of the cardiomyopathies: a position statement from the european society of cardiology working group on myocardial and pericardial diseases. *Eur Heart J*. 12 déc 2007;29(2):270-6.
2. Pinto YM, Elliott PM, Arbustini E, Adler Y, Anastasakis A, Böhm M, et al. Proposal for a revised definition of dilated cardiomyopathy, hypokinetic non-dilated cardiomyopathy, and its implications for clinical practice: a position statement of the ESC working group on myocardial and pericardial diseases. *Eur Heart J*. 14 juin 2016;37(23):1850-8.
3. Elliott P, Charron P, Blanes JRG, Tavazzi L, Tendera M, Konté M, et al. European Cardiomyopathy Pilot Registry: EURObservational Research Programme of the European Society of Cardiology. *Eur Heart J*. 7 janv 2016;37(2):164-73.
4. Haas J, Frese KS, Peil B, Kloos W, Keller A, Nietsch R, et al. Atlas of the clinical genetics of human dilated cardiomyopathy. *Eur Heart J*. 7 mai 2015;36(18):1123-35.
5. McNally EM, Mestroni L. Dilated Cardiomyopathy: Genetic Determinants and Mechanisms. *Circ Res*. 15 sept 2017;121(7):731-48.
6. Galinier M, Lairez O, Roncalli J, Dumonteil N, Maury P, Pathak A, et al. Cardiomyopathies dilatées primitives et secondaires. *EMC - Cardiol*. janv 2011;6(1):1-12.
7. Colak D, Kaya N, Al-Zahrani J, Al Bakheet A, Muiya P, Andres E, et al. Left ventricular global transcriptional profiling in human end-stage dilated cardiomyopathy. *Genomics*. juill 2009;94(1):20-31.
8. Barth AS, Kuner R, Bunes A, Ruschhaupt M, Merk S, Zwermann L, et al. Identification of a Common Gene Expression Signature in Dilated Cardiomyopathy Across Independent Microarray Studies. *J Am Coll Cardiol*. oct 2006;48(8):1610-7.
9. Ruppert V, Meyer T, Pankuweit S, Möller E, Funck RC, Grimm W, et al. Gene expression profiling from endomyocardial biopsy tissue allows distinction between subentities of dilated cardiomyopathy. *J Thorac Cardiovasc Surg*. août 2008;136(2):360-369.e1.
10. Bernaba BN, Chan JB, Lai CK, Fishbein MC. Pathology of late-onset anthracycline cardiomyopathy. *Cardiovasc Pathol*. sept 2010;19(5):308-11.
11. Jacob R, Dierberger B, Kissling G. Functional significance of the Frank-Starling mechanism under physiological and pathophysiological conditions. *Eur Heart J*. 2 nov 1992;13(suppl E):7-14.
12. Park S-M, Park SW, Casaclang-Verzosa G, Ommen SR, Pellikka PA, Miller FA, et al. Diastolic dysfunction and left atrial enlargement as contributing factors to functional mitral regurgitation in dilated cardiomyopathy: Data from the Acorn trial. *Am Heart J*. avr 2009;157(4):762.e3-762.e10.
13. Yamano T, Nakatani S, Kanzaki H, Toh N, Amaki M, Tanaka J, et al. Exercise-Induced Changes of Functional Mitral Regurgitation in Asymptomatic or Mildly Symptomatic Patients With Idiopathic Dilated Cardiomyopathy. *Am J Cardiol*. août 2008;102(4):481-5.
14. Tsagalou EP, Anastasiou-Nana M, Agapitos E, Gika A, Drakos SG, Terrovitis JV, et al. Depressed Coronary Flow Reserve Is Associated With Decreased Myocardial Capillary Density in Patients With Heart Failure Due to Idiopathic Dilated Cardiomyopathy. *J Am Coll Cardiol*. oct 2008;52(17):1391-8.
15. Rigo F, Gherardi S, Galderisi M, Pratali L, Cortigiani L, Sicari R, et al. The prognostic impact

of coronary flow-reserve assessed by Doppler echocardiography in non-ischaemic dilated cardiomyopathy. *Eur Heart J*. 1 juin 2006;27(11):1319-23.

16. Brembilla-Perrot B, Alla F, Suty-Selton C, Huttin O, Blangy H, Sadoul N, et al. Nonischemic Dilated Cardiomyopathy: Results of Noninvasive and Invasive Evaluation in 310 Patients and Clinical Significance of Bundle Branch Block. *Pacing Clin Electrophysiol*. nov 2008;31(11):1383-90.

17. Cosyns B, Garbi M, Separovic J, Pasquet A, Lancellotti P, On behalf of the Education Committee of the European Association of Cardiovascular Imaging Association (EACVI). Update of the Echocardiography Core Syllabus of the European Association of Cardiovascular Imaging (EACVI). *Eur Heart J - Cardiovasc Imaging*. 1 sept 2013;14(9):837-9.

18. Lang RM, Badano LP, Tsang W, Adams DH, Agricola E, Buck T, et al. EAE/ASE Recommendations for Image Acquisition and Display Using Three-Dimensional Echocardiography. *Eur Heart J - Cardiovasc Imaging*. 1 janv 2012;13(1):1-46.

19. Mor-Avi V, Lang RM, Badano LP, Belohlavek M, Cardim NM, Derumeaux G, et al. Current and Evolving Echocardiographic Techniques for the Quantitative Evaluation of Cardiac Mechanics: ASE/EAE Consensus Statement on Methodology and Indications. *J Am Soc Echocardiogr*. mars 2011;24(3):277-313.

20. Lancellotti P, Tribouilloy C, Hagendorff A, Popescu BA, Edvardsen T, Pierard LA, et al. Recommendations for the echocardiographic assessment of native valvular regurgitation: an executive summary from the European Association of Cardiovascular Imaging. *Eur Heart J - Cardiovasc Imaging*. 1 juill 2013;14(7):611-44.

21. Muser D, Nucifora G, Gianfagna E, Pavoni D, Rebellato L, Facchin D, et al. Clinical Spectrum of Isolated Left Ventricular Noncompaction. *J Am Coll Cardiol*. avr 2014;63(16):e39.

22. Felker GM, Thompson RE, Hare JM, Hruban RH, Clemetson DE, Howard DL, et al. Underlying Causes and Long-Term Survival in Patients with Initially Unexplained Cardiomyopathy. *N Engl J Med*. 13 avr 2000;342(15):1077-84.

23. Hamon M, Biondi-Zoccai GGL, Malagutti P, Agostoni P, Morello R, Valgimigli M, et al. Diagnostic Performance of Multislice Spiral Computed Tomography of Coronary Arteries as Compared With Conventional Invasive Coronary Angiography. *J Am Coll Cardiol*. nov 2006;48(9):1896-910.

24. Abdulla J, Abildstrom SZ, Gotzsche O, Christensen E, Kober L, Torp-Pedersen C. 64-multislice detector computed tomography coronary angiography as potential alternative to conventional coronary angiography: a systematic review and meta-analysis. *Eur Heart J*. 5 nov 2007;28(24):3042-50.

25. McMurray JJ. HEART FAILURE: Epidemiology, aetiology, and prognosis of heart failure. *Heart*. 1 mai 2000;83(5):596-602.

26. Andreini D, Pontone G, Pepi M, Ballerini G, Bartorelli AL, Magini A, et al. Diagnostic Accuracy of Multidetector Computed Tomography Coronary Angiography in Patients With Dilated Cardiomyopathy. *J Am Coll Cardiol*. mai 2007;49(20):2044-50.

27. Pundziute G. Can coronary calcium scoring and computed tomography angiography serve as a gatekeeper for invasive coronary angiography in patients with new-onset heart failure? *Eur J Heart Fail*. sept 2013;15(9):963-5.

28. ten Kate G-JR, Caliskan K, Dedic A, Meijboom WB, Neeffjes LA, Manintveld OC, et al. Computed tomography coronary imaging as a gatekeeper for invasive coronary angiography in patients with newly diagnosed heart failure of unknown aetiology. *Eur J Heart Fail*. sept 2013;15(9):1028-34.

29. Abunassar JG, Yam Y, Chen L, D'Mello N, Chow BJW. Usefulness of the Agatston Score = 0

to Exclude Ischemic Cardiomyopathy in Patients With Heart Failure. *Am J Cardiol.* févr 2011;107(3):428-32.

30. Melendez-Ramirez G, Castillo-Castellon F, Espinola-Zavaleta N, Meave A, Kimura-Hayama ET. Left ventricular noncompaction: A proposal of new diagnostic criteria by multidetector computed tomography. *J Cardiovasc Comput Tomogr.* sept 2012;6(5):346-54.

31. Grimm W, Maisch B. Sudden Cardiac Death in Dilated Cardiomyopathy - Therapeutic Options. *Herz.* 1 déc 2002;27(8):750-9.

32. Goldberger JJ. Sudden Cardiac Death Risk Stratification in Dilated Cardiomyopathy: Climbing the Pyramid of Knowledge. *Circ Arrhythm Electrophysiol.* déc 2014;7(6):1006-8.

33. Ponikowski P, Voors AA, Anker SD, Bueno H, Cleland JGF, Coats AJS, et al. 2016 ESC Guidelines for the diagnosis and treatment of acute and chronic heart failure: The Task Force for the diagnosis and treatment of acute and chronic heart failure of the European Society of Cardiology (ESC) Developed with the special contribution of the Heart Failure Association (HFA) of the ESC. *Eur Heart J.* 14 juill 2016;37(27):2129-200.

34. Ponikowski P, Jankowska EA. Pathogenesis and Clinical Presentation of Acute Heart Failure. *Rev Esp Cardiol Engl Ed.* avr 2015;68(4):331-7.

35. Stevenson LW. Design of therapy for advanced heart failure. *Eur J Heart Fail.* mars 2005;7(3):323-31.

36. Thind GS, Zanders S, Baker JK. Recent advances in the understanding of endothelial barrier function and fluid therapy. *Postgrad Med J.* mai 2018;94(1111):289-95.

37. Nugent K, Dobbe L, Rahman R, Elmassy M, Paz P. Lung morphology and surfactant function in cardiogenic pulmonary edema: a narrative review. *J Thorac Dis.* sept 2019;11(9):4031-8.

38. Mattu A, Martinez JP, Kelly BS. Modern Management of Cardiogenic Pulmonary Edema. *Emerg Med Clin North Am.* nov 2005;23(4):1105-25.

39. Roch A, Allardetservent J. Physiopathologie de l'œdème pulmonaire. *Réanimation.* févr 2007;16(1):102-10.

40. Brown III JW. The International Journal of Tuberculosis and Lung Disease. *JAMA J Am Med Assoc.* 7 oct 1998;280(13):1200-a-1200.

41. Dolinski et al. L'œdème aigue post chirurgical: complication redoutable. *Pan African Medical Journal,* 20 | 10.11604/pamj.2015.20.229.5840.

42. Bhaskar et al. Negative pressure pulmonary edema revisited: Pathophysiology and review of management. *Saudi Journal of Anaesthesia,* 5(3), 308 | 10.4103/1658-354X.84108.

43. Thomas JT, Kelly RF, Thomas SJ, Stamos TD, Albasha K, Parrillo JE, et al. Utility of history, physical examination, electrocardiogram, and chest radiograph for differentiating normal from decreased systolic function in patients with heart failure. *Am J Med.* avr 2002;112(6):437-45.

44. Assaad S, Kratzert WB, Shelley B, Friedman MB, Perrino A. Assessment of Pulmonary Edema: Principles and Practice. *J Cardiothorac Vasc Anesth.* avr 2018;32(2):901-14.

45. Komiya K, Ishii H, Murakami J, Yamamoto H, Okada F, Satoh K, et al. Comparison of Chest Computed Tomography Features in the Acute Phase of Cardiogenic Pulmonary Edema and Acute Respiratory Distress Syndrome on Arrival at the Emergency Department: *J Thorac Imaging.* sept 2013;28(5):322-8.

46. Kosaraju A, Makaryus AN. Left Ventricular Ejection Fraction [Internet]. StatPearls Publishing; 2019 [cité 17 juin 2019]. Disponible sur: <https://www.ncbi.nlm.nih.gov/books/NBK459131/>
47. Galiè N, Humbert M, Vachiery J-L, Gibbs S, Lang I, Torbicki A, et al. 2015 ESC/ERS Guidelines for the Diagnosis and Treatment of Pulmonary Hypertension. *Rev Esp Cardiol Engl Ed.* févr 2016;69(2):177.
48. Tseng W-YI, Su M-YM, Tseng Y-HE. Introduction to Cardiovascular Magnetic Resonance: Technical Principles and Clinical Applications. *Acta Cardiol Sin.* mars 2016;32(2):129-44.
49. Lee H-L, Shankaranarayanan A, Pohost GM, Nayak KS. Improved 3-Tesla cardiac cine imaging using wideband. *Magn Reson Med.* 4 mai 2010;63(6):1716-22.
50. Nayak KS, Nielsen J-F, Bernstein MA, Markl M, D. Gatehouse P, M. Botnar R, et al. Cardiovascular magnetic resonance phase contrast imaging. *J Cardiovasc Magn Reson.* déc 2015;17(1):71.
51. Shehata ML, Basha TA, Hayeri MR, Hartung D, Teytelboym OM, Vogel-Claussen J. MR Myocardial Perfusion Imaging: Insights on Techniques, Analysis, Interpretation, and Findings. *RadioGraphics.* oct 2014;34(6):1636-57.
52. Doltra A, Amundsen BH, Gebker R, Fleck E, Kelle S. Emerging Concepts for Myocardial Late Gadolinium Enhancement MRI. *Curr Cardiol Rev.* août 2013;9(3):185-90.
53. Bydder GM, Hajnal JV, Young IR. MRI: Use of the inversion recovery pulse sequence. *Clin Radiol.* mars 1998;53(3):159-76.
54. Messroghli DR, Plein S, Higgins DM, Walters K, Jones TR, Ridgway JP, et al. Human Myocardium: Single-Breath-hold MR T1 Mapping with High Spatial Resolution—Reproducibility Study. *Radiology.* mars 2006;238(3):1004-12.
55. Look DC, Locker DR. Time Saving in Measurement of NMR and EPR Relaxation Times. *Rev Sci Instrum.* févr 1970;41(2):250-1.
56. Nacif MS, Turkbey EB, Gai N, Nazarian S, van der Geest RJ, Noureldin RA, et al. Myocardial T1 mapping with MRI: Comparison of look-locker and MOLLI sequences. *J Magn Reson Imaging.* déc 2011;34(6):1367-73.
57. Gai N, Turkbey EB, Nazarian S, van der Geest RJ, Liu C-Y, Lima JAC, et al. T<sub>1</sub> mapping of the gadolinium-enhanced myocardium: Adjustment for factors affecting interpatient comparison: T<sub>1</sub> Correction in MDE Cardiac Imaging. *Magn Reson Med.* mai 2011;65(5):1407-15.
58. Kim PK, Hong YJ, Im DJ, Suh YJ, Park CH, Kim JY, et al. Myocardial T1 and T2 Mapping: Techniques and Clinical Applications. *Korean J Radiol.* 2017;18(1):113.
59. Taylor AJ, Salerno M, Dharmakumar R, Jerosch-Herold M. T1 Mapping. *JACC Cardiovasc Imaging.* janv 2016;9(1):67-81.
60. Dabir D, Child N, Kalra A, Rogers T, Gebker R, Jabbour A, et al. Reference values for healthy human myocardium using a T1 mapping methodology: results from the International T1 Multicenter cardiovascular magnetic resonance study. *J Cardiovasc Magn Reson.* déc 2014;16(1):69.
61. Kawel N, Nacif M, Zavodni A, Jones J, Liu S, Sibley CT, et al. T1 mapping of the myocardium: intra-individual assessment of post-contrast T1 time evolution and extracellular volume fraction at 3T for Gd-DTPA and Gd-BOPTA. *J Cardiovasc Magn Reson.* 2012;14(1):26.
62. Jellis et al. Myocardial T1 mapping : modalities and clinical applications *Cardiovasc Diagn Ther.*

2014 [Internet]. [cité 10 nov 2019]. Disponible sur: doi: 10.3978/j.issn.2223-3652.2013.09.03.

63. Roy C, Slimani A, de Meester C, Amzulescu M, Pasquet A, Vancraeynest D, et al. Age and sex corrected normal reference values of T1, T2 T2\* and ECV in healthy subjects at 3T CMR. *J Cardiovasc Magn Reson.* déc 2017;19(1):72.
64. Maceira AM, Monmeneu JV, Igual-Muñoz B, Lopez-Lereu PM, Garcia PM, Cosin J. Reference values for regional and global myocardial T2 mapping with cardiovascular magnetic resonance at 1.5T and 3T. *J Cardiovasc Magn Reson.* déc 2015;17(S1):P12, 1532-429X-17-S1-P12.
65. Lachaize V. Propriétés biophysiques des cardiomyocytes vivants en condition physio/physiopathologique et architecture des récepteurs couplés aux protéines G explorées par microscopie à force atomique. :258.
66. Perea RJ, Ortiz-Perez JT, Sole M, Cibeira MT, de Caralt TM, Prat-Gonzalez S, et al. T1 mapping: characterisation of myocardial interstitial space. *Insights Imaging.* avr 2015;6(2):189-202.
67. Ugander M, Oki AJ, Hsu L-Y, Kellman P, Greiser A, Aletras AH, et al. Extracellular volume imaging by magnetic resonance imaging provides insights into overt and sub-clinical myocardial pathology. *Eur Heart J.* mai 2012;33(10):1268-78.
68. on behalf of SCMR Clinical Trial Writing Group, Puntmann VO, Valbuena S, Hinojar R, Petersen SE, Greenwood JP, et al. Society for Cardiovascular Magnetic Resonance (SCMR) expert consensus for CMR imaging endpoints in clinical research: part I - analytical validation and clinical qualification. *J Cardiovasc Magn Reson.* déc 2018;20(1):67.
69. Brosnan MJ, Rakhit D. Differentiating Athlete's Heart From Cardiomyopathies — The Left Side. *Heart Lung Circ.* sept 2018;27(9):1052-62.
70. Gaasch WH, Zile MR. Left Ventricular Structural Remodeling in Health and Disease. *J Am Coll Cardiol.* oct 2011;58(17):1733-40.
71. Soriano CJ, Ridocci F, Estornell J, Jimenez J, Martinez V, De Velasco JA. Noninvasive diagnosis of coronary artery disease in patients with heart failure and systolic dysfunction of uncertain etiology, using late gadolinium-enhanced cardiovascular magnetic resonance. *J Am Coll Cardiol.* mars 2005;45(5):743-8.
72. Jacquier A, Thuny F, Jop B, Giorgi R, Cohen F, Gaubert JY, et al. Measurement of trabeculated left ventricular mass using cardiac magnetic resonance imaging in the diagnosis of left ventricular non-compaction. *Eur Heart J.* 1 mai 2010;31(9):1098-104.
73. McCrohon JA, Moon JCC, Prasad SK, McKenna WJ, Lorenz CH, Coats AJS, et al. Differentiation of Heart Failure Related to Dilated Cardiomyopathy and Coronary Artery Disease Using Gadolinium-Enhanced Cardiovascular Magnetic Resonance. *Circulation.* 8 juill 2003;108(1):54-9.
74. Gulati A, Jabbour A, Ismail TF, Guha K, Khwaja J, Raza S, et al. Association of Fibrosis With Mortality and Sudden Cardiac Death in Patients With Nonischemic Dilated Cardiomyopathy. *JAMA.* 6 mars 2013;309(9):896.
75. Gulati A, Ismail TF, Jabbour A, Alpendurada F, Guha K, Ismail NA, et al. The Prevalence and Prognostic Significance of Right Ventricular Systolic Dysfunction in Nonischemic Dilated Cardiomyopathy. *Circulation.* 8 oct 2013;128(15):1623-33.
76. Gulati A, Ismail TF, Jabbour A, Ismail NA, Morarji K, Ali A, et al. Clinical utility and prognostic value of left atrial volume assessment by cardiovascular magnetic resonance in non-ischaemic dilated cardiomyopathy. *Eur J Heart Fail.* juin 2013;15(6):660-70.

77. Mewton N, Liu CY, Croisille P, Bluemke D, Lima JAC. Assessment of Myocardial Fibrosis With Cardiovascular Magnetic Resonance. *J Am Coll Cardiol.* févr 2011;57(8):891-903.
78. Assomull RG, Prasad SK, Lyne J, Smith G, Burman ED, Khan M, et al. Cardiovascular Magnetic Resonance, Fibrosis, and Prognosis in Dilated Cardiomyopathy. *J Am Coll Cardiol.* nov 2006;48(10):1977-85.
79. Hong YJ, Park CH, Kim YJ, Hur J, Lee H-J, Hong SR, et al. Extracellular volume fraction in dilated cardiomyopathy patients without obvious late gadolinium enhancement: comparison with healthy control subjects. *Int J Cardiovasc Imaging.* juin 2015;31(S1):115-22.
80. Dass S, Suttie JJ, Piechnik SK, Ferreira VM, Holloway CJ, Banerjee R, et al. Myocardial Tissue Characterization Using Magnetic Resonance Noncontrast T1 Mapping in Hypertrophic and Dilated Cardiomyopathy. *Circ Cardiovasc Imaging.* nov 2012;5(6):726-33.
81. Puntmann VO, Voigt T, Chen Z, Mayr M, Karim R, Rhode K, et al. Native T1 Mapping in Differentiation of Normal Myocardium From Diffuse Disease in Hypertrophic and Dilated Cardiomyopathy. *JACC Cardiovasc Imaging.* avr 2013;6(4):475-84.
82. Yoon JH, Son JW, Chung H, Park CH, Kim Y-J, Chang H-J, et al. Relationship between Myocardial Extracellular Space Expansion Estimated with Post-Contrast T1 Mapping MRI and Left Ventricular Remodeling and Neurohormonal Activation in Patients with Dilated Cardiomyopathy. *Korean J Radiol.* 2015;16(5):1153.
83. Mordi I, Carrick D, Bezerra H, Tzemos N.  $T_1$  and  $T_2$  mapping for early diagnosis of dilated non-ischaemic cardiomyopathy in middle-aged patients and differentiation from normal physiological adaptation. *Eur Heart J – Cardiovasc Imaging.* juill 2016;17(7):797-803.
84. Barison A, Del Torto A, Chiappino S, Aquaro GD, Todiere G, Vergaro G, et al. Prognostic significance of myocardial extracellular volume fraction in nonischaemic dilated cardiomyopathy: *J Cardiovasc Med.* oct 2015;16(10):681.
85. Wong TC, Piehler K, Meier CG, Testa SM, Klock AM, Aneizi AA, et al. Association Between Extracellular Matrix Expansion Quantified by Cardiovascular Magnetic Resonance and Short-Term Mortality. *Circulation.* 4 sept 2012;126(10):1206-16.
86. Wong TC, Piehler KM, Kang IA, Kadakkal A, Kellman P, Schwartzman DS, et al. Myocardial extracellular volume fraction quantified by cardiovascular magnetic resonance is increased in diabetes and associated with mortality and incident heart failure admission. *Eur Heart J.* 2 mars 2014;35(10):657-64.
87. Zhuang B, Sirajuddin A, Wang S, Arai A, Zhao S, Lu M. Prognostic value of T1 mapping and extracellular volume fraction in cardiovascular disease: a systematic review and meta-analysis. *Heart Fail Rev.* sept 2018;23(5):723-31.
88. aus dem Siepen F, Buss SJ, Messroghli D, Andre F, Lossnitzer D, Seitz S, et al. T1 mapping in dilated cardiomyopathy with cardiac magnetic resonance: quantification of diffuse myocardial fibrosis and comparison with endomyocardial biopsy. *Eur Heart J - Cardiovasc Imaging.* 1 févr 2015;16(2):210-6.
89. Jeserich M, Föll D, Olschewski M, Kimmel S, Friedrich MG, Bode C, et al. Evidence of Myocardial Edema in Patients With Nonischemic Dilated Cardiomyopathy. *Clin Cardiol.* juin 2012;35(6):371-6.
90. Kono AK, Croisille P, Nishii T, Nishiyama K, Kyotani K, Shigeru M, et al. Cardiovascular magnetic resonance tagging imaging correlates with myocardial dysfunction and T2 mapping in

idiopathic dilated cardiomyopathy. *Int J Cardiovasc Imaging*. déc 2014;30(S2):145-52.

91. Mooij CF, de Wit CJ, Graham DA, Powell AJ, Geva T. Reproducibility of MRI measurements of right ventricular size and function in patients with normal and dilated ventricles. *J Magn Reson Imaging*. juill 2008;28(1):67-73.
92. Haaf P, Garg P, Messroghli DR, Broadbent DA, Greenwood JP, Plein S. Cardiac T1 Mapping and Extracellular Volume (ECV) in clinical practice: a comprehensive review. *J Cardiovasc Magn Reson*. janv 2017;18(1):89.
93. Baksi AJ, Pennell DJ. T1 mapping in heart failure: from technique to prognosis, toward altering outcome. *Circ Cardiovasc Imaging*. nov 2013;6(6):861-3.
94. Lota AS, Gatehouse PD, Mohiaddin RH. T2 mapping and T2\* imaging in heart failure. *Heart Fail Rev*. juill 2017;22(4):431-40.
95. Verbrugge FH, Bertrand PB, Willems E, Gielen E, Mullens W, Giri S, et al. Global myocardial oedema in advanced decompensated heart failure. *Eur Heart J Cardiovasc Imaging*. 4 juill 2016;
96. Liu C-Y, Liu Y-C, Wu C, Armstrong A, Volpe GJ, van der Geest RJ, et al. Evaluation of Age-Related Interstitial Myocardial Fibrosis With Cardiac Magnetic Resonance Contrast-Enhanced T 1 Mapping. *J Am Coll Cardiol*. oct 2013;62(14):1280-7.
97. Tham EB, Haykowsky MJ, Chow K, Spavor M, Kaneko S, Khoo NS, et al. Diffuse myocardial fibrosis by T1-mapping in children with subclinical anthracycline cardiotoxicity: relationship to exercise capacity, cumulative dose and remodeling. *J Cardiovasc Magn Reson Off J Soc Cardiovasc Magn Reson*. 10 juin 2013;15:48.
98. Weber KT, Brilla CG, Janicki JS. Myocardial fibrosis: functional significance and regulatory factors. *Cardiovasc Res*. 1 mars 1993;27(3):341-8.
99. von Knobelsdorff-Brenkenhoff F, Schulz-Menger J. Role of cardiovascular magnetic resonance in the guidelines of the European Society of Cardiology. *J Cardiovasc Magn Reson*. déc 2015;18(1):6.
100. McManus DD, Shah SJ, Fabi MR, Rosen A, Whooley MA, Schiller NB. Prognostic Value of Left Ventricular End-Systolic Volume Index as a Predictor of Heart Failure Hospitalization in Stable Coronary Artery Disease: Data from the Heart and Soul Study. *J Am Soc Echocardiogr Off Publ Am Soc Echocardiogr*. févr 2009;22(2):190-7.
101. Schelbert EB, Piehler KM, Zareba KM, Moon JC, Ugander M, Messroghli DR, et al. Myocardial Fibrosis Quantified by Extracellular Volume Is Associated With Subsequent Hospitalization for Heart Failure, Death, or Both Across the Spectrum of Ejection Fraction and Heart Failure Stage. *J Am Heart Assoc*. déc 2015;4(12).
102. Laine GA, Allen SJ. Left ventricular myocardial edema. Lymph flow, interstitial fibrosis, and cardiac function. *Circ Res*. juin 1991;68(6):1713-21.

## 6 Résumé en français

### Objectifs

Différencier les patients présentant une cardiomyopathie dilatée idiopathique avec insuffisance cardiaque aigüe (IDCM-HF) des cardiomyopathies dilatées stables (IDCM-noHF) en comparant les critères structurels et fonctionnels mesurés sur le ventricule gauche (LV) par imagerie cardiaque par résonance magnétique (CMRI) ainsi que les paramètres quantitatifs T1 et T2 mapping.

### Matériels et méthodes

Les volumes ventriculaires gauches, les fractions d'éjection ventriculaires (LVEF), les T1 myocardiques natifs, T1 post-contraste, T2, les volumes extra-cellulaires (ECV), les masses globales, extra-cellulaires et intra-cellulaires indexées ont été mesurés chez 44 individus (âge moyen : 46 ans, 28 hommes) : 22 patients IDCM sans maladie coronaire (11 IDCM-noHF et 11 IDCM-HF avec épisode inaugural d'insuffisance cardiaque aigüe) et 22 contrôles ajustés sur le sexe et l'âge. Les paramètres ventriculaires gauches ont été comparés entre les contrôles et les IDCM-HF et les IDCM-noHF.

### Résultats

Les patients IDCM-HF avaient des volumes télédiastoliques, des volumes auriculaires gauches, des masses ventriculaires gauches indexées comparables mais des fractions d'éjection ventriculaires gauches et des volumes télésystoliques ventriculaires gauches plus bas que les patients IDCM-noHF. Les T1 natifs myocardiques et les volumes extra-cellulaires étaient statistiquement plus élevés et permettaient de discriminer les patients IDCM des contrôles mais aussi les patients IDCM-HF des IDCM-noHF ( T1 natif : 1066 ms (1054-1092) vs. 1042 ms (1012-1060)  $p = 0,013$  et ECV = 33 % (31-36) vs. 29 % (26-31)  $p = 0,014$ ). Aucune différence significative n'a été retrouvée pour les T2 et T1 post-contraste entre les groupes IDCM-HF et IDCM-noHF. Les masses extra-cellulaires indexées étaient significativement plus élevées (32 (23-36)  $g/m^2$  vs. 24 (16-28)  $g/m^2$   $p = 0,045$ ) mais les masses intra-cellulaires indexées étaient similaires entre les groupes IDCM-HF et IDCM-noHF). En analyse ROC, l'ECV s'est révélé être le meilleur paramètre



pour identifier la présence d'HF chez les IDCM-HF. (Seuil : 30 %, AUC=0.93, Se = 91%, Sp = 85%, précision = 86 %) outrepassant le T1 natif myocardique, le T1 post-contraste et le T2. L'augmentation de l'ECV et du T1 natif était statistiquement corrélée à l'augmentation du taux de NT-proBNP sanguin ( $R^2=0,49$  and  $R^2=0,46$ ,  $p < 0,001$ ) indépendamment de l'âge, du sexe, de la fraction d'éjection ventriculaire gauche, du volume ventriculaire gauche télédiastolique indexé et du volume auriculaire gauche indexé.

## Conclusion

L'insuffisance cardiaque aigüe congestive entraîne une augmentation de l'espace extracellulaire chez les patients porteurs de cardiomyopathies dilatées idiopathiques sans fibrose dense de remplacement en IRM comparativement à des patients ayant une cardiomyopathie dilatée idiopathique stable de géométrie comparable et à des sujets contrôles sains. Le volume extracellulaire et le T1 myocardique natif sont des biomarqueurs non-invasifs accessibles et précis reflétant ici des transferts de fluides au niveau myocardique et une expansion de la matrice extracellulaire dans l'insuffisance cardiaque aigüe qui nécessiteront d'être pris en compte dans l'étude des cardiomyopathies dilatées idiopathiques notamment pour établir leur rôle pronostique.

**Mots-clés :** Insuffisance cardiaque – Cardiomyopathie dilatée idiopathique – Imagerie par Résonance magnétique – ECV – T1 mapping – Volume extracellulaire

Unité d'imagerie cardiovasculaire et thoracique de l'institut de cardiologie de l'hôpital Pitié Salpêtrière (DMU Imagerie Sorbonne Université)  
56 Boulevard Vincent Auriol  
75013 Paris, Ile-de-France, France



## 7 Abstract

**Assessment of myocardial tissue characteristics in idiopathic dilated cardiomyopathy (IDCM) with acute heart failure using cardiac MRI mapping sequences**

### **Aims**

To discriminate idiopathic dilated cardiomyopathy with acute heart failure (IDCM-HF) from stable patients (IDCM-noHF) comparing structural and functional cardiac magnetic resonance imaging (cMRI) left ventricular (LV) measures with quantitative T1 and T2 mapping parameters.

### **Materials and Methods**

LV volumes, ejection fraction (LVEF), myocardial native T1, post-contrast T1, T2, extra-cellular volume (ECV), extra-cellular and intracellular mass index were measured in 44 individuals (average age : 46 years, 28 men) : 22 IDCM patients without coronary artery disease (11 IDCM-noHF and 11 IDCM-HF with new onset acute heart failure) and twenty-two age and sex-matched healthy controls. LV parameters were compared between controls and IDCM with and without HF.

### **Results**

IDCM-HF patients had comparable LV end-diastolic volume, LA volume and LV mass index but decreased LVEF and LV end-systolic volume compared to IDCM-noHF. Native myocardial T1 and ECV were significantly increased and discriminated IDCM patients from controls but also IDCM-HF patients from IDCM-noHF (native T1 : 1066 ms (1054-1092) vs. 1042 ms (1012-1060)  $p = 0,013$  and  $ECV = 33 \% (31-36)$  vs.  $29 \% (26-31)$   $p = 0,014$ ). No differences were found in T2 and post-contrast T1 between IDCM-HF and IDCM-noHF patients. Extracellular mass index was significantly higher ( $32 (23-36) \text{ g/m}^2$  vs.  $24 (16-28) \text{ g/m}^2$   $p = 0,045$ ) and intracellular mass index similar in IDCM-HF compared to IDCM-noHF patients. In ROC analysis, ECV was the overall best parameter to

identify the presence of HF in IDCM patients (AUC=0.93, Se = 91%, Sp = 85%, accuracy = 86 %), performing better than native T1, T1 post-contrast and T2. Increased ECV and native T1 were significantly related to increased NT-proBNP levels ( $R^2=0,49$  and  $R^2=0,46$ ,  $p < 0,001$ ) independent of age, gender, LVEF, LV end-diastolic volume and LA volume.

## Conclusion

Acute heart failure leads to increased extracellular space in IDCM patients without dense replacement fibrosis compared to stable IDCM patients and healthy individuals. ECV and Native myocardial T1 are accessible and accurate non-invasive imaging biomarkers reflecting myocardial components such as fluid changes and extra-cellular space expansion in acute heart failure, which must be taken into account when assessing IDCM patients and with potential prognostic value.

**Key-words** : Heart Failure – Idiopathic Dilated Cardiomyopathy – Magnetic Resonance Imaging – ECV – T1 mapping – Extracellular Volume

ICT Unit of Cardiothoracic Imaging, Hôpital la Pitié-Salpêtrière

DMU DIAMENT

APHP.Sorbonne Université

56 Boulevard Vincent Auriol

75013 Paris, Ile-de-France, France



**Titre en français**

Caractérisation tissulaire myocardique dans la cardiomyopathie dilatée idiopathique avec insuffisance cardiaque aigüe en imagerie par résonance magnétique via les séquences mapping

**Résumé (français) 1700 caractères :**

L'objectif de l'étude était de différencier les patients présentant une cardiomyopathie dilatée idiopathique avec insuffisance cardiaque aigüe (IDCM-HF) des cardiomyopathies dilatées stables (IDCM-noHF) en comparant les critères structuraux et fonctionnels mesurés sur le ventricule gauche (LV) par imagerie cardiaque par résonance magnétique (cMRI) et via paramètres quantitatifs T1 et T2 mapping. Les volumes ventriculaires gauches, les fractions d'éjection ventriculaires (LVEF), les T1 myocardiques natifs, T1 post-contraste, T2, les volumes extra-cellulaires (ECV), les masses extra-cellulaires et intra-cellulaires indexées ont été mesurés chez 44 individus (âge moyen : 46 ans, 28 hommes) : 22 patients IDCM sans maladie coronaire (11 IDCM-noHF et 11 IDCM-HF avec épisode inaugural d'insuffisance cardiaque aigüe) et 22 contrôles ajustés sur le sexe et l'âge. Le T1 natif myocardique et le volume extra-cellulaire étaient augmentés chez les patients IDCM avec insuffisance cardiaque aigüe comparativement aux patients IDCM stables du même degré de sévérité, (T1 natif : 1066 ms (1054-1092) vs. 1042 ms (1012-1060)  $p = 0,013$  et volumes extra-cellulaires significativement plus élevées (33 (31-36) vs. 29 (26-31)  $p = 0,014$ ). Par ailleurs, l'ECV s'est révélé être le meilleur paramètre pour identifier la présence d'HF chez les IDCM-HF pour un seuil de 30 % (AUC=0.93, Se = 91%, Sp = 85%, précision = 86 %). L'imagerie par résonance magnétique cardiaque permet l'analyse des caractéristiques biologiques tissulaires par biomarqueurs sensibles qui peuvent donc dépendre du statut hémodynamique ayant possiblement un intérêt dans des études ultérieures pour l'évaluation pronostique.

**Mots clés (français) :**

Insuffisance cardiaque – Cardiomyopathie dilatée idiopathique – Imagerie par Résonance magnétique – ECV – T1 mapping – Volume extra-cellulaire

**Title :**

Assessment of myocardial tissue characteristics in idiopathic dilated cardiomyopathy (IDCM) with acute heart failure using cardiac MRI mapping sequences

**Abstract :**

To discriminate idiopathic dilated cardiomyopathy with acute heart failure (IDCM-HF) from stable patients (IDCM-noHF) comparing structural and functional cardiac magnetic resonance imaging (cMRI) left ventricular (LV) measures with quantitative T1 and T2 mapping parameters. LV volumes, ejection fraction (LVEF), myocardial native T1, post-contrast T1, T2, extra-cellular volume (ECV), extra-cellular and intracellular mass index were measured in 44 individuals (average age : 46 years, 28 men) : 22 IDCM patients without coronary artery disease (11 IDCM-noHF and 11 IDCM-HF with new onset acute heart failure) and twenty-two age and sex-matched healthy controls. LV parameters were compared between controls and IDCM with and without HF. Native T1 and extracellular mass were increased in IDCM patients with acute heart failure compared to stable IDCM patients with similar disease severity. cMRI provides sensitive biomarkers of myocardial tissue properties that may be dependent on the hemodynamic status potentially relevant to their diagnostic of prognostic significance in IDCM, (native T1 : 1066 ms (1054-1092) vs. 1042 ms (1012-1060)  $p = 0,013$  and extracellular volume significantly higher 33 (31-36) vs. 29 (26-31)  $p = 0,014$ ). Indeed, ECV was the overall best parameter to identify the presence of HF in IDCM patients with a cut-off value of 30 % (AUC=0.93, Se = 91%, Sp = 85%, accuracy = 86 %). cMRI provides sensitive biomarkers of myocardial tissue properties that may be dependent on the hemodynamic status potentially relevant to their diagnostic of prognostic significance in IDCM.

**Keywords :**

Heart Failure – Idiopathic Dilated Cardiomyopathy – Magnetic Resonance Imaging – ECV – T1 mapping – Extracellular Volume

Université Paris Descartes  
Faculté de Médecine Paris Descartes  
15, rue de l'École de Médecine  
75270 Paris cedex 06

Institut d'Imagerie Cardio-Thoracique (Pr REDHEUIL)  
Hôpital Pitié Salpêtrière (DMU Imagerie APHP.6)  
56 Boulevard Vincent Auriol  
75013 Paris, Ile-de-France, France