



**HAL**  
open science

# Résultats radio-cliniques à long terme des résections de première rangée du carpe avec resurfaçage du pôle proximal du capitatum par un implant en pyrocarbone

Hugo Pelet

► **To cite this version:**

Hugo Pelet. Résultats radio-cliniques à long terme des résections de première rangée du carpe avec resurfaçage du pôle proximal du capitatum par un implant en pyrocarbone. Sciences du Vivant [q-bio]. 2021. dumas-03432803

**HAL Id: dumas-03432803**

**<https://dumas.ccsd.cnrs.fr/dumas-03432803v1>**

Submitted on 17 Nov 2021

**HAL** is a multi-disciplinary open access archive for the deposit and dissemination of scientific research documents, whether they are published or not. The documents may come from teaching and research institutions in France or abroad, or from public or private research centers.

L'archive ouverte pluridisciplinaire **HAL**, est destinée au dépôt et à la diffusion de documents scientifiques de niveau recherche, publiés ou non, émanant des établissements d'enseignement et de recherche français ou étrangers, des laboratoires publics ou privés.

Université de Bordeaux

U.F.R des Sciences Médicales

Année 2021

Thèse n°3243

Thèse pour l'obtention du

**DIPLOME D'ETAT DE DOCTEUR EN MEDECINE**

Présentée et soutenue publiquement le 20 Octobre 2021

Par Hugo PELET

Né le 21 Décembre 1992 à Bruges

**Résultats radio-cliniques à long terme des résections de première rangée du  
carpe avec resurfaçage du pôle proximal du capitatum par un implant en  
pyrocarbone.**

**Directrice de thèse :**

Madame le Docteur Marie-Laure ABI-CHAHLA

**Rapporteur de thèse :**

Monsieur le Professeur Philippe PELISSIER

**Membres du jury :**

Monsieur le Professeur Thierry FABRE, Président

Monsieur le Professeur Philippe PELISSIER, Rapporteur

Madame le Docteur Marie-Laure ABI-CHAHLA, Directrice

Madame le Docteur Anaïs DELGOVE, Co Directrice

Madame le Docteur Alexandra ERBLAND, Examinatrice

Monsieur le Docteur Hussein CHOUGHRI, Examineur

Monsieur le Docteur Paul-Maxime LACROIX, Examineur



## Remerciements

A Monsieur le président du jury

Monsieur le Professeur Thierry FABRE

Merci Monsieur de me faire l'honneur de présider ce jury. Je vous suis sincèrement reconnaissant pour tous vos enseignements et pour m'avoir ouvert les portes de votre service.

A mon rapporteur de thèse

Monsieur le Professeur Philippe PELISSIER

Merci Monsieur de m'avoir fait l'honneur de relire ce travail. Je mesure la chance que j'ai eu d'apprendre la chirurgie de la main sous votre bienveillance.

A ma directrice de thèse, à mon Maître, à mon amie

Madame le Docteur Marie-Laure ABI-CHAHLA

C'est un véritable honneur que tu sois ma directrice de thèse et de façon plus globale, un honneur de travailler et d'apprendre à tes côtés. Tu représentes à mes yeux un savant mélange d'une redoutable efficacité chirurgicale, d'un pragmatisme impressionnant et d'une bonne humeur communicative. Chaque moment passé à tes côtés est riche d'enseignements tant sur le plan chirurgical que personnel. Je ne me lasse pas d'écouter toutes les anecdotes que tu as vécues provenant de tes 1000 vies, qu'elles viennent de tes missions humanitaires, de tes voyages à l'autre bout du monde ou simplement de la journée passée dans ta grande et incroyable famille. Certaines de ces anecdotes valent leur pesant d'or... vive les mouches (comprendra qui pourra...).

Tu es un exemple pour moi.

J'espère continuer encore longtemps à partager avec toi des bons moments au travail et en dehors.

A ma co-directrice de thèse, à mon Mentor, à mon amie

Madame le Docteur Anaïs DELGOVE

Depuis le premier vouvoiement en salle de chirurgie pédiatrique pour un pouce à ressaut, jusqu'à aujourd'hui, tu as été présente pour moi. Tu es un soutien indéfectible, inconditionnel. Sur le plan professionnel tu représentes le roc auprès duquel je sais pouvoir trouver refuge, le mentor qui me donne envie d'aller toujours plus loin, de faire mieux, l'exemple que je veux suivre tout simplement.

Sur le plan personnel tu es une amie très chère qui a aussi fait office d'agent immobilier et de conseiller bancaire...tu m'as appris à ne plus tuer les tortues avec les emballages de gel douche et ce n'est quand même pas rien. Je ne suis pas encore prêt à faire mon propre dentifrice mais qui sait, peut-être un jour....

T'avoir rencontré est une chance inouïe.

Même si j'ai mis 1 an et demi à savoir que tu prenais un café allongé et non un café court (comme tout le monde...) j'espère bien continuer à travailler avec toi et partager ton amitié TRES longtemps.

A mon Juge, à mon amie

Madame le Docteur Alexandra ERBLAND

Véritable puits de connaissance. Dr ERBLAND ou quand la polyvalence rencontre l'excellence. Comme s'il fallait en rajouter, ce n'est pas la gentillesse ou la générosité qui te font défaut. Tout paraît simple quand tu l'expliques, que ça soit la sémiologie du plexus brachial ou la recette du Spritz (tout est une question de dosage...). C'est une véritable chance de travailler à tes côtés, j'espère que ça va durer encore longtemps malgré nos désaccords musicaux...

Merci d'avoir accepté de juger mon travail.



A mon juge

Monsieur le Docteur Hussein CHOUGHRI

Merci de me faire l'honneur de juger mon travail. Les journées passées en votre compagnie sont autant de souvenirs indélébiles. Exercer cette chirurgie exigeante dans la bonne humeur est un exploit que vous réalisez au quotidien.

A mon Juge et ami

Monsieur le Docteur Paul-Maxime LACROIX

Merci d'avoir accepté d'être dans ce jury. Sur le plan professionnel tu es le combo gagnant de l'efficacité, de la connaissance théorique et du sang froid à toute épreuve. Maître de tes émotions en toutes circonstances, même une artère fémorale trouée avec ton fidèle interne en soutien ne te fait pas dépasser les 70 BPM... C'est une véritable chance d'avoir travaillé avec toi. Tu m'as transmis énormément de choses que je mets en application au quotidien.

Sur le plan personnel tu es un véritable ami sur lequel on peut compter en toutes circonstances.

Merci pour tout.

## **A tous ceux auprès de qui j'ai eu la chance d'apprendre**

Monsieur le Professeur LE HUEC, merci Monsieur pour ce premier semestre, vous m'avez permis de découvrir le monde de l'orthopédie avec une ambiance familiale.

Madame le Docteur Wendy THOMPSON et Madame le Docteur Amélie LEGLISE, merci pour votre encadrement, vos conseils et votre bienveillance.

Monsieur le Docteur Stéphane COSTES, Merci de m'avoir fait bénéficier de votre enseignement et de m'avoir fait confiance aussi tôt dans mon parcours. Je ne l'oublierai pas.

Monsieur le Docteur Éric LASSEUR, Merci pour vos savants conseils chirurgicaux et extra chirurgicaux. Merci de m'avoir ouvert les portes de votre service.

Monsieur le Docteur Bertrand DUNET, Mon premier mentor en membre supérieur, tu m'as transmis la passion de ce métier, je te dois énormément, j'applique beaucoup de tes enseignements au quotidien notamment la technique ORIGINELLE d'Hippocrate pour la réduction d'épaule, merci pour tout.

Monsieur le Docteur Prakash DINDOYAL, « LA CHIRURGIE EST UNE SUCCESSION DE CARRESSES », merci pour ta patience, ta passion de la transmission, merci pour les mercredis midi frites avec la bière au citron dont seul nous avons le secret.

Monsieur le Docteur Geoffrey RECANATI, tu m'as appris la rigueur indispensable à la traumatologie, ne jamais rien lâcher, merci pour tout.

Monsieur le Docteur Bruno ZIPOLI, Vous êtes mon premier patron de membre supérieur, apprendre à vos côtés les subtilités de la chirurgie de l'épaule a été un véritable honneur. J'ai tiré d'innombrables enseignements lors de ces six mois passés dans votre équipe.

Monsieur le Docteur Damien RIBEYRE, Merci pour ces six mois, merci pour vos enseignements et votre bienveillance. Je n'oublierai jamais la première PTH de mon internat posée sous votre surveillance et surtout les premiers pas du patient le lendemain.

Docteur Anne CERNIER, merci pour vos conseils et votre confiance.

Dr ORCIVAL, merci pour ce semestre et pour ces histoires passionnantes de vos voyages en indes.

Monsieur le Professeur Yan LEFEVRE, merci pour votre passion de la transmission et votre bienveillance. Ce semestre en pédiatrie aura été riche en enseignements.

Monsieur le Docteur Abdelfetah LALIOUI, merci pour ces blocs passés en votre compagnie. Je n'oublierai jamais les premières syndactylies pédiatriques à vos côtés.

Madame le Docteur Clémence PFIRRMANN, j'ai appris à vos côté la rigueur indispensable à la chirurgie et l'humilité. Le métier est difficile mais vous faites partie des rares personnes à nous armer pour pouvoir l'exercer au mieux, tout en restant disponible et bienveillante. Merci pour tout.

Madame le Docteur Audrey ANGELIAUMME, merci pour tous ces moments passés en ta compagnie, ta gentillesse, ta générosité, mais aussi et surtout ton grand professionnalisme, une

intervention chirurgicale se prépare en amont, il n'y a pas de place pour l'imprévu, c'est la clé de l'excellence et c'est ce que je retiens de tes enseignements. Je te considère comme une véritable amie et tu pourras compter sur moi n'importe où et n'importe quand.

Madame le Docteur Pauline SAVIDAN, je n'ai pas eu la chance de travailler avec toi mais merci pour ta disponibilité, tes conseils pour avancer et progresser en microchirurgie.

Monsieur le Docteur Vincent SOUILLAC, merci infiniment pour vos conseils et votre confiance. La technique pure et dure, l'efficacité, le pragmatisme font partie de vos qualités que je m'efforce d'acquérir.

Monsieur le Docteur Raphael DE BARTOLO, que ça soit sur le plan professionnel ou personnel, tu es un exemple, merci pour tous tes conseils et ta gentillesse, en espérant continuer à voir tes patients GAMBADER dès J1 post opératoire. Le secret étant bien évidemment la fermeture de ce chouette petit fascia...

Monsieur le Professeur Vincent CASOLI, merci de m'avoir ouvert les portes de votre service. Merci pour votre proximité et votre bienveillance.

Monsieur le Docteur Amir DAHMAM, merci pour cette année passée à tes côtés. Merci d'avoir partagé avec moi ton savoir-faire, ton expérience et tes connaissances théoriques. Etre efficace et aller au plus simple est la clé de la réussite.

Messieurs les Docteurs LIOT et MORCHIKH, sans qui cette thèse n'aurait pas existé, merci infiniment.

### **Aux illustres membres du club de peinture**

Madame le Docteur Marion PETIT et Monsieur le Docteur Mathieu CAMPANA, merci de m'avoir couvé pendant ce premier semestre. Et merci pour votre amitié et vos conseils tout au long de ces années !

Xavier, pilier de la peinture bordelaise, un véritable ami et un collègue précieux. C'est toujours un plaisir de passer du temps avec toi, merci pour tous ces souvenirs d'internat bordelais et dacquois, merci pour ces soirées casino ou raclette qui à CHAQUE fois tournent mal !

Paul H, le Dandy de l'orthopédie bordelaise et néanmoins un peintre hors pair. Une gentillesse et une sincérité à toute épreuve, ton amitié m'est très chère. Merci d'avoir été là quand presque plus personne ne répondait présent, je ne l'oublierai pas.

## **A mes co-internes d'orthopédie**

A Simon, Alice, Maxime (et ces gros cigares fumés à Dax lors une soirée lunaire), Candice (et son trio choco gourmand.. non je n'ai pas oublié), Benjibulle, Marion PUJOS (et son calme à toute épreuve), Arthur (et cette sombre anecdote de diabétique et d'insuline...), Paul C (et ses fisherman's Friends), Léo ( et sa passion pour les pieds...allez savoir), Héloïse (et ses cookies trois chocolats et noisettes), Gabi (et son horrible façon de chanter, ce n'est pas ton truc, abandonne...vraiment.), Fabien (et ses gardes de chat noir), Pinpin et ses tomates , César et sa passion (partagée) du ski de randonnée (vivement février).

A Thibault (premier semestre prometteur, hello darkness my old friend, tu auras fait de la brulure mais n'oublie pas, this is the law), Bassel et ses lunettes colorées, Valentine (et son cercle des illusionnistes belges...no coment), PAG (et son style inégalable avec un béret, tu es un peu béarnais maintenant...désolé).

## **A mes chefs,**

A Edouard HARLY, mon chef et ami. Le plaisir de partager des blocs avec toi a été remplacé par le plaisir de partir en vacances à tes côtés pour gravir des montagnes (avec un équipement adapté bien entendu...).

A Lucas AZZOLIN, un exemple, un grand frère, il ne doit pas se passer une semaine sans que je ne te cite en exemple. Je suis toujours à l'affut du moindre Tag à t'envoyer, je n'ai pas dit mon dernier mot...

A Johan LEBECQUE, un personnage que j'ai eu la chance de rencontrer, un chirurgien de la main refoulé, merci pour tout ce que tu m'as appris. Merci aussi et surtout pour le traquenard que tu m'as tendu la veille de mon oral de DIU de la main.

Paul Leco à nos gardes lunaires, aux grands penaltys dans la tête et autres coups de machettes. Même si un profond désaccord sur les bonbons nous éloigne (non Paul.. les langues de chat ce n'est pas bon), c'est un vrai plaisir de te connaître et de partager des moments avec toi.

A Yohan, à ton sens de la transmission et à ta passion communicative pour la chirurgie. Merci pour tous tes conseils et enseignements. Vive Magny-la-Campagne.

A Mathieu, à tes talents indéniables de pédagogue. J'aime ces (rares) moments passés au bloc en ta compagnie. Je suis toujours disponible si tu as quelque chose à m'avouer (je sais ce que tu as fait...).

A Pierre LAVIGNAC, merci pour tous ces blocs et ces explications, il me tarde d'être ton junior !

A Jules, et ces séances de curetage osseux. Je te dois ma première PIH par voie antérieure, je ne suis pas prêt de l'oublier.

A Xavier THEVENOT, parce que c'est toujours « hyper satisfaisant » de travailler avec toi.

A Dani, mon ami, un condensé de bonne humeur et de générosité, c'est toujours un plaisir de passer du temps avec toi.

A Chloé, la reine de la beauté, une alliée en or sur qui j'ai toujours pu compter, une amie précieuse.

A Antoine D, Antoine H et Florent D, merci pour tous ces moments passés en votre compagnie, j'ai beaucoup appris. Vous êtes tous à votre façon un exemple à suivre.

A Pascal LUCIANI, le marseillais, plus précisément le bordelais d'adoption, toujours disponible, en soutien, même lorsqu'une amputation trans-métacarpienne survient sans prévenir...merci encore.

Je sais que parmi vous il y a l'auteur d'une fameuse annonce de chèvres naines... j'attends des aveux...

### **A mes amis**

A Vincent, Arnaud et Raphael, mes amis de toujours, mes coachs sportifs, mes frères. Vous êtes indispensables dans ma vie, on a encore de longues années devant nous, ça promet...

A Jean-Guy, merci pour ton hospitalité et tes réflexions philosophiques. Les matchs de foot ont une autre saveur quand ils sont vécus en ta compagnie.

A Isabelle, merci pour ta gentillesse et ton hospitalité.

A Nathalie, même si les événements de vie ont fait que nos routes se sont séparées, je n'oublie aucun moment passé en ta compagnie, merci d'avoir cru en moi, à très vite.

A Arthur P rasé, le Yin, mon ami de longue date, brillant et accessible. Tout a commencé par une désorientation spatiale lors du concours de P1... je persiste et je signe, les tables n'étaient PAS bien ordonnées...Tu es devenu un co-externe en or, avec d'innombrables souvenirs de travail, de sérieux et de rigueur en stage. Du fameux bloc note de cardiologie qui aura vécu une matinée, au stage de néphrologie (enfin je crois), en passant par des visites professorales mémorables (l'aorte bien sûr) et les sous colles qui ont vite finies par être des séances film. Avec toi cet externat a été trop court, si on me propose de recommencer à tes côtés, je signe sans hésiter.

A Arthur P barbu, le Yang, à nos soirées chaotiques qui ont parfois frôlé la catastrophe, aux multiples excès notamment lors de soirées toulousaines ou pire encore... tahitiennes, on a tous besoin de son double qui fait et ose tout, j'ai trouvé le mien.

A Manon, un immense respect pour ce que tu accomplis chaque jour, régulatrice du YIN et du Yang, tu réussis l'exploit de maintenir l'équilibre ! Merci pour ta gentillesse et ton accessibilité, c'est une véritable chance de te compter parmi mes amis.

A Tom, un ami aussi imprévisible qu'hors norme.

A Ben et Maxime les compères du concours, à nos sous colles, à nos soirées passées et surtout à nos soirées à venir !

A Julia, à nos entraînements de natation le mardi matin (trop) tôt, à nos soirées dacquoises, tu es une amie chère.

A Thomas, mon ami de toujours, le compère, le double. Inséparables depuis un sacré nombre d'années, on n'est pas prêts de s'arrêter. J'aime plus que tout les soirées passées dans notre fief tout en sobriété, élégance et bon goût.

A Geogeo, même à l'autre bout de la France (plus pour très longtemps), tu restes un élément essentiel dans ma vie. La véritable et sincère amitié que je te porte est sans limite.

A Louis NADAL, le surfeur, tu as su répondre présent dans des situations où plus personne n'était là, c'est pour moi la marque indélébile des meilleurs amis, les mots seuls ne suffisent pas à traduire ce que notre amitié représente pour moi.

A Paul MATHIO, un ami inestimable. Tu n'as jamais compté tes heures pour ma préparation à l'internat et je n'oublierai jamais les dimanches soir où tu venais me faire réviser, les fêtes de Tyrosse, de Dax (et le petit incident qui m'a coûté la sensibilité d'une héli-gencive...), de Bayonne, de mont de Marsan, les voyages à Londres parfaitement organisés ... bref merci d'avoir partagé tous ces beaux moments avec moi. Quoi qu'il arrive, tu pourras toujours compter sur moi.

A mes amies de médecine, Meryl, Sara, Miny, merci pour tous ces bons souvenirs créés au fil des années. Même si le temps et les événements de vie nous éloignent parfois, vous pouvez me compter parmi vos soutiens inconditionnels.

A Pierre MEYNARD, mon grand frère de la chirurgie, un opérateur hors pair et un excellent conseiller, je te compte parmi mes inestimables amis.

A Raphiki, la gentillesse, le calme mais aussi et surtout la malice. C'est un plaisir de passer du temps avec toi au travail et aussi et surtout en dehors. Une belle et longue collaboration est en vue, ça va barder...

A Laura TKBT, la seule l'unique. Quelle chance de t'avoir rencontré ! Toujours là pour soutenir, aider, reconforter, secouer quand c'est nécessaire....et ça l'est souvent dans mon cas. Du scooter 2 roues, au scooter 3 roues (en attendant l'inévitable moto) en passant par le Jet ski, j'adore cette vie à 200 à l'heure que tu me proposes. J'ai une confiance aveugle en toi, la preuve en est, je t'ai suivi à l'autre bout du monde pour un voyage inoubliable dans ton univers. Quel que soit le chemin que tu empruntes, en clinique ou Hospitalier (+++), tu pourras me compter parmi tes soutiens inconditionnels. Il me tarde tellement que ta passion pour la vraie musique se déclare...j'attends patiemment.

A Leny, merci pour le canapé, plus globalement merci pour toutes les fois où tu étais là pour me prêter main forte. A ce mythique camion jaune avec les lunettes de soleil roses équipements indispensables à un déménagement réussi.

A Jocelyn, merci pour ton hospitalité et tes conseils statistiques plus que précieux. C'est un honneur de te compter parmi mes amis.

A Lisa, ses CHHpritz et sa sortie toute en dignité après une session surf riche en chutes et (presque) noyades, une chose est sûre on ne s'ennuie pas à tes côtés.

## **A ma famille**

### A mes deux parents

A ma mère, pilier de ma vie. Présente contre vents et marées. Tu as connu les bons et aussi les mauvais moments de ce long parcours universitaire. En première ligne, tu as su me guider pour me faire arriver au bout. Capable de remuer ciel et terre tu es la force dont j'avais besoin pour avancer et résister aux chocs de la vie. Les simples mots ne suffisent pas à traduire ce que tu représentes pour moi.

A mon père, brillant et humble, passionné et passionnant, j'ai essayé de faire mon maximum pour te rendre fier. Tu as toujours été disponible pour moi en toutes circonstances, tu es un pilier essentiel à ma vie.

A tous les deux, je vous dois absolument tout.

A mon frère, un exemple à suivre, merci pour ton hospitalité parisienne et merci pour ces souvenirs barcelonais inestimables. Je serai toujours là pour toi.

A Aude et sa gentillesse je suis extrêmement fier que tu fasses partie de la famille.

A Elise et ses lunettes de rock star, vivement quelques années, et les vacances dans le sud-ouest avec ton parrain.

A Malika, merci pour ta gentillesse, ta générosité et ta sincérité, c'est une joie de te compter parmi les membres de la famille.

A Mamette dite « Magic Mamette », une force de la nature capable de me porter sur son dos pour descendre la Rhune, une générosité sans pareille. Un calme olympien quand il s'agissait de me faire faire des créneaux sur un parking désaffecté. Tous les moments passés en ta compagnie sont gravés en moi. Tu es une personne exceptionnelle tout simplement.

A papi Carmel, parti trop tôt pour pouvoir assister à cette étape de ma vie, mais présent dans mon cœur et dans ma mémoire, merci pour ta confiance et ton soutien.

A papi Paul, Tu es pour moi un exemple de travail, de courage et d'humilité. Je m'efforce tant bien que mal de suivre ton exemple chaque jour. Je n'oublie aucun des moments passés avec toi, des parties endiablées de petits chevaux aux épisodes des Simpson vu et revus 1000 fois. Je me souviens parfaitement de la fois où j'ai écrasé ta voiture contre le portail bien avant d'avoir l'âge de conduire, c'est resté notre secret jusqu'à aujourd'hui...merci pour tout.



A mami Martine, merci pour ton soutien, tu as été présente à chaque étape de ma vie, prête à tout pour m'aider, je ne l'oublierai jamais, merci pour tout.

A Pascale, ta façon de faire passer la famille avant tout, toujours là pour aider, accompagner, soutenir, encourager. Merci d'être ce que tu es, un exemple de générosité et de solidarité que j'essaye de suivre tous les jours.

A tatie Sabine, marraine, peu importe la situation tu as été là pour moi, un véritable soutien. Merci pour ta gentillesse et ton sens de la famille.

A Ana, te voir grandir et devenir cette personne formidable et généreuse a été une joie immense,

A Jade, une cousine en or, tu pourras compter sur moi en toute circonstance,

Je suis extrêmement fier d'être votre cousin.

A vous tous, je vous aime tout simplement.

## Table des matières

|                                       |    |
|---------------------------------------|----|
| Remerciements .....                   | 1  |
| Table des matières .....              | 15 |
| Liste des figures .....               | 16 |
| Liste des tableaux .....              | 17 |
| Liste des abréviations .....          | 18 |
| <b>Introduction</b> .....             | 19 |
| <b>Rappels de connaissances</b> ..... | 20 |
| <b>Matériel et Méthode</b> .....      | 28 |
| 1) Technique opératoire .....         | 28 |
| 2) Sélection des patients .....       | 31 |
| 3) Méthodologie de l'étude.....       | 32 |
| 4) Analyse statistique.....           | 33 |
| <b>Résultats</b> .....                | 34 |
| <b>Discussion</b> .....               | 39 |
| <b>Conclusion</b> .....               | 44 |
| <b>Bibliographie</b> .....            | 45 |
| <b>Article original</b> .....         | 51 |
| <b>Abstract</b> .....                 | 51 |
| <b>Introduction</b> .....             | 52 |
| <b>Material and method</b> .....      | 52 |
| <b>Results</b> .....                  | 54 |
| <b>Discussion</b> .....               | 55 |
| <b>Conclusion</b> .....               | 59 |
| <b>Bibliography</b> .....             | 61 |
| <b>Annexes</b> .....                  | 65 |
| <b>Serment d'Hippocrate</b> .....     | 70 |

## Liste des figures

Figure 1 Disjonction scapho-lunaire

Figure 2 Déformation lors d'une fracture du scaphoïde

Figure 3 Arthrose stade 1 selon la classification de Watson

Figure 4 Arthrose stade 2 selon la classification de Watson

Figure 5 Arthrose stade 3 selon la classification de Watson

Figure 6 Mise en contact d'une surface arthrosique lors d'une résection de première rangée du carpe dans une arthrose stade 3 selon la classification de WATSON.

Figure 7 Arthrodèse médio carpienne

Figure 8 Résection de première rangée du carpe avec implant RCPI

Figure 9 Composition d'un implant en pyrocarbone. Vue en coupe d'une valve cardiaque (a) et d'un implant scaphoïdien (b)

Figure 10 Analyse par éléments finis d'un os long chargé sur une sphère d'implant d'élasticité variable

Figure 11 Capsulotomie de Berger

Figure 12 Capsulotomie de Garcia Elias

Figure 13 Radiographie de face d'un implant RCPI à 1 an de suivi

Figure 14 Radiographie de profile d'un implant RCPI à 1 an de suivi

Figure 15 Radiographie de face d'un implant RCPI à 10 ans de suivi

Figure 16 Index de YOUM

## Liste des tableaux

Tableau 1: Comparaison module de Young et densité entre pyrocarbone, os, silicone et poly

## Liste des abréviations

SLAC lesion: Scapho lunate advanced collapse lesion

SNAC lesion: Scaphoid non union advanced collapse lesion

SCAC lesion: Scapho chondrocalcinosis advanced collapse lesion

AMC: Arthrodèse médio carpienne

RCPI: Resurfacing capitate pyrocarbon implant prosthesis

RPRCP: Résection de première rangée du carpe associée à un resurfaçage du pole proximal du capitatum par un implant en pyrocarbone

EVA: Echelle visuelle analogique

DASH: Disabilities of the arm, shoulder and hand

## **Introduction**

L'arthrose médio-carpienne est une affection dégénérative fréquente du poignet. Elle résulte d'une usure des surfaces cartilagineuses mettant en contact les os sous chondraux. Il en découle une impotence fonctionnelle avec des douleurs et des limitations dans les amplitudes articulaires du poignet. Le phénomène arthrosique résulte de l'évolution naturelle des *scapho lunate advanced collapse lesions* (SLAC), des *scaphoid non union advanced collapse lesions* (SNAC) ou des *scapho chondrocalcinosis advanced collapse lesions* (SCAC). En fonction des surfaces articulaires concernées, les solutions thérapeutiques varient. Jusqu'à récemment, dans le cas où l'arthrose atteignait l'espace radio-scaphoïdien ainsi que le pôle proximal du capitatum, seule une arthrodèse médio carpienne (AMC) était envisageable. Depuis la mise sur le marché de l'implant en pyrocarbone de resurfaçage du pôle proximal du capitatum (RCPI: Resurfacing Capitate Pyrocarbon Implant Prosthesis, Tornier SAS, Etablissements Bioprofile, France), la résection des os de la première rangée du carpe associée à un resurfaçage du pôle proximal du capitatum par du pyrocarbone (RPRCP) constitue une alternative thérapeutique.

L'objectif de cette étude était d'évaluer les résultats fonctionnels à long terme des patients ayant bénéficiés d'une RPRCP.

Pour atteindre cet objectif, nous avons réalisé une étude rétrospective, multi centrique, multi opérateurs.

## Rappels de connaissances

Les atteintes dégénératives du carpe sont fréquentes et peuvent survenir précocement dans la vie des patients. Il en résulte une limitation fonctionnelle avec gêne dans les activités professionnelles et sociales. Le poignet est une articulation complexe en raison de l'importante quantité d'os engagés et de sa biomécanique sophistiquée. Chaque mouvement du poignet s'intègre dans une chaîne biomécanique des os du carpe. Une anomalie dans cette chaîne entraîne un déséquilibre de l'ensemble avec perturbation de la répartition des contraintes subies par l'articulation, à l'origine du phénomène arthrosique.

Parmi les causes les plus fréquentes, on retrouve :

- les ruptures post traumatiques du ligament scapho-lunaire à l'origine du « scapho lunate advanced collapse » ou SLAC (Figure 1)

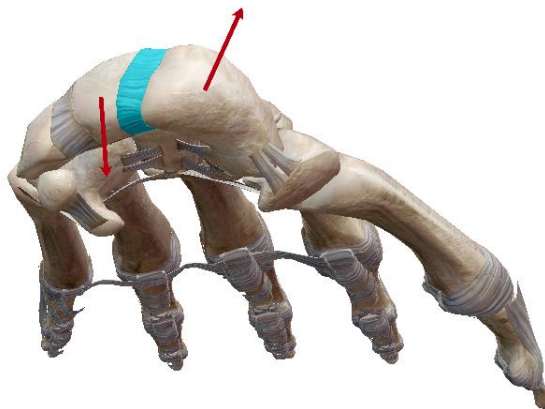


Figure 1 Disjonction scapho-lunaire

- Les pseudarthroses de scaphoïde à l'origine de « scaphoid non union advanced collapse » ou SNAC (Figure 2)

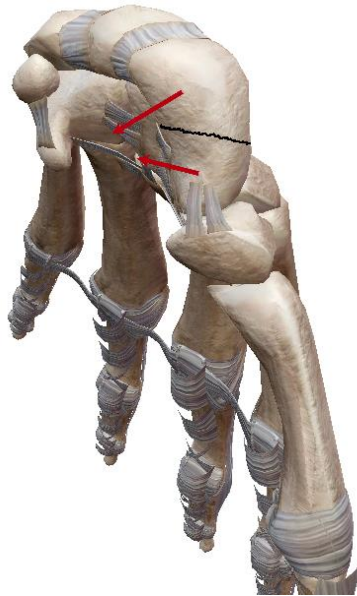


Figure 2 Déformation lors d'une fracture du scaphoïde

- Les atteintes rhumatismales du poignet avec notamment la chondrocalcinose à l'origine de « scapho chondrocalcinosis advanced collapse » ou SCAC

Une fois l'arthrose installée dans le carpe, elle suit une évolution standardisée avec une atteinte de l'espace stylo-scaphoïdien au stade 1 (Figure 3), de l'espace radio-scaphoïdien au stade 2 (Figure 4) puis de l'espace médio-carpien au stade 3 (Figure 5) avec lésion de l'espace luno-capital. Ce processus se termine par la pan-arthrose du carpe.



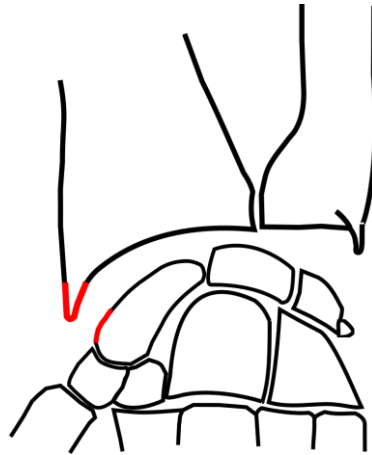


Figure 3 Arthrose stade 1 selon la classification de Watson

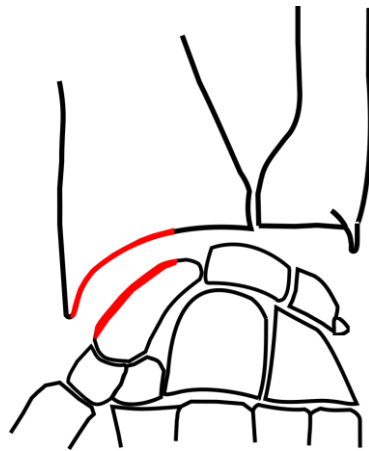


Figure 4 Arthrose stade 2 selon la classification de Watson

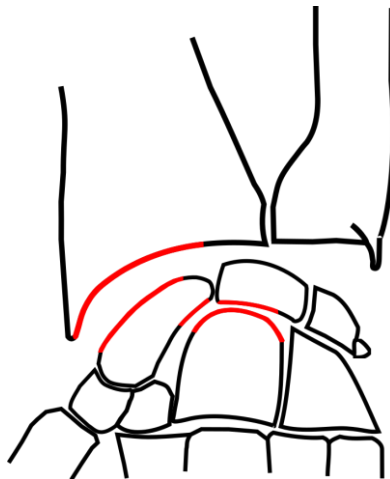
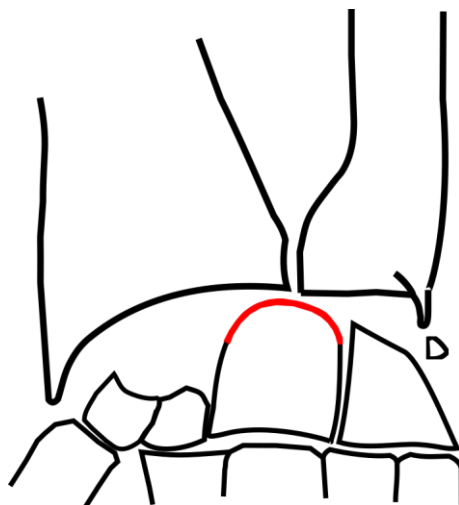


Figure 5 Arthrose stade 3 selon la classification de Watson

Les indications chirurgicales varient en fonction des différents stades d'avancement de l'arthrose. L'objectif premier est l'obtention de l'indolence (1). En fonction du patient et de ses priorités, les objectifs annexes de cette chirurgie changent: conservation d'un maximum d'amplitudes articulaires ou bien restauration de la force de préhension. Il n'existe pas à l'heure actuelle de solution chirurgicale parfaite et un équilibre sera à trouver entre restitution de la force de préhension et maintien des amplitudes articulaires pour que le patient puisse retrouver ses activités sociales et professionnelles.

Dans ce travail, nous nous sommes intéressés aux patients ayant atteint un stade 3 (Figure 5). A ce stade, une simple résection des os de la première rangée du carpe n'est pas recommandée (Figure 6).



*Figure 6 Mise en contact d'une surface arthrosique lors d'une résection de première rangée du carpe dans une arthrose stade 3 selon la classification de WATSON*

Il y a encore quelques années, seule une AMC pouvait être proposée dans cette situation (Figure 7).

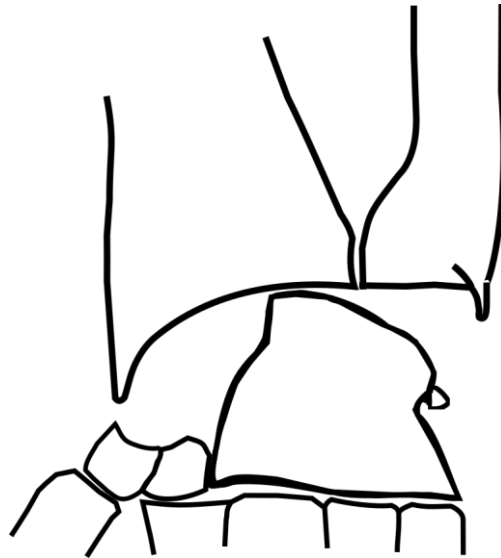


Figure 7 Arthrodèse médio carpienne

Depuis 2010, date de mise sur le marché de l'implant RCPI, la résection des os de la RPRCP s'est affirmée comme une alternative thérapeutique (Figure 8).

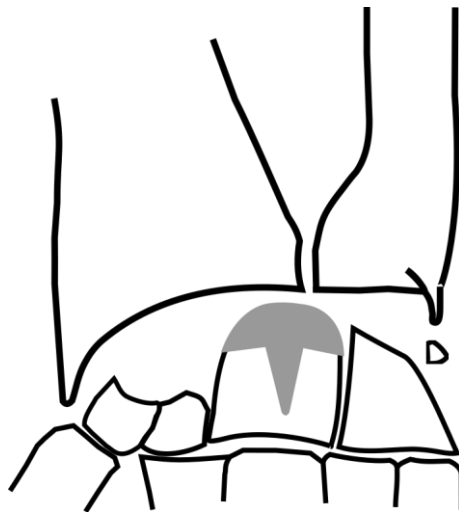


Figure 8 Résection de première rangée du carpe avec implant RCPI

Le resurfaçage est un procédé déjà bien connu en chirurgie orthopédique avec notamment le resurfaçage de la tête du fémur chez les patients jeunes présentant de la coxarthrose (2,3). En ce qui concerne le pôle proximal du capitatum, diverses techniques opératoires sont décrites.

Le resurfaçage peut être effectué à l'aide d'une greffe ostéochondrale prélevée aux dépens des os de la première rangée réséquée, comme l'a décrit Tang et al. (4), ou à l'aide d'un matériau artificiel comme le pyrocarbone (RCPI).

Le carbone pyrolytique est produit par pyrolyse (décomposition thermique) d'un hydrocarbure, un procédé qui brise les liens entre les atomes de carbone et d'hydrogène. Du gaz propane de haute pureté ( $C_3H_8$ ) est injecté dans un tube vertical chauffé à  $1500^\circ$  contenant des particules de zircone (microbilles) mises en lévitation par un gaz argon (« lit fluidized »)(5). Cette réaction va produire du carbone pur qui se dépose sur un substrat en graphite. L'ensemble du processus dure jusqu'à 9 heures. Cette technique permet d'obtenir un revêtement continu, homogène et aléatoire qui garantit la nature cristalline (céramique dense et isotrope) du revêtement déposé (6). Il s'agit d'un procédé long et coûteux imposant une limite de taille et de quantité d'implants fabriqués (7). L'implant finalisé est constitué de 2 composants (Figure 9) :

- Un substrat en graphite taillé à la forme de l'implant et imprégné de tungstène qui le rend radio-opaque
- Un revêtement de carbone pyrolytique (300 à 500 microns) déposé autour du substrat, qui est radio-transparent.

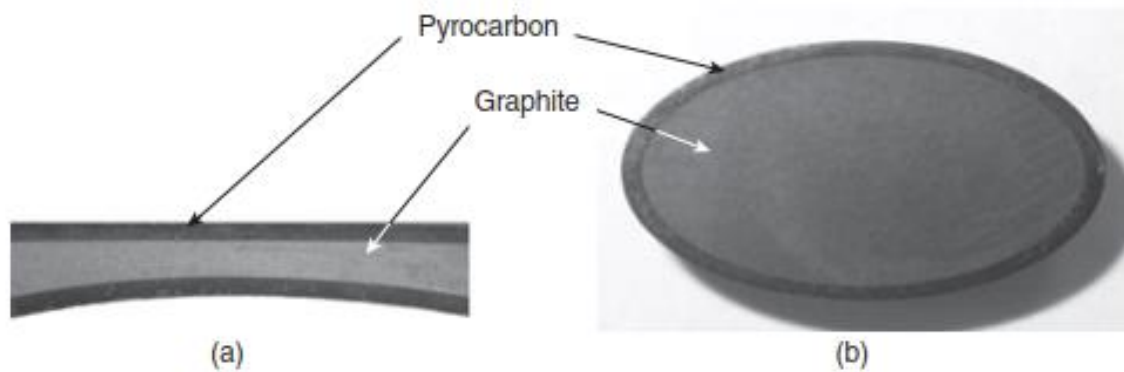


Figure 9 Composition d'un implant en pyrocarbure. Vue en coupe d'une valve cardiaque (a) et d'un implant scaphoïdien (b).  
Illustration Hassler M. Other commonly used biomedical coatings: pyrolytic carbon coatings. Elsevier 2012

Le pyrocarbure est un matériau adapté au resurfaçage car il a un module de Young proche de celui de l'os cortical (Tableau 1). Lorsqu'il est mis en charge sur un os long on peut constater que la répartition des contraintes est plus harmonieuse qu'avec le polyéthylène ou la céramique (Figure 10). Il est résistant à l'usure et il a un faible coefficient de frottement (8,9). De plus, le pyrocarbure présente une densité proche de celui de l'os (10).

|                       | Silicone | Poly-éthylène | Os    | Pyrocarbure |
|-----------------------|----------|---------------|-------|-------------|
| Module de YOUNG (Gpa) | 0,004    | 1             | 15-20 | 20-25       |
| Densité (g-cm-3)      | 1,1      | 0,9-1,1       | 2,0   | 1,7-2,0     |

Tableau 1: Comparaison module de Young et densité entre pyrocarbure, os, silicone et poly éthylène (illustration issue de l'ouvrage de la 4ème rencontre de l'institut montpellierain de la main « ARTHROPLASTIES RADIOCARPIENNES » page 90)

Le pyrocarbone étant un matériel inerte sans propriété d'ostéo-intégration (11,12), la question se pose du devenir à long terme de ces implants de resurfaçage et de l'évolution clinique et radiographique des patients ayant bénéficiés de cette intervention.

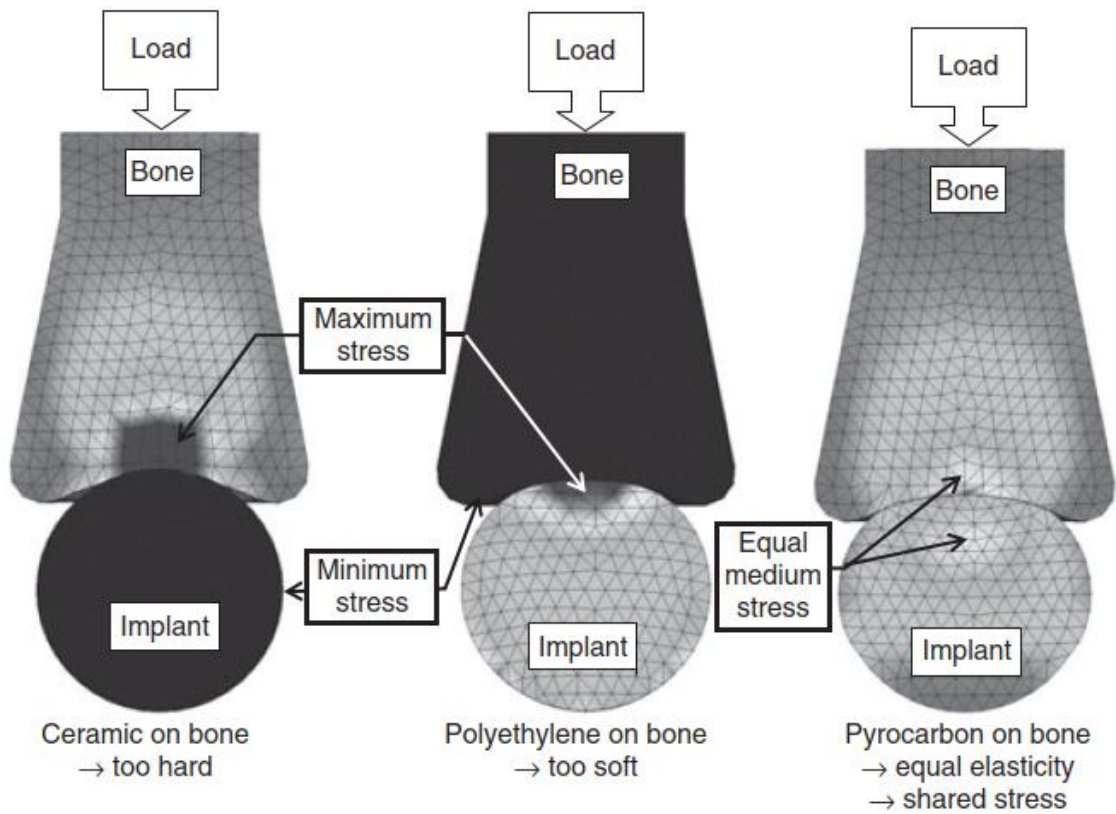


Figure 10 Analyse par éléments finis d'un os long chargé sur une sphère d'implant d'élasticité variable

Illustration Hassler M. Other commonly used biomedical coatings. Coatings for biomedical applications: Woodhead Publishing Limited 2012

## Matériel et Méthode

### 1) Technique opératoire

Cette intervention est standardisée, et mis à part quelques variabilités inter opérateurs, elle reste identique à celle décrite par Goubier *et al.* en 2011 (9), Szalay *et al.* en 2012 (13), Marcuzzi *et al.* en 2014 (14) ou encore Giacalone *et al.* en 2017 (8).

Cette intervention se déroule le plus souvent sous anesthésie locorégionale axillaire. Le patient est installé en décubitus dorsal, tablette à bras du côté opéré. Un abord longitudinal dorsal de poignet centré sur le tubercule de lister est pratiqué.

Il est effectué une ouverture du 4<sup>ème</sup> compartiment des extenseurs, puis ouverture du 3<sup>ème</sup> puis du 2<sup>ème</sup> compartiment des extenseurs, avec libération du long extenseur du pouce et des extenseurs radiaux du carpe. Ces tendons sont mis sur lac et réclinés de façon à exposer la capsule dorsale du poignet.

Une neurotomie de la partie distale du nerf interosseux postérieur dont quelques études ont montré l'efficacité (15–17) peut être effectuée.

Plusieurs techniques de capsulotomie sont décrites et valables, la capsulotomie de Berger (18) est la plus communément utilisée. Parmi les 5 chirurgiens de la main ayant participé à ce travail, 4 effectuaient la capsulotomie de BERGER (Figure 11) et un effectuait la capsulotomie de GARCIA ELIAS (Figure 12).

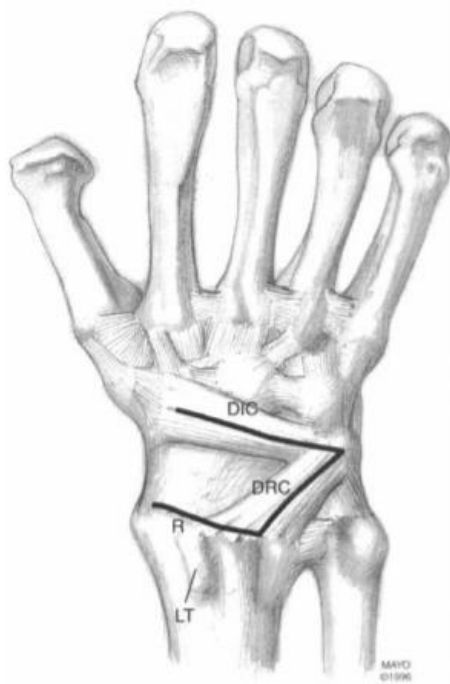


Figure 11 Capsulotomie de Berger

Illustration de l'article "A method of defining palpable landmarks for the ligament-splitting dorsal wrist capsulotomy" par Berger et al. dans The Journal of Hand Surgery en 2007.

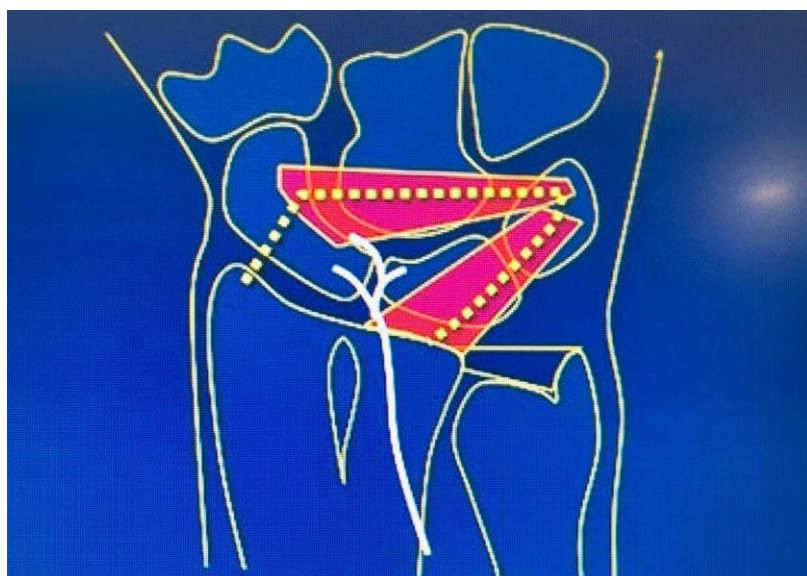


Figure 12 Capsulotomie de Garcia Elias



Dans un premier temps, une résection des os de la première rangée du carpe est effectuée en retirant le scaphoïde, le lunatum et le triquetrum et en laissant en place le pisiforme. Le poignet est positionné à 90° de flexion afin d'exposer largement le pôle proximal du capitatum.

L'ostéotomie du pôle proximal du capitatum est réalisée à la scie oscillante. Sa direction est de 75° dans le plan sagittal tout en étant parallèle à la surface articulaire de la fossette lunarienne du radius distal dans le plan frontal.

Une broche insérée dans le capitatum, de proximal en distal, guide le fraisage du capitatum de manière à aménager une logette médullaire destinée à la tige de l'implant. Puis la râpe adaptée à la taille de l'implant (14 ou 16 mm) est utilisée. Cette phase présente plusieurs dangers dont il faut avoir connaissance :

- Risque de fracture du capitatum
- Risque d'effraction de la curette dans la surface articulaire entre le 3<sup>ème</sup> métacarpien et le capitatum.

L'étape suivante consiste en la mise en place de l'implant d'essai de taille adaptée (deux tailles disponibles, 14mm et 16mm). Il faut vérifier à ce stade la bonne congruence entre le matériel et l'os avoisinant.

Un contrôle radiographique per opératoire avec clichés de face et de profil est utile pour vérifier que la tige soit bien centrée de face comme de profil dans le capitatum et que l'extrémité distale de la tige s'arrête à environ 3 mm proximale de l'articulation capitato-métacarpienne.

Une fois les contrôles scopiques satisfaisants, l'implant d'essai est remplacé par l'implant définitif.

La capsule est refermée, puis le chevron du rétinaculum des extenseurs.

Les consignes post opératoires peuvent varier selon les auteurs, ainsi Marcuzzi et al. (14) recommande l'immobilisation dans une attelle de poignet avec 20° d'extension et 15 ° d'inclinaison ulnaire pour 4 jours, puis autorise les mouvements actifs sans force avec port nocturne de l'attelle pendant 3 semaines. A partir de la 4<sup>ème</sup> semaine, l'attelle n'est plus utilisée et le travail sur la force de préhension peut être débuté. Parmi les chirurgiens participants à l'étude, un prescrit 2 semaines d'orthèse stricte puis début de l'auto rééducation à 2 semaines avec sevrage progressif de l'attelle et début de kinésithérapie à 3 semaines, les autres chirurgiens préconisent une orthèse portée strictement pendant 1 mois, puis retrait progressif avec début de la kinésithérapie.

## 2) Sélection des patients

Nous avons suivi les patients ayant bénéficiés d'une RPRCP entre Janvier 2005 et Décembre 2018, opérés dans 5 centres de chirurgie de la main français par 5 chirurgiens spécialisés en chirurgie de la main.

Le critère de jugement principal étudié était les résultats fonctionnels des RPRCP comprenant plusieurs paramètres :

- les amplitudes articulaires du poignet en flexion-extension, inclinaison radiale et ulnaire, pronosupination,
- la force de grip du côté opéré,
- la douleur avec une EVA,
- le quick DASH.

Les critères de jugements secondaires étudiés étaient les suivants :

- Le comparatif de la force du côté opéré par rapport au côté controlatéral,
- La reprise d'une activité professionnelle et sous quelle forme,
- Les signes de déplacement secondaire radiographique,
- la présence de fracture péri implant,
- la hauteur carpienne.

Les critères d'inclusion de cette étude étaient :

- Avoir bénéficié d'une RPRCP,
- Avoir été opéré il y a au moins 3 ans,
- Avoir une arthrose carpienne de stade 3 en lien avec l'évolution naturelle d'une SLAC lésion, SNAC lésion ou SCAC lésion.

Les critères d'exclusion étaient le fait d'avoir un recul inférieur à 3 ans ainsi que le refus par les patients d'être revu dans le cadre du suivi habituel par un observateur indépendant.

### 3) Méthodologie de l'étude

Le suivi s'est déroulé entre mai 2020 et mai 2021. Il consistait en une consultation effectuée par un seul observateur indépendant dans le cadre du suivi habituel de cette chirurgie. Il s'agissait d'une consultation présentielle pour tous les patients, soit dans une structure hospitalière soit dans le cadre d'une visite à domicile. Il n'y a pas eu au cours de ce travail de téléconsultation ni d'usage de questionnaire téléphonique ou posté.

Avant les consultations, l'observateur avait accès à l'ensemble du dossier informatisé du patient. A partir des courriers médicaux antérieurs, les complications peropératoires et post-opératoires étaient relevées, ainsi que l'évolution des paramètres cliniques et radiologiques. L'existence d'une éventuelle reprise chirurgicale était identifiée et si oui, pour quelle raison et dans quel délai.

Les consultations étaient standardisées ;

- Un interrogatoire précis du patient était réalisé reprenant ses habitudes, ses antécédents, ses traitements, la date de son intervention, les éventuelles complications.
- Un examen physique de la main et du poignet opérés était pratiqué comprenant un examen de la ou des cicatrices, des mobilités articulaires avec mesure des amplitudes articulaires du poignet en flexion, extension, inclinaison radiale, inclinaison ulnaire, prono-supination à l'aide d'un goniomètre et à partir d'un positionnement standardisé du patient (annexe 1). Une mesure clinique de la force de préhension au dynamomètre de Jamar en comparaison avec le côté non opéré était réalisée en notant si le côté opéré était le côté dominant ou non.
- Un questionnaire, comportant une échelle visuelle analogique de la douleur ainsi qu'un score quick DASH (annexe 2), était présenté au patient.
- Une analyse des radiographies récentes du poignet opéré (moins de 10 jours) de face et de profil terminait l'entretien.

Ces paramètres sont ceux publiés dans la littérature pour l'évaluation des résultats des RPRCP (5-7,10,11,16,17).

#### 4) Analyse statistique

Nous avons effectué des analyses statistiques descriptives, avec description intrinsèque d'une distribution d'observation par le calcul de moyennes. Nous avons également étudié la dispersion de chaque paramètre par la mesure de valeurs minimum et maximum pour avoir l'étendue de chaque paramètre étudié.

## Résultats

Quarante-cinq patients correspondaient aux critères d'inclusion. Dix ont été perdus de vue. Cinq n'ont pas souhaité être revus. Parmi les 30 patients inclus, 4 étaient des femmes (13%) et 26 des hommes (87%). L'âge moyen des patients était de 59 ans [50-65]. Le recul moyen de cette étude était de 7 ans [3 - 16]. Parmi les patients inclus, 6% étaient des travailleurs non manuels, tous les autres étaient travailleurs manuels. Dans 66% des cas, les patients étaient opérés de leur côté dominant. Une majorité (87%) avait de l'arthrose de poignet causée par une disjonction scapho-lunaire de stade 3 (SLAC 3) d'après la classification de Watson (21). Treize pour cent des patients présentaient un scaphoid non union advanced collapse de stade 3 (SNAC 3). Pour 93% des patients, il s'agissait d'une chirurgie de première intention et pour 7% (2 patients), il s'agissait d'une reprise chirurgicale pour persistance de douleurs au poignet après une résection isolée de la première rangée du carpe causée par des lésions du pôle proximal du capitatum.

En ce qui concerne la mobilité, nous avons objectivé un arc de mobilité moyen en flexion extension de 65° [20-90], avec une flexion moyenne de 36° [20 60] et une extension moyenne de 26° [0 – 50]. L'arc de mobilité moyen en inclinaison radio-ulnaire était de 44° [20-65], avec une inclinaison ulnaire moyenne de 24° [11- 35] et une inclinaison radiale moyenne de 20° [5-30]. L'arc de mobilité moyen en prono-supination était de 175° [170-180].

La force de préhension moyenne était de 28 kg [4-54]. La force moyenne du côté opéré était de 66% [10 – 93] par rapport au côté controlatéral. Lorsque le côté opéré était le côté dominant, la force moyenne était de 71% [18 – 100%] par rapport au côté controlatéral. Lorsque le côté opéré était le côté non dominant, la force moyenne de préhension était 58% [10-93] par rapport au côté controlatéral.

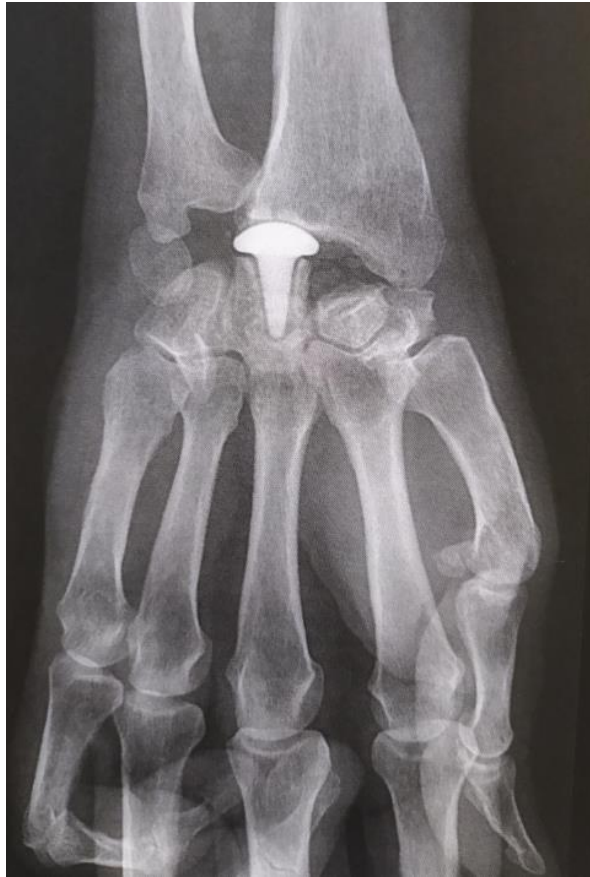Au dernier recul clinique, le score moyen de douleur selon l'échelle visuelle analogique de la douleur (EVA) était de 2/10 [0-5]. Le score EVA moyen en pré opératoire était de 8,5/10 [6 - 10]. L'EVA de la douleur a chuté en moyenne de 6,7 points [2-10] entre le pré opératoire et le dernier recul clinique.

Le score Quick DASH moyen au dernier recul clinique était de 17/100 [8 – 42,5]. Nous avons objectivé une amélioration moyenne du score Quick DASH entre le pré opératoire et le dernier recul clinique de 30 points.

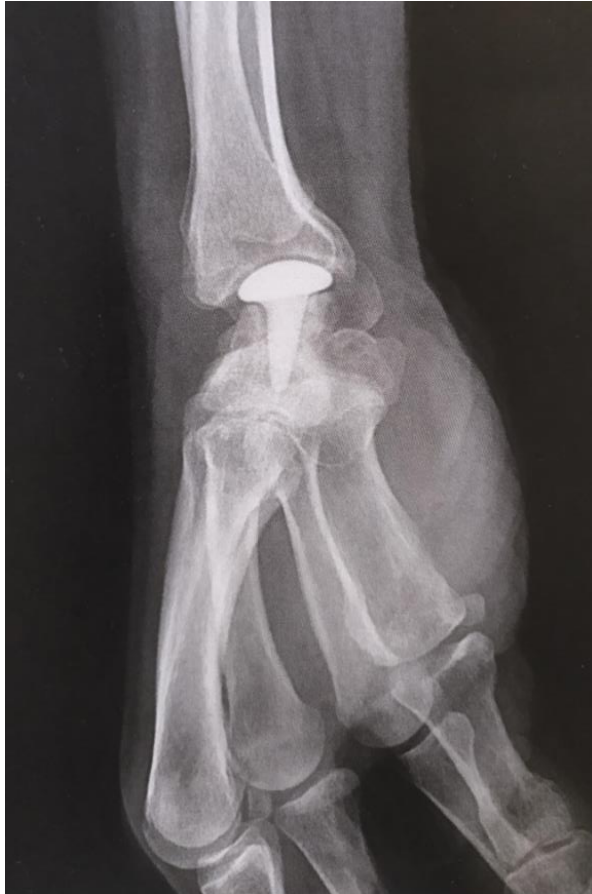Tous les patients non travailleurs manuels avaient, au dernier recul clinique, repris leur activité professionnelle sans conséquence sur leurs performances. Parmi les patients travailleurs manuels (28), au dernier recul clinique, 29% étaient à la retraite, 71% étaient toujours en activité professionnelle. Parmi les travailleurs manuel toujours en activité, 35% pratiquaient le même métier qu'en préopératoire avec quelques limitations dans leurs performances, 65% ont dû adapter leur poste de travail. Parmi les patients retraités au dernier recul clinique, 25% ont pu reprendre leur ancienne activité professionnelle entre le post opératoire et l'âge prévu de leur retraite, et 75% ont dû prendre une retraite anticipée. Le délai moyen de retour au travail était de 3 mois [1,5-8].

Aucun patient n'a nécessité de reprise chirurgicale après la RPRCP.

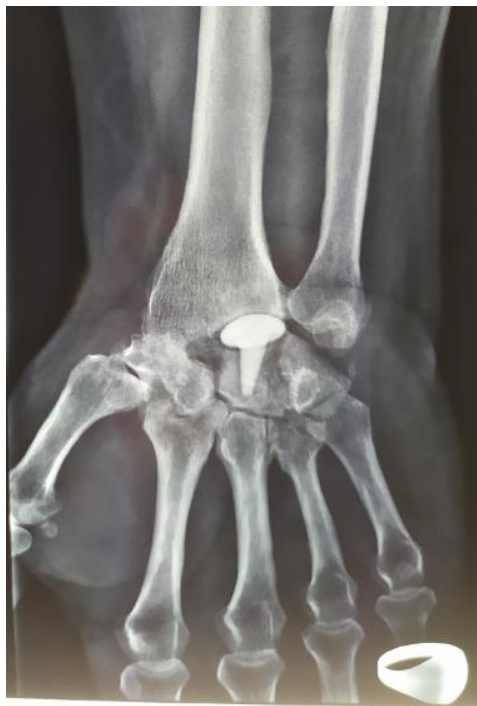Les analyses radiologiques n'ont montré aucun cas de fracture du capitatum autour de l'implant ni de déplacement secondaire de l'implant. Sur tous les clichés radiographiques, nous pouvions constater la présence d'un liseré radio transparent ne semblant pas évolutif car strictement identique au cours du suivi dans le temps (Figure 13 ,14 et 15).



*Figure 13 Radiographie de face d'un implant RCPI à 1 an de suivi*



*Figure 14 Radiographie de profile d'un implant RCPI à 1 an de suivi*



*Figure 15 Radiographie de face d'un implant RCPI à 10 ans de suivi*



En ce qui concerne la hauteur carpienne que nous avons mesurée à l'aide de l'index de YOUM (Figure 16), nous avons constaté qu'au dernier contrôle radio clinique la hauteur carpienne moyenne était de 0,38 [0,31-0,44].

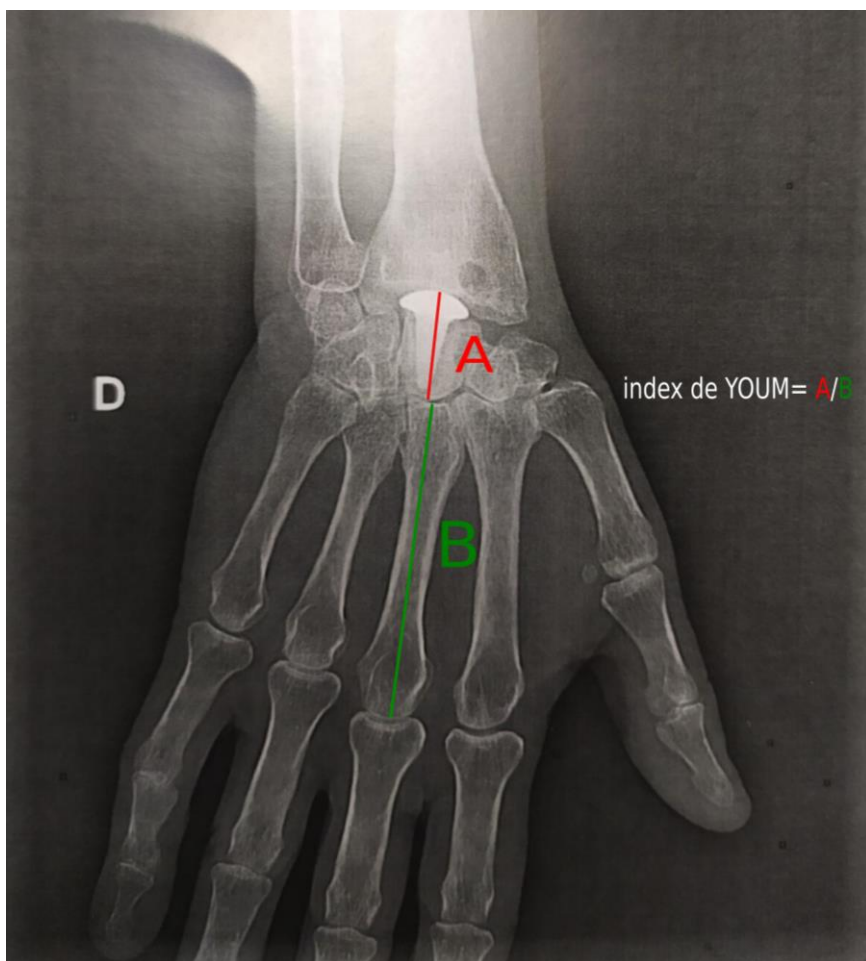


Figure 16 Index de YOUM

## Discussion

L'arthrose du poignet est une pathologie très fréquente. A partir du stade 3 de la classification de Watson (21), seule l'AMC pouvait être proposée. Depuis 2010, l'implant RCPI offre une alternative thérapeutique (22).

L'AMC permet selon la littérature le soulagement des douleurs et la préservation de la force de préhension (23–25) mais induit une limitation dans les arcs de mobilité du poignet avec un risque de complication lié au matériel, notamment d'encombrement postérieur en lien avec ce matériel (26,27).

Dans notre étude, nous retrouvons des arcs de mobilité légèrement supérieurs à ceux rapportés pour les AMC (60° d'arc de flexion extension, 32° d'arc d'inclinaison radio-ulnaire)<sup>1</sup> (21,23,28–42) et comparables à ceux rapportés pour les résections de première rangée du carpe (d'arc de mobilité en flexion-extension de 69° et en inclinaison radio-ulnaire de 32°)<sup>1</sup> (27,30,38,43–62). La correspondance des amplitudes articulaires entre les poignets ayant bénéficié d'une résection isolée de la première rangée du carpe et ceux ayant bénéficié en plus d'un resurfaçage en pyrocarbone du pôle proximal du capitatum est intéressante car la seconde option thérapeutique est réservée à des patients présentant des atteintes arthrosiques plus importantes. Ces résultats sont en accord avec les conclusions de l'étude de Giacalone et al. en 2017 (8). Ceci est en faveur du fait que le pyrocarbone, après en moyenne 7 ans de recul clinique, donne des résultats similaire au cartilage natif du pôle proximal du capitatum en termes de mobilité.

---

<sup>1</sup> Se référer à l'annexe N°1 et N°2 pour les tableaux des données brutes. Statistiques, calculées selon la formule disponible en annexe N°3, données de manière indicative.

Les résultats portant sur la force de grip après une AMC et une résection de première rangée du carpe sont toujours débattus. Certains auteurs considèrent que les AMC permettent de conserver plus de force que les résections de première rangée, d'autres ne retrouvent pas de différences entre les deux interventions.

Dans notre étude, une force moyenne de grip similaire à celle de la résection de première rangée du carpe (73% de la force du côté controlatéral)<sup>1</sup> (43–45,48,50–53,58,59,63) et légèrement inférieure à celle des AMC (70-89% de la force du côté controlatéral)<sup>1</sup> (31–35,38,39,64–67) est retrouvée. Cependant, il pourrait être intéressant d'analyser la proportion de côtés opérés dominants et non dominants dans ces études, en effet, dans notre étude, près d'un tiers des patients ont été opérés de leur côté non dominant. Lorsque le côté non dominant est opéré, la comparaison de force entre le côté opéré et le côté controlatéral est moins favorable que lorsque le côté dominant est opéré.

Au dernier recul clinique, les patients de notre étude avaient un score de douleur moyen selon l'échelle visuelle analogique (EVA) comparable à ceux ayant bénéficié d'une AMC (EVA moyen entre 2/10 et 5/10)<sup>1</sup> (31,32,34,36) et à ceux ayant bénéficié d'une résection de première rangée du carpe (1/10)<sup>1</sup> (28,31,53). On peut constater que, comme pour les amplitudes articulaires, les scores EVA de la douleur sont du même ordre que dans la résection isolée de première rangée du carpe alors que cette dernière est indiquée pour des stades d'arthrose de poignet moins avancés. Toutes ces procédures sont effectuées dans le but principal de soulager les douleurs. Ainsi, quel que soit la procédure choisie, il y a de bons résultats sur ce paramètre.

La valeur moyenne ainsi que l'amélioration moyenne du score quick DASH rapportées par notre étude entre le préopératoire et le dernier recul clinique sont comparables à celles rapportées par la littérature pour les patients ayant bénéficié d'une AMC (score Quick Dash moyen de 22/100 et amélioration moyenne du score Quick DASH d'en moyenne 20 à 30

points)<sup>1</sup> (29,31–35,65,66,68). Une valeur moyenne du score quick DASH comparable pour les résections de première rangée du carpe isolée (Quick DASH moyen de 12)<sup>1</sup> (51) est également retrouvée.

Les délais moyens de retour au travail ainsi que le pourcentage de patients ayant pu retourner à une activité professionnelle chez les patients ayant participé à notre étude semblent similaires à ceux rapportés pour les patients ayant bénéficié des AMC (50 à 70% de reprise d'activité professionnelle et délais moyen de prise d'activité étaient de 4 à 8 mois) (29,66,69), ainsi qu'à ceux rapportés pour les patients ayant bénéficié d'une résection isolée de la première rangée du carpe (46).

Radiographiquement, dans la littérature, 5% des patients ayant bénéficié d'une AMC ont présenté une pseudarthrodèse (23,26,29,38). La résection de première rangée du carpe est une procédure chirurgicale ne nécessitant pas de fusion osseuse, elle met donc à l'abri de cette complication. Le liseré radio transparent autour de l'implant RCPI n'est pas décrit dans la littérature, mais il semble être sans conséquence sur les résultats cliniques avec un recul moyen de 7 ans. Cette réaction osseuse péri-implant est bien connue et décrite pour d'autres implants en pyrocarbone comme l'implant APSI ( Tornier Cie., Montbonnot, Saint Martin, France) pour le remplacement du pôle proximal du scaphoïde (70). Cela semble être une réaction attendue de l'os avec le pyrocarbone. De plus, nous n'avons pas de déplacement secondaire d'implant RCPI à déplorer dans notre série, tous les implants avaient la même position dans le capitatum au dernier contrôle radiographique en comparaison du cliché post opératoire immédiat. Cela nous semble intéressant car le pyrocarbone est un matériau inerte sans possibilité d'osteo-integration. En raison des propriétés biomécaniques, avec notamment un module de Young proche de celui de l'os cortical, le pyrocarbone réduit le risque de "stress shielding" pouvant amener à des descellements et des fractures peri prothétiques (71). Ces résultats semblent être en faveur d'une stabilité et d'une bonne tolérance du pyrocarbone au long cours. Par ailleurs

certain auteurs mettent en évidence chez les patients ayant bénéficié d'AMC une dégradation de l'articulation radio-lunaire en raison d'une surcharge sur la fossette lunaire, cette complication ne semble pas survenir lors des RPRCP (22,72–74) .

La mesure de la hauteur carpienne nous a permis de constater que la hauteur carpienne moyenne mesurée au dernier contrôle radio-clinique par l'index de Youm était inférieure aux valeurs considérées comme normales dans la littérature (entre 0,51 et 0,57) (75,76). Certains auteurs comme Gjika et al. en 2012 (77) ont conclu que la perte de hauteur du carpe dans l'arthrose doit être respectée et que les résultats fonctionnels des AMC étaient directement impactés par le respect ou non de cette perte de hauteur du carpe. Tous les auteurs de la littérature ne sont pas en accord avec ses conclusions, notamment Dimitrios et al. en 2010 qui semblait mettre en évidence l'absence de conséquence clinique défavorable malgré une correction de la perte de hauteur du carpe liée à l'arthrose. Comme Laronde et al. l'a montré dans son étude clinique et anatomique en 2016 (78), il n'y a pas de corrélation entre la perte de force et la diminution de la hauteur carpienne, en effet dans une procédure comme la résection de première rangée du carpe où la hauteur carpienne est plus diminuée que dans une AMC, il n'y a pas de différence significative en ce qui concerne la force. Ceci est expliqué par les auteurs par une étude biomécanique semblant montrer que la perte de tension au niveau des tendons dans une résection de première rangée du carpe était compensée par la perte de force liée à l'augmentation des contraintes sur les articulations restantes du poignet dans une AMC. Ces conclusions semblent être en accord avec notre étude qui ne retrouve pas de conséquences majeures sur la force de préhension malgré une hauteur carpienne moyenne inférieure à la normale.

Il s'agit d'un travail original car à notre connaissance, seulement quelques auteurs ont étudiés les résultats clinico-radiographiques des RPRCP au long cours (8,9,13,14,19), ces résultats permettent de confirmer les résultats de cette prise en charge.

Cette étude présente des atouts méthodologiques, car tous les patients ont été examinés cliniquement et radiographiquement par un examinateur unique et indépendant afin de limiter la variabilité inter observateurs des résultats. Tous les contrôles cliniques étaient standardisés afin de limiter la variabilité intra observateur des résultats. Il s'agit d'une étude multicentrique multi opérateurs ce qui permet de s'affranchir du biais en lien avec un effet centre. La taille de notre échantillon de patients est similaire à celle des études précédentes portant sur le même sujet, mais nous avons un recul plus important (8,9,14,19).

Il faut souligner quelques limites dans notre travail, en effet il s'agit d'une étude descriptive et rétrospective ce qui conduit inévitablement à des biais méthodologiques.

## Conclusion

Il s'agit d'une étude descriptive, rétrospective, multicentrique qui analyse les résultats à long terme des résections de première rangée du carpe avec resurfaçage du pôle proximal du capitatum par un implant en pyrocarbone, et qui les compare aux résultats rapportés par la littérature des arthrodèses médio carpiennes et des résections isolées de la première rangée du carpe. Nos résultats sont en faveur d'une bonne tolérance de l'implant en pyrocarbone au long cours avec des résultats comparables à ceux de la résection isolée de la première rangée du carpe, procédure indiquée dans les cas d'arthrose de poignet moins avancée avec un pôle proximal du capitatum non atteint. En comparaison avec les résultats des arthrodèses médio carpiennes, la résection de première rangée du carpe avec resurfaçage en pyrocarbone du pôle proximal du capitatum semble présenter des résultats légèrement plus avantageux en terme de mobilité et similaires en terme de force et de douleur. De plus, cette procédure permet de s'affranchir du risque de pseudarthrodèse compliquant les arthrodèses medio carpiennes.

Une étude prospective pourrait être utile pour confirmer nos résultats. Il serait également intéressant d'évaluer les résultats de la RPRCP chez les patients ayant une arthrose de poignet atteignant également la surface radio lunaire pour la comparer aux traitements actuellement reconnus tels que l'arthrodèse complète (79,80), l'arthroplastie totale de poignet (81–85) et l'implant AMANDYS® (86–91).

## **Bibliographie**

1. Lulan J, Marteau E, Bacle G. Wrist osteoarthritis. OTSR. 2015 Feb;101(1 suppl):1-9.
2. Mont MA, Ragland PS, Etienne G, Seyler TM, Schmalzried TP. Hip resurfacing arthroplasty. J Am Acad Orthop Surg. 2006 Août;14(8):454-63.
3. Van Gerwen M, Shaerf DA, Veen RM. Hip resurfacing arthroplasty. Acta Orthop Surg. 2010 Déc;81(6):680-3.
4. Tang P, Imbriglia JE. Osteochondral resurfacing (OCRPRC) for capitate chondrosis in proximal row carpectomy. J Hand Surg. 2007 Nov;32(9):1334-42.
5. Bokros JC. Carbon biomedical devices. Carbon. 1977;15(6):353-71.
6. Pelissier J, Lombard L. Contribution a l'étude de la perméabilité des pyrocarbones isotropes de basse temperature. J Nucl Mater. 1978 Nov 1;78(1):33-42.
7. Haubold AD, More RB, Bokros JC. Carbons. In Black J, Hastings G, editors. Handbook of Biomaterial Properties. Boston, MA: Springer US; 1998. p. 464-77.
8. Giacalone F, Di Summa PG, Fenoglio A, Sard A, Dutto E, Ferrero M, Bertolini M, Garci-Elias M. Resurfacing Capitate Pyrocarbon Implant versus Proximal Row Carpectomy Alone: A Comparative Study to Evaluate the Role of Capitate Prosthetic Resurfacing in Advanced Carpal Collapse. Plast Reconstr Surg. 2017 nov;140(5):962-70.
9. Goubier J-N, Vogels J, Teboul F. Capitate pyrocarbon prosthesis in radiocarpal osteoarthritis. Tech Hand Up Extrem Surg. 2011 mars;15(1):28-31.
10. Morchikh A, Bovet JL. L'implant RCPI de resurfaçage du capitatum dans les arthroses radio et médiocarpiennes. Technique chirurgicale et résultats d'une série de 35 patients avec un recul moyen de 4 ans. In: editors. Arthroplasties radiocarpiennes. Montpellier: SAURAMPS MEDICAL; 2012. p. 89-99.
11. Chan K, Ayeni O, McKnight L, Ignacy TA, Farrokhyar F, Thoma A. Pyrocarbon versus silicone proximal interphalangeal joint arthroplasty: a systematic review. Plast Reconstr Surg. 2013 Janv;131(1):114-24.
12. Chung KC, Ram AN, Shauver MJ. Outcomes of pyrolytic carbon arthroplasty for the proximal interphalangeal joint. Plast Reconstr Surg. 2009 mai;123(5):1521-32.
13. Szalay G, Stigler B, Kraus R, Böhringer G, Schnettler R. Proximal row carpectomy and replacement of the proximal pole of the capitate by means of a pyrocarbon cap (RCPI) in advanced carpal collapse. Handchir Mikrochir Plast Chir. 2012 Janv;44(1):17-22.
14. Marcuzzi A, Ozben H, Russomando A. The use of a pyrocarbon capitate resurfacing implant in chronic wrist disorders. J Hand Surg Eur Vol. 2014 Juill;39(6):611-8.
15. Rothe M, Rudolf KD, Partecke BD. Long-term results following denervation of the wrist in patients with stages II and III SLAC-/SNAC-wrist. Handchir Mikrochir Plast Chir. 2006 Août;38(4):261-6.



16. Sgromolo NM, Cho MS, Gower JT, Rhee PC. Partial Wrist Denervation for Idiopathic Dorsal Wrist Pain in an Active Duty Military Population. *J Hand Surg.* 2018 Déc;43(12):1108-12.
17. Abdelaziz AM, Aldahshan W, El-Sherief FAH, Wahd YESH, Soliman HAG. Posterior Interosseous Neurectomy Alternative for Treating Chronic Wrist Pain. *J Wrist Surg.* 2019 Juin;8(3):198-201.
18. Berger RA, Bishop AT. A fiber-splitting capsulotomy technique for dorsal exposure of the wrist. *Tech Hand Up Extrem Surg.* 1997 Mars;1(1):2-10.
19. Kopel L. Évaluation de l'implant RCPI en complément de la résection de la première rangée du carpe pour arthrose du carpe stades III et IV. *Hand Surg Rehabil.* 2018 Déc;37(6):390-1.
20. Marcuzzi A, Colantonio F, Petrella G, Ozben H, Russomando A. Stage IV Kienböck's disease: Proximal row carpectomy and application of RCPI implant. *Hand Surg Rehabil.* 2017 Avr;36(2):102-8.
21. Watson HK, Ballet FL. The SLAC wrist: scapholunate advanced collapse pattern of degenerative arthritis. *J Hand Surg.* 1984 Mai;9(3):358-65.
22. Fulchignoni C, Caviglia D, Rocchi L. Resurfacing capitate pyrocarbon implant after proximal row carpectomy: A literature review. *Orthop Rev.* 2020 Juin 29;12(Suppl 1):8679.
23. Watson HK, Weinzweig J, Guidera PM, Zeppieri J, Ashmead D. One thousand intercarpal arthrodeses. *J Hand Surg Edinb Scotl.* 1999 Juin;24(3):307-15.
24. Kendall CB, Brown TR, Millon SJ, Rudisill LE, Sanders JL, Tanner SL. Results of four-corner arthrodesis using dorsal circular plate fixation. *J Hand Surg.* 2005 Sept;30(5):903-7.
25. Krakauer JD, Bishop AT, Cooney WP. Surgical treatment of scapholunate advanced collapse. *J Hand Surg.* 1994 Sept;19(5):751-9.
26. Vance MC, Hernandez JD, Didonna ML, Stern PJ. Complications and outcome of four-corner arthrodesis: circular plate fixation versus traditional techniques. *J Hand Surg.* 2005 Nov;30(6):1122-7.
27. Mulford JS, Ceulemans LJ, Nam D, Axelrod TS. Proximal row carpectomy vs four corner fusion for scapholunate (Slac) or scaphoid nonunion advanced collapse (Snac) wrists: a systematic review of outcomes. *J Hand Surg Eur Vol.* 2009 Avr;34(2):256-63.
28. Jager T, Merle M, Voche P. Arthrose du poignet et des doigts. In: *Chirurgie de la main Affections rhumatismales, dégénératives, Syndrome canalaire*. 2eme édition. Elsevier Masson; 2017 p. 4-103.
29. Pauchard N, Lecoanet-Strugarek C, Segret J, De Gasperi M, Dap F, Dautel G. Dorsal locking plates versus staples in four-corner fusion: a comparative clinical and radiological study. *OTSR.* 2014 Oct;100(6):593-7.
30. Saltzman BM, Frank JM, Slikker W, Fernandez JJ, Cohen MS, Wysocki RW. Clinical outcomes of proximal row carpectomy versus four-corner arthrodesis for post-traumatic wrist arthropathy: a systematic review. *J Hand Surg Eur Vol.* 2015 Juin;40(5):450-7.
31. Neubrech F, Mühldorfer-Fodor M, Pillukat T, Schoonhoven J, Prommersberger KJ. Long-term results after midcarpal arthrodesis. *J Wrist Surg.* 2012 Nov;1(2):123-8.

32. Żyluk A, Mazur-Grzesiuk A. Outcomes after Scaphoid Excision and Midcarpal Arthrodesis for SNAC and SLAC Wrist Arthritis. *Ortop Traumatol Rehabil.* 2018 Oct 31;20(5):389-99.
33. Tünnerhoff H-G, Haussmann P. Partial midcarpal arthrodesis with excision of the scaphoid for the treatment of advanced carpal collapse. *Oper Orthopädie Traumatol.* 2005 Sept;17(3):233-48.
34. Ozyurekoglu T, Turker T. Results of a method of 4-corner arthrodesis using headless compression screws. *J Hand Surg.* 2012 mars;37(3):486-92.
35. Delattre O, Goulon G, Vogels J, Wavreille G, Lasnier A. Three-Corner Arthrodesis With Scaphoid and Triquetrum Excision for Wrist Arthritis. *J Hand Surg.* 2015 Nov;40(11):2176-82.
36. Bisneto E, Freitas MC, Paula E, Mattar R, Zumiotti AV. Comparison between proximal row carpectomy and four-corner fusion for treating osteoarthritis following carpal trauma: a prospective randomized study. *Clin Sao Paulo Braz.* 2011;66(1):51-5.
37. Singh HP, Dias JJ, Phadnis J, Bain G. Comparison of the clinical and functional outcomes following 3- and 4-corner fusions. *J Hand Surg.* 2015 Juin;40(6):1117-23.
38. Cohen MS, Kozin SH. Degenerative arthritis of the wrist: proximal row carpectomy versus scaphoid excision and four-corner arthrodesis. *J Hand Surg.* 2001 Janv;26(1):94-104.
39. Kadji O, Duteille F, Dautel G, Merle M. Four bone versus capito-lunate limited carpal fusion. Report of 40 cases. *Chir Main.* 2002 Janv;21(1):5-12.
40. Ledgard JP, Siddiqui J, Pelletier MH, Walsh WR, Scougall PJ. Midcarpal Arthrodesis Biomechanics: Memory Staples versus Cannulated Screws. *J Hand Surg Asian-Pac Vol.* 2018 Déc;23(4):474-8.
41. Dutly-Guinand M, Von Schroeder HP. Three-corner midcarpal arthrodesis and scaphoidectomy: a simplified volar approach. *Tech Hand Up Extrem Surg.* 2009 Mars;13(1):54-8.
42. Van Riet RP, Bain GI. Three-corner wrist fusion using memory staples. *Tech Hand Up Extrem Surg.* 2006 Déc;10(4):259-64.
43. Baumeister S, Germann G, Dragu A, Tränkle M, Sauerbier M. Functional results after proximal row carpectomy (PRC) in patients with SNAC-/SLAC-wrist stage II. *Handchir Mikrochir Plast Chir* 2005 Avr;37(2):106-12.
44. Bultmann C, Meier M, Krimmer H. Mid-term results after proximal row carpectomy and review of the literature. *Handchir Mikrochir Plast Chir.* 2005 Avr;37(2):113-8.
45. Chedal-Bornu B, Corcella D, Forli A, Moutet F, Bouyer M. Long-term outcomes of proximal row carpectomy: A series of 62 cases. *Hand Surg Rehabil.* 2017 Oct;36(5):355-62.
46. Elfar JC, Stern PJ. Proximal row carpectomy for scapholunate dissociation. *J Hand Surg Eur Vol.* 2011 Févr;36(2):111-5.
47. Montiel V, Payo-Ollero J, Amillo S. Proximal row carpectomy in patients older than 50 years: 3 to 16 years of follow-up. *Rev Espanola Cirugia Ortop Traumatol.* 2019 Août;63(4):295-9.
48. Richou J, Chuinard C, Moineau G, Hanouz N, Hu W, Le Nen D. Proximal row carpectomy: long-term results. *Chir Main.* 2010 Févr;29(1):10-5.

49. Wagner ER, Werthel JD, Elhassan BT, Moran SL. Proximal Row Carpectomy and 4-Corner Arthrodesis in Patients Younger Than Age 45 Years. *J Hand Surg.* 2017 Juin;42(6):428-35.
50. Ali MH, Rizzo M, Shin AY, Moran SL. Long-term outcomes of proximal row carpectomy: a minimum of 15-year follow-up. *Hand N Y N.* 2012 Mars;7(1):72-8.
51. Croog AS, Stern PJ. Proximal row carpectomy for advanced Kienböck's disease: average 10-year follow-up. *J Hand Surg.* 2008 Sept;33(7):1122-30.
52. Lumsden BC, Stone A, Engber WD. Treatment of advanced-stage Kienböck's disease with proximal row carpectomy: an average 15-year follow-up. *J Hand Surg.* 2008 Avr;33(4):493-502.
53. Liu M, Zhou H, Yang Z, Huang F, Pei F, Xiang Z. Clinical evaluation of proximal row carpectomy revealed by follow-up for 10-29 years. *Int Orthop.* 2009 Oct;33(5):1315-21.
54. Tomaino MM, Delsignore J, Burton RI. Long-term results following proximal row carpectomy. *J Hand Surg.* 1994 Juil;19(4):694-703.
55. Neviasser RJ. Proximal row carpectomy for posttraumatic disorders of the carpus. *J Hand Surg.* 1983 Mai;8(3):301-5.
56. Begley BW, Engber WD. Proximal row carpectomy in advanced Kienböck's disease. *J Hand Surg.* 1994 Nov;19(6):1016-8.
57. Wall LB, Stern PJ. Proximal row carpectomy. *Hand Clin.* 2013 Févr;29(1):69-78.
58. Didonna ML, Kiefhaber TR, Stern PJ. Proximal row carpectomy: study with a minimum of ten years of follow-up. *J Bone Joint Surg Am.* 2004 Nov;86(11):2359-65.
59. Jebson P, Hayes EP, Engber WD. Proximal row carpectomy: a minimum 10-year follow-up study. *J Hand Surg.* 2003 Juil;28(4):561-9.
60. Wyrick JD, Stern PJ, Kiefhaber TR. Motion-preserving procedures in the treatment of scapholunate advanced collapse wrist: proximal row carpectomy versus four-corner arthrodesis. *J Hand Surg.* 1995 Nov;20(6):965-70.
61. Culp RW, McGuigan FX, Turner MA, Lichtman DM, Osterman AL, McCarroll HR. Proximal row carpectomy: a multicenter study. *J Hand Surg.* 1993 Janv;18(1):19-25.
62. Crabbe WA. Excision of the proximal row of the carpus. *J Bone Joint Surg Br.* 1964 Nov;46:708-11.
63. Wall LB, Didonna ML, Kiefhaber TR, Stern PJ. Proximal row carpectomy: minimum 20-year follow-up. *J Hand Surg.* 2013 Août;38(8):1498-504.
64. Bertrand M, Coulet B, Chammas M, Rigout C, Allieu Y. Four-bone fusion of the wrist: review of 17 cases at an average 3.4 years follow-up. *Rev Chir Orthop Reparatrice Appar Mot.* 2002 Mai;88(3):286-92.
65. Zatrpa T, Veigl D, Pech J, Landor I, Šimková M. Four-Corner Arthrodesis of the Wrist with Dorsal Circular Plate - a Retrospective Monocentric Study. *Acta Chir Orthop Traumatol Cech.* 2017;84(3):189-95.

66. Aita MA, Nakano EK, Schaffhausser H de L, Fukushima WY, Fujiki EN. Randomized clinical trial between proximal row carpectomy and the four-corner fusion for patients with stage II SNAC. *Rev Bras Ortop.* 2016 Oct;51(5):574-82.
67. Rimokh J, Benazech B, Lebeau N, Haddad B, Moughabghab M, David E. Clinical and radiological outcomes of 40 cases of SLAC and SNAC wrist treated by four-corner arthrodesis with locking plate. *Hand Surg Rehabil.* 2020 Févr;39(1):36-40.
68. Zeplin PH, Kuhfuss I. Midcarpal arthrodesis with cortical bolting chip for treatment of grade II/III scaphoid non-union and scapholunate advanced collapse. *Handchir Mikrochir Plast Chir.* 2009 Juin 2009;41(3):183-5.
69. Espinoza DP, Schertenleib P. Four-corner bone arthrodesis with dorsal rectangular plate: series and personal technique. *J Hand Surg Eur Vol.* 2009 Oct;34(5):609-13.
70. Santos FL, Ferreira A, Grazina R, Sá D, Canela P, Lemos R. APSI scaphoid hemiarthroplasty - long-term results. *Rev Bras Ortop.* 2018 Oct;53(5):582-8.
71. Tian CL, Hetherington VJ, Reed S. A review of pyrolytic carbon: application in bone and joint surgery. *J Foot Ankle Surg.* 1993 Oct;32(5):490-8.
72. Shindle MK, Burton KJ, Weiland AJ, Domb BG, Wolfe SW. Complications of circular plate fixation for four-corner arthrodesis. *J Hand Surg Eur Vol.* 2007 Févr;32(1):50-3.
73. Vance MC, Hernandez JD, Didonna ML, Stern PJ. Complications and outcome of four-corner arthrodesis: circular plate fixation versus traditional techniques. *J Hand Surg.* 2005 Nov;30(6):1122-7.
74. Krimmer H, Wiemer P, Kalb K. Comparative outcome assessment of the wrist joint--mediocarpal partial arthrodesis and total arthrodesis. *Handchir Mikrochir Plast Chir.* 200 Nov;32(6):369-74.
75. McMurtry RY, Youm Y, Flatt AE, Gillespie TE. Kinematics of the wrist II Clinical applications. *J Bone Joint Surg Am.* 1978 Oct;60(7):955-61.
76. Youm Y, McMurthy RY, Flatt AE, Gillespie TE. Kinematics of the wrist I An experimental study of radial-ulnar deviation and flexion-extension. *J Bone Joint Surg Am.* 1978 Juin;60(4):423-31.
77. Gjika E, Marcheix PS, Kampfen S, Vostrel PH, Beaulieu JY. Hauteur du carpe et résultats fonctionnels des arthrodèses intra-carpienne. *Chir Main.* 2012 Déc;31(6):393.
78. Laronde P, Christiaens N, Aumar A, Chantelot C, Fontaine C. Carpal height and postoperative strength after proximal row carpectomy or four-corner arthrodesis: Clinical, anatomical and biomechanical study. *Hand Surg Rehabil.* 2016 Avr;35(2):100-6.
79. Berber O, Garagnani L, Gidwani S. Systematic Review of Total Wrist Arthroplasty and Arthrodesis in Wrist Arthritis. *J Wrist Surg.* 2018 Nov;7(5):424-40.
80. Wei DH, Feldon P. Total Wrist Arthrodesis: Indications and Clinical Outcomes. *J Am Acad Orthop Surg.* 2017 Janv;25(1):3-11.
81. Reigstad O, Holm-Glad T, Bolstad B, Grimsgaard C, Thorkildsen R, Røkkum M. Five- to 10-Year Prospective Follow-Up of Wrist Arthroplasty in 56 Nonrheumatoid Patients. *J Hand Surg.* 2017 Oct;42(10):788-96.

82. Zijlker H, Ritt M, Ijsselstein CB. Long-Term Results of Universal 2 Total Wrist Arthroplasty. *J Wrist Surg.* 2019 Août;8(4):317-20.
83. Giwa L, Siddiqui A, Packer G. Motec Wrist Arthroplasty: 4 Years of Promising Results. *J Hand Surg Asian-Pac Vol.* 2018 Sept;23(3):364-8.
84. Damert HG, Kober M, Mehling I. Revision surgery after total wrist arthroplasty. *Orthopade.* 2020 Sept;49(9):797-807.
85. Lin E, Paksima N. Total Wrist Arthroplasty. *Bull Hosp Jt Dis.* 2017 Janv;75(1):9-14.
86. Bellemère P, Maes-Clavier C, Loubersac T, Gaisne E, Kerjean Y. Amandys® implant: novel pyrocarbon arthroplasty for the wrist. *Chir Main.* 2012 Sept;31(4):176-87.
87. Marie C, Aribert M, Bouyer M, Forli A, Corcella D. Clinical, functional, and radiological results of the Amandys® interposition arthroplasty in 13 cases of wrist osteoarthritis. *Hand Surg Rehabil.* 2021 Sept;40(4):420-6.
88. Daruwalla Z, Davies K, Shafighian A, Gillham N. Early results of a prospective study on the pyrolytic carbon (pyrocarbon) Amandys® for osteoarthritis of the wrist. *Ann R Coll Surg Engl.* 2012 Oct;94(7):496-501.
89. Pierrart J, Bourgade P, Mamane W, Rousselon T, Masméjean EH. Novel approach for posttraumatic panarthrosis of the wrist using a pyrocarbon interposition arthroplasty (Amandys®): Preliminary series of 11 patients. *Chir Main.* 2012 Sept;31(4):188-94.
90. Bellemère P. Pyrocarbon implants for the hand and wrist. *Hand Surg Rehabil.* 2018 Juin;37(3):129-54.
91. Lestienne V, Chaves C, Tanwin Y, Loubersac T, Gaisne E, Kerjean Y, Bellemère P. Results of interposition arthroplasty with the Amandys® pyrocarbon implant in rheumatoid wrist at a mean 5 years' follow-up. *Hand Surg Rehabil.* 2021 Mai 24;1229(21)00157-2
92. Wall LB, Stern PJ. Proximal Row Carpectomy. *Hand Clin.* 2014 Fév 1;29(1):69-78.
93. Tomaino MM, Miller RJ, Cole I, Burton RI. Scapholunate advanced collapse wrist: Proximal row carpectomy or limited wrist arthrodesis with scaphoid excision. *J Hand Surg.* 1994 Janv 1;19(1):134-42.
94. Le Nen D, Richou J, Simon E, Le Bourg M, Nabil N, de Bodman C, Bacle G, Saint-Cast Y, Obert L, Saraux A, Bellemère P, Dréano T, Laulan J. The arthritic wrist. I - The degenerative wrist: Surgical treatment approaches. *Orthop Traumatol Surg Res.* 2011 Juin 1;97(4, Supplement):S31-6.
95. Talic-Tanovic A, Hadziahmetovic Z, Madjar-Simic I, Papovic A. Comparison of Clinical and Radiological Parameters at Knee Osteoarthritis. *Med Arch.* 2017 Févr;71(1):48-51.
96. Ahlbäck S. Osteoarthrosis of the knee. A radiographic investigation. *Acta Radiol Diagn.* 1968;Suppl 277:7-72.

## **Article original**

Long term results of first row carpectomy with proximal capitate resurfacing by a pyrocarbon implant.

### **Abstract**

We performed a retrospective multicentric study to evaluate functional results after first row carpectomy with proximal capitate resurfacing using a pyrocarbon implant. We included patients operated in five French surgical centres between January 2005 and December 2018. Functional evaluation was performed by an independent observer during a standardized consultation. In all there were 30 patients, with a mean follow-up of seven years. We saw a mean range of motion in flexion extension of 65°, a radio ulnar tilt of 44°, a mean quick dash score of 17, as well as good strength and improvement in pain. Our results are similar to the results reported in the literature for isolated first row carpectomy, which is indicated for less advanced wrist arthritis. The results reported in the literature for midcarpal arthrodesis seem to be comparable to our results in terms of effect on pain and strength, but slightly worse in terms of wrist mobility.

Level of evidence of evidence: 3

**Key words:** RCPI, first row carpectomy, wrist arthritis, pyrocarbon, capitate resurfacing

## **Introduction**

Midcarpal arthrosis is a very common pathology caused by degenerative alteration of the midcarpal cartilage. The consequences are pain, loss of strength and decrease in range of motion. It is a multifactorial, including traumatic and genetic causes. Therapeutic solutions depend on the location of the lesions.

When the radio-scaphoid and proximal capitate surfaces are degenerative, several solutions exist. Proximal row carpectomy with replacement of the proximal capitate by a pyrocarbon implant is one of them.

Pyrocarbon is an inert component, meaning it cannot merge with surrounding bone. However, the long term behaviour of this material in relation with human bone and soft tissues is still not well known.

The objective of this retrospective multi-centric study was to evaluate the long term clinical results of proximal row carpectomy with capitate resurfacing using a pyrocarbon implant, and to compare these results with midcarpal arthrodesis and proximal row carpectomy.

## **Material and method**

We included patients who underwent proximal row carpectomy and proximal capitate resurfacing for scapho lunate advanced collapse lesions (SLAC), scaphoid non-union advanced collapse lesions (SNAC) or Scapho chondrocalcinosis advanced collapse lesions (SCAC) with

proximal capitate arthrosis, between January 2005 and December 2018, in five French surgical centers. We excluded patients with degenerative lesions of the radio-lunate joint.

These patients were all evaluated both clinically and radiologically between May 2020 and May 2021 by an independent observer. Consultations were performed in clinic or at home after retrieving all relevant clinical data from the medical files.

The primary endpoints of our study were the functional results of first row carpectomy with proximal capitate resurfacing by pyrocarbon as defined by: wrist range of motion in flexion and extension, radio-ulnar tilt, pronosupination, grip strength of the operated side as well as the Quick DASH score. The secondary endpoints were the difference in Grip strength between the operated and contralateral side, the “Return to work” delay as well as radiographical criteria including: presence of peri-implant fracture, implant loosening, and carpal height. We chose these criteria because as they are commonly used in the literature for assessment of first row carpectomy and capitate resurfacing (1–7).

The data retrieved during the consultation included: habitus, medical history, ongoing treatments, date of surgery, and postoperative complications. A clinical examination of the wrist was then performed. Range of motion in flexion extension, ulno-radial tilt and pronosupination were measured using a goniometer. Grip strength of the operated wrist was measured using a JAMAR dynamometer and was then compared to the contralateral side. We gave patients an autoquestionnaire with a visual analogical pain scale (VAS) and the quick DASH score.

Finally, we analysed recent X rays (less than ten days) to look for implant loosening and carpal height.



## **Results**

Forty five patients met inclusion criteria, 10 were lost of follow up and 5 didn't want to participate to the study. Thirty patients participated in our study: four women (13%) and twenty six men (87%). Mean age was 59 years of age [50-65]. Average time between surgery and last follow up was seven years [3-16]. Six percent of the population had a non-manual job and 94% were manual workers. Sixty-six percent were operated on their dominant side. Among the participants, a large majority (87%) had wrist arthrosis due to stage 3 SLAC lesion according to the Watson classification (1). Stage 3 SNAC lesion was the other underlying pathology in 13% of the sample. For 93% of the sample, proximal row carpectomy with capitate resurfacing was the first line surgery, whilst for 7% (2 patients) it was revision surgery because of ongoing pain following proximal row carpectomy.

None of the patients required further wrist surgery following proximal row carpectomy with capitate resurfacing.

As concerns mobility, we found a mean range of flexion-extension of 65° [20°- 90°], with a mean flexion of 36° [20° - 60°] and a mean extension of 26° [0° - 50°]. The mean range of radio-ulnar tilt was 44° [20°- 65°], with a mean ulnar tilt of 24° [11° - 35°] and a mean radial tilt of 20° [5° - 30°]. The mean range of prono-supination was 175° [170° -180°].

The mean grip strength was 28kg [4kg – 54kg]. The mean grip strength of the operated wrist was 66% [10% - 93%] of the contralateral wrist. When the operated side was the dominant side, the mean grip strength was 71% [18% - 100%] of the contralateral side. When the operated side was the non-dominant one, the mean grip strength was 58% [10% - 93%] of the contralateral side.

At last follow up, mean pain VAS was 2/10 [0 /10– 5/10]. Mean pain VAS before surgery was 8.5/10 [6/10 – 10/10]. The pain VAS decreased by an average 6.7 points [2 – 10] between the preoperative score and score at last clinical follow up.

The mean Quick DASH score at last clinical follow up was 17 [8-42.5]. We observed a mean Quick DASH score improvement between pre-operative score and score at last clinical follow up of 30 points.

In our population, at last clinical follow up, all patients with a non-manual work had returned to the same job without consequences on their performances. Among manual workers (28), at last follow up, 29% were retired and 71% were still working. In the latter group, 35% returned to the same job with limited consequences on their performance, 65% had to adapt by using less strength during activities. Among retired patients, 25% had been able to continue working the same job after the surgery until the expected retirement age, and 75% had required early retirement. In all cases, the mean delay before return to work was 3 months [1.5-8].

Radiological analysis did not show any signs of peri-implant fracture nor implant loosening. All X-rays showed peri-implant radiolucent borders, which remained strictly identical during follow up (Figure 1, 2 and 3).

The measurement of the carpal height using the YOUM index (Figure 4) showed that the mean carpal height at last radiological control was 0,38 [0,31-0,44].

## **Discussion**

Wrist arthritis is a very common pathology. According to the Watson classification (1), beyond stage 3, the medio-carpal articulation is damaged. When the proximal part of the capitate is arthritic, several therapeutic options are available.

Midcarpal arthrodesis is the first option as it allows for good pain relief and a good strength preservation (2–4) though it is associated with decrease in wrist range of motion (5) and risk of dorsal impingement or hardware issues (6). Proximal row carpectomy associated with proximal pyrocarbon capitate resurfacing is another surgical option.

This option extends indications compared to isolated proximal row carpectomy alone which is more suitable for less advanced wrist arthritis with intact proximal capitate surface.

In the literature<sup>2</sup>, the mean range of motion for patients with three or four corner arthrodesis is 60% in flexion extension and 32° in radio-ulnar tilt (1,2,7–21). This seems to be slightly lower than our results. The difference of mobility in flexion-extension we found between partial wrist arthrodesis and proximal row carpectomy with capitate resurfacing could be explained by the presence of dorsal hardware in midcarpal arthrodesis resulting in possible dorsal impingement (6).

Again, in the literature<sup>1</sup>, range of motion of the wrist after isolated proximal row carpectomy, is 69° in flexion-extension and 32° in radio-ulnar tilt (6,9,17,22–41) which is comparable to our results. The similar mobility following isolated proximal row carpectomy versus proximal row carpectomy with capitate resurfacing is interesting because the second option is usually reserved for patients with more severe arthritic damages. This is in accordance with the study by Giacalone et al. in 2017 (42). It could imply that the pyrocarbon implant after seven years follow-up is similar to the native proximal capitate in terms of mobility.

There is debate in the literature between authors who consider that partial arthrodesis restores better strength than proximal row carpectomy and those who consider that the results are similar (43–45). Published reports<sup>1</sup> show that the mean three or four corner arthrodesis grip strength is between 70% and 89% of the contralateral side at latest clinical follow up, which is slightly

---

<sup>2</sup> Refer to annex 1 and 2 for original values of each studies.

better than in our study. However, it could be interesting to analyse specifically the proportion of dominant and non-dominant sides operated on in published series. In our study around one third of patients were operated on the non-dominant side. When the surgery is performed on the non-dominant side difference of strength between operated and non-operated side is logically worse than if it is the dominant side which is operated.

The results for isolated proximal row carpectomy in literature<sup>1</sup>, show mean grip strength of the operated side of about 73% of the contralateral wrist which is similar to our results (22–24,27,30–35,46).

Regarding pain, results from the literature<sup>1</sup> show that at latest follow up, patients who received a three or four corner arthrodesis had a mean pain VAS between 2/10 and 5/10. When we look at the results for isolated proximal row carpectomy, we see that the mean pain VAS at latest follow up was 1/10 (24,27,49). This is consistent with our study's results.

Regarding the Quick Dash score, the mean score in the literature<sup>1</sup> is 22/100 for patients who received a three or four corner arthrodesis (8,10–14,47–49). The mean score improvement being between 20 and 30 points between pre-operative and latest clinical follow up. This is consistent with our results.

Again, in the literature, between 50% and 70% of patients who received a three or four corner arthrodesis could return to a professional activity (8,49,50). This was also true for patients undergoing isolated proximal row carpectomy (25). For those patients, the mean delay of return to work was 4 and 8 months respectively. This is comparable to our results.

The radiological results reported in the literature show 5 % of nonunion after midcarpal arthrodesis (2,5,8,17). As proximal row carpectomy does not require bone fusion, this complication is not seen in this technique. The radiolucent border around the RCPI implant is not described in the literature but it seems not to affect clinical results. This bone reaction is

well known and has been described with other pyrocarbon implants such as the APSI ( Tornier Cie., Montbonnot, Saint Martin, France) used for replacement of the proximal part of the scaphoid (51). It seems to be a normal reaction to the pyrocarbon. Moreover, there were no cases of implant loosening in our sample, all the pyrocarbon implants remained in the same position after surgery. This is interesting because, pyrocarbon is an inert material with no possibility of bone integration. Because of its biomechanical characteristics, with a young modulus close to the cortical bone, the pyrolytic carbon reduces the risk of stress shielding, which is a common and concerning complication with some orthopaedic prostheses as it leads to implant loosening or periprosthetic fractures (52). These results are in favour of stability and good tolerance of the pyrocarbon in the long run.

Concerning carpal height, the mean YOUM index in our study was low compared to the standards from the literature [0,51-0,57] (53,54). Some authors like Gjika et al. in 2012 (55) concluded that the loss of carpal height in wrist arthrosis should be respected and that functional results are directly impacted by its modification. Dimitrios et al. in 2010 disagreed with this conclusion, as their results indicate that there were no functional consequences despite carpal height correction. Laronde et al. showed in 2016 (56) that there was no correlation between loss of strength and loss of carpal height. Indeed, after first row carpectomy, there is a higher loss of carpal height than in a midcarpal arthrodesis, but there is no significant difference in postoperative strength. This could be explained by the biomechanical study of the same authors which showed that the reduction in tendon excursions in first row carpectomy is balanced by increased joint stress in midcarpal arthrodesis. This is in accordance with our results, as there were no major functional consequences though carpal height was below normal values.

The originality of this study is that there are few reports of long-term results following proximal row carpectomy with pyrocarbon implant.

Its methodological strength is that all patients were seen for a clinical examination and radiological analysis by an independent observer thus limiting inter-observer variability. All clinical assessments were standardised so as to limit intra-observer variability. This is a multicentric study which, in principle, should limit some bias associated with monocentric studies.

Our sample size is similar to the other principal studies on this scientific topic, but with a longer follow up (42,57–59).

There are also limitations due to the descriptive and retrospective nature of the study.

### **Conclusion**

Our results show good long term tolerance of pyrocarbon implants with functional results similar to those of isolated proximal row carpectomy. Compared to midcarpal arthrodesis, proximal row carpectomy with resurfacing seems to present slightly better results for wrist's range of motion and similar results for pain and strength. A prospective study would allow confirmation these results.



## **Bibliography**

1. Watson HK, Ballet FL. The SLAC wrist: scapholunate advanced collapse pattern of degenerative arthritis. *J Hand Surg.* 1984, 9: 358-65.
2. Watson HK, Weinzweig J, Guidera PM, Zeppieri J, Ashmead D. One thousand intercarpal arthrodeses. *J Hand Surg Edinb Scotl.* 1999, 24: 307-15.
3. Kendall CB, Brown TR, Millon SJ, Rudisill LE, Sanders JL, Tanner SL. Results of four-corner arthrodesis using dorsal circular plate fixation. *J Hand Surg.* 2005, 30: 903-7.
4. Krakauer JD, Bishop AT, Cooney WP. Surgical treatment of scapholunate advanced collapse. *J Hand Surg.* 1994, 19: 751-9.
5. Vance MC, Hernandez JD, Didonna ML, Stern PJ. Complications and outcome of four-corner arthrodesis: circular plate fixation versus traditional techniques. *J Hand Surg.* 2005, 30: 1122-7.
6. Mulford JS, Ceulemans LJ, Nam D, Axelrod TS. Proximal row carpectomy vs four corner fusion for scapholunate (Slac) or scaphoid nonunion advanced collapse (Snac) wrists: a systematic review of outcomes. *J Hand Surg Eur Vol.* 2009, 34: 256-63.
7. Th. Jager, M. Merle, Ph. Voche. Arthrose du poignet et des doigts. In: 2eme édition. Elsevier Masson. *Chirurgie de la main Affections rhumatismales, dégénératives, Syndrome canalaies.* 2017: 4-103.
8. Pauchard N, Lecoanet-Strugarek C, Segret J, De Gasperi M, Dap F, Dautel G. Dorsal locking plates versus staples in four-corner fusion: a comparative clinical and radiological study. *OTSR.* 2014, 100: 593-7.
9. Saltzman BM, Frank JM, Slikker W, Fernandez JJ, Cohen MS, Wysocki RW. Clinical outcomes of proximal row carpectomy versus four-corner arthrodesis for post-traumatic wrist arthropathy: a systematic review. *J Hand Surg Eur Vol.* juin 2015;40(5):450-7.
10. Neubrech F, Mühldorfer-Fodor M, Pillukat T, Schoonhoven J van, Prommersberger KJ. Long-term results after midcarpal arthrodesis. *J Wrist Surg.* 2012, 1: 123-8.
11. Żyluk A, Mazur-Grzesiuk A. Outcomes after Scaphoid Excision and Midcarpal Arthrodesis for SNAC and SLAC Wrist Arthritis. *Ortop Traumatol Rehabil.* 2018, 20: 389-99.
12. Tünnerhoff H-G, Haussmann P. Partial midcarpal arthrodesis with excision of the scaphoid for the treatment of advanced carpal collapse. *Oper Orthopadie Traumatol.* 2005, 17: 233-48.
13. Ozyurekoglu T, Turker T. Results of a method of 4-corner arthrodesis using headless compression screws. *J Hand Surg.* 2012, 37: 486-92.
14. Delattre O, Goulon G, Vogels J, Wavreille G, Lasnier A. Three-Corner Arthrodesis With Scaphoid and Triquetrum Excision for Wrist Arthritis. *J Hand Surg.* 2015, 40: 2176-82.
15. Bisneto ENF, Freitas MC, Paula E JL de, Mattar R, Zumiotti AV. Comparison between proximal row carpectomy and four-corner fusion for treating osteoarthritis following carpal trauma: a prospective randomized study. *Clin Sao Paulo Braz.* 2011, 66: 51-5.



16. Singh HP, Dias JJ, Phadnis J, Bain G. Comparison of the clinical and functional outcomes following 3- and 4-corner fusions. *J Hand Surg.* 2015, 40: 1117-23.
17. Cohen MS, Kozin SH. Degenerative arthritis of the wrist: proximal row carpectomy versus scaphoid excision and four-corner arthrodesis. *J Hand Surg.* 2001, 26: 94-104.
18. Kadji O, Duteille F, Dautel G, Merle M. Four bone versus capito-lunate limited carpal fusion. Report of 40 cases. *Chir Main.* 2002, 21: 5-12.
19. Ledgard JP, Siddiqui J, Pelletier MH, Walsh WR, Scougall PJ. Midcarpal Arthrodesis Biomechanics: Memory Staples versus Cannulated Screws. *J Hand Surg Asian-Pac Vol.* 2018, 23: 474-8.
20. Dutly-Guinand M, von Schroeder HP. Three-corner midcarpal arthrodesis and scaphoidectomy: a simplified volar approach. *Tech Hand Up Extrem Surg.* 2009, 13: 54-8.
21. van Riet RP, Bain GI. Three-corner wrist fusion using memory staples. *Tech Hand Up Extrem Surg.* 2006, 10: 259-64.
22. Baumeister S, Germann G, Dragu A, Tränkle M, Sauerbier M. Functional results after proximal row carpectomy (PRC) in patients with SNAC-/SLAC-wrist stage II. *Handchir Mikrochir Plast Chir.* 2005, 37: 106-12.
23. Bultmann C, Meier M, Krimmer H. Mid-term results after proximal row carpectomy and review of the literature. *Handchir Mikrochir Plast Chir.* 2005, 37: 113-8.
24. Chedal-Bornu B, Corcella D, Forli A, Moutet F, Bouyer M. Long-term outcomes of proximal row carpectomy: A series of 62 cases. *Hand Surg Rehabil.* 2017, 36: 355-62.
25. Elfar JC, Stern PJ. Proximal row carpectomy for scapholunate dissociation. *J Hand Surg Eur Vol.* 2011, 36: 111-5.
26. Montiel V, Payo-Ollero J, Amillo S. Proximal row carpectomy in patients older than 50 years: 3 to 16 years of follow-up. *Rev Espanola Cirugia Ortop Traumatol.* 2019, 63: 295-9.
27. Richou J, Chuinard C, Moineau G, Hanouz N, Hu W, Le Nen D. Proximal row carpectomy: long-term results. *Chir Main.* 2010, 29: 10-5.
28. Wagner ER, Werthel J-D, Elhassan BT, Moran SL. Proximal Row Carpectomy and 4-Corner Arthrodesis in Patients Younger Than Age 45 Years. *J Hand Surg.* 2017, 42: 428-35.
29. Wall LB, Stern PJ. Proximal row carpectomy. *Hand Clin.* 2013, 29: 69-78.
30. Ali MH, Rizzo M, Shin AY, Moran SL. Long-term outcomes of proximal row carpectomy: a minimum of 15-year follow-up. *Hand N Y N.* 2012, 7: 72-8.
31. Croog AS, Stern PJ. Proximal row carpectomy for advanced Kienböck's disease: average 10-year follow-up. *J Hand Surg.* 2008, 33: 1122-30.
32. DiDonna ML, Kiefhaber TR, Stern PJ. Proximal row carpectomy: study with a minimum of ten years of follow-up. *J Bone Joint Surg Am.* 2004, 86: 2359-65.
33. Jebson PJL, Hayes EP, Engber WD. Proximal row carpectomy: a minimum 10-year follow-up study. *J Hand Surg.* 2003, 28: 561-9.

34. Lumsden BC, Stone A, Engber WD. Treatment of advanced-stage Kienböck's disease with proximal row carpectomy: an average 15-year follow-up. *J Hand Surg.* 2008, 33: 493-502.
35. Liu M, Zhou H, Yang Z, Huang F, Pei F, Xiang Z. Clinical evaluation of proximal row carpectomy revealed by follow-up for 10-29 years. *Int Orthop.* 2009, 33: 1315-21.
36. Wyrick JD, Stern PJ, Kiefhaber TR. Motion-preserving procedures in the treatment of scapholunate advanced collapse wrist: proximal row carpectomy versus four-corner arthrodesis. *J Hand Surg.* 1995, 20: 965-70.
37. Tomaino MM, Delsignore J, Burton RI. Long-term results following proximal row carpectomy. *J Hand Surg.* juill 1994;19(4):694-703.
38. Neviasser RJ. Proximal row carpectomy for posttraumatic disorders of the carpus. *J Hand Surg.* 1983, 8: 301-5.
39. Culp RW, McGuigan FX, Turner MA, Lichtman DM, Osterman AL, McCarroll HR. Proximal row carpectomy: a multicenter study. *J Hand Surg.* 1993, 18: 19-25.
40. Crabbe WA. EXCISION OF THE PROXIMAL ROW OF THE CARPUS. *J Bone Joint Surg Br.* 1964, 46: 708-11.
41. Begley BW, Engber WD. Proximal row carpectomy in advanced Kienböck's disease. *J Hand Surg.* 1994, 19: 1016-8.
42. Giacalone F, di Summa PG, Fenoglio A, Sard A, Dutto E, Ferrero M, et al. Resurfacing Capitate Pyrocarbon Implant versus Proximal Row Carpectomy Alone: A Comparative Study to Evaluate the Role of Capitate Prosthetic Resurfacing in Advanced Carpal Collapse. *Plast Reconstr Surg.* 2017, 140: 962-70.
43. Wall LB, Stern PJ. Proximal Row Carpectomy. *Hand Clin.* 2013, 29: 69-78.
44. Tomaino MM, Miller RJ, Cole I, Burton RI. Scapholunate advanced collapse wrist: Proximal row carpectomy or limited wrist arthrodesis with scaphoid excision? *J Hand Surg.* 1994, 19: 134-42.
45. Le Nen D, Richou J, Simon E, Le Bourg M, Nabil N, de Bodman C, et al. The arthritic wrist. I - The degenerative wrist: Surgical treatment approaches. *Orthop Traumatol Surg Res.* 2011, 97: 31-6.
46. Wall LB, Didonna ML, Kiefhaber TR, Stern PJ. Proximal row carpectomy: minimum 20-year follow-up. *J Hand Surg.* 2013, 38: 1498-504.
47. Zatrapa T, Veigl D, Pech J, Landor I, Šimková M. Four-Corner Arthrodesis of the Wrist with Dorsal Circular Plate - a Retrospective Monocentric Study. *Acta Chir Orthop Traumatol Cech.* 2017, 84: 189-95.
48. Zeplin PH, Kuhfuss I. Midcarpal arthrodesis with cortical bolting chip for treatment of grade II/III scaphoid non-union and scapholunate advanced collapse. *Handchir Mikrochir Plast Chir.* 2009, 41: 183-5.
49. Aita MA, Nakano EK, Schaffhausser H de L, Fukushima WY, Fujiki EN. Randomized clinical trial between proximal row carpectomy and the four-corner fusion for patients with stage II SNAC. *Rev Bras Ortop.* 2016, 51: 574-82.

50. Espinoza DP, Schertenleib P. Four-corner bone arthrodesis with dorsal rectangular plate: series and personal technique. *J Hand Surg Eur Vol.* 2009, 34: 609-13.
51. Santos FL, Ferreira A, Grazina R, Sá D, Canela P, Lemos R. APSI scaphoid hemiarthroplasty - long-term results. *Rev Bras Ortop.* 2018, 53: 582-8.
52. Tian CL, Hetherington VJ, Reed S. A review of pyrolytic carbon: application in bone and joint surgery. *J Foot Ankle Surg Off Publ Am Coll Foot Ankle Surg.* 1993, 32: 490-8.
53. McMurtry RY, Youm Y, Flatt AE, Gillespie TE. Kinematics of the wrist. II. Clinical applications. *J Bone Joint Surg Am.* 1978, 60: 955-61.
54. Youm Y, McMurthy RY, Flatt AE, Gillespie TE. Kinematics of the wrist. I. An experimental study of radial-ulnar deviation and flexion-extension. *J Bone Joint Surg Am.* 1978, 60: 423-31.
55. Gjika ERG, Marcheix PS, Kampfen STE, Vostrel PH, Beaulieu JY. Hauteur du carpe et résultats fonctionnels des arthrodèses intra-carpienne. *Chir Main.* 2012, 31: 393.
56. Laronde P, Christiaens N, Aumar A, Chantelot C, Fontaine C. Carpal height and postoperative strength after proximal row carpectomy or four-corner arthrodesis: Clinical, anatomical and biomechanical study. *Hand Surg Rehabil.* 2016, 35: 100-6.
57. Goubier J-N, Vogels J, Teboul F. Capitate pyrocarbon prosthesis in radiocarpal osteoarthritis. *Tech Hand Up Extrem Surg.* 2011, 15: 28-31.
58. Marcuzzi A, Ozben H, Russomando A. The use of a pyrocarbon capitate resurfacing implant in chronic wrist disorders. *J Hand Surg Eur Vol.* 2014, 39: 611-8.
59. Kopel L. Évaluation de l'implant RCPI en complément de la résection de la première rangée du carpe pour arthrose du carpe stades III et IV. *Hand Surgery and Rehabilitation.* 2018, 37: 390-1.

## Annexes

Annexe 1 : Tableau de valeurs brutes des résultats des arthrodèses médio carpiennes dans la littérature.

|                    | Nombre de patients | Arcs de mobilité (en °) |                | Force de préhension (% du côté controlatéral ) | Score moyen au QUICK DASH | EVA moyenne au dernier contrôle |
|--------------------|--------------------|-------------------------|----------------|------------------------------------------------|---------------------------|---------------------------------|
|                    |                    | Flexion-extension       | IR-IU          |                                                |                           |                                 |
| Saltzman et al.    | 242                | 62° (SD 12°)            |                | 74 (SD 13)                                     |                           |                                 |
| Pauchard et al.    | plaques            | 31                      | 67,3°          |                                                | 19,83                     |                                 |
|                    | agrafes            | 35                      | 60,6°          |                                                | 30                        |                                 |
| Neubrech et al.    | 60                 | 63,4° (SD: 17.1)        | 29,8° (SD:8,4) | 84,9                                           | 20,4 ( 0-78)              | 1,4 (0-6)                       |
| Zyluk et al.       | 27                 | 64°                     | 25°            | 76                                             | 22 (4-36)                 | 3,6 (1-5)                       |
| Tunnerhoff et al.  | 64                 | 64°                     |                |                                                | 22                        |                                 |
| Ozyurekoglu et al. | 33                 | 71°                     |                | 80%                                            | 13 (0-49)                 | <1                              |
| Delattre et al.    | 30                 | 70°                     | 36°            | 72%                                            | 17 (6-28)                 |                                 |
| Bisneto et al.     | 20                 | 65°                     | 29°            | 72%                                            | 29,9                      | 5,1                             |
| Zatrapa et al.     | 64                 | 63,7°                   | 32,1°          |                                                | 20,5 (0-65,83)            |                                 |
| Espinoza et al.    | 35                 | 64°                     |                | 79%                                            | 23                        |                                 |
| Cohen et al.       | 19                 | 80°                     |                | 79%                                            |                           |                                 |
| Wagner et al.      | 51                 | 54°                     |                | 65%                                            |                           |                                 |
| Rimokh et al.      | 40                 |                         |                |                                                | 30                        | 2,5                             |

Annexe 2 : Tableau de valeurs brutes des résultats des résections de première rangée du carpe dans la littérature.

|                   | Nombre de patients | Arcs de mobilité (en °) |       | Force de préhension (% du côté contro-latéral) | EVA moyenne au dernier contrôle |
|-------------------|--------------------|-------------------------|-------|------------------------------------------------|---------------------------------|
|                   |                    | Flexion-extension       | IR-IU |                                                |                                 |
| Saltzman et al.   | 242                | 75° (SD 10°)            |       | 67% (SD 16)                                    |                                 |
| Cohen et al.      | 19                 | 81°                     |       | 71%                                            |                                 |
| Baumeister et al. | 38                 | 75°                     | 33°   | 50%                                            |                                 |
| Elfar et al.      | 31                 | 74°                     |       | 57%                                            |                                 |
| Richou et al.     | 24                 | 76°                     |       | 78%                                            | 1,2                             |
| Wagner et al.     | 38                 | 73°                     |       | 54%                                            |                                 |
| Croog et al.      | 21                 | 105°                    |       | 87%                                            |                                 |
| Tomaino et al.    | 23                 | 74°                     |       | 79%                                            |                                 |
| Begley et al.     | 16                 | 90°                     | 50°   | 72%                                            |                                 |
| Didonna et al.    | 22                 | 72°                     |       | 91%                                            |                                 |
| Aita et al.       | 13                 |                         |       | 79%                                            | 2,3                             |

Annexe 3 : calcul de moyennes pondérées,

$$\bar{m} = \frac{\sum_{i=1}^n \alpha_i m_i}{\sum_{i=1}^n \alpha_i},$$

soit

$$\bar{m} = \frac{\alpha_1 m_1 + \alpha_2 m_2 + \alpha_3 m_3 + \dots + \alpha_n m_n}{\alpha_1 + \alpha_2 + \alpha_3 + \dots + \alpha_n}.$$

n est le nombre d'études, alpha le nombre de patients pour chaque étude, m la valeur du critère mesuré pour chaque étude.

Annexe 4 :score QUICK DASH

| Quick DASH                                                                                                                                                   |                                                                                                                                                                                                    |                   |                      |                       |                                              |   |
|--------------------------------------------------------------------------------------------------------------------------------------------------------------|----------------------------------------------------------------------------------------------------------------------------------------------------------------------------------------------------|-------------------|----------------------|-----------------------|----------------------------------------------|---|
| Veuillez évaluer vos possibilités d'effectuer les activités suivantes au cours des 7 derniers jours en entourant le chiffre placé sous la réponse appropriée |                                                                                                                                                                                                    |                   |                      |                       |                                              |   |
|                                                                                                                                                              | Aucune difficulté                                                                                                                                                                                  | Difficulté légère | Difficulté moyenne   | Difficulté importante | Impossible                                   |   |
| 1.                                                                                                                                                           | Dévisser un couvercle serré ou neuf                                                                                                                                                                | 1                 | 2                    | 3                     | 4                                            | 5 |
| 2.                                                                                                                                                           | Effectuer des tâches ménagères lourdes (nettoyage des sols ou des murs)                                                                                                                            | 1                 | 2                    | 3                     | 4                                            | 5 |
| 3.                                                                                                                                                           | Porter des sacs de provisions ou une mallette                                                                                                                                                      | 1                 | 2                    | 3                     | 4                                            | 5 |
| 4.                                                                                                                                                           | Se laver le dos                                                                                                                                                                                    | 1                 | 2                    | 3                     | 4                                            | 5 |
| 5.                                                                                                                                                           | Couper la nourriture avec un couteau                                                                                                                                                               | 1                 | 2                    | 3                     | 4                                            | 5 |
| 6.                                                                                                                                                           | Activités de loisir nécessitant une certaine force ou avec des chocs au niveau de l'épaule du bras ou de la main. (bricolage, tennis, golf, etc.)                                                  | 1                 | 2                    | 3                     | 4                                            | 5 |
|                                                                                                                                                              | Pas du tout                                                                                                                                                                                        | Légèrement        | Moyennement          | Beaucoup              | Extrêmement                                  |   |
| 7.                                                                                                                                                           | Pendant les 7 derniers jours, à quel point votre épaule, votre bras ou votre main vous a-t-elle gêné dans vos relations avec votre famille, vos amis ou vos voisins ? (entourez une seule réponse) | 1                 | 2                    | 3                     | 4                                            | 5 |
|                                                                                                                                                              | Pas du tout limité                                                                                                                                                                                 | Légèrement limité | Moyennement limité   | Très limité           | Incapable                                    |   |
| 8.                                                                                                                                                           | Avez-vous été limité dans votre travail ou une de vos activités quotidiennes habituelles en raison de problèmes à votre épaule, votre bras ou votre main?                                          | 1                 | 2                    | 3                     | 4                                            | 5 |
| Veuillez évaluer la sévérité des symptômes suivants durant les 7 derniers jours. (entourez une réponse sur chacune des lignes)                               |                                                                                                                                                                                                    |                   |                      |                       |                                              |   |
|                                                                                                                                                              | Aucune                                                                                                                                                                                             | Légère            | Moyenne              | Importante            | Extrême                                      |   |
| 9.                                                                                                                                                           | Douleur de l'épaule, du bras ou de la main                                                                                                                                                         | 1                 | 2                    | 3                     | 4                                            | 5 |
| 10.                                                                                                                                                          | Picotements ou fourmillements douloureux de l'épaule, du bras ou de la main                                                                                                                        | 1                 | 2                    | 3                     | 4                                            | 5 |
|                                                                                                                                                              | Pas du tout perturbé                                                                                                                                                                               | Un peu perturbé   | Moyennement perturbé | Très perturbé         | Tellement perturbé que je ne peux pas dormir |   |
| 11.                                                                                                                                                          | Pendant les 7 derniers jours, votre sommeil a-t-il été perturbé par une douleur de votre épaule, de votre bras ou de votre main ? (entourez une seule réponse)                                     | 1                 | 2                    | 3                     | 4                                            | 5 |
| Le score QuickDASH n'est pas valable s'il y a plus d'une réponse manquante.                                                                                  |                                                                                                                                                                                                    |                   |                      |                       |                                              |   |
| Calcul du score du QuickDASH = ( [somme des n réponses] - 1 ) X 25, où n est égal au nombre de réponses.                                                     |                                                                                                                                                                                                    |                   |                      |                       |                                              |   |



## Serment d'Hippocrate

« Au moment d'être admis(e) à exercer la médecine, je promets et je jure d'être fidèle aux lois de l'honneur et de la probité. Mon premier souci sera de rétablir, de préserver ou de promouvoir la santé dans tous ses éléments, physiques et mentaux, individuels et sociaux. Je respecterai toutes les personnes, leur autonomie et leur volonté, sans aucune discrimination selon leur état ou leurs convictions. J'interviendrai pour les protéger si elles sont affaiblies, vulnérables ou menacées dans leur intégrité ou leur dignité. Même sous la contrainte, je ne ferai pas usage de mes connaissances contre les lois de l'humanité. J'informerai les patients des décisions envisagées, de leurs raisons et de leurs conséquences. Je ne tromperai jamais leur confiance et n'exploiterai pas le pouvoir hérité des circonstances pour forcer les consciences. Je donnerai mes soins à l'indigent et à quiconque me les demandera. Je ne me laisserai pas influencer par la soif du gain ou la recherche de la gloire. Admis(e) dans l'intimité des personnes, je tairai les secrets qui me seront confiés. Reçu(e) à l'intérieur des maisons, je respecterai les secrets des foyers et ma conduite ne servira pas à corrompre les mœurs. Je ferai tout pour soulager les souffrances. Je ne prolongerai pas abusivement les agonies. Je ne provoquerai jamais la mort délibérément. Je préserverai l'indépendance nécessaire à l'accomplissement de ma mission. Je n'entreprendrai rien qui dépasse mes compétences. Je les entretiendrai et les perfectionnerai pour assurer au mieux les services qui me seront demandés. J'apporterai mon aide à mes confrères ainsi qu'à leurs familles dans l'adversité. Que les hommes et mes confrères m'accordent leur estime si je suis fidèle à mes promesses; que je sois déshonoré(e) et méprisé(e) si j'y manque.»

## **Résumé**

L'arthrose medio-carpienne est une affection dégénérative fréquente du poignet. Une résection des os de la première rangée du carpe associée à un resurfaçage du capitatum par du pyrocarbone est un traitement qui peut être proposé lorsque l'espace radio-scaphoïdien et le pôle proximal du capitatum sont arthrosiques, Nous avons évalué les résultats cliniques et radiographiques à long terme des patients ayant bénéficiés de cette prise en charge chirurgicale.

Il s'agit d'une étude clinique rétrospective, multicentrique, multi opérateurs. Nous avons revu les patients opérés dans 5 centres de chirurgie de la main français entre janvier 2005 et décembre 2018. Le recueil des mobilités, de la douleur et de la force ainsi qu'une analyse radiographique étaient fait grâce à des entretiens standardisés menés par un observateur indépendant.

Nous avons obtenu une série de 30 patients dont 87% d'hommes. Le recul moyen était de 7 ans [3-16]. L'âge moyen était de 59 ans et 94% des patients étaient travailleurs manuels. 66% des patients étaient opérés de leur côté dominant. Nous avons retrouvé en moyenne un arc de mobilité du poignet en flexion extension de 65°, un arc de mobilité en inclinaison radio ulnaire de 44°, une force moyenne de préhension au dernier contrôle clinique de 66% par rapport au côté controlatéral avec une amélioration moyenne de 10% de la force par rapport au préopératoire, une diminution moyenne de 6,7 points d'EVA de la douleur, et un score Quick DASH moyen de 17.

Les résultats de cette prise en charge thérapeutique sont satisfaisants à long terme et semblent comparables à ceux décrits dans la littérature .

## **Abstract**

We performed a retrospective multicentric study to evaluate functional results after first row carpectomy with proximal capitate resurfacing using a pyrocarbon implant.

We included patients operated in five French surgical centres between January 2005 and December 2018. Functional evaluation was performed by an independent observer during a standardized consultation.

In all there were 30 patients, with a mean follow-up of seven years. We saw a mean range of motion in flexion extension of 65°, a radio ulnar tilt of 44°, a mean quick dash score of 17, as well as good strength and improvement in pain.

Our results are satisfactory and similar to the results reported in the literature.