



HAL
open science

Chérubisme et maladie de Paget, maladies miroir ? Ce que nous apprend la littérature

Dan Benhamou

► **To cite this version:**

Dan Benhamou. Chérubisme et maladie de Paget, maladies miroir ? Ce que nous apprend la littérature. Sciences du Vivant [q-bio]. 2020. dumas-03434677

HAL Id: dumas-03434677

<https://dumas.ccsd.cnrs.fr/dumas-03434677v1>

Submitted on 18 Nov 2021

HAL is a multi-disciplinary open access archive for the deposit and dissemination of scientific research documents, whether they are published or not. The documents may come from teaching and research institutions in France or abroad, or from public or private research centers.

L'archive ouverte pluridisciplinaire **HAL**, est destinée au dépôt et à la diffusion de documents scientifiques de niveau recherche, publiés ou non, émanant des établissements d'enseignement et de recherche français ou étrangers, des laboratoires publics ou privés.



Distributed under a Creative Commons Attribution - NonCommercial - NoDerivatives 4.0 International License



Université
de Paris

UNIVERSITÉ DE PARIS

FACULTÉ DE SANTÉ

UFR D'ODONTOLOGIE
5, Rue Garancière 75006 PARIS

Année 2020

N°

**THÈSE pour le DIPLÔME D'ÉTAT DE DOCTEUR
en CHIRURGIE DENTAIRE**

présentée et soutenue publiquement le 11 mars 2020

par **Dan BENHAMOU**

**CHERUBISME ET MALADIE DE PAGET, MALADIES MIROIR ?
CE QUE NOUS APPREND LA LITTÉRATURE**

Dirigée par Mme la Docteure Amélie COUDERT

JURY

Mme la Professeure Fani ANAGNOSTOU	Présidente
Mme la Docteure Maria-Clotilde CARRA	Assesseur
M. le Docteur Pascal COLLIN	Assesseur
Madame Juliane ISAAC	Assesseur
M. le Docteur Benjamin POMES	Assesseur
Mme la Docteure Bouchra SOJOD	Assesseur
M. le Docteur Antoine ZALCBERG	Assesseur
Madame Amélie COUDERT	Membre Invité

UNIVERSITÉ DE PARIS

Présidente de l'Université : Mme la Professeure Christine CLERICI
Doyenne de l'U.F.R. d'Odontologie Garancière : Mme la Professeure Ariane BERDAL
Directrice Générale des Services : Madame Pascale SAINT-CYR

JURY

Mme la Professeure Fani ANAGNOSTOU	Présidente
Mme la Docteure Maria-Clotilde CARRA	Assesseur
M. le Docteur Pascal COLLIN	Assesseur
Madame Juliane ISAAC	Assesseur
M. le Docteur Benjamin POMES	Assesseur
Mme la Docteure Bouchra SOJOD	Assesseur
M. le Docteur Antoine ZALCBERG	Assesseur
Madame Amélie COUDERT	Membre Invité

**Mme la Professeure Fani
ANAGNOSTOU**

Docteur en Chirurgie Dentaire
Diplôme de Doctorat
Professeur des Universités - Praticien
Hospitalier

Vous me faites le très grand honneur d'accepter la présidence de ma thèse. Je vous en remercie très chaleureusement. Je me souviendrai longtemps de vos enseignements à l'Hôpital de La Pitié Salpêtrière qui me serviront dans ma pratique quotidienne. Veuillez trouver ici le témoignage de ma plus grande gratitude.

**Mme la Docteure Maria-Clotilde
CARRA**

Docteur en Chirurgie Dentaire
Maître de Conférences des Universités -
Praticien Hospitalier

*Je vous remercie de l'honneur que vous me faites en participant au jury de ma thèse.
Soyez assurée de ma reconnaissance et de ma plus respectueuse considération.*

M. le Docteur Pascal COLLIN

Docteur en Chirurgie Dentaire
Diplôme d'Etat en Odontologie
Maître de Conférences des Universités -
Praticien Hospitalier

*Je vous remercie de l'honneur que vous me faites en participant au jury de ma thèse.
Soyez assuré de ma reconnaissance et de ma plus respectueuse considération.*

Madame Juliane ISAAC

Docteur en Biologie
Maître de Conférences des Universités
Associée

*Je vous remercie de l'honneur que vous me faites en participant au jury de ma thèse.
Soyez assurée de ma reconnaissance et de ma plus respectueuse considération.*

M. le Docteur Benjamin POMES

Docteur en Chirurgie Dentaire
Praticien Hospitalo-Universitaire

*Je vous remercie de l'honneur que vous me faites en participant au jury de ma thèse.
Soyez assuré de ma reconnaissance et de ma plus respectueuse considération.*

Mme la Docteure Bouchra SOJOD

Docteur en Chirurgie Dentaire
Assistante Hospitalo-Universitaire

*Je vous remercie de l'honneur que vous me faites en participant au jury de ma thèse.
Soyez assurée de ma reconnaissance et de ma plus respectueuse considération.*

M. le Docteur Antoine ZALCBERG

Docteur en Chirurgie Dentaire
Assistant Hospitalo-Universitaire

*Je vous remercie de l'honneur que vous me faites en participant au jury de ma thèse.
Soyez assuré de ma reconnaissance et de ma plus respectueuse considération.*

Madame Amélie COUDERT

Docteur en Biologie
Habilitation à Diriger des Recherches
Maître de Conférences des Universités

*Je vous remercie de l'honneur que vous m'avez fait en dirigeant ce travail, j'ai beaucoup appris
à vos côtés en préparant cette thèse. Je vous en serai toujours très reconnaissant. Veuillez croire
en l'expression de mon plus grand respect et de ma profonde gratitude.*

I	Introduction	3
II	Rappels sur le tissu osseux	5
II.1	L'os	5
II.2	La matrice extracellulaire	5
II.3	Les cellules	6
II.3.1	Les ostéoblastes	6
II.3.2	Les ostéoclastes	6
II.3.3	Les ostéocytes	7
II.3.4	Les cellules bordantes	7
II.4	Le remodelage osseux	7
II.5	Interaction Rank / Rank-L /Ostéoprotégérine	9
II.6	Ossification	10
III	Le Chérubisme	11
III.1	Définition	11
III.2	Épidémiologie	12
III.3	Diagnostic du Chérubisme	12
III.3.1	Caractéristiques principales	12
III.3.2	Marqueurs biochimiques	14
III.3.3	Diagnostics radiographiques	14
III.3.4	Classification	16
III.3.5	Marqueurs histologiques	17
III.3.6	Aspects inflammatoires	18
III.3.7	Aspect psychosocial	19
III.3.8	Pronostic	19
III.4	Complications	19
III.4.1	Atteintes dentaires	19
III.4.2	Atteintes des globes oculaires	21
III.4.3	Implication osseuse extra crânienne	22
III.4.4	Atteintes respiratoires	22
III.4.5	Autres maladies associées au Chérubisme	23
III.5	Diagnostic différentiel	23
III.5.1	Dysplasie fibreuse	23
III.5.2	Hyperparathyroïdie familiale des tumeurs brunes	24
III.5.3	Syndrome de Noonan	24
III.5.4	Le granulome central à cellules géantes	26
III.6	Traitement du Chérubisme	27
III.6.1	Traitements chirurgicaux	27
III.6.2	Traitement médicamenteux	29
III.7	SH3BP2	32
III.7.1	Le gène	32
III.7.2	La protéine	33
III.7.3	Dégradation de SH3BP2	34
III.7.4	SH3BP2 et voies de signalisation	35
III.8	Modèles Murins	37
III.9	Cellules osseuses et Cherubisme	38
III.9.1	Ostéoclastes chérubiques	38
III.9.2	Ostéoblastes chérubiques	39

III.9.3	Description de l'os chérubique.....	39
IV	La maladie de Paget.....	40
IV.1	Historique.....	40
IV.2	Épidémiologie.....	42
IV.2.1	Age et sexe.....	42
IV.2.2	Zones géographiques.....	43
IV.3	Symptômes et Diagnostic.....	44
IV.3.1	Symptômes.....	44
IV.3.2	Douleurs.....	44
IV.3.3	Déformations.....	44
IV.3.4	Diagnostic.....	44
IV.3.5	Facteur environnemental.....	45
IV.3.6	Aspect psychosocial.....	46
IV.4	Complications.....	46
IV.4.1	Fissures et Fractures.....	46
IV.4.2	Autres complications.....	46
IV.5	Évolution et Expansion.....	47
IV.5.1	Évolution.....	47
IV.5.2	Expansion.....	47
IV.6	Traitements.....	48
IV.7	p62.....	49
IV.7.1	Le gène.....	49
IV.7.2	La protéine.....	50
IV.7.3	p62 et l'activation du récepteur RANK-L.....	51
IV.7.4	p62 et ubiquination.....	52
IV.7.5	p62 et l'équilibre TRAF6 /CYLD.....	52
IV.8	Modèles Murins.....	53
IV.9	Cellules osseuses et maladie de Paget.....	53
V	Comparaison des deux pathologies.....	54
VI	Discussion.....	56
VI.1	Maladies miroir.....	56
VI.2	Ce que l'étude de l'une apporte à l'étude de l'autre.....	60
VII	Conclusion.....	62

I Introduction

Le Chérubisme et la maladie de Paget présentent des caractéristiques communes mais également des caractéristiques qui les font se ressembler comme l'image l'une de l'autre dans un miroir.

Le Chérubisme (OMIM#118400) est une maladie osseuse rare, pédiatrique et maxillo-faciale, causée par la mutation du gène codant pour la protéine ubiquitaire SH3BP2. La pathologie apparaît entre 2 et 7 ans. Le Chérubisme peut être asymptomatique mais aussi provoquer de volumineuses déformations des maxillaires qui peuvent mettre en péril la vie des patients. Les patients présentent un élargissement symétrique, progressif et indolore des mâchoires lié à l'apparition de granulomes intra-osseux maxillaires et mandibulaires. Le tissu osseux est remplacé par un tissu conjonctif principalement composé de fibroblastes et de cellules géantes multinucléées dites ostéoclast-like. Son évolution est caractérisée par 3 périodes : l'expansion pendant l'enfance, la stabilisation pendant l'adolescence et la régression à l'âge adulte.

La maladie de Paget (OMIM#167250) est une maladie osseuse qui touche principalement des patients âgés de plus de 55 ans. Cette pathologie est caractérisée par des lésions focales d'un ou plusieurs os du squelette axial, par un turn-over rapide et désorganisé de l'os. La maladie de Paget est causée principalement par des mutations de la protéine sequestosome-1 aussi connue sous le nom de p62. Ces lésions sont caractérisées par des ostéoclastes plus grands et contenant plus de noyaux que les ostéoclastes normaux dans un stroma riche en cellules mononucléées.

Le Chérubisme et la maladie de Paget sont deux pathologies caractérisées par une première étape d'ostéolyse, impliquant des ostéoclastes perturbés. Dans un second temps, une ostéoformation se met en place, mais celle-ci est aussi perturbée. Les gènes mutés responsables de ces 2 maladies sont impliqués dans la différenciation des ostéoclastes mais également dans les processus intracellulaires de dégradations des protéines impliquant le protéasome. Les ostéoclastes impliqués dans ces 2 pathologies présentent des caractéristiques notamment en microscopie électronique comparables. Par contre, le Chérubisme atteint les os des mâchoires des enfants alors que la maladie de Paget atteint les os du squelette axial des adultes, suggérant cette idée de pathologies miroir tant en termes d'anatomie que d'âge.

L'objectif de ce travail de thèse est de mettre en évidence les points communs et les divergences qui existent entre ces deux maladies afin de définir si elles sont des maladies miroir. Les différentes caractéristiques des patients atteints, des cellules impliquées et des gènes mutés seront analysées à partir de la littérature internationale. De ce travail de synthèse, nous espérons aussi pouvoir extraire de nouveaux points de vue pour mieux prendre en charge les patients et développer de nouvelles pistes de recherche.

II Rappels sur le tissu osseux

II.1 L'os

L'os est un tissu conjonctif minéralisé dont l'homéostasie est assurée par quatre types de cellules : les ostéoblastes, les ostéocytes, les ostéoclastes et les cellules bordantes. Il est donc constitué de cellules et d'une matrice extracellulaire.

Ses fonctions sont multiples dans le corps :

- Fonction mécanique

L'os étant très résistant, il joue un rôle de soutien du corps, de protection des organes et du système nerveux.

- Fonction métabolique

Il permet l'équilibre du métabolisme phosphocalcique. C'est un tissu dynamique, constamment remodelé avec, d'une part, la résorption osseuse par les ostéoclastes et, d'autre part, la formation osseuse par les ostéoblastes.

- Fonction hématopoïétique

Avec l'espace médullaire des os qui renferme la moelle hématopoïétique et produit les cellules sanguines (Florencio-Silva et al. 2015; Levasseur 2019).

II.2 La matrice extracellulaire

La matrice extracellulaire osseuse est constituée d'une matrice organique et d'une substance minérale. La phase organique est constituée essentiellement de fibres de collagène de type 1 entourées d'une substance fondamentale inter fibrillaire. Celle-ci contient des protéines non collagéniques (ostéopontine, ostéocalcines, sialoprotéines, des protéoglycanes, des cytokines et des facteurs de croissance). La phase minérale de la matrice osseuse est en revanche composée essentiellement de phosphate de calcium cristallisé sous forme de cristaux d'hydroxyapatite, c'est la réserve phosphocalcique de l'organisme (Florencio-Silva et al. 2015).

Le tissu osseux se présente sous deux formes dans les os :

- l'os compact majoritaire (dit cortical) qui forme l'extérieur des os dont le rôle principal est mécanique.
- l'os spongieux (tissus osseux trabéculaire) à l'intérieur des os ayant une fonction hématopoïétique.

II.3 Les cellules

II.3.1 Les ostéoblastes

Les ostéoblastes dérivent de cellules souches mésenchymateuses. Ce sont des cellules impliquées dans la formation osseuse. Ils secrètent d'abord de la matrice organique puis contrôlent la minéralisation de celle-ci en régulant le dépôt des cristaux d'hydroxyapatite.

Après le dépôt de la matrice osseuse, les étapes terminales de la différenciation ostéoblastique se traduisent par trois destins pour ces cellules. Ils peuvent :

- devenir des cellules aplaties à la surface de l'os (ostéoblastes inactifs) ;
- être piégés dans la matrice minéralisée devenant des ostéocytes ;
- mourir par apoptose.

Les ostéoblastes sont des cellules aux formes cuboïdales, formant une monocouche couvrant tous les sites de formation osseuse active.

Une autre fonction importante des ostéoblastes et des préostéoblastes est la régulation de la différenciation ostéoclastique et donc de la résorption via le système RANK/RANK-L/OPG (Levasseur 2019).

II.3.2 Les ostéoclastes

Les ostéoclastes sont de grosses cellules multinucléées dont les précurseurs sont issus de la lignée myéloïde, et communs aux monocytes/macrophages. Ils sont impliqués dans la destruction du tissu osseux ancien : la résorption osseuse. Ce sont des cellules polarisées comprenant une zone d'attachement à l'os et une bordure en brosse à son pôle basal qui limitent la lacune de Howship dans laquelle la matrice est résorbée.

Au niveau de cette bordure en brosse se trouve une pompe à protons qui, à l'aide d'une enzyme, l'anhydrase carbonique II, va permettre une acidification du milieu par libération d'ions H⁺ pour pouvoir dissoudre la phase minérale de la matrice extracellulaire (Florencio-Silva et al. 2015).

La zone de contact est dénuée de tout organite alors que le cytoplasme contient des vésicules et des lysosomes contenant des enzymes capables de dégrader la matrice organique comme la TRAP (phosphatase acide tartrate résistante).

Les ostéoclastes possèdent en outre des récepteurs à la calcitonine (hormone hypocalcémisante) dont l'activation permet de diminuer la résorption osseuse et donc d'augmenter le stockage de calcium dans l'os.

Les ostéoclastes possèdent également d'autres récepteurs transmembranaires, comme les intégrines, permettant à la cellule de s'accrocher à la matrice extracellulaire délimitant ainsi une zone de résorption (Levasseur 2019).

II.3.3 Les ostéocytes

Après avoir élaboré le tissu ostéoïde et avoir été incorporé dans la matrice extracellulaire, l'ostéoblaste devient un ostéocyte. C'est une cellule étoilée qui possède de nombreux prolongements cytoplasmiques cheminant à travers la matrice osseuse. En effet, ce sont des petits canalicules présents dans le tissu osseux qui contiennent ces prolongements et permettent aux ostéocytes d'être reliés entre eux dans le tissu osseux, ainsi qu'avec les cellules à la surface osseuse. Cela contribue à augmenter la surface d'échange pour la transmission d'information d'une cellule à l'autre. Ces cellules ont pour fonction de synthétiser des fibres de collagène, de réguler l'activité des ostéoclastes et la minéralisation (Florencio-Silva et al. 2015).

II.3.4 Les cellules bordantes

Ce sont des cellules très allongées et aplaties qui séparent le tissu osseux de la moelle osseuse. Elles sont dites « au repos » dans le sens où elles n'ont plus d'activité de synthèse mais elles ont encore la capacité de se différencier en cellules ostéoblastiques. Elles joueraient un rôle dans les mécanismes de remodelage osseux lors de la modulation de l'activité ostéoclastique en libérant des substances chimiotactiques reconnues par les précurseurs ostéoclastiques (Levasseur 2019).

II.4 Le remodelage osseux

L'os est un tissu vivant qui est en constant remaniement. L'homéostasie osseuse est maintenue grâce à l'équilibre entre résorption osseuse et formation osseuse.

Le remodelage osseux est un mécanisme permettant le renouvellement complet et continu du squelette osseux. Ce mécanisme est régulé par des facteurs hormonaux et locaux. Dans l'épaisseur d'une travée osseuse, les ostéocytes sont reliés entre eux et avec les cellules de la

surface osseuse : les cellules bordantes et les cellules ostéoblastiques. Les ostéocytes servent de récepteurs aux contraintes appliquées à l'os. Ils émettent en continue des signaux d'information vers les cellules de la surface osseuse. Lorsqu'une microfissure se crée, les ostéocytes se trouvant sur son trajet meurent par apoptose. Cela a pour conséquence l'arrêt des échanges de signaux issus des ostéocytes. Les cellules stromales vont alors se différencier alors en pré-ostéoblastes puis en ostéoblastes.

Le remodelage osseux débute par une phase de résorption de la matrice osseuse qui est marquée par la différenciation des ostéoclastes. C'est un processus extrêmement complexe qui consiste à remplacer un os ancien par un nouvel os.

Ce processus se décline en 4 phases (Figure 1) :

- initiation de la résorption osseuse par les ostéoclastes ;
- transition (ou période d'inversion) : les ostéoclastes se détachent de la matrice osseuse et sont remplacés par des macrophages responsables de la préparation de la surface pour les ostéoblastes ;
- formation osseuse par les ostéoblastes (Blair 1998) ;
- phase de quiescence : Les ostéoblastes vont devenir des ostéocytes, cellules bordantes ou mourir par apoptose.

Ce processus est assuré grâce aux actions couplées des ostéoblastes, des ostéoclastes, des ostéocytes et des cellules qui recouvrent l'os formant ensemble la structure anatomique temporaire appelée unité multicellulaire de base (BMU) (Wang et McCauley 2011).

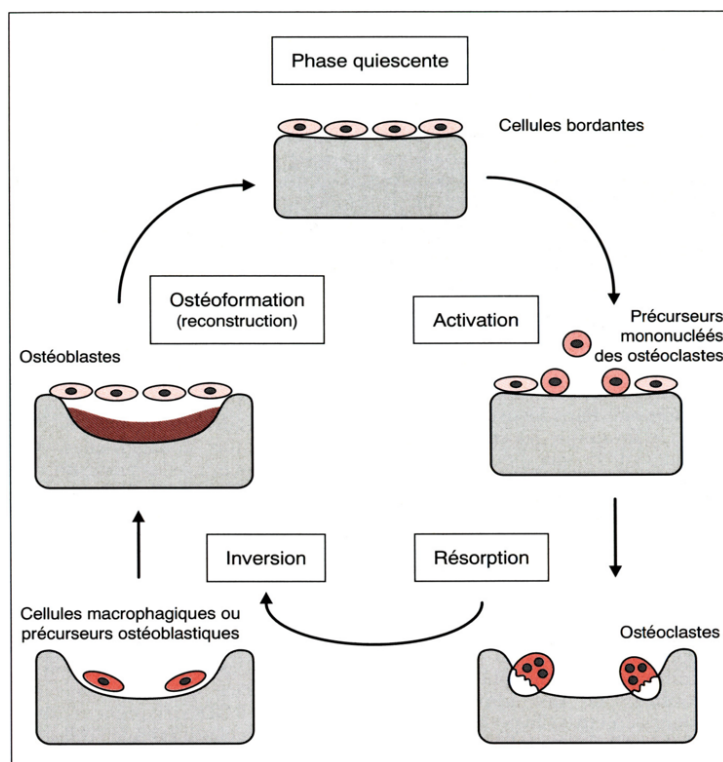


Figure 1 : Schéma du cycle du remodelage osseux
(Vernejoul et Marie 1993)

II.5 Interaction Rank / Rank-L / Ostéoprotégérine

Les ostéoblastes jouent un rôle important dans la différenciation et la maturation des précurseurs ostéoclastiques. Pour ce faire, ils vont exprimer et/ou sécréter le ligand RANK-L. Les pré-ostéoclastes provenant de l'environnement médullaire et exprimant de leur côté le récepteur RANK sont alors attirés. Il se crée une liaison RANK-RANK ligand qui a pour effet la différenciation des pré-ostéoclastes en ostéoclastes matures polynucléés. L'ostéoclaste est alors responsable de la résorption osseuse en sécrétant des acides et des enzymes qui vont dissoudre la matrice minérale et digérer la matrice protéique. Il a été démontré que les ostéoclastes étaient sensibles à l'induction de l'apoptose par un certain nombre de cytokines et de facteurs comme Fas-ligand, TRAIL et TGF β (Hughes et al. 1996). Les ostéoblastes rentrent alors en jeu libérant d'abord une protéine : l'ostéoprotégérine (OPG) qui vient se fixer sur le RANK-L empêchant la liaison RANK-RANK-L, inhibant la différenciation des ostéoclastes et donc la résorption osseuse. Ils libèrent ensuite notamment du collagène ainsi que de la phosphatase alcaline afin de reformer l'os. Pendant le remplissage, certains ostéoblastes restent emmurés dans la matrice osseuse et deviennent alors des ostéocytes (Parfitt et al. 1996; Shinohara et Takayanagi 2007; McManus et Roux 2012a) (Figure 2).

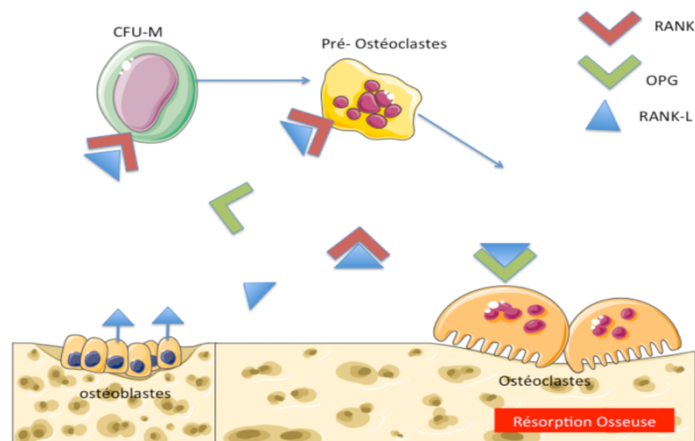


Figure 2 : Triade RANK/RANK-L/OPG

Les ostéoblastes sécrètent RANK-L sous forme soluble ou expriment RANK-L sous forme membranaire. RANK-L va, en liant son récepteur (RANK), à la surface des précurseurs ostéoclastiques, activer leur différenciation et leur maturation. Les ostéoblastes sécrètent OPG, un récepteur leurre de RANK-L, afin de réguler l'ostéoclastogénèse. Le ratio RANK-L/OPG permet d'évaluer si l'ostéoclastogénèse est inhibée ou activée (Tekkesin et al. 2011).

II.6 Ossification

Il existe deux types d'ossification. L'ossification membraneuse qui permet directement la mise en place des os plats et du crâne et l'ossification endochondrale qui permet la mise en place du squelette appendiculaire en passant par un patron cartilagineux.

Le maxillaire et la mandibule ont une ossification de type membraneuse. L'ossification de la mandibule commence pendant les deux premiers mois embryonnaires. Au cours de cette période, les cellules mésenchymateuses se condensent et se différencient en ostéoblastes pour former un point d'ossification. Les ostéoblastes commencent à synthétiser de la matrice ostéoïde non minéralisée, puis les travées osseuses s'épaississent pour former de l'os compact. Des cryptes osseuses vont se développer au sein des os maxillaires. Elles seront le lit de l'odontogénèse.

III Le Chérubisme

III.1 Définition

Le Chérubisme est une maladie osseuse génétique rare, autosomique dominante, causée par des mutations du gène *SH3BP2* (Ueki et al. 2001). La maladie a été décrite pour la première fois en 1933 par Jones, comme une maladie multiloculaire des mâchoires (Jones 1933). Jones a appelé cette pathologie *Chérubisme* parce que les patients ont des joues rebondies et un regard dirigé vers le haut ce qui lui a rappelé les chérubins peints par Raphaël dans la chapelle Sixtine (Figure 3) (Jones et al. 1950).



Figure 3 : Les Chérubins de « La Madone Sixtine » de Raphaël

Cette pathologie se caractérise par un gonflement symétrique, bilatérale et indolore des mâchoires (Papadaki et al. 2012). Histologiquement, le Chérubisme correspond à une ostéolyse des os de la mâchoire qui sont remplacés par un tissu fibreux riche en cellules géantes multinucléées dites ostéoclast-like (Figure 4). La maladie débute par une phase d'activation dès la petite enfance (entre 2 et 7 ans) qui se poursuit par une phase d'expansion, suivie par une stabilisation à la puberté et enfin une régression spontanée en fin de puberté. A l'âge adulte, les signes au niveau du visage ne sont plus remarquables (Prescott et al. 2013). Les agénésies et anomalies de position ainsi que la chute prématurée des dents temporaires sont caractéristiques de la maladie (Prescott et al. 2013). L'hypothèse la plus généralement admise dans la littérature, pour expliquer la localisation et la temporalité d'apparition du Chérubisme, est que l'éruption de la dentition définitive est à l'origine de la pathogenèse de la maladie (Papadaki et al. 2012).

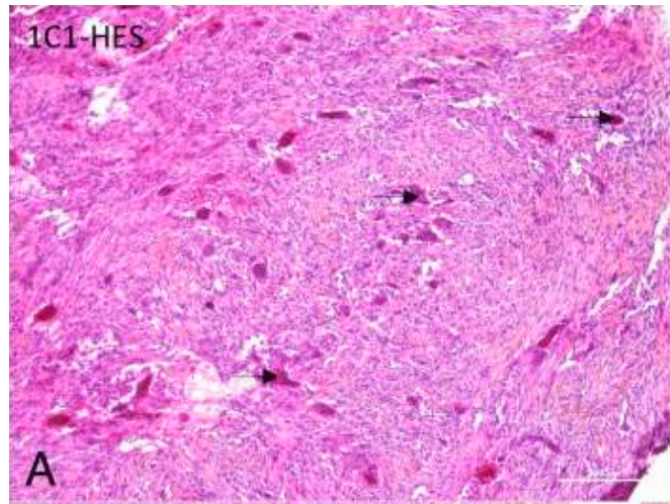


Figure 4 : Granulome Chérubique

A l'observation, on note la présence de cellules géantes multinucléées (MGC) (flèches noires), de cellules mononucléées et de fibres de collagènes. (Coloration au safranin-orange) (Kadlub et al. 2018).

III.2 Épidémiologie

Le Chérubisme est une maladie très rare, avec environ 400 cas rapportés dans la littérature internationale depuis sa description initiale en 1933. Elle affecte aussi bien les garçons que les filles, quelle que soit l'origine ethnique et débute en moyenne entre 2 et 7 ans (Reichenberger et al. 2012).

III.3 Diagnostic du Chérubisme

Le diagnostic de Chérubisme est basé sur l'âge du patient, les antécédents familiaux, l'examen clinique, les résultats radiographiques, les analyses histologiques et la recherche de mutation de *SH3BP2* (quand c'est possible) (Prescott et al. 2013; Reichenberger et al. 2012). L'ensemble de ces caractéristiques permet de le distinguer de nombreuses maladies.

III.3.1 Caractéristiques principales

Le Chérubisme est décrit dans la littérature comme une maladie maxillo-faciale. La maladie peut ne présenter aucun signe clinique ou au contraire évoluer vers une déformation importante des mâchoires qui peut mettre en danger la vie du patient (Lannon et Earley 2001). La maladie suit une évolution spécifique dans le temps. Dans un premier temps, les patients ne présentent aucun signe clinique à la naissance, les premiers signes se manifestant dès la petite enfance avec une phase d'expansion à l'âge de 7 ans. Puis, la maladie progresse plus lentement de 7 ans à l'adolescence et se stabilise à partir de la puberté pour enfin régresser

plus tard. Il peut y avoir cependant des variations lors de l'évolution de la maladie avec une progression plus rapide après la puberté et chez l'adulte (Kozakiewicz et al. 2001; Ayoub et el-Mofty 1993; Ozan et al. 2010).

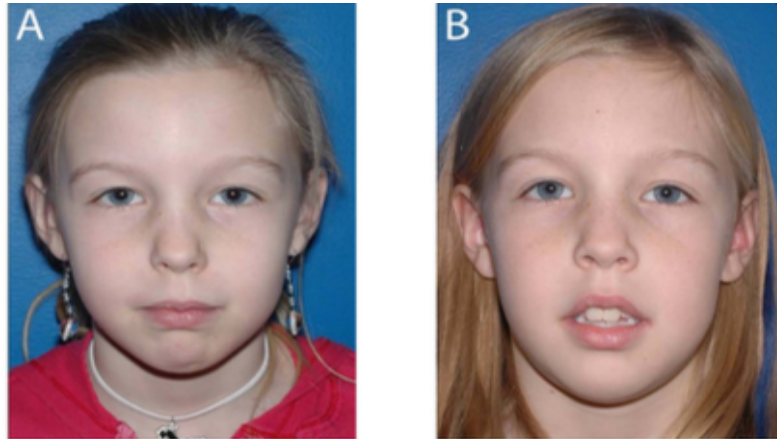


Figure 5 : Fillette atteinte de Chérubisme

- A.** Photographie d'une fillette de 10 ans avec gonflement bilatéral des joues et des mâchoires.
- B.** Patiente un an plus tard sans progression du gonflement du visage (Papadaki et al. 2012).

Il existe plusieurs formes de Chérubisme en fonction de la sévérité et de la localisation de la maladie. Les patients atteints de Chérubisme non agressif atteignent une stabilisation plus rapide de la maladie que ceux présentant un Chérubisme agressif (Von Wowern 2000).

Cliniquement, les patients présentent un gonflement bilatéral, symétrique des mâchoires (Figure 5). Les ganglions lymphatiques sous-maxillaires et cervicaux sont élargis au cours des premiers stades du Chérubisme.

Radiologiquement, les premiers signes de Chérubisme se trouvent généralement dans la région de l'angle mandibulaire (Papadaki et al. 2012).

L'expression phénotypique et la gravité de la maladie sont variables selon les patients.

Les patients présentant une forme légère de Chérubisme développent uniquement de petites lésions symétriques de la mandibule. Ces lésions radio-claires sont asymptomatiques mais peuvent affecter l'éruption des molaires permanentes (Papadaki et al. 2012).

Certains patients peuvent présenter une forme modérée du Chérubisme avec un léger gonflement mandibulaire.

Pour les cas les plus sérieux, les malades peuvent développer une forme sévère du Chérubisme avec un élargissement important de la mandibule et des joues, une atteinte des globes oculaires, etc.

Les lésions du Chérubisme se limitent généralement à la mandibule et aux maxillaires, même si de rares cas d'atteinte des arcades et des condyles zygomatiques ont été rapportés (Thompson 1959; Kalantar Motamedi 1998).

Deux cas mortels de Chérubisme ont cependant été rapportés dans la littérature (Silva et al. 2002; Aloni et al. 2015).

III.3.2 Marqueurs biochimiques

Dans le Chérubisme, le métabolisme phosphocalcique est normal chez les patients atteints et les taux sériques de calcium, d'hormone parathyroïdienne (PTH), de PTHrP, de calcitonine sont généralement normaux.

Les taux de phosphatase alcaline (ALP), marqueur du remodelage osseux sont normaux, (Southgate et al. 1998) mais peuvent être augmentés au cours des étapes actives du Chérubisme (Ozkan et al. 2003; Shah et al. 2004; Roginsky et al. 2009).

Les autres marqueurs du remodelage osseux, tels que les pyridinoline, les désoxypyridinoline, l'hydroxyproline et le calcium/créatinine se situent à la limite supérieure de la normale chez certains enfants (Southgate et al. 1998).

Ainsi, ces taux ne permettent pas d'établir un diagnostic de Chérubisme mais ces analyses biochimiques permettent de les différencier d'autres maladies telle que l'hyperparathyroïdie (Woodard et al. 2005).

III.3.3 Diagnostics radiographiques

La radiographie panoramique met en évidence des images radioclares, multiloculaires symétriques ayant l'aspect de « bulles de savon ». Concernant le Chérubisme, elle confirme les anomalies dentaires comme les résorptions radiculaires, les inclusions, les agénésies etc. (Mnari et al. 2005; Lima et al. 2010) (Figure 6).

A la mandibule, il peut être observé un refoulement du canal mandibulaire et, aux maxillaires, une oblitération des sinus peut également apparaître (Barthélémy et Mondié 2009). Cependant la radiographie panoramique ne permet pas d'établir un plan de traitement ni de confirmer un diagnostic.

Le Cone Beam Computed Tomography (CBCT) ou la Tomodensitométrie (TDM) sont des examens complémentaires que l'on réalise après avoir effectué, en première intention, une radiographie panoramique. Elles permettent d'offrir des images en deux ou trois dimensions.

La TDM nous permet d'obtenir de bonnes informations sur la structure osseuse, sur la gravité, sur l'extension et sur l'analyse de la densitométrie des lésions. Le CBCT, quant à lui, a prouvé son efficacité et nous permet d'avoir des images plus détaillées et plus précises et également peu irradiantes (Kau et al. 2012; Pinheiro et al. 2013).

A l'analyse des images tomodensitométriques, nous pouvons observer des lésions ostéolytiques qui caractérisent le Chérubisme, présentant des travées internes (70 %) et une matrice légèrement sclérotique (60 %). La TDM est aussi intéressante pour explorer l'os et l'expansion de la corticale (Figure 7) (Beaman et al. 2004).

Cependant, le CBCT permet une meilleure visualisation de l'anatomie dentaire, (présence ou absence de germe) et diminue la dose de rayonnement des enfants lors du suivi (Holst et al. 2009).

On utilise peu l'imagerie par résonance magnétique (IRM) chez les patients touchés par le Chérubisme. Pourtant, cette technique a l'avantage d'être non irradiante. L'IRM nous permet d'observer les tissus mous et de faire un bilan d'extension de la lésion. Elle peut être utilisée après avoir effectué, en amont, une radiographie panoramique et un scanner pour différencier le tissu sain du tissu affecté (Mazza et al. 2013).

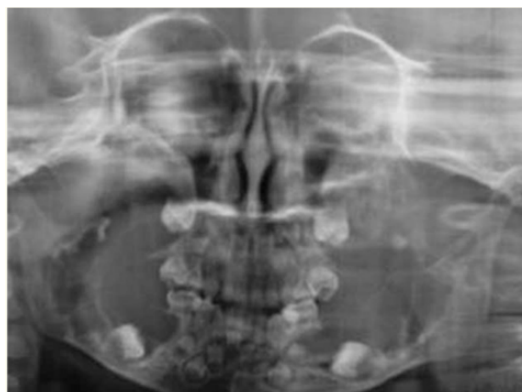

Figure 6 : Radiographie panoramique d'une patiente de 4 ans atteinte d'un Chérubisme bi-maxillaire non-agressif

Radiographie panoramique d'une patiente de 4 ans présentant un Chérubisme avec atteinte maxillaire et mandibulaire (Grade 2). La mandibule et le maxillaire présentent des lésions radioclares multiloculaires en forme de bulles de savon avec un cortex mince et dilaté. On constate que les dents 15, 25, 35, 37, 45 et 47 n'ont pas encore fait leur éruption (Yu et al. 2015).

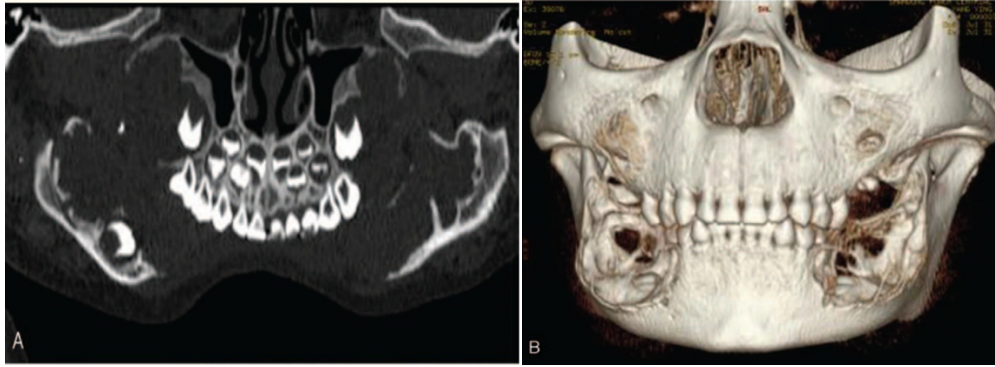


Figure 7 : Tomographie et image 3D

La tomographie par ordinateur (A) et les images 3D (B) de la patiente de 4 ans atteinte d'un chérubisme non agressif montrant la présence de lésions kystiques multiloculaires affectant les tissus mous et de nombreuses anomalies dentaires à la fois à la mandibule et aux maxillaires (Yu et al. 2015).

III.3.4 Classification

A l'aide des outils radiographiques, un système de gradation du Chérubisme a été défini par Mottamedi (1998) et complété par Raposo Amaral (2007), permettant d'associer la localisation des lésions chérubiques et le grade de sévérité de la maladie (Tableau 1).

Grade I : lésions de la mandibule sans signes de résorptions radiculaire	Classe 1 : lésion unique du corps de la mandibule. Classe 2 : lésions multiples du corps de la mandibule Classe 3 : lésion unique du ramus Classe 4 : lésions multiples du ramus Classe 5 : lésions incluant la mandibule et le ramus
Grade II : lésions impliquant la mandibule et le maxillaire sans signes de résorptions radiculaire	Classe 1 : lésions impliquant la mandibule et la tubérosité maxillaire Classe 2 : lésions impliquant la mandibule et le maxillaire antérieur Classe 3 : lésions impliquant la mandibule et le maxillaire entièrement
Grade III : lésions agressives de la mandibule sans signes de résorptions radiculaire	Classe 1 : lésion unique du corps de la mandibule. Classe 2 : lésions multiples du corps de la mandibule Classe 3 : lésion unique du ramus Classe 4 : lésions multiples du ramus Classe 5 : lésions incluant la mandibule et le ramus
Grade IV : Lésions incluant la mandibule et le maxillaire montrant des signes de résorption radiculaire	Classe 1 : lésions impliquant la mandibule et la tubérosité maxillaire Classe 2 : lésions impliquant la mandibule et le maxillaire antérieur Classe 3 : lésions impliquant la mandibule et le maxillaire entièrement
Grade V : les cas juvéniles rares, agressives impliquant le maxillaire et la mandibule et pouvant inclure le processus coronoïde et les condyles	
Grade VI : Les lésions juvéniles rares agressives et extensives incluant le maxillaire la mandibule et l'orbite	

Tableau 1 : Classification de la sévérité du Chérubisme de Mottamedi (1998) et Raposo-Amaral. (2007) basée sur la localisation des lésions (Papadaki et al. 2012)

III.3.5 Marqueurs histologiques

Histologiquement, les lésions du Chérubisme ressemblent à des tumeurs à cellules géantes car elles peuvent contenir de nombreuses cellules géantes et des cellules mononucléées ou stromales (Figure 8). Les lésions fibreuses sont des lésions non néoplasiques.

Néanmoins, l'histologie seule ne permet pas de diagnostiquer le Chérubisme, car il ne se distingue pas des autres lésions osseuses à cellules géantes telles que le granulome ou la tumeur brune de l'hyperparathyroïdie, mais elles peuvent être distinguées par des signes cliniques telle que l'atteinte bilatérale de la mandibule (Yamaguchi et al. 1999; Beaman et al. 2004; Wang et al. 2006).

Des dépôts d'hémosidérine, des kystes anévrysmaux et du tissu ostéoïde sont souvent observés dans les lésions du Chérubisme. Le halo périvasculaire éosinophile est souvent considéré comme pathognomonique, mais il est également observé dans les granulomes à cellules géantes et le syndrome de type Noonan (Liu et al. 2003).

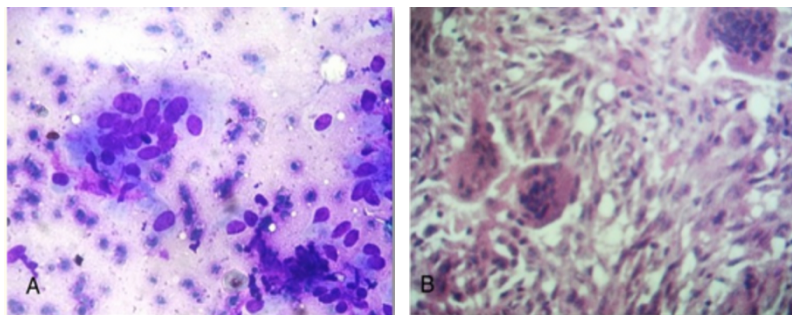


Figure 8 : Cellules géantes ostéoclastiques multinucléées

A. Frottis cytologiques montrant des cellules stromales ovales avec un grand nombre de cellules géantes ostéoclastiques multinucléées.

B. Coupe colorée H & E (40 ×) montrant des cellules géantes de type ostéoclastes multinucléées séparées par un stroma fibro-vasculaire mal disposé (Misra et al. 2014).

Chomette et ses collaborateurs décrivent 3 stades histologiquement, immuno-histochimiquement et ultrastructurellement distincts des lésions de Chérubisme (Chomette et al. 1988).

La première phase dite *ostéolytique* est caractérisée par la présence de nombreuses cellules géantes rondes fusiformes et multinucléées (Figure 9). La vascularisation est abondante et ces cellules géantes multinucléées ressemblant à des ostéoclastes sont positives à la phosphatase acide tartrate résistante (TRAP). Des fibroblastes, avec peu de cellules géantes, sont également présents à la périphérie des lésions. L'hémosidérine est un pigment endogène brun jaunâtre qui dérive de l'hémoglobine et une forme de stockage du fer dans les cellules. Son accumulation localisée dans la cellule peut être un signe d'hémorragie. Elle s'observe souvent

dans ces cellules endothéliales et certains fibroblastes en périphérie des lésions. C'est une phase de lyse osseuse et elle se situe pendant l'enfance.

La deuxième phase est une phase de *réparation conjonctive*. Elle se caractérise par la présence de cellules fusiformes prolifératives de type fibroblastiques. Ces fibroblastes sont nombreux et présentent les caractéristiques des ostéoblastes, avec une activité phosphatase alcaline élevée. Il y a apparition d'une nouvelle formation de matrice ostéoïde et d'os qui témoigne d'une ostéogenèse. La nouvelle matrice et l'os sont formés proche de la corticale osseuse (en périphérie des lésions). Cette phase se produit pendant la puberté.

La dernière phase est la phase de *réparation osseuse*. Il y a apparition d'une nouvelle matrice osseuse. Les cellules fibroblastiques présentes sont positives à la phosphatase alcaline laissant penser à des pseudo-ostéoblastes. Cette phase se déroule après la puberté.

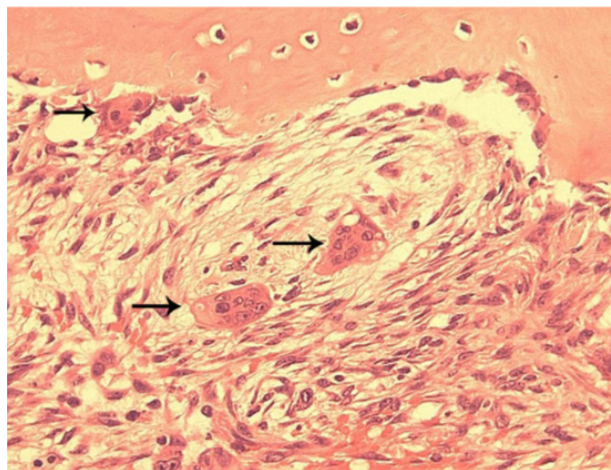


Figure 9 : Coupe histologique d'une lésion chérubinique

Histopathologie typique du Chérubisme. Cette coupe histologique d'une lésion chérubinique démontre la présence de cellules géantes multinucléées de type ostéoclastes (flèches) près de l'os et dans le stroma fibreux (Papadaki et al. 2012).

III.3.6 Aspects inflammatoires

Aux premiers stades de la maladie, les patients peuvent présenter une hypertrophie des ganglions lymphatiques. Alors que la plupart des cas d'enfants atteints de Chérubisme présente une lymphadénopathie, cette découverte n'a pas fait l'objet d'un suivi systématique et son histoire naturelle n'est pas connue (Papadaki et al. 2012). Les premiers rapports suggèrent que les ganglions lymphatiques sous-maxillaires sont élargis lors du gonflement des parties inférieures du visage, tandis que les ganglions lymphatiques cervicaux supérieurs sont impliqués lors du gonflement maxillaire (Jones et al. 1950).

Dans un premier temps, le Chérubisme n'a pas été considéré comme un trouble inflammatoire des os, mais des preuves récentes, obtenues grâce à l'étude des modèles murins, laissent penser qu'il pourrait s'agir d'une maladie auto-inflammatoire (Ferguson et El-Shanti 2007; Ueki et al. 2007).

III.3.7 Aspect psychosocial

Le Chérubisme peut avoir des conséquences psychosociales pour le patient :

- la déformation du visage qui apparaît durant l'enfance et la confrontation aux regards des autres ;
- la peur, pour le parent atteint, de transmettre la maladie à ses futurs enfants.

Des groupes de soutien de patients atteints de Chérubisme permettent de se soutenir les uns les autres, partager leur expérience et avoir une vision différente de la maladie (Papadaki et al. 2012).

III.3.8 Pronostic

Le Chérubisme est une maladie qui régresse spontanément après la puberté. Son pronostic est donc favorable à l'exception des cas très sévères. Pour exemple, Carvalho Silva et ses collaborateurs décrivent que, chez 7 patients sur 8, les lésions de Chérubisme se sont stabilisées à l'âge de 12 ans et ont régressé par la suite (Carvalho Silva et al. 2007). Toutefois, des séquelles peuvent persister telles que des complications (respiratoires, obstructions ou ophtalmologiques) et ainsi, une intervention chirurgicale corrective peut être à prévoir après la stabilisation des lésions de Chérubisme (Papadaki et al. 2012).

III.4 Complications

III.4.1 Atteintes dentaires

Elles sont consécutives des lésions du Chérubisme. L'effet de ces lésions sur le développement et l'éruption des dents temporaires et permanentes varie en fonction du moment de l'apparition et de la gravité des lésions (Papadaki et al. 2012).

Plusieurs anomalies peuvent être observées (Figures 10 et 11) :

- une malposition des dents temporaires (Faircloth et al. 1991) ;
- des résorptions radiculaires partielles (Faircloth et al. 1991) ;
- des éruptions ectopiques (Pontes et al. 2007) ;

- des agénésies des dents permanentes, en particulier les deuxième et troisième molaires (Carvalho Silva et al. 2007) ;
- des dents dites flottantes dans la lésion qui devront être extraites (Kalantar Motamedi 1998) ;
- une chute prématurée des dents lactéales (Prescott et al. 2013) ;
- la présence de dents définitives incluses (Von Wowern 2000) ;
- des cas de taurodontisme, d'hypercémentose et d'hypoplasie de l'émail (Roginsky et al. 2009; Lima et al. 2010; Hungund et al. 2013; Prescott et al. 2013).

Pour des cas plus sévères, les enfants sont amenés à porter des prothèses qui doivent être ajustées à leur bouche en même temps qu'ils grandissent (Pontes et al. 2007).

Une prothèse dentaire peut ainsi aider l'enfant à mieux mastiquer et améliorer l'estime de soi. Un traitement orthodontique est approprié une fois la croissance terminée et lorsque le Chérubisme régresse (Papadaki et al. 2012).

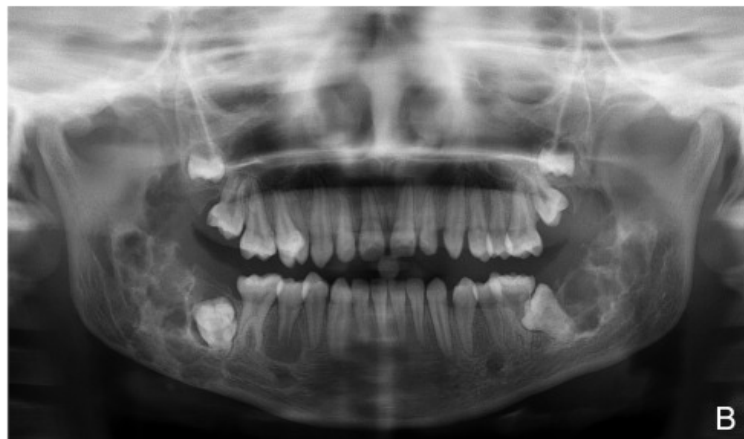

Figure 10 : Radiographie panoramique d'un enfant de 14 ans.

Radiographie panoramique d'un enfant de 14 ans atteint de Chérubisme montrant des zones radioclares multiloculaires irrégulières au niveau des ramus et respectant les condyles et le processus coronoïdes. Il est possible de voir également la présence de nombreuses anomalies dentaires : les secondes molaires permanentes sont toutes incluses. La chambre pulpaire est très développée au niveau des premières molaires (présence d'un taurodontisme). On note une courbure des racines de 12 et 22, des excroissances cuspidiennes en 11 et 21, des résorptions radiculaires sur 25 et 45 avec lésion péri apicale en regard de 45 et un odontome en regard de 47 (Misra et al. 2014).

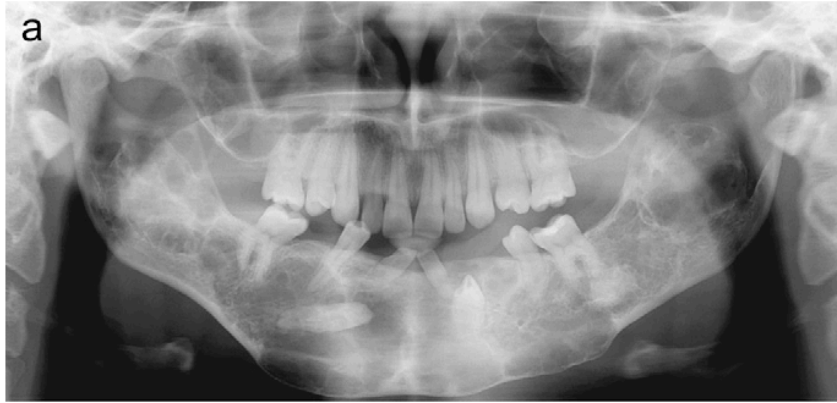

Figure 11 : Panoramique d'une jeune fille de 16 ans.

Panoramique d'une jeune fille de 16 ans atteinte de Chérubisme présentant de nombreuses agénésies (douze dents absentes) et deux dents incluses (33 et 43) (Prescott et al. 2013).

III.4.2 Atteintes des globes oculaires

Le nom de la maladie du Chérubisme a été attribué notamment en raison du regard particulier des patients atteints. Parmi les atteintes les plus graves de Chérubisme, les globes oculaires sont déplacés vers le haut, et il apparaît une rétraction des paupières due à l'exposition du bord de la sclérotique sous l'iris. Il peut également y avoir déplacement des nerfs optiques et une proptose (extrusion de l'œil hors de son orbite) (Timoşca et al. 2000). Selon la littérature, certains patients présentent une mobilité réduite des yeux et un dysfonctionnement du nerf optique pouvant également être associés notamment à une sensibilité au contraste diminué (Font et al. 2003). Enfin, il existe des cas plus graves avec apparition d'une neuropathie optique associée à des stries angioïdes causant la perte de la vue par compression du globe oculaire (Figure 12) (Ahmadi et al. 2003).

Les patients atteints de Chérubisme doivent avoir un suivi ophtalmologique car ces lésions peuvent persister même après régression de la maladie (Papadaki et al. 2012).

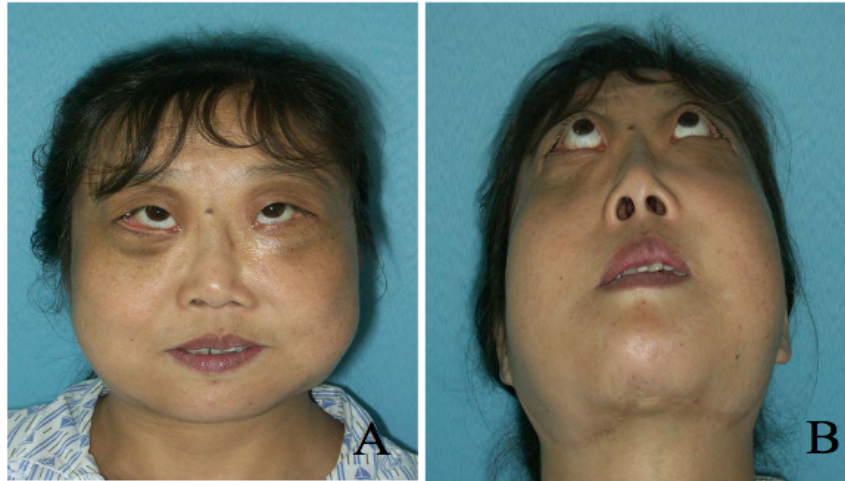

Figure 12 : Femme atteinte de Chérubisme

Visage d'une femme de 41 ans d'origine chinoise diagnostiquée avec un Chérubisme où l'on peut observer un gonflement symétrique des joues et une exophthalmie (Papadaki et al. 2012).

III.4.3 Implication osseuse extra crânienne

Le Chérubisme est généralement limité à la région crânienne. Cependant, trois cas de patients âgés respectivement de 17, 8 et 6 ans décrits dans la littérature font référence à une atteinte au niveau des extrémités antérieures des côtes (Thompson; Anderson et McClendon 1962; McClendon 1962; Wayman 1978).

Un cas de Chérubisme avec une craniosynostose (fermeture prématurée d'une ou plusieurs sutures crâniennes) a également été décrit dans une famille (Stiller et al. 2000).

Cependant, il est difficile de savoir si ces phénotypes sont une coïncidence ou s'il y a une liaison avec le Chérubisme.

III.4.4 Atteintes respiratoires

Les atteintes respiratoires sont rares. Elles peuvent provoquer une obstruction des voies aériennes supérieures par un déplacement de la langue en arrière (glossoptose) ou par obstruction des orifices respiratoires nasaux (Papadaki et al. 2012).

Ainsi, des complications peuvent survenir telles que : une respiration buccale, une apnée du sommeil, un ronflement et une infection nasale chronique qui peuvent amener le patient à avoir des difficultés pour manger ou parler (Battaglia et al. 2000). Une intervention visant à libérer les voies respiratoires et le déplacement de la langue peut alors être recommandée.

III.4.5 Autres maladies associées au Chérubisme.

Des cas de Chérubismes associés à d'autres troubles tels que le syndrome de l'X fragile, la fibromatose gingivale, la neurofibromatose de type 1 et une craniosynostose ont été rapportés (Quan et al. 1995; Ruggieri et al. 1999; Stiller et al. 2000). Le Chérubisme peut également être associé au syndrome de Ramon (Pina-Neto et al. 1986), au syndrome de Jaffe-Campanacci (Dunlap et al. 1989), à un kyste osseux anévrysmal et au Syndrome d'hyperparathyroïdie-tumeur mandibulaire (Papadaki et al. 2012).

III.5 Diagnostic différentiel

Le Chérubisme doit être distingué de maladies telles que : le granulome à cellules géantes, le Syndrome de Noonan, le granulome et la tumeur brune.

III.5.1 Dysplasie fibreuse

Historiquement, le Chérubisme avait été décrit comme une dysplasie fibreuse en raison de similarités radiologiques des lésions de l'os maxillaire.

La dysplasie fibreuse (FD) est une lésion fibro-osseuse non maligne, héréditaire, dans laquelle l'os ou les os impliqués se transforment progressivement en tissu kystique et fibreux en expansion. Elle est considérée comme faisant partie des maladies rares. La dysplasie fibreuse touche également les deux sexes. L'âge au diagnostic est le plus souvent compris entre 5 et 30 ans.

Les lésions osseuses apparaissent souvent durant l'enfance, évoluent moins après la puberté et il est rare que les lésions apparaissent après la maturation osseuse.

La maladie peut être asymptomatique ou évoluer en maladie handicapante dans une forme sévère. La maladie peut affecter un seul os (monostotique dans la plupart des cas) ou plusieurs (polyostotique). Les atteintes les plus fréquentes sont : les côtes, le col fémoral, et l'extrémité céphalique (maxillaire, voute du crâne et mandibule). Des atteintes pelviennes, vertébrales et des autres os longs (humérus, tibia) sont également présentes. La dysplasie fibreuse est principalement liée à une mutation du gène *GNAS1* affectant les ostéoblastes (Kuznetsov et al. 2008; Adetayo et al. 2015) (Figure 13).

La dysplasie fibreuse est donc cliniquement différente du Chérubisme. Elle n'est pas limitée aux mâchoires, ni bilatérale et symétrique, et tend à augmenter à la puberté.

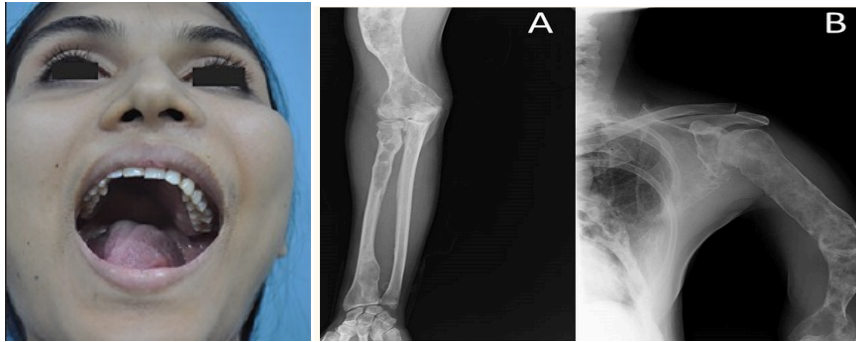


Figure 13 : Dysplasie fibreuse

1. Photographie d'une patiente atteinte de dysplasie fibreuse sous forme de gonflement asymétrique du maxillaire gauche (Bhattacharya et Mishra 2015). **A)** Radiographie de face montrant une dysplasie fibreuse du tiers proximal et distal du radius ((Boufettal et al. 2014). **B)** Radiographie de face montrant des lésions de dysplasie fibreuse intéressant le col de l'omoplate et la totalité de l'humérus B (Boufettal et al. 2014)

III.5.2 Hyperparathyroïdie familiale des tumeurs brunes

Les tumeurs brunes sont des tumeurs osseuses bénignes rares caractérisées par des lésions ostéolytiques à cellules géantes, décrites dans les formes sévères des hyperparathyroïdies (HPT) essentiellement primaires. Les localisations de ce type de tumeur peuvent être variables mais la localisation maxillaire reste exceptionnelle. Histologiquement, elles sont semblables aux granulomes à cellules géantes et aux dysplasies fibreuses. La maladie se différencie du Chérubisme par l'analyse des marqueurs biochimiques : présence d'une hypercalcémie, d'un taux élevé de phosphate et de l'hormone parathyroïdienne (Malika et al. 2013).

III.5.3 Syndrome de Noonan

Le syndrome de Noonan est une affection d'origine génétique avec transmission autosomique dominante. Elle touche les patients de façon isolée. Les caractéristiques les plus souvent associées sont :

- une petite taille ;
- des pommettes peu développées ;
- un nez court et retroussé ;
- des oreilles épaisses, inclinées en arrière ;
- un hypertélorisme (yeux très écartés) ;
- un ptosis ;
- un palais de forme ogivale ;

- un visage d'aspect triangulaire ;
- dents parfois mal implantées ;
- des anomalies cardiaques ;
- une micrognathie (développement insuffisant des os de la mâchoire).

Des granulomes à cellules géantes symétriques et multiples de la mâchoire et certaines anomalies faciales sont présents et peuvent faire penser aux caractéristiques du Chérubisme (Figure 14).

Le diagnostic du syndrome de Noonan est avant tout clinique. Il peut être confirmé par un test génétique mettant en évidence la mutation du gène *PTPN11*, *SOS1*, *RAF1* ou du gène *K-RAS* (Neumann et al. 2009).

Les lésions à cellules géantes chez les patients de Noonan peuvent facilement être confondues avec un Chérubisme si les lésions apparaissent de manière symétrique aux maxillaires et à la mandibule.

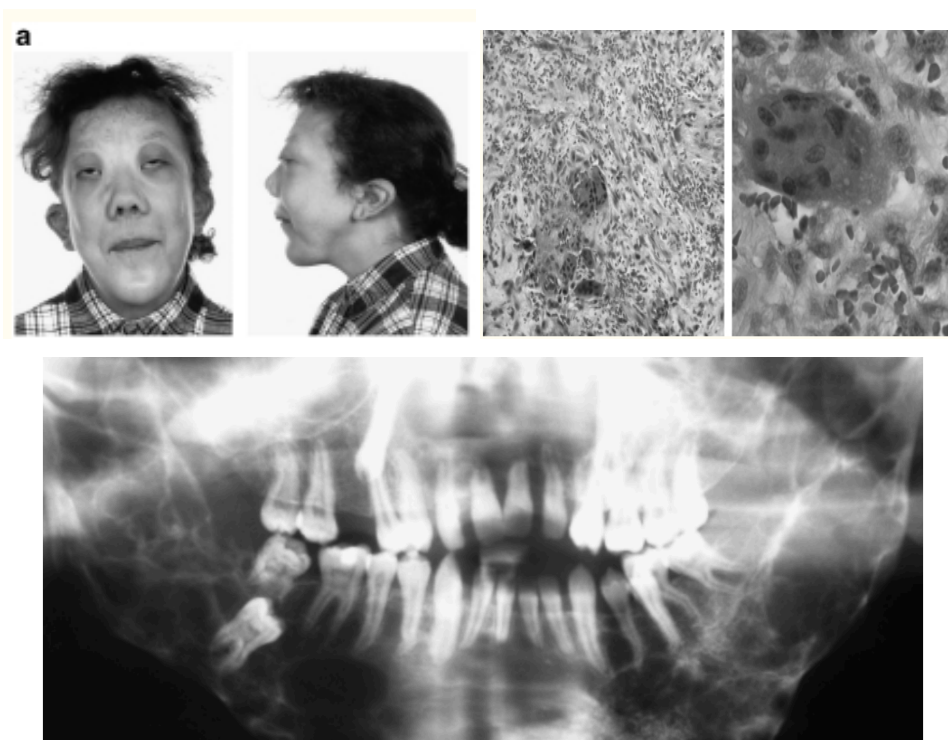


Figure 14: Syndrome de Noonan.

a. Caractéristiques cliniques chez un patient atteint du Syndrome de Noonan. Une atteinte grave des mâchoires ressemblant à un Chérubisme est présente chez le patient 1 (Neumann et al. 2009). **b.** Les images histologiques du patient 7 montrent des cellules géantes multinucléées dans un stroma fibreux. Coloration HE, grossissement initial de $\times 100$ et $\times 400$ (Neumann et al. 2009). **c.** La radiographie montre des lésions radioclares étendues bilatérales dans la partie postérieure de la mandibule (Neumann et al. 2009).

III.5.4 Le granulome central à cellules géantes

Le granulome central à cellules géantes (OMS) est une lésion bénigne des maxillaires (découvert en 1953 par Jaffe) peu fréquente. Il existe également sous 2 formes : agressive et non agressive. Il est d'abord décrit comme une réaction de réparation locale. Cette lésion se rencontre plus fréquemment chez les femmes que chez les hommes avec une plus forte localisation à la mandibule qu'aux maxillaires. Chez l'homme, le pic d'incidence se situe entre 10 et 14 ans alors que chez la femme, le GCCG apparaît entre 15 et 19 ans (De Lange et Van den Akker 2005). Chez la plupart des patients, les lésions sont asymptomatiques, indolores, avec une tuméfaction intra-orale de croissance lente. Radiologiquement, la lésion est décrite comme petite, uniloculaire pouvant progresser vers une importante lésion multiloculaire associée à des déplacements dentaires, des résorptions radiculaire voire des perforations de la corticales osseuse (Katz et al. 2003). Le GCCG se rencontre prioritairement à la mandibule chez la femme jeune. On peut aussi le différencier du Chérubisme par l'examen radiologique. Son étiologie est actuellement mal connue.

Les lésions du Chérubisme ressemblent à des tumeurs à cellules géantes car elles contiennent de nombreuses cellules géantes et des cellules mononucléées ou stromales.

Dans le Chérubisme, les lésions sont en général bilatérales, multiloculaires et plus mandibulaires. Les manifestations du Chérubisme apparaissent plus tôt, parfois dès l'âge de 3 ans. Histologiquement, les lésions sont difficilement distinguables des lésions du granulome central (Figure 15).

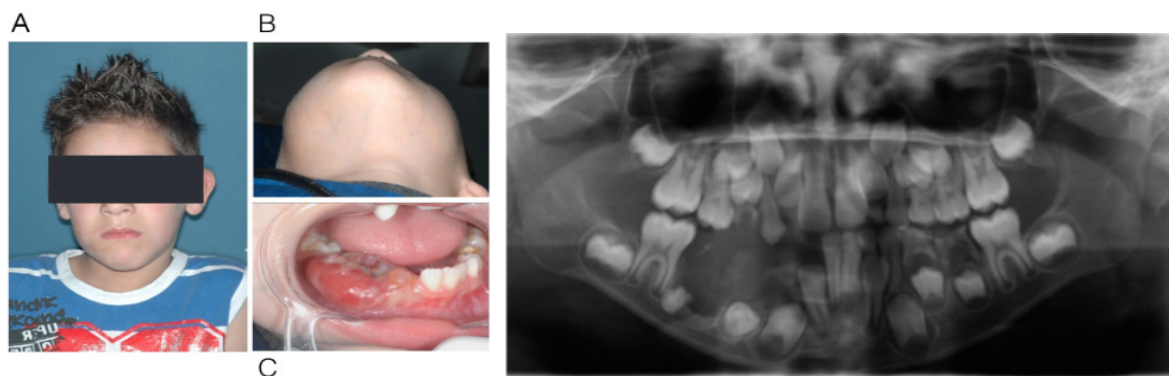


Figure 15: Photographies préopératoires d'un enfant de 7 ans atteint de GCCG

A) Asymétrie faciale importante et visible du côté droit du corps mandibulaire après 8 mois d'évolution. Le patient n'a signalé aucune douleur dans cette région. B) A la mandibule. Il est possible d'observer une asymétrie et une divergence entre les côtés droit et gauche. C) Des changements occlusaux et un gonflement important ont été observés. Les dents permanentes n'ont pas fait leurs éruptions physiologiques en raison de l'interposition des lésions. D) Radiographie panoramique montrant une lésion uniloculaire bien décrite en relation intime avec un germe dentaire postérieur (Cavalcante et al. 2017).

III.6 Traitement du Chérubisme

Les Chérubismes non agressifs sans dysmorphie faciale et avec une atteinte bucco-dentaire légère ne nécessitent pas obligatoirement de traitement car la maladie régresse spontanément après la puberté. Ainsi, un examen de l'enfant effectué aux différents stades d'évolution du Chérubisme permet de mieux gérer le développement de la maladie. Pendant la phase de croissance des lésions, un examen clinique et radiographique annuel avec une radiographie panoramique et d'autres examens 3D sont conseillés. L'enfant doit être suivi tous les 2 à 5 ans après régression de la maladie.

Dans les cas plus sévères, les lésions peuvent régresser bien après l'adolescence (Katz et al. 1992; Von Wowern 2000; Troulis et al. 2004). Dans certains cas, des lésions toujours actives du Chérubisme peuvent être retrouvées chez l'adulte (Ozan et al. 2010).

Les traitements du Chérubisme peuvent être chirurgicaux ou médicamenteux.

III.6.1 Traitements chirurgicaux

Dans le cas d'un traitement chirurgical, l'opération est indiquée lorsque des problèmes esthétiques ou fonctionnels apparaissent chez le patient, notamment une obstruction nasale, une proptose ou une déformation du visage. Il existe différents moyens de prise en charge chirurgicaux tels que : le curetage, la greffe osseuse, la résection partielle, ou une résection de contour (Papadaki et al. 2005). La chirurgie orbitaire peut être nécessaire dans de rares cas s'il y a déplacement des globes oculaires ou perte de vision possible (Jaffe 1953; Carroll et Sullivan 2001).

Les interventions chirurgicales doivent être effectuées après la puberté lorsque les lésions ne sont plus actives. Cependant, des problèmes esthétiques, fonctionnels psychosociaux sévères peuvent justifier une intervention avant la puberté (Figure 16) (Papadaki et al. 2012).

Le développement de la dentition doit toujours être surveillé de près. Des résorptions radiculaires ou des migrations dentaires peuvent se produire. Le problème de la perte précoce de dents temporaires, d'anomalie de développement ou de l'éruption des dents permanentes est difficile à traiter et aucune solution satisfaisante n'est disponible. Les mainteneurs d'espace sont utilisés en attendant que les dents permanentes fassent leur éruption. La malocclusion est une préoccupation majeure qui doit être gérée. Une extraction des dents incluses est parfois nécessaire (Troulis et al. 2004).

Le succès des thérapeutiques chirurgicales varie pendant la phase de croissance, en particulier les chirurgies de remodelages qui restent très controversées. Dans certaines études, le remodelage chirurgical au cours de la phase de croissance était associé à une repousse rapide de la tumeur (Kuepper et Harrigan 1978; Koury et al. 1993).

En effet, selon Shah et al., un cas de léiomyosarcome (tumeurs musculaires lisses malignes) est survenu dans la mandibule d'un enfant de 10 ans atteint de Chérubisme après deux procédures de remodelage chirurgical (Shah et al. 2004). D'autres résultats plus favorables ont été observés après curetage et remodelage réalisés au cours de la phase de croissance du Chérubisme.

Dukart et ses collègues ont rapporté un cas de Chérubisme dans lequel l'intervention chirurgicale avait arrêté la phase de croissance des lésions restantes tout en stimulant la régénération osseuse (Dukart et al. 1974).

Raposo-Amaral et ses collègues (Raposo-Amaral et al. 2007) ont réalisé une résection chirurgicale durant la phase de prolifération de la maladie chez 8 enfants âgés de 6 à 15 ans présentant un Chérubisme sévère. Les patients ont été suivis pendant 2 à 18 ans sans aucune récurrence. Les auteurs suggèrent qu'une élimination complète du tissu affecté semble arrêter la prolifération de tout tissu tumoral restant.

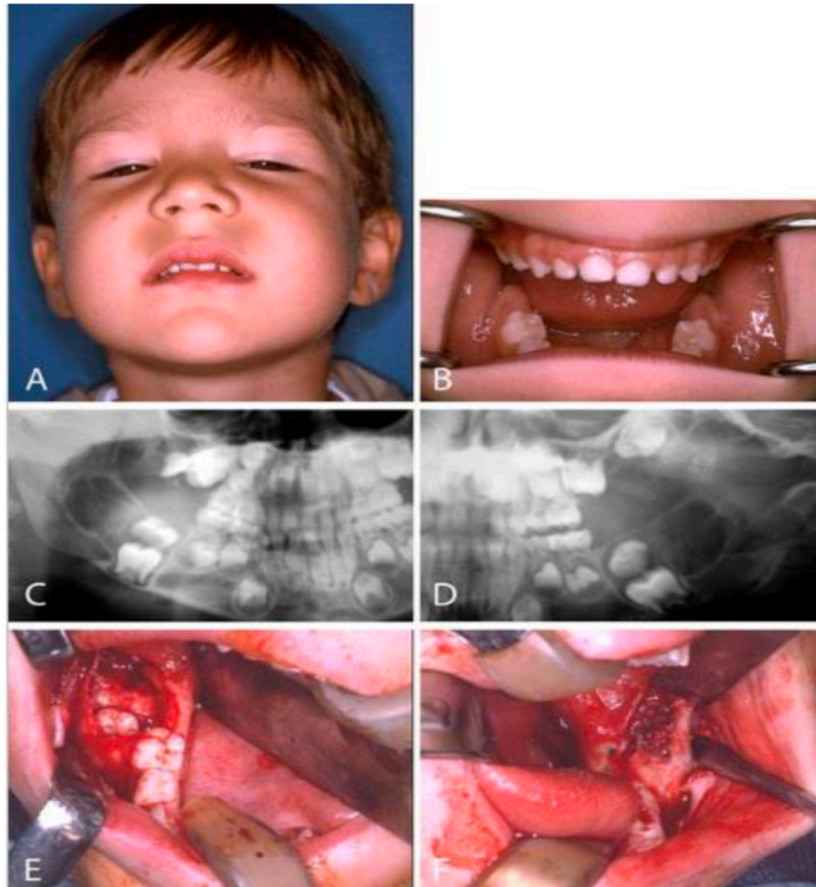


Figure 16 : Traitements chirurgicaux

Photographies d'un garçon de 5 ans qui, après un léger traumatisme, a subi une évaluation dentaire.

A. L'examen révèle une plénitude marquée des joues, une expansion des éminences malaires et des régions de l'angle mandibulaire. **B.** L'examen intra-oral est significatif pour l'expansion de l'alvéole mandibulaire dans les régions des molaires permanentes. **C et D.** La radiographie panoramique révèle des lésions radioclares bilatérales à la mandibule et au maxillaire supérieur. Les lésions déplaçaient les germes des deuxièmes molaires permanentes vers les premières molaires. **E et F.** Biopsie intra-buccale et retrait des bourgeons dentaires molaires déplacés, laissant les germes dentaires des molaires en place pour qu'ils puissent faire leur éruptions. (Papadaki et al. 2012).

III.6.2 Traitement médicamenteux

III.6.2.1 La radiothérapie

La radiothérapie a été décrite dans la littérature pour la gestion du Chérubisme sans résultats concluants. La radiothérapie est donc aujourd'hui contre-indiquée en raison du risque potentiel de complications à long terme, telles qu'un retard de croissance de la mâchoire, un risque d'ostéoradionécrose et un risque de malignité (Peters 1979; Koury et al. 1993).

III.6.2.2 La calcitonine

La calcitonine est une hormone thyroïdienne qui contribue à la régulation du métabolisme du calcium et à la minéralisation osseuse. La calcitonine a d'abord été utilisée avec efficacité dans le traitement du granulome central à cellules géantes (GCCG) (Harris 1993) et ainsi, une utilisation expérimentale pour le traitement du Chérubisme a été proposée (Southgate et al. 1998).

Selon de Lange et al, chez un garçon de 11 ans atteint d'un Chérubisme bimaxillaire, les lésions ont régressé et le corps mandibulaire a été restauré avec l'administration de calcitonine en vaporisateur nasal une fois par jour pendant 15 mois (de Lange et al. 2007). Pourtant, d'autres auteurs tels que Lannon et Earley ont traité un gonflement de la mandibule et une déformation faciale due à un Chérubisme présumé avec de la calcitonine pendant 6 mois sans succès (Lannon et Earley 2001).

III.6.2.3 Bisphosphonate

Les bisphosphonates sont des inhibiteurs du remodelage osseux, utilisés dans la plupart des pathologies osseuses, qui sont généralement caractérisées par une augmentation de la résorption osseuse. Ce sont des anti-résorbeurs osseux qui agissent par inhibition de l'activité ostéoclastique. Ils existent sous 2 formes : orale ou intraveineuse et sont surtout utilisés dans le traitement de l'ostéoporose, dans le myélome multiple, les métastases osseuses ostéolytiques, la maladie osseuse de Paget, ou encore certaines hypercalcémies.

Des cas d'échecs ont été rapportés dans la littérature notamment, un traitement par l'adalimumab (anticorps monoclonal) associé aux bisphosphonates comme le révèle une étude de (Pagnini et al. 2011) .

III.6.2.4 Anti TNF- α

Les travaux menés par Ueki et al. sur leur modèle murin du Chérubisme suggèrent que le TNF- α joue un rôle majeur dans l'apparition et l'entretien du Chérubisme, suggérant que l'utilisation d'anti-TNF α dans le traitement du Chérubisme serait efficace. Des études ont été réalisées, en utilisant des antagonistes du TNF- α chez des patients atteints de Chérubisme. Deux patients ont été traités avec l'antagoniste du TNF- α et un patient avec une association

d'anticorps anti-TNF- α et de bisphosphonates. Dans les deux cas, les antagonistes du TNF- α n'ont pas guéri ni même empêché l'expansion du Chérubisme.

III.6.2.5 Un anti calcineurine : le tacrolimus

Le tacrolimus est un immunosuppresseur inhibiteur de la calcineurine utilisé dans le cas de rejet d'organes et bien connu en pédiatrie.

Une étude récente de Kadlub et al. a montré que cet inhibiteur de la calcineurine pourrait être utilisé en tant que médicament dans le traitement médical du Chérubisme, en améliorant la formation osseuse par stimulation de l'ostéogenèse et inhibition de l'ostéoclastogenèse.

En effet, dans cette étude, un garçon de 4 ans atteint d'un chérubisme agressif a été traité avec le tacrolimus pendant un an. Après le traitement, le tacrolimus a arrêté la progression des lésions, entraîné une réduction significative du nombre de cellules géantes multinucléées TRAP-positives et bloqué la localisation nucléaire de NFATc1 dans ces cellules géantes multinucléées. L'analyse moléculaire a montré que le traitement au Tacrolimus entraînait un ratio RANK-L/OPG en faveur de la formation osseuse. Ainsi, le patient présentait à la fin du traitement une amélioration clinique significative, notamment une stabilisation de la taille de la mâchoire et une ostéogenèse intra-osseuse (Kadlub et al. 2015).

III.6.2.6 Inhibiteur de la tyrosine kinase : Imatinib

L'Imatinib est un inhibiteur des tyrosines kinases c-abl, et des facteurs de croissance dérivés des plaquettes. Selon Vandyke, il a été démontré que l'Imatinib favorise la différenciation des ostéoblastes en inhibant le facteur de croissance dérivé des plaquettes (Vandyke et al. 2010). Ainsi, l'inhibition de c-abl pourrait directement atténuer les effets de la protéine SH3BP2 mutée. Toutefois, le mécanisme d'action de l'Imatinib dans le Chérubisme reste spéculatif et nécessite des recherches supplémentaires.

Ricalde et al. présentent 3 cas dans lesquels l'Imatinib a été utilisé pour traiter les lésions fibro-osseuses de la mâchoire du Chérubisme (Ricalde et al. 2019). Dans les 3 cas traités, il a été remarqué un arrêt de la croissance des lésions, ce qui a permis de faire régresser les symptômes, d'améliorer et de normaliser la dysmorphie faciale et de corriger les problèmes de malocclusion dentaire et d'éruption dentaire (Ricalde et al. 2019).

III.6.2.7 Le Denosumab

Le Denosumab est un anticorps monoclonal humain qui cible spécifiquement RANK-L, empêchant l'activation du récepteur RANK situé à la surface des ostéoclastes et de leurs précurseurs. Une étude récente rapporte le cas de 3 enfants, dont un de 12 ans présentant un Chérubisme traité au Denosumab pendant 3 ans. Après 6 mois de traitement, l'enfant atteint de Chérubisme a présenté une amélioration clinique et radiologique significative notamment une sclérose augmentée dans les lésions ostéolytiques maxillaire mandibulaires. Cependant, des effets indésirables (fourmillements, engourdissements aux mains, faiblesse générale) liés à un déséquilibre des taux de calcium, au début et à l'arrêt du traitement peuvent survenir, ce qui nécessite une surveillance et des études plus poussées lors de l'administration de ce traitement chez les enfants (Upfill-Brown et al. 2019). Un autre article récent de Kugushev et al, mais dont seul le résumé est accessible (article publié en russe), rapporte le cas d'un patient atteint de Chérubisme traité pendant 6 mois au Denosumab. Les effets du traitement ont été visibles dès le 3^{ème} mois de traitement, avec une diminution visible des gonflements de la face, et une absence de cellules géantes dans la biopsie post traitement (Kugushev et al, 2019).

III.7 SH3BP2

III.7.1 Le gène

Le Chérubisme est causé par des mutations ponctuelles dans le gène *SH3BP2* localisé sur le chromosome 4 sur le bras court en 16.3 (Mangion et al. 1999; Tiziani et al. 1999; Ueki et al. 2001). Dans 50 % des cas, il s'agit d'une mutation *de novo* (Reichenberger et al. 2012). Dans les cas de Chérubisme familiaux, la transmission est autosomique dominante. L'identification initiale des mutations de *SH3BP2* comme étant responsables du Chérubisme a été réalisée par Ueki et al (Ueki et al. 2001). Le gène *SH3BP2* contient 13 exons qui codent pour une protéine de 561 acides aminés (Reichenberger et al. 2012) (Figure 17).

Les mutations identifiées par Ueki et al. sont principalement localisées dans l'exon 9 et affectent trois acides aminés dans une séquence de six acides aminés (RSPPDG) dans le domaine riche en proline à proximité du domaine SH2 de SH3BP2 (Figure 17). Selon Ueki et al, la mutation pro 418 est la plus fréquente (Ueki et al. 2001). Des mutations dans les exons 3 et 4 ont également été identifiées (Figure 17) (Carvalho et al. 2008).

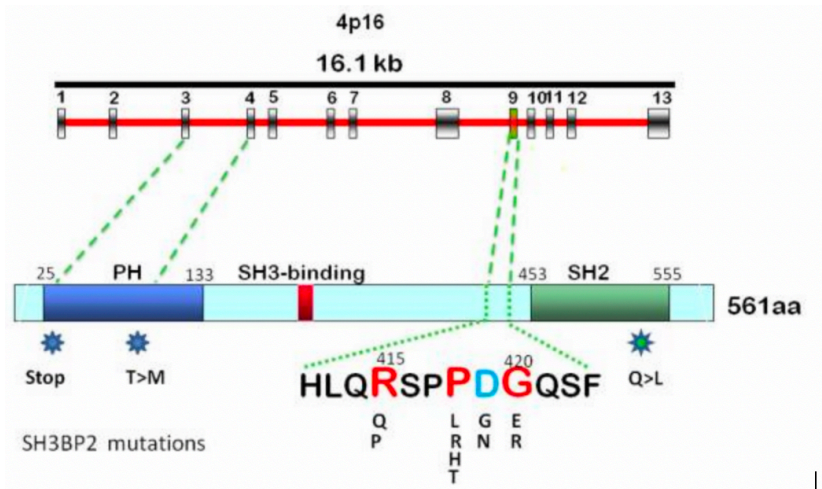


Figure 17 : Structure du gène et de la protéine SH3BP2

Mettant en évidence la localisation des mutations identifiées et leur impact sur la séquence d'acides aminés de la protéine (Ueki et al. 2001).

III.7.2 La protéine

La protéine SH3BP2 codée par le gène *SH3BP2* est une protéine adaptatrice de 561 acides aminés composée d'un domaine N-terminal de la pleckstrine (PH), un domaine riche en proline (PR) et un domaine en C-terminal Src-homologie 2 (SH2). SH3BP2 se lie aux lipides de la membrane cellulaire via son domaine PH et interagit avec les domaines SH3 des partenaires de liaison via des motifs de liaison SH3 dans le domaine riche en proline. Le domaine SH2 peut interagir avec un certain nombre de partenaires de liaison portant un motif de liaison Tyr-Glu-Asn (YEN) (Figure 18) (Deckert 2006).

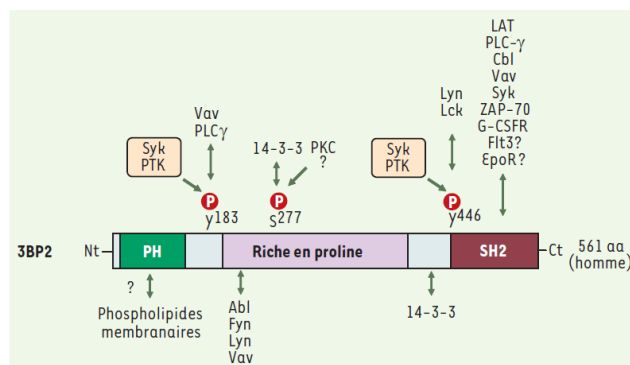


Figure 18 : Structure et partenaires moléculaires de la protéine SH3BP2 (Deckert 2006)

SH3BP2 agit en tant que protéine adaptatrice pour contrôler la signalisation intracellulaire en interagissant et en formant des complexes avec des protéines de liaisons.

III.7.3 Dégradation de SH3BP2

Une étude de Levaot et al, a montré le rôle des Tankyrases dans le Chérubisme (Levaot et al. 2011). Les Tankyrases, sont des enzymes de la famille des PARP (poly ADP ribose polymérase) qui sont codées par le gène TNKS chez l'homme. Elles participent à la dégradation de SH3BP2 via le système ubiquitynation/protéasome.

L'ubiquitylation est un processus de modification post-traductionnelle par lequel l'ubiquitine, une protéine de 76 acides aminés, va se lier via une liaison iso-peptidique à des résidus de lysine d'une protéine. L'ubiquitylation comprend trois étapes : l'activation par des enzymes activant l'ubiquitine (enzymes E1), la conjugaison par des enzymes conjuguant l'ubiquitine (E2) et la fixation sur la protéine substrat par l'ubiquitine ligase (E3). Les substrats polyubiquitinés sont ensuite dirigés vers le protéasome afin d'être dégradé (Figure 19) (Coux et Piechaczyk 2000).

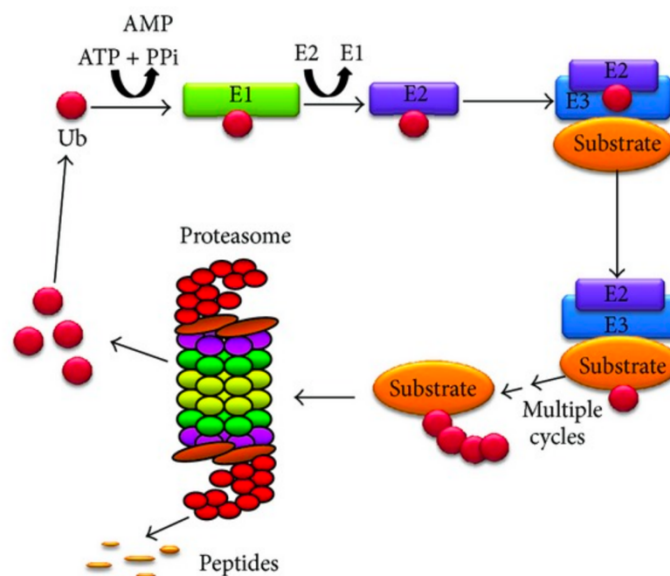


Figure 19: Processus d'ubiquitylation (Gomes 2013)

L'ubiquitylation possède plusieurs fonctions dont la plus courante est la dégradation de la protéine ubiquitinée par le protéasome. Ce processus peut agir de deux manières dans des voies d'activation de facteurs de transcription (ex : Nfatc1/NFKB) :

- soit l'ubiquitylation de la protéine concernée induit sa dégradation automatique dans le protéasome (protéine SH3BP2 par l'intermédiaire des tankyrases, par exemple) ;
- soit l'ubiquitylation de la protéine va être fondamentale pour pouvoir être ciblé par une protéine de ciblage des protéines polyubiquitinylées en vue de leur dégradation.

L'ubiquitinylation peut également participer à la maturation d'une protéine, jouer un rôle dans l'interruption de certaines voies de signalisation, ou encore dégrader de nombreux facteurs de transcription (Peyron 2001).

Ainsi, en conditions physiologiques, les Tankyrases se lient à la protéine SH3BP2 à proximité du domaine SH2 de SH3BP2 afin qu'il puisse être ubiquitinylé pour être dégradé par le protéasome. En conditions pathologiques, telle que dans le Chérubisme, SH3BP2 mutée ne peut plus être ribosylée par la Tankyrase donc ni ubiquitinylée ni dégradée. Ainsi, Levaot et al ont montré qu'une augmentation de SH3BP2 par diminution de sa dégradation contribue à un gain de fonction de la protéine dans la maladie du Chérubisme (Figure 20) (Levaot et al. 2011).

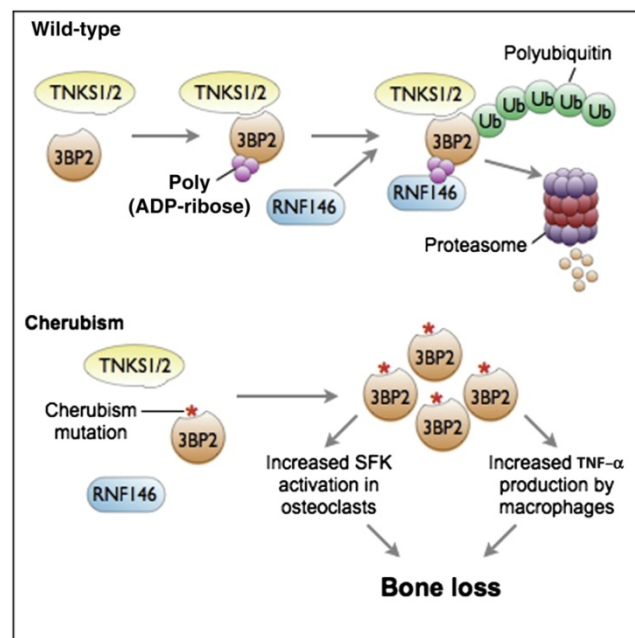


Figure 20 : Mécanismes expliquant l'activation des ostéoclastes dans le Chérubisme (Levaot et al. 2011)

III.7.4 SH3BP2 et voies de signalisation

Grace à ses différents domaines, SH3BP2 peut interagir avec de nombreuses protéines. Des études ont montré l'implication de SH3BP2 dans l'activation des récepteurs des cellules B, cytotoxicité des cellules NK, la dégranulation des cellules basophiles (Foucault et al. 2005; de la Fuente et al. 2006) et bien sûr la différenciation ostéoclastique (Ueki et al. 2007).

Dans les ostéoclastes (et les lymphocytes), SH3BP2 interagit avec notamment Syk, 14-3-3, Vav et PLC γ . L'interaction avec la protéine 14-3-3 permet de contrôler l'activation de

NFATc1. En effet, un SH3BP2 incapable de se lier à 14-3-3 provoque une activité accrue de NFATc1 (REF). Les protéines Vav permettent également l'activation de NFATc1 ainsi que AP-1 par une chaîne de liaisons entre différentes protéines (GTPases, Ras, Rac1) (Foucault et al. 2005; Reichenberger et al. 2012).

Plus spécifiquement dans les ostéoclastes, c'est par l'intermédiaire de NFATc1 que RANK-L induit la formation d'ostéoclastes et ce signal passe donc par SH3BP2. Pour autant l'activation de NFATc1 se fait par la calcineurine, une protéine phosphatase dont la déphosphorylation permet la translocation nucléaire de NFAT (Takayanagi et al. 2002). L'activation de la calcineurine se fait par une augmentation de Ca^{2+} . Il existe des voies d'activation par des protéines de domaine ITAM (motif d'activation de récepteurs immuns basé sur la tyrosine) comme FC γ 1 et DAP12. La phosphorylation des domaines ITAM par RANK permet le recrutement de Syk qui lui-même active PLC γ . Enfin l'activation de PLC γ va générer de l'IP3 responsable de la sécrétion de Ca^{2+} (Takayanagi 2005). SH3BP2 nécessite donc des intermédiaires pour permettre l'activation de NFATc1. Pour ce faire, il va utiliser son partenaire de liaison : PLC γ . PLC γ , phosphorylé par l'interaction de RANKL et de son récepteur, va alors libérer deux molécules messagères : IP3 et DAG. Une des propriétés de IP3 est l'augmentation du niveau de calcium qui va alors conduire à l'activation de la calcineurine.

Pour résumer, SH3BP2 affecte la phosphorylation de plusieurs protéines : Syk, Vav et PLC γ . Ces mêmes protéines toutes capables d'activer NFATc1 et ainsi augmenter l'ostéoclastogénèse (Figure 21).

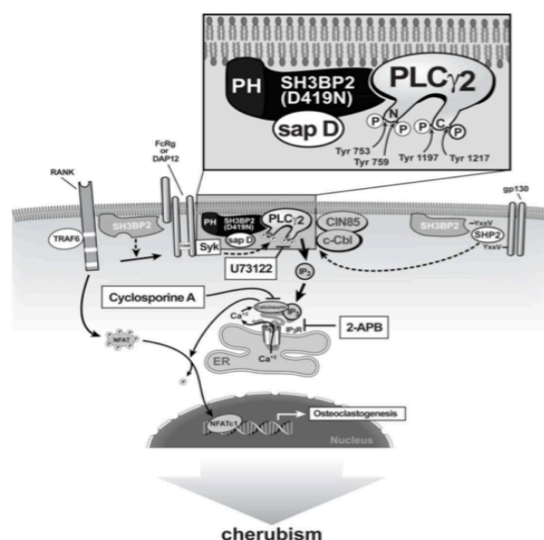


Figure 21 : L'activation de NFATc1 par SH3BP2

III.8 Modèles Murins

Un modèle de souris a été créé par *Ueki et al*, en introduisant la mutation P416R du gène SH3BP2 (substitution d'un acide aminé proline par l'acide aminé arginine dans le codon 416 SH3BP2) qui correspond à la mutation Pro418 chez l'homme. Ceci avait pour objectif de mieux comprendre la pathogenèse du chérubisme humain.

Les souris atteintes de Chérubisme présentent un phénotype osseux et une inflammation systémique. L'analyse plus fine du phénotype murin a permis à Ueki et al de démontrer que le TNF α est la molécule responsable de l'apparition et du maintien du Chérubisme chez la souris (Ueki et al. 2007).

Ueki *et al* ont proposé la pathogenèse suivante du Chérubisme. Les progéniteurs myéloïdes mutants sont hypersensibles au RANK-L et M-CSF et se différencient en macrophages hyper actifs et ostéoclastes hyper actifs. Les macrophages hyperactifs sécrètent alors plus de TNF α . En retour le TNF α stimule plus la sécrétion de M-CSF et RANK-L via la stimulation de la production par les cellules stromales conduisant à une boucle entraînant l'apparition et l'entretien d'une inflammation et une perte osseuse systémique (Figure 22) (Ueki et al. 2007).

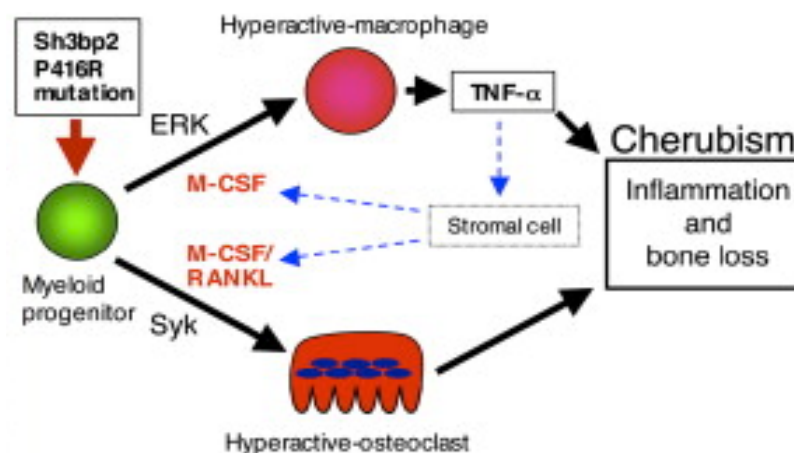


Figure 22 : Mécanisme proposé de la pathogenèse du Chérubisme(Ueki et al. 2007)

La mutation dans le gène SH3BP2 entraîne une augmentation de la réponse des cellules myéloïdes au M-CSF et au RANK-L. En présence de M-CSF, les cellules se différencient en macrophages avec une production accrue de TNF α . Lorsqu'ils sont exposés à la fois au M-CSF et au RANK-L, ils se différencient en ostéoclastes avec une capacité accrue de résorption osseuse. De plus, le TNF α peut augmenter la production de M-CSF et de RANK-L par les cellules stromales/ostéoblastes, favorisant ainsi la différenciation des macrophages et des ostéoclastes. Par conséquent, l'inflammation médiée par les macrophages/TNF- α et la perte osseuse ostéoclastique deviennent la caractéristique pathologique du Chérubisme (Ueki et al 2008).

Il existe un second modèle murin qui diffère du premier par la mutation qu'il porte (G418R) (Deckert et Prod'Homme 2015).

Cependant, le Chérubisme humain n'est localisé qu'au niveau des mâchoires et aucune inflammation systémique n'a été rapportée dans la littérature. Par ailleurs, les souris atteintes de Chérubisme conservent leur phénotype tout au long de leur vie, contrairement au phénotype réversible de la pathologie humaine. De plus, Kadlub et al ont montré que le TNF α n'était pas aussi important dans le phénotype humain (Kadlub et al. 2018). Le modèle murin ne récapitule donc pas complètement le phénotype humain.

Par ailleurs, ces deux modèles ont permis de démontrer que les macrophages mutés pour Sh3pb2 sont beaucoup sensibles à la stimulation par les pathogènes (et plus particulièrement leurs pathogène-associated molecular patterns) (Prod'homme 2015, Yoshitaka, 2014). Ce qui permis à l'équipe de Ueki, à partir de l'observation d'un phénotype murin systémique, d'expliquer le phénotype humain local dans les mâchoires par la présence du microbiote oral (Yoshitaka et al. 2014).

III.9 Cellules osseuses et Cherubisme

Les lésions osseuses chez les patients atteints de Chérubisme sont limitées dans leur distribution, ce qui est d'autant plus surprenant car les mutations germinales hétérozygotes de SH3BP2 associées au Chérubisme sont exprimées dans l'ensemble du système ostéo-immunitaire. Même si tous les mécanismes impliqués dans les mutations ne sont pas encore compris, la plupart des études récentes suggèrent que les mutations du Chérubisme entraîneraient un gain de fonction plutôt qu'une perte d'activité par accumulation de la protéine faute de dégradation (Yoshitaka et al. 2014; Deckert et Prod'Homme 2015).

III.9.1 Ostéoclastes chérubiques

Les lésions de Chérubisme contiennent des cellules géantes multinucléées qui sont TRAP positives (enzymes spécifiques des ostéoclastes) et qui ont été démontrées capables de résorber de l'os (Kadlub et al. 2018), on les qualifie donc d'osteoclast-like. Les ostéoclastes chérubiques sont plus nombreux, plus larges et contiennent plus de noyaux, plus sensibles au RANK-L et résorbent plus d'os que des ostéoclastes sauvages (études réalisées dans le modèle murin) (Ueki et al. 2007). Une meilleure caractérisation des cellules géantes multinucléées humaines reste à mener, surtout en ce qui concerne la façon dont elles apparaissent.

III.9.2 Ostéoblastes chérubiques

Chez les souris mutantes SH3BP2 *ki/ki*, les études ont révélé une augmentation du nombre d'ostéoblastes et de l'espace occupé par ces derniers (Ueki et al. 2007).

Une autre étude de *Mukherjee* a montré une incapacité des ostéoblastes à se différencier et à produire une matrice minéralisée chez les souris homozygotes dans le Chérubisme (Mukherjee et al. 2010).

Une étude de *Wang et al* appuie cette idée et montre que la mutation SH3BP2 empêche la différenciation en ostéoblastes. De plus, ils ont également démontré que les ostéoblastes mutés pour SH3BP2 expriment un taux de TNF α plus élevé que dans les ostéoblastes normaux.

Les ostéoblastes chérubiques présentent donc des anomalies fonctionnelles et jouent un rôle dans la perte du volume osseux chez la souris (Wang et al. 2010).

III.9.3 Description de l'os chérubique

Le Chérubisme est une maladie pédiatrique. La caractéristique principale du Chérubisme est une ostéolyse des mâchoires où l'os est remplacé par du tissu fibreux. Le Chérubisme est décrit comme progressant jusqu'à la puberté et ensuite régressant. Seulement deux études ont été conduites chez des patients adultes (Von Wowern 2000; Redfors et al. 2013). L'étude de Von Wowern n'observe aucun phénotype osseux particulier chez les patients adultes ayant eu un Chérubisme étant enfant (Von Wowern 2000). A contrario, l'étude de Redfors et al décrit chez 11 patients (sur 17) des zones d'ostéosclérose diffuses (Redfors et al. 2013). Aucune étude n'a vraiment caractérisé l'os qui est à nouveau synthétisé quand la maladie régresse, depuis le rapport de cas de Chomette et al en 1988 et sa description succincte d'un granulome riche en ostéoblastes (Chomette et al. 1988).

IV La maladie de Paget

IV.1 Historique

Dans un article de 1876, *Chronic Inflammation Of Bones*, Sir James Paget met en évidence une maladie rare des os qui n'avait pas encore été diagnostiquée.

Dans son étude, Paget observa plusieurs patients possédant une structure osseuse anormale et difforme, cette dernière évoluant et augmentant avec le temps.

Paget décrit alors, de façon précise et détaillée, l'évolution de la maladie année après année sur divers patients. Le premier cas observé fut un homme d'une quarantaine d'année que Paget rencontra en 1856. L'homme était atteint d'une déformation de son tibia gauche qui le faisait parfois souffrir. Au fil des ans, il subit des modifications diverses dans des zones telles que le fémur, le bassin, ou encore la boîte crânienne (Figure 23).

Chaque année, ses déformations allaient en grandissant. L'élargissement de son périmètre crânien étant un bon exemple : en 1844, il portait un chapeau de 57 cm et en 1876 de 69 cm. L'homme mourut en 1876 et l'examen de son corps permit d'en apprendre plus sur le processus provoquant de tels changements dans les structures osseuses.

En effet, un examen microscopique des zones sectionnées provenant du crâne et du tibia révéla une diminution du nombre de systèmes et de canaux Haversien mais un élargissement de ces derniers. Les autres cas observés par Paget furent tous très similaires, majoritairement des hommes âgés d'une quarantaine d'années minimum souffrant de multiples déformations et modifications osseuses dans des zones semblables (Figure 24).

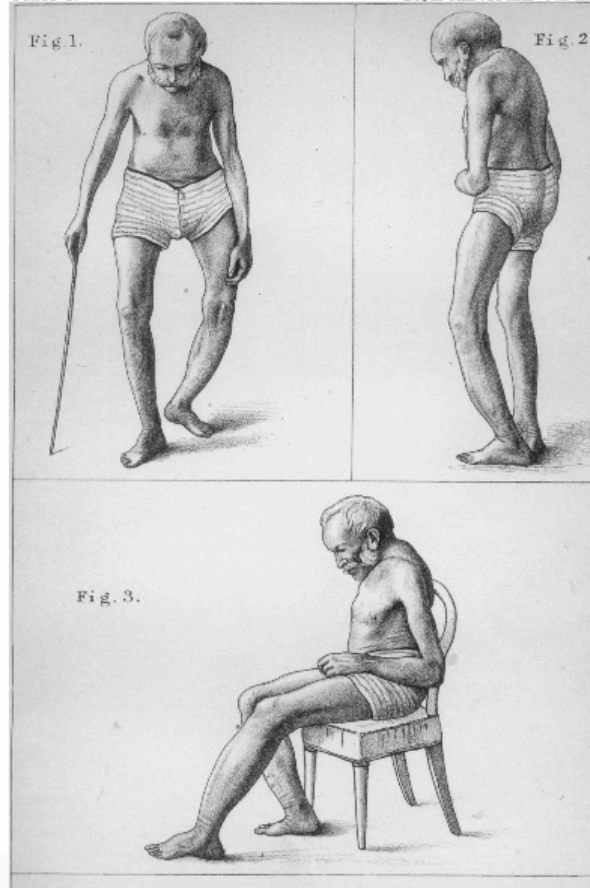


Figure 23: Premier cas de maladie de Paget (Paget 1877)

Paget nomma la maladie Osteitis Deformans bien qu'elle soit plus souvent nommée maladie de Paget (Paget 1877). De nos jours, les nombreuses études menées sur le sujet nous renseignent sur la cause probable de la maladie bien que la cause précise soit encore incertaine. Des ostéoclastes anormaux, par leur nombre et par leur taille mènent à une résorption osseuse excessive. En réaction, une hyperactivité des ostéoblastes augmente alors la formation osseuse. Différentes hypothèses ont été émises sur cet apparent dysfonctionnement du remodelage du tissu osseux. Notamment l'hypothèse génétique et environnementale que nous allons traiter en détail par la suite.

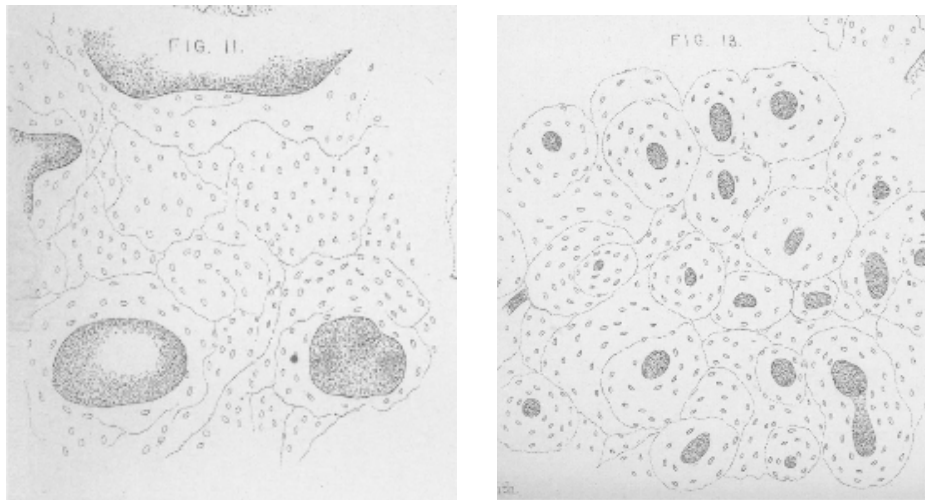


Figure 24: Comparaison de Tibias

Section transverse d'un tibia malade (gauche) comparé à un tibia sain (droite)
L'élargissement des canaux Haversiens peut être observé (Paget 1877)

IV.2 Épidémiologie

La prévalence de la maladie de Paget est difficile à estimer car elle dépend des critères diagnostiques retenus, de la tranche d'âge et de la région géographique considérée (Cooper et al. 2006).

IV.2.1 Age et sexe

Les données les plus complètes disponibles sur la prévalence de la maladie de Paget, par âge et par sexe, ont été fournies par des enquêtes sur les radiographies abdominales qui étaient stockées dans plusieurs hôpitaux britanniques, réalisées entre 1970-1977. Dans le cadre de ces études, environ 30 000 radiographies d'hommes et de femmes de 55 ans et plus ont été évaluées dans 31 villes de Grande Bretagne (Figure 25).

La prévalence globale du trouble était de 5 % avec un taux de 6,2 % chez les hommes et 3,9 % chez les femmes. La maladie serait donc plus présente chez les hommes. La fréquence de la maladie ayant tendance à augmenter avec l'âge, la prévalence est passée de 2 % chez les hommes de 55 à 59 ans à 20 % chez les 85 ans et plus. Chez les femmes d'âges comparables, la prévalence est passée de 1 % à 7 % environ (Cooper et al. 2006).

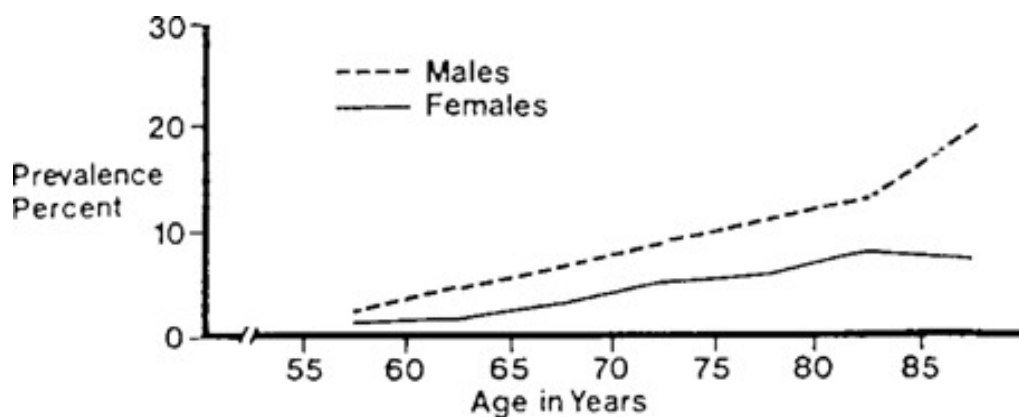

Figure 25: Age et Sexe

Prévalence de la maladie de Paget par âge et par sexe en Grande Bretagne 1974 (Cooper et al. 2006)

IV.2.2 Zones géographiques

Les premiers cas de la maladie de Paget auraient été observés en Europe Occidentale aux alentours de l'an 400 de notre ère (Mays 2010).

De nos jours, l'incidence de la maladie varie considérablement d'une région à l'autre, la prévalence la plus élevée étant d'origine anglo-saxonne en Grande-Bretagne, en Australie, en Nouvelle Zélande et en Amérique de Nord, suivie des pays d'Europe occidentale et méridionale. Elle reste rare en Asie, Afrique et Scandinavie (Chung et Van Hul 2012).

Une étude, réalisée en 1932, a estimé que 2 à 3 % de la population européenne âgée de 50 à 60 ans étaient atteinte de la maladie de Paget ainsi que 4 à 8 % de ceux âgés de 80 à 90 ans (Schmorl 1932).

De plus, près de 15 à 30 % des malades auraient des antécédents familiaux de la maladie de Paget, ce qui suggère une prédisposition génétique (Morales-Piga et al. 1995; Siris 1998).

Cependant, plusieurs enquêtes plus récentes ont prouvé que la prévalence ainsi que la sévérité de la maladie auraient tendance à diminuer. Une étude de 2006, réalisée sur une population européenne, recense un taux global de prévalence de la maladie de Paget normalisée selon l'âge et le sexe de 0,3 % avec un ratio hommes / femmes de 1,5. La prévalence a augmenté avec l'âge chez les hommes et les femmes, atteignant 0,8 % des hommes et 0,9 % des femmes de 85 ans et plus (Poór et al. 2006).

Cette diminution récente de la prévalence et de la sévérité de la maladie accentuerait l'importance des facteurs environnementaux.

IV.3 Symptômes et Diagnostic

IV.3.1 Symptômes

Bien que la plupart des patients atteints de la maladie de Paget souffrent de douleurs et de déformations, il est important de rappeler que, dans 20 à 25 % des cas, la maladie est asymptomatique (Tan et Ralston 2014).

IV.3.2 Douleurs

Les symptômes les plus fréquents restent les douleurs osseuses, généralement plus intenses au repos, elles se manifestent souvent pendant la nuit et sont de type pulsatile accompagnées parfois d'une sensation de chaleur. Ces douleurs sont soulagées par le mouvement alors que les douleurs dues à l'arthrose secondaire de la maladie de Paget ont tendance à s'aggraver avec les mouvements. Chez les personnes âgées, chez qui les symptômes musculo-squelettiques sont très fréquents, il peut être difficile de savoir avec certitude la contribution exacte de la maladie de Paget à la douleur (Cundy 2018).

IV.3.3 Déformations

Les déformations, quant à elles, conséquences directes de l'hyperactivité des ostéoblastes, forment des convexités du tibia et du fémur, provoquent des rotations externes des membres inférieurs et aboutissent au prognathisme et au leontiasis ossea du crâne et de la face (hypertrophie des tissus osseux composant le visage, s'accompagnant d'un aspect comparable à celle d'un lion). Les déformations des membres inférieurs peuvent alors entraver la marche. Concernant les membres supérieurs, les déformations sont généralement moins visibles et se concentrent surtout sur le radius.

IV.3.4 Diagnostic

Dans une très forte proportion, la maladie de Paget est découverte accidentellement lors de radiographies ou de tests biochimiques. Les tests biochimiques, révélant une augmentation des marqueurs du remodelage osseux, signe précurseur de la maladie de Paget, sont souvent suffisant pour diagnostiquer la maladie. Par exemple, un taux élevé de phosphatase alcaline (ALP) sera souvent synonyme de marqueur de la présence de la maladie. Cependant, le degré

d'élévation des marqueurs du remodelage osseux dépendant de l'étendue de la maladie rend le dépistage par cette voie moins fiable. Le taux de procollagène-1 N-propeptide (PINP) sera alors plus significatif, car il sera bien au-dessus de la normale même chez des patients où la maladie est encore limitée (Reid et al. 2004).

Afin de déterminer l'étendue de la maladie, la scintigraphie est utilisée. Le degré de gravité de la maladie sera quantifié par le nombre total d'os affectés, ou par la proportion du squelette impliqué (Coutris et al. 1975).

De plus, nous retrouvons dans les radiographies des caractéristiques propres aux patients de la maladie de Paget : augmentation de la taille de l'os ; aspect floconneux de la voûte crânienne ; épaissement du diploé (tissus spongieux compris entre les deux lames de tissu compact des os plats, notamment dans la boîte crânienne) ; vertèbres en « cadre » ; lésions lytiques, etc. (Cundy 2018).

IV.3.5 Facteur environnemental

Depuis plus de 30 ans, de nombreuses études suggèrent l'implication d'un ou plusieurs facteurs environnementaux dans le déclenchement de la maladie de Paget. Parmi ces facteurs, on retrouve l'infection virale (le virus de la rougeole par exemple), la vie en milieu rural, des carences en vitamine D ou en calcium, mais encore l'exposition aux toxines de certaines zones polluées (Ralston et Layfield 2012).

Concernant l'hypothèse virale, elle résulte au départ de l'observation d'inclusion virale dans les ostéoclastes pagétiques (observations confirmées à plusieurs reprises par diverses études). En effet, des inclusions ressemblant fortement à des nucléocapsides de Paramyxovirus ont été retrouvées dans le cytoplasme et le noyau des ostéoclastes pagétiques.

A cela, s'ajoutent les études immuno-histochimiques qui ont décrit la présence de protéines dérivées du virus respiratoire syncytial ou de celui de la rougeole dans des cultures de moelle osseuse de patients atteints de la maladie de Paget (Rebel et al. 1980). Néanmoins, la présence de ces mêmes protéines n'a pas été retrouvée dans des cellules de zones osseuses différentes. Cependant, certaines études, utilisant l'hybridation *in situ*, ont suggéré la présence du virus de la rougeole ou encore de la protéine de nucléocapside du « Canine distemper virus » (virus de la maladie de Carré chez le chiot) dans les ostéoblastes et ostéocytes des patients de la Maladie de Paget (Cartwright et al. 1993; Singer et al. 2006; Kurihara et al. 2011).

Les travaux de Kurihara ont montré que la transfection dans des ostéoclastes normaux de vecteurs rétroviraux, tels que le nucléocapside de la protéine du virus de la rougeole, conduisent à de nombreuses anomalies des ostéoclastes que l'on retrouve également chez les ostéoclastes pagétiques : ostéoclastes hyper nucléés, sécrétion accrue d'IL-6, augmentation de l'expression de RANK, activation excessive de NF-kB (Kurihara et al. 2000).

Par une étude réalisée sur des patients de la Maladie de Paget porteur de la mutation P392L, Kurihara a démontré que l'inhibition de la protéine nucléocapside du virus de la rougeole dans des ostéoclastes infectés par la rougeole avait pour conséquence la perte des anomalies caractéristiques des ostéoclastes pagétiques. Cela viendrait appuyer le fait que la mutation P392L seule soit insuffisante au déclenchement du phénotype pagétique.

IV.3.6 Aspect psychosocial

Plusieurs études ont mis en évidence l'impact négatif assez important sur la qualité de vie des patients atteints de la maladie de Paget (Langston et al. 2007). De plus, l'impact des traitements aux Biphosphonates sur la qualité de vie des patients atteints de la maladie de Paget n'a pas fait l'objet d'études approfondies (Corral-Gudino et al. 2017).

IV.4 Complications

IV.4.1 Fissures et Fractures

Les fissures sont une des complications les plus fréquentes et peuvent même être parfois un signe révélateur de la maladie. L'os pagétique étant beaucoup plus fragile qu'un os sain, elles apparaissent sur la convexité des os long. Certaines fissures s'étendant du cortex vers la médullaire peuvent mener à une fracture. Ces fractures se consolident la plupart du temps dans des délais normaux (Bone 2006).

IV.4.2 Autres complications

Parmi les autres complications provoquées par les symptômes de la maladie de Paget, il convient de citer : les complications articulaires (arthrose), la surdité et également parfois des complications neurologiques (conséquence de la déformation crânienne) ou encore l'ostéosarcome causé par la dégénérescence des lésions pagétiques (Monsell 2004; Cundy 2018).

IV.5 Évolution et Expansion

IV.5.1 Évolution

La maladie de Paget semble survenir plus ou moins simultanément dans un ou plusieurs sites squelettiques et reste limitée à ces sites. Une étude a signalé l'apparition de nouvelles lésions 23 ans après le premier diagnostic. Néanmoins, ces nouvelles lésions squelettiques ont été découvertes par scintigraphie, technique plus sensible qui n'a pas été utilisée lors de l'identification des lésions initiales. Il est donc impossible d'affirmer si les lésions découvertes étaient nouvelles (Renier et Audran 1997). Une autre étude basée sur la scintigraphie squelettique de 100 patients à différentes périodes, n'a montré aucun signe de lésions nouvelles (Haddaway et al. 2007).

IV.5.2 Expansion

Dans les os longs, la maladie débute dans la région de l'épiphyse proximale et progresse le long de la tige à un rythme de 8 mm par an. L'avancée est visible sous la forme d'une lésion lytique (métastase osseuse) en forme de V (Figures 26 et 27). Au niveau du crâne et des os longs, il a été observé l'apparition d'ostéoporose circonscrite sur les radiographies. Après avoir atteint son étendue maximale, la maladie se stabilise et présente de faibles variations des marqueurs du remodelage osseux (Cundy 2018).

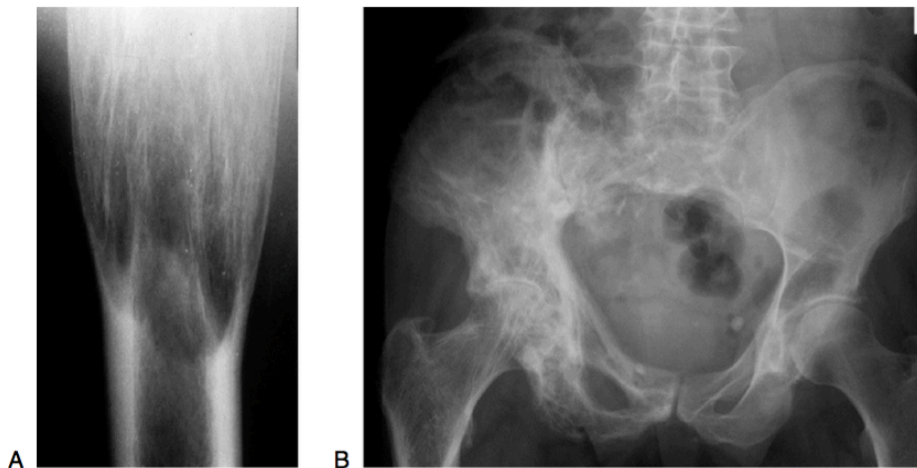


Figure 26: Radios de tibia et fémur

A : Lésion lytique de la résorption du tibia par les ostéoclastes.

B : Maladie de Paget touchant le fémur droit et l'hémi pelvis droit, provoquant une arthrose

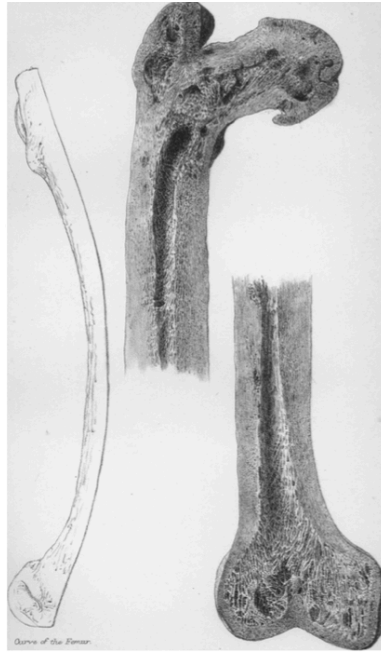

Figure 27: Fémur du premier cas de la MDP

Fémur du premier cas de la MDP, observé par Paget, présentant une déformation convexe (Paget 1877)

IV.6 Traitements

Le traitement de la maladie de Paget repose essentiellement sur les bisphosphonates, le but étant de diminuer les douleurs, guérir les lésions lytiques et de réduire le remodelage osseux excessif afin de retrouver une structure osseuse normale.

La calcitonine fut le premier traitement efficace mais ses effets étaient incomplets et de courte durée (Kurihara et al. 2006, 2011; Galson et Roodman 2014). Ils ont rapidement cédé leur place à des bisphosphonates de puissances différentes, administrés par voie orale ou intraveineuse. De nos jours, les deux principales molécules utilisées sont le risédronate et l'acide zolédronique.

Il est possible d'évaluer l'efficacité de ces traitements en surveillant le taux de phosphatases alcalines totales. Le risédronate, par exemple, réussit à diminuer le taux de phosphatase alcaline de plus de 75 % dans 42 % des cas. Les patients retrouveraient un taux normal de phosphatase alcaline après environ 3 mois dans 73 % des cas (Miller et al. 1999).

Le zolédronate est le bisphosphonate le plus puissant testé à ce jour. Un essai clinique a montré qu'une perfusion unique de zolédronate par intra veineuse a normalisé le taux de phosphatase alcaline avec des réductions de plus de 75 % en seulement 64 jours (Reid et al. 2005).

L'efficacité de ces traitements n'est donc plus à prouver, mais la rechute survient généralement à l'arrêt des traitements. Néanmoins, le pourcentage de rechute chez les patients traités avec le zolédronate est incroyablement bas. Une étude de suivi a fait état de seulement 1 % de rechute présente chez les sujets traités au zolédronate (113 sujets), la rechute étant définie comme une hausse de 20 % du taux de phosphatases alcalines totales.

Concernant le risédronate, les rechutes sont plus fréquentes avec un pourcentage atteignant 25 % des patients traités (82 sujets) (Reid et al. 2011).

En plus des bisphosphonates, vient s'ajouter une prescription de calcium et parfois de vitamine D afin d'éviter toutes carences ou hypocalcémie.

Malgré les réductions du taux de phosphatase alcaline et donc du remodelage osseux que provoquent les traitements aux bisphosphonates, il est difficile d'évaluer si ces traitements préviennent des complications liées à la maladie de Paget. Cela est notamment dû au fait que certaines de ces complications sont le résultat de plusieurs années d'évolution de la maladie (la surdité par exemple). Il peut aussi s'avérer délicat d'évaluer les cas où le traitement est nécessaire.

En effet, en l'absence de symptôme et si la maladie a peu de risques de complications, il est préférable d'éviter le traitement aux bisphosphonates (Langston et al. 2010; Cundy 2018).

IV.7 **p62**

IV.7.1 Le gène

Dans 12 à 40 % des cas observés, les patients atteints de la maladie de Paget présentent des antécédents familiaux (la majorité des cas étant sporadique). La maladie se transmettant sur le mode autosomique dominant avec une pénétrance incomplète dans les formes familiales, le risque de développer la maladie chez des individus parentés du premier degré est plus élevé que pour un individu sans liens familiaux (Cortis et al. 2011)

Parmi les 7 régions chromosomiques pouvant possiblement contenir un gène lié à la maladie de Paget, la région 5q35 est la seule pour qui un gène a été identifié. Il s'agit du Sequestosome1 (SQSTM1). Ce gène code la protéine p62, dont l'implication dans pratiquement toutes les voies de signalisation des ostéoclastes (notamment la liaison RANK-RANK-L), ou encore dans l'activation de la mort programmée des ostéoclastes par apoptose, a été démontrée.

Une trentaine de mutations du gène SQSTM1 ont été rapportées. Ce gène contient 8 exons et ces mutations sont situées dans les exons 7 et 8 (Michou et al. 2006). La plupart affecte le

domaine de liaison à l'ubiquitine (UBA) du côté C-terminal (acides aminés 386 à 434), provoquant principalement une réponse accrue au RANK-L (Michou et al. 2010a). La mutation P392L de la protéine p62 entraîne une perte totale de la monoubiquitine et une réduction significative de la liaison à la polyubiquitine ce qui suggère une mutation avec perte de fonction de la protéine p62 (Cavey et al. 2005).

La mutation la plus fréquente est la mutation P392L, qu'on retrouve dans près de 10 % des cas sporadiques et dans environ 30 % des formes familiales. Cette mutation entraîne une substitution d'une proline (P) acide aminé non essentielle en leucine (L) au codon 392. Les ostéoclastes possédant la mutation P392L ont montré une augmentation de la réactivité RANK-L et (TNF)- α , mais pas au 1,25-(OH) $_2$ D $_3$, comme on aurait obtenu avec des ostéoclastes pagétiques. On voit donc que la mutation n'est pas suffisante pour induire la maladie (Cavey et al. 2005).

De nombreuses études ont également montré une pénétrance incomplète de la maladie de Paget présentant une mutation du gène P62 dans les formes familiales ainsi qu'une variation des degrés de sévérité de la maladie parmi des patients présentant la même mutation. En effet, 15 à 20 % des porteurs de la mutation ne développeraient pas la maladie (Leach et al. 2006; Bolland et al. 2007; Gennari et al. 2010).

IV.7.2 La protéine

La protéine p62 est qualifiée de protéine « échafaudage » pour son implication dans de nombreuses interactions entre protéines, la différenciation des ostéoclastes par la liaison RANK-RANK-L, mais également le ciblage des protéines polyubiquitinylées en vue de leur dégradation par les voies de l'autophagie ou du protéasome.

La protéine p62 comprend un domaine associé à l'ubiquitine (UBA) à l'extrémité C, deux séquences PEST entre lesquelles se trouve une région LC3 (LIR), un site de liaison RING pour la protéine TRAF6, un domaine liant p38, un site ZZ qui interagit avec RIP, un domaine PB1 se liant à aPKC (Figure 28) (McManus et Roux 2012).

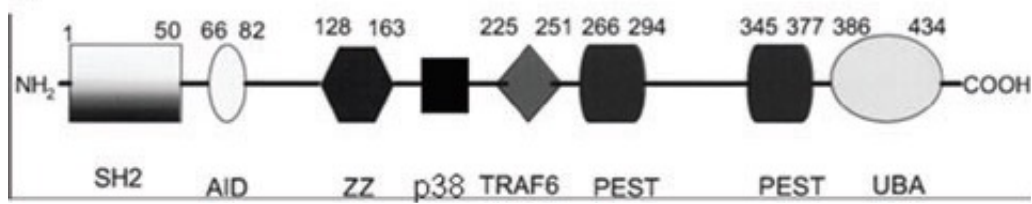

Figure 28 : Les différents domaines qui constituent la structure de la protéine p62 (McManus et Roux 2012)

IV.7.3 p62 et l'activation du récepteur RANK-L

La protéine p62 joue un rôle très important dans la propagation du signal d'activation RANK-L. La liaison RANK-RANK-L aboutit à des cascades de signaux qui finiront par activer les facteurs de transcriptions NF-Kb ainsi que NFATc1. Cette cascade commence par le recrutement de TRAF6. En Effet, RANK, bien qu'étant de la famille du TNFR, n'a pas la capacité de transmission du signal via son domaine intracellulaire. Il s'appuie alors sur TRAF6.

Après avoir été activé, TRAF6 va stimuler l'activité de NF-Kb en se liant à p62. Ce complexe protéique va alors interagir avec la protéine aPKC pour catalyser l'activation de NF-kb par phosphorylation de IKKb. Ou bien TRAF6 complexé à p62 va activer TAK1 pour cataliser l'activation de NF-kb. Cela souligne le rôle clé de la protéine p62 dans le signal RANK-RANK-L (Figure 29) (Darnay et al. 1999 ; Lee et al. 2002 ; Durán et al. 2004 ; Walsh et al. 2008 ; McManus et Roux 2012; Galson et Roodman 2014).

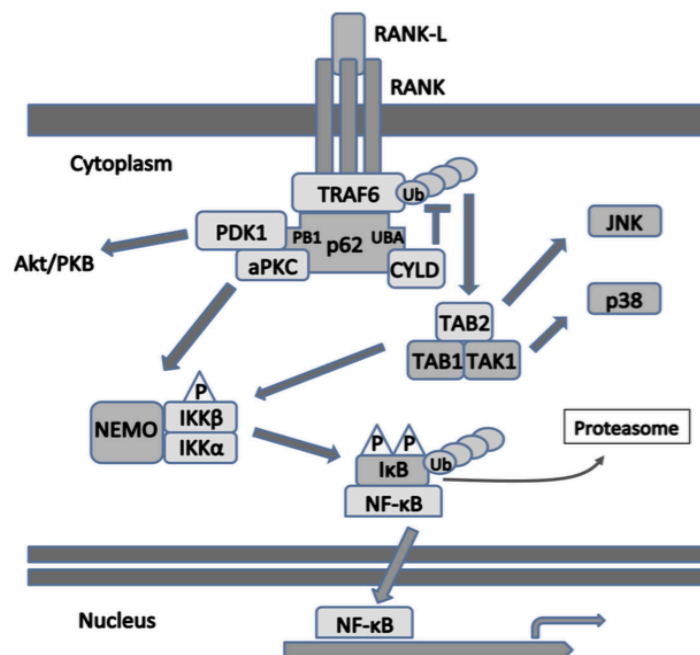


Figure 29: La cascade de signaux menant de TRAF6 vers l'activation de NF-kB par l'intermédiaire de la protéine p62 (McManus et Roux 2012)

IV.7.4 p62 et ubiquitination

La dégradation des protéines pour leur renouvellement, les mal repliées, les anormales, les tronquées est essentielle à l'homéostasie cellulaire.

Cette dégradation est en général assurée par le système ubiquitine/protéasome et l'autophagie sélective qui est un mécanisme de délestage quand le système ubiquitine/protéasome est surchargé (Corral-Gudino et al. 2017).

p62 est un des régulateurs principaux du turn-over des protéines ubiquitinylées via le système ubiquitine/protéasome et l'autophagie (Rea et al. 2013). p62 interagit avec ces protéines ubiquitinylées via son domaine UBA et les prend en charge pour les diriger vers le protéasome (ou l'autophagie). p62 interagit avec le protéasome via son domaine PB1 (constitué de ses domaine SH2 et AID) (Rea et al. 2013). Cependant, l'interaction entre des protéines ubiquitinylées et p62 peut aussi inhiber leur ciblage vers le protéasome, c'est notamment le cas de TRAF6, impliquée dans la voie de signalisation de RANK dans les ostéoclastes. En effet, TRAF6 ubiquitinée est active dans la signalisation et sa déubiquitination entraîne sa dégradation (Rea et al. 2013).

IV.7.5 p62 et l'équilibre TRAF6 /CYLD

Dans les conditions physiologiques, la déubiquitinase CYLD est recrutée par le domaine UBA de p62 au domaine intracellulaire de RANK, où elle enlève des ubiquitines à TRAF6, ce qui résulte en l'inhibition de la signalisation intracellulaire de RANK. Quand le domaine UBA de p62 est muté, cela empêche le recrutement de CYLD ce qui entraîne l'ubiquitination de TRAF6 et l'activation de la voie de signalisation de RANK (Figure 31) (Ralston et Layfield 2012). On peut donc assimiler les mutations de p62 comme des gains de fonction, la signalisation de RANK et donc la différenciation ostéoclastique étant ainsi augmentées (Figure 30) (Ralston et Layfield 2012).

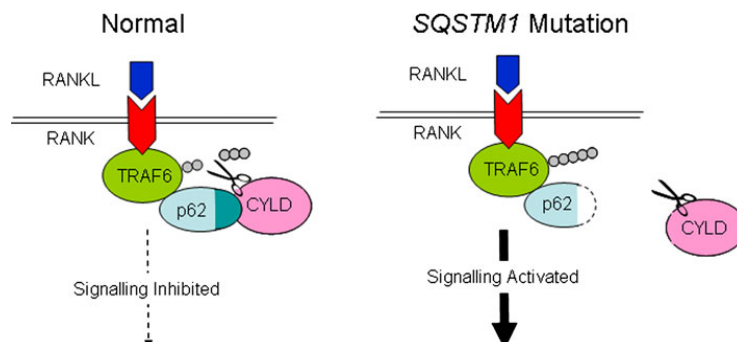


Figure 30 : Mécanismes expliquant l'activation des ostéoclastes des patients atteints de la maladie de Paget due à des mutations de p62 (Ralston et al, 2012)

IV.8 Modèles Murins

Un modèle expérimental murin récent exprimant la mutation humaine de la protéine p62 P392L dans la lignée ostéoclastique (souris TRAP-p62P392) ainsi que des souris exprimant la mutation P394L, l'équivalent murin de la mutation humaine, dans la lignée germinale (souris p62P394L KI), n'a montré aucun signe de lésions pagétiques ou d'anomalies des ostéoclastes caractéristiques de Paget. L'étude *in vitro* révélant alors des augmentations de l'activité RANK-L mais aucune à la 1,25-(OH)₂D₃ ni à une hyper-multi nucléations (Kurihara et al. 2007).

A l'exact opposé des précédents résultats, une étude similaire sur des souris p62P394L KI a bel et bien décrit des lésions pagétiques chez certains os longs ainsi que des ostéoclastes multi nucléés (Daroszewska et al. 2011). Cette différence de résultats pourrait suggérer l'implication d'un facteur environnemental. Ce dernier est consolidé par plusieurs études de Kurihara décrivant l'apparition de lésions osseuses similaires à celle de Paget chez des souris exprimant la protéine de nucléocapside du virus de la rougeole, ou encore l'apparition de lésions pagétiques très similaires aux hommes chez des souris exprimant la MVNP et la mutation P394L KI (Kurihara et al. 2006, 2011; Galson et Roodman 2014).

IV.9 Cellules osseuses et maladie de Paget

La maladie de Paget (OMIM#167250) est le deuxième désordre squelettique le plus fréquent avec l'ostéoporose, elle touche jusqu'à 3 % de la population âgée de plus de 55 ans.

Les principales cellules affectées par la maladie de Paget sont les ostéoclastes. En effet, dans la phase initiale de la maladie de Paget, la résorption osseuse se fait excessive sur des zones localisées. En réponse, une hyperactivité des ostéoblastes induit une augmentation considérable de la formation osseuse (Figure 31).

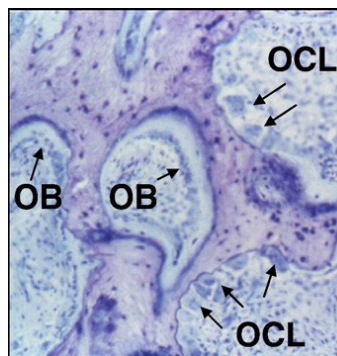


Figure 31: Image histologique typique d'une lésion de la Maladie de Paget (OB, ostéoblaste, OCL, ostéoclaste) (Ralston 2008)

Plusieurs études ont montré que le nombre d'ostéoclastes chez les patients atteints de la maladie de Paget ont augmenté ainsi que leur taille. Ces ostéoclastes sont également hyper nucléés (jusqu'à 50 noyaux par cellules) (Michou et al. 2010a) (Figure 32).

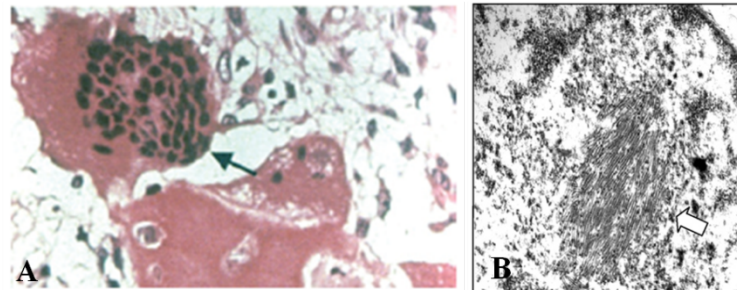


Figure 32: Ostéoclastes typiques de la Maladie de Paget

A. Ostéoclaste pagétique caractérisé par le grand nombre de noyaux (Galson et al, 2014)

B. Inclusions nucléaires (flèche blanche) typiques des ostéoclastes pagétiques en microscopie électronique (Ralston, 2008)

De plus, l'ostéoclaste pagétique voit sa réactivité aux récepteurs activateurs NF-kB ligand (RANK-L) accrue, une augmentation au facteur de nécrose tumorale (TNF)- α , au 1,25-(OH) $_2$ D $_3$, ou encore une production élevée de cytokine interleukin-6 (IL-6), ainsi qu'une résistance renforcée à l'apoptose (Galson et Roodman 2014).

Les ostéoblastes dans la maladie de Paget sont intrinsèquement normaux. Cependant, les marqueurs biochimiques mettent en avant un taux de phosphatase alcaline élevé qui témoigne d'une hyperactivité des ostéoblastes. Les ostéoblastes vont donc produire une matrice osseuse assez importante pour suivre le rythme de résorption des ostéoclastes, d'où la formation d'un os non lamellaire (os tissé) plus fragile (Matthew R. Allen et al 2014 ; Cortis et al. 2011). Cette nouvelle formation osseuse est désordonnée, avec la perte de son motif lamellaire normal, de sorte que bien que les os affectés soient plus gros et plus sclérosés que la normale, la qualité de l'os est médiocre, d'où la tendance à la déformation et aux fractures (Cundy 2018).

V Comparaison des deux pathologies

Après avoir décrit les deux maladies, il convient de les comparer pour en ressortir les ressemblances et les différences. Le Tableau 2 ci-dessous recapitule les éléments de cette comparaison.

Tableau 2 : Tableau Comparatif du Chérubisme et de la maladie de Paget

CHERUBISME		MALADIE DE PAGET
1933 par Jones	1 ère Description	1876 par Paget
#118400	OMIM	#167250
Rare	Maladie Osseuse	3% de la population de + de 55 ans
	Epidémiologie	
Enfants entre 2 et 7 ans	Age	Principalement les personnes âgées + 60 ans
Autant Hommes et Femmes	Sexe	2 fois plus courant chez les Hommes
Origine génétique	Etiologie	Complicquée, peu claire (Composantes génétiques)
Inconnu	Prévalence	Variable selon les régions géographiques Fréquente chez les Anglo-saxons
Incomplète	Pénétrance	Incomplète
Variable selon l'âge, le nombre de sites affectés		Variable selon l'âge, le nombre de sites affectés
	Diagnostique	
Uniquement dans les mâchoires	Localisation	Plusieurs sites du squelette axial et reste limité à ses sites
Non	Douleur	Oui
Oui	Bilatérale	Rarement
Oui	Symétrique	Non
Asymptomatique à mortel	Symptômes	Asymptomatique à très douloureux
Zones affectées	Gravité	Nombre d'os affectés/proportion du squelette impliqué
Oui	Sévérité variable	Oui
Face	Déformations	Convexité (Fémur / Tibia)
Panoramique et Cone Beam	Imagerie	Radio / Scintigraphie
Dentaire Extra craniale Globes oculaires Respiratoire	Complications principales	Fissures, fractures Complications articulaires Neurologiques, Ostéosarcome
Manque de marqueurs	Bilan osseux sanguins	Manque de marqueurs (ALP et PINP parfois élevé)
1ère molaire définitive	Pathogénèse	Epiphyse proximale
Expansion pendant l'enfance Stabilisation pendant l'adolescence Régression à l'âge adulte	Evolution	Survient simultanément dans un ou plusieurs sites squelettiques et reste limité à ces sites
Microbiote oral (envisagé)	Facteur Environnemental	Fait l'objet de controverses Infection virale (virus de la rougeole) Vie en milieu rural, carence en vitamine D ou au calcium
	Traitement	
Inefficace	Calcitonine	Efficace mais effets incomplets et de courtes durées
Pas concluant	Biphosphonate	Efficace
Inefficace	Anti TNF-alpha + Biphosphonate	Pas utilisé
Efficace	Anticalcineurine (Tacrolimus)	Pas utilisé
Efficace	Inhibiteur de la Tyrosine Kinase (Imatinib)	Pas utilisé
Efficace	Denosumab	Pas utilisé
Pas assez de recul	Rechute	Avec traitement au Biphosphonate
	Gènes	
SH3BP2	Nom	Sequestre-1 (SQSTM1)
4p16.3	Région chromosomique	5q35-qter
Faux sens et délétions Pas pour tous les patients	Types de Mutations	Faux sens et délétions Pas pour tous les patients
c.1253C > G	Mutation la plus fréquente	c.1215C > T
13.	Exons	8.
Exon 9	Exon le plus souvent muté	Exon 8
Autosomique dominant	Transmission	Autosomique dominant
50%.	Mutation de Novo	20% à 40%
	Protéine	
SH3BP2	Nom	P62
Protéine adaptatrice	Type de protéine	Protéine d'échafaudage
Différents domaines	Structure	Différents domaines
Oui (N-term)	Domaine SH2	
P418R	Mutation la plus fréquente	P392L
Impliquée dans différenciation OC	Protéine et Ostéoclastes	Impliquée dans différenciation OC
?	Liaison RANK / RANK-L	Oui
?	Apoptose Ostéoclastes	Oui
N-term de la protéine Domaine de liaisons aux tankyrases Protéine ubiquitinée pour dégradation protéasome Gain de fonction	Localisation Mutation	C-term de la protéine Domaine de liaison à l'ubiquitine A Participe à l'adressage pour dégradation protéasome Gain de fonction
KI SH3BP2 ^{P418R}	Modèles Murins	KI p62 ^{P394L}
Tout à fait comparable à la pathologie humaine		Tout à fait comparable à la pathologie humaine
	Os	
Remplacée par du tissu fibreux	Architecture Osseuse	Perturbée
Aminci	Corticale	Non
Diffuse chez l'adulte	Ostéosclérose	Circonscrit
Cellules Géantes Multinucléées	Ostéoclastes	Plus nombreux, plus nucléées
Plus sensible	OC mutés et RANK-L	Plus sensible
?	Résistants à l'apoptose	Oui
Pas recherché	Inclusions virales	Oui
Fibroblastes = Ostéoblastes ?	Ostéoblastes	Présents dans lésions

VI Discussion

Le Chérubisme est une maladie osseuse rare, pédiatrique et maxillo-faciale, causée par des mutations du gène codant pour la protéine ubiquitaire SH3BP2. La Maladie de Paget est quant à elle une pathologie osseuse, concernant principalement des patients âgés de plus de 55 ans, touchant une ou plusieurs pièces osseuses du squelette axial, et causée principalement par des mutations du gène codant pour la protéine p62.

L'objectif de cette thèse est de déterminer si le Chérubisme et la maladie de Paget sont des maladies miroir en analysant les données rapportées par la littérature internationale.

VI.1 Maladies miroir

Nous définissons **les maladies miroir** comme des maladies qui partagent des caractéristiques communes et présentent des caractéristiques inverses.

Dans un premiers temps, nous allons passer en revue les **caractéristiques communes** aux deux maladies.

Les deux maladies sont des maladies génétiques qui se transmettent sur un mode autosomique dominant, mais des formes sporadiques existent également dans une assez importante proportion. La pénétrance est également incomplète. Des mutations ont été identifiées pour les 2 pathologies, dans *SH3BP2* pour le Chérubisme et *SQSTM1* pour la maladie de Paget, cependant ces mutations n'expliquent pas tous les cas de ces maladies. Dans leur étude, Levaot et al. ont démontré que des ostéoclastes où les tankyrases ont été invalidées se comportent comme des ostéoclastes avec la mutation de Sh3pb2 (Levaot et al. 2011). Bien que démontré chez la souris, les tankyrases mutées pourraient être des candidats pour expliquer les patients atteints de Chérubisme sans mutation dans *SH3BP2*. De façon intéressante, un transcriptome, mené sur des ostéoclastes issus de patients atteints de la maladie de Paget porteurs de la mutation P392L (en comparaison d'ostéoclastes de donneurs sains), a montré que les ostéoclastes pagétiques présentent une diminution d'expression des gènes impliqués dans l'apoptose (telle que Caspase3), dans la signalisation cellulaire (telle que TGFBR1) et dans la fonction de résorption osseuse OCL (ACP5 et CTSK, paradoxalement) (Michou et al. 2010). Ces gènes pourraient constituer des candidats pour expliquer les patients atteints de la maladie de Paget sans mutation dans *SQSTM1*.

Ces deux pathologies sont causées par des mutations dans des gènes codant pour les protéines SH3BP2 et p62 dont les caractéristiques (type, structure, fonction) sont très similaires. Ce sont des protéines impliquées dans la constitution de complexes protéiques et qu'on appelle ou protéine d'échafaudage ou protéine adaptatrice. Les deux protéines possèdent le domaine SH2 et ont un rôle dans le processus d'ubiquitylation et de dégradation des protéines liés au protéasome.

On constate donc que deux problèmes différents d'ubiquitination conduisent à des défauts de dégradation de protéines aboutissant à une activation des facteurs de transcription impliqués dans la différenciation des ostéoclastes.

Les deux maladies débutent par une phase ostéolytique mais à la différence de la maladie de Paget, les lésions régressent dans le cas du Chérubisme.

Sur le plan cellulaire, les lésions de Chérubisme contiennent des cellules géantes multinucléées permettant la résorption de l'os. On les considère comme des ostéoclastes-like. Dans la maladie de Paget, les ostéoclastes sont aussi très multinucléés, et leur nombre et leur taille sont augmentés. De plus, nous constatons que les ostéoclastes mutés chez la souris dans les deux maladies sont plus sensibles au RANK-L. Les ostéoblastes sont présents dans les lésions de la maladie de Paget mais concernant le Chérubisme, la caractérisation de ces cellules pseudo-ostéoblastes n'a jamais été correctement explorée.

Dans les deux pathologies, les voies du remodelage osseux sont perturbées, impliquant la voie de signalisation RANK/ RANK-L.

Afin de mieux comprendre la pathogenèse des deux maladies, des modèles murins ont été générés. Malheureusement, ces modèles ne récapitulent pas tous les aspects des deux maladies et ne sont donc que partiellement utiles.

D'un point de vue plus large, on peut aussi noter que ces deux maladies ont besoin que des marqueurs biologiques spécifiques soient identifiés. Bien que certains marqueurs biologiques osseux soient augmentés dans la Maladie de Paget, ceux-ci ne sont pas spécifiques de cette pathologie. L'absence de marqueurs, voire même d'études systématiques sur les marqueurs biologiques osseux dans le Chérubisme, est un vrai problème. Ainsi, l'identification de nouveaux marqueurs spécifiques dans les deux maladies permettrait d'être, pour le diagnostic, une alternative à la biopsie osseuse, souvent iatrogène pour les patients atteints de Chérubisme.

Dans un second temps, nous allons passer en revue les **caractéristiques inverses** aux deux maladies.

Le Chérubisme est une maladie rare, pas la maladie de Paget.

Le Chérubisme et la maladie de Paget sont également deux maladies qui débutent à des âges opposés. Le Chérubisme se déclare chez l'enfant de 2 à 7 ans, alors que dans la maladie de Paget, elle est présente chez l'adulte de plus de 60 ans.

Les deux maladies peuvent être asymptomatiques, cependant la maladie du Chérubisme peut, dans de rares cas, être létale. Aucun cas léthal n'a été rapporté pour la maladie de Paget. Cependant, on peut s'interroger sur sa morbidité.

Dans le Chérubisme, dans la phase la plus active de la maladie, l'os est remplacé par du tissu fibreux, alors que dans la maladie de Paget l'architecture osseuse est anarchique et l'os cortical est épais avec des zones d'ostéoscléroses circonscrites. Chez les adultes ayant soufferts d'un Chérubisme dans l'enfance, il existe aussi des zones d'ostéosclérose.

Les lésions se distinguent sur plusieurs points, notamment sur la localisation des atteintes avec uniquement les maxillaires pour le Chérubisme et principalement le squelette axial pour Paget, mais aussi sur la symétrie des lésions qui est totalement opposée (symétrique pour Chérubisme et asymétrique chez Paget), la bilatéralité (rarement bilatérale dans la maladie de Paget) et enfin la douleur qui est inexistante dans le Chérubisme et majoritairement présente dans la maladie de Paget.

Ces observations posent la question de la symétrie. La mise en place du squelette axial et appendiculaire au cours du développement est symétrique et permet de développer des membres symétriques donc d'avoir deux fémurs. Par contre, le squelette craniofacial est symétrique bien qu'unique. Cette axialisation au cours du développement pourrait peut-être expliquer la bilatéralité et la symétrie observées dans le Chérubisme et absente dans la maladie de Paget.

L'hypothèse la plus généralement proposée, jusqu'à présent, pour expliquer l'apparition du Chérubisme est le lien avec l'éruption des dents définitives. La maladie apparaîtrait donc au cours d'un processus de croissance qui devient pathologique. Compte tenu de l'âge des patients atteints par la maladie de Paget, le processus de croissance est terminé, il s'agirait plutôt d'un processus d'entretien (de remodelage) qui devient pathologique. Selon la littérature, le chérubisme est une maladie rare qui concerne toutes les populations toutes origines confondues, alors que la maladie de Paget représente plus de 5 % de la population des plus de 55 ans, donc non rare, et étrangement, on la rencontre principalement chez les anglo-saxons. En effet, Il faudrait faire une étude sur une population plus diversifiée pour être sûr de la proportion de cette maladie. Ainsi le fait que la maladie de Paget soit limitée aux anglo-saxons en fait une différence qui n'est pas une caractéristique inverse ni une similitude.

Si on s'intéresse au rôle des protéines impliquées dans la pathogenèse des deux pathologies, en ce qui concerne le Chérubisme, la mutation de SH3BP2 conduit à une absence d'ubiquitylation de la protéine qui se traduit par une diminution de sa dégradation et par une augmentation de la voie de signalisation aboutissant à la différenciation des ostéoclastes.

Dans la maladie de Paget, quand la protéine p62 est mutée, elle empêche le recrutement de la déubiquitinase CYLD ce qui entraîne l'ubiquitination de TRAF6. TRAF6 ubiquitinée est active dans la signalisation et sa déubiquitination entraîne sa dégradation et l'activation de la voie de signalisation de facteur de transcription impliqué dans la différenciation des ostéoclastes. L'implication du système d'ubiquitination dans les deux pathologies suggère qu'il serait peut-être intéressant de savoir si d'autres molécules impliquées dans ce système présentent des phénotypes osseux voire ostéoclastiques. Cela permettrait peut-être d'identifier d'autres candidats dont les mutations pourraient être responsables de l'une ou l'autre des pathologies.

Dans un dernier temps, nous allons discuter des **différences** qui existent entre les deux pathologies.

Le Chérubisme atteint indifféremment les garçons et les filles, quelque soit leur origine. La maladie de Paget, quant à elle, atteint préférentiellement les hommes anglo-saxons. Peut-être faudrait-il mener des études épidémiologiques à plus grande échelle pour être sûr de cette étiologie. En ce qui concerne notre hypothèse de maladies miroir, la différence d'étiologie est une vraie différence.

Les complications rapportées dans la littérature sont différentes, principalement parce que les os atteints sont différents et probablement parce que l'âge d'atteinte est également différent.

L'implication de facteurs environnementaux dans la pathogenèse de la maladie de Paget est une différence majeure avec le Chérubisme. Cela étant, aucune étude concernant l'implication de facteurs environnementaux dans la pathogenèse du Chérubisme n'a jamais été publiée. La rareté de la maladie est sans doute un frein à ce genre d'analyse.

Enfin, beaucoup de traitements ont été testés pour traiter le Chérubisme. La maladie de Paget est principalement traitée par Bisphosphonates, traitement qui entraîne des effets secondaires. Il faudrait peut-être envisager d'autres traitements parmi ceux qui, récemment, se sont montrés efficaces dans le traitement du Chérubisme, puisque c'est l'hyperrésorption qui est ciblée (donc les ostéoclastes).

VI.2 Ce que l'étude de l'une apporte à l'étude de l'autre

Le fait que la maladie de Paget a été découverte et étudiée depuis plus longtemps que le Chérubisme peut nous aider à mieux comprendre la maladie du Chérubisme aujourd'hui.

Des études ont montré l'impact de facteurs environnementaux (inclusions virales, mode de vie rural, carence en vitamine D) à l'origine de la maladie de Paget. Dans le Chérubisme, l'impact du microbiote oral dans la maladie est envisagé. Une étude de Yoshitaka suggère que des molécules associées à des agents pathogènes (PAMP) qui pourraient appartenir à la flore microbienne orale associées à l'éruption des dents seraient à l'origine de la localisation craniofacial du chérubisme chez l'homme (Yoshitaka et al. 2014). Les facteurs environnementaux sont donc des éléments importants dans la maladie de Paget qu'il serait intéressant d'aller rechercher dans le Chérubisme. Cependant, le fait que la maladie du Chérubisme soit rare, cela rend difficile ce genre d'études.

Dans les deux maladies les ostéoclastes sont mutés, sont plus sensibles au RANKL, et leur différenciation est augmentée. Cependant, le doute subsiste aussi quant à la caractérisation des ostéoblastes dans la maladie du Chérubisme. Il conviendrait de porter davantage d'attention à la caractérisation de ces cellules ressemblant à des ostéoblastes.

De la même manière, dans la Maladie de Paget, les cellules ostéoclastiques sont résistantes à l'apoptose, il serait intéressant de déterminer s'il en va de même dans le Chérubisme.

Malgré sa rareté et sa description moins ancienne, le Chérubisme peut nous permettre d'en apprendre également plus dans la maladie de Paget

La maladie de Paget et le Chérubisme possèdent des traitements qui agissent au niveau des cellules et molécules (RANK/ RANK-L) du remodelage osseux.

De nouveaux traitements testés efficacement dans le Chérubisme n'ont pas été testés dans la maladie de Paget. Il serait intéressant de tester certains de ces traitements dans la maladie de Paget, par exemple : le Denosumab (anticorps monoclonal humain qui cible spécifiquement RANK-L) est un traitement efficace dans le Chérubisme qui serait à même d'être testé dans la maladie de Paget.

La régression des lésions du Chérubisme après la puberté suggère une implication hormonale, notamment les hormones sexuelles. On peut aussi suggérer que les niveaux hormonaux, qui peuvent diminuer avec l'âge, pourraient être aussi impliqués dans l'apparition de la maladie de Paget. Il serait intéressant d'analyser les niveaux hormonaux des patients.

Par ailleurs, le Chérubisme est une maladie inflammatoire de l'os. Aucune implication de l'inflammation dans la maladie de Paget n'a été rapportée, sans doute parce qu'aucune étude n'a été menée dans cette optique-là.

Enfin, il pourrait être intéressant d'étudier la façon dont fonctionne p62 dans un contexte de Chérubisme et réciproquement analyser le fonctionnement de SH3BP2 dans un contexte de maladie de Paget.

VII Conclusion

Nous pouvons synthétiser les résultats de notre analyse ainsi :

- **Caractéristiques communes** : premières cellules osseuses impliquées, augmentation de la différenciation des OC, du type de protéine impliquée, problème d'ubiquitination, perturbation du remodelage osseux, gravité, mode de transmission de la maladie, forme sporadique, gène identifié mais n'expliquant pas tous les cas, manque de marqueurs, modèles murins ne récapitulant pas complètement la maladie ;
- **Caractéristiques inverses** : rareté, âge d'apparition, localisation des lésions, symétries des atteintes, bilatéralité, mortalité, douleur, évolution ;
- **Différences** : étiologie, complications, facteurs environnementaux, traitements.

Grâce à notre analyse de la littérature internationale sur le Chérubisme et la maladie de Paget, nous concluons que, de par leurs nombreuses caractéristiques communes et également leurs caractéristiques inverses, les deux maladies pouvaient être considérées comme des maladies miroir.

Notre analyse nous a aussi permis de définir de nouvelles pistes de recherche qui permettront peut-être à terme une meilleure prise en charge et l'amélioration des traitements actuels.

TABLEAU DES ILLUSTRATIONS

Figure 1: Schéma du cycle du remodelage osseux	9
Figure 2: Triade RANK/RANK-L/OPG.	10
Figure 3: Les Chérubins de « La Madone Sixtine » de Raphaël	11
Figure 4 : Granulome Chérubique	12
Figure 5: Fillette atteinte de Chérubisme	13
Figure 6: Radiographie panoramique d'une patiente de 4 ans atteinte d'un Chérubisme bi-maxillaire non -agressif.	15
Figure 7: Tomographie et image 3D.	16
Figure 8: Cellules géantes ostéoclastiques multinucléées	17
Figure 9: Coupe histologique d'une lésion Chérubinique.	18
Figure 10: Radiographie Panoramique d'un enfant de 14 ans.	20
Figure 11: Panoramique d'une jeune fille de 16 ans.	21
Figure 12: Femme atteinte de Chérubisme.	22
Figure 13: Dysplasie fibreuse	24
Figure 14: Syndrome de Noonan.	25
Figure 15: Photographies préopératoires d'un enfant de 7 ans atteint de GCCG	26
Figure 16: Traitements chirurgicaux	29
Figure 17: Structure du gène et de la protéine SH3BP2	33
Figure 18 : Structure et partenaires moléculaires de la protéine SH3BP2 (Deckert 2006). ..	33
Figure 19: Processus d'ubiquitylation (Gomes 2013).	34
Figure 20 : Mécanismes expliquant l'activation des ostéoclastes dans le Chérubisme ...	35
Figure 21 : L'activation de NFATc1 par SH3BP2	36
Figure 22: Mécanisme proposé de la pathogenèse du Chérubisme(Ueki et al. 2007)	37
Figure 23: Premier cas de maladie de Paget. (Paget 1877)	41
Figure 24: Comparaison de Tibias	42
Figure 25: Age et Sexe	43
Figure 26: Radios de tibia et fémur	47
Figure 27: Fémur du premier cas de la MDP	48
Figure 28 : Les différents domaines qui constituent la structure de la protéine p62 (McManus et Roux 2012)	51
Figure 29: La cascade de signaux	51
Figure 30: Mécanismes expliquant l'activation des ostéoclastes des patients atteints de la maladie de Paget due à des mutations de p62 (Ralston et al, 2012).	52
Figure 31: Image histologique typique d'une lésion de la Maladie de Paget	53
Figure 32: Ostéoclastes typiques de la Maladie de Paget	54
Tableau 1: Classification de la sévérité du Chérubisme	16
Tableau 2 : Tableau Comparatif du Chérubisme et de la maladie de Paget	54

BIBLIOGRAPHIE

- Adetayo OA, Salcedo SE, Borad V, Richards SS, Workman AD, Ray AO. Fibrous Dysplasia: An Overview of Disease Process, Indications for Surgical Management, and a Case Report. *Eplasty*. 2015;15: e6.
- Ahmadi AJ, Pirinjian GE, Sires BS. Optic neuropathy and macular chorioretinal folds caused by orbital cherubism. *Arch Ophthalmol*. 2003;121(4):570-3.
- Aloni MN, Kambere RS, Molua A, Dilu JN, Tshibassu PM, Kazadi-Lukusa A, et al. Cherubism in Sub-Saharan Africa: A First Case-Report in a Child. *Rare Tumors*. 2015 Feb 18;7(1):5675.
- Altman RD, Johnston CC, Khairi MR, Wellman H, Serafini AN, Sankey RR. Influence of disodium etidronate on clinical and laboratory manifestations of Paget's disease of bone (osteitis deformans). *N Engl J Med*. 1973;289(26):1379-84.
- Anderson DE, McClendon JL. Cherubism: hereditary fibrous dysplasia of the jaws, I: genetic considerations. *Oral Surg*. 1962;15:5-15.
- Ayoub AF, el-Mofty SS. Cherubism: report of an aggressive case and review of the literature. *J Oral Maxillofac Surg Off J Am Assoc Oral Maxillofac Surg*. 1993;51(6):702-5.
- Barthélémy I, Mondié J-M. [Giant cell tumors and pseudogiant cell tumors of the jaws]. *Rev Stomatol Chir Maxillofac*. 2009;110(4):209-13.
- Battaglia A, Merati A, Magit A. Cherubism and upper airway obstruction. *Otolaryngol--Head Neck Surg Off J Am Acad Otolaryngol-Head Neck Surg*. 2000;122(4):573-4.
- Beaman FD, Bancroft LW, Peterson JJ, Kransdorf MJ, Murphey MD, Menke DM. Imaging characteristics of cherubism. *AJR Am J Roentgenol*. 2004;182(4):1051-4.
- Bhattacharya S, Mishra R. Fibrous dysplasia and cherubism. *Indian J Plast Surg*. 2015;48(3):236-48.
- Blair HC. How the osteoclast degrades bone. *BioEssays News Rev Mol Cell Dev Biol*. 1998;20(10):837-46.
- Bolland MJ, Tong PC, Naot D, Callon KE, Wattie DJ, Gamble GD, et al. Delayed development of Paget's disease in offspring inheriting SQSTM1 mutations. *J Bone Miner Res*. 2007;22(3):411-5.
- Bone HG. Nonmalignant complications of Paget's disease. *J Bone Miner Res*. 2006;21 Suppl 2:P64-68.
- Boufettal M, Azouz M, Mahfoud M, El Bardouni A, Berrada MS, El Yaacoubi M. Dysplasie fibreuse polyostotique unilatérale du membre supérieur. *Pan Afr Med J*. 2014;19:81.
- Carroll AL, Sullivan TJ. Orbital involvement in cherubism. *Clin Experiment Ophthalmol*. 2001;29(1):38-40.
- Cartwright EJ, Gordon MT, Freemont AJ, Anderson DC, Sharpe PT. Paramyxoviruses and Paget's disease. *J Med Virol*. 1993;40(2):133-41.
- Carvalho Silva E, Carvalho Silva GC, Vieira TC. Cherubism: clinicoradiographic features, treatment, and long-term follow-up of 8 cases. *J Oral Maxillofac Surg*. 2007;65(3):517-22.
- Carvalho VM, Perdigão PF, Pimenta FJ, de Souza PEA, Gomez RS, De Marco L. A novel mutation of the SH3BP2 gene in an aggressive case of cherubism. *Oral Oncol*. 2008;44(2):153-5.
- Cavalcante RC, Cotait de Lucas Corso PF, Pinto Lisboa Dias TR, Schramm E, Couto de Souza PH, Barbosa Rebellato NL, et al. Central giant cell granuloma (CGCG) in childhood: surgical treatment by maintaining the tooth germs. *RSBO*. 2017;1(1):37.
- Cavey JR, Ralston SH, Hocking LJ, Sheppard PW, Ciani B, Searle MS, et al. Loss of ubiquitin-binding associated with Paget's disease of bone p62 (SQSTM1) mutations. *J Bone Miner Res*. 2005;20(4):619-24.

- Chomette G, Auriol M, Guilbert F, Vaillant JM. Cherubism: Histo-enzymological and ultrastructural study. *Int J Oral Maxillofac Surg.* 1988;17(4):219-23.
- Chung PYJ, Van Hul W. Paget's Disease of Bone: Evidence for Complex Pathogenetic Interactions. *Semin Arthritis Rheum.* 2012;41(5):619-41.
- Cooper C, Harvey NC, Dennison EM, van Staa TP. Update on the epidemiology of Paget's disease of bone. *J Bone Miner Res.* 2006;21 Suppl 2:P3-8.
- Corral-Gudino L, Tan AJ, Del Pino-Montes J, Ralston SH. Bisphosphonates for Paget's disease of bone in adults. *Cochrane Database Syst Rev.* 2017;12:CD004956.
- Cortis K, Micallef K, Mizzi A. Imaging Paget's disease of bone--from head to toe. *Clin Radiol.* 2011;66(7):662-72.
- Coutris G, Cayla J, Rondier J, Talbot JN, Bonvarlet JP, Milhaud G. [Analysis of disorders of the principal pathways of calcium metabolism in Paget's disease. Effects of calcitonin administration. 26 cases]. *Rev Rhum Mal Osteoartic.* 1975;42(12):759-67.
- Cundy T. Paget's disease of bone. *Metabolism.* 2018;80:5-14.
- Danieli A, Martens S. p62-mediated phase separation at the intersection of the ubiquitin-proteasome system and autophagy. *J Cell Sci.* 04 2018;131(19):1-10.
- Darnay BG, Ni J, Moore PA, Aggarwal BB. Activation of NF-kappaB by RANK requires tumor necrosis factor receptor-associated factor (TRAF) 6 and NF-kappaB-inducing kinase. Identification of a novel TRAF6 interaction motif. *J Biol Chem.* 1999;274(12):7724-31.
- Daroszewska A, van 't Hof RJ, Rojas JA, Layfield R, Landao-Basonga E, Rose L, et al. A point mutation in the ubiquitin-associated domain of SQSMT1 is sufficient to cause a Paget's disease-like disorder in mice. *Hum Mol Genet.* 2011;20(14):2734-44.
- De Lange J, Van den Akker HP. Clinical and radiological features of central giant-cell lesions of the jaw. *Oral Surg Oral Med Oral Pathol Oral Radiol Endod.* 2005;99(4):464-70.
- Deckert M. L'adaptateur 3BP2: Quelle place pour cette protéine dans la signalisation des leucocytes ?. *Med Sci.* 2006;22(12):1081-6.
- Dukart RC, Kolodny SC, Polte HW, Hooker SP. Cherubism: report of case. *J Oral Surg Am Dent Assoc* 1965. 1974;32(10):782-5.
- Dunlap C, Neville B, Vickers RA, O'Neil D, Barker B. The Noonan syndrome/cherubism association. *Oral Surg Oral Med Oral Pathol.* 1989;67(6):698-705.
- Durán A, Serrano M, Leitges M, Flores JM, Picard S, Brown JP, et al. The atypical PKC-interacting protein p62 is an important mediator of RANK-activated osteoclastogenesis. *Dev Cell.* 2004;6(2):303-9.
- Faircloth WJ, Edwards RC, Farhood VW. Cherubism involving a mother and daughter: case reports and review of the literature. *J Oral Maxillofac Surg.* 1991;49(5):535-42.
- Ferguson PJ, El-Shanti HI. Autoinflammatory bone disorders. *Curr Opin Rheumatol.* 2007;19(5):492-8.
- Florencio-Silva R, Sasso GR da S, Sasso-Cerri E, Simões MJ, Cerri PS. Biology of Bone Tissue: Structure, Function, and Factors That Influence Bone Cells. *BioMed Res Int.* 2015;2015:421746
- Font RL, Blanco G, Soparkar CN, Patrinely JR, Ostrowski ML. Giant cell reparative granuloma of the orbit associated with cherubism. *Ophthalmology.* 2003;110(9):1846-9.
- Foucault I, Le Bras S, Charvet C, Moon C, Altman A, Deckert M. The adaptor protein 3BP2 associates with VAV guanine nucleotide exchange factors to regulate NFAT activation by the B-cell antigen receptor. *Blood.* 2005;105(3):1106-13.
- de la Fuente MA, Kumar L, Lu B, Geha RS. 3BP2 deficiency impairs the response of B cells, but not T cells, to antigen receptor ligation. *Mol Cell Biol.* 2006;26(14):5214-25.
- Galson DL, Roodman GD. Pathobiology of Paget's Disease of Bone. *J Bone Metab.* 2014a;21(2): 85-98.

- Gennari L, Gianfrancesco F, Di Stefano M, Rendina D, Merlotti D, Esposito T, et al. SQSTM1 gene analysis and gene-environment interaction in Paget's disease of bone. *J Bone Miner Res.* 2010;25(6):1375-84.
- Gomes AV. Genetics of Proteasome Diseases. *Scientifica (Cairo).* 2013; 2013: 637629
- Haddaway MJ, Davie MWJ, McCall IW, Howdle S. Effect of age and gender on the number and distribution of sites in Paget's disease of bone. *Br J Radiol.* 2007;80(955):532-6.
- Harris M. Central giant cell granulomas of the jaws regress with calcitonin therapy. *Br J Oral Maxillofac Surg.* 1993;31(2):89-94.
- Hocking LJ, Lucas GJA, Daroszevska A, Mangion J, Olavesen M, Cundy T, et al. Domain-specific mutations in sequestosome 1 (SQSTM1) cause familial and sporadic Paget's disease. *Hum Mol Genet.* 2002;11(22):2735-9.
- Holst AI, Hirschfelder U, Holst S. Diagnostic potential of 3D-data-based reconstruction software: an analysis of the rare disease pattern of cherubism. *Cleft Palate-Craniofacial J.* 2009;46(2):215-9.
- Hughes DE, Dai A, Tiffée JC, Li HH, Mundy GR, Boyce BF. Estrogen promotes apoptosis of murine osteoclasts mediated by TGF-beta. *Nat Med.* 1996;2(10):1132-6.
- Hungund SA, Singh V, Nagaraja C. Non-familial cherubism: A case report with its surgical management. *J Indian Soc Periodontol.* 2013;17(6):816-8.
- Jaffe HL. Giant-cell reparative granuloma, traumatic bone cyst, and fibrous (fibro-oseous) dysplasia of the jawbones. *Oral Surg Oral Med Oral Pathol.* 1953;6(1):159-75.
- Jones WA. Familial Multilocular Cystic Disease of the Jaws. *Am J Cancer.* 1933;17(4):946-50.
- Jones WA, Gerrie J, Pritchard J. Cherubism--familial fibrous dysplasia of the jaws. *J Bone Joint Surg Br.* 1950;32-B(3):334-47.
- Jongstra-Bilen J, Puig Cano A, Hasija M, Xiao H, Smith CIE, Cybulsky MI. Dual functions of Bruton's tyrosine kinase and Tec kinase during Fcgamma receptor-induced signaling and phagocytosis. *J Immunol Baltim.* 2008;181(1):288-98.
- Kadlub N, Vazquez M-P, Galmiche L, L'Herminé AC, Dainese L, Ulinski T, et al. The calcineurin inhibitor tacrolimus as a new therapy in severe cherubism. *J Bone Miner Res.* 2015;30(5):878-85.
- Kalantar Motamedi MH. Treatment of cherubism with locally aggressive behavior presenting in adulthood: report of four cases and a proposed new grading system. *J Oral Maxillofac Surg.* 1998;56(11):1336-42.
- Katz J, Shenkman A, Stavropoulos F, Melzer E. Oral signs and symptoms in relation to disease activity and site of involvement in patients with inflammatory bowel disease. *Oral Dis.* 2003;9(1):34-40.
- Katz JO, Dunlap CL, Ennis RL. Cherubism: report of a case showing regression without treatment. *J Oral Maxillofac Surg Off.* 1992;50(3):301-3.
- Kau CH, Souccar NM, English JD, Kamel SG, Wong ME. The surgical and orthodontic management of cherubism in a growing child. *J Cranio-Maxillo-fac Surg.* 2012;40(3):229-33.
- Koury ME, Stella JP, Epker BN. Vascular transformation in cherubism. *Oral Surg Oral Med Oral Pathol.* 1993;76(1):20-7.
- Kuepper RC, Harrigan WF. Treatment of mandibular cherubism. *J Oral Surg.* 1978;36(8):638-41.
- Kurihara N, Hiruma Y, Yamana K, Michou L, Rousseau C, Morissette J, et al. Contributions of the Measles Virus Nucleocapsid Gene and the SQSTM1/p62P392L Mutation to Paget's Disease. *Cell Metab.* 2011;13(1):23-34.
- Kurihara N, Hiruma Y, Zhou H, Subler MA, Dempster DW, Singer FR, et al. Mutation of the sequestosome 1 (p62) gene increases osteoclastogenesis but does not induce Paget disease. *J Clin Invest.* 2007;117(1):133-42.

- Kurihara N, Reddy SV, Mena C, Anderson D, Roodman GD. Osteoclasts expressing the measles virus nucleocapsid gene display a pagetic phenotype. *J Clin Invest.* 2000;105(5):607-14.
- Kurihara N, Zhou H, Reddy SV, Garcia Palacios V, Subler MA, Dempster DW, et al. Expression of measles virus nucleocapsid protein in osteoclasts induces Paget's disease-like bone lesions in mice. *J Bone Miner Res.* 2006;21(3):446-55.
- Kuznetsov SA, Cherman N, Riminucci M, Collins MT, Robey PG, Bianco P. Age-dependent demise of GNAS-mutated skeletal stem cells and « normalization » of fibrous dysplasia of bone. *J Bone Miner Res.* 2008;23(11):1731-40.
- de Lange J, van Maarle MC, van den Akker HP, Redeker EJW. A new mutation in the SH3BP2 gene showing reduced penetrance in a family affected with cherubism. *Oral Surg Oral Med Oral Pathol Oral Radiol Endod.* 2007;103(3):378-81.
- Langston AL, Campbell MK, Fraser WD, MacLennan G, Selby P, Ralston SH. Clinical determinants of quality of life in Paget's disease of bone. *Calcif Tissue Int.* 2007;80(1):1-9.
- Langston AL, Campbell MK, Fraser WD, MacLennan GS, Selby PL, Ralston SH, et al. Randomized trial of intensive bisphosphonate treatment versus symptomatic management in Paget's disease of bone. *J Bone Miner Res.* 2010;25(1):20-31.
- Lannon DA, Earley MJ. Cherubism and its charlatans. *Br J Plast Surg.* 2001;54(8):708-11.
- Laurin N, Brown JP, Morissette J, Raymond V. Recurrent mutation of the gene encoding sequestosome 1 (SQSTM1/p62) in Paget disease of bone. *Am J Hum Genet.* 2002;70(6):1582-8.
- Leach RJ, Singer FR, Ench Y, Wisdom JH, Pina DS, Johnson-Pais TL. Clinical and cellular phenotypes associated with sequestosome 1 (SQSTM1) mutations. *J Bone Miner Res.* 2006;21 Suppl 2:P45-50.
- Lee SW, Han S-I, Kim H-H, Lee ZH. TAK1-dependent activation of AP-1 and c-Jun N-terminal kinase by receptor activator of NF-kappaB. *J Biochem Mol Biol.* 2002;35(4):371-6.
- Levaot N, Voytyuk O, Dimitriou I, Sircoulomb F, Chandrakumar A, Deckert M, et al. Loss of Tankyrase-mediated destruction of 3BP2 is the underlying pathogenic mechanism of cherubism. *Cell.* 2011;147(6):1324- 39.
- Li C-Y, Yu S-F. A novel mutation in the SH3BP2 gene causes cherubism: case report. *BMC Med Genet.* 2006;7(1):1-7.
- Lima G de MG, Almeida JD, Cabral LAG. Cherubism: clinicoradiographic features and treatment. *J Oral Maxillofac Res.* 2010;1(2):e2.
- Liu B, Yu S-F, Li T-J. Multinucleated giant cells in various forms of giant cell containing lesions of the jaws express features of osteoclasts. *J Oral Pathol Med.* 2003;32(6):367-75.
- Malika F, Taali L, Akssim M, Reda A, Rouadi S, Mahtar M, et al. Tumeur brune du maxillaire révélatrice d'hyperparathyroïdie primaire: à propos d'un cas et revue de la littérature. *Pan Afr Med J.* 2013;14:21.
- Mangion J, Rahman N, Edkins S, Barfoot R, Nguyen T, Sigurdsson A, et al. The gene for cherubism maps to chromosome 4p16.3. *Am J Hum Genet.* 1999;65(1):151-7.
- Mao D, Epple H, Uthgenannt B, Novack DV, Faccio R. PLCgamma2 regulates osteoclastogenesis via its interaction with ITAM proteins and GAB2. *J Clin Invest.* 2006;116(11):2869-79.
- Mays S. Archaeological skeletons support a northwest European origin for Paget's disease of bone. *J Bone Miner Res.* 2010;25(8):1839-41.
- Mazza D, Ferraris L, Galluccio G, Cavallini C, Silvestri A. The role of MRI and CT in diagnosis and treatment planning of cherubism: a 13-year follow-up case report. *Eur J Paediatr Dent.* 2013;14(1):73-6.
- MCCLEDON JL. Cherubism hereditary fibrous dysplasia of the jaws. II. Pathologic considerations. *Oral Surg.* 1962;15:17-41.

- McManus S, Roux S. The adaptor protein p62/SQSTM1 in osteoclast signaling pathways. *J Mol Signal.* 2012;7:1.
- Michou L, Chamoux E, Couture J, Morissette J, Brown JP, Roux S. Gene expression profile in osteoclasts from patients with Paget's disease of bone. *Bone.* 2010;46(3):598-603.
- Miller PD, Brown JP, Siris ES, Hoseyni MS, Axelrod DW, Bekker PJ. A randomized, double-blind comparison of risedronate and etidronate in the treatment of Paget's disease of bone. Paget's Risedronate/Etidronate Study Group. *Am J Med.* 1999;106(5):513-20.
- Misra SR, Mishra L, Mohanty N, Mohanty S. Cherubism with multiple dental abnormalities: a rare presentation. *BMJ Case Rep.* 2014;2014: bcr2014206721.
- Mnari W, Ennouri S, Jlassi H, Mighri K, Driss N, Hamza H-A. [Cherubism: a new case with review of literature]. *Ann Oto-Laryngol Chir Cervicofac.* 2005;122(5):260-4.
- Monsell EM. The mechanism of hearing loss in Paget's disease of bone. *The Laryngoscope.* 2004;114(4):598-606.
- Morales-Piga AA, Rey-Rey JS, Corres-González J, García-Sagredo JM, López-Abente G. Frequency and characteristics of familial aggregation of Paget's disease of bone. *J Bone Miner Res.* 1995;10(4):663-70.
- Morissette J, Laurin N, Brown JP. Sequestosome 1: mutation frequencies, haplotypes, and phenotypes in familial Paget's disease of bone. *J Bone Miner Res.* 2006;21 Suppl 2:P38-44.
- Mukherjee PM, Wang CJ, Chen I-P, Jafarov T, Olsen BR, Ueki Y, et al. Cherubism Gene Sh3bp2 is Important for Optimal Bone Formation, Osteoblast Differentiation and Function. *Am J Orthod Dentofacial Orthop.* 2010;138(2):140.e1-141.
- Neumann TE, Allanson J, Kavamura I, Kerr B, Neri G, Noonan J, et al. Multiple giant cell lesions in patients with Noonan syndrome and cardio-facio-cutaneous syndrome. *Eur J Hum Genet.* 2009;17(4):420-5.
- Ozan B, Muğlali M, Celenk P, Günhan O. Postpubertal nonfamilial cherubism and teeth transposition. *J Craniofac Surg.* 2010;21(5):1575-7.
- Ozkan Y, Varol A, Turker N, Aksakalli N, Basa S. Clinical and radiological evaluation of cherubism: a sporadic case report and review of the literature. *Int J Pediatr Otorhinolaryngol.* 2003;67(9):1005-12.
- Paget J. On a Form of Chronic Inflammation of Bones (Osteitis Deformans). *Medico-Chir Trans.* 1877;60:37-64.9.
- Pagnini I, Simonini G, Mortilla M, Giani T, Pascoli L, Cimaz R. Ineffectiveness of tumor necrosis factor-alpha inhibition in association with bisphosphonates for the treatment of cherubism. *Clin Exp Rheumatol.* 2011;29(1):147.
- Papadaki ME, Lietman SA, Levine MA, Olsen BR, Kaban LB, Reichenberger EJ. Cherubism: best clinical practice. *Orphanet J Rare Dis.* 2012;7(Suppl 1):S6.
- Papadaki ME, Troulis MJ, Kaban LB. Advances in diagnosis and management of fibro-osseous lesions. *Oral Maxillofac Surg Clin N Am.* 2005;17(4):415-34.
- Parfitt AM, Mundy GR, Roodman GD, Hughes DE, Boyce BF. A new model for the regulation of bone resorption, with particular reference to the effects of bisphosphonates. *J Bone Miner Res.* 1996;11(2):150-9.
- Patterson RL, van Rossum DB, Ford DL, Hurt KJ, Bae SS, Suh PG, et al. Phospholipase C-gamma is required for agonist-induced Ca²⁺ entry. *Cell.* 2002;111(4):529-41.
- Peruzzi G, Molfetta R, Gasparini F, Vian L, Morrone S, Piccoli M, et al. The adaptor molecule CIN85 regulates Syk tyrosine kinase level by activating the ubiquitin-proteasome degradation pathway. *J Immunol.* 2007;179(4):2089-96.

- Peters WJ. Cherubism: a study of twenty cases from one family. *Oral Surg Oral Med Oral Pathol.* 1979;47(4):307-11.
- Peyron J-F. Les multiples rôles de l'ubiquitinylation des protéines. *Med Sci.* 2001;17(12):1327-9.
- Pina-Neto JM, Moreno AF, Silva LR, Velludo MA, Petean EB, Ribeiro MV, et al. Cherubism, gingival fibromatosis, epilepsy, and mental deficiency (Ramon syndrome) with juvenile rheumatoid arthritis. *Am J Med Genet.* 1986;25(3):433-41.
- Pinheiro LR, Pinheiro JJV, Júnior SA, Guerreiro N, Cavalcanti MGP. Clinical and imagiological findings of central giant cell lesion and cherubism. *Braz Dent J.* 2013;24(1):74-9.
- Pontes FSC, Ferreira AC, Kato AM, Pontes HAR, Almeida DS, Rodini CO, et al. Aggressive case of cherubism: 17-year follow-up. *Int J Pediatr Otorhinolaryngol.* 2007;71(5):831-5.
- Póór G, Donáth J, Fonet B, Cooper C. Epidemiology of Paget's Disease in Europe: The Prevalence Is Decreasing. *J Bone Miner Res.* 2006;21(10):1545-9.
- Prescott T, Redfors M, Rustad CF, Eiklid KL, Geirdal AØ, Storhaug K, et al. Characterization of a Norwegian cherubism cohort; molecular genetic findings, oral manifestations and quality of life. *Eur J Med Genet.* 2013;56(3):131-7.
- Quan F, Grompe M, Jakobs P, Popovich BW. Spontaneous deletion in the FMR1 gene in a patient with fragile X syndrome and cherubism. *Hum Mol Genet.* 1995;4(9):1681-4.
- Ralston SH. Pathogenesis of Paget's disease of bone. *Bone.* 2008;43(5):819-25.
- Ralston SH, Layfield R. Pathogenesis of Paget disease of bone. *Calcif Tissue Int.* 2012a;91(2):97-113.
- Raposo-Amaral CE, de Campos Guidi M, Warren SM, Almeida AB, Amstalden EMI, Tiziane V, et al. Two-stage surgical treatment of severe cherubism. *Ann Plast Surg.* 2007;58(6):645-51.
- Rea SL, Walsh JP, Layfield R, Ratajczak T, Xu J. New insights into the role of sequestosome 1/p62 mutant proteins in the pathogenesis of Paget's disease of bone. *Endocr Rev.* 2013;34(4):501-24.
- Rebel A, Basle M, Pouplard A, Malkani K, Filmon R, Lepatezour A. Bone tissue in Paget's disease of bone. *Ultrastructure and Immunocytology. Arthritis Rheum.* 1980;23(10):1104-14.
- Redfors M, Jensen JL, Storhaug K, Prescott T, Larheim TA. Cherubism: panoramic and CT features in adults. *Dento Maxillo Facial Radiol.* 2013;42(10):20130034.
- Reichenberger E, Levine M, Olsen B, Papadaki M, Lietman S. The role of SH3BP2 in the pathophysiology of cherubism. *Orphanet J Rare Dis.* 2012;24;7Suppl1:S5 .
- Reid IR, Davidson JS, Wattie D, Wu F, Lucas J, Gamble GD, et al. Comparative responses of bone turnover markers to bisphosphonate therapy in Paget's disease of bone. *Bone.* 2004;35(1):224-30.
- Reid IR, Lyles K, Su G, Brown JP, Walsh JP, del Pino-Montes J, et al. A single infusion of zoledronic acid produces sustained remissions in Paget disease: data to 6.5 years. *J Bone Miner Res.* 2011;26(9):2261-70.
- Reid IR, Miller P, Lyles K, Fraser W, Brown JP, Saidi Y, et al. Comparison of a single infusion of zoledronic acid with risedronate for Paget's disease. *N Engl J Med.* 2005;353(9):898-908.
- Renier JC, Audran M. Progression in length and width of pagetic lesions, and estimation of age at disease onset. *Rev Rhum Engl Ed.* 1997;64(1):35-43.
- Ricalde P, Ahson I, Schaefer ST. A Paradigm Shift in the Management of Cherubism? A Preliminary Report Using Imatinib. *J Oral Maxillofac Surg.* 2019;77(6):1278.e1-1278.e7.
- Roginsky VV, Ivanov AL, Ovtchinnikov IA, Khonsari RH. Familial cherubism: the experience of the Moscow Central Institute for Stomatology and Maxillo-Facial Surgery. *Int J Oral Maxillofac Surg.* 2009;38(3):218-23.

- Ruggieri M, Pavone V, Polizzi A, Albanese S, Magro G, Merino M, et al. Unusual form of recurrent giant cell granuloma of the mandible and lower extremities in a patient with neurofibromatosis type 1. *Oral Surg Oral Med Oral Pathol Oral Radiol Endod.* 1999;87(1):67-72.
- Schmorl G. Über Ostitis deformans Paget. *Virchows Arch.* 1932;283(3):694-751.
- Shah N, Handa KK, Sharma MC. Malignant mesenchymal tumor arising from cherubism: a case report. *J Oral Maxillofac Surg.* 2004;62(6):744-9.
- Shinohara M, Takayanagi H. Novel osteoclast signaling mechanisms. *Curr Osteoporos Rep.* 2007;5(2):67-72.
- Silva EC, de Souza PEA, Barreto DC, Dias RP, Gomez RS. An extreme case of cherubism. *Br J Oral Maxillofac Surg.* 2002;40(1):45-8.
- Singer FR, Mills BG, Gruber HE, Windle JJ, Roodman GD. Ultrastructure of bone cells in Paget's disease of bone. *J Bone Miner Res.* 2006;21Suppl2:P51-54.
- Siris ES. Epidemiological aspects of Paget's disease: family history and relationship to other medical conditions. *Semin Arthritis Rheum.* 1994;23(4):222-5.
- Siris ES. Paget's disease of bone. *J Bone Miner Res.* 1998;13(7):1061-5.
- Southgate J, Sarma U, Townend JV, Barron J, Flanagan AM. Study of the cell biology and biochemistry of cherubism. *J Clin Pathol.* 1998;51(11):831-7.
- Stiller M, Urban M, Golder W, Tiziani V, Reichenberger E, Frege J, et al. Craniosynostosis in cherubism. *Am J Med Genet.* 2000;95(4):325-31.
- Takayanagi H. Mechanistic insight into osteoclast differentiation in osteoimmunology. *J Mol Med (Berl).* 2005;83(3):170-9.
- Takayanagi H, Kim S, Koga T, Nishina H, Isshiki M, Yoshida H, et al. Induction and activation of the transcription factor NFATc1 (NFAT2) integrate RANKL signaling in terminal differentiation of osteoclasts. *Dev Cell.* 2002;3(6):889-901.
- Tan A, Ralston SH. Clinical presentation of Paget's disease: evaluation of a contemporary cohort and systematic review. *Calcif Tissue Int.* 2014;95(5):385-92.
- Tekkesin MS, Mutlu S, Olgac V. The role of RANK/RANKL/OPG signalling pathways in osteoclastogenesis in odontogenic keratocysts, radicular cysts, and ameloblastomas. *Head Neck Pathol.* 2011;5(3):248-53.
- Thompson N. Cherubism: Familial Fibrous Dysplasia of the Jaws. *Br J Plast Surg.* :15.
- Timoşca GC, Găleşanu RM, Cotuțiu C, Grigoraş M. Aggressive form of cherubism: report of a case. *J Oral Maxillofac Surg.* 2000;58(3):336-44.
- Tiziani V, Reichenberger E, Buzzo CL, Niazi S, Fukai N, Stiller M, et al. The gene for cherubism maps to chromosome 4p16. *Am J Hum Genet.* 1999;65(1):158-66.
- Troulis MJ, Williams WB, Kaban LB. Staged protocol for resection, skeletal reconstruction, and oral rehabilitation of children with jaw tumors. *J Oral Maxillofac Surg.* 2004;62(3):335-43.
- Ueki Y, Lin C-Y, Senoo M, Ebihara T, Agata N, Onji M, et al. Increased myeloid cell responses to M-CSF and RANKL cause bone loss and inflammation in SH3BP2 « cherubism » mice. *Cell.* 2007;128(1):71-83.
- Ueki Y, Tiziani V, Santanna C, Fukai N, Maulik C, Garfinkle J, et al. Mutations in the gene encoding c-Abl-binding protein SH3BP2 cause cherubism. *Nat Genet.* 2001;28(2):125-6.
- Uppfill-Brown A, Bukata S, Bernthal NM, Felsenfeld AL, Nelson SD, Singh A, et al. Use of Denosumab in Children With Osteoclast Bone Dysplasias: Report of Three Cases. *JBMR Plus.* 2019;3(10):e10210
- Vandyke K, Fitter S, Dewar AL, Hughes TP, Zannettino ACW. Dysregulation of bone remodeling by imatinib mesylate. *Blood.* 2010;115(4):766-74.

- Vernejoul MC, Marie P. Cellules osseuses et remodelage osseux. *Med Sci.* 1993;9(11):1192-203
- Von Wowern N. Cherubism: a 36-year long-term follow-up of 2 generations in different families and review of the literature. *Oral Surg Oral Med Oral Pathol Oral Radiol Endod.* 2000;90(6):765-72.
- Walsh MC, Kim GK, Maurizio PL, Molnar EE, Choi Y. TRAF6 Autoubiquitination-Independent Activation of the NF κ B and MAPK Pathways in Response to IL-1 and RANKL. *PLoS One.* 2008;3(12):e4064
- Wang C, Song Y, Peng B, Fan M, Li J, Zhu S, et al. Expression of c-Src and comparison of cytologic features in cherubism, central giant cell granuloma and giant cell tumors. *Oncol Rep.* 2006;15(3):589-94.
- Wang CJ, Chen I-P, Koczon-Jaremko B, Boskey AL, Ueki Y, Kuhn L, et al. Pro416Arg cherubism mutation in Sh3bp2 knock-in mice affects osteoblasts and alters bone mineral and matrix properties. *Bone.* 2010;46(5):1306-15.
- Wang Z, McCauley LK. Osteoclasts and odontoclasts: signaling pathways to development and disease. *Oral Dis.* 2011;17(2):129-42.
- Watanabe D, Hashimoto S, Ishiai M, Matsushita M, Baba Y, Kishimoto T, et al. Four tyrosine residues in phospholipase C-gamma 2, identified as Btk-dependent phosphorylation sites, are required for B cell antigen receptor-coupled calcium signaling. *J Biol Chem.* 2001;276(42):38595-601.
- Wayman JB. Cherubism: a report on three cases. *Br J Oral Surg.* 1978;16(1):47-56.
- Wilde JI, Watson SP. Regulation of phospholipase C gamma isoforms in haematopoietic cells: why one, not the other? *Cell Signal.* 2001;13(10):691-701.
- Wong M, Ziring D, Korin Y, Desai S, Kim S, Lin J, et al. TNFalpha blockade in human diseases: mechanisms and future directions. *Clin Immunol.* 2008;126(2):121-36.
- Woodard GE, Lin L, Zhang J-H, Agarwal SK, Marx SJ, Simonds WF. Parafibromin, product of the hyperparathyroidism-jaw tumor syndrome gene HRPT2, regulates cyclin D1/PRAD1 expression. *Oncogene.* 2005;24(7):1272-6.
- Yamaguchi T, Dorfman HD, Eisig S. Cherubism: clinicopathologic features. *Skeletal Radiol.* 1999;28(6):350-3.
- Yu Z, Zhai M, Gan W, Zhang H, Zhou Y, Wen H. Cherubism With Bilateral Mandible and Maxilla Involvement. *Medicine (Baltimore).* 2015;94(49):e2120.

Les opinions émises dans les dissertations présentées doivent être considérées comme propre à leurs auteurs, sans aucune approbation ni improbation de la Faculté de Chirurgie Dentaire.

BENHAMOU DAN. Chérubisme et Maladie de Paget, maladies miroir ? Ce que nous apprend la littérature. 2020. 73 p. : ill., graph., tabl. Réf. Biblio. : 64-71

Sous la direction de Madame Amélie COUDERT

Th : Chir Dent. : Université de Paris : année 2020

Résumé :

Décrit pour la première fois par Jones en 1933, le Chérubisme est une maladie osseuse rare, pédiatrique et maxillo-faciale, causée par des mutations du gène codant pour la protéine ubiquitaire SH3BP2. La Maladie de Paget découverte par Sir James Paget en 1876, est quant à elle une pathologie osseuse, concernant principalement des patients âgés de plus de 55 ans, touchant une ou plusieurs pièces osseuses du squelette axial, et causée principalement par des mutations du gène codant pour la protéine p62. Les caractéristiques qu'elles partagent associées aux caractéristiques inverses qu'elles présentent que nous avons identifiées par analyse de la littérature internationale, nous ont conduites à définir ces deux pathologies comme des maladies miroir.

Discipline : Biologie

Mots clés français (fMeSH et Rameau) : Chérubisme (FMeSH) ; Maladie de Paget des os (FMeSH) ; Ostéoclastes (FMeSH) ; Ubiquitine (FMeSH) ; p62, SH3BP2

TITRE en anglais : Cherubism and Paget's disease of bone, mirror diseases? What can we learn from the litterature?

RESUME en anglais : First described by Jones in 1933, Cherubism is a rare pediatric bone disease concerning mainly jaw bones, caused by mutations in SH3BP2 gene coding for an ubiquitary protein. Paget's disease of bone discovered by Sir James Paget in 1876 is a bone pathology of mainly over 55 years old patients concerning one or more bones of the axial skeleton and caused by mutations of the p62 coding gene. The common and opposite features both diseases share, as reported by international literature, allowed us to define them as mirror diseases.

English keywords (MeSH) : Cherubism (MeSH) ; Paget's disease of bone (MeSH) ; Osteoclasts (MeSH) ; Ubiquitin (MeSH) ; p62, SH3BP2

Université de Paris
UFR d'odontologie
5, rue Garancière
75006 Paris