



HAL
open science

Aide au diagnostic des lésions érythémateuses basée sur des critères cliniques : projet d'extension du site internet

Sarah Bourajdi

► To cite this version:

Sarah Bourajdi. Aide au diagnostic des lésions érythémateuses basée sur des critères cliniques : projet d'extension du site internet. Médecine humaine et pathologie. 2021. dumas-03434824

HAL Id: dumas-03434824

<https://dumas.ccsd.cnrs.fr/dumas-03434824v1>

Submitted on 18 Nov 2021

HAL is a multi-disciplinary open access archive for the deposit and dissemination of scientific research documents, whether they are published or not. The documents may come from teaching and research institutions in France or abroad, or from public or private research centers.

L'archive ouverte pluridisciplinaire **HAL**, est destinée au dépôt et à la diffusion de documents scientifiques de niveau recherche, publiés ou non, émanant des établissements d'enseignement et de recherche français ou étrangers, des laboratoires publics ou privés.

UNIVERSITÉ COTE D'AZUR
FACULTÉ DE CHIRURGIE DENTAIRE
5, rue du 22^e BCA, 06300 Nice

AIDE AU DIAGNOSTIC DES LÉSIONS ERYTHÉMATEUSES DE LA MUQUEUSE
ORALE BASÉE SUR DES CRITÈRES CLINIQUES :

PROJET D'EXTENSION DU SITE INTERNET

Année 2021

Thèse n°42-57-21-30

THÈSE

Présentée et publiquement soutenue devant
la Faculté de Chirurgie Dentaire de Nice
Le 1 octobre 2021 Par

Madame Sarah BOURAJDI

Né(e) le 4 juin 1995

Pour obtenir le grade de :

DOCTEUR EN CHIRURGIE DENTAIRE (Diplôme d'État)

Examineurs :

Madame le Professeur LUPI Laurence

Présidente du jury

Madame le Docteur RAYBAUD Hélène

Directeur de thèse

Madame le Docteur VOHA Christine

Assesseur

Madame le Docteur MERIGO Elisabetta

Assesseur

CORPS ENSEIGNANT

56ème section : DEVELOPPEMENT, CROISSANCE ET PREVENTION

Sous-section 01 : ODONTOLOGIE PEDIATRIQUE ET ORTHOPEDIE DENTO-FACIALE

Professeur des Universités :

Mme MULLER-BOLLA Michèle

Maître de Conférences des Universités

Mme JOSEPH Clara

Professeur des Universités Associée

Mme CHARAVET Carole

Maître de Conférences des Universités Associé

Mme OUEISS Arlette

Assistant Hospitalier Universitaire

Mme AIEM TORT-ALVAREZ Elodie

M. CAMIA Julien

Mme MASUCCI Caterina

Sous-section 02 : PREVENTION, ÉPIDÉMIOLOGIE, ÉCONOMIE DE LA SANTÉ, ODONTOLOGIE LEGALE

Professeur des Universités :

Mme LUPI Laurence

Maître de Conférences des Universités

Mme MERIGO Elisabetta

Maître de Conférences des Universités Associé

Mme BORSA Leslie

Assistant Hospitalier Universitaire

Mme FRENDO Marie

57ème section : CHIRURGIE ORALE ; PARODONTOLOGIE ; BIOLOGIE ORALE

Sous-section 01 : CHIRURGIE ORALE ; PARODONTOLOGIE ; BIOLOGIE ORALE

Professeur des Universités :

Mme DRIDI Sophie Myriam

Mme PRECHEUR-SABLAYROLLES Isabelle

Mme VINCENT-BUGNAS Séverine

Maître de Conférences des Universités :

M. BENHAMOU Jordan

M. COCHAIS Patrice

Mme RAYBAUD Hélène

Mme VOHA Christine

Assistant Hospitalier Universitaire :

Mme FISTES Elene-Maria

M. GAUDARD Mathias

Mme NAMAN Eve

58ème section : REHABILITATION ORALE

Sous-section 01 : DENTISTERIE RESTAURATRICE, ENDODONTIE, PROTHESES, FONCTION-DYSFONCTION, IMAGERIE, BIOMATERIAUX

Professeur des Universités

Mme BERTRAND Marie-France

M. BOLLA Marc

Mme BRULAT-BOUCHARD Nathalie

Mme LASSAUZAY Claire

Professeur des Universités Emérite :

M. ROCCA Jean-Paul

Maître de Conférences des Universités

M. CEINOS Romain

Mme EHRMANN Elodie

M. LAPLANCHE Olivier

M. LEFORESTIER Eric

Mme POUYSSEGUR-ROUGIER Valérie

Assistant Hospitalier Universitaire :

Mme ABID Sarah

Mme BECQUART Mathilde

M. BONNET Nicolas

M. CEPPPO Franck

Mme DUBOIS Margaux

M. DUBROMEZ Julien

M. GIRODENGO Alexandre

Mme GROSSI Vanina

M. LAMBERT Gary

A Madame le Professeur Laurence LUPI-PEGURIER

Doyenne de la Faculté d'Odontologie de Nice

Docteur en chirurgie-dentaire

Docteur de l'Université Nice-Sophia-Antipolis

Professeur des Universités, Praticien hospitalier

Responsable de sous-section Prévention, Epidémiologie, Economie de la santé,

Odontologie légale

Je vous remercie d'avoir accepté la présidence de ce jury et je vous suis très reconnaissante de bien vouloir porter intérêt à ce travail. Merci également pour votre gentillesse, votre disponibilité et votre bienveillance au cours de mes études.

Veillez trouver dans cette thèse l'expression de mon profond respect.

A Madame le Docteur Hélène RAYBAUD

Docteur en chirurgie-dentaire

Docteur de l'Université Nice-Sophia-Antipolis

Maître de conférences des Universités

Responsable de la sous-section Sciences biologiques

Vous m'avez fait l'honneur d'accepter de me confier ce travail et d'être ma directrice de thèse. Je vous remercie de votre patience, de vos précieux conseils et du temps que vous m'avez accordé. Votre rigueur et votre perfectionnisme m'ont permis de repousser mes limites et de fournir un travail de qualité. Je vous suis reconnaissante d'avoir partagé votre compétence et vos qualités professionnelles afin de réaliser ce document qui finalise toutes ces années d'études.

Veillez trouver en notre travail l'expression de ma gratitude et de tout mon respect.

A Madame le Docteur Christine VOHA

Docteur en chirurgie-dentaire

Docteur de l'Université Nice-Sophia-Antipolis

Maître de conférences des Universités

Sous-section Sciences biologiques

Je vous remercie d'avoir accepté de siéger dans ce jury et de me faire l'honneur de juger ce travail. Je tiens à vous exprimer ma grande estime pour votre bienveillance et votre simplicité qui montrent la signification morale de notre profession.

Veillez recevoir dans cette thèse l'expression de ma considération.

A Madame le Docteur Elisabetta MERIGO

Docteur en chirurgie-dentaire

Maître de conférences des Universités

C'est un grand plaisir de vous compter parmi les membres de ce jury. Votre sympathie et votre joie de vivre font de vous un praticien remarquable. J'ai beaucoup apprécié travailler à vos côtés pendant ma 6^{ème} année. Votre présence était importante pour moi, veuillez trouver dans cette thèse toute ma reconnaissance.

Mes remerciements reviennent également à tous les enseignants qui m'ont accompagné durant mon parcours universitaire et hospitalier.

Table des matières

Introduction.....	1
I. Etiologies infectieuses	3
A. Infections bactériennes et mycosiques	3
1. Gingivites	3
a. Gingivite érythémateuse	4
b. Gingivite gravidique	5
2. Syphilides secondaires.....	7
3. Stomatite gonococcique.....	10
4. Candidoses	12
a. Candidose érythémateuse aiguë ou chronique	12
b. Stomatite prothétique	14
B. Infections virales	17
1. Erythème gingival linéaire	17
2. Mononucléose infectieuse	19
3. Primo-infection herpétique.....	21
II. Etiologies congénitales	24
1. Glossite losangique médiane.....	24
2. Langue géographique	27
3. Angiomes	28
III. Maladies systémiques	29
1. Maladie de Crohn	29
2. Syndrome de Melkersson-Rosenthal	32
3. Maladie de Wegener	33
4. Amylose	35
IV. Maladies dermatologiques	37
1. Lichen plan.....	37
a. Gingivite desquamative	37
b. Lichen plan atrophique	39
2. Lupus érythémateux.....	41
3. Dermatomyosite.....	43
4. Psoriasis.....	45
V. Réactions allergiques	47
1. Urticaire.....	47
2. Syndrome allergique oral	48
3. Stomatite allergique de contact	49

4.	Gingivite plasmocytaire.....	51
VI.	Inflammation traumatique.....	53
1.	Brûlures	53
a.	Brûlures thermiques.....	53
b.	Inflammation de la muqueuse suite à une radiothérapie.....	54
2.	Pratiques sexuelles.....	56
3.	Péricoronarite.....	57
VII.	Malformations et tumeurs vasculaires.....	58
A.	Angiomes.....	58
1.	Angiome infantile	58
B.	Malformations vasculaires.....	60
1.	Malformations à flux lent.....	60
a.	Malformations capillaires : Angiome plan – Syndrome de Sturge Weber Krabbe.....	60
b.	Malformations veineuses.....	62
c.	Varices.....	63
d.	Malformations lymphatiques.....	65
2.	Malformations à flux rapide.....	66
a.	Malformations artérioveineuses.....	66
C.	Télangectasies – Maladie de Rendu-Osler.....	68
D.	Hyperplasies vasculaires.....	69
1.	Granulome pyogène.....	69
2.	Granulome périphérique à cellules géantes.....	71
E.	Tumeur maligne : sarcome de Kaposi.....	72
VIII.	Affections hématologiques.....	74
1.	Anémies.....	74
a.	Anémie ferriprive.....	74
b.	Anémies mégaloblastiques.....	76
2.	Défauts des plaquettes.....	77
a.	Thrombocytopénie.....	77
b.	Thrombasthénie.....	79
c.	Purpura thrombopénique immunologique.....	80
3.	Leucémies.....	81
a.	Leucémies aiguës.....	81
b.	Leucémies chroniques.....	83
4.	Maladie de Vaquez.....	84
5.	Macroglobulinémie de Waldenström.....	85

6.	Histiocytose Langheransienne.....	86
IX.	Autres	88
1.	Erythroplasie	88
2.	Scorbut	89

Table des illustrations

Figure 1: Atrophie épithéliale, HES X40 (photo Dr H. Raybaud).....	1
Figure 2 : Vasodilatation, HES X100 (photo Dr H. Raybaud)	1
Figure 3: Hyperplasie vasculaire, immunohistochimie : anticorps anti-CD34 (marquage des cellules endothéliales), HES X100 (Photo Dr H. Raybaud).....	1
Figure 4: Erosion, PAS, X40(Photo Dr H. Raybaud).....	1
Figure 5: Vitropression positive, la lésion disparaît (lésion vasculaire) (Photo Dr H. Raybaud).....	2
Figure 6: Vitropression négative, la lésion ne disparaît pas (pétéchies, purpura, hématome...), Clinique Dermatologie CHU Nantes-France.....	2
Figure 7: Gingivite érythémateuse, Homme 25 ans (photo : Dr H. Raybaud).....	4
Figure 8: Gingivite gravidique, femme de 17 ans enceinte de 5 mois (photo : Dr H. Raybaud).....	6
Figure 9 : Syphilide secondaire, palais, Homme de 23 ans (photo Dr H. Raybaud).....	8
Figure 10: Syphilide secondaire, langue en « prairie fauchée », Homme de 28 ans (photo Dr H. Raybaud).....	8
Figure 11: Immunohistochimie, Ac anti treponem pallidum, X200 (photo Dr H. Raybaud)	9
Figure 12 : Stomatite gonococcique buccale, érosion au fond du vestibule (photo Kuffer et al éd 2009.).....	11
Figure 13 : Cytologie, filament pseudo-mycélien (forme pathogène du CA), PAS, X 100 (photo : Dr H. Raybaud).....	12
Figure 14 : Candidose érythémateuse aiguë, Femme de 80 ans, (Photo Dr H. Raybaud).....	13
Figure 15 : Candidose érythémateuse chronique, Femme de 73 ans (Photo Dr H. Raybaud).....	13
Figure 16: Stomatite prothétique stade 1, Femme de 77 ans (Photo Dr H. Raybaud).....	15
Figure 17 : Stomatite prothétique stade 2, Femme de 82 ans (Photo Dr H. Raybaud).....	15
Figure 18 : Stomatite prothétique stade 3, Homme de 65 ans (Photo Dr H. Raybaud).....	16
Figure 19 : Erythème gingival linéaire, Homme de 38 ans (photo Dr H. Raybaud).....	18
Figure 20 : Pétéchies palatines, Femme de 19 ans (photo Dr H. Raybaud).....	19
Figure 21 : Mononucléose infectieuse, (photo Modern Pathology 2012, A. Louissaint).....	20
Figure 22 : Stomatite herpétique, Enfant de 6 ans (photo Dr H. Raybaud).....	22
Figure 23 : Herpes gingival, vésicule intra-épithéliale, Femme de 29 ans, HES, X100 (photo Dr H. Raybaud).....	23
Figures 24a et 24b : Langue losangique médiane, forme lisse atrophique et sa lésion en décalque au palais, Homme de 55 ans (photo Dr H. Raybaud).....	24
Figure 25 : Glossite losangique médiane, forme mamelonnée, Homme 56 ans (photo Dr H. Raybaud).....	25
Figures 26a et 26b : Hyperplasie pseudo-épithéliale, HES, X40 ; Filaments pseudo-mycéliens au sein des kératinocytes superficiels, PAS, X400 (photos Dr H. Raybaud).....	26
Figure 27: Langue géographique, Jeune homme de 15 ans (photo Dr H. Raybaud).....	27
Figure 28 : Langue géographique, Femme de 67 ans (photo Dr H. Raybaud).....	27
Figure 29 : Langue géographique, pustulettes à PN, PAS, x200 (photo Dr H. Raybaud).....	28
Figures 30a et 30b : Maladie de Crohn - Fissure hyperplasique, Hypertrophie gingivale, Homme de 30 ans (photo Dr H. Raybaud).....	30
Figures 31a et 31b: Maladie de Crohn - muqueuse en « pavés », macrochéilite, Homme de 76 ans (photo Dr H. Raybaud).....	30

Figure 32: Granulome épithélioïde, cellule de Langhans au sein d'un infiltrat lymphoplasmocytaire (photo Dr H. Raybaud).....	31
Figure 33: Chéilite granulomateuse de Miescher, Homme de 34 ans (photo Dr H. Raybaud).....	32
Figure 34 : Maladie de Wegener, DOIA, University Erlangen.....	34
Figure 35: Amylose, DOIA, University Erlangen.....	36
Figure 36: Gingivite desquamative, lichen plan érosif, Femme de 71 ans (photo Dr H. Raybaud).....	38
Figure 37 : Gingivite desquamative, Pemphigoïde cicatricielle, Femme de 69 ans (photo Dr H. Raybaud).....	38
Figure 38 : Gingivite desquamative, Pemphigus vulgaire, (photo Dr H. Raybaud).....	39
Figure 39 : Lichen plan atrophique, langue dépaillée, Femme de 75 ans (photo Dr H. Raybaud).....	40
Figure 10 : Lichen plan atrophique, bride cicatricielle, Femme de 80 ans (photo Dr H. Raybaud).....	40
Figure 41 : Lupus discoïde, Femme de 25 ans (photo Dr H. Raybaud).....	42
Figures 42a et 42b : Dermatomyosite, atteinte jugale et cutanée, Femme 52 ans (Dermis).....	44
Figures 43a et 43 b : Psoriasis, atteintes jugale et cutanée, Femme de 36 ans (photo Dr H. Raybaud).....	45
Figure 44 :Psoriasis, atteinte linguale, Femme de 49 ans (photo Dr H. Raybaud).....	45
Figure 45 : Erythème et œdème des lèvres, (photo Dr P. Marazzi – Science Photo Library).....	46
Figures 46a et 46b : Stomatite allergique de contact, vésicules et érythème diffus des lèvres (photo Dr H. Raybaud).....	50
Figure 47 : Stomatite allergique de contact, spongieuse et parakératose, HES, X100 (photo Dr H. Raybaud).....	51
Figure 48 :Gingivite à plasmocytes, Homme de 55 ans (photo Dr H. Raybaud).....	52
Figure 49 : Brûlure, érythème (fromage chaud d'une pizza), Femme de 25 ans (photo Dr H. Raybaud).....	53
Figure 50 : Brûlure, enduits fibrino-leucocytaires recouvrant les ulcérations (café brulant), Femme de 56 ans(photo Dr H. Raybaud).....	53
Figure 51 : Mucite après radiothérapie, Homme de 54 ans (photo Dr H. Raybaud).....	55
Figure 52:Péricoronarite, Homme de 42 ans (photo Dr H. Raybaud).....	57
Figure 53 : Angiome infantile, Clinique Dermatologie, CHU Nantes France.....	59
Figure 54 : Angiome plan, Femme de 62 ans (photo Dr H. Raybaud).....	61
Figures 55a et 55b : Malformation veineuses, Homme de 55 ans (photo Dr H. Raybaud).....	62
Figure 56 : Malformation veineuse, HES, X100 (photo Dr H. Raybaud).....	63
Figure 57 : Varices, Femme de 85 ans (photo Dr H. Raybaud).....	64
Figure 58: Varices, Femme de 94 ans (photo Dr H. Raybaud).....	64
Figure 59 : Varices sublinguales (photo D. Demirel, R. Koca).....	64
Figure 60 : Lymphangiome (DOIA, University Erlangen).....	65
Figure 61 : Angiome a flux rapide, (campus.cerimes.fr).....	67
Figure 62 : Maladie de Rendu Osler, Femme de 78 ans (photo Dr H. Raybaud).....	68
Figure 63 : Granulome pyogène, Femme de 46 ans (photo Dr H. Raybaud).....	70
Figure 64 : Granulome pyogène, Femme de 76 ans (photo Dr H. Raybaud).....	70
Figure 65 : Granulome pyogène, HES, X100 (photo Dr H. Raybaud).....	71
Figure 66: Granulome périphérique à cellules géantes, Homme de 49 ans (photo Dr H. Raybaud).....	72
Figure 67 : Granulome périphérique à cellules géantes, HES, X400 (photo Dr H. Raybaud).....	72

Figure 68 : Sarcome de Kaposi, lésion palatine (photos CDC / Sol Silverman, Jr., DDS, et Dr Edwin P. Ewing, Jr.).....	73
Figure 69 : Sarcome de Kaposi, (photo Oral Pathology, Regezi, Sciuba, Jordan).....	74
Figure 70 : Anémie ferriprive, Femme de 77 ans (photo Dr H. Raybaud).....	75
Figure 71 : Anémie mégaloblastique, Femme 45 ans (photo Dr H. Raybaud).....	76
Figure 72 : 60 000 plaquettes, Homme de 50 ans (photo Dr H. Raybaud).....	78
Figure 73 : Pétéchies, Femme de 47 ans (photo Dr H. Raybaud).....	78
Figure 74 : Purpura thrombopénique, 13000 plaquettes, Homme 72 ans (photo Dr. H. Raybaud).....	80
Figure 75 : Leucémie aiguë myélocytaire fig.187 Laskaris atlas, éd Lavoisier 2006.....	82
Figure 76 : Leucémie aiguë myélomonocytaire fig.233 Laskaris atlas, éd Lavoisier 2006.....	82
Figure 77 : Leucémie lymphoïde chronique, fig 186 Laskaris Atlas éd Lavoisier 2006.....	83
Figure 78 : Histiocytose X, Homme 57 ans (photo Dr H. Raybaud).....	87
Figure 79 : Erythroplasie, Homme 45 ans (photo Dr H. Raybaud).....	88
Figure 80 : Erythroplasie, dysplasie sévère, Anticorps anti-Ki-67 (cellules en division), X200 (photo Dr H. Raybaud).....	89
Figure 81 : Scorbut, Femme 81 ans (photo Dr H. Raybaud).....	90
Tableau 1 : Classement des lésions par site	91
Tableau 2 : Classification par facettes.....	95

Introduction

Les lésions érythémateuses constituent un groupe important et hétérogène de maladies de la muqueuse buccale.

Ces lésions se définissent comme des plages de muqueuse buccale dont la couleur est plus rouge que la muqueuse normale. Elles peuvent être diffuses, limitées ou focales, être unique ou multiples.

La teinte rouge traduit une visibilité anormale des vaisseaux du chorion au travers de l'épithélium, qui peut être le fait de quatre mécanismes élémentaires et parfois associés : (Le Charpentier, Auriol 1998)

- **Atrophie épithéliale** : amincissement extrême de l'épithélium (Fig. 1),
- **Vasodilatation** : augmentation du diamètre des vaisseaux sanguins (Fig. 2),
- **Hyperplasie vasculaire** : augmentation du nombre de vaisseaux sanguins (Fig. 3),
- **Erosion** : disparition de la partie superficielle de l'épithélium (Fig. 4).

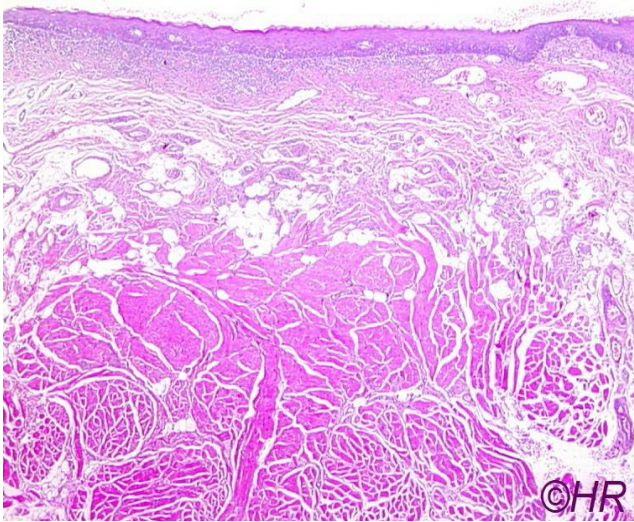


Figure 1 : Atrophie épithéliale, HES X40
(photo Dr H. Raybaud)

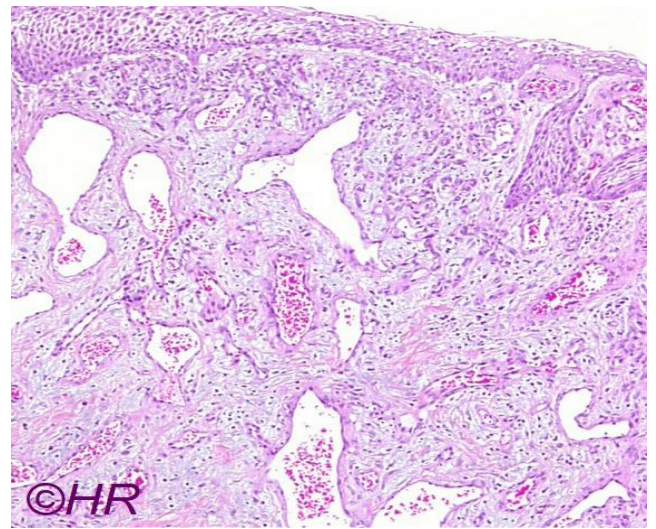


Figure 2 : Vasodilatation, HES X100 (photo Dr H. Raybaud)

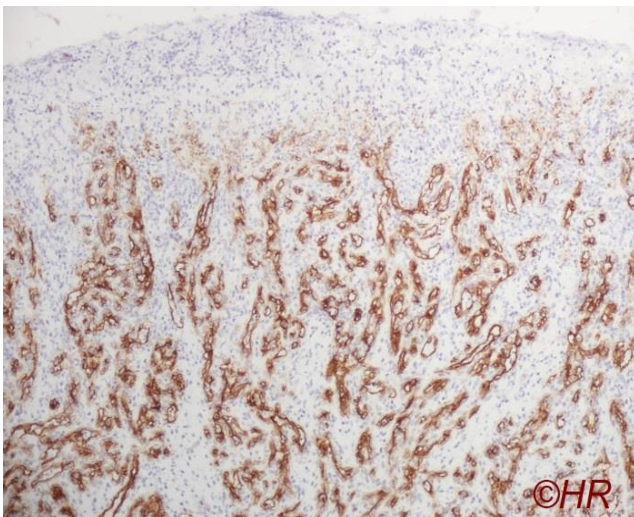


Figure 3 : Hyperplasie vasculaire, immunohistochimie : anticorps anti-CD34 (marquage des cellules endothéliales), HES X100 (Photo Dr H. Raybaud)

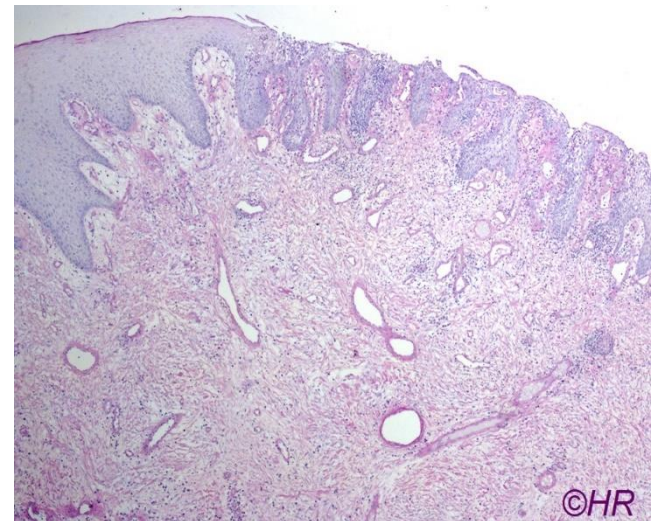


Figure 4 : Erosion, PAS, X40 (Photo Dr H. Raybaud)

Les ulcérations, pertes de la totalité de l'épithélium, laissent une muqueuse rouge le plus souvent recouverte d'un enduit fibrino-leucocytaire jaunâtre. Elles font suite à des lésions élémentaires primitives ou secondaires (bulles) et ne seront pas abordées dans ce travail.

L'extravasation des hématies dans les tissus mous buccaux, faisant suite à une rupture capillaire due à un traumatisme ou à une anomalie sanguine, fait passer la muqueuse par les différentes couleurs de la biligénèse (rouge, jaune et bleu).

Cependant, les lésions érythémateuses peuvent être difficiles à distinguer car le contraste avec la couleur normale de la muqueuse buccale n'est pas toujours évident.

Le test à la vitropression est un critère important qui permet de guider le diagnostic vers une lésion sanguine ou pas. On distingue :

- Les lésions positives à la vitropression (Fig. 5) sont dues à une vasodilatation accompagnée d'un afflux massif de globules rouges dans les vaisseaux superficiels dilatés qu'une pression chasse, faisant blanchir la lésion.
- Les lésions, négatives à la vitropression (Fig. 6), correspondent soit à une extravasation d'hématies dans le conjonctif qui ne peuvent donc être chassés par la vitropression, soit à une lésion renfermant un pigment endo ou exogène qui n'est pas d'origine vasculaire.

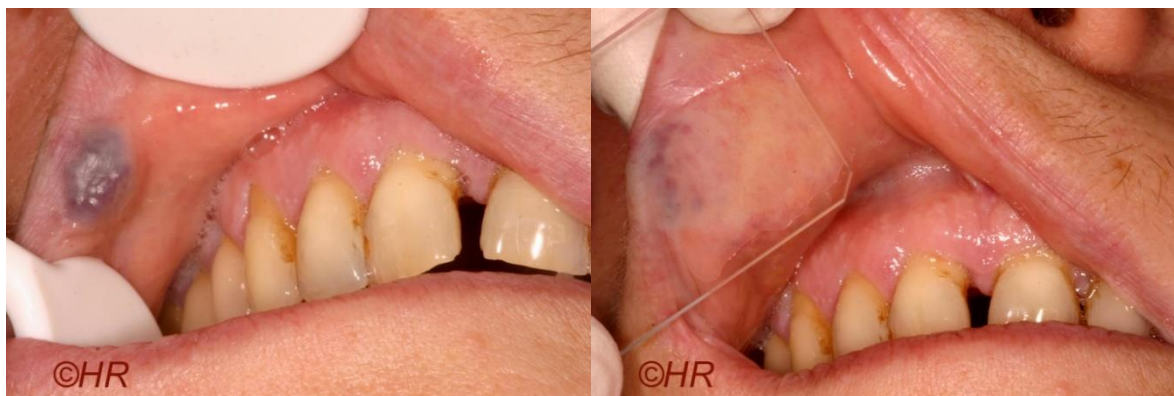

Figure 5 : Vitropression positive, la lésion disparaît (lésion vasculaire) (Photo Dr H. Raybaud)

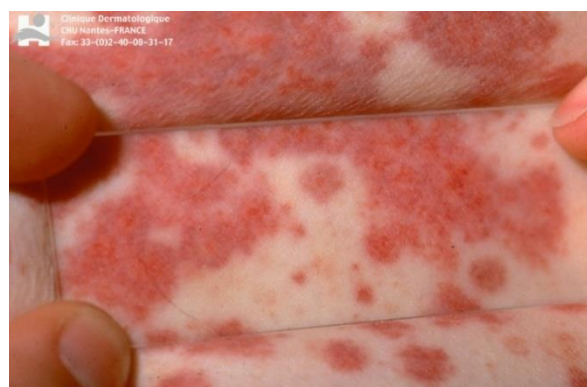

Figure 6 : Vitropression négative, la lésion ne disparaît pas (pétéchies, purpura, hématome...), Clinique Dermatologie CHU Nantes-France

Dans ce travail, nous allons aborder les lésions par leur étiologie,

- Etiologies infectieuses,
- Maladies congénitales,
- Systémiques,
- Dermatologiques,
- Allergiques,
- Traumatismes,
- Malformations et tumeurs vasculaires,
- Affections hématologiques,
- Autres.

Un site Internet a été créé en 2017 traitant des lésions nodulaires de la muqueuse orale en reprenant des critères diagnostiques discriminants menant à différents hypothèses diagnostiques. Ce travail propose une approche systématique et rigoureuse des lésions érythémateuses de la muqueuse orale à partir de critères cliniques, dans l'objectif de compléter le support didactique.

Dans une première partie, les lésions sont définies en suivant un modèle standardisé de façon concise et accompagnées d'illustrations cliniques et histologiques.

Puis, à la fin de ce travail, sont fournies deux annexes permettant d'une part d'aider les praticiens dans leur démarche diagnostique en classant les lésions par site, et d'autre part de faciliter l'intégration de celles-ci au sein du site existant.

I. Etiologies infectieuses

A. Infections bactériennes et mycosiques

1. Gingivites

- Biofilms dentaires

Le biofilm dentaire est composé d'une communauté de micro-organismes en constante interaction avec le milieu buccal et la flore bactérienne, formant la plaque dentaire. Cette dernière est constituée de :

- La flore supra-gingivale riche en bactéries aérobies telles que : *Streptococcus sobrinus*, *S. mutans*, *S. sanguis*, *Lactobacillus sp.*, *Actinomyces sp.*, et
- La flore sous-gingivale, majoritairement composée de bactéries à Gram négatif anaérobies stricts, dans laquelle on retrouve : *Porphyromonas gingivalis*, *Prevotella Intermedia*, *Fusobacterium nucleatum*, *Campylobacter rectus*.

Une rupture de l'homéostasie entraîne une modification de la prolifération de certaines bactéries qui est à l'origine de processus infectieux.

(Charon, Mouton 2004)

a. Gingivite érythémateuse

○ Définition

La gingivite érythémateuse est une affection inflammatoire fréquente de la gencive superficielle uniquement, sans perte d'attache ni alvéolyse.

○ Description clinique

La gingivite érythémateuse touche la gencive marginale principalement ainsi que les papilles interdentaires, elle peut être localisée à un groupe de dents (fréquemment les incisives mandibulaires) ou étendue à l'ensemble de l'arcade dentaire.

La gencive marginale présente un liseré de couleur rouge-violacé (Fig. 7), de consistance lâche (signe du godet), de texture lisse avec la disparition de l'aspect piqueté sain, le bord marginal est arrondi. Le volume gingival est légèrement augmenté, avec une augmentation du fluide gingival. Un saignement gingival peut apparaître spontanément ou être provoqué par le brossage. (*Fédération Européenne de Parodontie, Chicago 2017*).

En cas d'inflammation importante, des pseudo-poches peuvent se former, sans réelle perte d'attache.

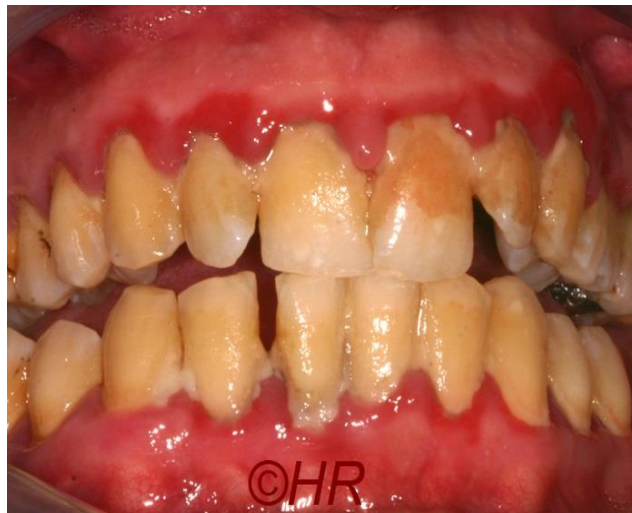

Figure 7 : Gingivite érythémateuse, Homme 25 ans (photo : Dr H. Raybaud).

○ Etiologie

Une insuffisance d'hygiène buccale entraîne la formation de plaque et de tartre, responsable de l'inflammation gingivale. Elle peut être associée à des cofacteurs locaux tels que des restaurations iatrogènes, un tabagisme, une xérostomie ou une respiration buccale, ou à des cofacteurs généraux comme le diabète, une insuffisance rénale chronique, des carences, une médication ou des modifications hormonales. (Kuffer 2009)

○ Symptomatologie

La gingivite érythémateuse peut se manifester par un saignement provoqué (au brossage ou au sondage) ou spontané. Des adénopathies sous-mandibulaires peuvent être présentes. (Kuffer 2009)

○ Examens complémentaires

Sondage parodontal et bilan rétro-alvéolaire, hémogramme.

○ Histologie

La gingivite est caractérisée par un infiltrat de cellules inflammatoires.

On observe :

- Un détachement des fibres supra-crestales de la surface de la racine dentaire,
- Une accumulation de polynucléaires neutrophiles à l'intérieur de l'épithélium de jonction,
- Une infiltration de lymphocytes et plasmocytes
- Une augmentation de la destruction tissulaire au niveau du collagène et de la substance fondamentale. (Le Charpentier, Auriol 1998)

○ Diagnostic différentiel

Le diagnostic différentiel comprend : gingivite médicamenteuse, primo-infection herpétique, gingivite linéaire liée au VIH, gingivite gravidique, gingivite secondaire à la respiration buccale, scorbut, leucémie. (Laskaris Atlas, éd Lavoisier 2016)

○ Traitement

Le traitement comprend dans un premier temps la motivation à l'hygiène et le contrôle des facteurs de risque modifiables, puis la réalisation d'un détartrage et polissage, suivie d'une réévaluation à 4-6 semaines.

Une antibiothérapie n'est pas nécessaire chez les patients sains. (*Fédération Européenne de Parodontie, Chicago 2017*).

b. Gingivite gravidique

○ Définition

La gingivite gravidique est une gingivite ordinaire, favorisée par les changements hormonaux survenant lors de la grossesse. Elle apparaît après le premier trimestre chez des patientes sujettes à des gingivites. Elle touche une femme enceinte sur deux. (*Cordier - 2020 - EMC Stomatologie et grossesse, 2013*)

○ Description clinique

Les signes cliniques sont identiques à la gingivite érythémateuse, avec une inflammation localisée ou étendue de la gencive marginale et des papilles interdentaires, œdématisées, de couleur rouge, d'aspect lisse et saignant au contact (Fig. 8).

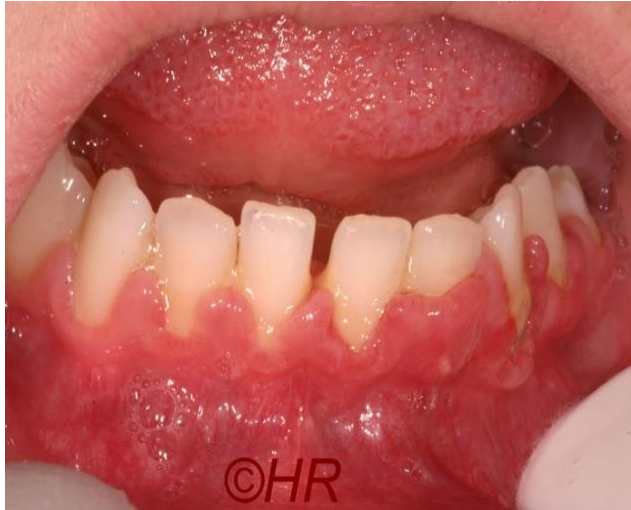

Figure 8 : Gingivite gravidique, femme de 17 ans enceinte de 5 mois (photo : Dr H. Raybaud).

○ **Etiologie**

L'étiologie associe une hygiène déficiente à une augmentation de la concentration en œstrogènes et en progestérone. L'imprégnation hormonale induit une réponse exacerbée aux agents irritants locaux ou une modification de la flore bactérienne buccale. (Charon, Mouton 2004)

○ **Symptomatologie**

La gingivite gravidique est peu douloureuse et peut donc passer inaperçue. Un bilan bucco-dentaire est prévu au 4^{ème} mois de la grossesse.

○ **Examens complémentaires**

Sondage, hémogramme.

○ **Histologie**

Les taux élevés d'hormones circulantes dans le plasma augmentent la fluidité du tissu conjonctif, ce qui provoque une hypervascularisation avec un infiltrat de cellules inflammatoires et une congestion. (Burle, Boisramé 2016)

○ **Diagnostic différentiel**

Le diagnostic différentiel comprend : gingivite induite par la plaque, gingivite médicamenteuse, primo-infection herpétique, scorbut, leucémie (Laskaris Atlas, éd Lavoisier 2016).

○ **Traitement**

Le traitement repose également sur une motivation à l'hygiène, un détartrage suivi d'un polissage et une réévaluation.

En l'absence de traitement, la gingivite gravidique peut évoluer en une hypertrophie gingivale et une épulis gravidique. (Laskaris 2007)

2. Syphilides secondaires

- Treponema pallidum

Les tréponèmes sont des bactéries de la famille des spirochètes. Le *Treponema pallidum* est le seul pathogène de cette classe qui soit sexuellement transmissible. Sa morphologie particulière en forme hélicoïdale lui permet de traverser la barrière hémato-encéphalique et la barrière placentaire (possible contamination materno-fœtale). De ce fait, il est considéré comme la sous-espèce la plus virulente.

Le spirochète peut pénétrer directement la muqueuse ou entrer par une brèche dans la peau, après un contact sexuel. Sa dissémination est rapide suite à l'inoculation, il prolifère au sein de l'épithélium puis colonise le système lymphatique avant d'atteindre la circulation sanguine.

Il possède également une longue période de latence durant laquelle les individus sont contagieux mais ne présentent aucun signe ni symptôme. (Radolf et al. 2016)

- **Définition**

La syphilis est une maladie vénérienne touchant principalement les hommes homosexuels entre 15 et 49 ans, dont plus de la moitié sont aussi atteints par le VIH.

Bien que sa prévalence ait diminué avec le traitement par la pénicilline, la syphilis connaît une recrudescence depuis les années 2000. Environ 18 millions d'individus sont infectés dans le monde, avec une prévalence plus élevée en Afrique. Plus de 60% des nouveaux cas concernent les pays sous-développés et les pays en voie de développement.

La syphilis est connue pour sa contagiosité, sa longue évolution durant une dizaine d'années à partir du contact infectant, son incubation sans symptôme durant 3 semaines environ et son polymorphisme clinique entrecoupé de période de latence. L'atteinte buccale est due à des contacts bucco-génital.

On distingue :

1. La syphilis primaire, elle apparaît 3 semaines après l'infection sous la forme d'un chancre unique ou quelques fois de lésions multiples. L'ulcération présente une induration à base cartonnée « en carte de visite », indolore, située sur les parties génitales ou sur la muqueuse buccale avec une lymphadénopathie régionale. La lésion disparaît spontanément.

2. La syphilis secondaire, se développe 6 à 8 semaines après le contact infectant, et persiste pendant une durée allant de 2 à 10 semaines. Elle est caractérisée par des signes cliniques généraux liés à la diffusion systémique du tréponème.

Après ce stade, les signes disparaissent progressivement, et le patient entre dans la phase de latence durant laquelle la contagiosité persiste pendant un voire deux ans.

3. La syphilis tertiaire, apparaissant 4 à 7 ans après l'infection, avec des conséquences plus graves que les deux précédentes, caractérisée par des complications oculaires, neurologiques et cardiovasculaires. Les lésions buccales sont rares, destructrices, indolores et non contagieuses. La gomme syphilitique laisse des cicatrices mutilantes avec des communications bucco-nasales ou bucco-sinusiennes. Elle touche 15 à 40% des patients non traités.

Dans cette partie, nous nous intéressons uniquement à la syphilis secondaire. (Peeling et al. 2017)

○ Description clinique

La syphilis secondaire se manifeste par des éruptions cutané-muqueuses.

Au niveau cutané, elle présente un polymorphisme clinique important et peut apparaître sous formes de papules (roséole syphilitique) situées sur le tronc, sur la région palmo-plantaire ou au niveau génital et péréal.

Au niveau de la cavité buccale, elle est située le plus souvent au niveau du palais (Fig. 9), de la langue en « prairie fauchée » (Fig. 10), de la muqueuse jugale et de la muqueuse de la lèvre inférieure.

Les plaques muqueuses de la syphilis secondaires apparaissent comme de multiples macules rondes groupées, de couleur rouge-vif, de 0,5 à 1 cm de diamètre, de surface lisse et d'aspect luisant.

Plus rarement, les syphilides secondaires peuvent être associées à un *condyloma lata*, dans la cavité buccale, qui est une lésion exophytique, indolore, avec une surface irrégulière, localisée aux angles de la bouche. (Baughn, Musher 2005)

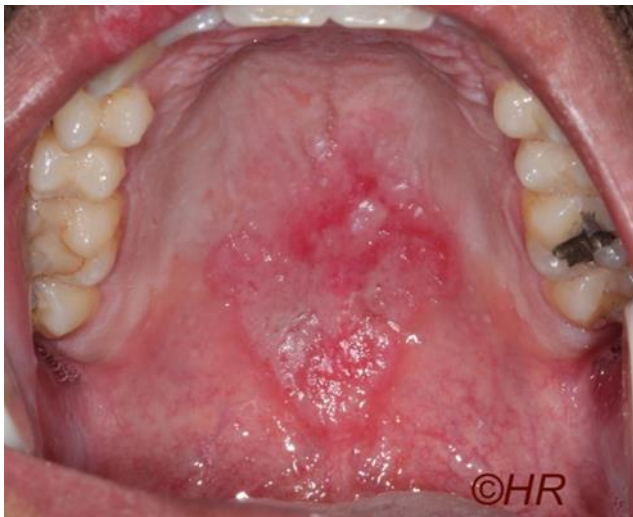

Figure 9 : Syphilide secondaire, palais, Homme de 23 ans (photo Dr H. Raybaud)

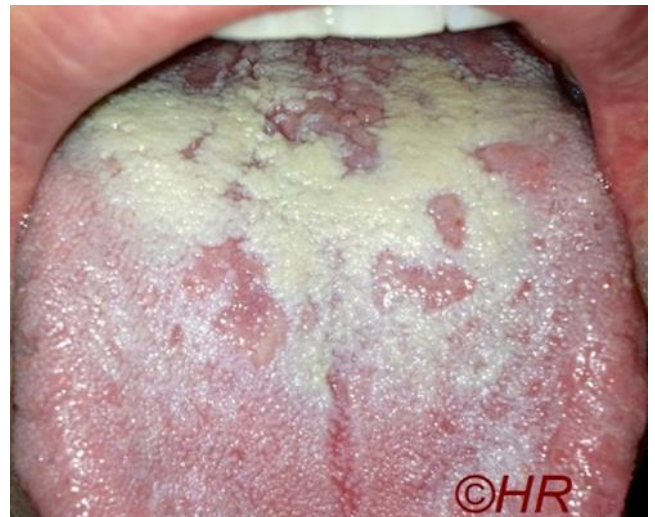

Figure 10 : Syphilide secondaire, langue en « prairie fauchée », Homme de 28 ans (photo Dr H. Raybaud)

○ Etiologie

La syphilis est due à un spirochète le *Treponema pallidum*.

Elle est le plus souvent acquise suite à un rapport non protégé ou une pratique orogénitale.

Dans de rares cas, elle peut être congénitale du fait d'un passage transplacentaire de la mère vers le fœtus aux alentours du 4^{ème} mois de grossesse. (Tudor, Al Aboud, Gossman 2020)

○ Symptomatologie

Les lésions buccales sont indolores, mais très contagieuses car elles contiennent une quantité importante de spirochètes.

Les signes généraux sont constamment observés et se traduisent par une fièvre peu importante, des céphalées, une angine, une perte de poids, une hépato-splénomégalie, des arthralgies, myalgies, une polyadénopathie symétrique (ganglions mobiles et non douloureux) et des manifestations cutanées.

○ Examens complémentaires

Le diagnostic de la syphilis se fait par la prescription d'examens sérologiques : VDRL – TPHA, la mise en évidence du tréponème au microscope à fond noir, confrontés aux données de l'interrogatoire.

Les examens sérologiques comprennent :

- un test spécifique de tréponématose (TPHA : Treponema Pallidum Haemagglutination Assay), qui détecte les anticorps dirigés contre les antigènes du tréponème. Ce test reste positif après traitement, il ne permet donc pas de distinguer une syphilis active d'une syphilis guérie.
- un test non spécifique (VDRL : Venereal Disease Research Laboratory), qui détecte des anticorps dirigés contre des antigènes cardio-lipidiques. Il est moins spécifique que le TPHA, mais est négatif après traitement et est positif pour les syphilis actives.

TPHA	VDRL	Interprétation
Négatif	Négatif	Pas de syphilis
Positif	Négatif	Syphilis très précoce, cicatrice sérologique
Positif	Positif	Syphilis active
Négatif	Positif	Faux positif : hépatite virale, mononucléose infectieuse, maladie de Lyme...

Les taux de TPHA et VDRL permettent de diagnostiquer le stade de la maladie et de réaliser un suivi. Des valeurs élevés sont signes d'un stade avancé. (Morshed, Singh 2015)

○ Histologie

Le signe caractéristique de la syphilis secondaire est la présence de manchons plasmocytaires périvasculaires autour des veinules et artérioles présentant une inflammation de l'endothélium.

Les spirochètes sont visibles au microscope avec une coloration spécifique au nitrate d'argent (Wharthin Starry) ou par immunohistochimie avec un anticorps anti-treponem palidum (Fig. 11) (Le Charpentier, Auriol 1998)

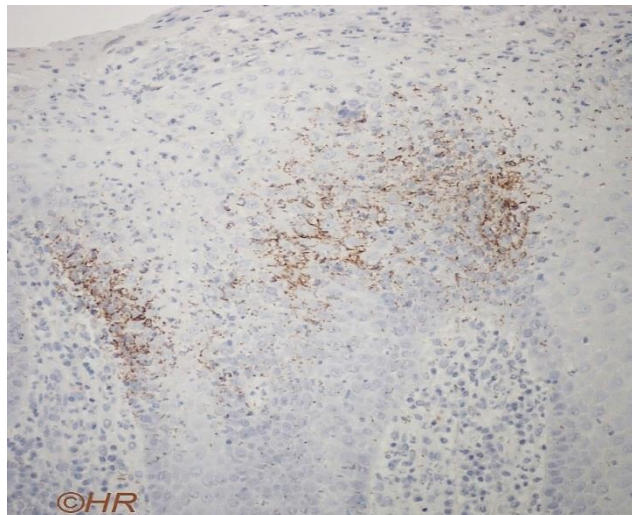


Figure 11 : Immunohistochimie, Ac anti treponem pallidum, X200 (photo Dr H. Raybaud)

○ Diagnostic différentiel

Le diagnostic différentiel comprend : gingivostomatite herpétique, érythème polymorphe, lichen plan érosif, psoriasis, candidose. (Pindborg, Chardin, Acevedo 1995)

○ Traitement

La pénicilline est la molécule de choix pour traiter la syphilis, les lésions disparaissent en quelques semaines sans laisser de cicatrice.

- Une injection intramusculaire unique de 2,4 millions d'unités de **Benzathine benzylpénicilline**.

En cas d'allergie à la pénicilline :

- **Doxycycline** 100 mg matin et soir pendant 14 jours, contre-indiqué chez les femmes enceintes et les patients positifs au VIH.

Chez la femme enceinte allergique à la pénicilline :

- **Erythromycine** 500 mg, 4 fois par jour pendant 14 jours.

Il est indispensable de réaliser un suivi sérologique en surveillant le taux du VDRL à 15 jours et tous les 6 mois jusqu'à l'obtention d'une valeur inférieure à 4. (Stamm 2015)

3. Stomatite gonococcique

• Neisseria gonorrhoea

Neisseria gonorrhoea est une bactérie encapsulée et non mobile à Gram négatif, responsable de la gonorrhée, infection sexuellement transmissible. Il s'agit d'un agent pathogène strictement humain qui présente un large éventail de manifestations cliniques. Chez l'homme, elle se manifeste principalement par une urétrite avec un écoulement urétral et une dysurie. Chez la femme, elle provoque une cervicite avec des douleurs abdominales, une anomalie des cycles menstruels et un écoulement vaginal accru.

Elle est présente partout dans le monde, touchant essentiellement les pays en développement. Selon l'OMS, sa prévalence est de 62 millions de cas par an. L'incidence est plus élevée chez les jeunes, et concerne 40% de filles âgées entre 15 et 19 ans. (Rowley et al. 2019)

○ Définition

La gonorrhée ou blennorragie est une maladie sexuellement transmissible dont les manifestations sont principalement urogénitales. Les manifestations buccales sont rares et résultent d'une infection primaire de la bouche ou de pratiques orogénitales. (Quillin, Seifert 2018)

○ Description clinique

La stomatite gonococcique ne présente pas de signe clinique spécifique au niveau de la muqueuse buccale bien qu'elle soit associée à une pharyngite.

Elle se manifeste par une plaque, de couleur rouge vif, de 0,5 à 2 cm de diamètre, associée quelques fois avec des érosions ou ulcérations à tendance nécrotique recouvertes d'un enduit pseudo-membraneux blanchâtre (Fig. 12).

Au niveau des piliers amygdaliens ou de la luette, la pharyngite s'exprime par un érythème diffus ou en plaques avec des pustules.

Le diagnostic repose essentiellement sur l'historique. (Piette 2005)

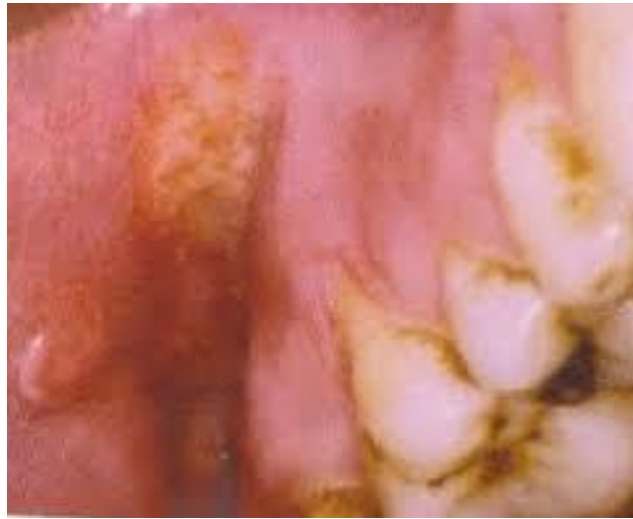

Figure 12 : Stomatite gonococcique buccale, érosion au fond du vestibule (photo Kuffer et al éd 2009.)

○ **Etiologie**

La gonorrhée est due à *Nesseria Gonorrhoea*, une bactérie à Gram négatif, dont la période d'incubation est de 2 à 8 jours. (Laskaris 2007)

○ **Symptomatologie**

Les lésions buccales sont le plus souvent asymptomatique. Les symptômes sont liés à la pharyngite gonococcique avec une sensation de brûlure, de démangeaison, une gêne à la déglutition, une halitose et une altération du flux salivaire. (Piette 2005)

○ **Examens complémentaires**

Un prélèvement de gorge à visée bactériologique permet de confirmer le diagnostic par la culture et la mise en évidence du bacille. (Quillin, Seifert 2018)

○ **Histologie**

L'examen histologique met en évidence des signes inflammatoires non spécifiques. (Eversole 2002)

○ **Diagnostic différentiel**

Le diagnostic différentiel comprend : stomatite streptococcique, stomatite herpétiforme, candidose érythémateuse. (Laskaris 2007)

○ **Traitement**

La gonorrhée se traite par une prise unique de ciproflaxine ou d'azythromycine. La prescription de doxycycline sur sept jours est également efficace. Les lésions buccales disparaissent sans laisser de cicatrice. (Kuffer 2009)

4. Candidoses

Les *Candida* sont des micro-organismes unicellulaires, de type levure. Le genre *Candida* est constitué de huit espèces de champignons : *C. albicans*, *C. dubliniensis*, *C. glabrata*, *C. krusei*, *C. kefyr*, *C. parapsilosis*, *C. stellatoidea*, *C. tropicalis*. Il s'agit de germes saprophytes du tube digestif, des muqueuses et de la peau, ils colonisent la flore buccale de la majorité des sujets sains.

Cependant, une diminution des défenses de l'hôte ou une perturbation de la flore commensale favorisent le passage de l'état saprophyte à pathogène. On parle d'infection opportuniste, qui est favorisée par des facteurs locaux (xérostomie, consommation excessive d'aliments sucrés, tabac) et généraux (diabète, infection par le VIH, prise d'antibiotiques à large spectre, de corticoïdes, d'immunosuppresseurs). (Vila et al. 2020)

- Candida Albicans

C'est l'agent pathogène le plus souvent impliqué, il est isolé dans plus de 80% des lésions (Fig. 13). La particularité de cette espèce est sa capacité à former des biofilms, lui permettant d'augmenter sa durée de vie et sa virulence. (Millsop, Fazel 2016)

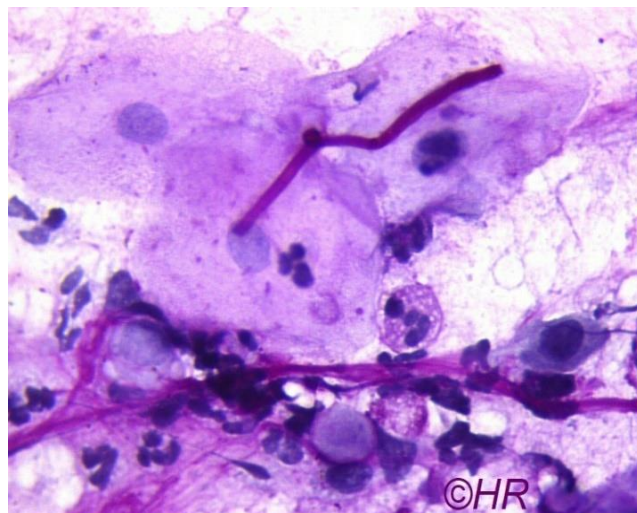


Figure 13 : Cytologie, filament pseudo-mycélien (forme pathogène du CA), PAS, X 100 (photo : Dr H. Raybaud).

a. Candidose érythémateuse aiguë ou chronique

La candidose est une infection mycosique opportuniste qui affecte fréquemment la muqueuse orale. Elle présente différentes formes cliniques dont le muguet, mais nous n'aborderons dans ce travail que les formes érythémateuses.

- **Définition**

La candidose érythémateuse est une forme dite atrophique, relativement fréquente. Elle affecte généralement les patients infectés par le VIH, et plus rarement les patients sous antibiothérapie à large spectre. La couleur rouge de cette candidose est due à une atrophie épithéliale associée à une inflammation importante. (Laskaris 2007)

○ Description clinique

L'infection mycosique est essentiellement localisée au niveau de la face dorsale de la langue, au niveau du palais et de la face interne des joues.

Elle se manifeste par plusieurs macules érythémateuses étendues, confluentes, non recouvertes d'enduits blanchâtres ou très peu. (Hellstein, Marek 2019)

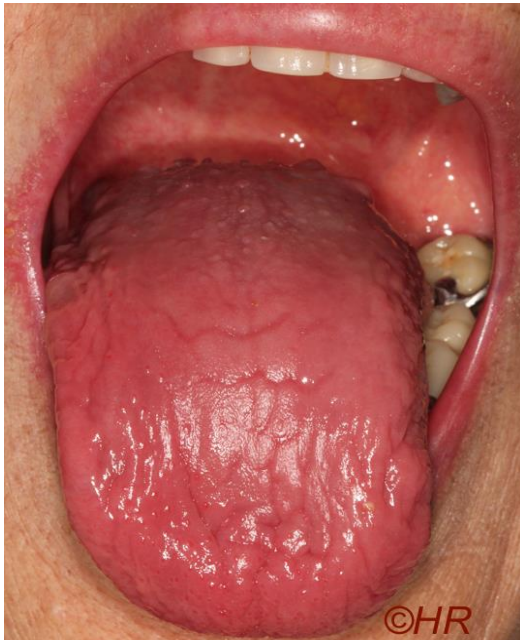

Figure 14 : Candidose érythémateuse aiguë, Femme de 80 ans, (Photo Dr H. Raybaud)

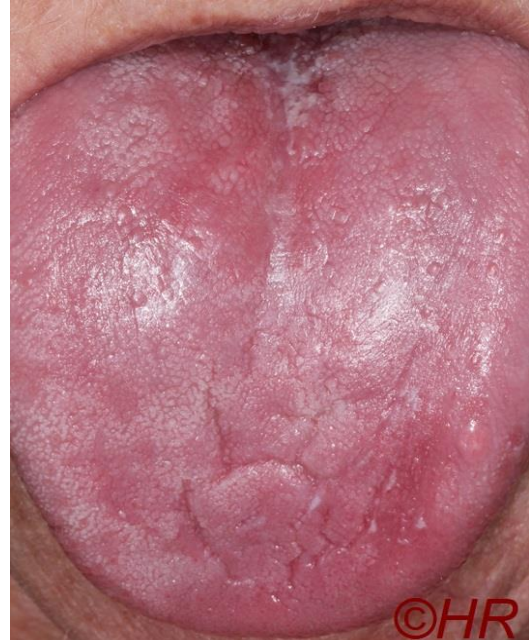

Figure 15 : Candidose érythémateuse chronique, Femme de 73 ans (Photo Dr H. Raybaud)

○ Etiologie

La candidose érythémateuse est principalement due à l'espèce *Candida Albicans*, associée à des facteurs favorisants qui sont responsables d'une diminution des défenses de l'hôte. D'autres espèces de *Candida* sont plus rarement responsables de candidose orale, mais les manifestations cliniques sont identiques.

La forme érythémateuse aiguë (Fig. 14) fait généralement suite à une prise d'antibiotiques à large spectre, dont la conséquence est un déséquilibre de l'écosystème, au profit de la croissance des *Candida*.

La forme chronique (Fig. 15) est fréquente chez les patients séropositifs pour le VIH où l'espèce *Candida dublieniensis* est souvent identifiée. (Reznik 2005)

○ Symptomatologie

Les symptômes les plus courants ressentis dans la forme aiguë sont une sensation de brûlure, de cuisson, de goût métallique, une gêne à la mastication voire une dysphagie.

La forme chronique est la plupart du temps asymptomatique et évolue par poussées avec des phases de rémission. (Vila et al. 2020)

- **Examens complémentaires**

Cytologie, examen direct et culture.

- **Histologie**

La candidose se traduit par une atrophie épithéliale dont la couche superficielle est envahie par des filaments pseudo-mycéliens mis en évidence par la coloration Periodic Acid Schiff (PAS). Une acanthose (augmentation de l'épaisseur de l'épithélium) peut éventuellement être observée dans les formes chroniques.

Le prélèvement mycologique par cytologie, examen direct et culture permet de mettre en évidence le *candida*, la biopsie n'est pas indiquée pour le diagnostic. (Le Charpentier, Auriol 1998)

- **Diagnostic différentiel**

Le diagnostic différentiel comprend : brûlure, lichen plan atrophique, plaques muqueuses de la syphilis secondaire, glossite de Hunter (carence en vitamine B12).

- **Traitement**

Le traitement des candidoses orales comprend deux classes d'antifongiques : les polyènes et les dérivés azolés.

- ✓ **Polyènes**

Nystatine (Mycostatine[®]) : en comprimés 500 000 UI ou en suspension buvable 100 000 UI/mL
A prendre en 3 ou 4 prises par jour en dehors des repas, pendant 3 semaines

Amphotéricine B (Fungizone[®]) : en gélules 250 mg ou en suspension buvable 100 mg/mL
En 2 ou 3 prises en dehors des repas, pendant 3 semaines

- ✓ **Dérivés azolés**

Miconazole (Daktarin[®]) : en gel buccal 2%
En 4 prises, pendant 1 à 2 semaines.

Fluconazole (Triflucan[®]) : en gélules de 50 ou 100 mg ou en suspension buvable 50 à 200mg/5ML
En une prise par jour. (Descroix 2015)

b. Stomatite prothétique

- **Définition**

La stomatite prothétique est une inflammation de la muqueuse porteuse d'une prothèse amovible, elle évolue en trois stades :

Stade 1 : Inflammation localisée

Stade 2 : Inflammation généralisée simple

Stade 3 : Type hyperplasique

- **Description clinique**

La stomatite prothétique est localisée quasi-exclusivement au palais, au niveau des rebords alvéolaires édentés et très rarement à la mandibule. Dans 15 à 65% des cas, une chéilite angulaire est associée.

Stade 1 (Fig. 16) :

L'inflammation est légère, la muqueuse palatine est lisse avec des pétéchies, plusieurs macules rouges entourent les ostium des glandes salivaires accessoires palatines.

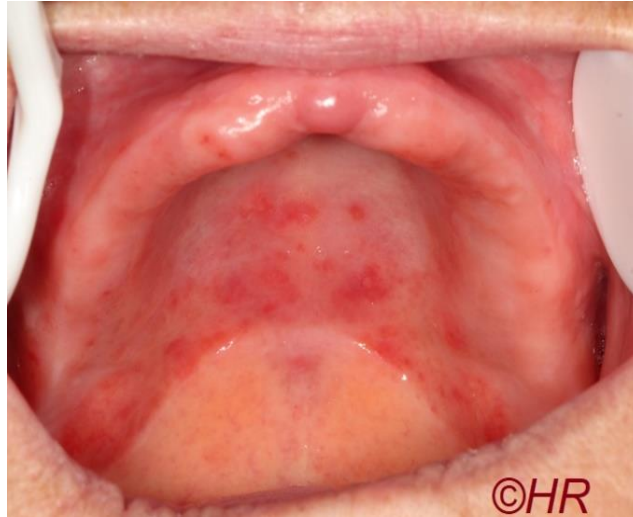


Figure 16 : Stomatite prothétique stade 1, Femme de 77 ans (Photo Dr H. Raybaud)

Stade 2 (Fig. 17) :

L'inflammation est généralisée, avec un érythème palatin diffus, bien délimité par la prothèse, la muqueuse est lisse, atrophique et légèrement œdématiée.

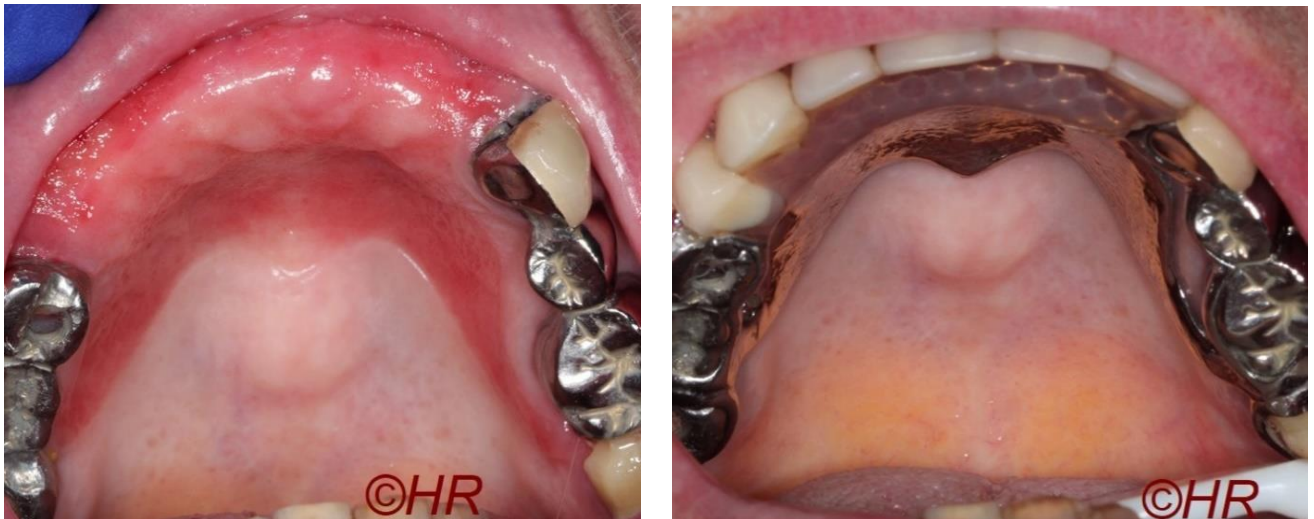


Figure 17 : Stomatite prothétique stade 2, Femme de 82 ans (Photo Dr H. Raybaud).

Stade 3 (Fig. 18) :

La muqueuse présente un aspect granulaire, avec une hyperplasie papillaire localisée au milieu du palais dur.

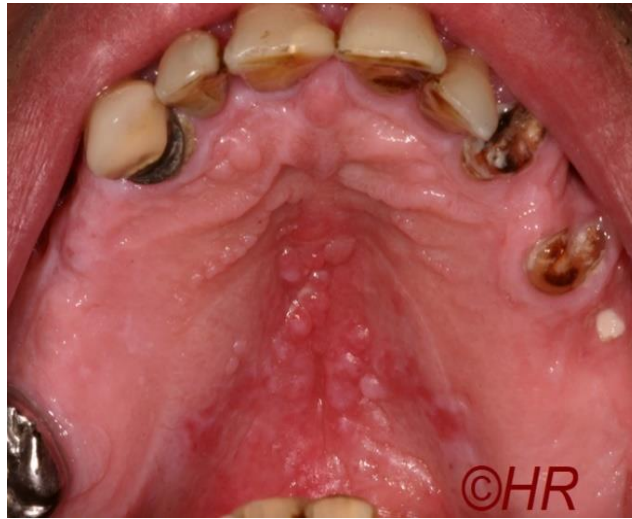

Figure 18 : Stomatite prothétique stade 3, Homme de 65 ans (Photo Dr H. Raybaud).

○ **Etiologie**

L'étiologie de la stomatite prothétique est multifactorielle. Il s'agit majoritairement d'une irritation mécanique causée par une pression excessive de la prothèse sur la muqueuse palatine. Dans 70% des cas, une surinfection mycosique par *Candida Albicans* est associée.

Elle touche essentiellement des patients âgés, porteurs d'une prothèse amovible depuis longtemps.

Une mauvaise adaptation de la prothèse, une hygiène buccale déficiente ainsi qu'un manque de nettoyage de la prothèse sont des facteurs prédisposants . (Bilhan et al. 2008)

○ **Symptomatologie**

Ces affections sont généralement asymptomatiques.

○ **Examens complémentaires**

La cytologie confirme la présence de levures de type *Candida* en cas de surinfection. (Greenberg, Glick 2003)

○ **Histologie**

La stomatite prothétique est caractérisée par :

Stade 1 : infiltrat inflammatoire sous-épithélial léger,

Stade 2 : infiltrat inflammatoire sous-épithélial modéré,

Stade 3 : infiltrat inflammatoire sous-épithélial ainsi qu'une hyperplasie fibro-épithéliale importante sans dysplasie.

Les filaments pseudo-mycéliens sont mis en évidence par la coloration PAS. (Le Charpentier, Auriol 1998)

- **Diagnostic différentiel**

Le diagnostic différentiel comprend principalement les réactions allergiques aux résines acryliques qui sont rares et les stomatites prothétiques par irritations mécaniques .

- **Traitement**

Le traitement doit comprendre une éducation à l'hygiène orale ainsi qu'un nettoyage de la prothèse (désinfection /décontamination de la prothèse), les retouches voire la réfection de la prothèse selon son adaptation et la prescription d'antifongiques locaux.

B. Infections virales

- VIH

L'infection par le VIH réduit les défenses immunitaires de l'hôte en détruisant les lymphocytes T CD4. L'épithélium buccal subit des altérations moléculaires qui le rendent plus vulnérable. De plus, la flore sous-gingivale des patients VIH présente une quantité plus importante de bactéries parodontopathogènes dont la colonisation et la prolifération sont facilitées par l'immunodépression.

Soixante-dix à 90% des individus atteints par le VIH développent au moins une manifestation orale au cours de leur vie qui peut être un signe précoce ou un signe d'aggravation du SIDA. Les lésions buccales associées au VIH touchent essentiellement les patients ayant un taux de LT CD4 inférieur à 200 cellules/mm³. La prise d'un traitement réduit les risques d'apparition des lésions de la muqueuse orale. (Heron, Elahi 2017)

1. Erythème gingival linéaire

- **Définition**

Aussi appelé « gingivite érythémateuse linéaire », cette affection gingivale est une forme atypique de gingivite associée au VIH, elle est l'expression de l'immunodéficience cellulaire. (Aškinyt 2015)

- **Description clinique**

Cette forme particulière de gingivite se manifeste en bouche par une bande de couleur rouge vif recouvrant la gencive marginale et les papilles interdentaires sur 2-3 mm (Fig. 19), un saignement au brossage et un érythème diffus de la gencive attachée généralisé ou plus rarement localisé à quelques dents.

L'inflammation est non proportionnelle à la quantité de plaque et persiste malgré les mesures d'hygiène classiques. (Duyninh et al. 2005)

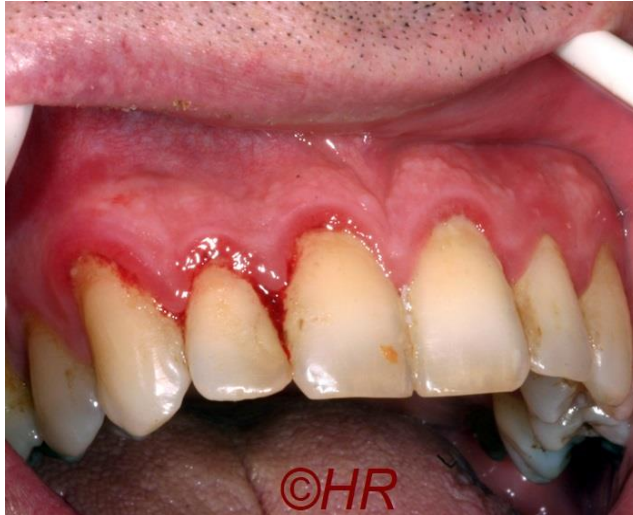

Figure 19 : Erythème gingival linéaire, Homme de 38 ans (photo Dr H. Raybaud)

○ **Etiologie**

L'étiologie est principalement bactérienne, exacerbée par une surinfection candidosique. La flore sous-gingivale des patients VIH est composée des bactéries présentes chez les individus sains mais présente une prévalence élevée de micro-organismes opportunistes tels que les *Candida*, dont la croissance est favorisée par l'altération du système immunitaire. (Ryder et al. 2012).

○ **Symptomatologie**

Cette gingivite s'exprime par une douleur intense, une halitose et des saignements spontanés. Ces signes sont caractéristiques et ne sont pas retrouvés pour les gingivites chez des patients non infectés par le VIH. (Sapp, Eversole, Wysocki 2004)

○ **Examens complémentaires**

Face à une gingivite ne régressant pas aux mesures classiques, des examens biologiques doivent être effectués afin d'en trouver la cause : NFS, sérologie VIH. (Charon, Mouton 2004)

○ **Histologie**

On note une absence totale ou relative de lymphocyte T dans le tissu conjonctif gingival des patients VIH. (Charon, Mouton 2004)

○ **Diagnostic différentiel**

Le diagnostic différentiel comprend : gingivite liée à la plaque, gingivite herpétique, gingivite tartrique, gingivite granulomateuse, gingivite plasmocytaire, leucémies. (Laskaris 2007)

○ **Traitement**

Le traitement repose sur le traitement de l'infection par le VIH. En l'absence de traitement, la gingivite va évoluer rapidement en parodontite avec des récessions gingivales et une perte d'attache avec alvéolyse. (Ryder et al. 2012)

- Epstein Barr Virus

Le virus d'Epstein Barr appartient à la famille *Herpesviridae*, sa transmission se fait par voie salivaire et le site primaire de l'infection se situe dans la muqueuse de l'oropharynx où il colonise les cellules épithéliales et les lymphocytes B. Il est l'agent causal de la mononucléose infectieuse, du lymphome de Burkitt et du carcinome indifférencié du nasopharynx.

Ce virus infecte pratiquement toute la population, principalement dans les pays à niveau socio-économique développé. Il reste le plus souvent asymptomatique et persiste dans les lymphocytes B. (Ebell 2004)

2. Mononucléose infectieuse

- **Définition**

La mononucléose infectieuse est une maladie aiguë, qui fait suite à la primo-infection par le virus Epstein-Barr. Elle touche les enfants et les adultes jeunes, âgés de 10 à 19 ans, dans les pays développés. Sa transmission par la salive lui a donné le nom de « maladie du baiser ». (Ebell 2004)

- **Description clinique**

Les lésions buccales sont fréquentes et apparaissent de manière précoce. Elles se manifestent par des pétéchies palatines, un œdème de la luette, un exsudat amygdalien et une inflammation gingivale.

Les pétéchies palatines constituent un des premiers signes cliniques (Fig. 20), elles se présentent comme des taches punctiformes, groupées ou isolées, de couleur rouge, de 0,5 à 1 mm de diamètre, bien circonscrites, situées à la jonction entre le palais dur et le voile du palais. Elles peuvent persister jusqu'à 4 à 6 semaines. (Grotto et al. 2003)

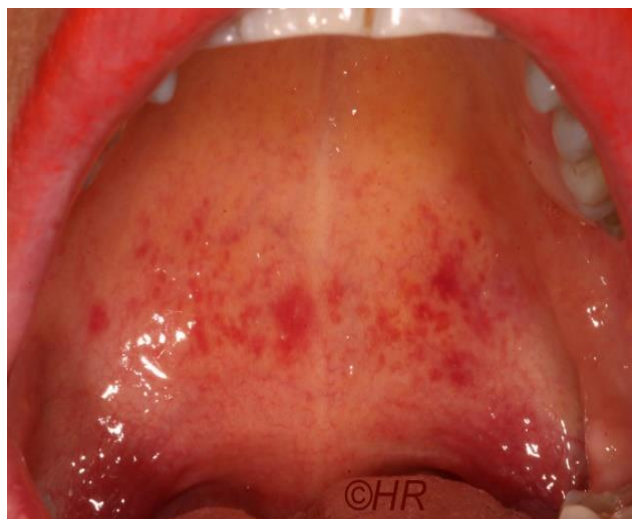

Figure 20 : Pétéchies palatines, Femme de 19 ans (photo Dr H. Raybaud)

- **Etiologie**

Le virus Epstein Barr est l'agent causal de la mononucléose infectieuse, il est généralement transmis par la salive. Son incubation est de 4 à 8 semaines, l'évolution se fait graduellement et dure environ un mois. (Grotto et al. 2003)

- **Symptomatologie**

Les signes généraux caractéristiques de la mononucléose infectieuse sont la fièvre, une pharyngite, une lymphadénopathie généralisée et une asthénie. Bien qu'elles restent rares, des complications peuvent apparaître telles que : splénomégalie, hépatomégalie, jaunisse et rupture splénique. (Kikuchi et al. 2017)

- **Examens complémentaires**

Monotest, MNI test à la recherche d'anticorps spécifiques (Anticorps hétérophiles anti-EBV), suivi d'une formule sanguine complète. (Laskaris 2007)

- **Histologie**

Les pétéchies apparaissent au niveau histologique comme de petits vaisseaux à la paroi endommagée permettant l'extravasation de globules rouges. L'examen révèle également la présence de lymphocytes T basophiles dysplasiques avec un noyau large réniforme (Fig. 21). (Le Charpentier, Auriol 1998)

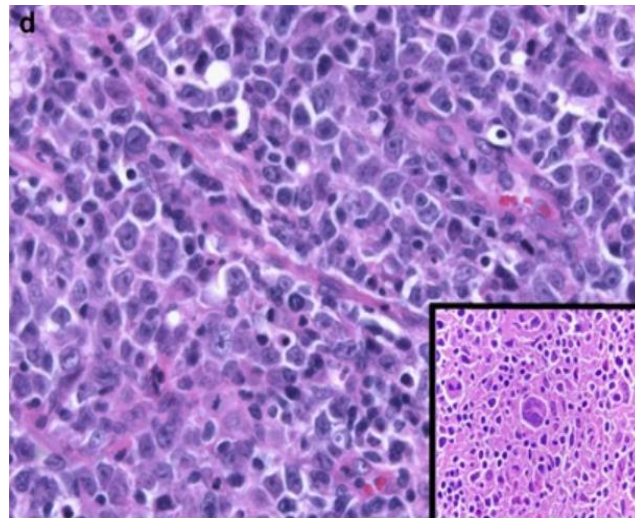


Figure 21 : Mononucléose infectieuse, (photo Modern Pathology 2012, A. Louissaint)

- **Diagnostic différentiel**

Les pétéchies sont également retrouvées dans les cas de leucémies, de syphilides secondaires, diphtérie, fellation, purpura thrombocytopénique, troubles plaquettaires, télangiectasie hémorragique héréditaire. (Grotto et al. 2003)

- **Traitement**

Le traitement de la mononucléose infectieuse est purement symptomatique associant du repos, un traitement antalgique et antipyrétique. (Dunmire, Hogquist, Balfour 2015)

- Herpes viridae

Il existe 80 types de virus du groupe Herpès dont 8 types pouvant infecter le corps humain incluant :

- HHV-1 (Human Herpes Virus), anciennement HSV (Herpes Simplex Virus), infecte les cellules épithéliales de la muqueuse orale et pharyngée.
- HHV-2, impliqué dans les infections génitales.
- Varicelle-Zona Virus, responsables de la varicelle et de sa forme récurrente, le zona.
- Cytomégalovirus,
- Epstein-Barr Virus
- HHV-6
- HHV-7
- HHV-8

Ils présentent une structure identique et possèdent une caractéristique commune qui est la latence. Il s'agit d'une réponse adaptative qui permet au virus de persister au sein des cellules, de se soustraire à la réponse immunitaire de l'hôte et de se réactiver. L'ADN du virus reste détectable mais sans production de protéines virales. Chaque type de virus possède une localisation cellulaire distincte durant cette phase de latence.

La transmission s'effectue par contact direct avec un hôte infecté, qu'il soit symptomatique ou non.

La réactivation du virus entraîne des infections récurrentes asymptomatiques ou symptomatiques. (Kukhanova, Korovina, Kochetkov 2014)

3. Primo-infection herpétique

- **Définition**

La gingivite de la primo-infection herpétique résulte du premier contact infectant avec le virus. Elle atteint principalement les enfants de 6 mois à 6 ans, rarement les adultes.

L'incidence augmente à partir de 6 mois car l'enfant n'est plus protégé par les anticorps anti-HHV de sa mère et atteint un pic aux alentours de 2-3 ans.

La transmission est salivaire, la contamination se fait par un individu généralement asymptomatique.

- **Description clinique**

La primo-infection herpétique est en général facilement reconnaissable par le chirurgien-dentiste, en particulier chez les enfants, du fait de son tableau clinique caractéristique.

Elle se manifeste par une gingivite marginale aiguë (Fig. 22), accompagnée de saignements et de sialorrhée. La muqueuse présente une couleur rouge vif avec de multiples vésicules coalescentes, de 1 à 2 mm de diamètre. Elle se rompent rapidement et laissent place à des érosions post-vésiculeuses douloureuses, à fond plat, recouvertes d'un enduit sérofibrineux de couleur jaunâtre et entourées d'un halo érythémateux. Les lésions siègent en tout point de la cavité buccale. Elles se développent pendant 3 à 4 jours puis cicatrisent en une dizaine de jours sans laisser de cicatrice sur les muqueuses. (Greenberg, Glick 2003)

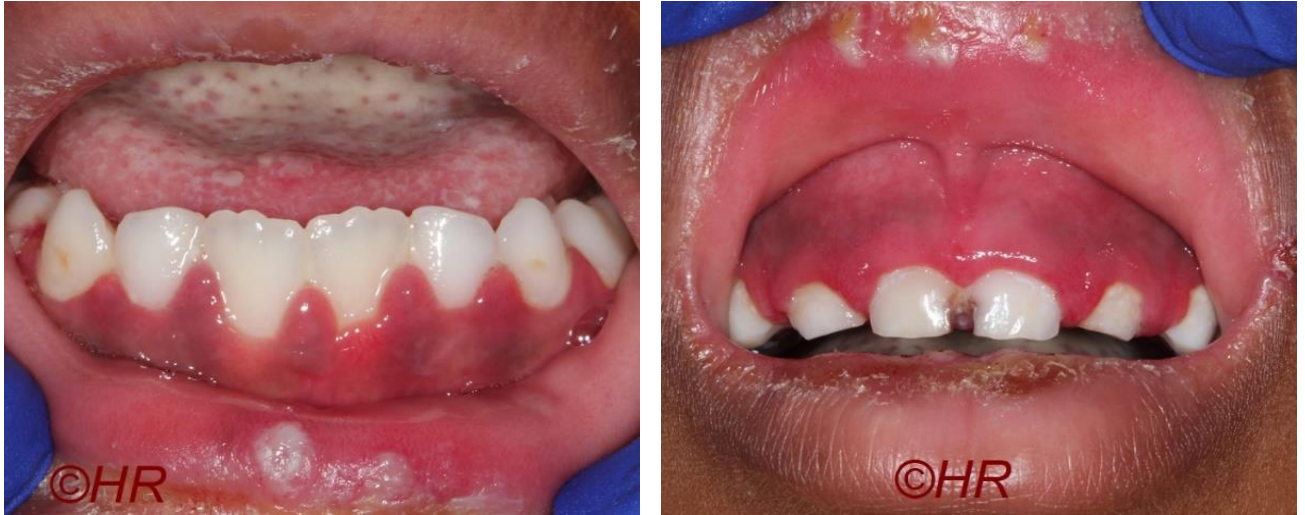

Figure 22 : Stomatite herpétique, Enfant de 6 ans (photo Dr H. Raybaud).

○ Etiologie

L'infection herpétique est due au virus de l'herpès HHV1, qui est l'agent causal de la majorité des cas d'infections orales, pharyngées et de la peau au-dessus du diaphragme. Quarante-vingt-dix pour cent des individus de plus de 15 ans ont une sérologie positive à HHV1.

Bien que le virus de l'herpès simplex de type 2 soit impliqué dans les infections génitales et de la peau en dessous du diaphragme, il peut dans de rares cas donner les mêmes signes cliniques au niveau de la cavité buccale. Cela concerne plutôt les adultes puisque l'incidence des primo-infections à HHV2 augmente à partir du début d'une activité sexuelle. (Fitzpatrick, Cohen, Clark 2019)

○ Symptomatologie

La plupart du temps, la primo-infection herpétique ne présente pas de signe clinique apparent. Dans 15% des cas, elle est responsable d'une apparition brutale d'une forte fièvre, de céphalées et de malaises. Les signes généraux débutent 3 à 5 jours après l'incubation.

Une adénopathie bilatérale sensible est constante, avec des lésions angineuses entraînant une dysphagie.

Les patients sont très contagieux à ce stade, ils peuvent transmettre le virus au praticien (panaris herpétique). Ils peuvent également s'auto-inoculer l'infection par onychophagie (ongle) au niveau de la peau et des conjonctives. (Crimi et al. 2019)

○ Examens complémentaires

Le diagnostic est basé sur les signes cliniques et l'historique médical du patient. Les examens biologiques sont rarement nécessaires en général, ils seront indiqués chez les adultes qui présentent des signes cliniques moins caractéristiques dans le but d'écartier le diagnostic d'érythème polymorphe.

- Cytologie par frottis à l'intérieur d'une vésicule
- Isolation du virus HSV
- Dosage sérique des anticorps antiherpétiques.

(Balasubramaniam, Kuperstein, Stoopler 2014)

○ Histologie

L'examen histologique permet de mettre en évidence des modifications nucléaires spécifiques induites par le virus au niveau des cellules épithéliales (Fig. 23) :

- Aspect homogène du noyau avec marginalisation de sa chromatine en périphérie
- Inclusion éosinophile entourée d'un halo clair au centre du noyau

On note la présence d'une vésicule intra-épithéliale et d'un exsudat nécrotique. (Le Charpentier, Auriol 1998)

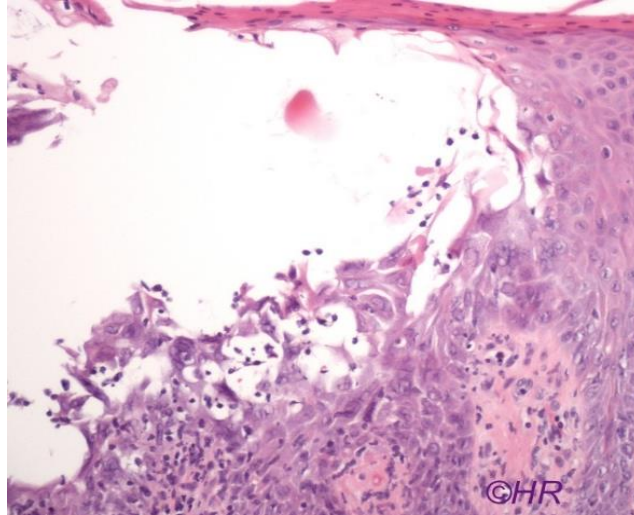


Figure 23 : Herpes gingival, vésicule intra-épithéliale, Femme de 29 ans, HES, X100 (photo Dr H. Raybaud).

○ Diagnostic différentiel

Le diagnostic différentiel comprend : herpangine, syndrome pied-main-bouche, aphtose buccale miliaire, érythème polymorphe, gingivite nécrotique. (Stoopler 2005)

○ Traitement

En plus d'un traitement antalgique, l'aciclovir est prescrit à partir de 6 ans :

- 5 comprimés de 200mg à prendre 5 fois par jour pendant 5 à 10 jours
- 5 cuillères-mesure en suspension buvable de 200mg / 5mL, à prendre 5 fois par jour pendant 5 à 10 jours.

(Crimi et al. 2019)

II. Etiologies congénitales

Les maladies congénitales touchent les individus dès la naissance, elles surviennent durant la vie intra-utérine.

1. Glossite losangique médiane

○ Définition

La glossite losangique, ou rhomboïde médiane, est une anomalie de développement de la langue relativement rare et est aussi considérée comme une forme de candidose chronique en foyers.

Elle affecte 0,01 à 1% de la population, la prévalence est légèrement plus élevée chez les hommes, notamment les diabétiques, les fumeurs et les immunodéprimés. (Goregen et al. 2011)

○ Description clinique

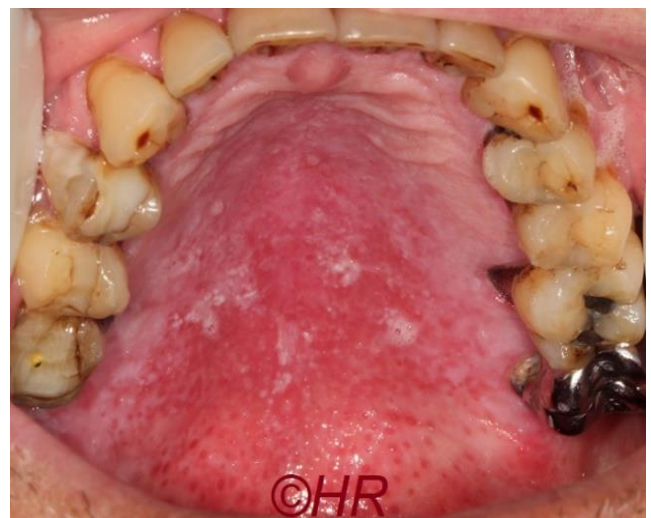
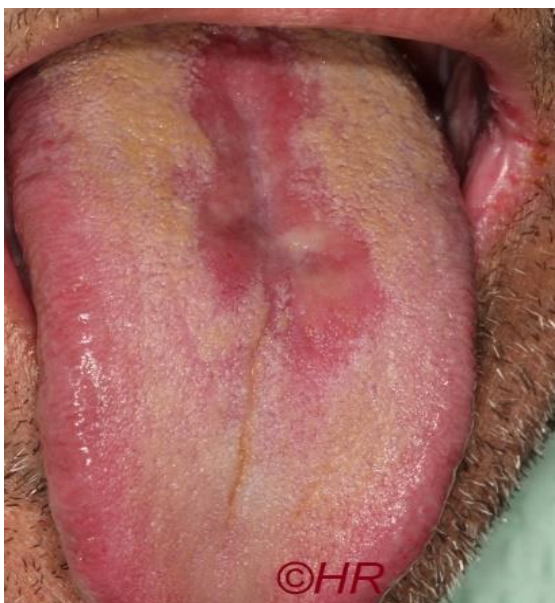La lésion orale caractéristique de la glossite losangique médiane apparaît comme une plage unique, érythémateuse, dépapillée, de forme ovoïde, de 1 à 3 cm de long, située sur le tiers postérieur de la face dorsale de la langue, en avant du V lingual.

La lésion peut cependant se présenter sous deux formes cliniques :

- une surface lisse, atrophique et légèrement dépressive (Fig. 24a), ou
- une surface mamelonnée, légèrement indurée en superficie (Fig. 25).

Il existe fréquemment une lésion en miroir au niveau de la région médiane du palais dur, appelée ouranite, qui est transmise par le contact de la langue lorsque la bouche est fermée (Fig. 24b). Elle se manifeste par une zone érythémateuse, mal délimitée, en avant des fossettes palatines, recouvertes de granulations. Cette lésion n'est pas retrouvée en cas de port d'une prothèse recouvrant le palais.

(Manfredi et al. 2013)



Figures 24a et 24b : Langue losangique médiane, forme lisse atrophique et sa lésion en décalque au palais, Homme de 55 ans (photo Dr H. Raybaud).

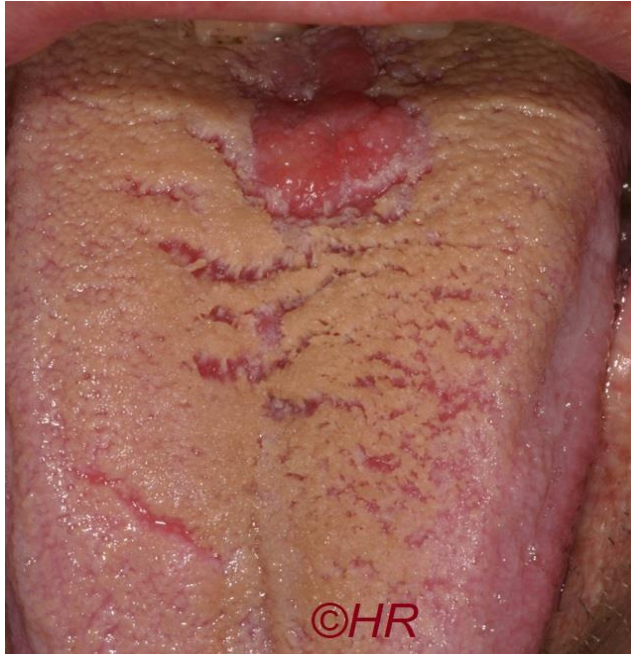

Figure 25 : Glossite losangique médiane, forme mamelonnée, Homme 56 ans (photo Dr H. Raybaud).

○ **Etiologie**

Initialement, la glossite losangique médiane a été décrite comme une anomalie congénitale de la langue, résultant de la persistance d'un vestige embryonnaire appelé le *tuberculum impar* qui est impliqué dans la formation de la partie médiane de la langue.

Actuellement, elle est également considérée comme une forme de candidose chronique en foyers et son apparition est favorisée par des facteurs généraux tels que l'immunodépression, le diabète, le tabac, et des facteurs locaux comme une blessure de la muqueuse, une consommation excessive de sucre ou une baisse du flux salivaire. (Ghabanchi et al. 2011)

L'ouranite peut être observée chez des sujets asthmatiques au niveau du point de contact avec le spray de cortisone.

○ **Symptomatologie**

Cette lésion est asymptomatique en général, toutefois quelques patients peuvent se plaindre d'une sensation de brûlure ou de picotements suite à la consommation d'aliments acides ou épicés. (Hellstein, Marek 2019)

○ **Examens complémentaires**

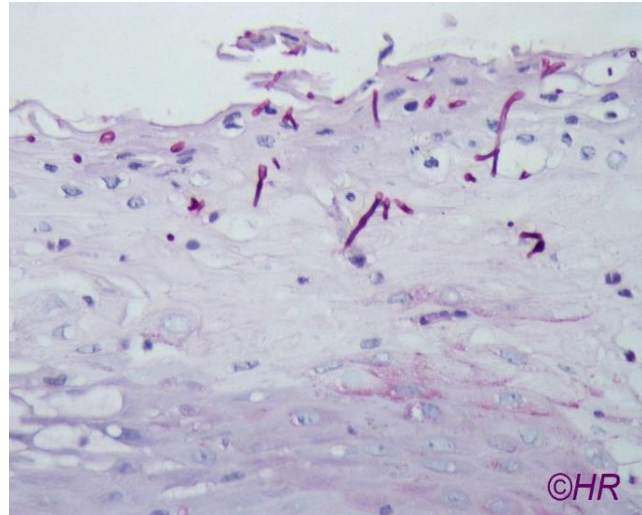
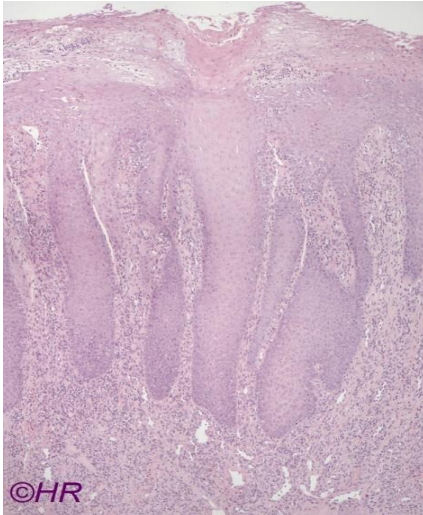
Le diagnostic est globalement évocateur et ne nécessite pas d'examen complémentaire.

En cas de doute, un examen mycologique sera réalisé en deux temps afin de réaliser une cytologie ou un examen par microscopie directe pour mettre en évidence la présence de filaments mycéliens et une culture en milieu de Sabouraud pour identifier et quantifier les colonies.

Une biopsie est rarement nécessaire sauf en cas de suspicion de lésion cancéreuse. (Guyon, Gaultier, Glass 2017)

○ Histologie

L'examen histologique montre une hyperplasie pseudo-épithéliomateuse (Fig. 26a), l'absence de papilles filiformes et la présence de filaments mycéliens (Fig. 26b) caractéristique de l'infection par *Candida albicans*. (Le Charpentier, Auriol 1998)



Figures 26a et 26b : Hyperplasie pseudo-épithéliale, HES, X40 ; Filaments pseudo-mycéliens au sein des kératinocytes superficiels, PAS, X400 (photos Dr H. Raybaud).

○ Diagnostic différentiel

Le diagnostic différentiel comprend : langue géographique, kyste du canal thyroglosse, lymphangiome, syphilides secondaire, carcinome épidermoïde et glossite candidosique. (Manfredi et al. 2013)

○ Traitement

Le traitement vise à éliminer les facteurs de risque modifiables, et à enrayer l'infection mycosique par un antifongique local :

- Amphotéricine B, suspension buvable, 3 cuillères à café par jour pendant 2 semaines
- Nystatine, suspension buvable ou comprimés, 4 à 6 millions d'UI par jour pendant 2 semaines.

La cicatrisation des papilles filiformes apparaît après plusieurs mois. (Goregen et al. 2011)

2. Langue géographique

○ Définition

La langue géographique, aussi appelée érythème migrant ou glossite exfoliatrice marginée, est une affection bénigne, fréquente qui évolue par poussées et persiste durant toute la vie. Elle touche environ 1 à 2% de la population globale avec une prévalence légèrement supérieure pour les femmes (ratio 1,5/1) et les jeunes patients. L'incidence diminue avec l'âge.

(Reamy, Derby, Bunt 2010)

○ Description clinique

Les manifestations buccales consistent en de multiples plaques érythémateuses (Fig. 27), à contours circinés, bordés par un liseré hyperkératosique blanchâtre parfois saillant (Fig. 28), variant de quelques millimètres à quelques centimètres de diamètre, qui se modifient d'un jour à l'autre.

Au sein des lésions, on observe une exfoliation des papilles filiformes qui à la fin de la poussée réapparaissent, les papilles fongiformes restant intactes.

La langue géographique est principalement localisée sur la face dorsale de la langue, où elle coexiste souvent avec une langue fissurée. Plus rarement, elle peut toucher d'autres sites de la cavité buccale (palais, muqueuse jugale) en même temps que la langue ou de façon indépendante, on parle alors de stomatite géographique.

La lésion élémentaire est une macule hyperkératosique qui s'élargit, laissant place à une zone dépapillée érythémateuse en son centre, formant un anneau à centre rouge, d'évolution centrifuge qui se cassera laissant des arcs de cercle blanchâtre brisés. (Mangold, Torgerson, Rogers 2016)

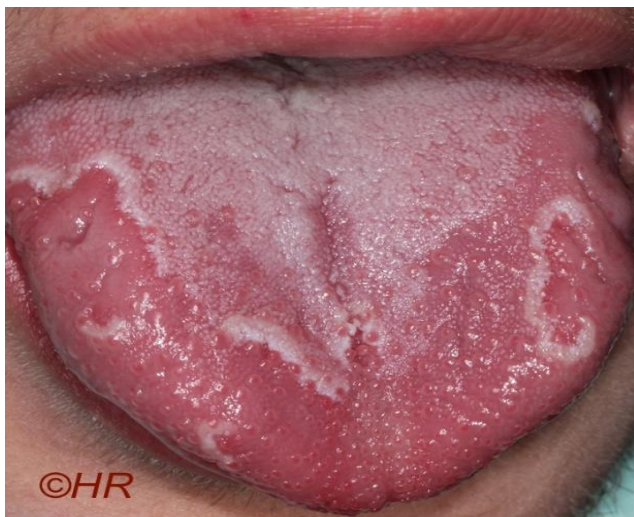

Figure 27 : Langue géographique, Jeune homme de 15 ans (photo Dr H. Raybaud).

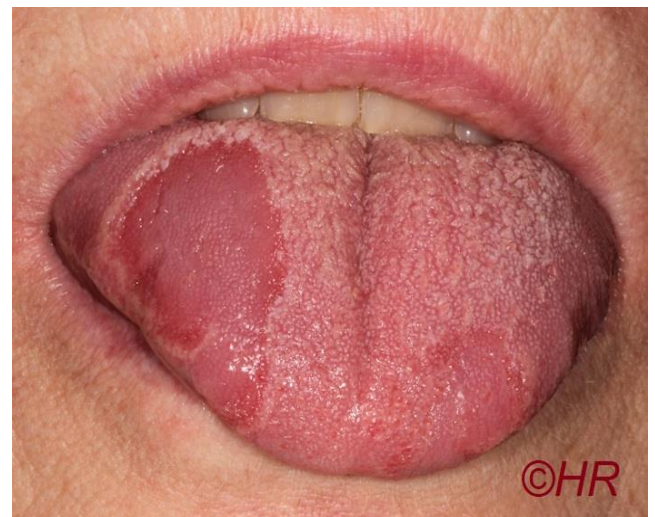

Figure 28 : Langue géographique, Femme de 67 ans (photo Dr H. Raybaud)

○ Etiologie

L'étiologie de cette lésion est inconnue, elle est probablement de cause génétique à dominance autosomique. Les poussées sont favorisées par des éléments déclenchants tels que le stress, les émotions, les infections. (Assimakopoulos et al. 2002)

- **Symptomatologie**

La langue géographique est le plus souvent indolore, mais certains patients peuvent présenter des brûlures et une sensibilité à certains aliments. (Picciani et al. 2016)

- **Examens complémentaires**

L'examen anatomo-pathologique n'est en général pas nécessaire. Le diagnostic repose sur la clinique et l'anamnèse médicale.

- **Histologie**

Les anneaux blanchâtres des lésions sont constitués d'une exocytose de polynucléaires formant une pustule (Fig. 29).

Les plaques érythémateuses sont le résultat de l'exfoliation de cette pustule avec un important amincissement épithélial.

Le conjonctif présente un infiltrat de cellules inflammatoires. (Le Charpentier, Auriol 1998)

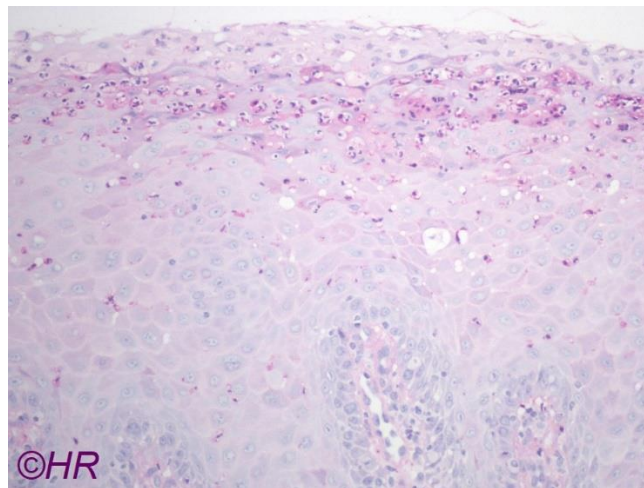


Figure 29 : Langue géographique, pustulettes à PN, PAS, x200 (photo Dr H. Raybaud).

- **Diagnostic différentiel**

Le diagnostic différentiel comprend : le psoriasis, le syndrome de Reiter, les plaques muqueuses de la syphilis secondaires, le lichen plan, la candidose et les réactions allergiques. (Picciani et al. 2016)

- **Traitement**

Aucun traitement n'est nécessaire si ce n'est de rassurer le patient. (Reamy, Derby, Bunt 2010)

3. Angiomes

Voir chapitre VII. Malformations et tumeurs bénignes vasculaires

III. Maladies systémiques

Plusieurs affections systémiques donnent lieu à des manifestations orales particulières. Le terme de « granulomatose orofaciale » englobe les affections et les maladies de la cavité buccale et des zones faciales caractérisées par une inflammation granulomateuse dont le syndrome de Melkersson-Rosenthal, la maladie de Crohn.

1. Maladie de Crohn

○ Définition

La maladie de Crohn est une affection inflammatoire chronique de l'appareil digestif liée à une activité accrue du système immunitaire. Elle peut survenir à tout âge et est souvent diagnostiquée chez les enfants et les adultes de moins de 30 ans, sans prédominance de sexe. L'incidence est plus élevée dans les pays industrialisés, surtout en Europe du Nord-Ouest et aux Etats-Unis. En France, plus de 120 000 personnes en sont atteintes.

La maladie peut toucher n'importe quel segment du tube digestif, des lèvres à l'anus bien qu'elle soit plus souvent localisée au niveau de l'iléon et du colon. L'inflammation persistante des parois et des couches profondes du tube digestif entraîne des épaisissements et des plaies à certains endroits. Elle évolue par poussées entrecoupées de périodes de rémission pouvant durer quelques mois.

(Siegel, Jacobson 1999)

○ Description clinique

Les manifestations extra-intestinales sont souvent présentes et peuvent être isolées, accompagner les lésions intestinales ou les précéder de quelques années.

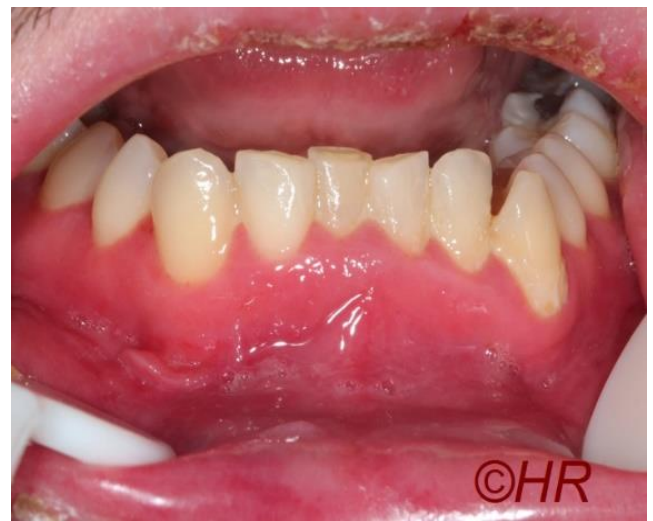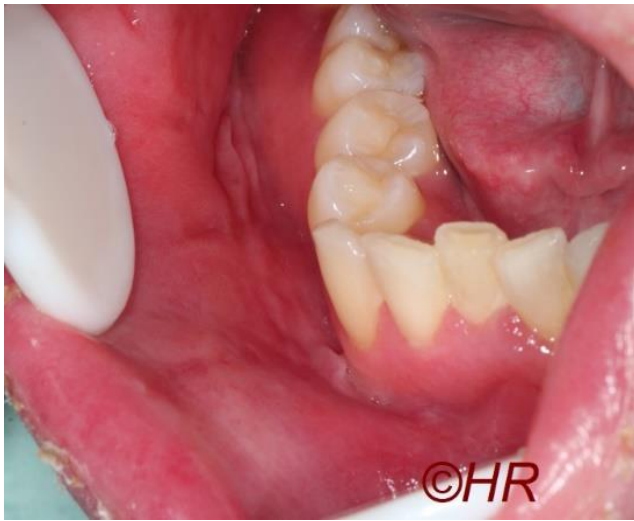Dans 10 à 20% des cas, on retrouve des lésions buccales spécifiques ou non, d'aspect variable et pouvant toucher toutes les portions de la muqueuse buccale. Cinquante pour cent d'entre eux présentent plusieurs lésions orales parmi lesquelles on peut observer :

✓ Lésions spécifiques

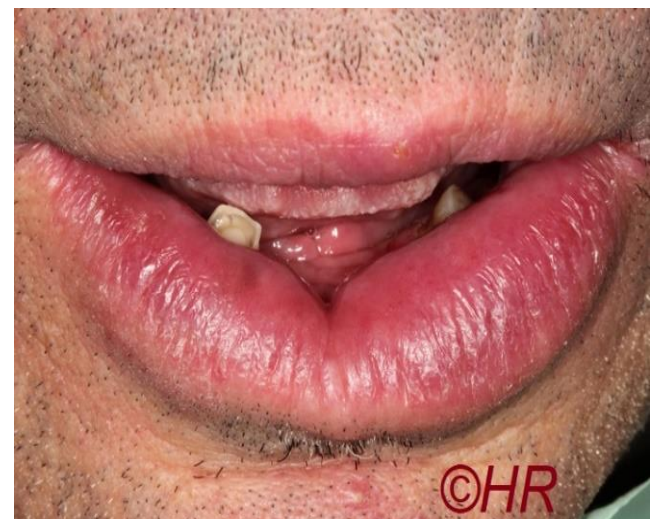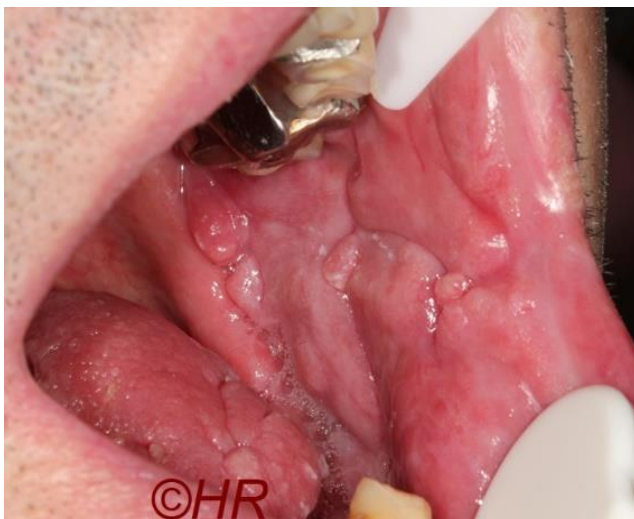- Des fissures linéaires hyperplasiques, principalement au fond du cul-de-sac vestibulaire inférieur (Fig. 30a)
- Une hypertrophie gingivale chronique de type inflammatoire (Fig. 30b), non liée à l'état bucco-dentaire, d'aspect pavimenteux
- Des pseudo-polypes, en petit nombre, de consistance molle, appelés « tags » ou « pavés » au niveau de la face interne des joues (Fig. 31a) ou des lèvres, souvent situés en bordure d'une érosion.
- Une macrochéilite (Fig. 31b) d'une ou des deux lèvres, plus ou moins symétrique, d'aspect inflammatoire, souvent accompagnée d'une chéilite angulaire.

✓ Lésions non spécifiques :

- Des ulcérations de type aphtoïde, non douloureuses, ou à fond nécrotique, purulent, de couleur jaunâtre, qui s'évacuent en laissant une cavité centrale.
- Des lésions érythémateuses et érosives avec exfoliation superficielle de la muqueuse gingivale. (Favia et al. 2020) (Harty et al. 2005)



Figures 30a et 30b : Maladie de Crohn - Fissure hyperplasique, Hypertrophie gingivale, Homme de 30 ans (photo Dr H. Raybaud)



Figures 31a et 31b : Maladie de Crohn - muqueuse en « pavés », macrochéilite, Homme de 76 ans (photo Dr H. Raybaud).

○ **Etiologie**

L'étiologie est inconnue, toutefois de multiples facteurs sont suspectés dont une réaction immunitaire à un antigène bactérien ou viral, un mécanisme auto-immun et des facteurs environnementaux entraînant un déséquilibre de la flore intestinale. La prévalence étant 21 fois plus élevée lorsqu'il y a des cas dans la famille, le facteur génétique est également évoqué. (Bradley et al. 2004)

○ **Symptomatologie**

La maladie de Crohn évolue par poussées durant lesquelles les patients présentent des douleurs abdominales, une diarrhée, des rectorragies, des vomissements, de la fièvre, un amaigrissement et une fatigue.

Les formes plus graves peuvent conduire à des complications telles que des fistulisations des lésions intestinales au niveau cutané, une occlusion intestinale, une perforation et une péritonite. (Gajendran et al. 2018)

- **Examens complémentaires**

Une biopsie est réalisée au niveau des lésions buccales. Il est nécessaire de rechercher d'autres localisations de la maladie. (Pittock et al. 2001)

- **Histologie**

L'examen histologique au niveau des zones hyperplasiques révèle une inflammation granulomateuse au sein de la muqueuse et la présence de granulomes épithélioïdes sans nécrose caséuse, avec quelques cellules de Langhans isolées au sein d'un dense infiltrat lymphoplasmocytaire (Fig. 32).

Au niveau des lésions aphtoïdes, on observe des lésions inflammatoires non spécifiques.

(Le Charpentier, Auriol 1998)

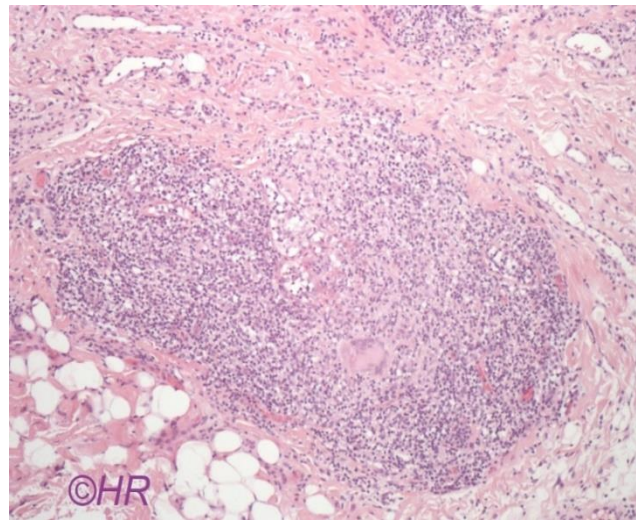


Figure 32 : Granulome épithélioïde, cellule de Langhans au sein d'un infiltrat lymphoplasmocytaire (photo Dr H. Raybaud).

- **Diagnostic différentiel**

Le diagnostic différentiel comprend : granulomatose orofaciale, sarcoïdose, épulis fissurée, botryomycome. (Bradley et al. 2004)

- **Traitement**

Le traitement varie selon la localisation de la maladie. Il repose le plus souvent sur des corticoïdes par voie topique ou systémique et des médicaments immunosuppresseurs comme l'azathioprine ou le méthotrexate qui visent à réduire l'inflammation. Les récurrences sont fréquentes, elles concernent environ 90% des patients. Dans 50 à 70% des cas, les malades doivent également subir une intervention chirurgicale. (Ottaviani et al. 2003)

2. Syndrome de Melkersson-Rosenthal

○ Définition

Le syndrome de Melkersson-Rosenthal est une maladie neuro-cutanéomuqueuse rare, touchant 0,08% de la population, en particulier en Europe et en Amérique du Nord. L'âge d'apparition est très variable. Elle a été décrite en 1928 par Melkersson qui a mis en évidence le lien entre un œdème facial et une paralysie faciale récidivante. En 1931, Rosenthal y a ajouté un troisième symptôme avec une langue plicaturée congénitale.

Ces trois éléments constituent la triade du syndrome de Melkersson-Rosenthal, ils peuvent apparaître simultanément ou à des intervalles plus ou moins espacés. La forme complète est rarement exprimée. Dans 50% des cas, on retrouve la forme monosymptomatique avec une granulomatose orofaciale. (Rogers 1996)

○ Description clinique

La forme monosymptomatique du syndrome est appelée chéilite granulomateuse de Miescher (Fig. 33), elle se caractérise par un œdème non inflammatoire d'une ou des deux lèvres, une tuméfaction indolore, diffuse, récidivante et de consistance ferme. L'œdème est souvent asymétrique, sans signe du godet, accompagné d'un érythème muqueux ou cutané. On peut également retrouver de petites vésicules, des érosions et une desquamation.

La maladie se déclare par poussées, à intervalles plus ou moins réguliers, au cours desquelles l'œdème apparaît. Entre les poussées, la tuméfaction persiste puis devient permanente. Lorsque celle-ci est volumineuse, on parle de macrochéilite.

L'œdème se situe pour la plupart des cas au niveau des lèvres, bien que les gencives, la muqueuse palatine, le plancher buccal, l'oropharynx peuvent plus également être touchés. Plus rarement, l'œdème est localisé au niveau lingual, il s'agit de la glossite granulomateuse de Schuermann, dans laquelle on observe une disparition quasi-complète des papilles, des taches kératosiques et une surface bosselée.

Le signe le plus fréquemment retrouvé est l'œdème. Le deuxième signe, présent dans 2/3 des cas est la langue plicaturée congénitale. Puis, 1/3 des cas présentent également une paralysie faciale, en général unilatérale, qui peut être partielle ou totale. (Elias, Mateen, Weiler 2013)

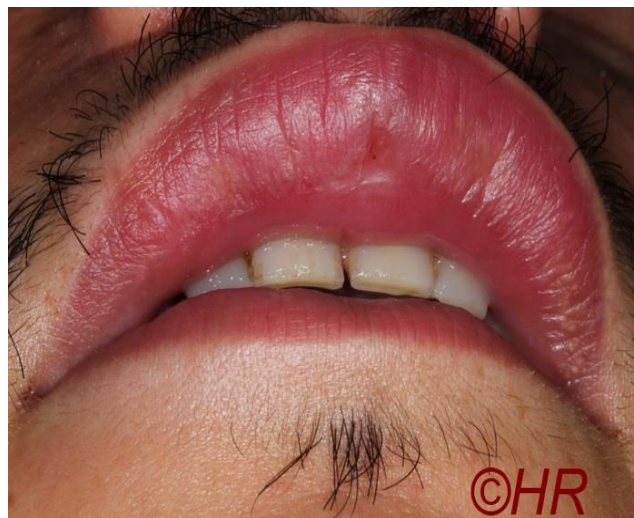

Figure 33 : Chéilite granulomateuse de Miescher, Homme de 34 ans (photo Dr H. Raybaud)

- **Etiologie**

La cause n'est pas connue, on suppose une prédisposition familiale et un rôle possible de facteurs infectieux (herpès, zona, infections dentaires) ou une origine allergique. (Cancian et al. 2019)

- **Symptomatologie**

Les poussées d'œdème sont en général indolores, les patients présentent parfois des céphalées de type migraine ou des troubles neuro-végétatifs. (Dhawan, Saini, Singhi 2020)

- **Examens complémentaires**

Une biopsie est réalisée au niveau des lésions de la muqueuse labiale, sur le versant interne.

(Wehl, Rauchenzauner 2018)

- **Histologie**

L'examen histologique met en évidence la présence de petits granulomes non caséux, sans nécrose situés autour des capillaires lymphatiques dans la sous-muqueuse et le conjonctif jusqu'au contact avec le plan musculaire. Ils sont composés de cellules épithélioïdes et de rares cellules géantes de Langhans entourées de lymphocytes. (Le Charpentier, Auriol 1998)

- **Diagnostic différentiel**

Maladie de Crohn, sarcoïdose, chéilite glandulaire, fibrose kystique, lymphangiome, œdème angioneurotique. (Wehl, Rauchenzauner 2018)

- **Traitement**

Le traitement consiste en l'administration de corticoïdes topiques ou systémiques sous forme d'injections intra-lésionnelles. La récurrence est fréquente et il n'existe pas de traitement définitif. Dans les cas graves, une chirurgie plastique est possible sur les séquelles lorsque la maladie est stabilisée.

(Dhawan, Saini, Singhi 2020)

3. Maladie de Wegener

- **Définition**

La maladie de Wegener est une maladie granulomateuse chronique rare qui affecte les hommes âgés de 35 à 50 ans. Elle est caractérisée par une vascularite nécrosante des petits vaisseaux des tractus respiratoires supérieurs et inférieurs, associée à une glomérulonéphrite nécrosante.

- **Description clinique**

La granulomatose de Wegener se manifeste par des lésions nécrotiques de l'appareil respiratoire.

Les manifestations naso-sinusiennes apparaissent rapidement avec des ulcérations nasales nécrotiques et des sécrétions purulentes hémorragiques.

Les lésions buccales sont présentes dans 5% des cas et apparaissent comme des ulcères uniques ou multiples, de forme irrégulière, entourés d'une zone érythémateuse, situées sur la gencive le plus souvent, la langue, le palais ou la muqueuse buccale. Des modifications gingivales uniques appelées « gencive fraise » sont précoces et constituent un signe pathognomonique de la maladie (Fig. 34). Elle

présente une hypertrophie gingivale, végétante, d'aspect granuleux et pétéchiial, de couleur rougeâtre à bleuâtre, sur une ou plusieurs papilles interdentaires accompagnée quelques fois d'une lyse osseuse et d'une mobilité dentaire.

Une tuméfaction du plancher buccal peut également être présente du fait de la localisation des lésions initiales au sein des glandes salivaires. (Comarmond, Cacoub 2014) (Manchanda et al. 2003)

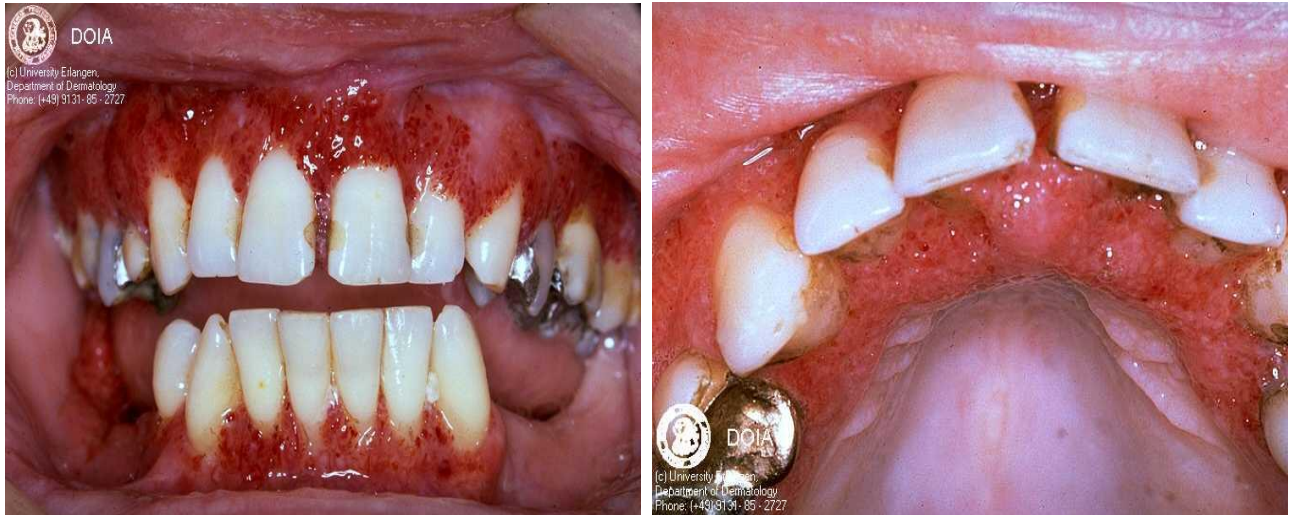

Figure 34 : Maladie de Wegener, DOIA, University Erlangen

- **Etiologie**

L'étiologie n'est pas connue, mais elle est probablement d'ordre immunologique par un mécanisme d'auto-immunité. (Greco et al. 2016)

- **Symptomatologie**

Les manifestations naso-sinusiennes débutent par un épistaxis, une rhinorrhée, des ulcérations et une possible perforation de la cloison nasale. Les signes généraux sont constitués de malaise général, de myalgies, arthralgies et perte de poids. On peut également retrouver une détresse respiratoire et une insuffisance rénale. (Greco et al. 2016)

- **Examens complémentaires**

Le diagnostic repose sur un examen histopathologique réalisé sur la muqueuse nasale, parfois buccale ainsi que sur la détection d'anticorps anti-cytoplasme des polynucléaires neutrophiles (ANCA). (Chen et al. 2002)

- **Histologie**

L'examen histologique révèle la présence d'une inflammation granulomateuse avec infiltrat mononucléaire ainsi que des cellules géantes mononucléées comportant des cellules éosinophiles. Le signe caractéristique de la maladie de Wegener est la présence d'une vascularite nécrosante.

(Eversole 2002)

- **Diagnostic différentiel**

Granulome malin, lymphome non Hodgkinien, leucémie, mycoses systémiques, tuberculose, carcinome épidermoïde.

- **Traitement**

Le traitement repose essentiellement sur l'association de corticoïdes, d'azathioprine et de cyclophamide. (Almouhawis et al. 2013)

4. Amylose

- **Définition**

L'amylose, aussi appelée amyloïdose, est un terme commun désignant un groupe de maladies rares. Elles sont caractérisées par une infiltration anormale, au sein du conjonctif des tissus et des organes vitaux, d'une substance protéique appelée amyloïde. Il existe différentes substances amyloïdes formées à partir de divers précurseurs qui sont des protéines sériques circulantes.

L'amylose se présente sous 3 formes : primaire, secondaire et héréditaire. Les formes primaire et secondaire peuvent être systémiques ou localisées.

La forme la plus fréquente est l'amylose secondaire (AA). Il s'agit d'une complication d'une maladie inflammatoire chronique comme la tuberculose, la maladie de Crohn et l'ostéomyélite. Elle peut également être associée au myélome multiple ou à une maladie granulomateuse chronique. L'amylose secondaire affecte surtout les reins, le foie et la rate. La peau et la muqueuse buccale sont rarement atteintes.

L'amylose primaire (AL : chaînes légères d'immunoglobuline), est provoquée par une accumulation de chaînes légères d'immunoglobulines chez des patients ayant un trouble plasmocytaire. Cette forme affecte souvent la peau, le tube digestif, les muscles squelettiques, la muqueuse buccale et le cœur. L'AL systémique est la forme la plus grave avec un pronostic vital défavorable entraînant une défaillance multiviscérale puis la mort en 2-3 ans. (Cengiz, Wang, Yildiz 2010)

- **Description clinique**

Les manifestations cliniques sont variables selon le type et la sévérité de l'amylose néanmoins on observe de manière générale une augmentation de volume du tissu concerné et un dysfonctionnement.

Les lésions buccales sont présentes dans 30 à 50% des cas d'amylose primaire (AL). Elles sont le plus souvent localisées au niveau de la langue et de la lèvre (Fig. 35).

L'infiltration amyloïde de la muqueuse linguale apparaît sous forme de plaques, de papules ou de nodules de couleur jaunâtre à rouge foncé, non douloureux, de consistance ferme, pouvant mesurer quelques millimètres à 1cm de diamètre, accompagnées quelques fois de plaques kératosiques surtout au niveau des bords de la langue. Elle entraîne souvent une macroglossie. L'infiltration massive de la langue est généralement responsable d'une gêne de la mobilité.

Sur les lèvres et les joues, elle se traduit par l'apparition de plaques plus ou moins étendues d'aspect ecchymotique.

L'infiltration des glandes salivaires quasi constante entraîne une xérostomie.

L'atteinte cutanée se manifeste par un purpura, des pétéchies, des papules ou nodules et une alopécie. (Stoopler et al. 2006)

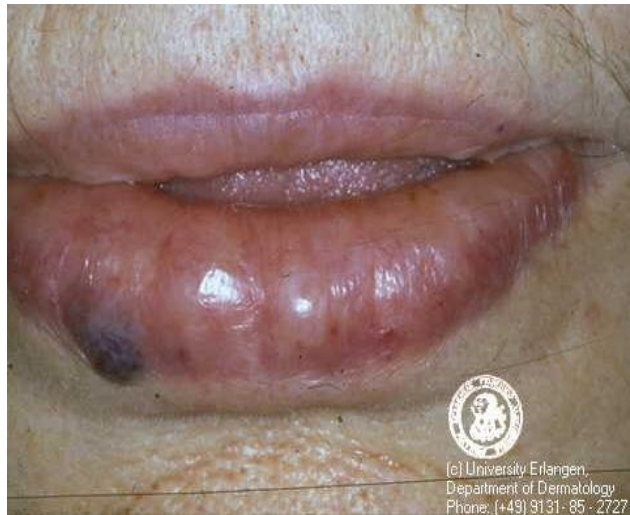

Figure 35 : Amylose, DOIA, University Erlangen

○ **Etiologie**

L'étiologie de l'amylose n'est pas clarifiée mais elle peut survenir dans des contextes très différents. L'amylose primaire (AL) est due à la prolifération de plasmocytes qui produisent des immunoglobulines en grande quantité puis qui s'agrègent dans les tissus. L'amylose secondaire, quant à elle, fait suite à un état inflammatoire chronique entraînant la modification de la production de certaines protéines. Dans le cas de l'amylose AA, la protéine SAA a une concentration très augmentée. L'amylose peut aussi être d'origine héréditaire. (Vaxman, Gertz 2020)

○ **Symptomatologie**

Les symptômes sont un état de fatigue, une faiblesse, un amaigrissement, une dyspnée et un œdème. Dans la forme généralisée, on observe également une difficulté à la mastication, à la déglutition et à la phonation. (Stoor et al. 2004)

○ **Examens complémentaires**

Le diagnostic repose sur la biopsie qui se fait le plus souvent sur le versant interne de la lèvre inférieure. L'utilisation de colorants (Rouge Congo) et de techniques spécifiques (immunohistochimie) permettent d'établir la présence de substance amyloïde dans les tissus et d'identifier le type. (Deng et al. 2019)

○ **Histologie**

L'examen histologique met en évidence les substances amyloïdes qui apparaissent comme des dépôts extracellulaires amorphes colorés en rose par l'hématoxyline-éosine, en rouge par le PAS et en vert par la thioflavine T. Les dépôts sont soit situés dans la paroi vasculaire ou autour de celle-ci dans l'interstitium. (Takeda et al. 1987)

○ **Diagnostic différentiel**

Le diagnostic différentiel comprend : sarcome de Kaposi, maladie de Crohn, protéinose lipoïde, sarcoïdose, neurofibromatose multiple. (Takeda et al. 1987)

○ **Traitement**

Le traitement est variable selon le type d'amylose, il vise à réduire la production de la protéine concernée. Il repose sur des traitements locaux des manifestations buccales. Dans les cas sévères de macroglossie avec risque d'obstruction des voies aériennes, une glossectomie peut être réalisée.

Il faut rechercher un myélome multiple ou une maladie granulomateuse. (Deng et al. 2019)

IV. Maladies dermatologiques

1. Lichen plan

○ **Définition**

Le lichen plan est une maladie inflammatoire chronique de la muqueuse buccale et de la peau, touchant surtout les femmes entre 30 et 60 ans. (Chainani-Wu et al. 2001)

○ **Description clinique**

Le lichen plan buccal possède la particularité de présenter plusieurs formes cliniques très différentes parmi lesquelles on retrouve :

Les formes érythémateuses comprenant le lichen plan érosif, atrophique et bulleux et les formes kératosiques incluant le lichen plan en plaque, réticulé, circiné et le lichen plan pigmenté qui peut accompagner les 2 formes précédentes.

Nous ne traiterons ici, que les formes érythémateuses. (Chainani-Wu et al. 2001)

a. Gingivite desquamative

La gingivite desquamative est un terme clinique désignant un ensemble de manifestations gingivales non spécifiques de plusieurs maladies cutanéomuqueuses chroniques qui sont caractérisées par un érythème intense de la muqueuse associé à des érosions voire des ulcérations. Les maladies les plus fréquentes qui y sont associées sont le lichen plan (75%), la pemphigoïde des muqueuses (9%) et le pemphigus vulgaire (4%). (Maderal, Lee Salisbury, Jorizzo 2018)

1) Lichen plan érosif

Le lichen plan érosif est une forme fréquente qui se manifeste par des érosions douloureuses, entourées d'une aréole érythémateuse, mesurant quelques millimètres à plusieurs centimètres de diamètre, avec un fond recouvert d'enduit fibrineux de couleur jaunâtre, situées sur la gencive et la muqueuse buccale.

On en distingue deux sortes :

- Le lichen plan érosif mineur, dans lequel les érosions sont de petite taille, en faible nombre accompagné de lésions lichénoïdes blanches, rendant le diagnostic plus simple.
- Le lichen plan érosif majeur (Fig. 36), qui présente quant à lui des érosions plus étendues, avec un érythème diffus et des lésions blanches discrètes, le diagnostic est moins évident.

Cette forme expose à long terme à un risque de carcinome épidermoïde. (Küffer, Lombardi 2003)

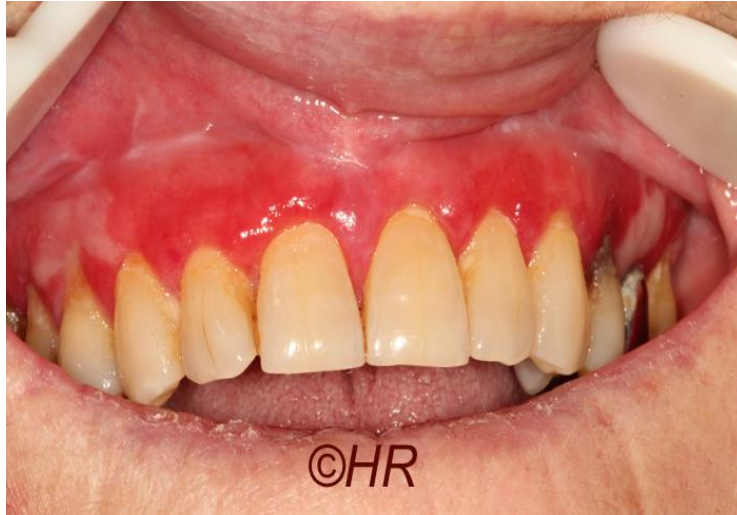

Figure 36 : Gingivite desquamative, lichen plan érosif, Femme de 71 ans (photo Dr H. Raybaud)

2) Pemphigoïde des muqueuses ou cicatricielle

La pemphigoïde cicatricielle est une maladie auto-immune, à prédominance féminine (4F/1H) entre 50 et 80 ans, qui se définit par une atteinte élective des muqueuses et par la formation de cicatrices fibreuses et synéchiates. Elle atteint principalement la muqueuse buccale et en particulier la gencive (Fig. 37) provoquant saignements et douleurs empêchant une hygiène correcte ce qui aggrave la maladie.

Elle est caractérisée par la présence de bulles sous épithéliales éphémères, se rompant rapidement pour laisser place à des érosions de plus ou moins grande étendue. Le signe de la pince est positif, il permet de décoller sans douleur l'épithélium en bordure d'une érosion. L'évolution chronique, marquée par des poussées successives aboutit à la formation de cicatrices fibreuses et apparition de synéchies gingivo-jugales et gingivo-labiales. La gravité reste l'atteinte oculaire qui peut mener à la cécité. Les lésions peuvent toucher plus rarement le voile du palais, les joues, le vestibule, le plancher buccale et la langue. L'atteinte cutanée est rare.

Le diagnostic est confirmé par immunofluorescence, le marquage montre un dépôt linéaire au niveau de la membrane basale.

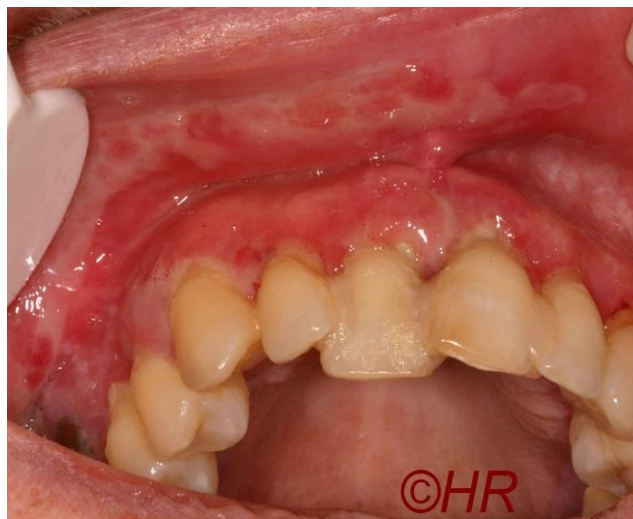

Figure 37 : Gingivite desquamative, Pemphigoïde cicatricielle, Femme de 69 ans (photo Dr H. Raybaud)

3) Pemphigus vulgaire

Le pemphigus est une maladie auto-immune cutanéomuqueuse rare, caractérisée par une perte de cohésion des kératinocytes (acantholyse) qui provoque la formation de bulles intra épithéliales par des auto-anticorps. La rupture du toit de la bulle laisse rapidement place à des érosions à fond rouge et de rebord opalin, affectant la muqueuse buccale, la muqueuse labiale, la langue, les joues, le plancher buccal et la gencive (Fig. 38). Les lésions sont généralement douloureuses et peuvent devenir chroniques et se développer sur d'autres muqueuses, notamment sur la peau. Les bulles peuvent être provoquées par une friction tangentielle (signe de Nikolski positif). Cette maladie touche principalement les populations méditerranéennes avec une prévalence de 1 à 5 cas par million d'habitants, et les individus de plus de 40 ans. Elle peut également être associée à des troubles nerveux tels que la démence, l'épilepsie et la maladie de Parkinson.

L'immunofluorescence montre un dépôt en résille au niveau du corps muqueux. (Babu et al. 2019)

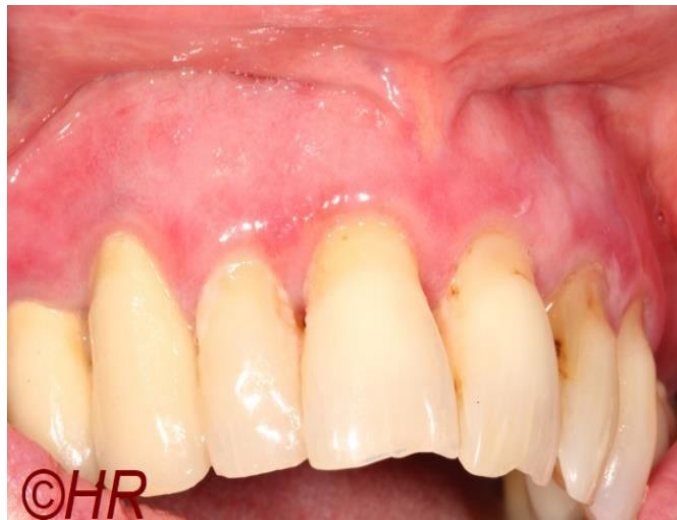

Figure 38 : Gingivite desquamative, Pemphigus vulgaire, (photo Dr H. Raybaud).

b. Lichen plan atrophique

La forme atrophique marque l'évolution du lichen plan après plusieurs années. Il est caractérisé par une atrophie épithéliale avec une dépapillation des bords linguaux, de façon symétrique, définitive et irréversible ou de la totalité de la face dorsale (Fig. 39). La présence d'un érythème plus ou moins important est un signe de l'activité du lichen. L'atrophie épithéliale est également visible au niveau gingival, des joues avec une perte de l'élasticité et formation de brides cicatricielles (Fig. 40), et disparition des vestibules. (Karatsaidis et al. 2003)

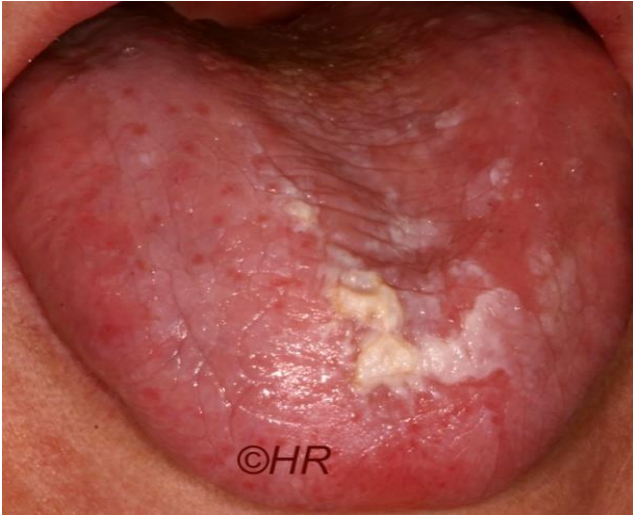

Figure 39 : Lichen plan atrophique, langue dépapillée, Femme de 75 ans (photo Dr H. Raybaud)

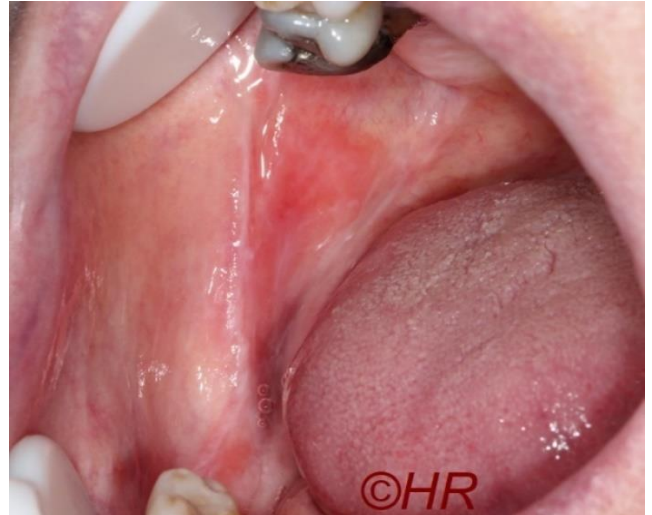


Figure 40 : Lichen plan atrophique, bride cicatricielle, Femme de 80 ans (photo Dr H. Raybaud)

○ **Etiologie**

Le lichen plan résulte d'une réaction auto-immune par médiation des lymphocytes T contre les kératinocytes basaux chez des patients à prédisposition génétique. Les phases de poussées peuvent être déclenchées par une situation de stress ou des émotions. (Boorghani et al. 2010)

○ **Symptomatologie**

Le lichen plan évolue par poussées entrecoupées de phases de rémission. Selon la forme du lichen plan, les lésions buccales sont plus ou moins douloureuses et peuvent être accompagnées de lésions cutanées. (Chainani-Wu et al. 2001)

○ **Examens complémentaires**

Biopsie, immunohistochimie.

○ **Histologie**

Le lichen plan buccal comporte 3 signes caractéristiques

- hyperkératose de surface (para ou ortho) irrégulière
- infiltrat inflammatoire sous-épithélial en bande, à limite inférieure nette, à prédominance lymphocytaire
- dégénérescence vacuolaire de la couche basale avec formation de corps apoptotiques

(Shklar, 1972)

○ **Diagnostic différentiel**

Le diagnostic différentiel comprend : lupus érythémateux, maladie du greffon contre l'hôte, érythroplasie, candidose. (Karatsaidis et al. 2003)

○ **Traitement**

Le traitement repose sur les mesures d'hygiène, la suppression d'irritants locaux et la corticothérapie locale ou systémique.

- **Prednisone**, 0.5 à 1mg/kg/j pendant 10 jours

Une surveillance est nécessaire, une à deux fois par an selon la forme et l'activité du lichen, une transformation maligne est à redouter.

(Boorghani et al. 2010)

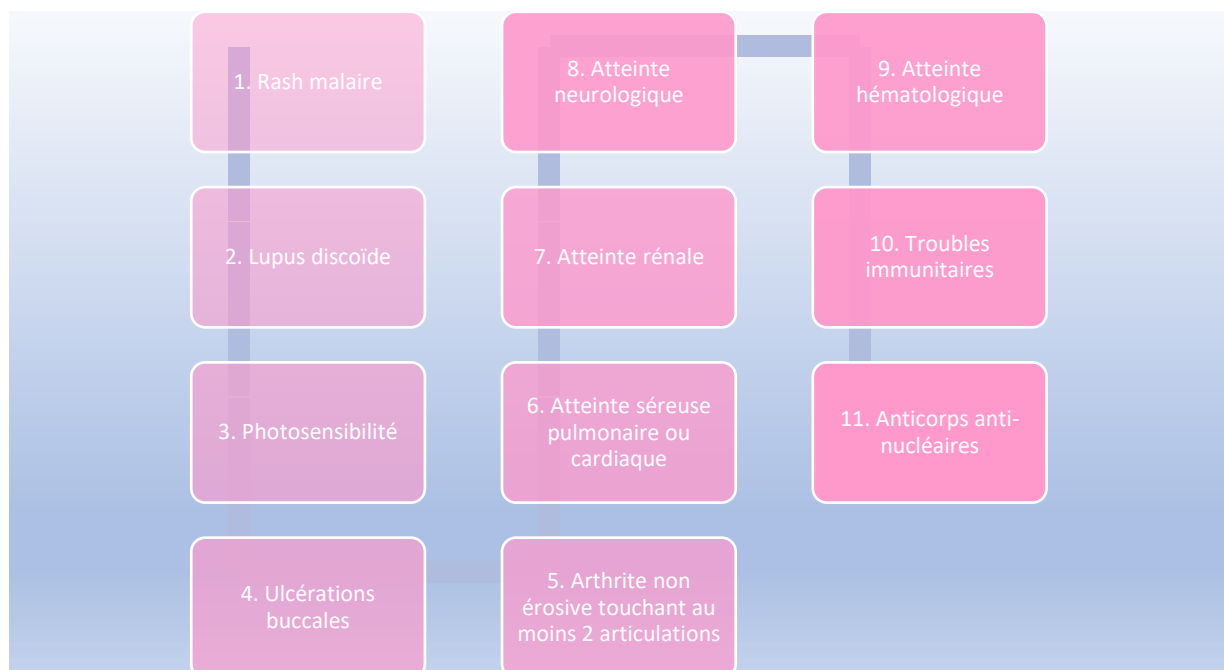2. Lupus érythémateux

○ **Définition**

Le lupus érythémateux est une maladie auto-immune chronique rare, évoluant par poussées. Elle doit son nom à une manifestation cutanée caractéristique dite en « masque de loup », qui n'est pas retrouvée chez tous les patients.

Elle affecte la peau, les muqueuses et certains organes viscéraux, touche une personne sur 2000, le plus souvent les femmes (ratio 9 :1) et débute entre 15 et 45 ans. Cette pathologie présente un polymorphisme clinique important et le diagnostic repose sur des critères de classification permettant de distinguer un lupus systémique ou chronique. (Ranginwala et al. 2012)

Classification de l'ACR (American College of Radiology) de 1982 mise à jour en 1997



- **Description clinique**

- a. Lupus érythémateux systémique**

Le diagnostic de lupus érythémateux systémique (ou disséminé) est établi sur la présence d'au moins 4 critères de la classification ACR. Plusieurs organes sont atteints et les lésions buccales sont fréquentes (30 à 45% des cas). Elles se manifestent par des plages érythémateuses mal limitées, des érosions plus ou moins douloureuses ou des ulcérations entourées d'une zone rougeâtre ou blanchâtre, souvent associées à des pétéchies, un œdème et une xérostomie.

Les zones les plus touchées sont le palais, les lèvres, la muqueuse jugale et la langue. (Ramakrishna, Reddy 2009)

- b. Lupus érythémateux discoïde**

Cette forme est principalement cutanéomuqueuse, sans atteinte d'organe vital. Elle est plus fréquente et se manifeste par une ou plusieurs plaques spécifiques apparaissant avec une zone centrale érythémateuse atrophique (Fig. 41), bien délimitée, entourée de stries périphériques blanches en « rayon de soleil » légèrement surélevées. La muqueuse buccale est fréquemment touchée, dans 15 à 25% des cas, en particulier au niveau des joues, de la gencive, du palais, ou du vestibule. Il peut également toucher le visage et le cuir chevelu.

(Menzies et al. 2018)

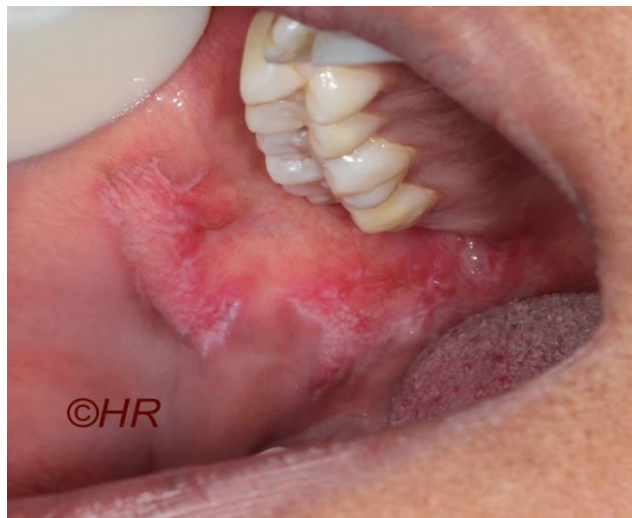

Figure 41 : Lupus discoïde, Femme de 25 ans (photo Dr H. Raybaud)

- **Etiologie**

Le lupus érythémateux est une réaction auto-immune, avec des anticorps dirigés contre des constituants des noyaux cellulaires de la peau, des articulations, des reins, du cœur et du cerveau.

(Ramakrishna, Reddy 2009)

- **Symptomatologie**

La symptomatologie varie selon les organes atteints mais on retrouve des signes généraux tels que la fièvre, l'asthénie, la perte de poids et le malaise. Les lésions buccales sont souvent douloureuses suite à la consommation d'aliments épicés ou chauds. (Burge et al. 1989)

- **Examens complémentaires**

Une biopsie et un examen à immunofluorescence directe sont nécessaires au diagnostic. (Fortuna, Brennan 2013)

- **Histologie**

L'examen histologique révèle la présence d'une hyperkératose accompagnée d'un œdème, d'une dégénérescence hydropique des cellules basales, d'un épaissement de la membrane basale et d'un infiltrat inflammatoire profond autour des vaisseaux. (Le Charpentier, Auriol 1998)

- **Diagnostic différentiel**

Le diagnostic différentiel comprend : lichen plan, langue géographique, leucoplasie ponctuée, érythroplasie, pemphigoïde cicatricielle, syphilis.

- **Traitement**

Le traitement varie selon la gravité de la maladie. Les lésions buccales sont en général traitées par des corticoïdes locaux. Dans le cas de lésions plus étendues, le traitement repose sur des corticoïdes systémiques et des antipaludéens. (Durcan, O'Dwyer, Petri 2019)

3. Dermatomyosite

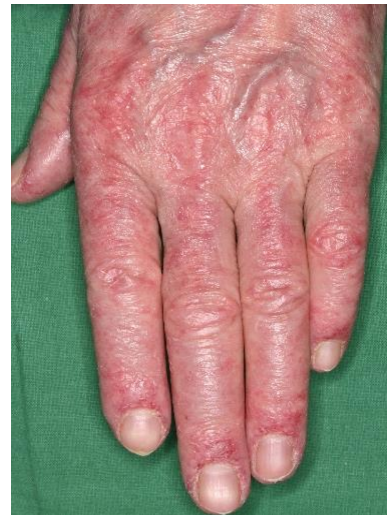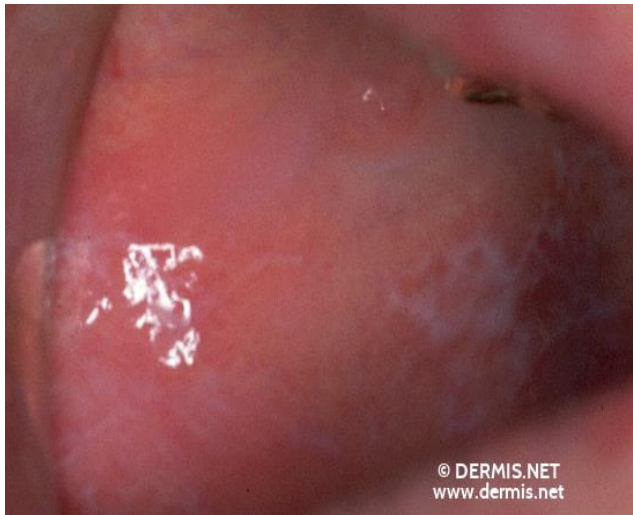
- **Définition**

La dermatomyosite est une maladie inflammatoire auto-immune rare caractérisée par une atteinte musculaire (polymyosite) et cutanéomuqueuse (dermite). Dans 15 à 30% des cas, elle est associée à un cancer, le plus souvent des carcinomes de l'estomac, des ovaires ou des lymphomes. Elle touche plus fréquemment les femmes (1H/2F) à partir de 40 ans. (Healy et al. 2006)

- **Description clinique**

Les manifestations cutanées sont caractéristiques de la maladie et apparaissent avant les signes musculaires. Elles consistent en un œdème « héliotrope » autour des orbites, de couleur rouge-violacé et des papules de Gottron localisées sur les doigts au niveau des articulations (Fig. 42b).

Les lésions buccales sont plus rares et encore mal connues, on peut observer un œdème érythémateux (Fig. 42a) douloureux ainsi que des ulcérations et des télangectasies sur la langue, le voile, les joues ou la luette. Une association avec le syndrome de Gougerot-Sjögren peut entraîner une xérostomie plus ou moins importante. (Healy et al. 2006)



Figures 42a et 42b : Dermatomyosite, atteintes jugale et cutanée, Femme 52 ans (Dermis)

○ **Etiologie**

L'étiologie n'est pas connue mais il s'agirait d'un processus auto-immun par la présence d'anticorps dirigés contre divers constituants cellulaires. (Muro, Sugiura, Akiyama 2016)

○ **Symptomatologie**

L'atteinte musculaire se manifeste en premier lieu par un affaiblissement musculaire symétrique et progressif des membres supérieurs puis inférieurs, ainsi que des myalgies. Au niveau oropharyngé, elle se traduit par une dysphagie, une diminution des fonctions masticatoires et des fausses routes alimentaires. Des signes généraux sont également présents dont la fièvre et l'asthénie. (Marton et al. 2005)

○ **Examens complémentaires**

Une biopsie, une électromyographie, un dosage de la créatininémie et des examens de laboratoire sont effectués : mise en évidence d'enzymes spécifiques dans le sérum.

○ **Histologie**

En cas d'atteinte du muscle lingual, on observe la présence de lésions nécrotiques au niveau des myocytes ainsi qu'un infiltrat inflammatoire lymphocytaire. On note également un aspect non spécifique avec une fibrose et une atrophie au sein du tissu conjonctif.

○ **Diagnostic différentiel**

Le diagnostic différentiel comprend : lupus érythémateux discoïde, œdème angioneurotique, stomatite médicamenteuse.

○ **Traitement**

Le traitement de base repose sur des corticostéroïdes et peut être associé à un traitement antinéoplasique. (Muro, Sugiura, Akiyama 2016)

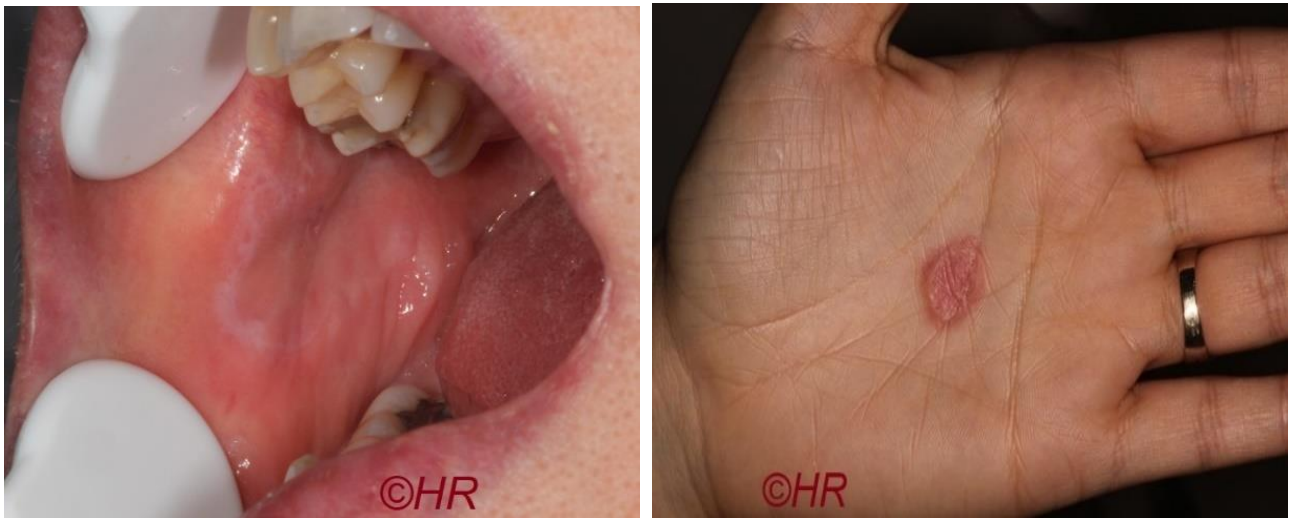4. Psoriasis

○ Définition

Le psoriasis est une dermatose bénigne chronique et récidivante alternant des phases de poussées et de rémission. La maladie se développe en général après 25 ans mais des enfants peuvent aussi être atteints. Il existe plusieurs variétés cliniques de psoriasis selon l'aspect des lésions cutanées, on distingue le psoriasis : pustuleux, annulaire, circiné, nummulaire ou en goutte. L'atteinte buccale est rare et toujours accompagnée de psoriasis cutané (Fig. 43b). (Costa et al. 2009)

○ Description clinique

Les manifestations de psoriasis buccal siègent le plus souvent sur la langue, où elles réalisent l'aspect d'une langue géographique. Elles sont retrouvées dans 2 à 4% des cas de psoriasis pustuleux. Les lésions apparaissent sous forme de stries annulaires de couleurs blanc-grisâtre sur un érythème diffus de la muqueuse localisées sur la langue, le palais, les gencives, les joues (Fig. 43a), le plancher buccal ou les lèvres, pouvant être accompagnées de lésions érythémateuses et squameuses du dos de la langue (Fig. 44). (Dreyer, Brown 2012)



Figures 43a et 43b : Psoriasis, atteintes jugale et cutanée, Femme de 36 ans (photo Dr H. Raybaud).

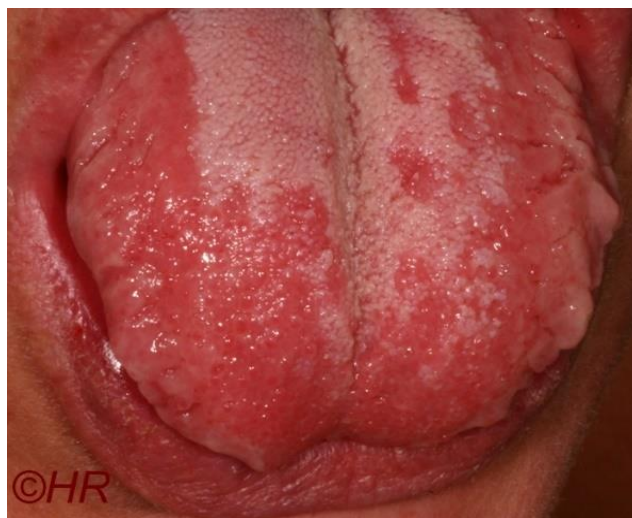

Figure 44 : Psoriasis, atteinte linguale, Femme de 49 ans (photo Dr H. Raybaud).

- **Etiologie**

L'étiologie est inconnue. (Costa et al. 2009)

- **Symptomatologie**

Le psoriasis buccal est asymptomatique.

- **Examens complémentaires**

Un examen anatomopathologique permet de confirmer le diagnostic.

- **Histologie**

Au microscope, le psoriasis buccal est mis en évidence par un épaissement épithélial lié à une acanthose, une hyperplasie des crêtes épithéliales et d'une hyperparakérose de surface. Cette dernière renferme un amas de polynucléaires formant des micro-abcès. Le chorion est le siège d'une vascularisation accrue avec des capillaires entourés de manchons lympho-histiocytaires. (Ulmansky, Michelle, Azaz 1995)

- **Diagnostic différentiel**

Le diagnostic différentiel comprend : la langue géographique, l'érythroleucoplasie, le lichen plan, le syndrome de Reiter et la candidose. (Dreyer, Brown 2012)

- **Traitement**

Le traitement est confié à un dermatologue. Il n'existe pas de traitement standardisé mais il peut comprendre des corticoïdes locaux, du méthotrexate ou des rétinoïdes aromatiques. (Dreyer, Brown 2012)

V. Réactions allergiques

1. Urticaire

○ Définition

L'urticaire est une dermatose touchant au moins une personne sur cinq au cours de sa vie, avec un pic entre 20 et 40 ans. Il existe différentes formes d'urticaire.

- L'urticaire allergique est une réaction d'hypersensibilité immédiate impliquant des anticorps spécifiques d'un allergène présents sur la membrane des mastocytes. Il s'agit d'urticaires aiguës, induisant un choc anaphylactique suite à une activation mastocytaire généralisée. Elles sont cependant rares.
- Les urticaires non allergiques sont plus fréquentes. Elles sont dues à une fragilité mastocytaire les rendant vulnérables à des stimuli non allergéniques tels que le stress, certains aliments, médicaments ou l'exposition au soleil. Elles peuvent être :
 - ✓ Aigue : évolution par poussées entrecoupées de phases de rémission, durant moins de six semaines avec une régression spontanée.
 - ✓ Récidivante : les crises persistent plusieurs mois, avec des pauses d'une semaine à un mois.
 - ✓ Chronique : les poussées durent plus de six mois et les patients en souffrent pendant plusieurs années. (Radonjic-Hoesli et al. 2018)

○ Description clinique

L'urticaire aiguë apparaît le plus souvent sur la peau sous forme de lésions prurigineuses, macules ou papules érythémateuses, elles apparaissent brutalement et disparaissent en quelques heures.

Au niveau de la muqueuse buccale, les mêmes lésions sont observées, bien qu'elles soient moins marquées que sur la peau et donc plus difficiles à reconnaître. Les macules ou papules sont situées au niveau du palais dur ou du voile du palais. L'œdème de couleur rouge blanchit à la pression, signe de la vasodilatation. (Antia et al. 2018)

○ Etiologie

L'urticaire allergique est liée à un dysfonctionnement des cellules du système immunitaire. Elle implique des anticorps spécifiques d'un allergène présent à la surface des mastocytes et un contact préalable avec l'allergène. La fixation de cet allergène induit une libération massive de médiateurs chimiques par les mastocytes, dont le principal est l'histamine.

Les urticaires aiguës buccales sont le plus souvent déclenchées par la consommation de certains aliments ou médicaments.

Les urticaires buccales chroniques sont considérées comme idiopathiques. (Radonjic-Hoesli et al. 2018)

○ Symptomatologie

L'urticaire généralisée provoque des démangeaisons au niveau cutané. Au niveau de la cavité buccale, le prurit est remplacé par une sensation vague de brûlure. (Zuberbier et al. 2006)

- **Examens complémentaires**

Examen histopathologique, tests allergiques par un allergologue ou dermatologue. (Radonjic-Hoesli et al. 2018)

- **Histologie**

L'examen histologique montre un œdème dans le chorion de la muqueuse, un infiltrat inflammatoire composé de lymphocytes et mastocytes clairsemés situés autour de petits vaisseaux sanguins et lymphatiques dilatés. (Zuberbier et al. 2006)

- **Diagnostic différentiel**

Angioœdème, pemphigoïde bulleuse. (Antia et al. 2018)

- **Traitement**

Le traitement de l'urticaire consiste en l'élimination de l'étiologie et l'administration d'antihistaminiques. (Zuberbier et al. 2006)

2. Syndrome allergique oral

- **Définition**

Le syndrome allergique oral est une forme d'allergie croisée touchant 50 à 70% des personnes ayant une allergie au pollen suite à la consommation crue de certains fruits, légumes et fruits secs. Elle provoque une réaction inflammatoire des lèvres et de la région bucco-pharyngée immédiatement suite au contact avec l'allergène ou dans de rares cas, une heure après. (Muluk, Cingi 2018)

- **Description clinique**

Le syndrome allergique oral provoque un érythème et un œdème des lèvres (Fig. 45), de la muqueuse buccale, de la langue et de l'oropharynx. Plus rarement, certains aliments peuvent déclencher des réactions plus graves comme un œdème laryngé, une crise d'asthme ou un choc anaphylactique. (Muluk, Cingi 2018)

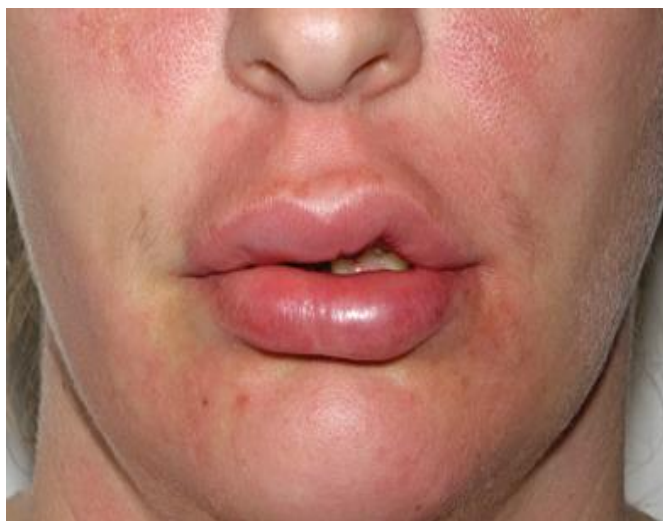

Figure 45 : Erythème et œdème des lèvres, (photo Dr P. Marazzi – Science Photo Library)

- **Etiologie**

Cette réaction allergique est due à une réactivité croisée chez des patients sensibilisés à des aliments dont les protéines ont des similitudes avec celles d'aéroallergènes. Les anticorps IgE reconnaissent des parties de la molécule proches de celles du pollen et relarguent des médiateurs chimiques. (Price et al. 2015)

- **Symptomatologie**

Les patients présentent les signes spécifiques au rhume des foins (écoulements nasaux, éternuements, écoulements et démangeaisons oculaires) ainsi que des picotements, une sensation de brûlure au niveau de la bouche et de la gorge. (Mastrorilli et al. 2019)

- **Examens complémentaires**

Des tests réalisés par un allergologue permettent de déterminer la sensibilisation à certains allergènes (prick skin test). (Price et al. 2015)

- **Histologie**

Les caractéristiques histologiques du syndrome allergique oral sont une dilatation des capillaires et une infiltration inflammatoire non spécifique. (Muluk, Cingi 2018)

- **Diagnostic différentiel**

Le diagnostic différentiel comprend : œdème angio-neurotique, chéilite granulomateuse de Miescher, maladie de Crohn, amylose. (Price et al. 2015)

- **Traitement**

Le traitement consiste en l'élimination de l'allergène responsable et la prise d'antihistaminiques et de corticostéroïdes. Dans les cas graves avec réaction systémique, de l'épinéphrine est administré par voie intramusculaire. (Price et al. 2015)

3. Stomatite allergique de contact

- **Définition**

La stomatite allergique de contact correspond à un équivalent muqueux de l'eczéma. C'est une réaction d'hypersensibilité retardée (type IV) rare, qui peut être aiguë ou chronique, moins fréquente au sein de la cavité buccale que sur la peau en raison de la dilution salivaire des allergènes et de la présence moins importante de kératine.

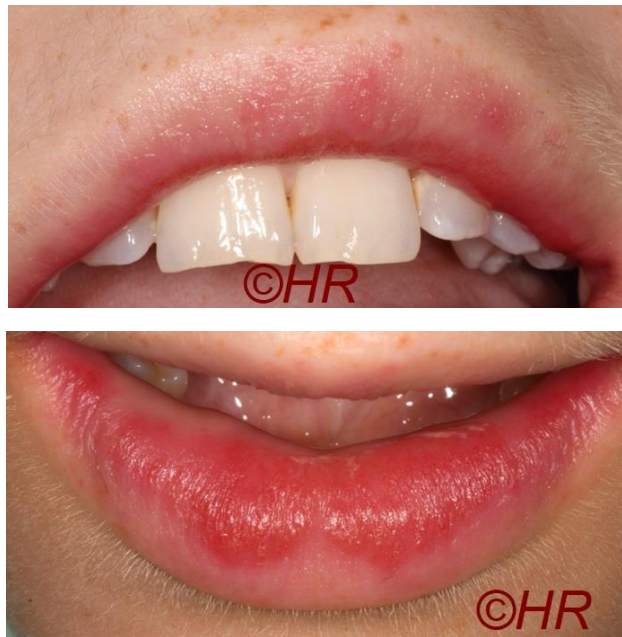(Feller et al. 2017)

- **Description clinique**

Les lésions sont localisées par ordre de fréquence, au niveau des lèvres, de la muqueuse vestibulaire, de la muqueuse jugale, au niveau du plancher, du palais, du voile et de la gencive.

La forme aiguë se manifeste au niveau de la muqueuse buccale par un érythème diffus (Fig. 46a), un œdème discret et une exfoliation linguale. Quelques vésicules (Fig. 46b) ou érosions peuvent être présentes mais elles sont en général trop petites pour être visibles lors de l'examen clinique.

Dans la forme chronique, il peut y avoir des lésions blanches hyperkératosiques associées à l'érythème. La muqueuse présente un aspect granuleux, voire papillaire. (Bakula et al. 2011)



Figures 46a et 46b : Stomatite allergique de contact, vésicules et érythème diffus des lèvres (photo Dr H. Raybaud)

○ **Etiologie**

Il s'agit d'un mécanisme phototoxique ou photoallergique par contact avec un allergène. Ce dernier peut être un composant des matériaux de base des prothèses dentaires, des matériaux de restauration, de bains de bouche, de chewing-gums, de dentifrices, rouge à lèvres, stick labial ou d'autres substances. (Bakula et al. 2011)

○ **Symptomatologie**

La sensation de brûlure ou de picotements est fréquente et souvent exacerbée lors des repas. (Francalanci et al. 2000)

○ **Examens complémentaires**

Les tests allergologiques effectués sur la peau (épicutanés) et sur la muqueuse buccale permettent de mettre en évidence l'allergène concerné. (Francalanci et al. 2000)

○ **Histologie**

Les lésions aiguës sont caractérisées par une spongiose (œdème intercellulaire) (Fig 47), la présence de vésicules au sein de l'épithélium ou au niveau de la membrane basale et un infiltrat inflammatoire à polynucléaires du chorion localisé autour des vaisseaux.

Les lésions chroniques présentent une spongiose moindre, une acanthose, un allongement des crêtes épithéliales et une parakératose plus ou moins épaisse. (Le Charpentier, Auriol 1998)

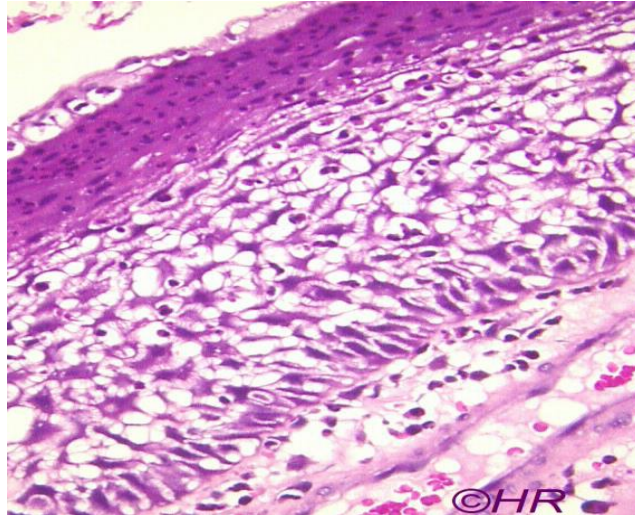


Figure 47 : Stomatite allergique de contact, spongiose et parakératose, HES, X100 (photo Dr H. Raybaud)

- **Diagnostic différentiel**

Le diagnostic différentiel comprend : stomatite prothétique, candidose érythémateuse, érythroplasie, réactions médicamenteuses. (Feller et al. 2017)

- **Traitement**

Le traitement consiste en l'élimination de l'allergène présumé, la prise de corticoïdes locaux ou par voie systémique et d'antihistaminiques. (Bakula et al. 2011)

4. Gingivite plasmocytaire

- **Définition**

La gingivite plasmocytaire est une affection rare et particulière de la gencive qui atteint plus fréquemment les femmes âgées entre 20 et 50 ans et qui peut durer de quelques mois à quelques années. Elle est caractérisée histologiquement par un important infiltrat plasmocytaire au sein des tissus, d'où son nom. Dans les années 70, sa prévalence était plus importante, notamment aux Etats-Unis, probablement dû à un composant présent dans les chewing-gums. (Joshi, Shukla 2015)

- **Description clinique**

La gingivite plasmocytaire apparaît principalement au niveau de la gencive marginale et de la gencive attachée qui présentent une couleur rouge vif, un œdème et un aspect lisse (Fig 48), velouté et légèrement ponctiforme avec perte de l'aspect en peau d'orange. Elle peut être localisée ou étendue. La langue et les lèvres peuvent également présenter des lésions identiques. (Solomon et al. 2008)

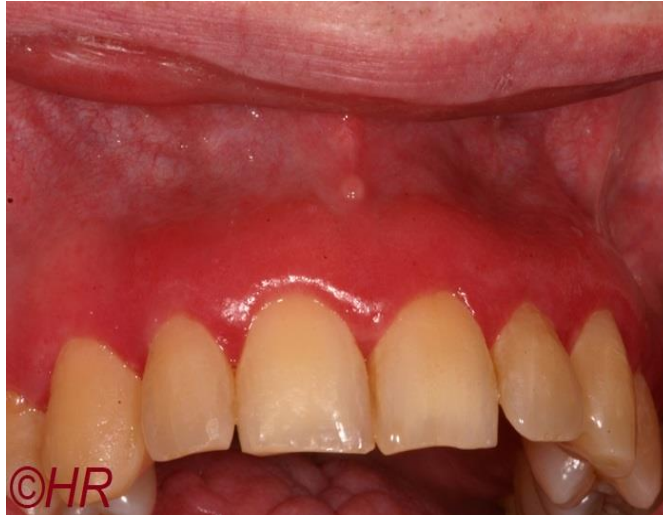

Figure 48 : Gingivite à plasmocytes, Homme de 55 ans (photo Dr H. Raybaud).

○ **Etiologie**

L'étiologie n'est pas clairement identifiée, mais les causes possibles seraient un phénomène d'hypersensibilité à des allergènes locaux présents dans les bains de bouche, chewing-gums ou dentifrices, des infections chroniques et dyscrasies plasmocytaires. (Lee et al. 2017)

○ **Symptomatologie**

Cette gingivite ne répond pas aux mesures d'hygiène classiques et provoque souvent une sensation de brûlure au niveau de la bouche, de la langue ou des lèvres. Elle n'engendre pas d'adénopathie ni de signes généraux. (Kaur et al. 2001)

○ **Examens complémentaires**

L'examen histologique permet de confirmer le diagnostic. Un examen histochimique et une immunoelectrophorèse sont utilisés pour déterminer l'allergène concerné.

○ **Histologie**

La particularité histologique est une infiltration inflammatoire dense polyclonale de plasmocytes sans dysplasie, disposés en bande épaisse au niveau de la lamina propria. L'épithélium est hyperplasique, dans lequel siège une spongiose. Les crêtes épithéliales présentent un allongement psoriasiforme. (Lee et al. 2017)

○ **Diagnostic différentiel**

Le diagnostic différentiel comprend : gingivite desquamative, gingivite liée à la plaque dentaire, gingivite granulomateuse, psoriasis, candidose, plasmocytome des tissus mous, érythroplasie.

○ **Traitement**

Le traitement consiste essentiellement en l'élimination de l'allergène et l'administration éventuelle de corticoïdes par voie topique ou systémique. (Solomon et al. 2008)

VI. Inflammation traumatique

1. Brûlures

Les brûlures de la muqueuse buccale sont assez fréquentes et peuvent être :

- d'origine thermique par contact avec des aliments, des liquides ou des objets métalliques brûlants, ou
- causées par des radiations suite à une radiothérapie.

a. Brûlures thermiques

o Définition

Les brûlures thermiques sont fréquentes et résultent d'un contact avec un aliment, un liquide ou un objet brûlant. (Baruchin et al. 1991)

o Description clinique

Elles se manifestent en bouche par un érythème douloureux, de couleur rouge vif (Fig. 49), aux contours mal limités. Les lésions sont le plus souvent localisées au niveau du palais, de la langue, du plancher buccal et des lèvres et correspondent à la zone de contact avec l'élément chaud. Des vésicules peuvent se former puis desquamer et laisser place à des ulcérations revêtues d'un enduit fibrino-leucocytaire (Fig. 50). La cicatrisation est spontanée, en une semaine environ. (Nahlieli et al. 1999)

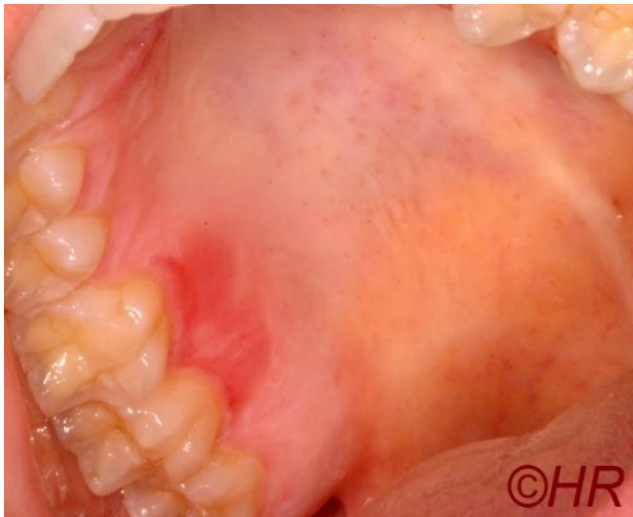

Figure 49 : Brûlure, érythème (fromage chaud d'une pizza), Femme de 25 ans (photo Dr H. Raybaud).

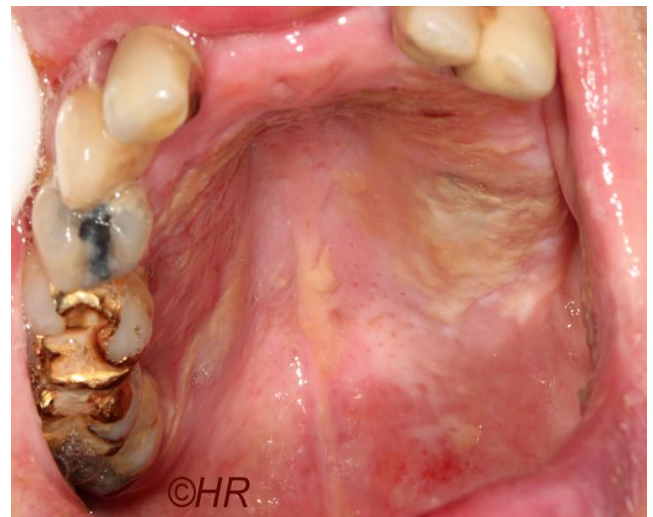


Figure 50 : Brûlure, enduits fibrino-leucocytaires recouvrant les ulcérations (café brûlant), Femme de 56 ans (photo Dr H. Raybaud).

o Etiologie

Il s'agit d'une agression thermique par contact avec un élément brûlant.

- **Symptomatologie**

Les lésions buccales sont douloureuses pendant 2 à 3 jours.

- **Examens complémentaires**

Aucun examen n'est nécessaire. Le diagnostic repose sur l'interrogatoire médical et est exclusivement clinique.

- **Histologie**

L'épithélium peut être intact ou présenter des ulcérations ou des micro-vésicules. Le conjonctif est le siège d'une infiltration inflammatoire non spécifique et d'une vasodilatation. (Kannan et al. 2014)

- **Diagnostic différentiel**

Le diagnostic différentiel comprend : brûlures chimiques, lésions traumatiques, aphtes, réactions médicamenteuses, herpès simplex.

- **Traitement**

Aucun.

b. Inflammation de la muqueuse suite à une radiothérapie

La radiothérapie fait partie des traitements de référence contre les cancers des voies aérodigestives supérieures. Les inconvénients majeurs des radiations ionisantes sont les effets secondaires dont les complications muqueuses (radiomucites) et osseuses (ostéoradionécroses) qui s'observent à partir d'une dose délivrée de l'ordre de 50 à 70 Gray. Ces dernières sont dues aux endommagements cellulaires et aux troubles vasculaires et touchent quasiment tous les patients ayant reçu une radiothérapie et entre 20 et 80% des patients traités par chimiothérapie. (Jham, da Silva Freire 2006)

- **Définition**

Les effets secondaires de la radiothérapie sont classés chronologiquement. On parle d'effets secondaires précoces s'ils apparaissent durant la période de traitement et dans les six mois qui suivent. Les effets secondaires tardifs apparaissent plus de six mois après la fin de la période thérapeutique. L'intensité des réactions muqueuses post-radiques dépend de la dose administrée et de la durée du traitement. (Jham, da Silva Freire 2006)

- **Description clinique**

Les lésions précoces apparaissent dès la première semaine de radiothérapie. La muqueuse buccale est le siège d'un érythème et d'un œdème. Des ulcérations recouvertes d'enduit fibrino-leucocytaire jaunâtre peuvent apparaître ensuite au niveau des bords de la langue, des piliers de l'amygdale et de la face interne des joues (Fig.51).

Les lésions tardives se manifestent par une muqueuse atrophique, des télangectasies et une diminution de la souplesse de la muqueuse. Elles s'accompagnent souvent d'une xérostomie et d'une perte du goût partielle ou totale. Ces lésions sont généralement irréversibles. (Mazeron, Grimard 1997)

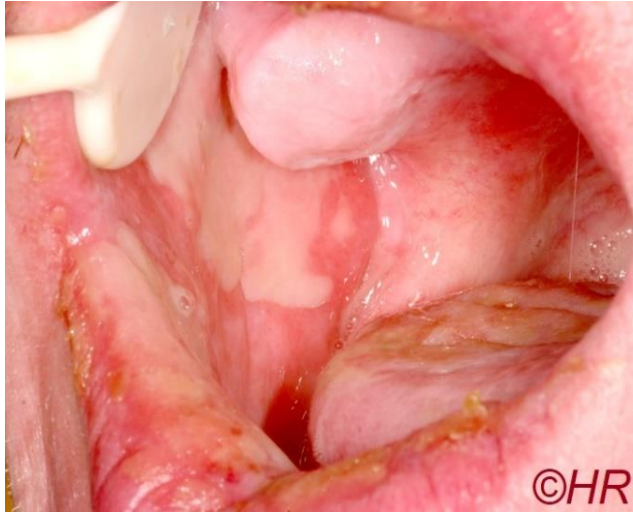

Figure 51 : Mucite après radiothérapie, Homme de 54 ans (photo Dr H. Raybaud).

- **Etiologie**

Elle est la conséquence d'une irradiation endobuccale pour un carcinome de la muqueuse buccale.

- **Symptomatologie**

Les signes subjectifs de la radiomucite sont une douleur qui est le plus souvent très intense ainsi qu'une gêne à la mastication, à la déglutition, à la parole. La xérostomie engendre une sensation de brûlure, une perte du goût plus ou moins importante, et un risque de caries accru par la diminution de la salive. Une surinfection candidosique est fréquente. (Juppin et al. 2015)

- **Examens complémentaires**

Aucun. Le diagnostic repose sur l'historique de radiothérapie et sur la clinique.

- **Histologie**

L'épithélium est atrophique voire ulcéré. Le chorion est le siège d'une fibrose hyaline et d'une fibrose sous-intimale des vaisseaux. Les glandes salivaires accessoires sont raréfiées et présentent une obstruction de leur canal excréteur. (Jordan, Dean, Ahlquist 1972)

- **Diagnostic différentiel**

Le diagnostic différentiel comprend : inflammation suite à une chimiothérapie, réaction du greffon contre l'hôte, stomatite herpétique, érythème polymorphe, lichen plan.

- **Traitement**

Le traitement est principalement de soutien avec une bonne hygiène bucco-dentaire, des bains de bouche et anesthésiques de contact. Un traitement antifongique est ajouté au traitement. (Daugélaîté et al. 2019)

2. Pratiques sexuelles

○ Définition

Les pratiques sexuelles orogénitales ont augmenté durant ces dernières décennies et font aujourd'hui partie des pratiques courantes. En tant que chirurgiens-dentistes, il est important de savoir que des traumatismes des tissus mous oraux, en particulier des lésions palatines, peuvent résulter d'un comportement sexuel. Le diagnostic est entièrement clinique et repose sur le questionnaire. (Terezhalmay, Riley, Moore 2000)

○ Description clinique

La fellation entraîne des lésions localisées à la jonction du palais dur et du voile du palais, sous forme de macules ou papules érythémateuses, ou sous forme d'ecchymose, avec un aspect pétéchial plus ou moins purpurique. Les lésions de forme circulaire, bien limitées, de quelques centimètres de diamètre, sont asymptomatiques et peuvent être bilatérales de part et d'autre de la suture palatine ou unique et centrée. Elles ne blanchissent pas à la pression et disparaissent spontanément en une semaine environ. (Mendez, Martinez, Rubio 2018)

○ Etiologie

Les lésions palatines suite à une fellation sont dues à la pression négative et répétée produite au sein de la cavité buccale et au point de contact. (Oliveira, Slot, Van der Weijden 2013)

○ Symptomatologie

Les lésions sont asymptomatiques et sont souvent décelées de manière fortuite lors d'un examen de routine.

○ Examens complémentaires

Aucun. Le diagnostic repose exclusivement sur la clinique et l'interrogatoire.

○ Histologie

Au niveau histologique, on observe une hémorragie étendue dans la lamina propria, des vésicules hémorragiques dans le chorion et un infiltrat inflammatoire non spécifique au sein de l'épithélium. (Cohen, Miller 2013)

○ Diagnostic différentiel

Le diagnostic différentiel comprend : brûlures thermiques, traumatismes, candidose érythémateuse, mononucléose infectieuse, purpura thrombocytopénique, leucémie.

○ Traitement

Aucun traitement n'est requis, les lésions disparaissent spontanément en une semaine. (Mendez, Martinez, Rubio 2018)

3. Péricoronarite

○ Définition

La péricoronarite est l'inflammation ou l'infection localisée des tissus mous recouvrant encore partiellement une dent en cours d'éruption. La prévalence des péricoronarites dans la population générale est de 10%, elle touche essentiellement les jeunes entre 17 et 25 ans. Dans 15 à 25% des cas, ce sont les dents de sagesse mandibulaires qui sont concernées, celles-ci sont soit en désinclusion (dent préalablement incluse qui devient exposée au milieu buccal) ou enclavée (dent mature, incluse ou non, dont l'éruption est bloquée par un obstacle). (Katsarou et al. 2019)

○ Description clinique

L'inflammation peut être congestive ou suppurée. Les signes cliniques sont largement similaires dans les deux cas, cependant dans la péricoronarite suppurée, il y a écoulement d'un exsudat purulent.

La gencive recouvrant la couronne est œdématisée et érythémateuse (Fig 52). La palpation est douloureuse. Le capuchon muqueux est rompu par la couronne de la dent partiellement visible, les cuspidés des dents antagonistes peuvent laisser leurs empreintes sur celui-ci. La péricoronarite peut se compliquer d'une gingivite ulcéro-nécrotique partant de la péricoronarite causale et s'étendant jusqu'à la canine opposée. (Yamalík, Bozkaya 2008)

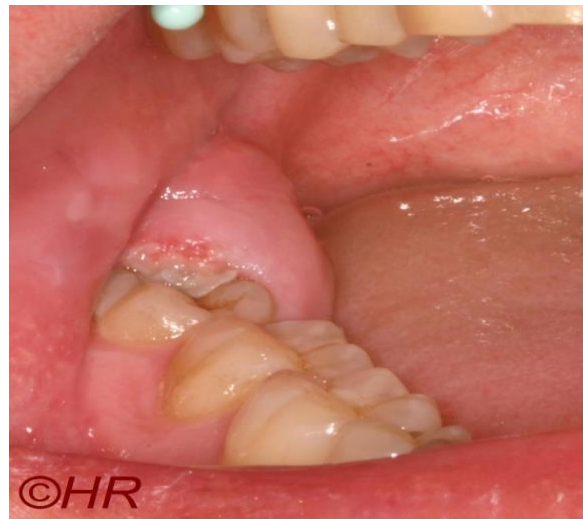

Figure 52 : Péricoronarite, Homme de 42 ans (photo Dr H. Raybaud)

○ Etiologie

La position anatomique de la dent, qui est partiellement incluse dans l'os rend l'hygiène bucco-dentaire compliquée et favorise la formation de plaque entraînant une inflammation de la gencive et du sac péricoronaire entourant la dent. (Galvão et al. 2019)

○ Symptomatologie

La péricoronarite provoque une douleur violente, pulsatile et résistante aux antalgiques de palier I qui peut s'étendre jusqu'à l'oreille et l'articulation temporo-mandibulaire. Elle peut s'accompagner de fièvre, d'asthénie, d'un trismus, de dysphagie, de gêne à la mastication et d'halitose. Des adénopathies

sous-mandibulaires sont toujours présentes. Le gonflement de la gencive est quelquefois aggravé par le contact de la dent antagoniste. (Galvão et al. 2019)

- **Examens complémentaires**

Radiographie panoramique.

- **Histologie**

L'épithélium est hyperplasique et présente une vascularisation accrue, un œdème intracellulaire et un infiltrat inflammatoire diffus composé de polynucléaires neutrophiles, de plasmocytes et de lymphocytes. On peut également observer des débris alimentaires. (Yamalik, Bozkaya 2008)

- **Diagnostic différentiel**

Le diagnostic différentiel comprend : abcès, gingivite ulcéro-nécrotique.

- **Traitement**

Le traitement de première intention repose sur la prise d'antibiotiques, d'anti-inflammatoires non stéroïdiens et d'antalgiques.

En cas de récurrence, une petite chirurgie gingivale peut être pratiquée afin de retirer le capuchon muqueux (lambeau en distal wedge), mais le plus souvent l'avulsion de la dent concernée est réalisée. (Haroun 2008)

VII. Malformations et tumeurs vasculaires

A. Angiomes

Les angiomes font partie des tumeurs bénignes qui se développent par prolifération des cellules endothéliales.

(ISSVA-Classification-2018)

1. Angiome infantile

- **Définition**

L'angiome infantile est une anomalie de développement caractérisée par une prolifération anormale de cellules endothéliales sans dysplasie et une augmentation du nombre de capillaires. Il s'agit de la tumeur bénigne la plus fréquente de l'enfant, elle touche environ 3% des nouveau-nés, 10% des enfants âgés d'un an et concerne plus fréquemment les filles. Dans 60% des cas, la localisation concerne la région faciale.

L'angiome apparaît vers la 2^{ème} semaine après la naissance ou durant les premiers mois de vie, et se développe en deux phases successives. La première phase comprend une croissance rapide et dure de 6 à 8 mois et la deuxième est une phase de régression spontanée plus ou moins complète qui peut durer entre 2 à 10 ans. (Elajmi et al. 2016)

- **Description clinique**

L'angiome apparaît comme un nodule de forme ronde, légèrement surélevé, de couleur rouge-bleuâtre, sessile, compressible, pouvant mesurer quelques millimètres à quelques centimètres de diamètre (Fig 53). Le signe clinique caractéristique est la disparition de la coloration rouge à la pression digitale. Il peut être unique ou multiple, et localisé en tout point de la cavité buccale. (Johnson et al. 2018)

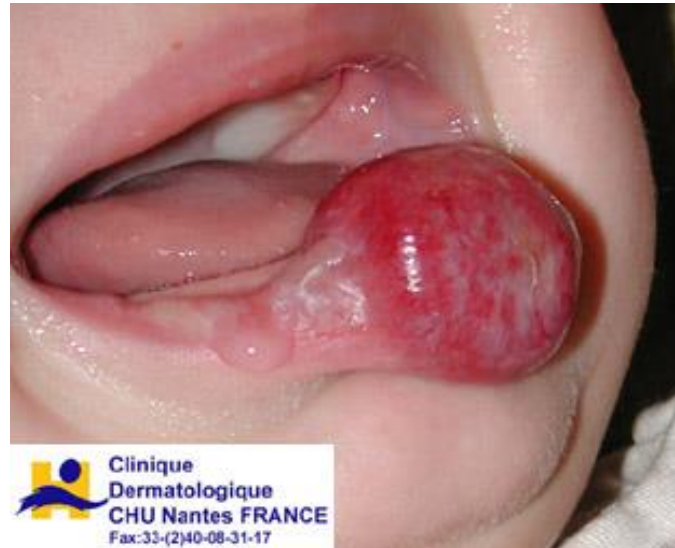

Figure 53 : Angiome infantile, Clinique Dermatologie, CHU Nantes France

- **Etiologie**

L'étiologie est congénitale, il apparaît autour de la naissance ou durant l'enfance.

- **Symptomatologie**

Durant la phase proliférative, l'angiome peut être douloureux, être le siège de saignement, d'ulcération ou de nécrose notamment au niveau des lèvres. (Johnson et al. 2018)

- **Examens complémentaires**

Le diagnostic est essentiellement clinique et basé sur l'évolution en deux phases. En cas de doute, l'échographie-Doppler permet de confirmer le diagnostic. (Elajmi et al. 2016)

- **Histologie**

L'angiome présente une prolifération de cellules endothéliales dense, CD34 positives, formant des lobules de petits capillaires bien délimités.

La phase d'involution présente une structure fibro-adipeuse. (Aboutalebi et al. 2012)

- **Diagnostic différentiel**

Le diagnostic différentiel comprend : botryomycome, hémangio-endothéliome, sarcome de Kaposi.

- **Traitement**

Le traitement n'est pas nécessaire, la régression est spontanée, une simple surveillance sera réalisée.

Dans les cas plus complexes, on adresse le patient à un angiologue. Des injections sclérotiques, un traitement par corticothérapie ou une exérèse chirurgicale sont possibles. (Elajmi et al. 2016)

B. Malformations vasculaires

Les malformations vasculaires résultent d'une morphogenèse vasculaire anormale, elles sont constituées de vaisseaux aux parois dysplasiques sans prolifération cellulaire. Elles sont généralement présentes dès la naissance, mais peuvent se manifester qu'après quelques années. Elles ne régissent pas spontanément et peuvent s'aggraver au cours de la croissance.

Elles concernent le plus souvent la peau et les muqueuses, bien qu'elles puissent affecter n'importe quel organe.

La classification des malformations vasculaires est basée sur le type de vaisseaux concerné ainsi que sur le type de flux. On retrouve des malformations à :

- **Flux lent**
 - ✓ De type capillaire
 - ✓ De type veineux
 - ✓ De type lymphatique

- **Flux rapide**
 - ✓ De type artériel ou artério-veineux.

Elles peuvent également être **simples**, ne concernant qu'une seule sorte de vaisseaux, **combinées** avec plusieurs sortes de vaisseaux ou **complexes**, associées à d'autres anomalies tissulaires. (Aboutalebi et al. 2012)

1. Malformations à flux lent

Ce groupe inclut les malformations des capillaires, des veines et des lymphatiques.

a. Malformations capillaires : Angiome plan – Syndrome de Sturge Weber Krabbe

Les malformations capillaires représentent les malformations les plus fréquentes.

o Définition

L'angiome plan, aussi connu sous le nom de « tache de vin », est une dysplasie neurocutanée congénitale rare qui présente une distribution caractéristique impliquant la peau du visage innervée par un ou plusieurs branches du nerf trijumeau. Il ne s'agit pas d'une tumeur mais d'une malformation des capillaires ou des veinules post-capillaires de la peau. Elle apparaît au cours de l'enfance et touche les deux sexes.

L'angiome peut apparaître de façon isolée ou faire partie d'une affection plus complexe comme le syndrome de Sturge-Weber-Krabbe (ou angiomatose encéphalo-faciale) qui comprend des angiomes de la face, de la muqueuse buccale et des méninges, des désordres oculaires, des crises d'épilepsie et un retard mental. Ce syndrome touche 1/20 000 à 1/50 000 nouveau-nés. (Higueros et al. 2017)

- **Description clinique**

L'angiome facial ou « tache de vin » se présente comme une macule ou une papule, de couleur rouge violacé, unique ou multiple, généralement plane (Fig. 54) ou quelques fois à la surface légèrement surélevée, à contours irréguliers bien délimités par rapport à la peau normale.

Les angiomes de la muqueuse buccale présentent les mêmes caractéristiques et sont unilatéraux, sans dépasser la ligne médiane. Ils peuvent concerner la gencive, la muqueuse jugale, les lèvres ou la langue.

Ils peuvent également être accompagnés d'une macrochéilie, ou d'une augmentation du volume de l'os maxillaire, du palais et de la mandibule. (Sudarsanam, Ardern-Holmes 2014)

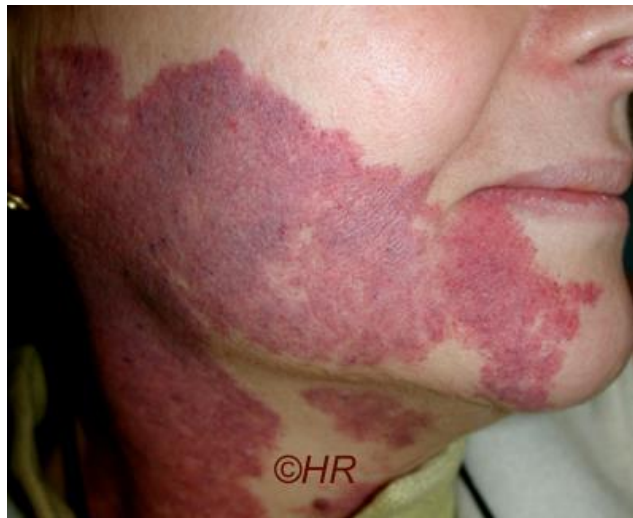

Figure 54 : Angiome plan, Femme de 62 ans (photo Dr H. Raybaud).

- **Etiologie**

L'étiologie est congénitale. Des études ont montré une mutation somatique du gène GNAQ (guanine nucleotide binding protein) responsable de la perturbation embryologique du développement vasculaire. (Shirley et al. 2013)

- **Symptomatologie**

Le syndrome de Sturge-Weber-Krabbe est souvent accompagné de lésions oculaires (glaucome), de lésions neurologiques comme des crises d'épilepsie pour la plupart des cas, un retard mental et une hémiparésie. (Sudarsanam, Ardern-Holmes 2014)

- **Examens complémentaires**

Angiographie, électro-encéphalogramme, radiographies du crâne et scanner.

- **Histologie**

L'examen histologique de l'angiome montre des capillaires matures dilatés.

- **Diagnostic différentiel**

Le diagnostic différentiel comprend : hémangiomes disséminés, syndrome de Klippel-Trenaunay-Weber, syndrome de Parkes-Weber.

- **Traitement**

Le traitement du syndrome de Sturge-Weber-Krabbe comprend du laser pour l'angiome facial afin d'atténuer la coloration rouge, des médicaments anti-épileptiques et un traitement médical ou chirurgical pour le glaucome. (Sudarsanam, Ardern-Holmes 2014)

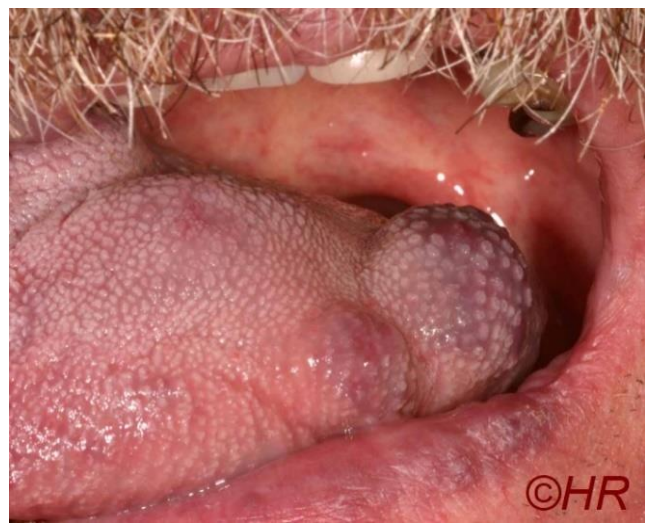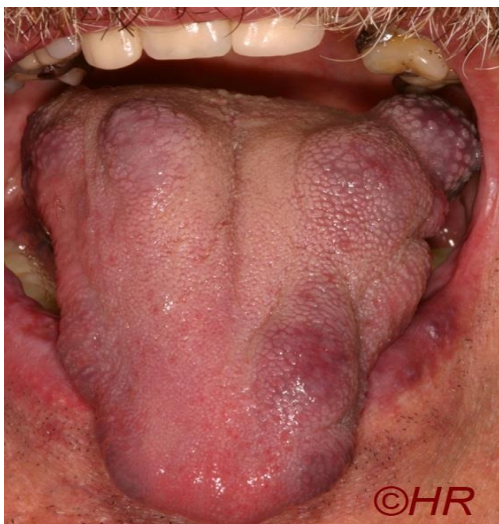- b. Malformations veineuses**

- **Définition**

Les malformations veineuses, anciennement appelées angiomes caverneux, peuvent être superficielles, donc visibles sur la peau et la muqueuse buccale, ou profondes et visibles uniquement à l'IRM. (Aboutalebi et al. 2012)

- **Description clinique**

Les malformations veineuses superficielles se manifestent le plus souvent sur la langue, comme une tuméfaction molle, compressible, réductible à la pression, de couleur bleue, gonflant lors d'un effort physique et en position allongée (Fig. 55a et 55b). Les lésions au niveau de la tête et du cou sont en général très volumineuses, plus qu'il n'y paraît cliniquement, avec une tendance à l'expansion vers la glande parotide, le larynx et le pharynx. (Scolozzi et al. 2003)



Figures 55a et 55b : Malformation veineuses, Homme de 55 ans (photo Dr H. Raybaud).

- **Etiologie**

L'étiologie est congénitale. Il existe aussi une forme héréditaire qui présente une anomalie sur le récepteur TIE-2, impliqué dans le processus de l'angiogenèse et la maturation vasculaire. (Davis et al. 1996)

- **Symptomatologie**

Lorsqu'il y a des complications au niveau des membres, les malformations veineuses peuvent s'accompagner de douleurs, de fractures pathologiques, de déficience fonctionnelle et de thrombose veineuse spontanée. (Scolozzi et al. 2003)

- **Examens complémentaires**

Echographie Doppler, IRM.

- **Histologie**

Histologiquement, on retrouve de larges cavités vasculaires (Fig. 56), communicantes, à paroi mince avec une faible couche musculaire discontinue. (Mulliken, Fishman, Burrows 2000)

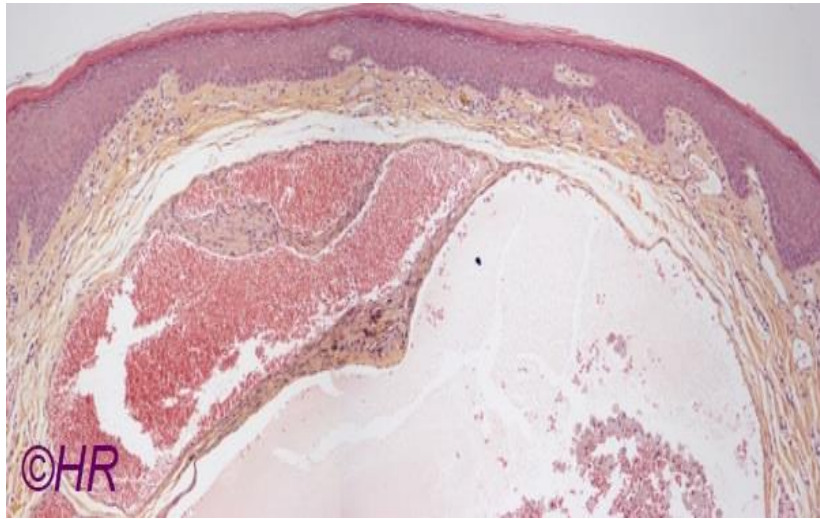


Figure 56 : Malformation veineuse, HES, X100 (photo Dr H. Raybaud).

- **Diagnostic différentiel**

Le diagnostic différentiel comprend : granulome pyogénique, lymphangiome, mélanome malin, sarcome de Kaposi.

- **Traitement**

Le traitement est essentiellement basé sur la surveillance. Bien qu'il soit rare, il existe tout de même un risque de saignement. Des injections intra-lésionnelles en vue d'une sclérose ou un traitement laser sont quelque fois réalisés. (Aboutalebi et al. 2012)

c. Varices

- **Définition**

Les varices sont des malformations vasculaires acquises définies par une dilatation anormale d'une veine ou de veinules, elles sont physiologiques et bénignes. Au sein de la cavité buccale, elles siègent le plus souvent sur la face ventrale de la langue, sur les lèvres et sur la face interne des joues. Les varices sublinguales touchent plus de 60% des personnes âgées de plus de 60 ans, avec une prédominance féminine. (Vigarios et al. 2015)

- **Description clinique**

Les varices sublinguales apparaissent comme de multiples papules arrondies ou ovalaires, surélevées, de petite taille, de couleur bleue ou violacée, compressibles, et localisées au niveau des muqueuses bordantes, principalement faces ventrale et latérales de la langue (Fig. 57) et plancher buccal (Fig. 58). (Kauzman et al. 2004)

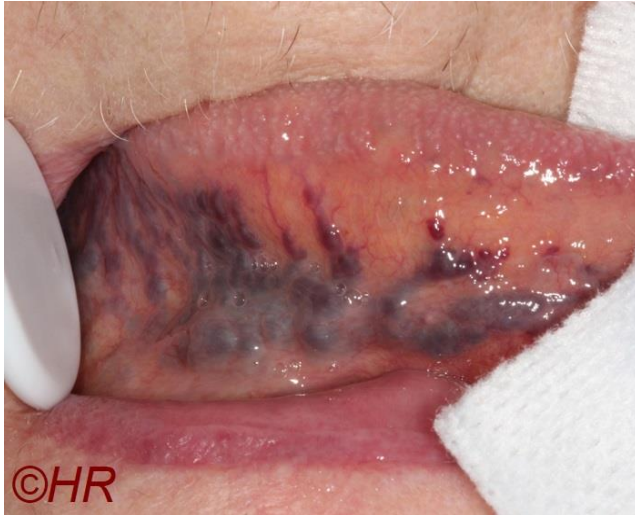

Figure 57 : Varices, Femme de 85 ans (photo Dr H. Raybaud).

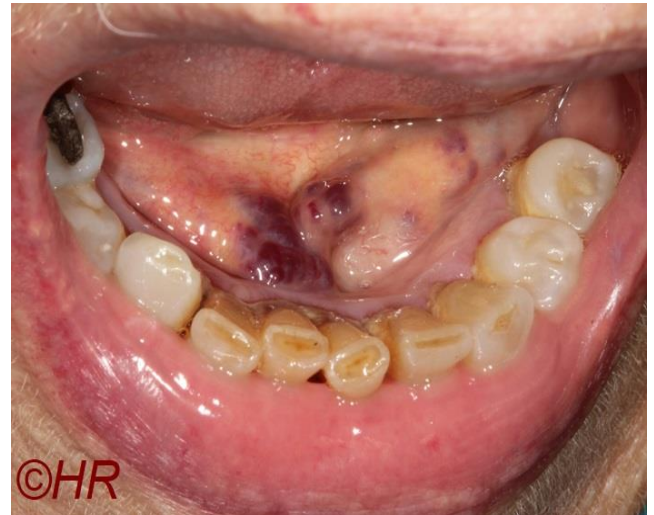

Figure 58 : Varices, Femme de 94 ans (photo Dr H. Raybaud)

- **Etiologie**

Les varices apparaissent suite à une perte d'élasticité des parois vasculaires qui survient avec l'âge. (Akkaya, Ölmez, Özkan 2019)

- **Symptomatologie**

Elles sont indolores et généralement découverte de manière fortuite.

- **Examens complémentaires**

Aucun.

- **Histologie**

Les varices présentent une dilatation vasculaire entourée de cellules endothéliales, une absence de cellules musculaires lisses et un faible réseau de fibres élastiques (Fig. 59). (Southam, Ettinger 1974)

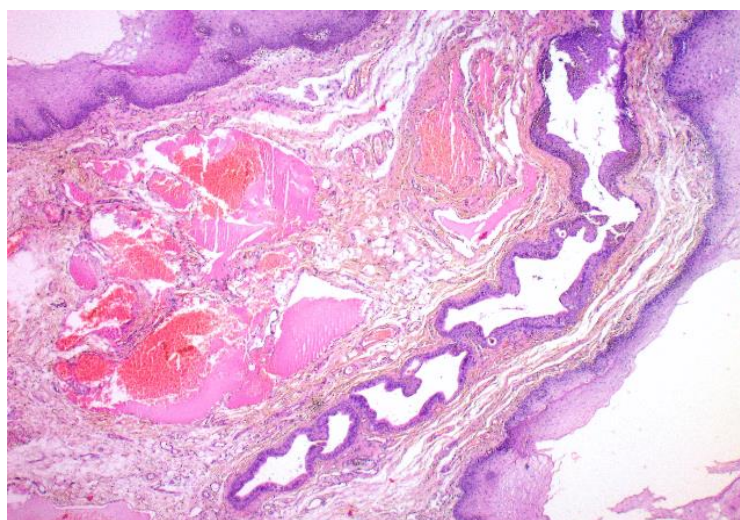


Figure 59 : Varices sublinguales (photo D. Demirel, R. Koca)

- **Diagnostic différentiel**

Le diagnostic différentiel comprend : hémangiome, lymphangiome, hématome traumatique, sarcome de Kaposi. (Kauzman et al. 2004)

- **Traitement**

Aucun traitement n'est nécessaire ou laser en cas de gêne esthétique.

d. Malformations lymphatiques

- **Définition**

Autrefois appelées lymphangiomes, les malformations lymphatiques sont présentes dès la naissance dans 50% des cas, ou apparaissent au cours de l'enfance vers 1 ou 2 ans. Elles peuvent se trouver dans tout le corps mais 75% sont localisées au niveau des tissus mous de la tête et du cou. Elles présentent une expansion rapide lors d'une infection ou d'un traumatisme, avec des signes de l'inflammation, une augmentation transitoire de volume et des calcifications. (Brennan, Miller, Chen 1997)

- **Description clinique**

Elles existent en 2 formes, la forme macrokystique de localisation cervicale et la forme microkystique intéressant préférentiellement la cavité buccale. Ces malformations sont le plus souvent localisées sur la langue, les lèvres ou la muqueuse des joues. Elles se manifestent par une tuméfaction de consistance molle, de couleur rouge sombre accompagnée de vésicules claires formant des excroissances en grappe et qui déforment la langue (Fig. 60). (Babu 2015)

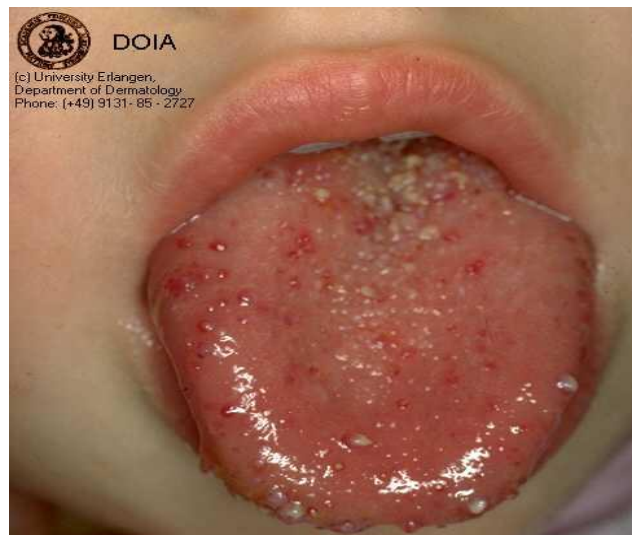

Figure 60 : Lymphangiome (DOIA, University Erlangen)

- **Etiologie**

L'étiologie est congénitale, il s'agirait d'une malformation embryonnaire par séquestration du sac lymphatique embryonnaire, sans communication avec la chaîne lymphatique et qui se remplirait de liquide lymphatique. (Elajmi et al. 2016)

- **Symptomatologie**

La symptomatologie dépend de la localisation et de la taille de la lésion. On peut retrouver une sensation de brûlure et une difficulté à la mastication et à la déglutition.

- **Examens complémentaires**

IRM, échographie, cyto ponction.

- **Histologie**

Les malformations lymphatiques apparaissent histologiquement par une dilatation des espaces lymphatiques communicants, remplis de lymphes, de lymphocytes et/ou macrophages. Ils sont entourés de cellules endothéliales volumineuses. (Brennan, Miller, Chen 1997)

- **Diagnostic différentiel**

Le diagnostic différentiel comprend : granulome pyogénique, mélanome malin, sarcome de Kaposi

- **Traitement**

En général, on observe une régression spontanée de la lésion lors de la puberté, ou un arrêt de la croissance de la lésion ; Lorsque ce n'est pas le cas, un traitement chirurgical est envisagé par cryochirurgie ou par laser.

La chirurgie a longtemps été le traitement de base, bien que l'excision totale soit compliquée en raison de l'extension de la lésion. (Aboutalebi et al. 2012)

2. Malformations à flux rapide

a. Malformations artérioveineuses

- **Définition**

Les malformations artérioveineuses (MAV), (anciennement appelées *anévrismes artérioveineux* ou *circoïdes*), correspondent à une communication directe entre le réseau artériel et le réseau veineux sans la composante capillaire normalement présente entre les deux. Dans 40 à 60% des cas, elles sont découvertes à la naissance et 30% au cours de l'enfance. Elles sont plus rares mais également plus graves car elles présentent un risque hémorragique important.

Elles évoluent en quatre stades, chronologiquement on retrouve :

Le **stade 1**, quiescent ou stade de dormance, dans lequel la lésion peut être confondue avec un angiome plan.

Le **stade 2**, qui correspond à la phase de croissance, où la lésion manifeste son caractère à flux rapide avec une sensation de battement. Souvent ce stade est confondu avec un angiome.

Le **stade 3** comprend souvent une nécrose, des ulcérations, une hémorragie qui peuvent être accompagnés ou non de lésions lytiques de l'os. L'atteinte de ce stade peut être déclenché par des facteurs hormonaux, un traumatisme ou par une chirurgie.

Le **stade 4**, caractérisé par une décompensation cardiaque, ne concerne que 1 à 2% des malades, dans le cadre de lésions importantes.

Le pronostic vital peut être engagé dans ce type de malformations. (North, Mihm 2001)

- **Description clinique**

Au stade 1, la MAV se manifeste par une macule de couleur rouge, de taille variable, accompagnée d'une macrochéilite.

Au stade 2, la MAV se présente comme une masse ou un nodule, de couleur rouge, pulsatile, avec un bruit et un souffle à l'auscultation résultant d'un flux sanguin à haute pression (Fig. 61). (Aboutalebi et al. 2012)

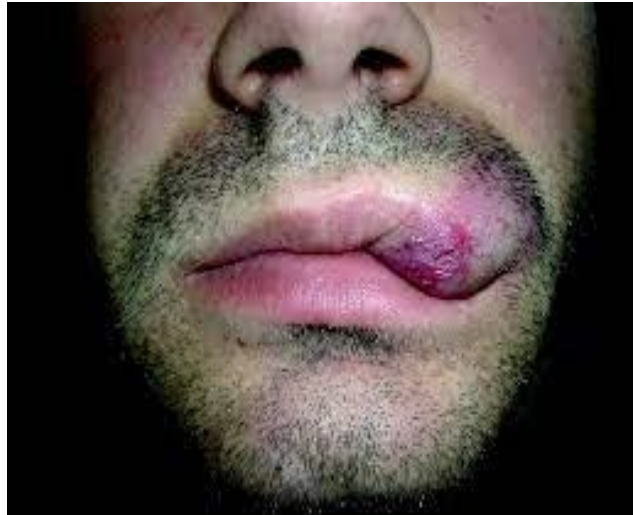

Figure 61 : Angiome a flux rapide, (campus.cerimes.fr)

- **Etiologie**

L'étiologie est congénitale, elle résulte de malformation embryonnaire impliquant le développement vasculaire entre la 4^{ème} et la 6^{ème} semaine de gestation. (Kohout et al. 1998)

- **Symptomatologie**

Lésion chaude et pulsatile avec un souffle à l'auscultation

- **Examens complémentaires**

Le bilan d'une MAV est réalisé par un angiologue, il comporte une échographie Doppler, un IRM et une angiographie.

- **Histologie**

La MAV est composée de fistules artérioveineuses contenant des capillaires, des veinules et des artérioles distribuées sans organisation, dans un stroma fibreux dense. (North, Mihm 2001)

- **Diagnostic différentiel**

Le diagnostic différentiel comprend : angiome, angiome plan, granulome pyogénique.

- **Traitement**

Le traitement repose sur la surveillance, l'embolisation thérapeutique et l'excision chirurgicale. Malgré les techniques utilisées, il est difficile d'obtenir une guérison totale. (Kohout et al. 1998)

C. Télangectasies – Maladie de Rendu-Osler

○ Définition

La télangectasie hémorragique héréditaire, aussi appelée angiomatose hémorragique familiale de Rendu-Osler est une affection cutanéomuqueuse rare caractérisée par une dysplasie des capillaires et des petits vaisseaux sanguins. Elle débute dans l'enfance puis se développe au cours de l'adolescence, elle touche les deux sexes sans prédilection avec une prévalence de 1/5000 à 8000 enfants. (Juarez et al. 2008)

○ Description clinique

Les lésions buccales sont fréquentes et se présentent comme de multiples papules de couleur rouge vif, mesurant 1 à 2 mm de diamètre, disparaissant à la pression (Fig.62) et pouvant être accompagnées de nodules et de lésions stellaires. Elles sont fréquemment le siège de saignements provoqués par des traumatismes locaux minimes tel que le brossage.

En bouche, les lésions sont le plus souvent localisées au niveau des lèvres et du dos de langue, tandis que le palais, la muqueuse jugale et les gencives sont moins touchées.

On retrouve également des télangectasies cutanées, notamment au niveau de la face et des doigts.

(Li, Wang, Zhao 2018)

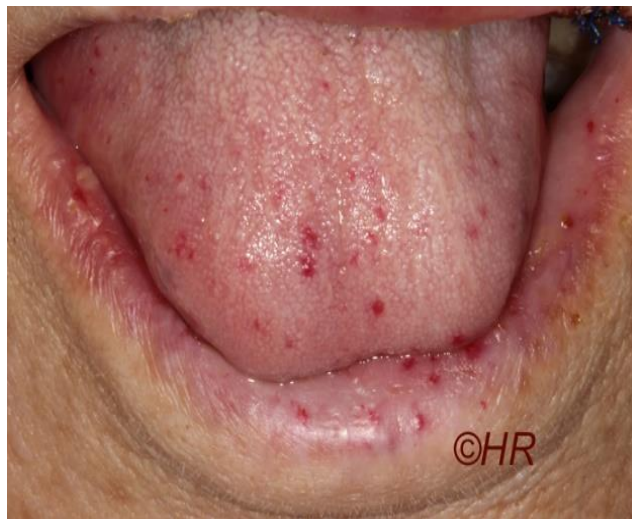

Figure 62 : Maladie de Rendu Osler, Femme de 78 ans (photo Dr H. Raybaud).

○ Etiologie

La maladie de Rendu-Osler est héréditaire à transmission autosomique dominante. Dans la plupart des cas, il existe une mutation sur deux gènes (endoglin situé le chromosome 9 et ALK-1 sur le chromosome 12) qui font partie de la cascade de signalisation impliquée dans le développement et la réparation vasculaire. (Juarez et al. 2008)

○ Symptomatologie

Cette maladie débute par des épistaxis à répétition durant l'enfance, causés par des télangectasies intra-nasales. Elle se complique fréquemment d'hémorragies gastro-intestinales, de saignements buccaux et d'anémie. (Ragsdale 2007)

- **Examens complémentaires**

Le diagnostic est essentiellement basé sur la clinique avec la présence de télangectasies, un épistaxis spontané, des malformations artérioveineuses des organes internes et l'historique familial.

L'examen histopathologique permet tout de même de confirmer le diagnostic clinique.

- **Histologie**

Histologiquement, les télangectasies sont caractérisées par une vasodilatation permanente des petits vaisseaux superficiels artériolaires et capillaires de la peau et des muqueuses. Ces vaisseaux présentent une anomalie de structure des parois réduite à un simple endothélium sans tissu élastique avec une extravasation de globules rouges. (Aboutalebi et al. 2012)

- **Diagnostic différentiel**

Le diagnostic différentiel comprend : syndrome CREST, syndrome de Mafucci, hémangiomes multiples, pétéchies, varicosités.

- **Traitement**

Il n'existe pas de traitement curatif, cependant un traitement de soutien est réalisé par excision chirurgicale, embolisation ou cryothérapie et un traitement anti fibrinolytique pour l'épistaxis.

Une consultation génétique est également recommandée. (Li, Wang, Zhao 2018)

D. Hyperplasies vasculaires

1. Granulome pyogène

- **Définition**

Aussi appelé *bourgeon charnu hyperplasique* ou *botryomycome*, le granulome pyogène est une tumeur bénigne. Il s'agit d'une prolifération réactionnelle de tissus buccaux constitué de tissu de granulation suite à une irritation modérée. Il touche les adolescents et les adultes jeunes, avec une prédominance féminine, notamment les femmes enceintes à partir du 3^{ème} mois de grossesse souvent accompagné de gingivite gravidique. (Al-Noaman 2020)

- **Description clinique**

Le granulome pyogène se présente comme un nodule exophytique, érythémateux, sessile, plus rarement pédiculé, entouré d'un fin sillon, de consistance molle à la palpation, saignant facilement au contact (Fig. 63). Sa surface est souvent ulcérée suite à un traumatisme secondaire, et recouverte d'un enduit fibrino-leucocytaire de couleur jaunâtre.

Il est localisé dans 75% des cas sur la gencive attachée au niveau d'une papille interdentaire (Fig. 64). Sa croissance est rapide, pouvant mesurer de quelques millimètres à quelques centimètres de diamètre. Il ne régresse jamais de façon spontanée. (Mohapatra et al. 2014)

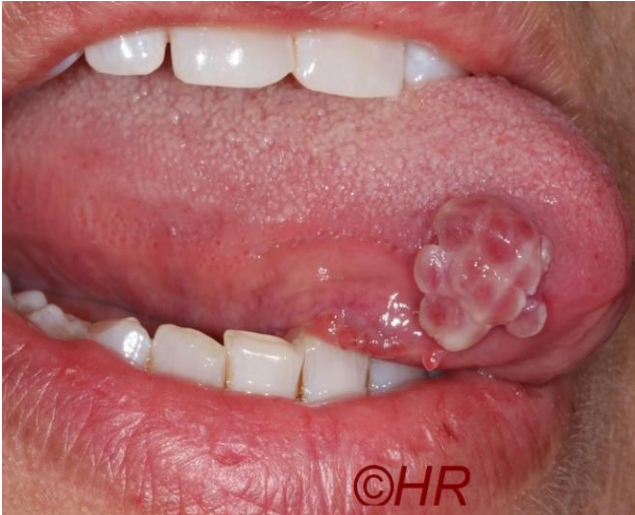

Figure 63 : Granulome pyogène, Femme de 46 ans
(photo Dr H. Raybaud).

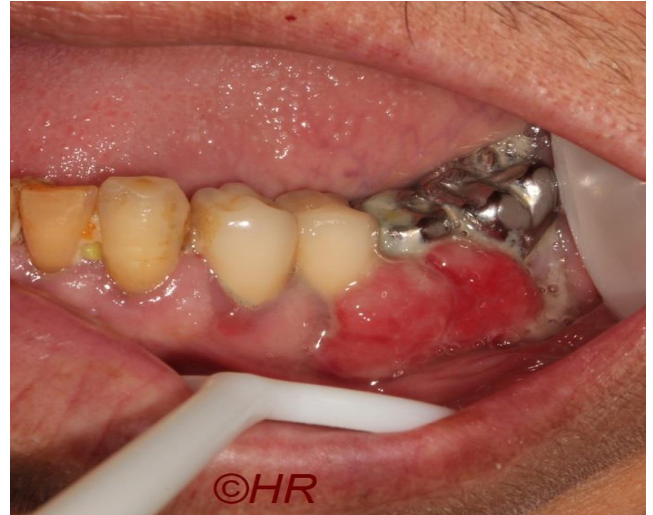

Figure 64 : Granulome pyogène, Femme de 76 ans
(photo Dr H. Raybaud).

- **Etiologie**

Cette hyperplasie apparaît suite à une irritation permanente, une extraction ou un traumatisme local. Il se développe à partir d'une petite plaie cicatrisant mal. (Sharma et al. 2019)

- **Symptomatologie**

Le granulome pyogène n'est pas douloureux, il saigne facilement au contact. (Al-Noaman 2020)

- **Examens complémentaires**

Examen histopathologique.

- **Histologie**

L'examen histologique montre un tissu de granulation composé d'une hyperplasie capillaire, à disposition radiée, avec un infiltrat inflammatoire dense à prédominance de polynucléaires neutrophiles (Fig. 65). L'épithélium malpighien est souvent interrompu par une surface ulcérée recouverte d'enduit fibrineux. (Rodrigues, Jayasankar, Janumpalli 2019)

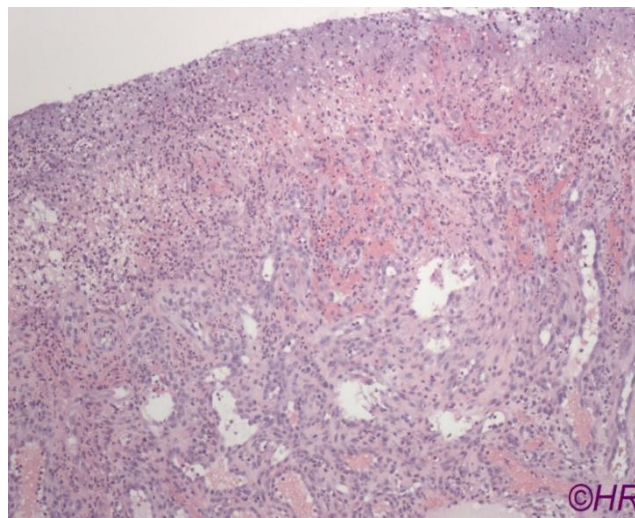


Figure 65 : Granulome pyogène, HES, X100 (photo Dr H. Raybaud).

- **Diagnostic différentiel**

Le diagnostic différentiel comprend : granulome à cellules géantes, fibrome ossifiant périphérique, hémangiome, sarcome de Kaposi.

- **Traitement**

Le traitement consiste en l'exérèse chirurgicale totale de la lésion associée, si celle-ci est gingivale, au curetage de l'espace interdentaire au niveau de la papille d'origine de la lésion.

2. Epulis à cellules géantes

- **Définition**

L'épulis à cellules géantes est une excroissance réactionnelle rare des tissus buccaux, atteignant plus fréquemment les femmes et pouvant apparaître à tout âge. Il s'observe exclusivement au niveau des gencives ou sur une crête alvéolaire édentée, avec une prédominance au niveau de la région prémolaire. (Akinyamoju et al. 2020)

- **Description clinique**

Il se manifeste par une masse sessile, qui peut progressivement devenir pédiculée, de couleur rouge foncé, dont les contours sont bien délimités, la palpation est élastique à ferme et mesure de 0,5 à 2 cm de diamètre (Fig. 66). Sa surface est lisse ou granuleuse, il saigne facilement au contact. On peut observer dans quelques cas une érosion superficielle de l'os alvéolaire. (Carvalho et al. 2008)

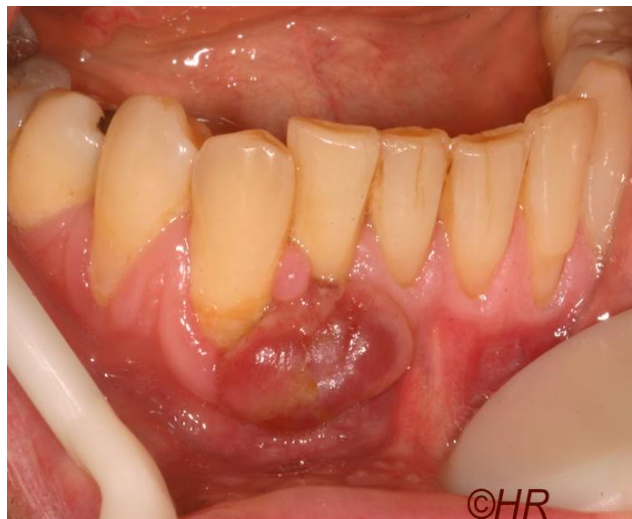

Figure 66 : Epulis périphérique à cellules géantes, Homme de 49 ans (photo Dr H. Raybaud).

- **Etiologie**

C'est une lésion réactionnelle suite à des irritations ou un traumatisme local. Son origine proviendrait du ligament parodontal ou du périoste.

- **Symptomatologie**

L'épulis à cellules géantes est indolore et saigne facilement au contact.

- Examens complémentaires

Examen histopathologique.

- Histologie

Le conjonctif est le siège d'une vascularisation dense et contient des cellules géantes multinucléées présentant une distribution aléatoire des noyaux au sein du cytoplasme, elles entourent les espaces vasculaires (Fig. 67). On observe également la présence de cellules mésoenchymateuses, de grains d'hémossidérine et de globules rouges extravasés. L'épithélium est normal ou ulcéré. (Akinyamoju et al. 2020)

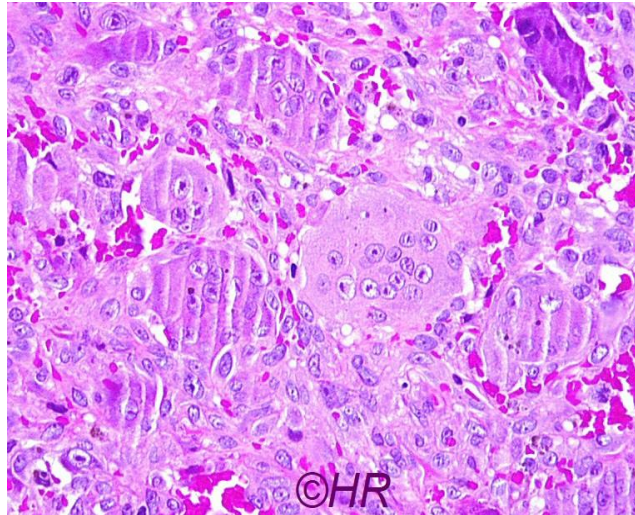


Figure 67 : Granulome périphérique à cellules géantes, HES, X400 (photo Dr H. Raybaud).

- Diagnostic différentiel

Le diagnostic différentiel comprend : granulome pyogène, fibrome ossifiant périphérique, tumeur à cellules géantes brunes liée à l'hyperparathyroïdie, sarcome de Kaposi.

- Traitement

L'excision chirurgicale complète jusqu'au contact osseux est le traitement de choix en raison de la possibilité de récurrence fréquente. Il est également indiqué de réaliser un surfaçage des dents adjacentes afin d'éliminer les facteurs locaux irritants. (Pacifci et al. 2015)

E. Tumeur maligne : sarcome de Kaposi

- Définition

Le sarcome de Kaposi est une tumeur maligne d'origine endothéliale. Il existe quatre formes touchant des populations différentes. La forme la plus fréquente est la forme classique touchant les populations méditerranéennes et juives d'Europe, elle affecte principalement la peau chez les hommes de plus de 60 ans.

La forme liée au SIDA touche fréquemment la muqueuse buccale, la peau, les ganglions lymphatiques et les viscères. (Reichart 2003)

- **Description clinique**

Les lésions buccales apparaissent sous forme de plaques et macules de couleur rouge-brun ou de nodules surélevés rouge bleuâtre (Fig. 68), atteignant avec prédilection le palais dur et la gencive, suivis de la langue, le voile du palais, la muqueuse jugale et vestibulaire.

Au stade avancé, des masses tumorales de plusieurs centimètres de diamètre apparaissent, accompagnées d'ulcérations et saignant facilement. (Lager et al. 2003)

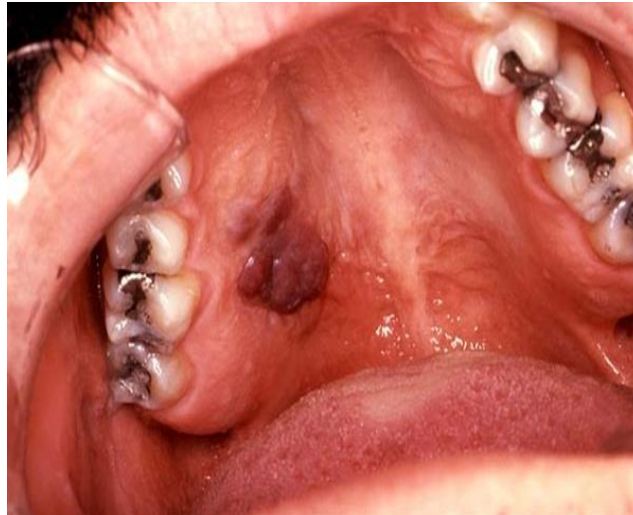

Figure 68 : Sarcome de Kaposi, lésion palatine (photos CDC / Sol Silverman, Jr., DDS, et Dr Edwin P. Ewing, Jr.)

- **Etiologie**

Le sarcome de Kaposi est dû à une infection par le virus HHV-8. L'apparition d'un sarcome de Kaposi traduit le passage de la séropositivité HIV au stade de SIDA, suite à la diminution importante du taux de lymphocytes CD4. (Lausten et al. 2003)

- **Symptomatologie**

Les symptômes associés au sarcome de Kaposi peuvent être une difficulté respiratoire et une lymphadénopathie. (Campo-Trapero et al. 2008)

- **Examens complémentaires**

Examen histopathologique.

- **Histologie**

L'histologie montre un élargissement endothélial, une prolifération des cellules endothéliales en amas dense associée à une extravasation d'hématies avec dépôt d'hemosidérine (Fig. 69). (Lager et al. 2003)

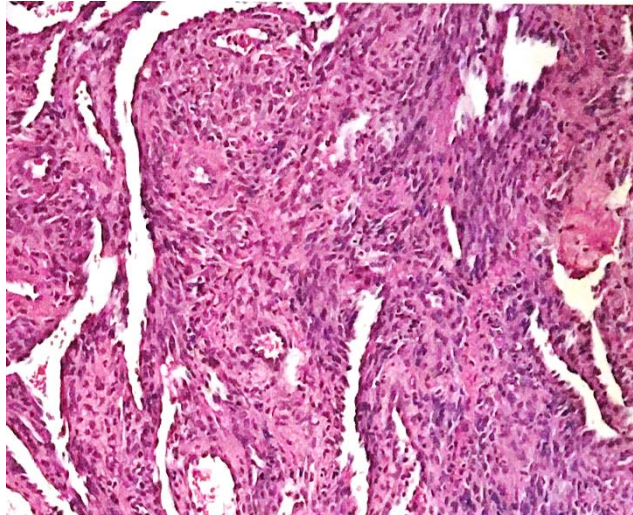


Figure 69 : Sarcome de Kaposi, (photo Oral Pathology, Regezi, Sciuba, Jordan)

- **Diagnostic différentiel**

Le diagnostic différentiel comprend : granulome pyogène, granulome à cellules géantes, hémangiome, angiomatose bacillaire, angiosarcome.

- **Traitement**

Le traitement comprend une trithérapie, des interférons, une radiothérapie et une exérèse chirurgicale des petites lésions. (Reichart 2003)

VIII. Affections hématologiques

1. Anémies

L'anémie est une affection hématologique relativement fréquente touchant 25% de la population mondiale selon l'OMS, définie par une diminution du taux d'hémoglobine dans le sang inférieur à 14 g/L chez l'homme et 12g/L chez la femme. Il existe différents types d'anémies causées par une carence en fer, une carence en vitamines, une infection chronique, une perte de sang ou une aplasie des globules rouges. Les anémies présentant des manifestations buccales sont l'anémie ferriprive et les anémies mégaloblastiques.

- a. **Anémie ferriprive**

- **Définition**

L'anémie ferriprive ou sidéropénique est la plus fréquente des anémies, elle touche essentiellement les femmes. Elle est causée par un déficit en fer entraînant une diminution du nombre d'érythrocytes. (Breyman 2015)

- **Description clinique**

Elle se manifeste en bouche par une exfoliation de la langue qui présente un aspect lisse et dépapillé, de couleur rouge (Fig. 70), douloureuse au contact des aliments, accompagnée d'un érythème et d'une fine kératose de la muqueuse jugale. (Lu, Wu 2004)

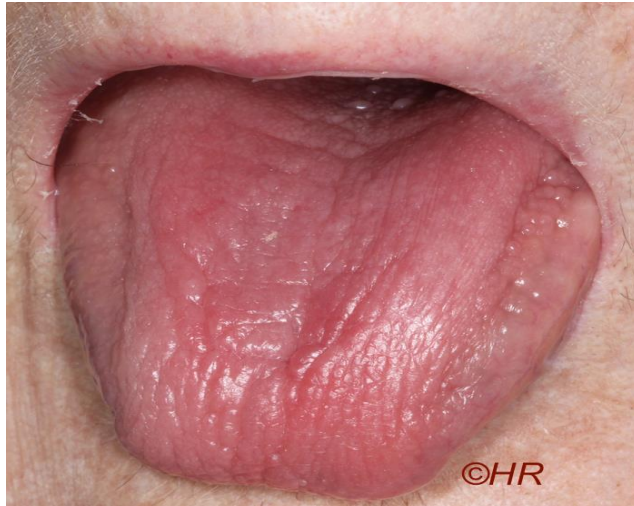

Figure 70 : Anémie ferriprive, Femme de 77 ans (photo Dr H. Raybaud).

○ **Etiologie**

Le déficit en fer peut être causé par des ménorragies, des carences alimentaires, un trouble de l'absorption de fer secondaire à une maladie gastro-intestinale, ou un saignement digestif occulte. (Wu et al. 2014)

○ **Symptomatologie**

Le principal signe de l'anémie ferriprive est la pâleur de la peau et des muqueuses, accompagnée d'une perte du goût et d'une sensation de brûlure au contact de certains aliments. L'anémie s'accompagne souvent d'asthénie et d'une dyspnée d'effort avec tachycardie. (Breyman 2015)

○ **Examens complémentaires**

Examens biologiques hématologiques : hémogramme comprenant le taux d'hémoglobine, le taux d'hématocrite et la numération des globules rouges.

○ **Histologie**

Histologiquement, la langue présente une atrophie épithéliale avec une absence de papilles. Le conjonctif est le siège d'un infiltrat inflammatoire leucocytaire. (Adeyemo et al. 2011)

○ **Diagnostic différentiel**

Le diagnostic différentiel comprend : lichen plan atrophique, troubles liés à la malnutrition, langue géographique.

○ **Traitement**

Le traitement consiste à corriger la cause de l'anémie et administrer des compléments en fer.

b. Anémies mégaloblastiques

o Définition

Les anémies mégaloblastiques sont beaucoup moins fréquentes, elles représentent moins de 5% de l'ensemble des anémies et touchent les adultes de plus de 30 ans surtout en Europe.

Ce groupe comprend l'anémie de Biermer (aussi appelée anémie pernicieuse) due à un déficit en vitamine B12 et l'anémie par déficit en acide folique (vitamine B9). (Pontes et al. 2009)

o Description clinique

Les lésions buccales des anémies mégaloblastiques sont précoces et se manifestent par des macules ou des plaques érythémateuses (Fig 71), mal limitées, localisées au niveau de la muqueuse de la langue, des joues et des lèvres. Les macules s'étendent progressivement sur toute la surface de la langue et en résulte la « glossite atrophique de Hunter » composée de plaques atrophiques et d'érosions « aphtoïdes ». (Pétavy-Catala et al. 2003)

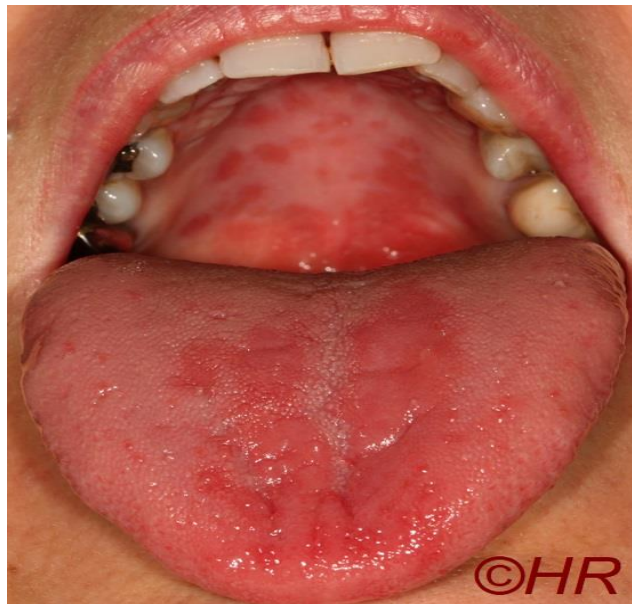

Figure 71 : Anémie mégaloblastique, Femme 45 ans (photo Dr H. Raybaud).

o Etiologie

Pour l'anémie de Biermer, le déficit en vitamine B12 est due à la formation d'auto-anticorps dirigés contre le facteur intrinsèque qui entraînent un défaut d'absorption de la vitamine B12, responsable d'une gastrite atrophique.

On peut également observer un déficit en vitamine B12 par carence d'apport chez les végétaliens stricts, les gastrectomisés et les porteurs de bypass

Les déficits en acide folique sont dus essentiellement à des défauts d'apports, surtout pour les femmes enceintes.

La vitamine B12 et l'acide folique jouent un rôle essentiel dans l'érythropoïèse. Les déficits de ces vitamines entraînent une différenciation érythroblastique anormale et des globules rouges de grande taille, fragiles circulants. (Adeyemo et al. 2011)

- **Symptomatologie**

Les symptômes sont une pâleur cutanéomuqueuse, des sensations de brûlures au niveau de la langue et des paresthésies buccales.

En cas de carence importante en vitamine B12, on retrouve un syndrome digestif composé d'une dysphagie, d'une dyspepsie (douleur épigastrique), de vomissements et de diarrhée ainsi qu'un syndrome neuro-anémique consistant en des paresthésies des extrémités et des troubles des réflexes tendineux et de l'équilibre. (Pétavy-Catala et al. 2003)

- **Examens complémentaires**

Examens biologiques hématologiques : hémogramme comprenant le taux d'hémoglobine, le taux d'hématocrite et la numération des globules rouges.

Examen histopathologique.

- **Histologie**

L'examen histologique montre un épithélium atrophique, avec infiltrat inflammatoire leucocytaire du chorion et une atrophie des glandes salivaires.

- **Diagnostic différentiel**

Le diagnostic différentiel comprend : lichen plan atrophique, troubles liés à la malnutrition, langue géographique, langue fissurée.

- **Traitement**

Le traitement repose sur l'administration de vitamine B12 et d'acide folique. (Pétavy-Catala et al. 2003)

2. Défauts des plaquettes

a. Thrombocytopénie

- **Définition**

Une thrombocytopénie est une diminution de la quantité de plaquettes circulantes en dessous du seuil de 150 000/mm³, le taux normal de plaquettes étant compris entre 250 000 et 400 000/mm³. (Lambotte 2011)

- **Description clinique**

Les manifestations buccales dépendent de la sévérité de la thrombocytopénie.

Au-delà de 80 000/mm³, on n'observe pas de signe hémorragique.

Entre 80 000 et 50 000/mm³, des hémorragies gingivales (Fig. 72) apparaissent occasionnellement accompagnées de pétéchies localisées au niveau du palais (Fig. 73) et de la muqueuse buccale.

Entre 50 000 et 30 000/mm³, un purpura accompagné de pétéchies, d'hématomes et de gingivorragies apparaissent.

En dessous du seuil de 30 000/mm³, on observe des hémorragies profuses et incontrôlables localement.

(Khammissa et al. 2018)

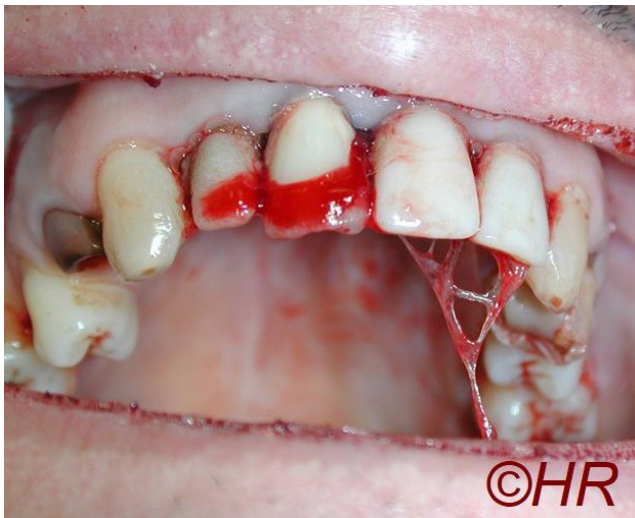


Figure 72 : 60 000 plaquettes, Homme de 50 ans (photo Dr H. Raybaud).

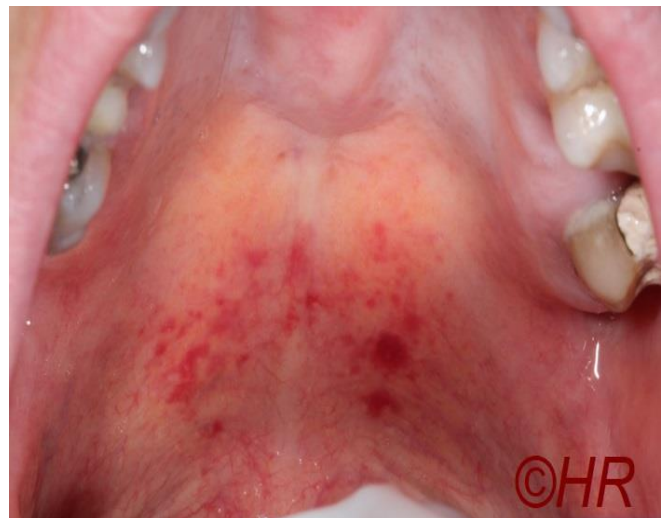

Figure 73 : Pétéchies, Femme de 47 ans (photo Dr H. Raybaud).

○ **Etiologie**

Il existe plusieurs causes entraînant une thrombocytopénie. Celle-ci peut être d'origine :

- **Centrale** : due à une aplasie médullaire ou un envahissement médullaire (leucémie aiguë ou métastase) qui entraîne une insuffisance de production de plaquettes
- **Périphérique** : due à des médicaments, à des infections (VIH, VHB, VHC, EBV, CMV), à une maladie auto-immune ou un trouble de la répartition (hypersplénisme).

(Lambotte 2011)

○ **Symptomatologie**

Le principal signe de la thrombocytopénie est un syndrome hémorragique isolé.

○ **Examens complémentaires**

Les examens complémentaires nécessaires au diagnostic sont une numération de la formule sanguine (NFS), TP TCA fibrinogène et un myélogramme qui permet de distinguer les thrombopénies centrales et périphériques. (Kiefel, Greinacher 2010)

○ **Histologie**

Les pétéchies apparaissent au niveau histologique comme de petits vaisseaux à la paroi endommagée permettant l'extravasation de globules rouges.

○ **Diagnostic différentiel**

Le diagnostic différentiel comprend : mononucléose infectieuse, leucémies, réactions médicamenteuses.

- **Traitement**

Le traitement consiste à éliminer la cause de la thrombopénie et en une transfusion plaquettaire.

(Kiefel, Greinacher 2010)

- b. Thrombasthénie**

- **Définition**

La thrombasthénie est une dysfonction plaquettaire rare causée par une anomalie génétique responsable d'un défaut d'agrégation ou d'adhérence des plaquettes. Le nombre de plaquettes est normal, il s'agit d'une anomalie qualitative.

Il existe plusieurs sortes de thrombasthénie causée par des déficits en différents facteurs de coagulation (facteur de Von Willebrand, facteur VIII), la mieux connue est la maladie de Glanzmann due à une anomalie de l'intégrine α IIB – β 3.

Cette maladie touche les deux sexes sans prédilection, et est souvent diagnostiquée à un âge précoce. (Sharma, Perez Botero, Jobe 2018)

- **Description clinique**

Les manifestations buccales de la thrombasthénie sont des gingivorragies associés à des ecchymoses et des pétéchie. (Philipp 2010)

- **Etiologie**

La thrombasthénie est une maladie congénitale transmise sur un mode autosomique récessif. (Franchini, Favalaro, Lippi 2010)

- **Symptomatologie**

Elle est caractérisée par des saignements muco-cutanés. Elle peut également entraîner un épistaxis et des ménorragies. (Nurden 2019)

- **Examens complémentaires**

NFS, temps de saignement.

- **Histologie**

L'histologie révèle une rupture des vaisseaux avec extravasation de globules rouges dans le conjonctif.

- **Diagnostic différentiel**

Le diagnostic différentiel comprend : thrombocytopénie, mononucléose infectieuse, leucémies.

- **Traitement**

La transfusion plaquettaire est le traitement de choix pour les hémorragies sévères. Pour les soins à risque hémorragique, il est nécessaire de prendre contact avec l'hématologue et de mettre en place un protocole d'hémostase. (Nurden 2019)

C. Purpura thrombopénique immunologique

○ Définition

Le purpura thrombopénique immunologique est une maladie auto-immune caractérisée par une destruction des plaquettes par des auto-anticorps principalement dans la rate. Le taux de plaquettes peut diminuer jusqu'à moins 10 000/mm³, plus ou moins rapidement.

Il existe une nette prédominance féminine chez les adultes (3 femmes /1 homme). Il s'agit d'une maladie orpheline, dont l'incidence est entre 5 et 10 pour 100 000 habitants par an. (Provan et al. 2010)

○ Description clinique

Les manifestations buccales comprennent diverses lésions rouges qui apparaissent sous forme de pétéchies, d'ecchymoses (Fig 74) ou d'hématomes, localisées au niveau du palais et de la muqueuse buccale. (Khammissa et al. 2018)

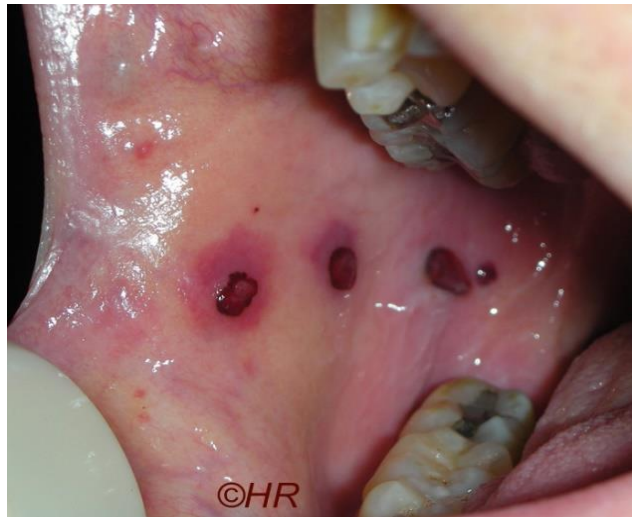


Figure 74 : Purpura thrombopénique, 13000 plaquettes, Homme 72 ans (photo Dr. H. Raybaud)

○ Etiologie

Le purpura thrombopénique immunologique est soit primaire ou secondaire. Les principales causes sont des infections virales ou chroniques comme le VIH, le VHC, le lupus et les causes iatrogènes.

La maladie est due à des auto-anticorps qui se fixent sur la membrane des plaquettes et les détruisent par phagocytose. (Portielje et al. 2001)

○ Symptomatologie

On observe fréquemment une éruption cutanée purpurique, un épistaxis et des hémorragies gastro-intestinales. (Portielje et al. 2001)

○ Examens complémentaires

NFS, temps de saignement, myélogramme.

○ Histologie

L'histologie révèle une rupture des vaisseaux avec extravasation de globules rouges dans le conjonctif.

- **Diagnostic différentiel**

Le diagnostic différentiel comprend : leucémies, anémie aplasique, agranulocytose, réactions médicamenteuses. (Provan et al. 2010)

- **Traitement**

Le traitement est composé d'une corticothérapie et d'injections d'immunoglobulines intraveineuses. (Khellaf et al. 2005)

3. Leucémies

Les leucémies sont des hémopathies malignes caractérisées par des anomalies de la maturation et de la prolifération des leucocytes. Les cellules sanguines ont pour origine commune une cellule souche donnant deux lignées : la lignée lymphoïde à l'origine des lymphocytes et la lignée myéloïde à l'origine des polynucléaires, des monocytes, des globules rouges et des plaquettes.

On distingue donc les leucémies lymphoïdes et myéloïdes, aiguës ou chroniques.

Toutes les formes de leucémies peuvent s'accompagner de manifestations buccales.

- a. Leucémies aiguës**

- **Définition**

Les leucémies aiguës présentent un fort potentiel évolutif et nécessitent la mise en place d'un traitement immédiat.

La leucémie aiguë lymphoblastique (LAL) est caractérisée par une prolifération anormale de cellules immatures de la lignée lymphoïde. Elle est plus fréquente chez les enfants de moins de 15 ans et affecte la moelle osseuse, la peau, les viscères, le système nerveux mais l'atteinte de la muqueuse buccale est moins fréquente que dans les leucémies aiguës myéloblastiques.

La leucémie aiguë myéloblastique (LAM) se caractérise par une production excessive de précurseurs de la lignée myéloïde. Elle touche les adultes de plus de 60 ans et affecte les mêmes organes que la LAL bien que l'atteinte du SNC soit rare. La muqueuse buccale est touchée dans 95% des cas et constitue souvent les premiers signes de la maladie. (Pelcovits, Niroula 2020)

- **Description clinique**

Les signes gingivaux apparaissent de façon précoce, ils se manifestent par une infiltration leucémique ressemblant à une hyperplasie gingivale avec un érythème, indolore, souvent accompagnée de gingivorragies, d'ulcérations, de pétéchies et d'ecchymoses. Une pâleur gingivale est un signe évocateur d'une anémie.

Les LAM peuvent être précédées d'un chlorome (ou sarcome leucoblastique) qui se présente sous forme d'un nodule saillant de couleur rouge-bleuâtre localisé au niveau du palais ou de la gencive (Fig 75-76). L'odontalgie est également un signe de la leucémie, une dent présentant des signes de pulpite sans cause pertinente. (Cammarata-Scalisi et al. 2020)

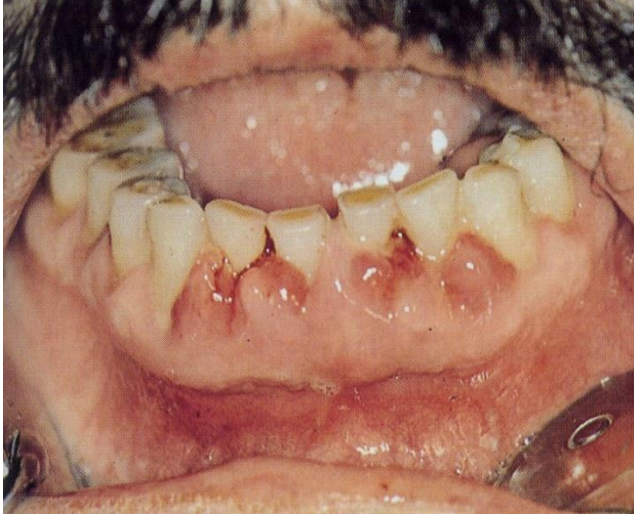

Figure 75 : Leucémie aiguë myélocytaire
fig.187 Laskaris atlas, éd Lavoisier 2006

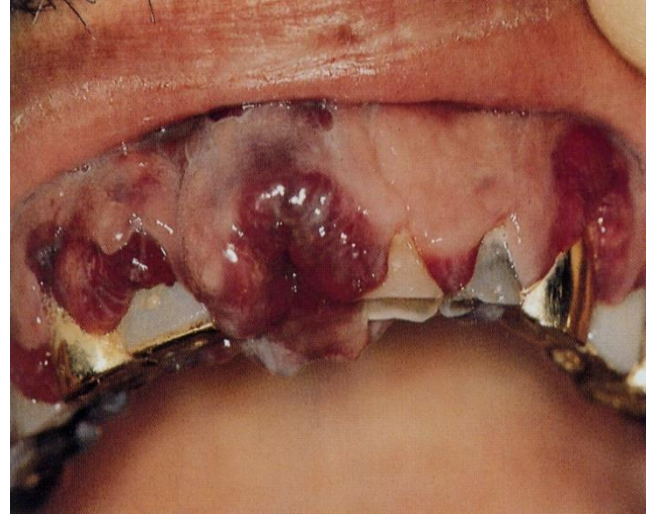

Figure 76 : Leucémie aiguë myélomonocytaire
fig.233 Laskaris atlas, éd Lavoisier 2006

○ **Etiologie**

L'origine est inconnue, cependant il existe plusieurs facteurs de risque tels que les radiations ionisantes (traitement d'un précédent cancer), certaines maladies génétiques (trisomie 21, syndrome de Bloom), un système immunitaire déficient, le tabagisme et l'exposition au benzène. (Francisconi et al. 2018)

○ **Symptomatologie**

Les symptômes sont une pâleur cutanéomuqueuse, une asthénie, une perte de poids, des céphalées, des frissons, des infections, des hémorragies, une lymphadénopathie, une splénomégalie, une hépatomégalie et une hypertrophie des glandes salivaires. (Fernandes et al. 2018)

○ **Examens complémentaires**

Hémogramme, examen médullaire.

○ **Histologie**

La biopsie montre une infiltration gingivale par les cellules leucémiques rondes.

○ **Diagnostic différentiel**

Le diagnostic différentiel comprend : agranulocytose, aplasie médullaire, neutropénie cyclique, purpura thrombocytopénique, gingivite ulcéronécrotique, fibromatose gingivale idiopathique, hypertrophie gingivale d'origine médicamenteuse.

○ **Traitement**

Le traitement se fait essentiellement par chimiothérapie et transplantation médullaire. (Francisconi et al. 2018)

b. Leucémies chroniques

○ Définition

Les leucémies chroniques touchent les adultes, elles débutent de manière insidieuse avec une évolution lente et sont donc généralement découvertes de manière fortuite à l'occasion d'un examen sanguin de routine.

La leucémie lymphoïde chronique (LLC) est la plus fréquente des leucémies, elle est caractérisée par une accumulation lente et progressive de lymphocytes immatures à durée de vie allongée au niveau des tissus lymphoïdes (moelle osseuse, sang, rate et foie). Elle affecte les adultes de plus de 60 ans.

(Scarfò, Ferreri, Ghia 2016)

La leucémie myéloïde chronique (LMC) est la plus rare, il s'agit d'un syndrome myéloprolifératif entraînant une prolifération de la lignée granulocytaire due à une anomalie chromosomique appelée chromosome Philadelphie résultant d'une translocation entre les chromosomes 22 et 9. Il existe rarement de manifestations buccales dans cette forme. (Heim, Ebnöther, Favre 2019)

○ Description clinique

La LLC se manifeste par une infiltration leucémique qui apparaît comme une hypertrophie des papilles foliées de la langue, des glandes salivaires et de la gencive sur laquelle on peut observer un lymphome à petits lymphocytes (Fig. 77).

A un stade avancé, la muqueuse buccale est pâle (due à l'anémie) et présente des ecchymoses et des pétéchies. (Francisconi et al. 2018)

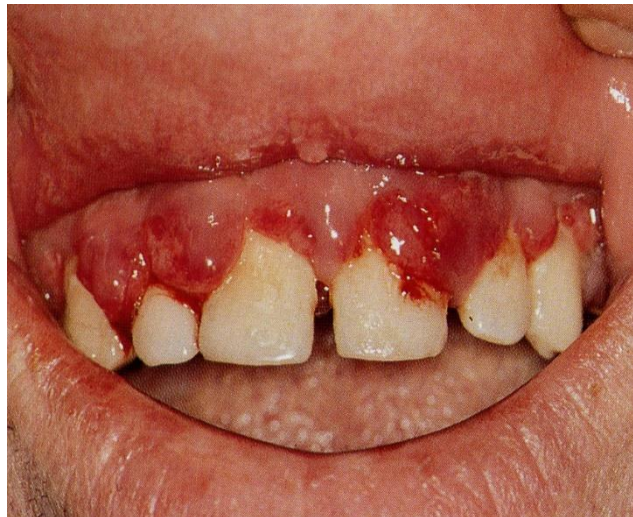

Figure 77 : Leucémie lymphoïde chronique, fig 186 Laskaris Atlas éd Lavoisier 2006

○ Etiologie

L'origine est inconnue, cependant il existe plusieurs facteurs de risque tels que les radiations ionisantes (traitement d'un précédent cancer), certaines maladies génétiques (trisomie 21, syndrome de Bloom), un système immunitaire déficient, le tabagisme et l'exposition au benzène. (Jin et al. 2016)

- **Symptomatologie**

Dans la majorité des cas, la leucémie chronique ne provoque pas de symptôme. Dans les autres cas, les principaux signes sont une fatigue, des infections répétées, une lymphadénopathie, une anémie et une splénomégalie. (Arvanitidou, Nikitakis, Sklavounou 2011)

- **Examens complémentaires**

Hémogramme, examen médullaire

- **Histologie**

La biopsie montre une infiltration blastique de la gencive accompagnée d'un œdème.

- **Diagnostic différentiel**

Le diagnostic différentiel comprend : lymphome non Hodgkinien, leucémie à prolymphocytes, maladie de Waldenström.

- **Traitement**

Pour les leucémies à évolution lente, une simple surveillance suffit. Il existe également des thérapies ciblées pour les LMC traitées à l'imatinib. (Coltro, Patnaik 2019)

4. Maladie de Vaquez

- **Définition**

Aussi appelée polyglobulie de Vaquez ou polycythémie vraie, la maladie de Vaquez est un syndrome myéloprolifératif acquis caractérisé par une augmentation de la quantité de globules rouges due à une prolifération anormale et incontrôlée. Elle est souvent associée à une hyperleucocytose et une thrombocytose.

Il s'agit d'une maladie rare dont l'incidence annuelle est de 1/36 000 à 1/100 000 qui peut survenir à tout âge, mais qui touche le plus souvent des hommes âgés de 50 à 70 ans.

La prolifération excessive d'une ou plusieurs lignées sanguines entraîne une hyperviscosité du sang, augmentant ainsi le risque de thromboses. (Stone 2001)

- **Description clinique**

La muqueuse buccale présente un érythème diffus permanent, de couleur « lie de vin », associé à des gingivorragies et des ecchymoses.

- **Etiologie**

La maladie de Vaquez est due à une mutation génétique qui engendre une expansion clonale d'une cellule souche et inhibe la croissance et la maturation des progéniteurs normaux. (Helbig 2018)

- **Symptomatologie**

Les symptômes associés au début de la maladie sont des céphalées, des vertiges, des acouphènes, associés à une érythrose cutanée, muqueuse et conjonctive.

Ils peuvent être accompagnés de complications thrombotiques artérielles et veineuses, d'embolie pulmonaire, de saignements gingivaux, d'ecchymoses et d'hémorragies digestives.

Au stade avancé de la maladie, une leucémie aiguë peut apparaître. (Tefferi, Barbui 2020)

- **Examens complémentaires**

NFS, examen génétique.

- **Diagnostic différentiel**

Polyglobulies secondaires, thalassémie.

- **Traitement**

Le traitement repose sur la saignée visant à améliorer la circulation sanguine par diminution de l'hématocrite pour prévenir le risque de thrombose. L'hydroxyurée est le traitement de référence chez les patients âgés. (Spivak 2019)

5. Macroglobulinémie de Waldenström

- **Définition**

La macroglobulinémie de Waldenström est une maladie rare caractérisée par une accumulation lymphocytes dans la moelle osseuse et les tissus lymphoïdes périphériques associée à la production d'immunoglobulines M (IgM) en quantité importante. Son incidence annuelle est de 1/260 000, elle touche deux fois plus les hommes, âgés de plus de 60 ans. Il s'agit d'une maladie à progression lente qui évolue environ en 6 ans vers le décès. (Wang, Lin 2020)

- **Description clinique**

Le tableau clinique de cette maladie est complexe et variable, associant des ulcérations de la muqueuse buccale, des adénopathies, une tuméfaction des glandes salivaires, des lésions ostéolytiques des maxillaires, des gingivorragies, des pétéchies et des ecchymoses récidivantes laissant une pigmentation hémossidérinique. (Dimopoulos et al. 2000)

- **Etiologie**

L'étiologie est inconnue, bien que des études montrent une implication de facteurs liés à l'immunité et des formes familiales de la maladie. (Timár 2017)

- **Symptomatologie**

Dans 50% des cas, les patients sont asymptomatiques.

Les symptômes sont liés à l'hyperviscosité du sang dont le plus commun est la fatigue. On peut également observer des céphalées, des hémorragies nasales, une splénomégalie, une perte de poids et un phénomène de Raynaud liés au dépôts d'IgM. (Dimopoulos et al. 2000)

- **Examens complémentaires**

Examens sanguins, myélogramme, électrophorèse.

○ Diagnostic différentiel

Le diagnostic différentiel comprend : myélome multiple, leucémie lymphocytaire, lymphome malin non Hodgkinien. (Wang, Lin 2020)

○ Traitement

Lorsque la maladie est au stade asymptomatique, une simple surveillance avec l'hématologue suffit.

Les traitements pour les patients symptomatiques dépendent de plusieurs facteurs et comprennent de la chimiothérapie et de l'immunothérapie. (Owen et al. 2014)

6. Histiocytose Langheransienne

○ Définition

Le terme d'histiocytose Langheransienne (HL) regroupe un ensemble de maladies prolifératives clonales de cellules de Langherans. Ces cellules jouent un rôle immunologique, elles fixent des antigènes sur leurs membranes dans le but de les présenter aux cellules immunocompétentes, généralement des lymphocytes T.

Il existe quatre formes d'histiocytose Langheransienne :

- ✓ **Unifocale** (ou granulome éosinophile) : la plus fréquente et la moins grave, elle touche plus les hommes que les femmes, les adolescents et les adultes jeunes et affecte le squelette.
- ✓ **Multifocale** (maladie de Hand-Schuller-Christian) : est rare et grave, elle atteint les enfants de 2 à 10 ans.
- ✓ **Aiguë disséminée** (maladie de Letterer-Siwe) : rare et grave, elle atteint les nourrissons et les enfants de moins de 2 ans, et évolue rapidement.
- ✓ **Congénitale** (maladie de Hashimoto-Pritzker) : est une forme rare avec une régression spontanée en quelques mois.

(Krooks, Minkov, Weatherall 2018)

○ Description clinique

Toutes les formes d'HL présentent des lésions buccales.

La forme unifocale se manifeste par une ulcération solitaire ou multiple, de petite taille, de forme irrégulière, recouvert d'un enduit fibrineux, localisée sur la gencive et le palais associée à une destruction osseuse et à une mobilité dentaire anormale (Fig. 78).

Les formes multifocale et aiguë disséminée présentent de multiples ulcérations buccales associées à une stomatite érythémateuse, des ecchymoses, un œdème, une gingivite, une parodontite, une atteinte des maxillaires, une perte dentaire avec éruption précoce des germes de dents permanentes. (Milián et al. 2001)

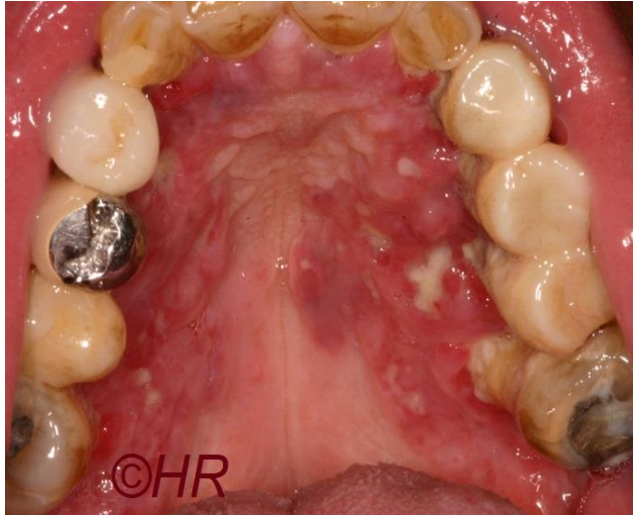

Figure 78 : Histiocytose X, Homme 57 ans (photo Dr H. Raybaud).

○ **Etiologie**

L'étiologie est inconnue bien qu'il existe une prédisposition génétique associée des infections virales et des réactions immunologiques entraînant une stimulation excessive des cellules de Langherans ou un dysfonctionnement des lymphocytes T immunosuppresseurs. (Kobayashi, Tojo 2018)

○ **Symptomatologie**

On retrouve souvent une éruption papuleuse ou érythémato-squameuse sur la peau, un mauvais état général, des otites, une atteinte pulmonaire, hépatique, osseuse et ganglionnaire.

La forme multifocale est caractérisée par la triade : diabète insipide, lésions osseuses et exophtalmie. (Nakamine et al. 2016)

○ **Examens complémentaires**

Examen histopathologique.

○ **Histologie**

L'examen histologique montre un aspect de granulome inflammatoire contenant des histiocytes de taille et de nombre variables, présentant un noyau rond avec un ou deux nucléoles centraux associé à un infiltrat de polynucléaires éosinophiles, de lymphocytes, de quelques plasmocytes et de fibroblastes. Les cellules histiocytaires expriment l'antigène CD1a. (Fistarol et al. 2009)

○ **Diagnostic différentiel**

Le diagnostic différentiel comprend : gingivite et parodontite ulcéro-nécrotiques, parodontite agressive, myélome multiple, leucémies, carcinome épidermoïde. (Nakamine et al. 2016)

○ **Traitement**

Le traitement dépend de la forme et de la sévérité de la maladie, il associe en général une chimiothérapie et une corticothérapie. (Monsereenusorn, Rodriguez-Galindo 2015)

IX. Autres

1. Erythroplasie

○ Définition

L'OMS définit l'érythroplasie comme une plaque ou une plage rouge, non spécifique, qui ne peut être classée ni cliniquement ni anatomopathologiquement dans une autre maladie. Elle est d'emblée suspecte de transformation maligne. Elle touche les individus entre 50 et 70 ans.

L'érythroplasie est rare dans la cavité buccale mais elle représente un haut risque de néoplasie, les zones les plus à risque étant la face ventrale de la langue, le plancher buccal et la zone rétro-molaire. (Holmstrup 2018)

○ Description clinique

L'érythroplasie se manifeste par une plaque de couleur rouge vif, bien délimitée, indolore, lisse et duveteuse en surface, légèrement déprimée, souvent érodée voire ulcérée.

Il existe une forme homogène qui est uniformément rouge (Fig. 79) et une forme non homogène (érythroleucoplasie) associée à des petites plaques ou points blancs. (Roza et al. 2021)

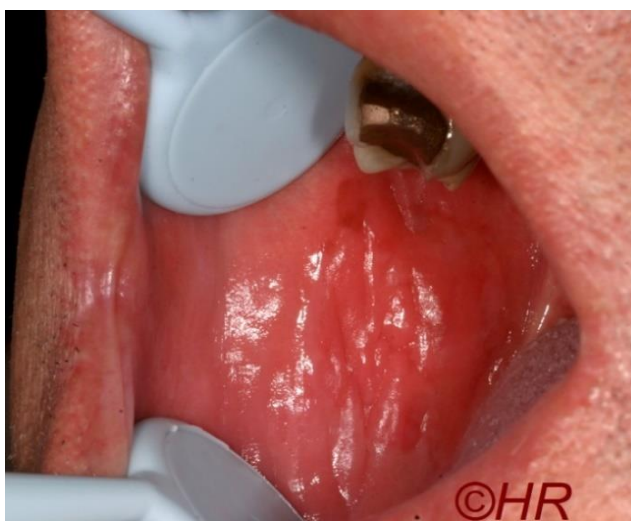

Figure 79 : Erythroplasie, Homme 45 ans (photo Dr H. Raybaud).

○ Etiologie

L'étiologie est inconnue. Il existe des facteurs favorisants : une exposition chronique à des composants cancérigènes notamment le tabac. L'alcool est considéré comme un co-carcinogène qui potentialise les effets du tabac. (Suter et al. 2008)

○ Symptomatologie

L'érythroplasie est généralement asymptomatique mais peut causer un inconfort ou une douleur sourde.

○ Examens complémentaires

Examen histopathologique.

- **Histologie**

Dans 90% des cas, l'histologie révèle une dysplasie sévère (Fig. 80), un carcinome in situ ou un carcinome épidermoïde invasif débutant. L'épithélium présente une zone d'atrophie et le chorion est très vascularisé. (Warnakulasuriya 2018)

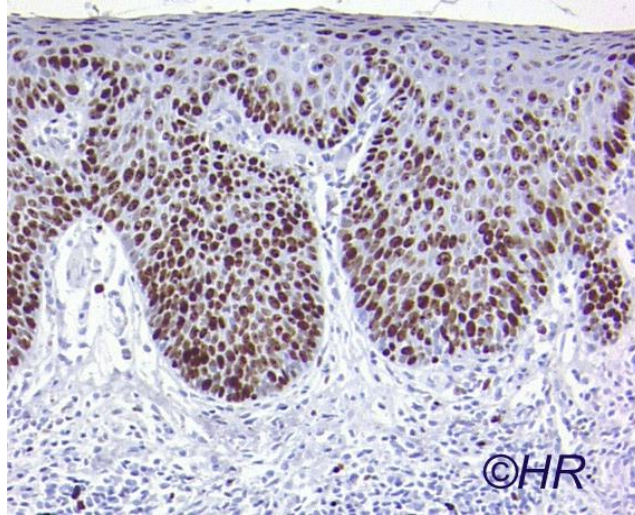


Figure 80 : Erythroplasie, dysplasie sévère, Anticorps anti-Ki-67 (cellules en division), X200 (photo Dr H. Raybaud).

- **Diagnostic différentiel**

Le diagnostic différentiel comprend : candidose érythémateuse, lichen plan, lupus érythémateux discoïde, carcinome épidermoïde débutant, inflammation. (Suter et al. 2008)

- **Traitement**

Le traitement comprend l'exérèse chirurgicale et un suivi à long terme. (Warnakulasuriya 2018) (Van der Velden 2020)

2. Scorbut

- **Définition**

Le scorbut est une maladie nutritionnelle rare qui survient en cas de carence sévère en vitamine C (acide ascorbique) qui joue un rôle important dans la synthèse du collagène. Il affecte principalement les gencives, la peau, les ongles, les cheveux, les muscles et les articulations. La carence peut concerner les nouveau-nés, les enfants et les adultes. Les réserves en acide ascorbique de l'organisme s'épuisent en trois mois environ. (Van der Velden 2020)

- **Description clinique**

Les manifestations buccales du scorbut sont une tuméfaction et un érythème généralisés des gencives accompagnés de gingivorragies (Fig. 81) et d'une mobilité dentaire anormale.

On peut également retrouver des pétéchies, ecchymoses et hématomes spontanés. (Firth, Marvan 2001)

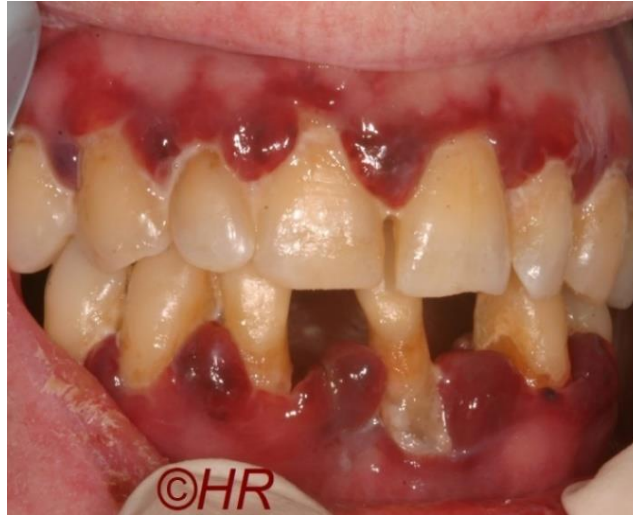

Figure 81 : Scorbut, Femme 81 ans (photo Dr H. Raybaud).

○ **Etiologie**

Le scorbut est provoqué par une carence en vitamine C qui peut être due à une malnutrition, un alcoolisme chronique, un régime restrictif et une affection inflammatoire du tube digestif.

(Chapple et al. 2018)

○ **Symptomatologie**

Le scorbut provoque un état de fatigue, un malaise, un œdème des extrémités inférieures, des douleurs, des troubles mentaux, des ecchymoses et hématomes cutanés, une diminution de la résistance aux infections et un retard de cicatrisation.

(Omori et al. 2014)

○ **Examens complémentaires**

Dosage de l'acide ascorbique dans le sang.

○ **Histologie**

L'examen histologique montre une hyperplasie gingivale avec épaissement de la couche épithéliale. Le conjonctif est envahi par un infiltrat plasmocytaire et présente une destruction de la matrice collagénique.

(Omori et al. 2014)

○ **Diagnostic différentiel**

Le diagnostic différentiel comprend : gingivite ulcéro-nécrotique, gingivite hyperplasique tartrique, gingivite herpétique, leucémie, agranulocytose, purpura thrombocytopénique.

○ **Traitement**

Le traitement consiste en l'apport de vitamine C : 100 mg, 3 à 5 fois par jour jusqu'à un total de 4 g. La dose est ensuite diminuée progressivement et suivie de prescriptions diététiques.

(Firth, Marvan 2001)

Tableau 1 : Classement des lésions par site

Site	Lésions	Principales caractéristiques
Palais	Stomatite prothétique (stade I, II, III)	- Pétéchies (stade I) puis érythème diffus localisé sous une prothèse amovible (stade II), puis papules (stade III), associés ou non à une surinfection par <i>Candida albicans</i>
	Lésions traumatiques : ○ Brûlure alimentaire ○ Pratiques sexuelles ○ Toux répétée / vomissements	- Erythème douloureux, mal limité, suite au contact avec des aliments ou boissons chaudes - Erythème au point d'impact - Pétéchies au niveau du voile du palais
	Mononucléose infectieuse	- Pétéchies au niveau du voile du palais (due à EBV)
	Thrombocytopénie	- Pétéchies et ecchymose
	Ouranite	- Erythème du voile du palais, chez les asthmatiques au point de contact avec le spray de cortisone
	Syphilis	- Macules érythémateuses au niveau du palais mou et des piliers amygdaliens
	Stomatite gonococcique	- Plaque érythémateuse au niveau de la luette, des piliers amygdaliens, rarement associée à la pharyngite gonococcique.
	Stomatite allergique	- Erythème diffus dessinant la prothèse. Très rare : allergie à la résine.
	Urticaire	- Macules , papules au niveau du palais dur. Rare
Sarcome de Kaposi	- Papule ou nodule au niveau du palais dur, lié à l'infection VIH. Rare avec la trithérapie	

Site	Lésions	Principales caractéristiques
Langue	Candidose érythémateuse	- Plage érythémateuse sur la face dorsale de la langue, aspect +/- dépapillé suite à un traitement antibiotique.
	Langue géographique	- Plaques érythémateuses bordées d'un liseré kératinisé, dépapillées au centre, qui se déplacent dans le temps et récidivent avec le stress.
	Varices	- Papules violacées sur les faces latérales et ventrale de la langue, chez les personnes âgées.
	Glossite losangique médiane	- Erythème médian, mamelonné ou lisse, en forme de losange en avant du V lingual. Souvent associée à une lésion en décalque au palais, et +/- au <i>candida albicans</i> .
	Lichen plan atrophique	- Erythème atrophique sur la face dorsale de la langue, associé ou non à des érosions, et résistant au traitement.
	Anémie ferriprive	- Plage érythémateuse, lisse, dépapillée sur la face dorsale de la langue.
	Lésion traumatique : brûlure	- Erythème localisé et douloureux, associé à une érosion ou ulcération.
	Malformations artérioveineuses (angiomes caverneux)	- Nodule gonflant à l'effort, positif à la vitropression.
	Maladie de Rendu-Osler	- Multiples papules (télangectasies) positives à la vitropression, saignement.
	Anémies mégaloblastiques	- Macules confluentes en une plaque érythémateuse donnant une glossite de Hunter (déficit en vitamine B9 et B12).
	Syphilis	- Face dorsale de langue en « prairie fauchée ».
	Amylose	- Papule ou nodule ferme de couleur violacé.
	Psoriasis	- Aspect de langue géographique, associé à une atteinte cutanée (rare).
	Lymphangiome	- Papules en forme de grappes framboisées déformant la langue.
Syndrome allergique oral	- Erythème associé à un œdème suite à une allergie croisée (rare).	
Dermatomyosite	- Erythème , télangectasies (rare).	

Site	Lésions	Principales caractéristiques
Lèvres	Chéilite allergique	- Erythème diffus associé ou non à des vésicules par allergie de contact (rouge à lèvres ou aliments).
	Angiome infantile	- Nodule violacé qui disparaît vers 10 ans, positif à la vitropression.
	Malformations veineuses	- Papules ou nodules violacés, positifs à la vitropression.
	Amylose	- Papules ou nodules ferme de couleur violacé.
	Chéilite de Miescher (Syndrome de Melkersson-Rosenthal)	- Erythème associé à un œdème. (rare)
	Chéilite de la maladie de Crohn	- Macrochéilite associée à une chéilite angulaire.
	Maladie de Rendu-Osler	- Multiples papules érythémateuses, positives à la vitropression.
	Anémies mégaloblastiques	- Macules confluentes en une plaque érythémateuse (déficit en vitamine B9 et B12).
Syndrome allergique oral	- Erythème associé à un œdème, allergie croisée (rare).	

Site	Lésions	Principales caractéristiques
Joue	Lichen plan atrophique	- Erythème associé à des érosions et des brides cicatricielles. Rechercher les stries de Wickham.
	Lupus discoïde	- Plaque érythémateuse, entourées de stries blanchâtres surélevées en rayon de soleil. Masque lupique cutané.
	Thrombocytopénie Thrombasthénie	- Pétéchies , ecchymoses et saignements.

Site	Lésions	Principales caractéristiques
Gencives	Gingivite érythémateuse	- Erythème avec hyperplasie des papilles interdentaires associée à une hygiène défectueuse.
	Gingivites desquamatives : - Lichen plan - Pemphigoïde des muqueuses (PM) - Pemphigus vulgaire (PV)	- Erythème de la gencive attachée : - IFD négative - signe de la pince positif, IFD linéaire : PM - signe de Nikolsky positif, IFD en résille : PV
	Gingivite gravidique	- Femme enceinte 3 ^{ème} mois
	Granulome pyogène	- Nodule érythémateux sur la gencive attachée ou la papille interdentaire, suite à un traumatisme (extraction), saignant au contact.
	Granulome à cellules géantes	- Nodule violacé, irritation, saignement.
	Erythème gingival linéaire	- Erythème de la gencive marginale et des papilles interdentaires lié au VIH (rare).
	Gingivite plasmocytaire	- Erythème associé à un œdème, aspect lisse de la gencive. Phénomène d'hypersensibilité (chewing-gums, dentifrice) (rare).
	Maladie de Wegener	- Multiples papules prenant un aspect framboisé caractéristique, (rare)
	Leucémies aiguës et chroniques	- Hyperplasies gingivales rouge-violacé, gingivorragies.
	Primo infection herpétique	- Stomatite érythémateuse associée à des vésicules donnant des érosions douloureuses, liée à l'Herpès Simplex I.
	Maladie de Crohn	- Hyperplasie gingivale érythémateuse
	Scorbut	- Hyperplasie gingivale violacée, déficit en vitamine C (rare).

Tableau 2 : Classification par facettes

1. Gingivite érythémateuse

Topographie	Gencives
Taille	
Consistance – Texture	Molle Lisse
Couleur	Rouge violacé
Environnement	Gencive marginale, papille interdentaire
Symptomatologie	Tendance au saignement
Signes cliniques	Hyperplasie gingivale
Autres caractéristiques	Mauvaise hygiène bucco-dentaire

2. Gingivite gravidique

Topographie	Gencives
Taille	
Texture – aspect	Molle Lisse
Couleur	Rouge violacé
Environnement	Gencive marginale, papille interdentaire
Symptomatologie	Tendance au saignement
Signes cliniques	Hyperplasie gingivale
Autres caractéristiques	Femme enceinte

3. Candidose érythémateuse

Topographie	Langue – Palais - Jous
Taille	>10 mm
Texture – aspect	Lisse
Couleur	Rougeâtre
Environnement	Dos de la langue, palais
Symptomatologie	Sensation de brûlure - Goût métallique - Xérostomie
Signes cliniques	Erythème diffus
Autres caractéristiques	Prise d'antibiotiques à large spectre - Associée au VIH

4. Stomatite prothétique

Topographie	Palais
Taille	>10 mm
Texture – aspect	Lisse / Granulaire
Couleur	Rougeâtre
Environnement	Prothèse amovible ancienne, mal adaptée
Symptomatologie	Indolore
Signes cliniques	Pétéchies (stade 1) Erythème dessinant la prothèse (stade 2) Muqueuse granulaire (stade 3)
Autres caractéristiques	Mauvaise hygiène bucco-dentaire

5. Syphilides secondaires

Topographie	Palais - Langue – Joues - Lèvres
Taille	5 – 10 mm
Texture – aspect	Lisse
Couleur	Rougeâtre
Environnement	Piliers amygdaliens
Symptomatologie	Indolore - Altération de l'état général - Manifestations cutanées
Signes cliniques	Macules - Langue en « prairie fauchée »
Autres caractéristiques	Associée au VIH

6. Stomatite gonococcique

Topographie	Palais
Taille	
Texture – aspect	Exsudat grisâtre
Couleur	Rougeâtre
Environnement	Piliers amygdaliens
Symptomatologie	Indolore - Sensation de brûlure
Signes cliniques	Erythème diffus – Erosion
Autres caractéristiques	Pharyngite

7. Erythème gingival linéaire

Topographie	Gencives
Taille	
Texture – aspect	Lisse
Couleur	Rougeâtre
Environnement	Gencive marginale - Papille interdentaire
Symptomatologie	Douloureux - Tendance au saignement
Signes cliniques	Liseré rouge vif de la gencive marginale
Autres caractéristiques	Associé au VIH

8. Mononucléose infectieuse

Topographie	Palais
Taille	
Texture – aspect	Lisse
Couleur	Rougeâtre
Environnement	Jonction palais dur – palais mou
Symptomatologie	Altération de l'état général - Lymphadénopathie
Signes cliniques	Pétéchies
Autres caractéristiques	Adulte jeune

9. Primo-infection herpétique

Topographie	Lèvres - Joues - Gencives - Langue - Plancher buccal - Palais
Taille	
Texture – aspect	Lisse
Couleur	Rougeâtre - Jaunâtre
Environnement	
Symptomatologie	Douloureux - Altération de l'état général - Lymphadénopathie
Signes cliniques	Erythème - Erosions
Autres caractéristiques	Enfant

10. Glossite losangique médiane

Topographie	Langue
Taille	>10 mm
Texture – aspect	Muqueuse lisse - Muqueuse mamelonnée
Couleur	Rougeâtre
Environnement	Dos de la langue – Palais
Symptomatologie	Indolore - Sensation de brûlure
Signes cliniques	Erythème en losange
Autres caractéristiques	Associée ou non au CA

11. Langue géographique

Topographie	Langue
Taille	5 – 10 mm
Texture – aspect	Lisse
Couleur	Rougeâtre
Environnement	Dos de la langue
Symptomatologie	Indolore - Sensation de brûlure - Evolution par poussées
Signes cliniques	Plaques entourées d'un liseré kératosique
Autres caractéristiques	Langue fissurée

12. Syndrome de Melkersson-Rosenthal

Topographie	Langue - Lèvres
Taille	
Consistance – aspect	
Couleur	Rougeâtre
Environnement	Atteinte d'une ou deux lèvres
Symptomatologie	Indolore - Evolution par poussées - Céphalées
Signes cliniques	Œdème - Langue plicaturée
Autres caractéristiques	Paralysie faciale

13. Maladie de Wegener

Topographie	Gencives - Langue - Palais
Taille	>10 mm
Texture – aspect	Granulaire
Couleur	Rougeâtre - Violacée
Environnement	Papille interdentaire - Mobilité dentaire
Symptomatologie	Altération de l'état général - Epistaxis
Signes cliniques	Gencive fraise – ulcérations
Autres caractéristiques	Ulcérations nécrotiques nasales

14. Maladie de Crohn

Topographie	Joues - Lèvres - Gencives
Taille	
Texture – aspect	Molle - Pavimenteux
Couleur	Rougeâtre
Environnement	
Symptomatologie	Indolore - Evolution par poussées - Altération état général
Signes cliniques	Hyperplasie linéaire – Muqueuses en « tags » - Macrochéilite
Autres caractéristiques	

15. Amylose

Topographie	Langue – Lèvres
Taille	5 mm – 10 mm
Texture – aspect	Ferme
Couleur	Jaunâtre - Bleuâtre
Environnement	Bords de la langue
Symptomatologie	Indolore - Altération de l'état général - Xérostomie
Signes cliniques	Nodules - Macroglossie - Macrochéilite
Autres caractéristiques	Manifestations cutanées

16. Gingivite desquamative

Topographie	Gencives
Taille	
Texture – aspect	Lisse
Couleur	Rougeâtre
Environnement	Gencive marginale
Symptomatologie	Douloureux - Œdème
Signes cliniques	Erythème - Erosions - Ulcérations
Autres caractéristiques	

17. Lichen plan atrophique

Topographie	Langue - Gencives - Joues
Taille	>10 mm
Texture – aspect	Lisse
Couleur	Rougeâtre
Environnement	Bords de la langue
Symptomatologie	Douloureux - Evolution par poussées
Signes cliniques	Erythème - Erosions
Autres caractéristiques	Lésions bilatérales et symétriques - Manifestations cutanées

18. Lupus érythémateux discoïde

Topographie	Palais – Lèvres – Joues - Langue
Taille	>10 mm
Texture – aspect	Granulaire
Couleur	Rougeâtre - Blanchâtre
Environnement	
Symptomatologie	Douloureux - Altération de l'état général - Xérostomie
Signes cliniques	Erythème - Stries périphériques blanches
Autres caractéristiques	Masque lupique

19. Dermatomyosite

Topographie	Langue – Palais - Joues
Taille	
Texture – aspect	Granulaire
Couleur	Rougeâtre - Violacée
Environnement	Piliers amygdaliens
Symptomatologie	Douloureux - Altération de l'état général
Signes cliniques	Erythème - Télangectasies
Autres caractéristiques	Manifestations cutanées

20. Psoriasis

Topographie	Langue - Palais - Gencives - Joues - Plancher buccal - Lèvres
Taille	
Texture – aspect	Lisse
Couleur	Rougeâtre
Environnement	
Symptomatologie	Indolore - Evolution par poussées
Signes cliniques	Aspect de carte géographique
Autres caractéristiques	Manifestations cutanées

21. Syndrome allergique oral

Topographie	Lèvres - Langue
Taille	
Texture – aspect	Œdémateux
Couleur	Rougeâtre
Environnement	
Symptomatologie	Sensation de brûlure
Signes cliniques	Erythème - Œdème

22. Stomatite allergique de contact

Topographie	Lèvres - Joues - Plancher buccal - Palais - Gencives
Taille	
Texture – aspect	Œdémateux
Couleur	Rougeâtre
Environnement	Lèvres
Symptomatologie	Sensation de brûlure
Signes cliniques	Erythème – Œdème
Autres caractéristiques	

23. Gingivite plasmocytaire

Topographie	Gencives
Taille	
Texture – aspect	Lisse
Couleur	Rougeâtre
Environnement	
Symptomatologie	Sensation de brûlure
Signes cliniques	Erythème - Œdème
Autres caractéristiques	

24. Brûlures

Topographie	Palais - Langue - Plancher buccal - Lèvres
Taille	5-10 mm
Texture – aspect	
Couleur	Rougeâtre
Environnement	
Symptomatologie	Douloureux
Signes cliniques	Erythème - Ulcérations
Autres caractéristiques	

25. Pratique sexuelle

Topographie	Palais
Taille	>10 mm
Texture – aspect	Lisse
Couleur	Rougeâtre
Environnement	
Symptomatologie	Indolore
Signes cliniques	Pétéchies - Macule – ecchymose
Autres caractéristiques	

26. Angiome infantile

Topographie	Lèvres Joues Palais
Taille	>10 mm
Texture – aspect	Molle
Couleur	Rougeâtre - Violacée - Bleutée
Environnement	
Symptomatologie	Indolore
Signes cliniques	Nodule
Autres caractéristiques	Enfant

27. Malformations capillaires – Sturge Weber Krabbe

Topographie	Gencives - Joues - Lèvres - Langue
Taille	>10 mm
Texture – aspect	
Couleur	Rougeâtre - Violacée
Environnement	
Symptomatologie	Indolore - Troubles nerveux sensitifs
Signes cliniques	Macule
Autres caractéristiques	Hémi face

28. Malformations veineuses – angiomes caverneux

Topographie	Langue – Lèvres
Taille	>10 mm
Texture – aspect	Molle
Couleur	Bleutée
Environnement	
Symptomatologie	Gonfle à l'effort
Signes cliniques	Nodule
Autres caractéristiques	

29. Varices

Topographie	Langue – Lèvres - Joues
Taille	5-10 mm
Texture – aspect	Molle
Couleur	Bleutée
Environnement	Face ventrale de la langue
Symptomatologie	
Signes cliniques	Papules
Autres caractéristiques	Manifestations cutanées

30. Malformations lymphatiques

Topographie	Langue – Lèvres - Joues
Taille	>10 mm
Texture – aspect	Molle
Couleur	Rougeâtre
Environnement	
Symptomatologie	Sensation de brûlure
Signes cliniques	Excroissance en grappe

31. Malformations artérioveineuses

Topographie	Lèvres - Joues - Langue - Palais - Plancher buccal - Gencives
Taille	5-10 mm
Texture – aspect	Molle
Couleur	Rougeâtre
Environnement	
Symptomatologie	Lésion chaude et pulsatile
Signes cliniques	Papule - Nodule
Autres caractéristiques	Risque hémorragique

32. Maladie de Rendu-Osler

Topographie	Lèvres - Langue - Palais - Joues - Gencives
Taille	< 5 mm
Texture – aspect	Molle
Couleur	Rougeâtre
Environnement	
Symptomatologie	Tendance au saignement
Signes cliniques	Télangectasies
Autres caractéristiques	Manifestations cutanées

33. Granulome pyogène

Topographie	Langue - Palais - Gencives
Taille	>10 mm
Texture – aspect	Molle
Couleur	Rougeâtre Blanchâtre Jaunâtre
Environnement	Plaie traumatique récente
Symptomatologie	Indolore - Tendance au saignement
Signes cliniques	Nodule
Autres caractéristiques	

34. Epulis à cellules géantes

Topographie	Gencives
Taille	>10 mm
Texture – aspect	Ferme
Couleur	Rougeâtre Violacée
Environnement	
Symptomatologie	Indolore - Tendance au saignement
Signes cliniques	Nodule
Autres caractéristiques	Polylobé

35. Sarcome de Kaposi

Topographie	Palais - Gencives - Langue - Joues
Taille	>10 mm
Texture – aspect	Ferme
Couleur	Rougeâtre Violacée
Environnement	
Symptomatologie	Tendance au saignement
Signes cliniques	Macule – Papule - Nodule
Autres caractéristiques	Associé au VIH

36. Anémie ferriprive

Topographie	Langue
Taille	
Texture – aspect	Lisse – Dépapillée
Couleur	Rougeâtre
Environnement	
Symptomatologie	Douloureux - Sensation de brûlure
Signes cliniques	Erythème - Muqueuse lisse
Autres caractéristiques	Pâleur des muqueuses

37. Anémie mégaloblastique

Topographie	Langue Joues Lèvres
Taille	>10 mm
Texture – aspect	Lisse
Couleur	Rougeâtre
Environnement	
Symptomatologie	Sensation de brûlure
Signes cliniques	Macules – Plage
Autres caractéristiques	Troubles nerveux sensitifs (vitamine B12)

38. Thrombocytopénie – Thrombasthénie

Topographie	Palais - Gencives
Taille	< 5 mm
Texture – aspect	
Couleur	Rougeâtre Violacée
Environnement	
Symptomatologie	Indolore - Epistaxis
Signes cliniques	Pétéchies
Autres caractéristiques	Risque hémorragique

39. Purpura thrombopénique immunologique

Topographie	Palais – Gencives - Plancher buccal
Taille	5-10 mm
Texture – aspect	Molle
Couleur	Rougeâtre
Environnement	
Symptomatologie	Indolore – Tendance au saignement
Signes cliniques	Pétéchies
Autres caractéristiques	Manifestations cutanées

40. Leucémies aiguës et chroniques

Topographie	Gencives
Taille	
Texture – aspect	Molle
Couleur	Rougeâtre Bleuâtre
Environnement	
Symptomatologie	Indolore -Tendance au saignement -Altération de l'état général
Signes cliniques	Hyperplasie gingivale - Pétéchies
Autres caractéristiques	

41. Maladie de Vaquez

Topographie	Lèvres - Joues - Gencives - Langue - Plancher buccal - Palais
Taille	
Texture – aspect	Lisse
Couleur	Lie de vin
Environnement	
Symptomatologie	Indolore - Tendance au saignement
Signes cliniques	Erythème diffus – Ecchymose
Autres caractéristiques	Manifestations cutanées

42. Macroglobulinémie de Waldenström

Topographie	Lèvres - Joues - Gencives - Langue - Plancher buccal - Palais
Taille	
Texture – aspect	Lisse
Couleur	Rougeâtre Violacée
Environnement	
Symptomatologie	Indolore - Altération de l'état général - Epistaxis – Tendance au saignement
Signes cliniques	Pétéchies - Ecchymoses
Autres caractéristiques	

43. Histiocytose Langheransienne

Topographie	Gencives - Palais
Taille	>10 mm
Texture – aspect	Granulaire
Couleur	Rougeâtre
Environnement	Mobilité dentaire
Symptomatologie	Altération de l'état général
Signes cliniques	Macules - Papules
Autres caractéristiques	Manifestations cutanées

44. Erythroplasie

Topographie	Langue - Joes - Gencives - Plancher buccal - Palais
Taille	>10 mm
Texture – aspect	Lisse
Couleur	Rouge
Environnement	
Symptomatologie	Indolore
Signes cliniques	Erythème velouté
Autres caractéristiques	Bien limité

45. Scorbut

Topographie	Gencives
Taille	
Texture – aspect	Molle
Couleur	Rougeâtre
Environnement	Mobilité dentaire
Symptomatologie	Tendance au saignement - Altération de l'état général
Signes cliniques	Hypertrophie gingivale – Pétéchies - Ecchymoses
Autres caractéristiques	

BIBLIOGRAPHIE

ABOUTALEBI, Amir, JESSUP, Chad, NORTH, Paula et MIHM, Martin, 2012. Histopathology of Vascular Anomalies. *Facial Plastic Surgery*. 27 novembre 2012. Vol. 28, n° 06, pp. 545-553. DOI 10.1055/s-0032-1329929.

ADEYEMO, Titilope A., ADEYEMO, Wasiu L., ADEDIRAN, Adewumi, AKINBAMI, Abd Jaleel A. et AKANMU, Alani S., 2011. Orofacial manifestations of hematological disorders: anemia and hemostatic disorders. *Indian Journal of Dental Research: Official Publication of Indian Society for Dental Research*. juin 2011. Vol. 22, n° 3, pp. 454-461. DOI 10.4103/0970-9290.87070.

AKINYAMOJU, A. O., SOYELE, O. O., SAIKI, T. E. et ADESINA, O. M., 2020. Giant Cell Lesions of the Jaws: A Review and Comparative Histopathological Study. *West African Journal of Medicine*. mars 2020. Vol. 37, n° 1, pp. 26-31.

AKKAYA, N., ÖLMEZ, D. et ÖZKAN, G., 2019. Evaluation of the factors associated with sublingual varices: a descriptive clinical study. *Folia Morphologica*. 2019. Vol. 78, n° 2, pp. 325-330. DOI 10.5603/FM.a2018.0101.

ALMOUHAWIS, Hanan A., LEO, Jair C., FEDELE, Stefano et PORTER, Stephen R., 2013. Wegener's granulomatosis: a review of clinical features and an update in diagnosis and treatment. *Journal of Oral Pathology & Medicine*. août 2013. Vol. 42, n° 7, pp. 507-516. DOI 10.1111/jop.12030.

AL-NOAMAN, Ahmed Salah, 2020. Pyogenic granuloma: Clinicopathological and treatment scenario. *Journal of Indian Society of Periodontology*. 2020. Vol. 24, n° 3, pp. 233-236. DOI 10.4103/jisp.jisp_132_19.

ANTIA, Camila, BAQUERIZO, Katherine, KORMAN, Abraham, BERNSTEIN, Jonathan A. et ALIKHAN, Ali, 2018. Urticaria: A comprehensive review. *Journal of the American Academy of Dermatology*. octobre 2018. Vol. 79, n° 4, pp. 599-614. DOI 10.1016/j.jaad.2018.01.020.

ARVANITIDOU, Ioanna-Eirini, NIKITAKIS, Nikolaos G. et SKLAVOUNOU, Alexandra, 2011. Oral Manifestations of T-Cell Large Granular Lymphocytic Leukemia: a Case Report. *Journal of Oral & Maxillofacial Research* [en ligne]. 1 octobre 2011. Vol. 2, n° 3. [Consulté le 27 avril 2021]. DOI 10.5037/jomr.2011.2304. Disponible à l'adresse : <https://www.ncbi.nlm.nih.gov/pmc/articles/PMC3886074/>

AŠKINYT, Daiva, 2015. Oral manifestations of HIV disease: A review. . 2015. Vol. 17, n° 1, pp. 8.

ASSIMAKOPOULOS, Dimitrios, PATRIKAKOS, George, FOTIKA, Christina et ELISAF, Moses, 2002. Benign migratory glossitis or geographic tongue: an enigmatic oral lesion. *The American Journal of Medicine*. décembre 2002. Vol. 113, n° 9, pp. 751-755. DOI 10.1016/S0002-9343(02)01379-7.

BABU, Abhilesh, CHELLASWAMY, Sreeja, MUTHUKUMAR, Sathish, PANDEY, Bhavna, JAYARAJ, Merlin et FRANCIS, Serena, 2019. Bullous lichen planus: Case report and review. *Journal of Pharmacy And Bioallied Sciences*. 5 janvier 2019. Vol. 11, n° 6, pp. 499. DOI 10.4103/JPBS.JPBS_58_19.

BABU, Dara Balaji Gandhi, 2015. A Case of Intraoral Lymphangioma Circumscripta – A Diagnostic Dilemma. *JOURNAL OF CLINICAL AND DIAGNOSTIC RESEARCH* [en ligne]. 2015. [Consulté le 22 février 2021]. DOI 10.7860/JCDR/2015/14741.6629. Disponible à l'adresse : http://jcdr.net/article_fulltext.asp?issn=0973-709x&year=2015&volume=9&issue=10&page=ZD11&issn=0973-709x&id=6629

- BAKULA, Andrijana, LUGOVIĆ-MIHIĆ, Liborija, SITUM, Mirna, TURCIN, Juraj et SINKOVIĆ, Ana, 2011. Contact allergy in the mouth: diversity of clinical presentations and diagnosis of common allergens relevant to dental practice. *Acta Clinica Croatica*. décembre 2011. Vol. 50, n° 4, pp. 553-561.
- BALASUBRAMANIAM, Ramesh, KUPERSTEIN, Arthur S. et STOOPLER, Eric T., 2014. Update on Oral Herpes Virus Infections. *Dental Clinics of North America*. avril 2014. Vol. 58, n° 2, pp. 265-280. DOI 10.1016/j.cden.2013.12.001.
- BARUCHIN, Abraham M., LUSTIG, Joseph P., NAHLIELI, Oded et NEDER, Amos, 1991. Burns of the oral mucosa. *Journal of Cranio-Maxillofacial Surgery*. février 1991. Vol. 19, n° 2, pp. 94-96. DOI 10.1016/S1010-5182(05)80615-8.
- BAUGHN, Robert E. et MUSHER, Daniel M., 2005. Secondary Syphilitic Lesions. *Clinical Microbiology Reviews*. janvier 2005. Vol. 18, n° 1, pp. 205-216. DOI 10.1128/CMR.18.1.205-216.2005.
- BILHAN, Hakan, SULUN, Tonguç, ERKOSE, Gonca, KURT, Hanefi, ERTURAN, Zayre, KUTAY, Omer et BILGIN, Tayfun, 2008. The role of Candida albicans hyphae and Lactobacillus in denture-related stomatitis. *Clinical Oral Investigations*. 20 décembre 2008. Vol. 13, n° 4, pp. 363. DOI 10.1007/s00784-008-0240-6.
- BOORGHANI, Marzieh, GHOLIZADEH, Narges, TAGHAVI ZENOUEZ, Ali, VATANKHAH, Mehdi et MEHDIPOUR, Masoumeh, 2010. Oral Lichen Planus: Clinical Features, Etiology, Treatment and Management; A Review of Literature. *Journal of Dental Research, Dental Clinics, Dental Prospects*. 2010. Vol. 4, n° 1, pp. 3-9. DOI 10.5681/joddd.2010.002.
- BRADLEY, Patrick J., FERLITO, Alfio, DEVANEY, Kenneth O. et RINALDO, Alessandra, 2004. Crohn's disease manifesting in the head and neck. *Acta Oto-Laryngologica*. mars 2004. Vol. 124, n° 3, pp. 237-241. DOI 10.1080/00016480310015326.
- BRENNAN, Therese DiFlorio, MILLER, Arthur S et CHEN, Sow-Yeh, 1997. Lymphangiomas of the oral cavity: A clinicopathologic, immunohistochemical, and electron-microscopic study. *Journal of Oral and Maxillofacial Surgery*. septembre 1997. Vol. 55, n° 9, pp. 932-935. DOI 10.1016/S0278-2391(97)90062-8.
- BREYMAN, Christian, 2015. Iron Deficiency Anemia in Pregnancy. *Seminars in Hematology*. octobre 2015. Vol. 52, n° 4, pp. 339-347. DOI 10.1053/j.seminhematol.2015.07.003.
- BURGE, S.M., FRITH, P.A., JUNIPER, R.P. et WOJNAROWSKA, F., 1989. Mucosal involvement in systemic and chronic cutaneous lupus erythematosus. *British Journal of Dermatology*. décembre 1989. Vol. 121, n° 6, pp. 727-741. DOI 10.1111/j.1365-2133.1989.tb08215.x.
- BURLE, Coralie et BOISRAMÉ, Sylvie, 2016. Santé bucco-dentaire et grossesse. *Vocation Sage-femme*. novembre 2016. Vol. 15, n° 123, pp. 34-38. DOI 10.1016/j.vsf.2016.09.009.
- CAMMARATA-SCALISI, Francisco, GIRARDI, Katia, STROCCHIO, Luisa, MERLI, Pietro, BERNARDIN, Annelise Garret, GALEOTTI, Angela, MAGLIARDITI, Fabio, INSERRA, Alessandro et CALLEA, Michele, 2020. Oral Manifestations and Complications in Childhood Acute Myeloid Leukemia. *Cancers* [en ligne]. 19 juin 2020. Vol. 12, n° 6. [Consulté le 26 avril 2021]. DOI 10.3390/cancers12061634. Disponible à l'adresse : <https://www.ncbi.nlm.nih.gov/pmc/articles/PMC7352340/>
- CAMPO-TRAPERO, Julián, DEL ROMERO-GUERRERO, Jorge, CANO-SÁNCHEZ, Jorge, RODRÍGUEZ-MARTÍN, Carmen, MARTÍNEZ-GONZÁLEZ, José Ma et BASCONES-MARTÍNEZ, Antonio, 2008.

Relationship between oral Kaposi 's sarcoma and HAART: contribution of two case reports. *Medicina Oral, Patologia Oral Y Cirugia Bucal*. 1 novembre 2008. Vol. 13, n° 11, pp. E709-713.

CANCIAN, Mauro, GIOVANNINI, Stefano, ANGELINI, Annalisa, FEDRIGO, Marny, BENDO, Raffaele, SENTER, Riccardo et SIVOLELLA, Stefano, 2019. Melkersson–Rosenthal syndrome: a case report of a rare disease with overlapping features. *Allergy, Asthma, and Clinical Immunology : Official Journal of the Canadian Society of Allergy and Clinical Immunology* [en ligne]. 5 janvier 2019. Vol. 15. [Consulté le 23 novembre 2020]. DOI 10.1186/s13223-018-0316-z. Disponible à l'adresse : <https://www.ncbi.nlm.nih.gov/pmc/articles/PMC6320604/>

CARVALHO, Yr, LOYOLA, Am, GOMEZ, Rs et ARAÚJO, Vc, 2008. Peripheral giant cell granuloma. An immunohistochemical and ultrastructural study. *Oral Diseases*. 28 juin 2008. Vol. 1, n° 1, pp. 20-25. DOI 10.1111/j.1601-0825.1995.tb00152.x.

CENGIZ, M İnanç, WANG, Hom-Lay et YILDIZ, Levent, 2010. Oral involvement in a case of AA amyloidosis: a case report. *Journal of Medical Case Reports*. décembre 2010. Vol. 4, n° 1, pp. 200. DOI 10.1186/1752-1947-4-200.

CHAINANI-WU, Nita, SILVERMAN, Sol, LOZADA-NUR, Francina, MAYER, Priscilla et WATSON, Jessica J., 2001. Oral lichen planus. *The Journal of the American Dental Association*. juillet 2001. Vol. 132, n° 7, pp. 901-909. DOI 10.14219/jada.archive.2001.0302.

CHAPPLE, Iain L. C., MEALEY, Brian L., VAN DYKE, Thomas E., BARTOLD, P. Mark, DOMMISCH, Henrik, EICKHOLZ, Peter, GEISINGER, Maria L., GENCO, Robert J., GLOGAUER, Michael, GOLDSTEIN, Moshe, GRIFFIN, Terrence J., HOLMSTRUP, Palle, JOHNSON, Georgia K., KAPILA, Yvonne, LANG, Niklaus P., MEYLE, Joerg, MURAKAMI, Shinya, PLEMONS, Jacqueline, ROMITO, Giuseppe A., SHAPIRA, Lior, TATAKIS, Dimitris N., TEUGHEL, Wim, TROMBELLI, Leonardo, WALTER, Clemens, WIMMER, Gernot, XENOUDI, Pinelopi et YOSHIE, Hiromasa, 2018. Periodontal health and gingival diseases and conditions on an intact and a reduced periodontium: Consensus report of workgroup 1 of the 2017 World Workshop on the Classification of Periodontal and Peri-Implant Diseases and Conditions. *Journal of Periodontology*. juin 2018. Vol. 89 Suppl 1, pp. S74-S84. DOI 10.1002/JPER.17-0719.

CHARON, Jacques A et MOUTON, Christian, 2004. *Parodontie médicale*. Rueil-Malmaison [France : Éditions CdP. ISBN 978-2-84361-057-8.

CHEN, N., FRANÇOIS, A., MOGUELET, P. et PÉRON, J. M., 2002. Difficult diagnosis for a lingual ulceration. Wegener granulomatosis. *Revue De Stomatologie Et De Chirurgie Maxillo-Faciale*. novembre 2002. Vol. 103, n° 5, pp. 304-306.

COHEN, Philip R. et MILLER, Virginia M., 2013. Fellatio-associated petechiae of the palate: report of purpuric palatal lesions developing after oral sex. *Dermatology Online Journal*. 14 juillet 2013. Vol. 19, n° 7, pp. 18963.

COLTRO, Giacomo et PATNAIK, Mrinal M., 2019. Chronic Myelomonocytic Leukemia: Insights into Biology, Prognostic Factors, and Treatment. *Current Oncology Reports*. 14 novembre 2019. Vol. 21, n° 11, pp. 101. DOI 10.1007/s11912-019-0855-6.

COMARMOND, Cloé et CACOUB, Patrice, 2014. Granulomatosis with polyangiitis (Wegener): Clinical aspects and treatment. *Autoimmunity Reviews*. novembre 2014. Vol. 13, n° 11, pp. 1121-1125. DOI 10.1016/j.autrev.2014.08.017.

Cordier - 2020 - *Stomatologie et grossesse.pdf*, [sans date]. [en ligne]. [Consulté le 18 mai 2020]. Disponible à l'adresse : https://www-em-premium-com.proxy.unice.fr/showarticlefile/832968/05-62687_plus.pdf

COSTA, Soraya C., HIROTA, Sílvia K., TAKAHASHI, Maria Denise F., ANDRADE, Heitor et MIGLIARI, Dante A., 2009. Oral lesions in 166 patients with cutaneous psoriasis: a controlled study. *Medicina Oral, Patologia Oral Y Cirugia Bucal*. 1 août 2009. Vol. 14, n° 8, pp. e371-375.

CRIMI, Salvatore, FIORILLO, Luca, BIANCHI, Alberto, D'AMICO, Cesare, AMOROSO, Giulia, GORASSINI, Francesca, MASTROIENI, Roberta, MARINO, Stefania, SCOGLIO, Cristina, CATALANO, Francesco, CAMPAGNA, Paola, BOCCHIERI, Salvatore, DE STEFANO, Rosa, FIORILLO, Maria Teresa et CICCÌÙ, Marco, 2019. Herpes Virus, Oral Clinical Signs and QoL: Systematic Review of Recent Data. *Viruses*. 21 mai 2019. Vol. 11, n° 5, pp. 463. DOI 10.3390/v11050463.

DAUGÉLAITÉ, Goda, UŽKURAITYTĖ, Kristė, JAGELAVIČIENĖ, Eglė et FILIPAUSKAS, Aleksas, 2019. Prevention and Treatment of Chemotherapy and Radiotherapy Induced Oral Mucositis. *Medicina*. 22 janvier 2019. Vol. 55, n° 2, pp. 25. DOI 10.3390/medicina55020025.

DAVIS, Samuel, ALDRICH, Thomas H, JONES, Pamela F, ACHESON, Ann, COMPTON, Debra L, JAIN, Vivek, RYAN, Terence E, BRUNO, Joanne, RADZIEJEWSKI, Czeslaw, MAISONPIERRE, Peter C et YANCOPOULOS, George D, 1996. Isolation of Angiopoietin-1, a Ligand for the TIE2 Receptor, by Secretion-Trap Expression Cloning. *Cell*. décembre 1996. Vol. 87, n° 7, pp. 1161-1169. DOI 10.1016/S0092-8674(00)81812-7.

DENG, J, CHEN, Q, JI, P, ZENG, X et JIN, X, 2019. Oral amyloidosis: A strategy to differentiate systemic amyloidosis involving the oral cavity and localized amyloidosis. *Oral Diseases*. avril 2019. Vol. 25, n° 3, pp. 670-675. DOI 10.1111/odi.12870.

DESCROIX, Vianney, 2015. *Pharmacologie et thérapeutique en médecine bucco-dentaire et chirurgie orale*. [en ligne]. [Consulté le 6 avril 2021]. ISBN 978-2-84361-294-7. Disponible à l'adresse : <http://search.ebscohost.com/login.aspx?direct=true&scope=site&db=nlebk&db=nlabk&AN=1423252>

DHAWAN, Sumeet R, SAINI, Arushi G et SINGHI, Pratibha D, 2020. Management Strategies of Melkersson-Rosenthal Syndrome: A Review. *International Journal of General Medicine*. février 2020. Vol. Volume 13, pp. 61-65. DOI 10.2147/IJGM.S186315.

DIMOPOULOS, M. A., PANAYIOTIDIS, P., MOULOPOULOS, L. A., SFIKAKIS, P. et DALAKAS, M., 2000. Waldenström's macroglobulinemia: clinical features, complications, and management. *Journal of Clinical Oncology: Official Journal of the American Society of Clinical Oncology*. janvier 2000. Vol. 18, n° 1, pp. 214-226. DOI 10.1200/JCO.2000.18.1.214.

DREYER, Lois N. et BROWN, Gwen Cohen, 2012. Oral manifestations of psoriasis. Clinical presentation and management. *The New York State Dental Journal*. avril 2012. Vol. 78, n° 3, pp. 14-18.

DUNMIRE, Samantha K., HOGQUIST, Kristin A. et BALFOUR, Henry H., 2015. Infectious Mononucleosis. In : MÜNZ, Christian (éd.), *Epstein Barr Virus Volume 1*. Cham : Springer International Publishing. pp. 211-240. Current Topics in Microbiology and Immunology. ISBN 978-3-319-22821-1.

DURCAN, Laura, O'DWYER, Tom et PETRI, Michelle, 2019. Management strategies and future directions for systemic lupus erythematosus in adults. *The Lancet*. juin 2019. Vol. 393, n° 10188, pp. 2332-2343. DOI 10.1016/S0140-6736(19)30237-5.

DUYNINH, T., JAME, O., BOUSQUET, P., GIBERT, P. et ORTI, V., 2005. Classification des maladies parodontales. *EMC - Odontologie*. mars 2005. Vol. 1, n° 1, pp. 58-66. DOI 10.1016/j.emcodo.2004.12.001.

EBELL, Mark H, 2004. Epstein-Barr Virus Infectious Mononucleosis. . 2004. Vol. 70, n° 7, pp. 9.

ELAJMI, A., CLAPUYT, P., HAMMER, F., BATAILLE, A.-C., LENGELE, B. et BOON, L.M., 2016. Prise en charge des anomalies vasculaires chez l'enfant. *Annales de Chirurgie Plastique Esthétique*. octobre 2016. Vol. 61, n° 5, pp. 480-497. DOI 10.1016/j.anplas.2016.06.015.

ELIAS, Martha K., MATEEN, Farrah J. et WEILER, Catherine R., 2013. The Melkersson–Rosenthal syndrome: a retrospective study of biopsied cases. *Journal of Neurology*. janvier 2013. Vol. 260, n° 1, pp. 138-143. DOI 10.1007/s00415-012-6603-6.

EVERSOLE, Lewis R, 2002. *Clinical outline of oral pathology diagnosis and treatment*. Hamilton [u.a. : Decker. ISBN 978-1-55009-208-0.

FAVIA, G., LIMONGELLI, L., TEMPESTA, A., MAIORANO, E. et CAPODIFERRO, S., 2020. Oral lesions as first clinical manifestations of Crohn's disease in paediatric patients: a report on 8 cases. *European Journal of Paediatric Dentistry*. 2020. N° 1, pp. 66-69. DOI 10.23804/ejpd.2020.21.01.13.

FELLER, Liviu, WOOD, Neil Hamilton, KHAMMISSA, Razia Abdool Gafaar et LEMMER, Johan, 2017. Review: allergic contact stomatitis. *Oral Surgery, Oral Medicine, Oral Pathology and Oral Radiology*. mai 2017. Vol. 123, n° 5, pp. 559-565. DOI 10.1016/j.oooo.2017.02.007.

FERNANDES, Karin Sá, GALLOTTINI, Marina, CASTRO, Talita, AMATO, Mauricio Flaminio, LAGO, Juvani Saturno et BRAZ-SILVA, Paulo Henrique, 2018. Gingival leukemic infiltration as the first manifestation of acute myeloid leukemia: GINGIVAL LEUKEMIC INFILTRATION. *Special Care in Dentistry*. mai 2018. Vol. 38, n° 3, pp. 160-162. DOI 10.1111/scd.12283.

FIRTH, N. et MARVAN, E., 2001. Oral lesions in scurvy. *Australian Dental Journal*. décembre 2001. Vol. 46, n° 4, pp. 298-300. DOI 10.1111/j.1834-7819.2001.tb00294.x.

FISTAROL, Susanna, ITIN, Peter, HÄUSERMANN, Peter, OBERHOLZER, Martin, RAINERI, Ines, LAMBRECHT, Thomas et LINDENMÜLLER, Irène Hitz, 2009. Unifocal Langerhans cell histiocytosis of the oral mucosa. *Journal der Deutschen Dermatologischen Gesellschaft = Journal of the German Society of Dermatology: JDDG*. juillet 2009. Vol. 7, n° 7, pp. 620-622. DOI 10.1111/j.1610-0387.2009.07042.x.

FITZPATRICK, Sarah G., COHEN, Donald M. et CLARK, Ashley N., 2019. Ulcerated Lesions of the Oral Mucosa: Clinical and Histologic Review. *Head and Neck Pathology*. mars 2019. Vol. 13, n° 1, pp. 91-102. DOI 10.1007/s12105-018-0981-8.

FORTUNA, Giulio et BRENNAN, Michael T., 2013. Systemic Lupus Erythematosus. *Dental Clinics of North America*. octobre 2013. Vol. 57, n° 4, pp. 631-655. DOI 10.1016/j.cden.2013.06.003.

FRANCALANCI, Stefano, SERTOLI, Achille, GIORGINI, Simonetta, PIGATTO, Paolo, SANTUCCI, Baldassarre et VALSECCHI, Rossano, 2000. Multicentre study of allergic contact cheilitis from toothpastes: TOOTHPASTE ALLERGIC CONTACT CHEILITIS. *Contact Dermatitis*. octobre 2000. Vol. 43, n° 4, pp. 216-222. DOI 10.1034/j.1600-0536.2000.043004216.x.

FRANCHINI, Massimo, FAVALORO, Emmanuel J. et LIPPI, Giuseppe, 2010. Glanzmann thrombasthenia: An update. *Clinica Chimica Acta*. janvier 2010. Vol. 411, n° 1-2, pp. 1-6. DOI 10.1016/j.cca.2009.10.016.

FRANCISCONI, Carolina Favaro, CALDAS, Rogerio Jardim, OLIVEIRA, Lázara Joyce et RUBIRA, Cassia Maria Fischer, 2018. Leukemic Oral Manifestations and their Management. . 2018. pp. 5.

GAJENDRAN, Mahesh, LOGANATHAN, Priyadarshini, CATINELLA, Anthony P. et HASHASH, Jana G., 2018. A comprehensive review and update on Crohn's disease. *Disease-a-Month*. février 2018. Vol. 64, n° 2, pp. 20-57. DOI 10.1016/j.disamonth.2017.07.001.

GALVÃO, Endi Lanza, DA SILVEIRA, Esmeralda Maria, DE OLIVEIRA, Evandro Silveira, DA CRUZ, Timilly Mayra Martins, FLECHA, Olga Dumont, FALCI, Saulo Gabriel Moreira et GONÇALVES, Patricia Furtado, 2019. Association between mandibular third molar position and the occurrence of pericoronitis: A systematic review and meta-analysis. *Archives of Oral Biology*. novembre 2019. Vol. 107, pp. 104486. DOI 10.1016/j.archoralbio.2019.104486.

GHABANCHI, J, ANDISHEH TADBIR, A, DARAFSHI, R et SADEGHOLVAD, M, 2011. The Prevalence of Median Rhomboid Glossitis in Diabetic Patients: A Case-Control Study. *Iranian Red Crescent Medical Journal*. juillet 2011. Vol. 13, n° 7, pp. 503-506.

GOREGEN, Mustafa, MILOGLU, Ozkan, BUYUKKURT, Mustafa Cemil, CAGLAYAN, Fatma et AKTAS, Ayse Esin, 2011. Median Rhomboid Glossitis: A Clinical and Microbiological Study. *European Journal of Dentistry*. octobre 2011. Vol. 5, n° 4, pp. 367-372.

GRECO, A, MARINELLI, C, FUSCONI, M, MACRI, Gf, GALLO, A, DE VIRGILIO, A, ZAMBETTI, G et DE VINCENZI, M, 2016. Clinic manifestations in granulomatosis with polyangiitis. *International Journal of Immunopathology and Pharmacology*. juin 2016. Vol. 29, n° 2, pp. 151-159. DOI 10.1177/0394632015617063.

GREENBERG, Mark S et GLICK, Michael, 2003. *Burket's oral medicine: diagnosis and treatment*. Ontario : Elsevier. ISBN 978-81-7867-245-8.

GROTTO, I., MIMOUNI, D., HUERTA, M., MIMOUNI, M., COHEN, D., ROBIN, G., PITLIK, S. et GREEN, M. S., 2003. Clinical and laboratory presentation of EBV positive infectious mononucleosis in young adults. *Epidemiology and Infection*. août 2003. Vol. 131, n° 1, pp. 683-689. DOI 10.1017/S0950268803008550.

GUYON, A, GAULTIER, F et GLASS, P, 2017. Glossite losangique médiane : l'essentiel. . 2017. pp. 8.

HAROUN, Antoine, 2008. Recommandations de l'HAS sur l'avulsion des troisièmes molaires. *Bulletin de l'Union Nationale pour l'Intérêt de l'Orthopédie Dento-Faciale*. 2008. N° 37, pp. 22-37. DOI 10.1051/uniodf/200837022.

HARTY, S, FLEMING, P, ROWLAND, M, CRUSHELL, E, MCDERMOTT, M, DRUMM, B et BOURKE, B, 2005. A Prospective Study of the Oral Manifestations of Crohn's Disease. *Clinical Gastroenterology and Hepatology*. septembre 2005. Vol. 3, n° 9, pp. 886-891. DOI 10.1016/S1542-3565(05)00424-6.

HEALY, Claire M., TOBIN, Anne-Marie, KIRBY, Brian et FLINT, Stephen R., 2006. Oral lesions as an initial manifestation of dermatomyositis with occult malignancy. *Oral Surgery, Oral Medicine, Oral Pathology, Oral Radiology, and Endodontology*. février 2006. Vol. 101, n° 2, pp. 184-187. DOI 10.1016/j.tripleo.2005.08.030.

HEIM, Dominik, EBNÖTHER, Monika et FAVRE, Geneviève, 2019. [Chronic myeloid leukemia - update 2020]. *Therapeutische Umschau. Revue Therapeutique*. 2019. Vol. 76, n° 9, pp. 503-509. DOI 10.1024/0040-5930/a001124.

HELBIG, Grzegorz, 2018. Classical Philadelphia-negative myeloproliferative neoplasms: focus on mutations and JAK2 inhibitors. *Medical Oncology (Northwood, London, England)* [en ligne]. 2018. Vol. 35, n° 9. [Consulté le 30 avril 2021]. DOI 10.1007/s12032-018-1187-3. Disponible à l'adresse : <https://www.ncbi.nlm.nih.gov/pmc/articles/PMC6096973/>

HELLSTEIN, John W. et MAREK, Cindy L., 2019. Candidiasis: Red and White Manifestations in the Oral Cavity. *Head and Neck Pathology*. 29 janvier 2019. Vol. 13, n° 1, pp. 25-32. DOI 10.1007/s12105-019-01004-6.

HERON, Samantha E. et ELAHI, Shokrollah, 2017. HIV Infection and Compromised Mucosal Immunity: Oral Manifestations and Systemic Inflammation. *Frontiers in Immunology* [en ligne]. 7 mars 2017. Vol. 8. [Consulté le 6 novembre 2020]. DOI 10.3389/fimmu.2017.00241. Disponible à l'adresse : <http://journal.frontiersin.org/article/10.3389/fimmu.2017.00241/full>

HIGUEROS, E., ROE, E., GRANELL, E. et BASELGA, E., 2017. Síndrome de Sturge-Weber: revisión. *Actas Dermo-Sifiliográficas*. juin 2017. Vol. 108, n° 5, pp. 407-417. DOI 10.1016/j.ad.2016.09.022.

HOLMSTRUP, P., 2018. Oral erythroplakia-What is it? *Oral Diseases*. mars 2018. Vol. 24, n° 1-2, pp. 138-143. DOI 10.1111/odi.12709.

ISSVA-Classification-2018.pdf, [sans date]. [en ligne]. [Consulté le 12 février 2021]. Disponible à l'adresse : <https://www.issva.org/UserFiles/file/ISSVA-Classification-2018.pdf>

JHAM, Bruno Correia et DA SILVA FREIRE, Addah Regina, 2006. Oral complications of radiotherapy in the head and neck. *Brazilian Journal of Otorhinolaryngology*. septembre 2006. Vol. 72, n° 5, pp. 704-708. DOI 10.1016/S1808-8694(15)31029-6.

JIN, M.-W., XU, S.-M., AN, Q. et WANG, P., 2016. A review of risk factors for childhood leukemia. *European Review for Medical and Pharmacological Sciences*. septembre 2016. Vol. 20, n° 18, pp. 3760-3764.

JOHNSON, Emma F., DAVIS, Dawn M., TOLLEFSON, Megha M., FRITCHIE, Karen et GIBSON, Lawrence E., 2018. Vascular Tumors in Infants: Case Report and Review of Clinical, Histopathologic, and Immunohistochemical Characteristics of Infantile Hemangioma, Pyogenic Granuloma, Noninvoluting Congenital Hemangioma, Tufted Angioma, and Kaposiform Hemangioendothelioma. *The American Journal of Dermatopathology*. avril 2018. Vol. 40, n° 4, pp. 231-239. DOI 10.1097/DAD.0000000000000983.

JORDAN, S. W., DEAN, P. N. et AHLQUIST, J., 1972. Early ultrastructural effects of ionizing radiation. I. Mitochondrial and nuclear changes. *Laboratory Investigation; a Journal of Technical Methods and Pathology*. décembre 1972. Vol. 27, n° 6, pp. 538-549.

JOSHI, Chandershekhar et SHUKLA, Pradeep, 2015. Plasma cell gingivitis. *Journal of Indian Society of Periodontology*. 2015. Vol. 19, n° 2, pp. 221. DOI 10.4103/0972-124X.145830.

JUARES, Antônio José Cortez, DELL'ARINGA, Alfredo Rafael, NARDI, José Carlos, KOBARI, Kazue, RODRIGUES, Vera Lúcia Muller Gradim Moron et FILHO, Renato Martins Perches, 2008. Rendu-Osler-Weber Syndrome: case report and literature review. *Brazilian Journal of Otorhinolaryngology*. mai 2008. Vol. 74, n° 3, pp. 452-457. DOI 10.1016/S1808-8694(15)30582-6.

JUPPIN, Lorraine, KREPS, Sarah, FROMANTIN, Isabelle, FINET, Adeline et GIRAUD, Philippe, 2015. Soins et surveillance post-radiothérapie des cancers ORL. *Soins*. septembre 2015. Vol. 60, n° 798, pp. 43-45. DOI 10.1016/j.soin.2015.07.005.

KANNAN, Sathya, CHANDRASEKARAN, Balamanikandasrinivasan, MUTHUSAMY, Senthilkumar, SIDHU, Preena et SURESH, Nanditha, 2014. Thermal burn of palate in an elderly diabetic patient. *Gerodontology*. juin 2014. Vol. 31, n° 2, pp. 149-152. DOI 10.1111/ger.12010.

KARATSAIDIS, Andreas, SCHREURS, Olav, HELGELAND, Kristen, AXÉLL, Tony et SCHENCK, Karl, 2003. Erythematous and reticular forms of oral lichen planus and oral lichenoid reactions differ in pathological features related to disease activity: Epithelial changes in oral lichen. *Journal of Oral Pathology & Medicine*. mai 2003. Vol. 32, n° 5, pp. 275-281. DOI 10.1034/j.1600-0714.2003.00134.x.

KATSAROU, T, KAPSALAS, A, SOULIOU, C, STEFANIOTIS, T et KALYVAS, D, 2019. Pericoronitis: A clinical and epidemiological study in greek military recruits. *Journal of Clinical and Experimental Dentistry*. 2019. pp. e133-e137. DOI 10.4317/jced.55383.

KAUR, C, THAMI, Gp, SARKAR, R et KANWAR, Aj, 2001. Plasma cell mucositis. *Journal of the European Academy of Dermatology and Venereology*. novembre 2001. Vol. 15, n° 6, pp. 566-567. DOI 10.1046/j.1468-3083.2001.00277.x.

KAUZMAN, Adel, PAVONE, Marisa, BLANAS, Nick et BRADLEY, Grace, 2004. Pigmented lesions of the oral cavity: review, differential diagnosis, and case presentations. *Journal (Canadian Dental Association)*. novembre 2004. Vol. 70, n° 10, pp. 682-683. Pigmented lesions are commonly found in the mouth. Such lesions represent a variety of clinical entities, ranging from physiologic changes to manifestations of systemic illnesses and malignant neoplasms. Evaluation of a patient presenting with a pigmented lesion should include a full medical and dental history, extraoral and intraoral examinations and, in some cases, biopsy and laboratory investigations. In this paper, an algorithm is proposed for the assessment of pigmented lesions of the oral cavity, and 3 patients with such lesions are described.

KHAMMISSA, R.A.G., FOURIE, J., MASILANA, A., LAWRENCE, S., LEMMER, J. et FELLER, L., 2018. Oral manifestations of thrombocytopaenia. *The Saudi Dental Journal*. janvier 2018. Vol. 30, n° 1, pp. 19-25. DOI 10.1016/j.sdentj.2017.08.004.

KHELLAF, Mehdi, MICHEL, Marc, SCHAEFFER, Annette, BIERLING, Philippe et GODEAU, Bertrand, 2005. Assessment of a therapeutic strategy for adults with severe autoimmune thrombocytopenic purpura based on a bleeding score rather than platelet count. *Haematologica*. juin 2005. Vol. 90, n° 6, pp. 829-832.

KIEFEL, V. et GREINACHER, A., 2010. [Differential diagnosis and treatment of thrombocytopenia]. *Der Internist*. novembre 2010. Vol. 51, n° 11, pp. 1397-1410. DOI 10.1007/s00108-010-2731-1.

KIKUCHI, Kentaro, INOUE, Harumi, MIYAZAKI, Yuji, IDE, Fumio, KOJIMA, Masaru et KUSAMA, Kaoru, 2017. Epstein–Barr virus (EBV)-associated epithelial and non-epithelial lesions of the oral cavity. *Japanese Dental Science Review*. août 2017. Vol. 53, n° 3, pp. 95-109. DOI 10.1016/j.jdsr.2017.01.002.

KOBAYASHI, Masayuki et TOJO, Arinobu, 2018. Langerhans cell histiocytosis in adults: Advances in pathophysiology and treatment. *Cancer Science*. décembre 2018. Vol. 109, n° 12, pp. 3707-3713. DOI 10.1111/cas.13817.

KOHOUT, Mark P., HANSEN, Matthew, PRIBAZ, Julian J. et MULLIKEN, John B., 1998. Arteriovenous Malformations of the Head and Neck: Natural History and Management: *Plastic and Reconstructive Surgery*. septembre 1998. Vol. 102, n° 3, pp. 643-654. DOI 10.1097/00006534-199809010-00006.

KROOKS, Jolie, MINKOV, Milen et WEATHERALL, Angela G., 2018. Langerhans cell histiocytosis in children: History, classification, pathobiology, clinical manifestations, and prognosis. *Journal of the*

American Academy of Dermatology. juin 2018. Vol. 78, n° 6, pp. 1035-1044. DOI 10.1016/j.jaad.2017.05.059.

KUFFER, Roger, 2009. *La muqueuse buccale: de la clinique au traitement*. ISBN 978-2-35403-042-1.

KÜFFER, Roger et LOMBARDI, Tommaso, 2003. Erosion and Ulceration Occurring on Oral Lichen planus. Comments on the Article 'Erosive Lichen planus: What Is This?' by A. Rebora. *Dermatology*. 2003. Vol. 207, n° 3, pp. 340a-340a. DOI 10.1159/000073110.

KUKHANOVA, M. K., KOROVINA, A. N. et KOCHETKOV, S. N., 2014. Human herpes simplex virus: Life cycle and development of inhibitors. *Biochemistry (Moscow)*. décembre 2014. Vol. 79, n° 13, pp. 1635-1652. DOI 10.1134/S0006297914130124.

LAGER, Ilan, ALTINI, Mario, COLEMAN, Hedley et ALI, Hasiena, 2003. Oral Kaposi's sarcoma: A clinicopathologic study from South Africa. *ORAL SURGERY ORAL MEDICINE ORAL PATHOLOGY*. 2003. Vol. 96, n° 6, pp. 10.

LAMBOTTE, O, 2011. La thrombopénie aux urgences. . 2011. pp. 8.

LASKARIS, George, 2007. *Atlas de poche des maladies buccales*. Paris : Flammarion médecine-sciences. ISBN 978-2-257-11221-7.

LAUSTEN, Leonard L., FERGUSON, Brett L., BARKER, Bruce F. et COBB, Charles M., 2003. Oral Kaposi Sarcoma Associated with Severe Alveolar Bone Loss: Case Report and Review of the Literature. *Journal of Periodontology*. novembre 2003. Vol. 74, n° 11, pp. 1668-1675. DOI 10.1902/jop.2003.74.11.1668.

LE CHARPENTIER, Yves et AURIOL, Michelle, 1998. *Histopathologie bucco-dentaire et maxillo-faciale*. Paris; Milan; Barcelone : Masson. ISBN 978-2-225-83231-4.

LEE, Jin Yong, KIM, Kwang Ho, HAHM, Ji Eun, HA, Jae Won, KWON, Won Joo, KIM, Chul Woo et KIM, Sang Seok, 2017. Plasma Cell Cheilitis: A Clinicopathological and Immunohistochemical Study of 13 Cases. *Annals of Dermatology*. 2017. Vol. 29, n° 5, pp. 536. DOI 10.5021/ad.2017.29.5.536.

LI, Sen, WANG, Shu-Jie et ZHAO, Yong-Qiang, 2018. Clinical features and treatment of hereditary hemorrhagic telangiectasia. *Medicine* [en ligne]. 3 août 2018. Vol. 97, n° 31. [Consulté le 30 mars 2021]. DOI 10.1097/MD.00000000000011687. Disponible à l'adresse : <https://www.ncbi.nlm.nih.gov/pmc/articles/PMC6081177/>

LU, Shin-Yu et WU, Hong-Cheng, 2004. Initial diagnosis of anemia from sore mouth and improved classification of anemias by MCV and RDW in 30 patients. *Oral Surgery, Oral Medicine, Oral Pathology, Oral Radiology, and Endodontology*. décembre 2004. Vol. 98, n° 6, pp. 679-685. DOI 10.1016/j.tripleo.2004.01.006.

MADERAL, Andrea D., LEE SALISBURY, Paul et JORIZZO, Joseph L., 2018. Desquamative gingivitis. *Journal of the American Academy of Dermatology*. mai 2018. Vol. 78, n° 5, pp. 839-848. DOI 10.1016/j.jaad.2017.05.056.

MANCHANDA, Yashpal, TEJASVI, Trilokraj, HANDA, R et RAMAM, M, 2003. Strawberry gingiva: a distinctive sign in Wegener's granulomatosis. *Journal of the American Academy of Dermatology*. août 2003. Vol. 49, n° 2, pp. 335-337. DOI 10.1067/S0190-9622(03)00556-5.

- MANFREDI, M., POLONELLI, L., AGUIRRE-URIZAR, J. M., CARROZZO, M. et MCCULLOUGH, M. J., 2013. Urban legends series: oral candidosis. *Oral Diseases*. avril 2013. Vol. 19, n° 3, pp. 245-261. DOI 10.1111/odi.12013.
- MANGOLD, Aaron R., TORGERSON, Rochelle R. et ROGERS, Roy S., 2016. Diseases of the tongue. *Clinics in Dermatology*. juillet 2016. Vol. 34, n° 4, pp. 458-469. DOI 10.1016/j.clindermatol.2016.02.018.
- MARTON, Krisztina, HERMANN, Peter, DANKO, Katalin, FEJERDY, Pal, MADLENA, Melinda et NAGY, Gabor, 2005. Evaluation of oral manifestations and masticatory force in patients with polymyositis and dermatomyositis. *Journal of Oral Pathology and Medicine*. mars 2005. Vol. 34, n° 3, pp. 164-169. DOI 10.1111/j.1600-0714.2004.00280.x.
- MASTRORILLI, Carla, CARDINALE, Fabio, GIANNETTI, Arianna et CAFFARELLI, Carlo, 2019. Pollen-Food Allergy Syndrome: A not so Rare Disease in Childhood. *Medicina*. 26 septembre 2019. Vol. 55, n° 10, pp. 641. DOI 10.3390/medicina55100641.
- MAZERON, Jj et GRIMARD, L, 1997. Effets tardifs des radiations ionisantes sur les tissus de la sphère otorhinolaryngologique. *Cancer/Radiothérapie*. décembre 1997. Vol. 1, n° 6, pp. 692-705. DOI 10.1016/S1278-3218(97)82946-0.
- MENDEZ, Luis Alberto, MARTINEZ, Ricardo et RUBIO, Manolo, 2018. Fellatio-associated erythema of the soft palate: an incidental finding during a routine dental evaluation. *BMJ Case Reports*. 11 juin 2018. pp. bcr-2017-221901. DOI 10.1136/bcr-2017-221901.
- MENZIES, S., O'SHEA, F., GALVIN, S. et WYNNE, B., 2018. Oral manifestations of lupus. *Irish Journal of Medical Science (1971 -)*. février 2018. Vol. 187, n° 1, pp. 91-93. DOI 10.1007/s11845-017-1622-z.
- MILIÁN, M. A., BAGÁN, J. V., JIMÉNEZ, Y., PÉREZ, A., SCULLY, C. et ANTONIADES, D., 2001. Langerhans' cell histiocytosis restricted to the oral mucosa. *Oral Surgery, Oral Medicine, Oral Pathology, Oral Radiology, and Endodontics*. janvier 2001. Vol. 91, n° 1, pp. 76-79. DOI 10.1067/moe.2001.110031.
- MILLSOP, Jillian W. et FAZEL, Nasim, 2016. Oral candidiasis. *Clinics in Dermatology*. 1 juillet 2016. Vol. 34, n° 4, pp. 487-494. DOI 10.1016/j.clindermatol.2016.02.022.
- MOHAPATRA, Shreeyam, ARORA, Karandeep, NEGI, Lalit et CHANDAN, Prashant, 2014. Oral pyogenic granuloma: A review. . 1 janvier 2014.
- MONSEREENUSORN, Chalinee et RODRIGUEZ-GALINDO, Carlos, 2015. Clinical Characteristics and Treatment of Langerhans Cell Histiocytosis. *Hematology/Oncology Clinics of North America*. octobre 2015. Vol. 29, n° 5, pp. 853-873. DOI 10.1016/j.hoc.2015.06.005.
- MORSHED, Muhammad G. et SINGH, Ameeta E., 2015. Recent Trends in the Serologic Diagnosis of Syphilis. PAPASIAN, C. J. (éd.), *Clinical and Vaccine Immunology*. février 2015. Vol. 22, n° 2, pp. 137-147. DOI 10.1128/CVI.00681-14.
- MULLIKEN, John B., FISHMAN, Steven J. et BURROWS, Patricia E., 2000. Vascular anomalies. *Current Problems in Surgery*. août 2000. Vol. 37, n° 8, pp. 517-584. DOI 10.1016/S0011-3840(00)80013-1.
- MULUK, Nuray Bayar et CINGI, Cemal, 2018. Oral Allergy Syndrome. *American Journal of Rhinology & Allergy*. janvier 2018. Vol. 32, n° 1, pp. 27-30. DOI 10.2500/ajra.2018.32.4489.

- MURO, Yoshinao, SUGIURA, Kazumitsu et AKIYAMA, Masashi, 2016. Cutaneous Manifestations in Dermatomyositis: Key Clinical and Serological Features—a Comprehensive Review. *Clinical Reviews in Allergy & Immunology*. décembre 2016. Vol. 51, n° 3, pp. 293-302. DOI 10.1007/s12016-015-8496-5.
- NAHLIELI, O., ELIAV, E., SHAPIRA, Y. et BARUCHIN, A.M., 1999. Central palatal burns associated with the eating of microwaved pizzas. *Burns*. août 1999. Vol. 25, n° 5, pp. 465-466. DOI 10.1016/S0305-4179(98)00186-7.
- NAKAMINE, Hirokazu, YAMAKAWA, Mitsunori, YOSHINO, Tadashi, FUKUMOTO, Takaya, ENOMOTO, Yasunori et MATSUMURA, Itaru, 2016. Langerhans Cell Histiocytosis and Langerhans Cell Sarcoma: Current Understanding and Differential Diagnosis. *Journal of clinical and experimental hematopathology: JCEH*. 2016. Vol. 56, n° 2, pp. 109-118. DOI 10.3960/jslrt.56.109.
- NORTH, P. E. et MIHM, M. C., 2001. Histopathological diagnosis of infantile hemangiomas and vascular malformations. *Facial Plastic Surgery Clinics of North America*. novembre 2001. Vol. 9, n° 4, pp. 505-524.
- NURDEN, Alan T., 2019. Acquired Glanzmann thrombasthenia: From antibodies to anti-platelet drugs. *Blood Reviews*. juillet 2019. Vol. 36, pp. 10-22. DOI 10.1016/j.blre.2019.03.004.
- OLIVEIRA, Sc, SLOT, De et VAN DER WEIJDEN, Ga, 2013. What is the cause of palate lesions? A case report. *International Journal of Dental Hygiene*. novembre 2013. Vol. 11, n° 4, pp. 306-309. DOI 10.1111/idh.12045.
- OMORI, Kazuhiro, HANAYAMA, Yoshihisa, NARUISHI, Koji, AKIYAMA, Kentaro, MAEDA, Hiroshi, OTSUKA, Fumio et TAKASHIBA, Shogo, 2014. Gingival overgrowth caused by vitamin C deficiency associated with metabolic syndrome and severe periodontal infection: a case report. *Clinical Case Reports*. décembre 2014. Vol. 2, n° 6, pp. 286-295. DOI 10.1002/ccr3.114.
- OTTAVIANI, Francesco, SCHINDLER, Antonio, PETRONE, Mara, CAPACCIO, Pasquale et PORRO, Gabriele Bianchi, 2003. New Therapy for Orolaryngeal Manifestations of Crohn's Disease. *Annals of Otolaryngology & Rhinology*. janvier 2003. Vol. 112, n° 1, pp. 37-39. DOI 10.1177/000348940311200108.
- OWEN, Roger G., PRATT, Guy, AUER, Rebecca L., FLATLEY, Rita, KYRIAKOU, Charalampia, LUNN, Michael P., MATTHEY, Francis, MCCARTHY, Helen, MCNICHOLL, Feargal P., RASSAM, Saad M., WAGNER, Simon D., STREETLY, Matthew et D'SA, Shirley, 2014. Guidelines on the diagnosis and management of Waldenström macroglobulinaemia. *British Journal of Haematology*. 2014. Vol. 165, n° 3, pp. 316-333. DOI <https://doi.org/10.1111/bjh.12760>.
- PACIFICI, A., CARBONE, D., MARINI, R., SFASCIOTTI, G. L. et PACIFICI, L., 2015. Clinical Management of a Peri-Implant Giant Cell Granuloma. *Case Reports in Dentistry*. 2015. Vol. 2015, pp. 1-7. DOI 10.1155/2015/976756.
- PEELING, Rosanna W., MABEY, David, KAMB, Mary L., CHEN, Xiang-Sheng, RADOLF, Justin D. et BENZAKEN, Adele S., 2017. Syphilis. *Nature Reviews Disease Primers*. 21 décembre 2017. Vol. 3, n° 1, pp. 17073. DOI 10.1038/nrdp.2017.73.
- PELCOVITS, Ari et NIROULA, Rabin, 2020. Acute Myeloid Leukemia: A Review. . 2020. pp. 3.
- PÉTAVY-CATALA, C., FONTÈS, V., GIRONET, N., HÜTTENBERGER, B., LORETTE, G. et VAILLANT, L., 2003. [Clinical manifestations of the mouth revealing Vitamin B12 deficiency before the onset of anemia]. *Annales De Dermatologie Et De Venereologie*. février 2003. Vol. 130, n° 2 Pt 1, pp. 191-194.

PHILIPP, Claire S., 2010. Platelet Disorders in Adolescents. *Journal of Pediatric and Adolescent Gynecology*. décembre 2010. Vol. 23, n° 6, pp. S11-S14. DOI 10.1016/j.jpag.2010.08.012.

PICCIANI, Bruna Lavinias Sayed, DOMINGOS, Tábata Alves, TEIXEIRA-SOUZA, Thays, SANTOS, Vanessa de Carla Batista dos, GONZAGA, Heron Fernando de Sousa, CARDOSO-OLIVEIRA, Juliana, GRIPP, Alexandre Carlos, DIAS, Eliane Pedra et CARNEIRO, Sueli, 2016. Geographic tongue and psoriasis: clinical, histopathological, immunohistochemical and genetic correlation - a literature review. *Anais Brasileiros de Dermatologia*. août 2016. Vol. 91, n° 4, pp. 410-421. DOI 10.1590/abd1806-4841.20164288.

PIETTE, É., 2005. Stomatites bactériennes « spécifiques ». *EMC - Stomatologie*. décembre 2005. Vol. 1, n° 4, pp. 318-331. DOI 10.1016/j.emcsto.2005.09.002.

PINDBORG, J. J, CHARDIN, H et ACEVEDO, A. C, 1995. *Atlas des maladies de la muqueuse buccale*. Paris : Masson. ISBN 978-2-225-84672-4.

PITTOCK, Siobhán, DRUMM, Brendan, FLEMING, Pdraig, MCDERMOTT, Michael, IMRIE, Cameron, FLINT, Stephen et BOURKE, Billy, 2001. The oral cavity in Crohn's disease. *The Journal of Pediatrics*. mai 2001. Vol. 138, n° 5, pp. 767-771. DOI 10.1067/mpd.2001.113008.

PONTES, Hélder Antônio Rebelo, NETO, Nicolau Conte, FERREIRA, Karen Bechara, FONSECA, Felipe Paiva, VALLINOTO, Gizelle Monteiro, PONTES, Flávia Sirotheau Corrêa et PINTO, Décio dos Santos, 2009. Oral manifestations of vitamin B12 deficiency: a case report. *Journal (Canadian Dental Association)*. septembre 2009. Vol. 75, n° 7, pp. 533-537.

PORTIELJE, J. E., WESTENDORP, R. G., KLUIN-NELEMANS, H. C. et BRAND, A., 2001. Morbidity and mortality in adults with idiopathic thrombocytopenic purpura. *Blood*. 1 mai 2001. Vol. 97, n° 9, pp. 2549-2554. DOI 10.1182/blood.v97.9.2549.

PRICE, Alexandra, RAMACHANDRAN, Sarika, SMITH, Gideon P., STEVENSON, Mary L., POMERANZ, Miriam K. et COHEN, David E., 2015. Oral Allergy Syndrome (Pollen-Food Allergy Syndrome): *Dermatitis*. 2015. Vol. 26, n° 2, pp. 78-88. DOI 10.1097/DER.000000000000087.

PROVAN, Drew, STASI, Roberto, NEWLAND, Adrian C., BLANCHETTE, Victor S., BOLTON-MAGGS, Paula, BUSSEL, James B., CHONG, Beng H., CINES, Douglas B., GERNSHEIMER, Terry B., GODEAU, Bertrand, GRAINGER, John, GREER, Ian, HUNT, Beverley J., IMBACH, Paul A., LYONS, Gordon, MCMILLAN, Robert, RODEGHIERO, Francesco, SANZ, Miguel A., TARANTINO, Michael, WATSON, Shirley, YOUNG, Joan et KUTER, David J., 2010. International consensus report on the investigation and management of primary immune thrombocytopenia. *Blood*. 14 janvier 2010. Vol. 115, n° 2, pp. 168-186. DOI 10.1182/blood-2009-06-225565.

QUILLIN, Sarah Jane et SEIFERT, H Steven, 2018. Neisseria gonorrhoeae host adaptation and pathogenesis. *Nature Reviews Microbiology*. avril 2018. Vol. 16, n° 4, pp. 226-240. DOI 10.1038/nrmicro.2017.169.

RADOLF, Justin D., DEKA, Ranjit K., ANAND, Arvind, ŠMAJS, David, NORGDARD, Michael V. et YANG, X. Frank, 2016. *Treponema pallidum*, the syphilis spirochete: making a living as a stealth pathogen. *Nature Reviews Microbiology*. décembre 2016. Vol. 14, n° 12, pp. 744-759. DOI 10.1038/nrmicro.2016.141.

RADONJIC-HOESLI, Susanne, HOFMEIER, Kathrin Scherer, MICALETTO, Sara, SCHMID-GRENDELMEIER, Peter, BIRCHER, Andreas et SIMON, Dagmar, 2018. Urticaria and Angioedema: an Update on Classification and Pathogenesis. *Clinical Reviews in Allergy & Immunology*. février 2018. Vol. 54, n° 1, pp. 88-101. DOI 10.1007/s12016-017-8628-1.

RAGSDALE, Jill A., 2007. Hereditary Hemorrhagic Telangiectasia: From Epistaxis to Life-Threatening GI Bleeding. *Gastroenterology Nursing*. juillet 2007. Vol. 30, n° 4, pp. 293-299. DOI 10.1097/01.SGA.0000287202.36602.fb.

RAMAKRISHNA, Y et REDDY, J Sharada, 2009. Systemic Lupus Erythematosus Presenting with Oral Mucosal Lesions – A Case Report. *Journal of Clinical Pediatric Dentistry*. 1 avril 2009. Vol. 33, n° 3, pp. 255-258. DOI 10.17796/jcpd.33.3.h7m84x4450x03768.

RANGINWALA, Amena M., CHALISHAZAR, Monali M., PANJA, Pritam, BUDDHDEV, Khushbu P. et KALE, Hemant M., 2012. Oral discoid lupus erythematosus: A study of twenty-one cases. *Journal of Oral and Maxillofacial Pathology*. 9 janvier 2012. Vol. 16, n° 3, pp. 368. DOI 10.4103/0973-029X.102487. Company: Medknow Publications and Media Pvt. Ltd.Distributor: Medknow Publications and Media Pvt. Ltd.Institution: Medknow Publications and Media Pvt. Ltd.Label: Medknow Publications and Media Pvt. Ltd.publisher: Medknow PublicationsPMID: 23248469

REAMY, Brian V., DERBY, Richard et BUNT, Christopher W., 2010. Common Tongue Conditions in Primary Care. *American Family Physician*. 1 mars 2010. Vol. 81, n° 5, pp. 627-634.

REICHART, Peter A., 2003. Oral manifestations in HIV infection: fungal and bacterial infections, Kaposi's sarcoma. *Medical Microbiology and Immunology*. août 2003. Vol. 192, n° 3, pp. 165-169. DOI 10.1007/s00430-002-0175-5.

REZNIK, David A., 2005. Oral manifestations of HIV disease. *Topics in HIV medicine: a publication of the International AIDS Society, USA*. janvier 2005. Vol. 13, n° 5, pp. 143-148.

RODRIGUES, Gabriel, JAYASANKAR, Balaji et JANUMPALLI, Krishna K. R., 2019. Pyogenic Granuloma and Arteriovenous Malformation. *Sultan Qaboos University Medical Journal*. mai 2019. Vol. 19, n° 2, pp. e168-e169. DOI 10.18295/squmj.2019.19.02.017.

ROGERS, R. S., 1996. Melkersson-Rosenthal syndrome and orofacial granulomatosis. *Dermatologic Clinics*. avril 1996. Vol. 14, n° 2, pp. 371-379. DOI 10.1016/s0733-8635(05)70363-6.

ROWLEY, Jane, VANDER HOORN, Stephen, KORENROMP, Eline, LOW, Nicola, UNEMO, Magnus, ABU-RADDAD, Laith J, CHICO, R Matthew, SMOLAK, Alex, NEWMAN, Lori, GOTTLIEB, Sami, THWIN, Soe Soe, BROUTET, Nathalie et TAYLOR, Melanie M, 2019. Chlamydia, gonorrhoea, trichomoniasis and syphilis: global prevalence and incidence estimates, 2016. *Bulletin of the World Health Organization*. 1 août 2019. Vol. 97, n° 8, pp. 548- 562P. DOI 10.2471/BLT.18.228486.

ROZA, Ana Luiza Oliveira Corrêa, KOWALSKI, Luiz Paulo, WILLIAM, William Nassib, DE CASTRO, Gilberto, CHAVES, Aline Lauda Freitas, ARAÚJO, Anna Luiza Damaceno, RIBEIRO, Ana Carolina Prado, BRANDÃO, Thaís Bianca, LOPES, Marcio Ajudarte, VARGAS, Pablo Agustin, SANTOS-SILVA, Alan Roger, et LATIN AMERICAN COOPERATIVE ONCOLOGY GROUP–BRAZILIAN GROUP OF HEAD AND NECK CANCER, 2021. Oral leukoplakia and erythroplakia in young patients: a systematic review. *Oral Surgery, Oral Medicine, Oral Pathology and Oral Radiology*. janvier 2021. Vol. 131, n° 1, pp. 73-84. DOI 10.1016/j.oooo.2020.09.002.

RYDER, Mark I., NITTAYANANTA, Wipawee, COOGAN, Maeve, GREENSPAN, Deborah et GREENSPAN, John S., 2012. Periodontal disease in HIV/AIDS: Periodontal disease in HIV/AIDS. *Periodontology 2000*. octobre 2012. Vol. 60, n° 1, pp. 78-97. DOI 10.1111/j.1600-0757.2012.00445.x.

SAPP, J. Philip, EVERSOLE, Lewis R. et WYSOCKI, George P., 2004. *Contemporary oral and maxillofacial pathology*. 2nd ed. St. Louis, Mo : Mosby. ISBN 978-0-323-01723-7. RK307 .S27 2004

- SCARFÒ, Lydia, FERRERI, Andrés J.M. et GHIA, Paolo, 2016. Chronic lymphocytic leukaemia. *Critical Reviews in Oncology/Hematology*. août 2016. Vol. 104, pp. 169-182. DOI 10.1016/j.critrevonc.2016.06.003.
- SCOLOZZI, Paolo, LAURENT, François, LOMBARDI, Tommaso et RICHTER, Michel, 2003. Intraoral venous malformation presenting with multiple phleboliths. *Oral Surgery, Oral Medicine, Oral Pathology, Oral Radiology, and Endodontology*. août 2003. Vol. 96, n° 2, pp. 197-200. DOI 10.1016/S1079-2104(03)00098-2.
- SHARMA, Ruchika, PEREZ BOTERO, Juliana et JOBE, Shawn M., 2018. Congenital Disorders of Platelet Function and Number. *Pediatric Clinics of North America*. juin 2018. Vol. 65, n° 3, pp. 561-578. DOI 10.1016/j.pcl.2018.02.009.
- SHARMA, Supriya, CHANDRA, Shaleen, GUPTA, Shalini et SRIVASTAVA, Saurabh, 2019. Heterogeneous conceptualization of etiopathogenesis: Oral pyogenic granuloma. *National Journal of Maxillofacial Surgery*. 2019. Vol. 10, n° 1, pp. 3-7. DOI 10.4103/njms.NJMS_55_18.
- SHIRLEY, Matthew D., TANG, Hao, GALLIONE, Carol J., BAUGHER, Joseph D., FRELIN, Laurence P., COHEN, Bernard, NORTH, Paula E., MARCHUK, Douglas A., COMI, Anne M. et PEVSNER, Jonathan, 2013. Sturge–Weber Syndrome and Port-Wine Stains Caused by Somatic Mutation in *GNAQ*. *New England Journal of Medicine*. 23 mai 2013. Vol. 368, n° 21, pp. 1971-1979. DOI 10.1056/NEJMoa1213507.
- SIEGEL, Michael A. et JACOBSON, Jed J., 1999. Inflammatory bowel diseases and the oral cavity. *Oral Surgery, Oral Medicine, Oral Pathology, Oral Radiology, and Endodontology*. janvier 1999. Vol. 87, n° 1, pp. 12-14. DOI 10.1016/S1079-2104(99)70287-8.
- SOLOMON, Lynn W., WEIN, Richard O., ROSENWALD, Igor et LAVER, Nora, 2008. Plasma cell mucositis of the oral cavity: report of a case and review of the literature. *Oral Surgery, Oral Medicine, Oral Pathology, Oral Radiology, and Endodontology*. décembre 2008. Vol. 106, n° 6, pp. 853-860. DOI 10.1016/j.tripleo.2008.08.016.
- SOUTHAM, J. C. et ETTINGER, R. L., 1974. A histologic study of sublingual varices. *Oral Surgery, Oral Medicine, and Oral Pathology*. décembre 1974. Vol. 38, n° 6, pp. 879-886. DOI 10.1016/0030-4220(74)90340-5.
- SPIVAK, Jerry L., 2019. How I treat polycythemia vera. *Blood*. 25 juillet 2019. Vol. 134, n° 4, pp. 341-352. DOI 10.1182/blood.2018834044.
- STAMM, L. V., 2015. Syphilis: antibiotic treatment and resistance. *Epidemiology and Infection*. juin 2015. Vol. 143, n° 8, pp. 1567-1574. DOI 10.1017/S0950268814002830.
- STONE, M. J., 2001. Polycythaemia vera: Osler-Vaquez disease. *Journal of Medical Biography*. mai 2001. Vol. 9, n° 2, pp. 99-103. DOI 10.1177/096777200100900209.
- STOOPLER, Eric T., 2005. Oral herpetic infections (HSV 1–8). *Dental Clinics of North America*. janvier 2005. Vol. 49, n° 1, pp. 15-29. DOI 10.1016/j.cden.2004.07.005.
- STOOPLER, Eric T., ALAWI, Faizan, LAUDENBACH, Joel M. et SOLLECITO, Thomas P., 2006. Bullous amyloidosis of the oral cavity: A rare clinical presentation and review. *Oral Surgery, Oral Medicine, Oral Pathology, Oral Radiology, and Endodontology*. juin 2006. Vol. 101, n° 6, pp. 734-740. DOI 10.1016/j.tripleo.2006.01.003.

STOOR, P, SUURONEN, R, LINDQVIST, C, HIETANEN, J et LAINE, P, 2004. Local primary (AL) amyloidosis in the palate. *International Journal of Oral and Maxillofacial Surgery*. juin 2004. Vol. 33, n° 4, pp. 402-403. DOI 10.1016/j.ijom.2003.08.010.

SUDARSANAM, Annapurna et ARDERN-HOLMES, Simone L., 2014. Sturge–Weber syndrome: From the past to the present. *European Journal of Paediatric Neurology*. mai 2014. Vol. 18, n° 3, pp. 257-266. DOI 10.1016/j.ejpn.2013.10.003.

SUTER, Valérie G. A., MORGER, Reto, ALTERMATT, Hans Jörg, SPIELER, Peter et BORNSTEIN, Michael M., 2008. [Oral erythroplakia and erythroleukoplakia: red and red-white dysplastic lesions of the oral mucosa--part 1: epidemiology, etiology, histopathology and differential diagnosis]. *Schweizer Monatsschrift Fur Zahnmedizin = Revue Mensuelle Suisse D'odonto-Stomatologie = Rivista Mensile Svizzera Di Odontologia E Stomatologia*. 2008. Vol. 118, n° 5, pp. 390-397.

TAKEDA, Y., SEKIYAMA, S., SUZUKI, A. et HIROSE, H., 1987. Localized oral amyloidosis: ultrastructural and immunohistochemical study. *Journal of Oral Pathology and Medicine*. mai 1987. Vol. 16, n° 5, pp. 278-281. DOI 10.1111/j.1600-0714.1987.tb01493.x.

TEFFERI, Ayalew et BARBUI, Tiziano, 2020. Polycythemia vera and essential thrombocythemia: 2021 update on diagnosis, risk-stratification and management. *American Journal of Hematology*. décembre 2020. Vol. 95, n° 12, pp. 1599-1613. DOI 10.1002/ajh.26008.

TEREZHALMY, G. T., RILEY, C. K. et MOORE, W. S., 2000. Oral lesions secondary to fellatio. *Quintessence International (Berlin, Germany: 1985)*. mai 2000. Vol. 31, n° 5, pp. 361.

TIMÁR, Botond, 2017. [The pathology and genetic background of lymphoplasmacytic lymphoma/Waldenström macroglobulinaemia]. *Magyar Onkologia*. 8 mars 2017. Vol. 61, n° 1, pp. 6-11.

TUDOR, Maria E., AL ABOUD, Ahmad M. et GOSSMAN, William G., 2020. Syphilis. In : *StatPearls* [en ligne]. Treasure Island (FL) : StatPearls Publishing. [Consulté le 4 novembre 2020]. Disponible à l'adresse : <http://www.ncbi.nlm.nih.gov/books/NBK534780/NBK534780>

ULMANSKY, M., MICHELLE, R. et AZAZ, B., 1995. Oral psoriasis: report of six new cases. *Journal of Oral Pathology and Medicine*. janvier 1995. Vol. 24, n° 1, pp. 42-45. DOI 10.1111/j.1600-0714.1995.tb01128.x.

VAN DER VELDEN, Ubele, 2020. Vitamin C and Its Role in Periodontal Diseases - The Past and the Present: A Narrative Review. *Oral Health & Preventive Dentistry*. 2020. Vol. 18, n° 1, pp. 115-124. DOI 10.3290/j.ohpd.a44306.

VAXMAN, Iuliana et GERTZ, Morie, 2020. When to Suspect a Diagnosis of Amyloidosis. *Acta Haematologica*. 2020. Vol. 143, n° 4, pp. 304-311. DOI 10.1159/000506617.

VIGARIOS, E., DE BATAILLE, C., BOULANGER, M., FRICAIN, J.-C. et SIBAUD, V., 2015. [Normal variations in lingual soft tissue]. *Annales De Dermatologie Et De Venereologie*. octobre 2015. Vol. 142, n° 10, pp. 583-592; quiz 581-582, 593-594. DOI 10.1016/j.annder.2015.05.004.

VILA, Taissa, SULTAN, Ahmed S., MONTELONGO-JAUREGUI, Daniel et JABRA-RIZK, Mary Ann, 2020. Oral Candidiasis: A Disease of Opportunity. *Journal of Fungi*. 16 janvier 2020. Vol. 6, n° 1, pp. 15. DOI 10.3390/jof6010015.

WANG, Wei et LIN, Pei, 2020. Lymphoplasmacytic lymphoma and Waldenström macroglobulinaemia: clinicopathological features and differential diagnosis. *Pathology*. janvier 2020. Vol. 52, n° 1, pp. 6-14. DOI 10.1016/j.pathol.2019.09.009.

WARNAKULASURIYA, Saman, 2018. Clinical features and presentation of oral potentially malignant disorders. *Oral Surgery, Oral Medicine, Oral Pathology and Oral Radiology*. juin 2018. Vol. 125, n° 6, pp. 582-590. DOI 10.1016/j.oooo.2018.03.011.

WEHL, Goetz et RAUCHENZAUNER, Markus, 2018. A Systematic Review of the Literature of the Three Related Disease Entities Cheilitis Granulomatosa, Orofacial Granulomatosis and Melkersson – Rosenthal Syndrome. *Current Pediatric Reviews*. 7 novembre 2018. Vol. 14, n° 3, pp. 196-203. DOI 10.2174/1573396314666180515113941.

WU, Yang-Che, WANG, Yi-Ping, CHANG, Julia Yu-Fong, CHENG, Shih-Jung, CHEN, Hsin-Ming et SUN, Andy, 2014. Oral manifestations and blood profile in patients with iron deficiency anemia. *Journal of the Formosan Medical Association*. février 2014. Vol. 113, n° 2, pp. 83-87. DOI 10.1016/j.jfma.2013.11.010.

YAMALIK, Kemal et BOZKAYA, Süleyman, 2008. The predictivity of mandibular third molar position as a risk indicator for pericoronitis. *Clinical Oral Investigations*. mars 2008. Vol. 12, n° 1, pp. 9-14. DOI 10.1007/s00784-007-0131-2.

ZUBERBIER, T., BINDSLEV-JENSEN, C., CANONICA, W., GRATTAN, C. E. H., GREAVES, M. W., HENZ, B. M., KAPP, A., KOZEL, M. M. A., MAURER, M., MERK, H. F., SCHAFFER, T., SIMON, D., VENA, G. A. et WEDI, B., 2006. EAACI/GA2LEN/EDF guideline: management of urticaria. *Allergy*. mars 2006. Vol. 61, n° 3, pp. 321-331. DOI 10.1111/j.1398-9995.2005.00962.x.

Serment d'Hippocrate

En présence des Maîtres de cette Faculté, de mes chers condisciples, devant l'effigie d'Hippocrate,

Je promets et je jure, au nom de l'Être Suprême, d'être fidèle aux lois

de l'Honneur et de la probité dans l'exercice de La Médecine Dentaire.

Je donnerai mes soins gratuits à l'indigent et n'exigerai jamais un salaire au-dessus de mon travail, je ne participerai à aucun partage clandestin d'honoraires.

Admis dans l'intérieur des maisons, mes yeux ne verront pas ce qui se passe, ma langue taira les secrets qui me seront confiés et mon état ne servira pas à corrompre les mœurs ni à favoriser le crime.

Je ne permettrai pas que des considérations de religion, de nation, de race, de parti ou de classe sociale viennent s'interposer entre mon Devoir et mon patient.

Je garderai le respect absolu de la vie humaine dès sa conception.

Approbation – Improbation

Les opinions émises par les dissertations présentées, doivent être considérées comme propres à leurs auteurs, sans aucune approbation ou improbation de la Faculté de Chirurgie dentaire (1).

Lu et approuvé,

Vu,

Nice, le

Le Président du jury,

Le Doyen de la Faculté de
Chirurgie Dentaire de l'UNS

Professeur

Professeur Laurence LUPI

(1) Les exemplaires destinés à la bibliothèque doivent être obligatoirement signés par le Doyen et par le Président du Jury.

Sarah BOURADJDI

**AIDE AU DIAGNOSTIC DES LESIONS
ERYTHEMATEUSES DE LA MUQUEUSE ORALE
BASEE SUR DES CRITERES CLINIQUES :
PROJET D'EXTENSION DU SITE INTERNET**

Thèse : Chirurgie Dentaire, Nice, 2021, n°42-57-21-30

Directeur de thèse : **RAYBAUD Hélène**

Mots-clés : lésion érythémateuse, critères cliniques, site internet.

Résumé:

La dermatologie buccale fait partie du champ de compétences des chirurgiens-dentistes, qui sont les premiers acteurs pour le diagnostic précoce des maladies de la bouche, particulièrement des cancers. Les outils informatiques à visée pédagogique présentent un intérêt grandissant auprès des jeunes praticiens.

Les lésions érythémateuses de la muqueuse orale sont définies par une coloration plus rouge que la muqueuse normale. Elles forment un groupe important et hétérogène des maladies de la muqueuse orale. Les étiologies sont diverses : de la simple inflammation à la lésion précancéreuse, rendant leur identification plus difficile mais d'autant plus importante.

Le but de ce travail est de fournir une description complète et concise d'une cinquantaine de lésions érythémateuses, et de permettre d'une part d'intégrer ces recherches au sein du site de dermatologie buccale existant et d'autre part d'aider les praticiens dans leur démarche diagnostique.