



HAL
open science

Comparaison de deux systèmes de mise en forme canalaire en rotation continue pour l'apprentissage en travaux pratiques à la faculté d'odontologie de Nice : le F4/F6 de Komet® vs le Protaper next de Dentsply®

Anaïs Séméria

► To cite this version:

Anaïs Séméria. Comparaison de deux systèmes de mise en forme canalaire en rotation continue pour l'apprentissage en travaux pratiques à la faculté d'odontologie de Nice : le F4/F6 de Komet® vs le Protaper next de Dentsply®. Médecine humaine et pathologie. 2021. dumas-03436239

HAL Id: dumas-03436239

<https://dumas.ccsd.cnrs.fr/dumas-03436239v1>

Submitted on 19 Nov 2021

HAL is a multi-disciplinary open access archive for the deposit and dissemination of scientific research documents, whether they are published or not. The documents may come from teaching and research institutions in France or abroad, or from public or private research centers.

L'archive ouverte pluridisciplinaire **HAL**, est destinée au dépôt et à la diffusion de documents scientifiques de niveau recherche, publiés ou non, émanant des établissements d'enseignement et de recherche français ou étrangers, des laboratoires publics ou privés.

COMPARAISON DE DEUX SYSTEMES DE MISE EN FORME
CANALAIRE EN ROTATION CONTINUE POUR
L'APPRENTISSAGE EN TRAVAUX PRATIQUES À LA FACULTE
D'ODONTOLOGIE DE NICE :
LE F4/F6 DE KOMET® VS LE PROTAPER NEXT DE DENTSPLY®

Année 2021

Thèse n° 42572133

THÈSE

Présentée et publiquement soutenue devant
la Faculté de Chirurgie Dentaire de Nice
Le 26/10/2021 Par

Madame Anaïs SEMERIA

Née le 02/07/1996 à Pau
Pour obtenir le grade de :

DOCTEUR EN CHIRURGIE DENTAIRE (Diplôme d'État)

Examineurs :

Madame le Professeur
Madame le Docteur
Madame le Docteur
Madame le Docteur
Monsieur le Docteur

Nathalie BRULAT
Vanina GROSSI
Christine VOHA
Elisabetta MERIGO
Mathias GAUDARD

Président du jury
Directeur de thèse
Assesseur
Assesseur
Membre invité

CORPS ENSEIGNANT

56ème section : DEVELOPPEMENT, CROISSANCE ET PREVENTION

Sous-section 01 : ODONTOLOGIE PEDIATRIQUE ET ORTHOPEDIE DENTO-FACIALE

Professeur des Universités :

Mme MULLER-BOLLA Michèle

Maître de Conférences des Universités

Mme JOSEPH Clara

Professeur des Universités Associée

Mme CHARAVET Carole

Maître de Conférences des Universités Associé

Mme OUEISS Arlette

Assistant Hospitalier Universitaire

Mme AIEM TORT-ALVAREZ Elodie

M. CAMIA Julien

Mme MASUCCI Caterina

Sous-section 02 : PREVENTION, ÉPIDÉMIOLOGIE, ÉCONOMIE DE LA SANTÉ, ODONTOLOGIE LEGALE

Professeur des Universités :

Mme LUPI Laurence

Maître de Conférences des Universités

Mme MERIGO Elisabetta

Maître de Conférences des Universités Associé

Mme BORSA Leslie

Assistant Hospitalier Universitaire

Mme FRENDO Marie

57ème section : CHIRURGIE ORALE ; PARODONTOLOGIE ; BIOLOGIE ORALE

Sous-section 01 : CHIRURGIE ORALE ; PARODONTOLOGIE ; BIOLOGIE ORALE

Professeur des Universités :

Mme DRIDI Sophie Myriam

Mme PRECHEUR-SABLAYROLLES Isabelle

Mme VINCENT-BUGNAS Séverine

Maître de Conférences des Universités :

M. BENHAMOU Yordan

M. COCHAIS Patrice

Mme RAYBAUD Héliène

Mme VOHA Christine

Assistant Hospitalier Universitaire :

Mme FISTES Elene-Maria

M. GAUDARD Mathias

Mme NAMAN Eve

58ème section : REHABILITATION ORALE

Sous-section 01 : DENTISTERIE RESTAURATRICE, ENDODONTIE, PROTHESES, FONCTION-DYSFONCTION, IMAGERIE, BIOMATERIAUX

Professeur des Universités

Mme BERTRAND Marie-France

M. BOLLA Marc

Mme BRULAT-BOUCHARD Nathalie

Mme LASSAUZAY Claire

Professeur des Universités Emérite :

M. ROCCA Jean-Paul

Maître de Conférences des Universités

M. CEINOS Romain

Mme EHRMANN Elodie

M. LAPLANCHE Olivier

M. LEFORESTIER Eric

Mme POUYSSEGUR-ROUGIER Valérie

Assistant Hospitalier Universitaire :

Mme ABID Sarah

Mme BECQUART Mathilde

M. BONNET Nicolas

M. CEPPO Franck

Mme DUBOIS Margaux

M. DUBROMEZ Julien

M. GIRODENGO Alexandre

Mme GROSSI Vanina

M. LAMBERT Gary

Remerciements

A Madame le Docteur Nathalie Brulat-Bouchard

Merci de me faire l'honneur de présider cette thèse. Votre implication tout au long de ce travail m'a permis de réaliser des projets intéressants, et de me dépasser pour approfondir mes connaissances. J'espère que vous trouverez dans ma thèse le témoignage de mon profond respect.

A Madame le Docteur Christine Voha

Merci pour votre confiance et votre bonne humeur pendant cette année où nous avons eu l'occasion de travailler ensemble. C'était un immense plaisir de partager vos vacances le vendredi matin. Je vous remercie aussi pour votre aide dans ce projet. Veuillez trouver dans ce travail l'expression de ma sincère considération.

A Madame le Docteur Elisabetta Merigo

Merci d'avoir accepté de siéger au sein de ce jury. Travailler à vos côtés à l'hôpital à été si agréable. Votre sourire, votre joie de vivre et votre implication pour vos patients et vos étudiants font de vous une personne rayonnante. Merci pour votre accompagnement.

A Madame le Docteur Vanina Grossi

Je ne peux que te remercier du fond du cœur Vanina d'avoir accepté de te lancer dans cette aventure avec moi. Ton implication du jour de la demande de présidence jusqu'au dernier mot rédigé m'a permis d'être fière du travail présenté aujourd'hui. Nos aventures endodontiques ne s'arrêtent pas là et nous mènerons à faire encore un peu de route ensemble.

A Monsieur le Docteur Mattias Gaudard

Quelle joie de pouvoir vous compter parmi les membres de mon jury. Qui aurait pu deviner, en passant les portes de votre cabinet en tant que patiente en 2013, que je deviendrais un jour une de vos consœurs... Cabinet où j'ai d'ailleurs effectué mon premier remplacement, grâce à votre confiance. Merci pour votre amical soutien tout au long de ces années. Je sais que je peux compter sur vos conseils et votre accompagnement.

TABLE DES MATIERES

Introduction	6
1. Prérequis	8
1.1. Bases Anatomiques	9
1.1.1. Rappel de l'anatomie endodontique	9
1.1.1.1. L'anatomie camérale et canalaire	9
1.1.1.2. L'anatomie apicale	10
1.1.2. Anatomie des prémolaires mandibulaires	11
1.1.2.1. La 1 ^{ère} Prémolaire Mandibulaire	11
1.1.2.2. La 2 ^{ème} Prémolaire Mandibulaire	12
1.1.2.3. Complexité de l'anatomie endodontique	13
1.1.2.4. La nouvelle classification du Dr Ahmed et al	15
1.2. Les instruments de préparation endodontique en nickel titane	16
1.2.1. Les Avantages et les Inconvénients du Ni-Ti	18
1.2.1.1. Les Avantages :	18
1.2.1.1.1. Flexibilité	18
1.2.1.1.2. Super-élasticité	18
1.2.1.1.3. Effet de coupe	18
1.2.1.2. Inconvénients :	19
1.2.1.2.1. Effet de vissage	19
1.2.1.2.2. Fatigue cyclique	19
1.2.1.2.3. Fracture instrumentale	19
1.3. Impératifs de préparation et de mise en forme canalaire	21
1.3.1. Objectifs biologiques	21
1.3.2. Objectifs mécaniques	22
2. Matériels et Méthode	24
2.1. Matériels	25
2.1.1. Echantillonnage	25
2.1.2. Les instruments de mise en forme canalaire	25
2.1.2.1. F4/F6 (Komet®)	25
2.1.2.2. ProTaper Next (PTN) (Dentsply®)	27
2.1.2.3. Les instruments radiographiques	29
2.1.3. Plateau technique	29
2.2. Méthode	30
2.2.1. Sélection des dents.	30
2.2.1.1. Radiographies	32
2.2.1.1.1. Rétro-alvéolaires	32
2.2.1.1.2. Tomographie Volumique à Faisceau Conique (TVFC) ou Cône Beam Computed Tomography (CBCT)	33
2.2.2. Protocole Opérateur	34
2.2.3. Traitement des clichés radiographiques	35
2.2.4. Critères évalués	36

3. Résultats	37
3.1. Critères primaires	37
3.1.1. Comparaison des radiographies avant et après la mise en forme	37
3.1.2. Présence de stripping ou de zipping	42
3.1.3. Respect de l'homothétie canalaire.....	42
3.1.4. La longueur de travail	42
3.1.5. Sur-préparation apicale	43
3.1.6. Insertion du Maître Cône	43
3.2. Critères secondaires	44
3.2.1. Ressenti de l'opérateur lors de l'utilisation	44
3.2.2. Apparition de fracture radiculaire ou coronaire	44
3.2.3. Remontée de débris par voie coronaire	44
3.2.4. Encrassement du forêt	44
4. Discussion et analyse des biais	45
Conclusion	48
Annexes	50
Liste des figures	60
Bibliographie	61

INTRODUCTION

Selon la Haute Autorité de Santé (HAS) « *le traitement endodontique a pour objectif de traiter les maladies de la pulpe et du périapex et ainsi de transformer une dent pathologique en une entité saine, asymptomatique et fonctionnelle sur l'arcade.* » (1)

Un traitement endodontique correctement réalisé permet donc de prévenir l'apparition de pathologies périapicales ou d'obtenir leur guérison.

Néanmoins, selon *Lupi et al. en 2002*, presque 70% des traitements endodontiques rencontrés au niveau de la population française sont jugés inadéquates. (2)

De même pour *Boucher et al. en 2002*, qui lui trouve un pourcentage de 80% de traitements endodontiques inadéquates au sein de la population française. (3)

Ce résultat met en lumière le manque de qualité d'exécution par les praticiens de ces soins sur le territoire français, et par conséquent le non-respect de l'objectif cité par la HAS.

Pourtant, les instruments endodontiques n'ont cessé d'évoluer dans le but d'améliorer la mise en forme et l'obturation du réseau canalaire mais aussi d'optimiser l'efficacité des solutions d'irrigation et de désinfection intracanaire. Ces 20 dernières années de nombreux progrès ont été réalisés tant au niveau de la conception des instruments que des alliages utilisés. Ainsi les fabricants ont pu proposer une simplification des séquences instrumentales en diminuant drastiquement le nombre d'instruments nécessaire à la mise en forme canalaire et aujourd'hui proposer aux praticiens des séquences mono ou bi-instrumentales. (4)(5)

Reste ensuite au praticien la charge d'acquérir la gestuelle instrumentale afin d'optimiser l'utilisation de chaque instrument lors de la mise en forme canalaire, acquisition souvent faite pendant sa formation initiale.

C'est donc au cours de cette formation que le futur praticien doit acquérir les connaissances et les compétences nécessaires pour réaliser des traitements endodontiques de qualité décrits par la HAS.

Cet apprentissage se doit d'être fait auprès des étudiants avec des instruments issus de ces dernières évolutions.

Ce travail a pour but dans un premier temps de comparer le respect de la trajectoire canalaire de deux séquences endodontiques Bi-instrumentales de mise en forme mécanisée : le F4/F6 de Komet® et le ProTaper Next de Dentsply® et, dans un second temps, la simplicité de d'utilisation.

PRÉREQUIS

1. PRÉREQUIS

1.1. Bases Anatomiques

La connaissance de l'anatomie dentaire est un prérequis indispensable à la réalisation du traitement endodontique. Par conséquent, nous rappellerons ici l'anatomie endodontique générale puis, de manière plus précise, celle des dents choisies pour notre protocole : des prémolaires mandibulaires mono-canales.

1.1.1. Rappel de l'anatomie endodontique

La forme des contours du système endodontique est homothétique à celle des contours de la couronne et des racines dentaires. (6)

Si les racines présentent une grande variabilité du fait de leur nombre et de leur forme, l'endodonte est, quant à lui, bien plus complexe.

1.1.1.1. L'anatomie camérale et canalaire

Cliniquement, la chambre pulpaire est située 1 à 2mm environ de part et d'autre de la jonction amélo-cémentaire. Cet espace est formé d'un plafond, de parois et d'un plancher.

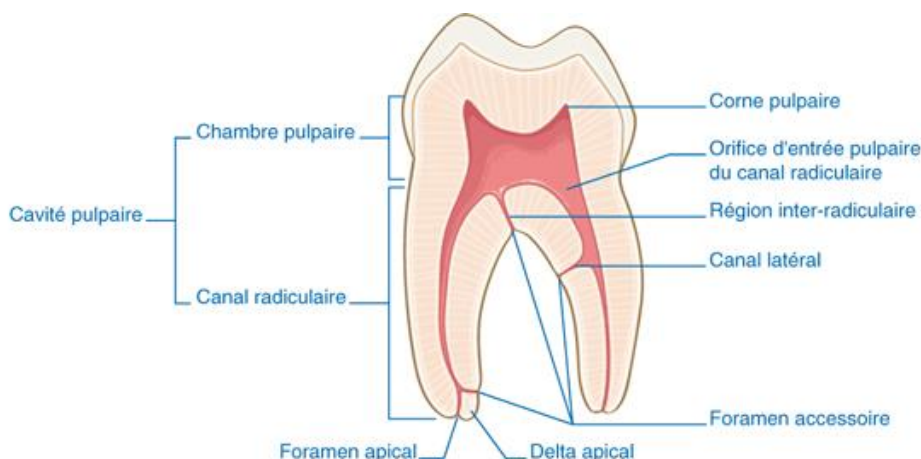


Figure 1 : Représentation de la cavité pulpaire et du réseau canalaire. (7)

Le plafond possède des reliefs appelés cornes pulpaires. Elles se situent en regard des pointes cuspidiennes pour les molaires et les prémolaires, ou des lobes dentaires pour les incisives.

Au niveau du plancher se trouvent les entrées canalaire. On dénombre la plupart du temps un canal pulpaire par racine, qui s'étend de la chambre pulpaire jusqu'au foramen apical.(8)

La pulpe camérale se prolonge dans les canaux radiculaires. On trouve le plus souvent un canal par racine.

La cause primaire d'échec du traitement endodontique est l'absence de détection, et par conséquent de traitement, de canaux radiculaires :

- Dans 40% des cas, les incisives mandibulaires ont deux canaux radiculaires, mais seulement dans 1% des cas les foramens apicaux sont séparés ;

- Près de 84% des patients possèdent un canal radiculaire supplémentaire dans leurs premières prémolaires maxillaires ;
- 90% des premières molaires maxillaire et 70% des secondes molaires maxillaires possèdent deux canaux radiculaires dans leur racine mésio-vestibulaire ... (6)

Avant de commencer la trépanation, la prise d'un cliché radiographique sous incidence orthogonale et un autre, excentré permet de mettre en évidence les variations anatomiques des dents pluri-radiculées.

Une connaissance du nombre et de la trajectoire des divers canaux auxquels le chirurgien risque d'être confronté est à la base de la réussite du traitement endodontique.(6)

1.1.1.2. L'anatomie apicale

Le foramen apical définit l'ouverture du canal principal dans la région apicale radiculaire, et permet de mettre en communication l'endodonte et le parodonte à travers le pédicule vasculo-nerveux de la dent.

Il correspond à l'apex physiologique.

L'extrémité du canal est décrite comme formée de deux cônes opposés par leurs sommets :

- D'abord **le cône dentinaire** : sa base correspondant à l'entrée canalaire au niveau du plancher de la chambre et son sommet à la jonction cémento-dentinaire (JCD),
- Puis **le cône cémentaire** : inversé par rapport au premier, avec son sommet à la jonction cémento-dentinaire et le foramen apical formant sa base.



Figure 2 : Schéma de Kuttler : 1: Constriction apicale ; 2: Jonction cémento-dentinaire (JCD) ; 3: Distance entre la JCD et le foramen apical ; 4: Foramen apical. (9)

L'ensemble est comparé à un sablier dont les deux compartiments sont complètement inégaux et dont l'étranglement constitue la constriction apicale.

La constriction apicale est choisie comme **limite apicale histologique** appropriée aux traitements endodontiques. Les matériaux d'obturation ont alors un contact minimale avec les tissus péri-apicaux, diminuant ainsi le risque de réactions post-opératoires.

1.1.2. Anatomie des prémolaires mandibulaires

Nous avons sélectionné les prémolaires mandibulaires dans cette thèse car majoritairement monoradiculées, leur analyse est ainsi facilitée.

1.1.2.1. La 1^{ère} Prémolaire Mandibulaire

De manière générale, la première prémolaire mandibulaire est une dent monoradiculée bicuspidée. En coupe transversale, sa racine est de forme ovoïde, à grand diamètre vestibulo-lingual et aplatie dans le sens mésio-distal. (7)

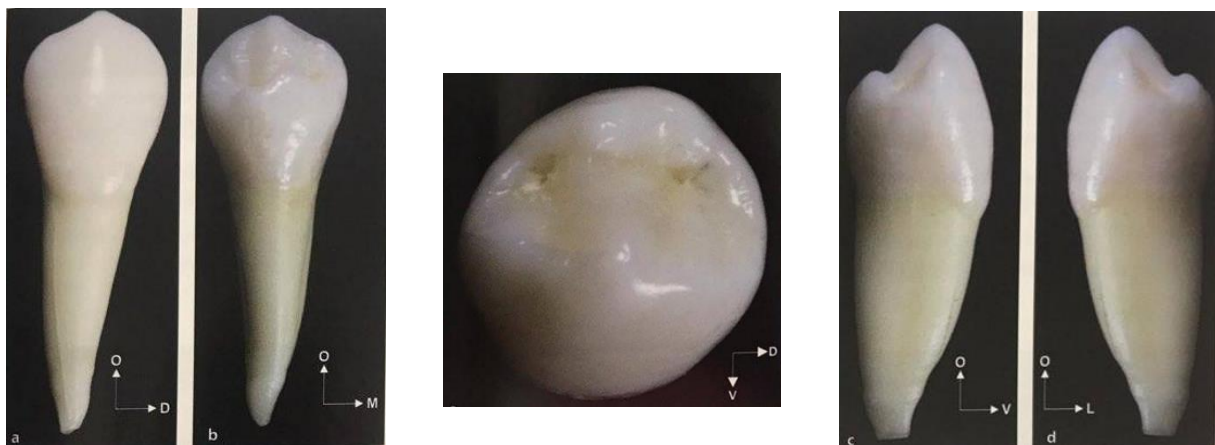

Figure 3 : Planche anatomique d'une première prémolaire mandibulaire.
(a) Vue vestibulaire (b) Vue palatine (c) Vue mésiale (d) Vue distale (e) Vue occlusale. (7)

Sur une coupe frontale, la chambre apparaît bien centrée au niveau coronaire, avec une corne vestibulaire dans l'axe du sommet cuspidien. (Fig 4a)

Le diamètre du canal se réduit de façon régulière et homogène de la chambre pulpaire à l'apex.

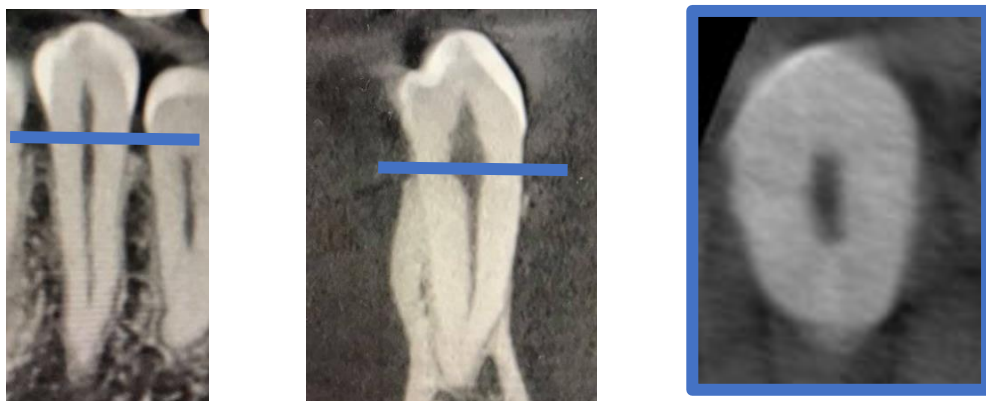


Figure 4 : a : Coupe frontale ; b : Coupe sagittale ; c : Coupe axiale d'un CBCT d'une première prémolaire mandibulaire. (10)

Sur une coupe sagittale, on remarque que le plafond de la chambre pulpaire suit le contour occlusal et forme 2 cornes, chacune en regard des cuspidés : une vestibulaire très importante et une linguale plus petite. (Fig 4b)

Enfin, sur une coupe axiale au niveau du collet, la racine de la 1^{ère} prémolaire mandibulaire se révèle globalement ovale, avec un diamètre vestibulo-lingual supérieur au diamètre mésio-distal. Ce type de coupe passe par la chambre pulpaire dont le contour est centré et suit fidèlement le contour radiculaire. (Fig 4c)

La génétique et les variations raciales exercent une influence sur le nombre de racines et de canaux. On constate une plus grande incidence de dents avec des canaux ou racines supplémentaires en Chine, en Australie et en Afrique Sub-saharienne. Les études anthropologiques mettent en évidence une incidence plus faible de ces variations en Eurasie, au Japon et en Amérique. (11)

La connaissance de ces variations par le praticien, lui permet d'être plus vigilant dans leur détection au cours de sa pratique quotidienne et améliore sa prise en charge endodontique des patients.

1.1.2.2. La 2^{ème} Prémolaire Mandibulaire

La deuxième prémolaire mandibulaire est une dent bi ou tri-cuspidée, généralement monoradiculée (99,6% des cas). Deux racines ou plus sont très rarement retrouvées (0,3% et 0,1%). (12)

Elle possède la même conformation que la première prémolaire mandibulaire, mais avec un volume un peu plus important.

La chambre pulpaire présente 2 ou 3 cornes en fonction du nombre de cuspidés présentes sur la table occlusale.

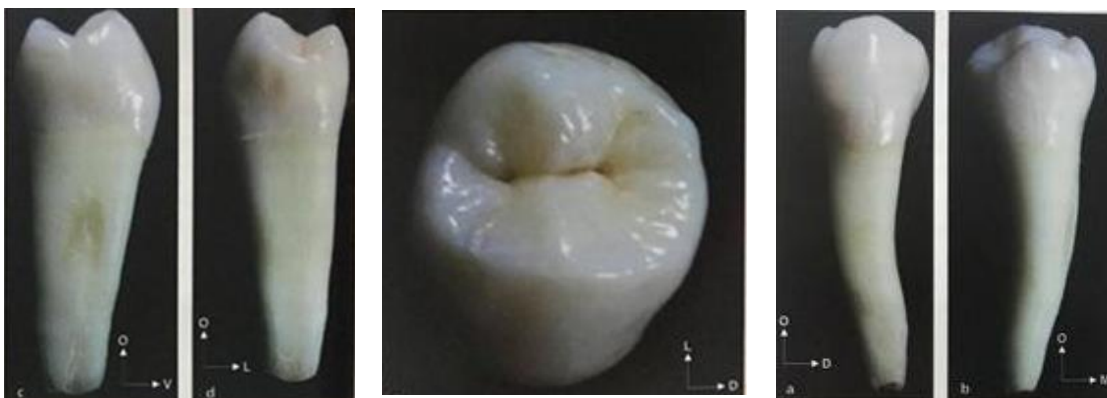

Figure 5 : Planche anatomique d'une deuxième prémolaire mandibulaire.

(a) Vue vestibulaire (b) Vue palatine (c) Vue mésiale (d) Vue distale (e) Vue occlusale (7)

La coupe frontale montre un canal dont le diamètre se réduit progressivement de la chambre pulpaire jusqu'au foramen apical. Comme la racine, le canal est aplati dans le sens mésio-distal. (Fig 4a)

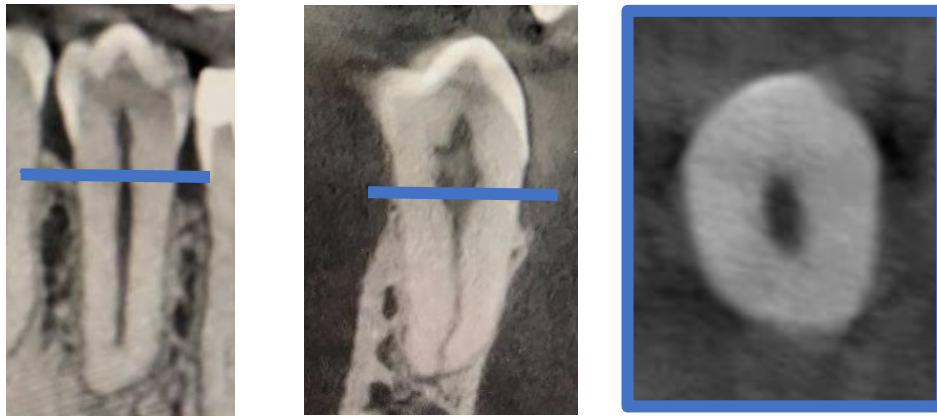


Figure 6 : a : Coupe frontale ; b : Coupe sagittale ; c : Coupe axiale d'un CBCT d'une deuxième prémolaire mandibulaire. (10)

Sur une coupe sagittale, on peut voir que le plafond de la chambre pulpaire copie l'inclinaison de la table occlusale. La chambre pulpaire émet 2 cornes en regard des sommets cuspidiens correspondants. Le volume de la cavité pulpaire diminue régulièrement jusqu'au tiers apical, puis reste faible et constante jusqu'à l'apex. (Fig 4b) (2)

Enfin, sur une coupe axiale au niveau du tiers supérieur, le canal apparaît globalement ovale comme la racine. (Fig 4c)

De plus, on sait maintenant que plus on s'approche du **1/3 apical**, plus le risque de variations anatomiques augmente.

En effet, De DEUS a montré que sur 1 140 dents étudiées, 313 d'entre elles (soit 27%) présentent des canaux latéraux, secondaires et accessoires ; dont plus de 60% retrouvées au niveau du tiers apical de la dent. (13)

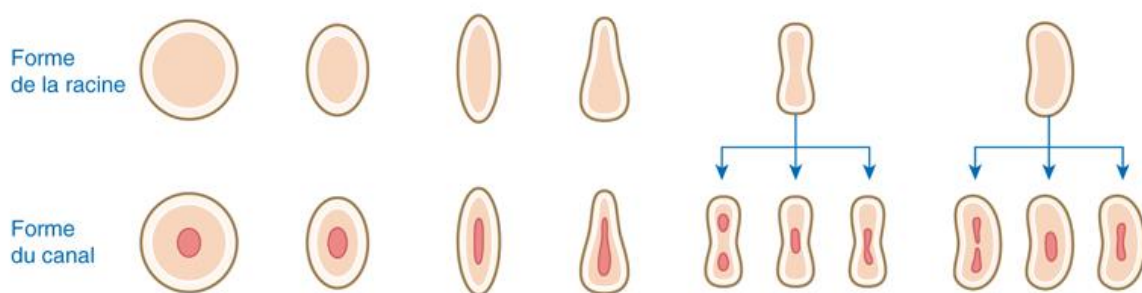


Figure 7 : Variations de l'anatomie axiale de la racine et du canal pulpaire. (7)

Sur ces représentations schématiques de coupes axiales, on comprend que le canal peut présenter différentes configurations : rond, ovale, triangulaire, en quille, en sablier (en 8) ou en haricot (en C). (7)

Différentes formes de canal peuvent coexister au sein d'une même racine.

1.1.2.3. Complexité de l'anatomie endodontique

L'anatomie classique des prémolaires décrite précédemment regorge en réalité de particularités rendant le traitement endodontique plus complexe.

L'avènement de l'imagerie 3D a permis de confirmer et de complexifier encore un peu plus la variabilité de l'anatomie endodontique. En effet, lorsque l'on réalise une coupe longitudinale d'une racine, on peut observer la difficulté qui peut caractériser ce réseau : canaux accessoires, deltas apicaux.

Au niveau de la prévalence de ces différentes anatomies, les 1^{ères} prémolaires mandibulaires, un seul canal est retrouvé dans 75,8% des cas. Il est possible d'observer un deuxième canal, voire un troisième canal (24,2%), ainsi qu'un canal unique très large de la chambre pulpaire à l'apex.

Un seul foramen apical est présent dans 78,9% des dents alors que 21,1% en ont deux ou plus. (11)

Pour les 2^{èmes} prémolaires mandibulaires, un seul canal est rencontré dans la majorité des cas (91,0%). L'incidence de plus d'une racine (0,4%), de plus d'un canal (9,9%) et de plus d'un foramen (8,2%) est plus faible que pour les 1^{ères} prémolaires mandibulaires. (12)

En 2015, Versiani et Ordinola-Zapata ont recensés pas moins de 37 configurations anatomiques pour les prémolaires mandibulaires.

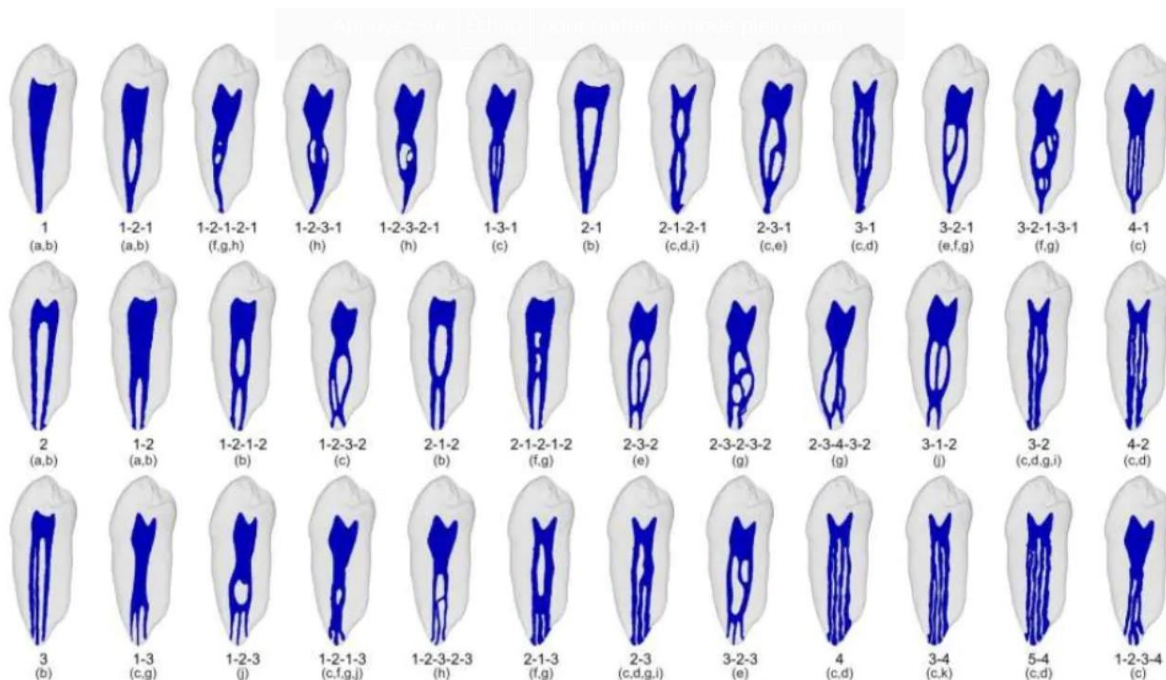


Figure 8 : Coupes anatomiques des différentes anatomies répertoriées d'une première prémolaire mandibulaire. (14)

Comme on peut le voir sur les coupes ci-dessus, le réseau endodontique fait l'objet de nombreuses ramifications, connexions et bifurcations.

Pour ces raisons, s'est imposé la nécessité de **répertorier et classier** les différentes anatomies du réseau endodontique, dans le but d'améliorer les connaissances, de mieux former les praticiens et ainsi réaliser des traitements endodontiques de meilleure qualité.

1.1.2.4. La nouvelle classification du Dr Ahmed et al.

Ainsi, en 2016, des auteurs ont mis au point une nouvelle classification dédiée aux étudiants et aux praticiens, permettant d'appréhender ces anatomies atypiques, qui semblent finalement définir la nouvelle norme. (14)

Celle-ci se décline de la manière suivante :

- Le numéro de la dent (**TN = Tooth Number**), au centre
- Le nombre de racines (**R = number of Root**) en exposant à gauche du TN
- Et la configuration du canal (**OCF = Orifice, Canal system, Foramina**). En exposant à droite du TN

Ce dernier critère correspond à la forme du canal au niveau de son entrée, le long du trajet canalaire à chaque fois que celui-ci change de conformation, et pour finir au niveau de son foramen. Il décrit donc le nombre d'orifices canalaires initiaux, le nombre de canaux radiculaires et le nombre de foramen terminaux.

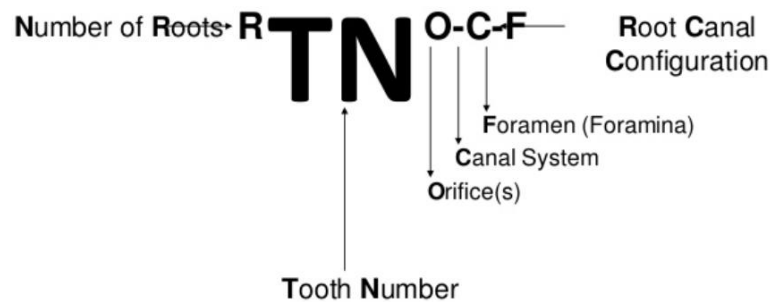
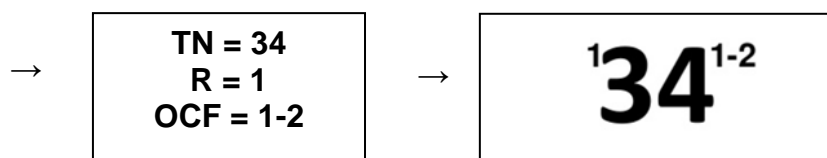
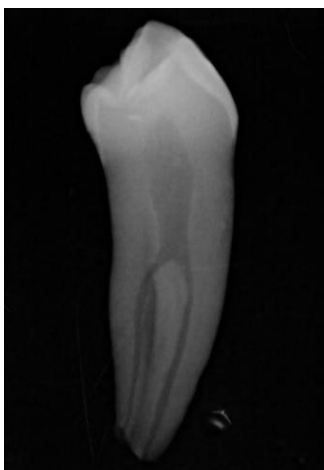

Figure 9 : Représentation de l'écriture de la nouvelle classification pour les dents monoradiculées. (14)

Voici l'exemple d'une prémolaire mandibulaire :

Cette dernière a été radiographiée lors de la phase de sélection des dents mais non retenue du fait de son anatomie endodontique alambiquée.



Quand la configuration canalaire est la même entre l'entrée et le trajet ou le trajet et le foramen, le chiffre ne sera écrit qu'une seule fois ; comme dans notre exemple OCF = 1-2-2 que l'on écrit alors OCF = 1-2.

Ces configurations passent fréquemment inaperçues sans une **observation attentive** du cliché radiographique.

En conclusion, l'anatomie canalaire et ses variations sont difficilement prédictibles ce qui est une source fréquente d'échec des traitements endodontiques. L'analyse des radiographies en amont permet de visualiser au mieux le réseau canalaire et de minimiser les aléas peropératoires.

1.2. Les instruments de préparation endodontique en Nickel-Titane (NiTi)

Le constat des limites des instruments en acier, notamment leur rigidité à l'origine de phénomène de stripping et de zipping, a poussé les fabricants à se tourner vers d'autres alliages aux propriétés supérieures. Le Nickel-Titane (NiTi) apparaît alors en endodontie à la fin des années 1980, à partir de fils orthodontiques.

Vers les années 90, arrivent en France les premiers systèmes rotatifs en alliage nickel-titane, qui seront suivis par une dizaine d'autres.

L'alliage conventionnel utilisé correspond à un mélange quasi-égal en pourcentage de matériaux : **51% Nickel et 49% Titane**.

Tous ces systèmes possèdent des conicités élevées, mais diffèrent par leur section, leur angle de coupe, la forme de la pointe et leur pas d'hélice. (15)

Depuis quelques années, l'accent a été mis sur l'amélioration des caractéristiques de l'alliage NiTi, grâce à la compréhension de la composition de l'alliage et en jouant sur ces différentes phases. (16)

Il faut savoir que l'alliage Nickel-Titane peut exister sous **trois structures différentes** : la forme austénitique, la forme martensitique et la forme R-phase ; avec chacune des propriétés particulières.

	AUSTENITE	MARTENSITE	PHASE R
<i>Stabilité</i>	Haute température	Basse temperature	/
<i>Rigidité</i>	Élevé	Faible	Très faible
<i>Déformation super-élastique</i>	Élevée (8%)	Peu élevée (2-3%)	Faible (1%)

Figure 10 : Tableau résumé des propriétés de chaque phase cristalline (17)

L'alliage change de phases à l'état solide, par des **réarrangements cristallins**, se produisant en présence : (17)

- de l'application d'une **contrainte**
- et/ou d'un changement de **température**.

Le comportement de l'instrument sera conditionné par les phases cristallines en présence au moment de l'utilisation de celui-ci.

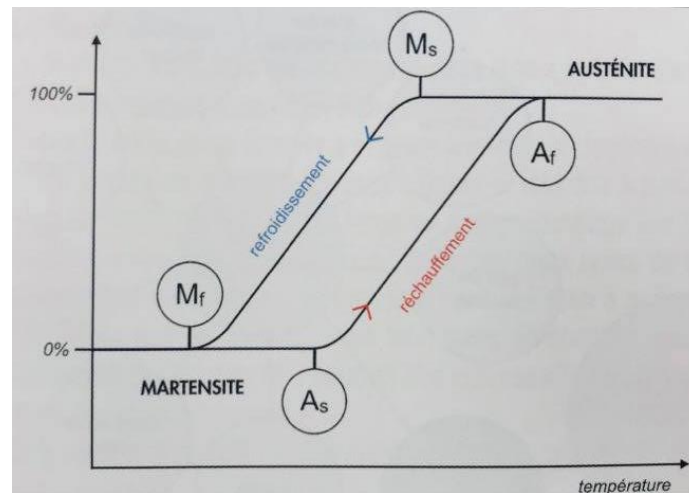


Figure 11 : Transformation de phases suite à un changement de température (17)

Or, en endodontie, on sait que l'instrument est exposé à une augmentation de la température (température ambiante à 20° et température intracanalairre proche de 35°) ainsi qu'à des contraintes dues à l'anatomie des parois canalaies.

Avec un alliage en **NiTi conventionnel** (1^{ère} génération), en condition d'utilisation en endodontie, la phase prédominante est l'**austénite**, reposant sur la propriété de super-élasticité, mais avec une rigidité élevée.

Pourtant, les propriétés de flexibilité et de mémoire de forme, tout aussi essentielles à l'instrumentation endodontique, nécessitent la présence d'une certaine proportion de phase martensitique. (17)

Les fabricants ont pu jouer sur ces propriétés en modifiant la composition cristalline notamment grâce des **traitements thermiques**.

Les barres de nickel-titane subissent plusieurs séances de réchauffages sous contraintes mécaniques associées (traction-pression) (18).

Ces modifications consistent à augmenter la température de fin de changement de structure austénitique. Ainsi la phase de coexistence entre l'austénite et la martensite dure plus longtemps, et permet à la **martensite de rester stable** malgré l'augmentation de température.

Cela autorise l'obtention d'une grande proportion de martensite au sein de l'alliage, et donc **une lime plus flexible à 35°**. (17)

L'alliage modifié par ce traitement s'appelle le **M-Wire** et correspond à la **2^{ème} génération** des NiTi, utilisée entre autres pour le ProTaper Next.

Il en résulte que ces instruments sont, comparés à ceux en Ni-Ti conventionnels :

- plus résistants à la fatigue
- et plus flexibles

Dans son étude, le Dr Elnaghy montre que le ProTaper Next a une résistance à la fracture par fatigue cyclique supérieure comparée à son prédécesseur le ProTaper Universal, en alliage NiTi conventionnel. (17)

C'est alors un alliage de choix pour la mise en forme des **canaux courbés**, notamment grâce à sa flexibilité augmentée.

1.2.1. Les Avantages et les Inconvénients du Ni-Ti

1.2.1.1. Avantages

1.2.1.1.1. Flexibilité

À alliage égal, on constate que la flexibilité d'un instrument est inversement proportionnelle à sa masse. (15)

Ainsi, la flexibilité du NiTi est bien plus grande que celle de l'acier inoxydable, de l'ordre de 6 à 8 fois supérieure. (19)

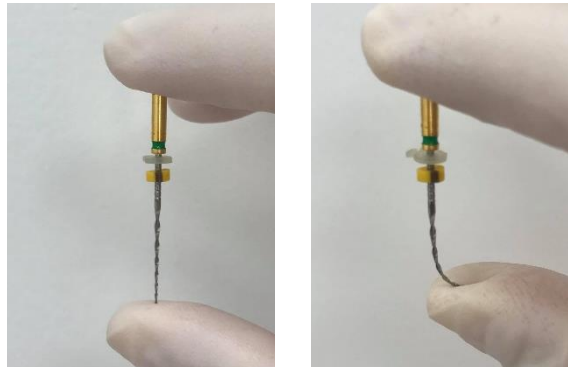


Figure 12 : Photographie montrant la flexibilité d'un instrument en nickel-titane. (10)

1.2.1.1.2. Super-élasticité

Les alliages NiTi utilisés en endodontie sont dit « à mémoire de forme » (AMF) en référence à la famille à laquelle ils appartiennent.

Ils sont nommés ainsi car sous certaines conditions, ils peuvent atteindre des niveaux de déformations jusqu'à 8% de manière totalement réversible. Cette capacité de retour à une configuration initiale prédéfinie correspond à la super-élasticité. (4)

En ce sens, le trajet canalaire est mieux respecté, la constriction apicale maintenue dans sa position initiale, et le risque de création de butée, de faux canal ou de perforation amoindri.

1.2.1.1.3. Effet de coupe

L'effet de coupe peut être mesuré en évaluant la quantité de dentine éliminée lors de la préparation canalaire.

Ainsi, les instruments manuels en NiTi présentent une efficacité de coupe inférieure à ceux en acier inoxydable. (20) Cependant, une fois ces instruments utilisés en rotation continue avec une vitesse comprise entre 300 et 500 t/min, l'efficacité de coupe se trouve significativement améliorée. (21)

1.2.1.2. Inconvénients

1.2.1.2.1. Effet de vissage

L'effet de vissage correspond à la sensation d'aspiration de la lime dans le canal. Il peut être retrouvé lors de l'utilisation d'instruments en NiTi rotatifs, lorsque la conicité de l'instrument est proche de celle du canal. (15)

Pour limiter ce phénomène et ces risques associés, il convient de réduire les contraintes subies par l'instrument en diminuant les zones de contact avec les parois canalaires (22), par exemple, en utilisant en alternance plusieurs instruments endodontiques de conicités différentes.

1.2.1.2.2. Fatigue cyclique

Les contraintes répétées de flexion peuvent générer une fatigue cyclique de l'instrument.

Cette dernière représente une accumulation de stress dans l'alliage lors de l'utilisation de manière prolongée dans une courbure ou lors d'utilisations répétées.

Cela a pour conséquences des **modifications irréversibles** de plus en plus nombreuses au sein de l'alliage, de telle manière que des stries, des fissures ou des micro-vides apparaissent et finissent par provoquer une fracture au sein de l'instrument. (23)

L'accumulation de la fatigue est multifactorielle et reste **impossible à quantifier**.

De plus, son augmentation après chaque utilisation diminue la résistance à la torsion et provoque une usure des lames rendant l'instrument moins efficace. (15)

1.2.1.2.3. Fracture instrumentale

Lors de son utilisation dans le canal, l'instrument subit des contraintes en **torsion**. Si la torsion appliquée s'arrête, l'instrument peut alors retrouver sa forme initiale. Au-dessus d'un certain niveau de torsion et donc de déformation, l'instrument ne reviendra pas à sa physionomie initiale et cette modification deviendra permanente. Dès lors, la fracture peut intervenir à tout moment si la torsion persiste. (15) Ainsi, les instruments NiTi doivent impérativement être utilisés **sans effort**.

De même, des contraintes en **flexion** s'appliquent selon l'anatomie canalaire. On sait que la fracture a plus de risques de se produire lors de la mise en forme de canaux ayant une courbure supérieure à 30°.

De même, le risque de fracture est majoré si l'instrument est utilisé à une vitesse de 350 tr/min, comparé à une vitesse standard de 250 tr/min. (24)

Plus la courbure est marquée et la vitesse de rotation élevée, plus la fracture surviendra rapidement.

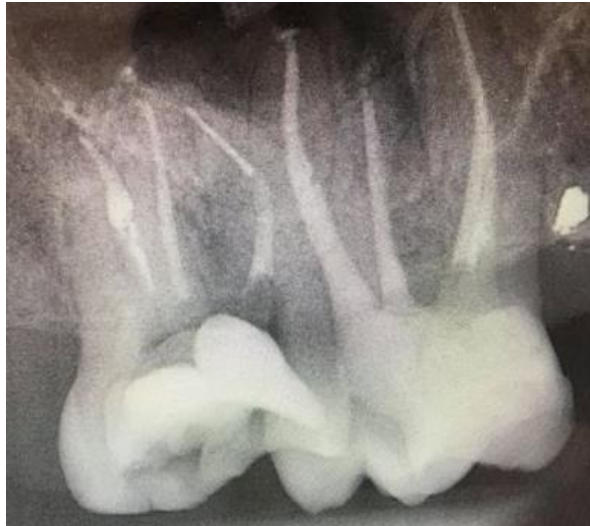

Figure 13 : Radiographie d'une molaire maxillaire droite présentant un instrument fracturé après la courbure de la racine mésiale. (10)

La fracture d'instruments en NiTi est un processus complexe et **multifactoriel** sur le plan mécanique, liée à un enchaînement d'évènements. Bien qu'elle joue un rôle majeur, la complexité morphologique du réseau canalaire n'est donc pas la seule mise en cause.

La composante anatomique se retrouve souvent associée à d'autres facteurs : technologiques (processus de fabrication, géométrie, défauts intrinsèques), opératoires (nombre d'utilisations, technique de préparation, accès à la dent) et bien évidemment humains (habileté, compétences et expérience de l'opérateur, forces appliquées par celui-ci). (19)

1.3. Impératifs de préparation et de mise en forme canalaire

La forme finale de préparation canalaire facilite le nettoyage et la désinfection.

1.3.1. Objectifs biologiques de la mise en forme

Le débridement et la désinfection canalaire sont les priorités biologiques du traitement endodontique. Ils nécessitent l'utilisation concomitante et synergique des instruments endodontiques, pour la mise en forme canalaire, et de la solution d'irrigation, pour la désinfection chimique.

En effet, la mise en forme du canal réalise une **élimination complète** du contenu organique (micro-organismes, parenchyme pulpaire, débris dentinaires, pulpaires, bactériens) mais aussi minéral (pulpolithes), et donc initie le débridement canalaire.

En même temps, **l'utilisation abondante de solutions d'irrigation** permet de faire remonter les débris engendrés par la préparation canalaire et assure une décontamination chimique du réseau endodontique inaccessible aux instruments de mise en forme. (25)

On connaît maintenant le rôle primordial de la solution d'irrigation dans la désinfection du système canalaire car environ **60% des surfaces canalaires ne sont pas préparées** par les instruments endodontiques et donc non nettoyées. (26)

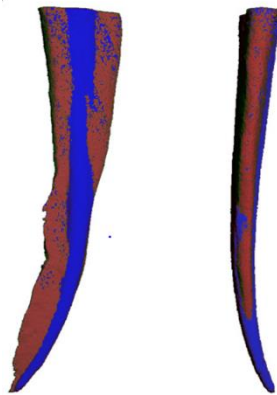

Figure 14 : Image reconstruite en 3D représentant un canal après mise en forme avec des instruments NiTi en rotation continue. En bleu : portions canalaires préparées par les instruments ; En rouge, portions canalaires non préparées. (26)

La mise en forme canalaire facilite le passage et l'action de la solution d'irrigation, qui peut pénétrer jusqu'à l'apex et assurer la désinfection chimique nécessaire au débridement optimal du réseau endodontique.

1.3.2. Objectifs mécaniques de la mise en forme

L'objectif majeur de cette préparation canalaire est de supprimer le maximum de dentine infectée grâce à l'utilisation d'instruments endodontiques afin d'optimiser l'action de la solution d'irrigation. Bien que la mise en forme n'ait qu'un très faible rôle dans la désinfection, elle est indissociable de l'irrigation et potentialise cette dernière. La préparation du tiers coronaire canalaire autorise le passage des instruments endodontiques sans interférence, ni blocage, directement au tiers apical. (16)
À l'inverse, le foramen apical ne doit pas subir de sur-préparation, ni de déplacement lors de cette étape. (16)

Une mise en forme canalaire de qualité répond à **4 critères** : (18)

1 – Obtention d'une préparation conique régulière et continue :

Le canal s'accroît progressivement de bas en haut avec la même augmentation de diamètre. On peut dire que la préparation « amplifie » la forme de base du canal.

2 – Conservation de la trajectoire canalaire :

Les formes du canal avant et après préparation doivent se superposer. La forme finale doit être homothétique à la forme initiale.

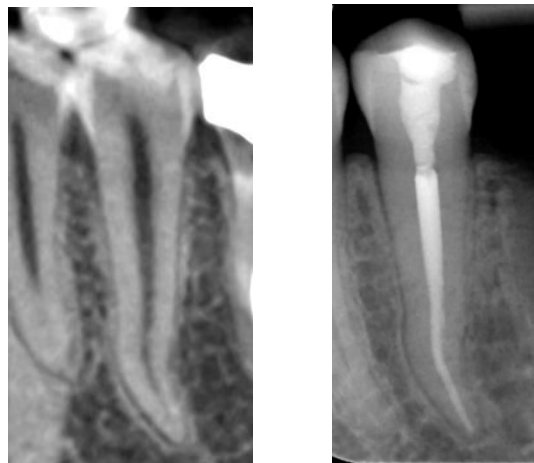


Figure 15 : Radiographie d'un traitement endodontique d'une prémolaire mandibulaire gauche, montrant le respect de l'homothétie et de la trajectoire canalaire initiale. (10)

3 – Conservation de la position du foramen apical :

Le non-respect de ce principe peut mener à une destruction complète de la structure anatomique apicale, incompatible avec la pérennité du traitement.

4 – Conservation d'un foramen étroit :

Afin d'éviter, entre autres, l'extrusion de matériau d'obturation dans la zone périapicale et de respecter le principe de conicité.

Ces concepts de base régissent encore aujourd'hui les traitements endodontiques. Cependant, les moyens à mettre en œuvre pour les atteindre et les respecter ont, eux, connu de nombreuses évolutions. (18)

Cette étude a pour objectif de comparer deux systèmes mécanisés de mise en forme canalaire utilisés lors du traitement endodontique à savoir le F4/F6 de KOMET® et le ProTaper Next de DENTSPLY®.

Ainsi nos tests ont pour but :

- de vérifier le respect des critères de préparation
- de comparer leur simplicité d'utilisation

MATÉRIELS ET MÉTHODE

2. MATERIEL ET METHODE

2.1. Matériels

2.1.1. Échantillonnage

Toutes nos dents ont été récupérées à la suite d'extractions réalisées au CHU de Nice sur des patients de l'hôpital ou dans des cabinets de ville par des praticiens libéraux.

→ Critères d'inclusion :

- Prémolaire mandibulaire monoradiculaire et monocanalaire, plutôt
- Anatomie canalaire simple,
- Dent non traitée endodontiquement,
- Apex fermé, apexogénèse complète
- Absence de résorption interne et/ou externe,
- Dent non couronnée
- Absence de fracture ou fêlure radiculaire

→ Critères d'exclusion :

- Dent autre que prémolaire mandibulaire,
- Prémolaire mandibulaire avec plusieurs racines ou plusieurs canaux,
- Anatomie canalaire complexe ou atypique (résorption, pulpolithes),
- Apex largement ouvert ou résorbé, dent permanente immature,
- Dent présentant une reconstitution coronaire par prothèse fixée

2.1.2. Les instruments de mise en forme canalaire

De l'alliage utilisé à la section choisie en passant par les diamètres et les conicités, Dentsply® et Komet® ont réalisé des séries instrumentales radicalement différentes.

2.1.2.1. F4/F6 (Komet®)

Le F4 (F360) et le F6 (Skytaper) sont deux instruments uniques de mise en forme canalaire, conditionné sous blister stérile et à usage unique.

Ils sont tous deux usinés en NiTi conventionnel (1^{ière} génération des NiTi) : présentant donc en conditions d'utilisation une phase **austénitique** et leur principe d'utilisation est fondé sur la propriété de super-élasticité. (17)

➤ Concept instrumental :

Le F4 (F360) présentent une conicité de 4%, disponible en 4 diamètres de pointe (025, 035, 045 et 055), et de longueur 21, 25 ou 31mm. (27)



Figure 16 : Images de l'instrument F4 diamètre 25 et 35. (27)

La section choisie en double « S » offre une bonne efficacité de coupe. La pointe de l'instrument est inactive et on retrouve un pas progressif variable dont l'angle de coupe varie de la pointe vers le mandrin. (28)

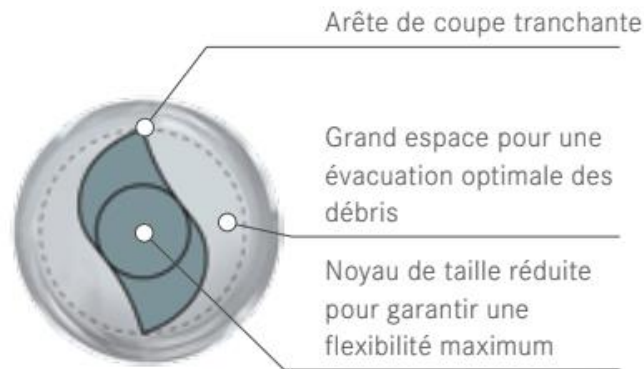


Figure 17 : Schéma de la section des instruments F4 / F6. (29)

Cette section particulière, complétée par de grands espaces favorisant l'évacuation des débris, permet un nettoyage optimal du canal.

Le F6 (Skytaper) rassemble les mêmes caractéristiques si ce n'est qu'il présente une conicité 6% et se décline en 5 diamètres de pointe (20, 25, 30, 35, 40). (30)



Figure 18 : Images de l'instrument F6 diamètre 25. (30)

Le F6 SkyTaper® est présenté comme étant **l'usage d'un seul instrument** pour la préparation de tous les canaux.

En effet, il est choisi en fonction du jaugeage apical : l'instrument de mise en forme doit avoir **deux tailles ISO de plus** que la lime manuelle ayant déterminé le diamètre apical. Par exemple, si la dernière lime utilisée est de 15/100^e mm, l'instrument F6 SkyTaper® adéquat sera celui de 25/100^e mm. (29)

La préparation canalaire de la majorité des canaux peut se faire avec F6 SkyTaper® 020, 025 ou 030. Dans les cas de canaux larges, on peut utiliser F6 SkyTaper® 035 ou 040. Cependant, pour les canaux fins, il faudra utiliser le F4.

Le F4 et le F6 seront utilisés selon les recommandations du fabricant avec un moteur pré-réglé adapté à ce système : l'EndoPilot de KOMET®.

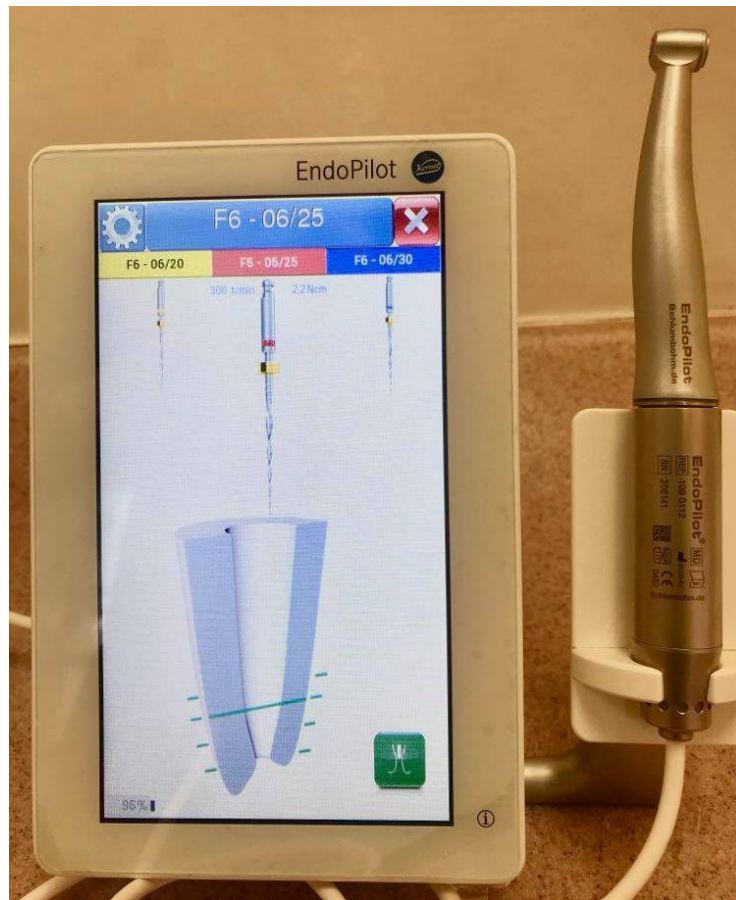


Figure 19 : Photographie du moteur EndoPilot de KOMET® pour l'utilisation du système F4/F6. (10)

2.1.2.2. ProTaper Next (PTN) (Dentsply®)

ProTaper Next (PTN) est un système de mise en forme canalaire en rotation continue et à conicité variable progressive, conditionné sous blister stérile et à usage unique.

Ils sont usinés en NiTi M-Wire (2^{ème} génération des NiTi), présentant aussi en conditions d'utilisation une phase majoritaire **austénitique**, mais avec une proportion de **martensite et de R-phase** bien supérieure. Le principe d'utilisation est donc toujours fondé sur la propriété de super-élasticité, avec une **flexibilité augmentée** grâce à ces deux phases.

➤ Concept instrumental :

La section de l'instrument est rectangulaire excentrée, c'est-à-dire que la masse centrale est décalée par rapport à l'axe de rotation de l'instrument, et possède deux angles de coupe. Lors de la mise en forme, seules deux arêtes coupantes travaillent à chaque niveau du canal, ce qui induit moins de stress sur l'instrument.

L'espace résiduel est important pour faciliter la remontée des copeaux dentinaires et éviter d'expulser des débris dans le périapex.

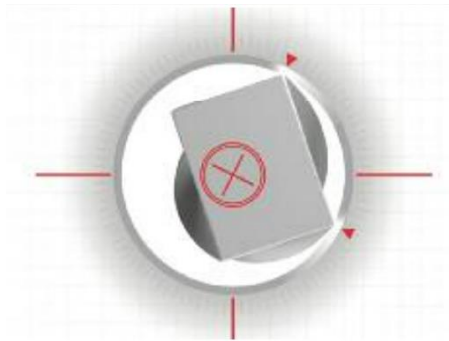


Figure 20 : Schéma représentatif de l'instrument ProTaper Next en vue axiale. (31)

Cette section particulière permet à l'instrument de progresser dans le canal avec un mouvement d'ondulation (32) dit de « précession » (31). L'instrument s'active par une série de vagues sinusoïdales le long de la partie active, alors à l'origine d'une enveloppe de mouvement plus large que le profil initial de l'instrument.



Figure 21 : Représentation schématique du mouvement du ProTaper Next. (32)

Ce type de mouvement permettrait de réduire les points de contact entre l'instrument et les parois canalaires, ce qui a pour conséquences : (31)

- ⇒ de réduire l'effet de vissage,
- ⇒ de permettre une meilleure remontée des débris,
- ⇒ et de réduire le stress de l'instrument lors de la coupe.

L'anatomie particulière du PTN et son mouvement sinusoïdal ne nécessitent pas d'ajouter une pression verticale sur l'instrument lors de son utilisation mais plutôt d'effectuer un **mouvement de brossage en retrait**. (31)

Le système complet comporte 5 instruments, du X1 au X5 :




Figure 22 : Images des instruments ProTaper Next X1 et X2. (32)

La séquence de base est réduite à l'utilisation de deux instruments :

- X1 de diamètre 17 et de conicité 4%, que l'on peut assimiler à un « **shapper** » (mise en forme du tiers coronaire)
- X2 de diamètre 25, à 6% de conicité apicale, lui à un « **finisher** » (31) (mise en forme du tiers apical)

Le ProTaper Next sera utilisé selon les recommandations du fabricant avec un moteur préréglé adapté à ce système : VDW GOLD de RECIPROC®



Figure 23 : Photographie du moteur VDW GOLD de RECIPROC® préprogrammé pour l'utilisation du système ProTaper Next. (10)

2.1.3. Les instruments radiographiques

Les clichés rétro-alvéolaires ont été pris à l'aide d'une plaque de phosphore Durr Dental® et du générateur Prostyle Intra de PLANMECA®.

Pour les tomographies volumiques à faisceau conique, elles ont été réalisées avec le scanner HD PAN CEPH DETECTOR de NewTom® du service d'Odontologie de l'hôpital Saint Roch.

2.1.4. Plateau technique et protocoles opératoires

Pour l'étape de mise en forme canalaire, nous avons eu besoin du matériel suivant :

- Une turbine
- Un contre-angle bague bleue
- Un coffret de fraise (KOMET®) : une fraise boule diamantée de diamètre 014 et fraise boule carbure de tungstène de diamètre 014.
- Des forets de Gates (n°4, 3 et 2)
- Une sonde 17
- Des limes de diamètre 8, 10,15
- Une réglette endodontique
- De seringues d'irrigation avec une aiguille à ouverture latérale
- D'une solution d'hypochlorite de sodium à 2,5%
- D'une solution d'EDTA à 17%
- Un moteur VDW GOLD de RECIPROC® associé à son contre-angle pour l'utilisation du système ProTaper Next

- Un moteur ENDOPILOT de KOMET® associé à son contre-angle pour l'utilisation du système F4/F6
- 3 instruments F4
- 3 instruments F6
- 3 instruments ProTaper Next X1
- 3 instruments ProTaper Next X2

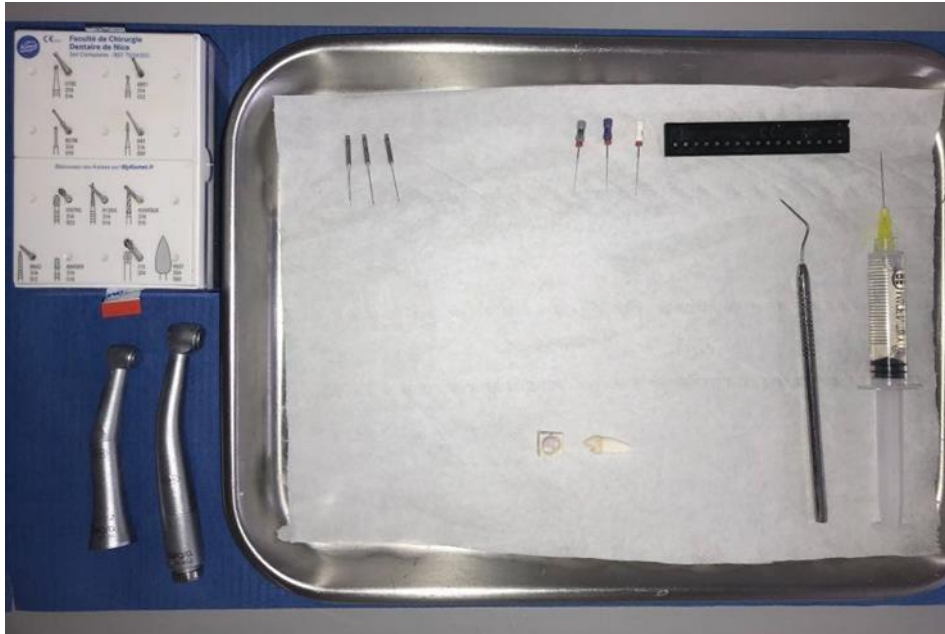


Figure 24 : Photographie du plateau technique lors des préparations canalaires. (10)

2.2. Méthode

2.2.1. Sélection des dents

La sélection des dents a été réalisée grâce aux radiographies rétro-alvéolaires des prémolaires mandibulaires extraites et récoltées. Les dents ont été posées directement sur le film radiographique pour la prise des clichés, qui ont ensuite été analysés pour ne retenir que les dents avec les critères anatomiques recherchés. Au total, 30 dents ont été sélectionnées sur les 90 récoltées.

Ces 30 dents ont été réparties en 3 catégories selon leur volume canalair :

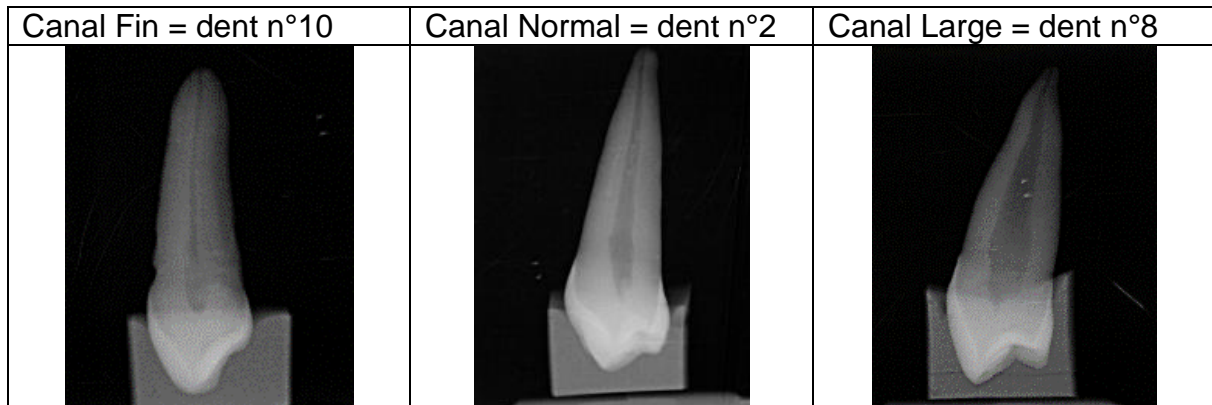
- 10 dents présentant des canaux fins,
- 10 dents présentant des canaux normaux,
- 10 dents présentant des canaux larges.

Les diamètres canalaires ont été jugés visuellement sur des clichés rétro-alvéolaires de profil, et correspondent pour les canaux fins à un canal réduit ou calcifié, pour les canaux larges à une anatomie canalair particulièrement volumineuse et pour les canaux normaux à un volume canalair clairement définissable et ne rentrant pas dans les deux catégories précédentes.

Ainsi nous avons pu former un groupe pour chaque système instrumental :

- Le **groupe 1** constitué de 5 dents canaux fins, 5 normaux et 5 larges et préparé avec les F4/F6.
- Et le **groupe 2** constitué de 5 dents canaux fins, 5 normaux et 5 larges et préparé avec les ProTaper Next.

Par exemple dans le groupe 1 :



Cette sélection de divers volumes canalaires a pour but de tester chaque instrument de mise en forme dans différentes situations.

Un instrument sera utilisé pour préparer 5 dents, soit une catégorie de diamètre canalaire (fins, normaux ou larges). Donc chaque sous-groupe sera préparé avec un nouvel instrument neuf.

Les dents sont conservées dans l'eau à température ambiante.

Chaque dent est numérotée et placée sur un **support en silicone unitaire** moulé selon chaque face occlusale.

Sur chaque support est noté le numéro de la dent, son groupe et la catégorie canalaire auxquels elle appartient, dans un souci de clarté lors des différentes manipulations.

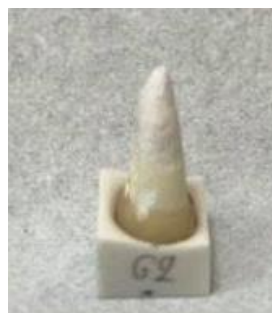

Figure 25 : Photographie d'une dent du groupe 2 sur son support personnalisé. (10)

Ce support unique nous a permis de retrouver un positionnement identique de la dent après chaque manipulation. Par conséquent, nous avons pu conserver une bonne stabilité et une angulation identique pour chaque radiographie, permettant une reproductibilité des clichés.

2.2.1.1. Radiographies

Pour analyser le travail instrumental, des radiographies rétro-alvéolaires et des tomographies volumiques à faisceau conique ont été réalisés pour chaque dents **avant et après** la mise en forme canalaire.

2.2.1.1.1. Rétro-alvéolaires

Les radiographies pré et post opératoire (après mise en forme canalaire) de chaque dent ont donc été prises le même jour selon le même dispositif de manière reproductible, afin de pouvoir les comparer.

La dent est placée dans son support en silicone, positionnée sur un carré de même dimension dessiné sur l'embout de l'angulateur qui maintient le capteur radiographique. Il est ainsi toujours repositionné au même endroit. Le générateur est placé en face au niveau de la lunette de l'angulateur.



Figure 26 : Photographie du support pour le capteur radiographique, avec son emplacement pour le positionnement du support en silicone. (10)




Figure 27 : Photographie du dispositif complet pour la prise des radiographies rétro-alvéolaires des dents sur leur support en silicone. (10)

2.2.1.1.2. Tomographie Volumique à Faisceau Conique (TVFC) ou Cône Beam Computed Tomography (CBCT)

Une acquisition tridimensionnelle du réseau endodontique de chaque dent a été réalisée avant et après mise en forme canalaire.

Toutes les dents d'un même groupe ont pu être radiographiées lors d'une même acquisition. Pour se faire, chaque groupe est réparti en 3 lignes correspondants à chaque sous-groupe (canaux fins, canaux normaux et canaux larges), placé sur une plaque transparente en plastique et positionné sur le support du CBCT.



Figure 28 : Photographie du dispositif pour la réalisation des CBCT. (10)

2.2.2. Protocole opératoire

Deux opérateurs ont réalisé les 30 préparations canalaires, et ont chacun préparé des dents des deux groupes afin d'utiliser les deux instruments.

L'opérateur 1 a préparé les canaux fins et larges du groupe 1 et les canaux normaux du groupe 2.

L'opérateur 2 a préparé les canaux fins et larges du groupe 2 et les canaux normaux du groupe 1.

Chaque préparation canalinaire a suivi le protocole défini ci-dessous :

- Radiographies préopératoires de face et de profil sur leur support individuel
- CBCT préopératoire sur leur support individuel
- Réalisation de la **cavité d'accès** avec une turbine et une fraise boule diamantée sous irrigation constante
- Suppression des épaulements avec des forêts de Gates 4 et/ou 3
- *Irrigation avec 2ml d'hypochlorite de sodium à 2,5%*
- **Pré-cathétérisme** avec une lime K 08, 10 ou 15 selon la taille du canal (évaluée radiographiquement) qui sera préalablement précourbée
- *Irrigation avec 2ml d'hypochlorite de sodium à 2,5%*
- **Détermination de la longueur de travail (LT)** : après précourbure, la 1^e lime qui bute à la constriction est insérée jusqu'à ce qu'elle soit visible à l'apex. La longueur totale du canal est alors mesurée.
On retire 1mm à cette longueur totale pour obtenir la longueur de travail (LT).
- *Irrigation avec 2ml d'hypochlorite de sodium à 2,5%*

→ **F4/F6** :

- **Mise en forme du canal** en suivant les instructions du fabricant :

Préréglage sur le moteur ENDOPILOT :

- F4 = Vitesse de 300 tr/mn et un couple de 1,8 N.cm,
- F6 = Vitesse de 300 tr/mn et un couple de 2,2 N.cm

Mouvement de « picking » : descente progressive dans le canal. Réalisation d'un mouvement sans pression de va et vient de faible amplitude (2-3 mm)

Si canaux fins : utilisation du F4 et du F6

- **F6 aux 2/3 de LT.**
- *Irrigation avec 2ml d'hypochlorite de sodium à 2,5%*
- Récapitulation à la LT avec la lime de perméabilité.
- **F4 à la LT.**
- *Irrigation avec 2ml d'hypochlorite de sodium à 2,5%*
- Récapitulation à la LT avec la lime de perméabilité.
- **F6 à la LT.**
- *Irrigation avec 2ml d'hypochlorite de sodium à 2,5%*
- Récapitulation à la LT avec la lime de perméabilité

Pour tous les autres canaux : utilisation uniquement du F6

- **F6 aux 2/3 de LT.**
- *Irrigation avec 2ml d'hypochlorite de sodium à 2,5%*
- Récapitulation à la LT avec la lime de perméabilité.
- **F6 à 3mm de LT.**
- *Irrigation avec 2ml d'hypochlorite de sodium à 2,5%*
- Récapitulation à la LT avec la lime de perméabilité.
- **F6 à la LT.**
- *Irrigation avec 2ml d'hypochlorite de sodium à 2,5%*
- Récapitulation à la LT avec la lime de perméabilité

→ **ProTaper Next :**

- **Mise en forme du canal** en suivant les instructions du fabricant :

Préréglage sur le moteur VDW GOLD de RECIPROC® :

- Mode Rotary PTU SX = Vitesse 250 tr/mn et couple 300GCM

Travail avec l'instrument sans forcer, avec des mouvements de va et vient.

- **X1 jusqu'à la LT.**
- *Irrigation avec 2ml d'hypochlorite de sodium à 2,5%*
- Récapitulation à la LT avec la lime de perméabilité.
- **X2 jusqu'à la LT.**
- *Irrigation avec 2ml d'hypochlorite de sodium à 2,5%*
- Récapitulation à la LT avec la lime de perméabilité.

La suite du protocole est identique aux 2 instruments de mise en forme :

- **Jaugeage du diamètre apical** : on insère une lime du diamètre apical du dernier instrument de mise en forme descendu à la LT et on vérifie qu'elle bute.
- Essayage du maître cône de gutta percha réglé à la LT et calibré au diamètre apical : contrôle visuel, tactile et radiographique.
- Radiographies post-opératoires de face et de profil sur leur support individuel
- CBCT post-opératoire sur leur support individuel

2.2.3. Traitement des clichés radiographiques

Une fois les préparations canalaires de chaque groupe effectuées et les radiographies réalisées, nous avons cherché à les comparer.

Les radiographies de face et de profil pré et post mise en forme ont été réunies et analysées visuellement.

Des coupes ont été effectuées sur les CBCT pour chaque dent à trois niveaux distincts, nous permettant de **mesurer le diamètre canalaire** avant et après préparation afin de comparer l'impact de chaque système d'instrumentation sur le diamètre du canal.

Première mesure : Tiers supérieur= 1mm au-dessous de la jonction amélo-cémentaire

Deuxième mesure : Tiers médian = Longueur totale de la dent divisée par 2

Troisième mesure : Tiers inférieur = Longueur de travail - 3mm

Les mesures ont été faites à l'aide du logiciel de radiographies **ROMEXIS**, et sont regroupées dans le tableau n°3 et 4 en annexe.

La limite de mesure du logiciel correspond à 0,60mm, les diamètres inférieurs sont alors écrits « >0,60 » dans le tableau.

Les coupes axiales avant et après la mise en forme ont aussi été **superposées** afin de visualiser le différentiel entre le canal initial et le canal préparé.

2.2.4. Critères évalués

Nous avons cherché à comparer ces deux systèmes de mise en forme sur plusieurs critères.

D'abord, les **critères principaux** au niveau de la mise en forme canalaire :

- ⇒ Comparaison des radiographies préopératoires et après mise en forme
- ⇒ Observe-t-on des phénomènes de stripping (c'est-à-dire un redressement de la courbure canalaire) ou de zipping (déplacement du foramen apical) ?
- ⇒ Est-ce que la préparation reste centrée et respecte l'homothétie canalaire ?
- ⇒ A-t-on des cas de sur-préparation apicale : élargissement du diamètre initial de la constriction ou alors diamètre apical de préparation conforme au diamètre apical de l'instrument ?
- ⇒ La longueur de travail est-elle conservée ou modifiée ?
- ⇒ Comment se fait l'insertion du maître cône : de manière optimale ou y a-t-il un blocage prématuré, une nécessité de préparer à nouveau ?
- ⇒ La préparation canalaire a-t-elle permis une obturation tridimensionnelle de qualité ?

Ensuite, les **critères secondaires** :

- ⇒ Quel est le ressenti de l'opérateur lors de l'utilisation : résistance, flexibilité, difficulté de manipulation ?
- ⇒ Note-t-on l'apparition ou non de fracture (radiculaire ou coronaire) ?
- ⇒ Est-ce que les débris sont facilement éliminés par voie coronaire ou note-t-on des extrusions de débris au-delà de l'apex ? Constate-t-on une formation de bouchon ?
- ⇒ Le foret s'encrasse-t-il ?

RÉSULTATS

3. Résultats



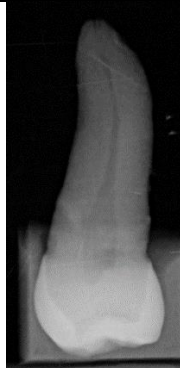





3.1. Critères primaires



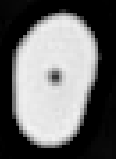





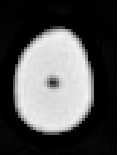



D'abord, au niveau de la mise en forme canalaire :

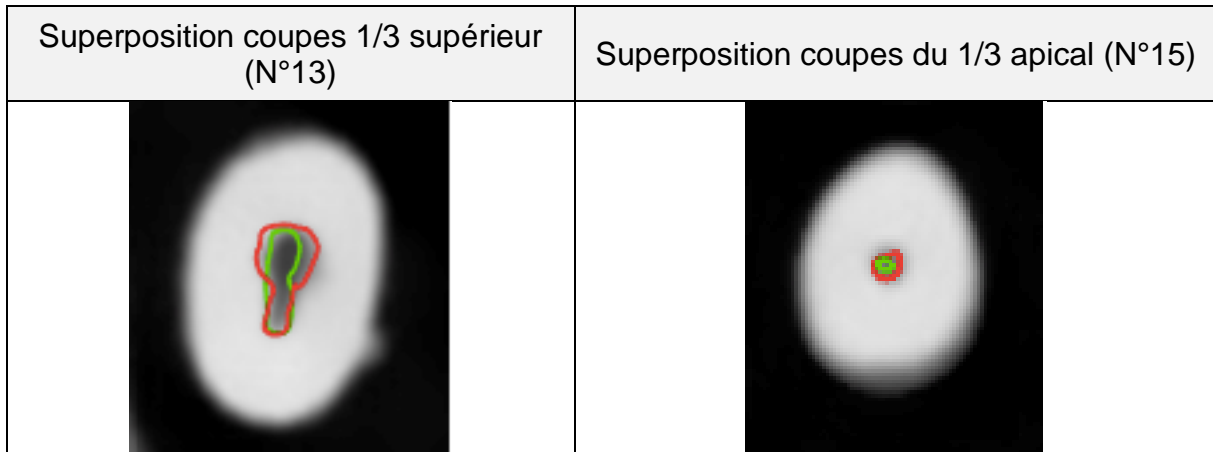
3.1.1. Comparaison des radiographies avant et après la mise en forme

Tableau comparatif de la mise en forme canalaire pour les deux systèmes à partir des examens radiographiques pour chaque catégorie canalaire :

❖ Canaux fins :

Radiographies		Face		Profil	
		Avant	Après	Avant	Après
ProTaper Next	N°13				
F4/F6	N°15				

Coupes axiales		1/3 sup		1/3 moy		1/3 apical	
		Avant	Après	Avant	Après	Avant	Après
ProTaper Next	N°13						
F4/F6	N°15						




En *vert* : anatomie du canal avant préparation
 En *rouge* : anatomie du canal après préparation

Cette superposition de coupes axiales montre que la préparation instrumentale du canal ressort bien circulaire alors que l'anatomie initiale était plutôt ovale. On constate ainsi **qu'une partie importante n'a pas été instrumentée**.

Le canal étroit de forme ovale n'a été préparé que partiellement. Ainsi cette portion non instrumentée ne sera que peu désinfectée, l'irrigation n'ayant pas la place de se faire correctement. Une désinfection et une préparation incomplète peuvent conduire à une stagnation des bactéries dans le canal, une mauvaise obturation et donc à un échec du traitement endodontique.

On retrouve ce phénomène aussi dans le groupe 1 pour la dent n°11 (voir annexe).

Cependant, pour ce qui est du 1/3 apical, la superposition des images ne montre qu'un léger évasement (dans le cas des canaux fins). Finalement, l'obturation sera étanche au niveau apical, condition sine qua non à la pérennité des traitements.



Au niveau du 1/3 moyen, la forme de préparation respecte de manière homothétique l'anatomie initiale du canal : circulaire et légèrement supérieure assurant le nettoyage des parois canalaires.

❖ Canaux normaux :

Radiographies		Face		Profil	
		Avant	Après	Avant	Après
ProTaper Next	N° 7				
F4/F6	N°2				

Coupes axiales		1/3 supérieur		1/3 moyen		1/3 apical	
		Avant	Après	Avant	Après	Avant	Après
ProTaper Next	N°7						
F4/F6	N°2						

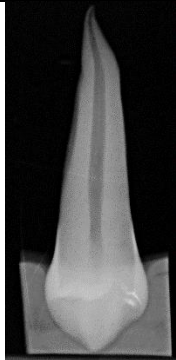
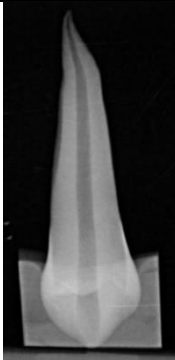
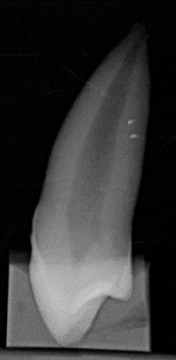
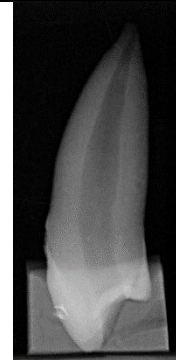
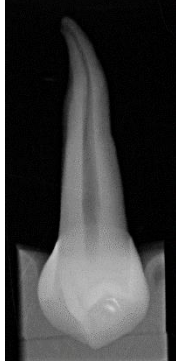
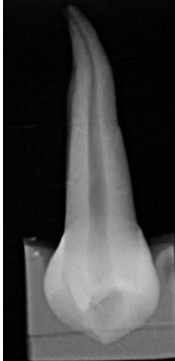


Superposition coupes 1/3 supérieur (N°7)	Superposition coupes du 1/3 supérieur (N°2)








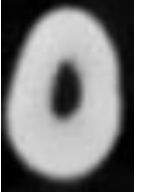




On constate ici un **déplacement du canal** dans le 1/3 coronaire qui amincit la paroi vestibulaire. On a alors un risque de fragilisation de la racine. On peut donc se poser la question du caractère trop « agressif » du foret, ici le ProTaper Next.


On retrouve aussi ce défaut de préparation pour la dent n°4 du groupe 2 et dans le groupe 1 pour la dent n°3 (voir annexe).

Au niveau du 1/3 coronaire de la dent n°2 préparée avec F4/F6, l'homothétie est respectée.

❖ Canaux larges :

Radiographies		Face		Profil	
		Avant	Après	Avant	Après
ProTaper Next	N°2				
F4/F6	N°1				

Coupes axiales		1/3 supérieur		1/3 moyen		1/3 apical	
		Avant	Après	Avant	Après	Avant	Après
ProTaper Next	N°2						
F4/F6	N°1						



Dans les canaux larges, on constate qu'il n'y a pas de variation notable du diamètre du canal quel que soit le système utilisé.

Les cas de déplacement canalaire dans le tiers supérieur ou moyen (2 dans le groupe 2 et 1 dans le groupe 1), et de non-préparations partielles du canal (1 cas dans chaque groupe) sont retrouvés en minorité sur le nombre de dents préparées et dans chacun des groupes. On ne peut donc pas conclure sur la tendance accrue d'un des deux systèmes à provoquer ces défauts de mise en forme.

Les deux systèmes instrumentaux **répondent aux critères de qualité** de préparation canalaire.

3.1.2. Présence de stripping ou de zipping

On ne constate pas de différence en termes de préparation canalaire. L'homothétie est respectée avec les deux systèmes, la conservation de la trajectoire canalaire est retrouvée, pas de redressement aberrant des courbures, de stripping ou de zipping constatés.

3.1.3. Respect de l'homothétie canalaire

On a pu relever des cas de déplacement de la trajectoire canalaire, dans le groupe 2, au niveau du tiers supérieur de la dent n°2 et de la dent n°4 ; et au niveau du tiers moyen pour la dent n°3 du groupe 1 (voir annexe).

Comme cette situation reste peu fréquente sur l'ensemble des dents préparées, et se retrouve dans les deux groupes, on ne peut pas juger de la tendance d'un des deux instruments à provoquer plus spécifiquement ce phénomène.

3.1.4. La longueur de travail

Les longueurs de travail des dents ont été conservées à l'exception de celles qui ont subi une fracture apicale lors de la préparation canalaire. En effet, 3 apex se sont cassés durant la mise en forme : 2 dans le groupe F4/F6 et 1 dans le ProTaper Next. Pour ces dents-là, la LT et le diamètre apical ont dû être mesurés et jaugés à nouveau.

3.1.5. Sur-préparation apicale

Tableau comparatif des diamètres apicaux mesurés à la LT-3 (mésio-distal et vestibulo-lingual confondus) en pré et post-opératoire pour les deux groupes :

Diamètre	Préopératoire		Post-opératoire	
	Minimum	Maximum	Minimum	Maximum
F4/F6	>0,60	0,75	0,60	0,77
ProTaper Next	>0,60	1,20	0,60	1,35

Nous avons cherché à savoir s'il existait entre les deux groupes une **différence significative** pour les mesures de diamètres pré et post-opératoire.

Pour cela, étant en présence d'une variable qualitative (le système instrumental) et d'une variable quantitative (les mesures des diamètres), nous avons réalisé un test **T de Student**, à l'aide d'une calculatrice scientifique.

- Le risque de première espèce est fixé à 5%.
- $T_{\text{théorique}} = 2.306$ (dans la table du T de Student)
- $T_{\text{calculé pré-op}} = 0.1158$
- $T_{\text{calculé post-op}} = 3.9985$

Pour les mesures des diamètres préopératoires : $T_{\text{calculé pré-op}} < T_{\text{théorique}}$. Il n'y a donc pas de différence significative entre les mesures des diamètres des deux groupes.

Pour les mesures des diamètres post-opératoires : $T_{\text{calculé pré-op}} > T_{\text{théorique}}$. Ici, il y a une **différence significative** entre les mesures des diamètres des deux groupes. C'est-à-dire que les diamètres mesurés au niveau apical dans le groupe ProTaper Next sont supérieurs à ceux mesurés dans le groupe F4/F6.

3.1.6. Insertion du Maître Cône

L'essayage du maître cône nous permet, selon son degré d'insertion, de juger si la préparation du canal est suffisante. Certaines dents ont nécessité, après cette étape, un nouveau passage des instruments de mise en forme pour permettre une adaptation optimale du cône. En effet, le maître cône de gutta percha ne pouvait atteindre la LT du fait de trop fortes frictions sur les parois canalaires. Dans le groupe F4/F6, une dent a requis une nouvelle préparation contre 7 dans le groupe ProTaper Next.

Une **différence importante** entre les deux systèmes est à noter sur ce point.

3.2. Critères secondaires

3.2.1. Ressenti de l'opérateur lors de l'utilisation

Avec le F4/F6, les opérateurs rapportent une certaine **résistance** lors de la progression de l'instrument dans le canal. L'effort réalisé pour la mise en forme est perceptible et audible par des **bruits de frottements** contre les parois, pouvant inquiéter le praticien et l'empêcher de l'utiliser correctement. Cependant, le moteur préréglé facilite son emploi.

Avec le ProTaper Next, les manipulateurs décrivent unanimement une sensation de **flexibilité très importante** : le mouvement de descente est aisé et fluide. On ne note pas d'effet de résistance ou de contrainte.

En revanche, une sensation **d'aspiration** est constatée, en particulier au niveau des canaux fins. L'instrument se retrouve aspiré et cela peut mener à des sur-préparations si l'opérateur n'est pas attentif et ne maintient pas correctement le contre-angle.

Aussi, il a été rapporté que le **maintien du stop en caoutchouc** à la longueur déterminée est peu fiable. Il peut être facilement repoussé au contact du repère anatomique choisi et remonter au fur et à mesure des mouvements de va-et-vient. La LT est donc difficile à maintenir et un contrôle voire un remplacement régulier de ce stop en caoutchouc est nécessaire.

3.2.2. Apparition de fracture radiculaire ou coronaire

Aucune fêlure n'a été constatée pendant les préparations. En revanche, 3 fractures au niveau apical ont été rapportées durant la mise en forme canalaire :

- 2 dans le groupe F4/F6
- 1 dans le ProTaper Next.

Ces fractures sont survenues pendant la phase de préparation canalaire.

Il ne faut cependant pas négliger l'état intrinsèque des dents ainsi que leurs conditions de conservation dans l'étiologie de ces aléas.

3.2.3. Remontée de débris par voie coronaire

Du fait de l'anatomie des instruments, les débris s'évacuaient par voie coronaire et l'irrigation permettait de faire remonter ceux restés dans le canal. Aucun bouchon apical ou extrusion par voie apicale n'a été constaté.

3.2.4. Encrassement du foret

Après chaque passage, les instruments ont été nettoyés à l'aide d'une compresse imbibée d'hypochlorite de sodium pour éliminer les débris récupérés au niveau des stries et éviter ainsi l'encrassement du foret.

Un encrassement plus marqué d'un des deux systèmes n'a pas été relevé, cependant une analyse plus précise avec recueil des débris pourrait mieux nous renseigner sur ce point.

DISCUSSION ET ANALYSE DES BIAIS

Pour faciliter l'expérimentation et sa reproductibilité, des dents monoradiculées avec une **anatomie canalaire simple** ont été choisies. La sélection des dents, leur conditionnement, les examens radiographiques et les mesures réalisées sur ces derniers ont été réalisés par le même opérateur. Néanmoins, la simplicité anatomique de ces dents permet de ne conclure que sur le respect des trajectoires simples. Une étude sur le comportement de ses instruments au niveau de canaux courbes est prévue, elle nous apportera plus d'informations sur le comportement des instruments notamment pour le respect de la trajectoire et la préservation de l'homothétie canalaire.

Nous avons cherché à comparer, dans cette étude préliminaire, **deux séquences instrumentales** qui présentent des propriétés mécaniques différentes de par la présence ou non d'un traitement thermique au niveau du NiTi. D'une part les F4/F6 de KOMET® instruments récents, fabriqués avec un NiTi conventionnel. Ils sont actuellement utilisés par les étudiants en travaux pratique à la faculté de Nice et à l'hôpital Saint-Roch depuis 2016. Et d'autre part, les ProTaper Next, pourtant moins récents (2007), mais qui ont subi un traitement thermique selon la technologie MWire, et qui pourraient à terme remplacer les instruments F4/F6.

Au niveau de la préparation et de la mise en forme, elles ont été effectuées par **deux opérateurs**. Pour minimiser ce biais, les deux opérateurs ont travaillé chacun dans les deux groupes. En effet, chaque opérateur a préparé des dents avec le système F4/F6 et le système ProTaper Next. Il est à noter qu'un des opérateurs a été formé avec le système F4/F6 au cours de son cursus ce qui peut lui conférer une aisance lors de la manipulation de cet instrument et donc l'amélioration de ces résultats. L'autre opérateur n'a été formé avec aucun des deux systèmes testés.

Une différence significative a été rapportée entre les deux groupes au niveau des mesures des **diamètres apicaux** après la mise en forme. Elle peut s'expliquer par plusieurs points. D'abord, le logiciel ne permet pas mesurer les valeurs en dessous de 0,60mm, ce qui peut fausser les calculs lors de la réalisation des tests. Aussi, la sur-préparation au niveau des dents du groupe ProTaper Next peut aussi être attribuée à la difficulté de maintenir la longueur de travail déterminée. Le stop en caoutchouc au niveau de la tête de l'instrument étant peu adhérent, il en diminue sa fiabilité et a ainsi pu être à l'origine de sur-préparation.

Au niveau de la **déviaton de la trajectoire canalaire**, deux cas ont été rapportés avec le ProTaper Next, et un cas avec la F4/F6. Elles ont été mises en évidence grâce à la superposition des coupes CBCT axiales avant et après préparation canalaire.

Les études sur la séquence F4/F6 sont moins nombreuses que celles sur le ProTaper Next de par la nouveauté que représente ce système.

Bürklein *et al.*, en étudiant les **F4/F6** sur des dents présentant des courbures moyennes (25°-35°), les décrivent comme égaux aux autres instruments en NiTi conventionnel (le MTwo et le One Shape) en terme de respect de l'homothétie canalaire. (33)

Cependant dans une autre étude, ce même auteur, montre sur des dents à l'anatomie similaire (courbure 20°) que ces instruments induisent un redressement canalaire plus important cette fois comparés à des instruments en NiTi avec traitement thermique (Jizai, Silk-Complex et Silk-Standard instruments, Mani®). (34)

Les auteurs concluent qu' en présence de courbures le traitement thermique apporte à l'instrument un meilleur respect de la trajectoire canalaire.

En ce qui concerne les **ProTaper Next**, le respect de la trajectoire canalaire a aussi été étudié dans les mêmes conditions que nous grâce à des tomodensitographies volumiques. Dans son étude réalisée sur dents extraites mono-canales maxillaire ou mandibulaires, Elias *et al.* montre par contre que les ProTaper Next induisent plus de déviation que les autres systèmes de préparation. (35) Cependant, l'auteur compare les PTN à un système de préparation en réciprocity (WaveOne) et à des limes auto-ajustables (Twisted Files). Ce qui ne nous permet pas de juger leur comportement comparé à d'autres instruments en rotation continue.

Au niveau anatomique, Cruz *et al.* ont rapportés en 2014 qu'une déviation canalaire a plus de risque d'être retrouvée au niveau des canaux courbes (plus de 20°). (36).

En effet, Drukteinis *et al.* , qui ont étudiés le ProTaper Next sur des molaires mandibulaires avec une courbure peu prononcée (10 à 20%), n'ont pas rapporté de tendance à la déportation canalaire dans ces anatomies là. (37)

Par contre, il a pu être étudié sur des molaires à canaux plus courbés (25 à 45°) par Hyun *et al.* , en comparaison au ProTaper Universal. Cette étude est intéressante car met l'instrument dans des conditions de difficultés anatomiques et le compare avec son prédécesseur n'ayant pas subi le traitement thermique MWire. Il en ressort que le ProTaper Next effectue moins de déviation canalaire que le ProTaper Universal. (38)

Les auteurs soulignent alors les défauts de respect de trajectoire canalaire, face à une anatomie canalaire avec courbure (supérieure à 20°) et pour les instruments en NiTi conventionnel sans traitement thermique.

Bien que nous n'ayons pas démontré dans ce travail d'infériorité d'une des séquences comparées, il a été montré à travers les études précédentes que le traitement thermique apporte aux instruments en NiTi qui le subissent un meilleur respect de l'anatomie canalaire face aux courbures radiculaires.

Ce travail pose de nombreuses nouvelles questions et peut être le point de départ de nouvelles recherches sur ces instruments, notamment sur des anatomies encore plus complexes pour évaluer pleinement leur potentiel ou leur insuffisance.

CONCLUSION

L'évolution des matériaux de fabrication et de l'anatomie des instruments de mise en forme, couplée à une meilleure connaissance de la complexité du réseau canalaire, permettent aujourd'hui de proposer des traitements endodontiques plus efficaces et performants.

Le F4/F6 de KOMET® et le ProTaper Next de DENTSPLY® font tous deux partis des instruments de mise en forme canalaire utilisés en rotation continue. Leurs différences résident alors dans leur section de coupe et dans l'alliage utilisé.

Après comparaison de ces deux systèmes lors de traitements endodontiques réalisés sur des prémolaires mandibulaires mono-canaux extraites, il nous est impossible de conclure sur la supériorité d'un système par rapport à l'autre. Des ressentis subjectifs ont été rapportés par les opérateurs, n'affectant en rien la qualité de la préparation effectuée avec les deux systèmes.

La qualité du traitement ne sera donc pas foncièrement impactée par l'instrumentation en elle-même, tant que cette dernière respecte les critères essentiels de mise en forme canalaire, ce qui est le cas pour le système F4/F6 et le système ProTaper Next.

En revanche, ce qui influe réellement sur la qualité d'un traitement endodontique, c'est celui qui manipule ces instruments.

On sait maintenant que la réalisation de ces soins est extrêmement praticien dépendant.

Il est nécessaire d'avoir un praticien conscient des bonnes pratiques en endodontie et qui maîtrise la séquence instrumentale, quelle qu'elle soit, car chaque instrument nécessite une courbe d'apprentissage.

Or, aujourd'hui, un étudiant en chirurgie dentaire est plus susceptible d'utiliser dans son futur cabinet le système instrumental avec lequel il a été formé pendant ses études, car la maîtrise de cet instrument est acquise.

Au niveau de l'enseignement lors des travaux pratiques en endodontie à la Faculté d'Odontologie de Nice, les deux systèmes semblent adaptés et répondent aux exigences actuelles.

Il pourrait même être intéressant de présenter aux étudiants de dernière année les deux instruments, ainsi que d'autres, afin de leur permettre de développer leurs sensations et leur esprit critique.

ANNEXES

➤ Annexe 1 : Tableau regroupant les données de chaque dent du Groupe 1 F4/F6

<i>Numéro</i>	<i>1 ou 2 prémolaires</i>	<i>Catégorie</i>	<i>LT</i>	<i>Repère coronaire</i>	<i>LAM</i>	<i>Jaugeage apical</i>	<i>Remarques</i>
1	1ere	L	22	Pointe cuspidienne vestibulaire	15	30	
2	1ere	N	22	Pointe cuspidienne vestibulaire	15	30	
3	2eme	N	22	Méplat vestibulaire	15	35	
4	2eme	F	18	Pointe cuspidienne vestibulaire	10	30	
5	2eme	L	21	Pointe cuspidienne vestibulaire	10	35	
6	1ere	L	23	Pointe cuspidienne vestibulaire	08	30	
7	1ere	N	24	Pointe cuspidienne vestibulaire	15	30	
8	1ere	L	23	Pointe cuspidienne vestibulaire	15	25	
9	1ere	F	15	Méplat lingual	10	30	
10	1ere	F	19	Pointe cuspidienne vestibulaire	10	30	
11	2eme	N	20 → 19	Pic lingual	15	40	Apex cassé lors de la prépa
12	1ere	N	24	En bas de la cuspide vestibulaire	15	25	
13	1ere	F	23,5	Méplat vestibulaire	10	25	
14	1ere	L	22 → 21	Pointe cuspidienne vestibulaire	08	45	Re-préparation nécessaire Apex cassé lors de la prépa
15	1ere	F	17	Méplat vestibulaire	10	30	

➤ Annexe 2 : Tableau regroupant les données de chaque dent du Groupe 2 ProTaper Next

N°	1ere ou 2eme prémolaire	Catégorie	LT	Repère coronaire	LAM	Jaugeage apical	Remarques
1	2eme	F	20 → 18	Pointe cuspidienne vestibulaire	10	45	Apex cassé lors de la prépa
2	1ere	L	22	Pointe cuspidienne vestibulaire	15	25	
3	2eme	L	19	Pointe cuspidienne vestibulaire	15	40	Apex large
4	2eme	N	22	Pointe cuspidienne vestibulaire	15	30	
5	2eme	L	20,5	Pointe cuspidienne linguale	10	55	
6	1ere	L	23	Pointe cuspidienne vestibulaire	08	25	
7	1ere	N	24	Pointe cuspidienne vestibulaire	15	25	Re-préparation nécessaire
8	1ere	L	23	Pointe cuspidienne vestibulaire	15	35	Re-préparation nécessaire Apex large
9	1ere	F	15	Méplat lingual	10	25	
10	1ere	F	19	Pointe cuspidienne vestibulaire	10	25	
11	2eme	N	20	Pic lingual	15	25	Re-préparation nécessaire
12	1ere	N	24	En bas de la cuspide vestibulaire	15	25	Re-préparation nécessaire
13	1ere	F	23,5	Méplat vestibulaire	10	25	Re-préparation nécessaire
14	1ere	L	22	Pointe cuspidienne vestibulaire	08	25	Re-préparation nécessaire
15	1ere	F	17	Méplat vestibulaire	10	30	Re-préparation nécessaire

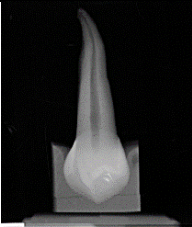

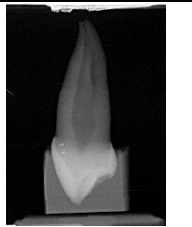








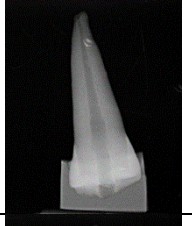

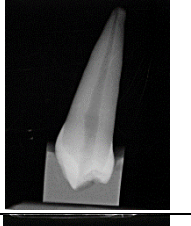








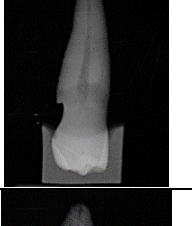







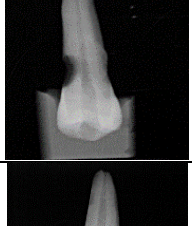
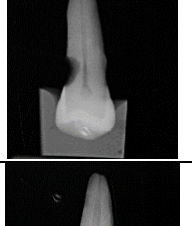
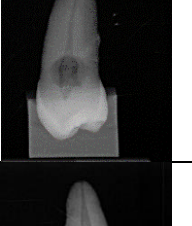
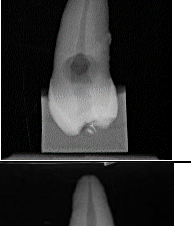


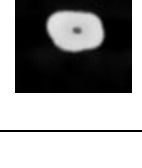




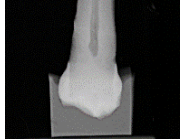








➤ Annexe 3 : Tableau des mesures des diamètres en trois points des dents du Groupe 1 F4/F6

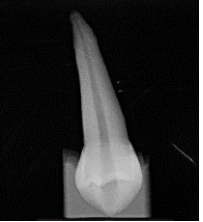

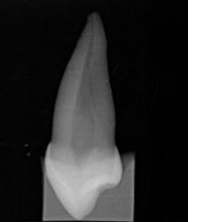
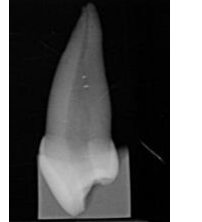



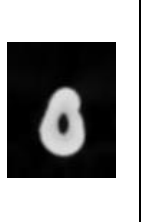


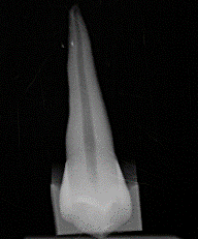
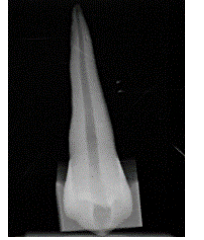
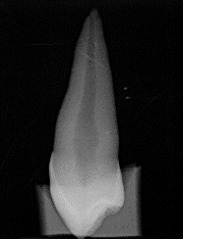


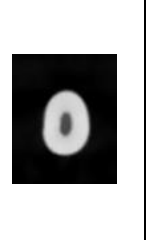




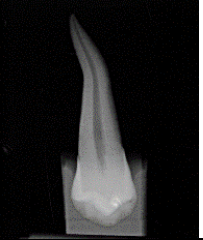

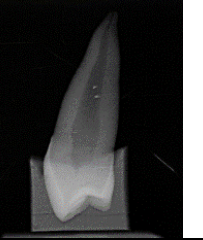
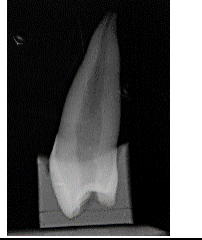



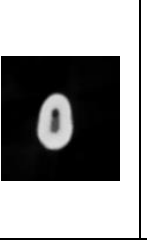
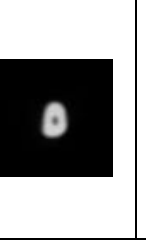

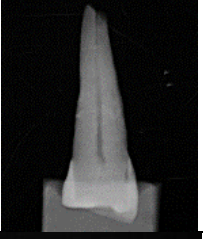
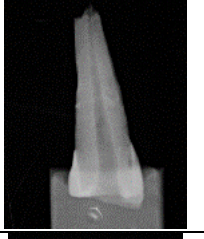
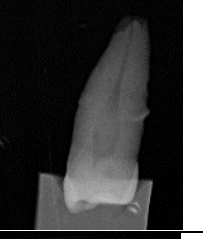
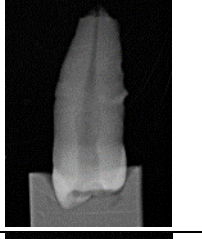








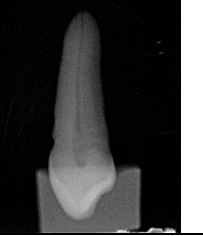




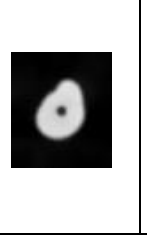


G1	# 1/3 supérieur				#1/3 médian				#1/3 apical			
	# MD		# VL		# MD		# VL		# MD		# VL	
	Pré-p	Post-p	Pré-p	Post-p	Pré-p	Post-p	Pré-p	Post-p	Pré-p	Post-p	Pré-p	Post-p
1	1,00	1,35	2,47	2,50	0,87	0,90	2,47	2,70	>0,60	0,60	0,70	0,75
2	2,15	2,96	1,71	1,80	1,25	1,31	1,20	1,20	0,60	0,60	0,60	0,60
3	0,75	1,65	1,65	1,65	0,70	1,21	0,90	1,71	>0,60	0,60	>0,60	0,60
4	0,5	1,35	2,29	2,29	0,70	0,87	0,80	2,00	>0,60	0,60	>0,60	0,60
5	1,35	1,36	1,70	1,81	1,20	1,21	1,20	1,81	0,75	0,60	0,60	0,60
6	1,05	1,20	2,85	2,85	0,9	1,05	1,36	1,95	>0,60	0,60	>0,60	0,60
7	1,20	1,35	2,40	2,40	0,76	1,05	1,50	1,95	0,60	0,60	0,60	0,60
8	0,80	1,35	2,89	2,95	0,60	1,06	1,80	2,26	0,60	0,75	0,70	0,75
9	0,60	1,35	2,10	2,10	0,60	0,90	0,77	1,36	>0,60	0,60	>0,60	0,60
10	0,7	1,20	1,56	1,61	0,40	0,90	0,40	0,90	>0,60	0,60	>0,60	0,60
11	0,62	1,35	2,70	2,79	0,90	0,97	1,35	2,00	>0,60	0,60	>0,60	0,76
12	0,90	1,20	1,35	2,72	0,80	1,81	1,24	1,26	0,60	0,62	0,67	0,77
13	0,40	1,20	3,31	3,35	0,75	1,05	0,75	1,05	>0,60	0,60	>0,60	0,60
14	1,72	1,80	1,86	1,91	1,21	1,50	1,48	1,50	0,75	0,75	0,60	0,60
15	0,64	1,05	1,68	1,70	0,30	0,75	0,30	0,75	>0,60	0,60	>0,60	0,60




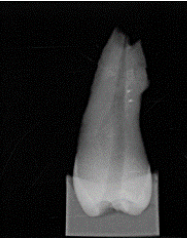





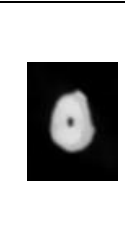
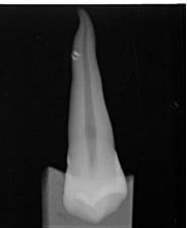
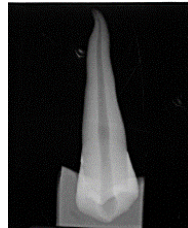

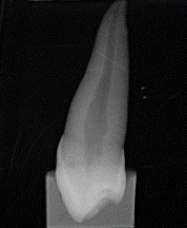
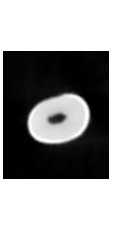
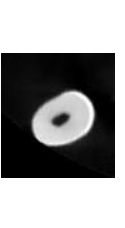










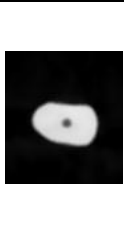
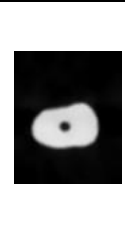

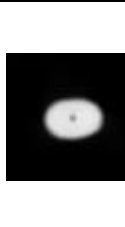

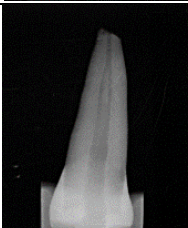
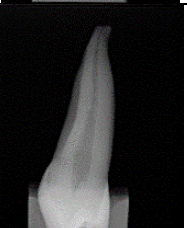
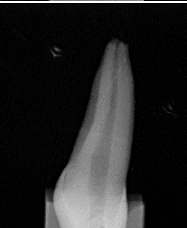
















➤ Annexe 4 : Tableau des mesures des diamètres en trois points des dents du Groupe 2 ProTaper Next

G2	# 1/3 supérieur				#1/3 médian				#1/3 apical			
	# MD		# VL		# MD		# VL		# MD		# VL	
	Pré-p	Post-p	Pré-p	Post-p	Pré-p	Post-p	Pré-p	Post-p	Pré-p	Post-p	Pré-p	Post-p
1	0,60	1,51	1,80	1,80	0,60	1,05	0,60	1,05	>0,60	0,60	>0,60	0,75
2	0,76	1,36	2,44	2,55	1,10	1,35	2,60	2,60	0,60	0,60	0,90	1,05
3	1,05	1,35	3,15	3,45	0,9	1,20	1,65	1,80	0,60	0,75	0,90	1,35
4	0,75	1,35	2,85	2,85	0,60	1,20	0,75	1,85	>0,60	0,60	>0,60	0,60
5	1,50	1,65	2,40	2,85	1,00	1,66	1,65	1,81	0,90	0,90	1,20	1,35
6	1,01	1,38	2,42	2,62	0,80	1,21	1,14	2,26	>0,60	0,76	>0,60	0,75
7	0,90	1,20	3,60	3,60	0,60	1,05	1,07	1,10	>0,60	0,60	>0,60	0,60
8	0,60	1,42	2,47	2,50	0,60	1,05	0,60	1,21	>0,60	0,60	>0,60	0,60
9	0,90	1,20	2,60	2,70	1,10	1,20	2,40	2,70	0,60	0,75	0,90	0,90
10	1,20	1,20	2,60	2,70	1,09	1,06	2,70	2,85	0,64	0,60	0,80	0,80
11	1,05	1,20	2,55	2,55	0,60	0,90	0,60	1,31	>0,60	0,60	>0,60	0,60
12	0,62	1,35	1,51	1,81	0,75	0,90	0,90	1,36	>0,60	0,60	>0,60	0,60
13	0,70	1,65	2,33	2,55	0,60	1,05	0,60	1,05	>0,60	0,75	>0,60	0,60
14	0,60	1,21	1,27	1,35	0,50	1,05	0,50	0,90	>0,60	0,60	>0,60	0,60
15	0,60	1,35	1,95	2,85	0,60	1,06	1,35	1,35	>0,60	0,60	>0,60	0,60


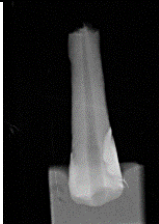



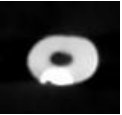
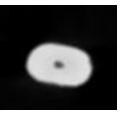

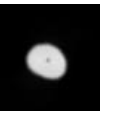


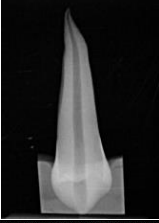
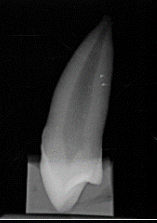
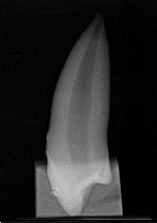










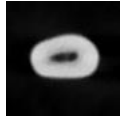

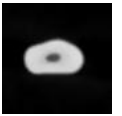









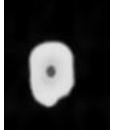
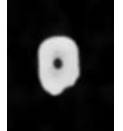


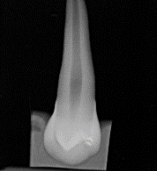
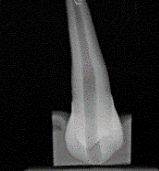



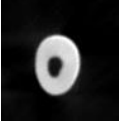
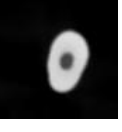



➤ Annexe 5 : Radiographies et coupes axiales des CBCT des dents du Groupe 1 F4/F6


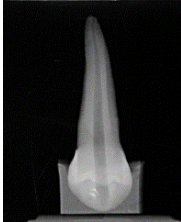

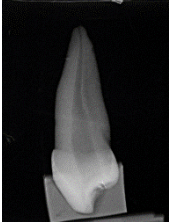
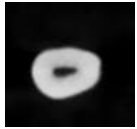

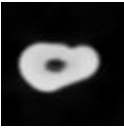
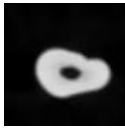



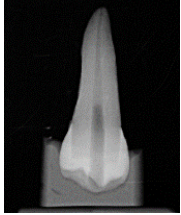
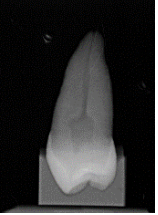
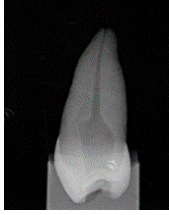
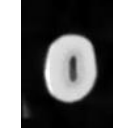

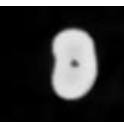
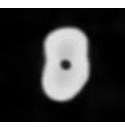




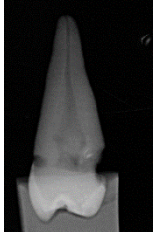



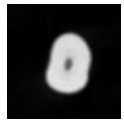
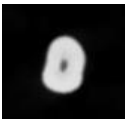


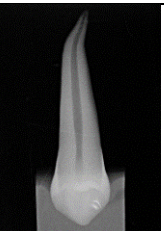
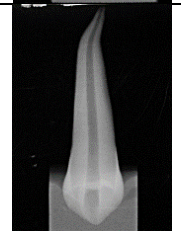
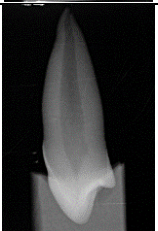
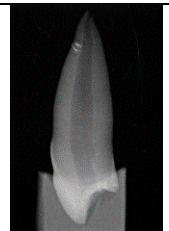
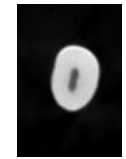






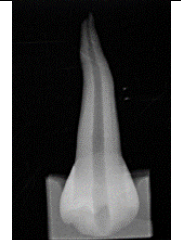
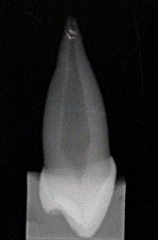
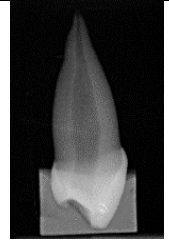
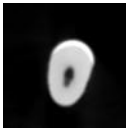





	Face		Profil		1/3 sup		1/3 moyen		1/3 apical	
	Avant	Après	Avant	Après	Avant	Après	Avant	Après	Avant	Après
1										
2										
3										
4										
5										

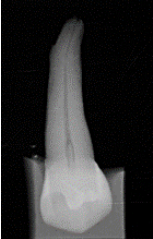








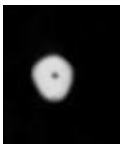
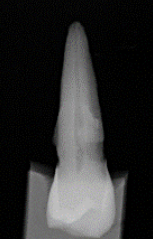



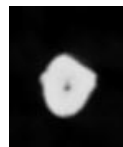

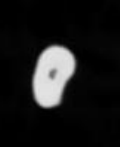




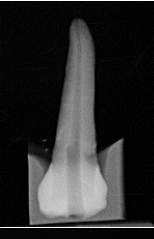




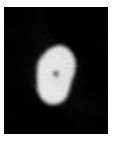

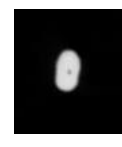











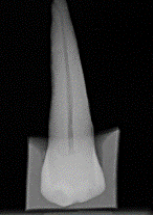




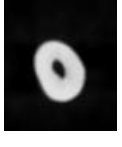
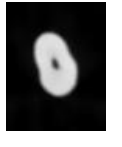



6										
7										
8										
9										
10										

11										
12										
13										
14										
15										

➤ Annexe 6 : Radiographies et coupes axiales des CBCT des dents du Groupe 2 ProTaper Next

	Face		Profil		1/3 sup		1/3 moyen		1/3 apical	
	Avant	Après	Avant	Après	Avant	Après	Avant	Après	Avant	Après
1										
2										
3										
4										
5										

6										
7										
8										
9										
10										

11										
12										
13										
14										
15										

LISTE DES FIGURES

Figure 1 : Tilotta F, Lautrou A, Lévy G. Anatomie dentaire. Elsevier. Elsevier Masson; 2018. 303 p.

Figure 2 : Pérard M, Le Goff A, Hingant B, Le Clerc J, Perez F, Vulcain J-M, et al. Choix de La Limite Apicale Et de La Longueur de Travail. 2010;

Figure 3 : Tilotta F, Lautrou A, Lévy G. Anatomie dentaire. Elsevier. Elsevier Masson; 2018. 303 p.

Figure 4 : Photo personnelle.

Figure 5 : Tilotta F, Lautrou A, Lévy G. Anatomie dentaire. Elsevier. Elsevier Masson; 2018. 303 p.

Figure 6 : Photo personnelle.

Figure 7 : Tilotta F, Lautrou A, Lévy G. Anatomie dentaire. Elsevier. Elsevier Masson; 2018. 303 p.

Figure 8 : Dr Hany AHMED, Dr Marco VERSIANI, Dr Gustavo Deus, Dr Paul DUMMER. A new system for classifying root and root canal morphology. International Endodontic Journal. oct 2016;

Figure 9 : Dr Hany AHMED, Dr Marco VERSIANI, Dr Gustavo Deus, Dr Paul DUMMER. A new system for classifying root and root canal morphology. International Endodontic Journal. oct 2016;

Figure 10 : Fabienne PEREZ. Endodontie 2020: le point sur les thérapeutiques. RC. déc 2019;30(4).

Figure 11 : Fabienne PEREZ. Endodontie 2020: le point sur les thérapeutiques. RC. déc 2019;30(4).

Figure 12 : Photo personnelle.

Figure 13 : Photo personnelle.

Figure 14 : Metzger Z, Zary R, Cohen R, Teperovich E, Paqué F. The quality of root canal preparation and root canal obturation in canals treated with rotary versus self-adjusting files: a three-dimensional micro-computed tomographic study. J Endod. sept 2010;36(9):1569-73.

Figure 15 : Photo personnelle.

Figure 16: Site fabricant Komet F4 (F360) [Internet]. Disponible sur: <https://komet.fr/fr-FR/Produits/Cabinet-Dentaire/Categories/Endodontie/Nos-incontournables/F4-F360/F360>

Figure 17 : Komet. Guide de présentation du F6 Skytaper : Un niveau inédit de flexibilité. 2015.

Figure 18 : Site fabricant Komet F6 (Skytaper) [Internet]. Disponible sur: <https://komet.fr/fr-FR/Produits/Cabinet-Dentaire/Categories/Endodontie/Nos-incontournables/F6-SkyTaper/F6-SkyTaper>

Figure 19 : Photo personnelle.

Figure 20 : Pierre MACHTOU. Concept et utilisation clinique des Protaper Next. Revue Odonto Stomatologique. mai 2014;

Figure 21 : Dentsply Sirona. Guide Clinique Maillefer.

Figure 22 : Dentsply Sirona. Guide Clinique Maillefer.

Figure 23, 24, 25, 26, 27 et 28 : Photo personnelle.

BIBLIOGRAPHIE

1. Haute Autorité de Santé. TRAITEMENT ENDODONTIQUE : Rapport d'évaluation technologique. 2018.
2. Lupi-Pegurier L, Bertrand M-F, Muller-Bolla M, Rocca JP, Bolla M. Periapical status, prevalence and quality of endodontic treatment in an adult French population. *Int Endod J.* août 2002;35(8):690-7.
3. Boucher Y, Matossian L, Rilliard F, Machtou P. Radiographic evaluation of the prevalence and technical quality of root canal treatment in a French subpopulation. *Int Endod J.* mars 2002;35(3):229-38.
4. Cédric Treguer. L'évolution de la pratique de l'endodontie en France. Université de Bretagne occidentale; 2012.
5. Bürklein S, Hinschitzka K, Dammaschke T, Schäfer E. Shaping ability and cleaning effectiveness of two single-file systems in severely curved root canals of extracted teeth: Reciproc and WaveOne versus Mtwo and ProTaper: Single-file systems - shaping and cleaning. *Int Endod J.* mai 2012;45(5):449-61.
6. Beer Rudolf, Baumann Michael A., Kielbassa Andrej M. Atlas de poche d'endodontie. Flammarion; 2008. (Medecine-Sciences).
7. Tilotta F, Lautrou A, Lévy G. Anatomie dentaire. Elsevier. Elsevier Masson; 2018. 303 p.
8. Joniot Sabine, Ostrowski Damien, Destruhaut Florent, Canceill Thibault, Pomar Philippe. Anatomie dentaire, Du fondamental à la clinique. CdP. 2018. (Guide Clinique).
9. Pérard M, Le Goff A, Hingant B, Le Clerc J, Perez F, Vulcain J-M, et al. Choix de La Limite Apicale Et de La Longueur de Travail. 2010;
10. Photo personnelle.
11. Cleghorn BM, Christie WH, Dong CCS. The Root and Root Canal Morphology of the Human Mandibular First Premolar: A Literature Review. *J Endod.* mai 2007;33(5):509-16.
12. Cleghorn BM, Christie WH, Dong CCS. The Root and Root Canal Morphology of the Human Mandibular Second Premolar: A Literature Review. *J Endod.* 2007;
13. De Deus QD. Frequency, location, and direction of the lateral, secondary, and accessory canals. *J Endod.* nov 1975;1(11):361-6.
14. Dr Hany AHMED, Dr Marco VERSIANI, Dr Gustavo Deus, Dr Paul DUMMER. A new system for classifying root and root canal morphology. *International Endodontic Journal.* oct 2016;
15. Stéphane Simon, Pierre Machtou, Wilhem-Joseph Pertot. Endodontie. Cdp. 2013. (JPIO).

16. Anne CLAISSE. Préparation Canalaire. Paris; 2014. 50 p. (Dossier de l'ADF).
17. Fabienne PEREZ. Endodontie 2020: le point sur les thérapeutiques. RC. déc 2019;30(4).
18. Stéphane Simon. L'endodontie de A à Z. Cdp. 2018. (Memento).
19. Reza Arbab-Chirani, Valérie Chevalier, Shabnam Arbab-Chirani, Sylvain Calloch. Instrumentation canalaire de préparation. EMC. Paris; 2010. (Medecine buccale).
20. Coleman CL, Svec TA. Analysis of Ni-Ti versus stainless steel instrumentation in resin simulated canals. J Endod. avr 1997;23(4):232-5.
21. Ahlquist M, Henningsson O, Hultenby K, Ohlin J. The effectiveness of manual and rotary techniques in the cleaning of root canals: a scanning electron microscopy study. Int Endod J. oct 2001;34(7):533-7.
22. Berutti E, Negro A, Lendini M, Pasqualini D. Influence of Manual Preflaring and Torque on the Failure Rate of ProTaper Rotary Instruments. J Endod. avr 2004;30(4):228-30.
23. Parashos P, Messer HH. Rotary NiTi instrument fracture and its consequences. J Endod. nov 2006;32(11):1031-43.
24. Martín B, Zelada G, Varela P, Bahillo JG, Magán F, Ahn S, et al. Factors influencing the fracture of nickel-titanium rotary instruments. Int Endod J. avr 2003;36(4):262-6.
25. González Sánchez JA, Duran-Sindreu F, de Noé S, Mercadé M, Roig M. Centring ability and apical transportation after overinstrumentation with ProTaper Universal and ProFile Vortex instruments: ProTaper Universal and ProFile Vortex. Int Endod J. juin 2012;45(6):542-51.
26. Metzger Z, Zary R, Cohen R, Teperovich E, Paqué F. The quality of root canal preparation and root canal obturation in canals treated with rotary versus self-adjusting files: a three-dimensional micro-computed tomographic study. J Endod. sept 2010;36(9):1569-73.
27. Site fabricant Komet F4 (F360) [Internet]. Disponible sur: <https://komet.fr/fr-FR/Produits/Cabinet-Dentaire/Categories/Endodontie/Nos-incontournables/F4-F360/F360>
28. Anne Claisse-Crinquette, Lieven Robberecht. Instruments de préparation canalaire F360® et F6 SkyTaper® répondent-ils à nos attentes ? L'Information Dentaire. 9 sept 2015;page 23-26.
29. Komet. Guide de présentation du F6 Skytaper : Un niveau inédit de flexibilité. 2015.
30. Site fabricant Komet F6 (Skytaper) [Internet]. Disponible sur: <https://komet.fr/fr-FR/Produits/Cabinet-Dentaire/Categories/Endodontie/Nos-incontournables/F6-SkyTaper/F6-SkyTaper>

31. Pierre MACHTOU. Concept et utilisation clinique des Protaper Next. Revue Odonto Stomatologique. mai 2014;
32. Dentsply Sirona. Guide Clinique Maillefer.
33. Bürklein S, Jäger PG, Schäfer E. Apical transportation and canal straightening with different continuously tapered rotary file systems in severely curved root canals: F6 SkyTaper and OneShape versus Mtwo. Int Endod J. oct 2017;50(10):983-90.
34. Bürklein S, Donnermeyer D, Hentschel TJ, Schäfer E. Shaping Ability and Debris Extrusion of New Rotary Nickel-Titanium Root Canal Instruments. Materials. 24 févr 2021;14(5):1063.
35. Elias W, Kubiak K, Poncyłjusz W, Surdacka A. Root Canal Transportation after Root Canal Preparation with ProTaper Next, WaveOne Gold, and Twisted Files. J Clin Med. 14 nov 2020;9(11):3661.
36. Cruz A, Vera J, Gascón G, Palafox-Sánchez CA, Amezcua O, Mercado G. Debris Remaining in the Apical Third of Root Canals after Chemomechanical Preparation by Using Sodium Hypochlorite and Glyde: An In Vivo Study. J Endod. sept 2014;40(9):1419-23.
37. Drukteinis S, Peciuliene V, Dummer PMH, Hupp J. Shaping ability of BioRace, ProTaper NEXT and Genius nickel-titanium instruments in curved canals of mandibular molars: a MicroCT study. Int Endod J. janv 2019;52(1):86-93.
38. Park H-J, Seo M-S, Moon Y-M. Root canal volume change and transportation by Vortex Blue, ProTaper Next, and ProTaper Universal in curved root canals. Restor Dent Endod. 2018;43(1):e3.

Serment d'Hippocrate

En présence des Maîtres de cette Faculté, de mes chers condisciples, devant l'effigie d'Hippocrate,

Je promets et je jure, au nom de l'Être Suprême, d'être fidèle aux lois de l'Honneur et de la probité dans l'exercice de La Médecine Dentaire.

Je donnerai mes soins gratuits à l'indigent et n'exigerai jamais un salaire au-dessus de mon travail, je ne participerai à aucun partage clandestin d'honoraires.

Admis dans l'intérieur des maisons, mes yeux ne verront pas ce qui se passe, ma langue taira les secrets qui me seront confiés et mon état ne servira pas à corrompre les mœurs ni à favoriser le crime.

Je ne permettrai pas que des considérations de religion, de nation, de race, de parti ou de classe sociale viennent s'interposer entre mon Devoir et mon patient.

Je garderai le respect absolu de la vie humaine dès sa conception.

Même sous la menace, je n'admettrai pas de faire usage de mes connaissances médicales contre les lois de l'Humanité.

Respectueux et reconnaissant envers les Maîtres, je rendrai à leurs enfants l'instruction que j'ai reçue de leurs pères.

Que les hommes m'accordent leur estime si je suis fidèle à mes promesses,

Que je sois couvert d'opprobre et méprisé de mes confrères si j'y manque.



Approbation – Improbation

Les opinions émises par les dissertations présentées, doivent être considérées comme propres à leurs auteurs, sans aucune approbation ou improbation de la Faculté de Chirurgie dentaire (1).

Lu et approuvé,

Vu,
Nice, le

Le Président du jury,

Le Doyen de la Faculté de
Chirurgie Dentaire de l'UNS

Professeur

Professeur Laurence LUPI

(1) Les exemplaires destinés à la bibliothèque doivent être obligatoirement signés par le Doyen et par le Président du Jury.

Anaïs SEMERIA

**COMPARAISON DE DEUX SYSTEMES DE MISES EN FORME
CANALAIRE EN ROTATION CONTINUE POUR
L'APPRENTISSAGE EN TRAVAUX PRATIQUES A LA FACULTE
D'ODONTOLOGIE DE NICE :
LE F4/F6 DE KOMET® VS LE PROTAPER NEXT DE DENTSPLY®**

Thèse : Chirurgie Dentaire, Nice, 2021, n° 42572133

Directeur de thèse : **Dr. Vanina GROSSI**

Mots-clés : Endodontie, Mise en forme canalaire, instrumentation endodontique, NiTi, ProTaper Next, F4, F6, CBCT

Résumé :

En 2002, les traitements endodontiques en France étaient jugés inadéquates à plus de 70%. Or, l'instrumentation endodontique n'a cessé de progresser, innovant tant au niveau de la forme de l'instrument que sur les alliages utilisés. Le chirurgien-dentiste se doit donc de maîtriser les outils qu'il utilise pour potentialiser leurs propriétés. La formation initiale se présente alors comme le moment idéal pour acquérir la maîtrise d'instruments endodontiques, que l'étudiant gardera sûrement lors de son passage à une activité libérale. Aujourd'hui, à la faculté de Chirurgie dentaire de Nice est enseigné l'utilisation de la séquence F4/F6 de KOMET®. Il pourrait être remplacé par le ProTaper Next de DENTSPLY® si son utilisation s'en trouve simplifiée tout en conservant le respect de qualité de préparation canalaire.

Ces deux systèmes en NiTi, utilisés en rotation continue partagent de nombreux points communs mais également des différences visant à les démarquer. Est-ce que l'un présenterait de meilleures propriétés ? Ou permettrait-il de faciliter l'apprentissage de la mise en forme mécanisée lors des travaux pratiques ?

C'est la question à laquelle nous allons tenter de répondre à travers la mise en forme canalaire par chaque système instrumental de quinze prémolaires mandibulaires préalablement sélectionnées.