



HAL
open science

Descemetorhexis sans kératoplastie endothéliale dans la dystrophie endothéliale de Fuchs : revue systématique et méta-analyse

Adrien Franceschino

► To cite this version:

Adrien Franceschino. Descemetorhexis sans kératoplastie endothéliale dans la dystrophie endothéliale de Fuchs : revue systématique et méta-analyse. *Organes des sens*. 2021. dumas-03439478

HAL Id: dumas-03439478

<https://dumas.ccsd.cnrs.fr/dumas-03439478v1>

Submitted on 22 Nov 2021

HAL is a multi-disciplinary open access archive for the deposit and dissemination of scientific research documents, whether they are published or not. The documents may come from teaching and research institutions in France or abroad, or from public or private research centers.

L'archive ouverte pluridisciplinaire **HAL**, est destinée au dépôt et à la diffusion de documents scientifiques de niveau recherche, publiés ou non, émanant des établissements d'enseignement et de recherche français ou étrangers, des laboratoires publics ou privés.



UNIVERSITÉ CLERMONT AUVERGNE
UFR DE MÉDECINE ET DES PROFESSIONS PARAMÉDICALES

THÈSE D'EXERCICE

pour le

DIPLÔME D'ÉTAT DE DOCTEUR EN MÉDECINE

par

FRANCESCHINO Adrien

Présentée et soutenue publiquement le 22 janvier 2021

**Descemetorhexis sans kératoplastie endothéliale dans la dystrophie
endothéliale de Fuchs : revue systématique et méta-analyse**

Président du jury : Monsieur CHIAMBARETTA Frédéric, Professeur, CHU
Clermont-Ferrand, Ophtalmologie

Membres du jury :

Directeur de thèse : Monsieur DUTHEIL Frédéric, Professeur,
CHU Clermont-Ferrand, Santé Travail Environnement

Co-directeur de thèse : Monsieur NAVEL Valentin, Docteur, CHU
Clermont-Ferrand, Ophtalmologie

Monsieur SAPIN Vincent, Professeur, CHU Clermont-Ferrand,
Biochimie

Monsieur BEZE Steven, Docteur, CHU Clermont-Ferrand,
Ophtalmologie



UNIVERSITÉ CLERMONT AUVERGNE
UFR DE MÉDECINE ET DES PROFESSIONS PARAMÉDICALES

THÈSE D'EXERCICE

pour le

DIPLÔME D'ÉTAT DE DOCTEUR EN MÉDECINE

par

FRANCESCHINO Adrien

Présentée et soutenue publiquement le 22 janvier 2021

**Descemetorhexis sans kératoplastie endothéliale dans la dystrophie
endothéliale de Fuchs : revue systématique et méta-analyse**

Président du jury : Monsieur CHIAMBARETTA Frédéric, Professeur, CHU
Clermont-Ferrand, Ophtalmologie

Membres du jury :

Directeur de thèse : Monsieur DUTHEIL Frédéric, Professeur,
CHU Clermont-Ferrand, Santé Travail Environnement

Co-directeur de thèse : Monsieur NAVEL Valentin, Docteur, CHU
Clermont-Ferrand, Ophtalmologie

Monsieur SAPIN Vincent, Professeur, CHU Clermont-Ferrand,
Biochimie

Monsieur BEZE Steven, Docteur, CHU Clermont-Ferrand,
Ophtalmologie



UNIVERSITE CLERMONT AUVERGNE

PRESIDENTS HONORAIRES
UNIVERSITE D'AUVERGNE

: **JOYON** Louis
: **DOLY** Michel
: **TURPIN** Dominique
: **VEYRE** Annie
: **DULBECCO** Philippe
: **ESCHALIER** Alain

PRESIDENTS HONORAIRES
UNIVERSITE BLAISE PASCAL

: **CABANES** Pierre
: **FONTAINE** Jacques
: **BOUTIN** Christian
: **MONTEIL** Jean-Marc
: **ODOUARD** Albert
: **LAVIGNOTTE** Nadine

PRESIDENT DE L'UNIVERSITE et
PRESIDENT DU CONSEIL ACADEMIQUE PLENIER
PRESIDENT DU CONSEIL ACADEMIQUE RESTREINT
VICE-PRESIDENT DU CONSEIL D'ADMINISTRATION
VICE-PRESIDENT DE LA COMMISSION DE LA RECHERCHE
VICE PRESIDENTE DE LA COMMISSION DE LA
FORMATION ET DE LA VIE UNIVERSITAIRE
DIRECTRICE GENERALE DES SERVICES

: **BERNARD** Mathias
: **DEQUIEDT** Vianney
: **WILLIAMS** Benjamin
: **HENRARD** Pierre
: **PEYRARD** Françoise
: **PAQUIS** François



UFR DE MEDECINE ET DES PROFESSIONS PARAMEDICALES

DOYENS HONORAIRES

: **DETEIX** Patrice
: **HAZAL** Jean

DOYEN
RESPONSABLE ADMINISTRATIVE

: **CLAVELOU** Pierre
: **ROBERT** Gaëlle

LISTE DU PERSONNEL ENSEIGNANT

PROFESSEURS HONORAIRES :

MM. BACIN Franck - BEGUE René-Jean - BOUCHER Daniel - BOURGES Michel - BUSSIERE Jean-Louis - CANO Noël - CASSAGNES Jean - CATILINA Pierre - CHABANNES Jacques - CHAZAL Jean - CHIPPONI Jacques - CHOLLET Philippe - COUDERT Jean - DASTUGUE Bernard - DEMEOCQ François - DE RIBEROLLES Charles - ESCANDE Georges - Mme FONCK Yvette - MM. GENTOU Claude - GLANDDIER Gérard - Mmes GLANDDIER Phyllis - LAVARENNE Jeanine - MM. LAVERAN Henri - LESOURD Bruno - LEVAI Jean-Paul - MAGE Gérard - MALPUECH Georges - MARCHEIX Jean-Claude - MICHEL Jean-Luc - MOLINA Claude - MONDIE Jean-Michel - PERI Georges - PETIT Georges - PHILIPPE Pierre - PLAGNE Robert - PLANCHE Roger - PONSONNAILLE Jean - RAYNAUD Elie - REY Michel - Mme RIGAL Danièle - MM. ROZAN Raymond - SCHOEFFLER Pierre - SIROT Jacques - SOUTEYRAND Pierre - TANGUY Alain - TERVER Sylvain - THIEBLOT Philippe - TOURNILHAC Michel - VANNEUVILLE Guy - VIALLET Jean-François - Mme VEYRE Annie

PROFESSEURS EMERITES :

MM. - BEYTOUT Jean - BOITEUX Jean-Paul - BOMMELAER Gilles - CHAMOIX Alain - DAUPLAT Jacques - DETEIX Patrice - ESCHALIER Alain - IRTHUM Bernard - KEMENY Jean-Louis - LABBE André - Mme LAFEUILLE Hélène - MM. LEMERY Didier - LUSSON Jean-René - RIBAL Jean-Pierre

PROFESSEURS DES UNIVERSITES-PRATICIENS HOSPITALIERS

PROFESSEURS DE CLASSE EXCEPTIONNELLE

M. VAGO Philippe	Histologie-Embryologie Cytogénétique
M. AUMAITRE Olivier	Médecine Interne
M. LABBE André	Pédiatrie
M. AVAN Paul	Biophysique et Traitement de l'Image
M. DURIF Franck	Neurologie
M. BOIRE Jean-Yves	Biostatistiques, Informatique Médicale et Technologies de Communication
M. BOYER Louis	Radiologie et Imagerie Médicale option Clinique
M. POULY Jean-Luc	Gynécologie et Obstétrique
M. CANIS Michel	Gynécologie-Obstétrique
Mme PENAULT-LLORCA Frédérique	Anatomie et Cytologie Pathologiques
M. BAZIN Jean-Etienne	Anesthésiologie et Réanimation Chirurgicale
M. BIGNON Yves Jean	Cancérologie option Biologique
M. BOIRIE Yves	Nutrition Humaine
M. CLAVELOU Pierre	Neurologie
M. DUBRAY Claude	Pharmacologie Clinique
M. GILAIN Laurent	O.R.L.
M. LEMAIRE Jean-Jacques	Neurochirurgie

M.	CAMILLERI Lionel	Chirurgie Thoracique et Cardio-Vasculaire
M.	DAPOIGNY Michel	Gastro-Entérologie
M.	LLORCA Pierre-Michel	Psychiatrie d'Adultes
M.	PEZET Denis	Chirurgie Digestive
M.	SOUWEINE Bertrand	Réanimation Médicale
M.	BOISGARD Stéphane	Chirurgie Orthopédique et Traumatologie
Mme.	DUCLOS Martine	Physiologie
M.	SCHMIDT Jeannot	Thérapeutique
M.	BERGER Marc	Hématologie
M.	GARCIER Jean-Marc	Anatomie-Radiologie et Imagerie Médicale
M.	ROSSET Eugénio	Chirurgie Vasculaire
M.	SOUBRIER Martin	Rhumatologie

**PROFESSEURS DE
1ère CLASSE**

M.	CAILLAUD Denis	Pneumo-physiologie
M.	VERRELLE Pierre	Radiothérapie option Clinique
M.	CITRON Bernard	Cardiologie et Maladies Vasculaires
M.	D'INCAN Michel	Dermatologie -Vénérologie
Mme.	JALENQUES Isabelle	Psychiatrie d'Adultes
Mlle.	BARTHELEMY Isabelle	Chirurgie Maxillo-Faciale
M.	GERBAUD Laurent	Epidémiologie, Economie de la Santé et Prévention
M.	TAUVERON Igor	Endocrinologie et Maladies Métaboliques
M.	MOM Thierry	Oto-Rhino-Laryngologie
M.	RICHARD Ruddy	Physiologie
M.	RUIVARD Marc	Médecine Interne
M.	SAPIN Vincent	Biochimie et Biologie Moléculaire
M.	BAY Jacques-Olivier	Cancérologie
M.	BERGER Marc	Hématologie
M.	COUDEYRE Emmanuel	Médecine Physique et de Réadaptation
Mme	GODFRAIND Catherine	Anatomie et Cytologie Pathologiques
M.	ABERGEL Armando	Hépatologie
M.	LAURICHESSE Henri	Maladies Infectieuses et Tropicales
M.	TOURNILHAC Olivier	Hématologie
M.	CHIAMBARETTA Frédéric	Ophtalmologie
M.	FILAIRE Marc	Anatomie – Chirurgie Thoracique et Cardio-Vasculaire
M.	GALLOT Denis	Gynécologie-Obstétrique
M.	GUY Laurent	Urologie
M.	TRAORE Ousmane	Hygiène Hospitalière
M.	ANDRE Marc	Médecine Interne
M.	BONNET Richard	Bactériologie, Virologie
M.	CACHIN Florent	Biophysique et Médecine Nucléaire
M.	COSTES Frédéric	Physiologie
M.	FUTIER Emmanuel	Anesthésiologie-Réanimation
Mme	HENG Anne-Elisabeth	Néphrologie
M.	MOTREFF Pascal	Cardiologie
Mme	PICKERING Gisèle	Pharmacologie Clinique
M.	RABISCHONG Benoît	Gynécologie Obstétrique

**PROFESSEURS DE
2ème CLASSE**

Mme CREVEAUX Isabelle	Biochimie et Biologie Moléculaire
M. FAICT Thierry	Médecine Légale et Droit de la Santé
Mme KANOLD LASTAWIECKA Justyna	Pédiatrie
M. TCHIRKOV Andréï	Cytologie et Histologie
M. CORNELIS François	Génétique
M. DESCAMPS Stéphane	Chirurgie Orthopédique et Traumatologique
M. POMEL Christophe	Cancérologie – Chirurgie Générale
M. CANAVESE Fédérico	Chirurgie Infantile
M. LESENS Olivier	Maladies Infectieuses et Tropicales
M. AUTHIER Nicolas	Pharmacologie Médicale
M. BROUSSE Georges	Psychiatrie Adultes/Addictologie
M. BUC Emmanuel	Chirurgie Digestive
M. CHABROT Pascal	Radiologie et Imagerie Médicale
M. LAUTRETTE Alexandre	Néphrologie Réanimation Médicale
M. AZARNOUSH Kasra	Chirurgie Thoracique et Cardiovasculaire
Mme BRUGNON Florence	Biologie et Médecine du Développement et de la Reproduction
Mme HENQUELL Cécile	Bactériologie Virologie
M. ESCHALIER Romain	Cardiologie
M. MERLIN Etienne	Pédiatrie
Mme TOURNADRE Anne	Rhumatologie
M. DURANDO Xavier	Cancérologie
M. DUTHEIL Frédéric	Médecine et Santé au Travail
Mme FANTINI Maria Livia	Neurologie
M. SAKKA Laurent	Anatomie – Neurochirurgie
M. BOURDEL Nicolas	Gynécologie-Obstétrique
M. GUIEZE Romain	Hématologie
M. POINCLOUX Laurent	Gastroentérologie
M. SOUTEYRAND Géraud	Cardiologie
M. EVRARD Bertrand	Immunologie
M. POIRIER Philippe	Parasitologie et Mycologie

PROFESSEURS DES UNIVERSITES

M. CLEMENT Gilles	Médecine Générale
Mme MALPUECH-BRUGERE Corinne	Nutrition Humaine
M. VORILHON Philippe	Médecine Générale

PROFESSEURS ASSOCIES DES UNIVERSITES

Mme BOTTET-MAULOUBIER Anne	Médecine Générale
M. CAMBON Benoît	Médecine Générale
M. TANGUY Gilles	Médecine Générale

MAITRES DE CONFERENCES DES UNIVERSITES - PRATICIENS HOSPITALIERS

MAITRES DE CONFERENCES HORS CLASSE

Mme CHAMBON Martine
Mme BOUTELOUP Corinne

Bactériologie Virologie
Nutrition

MAITRES DE CONFERENCES DE 1ère CLASSE

M. MORVAN Daniel
Mlle GOUMY Carole
Mme FOGLI Anne
Mlle GOUAS Laetitia
M. MARCEAU Geoffroy
Mme MINET-QUINARD Régine
M. ROBIN Frédéric
Mlle VERONESE Lauren
M. DELMAS Julien
Mlle MIRAND Andrey
M. OUCHCHANE Lemlih

M. LIBERT Frédéric
Mlle COSTE Karen
Mlle AUMERAN Claire
Mme CASSAGNES Lucie
M. LEBRETON Aurélien
M. BUISSON Anthony

Biophysique et Traitement de l'Image
Cytologie et Histologie, Cytogénétique
Biochimie Biologie Moléculaire
Cytologie et Histologie, Cytogénétique
Biochimie Biologie Moléculaire
Biochimie Biologie Moléculaire
Bactériologie
Cytologie et Histologie, Cytogénétique
Bactériologie
Bactériologie Virologie
Biostatistiques, Informatique Médicale
et Technologies de Communication
Pharmacologie Médicale
Pédiatrie
Hygiène Hospitalière
Radiologie et Imagerie Médicale
Hématologie
Gastro-entérologie

MAITRES DE CONFERENCES DE 2ème CLASSE

Mme PONS Hanaë

M. JABAUDON-GANDET Matthieu
M. BOUVIER Damien
M. COLL Guillaume
Mme SARRET Catherine
M. MAQDASY Salwan

Mme NOURRISSON Céline

Biologie et Médecine du Développement
et de la Reproduction
Anesthésiologie – Réanimation Chirurgicale
Biochimie et Biologie Moléculaire
Neurochirurgie
Pédiatrie
Endocrinologie, Diabète et Maladies
Métaboliques
Parasitologie - Mycologie

MAITRES DE CONFERENCES DES UNIVERSITES

Mme VAURS-BARRIERE Catherine	Biochimie Biologie Moléculaire
M. BAILLY Jean-Luc	Bactériologie Virologie
Mlle AUBEL Corinne	Oncologie Moléculaire
M. BLANCHON Loïc	Biochimie Biologie Moléculaire
Mlle GUILLET Christelle	Nutrition Humaine
M. BIDET Yannick	Oncogénétique
M. MARCHAND Fabien	Pharmacologie Médicale
M. DALMASSO Guillaume	Bactériologie
M. SOLER Cédric Biochimie	Biologie Moléculaire
M. GIRAUDET Fabrice	Biophysique et Traitement de l'Image
Mme VAILLANT-ROUSSEL Hélène	Médecine Générale
Mme LAPORTE Catherine	Médecine Générale
M. LOLIGNIER Stéphane	Neurosciences – Neuropharmacologie
Mme MARTEIL Gaëlle	Biologie de la Reproduction
M. PINEL Alexandre	Nutrition Humaine
M. PIZON Frank	Santé Publique

MAITRES DE CONFERENCES ASSOCIES DES UNIVERSITES

M. BERNARD Pierre	Médecine Générale
Mme ESCHALIER Bénédicte	Médecine Générale
Mme RICHARD Amélie	Médecine Générale
M. TESSIERES Frédéric	Médecine Générale

A NOTRE PRESIDENT DE THESE
Monsieur le Professeur Frédéric CHIAMBARETTA

*Professeur des Universités – Praticien Hospitalier
Chef de service d'Ophtalmologie*

CHU de Clermont-Ferrand, Hôpital Gabriel Montpied

Vous me faites l'honneur de présider le jury de cette thèse et je vous en remercie.
Vous avez eu la bienveillance de me confier ce travail qui m'a passionné et dont j'espère que
les résultats seront à la hauteur de vos attentes.

Ces mois de travail à vos côtés me sont infiniment précieux pour l'apprentissage de la
gestion médicale et chirurgicale des pathologies du segment antérieur,
dont vous avez une expertise reconnue.
Soyez assuré de ma sincère reconnaissance.

A NOTRE JURY DE THESE
Monsieur le Professeur Frédéric DUTHEIL

*Professeur des Universités – Praticien Hospitalier
Chef de service de Santé au Travail*

CHU de Clermont-Ferrand, Hôpital Gabriel Montpied

Vous me faites l'honneur de diriger cette thèse, je vous en suis profondément reconnaissant
Avoir pu profiter de vos compétences largement reconnues et de votre expérience unique
dans la recherche a été une réelle chance

Votre disponibilité et votre implication au long de ces multiples heures de travail ensemble
m'ont énormément fait avancer, tout comme votre gentillesse et votre bonne humeur les ont
rendues toujours agréables
Soyez assuré de ma plus grande gratitude

Monsieur le Professeur Vincent SAPIN

Professeur des Universités – Praticien Hospitalier

Chef de service de Biochimie et biologie moléculaire

Chef de Pôle Biologie Médicale et Anatomo-Cyto-Pathologie

CHU de Clermont-Ferrand, Hôpital Gabriel Montpied

Vous me faites l'honneur d'être membre du jury de cette thèse.

Je vous remercie de votre disponibilité,
et me réjouis de la collaboration répétée entre notre discipline et la vôtre.
Soyez assuré de l'expression de mon profond respect.

Monsieur le Docteur Steven BEZE

Chef de clinique – Assistant des hôpitaux

Service d'Ophtalmologie

CHU de Clermont-Ferrand, Hôpital Gabriel Montpied

Tu me fais l'honneur d'être membre du jury de cette thèse et je t'en remercie.

Ton dynamisme et ton énergie en tant que co-interne
puis chef ont toujours été motivants

Tu es toujours plein de ressources pour tout avis de segment antérieur
Sois assuré de ma réelle estime

Monsieur le Docteur Valentin NAVEL

Service d'Ophtalmologie

CHU de Clermont-Ferrand, Hôpital Gabriel Montpied

Tu me fais l'honneur de codiriger cette thèse et j'en suis très heureux.

Ta motivation et ta disponibilité ont été des moteurs indispensables à la rédaction de cette
thèse pour laquelle je te dois beaucoup

Travailler avec toi a toujours été très agréable et stimulant
Sois assuré de ma sincère amitié

Table des matières

Revue de la littérature.....	16
1. Introduction	16
2. Cornée	18
3. Physiologie cornéenne.....	23
4. Thérapeutique des dysfonctions endothéliales	31
5. Objectifs de l'étude.....	44
6. Bibliographie.....	45
Synthèse de la problématique	52
Article original	54
Abstract.....	57
Highlights	58
Introduction.....	59
Methods	60
Literature search	60
Data collection	61
Outcomes	61
Quality of assessment	61
Statistical considerations	62
Results.....	63
Quality of articles	63
Inclusion and exclusion criteria of the included studies	64
Population	64
Study designs, geographic zones and follow-up.....	65
Outcomes and aims of included studies	65
Surgical management	66
Meta-analyses on visual acuity, pachymetry, and cell-density	67
Sensitivity analyses and meta-regressions.....	68
Discussion.....	68
DWEK: an innovative and effective corneal surgery.....	68
Predictive factors for DWEK success.....	69
Perspectives.....	70
Limitations.....	71
Conclusion	72

References	74
Table 1. Characteristics of included studies	84
Figures	87
Figure 1. Search strategy	87
Figure 2. Methodological quality of included articles using Newcastle-Ottawa quality assessment scale.	88
Figure 3. Summary of all meta-analysis on visual acuity, pachymetry and cell count	89
Figure 4. Metaregressions	90
Supplemental files	91
Appendix 1. Details for the search strategy used within each database	91
Appendix 2. PRISMA checklist.....	92
Appendix 3. Funnel plots (metafunnel) for visual acuity, pachymetry and cell density	94
Appendix 4. Meta-analysis on impact of intervention for visual acuity.....	95
Appendix 5. Meta-analysis on impact of intervention for visual acuity, stratified by type of intervention	96
Appendix 6. Meta-analysis on impact of intervention for visual acuity, stratified by descemetorhexis size.	97
Appendix 7. Meta-analysis on impact of intervention for pachymetry	98
Appendix 8. Meta-analysis on impact of intervention for pachymetry, stratified by type of intervention	99
Appendix 9. Meta-analysis on impact of intervention for pachymetry, stratified by descemetorhexis size	100
Appendix 10. Meta-analysis on impact of intervention for cell count.....	101
Appendix 11. Meta-analysis on impact of intervention for cell count, stratified by type of intervention	102
Appendix 12. Meta-analysis on impact of intervention for visual acuity, after exclusion of studies outside of metafunnels	103
Appendix 13. Meta-analysis on impact of intervention for pachymetry, after exclusion of studies outside of metafunnels.	104
Conclusion	105
Serment d’Hippocrate	106

Abréviations

CHED : congenital hereditary endothelial dystrophy

DALK : deep anterior lamellar keratoplasty

DMEK : Descemet membrane endothelial keratoplasty

DPP : dystrophie postérieure polymorphe

DS(A)EK : Descemet stripping (automated) endothelial keratoplasty

DSO : Descemet stripping only

DWEK : descemetorhexis without endothelial keratoplasty

FECD : Fuchs endothelial corneal dystrophy

KLAP : kératoplastie lamellaire antérieure profonde

KT : kératoplastie transfixiante

PPCD : posterior polymorphous corneal dystrophy

RHOKI : rho-kinase inhibitor

Revue de la littérature

1. Introduction

La **cornée** est un élément central de l'anatomie de l'œil dont l'intégrité et le bon fonctionnement de ses **différentes couches** sont indispensables au maintien de sa **transparence**, et par conséquent de la transmission d'une image de qualité aux autres structures oculaires. Elle peut être le siège de nombreuses **pathologies** altérant son fonctionnement, qui donneront lieu à des thérapeutiques variées dont l'une des plus lourdes et complexe est la **greffe de cornée, ou kératoplastie**.

Une des avancées récentes majeures dans le domaine des greffes cornéennes a été la mise au point des techniques de **greffes lamellaires endothéliales**, à partir de 1998¹ avec la **DS(A)EK** (*Descemet stripping (automated) endothelial keratoplasty*) et, plus récemment, la **DMEK** (*Descemet membrane endothelial keratoplasty*) depuis 2003, qui tend à devenir une référence dans le **traitement des pathologies endothéliales cornéennes**², ayant pour principe le remplacement exclusif de la couche pathologique sans interférer avec les couches saines qui restent en place.

Parmi ces pathologies de l'endothélium cornéen, il en est une qui constitue actuellement la **première indication de kératoplastie endothéliale**³ : la **dystrophie endothéliale de Fuchs** (FECD pour *Fuchs endothelial corneal dystrophy*). Egalement appelée **cornea guttata** en raison de l'aspect de gouttelettes qu'on peut observer à la lampe à fente en examinant l'endothélium cornéen des patients qui en sont atteints, il s'agit de la principale dystrophie endothéliale qui induit à terme une destruction progressive de l'endothélium cornéen provoquant un **œdème de la cornée** qui se manifeste par une **baisse de vision**.

Lors d'un **arrachement accidentel de l'endothélium** pendant une **chirurgie de cataracte**⁴⁻¹⁰, ou dans des échecs d'attachement du greffon dans les **DMEK**¹¹⁻¹³, on observe initialement un **œdème cornéen** comme chez les patients atteints de dystrophie de Fuchs (l'endothélium étant absent et donc non fonctionnel). Cependant, depuis quelques années, on a remarqué qu'il pouvait arriver qu'après quelques temps cet œdème **se résorbe spontanément**.

Considérant ceci, des chirurgiens ont donc eu l'idée de **retirer volontairement l'endothélium** de patients atteints de dystrophies endothéliales afin de l'aider à se « régénérer » seul, le rendant de nouveau fonctionnel et donc apte à restituer une transparence cornéenne avec une meilleure acuité visuelle. La terminologie majoritairement acceptée pour ce type de chirurgie est **DWEK**¹⁴ pour *Descemetorhexis without endothelial keratoplasty*, qui présenterait des avantages majeurs : **pas de nécessité de greffon, procédure plus courte, techniquement plus simple, et moins coûteuse** qu'une greffe endothéliale.

Notre travail consistait donc à réaliser une revue systématique de la littérature sur ce sujet afin de tenter de **déterminer si cette intervention pouvait être efficace chez les patients atteint de dystrophie de Fuchs**, et sa propension à restituer une acuité visuelle, une épaisseur cornéenne et une densité cellulaire endothéliale dans les limites de la normale chez ces patients.

2. Cornée

a. Généralités

La cornée est le « hublot » central de l'œil, dont la **transparence** parfaite, maintenue par une homéostasie complexe, est essentielle à la transmission d'une image optimale. Elle est séparée de la **conjonctive bulbaire** et de la **sclère** sous-jacente par le **limbe** qui constitue sa limite externe. On trouve en arrière de la cornée la **chambre antérieure** baignée d'humeur aqueuse, et elle est tapissée en avant d'un fin **film lacrymal** (7 à 40 $\mu\text{m}^{15,16}$) balayé en permanence par la **conjonctive tarsale** des paupières supérieure et inférieure à chaque clignement.

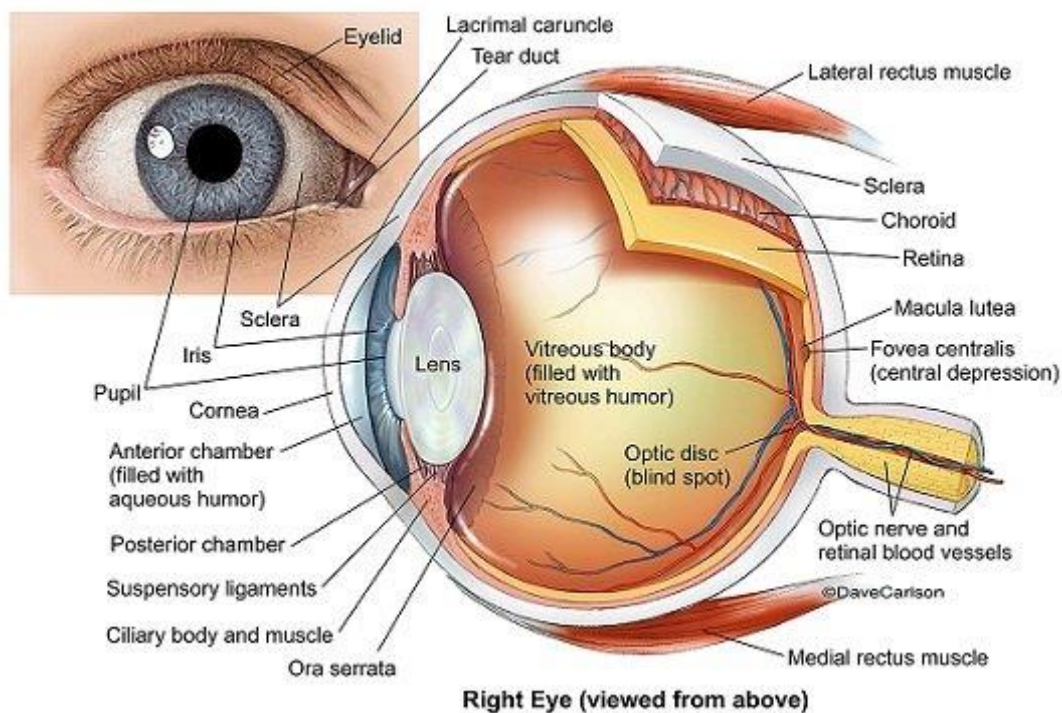


Figure 1 – Anatomie générale de l'œil¹⁷

Son épaisseur centrale est classiquement de 540 (± 20) μm (davantage en périphérie), caractéristique fondamentale en pratique clinique et mesurée dans de nombreuses pathologies : c'est la **pachymétrie**. Elle est **convexe** et **asphérique**, son axe horizontal étant

légèrement plus grand (11-12 mm) que son axe vertical (9-10 mm).¹⁸ Elle joue un **rôle réfractif** majeur, avec une puissance moyenne de **43 dioptries**.

Elle a la particularité d'être **avasculaire**, puisant sa nutrition de l'humeur aqueuse en arrière et du film lacrymal en avant. Elle est cependant l'organe **le plus innervé** du corps humain. Sa structure est essentiellement composée de **fibrilles de collagène** dont l'orientation régulière rend possible sa transparence.

Elle est composée de **cinq couches**, d'épaisseur variable, d'externe en interne :

- L'épithélium cornéen (30-50 μm)
- La membrane de Bowman (8-10 μm)
- Le stroma, partie de loin la plus épaisse (500 μm environ)
- La membrane de Descemet (10 μm)
- L'endothélium (5 μm)

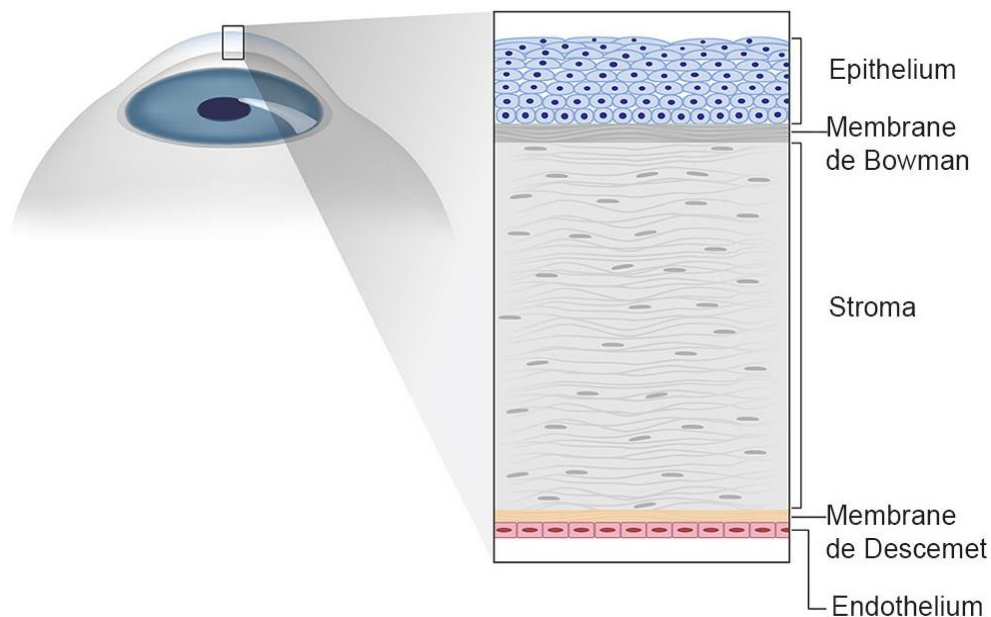


Figure 2 – Stratification histologique des cinq couches de la cornée¹⁹

b. Épithélium et membrane de Bowman

En continuité avec l'épithélium de la conjonctive et recouvert du film lacrymal, l'épithélium cornéen est **pavimenteux, stratifié, non kératinisé**, et d'une épaisseur moyenne de **30 à 50 µm**. Il est composé de **cinq à sept assises cellulaires** qui sont de trois types : cellules superficielles, intermédiaires et basales. Les **cellules superficielles** forment une mosaïque irrégulière, elles sont de forme polygonale aplatie. Les cellules **intermédiaires**, polygonales, font la transition entre les cellules superficielles et basales. Enfin, les cellules **basales** sont constituées d'une unique couche de cellules cylindriques régulières reposant sur la membrane basale.

A la base de l'épithélium se trouve sa **membrane basale**, synthétisée par les cellules épithéliales. En dessous, la membrane (ou couche) de Bowman, acellulaire, est constituée de fibres de collagènes dans la substance fondamentale et a une épaisseur de **8 à 12 µm**.²⁰ Cliniquement, toute lésion de la membrane de Bowman entraînera des opacités.

c. Stroma

Le stroma, structure avasculaire, constitue 90% de l'épaisseur de la cornée, soit environ **400 à 500 µm**. Plus de deux cents **lamelles de collagènes parallèles** entre elles y sont empilées, de diamètre et d'espacement constants, qui permettent une **transparence** cornéenne parfaite.²¹

Des **kératocytes** (ou fibrocytes cornéens) sont également présents entre ces fibres de collagène, ils synthétisent ce collagène ainsi que la substance fondamentale. Leur forme varie selon leur localisation : fusiformes dans le stroma profond, brillants et arrondis dans le stroma moyen, et à noyau hyper réfléchissant et allongé dans le stroma antérieur. Ces différents aspects ont un intérêt en microscopie confocale où ils permettent de se repérer dans le stroma.

On retrouve entre ces lamelles de collagène la **substance fondamentale**, composée d'eau et de mucopolysaccharides.

A noter qu'il a été décrit récemment²² entre le stroma et la membrane de Descemet une zone intermédiaire appelée couche de Dua, épaisse de **15 µm**, dont l'existence reste cependant discutée.




Figure 3 – Fibres de collagène grossies 50 000 fois au microscope électronique²³

d. Membrane de Descemet et endothélium

La membrane de **Descemet** est la membrane basale de l'endothélium, constituée d'une **lame** (ou feuillet) **antérieure** composée de collagène, et d'une lame **postérieure**, sous l'endothélium, sécrétée par les cellules endothéliales. Elle s'épaissit avec l'âge car elle est produite de manière continue, elle mesure en moyenne **10 à 12 µm**.

L'endothélium, couche la plus interne de la cornée, est formée d'une couche unique en **mosaïque de cellules hexagonales jointives** entre elles. Elle est en contact avec l'humeur

aqueuse en arrière, et la membrane de Descemet en avant. La forme et la densité de ces cellules ont un grand intérêt en pratique clinique où on peut les observer et les décompter grâce à la **microscopie spéculaire**. Il existe physiologiquement une **diminution de la densité cellulaire avec l'âge** d'environ 0.5% par an,²⁴ passant d'environ 6000 cellules par mm² à la naissance à environ 2000 c/mm² en fin de vie.




Figure 4 – Endothélium cornéen sain en microscopie spéculaire²⁴

3. Physiologie cornéenne

a. Rôle de l'endothélium

L'endothélium joue un rôle clé dans la **régulation de l'état d'hydratation** de la cornée : via un système de **pompe** cellulaire (ex : pompe Na/K ATPase), les cellules endothéliales échangent des fluides de la cornée vers l'humeur aqueuse. Il maintient donc un état d'hydratation de la cornée optimal pour ses fonctions optiques. En cas de dysfonction endothéliale, les cellules ne sont plus en capacité d'expulser l'eau en excès, la cornée s'hydrate, devient **œdémateuse** avec une augmentation parfois importante de son épaisseur, et surtout une **diminution de sa transparence** provoquant une baisse de l'acuité visuelle.²⁵

Ce cas de figure survient en cas de **décompensation endothéliale**, c'est-à-dire quand la **densité cellulaire endothéliale devient insuffisante** pour maintenir la cornée dans un état de déturgescence. La densité cellulaire endothéliale physiologique est très importante à la naissance et décroît régulièrement, pour atteindre 2000 à 2500 cellules/mm² à l'âge de 90 ans.²⁶ La décompensation endothéliale survient à un seuil variable selon les individus (parfois considéré en dessous de 400 à 500 cellules par mm², valeur faisant débat), en deçà duquel on observera un œdème stromal d'abord postérieur puis total, pouvant aller jusqu'à des situations d'**ulcérations épithéliales** invalidantes (stade de kératopathie bulleuse).

Dans ces conditions on comprend l'intérêt dans le suivi et la prise en charge de ces dysfonctions endothéliales de trois **examens clés** que sont la **microscopie spéculaire** qui permettra notamment un suivi de la **densité cellulaire endothéliale**, la **topographie** qui visualisera la progression de l'œdème via les cartes de **pachymétrie**, et l'**OCT cornéen** qui permettra d'imager la cornée dans son épaisseur.

Il est communément admis que, concernant le renouvellement de l'épithélium cornéen, il est rendu possible par la présence de **cellules souches** faiblement différenciées au niveau du

limbe qui possèdent des facultés de migration centripète et de différenciation,²⁷ bien qu'il semble désormais vraisemblable que ces cellules souches épithéliales soient aussi présentes en dehors du limbe. Pour l'endothélium cornéen, il a longtemps été considéré comme incapable de se régénérer in vivo, cependant de récentes études^{28,29} tendent à montrer l'existence d'une réserve fonctionnelle de **cellules à capacité de prolifération, de migration et de différenciation située en périphérie** de l'endothélium cornéen, qui si elle est préservée (et éventuellement avec l'aide de facteurs extérieurs comme les inhibiteurs de Rho kinase) serait susceptible de reformer un endothélium central sain.

b. Dystrophies cornéennes endothéliales

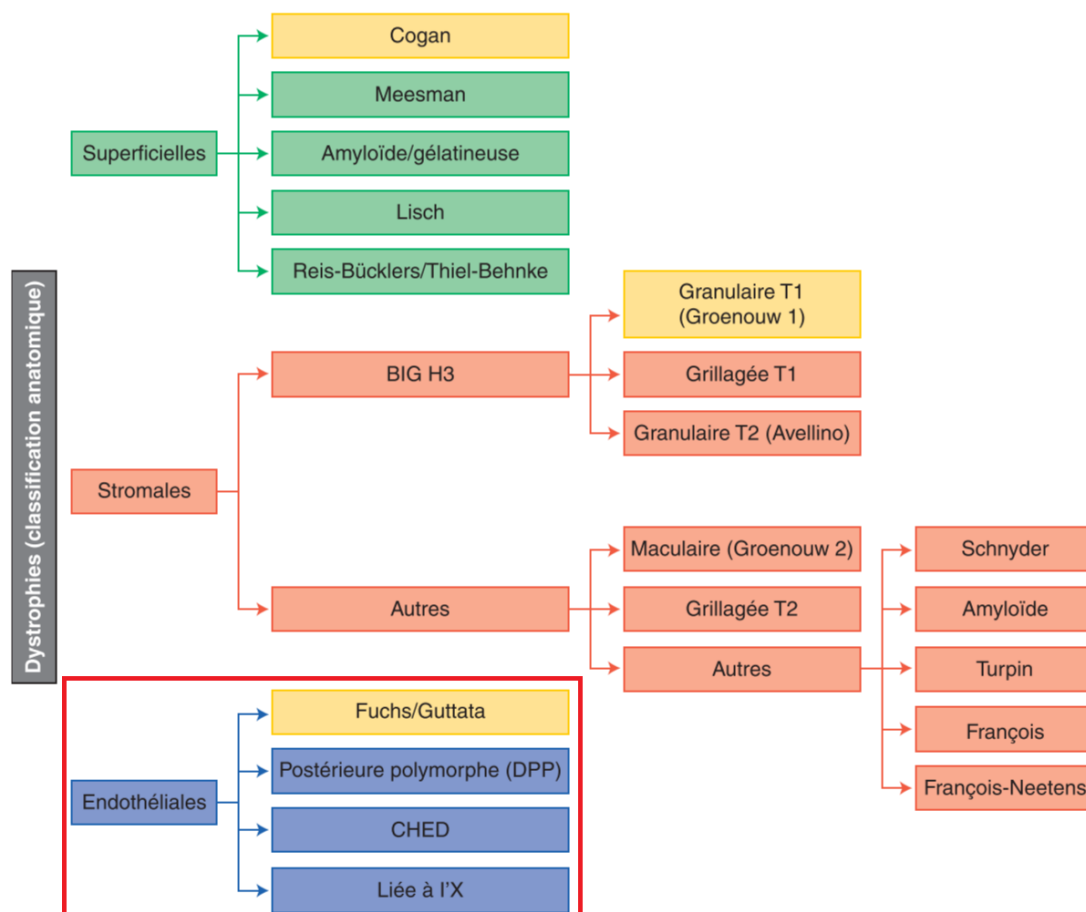


Figure 5 – Classification anatomique des dystrophies cornéennes, subdivisées en dystrophies superficielles, stromales et endothéliales, ces dernières étant celles d'intérêt dans notre cas³⁰

1. Dystrophie endothéliale de Fuchs

La dystrophie endothéliale cornéenne de Fuchs (**FECD** pour Fuchs endothelial corneal dystrophy) est la dystrophie cornéenne **la plus fréquente** (4 à 11% des adultes de plus de 40 ans)³¹ et constitue actuellement la **première indication de greffe** cornéenne endothéliale. Plus fréquente chez la **femme** et à expression clinique **tardive**, elle est caractérisée par une perte cellulaire endothéliale bilatérale accélérée. De multiples facteurs **génétiques** ont été identifiés.³²

Cliniquement, la perte cellulaire endothéliale est mise en évidence en **microscopie spéculaire** (et/ou en microscopie confocale) par le compte cellulaire endothélial. Cette décompensation endothéliale se manifeste par un **œdème cornéen** d'abord central puis périphérique, objectivé notamment en topographie par une augmentation de la **pachymétrie**, qui doit être chez un patient sain aux alentours de 540 (+/- 20) microns. L'**OCT cornéen** permet également de quantifier, localiser et suivre l'évolution de cet œdème. La pathologie s'exprime initialement par un **flou visuel matinal**, puis constant et de plus en plus important au fur et à mesure de la déperdition endothéliale.

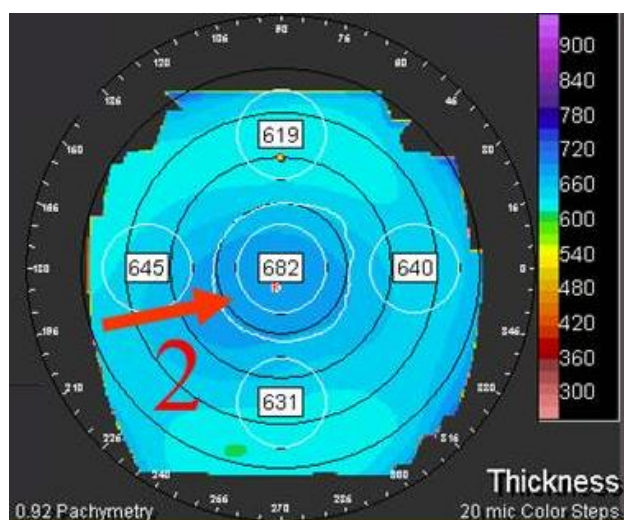


Figure 6 – Carte pachymétrique d'une topographie de patient atteint d'une dystrophie de Fuchs avancée avec œdème cornéen prédominant au centre (2)³³

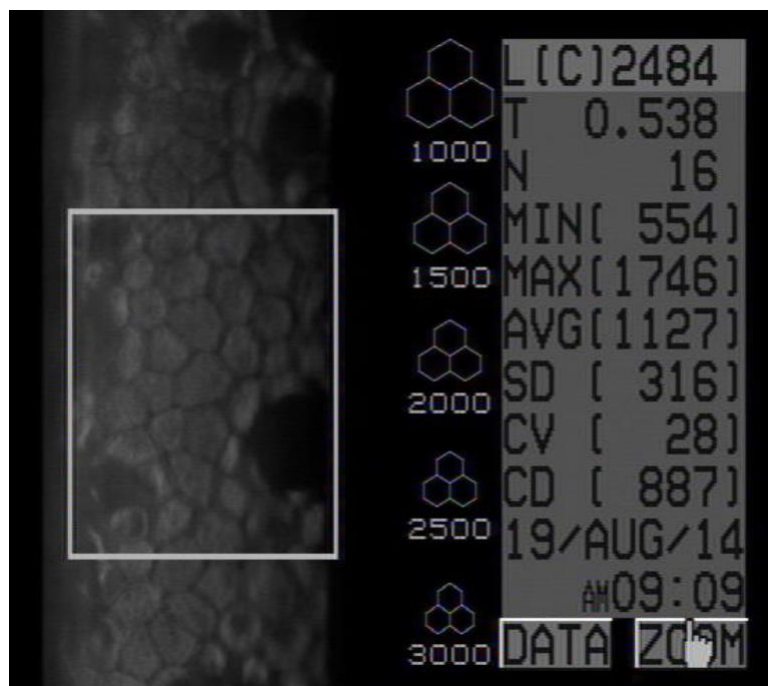


Figure 7 – Microscopie spéculaire d'une cornée atteinte de Fuchs avec densité cellulaire endothéliale altérée à 887 cellules par mm² et visualisation de quelques gouttes (zones noire) avec polymégathisme et pléiomorphisme³⁴

L'examen met en évidence la présence d'**excroissances irrégulières** (« **gouttes** », aspect parfois dit de « métal battu ») de la membrane de Descemet sécrétées par des cellules endothéliales anormales, d'où le nom de « **cornea guttata** » souvent également donné à la FECD. Aux stades suivants, un **œdème cornéen** est visualisable, initialement central, puis gagnant la périphérie. Dans les pathologies les plus avancées, il existe un œdème stromal majeur avec des **bulles épithéliales** entraînant des érosions cornéennes récidivantes (ulcères) douloureuses : c'est le stade de **kératopathie bulleuse**,³⁵ également observé dans les cas de décompensation endothéliale du pseudophake. La pathologie peut évoluer à l'extrême jusqu'à la fibrose sous-épithéliale puis stromale.

A noter l'attention toute particulière qu'il convient d'apporter à la réalisation d'une **chirurgie de cataracte** chez un patient atteint d'une dystrophie de Fuchs, en effet les ultrasons émis lors de la phacoémulsification ayant une **toxicité endothéliale**, ils sont susceptibles dans

les FECD trop avancées de décompenser la pathologie et d'accélérer l'apparition d'un œdème de cornée cliniquement préjudiciable. En cas de cataracte significative avec un compte endothélial généralement en deçà de 1000 cellules par mm², il est donc fréquemment réalisé une **chirurgie combinant phacoémulsification et greffe endothéliale**.

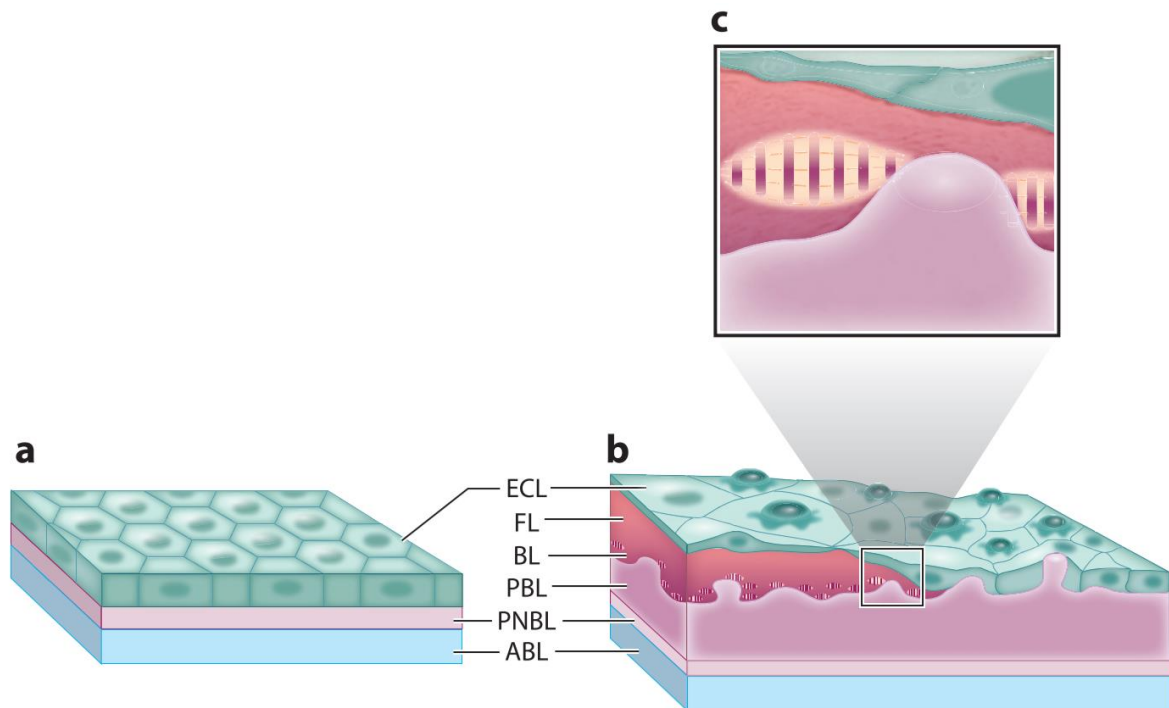


Figure 8 – Endothélium cornéen et membrane de Descemet sains (a) et atteints de Fuchs sévère. ABL : anterior banded layer, PNBL : posterior non banded layer, ECL : endothelial cell layer, PBL : posterior banded layer, BL : border layer, FL : fibrillary layer³²

On dénombre plusieurs **classifications cliniques** de la progression de la maladie, la plus largement utilisée étant celle de Krachmer³⁶, publiée en 1978 :

- Grade 0 : 12 gouttes centrales ou moins
- Grade 1 : plus de 12 gouttes centrales, non confluentes
- Grade 2 : gouttes centrales confluentes, 1 à 2 mm
- Grade 3 : gouttes centrales confluentes, 2 à 5 mm
- Grade 4 : gouttes centrales confluentes, plus de 5 mm

- Grade 5 (4 avec œdème) : gouttes centrales confluentes, plus de 5 mm, avec œdème stromal et/ou épithélial

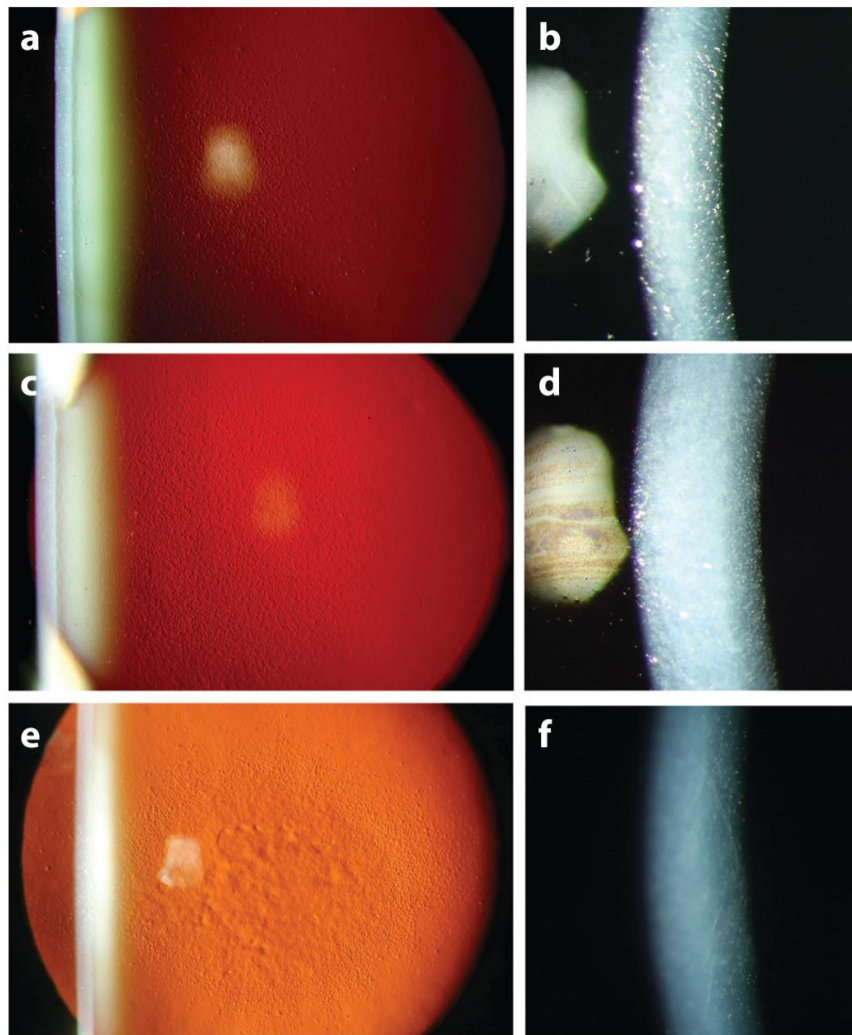


Figure 9 – Progression de la dystrophie de Fuchs observée à la lampe à fente : guttata au centre de la membrane de Descemet (a) avec stroma clair et non oedématié (b) : Fuchs débutant. Guttata progressant en périphérie (c) avec œdème stromal responsable d'une perte de transparence cornéenne (d) en cas de Fuchs plus avancé. Bulles épithéliales (e) avec œdème stromal majeur et haze (f) dans les stades les plus tardifs³²

2. Autres dystrophies endothéliales

Nettement plus rares, on peut décrire **trois autres types** de dystrophies cornéennes endothéliales :

- Dystrophie postérieure polymorphe (DPP ou PPCD pour *posterior polymorphous corneal dystrophy*)³⁷ : d'origine génétique et à transmission **autosomique dominante**, il en existe **trois formes** (PPCD 1 à 3), parfois associées à des anomalies de l'iris, des glaucomes et au syndrome d'Alport (néphropathie glomérulaire, surdité de perception). On note une métaplasie des cellules endothéliales, avec à la lampe à fente de discrètes lésions endothéliales vésiculeuses diffuses ou en bandes, de façon bilatérale mais asymétrique. **Aucun traitement** n'est le plus souvent nécessaire dans la mesure où cette pathologie est la plupart du temps **asymptomatique**. Sa découverte est le plus souvent fortuite et le pronostic est bon.
- Dystrophie endothéliale cornéenne héréditaire (anciennement CHED pour *congenital hereditary endothelial dystrophy*)³⁸ : elle est caractérisée par une dégénérescence endothéliale avec un **épaississement focal ou diffus de la membrane de Descemet**. On en dénombre **deux types** : CHED1, plus rare et moins sévère, de transmission autosomique dominante, et se manifestant par un larmolement et une photophobie, avec à l'examen un épaississement cornéen dans les deux premières années de vie. La forme CHED2 est autosomique récessive, l'épaississement cornéen s'observe dès la naissance et est parfois associé à un nystagmus. Associée à une surdité, elle constitue le syndrome d'Harboyan (d'où l'intérêt d'un audiogramme de dépistage dans ces pathologies). Dans les deux cas le traitement est la **kératoplastie**, lamellaire ou transfixiante, qui doit être précoce pour éviter le développement d'une amblyopie.

- Dystrophie endothéliale liée à l'X : **rarissime** (une seule famille de 65 membres décrite) et de transmission **récessive liée à l'X**, elle touche les **hommes**. Son aspect est proche de la CHED, avec une baisse d'acuité visuelle par altération de la transparence cornéenne qui peut à l'extrême être obturante. La membrane de Descemet est irrégulière et épaissie avec un aspect dit en « **cratère lunaire** ».

4. Thérapeutique des dysfonctions endothéliales

a. Médicales

Il n'existe que peu de traitements médicaux des dysfonctions endothéliales à proprement parler, et ceux-ci ne sont que des **traitements symptomatiques** de ses conséquences : à un stade relativement avancé où on peut observer un œdème cornéen, on pourra tenter de le résorber par l'instillation de **sérum salé hypertonique** (NaCl 5%) ou formulations commerciales équivalentes (**ODM5®**).³⁹ A un stade terminal de **kératopathie bulleuse** il convient de traiter les ulcères épithéliaux en calmant les douleurs (larmes artificielles, pommade vitamine A, antalgiques, antibioprophylaxie topique, lentille pansement) et de traiter d'éventuelles surinfections.

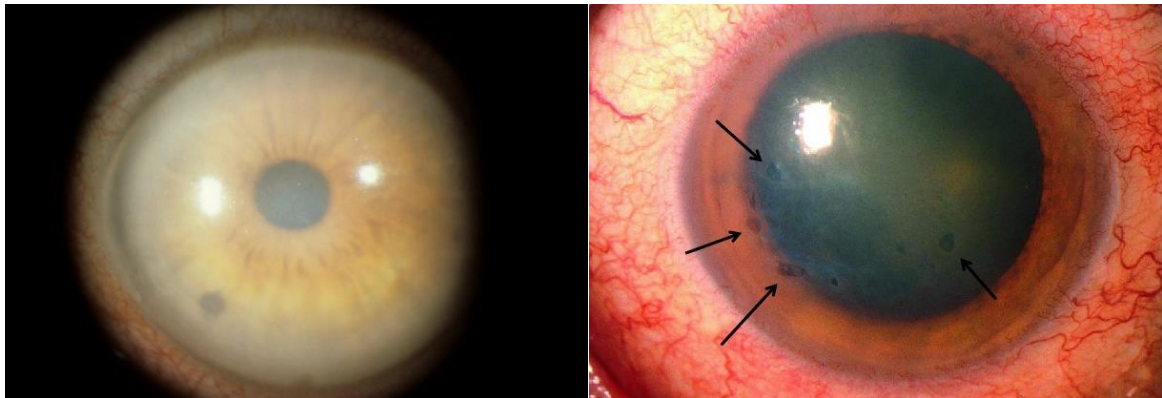


Figure 10 – Stades tardifs de dystrophie endothéliale : œdème cornéen (gauche) et kératopathie bulleuse (droite)

b. Chirurgicales

1. Introduction

Le **traitement étiologique curatif** de la dystrophie endothéliale est la **greffe de cornée**. Décrite à partir du début du vingtième siècle sous sa forme initiale de **kératoplastie transfixiante**, de pleine épaisseur, les techniques opératoires se sont perfectionnées au fil du temps et sont apparus de nouveaux procédés permettant la greffe uniquement de certaines

couches de la cornée, selon celle(s) atteinte(s) par le patient receveur, dites **kératoplasties lamellaires**.

La greffe nécessite la disponibilité de **donneurs**, ainsi que d'une gestion optimale des greffons, en termes notamment de **conservation** et de **sécurité sanitaire**. En France⁴⁰, le greffon est prélevé sur un **donneur décédé** (à la morgue sur cadavre dans les 48h du décès, ou au bloc opératoire en cas de mort cérébrale) selon des règles dictées par l'**agence de biomédecine**. Il est bien entendu indispensable de recueillir l'**accord de la famille** du donneur (les refus étant malheureusement fréquents), et d'éliminer les nombreuses contre-indications.

Ces **contre-indications** sont dans un premier temps **générales** (pathologies neurologiques à risque de transmission, certaines pathologies infectieuses et tumorales...) mais également **locales**, la cornée devant être en bon état, et notamment avec un **endothélium fonctionnel**⁴¹ (densité cellulaire endothéliale supérieure à 2000 cellules par mm², mosaïque cellulaire continue, absence de cellules mortes après conservation, polymorphisme modéré, perte cellulaire en cours de conservation inférieure à 20%).

Après prélèvement, les **greffons** sont **conservés** dans des milieux de conservation ou d'organoculture puis **préparés** et **décontaminés**. La durée de conservation maximale théorique est variable, pouvant aller **jusqu'à 4 à 5 semaines** en milieu d'organoculture (technique la plus répandue actuellement en France).

L'attribution et la gestion des greffons est coordonnée par l'**agence de biomédecine** via les **seize banques de tissus** existant en France. En 2016, on dénombrait **11 139 cornées prélevées**, dont un peu plus de la moitié ont malheureusement dû être éliminées pour des raisons de défaut de qualité et/ou de sécurité sanitaire, portant le nombre de **nouveaux greffés** pour cette même année à **4 459**. A noter, toujours en 2016, que la **dystrophie de Fuchs**

représentait, comme depuis plusieurs années, la **première indication de greffe** de cornée avec 24,7% des greffons attribués (tous types de kératoplasties confondues).

2. Kératoplastie transfixiante

Sur une idée originelle du français Guillaume Pellier de Quengsy à la fin du XVIIIème siècle et après une tentative réussie sur une gazelle en 1837 par le Dr S.L.L Bigger,⁴² le premier cas décrit de greffe de cornée réussie est retrouvé en **1886** avec **Arthur Von Hippel** qui transplante une **cornée de lapin** chez une jeune fille qui verra sa vision spectaculairement augmentée de « compte les doigts » à 6/10^{ème}. La **première transplantation cornéenne** d'humain à humain est attribuée à **Eduard Konrad Zirm en 1906**.

Bénéficiant d'un taux de survie du greffon assez remarquable (70 à 80% à 10 ans) en raison de son **privilège immunitaire**, la cornée est l'un des organes les plus greffés avec 4 à 4500 transplantations annuelles en France.⁴³ Ses indications principales sont, dans l'ordre, les **kératopathies bulleuses**, les **kératocônes** et les **séquelles de pathologies infectieuses**. La **dystrophie de Fuchs** représente toujours environ 10% des indications de kératoplastie transfixiante (FT), mais est actuellement réservée aux cas sévères et avancés, la majorité des stades précoces pouvant de nos jours bénéficier des multiples avantages des kératoplasties endothéliales.

L'intervention consiste (Figure 11), dans un premier temps, à **découper un diamètre variable de la cornée donneuse** à l'aide d'un trépan (classiquement aux alentours de 8.25mm), puis à **trépaner également la cornée pathologique** du receveur, avec un trépan d'un diamètre légèrement inférieur à celui du greffon. On **suture** ensuite le greffon par 16 à 24 points séparés de monofilament 10/0, ou avec un surjet simple ou double. Les points sont

enfouis et l'étanchéité est vérifiée. Le **traitement post-opératoire** comporte en général des collyres corticoïdes et antibiotiques, éventuellement associés à de la ciclosporine en collyre.⁴⁴

Parmi les **complications** post-opératoires pouvant survenir, on peut noter l'**hypertonie** oculaire, les **complications infectieuses** (au premier rang desquelles l'endophtalmie), les **ulcères épithéliaux**, un **astigmatisme** résiduel... La principale étant cependant le **rejet de greffe** pouvant mener à un échec de la greffe dans 5 à 7% des cas. Le plus fréquent (et le plus grave) est le rejet endothélial (il peut également être épithélial ou sous-épithélial), d'autant plus fréquent que la cornée receveuse est néovascularisée et/ou qu'il existe un antécédent de rejet. Il doit être traité le plus précocement possible par une **corticothérapie** locale et générale à fortes doses.

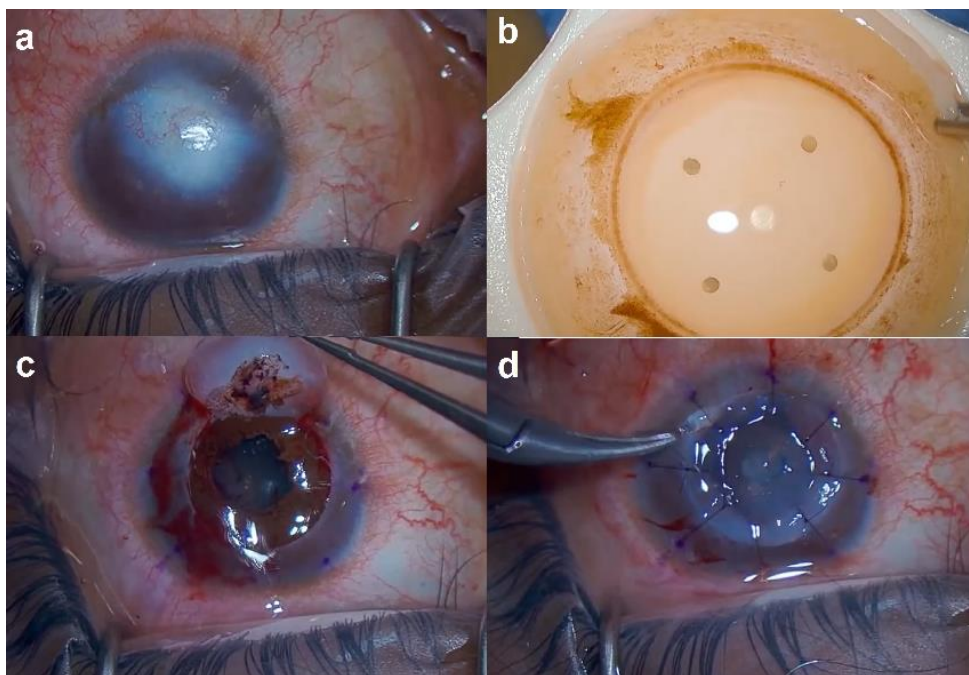


Figure 11 – Kératoplastie transfixiante : cornée receveuse opacifiée (séquelles de kératite infectieuse) (a), découpe du greffon de cornée donneuse (b), ablation de la cornée receveuse (c), suture du greffon (d)⁴⁵

3. Kératoplasties lamellaires

Devant la proportion importante de pathologies cornéennes n'impliquant qu'une partie de l'épaisseur de la cornée et dans l'optique de **réduire les complications liées à la**

kératoplastie transfixiante (en particulier le rejet de greffe), se développent depuis quelques années des techniques de kératoplasties lamellaires, ne concernant donc le remplacement d'uniquement une ou plusieurs couche(s) de la cornée.

Parmi les plus pratiquées, on peut citer pour sa portion antérieure la **kératoplastie lamellaire antérieure profonde** (KLAP), et pour les couches les plus postérieures les deux techniques phares de kératoplastie endothéliale que sont la **Descemet stripping (automated) endothelial keratoplasty** (DS(A)EK) et la **Descemet membrane endothelial keratoplasty** (DMEK), qui nous intéressent ici. Il existe d'autres techniques de kératoplasties lamellaires, plus confidentielles, que nous ne décrivons pas ici.

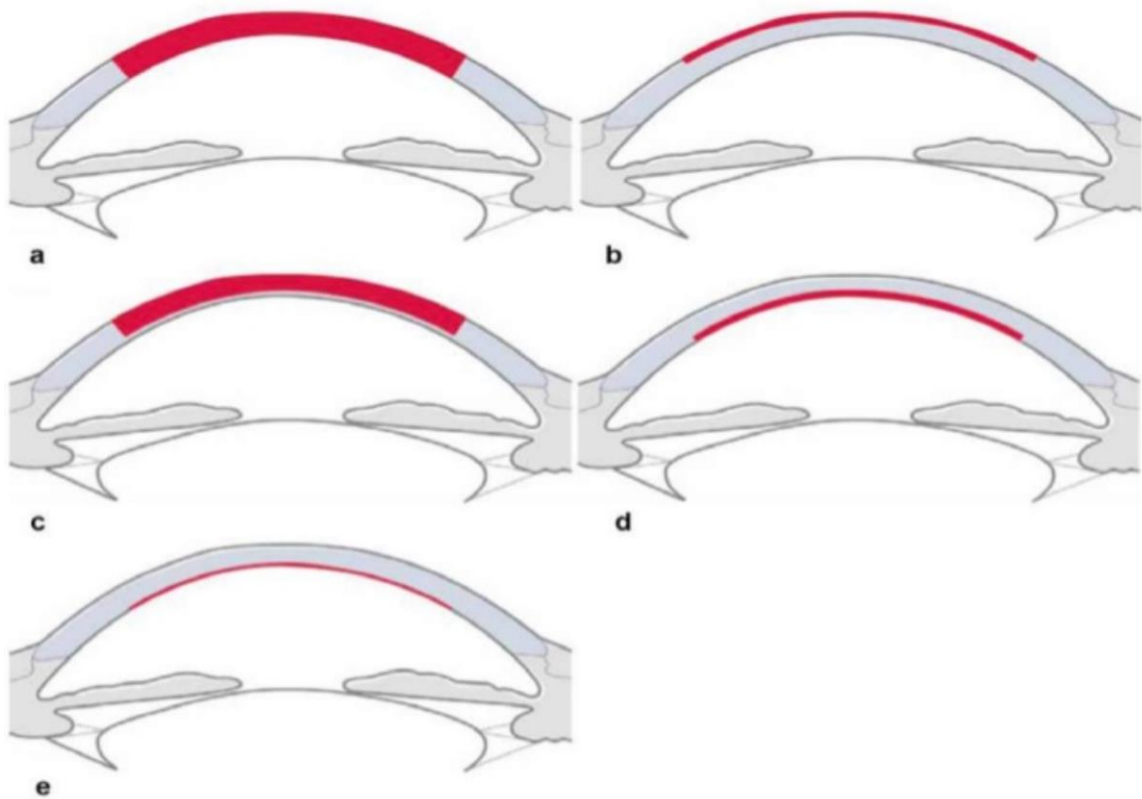


Figure 12 – Techniques de kératoplastie : kératoplastie transfixiante (a), superficielle lamellaire antérieure (b), lamellaire antérieure profonde (c), DS(A)EK (d) et DMEK (e)

a. *Kératoplasties lamellaires antérieures*

Pratiquée depuis la fin des années 1940,⁴⁶ la **kératoplastie lamellaire antérieure profonde** (KLAP, ou DALK pour *deep anterior lamellar keratoplasty*) concerne **toute la partie antérieure de la cornée** à l'exclusion de la membrane de Descemet et de l'endothélium.⁴⁷ Elle permet de **réduire certaines des complications** de la kératoplastie transfixiante telles que le rejet endothélial, la perte en cellules endothéliales, voire l'hémorragie expulsive, les déhiscences traumatiques ou les endophtalmies. La procédure est cependant **plus longue** et de **réalisation plus complexe**. Elle est principalement réalisée dans le cadre des **kératocônes avancés**, où elle a fait preuve de son efficacité⁴⁸ comparativement à la kératoplastie transfixiante.

b. *Kératoplasties endothéliales*

Depuis le début du vingt-et-unième siècle ont été développées essentiellement deux techniques de kératoplastie endothéliale : la *Descemet stripping (automated) endothelial keratoplasty* (**DS(A)EK**) et la *Descemet membrane endothelial keratoplasty* (**DMEK**).⁴⁹ L'une et l'autre sont destinées à des pathologies intéressant l'endothélium cornéen, au premier rang desquelles la dystrophie endothéliale de **Fuchs**. Comparées à la kératoplastie transfixiante, ces techniques permettent notamment de meilleures acuités visuelles post-opératoires, moins d'astigmatisme post-opératoire, un temps de récupération plus court et des taux plus faibles de rejet.⁵⁰

La DSAEK consiste au remplacement à la fois de **l'endothélium**, de la membrane de **Descemet** et du **stroma postérieur**, pour une épaisseur totale d'environ 150 à 200 microns. Le terme *automated* désigne les techniques récentes où la découpe de cornée est automatisée avec l'utilisation d'un microkératome, voire d'un laser femtoseconde. Des techniques alternatives aux résultats prometteurs se développent avec l'**UT-DSAEK** (UT pour *ultrathin*) d'une épaisseur de moins de 100 microns⁵¹ voire la **NT-DSAEK** (NT pour *nanothin*) de moins

de 50 microns. L'endothélium du receveur est retiré puis le greffon, préalablement découpé, est inséré via une incision sclérale de 5mm. Il est maintenu plaqué à la cornée par une bulle de gaz injectée en chambre antérieure, puis l'incision est suturée.

Dans le cadre de la DMEK, uniquement l'**endothélium** et la **membrane de Descemet** sont transplantés, avec des **greffons** par conséquent beaucoup **plus fins**. Dans un premier temps on **prépare le greffon** qui est découpé à partir de la cornée donneuse, puis injecté dans un second temps en chambre antérieure via une canule en verre par une incision cornéenne. Une attention particulière doit être apportée à son **orientation**, avec un endothélium qui doit bien être positionné vers le bas (différentes techniques existent pour s'en assurer, la plus fiable étant l'OCT per-opératoire qui n'est cependant pas toujours disponible). Une fois le greffon bien appliqué, il est maintenu en place par l'injection de **gaz en chambre antérieure**, historiquement de l'air mais de plus en plus souvent du SF6 dilué à 20%, qui reste plus longtemps en place.⁵² Cette chirurgie a notamment comme inconvénients sa **difficulté technique** avec une courbe d'apprentissage plus longue,^{53,54} et un taux de **rebullage** parfois élevé (nécessaire lorsque le greffon est décollé). Elle a cependant tendance à donner de meilleurs résultats que la DSAEK.⁵⁵⁻⁶⁰

Ces procédures ont cependant des **inconvénients**. Elles nécessitent un **greffon**, donc un donneur, impliquant des délais parfois conséquents avant la greffe. Un **traitement anti-rejet** est nécessaire pendant plusieurs mois. Les **difficultés techniques** de la procédure ne sont pas négligeables (en particulier pour la DMEK),⁵³ la **durée** de la chirurgie peut aussi être importante, avec notamment un premier temps de découpe du greffon qui conditionne le reste de la chirurgie. De nombreuses **complications** sont susceptibles de survenir : le rejet du greffon principalement mais également l'échec précoce de la greffe, la décompensation de greffon, la nécessité de rebuller en DMEK,⁵² les effets d'interface en DS(A)EK... Le **coût** d'une

kératoplastie endothéliale est en outre estimée aux alentours de **16 à 21.000 dollars**.⁶¹ C'est donc devant ces considérations qu'ont été envisagées d'autres techniques, en particulier celle à laquelle nous nous intéressons ici : la **DWEK**.

4. Autres techniques

a. *Descemetorhexis without endothelial keratoplasty (DWEK)*

La **DWEK (*Descemetorhexis without endothelial keratoplasty*)** est une technique chirurgicale d'utilisation récente qui présente de multiples intérêts. A noter que sa terminologie est encore discutée,¹⁴ une autre appellation souvent employée étant aussi « ***Descemet stripping only*** » (**DSO**), présentant l'avantage de s'affranchir du terme « *keratoplasty* » qui semble galvaudé.

L'idée de cette technique semble émerger au **début des années 2010** (premier cas décrit par Shah et al. fin 2011),⁶² après l'observation récurrente de cas de clairance cornéenne spontanée après **déchirures de la membrane de Descemet iatrogènes** au décours de procédures chirurgicales, majoritairement des chirurgies de cataracte,⁴⁻¹⁰ ainsi que des DMEK¹¹⁻¹³ (par décollement du greffon).

Les principes physiopathologiques de cette technique sont basés sur l'existence en périphérie de l'endothélium cornéen de **cellules progénitrices capables de migrer** au centre de la cornée **et de proliférer**.^{63,64} Chez des patients atteints de dystrophie de Fuchs, les cellules endothéliales cornéennes, initialement au centre, dysfonctionnent et forment des « **gouttes** » **qui agissent comme barrière** empêchant les cellules endothéliales périphériques saines de migrer vers le centre. Les corollaires cliniques à cette théorie ont un impact majeur sur la sélection des patients éligibles à une telle chirurgie : stades débutants et modérés avec présence de gouttes centrales associées à un endothélium périphérique sain (d'où l'intérêt

primordial de la réalisation d'une **microscopie spéculaire centrale et périphérique** pour comptage cellulaire).

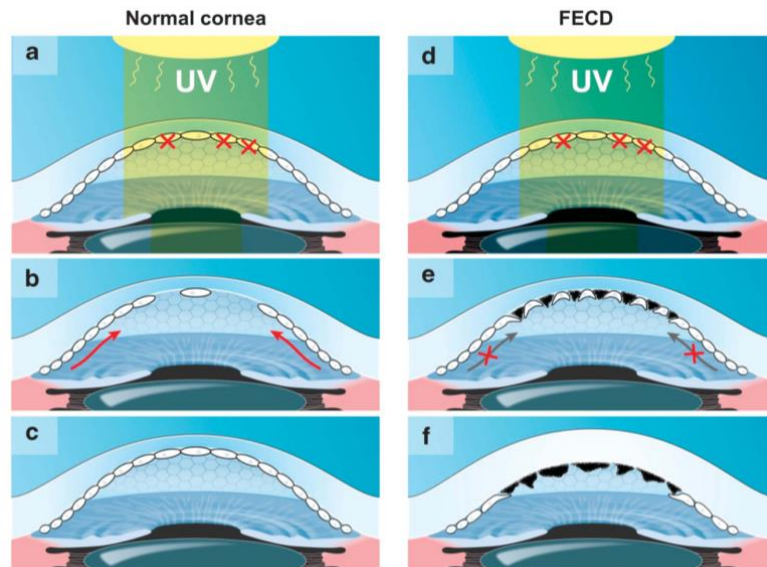


Figure 13 – Sur une cornée non pathologique, lors d'un stress subi par l'endothélium central (a), les cellules trop endommagées meurent par apoptose (b) et sont remplacées par migration et prolifération des cellules endothéliales périphériques saines (c), restituant la transparence cornéenne. En cas de stress sur une cornée atteinte de Fuchs (d), des « gouttes » se forment (e) et deviennent coalescentes (f), empêchant la migration des cellules périphériques⁶⁴

La technique consiste donc à simplement **retirer chirurgicalement la zone endothéliale centrale pathologique** afin de lever cette barrière à la migration cellulaire endothéliale périphérique, et rendre possible à terme une **recolonisation centrale** et donc une restauration de la pompe endothéliale, permettant à la **cornée de retrouver son épaisseur originale, et surtout sa transparence.**

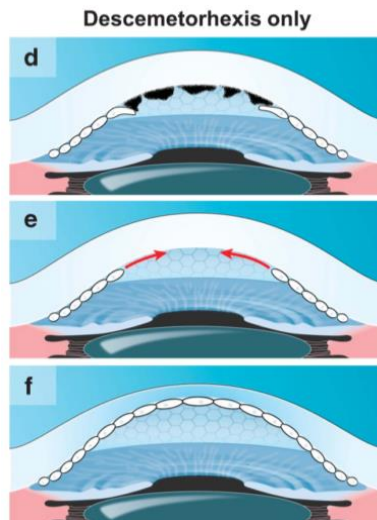


Figure 14 – L'ablation de la zone endothéliale centrale pathologique (d) permet la migration de l'endothélium périphérique (e), restaurant une cornée centrale claire (f)⁶⁴

Concernant le déroulement de la chirurgie,⁶⁵ réalisée le plus souvent sous anesthésie péri-bulbaire, on instille des **mydriatiques** pour permettre une bonne **rétro-illumination** afin de mieux visualiser la membrane de Descemet.

- **La cornée centrale est marquée** avec un stylo dermographe afin de délimiter un **cercle central, d'un diamètre le plus souvent de 4 millimètres**. Ce diamètre a une importance capitale, en effet nous avons montré que la valeur de 4mm était celle qui semblait donner les meilleurs résultats.
- On injecte ensuite une **solution viscoélastique** en chambre antérieure après **incision cornéenne**.
- Une **déchirure de la membrane de Descemet est initiée au crochet de Sinsky inversé**, puis délicatement **pelée au forceps**, en évitant de léser le stroma et en prenant garde à ne pas la « gratter ».
- La membrane de Descemet ainsi pelée est alors **retirée** au forceps ou par irrigation/aspiration mécanique.
- Le **visco-élastique est enfin enlevé** par aspiration et les **incisions hydro-suturées**.

A noter que cette procédure est **souvent associée à une chirurgie de cataracte**, auquel cas la DWEK est réalisée à la fin, après insertion de l'implant. La durée de la DWEK est estimée aux alentours de **6 minutes**,⁶⁵ ce geste chirurgical est par ailleurs relativement **simple**, contrairement à des procédures comme la **DMEK qui nécessite une courbe d'apprentissage conséquente**.

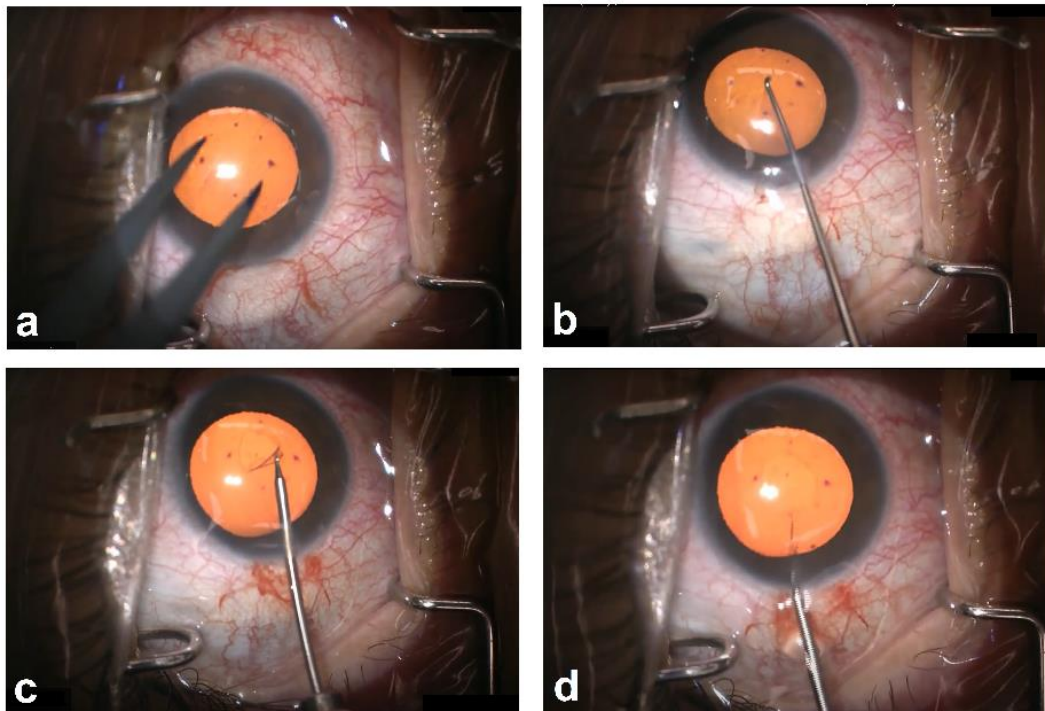


Figure 15 – Déroulement per-opératoire : marquage cornéen (a), déchirure (b) puis pelage (c) de la membrane de Descemet, qui est enfin retirée (d)

b. *Rôle des rho-kinase inhibitors*

La **rho-kinase** est une **sérine/thréonine kinase** qui phosphoryle différents substrats et **interfère avec le cycle cellulaire**. Les inhibiteurs de la rho-kinase (ou *rho-kinase inhibitors*, **RHOKI**) ont été étudiés dans le cadre des **pathologies cornéennes endothéliales**, ce qui nous intéresse ici, mais également comme traitement **hypotonisant local** et comme traitement du **glaucome**.⁶⁶ Il a été démontré que, via la **promotion de l'adhésion et la suppression de l'apoptose** des cellules endothéliales cornéennes, les RHOKI amélioreraient la **prolifération**

cellulaire endothéliale.⁶⁷ Après des expérimentations sur le lapin puis le singe,⁶⁸ l'efficacité des RHOKI sur l'amélioration de la densité cellulaire endothéliale de cornées humaines a été montrée.^{69,70}

Leurs **effets secondaires semblent être mineurs** : irritation oculaire, hyperhémie conjonctivale, hémorragie sous-conjonctivale.⁷¹ L'utilisation de ces molécules pose cependant un problème logistique pour nombre de pays puisqu'elles ne sont actuellement **disponibles que sous deux formes dans deux pays** : le ripasudil (GLANATEC®) au **Japon** depuis 2014,⁷² ainsi que le netarsudil (RHOPRESSA®) aux **Etats-Unis** depuis 2017,⁷³ avec dans les deux cas des indications dans l'hypertension intra-oculaire et le glaucome.

c. Free fragments transplantation

Pour l'instant relativement anecdotique,⁷⁴ il a été décrit l'**injection en chambre antérieure de fragments libres de membrane de Descemet** après réalisation d'un descemetorhexis central de petite taille, avec obtention d'une clairance cornéenne en trois mois dans le cas rapporté. A noter tout de même la nécessité de disposer d'un greffon, au moins partiel.

d. Transcorneal freezing

Egalement très confidentielle et essentiellement décrite par des équipes japonaises et anglaises⁷⁵ chez l'animal, la technique de « transcorneal freezing » consiste à **détruire l'endothélium cornéen par voie transcornéenne** (sans effraction à l'intérieur de l'œil donc) via l'application de **froid au contact de la cornée**. Le principe supposé est similaire à celui de la DWEK : en détruisant l'endothélium pathologique centrale des patients atteints de dystrophie endothéliale on espère une **recolonisation centrale par l'endothélium périphérique sain**.

e. Injection de cellules cornéennes en chambre antérieure

Une autre technique prometteuse, essentiellement décrite par une équipe japonaise,^{76,77} est **l'injection en chambre antérieure de cellules endothéliales cornéennes cultivées**, prélevées auprès de donneurs décédés, avec adjonction d'inhibiteurs de la rho-kinase. Il est nécessaire de disposer de donneurs, mais une unique cornée pourrait suffire à produire suffisamment de cellules pour réaliser cette procédure chez jusqu'à trois cents patients. L'étude la plus récente sur le sujet⁷⁶ rapporte une amélioration significative de l'acuité visuelle chez dix des onze patients traités.

5. Objectifs de l'étude

L'objectif de ce travail était de réaliser une **revue systématique de la littérature** et une **méta-analyse** sur l'**efficacité de la DWEK chez des patients atteints de dystrophie de Fuchs**.

La dystrophie de Fuchs est une **pathologie fréquemment rencontrée** en pratique clinique et pour laquelle les **options thérapeutiques** se sont nettement améliorées ces dernières années, posant cependant toujours de **multiples problèmes** notamment en termes de disponibilités de greffons, de délais d'attente, ainsi que de difficultés opératoires et de coûts conséquents.

La **DWEK** est donc une **procédure récente de réalisation rapide, aisée, peu coûteuse et pourvoyeuse de très peu de complications**, en ce sens elle pourrait constituer un traitement de choix dans certaines indications. Il s'agit d'une chirurgie pour l'instant peu connue et peu pratiquée, avec plusieurs études rapportant des cohortes d'effectifs limités à travers le monde. Il y avait donc un besoin de colliger ces publications afin de disposer à travers cette méta-analyse d'une puissance statistique suffisante pour évaluer l'efficacité de la DWEK.

Nous avons donc évalué l'évolution de l'**acuité visuelle** après chirurgie ainsi que son influence sur deux paramètres primordiaux que sont la **pachymétrie** et la **densité cellulaire endothéliale**. Etaient également pris en compte l'**association ou non à une chirurgie de cataracte**, et l'association ou non à un traitement post-opératoire par instillation d'**inhibiteurs de la rho-kinase** topiques.

Nous avons donc inclus **11 études** publiées de 2014 à 2020 pour un effectif total de **118 patients** et **127 yeux**.

6. Bibliographie

1. Melles, G., Ong, T., Ververs, B. & Van Der Wees, J. DLEK to DSEK to DMEK. *Acta Ophthalmologica Scandinavica* **85**, 0–0 (2007).
2. Dapena, I., Ham, L. & Melles, G. R. Endothelial keratoplasty: DSEK/DSAEK or DMEK - the thinner the better?: *Current Opinion in Ophthalmology* **20**, 299–307 (2009).
3. Gain, P. *et al.* Global Survey of Corneal Transplantation and Eye Banking. *JAMA Ophthalmol* **134**, 167 (2016).
4. Agarwal, A., Jacob, S., Agarwal, A., Agarwal, S. & M, A. K. Iatrogenic descemetorhexis as a complication of phacoemulsification: *Journal of Cataract & Refractive Surgery* **32**, 895–897 (2006).
5. Braunstein, R. E., Airiani, S., Chang, M. A. & Odrich, M. G. Corneal edema resolution after “descemetorhexis”: *Journal of Cataract & Refractive Surgery* **29**, 1436–1439 (2003).
6. Jullienne, R. *et al.* Corneal endothelium self-healing mathematical model after inadvertent descemetorhexis: *Journal of Cataract & Refractive Surgery* **41**, 2313–2318 (2015).
7. Koenig, S. B. Long-term Corneal Clarity After Spontaneous Repair of an Iatrogenic Descemetorhexis in a Patient With Fuchs Dystrophy: *Cornea* **32**, 886–888 (2013).
8. Pan, J. C.-H. & Eong, K.-G. A. Spontaneous resolution of corneal oedema after inadvertent ‘descemetorhexis’ during cataract surgery. *Clin Exp Ophthalmol* **34**, 896–897 (2006).
9. Srivastava, V., Singh, A. & Chowdhary, R. Spontaneous Resolution of Corneal Oedema after Inadvertent Descemetorhexis during Cataract Surgery. *Medical Journal Armed Forces India* **66**, 177–179 (2010).
10. Watson, S. L., Abiad, G. & Coroneo, M. T. Spontaneous resolution of corneal oedema following Descemet’s detachment. *Clin Exp Ophthalmol* **34**, 797–799 (2006).
11. Lee, H. J. & Munir, W. M. Eventual Endothelial Failure After Initial Corneal Clearing After a Detached Endothelial Graft in Fuchs Dystrophy. 3.

12. Ham, L., Dapena, I., Moutsouris, K. & Melles, G. R. J. Persistent Corneal Edema After Descemetorhexis Without Corneal Graft Implantation in a Case of Fuchs Endothelial Dystrophy: *Cornea* **30**, 248–249 (2011).
13. Balachandran, C. *et al.* Spontaneous Corneal Clearance Despite Graft Detachment in Descemet Membrane Endothelial Keratoplasty. *American Journal of Ophthalmology* **148**, 227-234.e1 (2009).
14. Kaufman, A. R., Nosé, R. M. & Pineda, R. Descemetorhexis Without Endothelial Keratoplasty (DWEK): Proposal for Nomenclature Standardization. *Cornea* **37**, e20–e21 (2018).
15. Prydal, J. I., Artal, P., Woon, H. & Campbell, F. W. Study of human precorneal tear film thickness and structure using laser interferometry. *Invest. Ophthalmol. Vis. Sci.* **33**, 2006–2011 (1992).
16. Prydal, J. I. & Campbell, F. W. Study of precorneal tear film thickness and structure by interferometry and confocal microscopy. *Invest. Ophthalmol. Vis. Sci.* **33**, 1996–2005 (1992).
17. Columbia Eye Clinic. *Anatomy of the Eye*.
18. DelMonte, D. W. & Kim, T. Anatomy and physiology of the cornea. *J Cataract Refract Surg* **37**, 588–598 (2011).
19. Centre de la Cornée et du Kératocône. *Structure de la cornée*.
20. Eghrari, A. O., Riazuddin, S. A. & Gottsch, J. D. Overview of the Cornea: Structure, Function, and Development. *Prog Mol Biol Transl Sci* **134**, 7–23 (2015).
21. Chen, S., Mienaltowski, M. J. & Birk, D. E. Regulation of corneal stroma extracellular matrix assembly. *Exp Eye Res* **133**, 69–80 (2015).
22. Dua, H. S., Faraj, L. A., Said, D. G., Gray, T. & Lowe, J. Human corneal anatomy redefined: a novel pre-Descemet's layer (Dua's layer). *Ophthalmology* **120**, 1778–1785 (2013).

23. Allouch-Nahmias, C. *et al.* Anatomie de la cornée. *EMC - Ophtalmologie* **8**, 1–16 (2011).
24. Gatinel, D. La cornée. <https://www.gatinel.com/recherche-formation/la-cornee/>.
25. Costagliola, C. *et al.* Corneal oedema and its medical treatment. *Clin Exp Optom* **96**, 529–535 (2013).
26. Borderie, V. Vieillissement de l'endothélium cornéen : la cornea guttata / dystrophie de Fuchs est-elle la DMLA de la cornée ? 4 (2018).
27. Borderie, V., Touzeau, O., Bourcier, T. & Laroche, L. Physiologie de la cornée. *EMC - Ophtalmologie* **2**, 103–117 (2005).
28. Koizumi, N., Okumura, N. & Kinoshita, S. Development of new therapeutic modalities for corneal endothelial disease focused on the proliferation of corneal endothelial cells using animal models. *Experimental Eye Research* **95**, 60–67 (2012).
29. Soh, Y. Q., Peh, G. S. & Mehta, J. S. Evolving therapies for Fuchs' endothelial dystrophy. *Regenerative Medicine* **13**, 97–115 (2018).
30. Creisson, G., Kantelip, B., Delbosc, B. & Montard, M. Dystrophies cornéennes. *EMC - Ophtalmologie* **5**, 1–17 (2008).
31. Elhalis, H., Azizi, B. & Jurkunas, U. V. Fuchs endothelial corneal dystrophy. *The Ocular Surface* **8**, 173–184 (2010).
32. Matthaei, M. *et al.* Fuchs Endothelial Corneal Dystrophy: Clinical, Genetic, Pathophysiologic, and Therapeutic Aspects. *Annu. Rev. Vis. Sci.* **5**, 151–175 (2019).
33. Damien Gatinel. Cornea guttata - Dystrophie de Fuchs. <https://www.gatinel.com/recherche-formation/la-cornee/cornea-guttata-dystrophie-de-fuchs/>.
34. Elodie Martin. Apport du laser femtoseconde dans la réalisation des kératoplasties lamellaires antérieures profondes et endothéliales postérieures : résultats préliminaires comparatifs. (Nantes, 2014).

35. Morishige, N. & Sonoda, K.-H. Bullous keratopathy as a progressive disease: evidence from clinical and laboratory imaging studies. *Cornea* **32 Suppl 1**, S77-83 (2013).
36. Krachmer, J. H. Corneal Endothelial Dystrophy: A Study of 64 Families. *Arch Ophthalmol* **96**, 2036 (1978).
37. Guier, C. P., Patel, B. C., Stokkermans, T. J. & Gulani, A. C. Posterior Polymorphous Corneal Dystrophy. in *StatPearls* (StatPearls Publishing, 2020).
38. Moshirfar, M., Drake, T. M. & Ronquillo, Y. Congenital Hereditary Endothelial Dystrophy. in *StatPearls* (StatPearls Publishing, 2020).
39. Siu, G. D. J.-Y., Young, A. L. & Jhanji, V. Alternatives to corneal transplantation for the management of bullous keratopathy. *Curr Opin Ophthalmol* **25**, 347–352 (2014).
40. Borderie, V., Delbosc, B., Fialaire-Legendre, A. & Laroche, L. Prélèvement et conservation des greffons cornéens. *EMC - Ophtalmologie* **4**, 1–8 (2007).
41. *Corneal surgery: theory, technique and tissue*. (Elsevier, Mosby, 2009).
42. Mannis, M. J. & Krachmer, J. H. Keratoplasty: A historical perspective. *Survey of Ophthalmology* **25**, 333–338 (1981).
43. Borderie, V. & Baudrimont, M. *Les greffes en ophtalmologie*. (Elsevier, 2004).
44. Abudou, M., Wu, T., Evans, J. R. & Chen, X. Immunosuppressants for the prophylaxis of corneal graft rejection after penetrating keratoplasty. *Cochrane Database Syst Rev* CD007603 (2015) doi:10.1002/14651858.CD007603.pub2.
45. *Surgery: Penetrating Keratoplasty: Dr. Roberto Pineda*. (2017).
46. Castroviejo, R. Keratoplasty in treatment of keratoconus. *Arch Ophthalmol* **42**, 776–800, illust (1949).
47. Nanavaty, M. A., Vijjan, K. S. & Yvon, C. Deep anterior lamellar keratoplasty: A surgeon's guide. *Journal of Current Ophthalmology* **30**, 297–310 (2018).

48. Song, Y., Zhang, J. & Pan, Z. Systematic Review and Meta-Analysis of Clinical Outcomes of Penetrating Keratoplasty Versus Deep Anterior Lamellar Keratoplasty for Keratoconus. *Exp Clin Transplant* **18**, 417–428 (2020).
49. Melles, G. R. J., Ong, T. S., Ververs, B. & van der Wees, J. Descemet membrane endothelial keratoplasty (DMEK). *Cornea* **25**, 987–990 (2006).
50. Nanavaty, M. A., Wang, X. & Shortt, A. J. Endothelial keratoplasty versus penetrating keratoplasty for Fuchs endothelial dystrophy. *Cochrane Database Syst Rev* CD008420 (2014) doi:10.1002/14651858.CD008420.pub3.
51. Durrani, A. F., Faith, S. C. & Jhanji, V. Ultrathin Descemet stripping automated endothelial keratoplasty. *Current Opinion in Ophthalmology* **30**, 264–270 (2019).
52. Marques, R. E. *et al.* Sulfur Hexafluoride 20% Versus Air 100% for Anterior Chamber Tamponade in DMEK: A Meta-Analysis. *Cornea* **37**, 691–697 (2018).
53. Parekh, M. *et al.* Descemet Membrane Endothelial Keratoplasty Learning Curve for Graft Preparation in an Eye Bank Using 645 Donor Corneas. *Cornea* **37**, 767–771 (2018).
54. Cuzzo L.M., Lee J.C., & Shamie N. Learning curve in descemet’s membrane endothelial keratoplasty (DMEK): Early complications and 6 month results. *Invest. Ophthalmol. Vis. Sci.* **55**, 889 (2014).
55. Pavlovic, I. *et al.* Meta-Analysis of Postoperative Outcome Parameters Comparing Descemet Membrane Endothelial Keratoplasty Versus Descemet Stripping Automated Endothelial Keratoplasty: *Cornea* **36**, 1445–1451 (2017).
56. Li, S. *et al.* Efficacy and safety of Descemet’s membrane endothelial keratoplasty versus Descemet’s stripping endothelial keratoplasty: A systematic review and meta-analysis. *PLoS ONE* **12**, e0182275 (2017).
57. Marques, R. E. *et al.* DMEK versus DSAEK for Fuchs’ endothelial dystrophy: A meta-analysis. *European Journal of Ophthalmology* **29**, 15–22 (2019).

58. Singh, A., Zarei-Ghanavati, M., Avadhanam, V. & Liu, C. Systematic Review and Meta-Analysis of Clinical Outcomes of Descemet Membrane Endothelial Keratoplasty Versus Descemet Stripping Endothelial Keratoplasty/Descemet Stripping Automated Endothelial Keratoplasty: *Cornea* **36**, 1437–1443 (2017).
59. Stuart, A. J., Romano, V., Virgili, G. & Shortt, A. J. Descemet’s membrane endothelial keratoplasty (DMEK) versus Descemet’s stripping automated endothelial keratoplasty (DSAEK) for corneal endothelial failure. *Cochrane Database of Systematic Reviews* (2018) doi:10.1002/14651858.CD012097.pub2.
60. Zhu, L., Zha, Y., Cai, J. & Zhang, Y. Descemet stripping automated endothelial keratoplasty versus descemet membrane endothelial keratoplasty: a meta-analysis. *Int Ophthalmol* **38**, 897–905 (2018).
61. The Lewin Group. Cost-benefit analysis of corneal transplant. (2013).
62. Shah, R. D., Randleman, J. B. & Grossniklaus, H. E. Spontaneous Corneal Clearing after Descemet’s Stripping without Endothelial Replacement. *Ophthalmology* **119**, 256–260 (2012).
63. Van den Bogerd, B., Dhubhghaill, S. N., Koppen, C., Tassignon, M.-J. & Zakaria, N. A review of the evidence for in vivo corneal endothelial regeneration. *Survey of Ophthalmology* **63**, 149–165 (2018).
64. Bruinsma, M., Tong, C. M. & Melles, G. R. J. What does the future hold for the treatment of Fuchs endothelial dystrophy; will ‘keratoplasty’ still be a valid procedure? *Eye* **27**, 1115–1122 (2013).
65. Dr Gregory Moloney. *DWEK (DSO) / Descemetorhexis Without Endothelial Keratoplasty*. (YouTube, 2018).
66. Berrino, E. & Supuran, C. T. Rho-kinase inhibitors in the management of glaucoma. *Expert Opin Ther Pat* **29**, 817–827 (2019).

67. Okumura, N. *et al.* Involvement of cyclin D and p27 in cell proliferation mediated by ROCK inhibitors Y-27632 and Y-39983 during corneal endothelium wound healing. *Invest. Ophthalmol. Vis. Sci.* **55**, 318–329 (2014).
68. Okumura, N. *et al.* Enhancement on primate corneal endothelial cell survival in vitro by a ROCK inhibitor. *Invest. Ophthalmol. Vis. Sci.* **50**, 3680–3687 (2009).
69. Okumura, N., Kinoshita, S. & Koizumi, N. Application of Rho Kinase Inhibitors for the Treatment of Corneal Endothelial Diseases. *Journal of Ophthalmology* **2017**, 1–8 (2017).
70. Koizumi, N., Okumura, N., Ueno, M. & Kinoshita, S. New Therapeutic Modality for Corneal Endothelial Disease Using Rho-Associated Kinase Inhibitor Eye Drops: *Cornea* **33**, S25–S31 (2014).
71. Okumura, N. *et al.* Rho-Associated Kinase Inhibitor Eye Drop (Ripasudil) Transiently Alters the Morphology of Corneal Endothelial Cells. *Invest. Ophthalmol. Vis. Sci.* **56**, 7560–7567 (2015).
72. Garnock-Jones, K. P. Ripasudil: first global approval. *Drugs* **74**, 2211–2215 (2014).
73. Hoy, S. M. Netarsudil Ophthalmic Solution 0.02%: First Global Approval. *Drugs* **78**, 389–396 (2018).
74. Iradier, M. T. *et al.* Late spontaneous resolution of a massive detachment of Descemet's membrane after phacoemulsification. *CASE REPORTS* **28**, 3 (2002).
75. Akhbanbetova, A. *et al.* A Surgical Cryoprobe for Targeted Transcorneal Freezing and Endothelial Cell Removal. *Journal of Ophthalmology* **2017**, 1–11 (2017).
76. Numa, K. *et al.* Five-Year Follow-up of First Eleven Cases Undergoing Injection of Cultured Corneal Endothelial Cells for Corneal Endothelial Failure. *Ophthalmology* S0161642020308538 (2020) doi:10.1016/j.ophtha.2020.09.002.
77. Kinoshita, S. *et al.* Injection of Cultured Cells with a ROCK Inhibitor for Bullous Keratopathy. *N. Engl. J. Med.* **378**, 995–1003 (2018).

Synthèse de la problématique

La dystrophie endothéliale de Fuchs (FECD) est la dystrophie cornéenne endothéliale la plus fréquente. Elle a des origines génétiques et est plus fréquente chez les femmes et avec l'âge. Elle entraîne une baisse d'acuité visuelle de survenue tardive avec un œdème cornéen consécutif à la décompensation cellulaire endothéliale qu'elle engendre. Pendant la majorité du 20^{ème} siècle, la baisse de vision en lien avec la FECD était prise en charge par kératoplastie transfixiante. Le développement des kératoplasties lamellaires postérieures a révolutionné le traitement de la FECD en permettant une greffe sélective des tissus altérés. Ces greffes lamellaires postérieures, à savoir la *Descemet stripping (automated)* et la *Descemet membrane endothelial keratoplasty (DS(A)EK/DMEK)* sont actuellement le traitement de référence dans la prise en charge de la décompensation cornéenne endothéliale. Les greffes lamellaires postérieures ont cependant des limites, parmi lesquelles un manque de donneurs de cornées, la nécessité de préparer le greffon, les difficultés techniques de la procédure, les effets d'interface ou le besoin de rebuller en cas de décollement du greffon. La technique de descemetorhexis sans kératoplastie endothéliale (DWEK) implique de simplement retirer la membrane de Descemet et l'endothélium, et pourrait éviter ces limitations. La DWEK est plus accessible, économique, rapide et plus facile à réaliser en comparaison avec les kératoplasties endothéliales. Dans la DWEK, la partie retirée de membrane de Descemet est régénérée par l'endothélium périphérique qui a des propriétés de multiplication et de migration, certaines molécules comme les inhibiteurs de rho kinase (RHOKI) pouvant améliorer ce processus. L'idée de la possibilité de restaurer la fonction endothéliale sans greffe lamellaire postérieure a émergé à la suite de l'observation de cas de récupération spontanée d'acuité visuelle à la suite de décollements de greffon après DMEK, ou de déchirures iatrogènes de la membrane de Descemet au cours de chirurgies de cataracte. Dans la DWEK, un diamètre variable de

membrane de Descemet est retiré. Cependant, l'efficacité de la DWEK reste controversée, et des recommandations manquent sur la manière de réaliser cette procédure de façon optimale. Le diamètre idéal de membrane de Descemet retiré, l'indication à réaliser la chirurgie de cataracte dans le même temps, l'intérêt de l'utilisation de RHOKI en post-opératoire, ainsi que la sélection des patients susceptibles de bénéficier de DWEK restent des paramètres peu clairs. Les critères clés d'évaluation de la réussite de la DWEK comportent l'acuité visuelle, la densité cellulaire endothéliale et l'épaisseur cornéenne (pachymétrie). Notre objectif était donc de réaliser une revue systématique de la littérature et une méta-analyse pour évaluer l'efficacité de la DWEK sur l'amélioration de l'acuité visuelle, de la pachymétrie et de la densité endothéliale chez des patients atteints de FECD. Les objectifs secondaires étaient de comparer les différents types de procédures de DWEK, et d'évaluer l'influence des caractéristiques des patients.

Article original

Descemetorhexis sans kératoplastie endothéliale dans la
dystrophie endothéliale de Fuchs :
revue systématique et méta-analyse

Descemetorhexis Without Endothelial Keratoplasty (DWEK) in Fuchs Endothelial Corneal Dystrophy: a systematic review and meta-analysis

Adrien Franceschino,¹ Frédéric Dutheil,² Bruno Pereira,³ Stephanie L. Watson,^{4,5} Frédéric
Chiambaretta,⁶ Valentin Navel^{6,*}

¹ University Hospital of Clermont-Ferrand, CHU Clermont-Ferrand, Ophthalmology, F-63000 Clermont-Ferrand, France

² Université Clermont Auvergne, CNRS, LaPSCo, Physiological and Psychosocial Stress, University Hospital of Clermont-Ferrand, CHU Clermont-Ferrand, Preventive and Occupational Medicine, WittyFit F-63000 Clermont-Ferrand, France

³ University Hospital of Clermont-Ferrand (CHU), CHU Clermont-Ferrand, Biostatistics, F-63000 Clermont-Ferrand, France

⁴ The University of Sydney, Save Sight Institute, Discipline of Ophthalmology, Faculty of Medicine and Health, Sydney, New South Wales, Australia.

⁵ Sydney Eye Hospital, Sydney, New South Wales, Australia.

⁶ Université Clermont Auvergne, CNRS, INSERM, GReD, Translational Approach to Epithelial Injury and Repair, University Hospital of Clermont-Ferrand, CHU Clermont-Ferrand, Ophthalmology, F-63000 Clermont-Ferrand, France

***Correspondence:** Valentin Navel, University Hospital of Clermont-Ferrand, CHU Clermont-Ferrand, Ophthalmology, Tel: +33 6 82 91 34 36, Fax: +33 4 73 75 14 61, valentin.navel@hotmail.fr.

Financial disclosures: none reported

Running title: DWEK in Fuchs endothelial corneal dystrophy

Word count for text only (not including abstract, acknowledgment, references, and citations of references within the text): 3767

Abstract

Purpose: To conduct a systematic review and meta-analysis on the outcomes of Descemetorhexis without endothelial keratoplasty (DWEK), associated or not with phacoemulsification (PKE) and Rho Kinase Inhibitor (RHOKI) in Fuchs Endothelial Corneal Dystrophy (FECD).

Clinical Relevance: DWEK is an emergent corneal intervention that could be effective for patients with FECD.

Method: PubMed, Cochrane Library, Embase, ClinicalTrials.gov, and Science Direct databases were used to search for studies on DWEK surgery in patients with FECD, without language restriction, till 29th November 2020. We computed random-effect meta-analysis stratified by type of intervention and type of descemetorhexis size, and meta-regressions to compare between interventions and examine the influence of sociodemographic factors. PRISMA guidelines were followed and our search protocol was registered in PROSPERO (registration number CRD42020167566).

Results: 11 articles were included in our systematic review, representing 127 eyes of 118 patients. DWEK globally improved visual acuity (effect size = -1.11, 95CI -1.70 to -0.52, $P < 0.001$) and pachymetry (-1.25, -1.92 to -0.57, $P < 0.001$), without significant effects on endothelial cell count (-0.59, -2.00 to 0.83, $P = 0.419$). The three types of interventions (i.e. DWEK+RHOKI, DWEK+PKE, and DWEK+PKE+RHOKI) improved visual acuity and pachymetry in early and mild stages of FECD. Descemetorhexis size ≤ 4 mm improved visual acuity (-0.72, -1.29 to -0.14, $P < 0.001$) and pachymetry (-0.68, -0.98 to -0.38, $P < 0.001$), whereas > 4 mm did not. Meta-regressions did not demonstrate significant results.

Conclusion: DWEK, with or without PKE and/or RHOKI, improved visual acuity and pachymetry in early and mild stages of FECD, without efficacy on cell count. A descemetorhexis size ≤ 4 mm improved visual acuity and pachymetry.

Keywords: corneal graft – keratoplasty – descemetorhexis – Descemet stripping only – DSO – DWEK – Fuchs Endothelial Corneal Dystrophy – corneal endothelial failure.

Highlights

- Fuchs endothelial corneal dystrophy (FECD) is the most common endothelial dystrophy and the leading indication for endothelial keratoplasty.
- Descemetorhexis without endothelial keratoplasty (DWEK) is an emerging and innovative technique, removing the central part of altered corneal endothelium without the need for corneal grafting.
- 11 articles reported 127 eyes with FECD (118 patients), in which DWEK (with or without PKE and/or rho-kinase inhibitors) improved visual acuity and pachymetry of FECD patients.
- DWEK may be a simple, inexpensive and effective corneal surgery to manage the early and mild stages of FECD.

Introduction

Fuchs endothelial corneal dystrophy (FECD), is the most common corneal endothelial dystrophy.¹ FECD has genetic etiologies, and is more common in women² and with aging.³ It leads to late onset blurry vision with central corneal edema due to endothelial cell failure.¹ For most of the 20th century, vision loss from FECD was managed via penetrating keratoplasty (PK). The development of corneal lamellar surgery has revolutionized the treatment of FECD as it has allowed selective grafting of the altered corneal tissues.^{4,5} Posterior lamellar grafts i.e. Descemet stripping (automated) and Descemet membrane endothelial keratoplasty (DS(A)EK/DMEK) are now the gold standard in the management of corneal endothelial failure.^{6,7} Posterior lamellar grafts still have limitations including a lack of corneal donors, the need for graft preparation, technical difficulties with the procedure, interface effects and the need for re-bubbling of grafts due to detachment.⁸ Descemetorhexis without endothelial keratoplasty (DWEK) involves removal of Descemet's membrane and the endothelium alone, and could overcome these limitations. DWEK is also more accessible, affordable, quicker and easier to perform compared to EK.⁹ In DWEK, the removed Descemet membrane is rebuilt by the peripheral endothelium which has multiplication and migration properties,¹⁰ some molecules such as rho-kinase inhibitors (RHOKI) may enhance this process.¹¹ The possibility of restoring endothelial function without a posterior lamellar graft arose following the observation of good outcomes following iatrogenic graft detachment post-DMEK,¹²⁻¹⁴ and iatrogenic Descemet injuries during cataract surgery.¹⁵⁻²¹ In DWEK or Descemet stripping only (DSO),²² a variable diameter of Descemet membrane is removed. However, the efficacy of DWEK remains controversial, and guidelines as to how best to perform the procedure are lacking. The optimal diameter of Descemet membrane removed, whether to perform phacoemulsification (PKE) at the same time or use RHOKI post-operatively, as well as which

patients might benefit from DWEK remain unclear.²³ Key outcomes of DWEK include visual acuity, endothelial cell count and corneal thickness (pachymetry).²⁴

We aimed to compute a systematic review and meta-analysis to report the efficacy of DWEK in improving visual acuity, pachymetry and endothelial cell count in FECD. The secondary aims were to compare between DWEK procedures, and to assess the influence of characteristics of patients.

Methods

Literature search

All prospective and retrospective studies including patients with FECD undergoing DWEK were included if they reported one or more outcome measure(s) both before and after intervention (visual acuity, pachymetry, or endothelial cell count). The PubMed, ScienceDirect, Cochrane Library, Embase and ClinicalTrial.gov were searched until 29th November 2020 with the following keywords: Descemet* OR "endothelial cell repopulation" OR "endothelial transplant" OR "endothelial keratoplasty" OR "DWEK" OR "DSO" or synonyms (details of search strategy are presented in [Appendix 1](#)). We did not limit our search to specific languages, dates or minimal sample of eyes. References lists from all publications included were also manually searched to identify any further studies that were not found using the electronic search. The search strategy is presented in [Figure 1](#). This systematic review was performed according to the Preferred Reporting Items for Systematic Reviews and Meta-Analysis (PRISMA) guidelines ([Appendix 2](#)) and we registered our search protocol (PROSPERO registration number CRD42020167566). One author (Adrien Franceschino) conducted all literature searches and collated the abstracts. Two authors (Adrien Franceschino and Valentin Navel) separately reviewed the abstracts and based on the selection criteria, decided the

suitability of the articles for inclusion. A third author (Frédéric Dutheil) reviewed the articles where consensus on suitability was debated. Then, all authors reviewed eligible articles.

Data collection

The data collected included first author's name, publication year, country, continent, study design, aims and outcomes of included articles, sample size (number of patients and eyes), mean age, sex, efficacy of surgical procedure before and after intervention (visual acuity, pachymetry, cell count), details of surgical procedure (descemetorhexis size, PKE, use of RHOKI), postoperative treatment, general comorbidities (smoking status, diabetes), ophthalmologic comorbidities (keratoconus, dry eye, age-related macular degeneration, glaucoma, high myopia and hypermetropia), dates of start and end, duration of follow-up. We excluded not evaluable (too thick) pachymetries.

Outcomes

The primary outcome was visual acuity (in logMAR). Secondary outcomes were corneal pachymetry (in μm) and endothelial cell count (in cell/mm^2).

Quality of assessment

Considering the absence of consensus to evaluate the methodological quality of articles included in a meta-analysis, we used the three most common grids. The Newcastle Ottawa Scale (NOS) for cohort studies²⁵ is a 8-item checklist. Quality scores of each included study were presented through colored spots for an easier visibility ([Figure 2](#)). The Scottish Intercollegiate Guidelines Network (SIGN) cohort checklist (18 items) evaluates main causes of bias through 4 possibilities of answers (yes, no, can't say or not applicable).²⁶ The “Strengthening the Reporting of Observational studies in Epidemiology” (STROBE) criteria (22 items) may be

inappropriately used as an assessment quality tool,^{27–29} with one point per item then converted into an overall score (Table 1).^{30,31}

Statistical considerations

Statistical analysis was conducted using Stata (v15, StataCorp, College Station, US). Baseline parameters were summarized for each study sample and reported as mean \pm standard deviation (SD) for continuous, and number (%) for categorical variables. A meta-analysis was performed on the efficacy of the surgical procedure, by comparing measures of efficacy after the intervention to baseline measures (before the intervention). Random effects meta-analyses (DerSimonian and Laird approach) were conducted with pooled data where available.³² P values less than 0.05 were considered statistically significant. A meta-analysis was conducted for each efficacy outcome: visual acuity (in LogMAR), pachymetry (in μm) and endothelial cell count (in cell/mm^2). When visual acuity was evaluated with Snellen or decimal scale, it was converted to LogMAR with the formula: $\text{LogMAR visual acuity} = -\text{Log}_{10}(\text{decimal visual acuity})$. Effect sizes (ES, standardized mean differences – SMD) with their 95% confidence intervals were represented graphically on a forest plot. An ES was defined as an unitless measure of the effects of DWEK on visual acuity, pachymetry and cell count. An ES centered at zero means the absence of efficacy. A scale for positive ES has been suggested with 0.8 reflecting a large effect, 0.5 a moderate effect, and 0.2 a small effect.³² We stratified these meta-analyses on type of intervention (DWEK \pm PKE, DWEK \pm RHOKI, DWEK \pm PKE \pm RHOKI), and on descemetorhexis size ($>4\text{mm}$, $\leq 4\text{mm}$, depending on patients). Heterogeneity in the study results was evaluated by examining forest plots, confidence intervals (CI) and using formal tests for homogeneity based on the I-squared (I^2) statistic. I^2 is easily interpretable and the most common metric to measure the magnitude of between-study heterogeneity. I^2 values range between 0% and 100% and are typically considered low if they are $<25\%$, modest if 25–50%,

and high if >50%. For example, a significant heterogeneity may be due to the variability between the characteristics of the studies such as those of the surgical procedure (descemetorhexis size, combined PKE or use of RHOKI) or of the patients (age, sex, comorbidities). For rigor, funnel plots (metafunnels) of these meta-analyses were used to search for potential publication bias ([Appendix 3](#)). In order to verify the strength of the results, further meta-analyses were then conducted excluding studies that were not evenly distributed around the base of the funnel.³³ Where possible (sufficient sample size), meta-regressions were attempted to study differences in efficacy between the surgical procedures, and the relationship between efficacy of surgical procedures and clinically relevant parameters such as sex ratio or age. Results of meta-regressions were expressed as regression coefficients and 95%CI.

Results

The initial search yielded 10 640 article titles ([Figure 1](#)). Removal of duplicates and application of the selection criteria reduced the number of articles to 14, of which 3 were methodologically weak or had with missing data. Included in our systematic review were 11 articles.³⁴⁻⁴⁴ All of those 11 articles were written in English except one in Russian.³⁹ We described 6 articles from North America,^{34-36,38,40,41} 3 from Europe,^{37,39,42} and 2 from Oceania.^{43,44}

Quality of articles

Mean score of quality assessment for the 11 included studies were 72.7 ± 13.5 , 52.4 ± 15.7 , and 58.0 ± 9.2 using NOS, SIGN, and STROBE checklists – with results varying from 66.7 ^{34-37,39,41-44} to 100% ^{38,40}, 29.4 ^{34,41,42} to 70.6% ^{38,40}, and 47.1 ^{34,41,42} to 73.5% ⁴⁴, respectively ([Figure 2](#) and [Table 1](#))

Inclusion and exclusion criteria of the included studies

Inclusion criteria were patients with clinical FECD diagnosis for all included studies. Some studies specified the following inclusion criteria: uncountable central endothelial cells,^{35,37} intact or minimally damaged peripheral endothelium,^{35,37,38,40,43,44} mild to moderate FECD⁴⁰ or Krachmer grades 2-4,⁴³ visual complaints due to corneal pathology^{38,43,44} or both FECD and cataract,³⁹ contrast sensitivity below normal,⁴⁴ morning best corrected visual acuity $\leq 20/50$,³⁸ and visually significant cataract.³⁵ Four studies did not clearly state any inclusion criteria.^{34,36,41,42} **Exclusion criteria** were only described in five studies:^{37,38,40,43,44} ocular comorbidities^{37,38,40,43,44}, significant visual acuity loss not due to FECD or cataract,^{38,40,44} ophthalmologic viral infection,⁴³ or history of ocular surgery³⁸, advanced stage of FECD,^{37,43} being possibly pregnant or nursing,^{38,43,44} allergy to tested drugs, uncontrolled high blood pressure, postural hypotension, eGFR < 60 mL/kg/1.73m², or medications possibly affecting metabolism of RHOKI.⁴⁴

Population

Sample size: 118 patients were included, ranging from 2^{41,42} to 23⁴⁴ within each included study and 127 eyes were treated, ranging from 2^{41,42} to 23⁴⁴ per study.

Gender: The mean percentage of men was 33.9% (95CI 13.1 to 54.6%), varying from 11.1³⁸ to 100%.⁴¹ Two studies did not specify the proportion of men.^{36,43}

Age: Average age was 66.1 \pm 5.8 years, varying from 43.7 \pm 3.2 years³⁴ to 72 \pm 0 years.⁴²

Other characteristics: Reported in less than three studies precluding further analyses were: diabetes (prevalence of 33%,³⁴ 8%,³⁵ and 50%⁴¹), AMD (9.1%³⁵ and 10.0%³⁹), smoking (7.7%),³⁵ glaucoma (20%),³⁹ dry eyes (33%),³⁴ keratoconus (33%),³⁴ high myopia (5%),³⁹ high hypermetropia (5%).³⁹

Study designs, geographic zones and follow-up

Studies were retrospective case series (n=4),^{34–36,42} prospective cohorts (n=2),^{37,39} prospective case series (n=3),^{41,43,44} retrospective cohort (n=1),⁴⁰ and prospective clinical trial (n=1).³⁸ Six of the included studies were from North America^{34–36,38,40,41} (all from United States), two from Europe (Italy and Greece),^{37,42} two from Oceania (Australia)^{43,44} and one from Russia.³⁹ Follow-up duration ranged from 6.1⁴⁰ to 28 months,³⁴ with five studies having a follow-up over 12 months.^{34,38,39,43,44}

Outcomes and aims of included studies

Among the eleven included studies reporting efficacy outcomes both before and after intervention, ten reported visual acuity (best corrected or pinhole) measured in LogMAR,^{34,35,37–44} eight pachymetry (in μm),^{35–39,42–44} and five central endothelial cell density (in cell/mm²)^{35,36,39,43,44} – two^{35,44} of them had not countable cell density before surgery that were extrapolate at 500 ± 150 (this level underestimates the benefits of DWEK). Other outcomes were peripheral endothelial cell count,^{36,38,43,44} time to corneal clearance,^{36,43,44} time to best pinhole vision⁴⁰ or to reach a 20/40 visual acuity,^{38,40} topography,³⁷ patient satisfaction,³⁷ refraction, contrast sensitivity, intraocular pressure and ripasudil adverse events.⁴⁴ Most aims of the included studies were to describe the clinical course in FECD following DWEK and in some cases combined with PKE and/or rho-kinase inhibitors.^{34,35,37,39,41–44} Some of the included studies had aims that were more specific: to study the predictive factors of corneal clearance after DWEK,³⁶ to compare efficacy between DMEK and DWEK,⁴⁰ or to study the putative benefits of ripasudil in DWEK.³⁸

Surgical management

Method of descemetorhexis was not fully described in all included articles. Method of anesthesia was only stated in two articles (only local block⁴¹ or with sedation).⁴⁴ The technique for cataract surgery, when performed with DMEK was also variable.^{35–42} Dilation was induced to improve the view of Descemet membrane,⁴⁴ and a varying diameter of central cornea was marked on the epithelium: mainly 4mm^{35–37,39,40,43,44}, and ranged from 6mm⁴¹ or 6.33mm³⁴ to 3.5mm⁴², or depending on edema.³⁸ The anterior chamber was then filled with a viscoelastic solution,^{37,38,42,44} a tear was initiated in the Descemet membrane with a reverse Sinsky hook, then the membrane was gently removed with forceps and aspirated using the irrigation/aspiration handpiece (as well as the viscoelastic). Wounds were hydrated for closure.

Surgical procedures were categorized into three main types for analysis: DWEK associated with PKE – always^{35,36,39,41,42} or for some³⁷ (DWEK±PKE group), with RHOKI – always⁴⁴ or not^{34,43} (DWEK±RHOKI), and with PKE – always⁴⁰ or sometimes³⁸ – and RHOKI under conditions^{38,40} (DWEK±PKE±RHOKI). Among DWEK±PKE studies, PKE was done before DWEK,^{35,36,38–42} without precision for one study.³⁷ When not systematically used, PKE was proceeded only when cataract was clinically significant,^{37,38} and RHOKI was sometimes used only in volunteers⁴⁰ or as a salvation treatment in nonresponders.⁴³ RHOKI were ripasudil 0.4%,^{38,40,43,44} and/or 10 mM Y-27632⁴³, instilled 4 to 6 times a day for 2 to 8 weeks, with one study allowing secondary courses at a dose of 2 drops/day in the event of relapse edema.⁴⁴

Other post-operative treatment could include a topical antibiotic^{34,37–39,41–44} (gatifloxacin,³⁴ tobramycin,^{34,37} ofloxacin,⁴¹ moxifloxacin³⁸ and/or chloramphenicol^{42–44}), topical corticosteroids^{34,35,37–39,41–44} (prednisolone acetate 1%^{34,35,38,41} and/or dexamethasone^{34,37,42–44}), and sometimes topical nonsteroidal anti-inflammatory drugs^{39,42–44} (ketorolac,^{43,44} nepafenac⁴²), 5% NaCl^{34,37,38,43,44} drops or ointment, artificial tears or bandage soft lens.³⁴

Meta-analyses on visual acuity, pachymetry, and cell-density

Visual acuity improved globally (i.e. a decrease in logMAR, SMD = -1.11, 95% CI -1.70 to -0.52, $P < 0.001$), with substantial heterogeneity between studies ($I^2 = 68.8\%$) (Figure 3 and Appendix 4). Meta-analysis stratified by intervention group showed improvement for all three intervention groups: DWEK±RHOKI (-1.03, -1.56 to -0.51, $P < 0.001$, $I^2 = 10.2\%$), DWEK±PKE (-1.45, -2.75 to -0.15, $P = 0.029$, $I^2 = 82.8\%$) and DWEK±PKE±RHOKI (-1.25, -1.92 to -0.58, $P < 0.001$, $I^2 = 0.0\%$) (Figure 3 and Appendix 5). Stratification by descemetorhexis size showed an improvement for descemetorhexis ≤ 4 mm (-0.72, -1.29 to -0.14, $P < 0.001$, $I^2 = 38.9\%$) but not for descemetorhexis > 4 mm (-0.02, -1.28 to 1.23, $P = 0.972$, $I^2 = 0.0\%$) or depending on patients (-3.70, -8.84 to 1.44, $P = 0.158$, $I^2 = 93.5\%$) (Figure 3 and Appendix 6).

Pachymetry decreased globally (SMD = -1.25, 95% CI -1.92 to -0.57, $P < 0.001$), with an important heterogeneity ($I^2 = 77.0\%$) (Figure 3 and Appendix 7). Meta-analysis stratified by intervention group also showed improvement (decrease of pachymetry) for the three intervention groups: DWEK±RHOKI (SMD = -0.89, -1.38 to -0.40, $P < 0.001$, $I^2 = 0.0\%$), DWEK±PKE (-1.27, -2.25 to -0.28, $P = 0.012$, $I^2 = 80.3\%$) and DWEK±PKE±RHOKI (-2.85, -4.21 to -1.50, $P < 0.001$) (Figure 3 and Appendix 8). Stratification by descemetorhexis size showed improvement for both descemetorhexis ≤ 4 mm (-0.68, -0.98 to -0.38, $P < 0.001$, $I^2 = 0.0\%$) and when its size depended on patients (-4.40, -7.71 to -1.10, $P = 0.009$, $I^2 = 83.3\%$) (Figure 3 and Appendix 9).

Cell count did not change globally (SMD = -0.59, 95% CI -2.00 to 0.83, $P = 0.419$, $I^2 = 93.9\%$) (Figure 3 and Appendix 10), nor for each group (DWEK±RHOKI: -1.11, -4.95 to 2.73, $P = 0.572$, $I^2 = 96.9\%$; DWEK±PKE: -0.29, -2.12 to 1.53, $P = 0.754$, $I^2 = 94.0\%$) (Figure 3 and Appendix 11).

Sensitivity analyses and meta-regressions

After exclusion of studies from results of metafunnels, sensitivity meta-analysis demonstrated similar findings i.e. a visual acuity improvement (decreased LogMAR of -0.91, 95CI -1.28 to -0.54, $P < 0.001$, $I^2 = 27.7\%$) (Figure 4 and Appendix 12) and a decrease in pachymetry (-0.68; -0.98 to -0.38, $P < 0.001$, $I^2 = 0.0\%$) (Figure 4 and Appendix 13). Results were also similar for each stratified meta-analysis. Meta-regressions did not demonstrate significant results (Figure 4).

Discussion

The main finding was that DWEK improved visual acuity and pachymetry. Results were similar with or without PKE, and with or without topical rho-kinase inhibitor. Descemetorhexis size below or equal to 4mm seemed to give better results. DWEK could be an easy and effective new technique to manage selected cases of FECD.

DWEK: an innovative and effective corneal surgery

There are many benefits with DWEK: no graft is needed, and therefore there is no delay in proceeding to surgery. Further, there is no risk of graft-related complications such as graft folding or detachment with the need for rebubbling, graft rejection or failure, nor infection from the donor. Moreover, the surgery is faster at around six minutes⁹ and more economical, compared to endothelial keratoplasty which costs on average \$16.000 to \$21.000.⁴⁵ Finally, there is no need for anti-rejection medications such as prolonged topical steroids. On the other hand, DWEK has a longer recovery time (around 2.2 weeks to achieve a visual acuity of 20/40 for DMEK versus 7.1 weeks for DWEK).⁴⁰ DWEK is also not suitable for advanced cases of FECD. The concept of DWEK surgery is based on cell migration occurring across a bare stromal defect. In vivo, migration of endothelial cells increases with an intact basement

membrane.⁴⁶ In first stages of FECD, central corneal edema follows central endothelial failure with guttata, without endothelial regeneration.²³ However, peripheral endothelium remains for some time as FECD progresses and has the ability to migrate, proliferate, and probably regenerate the central corneal endothelium.⁴⁷ DWEK presumably allows centripetal migration of stem-like cells in the peripheral endothelium.⁴⁸ In our study, we highlighted that DWEK improved visual acuity and pachymetry in FECD patients, for all subgroups of intervention and for a descemetorhexis size ≤ 4 mm.

Predictive factors for DWEK success

Better results have been reported with DWEK in early stages of FECD, particularly in cases of central corneal edema with good peripheral endothelium cell density.⁴⁹ Even if there is not randomized trial comparing the size of the descemetorhexis, it may be a key factor in the success of DWEK.⁴⁷ We found that a descemetorhexis size of around 4mm was associated with the best visual outcomes and pachymetry. Moreover, it has been reported that the descemetorhexis should be centered, and the surgeon must be careful to not engage stroma, by peeling and not scraping it.^{9,42} Post-operative instillation of topical RHOKI seemed to improve outcomes. Indeed, RHOKI have been used as an adjunctive drug to promote corneal endothelial cell migration and engraftment.^{50,51} Rho kinase is a serine/threonine kinase that phosphorylates various substrates and acts upon cell cycle along with multiple other cellular effects. RHOKI have been shown to enhance corneal cell proliferation,⁵² promote adhesion and suppress their apoptosis. Animal⁵³ and human ex vivo models,^{11,54,55} have shown a positive effect of RHOKI on endothelial cell density recovery. RHOKI are also used to manage ocular hypertension and glaucoma.⁵⁶ Reported adverse effects are mild.⁵⁷ Currently, only two molecules are available for ophthalmologic use: ripasudil since 2014,⁵⁸ and netarsudil since 2017.⁵⁹ Both are indicated for ocular hypertension. The pachymetric thinning induced by DWEK has been associated with

a hyperopic shift (which could be explained by a reversion of the myopic shift induced by corneal edema), estimated around +0.38D,⁶⁰ which is of primary importance when PKE is combined with DWEK to have an accurate power lens calculation. In some cases, post-operative irregular astigmatism has been described after DWEK surgery, managed with rigid gas-permeable contact lenses.^{36,37}

Perspectives

After years of PK, the gold-standard treatment of FECD is now a posterior lamellar graft i.e. DMEK and DS(A)EK.⁶¹ PK is relatively easier to perform compared to EK but induces more endothelial cell loss and has a higher rate of rejection.^{24,62} In recent years, DMEK has been found to be a more effective surgical procedure than DS(A)EK in terms of visual acuity improvement, rejection rates and patient satisfaction.⁶³⁻⁶⁸ However, there is a long learning curve,⁶⁹⁻⁷¹ and high re-bubbling rate after DMEK,⁷² particularly with air (19.1 to 66.7%) compared with 20% SF6 (2.4% to 23.8%).⁷³⁻⁷⁷ Ultrathin DS(A)EK can improve post-operative visual quality, limiting diffraction phenomena from the graft.^{78,79} Based on the results of our systematic review and meta-analysis, we suggest following algorithm for treatment in early FECD stages. In FECD, when the central endothelium is failing with central corneal edema, DWEK could be considered, with the stripped zone limited to 4mm. When there is a clinical significant cataract associated with mild central guttata and healthy peripheral endothelium, DWEK could be performed with PKE and combined with post-operative RHOKI. For endothelial failure affecting the entire cornea, a posterior lamellar graft should be performed. Recently, some authors tried to combine the benefits from endothelial cell therapy without posterior lamellar graft.⁵¹ Injection of cultured human corneal endothelial cells in the anterior chamber increased the visual acuity and the endothelial cell density.⁸⁰ This procedure is quick

and easy to perform but requires corneal donors, therefore DWEK may still be needed in treatment algorithms.

Limitations

Our systematic review and meta-analysis had several limitations. It inherited the limitations of the 11 individual studies of which it was composed and therefore was subjected to the bias of each included studies. Indeed, some included studies had a low level of evidence, especially case series with few patients.^{18,34,42} As a result, the meta-analysis based on these studies may lead to heterogeneous effect sizes, and therefore to erroneous inferences.⁸¹ However, we limited the influence of extreme results by reperforming analyses after exclusion of results that were not evenly distributed around the funnel plots. The meta-analysis was only conducted on published articles so there was the potential for publication bias.⁸² Unfortunately, some studies were also excluded because of a lack of data.^{60,83} Most included studies performed DWEK concomitantly with PKE^{35-37,39,41,42} making the real impact of DWEK on visual acuity difficult to evaluate, however, to our knowledge, there is no randomized controlled trial comparing PKE and DWEK+PKE. Even if lower cell density is common after PKE (1.2%⁸⁴ to 16.1%⁸⁵), the combined surgery (i.e. DWEK±PKE) improved visual acuity and pachymetry. Moreover, another limitation was the variable length of follow-up (from 6.1⁴⁰ to 28³⁴ months), precluding long-term visibility. However, corneal clarity is known to occur early in the first months.³⁶ Even if not our aim, it could be interesting to evaluate the impact of DWEK failure. Several authors reported cases of patients achieving corneal clarity with DMEK performed after DWEK failure.^{38,43,86} In our meta-analysis, the stage of FECD patients was hard to evaluate, and often described in litigious terms. The usual classifications (Krachmer or Wilson) were rarely used.⁸⁷ Updating existing classifications with the use of corneal OCT and confocal microscopy may participate to provide reproducible and objective assessment of FECD stages. Some

characteristics of patients in included studies were not reported, such as ocular or general comorbidities (such as tobacco and diabetes, that can play a role on FECD severity through oxidative stress).^{36,88-90} Finally, performing a meta-analysis comparing DWEK to the standard treatments of FECD i.e. DMEK/DS(A)EK should have been our objective, but only one study performed this comparison,⁴⁰ and therefore such meta-analysis was impossible.

Conclusion

Descemetorhexis without endothelial keratoplasty (DWEK), performed alone or in combination with PKE and/or RHOKI, improved visual acuity and pachymetry in in early and mild stages of FECD, without efficacy on cell count. A descemetorhexis size ≤ 4 mm improved visual acuity and pachymetry. DWEK could be an easy and effective new technique to manage selected cases of FECD. Further studies should investigate the medical and economic benefits of DWEK versus posterior lamellar grafts (i.e. DMEK and DS(A)EK).

Acknowledgments

We thank Nathalie Piñol-Domenech, librarian of the Clermont Auvergne University, and the librarians of University Health Sciences Library of Paris for their support in the elaboration of search strategy in databases and collection of full texts of articles.

We also thank Dr Gregory Moloney of the Sydney Eye Hospital for his proofreading and advices on the redaction of this article.

Abbreviations and Acronyms

95CI: 95% Confidence interval; **AMD:** age-related macular degeneration; **DALK:** Deep anterior lamellar keratoplasty; **DMEK:** Descemet membrane endothelial keratoplasty; **DS(A)EK:** Descemet stripping (automated) endothelial keratoplasty; **DSO:** Descemet stripping

only; **DWEK:** Descemetorhexis without endothelial keratoplasty; **EK:** endothelial keratoplasty; **ES:** Effect size; **FECD:** Fuchs endothelial corneal dystrophy; **IOL:** Intraocular lens; **NOS:** Newcastle-Ottawa Scale; **OCT:** Optical coherence tomography; **PK:** Penetrating keratoplasty; **PKE:** Phacoemulsification; **POAG:** Primary open-angle glaucoma; **PRISMA:** Preferred Reporting Items for Systematic Reviews and Meta-Analysis; **RHOKI:** Rho kinase inhibitor; **SD:** Standard deviation; **SIGN:** Scottish intercollegiate guidelines network; **SMD:** Standard mean deviation; **STROBE:** Strengthening the Reporting of Observational studies in Epidemiology; **US:** United States.

Contributors

AF, VN, and FD were responsible for the design and conception of the study. AF and VN searched and collected studies and data. AF, VN, FC, FD and BP analysed and interpreted data. AF, VN, FD and BP were in charge of statistical analyses. AF, VN, FD, JSB and FC wrote the manuscript. All authors made critical revisions to the article. All authors gave their final approval of the article.

Funding

None

Competing interests

The authors declare that they have no competing interests.

Data sharing statement

No additional data are available

References

1. Nanda GG, Alone DP. REVIEW: Current understanding of the pathogenesis of Fuchs' endothelial corneal dystrophy. *Mol Vis* 2019;16.
2. Gottsch JD, Bowers AL, Margulies EH, et al. Serial Analysis of Gene Expression in the Corneal Endothelium of Fuchs' Dystrophy. *Investig Ophthalmology Vis Sci* 2003;44:594.
3. Moshirfar M, Somani AN, Vaidyanathan U, Patel BC. Fuchs Endothelial Dystrophy (FED). In: *StatPearls*. Treasure Island (FL): StatPearls Publishing; 2020. Available at: <http://www.ncbi.nlm.nih.gov/books/NBK545248/> [Accessed June 22, 2020].
4. Mannis MJ, Krachmer JH. Keratoplasty: A historical perspective. *Surv Ophthalmol* 1981;25:333–338.
5. Price MO, Gupta P, Lass J, Price FW. EK (DLEK, DSEK, DMEK): New Frontier in Cornea Surgery. *Annu Rev Vis Sci* 2017;3:69–90.
6. Melles G, Ong T, Ververs B, Van Der Wees J. DLEK to DSEK to DMEK. *Acta Ophthalmol Scand* 2007;85:0–0.
7. Dapena I, Ham L, Melles GR. Endothelial keratoplasty: DSEK/DSAEK or DMEK - the thinner the better?: *Curr Opin Ophthalmol* 2009;20:299–307.
8. Trindade BLC, Eliazar GC. Descemet membrane endothelial keratoplasty (DMEK): an update on safety, efficacy and patient selection. *Clin Ophthalmol Auckl NZ* 2019;13:1549–1557.
9. Dr Gregory Moloney. DWEK (DSO) | Descemetorhexis Without Endothelial Keratoplasty. Sydney, Australia: YouTube; 2018. Available at: https://www.youtube.com/watch?v=E7qhbsfx_yY.
10. Koizumi N, Okumura N, Kinoshita S. Development of new therapeutic modalities for corneal endothelial disease focused on the proliferation of corneal endothelial cells using animal models. *Exp Eye Res* 2012;95:60–67.

11. Okumura N, Koizumi N, Kay EP, et al. The ROCK Inhibitor Eye Drop Accelerates Corneal Endothelium Wound Healing. *Investig Ophthalmology Vis Sci* 2013;54:2493.
12. Lee HJ, Munir WM. Eventual Endothelial Failure After Initial Corneal Clearing After a Detached Endothelial Graft in Fuchs Dystrophy. :3.
13. Ham L, Dapena I, Moutsouris K, Melles GRJ. Persistent Corneal Edema After Descemetorhexis Without Corneal Graft Implantation in a Case of Fuchs Endothelial Dystrophy: *Cornea* 2011;30:248–249.
14. Balachandran C, Ham L, Verschoor CA, et al. Spontaneous Corneal Clearance Despite Graft Detachment in Descemet Membrane Endothelial Keratoplasty. *Am J Ophthalmol* 2009;148:227-234.e1.
15. Agarwal A, Jacob S, Agarwal A, et al. Iatrogenic descemetorhexis as a complication of phacoemulsification: *J Cataract Refract Surg* 2006;32:895–897.
16. Braunstein RE, Airiani S, Chang MA, Odrich MG. Corneal edema resolution after “descemetorhexis”: *J Cataract Refract Surg* 2003;29:1436–1439.
17. Jullienne R, Manoli P, Tiffet T, et al. Corneal endothelium self-healing mathematical model after inadvertent descemetorhexis: *J Cataract Refract Surg* 2015;41:2313–2318.
18. Koenig SB. Long-term Corneal Clarity After Spontaneous Repair of an Iatrogenic Descemetorhexis in a Patient With Fuchs Dystrophy: *Cornea* 2013;32:886–888.
19. Pan JC-H, Eong K-GA. Spontaneous resolution of corneal oedema after inadvertent “descemetorhexis” during cataract surgery. *Clin Experiment Ophthalmol* 2006;34:896–897.
20. Srivastava V, Singh A, Chowdhary R. Spontaneous Resolution of Corneal Oedema after Inadvertent Descemetorhexis during Cataract Surgery. *Med J Armed Forces India* 2010;66:177–179.

21. Watson SL, Abiad G, Coroneo MT. Spontaneous resolution of corneal oedema following Descemet's detachment. *Clin Experiment Ophthalmol* 2006;34:797–799.
22. Kaufman AR, Nosé RM, Pineda R. Descemetorhexis Without Endothelial Keratoplasty (DWEK): Proposal for Nomenclature Standardization. *Cornea* 2018;37:e20–e21.
23. Matthaei M, Hribek A, Clahsen T, et al. Fuchs Endothelial Corneal Dystrophy: Clinical, Genetic, Pathophysiologic, and Therapeutic Aspects. *Annu Rev Vis Sci* 2019;5:151–175.
24. Blitzer AL, Colby KA. Update on the Surgical Management of Fuchs Endothelial Corneal Dystrophy. *Ophthalmol Ther* 2020. Available at: <http://link.springer.com/10.1007/s40123-020-00293-3> [Accessed September 6, 2020].
25. Stang A. Critical evaluation of the Newcastle-Ottawa scale for the assessment of the quality of nonrandomized studies in meta-analyses. *Eur J Epidemiol* 2010;25:603–605.
26. Harbour R, Miller J. A new system for grading recommendations in evidence based guidelines. *BMJ* 2001;323:334–336.
27. Navel V, Mulliez A, Benoist d'Azy C, et al. Efficacy of treatments for Demodex blepharitis: A systematic review and meta-analysis. *Ocul Surf* 2019;17:655–669.
28. Dutheil F, Aubert C, Pereira B, et al. Suicide among physicians and health-care workers: A systematic review and meta-analysis. *PLoS One* 2019;14:e0226361.
29. Benoist d'Azy C, Pereira B, Chiambaretta F, Dutheil F. Efficacy of Different Procedures of Intra-Corneal Ring Segment Implantation in Keratoconus: a Systematic Review and Meta-Analysis. *Transl Vis Sci Technol* 2019;8:38.
30. da Costa BR, Cevallos M, Altman DG, et al. Uses and misuses of the STROBE statement: bibliographic study. *BMJ Open* 2011;1:e000048.
31. Editors. Probing STROBE. *Epidemiol Camb Mass* 2007;18:789–790.
32. DerSimonian R, Laird N. Meta-analysis in clinical trials. *Control Clin Trials* 1986;7:177–188.

33. Russo MW. How to Review a Meta-analysis. *Gastroenterol Hepatol* 2007;3:637–642.
34. Arbelaez JG, Price MO, Price FW. Long-term Follow-up and Complications of Stripping Descemet Membrane Without Placement of Graft in Eyes With Fuchs Endothelial Dystrophy: *Cornea* 2014;33:1295–1299.
35. Borkar DS, Veldman P, Colby KA. Treatment of Fuchs Endothelial Dystrophy by Descemet Stripping Without Endothelial Keratoplasty: *Cornea* 2016;35:1267–1273.
36. Davies E, Jurkunas U, Pineda R. Predictive Factors for Corneal Clearance After Descemetorhexis Without Endothelial Keratoplasty: *Cornea* 2018;37:137–140.
37. Iovieno A, Neri A, Soldani AM, et al. Descemetorhexis Without Graft Placement for the Treatment of Fuchs Endothelial Dystrophy: Preliminary Results and Review of the Literature. 2017;36:5.
38. Macsai MS, Shiloach M. Use of Topical Rho Kinase Inhibitors in the Treatment of Fuchs Dystrophy After Descemet Stripping Only: *Cornea* 2019;38:529–534.
39. Malyugin BE, Izmaylova SB, Malyutina EA, et al. Clinical and functional results of one-step phaco surgery and central descemetorhexis for cataract and Fuchs primary endothelial corneal dystrophy. *Vestn Oftalmol* 2017;133:16.
40. Huang MJ, Kane S, Dhaliwal DK. Descemetorhexis Without Endothelial Keratoplasty Versus DMEK for Treatment of Fuchs Endothelial Corneal Dystrophy: *Cornea* 2018;37:1479–1483.
41. Koenig SB. Planned Descemetorhexis Without Endothelial Keratoplasty in Eyes With Fuchs Corneal Endothelial Dystrophy: *Cornea* 2015;34:1149–1151.
42. Kymionis GD, Liakopoulos DA, Grentzelos MA, et al. Mini descemet membrane stripping (m-DMES) in patients with Fuchs' endothelial dystrophy: A new method. *Saudi J Ophthalmol* 2017;31:275–279.

43. Moloney G, Petsoglou C, Ball M, et al. Descemetorhexis Without Grafting for Fuchs Endothelial Dystrophy—Supplementation With Topical Ripasudil: *Cornea* 2017;36:642–648.
44. Moloney G, Garcerant Congote D, Hirnschall N, et al. Descemet Stripping Only Supplemented With Topical Ripasudil for Fuchs Endothelial Dystrophy 12-Month Outcomes of the Sydney Eye Hospital Study. *Cornea* 2020; Publish Ahead of Print. Available at: <https://journals.lww.com/10.1097/ICO.0000000000002437> [Accessed September 5, 2020].
45. The Lewin Group. Cost-benefit analysis of corneal transplant. 2013. Available at: http://www.lewin.com/content/dam/Lewin/Resources/Site_Sections/Publications/EBAARpt.pdf.
46. Okumura N, Matsumoto D, Fukui Y, et al. Feasibility of cell-based therapy combined with descemetorhexis for treating Fuchs endothelial corneal dystrophy in rabbit model Ljubimov AV, ed. *PLOS ONE* 2018;13:e0191306.
47. Van den Bogerd B, Dhubhghaill SN, Koppen C, et al. A review of the evidence for in vivo corneal endothelial regeneration. *Surv Ophthalmol* 2018;63:149–165.
48. Bruinsma M, Tong CM, Melles GRJ. What does the future hold for the treatment of Fuchs endothelial dystrophy; will ‘keratoplasty’ still be a valid procedure? *Eye* 2013;27:1115–1122.
49. Soh YQ, Peh GS, Mehta JS. Evolving therapies for Fuchs’ endothelial dystrophy. *Regen Med* 2018;13:97–115.
50. Kassumeh S, Studnitz A, Priglinger SG, et al. Ex vivo excimer laser ablation of cornea guttata and ROCK inhibitor-aided endothelial recolonization of ablated central cornea. *Acta Ophthalmol (Copenh)* 2020;98. Available at:

<https://onlinelibrary.wiley.com/doi/abs/10.1111/aos.14366> [Accessed September 10, 2020].

51. Kinoshita S, Koizumi N, Ueno M, et al. Injection of Cultured Cells with a ROCK Inhibitor for Bullous Keratopathy. *N Engl J Med* 2018;378:995–1003.
52. Okumura N, Nakano S, Kay EP, et al. Involvement of cyclin D and p27 in cell proliferation mediated by ROCK inhibitors Y-27632 and Y-39983 during corneal endothelium wound healing. *Invest Ophthalmol Vis Sci* 2014;55:318–329.
53. Okumura N, Ueno M, Koizumi N, et al. Enhancement on primate corneal endothelial cell survival in vitro by a ROCK inhibitor. *Invest Ophthalmol Vis Sci* 2009;50:3680–3687.
54. Okumura N, Kinoshita S, Koizumi N. Application of Rho Kinase Inhibitors for the Treatment of Corneal Endothelial Diseases. *J Ophthalmol* 2017;2017:1–8.
55. Koizumi N, Okumura N, Ueno M, Kinoshita S. New Therapeutic Modality for Corneal Endothelial Disease Using Rho-Associated Kinase Inhibitor Eye Drops: *Cornea* 2014;33:S25–S31.
56. Tanna AP, Johnson M. Rho Kinase Inhibitors as a Novel Treatment for Glaucoma and Ocular Hypertension. *Ophthalmology* 2018;125:1741–1756.
57. Okumura N, Okazaki Y, Inoue R, et al. Rho-Associated Kinase Inhibitor Eye Drop (Ripasudil) Transiently Alters the Morphology of Corneal Endothelial Cells. *Invest Ophthalmol Vis Sci* 2015;56:7560–7567.
58. Garnock-Jones KP. Ripasudil: first global approval. *Drugs* 2014;74:2211–2215.
59. Hoy SM. Netarsudil Ophthalmic Solution 0.02%: First Global Approval. *Drugs* 2018;78:389–396.
60. Davies E, Pineda R. Corneal Tomography Changes and Refractive Outcomes After Descemet Stripping Without Endothelial Keratoplasty: *Cornea* 2019;38:817–819.

61. Stuart AJ, Romano V, Virgili G, Shortt AJ. Descemet's membrane endothelial keratoplasty (DMEK) versus Descemet's stripping automated endothelial keratoplasty (DSAEK) for corneal endothelial failure Eyes C, Group V, eds. Cochrane Database Syst Rev 2018. Available at: <http://doi.wiley.com/10.1002/14651858.CD012097.pub2>.
62. Woo J-H, Ang M, Htoon HM, Tan D. Descemet Membrane Endothelial Keratoplasty Versus Descemet Stripping Automated Endothelial Keratoplasty and Penetrating Keratoplasty. *Am J Ophthalmol* 2019;207:288–303.
63. Pavlovic I, Shajari M, Herrmann E, et al. Meta-Analysis of Postoperative Outcome Parameters Comparing Descemet Membrane Endothelial Keratoplasty Versus Descemet Stripping Automated Endothelial Keratoplasty: *Cornea* 2017;36:1445–1451.
64. Li S, Liu L, Wang W, et al. Efficacy and safety of Descemet's membrane endothelial keratoplasty versus Descemet's stripping endothelial keratoplasty: A systematic review and meta-analysis Li W, ed. *PLOS ONE* 2017;12:e0182275.
65. Marques RE, Guerra PS, Sousa DC, et al. DMEK versus DSAEK for Fuchs' endothelial dystrophy: A meta-analysis. *Eur J Ophthalmol* 2019;29:15–22.
66. Singh A, Zarei-Ghanavati M, Avadhanam V, Liu C. Systematic Review and Meta-Analysis of Clinical Outcomes of Descemet Membrane Endothelial Keratoplasty Versus Descemet Stripping Endothelial Keratoplasty/Descemet Stripping Automated Endothelial Keratoplasty: *Cornea* 2017;36:1437–1443.
67. Stuart AJ, Romano V, Virgili G, Shortt AJ. Descemet's membrane endothelial keratoplasty (DMEK) versus Descemet's stripping automated endothelial keratoplasty (DSAEK) for corneal endothelial failure Cochrane Eyes and Vision Group, ed. *Cochrane Database Syst Rev* 2018. Available at: <http://doi.wiley.com/10.1002/14651858.CD012097.pub2> [Accessed August 15, 2020].

68. Zhu L, Zha Y, Cai J, Zhang Y. Descemet stripping automated endothelial keratoplasty versus descemet membrane endothelial keratoplasty: a meta-analysis. *Int Ophthalmol* 2018;38:897–905.
69. Parekh M, Ruzza A, Romano V, et al. Descemet Membrane Endothelial Keratoplasty Learning Curve for Graft Preparation in an Eye Bank Using 645 Donor Corneas. *Cornea* 2018;37:767–771.
70. Cuzzo L.M., Lee J.C., Shamie N. Learning curve in descemet’s membrane endothelial keratoplasty (DMEK): Early complications and 6 month results. *Invest Ophthalmol Vis Sci* 2014;55:889.
71. Dapena I, Ham L, Droutsas K, et al. Learning Curve in Descemet’s Membrane Endothelial Keratoplasty: First Series of 135 Consecutive Cases. *Ophthalmology* 2011;118:2147–2154.
72. Marques RE, Guerra PS, Sousa DC, et al. Sulfur Hexafluoride 20% Versus Air 100% for Anterior Chamber Tamponade in DMEK: A Meta-Analysis. *Cornea* 2018;37:691–697.
73. Botsford B, Vedana G, Cope L, et al. Comparison of 20% sulfur hexafluoride with air for intraocular tamponade in Descemet membrane endothelial keratoplasty (DMEK). *Arq Bras Oftalmol* 2016;79. Available at: <http://www.gnresearch.org/doi/10.5935/0004-2749.20160086> [Accessed August 17, 2020].
74. Güell JL, Morral M, Gris O, et al. Comparison of Sulfur Hexafluoride 20% versus Air Tamponade in Descemet Membrane Endothelial Keratoplasty. *Ophthalmology* 2015;122:1757–1764.
75. Schaub F, Enders P, Snijders K, et al. One-year outcome after Descemet membrane endothelial keratoplasty (DMEK) comparing sulfur hexafluoride (SF6) 20% versus 100% air for anterior chamber tamponade. *Br J Ophthalmol* 2017;101:902–908.

76. von Marchtaler PV, Weller JM, Kruse FE, Tourtas T. Air Versus Sulfur Hexafluoride Gas Tamponade in Descemet Membrane Endothelial Keratoplasty: A Fellow Eye Comparison. *Cornea* 2018;37:15–19.
77. Einan-Lifshitz A, Sorkin N, Boutin T, et al. Comparison of Sulfur Hexafluoride (SF6) and Air Tamponade in Noniridectomized Descemet Membrane Endothelial Keratoplasty. *Cornea* 2018;37:273–276.
78. Duggan MJ, Rose-Nussbaumer J, Lin CC, et al. Corneal Higher-Order Aberrations in Descemet Membrane Endothelial Keratoplasty versus Ultrathin DSAEK in the Descemet Endothelial Thickness Comparison Trial. *Ophthalmology* 2019;126:946–957.
79. Dunker SL, Dickman MM, Wisse RPL, et al. Descemet Membrane Endothelial Keratoplasty versus Ultrathin Descemet Stripping Automated Endothelial Keratoplasty. *Ophthalmology* 2020;127:1152–1159.
80. Numa K, Imai K, Ueno M, et al. Five-Year Follow-up of First Eleven Cases Undergoing Injection of Cultured Corneal Endothelial Cells for Corneal Endothelial Failure. *Ophthalmology* 2020:S0161642020308538.
81. Stone DL, Rosopa PJ. The Advantages and Limitations of Using Meta-analysis in Human Resource Management Research. *Hum Resour Manag Rev* 2017;27:1–7.
82. Rosenthal R. *Meta-Analytic Procedures for Social Research*. 2455 Teller Road, Thousand Oaks California 91320 United States of America: SAGE Publications, Inc.; 1991. Available at: <http://methods.sagepub.com/book/meta-analytic-procedures-for-social-research> [Accessed September 12, 2020].
83. Bleyen I, Saelens IEY, van Dooren BTH, van Rij G. Spontaneous Corneal Clearing after Descemet's Stripping. *Ophthalmology* 2013;120:215.

84. Moschos MM, Chatziralli IP, Sergentanis TN. Viscoat versus Visthesia during phacoemulsification cataract surgery: corneal and foveal changes. *BMC Ophthalmol* 2011;11:9.
85. Bourne RRA, Minassian DC, Dart JKG, et al. Effect of cataract surgery on the corneal endothelium: modern phacoemulsification compared with extracapsular cataract surgery. *Ophthalmology* 2004;111:679–685.
86. Rao R, Borkar DS, Colby KA, Veldman PB. Descemet Membrane Endothelial Keratoplasty After Failed Descemet Stripping Without Endothelial Keratoplasty: *Cornea* 2017;36:763–766.
87. Krachmer JH. Corneal Endothelial Dystrophy: A Study of 64 Families. *Arch Ophthalmol* 1978;96:2036.
88. Zhang X, Igo RP, Fondran J, et al. Association of smoking and other risk factors with Fuchs' endothelial corneal dystrophy severity and corneal thickness. *Invest Ophthalmol Vis Sci* 2013;54:5829–5835.
89. Su DHW, Wong TY, Wong W-L, et al. Diabetes, hyperglycemia, and central corneal thickness: the Singapore Malay Eye Study. *Ophthalmology* 2008;115:964-968.e1.
90. Zoega GM, Fujisawa A, Sasaki H, et al. Prevalence and risk factors for cornea guttata in the Reykjavik Eye Study. *Ophthalmology* 2006;113:565–569.
91. Sterne JAC, Sutton AJ, Ioannidis JPA, et al. Recommendations for examining and interpreting funnel plot asymmetry in meta-analyses of randomised controlled trials. *BMJ* 2011;343:d4002–d4002.

Table 1. Characteristics of included studies.

Study	Design	Control group	Outcomes (both before and after)	Country	Follow-up Months Mean±SD	DWEK procedure				Characteristics of patients			Quality assessment	
						PKE	RHOKI	DR size (mm)	Post-operative treatment	n Patients (eyes)	Age Mean±SD	Sex (%men)	SIGN (%)	STROBE (%)
Arbelaez 2014	Retrospective case series	-	VA	US	28	-	-	6.33	Gatifloxacin, tobramycin, prednisolone, DXM, bandage lens, 5% NaCl	3 (3)	43.7±3.2	33.3	29.4	47.1
Borkar 2016	Retrospective case series	-	VA, pachy, ECD	US	10	Yes	-	4	Prednisolone	11 (13)	64.8±12	36.4	58.8	61.8
Davies 2017	Retrospective case series	-	Pachy, ECD	US	10.2	Yes	-	4	NC	13 (17)	68.4±3.8	-	52.9	58.8
Huang 2018	Retrospective cohort	-	VA	US	6.1±3.8	Yes	±	4	NC	11 (12)	67±5.6	33.3	70.6	70.6
Iovieno 2017	Prospective cohort	-	VA, pachy	Italy	9.0±2.5	±	-	4	Tobramycin, DXM, 5% NaCl	5 (5)	69.8±8.6	20	58.8	52.9
Koenig 2015	Prospective case reports	-	VA	US	11	Yes	-	6	Ofloxacin, prednisolone	2 (2)	67.5±0.71	100	29.4	47.1
Kymionis 2017	Retrospective case series	-	VA, pachy	Greece	9	Yes	-	3.5	NC	2 (2)	72±0	0	29.4	47.1
Macasai 2019	Prospective clinical trial	DMEK	VA, pachy	US	12	±	±	<5	Moxifloxacin, prednisolone, 5% NaCl	18 (18)	-	-	70.6	58.8
					12	±	-	<5	Moxifloxacin, prednisolone, 5% NaCl	10 (9)	-	-		
					12	±	Yes	<5	Moxifloxacin, prednisolone, 5% NaCl	8 (9)	-	-		
Malyugin 2017	Prospective cohort	-	VA, pachy, ECD	Russia	12	Yes	-	4	Antibiotic, corticoid, NSAID, artificial tears	19 (20)	64.9±9.6	21.1	58.8	55.9
Moloney 2017	Prospective case series	-	VA, pachy, ECD	Australia	12	-	±	4	Chloramphenicol, DXM, ketorolac, 5% NaCl	11 (12)	-	-	58.8	64.7
Moloney 2020	Prospective case series	-	VA, pachy, ECD	Australia	12	-	Yes	4	Chloramphenicol, DXM, ketorolac, 5% NaCl	23 (23)	67.3±8.3	43.8	58.8	73.5

DMEK: Descemet membrane endothelial keratoplasty; **DR:** Descemetorhexis; **DWEK:** Descemetorhexis without endothelial keratoplasty; **DXM:** Dexamethasone; **ECD:** Endothelial cell density; **NaCl:** Sodium chloride; **NC:** Not communicated; **PKE:** phacoemulsification; **RHOKI:** Rho kinase inhibitor; **SD:** Standard deviation; **US :** United States; **VA:** Visual acuity.

Figures legends

Figure 1. Search strategy.

Figure 2. Methodological quality of included articles using Newcastle – Ottawa Quality Assessment Scale. *Yes: +; No: -; Can't say: ?; Not applicable: NA*

Figure 3. Summary of all meta-analysis on visual acuity, pachymetry, and cell count.

Figure 4. Metaregressions.

Separate models were used for each variable.

Supplementary materials

Appendix 1. Details for the search strategy used within each database.

Appendix 2. PRISMA checklist

Appendix 3. Funnel plots (metafunnel) for visual acuity, pachymetry and cell density

SMD: Standardized Mean Difference; se(SMD): standard error of standardized mean difference. Each dot represents a single study, with its corresponding effect size (x axis) and its associated standard error of the effect estimate (y-axis). Large high-powered studies are placed towards the top, and smaller low-powered studies towards the bottom. The plot should ideally resemble a pyramid or inverted funnel, with scatter due to sampling variation. Studies outside funnel plot are likely to present bias.¹³⁰

Appendix 4. Meta-analysis on impact of intervention for visual acuity

Appendix 5. Meta-analysis on impact of intervention for visual acuity, stratified by type of intervention.

Appendix 6. Meta-analysis on impact of intervention for visual acuity, stratified by descemetorhexis size.

Appendix 7. Meta-analysis on impact of intervention for pachymetry

Appendix 8. Meta-analysis on impact of intervention for pachymetry, stratified by type of intervention.

Appendix 9. Meta-analysis on impact of intervention for pachymetry, stratified by descemtorhexis size.

Appendix 10. Meta-analysis on impact of intervention for cell count.

Appendix 11. Meta-analysis on impact of intervention for cell count, stratified by type of intervention.

Appendix 12. Meta-analysis on impact of intervention for visual acuity, after exclusion of studies outside of metafunnels.

Appendix 13. Meta-analysis on impact of intervention for pachymetry, after exclusion of studies outside of metafunnels.

Figures

Figure 1. Search strategy

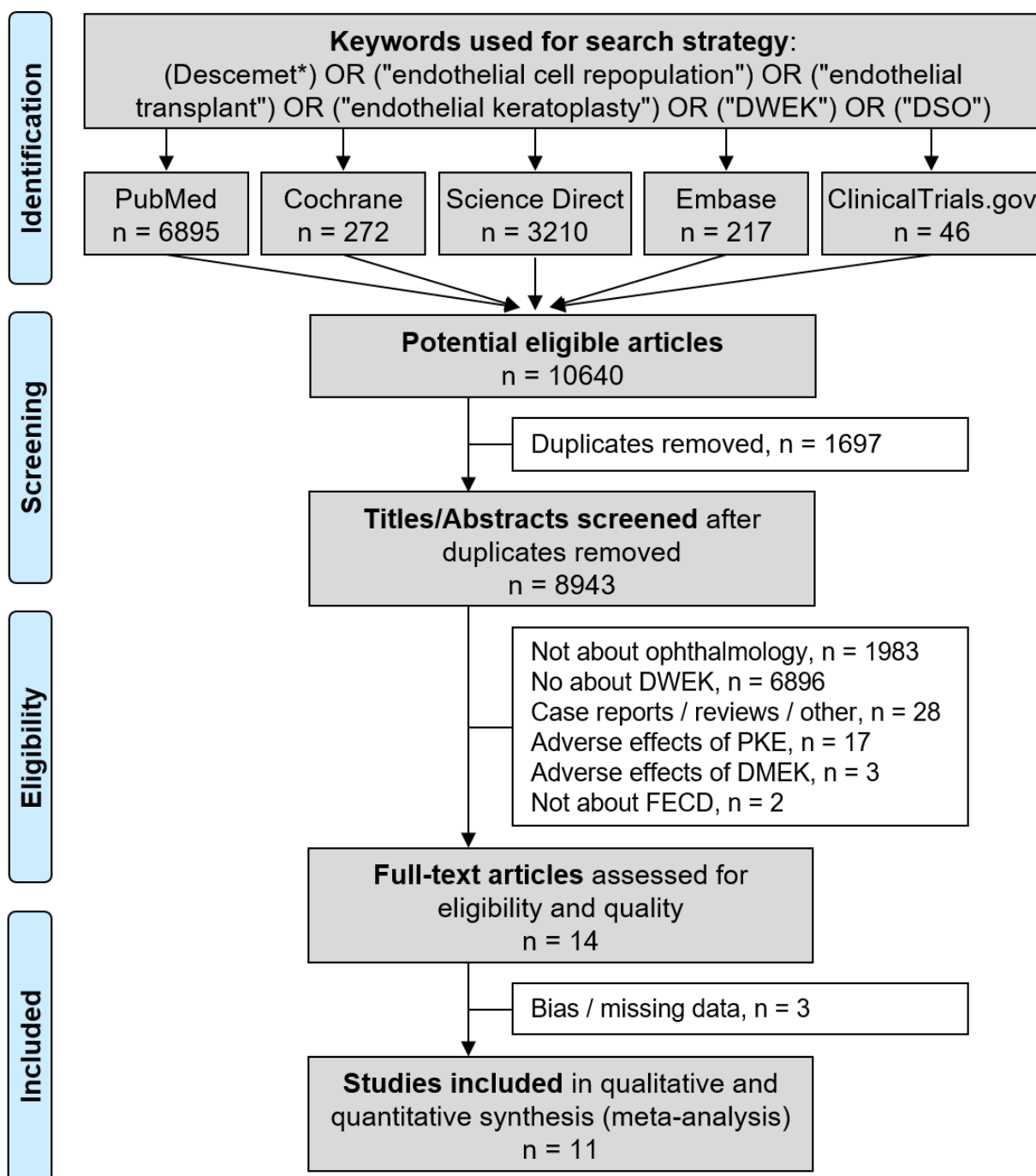


Figure 2. Methodological quality of included articles using Newcastle-Ottawa quality assessment scale

Yes: + / No: - / Can't say: ? / Not applicable: NA

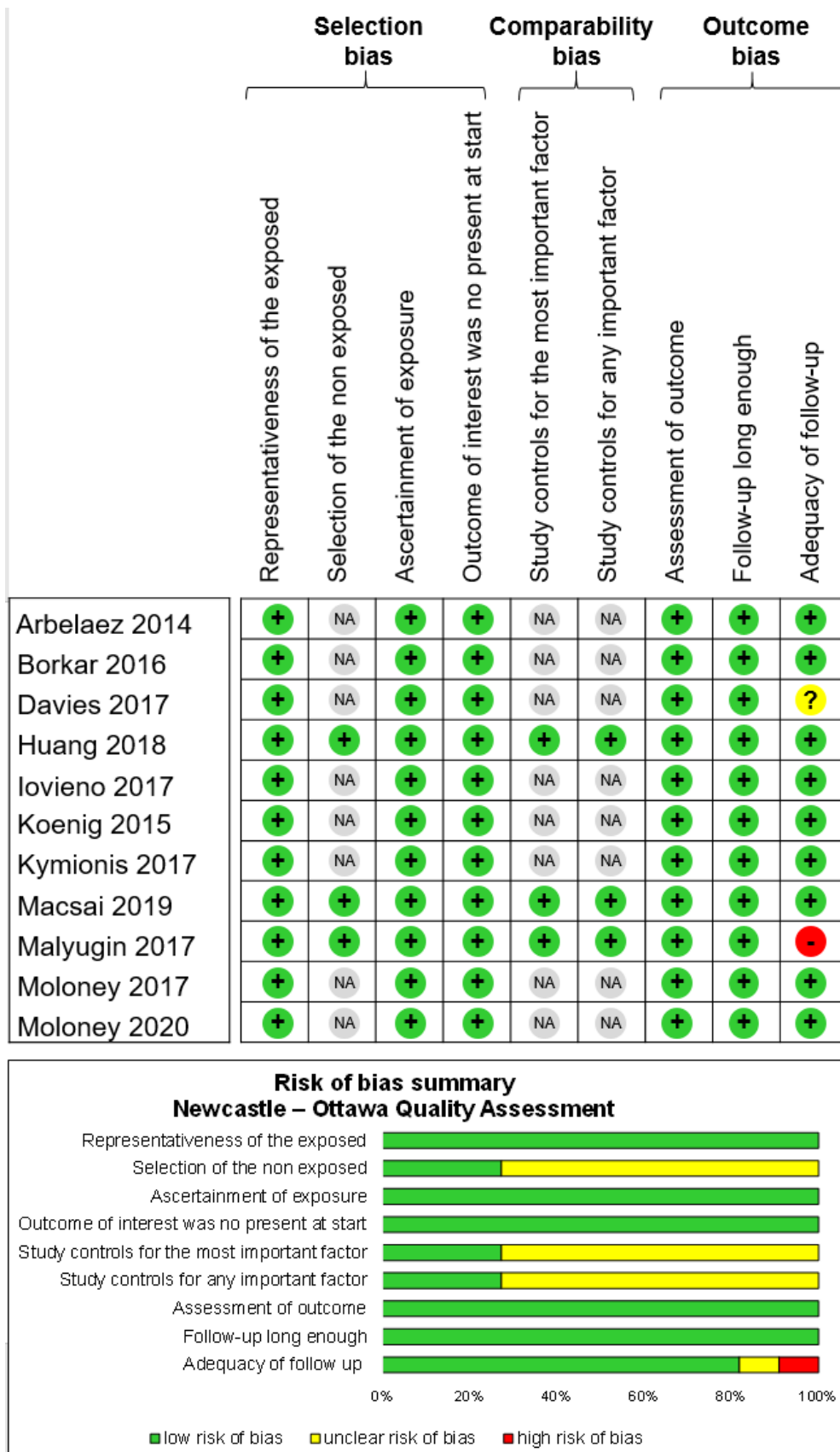


Figure 3. Summary of all meta-analysis on visual acuity, pachymetry and cell count

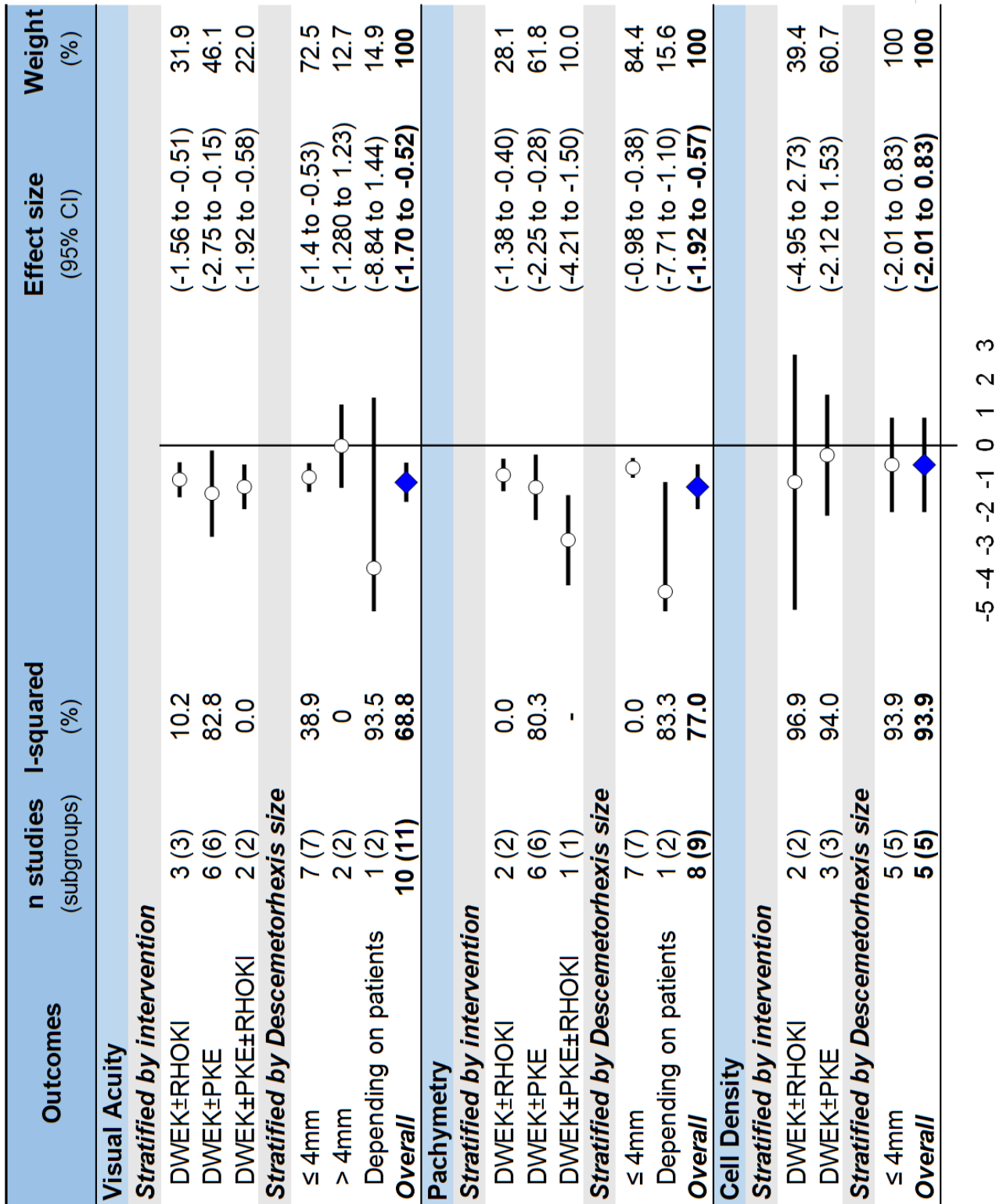
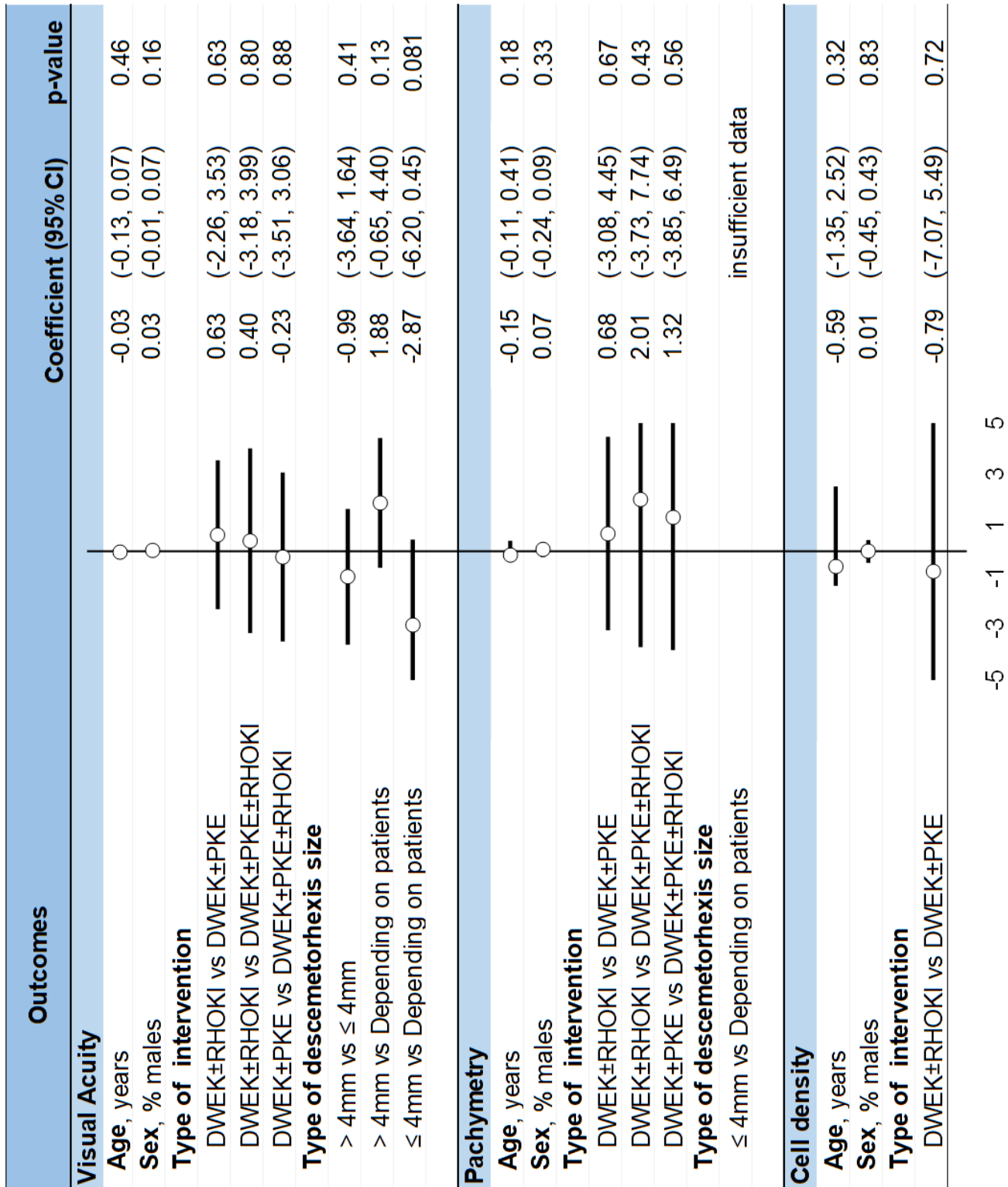


Figure 4. Metaregressions



Supplemental files

Appendix 1. Details for the search strategy used within each database

PubMed

(Descemet*) OR ("endothelial cell repopulation") OR ("endothelial transplant") OR ("endothelial keratoplasty") OR ("DWEK") OR ("DSO")

Filter Language = none

Filter Dates = none

Embase

('descemetorhexis'/exp OR 'descemet membrane'/exp) AND ('endothelium cell'/exp OR 'endothelial keratoplasty'/exp)

Filter Language = none

Filter Dates = none

ScienceDirect

(Descemet) OR ("endothelial cell repopulation") OR ("endothelial transplant") OR ("endothelial keratoplasty") OR ("DWEK")

Filter Language = none

Filter Dates = from 2009 (included) to 2020

Cochrane library

(Descemet*) OR ("endothelial cell repopulation") OR ("endothelial transplant") OR ("endothelial keratoplasty") OR ("DWEK") OR ("DSO")

Filter Language = none

Filter Dates = none

ClinicalTrial.org

(Descemet*) OR ("endothelial cell repopulation") OR ("endothelial transplant") OR ("endothelial keratoplasty") OR ("DWEK") OR ("DSO")

Filter Language = none

Filter Dates = none



PRISMA 2009 Checklist

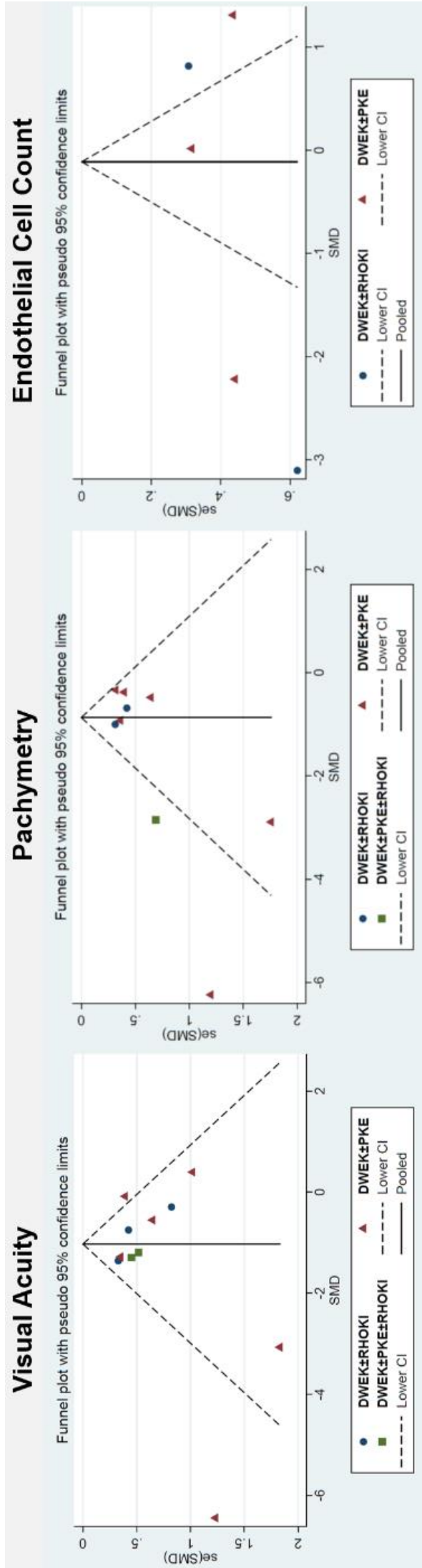
Appendix 2. PRISMA checklist

Section/topic	#	Checklist item	Reported on page #
TITLE			
Title	1	Identify the report as a systematic review, meta-analysis, or both.	1
ABSTRACT			
Structured summary	2	Provide a structured summary including, as applicable: background; objectives; data sources; study eligibility criteria; participants, and interventions; study appraisal and synthesis methods; results; limitations; conclusions and implications of key findings; systematic review registration number.	2
INTRODUCTION			
Rationale	3	Describe the rationale for the review in the context of what is already known.	4-5
Objectives	4	Provide an explicit statement of questions being addressed with reference to participants, interventions, comparisons, outcomes, and study design (PICOS).	4-5
METHODS			
Protocol and registration	5	Indicate if a review protocol exists, if and where it can be accessed (e.g., Web address), and, if available, provide registration information including registration number.	5
Eligibility criteria	6	Specify study characteristics (e.g., PICOS, length of follow-up) and report characteristics (e.g., years considered, language, publication status) used as criteria for eligibility, giving rationale.	5-6
Information sources	7	Describe all information sources (e.g., databases with dates of coverage, contact with study authors to identify additional studies) in the search and date last searched.	5-6
Search	8	Present full electronic search strategy for at least one database, including any limits used, such that it could be repeated.	5-6
Study selection	9	State the process for selecting studies (i.e., screening, eligibility, included in systematic review, and, if applicable, included in the meta-analysis).	5-6
Data collection process	10	Describe method of data extraction from reports (e.g., piloted forms, independently, in duplicate) and any processes for obtaining and confirming data from investigators.	6
Data items	11	List and define all variables for which data were sought (e.g., PICOS, funding sources) and any assumptions and simplifications made.	6
Risk of bias in individual studies	12	Describe methods used for assessing risk of bias of individual studies (including specification of whether this was done at the study or outcome level), and how this information is to be used in any data synthesis.	6-7
Summary measures	13	State the principal summary measures (e.g., risk ratio, difference in means).	7-8
Synthesis of results	14	Describe the methods of handling data and combining results of studies, if done, including measures of consistency (e.g., I ²) for each meta-analysis.	7-8

Section/topic	#	Checklist item	Reported on page #
Risk of bias across studies	15	Specify any assessment of risk of bias that may affect the cumulative evidence (e.g., publication bias, selective reporting within studies).	7-8
Additional analyses	16	Describe methods of additional analyses (e.g., sensitivity or subgroup analyses, meta-regression), if done, indicating which were pre-specified.	7-8
RESULTS			
Study selection	17	Give numbers of studies screened, assessed for eligibility, and included in the review, with reasons for exclusions at each stage, ideally with a flow diagram.	8 and Figure 1
Study characteristics	18	For each study, present characteristics for which data were extracted (e.g., study size, PICOS, follow-up period) and provide the citations.	8-10
Risk of bias within studies	19	Present data on risk of bias of each study and, if available, any outcome level assessment (see item 12).	8-10 and Figure 2
Results of individual studies	20	For all outcomes considered (benefits or harms), present, for each study: (a) simple summary data for each intervention group (b) effect estimates and confidence intervals, ideally with a forest plot.	8-10 and Table 1
Synthesis of results	21	Present results of each meta-analysis done, including confidence intervals and measures of consistency.	11-12 and Fig 3 + App 4-11
Risk of bias across studies	22	Present results of any assessment of risk of bias across studies (see item 15).	11-13
Additional analysis	23	Give results of additional analyses, if done (e.g., sensitivity or subgroup analyses, meta-regression [see Item 16]).	12-13 and Fig 4 + App 12-13
DISCUSSION			
Summary of evidence	24	Summarize the main findings including the strength of evidence for each main outcome; consider their relevance to key groups (e.g., healthcare providers, users, and policy makers).	13-15
Limitations	25	Discuss limitations at study and outcome level (e.g., risk of bias), and at review-level (e.g., incomplete retrieval of identified research, reporting bias).	15-17
Conclusions	26	Provide a general interpretation of the results in the context of other evidence, and implications for future research.	17
FUNDING			
Funding	27	Describe sources of funding for the systematic review and other support (e.g., supply of data); role of funders for the systematic review.	18

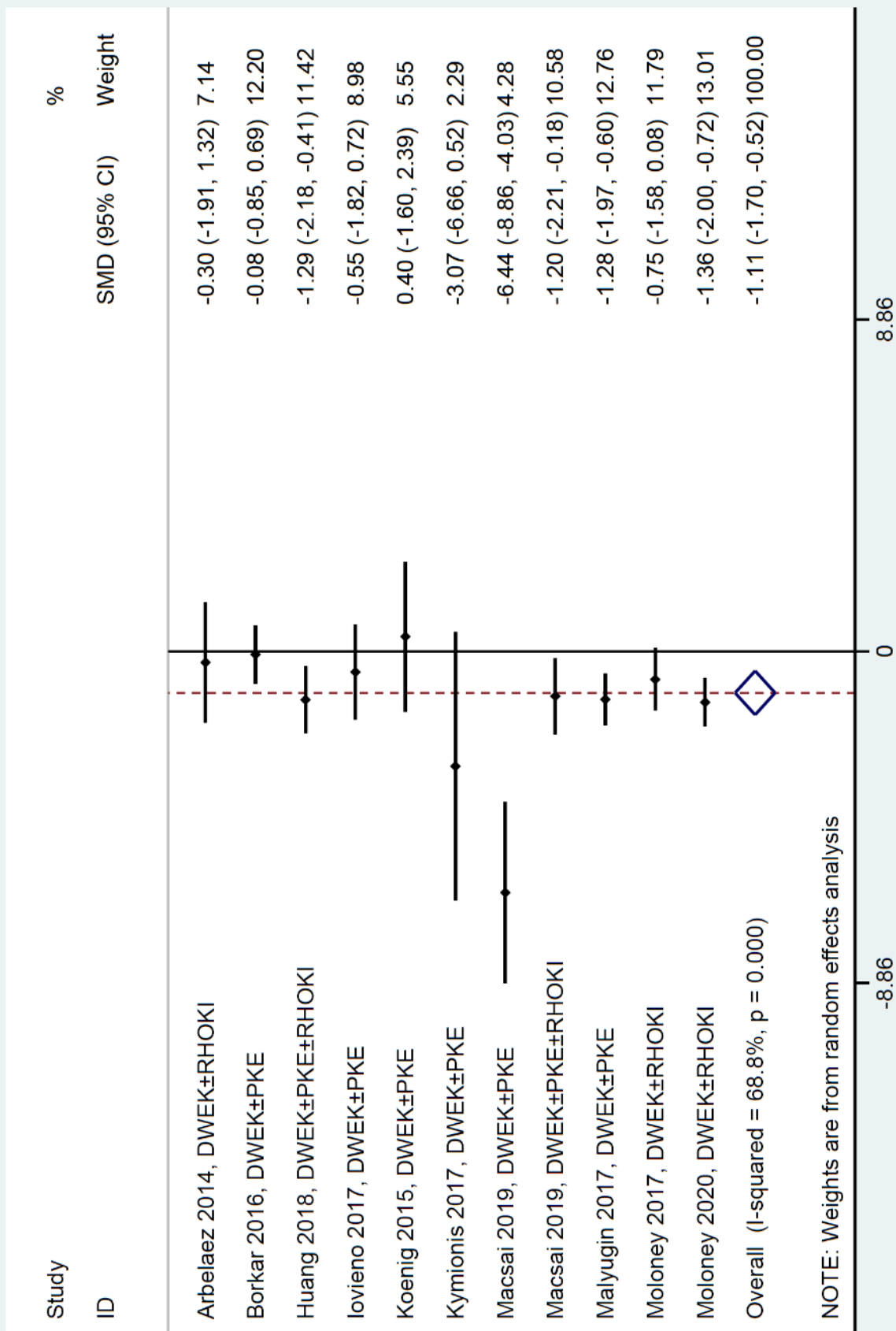
From: Moher D, Liberati A, Tetzlaff J, Altman DG, The PRISMA Group (2009). Preferred Reporting Items for Systematic Reviews and Meta-Analyses: The PRISMA Statement. *PLoS Med* 6(6): e1000097. doi:10.1371/journal.pmed1000097

Appendix 3. Funnel plots (metafunnel) for visual acuity, pachymetry and cell density



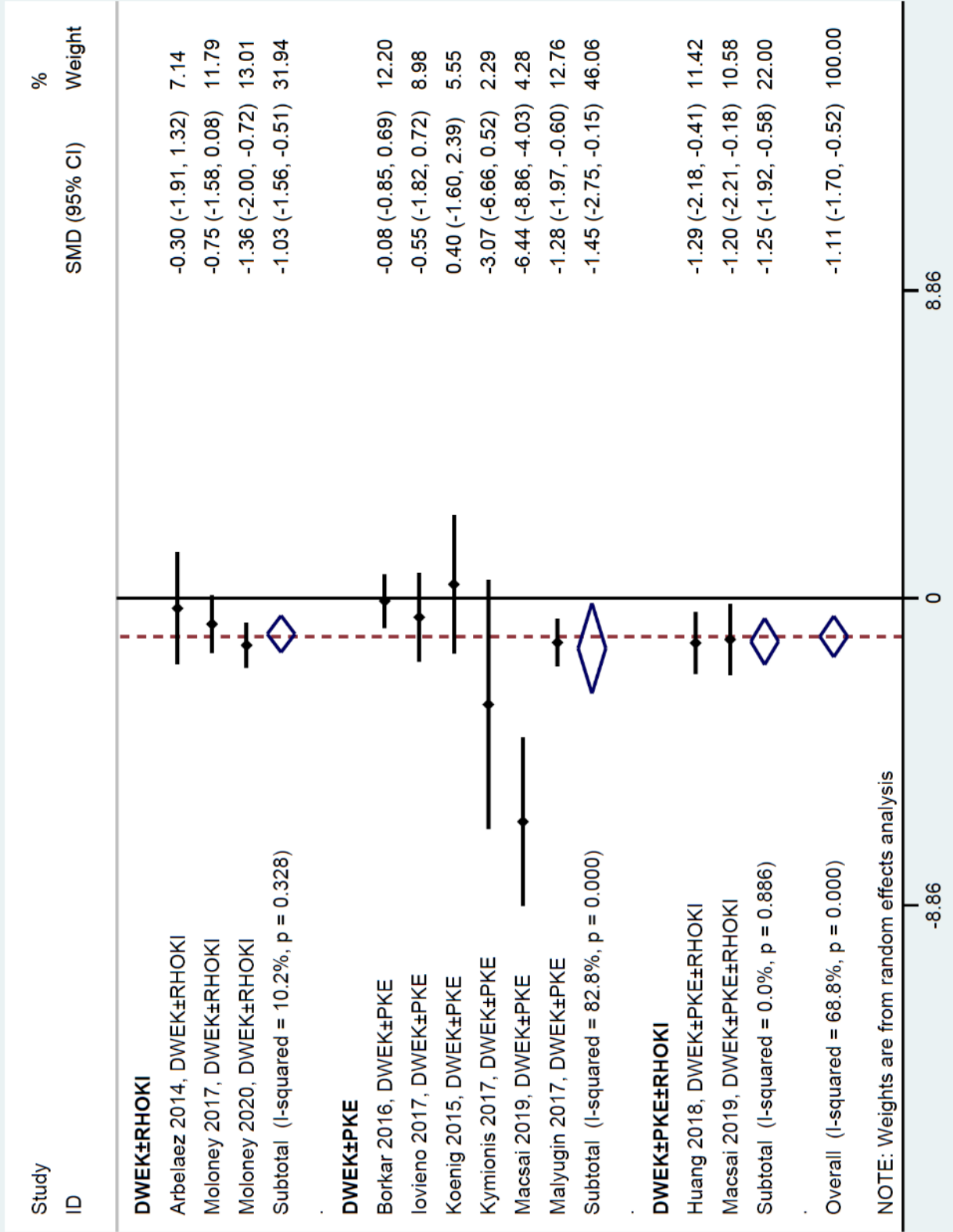
Appendix 4. Meta-analysis on impact of intervention for visual acuity

Impact of intervention on visual acuity



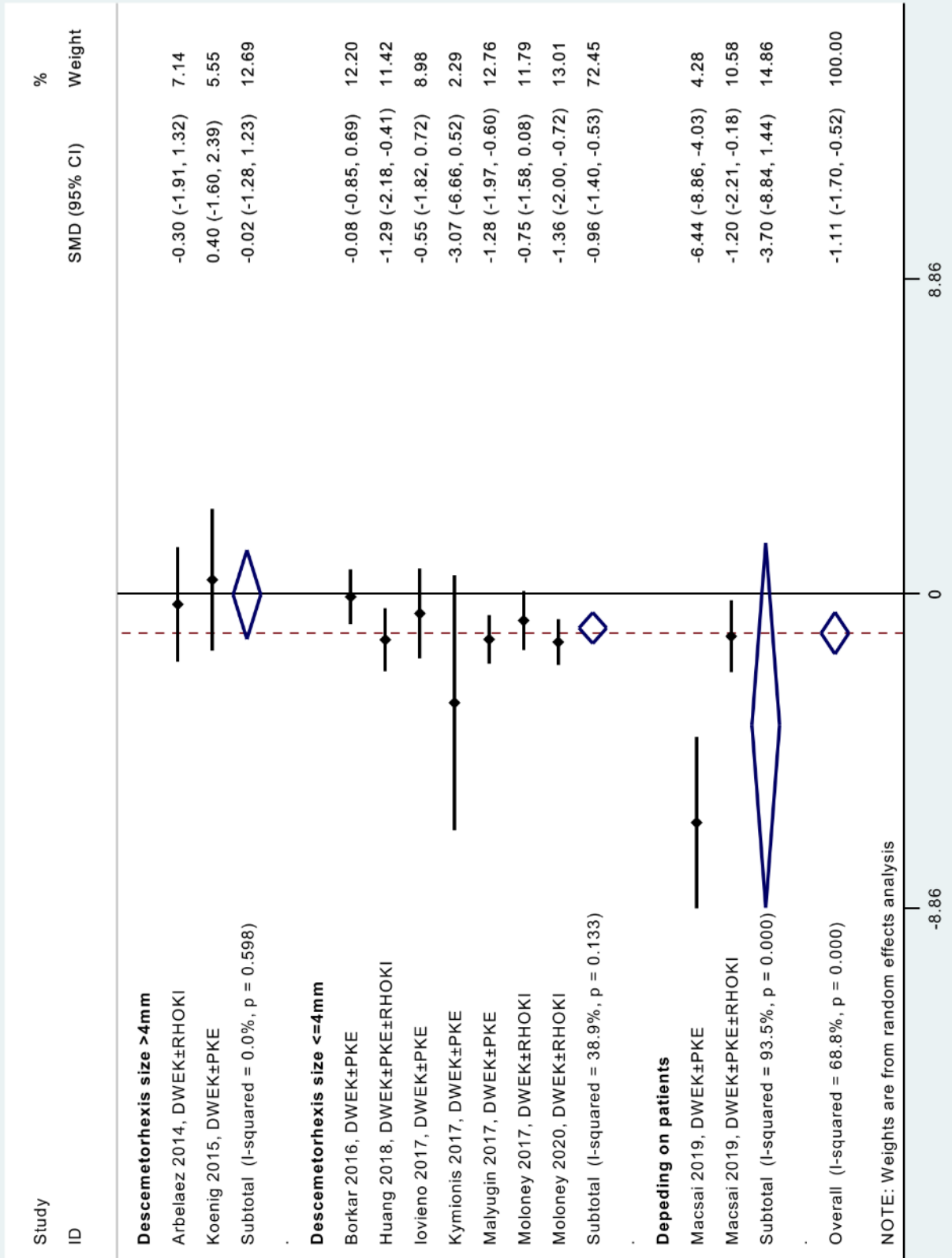
Appendix 5. Meta-analysis on impact of intervention for visual acuity, stratified by type of intervention

Impact of intervention on visual acuity stratified by type of intervention



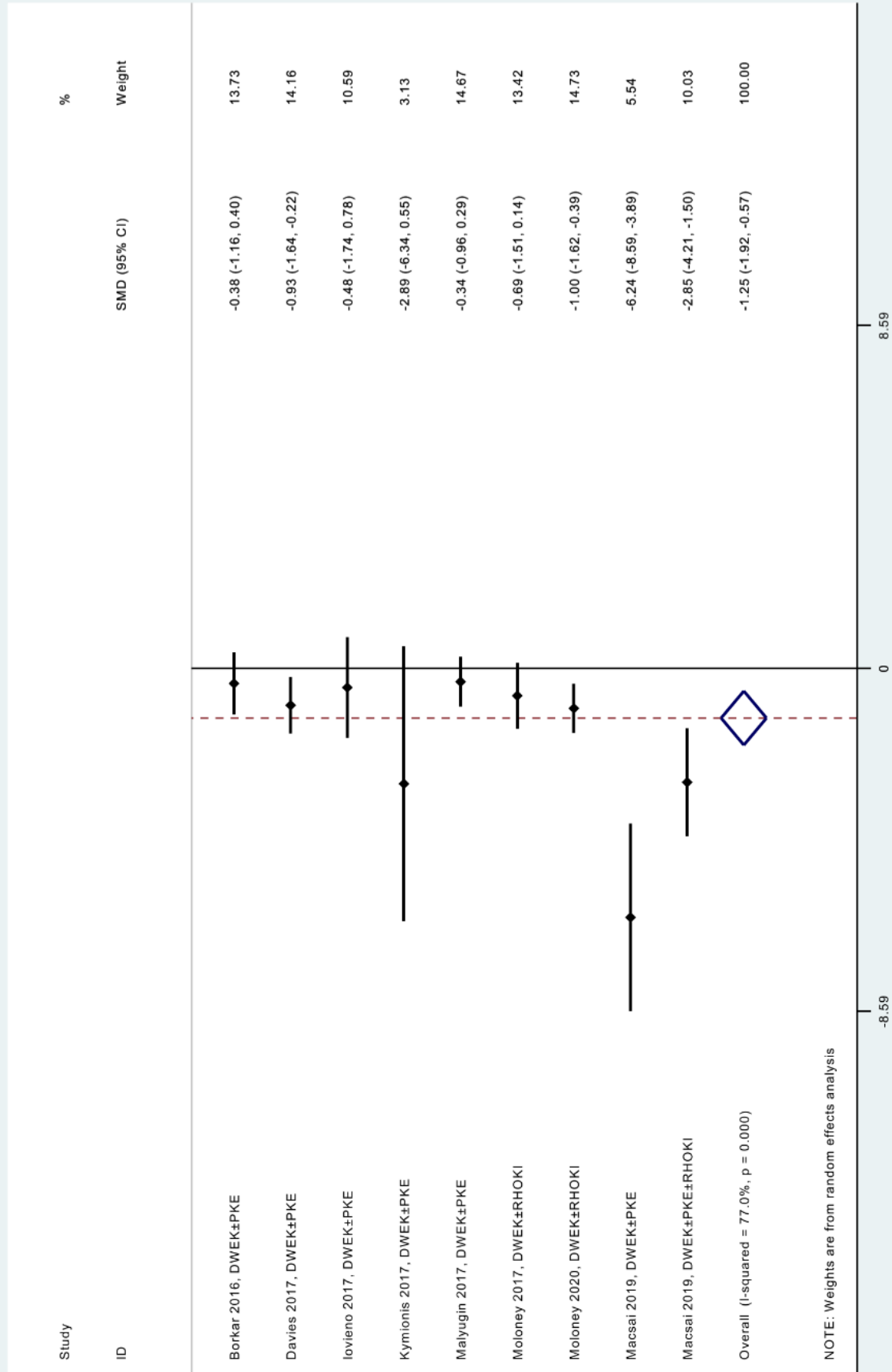
Appendix 6. Meta-analysis on impact of intervention for visual acuity, stratified by descemetorhexis size.

Impact of intervention on visual acuity stratified by descemetorhexis size



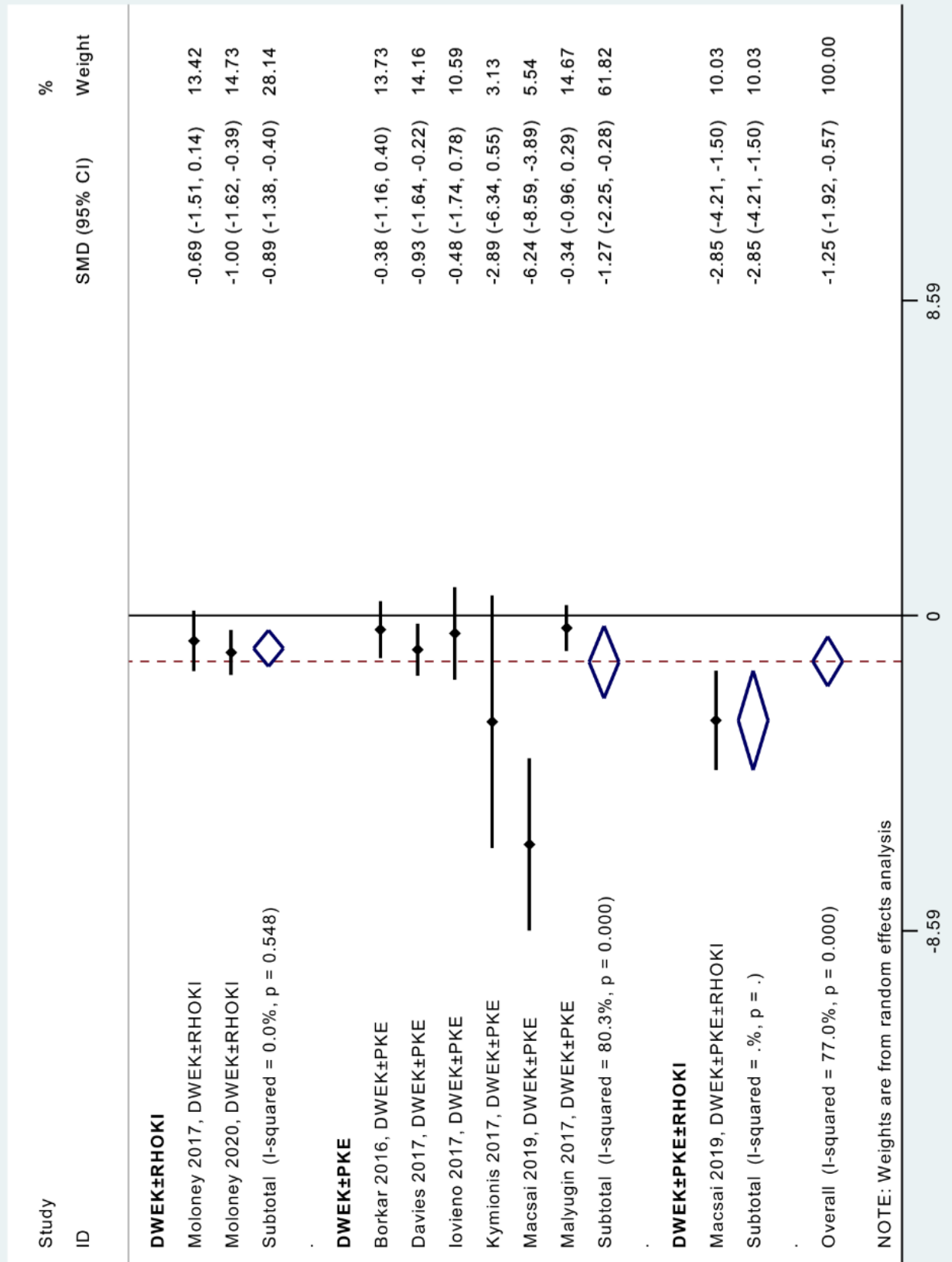
Appendix 7. Meta-analysis on impact of intervention for pachymetry

Impact of intervention on pachymetry



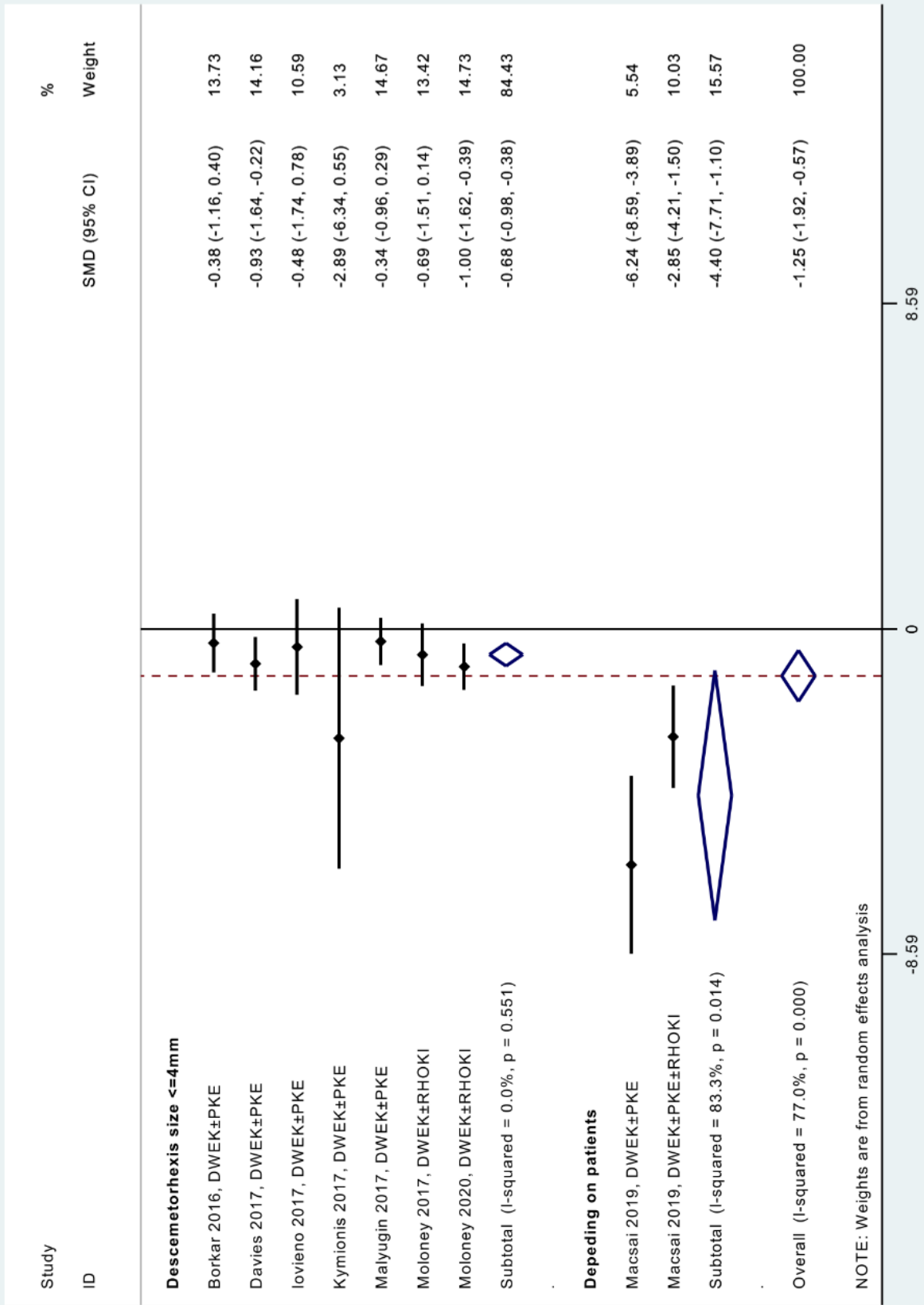
Appendix 8. Meta-analysis on impact of intervention for pachymetry, stratified by type of intervention

Impact of intervention on pachymetry stratified by type of intervention



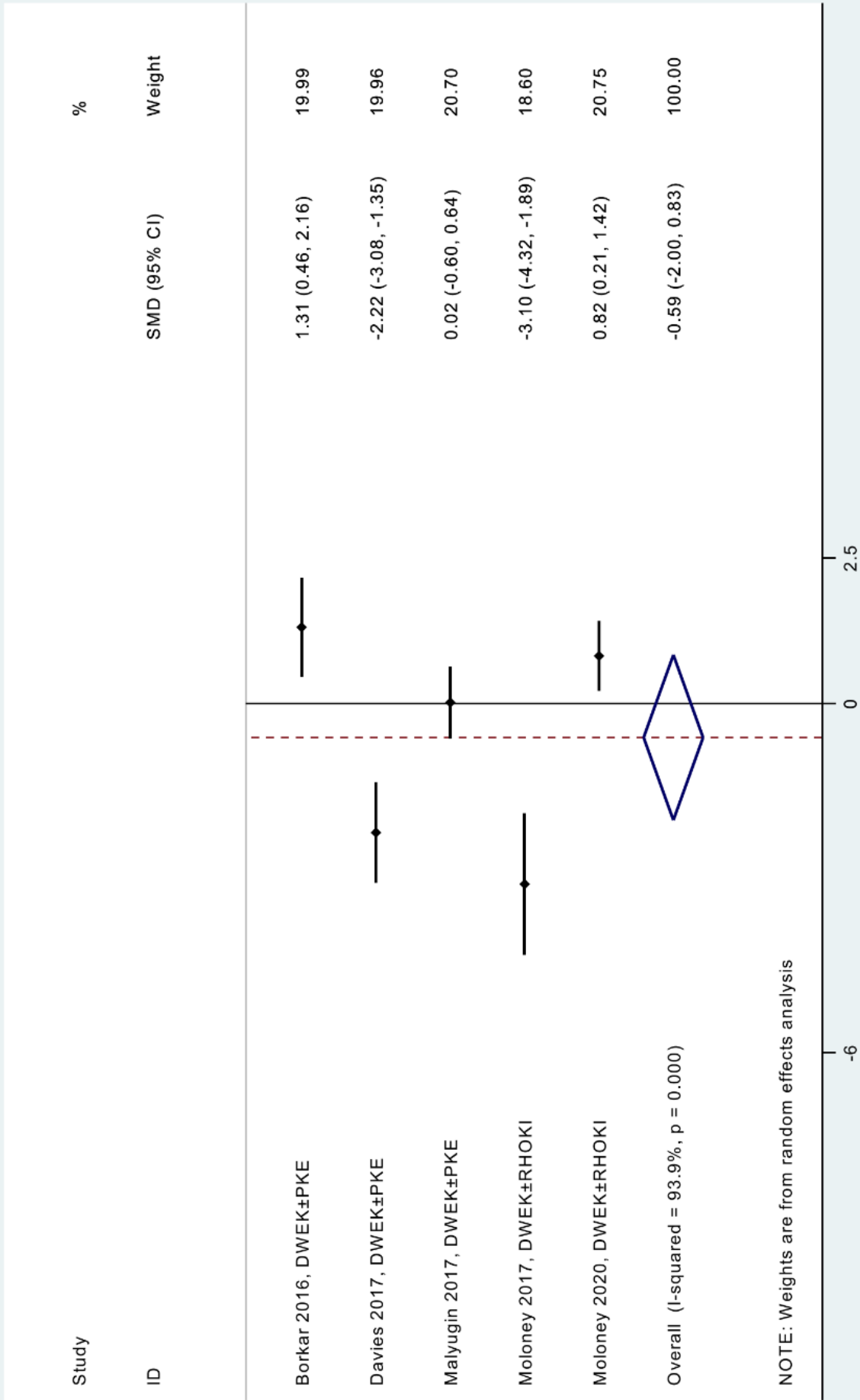
Appendix 9. Meta-analysis on impact of intervention for pachymetry, stratified by descemetorhexis size

Impact of intervention on pachymetry stratified by descemetorhexis size



Appendix 10. Meta-analysis on impact of intervention for cell count

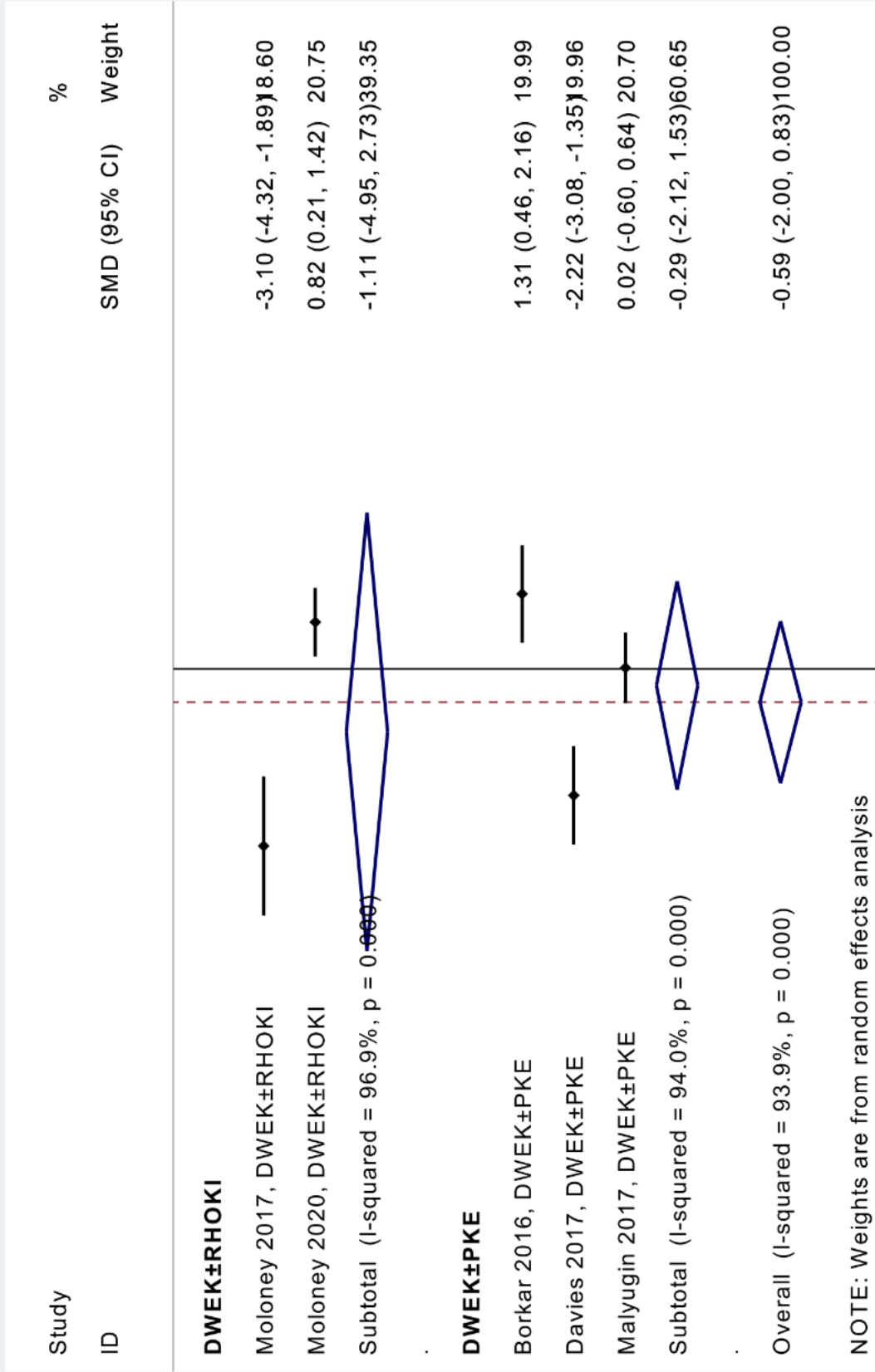
Impact of intervention on cell density



Appendix 11. Meta-analysis on impact of intervention for cell count, stratified by type of intervention

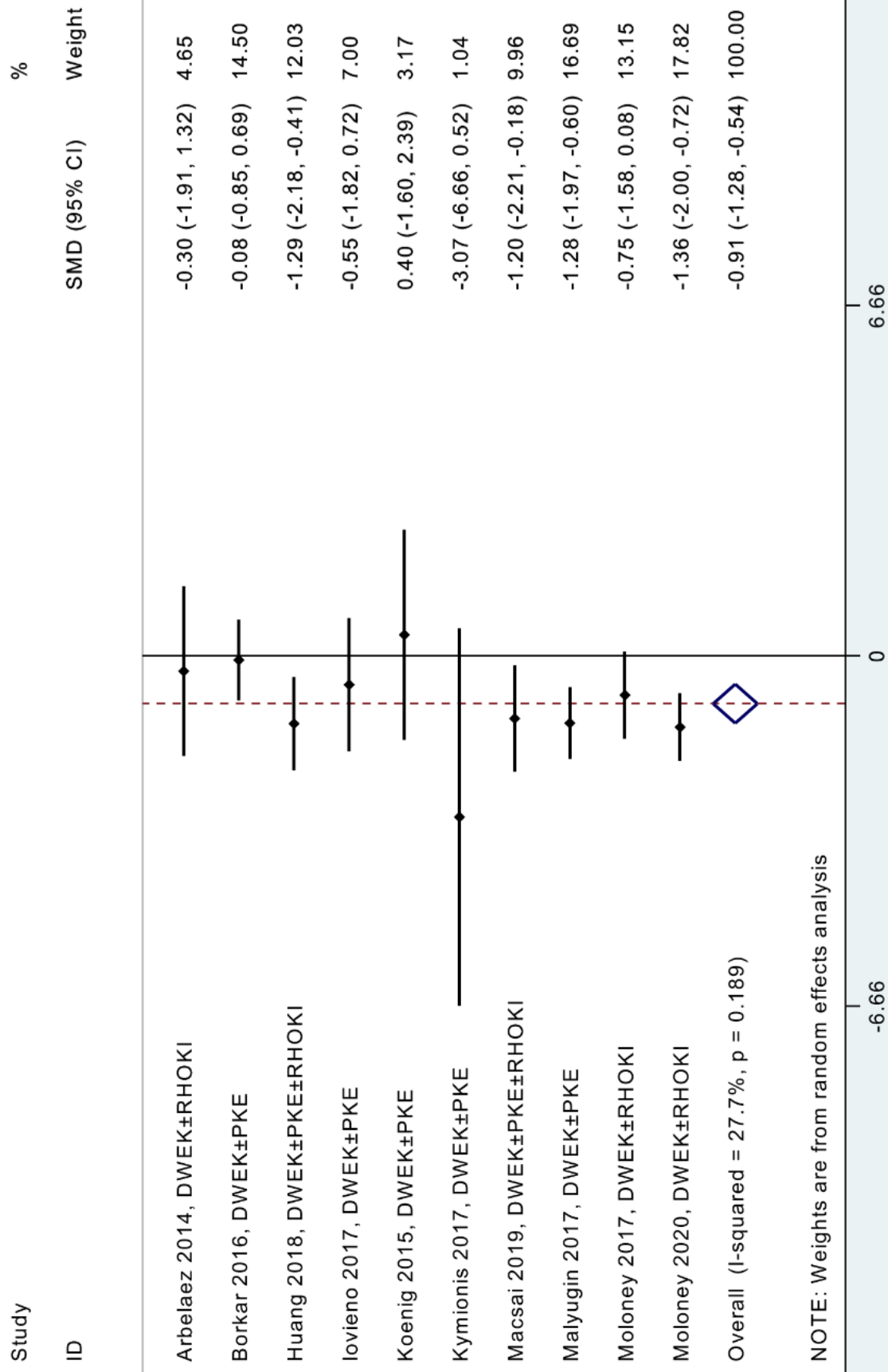
Impact of intervention on cell density

stratified by type of intervention



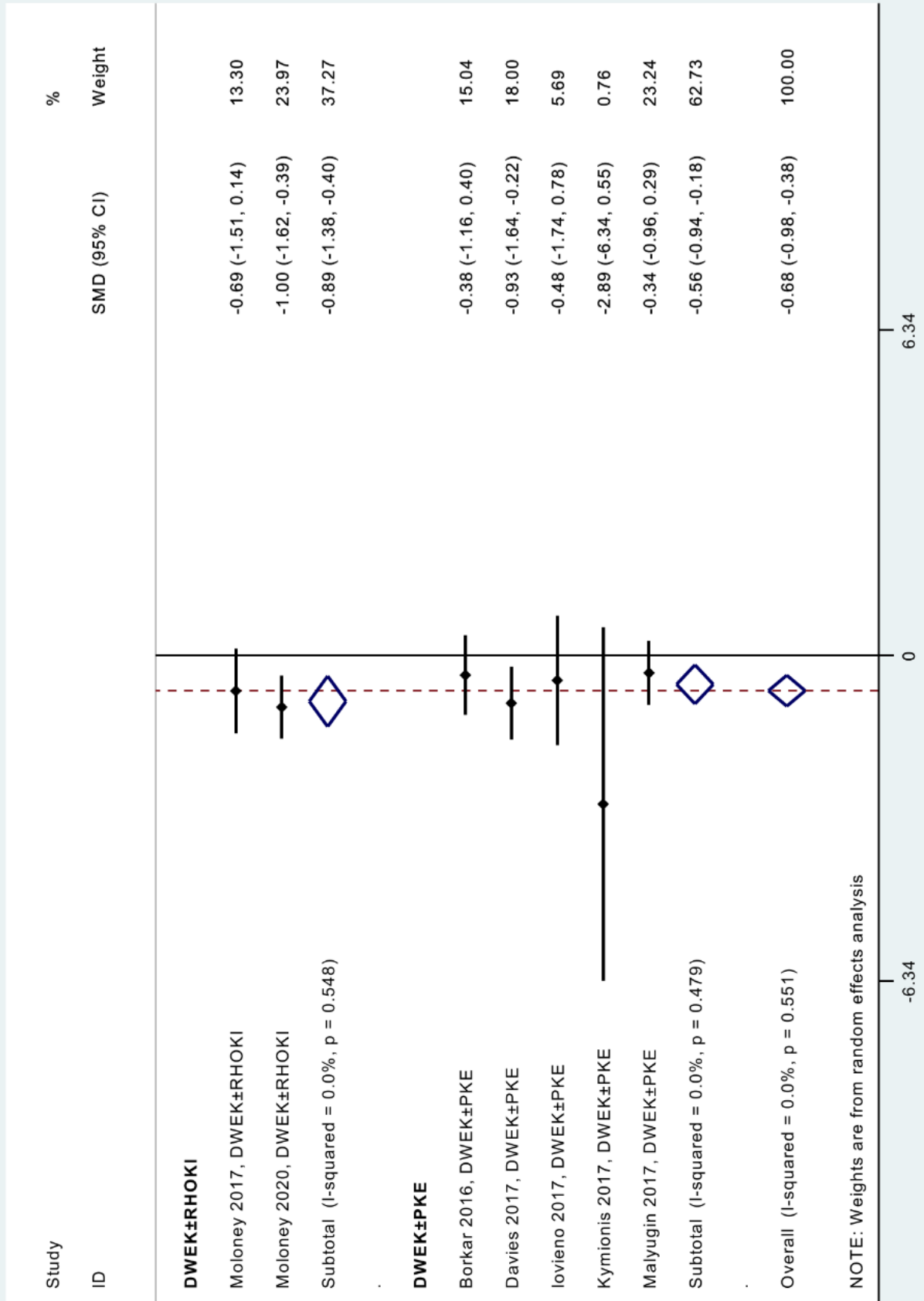
Appendix 12. Meta-analysis on impact of intervention for visual acuity, after exclusion of studies outside of metafunnels

Impact of intervention on visual acuity



Appendix 13. Meta-analysis on impact of intervention for pachymetry, after exclusion of studies outside of metafunnels.



Impact of intervention on pachymetry
stratified by type of intervention - sensitivity analyses




Conclusion

La technique de descemetorhexis sans kératoplastie endothéliale (DWEK), réalisée seule ou combinée à une chirurgie de la cataracte et/ou à l'instillation post-opératoire d'inhibiteurs de rho kinase, améliorait l'acuité visuelle et la pachymétrie dans les stades précoces et débutants de dystrophie endothéliale de Fuchs, sans efficacité retrouvée sur la densité cellulaire endothéliale. Une taille de descemetorhexis ≤ 4 mm améliorait l'acuité visuelle et la pachymétrie. La DWEK pourrait être une nouvelle technique facile à réaliser et efficace pour prendre en charge des cas sélectionnés de dystrophie de Fuchs. Des études plus poussées pourraient statuer sur les bénéfices médicaux et économiques de la DWEK comparée aux techniques de kératoplastie lamellaire postérieure (i.e. DMEK et DS(A)EK).

**Le Doyen de l'UFR de Médecine,
Pr Pierre CLAVELOU**



**Le Président du Jury,
Pr Frédéric CHIAMBARETTA**



Serment d'Hippocrate

Au moment d'être admis à exercer la médecine, je promets et je jure d'être fidèle aux lois de l'honneur et de la probité.

Mon premier souci sera de rétablir, de préserver ou de promouvoir la santé dans tous ses éléments, physiques et mentaux, individuels et sociaux.

Je respecterai toutes les personnes, leur autonomie et leur volonté, sans aucune discrimination selon leur état ou leurs convictions. J'interviendrai pour les protéger si elles sont affaiblies, vulnérables ou menacées dans leur intégrité ou leur dignité. Même sous la contrainte, je ne ferai pas usage de mes connaissances contre les lois de l'humanité.

J'informerai les patients des décisions envisagées, de leurs raisons et de leurs conséquences.

Je ne tromperai jamais leur confiance et n'exploiterai pas le pouvoir hérité des circonstances pour forcer les consciences.

Je donnerai mes soins à l'indigent et à quiconque me les demandera. Je ne me laisserai pas influencer par la soif du gain ou la recherche de la gloire.

Admis dans l'intimité des personnes, je tairai les secrets qui me seront confiés. Reçu à l'intérieur des maisons, je respecterai les secrets des foyers et ma conduite ne servira pas à corrompre les mœurs.

Je ferai tout pour soulager les souffrances. Je ne prolongerai pas abusivement les agonies. Je ne provoquerai jamais la mort délibérément.

Je préserverai l'indépendance nécessaire à l'accomplissement de ma mission. Je n'entreprendrai rien qui dépasse mes compétences. Je les entretiendrai et les perfectionnerai pour assurer au mieux les services qui me seront demandés.

J'apporterai mon aide à mes confrères ainsi qu'à leurs familles dans l'adversité.

Que les hommes et mes confrères m'accordent leur estime si je suis fidèle à mes promesses, que je sois déshonoré et méprisé si j'y manque.

Serment d'Hippocrate

En présence des maîtres de cette faculté et de mes chers condisciples, je promets et je jure d'être fidèle aux lois de l'honneur et de la probité dans l'exercice de la médecine.

Je donnerai mes soins gratuits à l'indigent et je n'exigerai jamais un salaire au-dessus de mon travail. Admis dans l'intérieur des maisons, mes yeux ne verront pas ce qui s'y passe, ma langue taira les secrets qui me seront confiés et mon état ne servira pas à corrompre les mœurs ni à favoriser le crime.

Respectueux et reconnaissant envers mes maîtres, je rendrai à leurs enfants l'instruction que j'ai reçue de leurs pères.

Que les hommes m'accordent leur estime si je suis fidèle à mes promesses. Que je sois couvert d'opprobre et méprisé de mes confrères si j'y manque.

FRANCESCHINO Adrien

Descemetorhexis sans kératoplastie endothéliale dans la dystrophie endothéliale de Fuchs : revue systématique et méta-analyse

Thèse pour le doctorat en médecine, Clermont-Ferrand, janvier 2021

Résumé :

Contexte : La DWEK est une technique chirurgicale émergente qui pourrait être efficace dans la prise en charge des patients atteints de dystrophie de Fuchs.

Objectif : Réaliser une revue systématique de la littérature et une méta-analyse à propos de l'efficacité du descemetorhexis sans kératoplastie endothéliale (DWEK), associé ou non à la phakoémulsification (PKE) et aux inhibiteurs de rho kinase (RHOKI) dans la dystrophie cornéenne endothéliale de Fuchs (FECD).

Méthode : Les bases de données PubMed, Cochrane Library, Embase, ClinicalTrials.gov, et Science Direct ont été utilisées pour rechercher des études sur la DWEK chez des patients atteints de FECD, sans restriction de langue, jusqu'au 29 novembre 2020. Nous avons procédé à une méta-analyse stratifiée par type d'intervention et par taille de descemetorhexis, et à des méta-régressions pour comparer les interventions entre elles et déterminer l'influence des facteurs sociodémographiques. Les guidelines PRISMA ont été suivies et notre protocole de recherche a été enregistré dans PROSPERO (n° d'enregistrement CRD42020167566).

Résultats : 11 articles ont été inclus dans notre méta-analyse, représentant 127 yeux de 118 patients. La DWEK améliorait globalement l'acuité visuelle (taille d'effet = -1.11, IC95 -1.70 à -0.52, $P < 0.001$) et la pachymétrie (-1.25, -1.92 à -0.57, $P < 0.001$), sans effet significatif sur la densité cellulaire endothéliale (-0.59, -2.00 à 0.83, $P = 0.419$). Les trois types d'intervention (DWEK±RHOKI, DWEK±PKE, and DWEK±PKE±RHOKI) amélioraient l'acuité visuelle et la pachymétrie dans les stades précoces et légers de FECD. Une taille de descemetorhexis ≤ 4 mm augmentait l'acuité visuelle (-0.72, -1.29 à -0.14, $P < 0.001$) et la pachymétrie (-0.68, -0.98 à -0.38, $P < 0.001$), ce n'était pas le cas s'il était > 4 mm. Les méta-régressions ne montraient pas de résultats significatifs.

Conclusion : La DWEK, avec ou sans PKE et/ou RHOKI, améliorait l'acuité visuelle et la pachymétrie dans les stades précoces de FECD, sans efficacité retrouvée sur la densité cellulaire. Une taille de descemetorhexis ≤ 4 mm améliorait l'acuité visuelle et la pachymétrie.

Mots-Clés : Greffe cornéenne – kératoplastie – descemetorhexis – Descemet stripping only – DSO – DWEK – dystrophie cornéenne endothéliale de Fuchs – décompensation endothéliale cornéenne

Jury :

Président : M. CHIAMBARETTA Frédéric, Professeur, Faculté de Médecine de Clermont-Ferrand

Directeur : M. DUTHEIL Frédéric, Professeur, Faculté de Médecine Clermont-Fd

Co-Directeur : M. NAVEL Valentin, Docteur, Faculté de Médecine Clermont-Fd

Membre : M. SAPIN Vincent, Professeur, Faculté de Médecine de Clermont-Fd

Membre : M. BEZE Steven, Docteur, Faculté de Médecine de Clermont-Ferrand

Date de la soutenance : Vendredi 22 janvier 2021