HAL open science

# Reconstruction mammaire autologue par lambeau perforant abdominal : notre expérience

Samuel Niddam

▶ To cite this version:

Samuel Niddam. Reconstruction mammaire autologue par lambeau perforant abdominal : notre expérience. Sciences du Vivant [q-bio]. 2021. dumas-03442320

HAL Id: dumas-03442320

https://dumas.ccsd.cnrs.fr/dumas-03442320

Submitted on 23 Nov 2021

**HAL** is a multi-disciplinary open access archive for the deposit and dissemination of scientific research documents, whether they are published or not. The documents may come from teaching and research institutions in France or abroad, or from public or private research centers.

L'archive ouverte pluridisciplinaire **HAL**, est destinée au dépôt et à la diffusion de documents scientifiques de niveau recherche, publiés ou non, émanant des établissements d'enseignement et de recherche français ou étrangers, des laboratoires publics ou privés.

Faculté des sciences médicales et paramédicales
Aix*Marseille Université

# Reconstruction mammaire autologue par lambeau perforant abdominal : notre expérience

# T H È S E

**Présentée et publiquement soutenue devant**

**LA FACULTÉ DES SCIENCES MÉDICALES ET PARAMÉDICALES**

**DE MARSEILLE**

**Le 27 Octobre 2021**

**Par Monsieur Samuel NIDDAM**

**Né le 17 août 1993 à Marseille 08ème (13)**

Pour obtenir le grade de Docteur en Médecine

D.E.S. de CHIRURGIE PLASTIQUE RECONSTRUCTRICE ET ESTHÉTIQUE NR

**Membres du Jury de la Thèse** :

| | |
|---|---|
| **Monsieur le Professeur CASANOVA Dominique** | **Président** |
| **Monsieur le Professeur LEGRÉ Régis** | **Assesseur** |
| **Monsieur le Professeur BERTRAND Baptiste** | **Assesseur** |
| **Madame le Docteur PHILANDRIANOS Cécile** | **Directeur** |

Faculté des sciences médicales et paramédicales
Aix*Marseille Université

# Reconstruction mammaire autologue par lambeau perforant abdominal : notre expérience

# T H È S E

**Présentée et publiquement soutenue devant**

**LA FACULTÉ DES SCIENCES MÉDICALES ET PARAMÉDICALES**

**DE MARSEILLE**

**Le 27 Octobre 2021**

**Par Monsieur Samuel NIDDAM**

**Né le 17 août 1993 à Marseille 08ème (13)**

Pour obtenir le grade de Docteur en Médecine

D.E.S. de CHIRURGIE PLASTIQUE RECONSTRUCTRICE ET ESTHÉTIQUE NR

**Membres du Jury de la Thèse** :

| | |
|---|---|
| **Monsieur le Professeur CASANOVA Dominique** | **Président** |
| **Monsieur le Professeur LEGRÉ Régis** | **Assesseur** |
| **Monsieur le Professeur BERTRAND Baptiste** | **Assesseur** |
| **Madame le Docteur PHILANDRIANOS Cécile** | **Directeur** |

Faculté des sciences médicales et paramédicales
Aix*Marseille Université

# FACULTÉ DES SCIENCES MÉDICALES & PARAMÉDICALES

| | | |
|---|---|---|
| **Doyen** | **:** | **Pr. Georges LEONETTI** |
| Vice-Doyen aux affaires générales | : | Pr. Patrick DESSI |
| Vice-Doyen aux professions paramédicales | : | Pr. Philippe BERBIS |
| Conseiller | : | Pr. Patrick VILLANI |

***Assesseurs :***

| | | |
|---|---|---|
| ➢ aux études | : | Pr. Kathia CHAUMOITRE |
| ➢ à la recherche | : | Pr. Jean-Louis MEGE |
| ➢ à l'unité mixte de formation continue en santé | : | Pr. Justin MICHEL |
| ➢ pour le secteur NORD | : | Pr. Stéphane BERDAH |
| ➢ Groupements Hospitaliers de territoire | : | Pr. Jean-Noël ARGENSON |
| ➢ aux masters | : | Pr. Pascal ADALIAN |

***Chargés de mission :***

| | | |
|---|---|---|
| ➢ sciences humaines et sociales | : | Pr. Pierre LE COZ |
| ➢ relations internationales | : | Pr. Stéphane RANQUE |
| ➢ DU/DIU | : | Pr. Véronique VITTON |
| ➢ DPC, disciplines médicales & biologiques | : | Pr. Frédéric CASTINETTI |
| ➢ DPC, disciplines chirurgicales | : | Dr. Thomas GRAILLON |

## ÉCOLE DE MEDECINE

| | | |
|---|---|---|
| **Directeur** | **:** | **Pr. Jean-Michel VITON** |

***Chargés de mission***

| | | |
|---|---|---|
| ▪ PACES – Post-PACES | : | Pr. Régis GUIEU |
| ▪ DFGSM | : | Pr. Anne-Laure PELISSIER |
| ▪ DFASM | : | Pr. Marie-Aleth RICHARD |
| ▪ DFASM | : | Pr. Marc BARTHET |
| ▪ Préparation aux ECN | : | Dr Aurélie DAUMAS |
| ▪ DES spécialités | : | Pr. Pierre-Edouard FOURNIER |
| ▪ DES stages hospitaliers | : | Pr. Benjamin BLONDEL |
| ▪ DES MG | : | Pr. Christophe BARTOLI |
| ▪ Démographie médicale | : | Dr. Noémie RESSEGUIER |
| ▪ Etudiant | : | Elise DOMINJON |

*Cabinet du Doyen – 25.02. 2020 (GL/HB)*

Faculté des sciences
médicales et paramédicales
Aix*Marseille Université

## ÉCOLE DE DE MAIEUTIQUE

**Directrice** : **Madame Carole ZAKARIAN**

***Chargés de mission***

- 1er cycle : Madame Estelle BOISSIER
- 2ème cycle : Madame Cécile NINA

## ÉCOLE DES SCIENCES DE LA RÉADAPTATION

**Directeur** : **Monsieur Philippe SAUVAGEON**

***Chargés de mission***

- Masso- kinésithérapie 1er cycle : Madame Béatrice CAORS
- Masso-kinésithérapie 2ème cycle : Madame Joannie HENRY
- Mutualisation des enseignements : Madame Géraldine DEPRES

## ÉCOLE DES SCIENCES INFIRMIERES

**Directeur** : **Monsieur Sébastien COLSON**

***Chargés de mission***

- Chargée de mission : Madame Sandrine MAYEN RODRIGUES
- Chargé de mission : Monsieur Christophe ROMAN

*Cabinet du Doyen – 25.02. 2020 (GL/HB)*

## PROFESSEURS HONORAIRES

MM AGOSTINI Serge
ALDIGHIERI René
ALESSANDRINI Pierre
ALLIEZ Bernard
AQUARON Robert
ARGEME Maxime
ASSADOURIAN Robert
AUFFRAY Jean-Pierre
AUTILLO-TOUATI Amapola
AZORIN Jean-Michel
BAILLE Yves
BARDOT Jacques
BARDOT André
BERARD Pierre
BERGOIN Maurice
BERLAND Yvon
BERNARD Dominique
BERNARD Jean-Louis
BERNARD Jean-Paul
BERNARD Pierre-Marie
BERTRAND Edmond
BISSET Jean-Pierre
BLANC Bernard
BLANC Jean-Louis
BOLLINI Gérard
BONGRAND Pierre
BONNEAU Henri
BONNOIT Jean
BORY Michel
BOTTA Alain
BOTTA-FRIDLUND Danielle
BOURGEADE Augustin
BOUVENOT Gilles
BOUYALA Jean-Marie
BREMOND Georges
BRICOT René
BRUNET Christian
BUREAU Henri
CAMBOULIVES Jean
CANNONI Maurice
CARTOUZOU Guy
CAU Pierre
CHABOT Jean-Michel
CHAMLIAN Albert
CHARPIN Denis
CHARREL Michel

MM DEVRED Philippe
DJIANE Pierre
DONNET Vincent
DUCASSOU Jacques
DUFOUR Michel
DUMON Henri
ENJALBERT Alain
FAUGERE Gérard
FAVRE Roger
FIECHI Marius
FARNARIER Georges
FIGARELLA Jacques
FONTES Michel
FRANCES Yves
FRANCOIS Georges
FUENTES Pierre
GABRIEL Bernard
GALINIER Louis
GALLAIS Hervé
GAMERRE Marc
GARCIN Michel
GARNIER Jean-Marc
GAUTHIER André
GERARD Raymond
GEROLAMI-SANTANDREA André
GIUDICELLI Sébastien
GOUDARD Alain
GOUIN François
GRILLO Jean-Marie
GRIMAUD Jean-Charles
GRISOLI François
GROULIER Pierre
HADIDA/SAYAG Jacqueline
HASSOUN Jacques
HEIM Marc
HOUEL Jean
HUGUET Jean-François
JAQUET Philippe
JAMMES Yves
JOUVE Paulette
JUHAN Claude
JUIN Pierre
KAPHAN Gérard
KASBARIAN Michel
KLEISBAUER Jean-Pierre
LACHARD Jean

CHAUVEL Patrick
CHOUX Maurice
CIANFARANI François
CLAVERIE Jean-Michel
CLEMENT Robert
COMBALBERT André
CONTE-DEVOLX Bernard
CORRIOL Jacques
COULANGE Christian
CURVALE Georges
DALMAS Henri
DE MICO Philippe
DELPERO Jean-Robert
DESSEIN Alain
DELARQUE Alain
DEVIN Robert

MM MICHOTEY Georges
MIRANDA François
MONFORT Gérard
MONGES André
MONGIN Maurice
MUNDLER Olivier
NAZARIAN Serge
NICOLI René
NOIRCLERC Michel
OLMER Michel
OREHEK Jean
PAPY Jean-Jacques
PAULIN Raymond
PELOUX Yves
PENAUD Antony
PENE Pierre
PIANA Lucien
PICAUD Robert
PIGNOL Fernand
POGGI Louis
POITOUT Dominique
PONCET Michel
POUGET Jean
PRIVAT Yvan
QUILICHINI Francis
RANQUE Jacques
RANQUE Philippe
RICHAUD Christian
RIDINGS Bernard
ROCHAT Hervé
ROHNER Jean-Jacques
ROUX Hubert

LAFFARGUE Pierre
LAUGIER René
LE TREUT Yves
LEVY Samuel
LOUCHET Edmond
LOUIS René
LUCIANI Jean-Marie
MAGALON Guy
MAGNAN Jacques
MALLAN- MANCINI Josette
MALMEJAC Claude
MARANINCHI Dominique
MARTIN Claude
MATTEI Jean François
MERCIER Claude
METGE Paul

VANUXEM Paul
VERVLOET Daniel
VIALETTES Bernard
WEILLER Pierre-Jean

ROUX Michel
RUFO Marcel
SAHEL José
SALAMON Georges
SALDUCCI Jacques
SAMBUC Roland
SAN MARCO Jean-Louis
SANKALE Marc
SARACCO Jacques
SARLES Jacques
SARLES - PHILIP Nicole
SASTRE Bernard
SCHIANO Alain
SCOTTO Jean-Claude
SEBAHOUN Gérard
SEITZ Jean-François
SERMENT Gérard
SOULAYROL René
STAHL André
TAMALET Jacques
TARANGER-CHARPIN Colette
THIRION Xavier
THOMASSIN Jean-Marc
UNAL Daniel
VAGUE Philippe
VAGUE/JUHAN Irène

# EMERITAT

| | | |
|---|---|---|
| **2008** | | |
| M. le Professeur | LEVY Samuel | 31/08/2011 |
| Mme le Professeur | JUHAN-VAGUE Irène | 31/08/2011 |
| M. le Professeur | PONCET Michel | 31/08/2011 |
| M. le Professeur | KASBARIAN Michel | 31/08/2011 |
| M. le Professeur | ROBERTOUX Pierre | 31/08/2011 |
| **2009** | | |
| M. le Professeur | DJIANE Pierre | 31/08/2011 |
| M. le Professeur | VERVLOET Daniel | 31/08/2012 |
| **2010** | | |
| M. le Professeur | MAGNAN Jacques | 31/12/2014 |
| **2011** | | |
| M. le Professeur | DI MARINO Vincent | 31/08/2015 |
| M. le Professeur | MARTIN Pierre | 31/08/2015 |
| M. le Professeur | METRAS Dominique | 31/08/2015 |
| **2012** | | |
| M. le Professeur | AUBANIAC Jean-Manuel | 31/08/2015 |
| M. le Professeur | BOUVENOT Gilles | 31/08/2015 |
| M. le Professeur | CAMBOULIVES Jean | 31/08/2015 |
| M. le Professeur | FAVRE Roger | 31/08/2015 |
| M. le Professeur | MATTEI Jean-François | 31/08/2015 |
| M. le Professeur | OLIVER Charles | 31/08/2015 |
| M. le Professeur | VERVLOET Daniel | 31/08/2015 |
| **2013** | | |
| M. le Professeur | BRANCHEREAU Alain | 31/08/2016 |
| M. le Professeur | CARAYON Pierre | 31/08/2016 |
| M. le Professeur | COZZONE Patrick | 31/08/2016 |
| M. le Professeur | DELMONT Jean | 31/08/2016 |
| M. le Professeur | HENRY Jean-François | 31/08/2016 |
| M. le Professeur | LE GUICHAOUA Marie-Roberte | 31/08/2016 |
| M. le Professeur | RUFO Marcel | 31/08/2016 |
| M. le Professeur | SEBAHOUN Gérard | 31/08/2016 |
| **2014** | | |
| M. le Professeur | FUENTES Pierre | 31/08/2017 |
| M. le Professeur | GAMERRE Marc | 31/08/2017 |
| M. le Professeur | MAGALON Guy | 31/08/2017 |
| M. le Professeur | PERAGUT Jean-Claude | 31/08/2017 |
| M. le Professeur | WEILLER Pierre-Jean | 31/08/2017 |

**2015**

| | | |
|---|---|---|
| M. le Professeur | COULANGE Christian | 31/08/2018 |
| M. le Professeur | COURAND François | 31/08/2018 |
| M. le Professeur | FAVRE Roger | 31/08/2016 |
| M. le Professeur | MATTEI Jean-François | 31/08/2016 |
| M. le Professeur | OLIVER Charles | 31/08/2016 |
| M. le Professeur | VERVLOET Daniel | 31/08/2016 |

**2016**

| | | |
|---|---|---|
| M. le Professeur | BONGRAND Pierre | 31/08/2019 |
| M. le Professeur | BOUVENOT Gilles | 31/08/2017 |
| M. le Professeur | BRUNET Christian | 31/08/2019 |
| M. le Professeur | CAU Pierre | 31/08/2019 |
| M. le Professeur | COZZONE Patrick | 31/08/2017 |
| M. le Professeur | FAVRE Roger | 31/08/2017 |
| M. le Professeur | FONTES Michel | 31/08/2019 |
| M. le Professeur | JAMMES Yves | 31/08/2019 |
| M. le Professeur | NAZARIAN Serge | 31/08/2019 |
| M. le Professeur | OLIVER Charles | 31/08/2017 |
| M. le Professeur | POITOUT Dominique | 31/08/2019 |
| M. le Professeur | SEBAHOUN Gérard | 31/08/2017 |
| M. le Professeur | VIALETTES Bernard | 31/08/2019 |

**2017**

| | | |
|---|---|---|
| M. le Professeur | ALESSANDRINI Pierre | 31/08/2020 |
| M. le Professeur | BOUVENOT Gilles | 31/08/2018 |
| M. le Professeur | CHAUVEL Patrick | 31/08/2020 |
| M. le Professeur | COZZONE Pierre | 31/08/2018 |
| M. le Professeur | DELMONT Jean | 31/08/2018 |
| M. le Professeur | FAVRE Roger | 31/08/2018 |
| M. le Professeur | OLIVER Charles | 31/08/2018 |
| M. le Professeur | SEBBAHOUN Gérard | 31/08/2018 |

**2018**

| | | |
|---|---|---|
| M. le Professeur | MARANINCHI Dominique | 31/08/2021 |
| M. le Professeur | BOUVENOT Gilles | 31/08/2019 |
| M. le Professeur | COZZONE Pierre | 31/08/2019 |
| M. le Professeur | DELMONT Jean | 31/08/2019 |
| M. le Professeur | FAVRE Roger | 31/08/2019 |
| M. le Professeur | OLIVER Charles | 31/08/2019 |

2019

| | | |
|---|---|---|
| M. le Professeur | BERLAND Yvon | 31/08/2022 |
| M. le Professeur | CHARPIN Denis | 31/08/2022 |
| M. le Professeur | CLAVERIE Jean-Michel | 31/08/2022 |
| M. le Professeur | FRANCES Yves | 31/08/2022 |
| M. le Professeur | CAU Pierre | 31/08/2020 |
| M. le Professeur | COZZONE Patrick | 31/08/2020 |
| M. le Professeur | DELMONT Jean | 31/08/2020 |

| | | |
|---|---|---|
| M. le Professeur | FAVRE Roger | 31/08/2020 |
| M. le Professeur | FONTES Michel | 31/08/2020 |
| M. le Professeur | MAGALON Guy | 31/08/2020 |
| M. le Professeur | NAZARIAN Serge | 31/08/2020 |
| M. le Professeur | OLIVER Charles | 31/08/2020 |
| M. le Professeur | WEILLER Pierre-Jean | 31/08/2020 |

2020

| | | |
|---|---|---|
| M. le Professeur | DELPERO Jean-Robert | 31/08/2023 |
| M. le Professeur | GRIMAUD Jean-Charles | 31/08/2023 |
| M. le Professeur | SAMBUC Roland | 31/08/2023 |
| M. le Professeur | SEITZ Jean-François | 31/08/2023 |
| M. le Professeur | BERLAND Yvon | 31/08/2022 |
| M. le Professeur | CHARPIN Denis | 31/08/2022 |
| M. le Professeur | CLAVERIE Jean-Michel | 31/08/2022 |
| M. le Professeur | FRANCES Yves | 31/08/2022 |
| M. le Professeur | BONGRAND Pierre | 31/08/2021 |
| M. le Professeur | COZZONE Patrick | 31/08/2021 |
| M. le Professeur | FAVRE Roger | 31/08/2021 |
| M. le Professeur | FONTES Michel | 31/08/2021 |
| M. le Professeur | NAZARIAN Serge | 31/08/2021 |

# Honoris causa

**1967**

MM. les Professeurs DADI (Italie)
CID DOS SANTOS (Portugal)

**1974**

MM. les Professeurs MAC ILWAIN (Grande-Bretagne)
T.A. LAMBO (Suisse)

**1975**

MM. les Professeurs O. SWENSON (U.S.A.)
Lord J.WALTON of DETCHANT (Grande-Bretagne)

**1976**

MM. les Professeurs P. FRANCHIMONT (Belgique)
Z.J. BOWERS (U.S.A.)

**1977**

MM. les Professeurs C. GAJDUSEK-Prix Nobel (U.S.A.)
C.GIBBS (U.S.A.)
J. DACIE (Grande-Bretagne)

**1978**

M. le Président F. HOUPHOUET-BOIGNY (Côte d'Ivoire)

**1980**

MM. les Professeurs A. MARGULIS (U.S.A.)
R.D. ADAMS (U.S.A.)

**1981**

MM. les Professeurs H. RAPPAPORT (U.S.A.)
M. SCHOU (Danemark)
M. AMENT (U.S.A.)
Sir A. HUXLEY (Grande-Bretagne)
S. REFSUM (Norvège)

**1982**

M. le Professeur W.H. HENDREN (U.S.A.)

**1985**

MM. les Professeurs S. MASSRY (U.S.A.)
KLINSMANN (R.D.A.)

**1986**

MM. les Professeurs E. MIHICH (U.S.A.)
T. MUNSAT (U.S.A.)
LIANA BOLIS (Suisse)
L.P. ROWLAND (U.S.A.)

**1987**

M. le Professeur P.J. DYCK (U.S.A.)

**1988**

MM. les Professeurs R. BERGUER (U.S.A.)
W.K. ENGEL (U.S.A.)
V. ASKANAS (U.S.A.)
J. WEHSTER KIRKLIN (U.S.A.)
A. DAVIGNON (Canada)
A. BETTARELLO (Brésil)

**1989**

M. le Professeur P. MUSTACCHI (U.S.A.)

**1990**

MM. les Professeurs J.G. MC LEOD (Australie)
J. PORTER (U.S.A.)

**1991**

MM. les Professeurs J. Edward MC DADE (U.S.A.)
W. BURGDORFER (U.S.A.)

**1992**

MM. les Professeurs H.G. SCHWARZACHER (Autriche)
D. CARSON (U.S.A.)
T. YAMAMURO (Japon)

**1994**

MM. les Professeurs G. KARPATI (Canada)
W.J. KOLFF (U.S.A.)

**1995**

MM. les Professeurs D. WALKER (U.S.A.)
M. MULLER (Suisse)
V. BONOMINI (Italie)

**1997**

MM. les Professeurs C. DINARELLO (U.S.A.)
D. STULBERG (U.S.A.)
A. MEIKLE DAVISON (Grande-Bretagne)
P.I. BRANEMARK (Suède)

**1998**

MM. les Professeurs O. JARDETSKY (U.S.A.)

**1999**

MM. les Professeurs J. BOTELLA LLUSIA (Espagne)

| | |
|---|---|
| | D. COLLEN (Belgique) |
| | S. DIMAURO (U. S. A.) |
| **2000** | |
| MM. les Professeurs | D. SPIEGEL (U. S. A.) |
| | C. R. CONTI (U.S.A.) |
| **2001** | |
| MM. les Professeurs | P-B. BENNET (U. S. A.) |
| | G. HUGUES (Grande Bretagne) |
| | J-J. O'CONNOR (Grande Bretagne) |
| **2002** | |
| MM. les Professeurs | M. ABEDI (Canada) |
| | K. DAI (Chine) |
| **2003** | |
| M. le Professeur | T. MARRIE (Canada) |
| Sir | G.K. RADDA (Grande Bretagne) |
| **2004** | |
| M. le Professeur | M. DAKE (U.S.A.) |
| **2005** | |
| M. le Professeur | L. CAVALLI-SFORZA (U.S.A.) |
| **2006** | |
| M. le Professeur | A. R. CASTANEDA (U.S.A.) |
| **2007** | |
| M. le Professeur | S. KAUFMANN (Allemagne) |

# PROFESSEURS DES UNIVERSITES-PRATICIENS HOSPITALIERS

AGOSTINI FERRANDES Aubert
ALBANESE Jacques
ALIMI Yves
AMABILE Philippe
AMBROSI Pierre
ANDRE Nicolas
ARGENSON Jean-Noël
ASTOUL Philippe
ATTARIAN Shahram
AUDOUIN Bertrand
AUQUIER Pascal
AVIERINOS Jean-François
AZULAY Jean-Philippe
BAILLY Daniel
BARLESI Fabrice
BARLIER-SETTI Anne
BARLOGIS Vincent
BARTHET Marc
BARTOLI Christophe
BARTOLI Jean-Michel
BARTOLI Michel
BARTOLOMEI Fabrice
BASTIDE Cyrille
BENSOUSSAN Laurent
BERBIS Philippe
BERBIS Julie
BERDAH Stéphane
BEROUD Christophe
BERTUCCI François
BLAISE Didier
BLIN Olivier
BLONDEL Benjamin
BONIN/GUILLAUME Sylvie
BONELLO Laurent
BONNET Jean-Louis
*BOUBLI Léon Surnombre*
BOUFI Mourad
BOYER Laurent
BREGEON Fabienne
BRETELLE Florence
BROUQUI Philippe
BRUDER Nicolas
BRUE Thierry
BRUNET Philippe
BURTEY Stéphane
CARCOPINO-TUSOLI Xavier
CASANOVA Dominique
CASTINETTI Frédéric
CECCALDI Mathieu
CHAGNAUD Christophe
CHAMBOST Hervé
CHAMPSAUR Pierre
CHANEZ Pascal
CHARAFFE-JAUFFRET Emmanuelle
CHARREL Rémi
CHAUMOITRE Kathia
CHIARONI Jacques
CHINOT Olivier
CHOSSEGROS Cyrille
COLLART Frédéric
COSTELLO Régis
COURBIERE Blandine
COWEN Didier
CRAVELLO Ludovic
CUISSET Thomas
DA FONSECA David
DAHAN-ALCARAZ Laetitia
DANIEL Laurent
DARMON Patrice
DAVID Thierry
D'ERCOLE Claude
D'JOURNO Xavier
DEHARO Jean-Claude
DELAPORTE Emmanuel
DENIS Danièle
DISDIER Patrick
DODDOLI Christophe
DRANCOURT Michel
DUBUS Jean-Christophe
DUFFAUD Florence
DUFOUR Henry
DURAND Jean-Marc
DUSSOL Bertrand
EBBO Mikaël
EUSEBIO Alexandre
FABRE Alexandre
FAKHRY Nicolas
FELICIAN Olvier
FENOLLAR Florence
FIGARELLA/BRANGER Dominique
FLECHER Xavier
FOUILLOUX Virginie
FOURNIER Pierre-Edouard
FRANCESCHI Frédéric
FUENTES Stéphane
GABERT Jean
GABORIT Bénédicte
GAINNIER Marc
GARCIA Stéphane
GARIBOLDI Vlad
GAUDART Jean
GAUDY-MARQUESTE Caroline
GENTILE Stéphanie
GERBEAUX Patrick
GEROLAMI/SANTANDREA René
GILBERT/ALESSI Marie-Christine
GIORGI Roch
GIOVANNI Antoine
GIRARD Nadine
GIRAUD/CHABROL Brigitte
GONCALVES Anthony
GRANEL/REY Brigitte
GRANVAL Philippe
GREILLIER Laurent
GROB Jean-Jacques
GUEDJ Eric
GUIEU Régis
GUIS Sandrine
GUYE Maxime
GUYOT Laurent
*GUYS Jean-Michel Surnombre*
HABIB Gilbert
HARDWIGSEN Jean
HARLE Jean-Robert
HOUVENAEGHEL Gilles
JACQUIER Alexis
JOURDE-CHICHE Noémie
JOUVE Jean-Luc KAPLANSKI Gilles
KARSENTY Gilles
*KERBAUL François détachement*
KRAHN Martin
LAFFORGUE Pierre
LAGIER Jean-Christophe
LAMBAUDIE Eric
LANCON Christophe
LA SCOLA Bernard LAUNAY Franck
LAVIEILLE Jean-Pierre
LE CORROLLER Thomas
LECHEVALLIER Eric
LEGRE Régis
LEHUCHER-MICHEL Marie-Pascale
LEONE Marc
LEONETTI Georges
LEPIDI Hubert
LEVY Nicolas
MACE Loïc MAGNAN Pierre-Edouard
MANCINI Julien
MEGE Jean-Louis
MERROT Thierry
METZLER/GUILLEMAIN Catherine
MEYER/DUTOUR Anne
MICCALEF/ROLL Joëlle
MICHEL Fabrice
MICHEL Gérard
MICHEL Justin
MICHELET Pierre
MILH Mathieu
MILLION Matthieu
MOAL Valérie
MORANGE Pierre-Emmanuel
MOULIN Guy MOUTARDIER Vincent
NAUDIN Jean
NICOLAS DE LAMBALLERIE Xavier
NICOLLAS Richard NGUYEN Karine
OLIVE Daniel
OLLIVIER Matthieu
OUAFIK L'Houcine
OVAERT-REGGIO Caroline
PADOVANI Laetitia

PROFESSEURS DES UNIVERSITES-PRATICIENS HOSPITALIERS

PAGANELLI Franck
*PANUEL Michel Surnombre*
PAPAZIAN Laurent
PAROLA Philippe
*PARRATTE Sébastien Disponibilité*
PELISSIER-ALICOT Anne-Laure
PELLETIER Jean
PERRIN Jeanne
PETIT Philippe
PHAM Thao
PIERCECCHI/MARTI Marie-Dominiqu
PIQUET Philippe
PIRRO Nicolas
POINSO François
RACCAH Denis
RANQUE Stéphane
*RAOULT Didier Surnombre*
REGIS Jean
REYNAUD/GAUBERT Martine
REYNAUD Rachel
RICHARD/LALLEMAND Marie-Aleth
RICHIERI Raphaëlle
ROCHE Pierre-Hugues
ROCH Antoine
ROCHWERGER Richard
ROLL Patrice
ROSSI Dominique
ROSSI Pascal
ROUDIER Jean
SALAS Sébastien
SARLON-BARTOLI Gabrielle
SCAVARDA Didier
SCHLEINITZ Nicolas
SEBAG Frédéric
SIELEZNEFF Igor
SIMON Nicolas
STEIN Andréas
TAIEB David
THOMAS Pascal
THUNY Franck
TREBUCHON-DA FONSECA Agnès
TRIGLIA Jean-Michel
TROPIANO Patrick
TSIMARATOS Michel
TURRINI Olivier
VALERO René
VAROQUAUX Arthur Damien
VELLY Lionel
VEY Norbert
VIDAL Vincent
VIENS Patrice
VILLANI Patrick
VITON Jean-Michel
VITTON Véronique
*VIEHWEGER Heide Elke détachement*
VIVIER Eric
XERRI Luc

**PROFESSEUR DES UNIVERSITES**

ADALIAN Pascal
AGHABABIAN Valérie
BELIN Pascal
CHABANNON Christian
CHABRIERE Eric
FERON François
LE COZ Pierre
LEVASSEUR Anthony
RANJEVA Jean-Philippe
SOBOL Hagay

**PROFESSEUR CERTIFIE**

*BRANDENBURGER Chantal retraite mars 2021*
FRAISSE-MANGIALOMINI Jeanne

**PROFESSEUR DES UNIVERSITES ASSOCIE à MI-TEMPS**

REVIS Joana

**PROFESSEUR DES UNIVERSITES MEDECINE GENERALE**

GENTILE Gaëtan

**PROFESSEUR ASSOCIE DE MEDECINE GENERALE**

GUIDA Pierre

AHERFI Sarah
*ANGELAKIS Emmanouil (disponibilité)*
*ATLAN Catherine (disponibilité)*
BEGE Thierry
BELIARD Sophie
BENYAMINE Audrey
BERTRAND Baptiste
BEYER-BERJOT Laura
BIRNBAUM David
BONINI Francesca
BOUCRAUT Joseph
BOULAMERY Audrey
BOULLU/CIOCCA Sandrine
BOUSSEN Salah Michel
BUFFAT Christophe
CAMILLERI Serge
CARRON Romain
CASSAGNE Carole
CERMOLACCE Michel
CHAUDET Hervé
CHRETIEN Anne-Sophie
COZE Carole
CUNY Thomas
*DADOUN Frédéric (disponibilité)*
DALES Jean-Philippe
DARIEL Anne
DAUMAS Aurélie
DEGEORGES/VITTE Joëlle
DELLIAUX Stéphane
DESPLAT/JEGO Sophie
DEVILLIER Raynier
DUBOURG Grégory
DUCONSEIL Pauline
DUFOUR Jean-Charles
ELDIN Carole
FAURE Alice
FOLETTI Jean- Marc
FRANKEL Diane
FROMONOT Julien
GASTALDI Marguerite
GELSI/BOYER Véronique
GIUSIANO Bernard
GIUSIANO COURCAMBECK Sophie
GONZALEZ Jean-Michel
GOURIET Frédérique
GRAILLON Thomas
GUERIN Carole
GUENOUN MEYSSIGNAC Daphné
GUIDON Catherine
GUIVARCH Jokthan
HAUTIER/KRAHN Aurélie
HRAIECH Sami
KASPI-PEZZOLI Elise
L'OLLIVIER Coralie
LABIT-BOUVIER Corinne
LAFAGE/POCHITALOFF-HUVALE Marina
LAGARDE Stanislas
*LAGIER Aude (disponibilité)*
LAGOUANELLE/SIMEONI Marie-Claude
LEVY/MOZZICONACCI Annie
LOOSVELD Marie
MAAROUF Adil
MACAGNO Nicolas
MAUES DE PAULA André
MEGE Diane
MOTTOLA GHIGO Giovanna
NINOVE Laetitia
NOUGAIREDE Antoine
PAULMYER/LACROIX Odile
PESENTI Sébastien
RADULESCO Thomas
RESSEGUIER Noémie
ROBERT Philippe
ROBERT Thomas
ROMANET Pauline
SABATIER Renaud
SARI-MINODIER Irène
SAVEANU Alexandru
*SECQ Véronique (disponibilité)*
STELLMANN Jan-Patrick
SUCHON Pierre
TABOURET Emeline
TOGA Caroline
TOGA Isabelle
TOMASINI Pascale
TOSELLO Barthélémy
TROUSSE Delphine
TUCHTAN-TORRENTS Lucile
VELY Frédéric
VION-DURY Jean
ZATTARA/CANNONI Hélène

## MAITRES DE CONFERENCES DES UNIVERSITES
(mono-appartenants)

ABU ZAINEH Mohammad
BARBACARU/PERLES T. A.
BERLAND Caroline
BOYER Sylvie
COLSON Sébastien
DEGIOANNI/SALLE Anna
DESNUES Benoît
MARANINCHI Marie
MERHEJ/CHAUVEAU Vicky
MINVIELLE/DEVICTOR Bénédicte
POGGI Marjorie
POUGET Benoît
RUEL Jérôme
THOLLON Lionel
THIRION Sylvie
VERNA Emeline

## MAITRE DE CONFERENCES DES UNIVERSITES DE MEDECINE GENERALE

CASANOVA Ludovic

## MAITRES DE CONFERENCES ASSOCIES DE MEDECINE GENERALE à MI-TEMPS

BARGIER Jacques
CALVET-MONTREDON Céline
FORTE Jenny
JANCZEWSKI Aurélie
NUSSLI Nicolas
ROUSSEAU-DURAND Raphaëlle
THERY Didier

**MAITRE DE CONFERENCES ASSOCIE à MI-TEMPS**

BOURRIQUEN Maryline

EVANS-VIALLAT Catherine

LAZZAROTTO Sébastien

LUCAS Guillaume

MATHIEU Marion

MAYENS-RODRIGUES Sandrine

MELLINAS Marie

ROMAN Christophe

TRINQUET Laure

## PROFESSEURS DES UNIVERSITES et MAITRES DE CONFERENCES DES UNIVERSITES - PRATICIENS HOSPITALIERS
## PROFESSEURS ASSOCIES, MAITRES DE CONFERENCES DES UNIVERSITES mono-appartenants

### ANATOMIE *4201*

CHAMPSAUR Pierre (PU-PH)
LE CORROLLER Thomas (PU-PH)
PIRRO Nicolas (PU-PH)

GUENOUN-MEYSSIGNAC Daphné (MCU-PH)
*LAGIER Aude (MCU-PH) disponibilité*

THOLLON Lionel (MCF) (60ème section)

### ANATOMIE ET CYTOLOGIE PATHOLOGIQUES *4203*

CHARAFE/JAUFFRET Emmanuelle (PU-PH)
DANIEL Laurent (PU-PH)
FIGARELLA/BRANGER Dominique (PU-PH)
GARCIA Stéphane (PU-PH)
XERRI Luc (PU-PH)

DALES Jean-Philippe (MCU-PH)
GIUSIANO COURCAMBECK Sophie (MCU PH)
LABIT/BOUVIER Corinne (MCU-PH)
MACAGNO Nicolas (MCU-PH)
MAUES DE PAULA André (MCU-PH)
*SECQ Véronique (MCU-PH) disponibilité*

### ANESTHESIOLOGIE ET REANIMATION CHIRURGICALE ; MEDECINE URGENCE *4801*

ALBANESE Jacques (PU-PH)
BRUDER Nicolas (PU-PH)
LEONE Marc (PU-PH)
MICHEL Fabrice (PU-PH)
VELLY Lionel (PU-PH)

BOUSSEN Salah Michel (MCU-PH)
GUIDON Catherine (MCU-PH)

### ANGLAIS *11*

*BRANDENBURGER Chantal (PRCE) retraite mars 2021*
FRAISSE-MANGIALOMINI Jeanne (PRCE)

### BIOLOGIE ET MEDECINE DU DEVELOPPEMENT ET DE LA REPRODUCTION ; GYNECOLOGIE MEDICALE *5405*

METZLER/GUILLEMAIN Catherine (PU-PH)
PERRIN Jeanne (PU-PH)

### ANTHROPOLOGIE *20*

ADALIAN Pascal (PR)

DEGIOANNI/SALLE Anna (MCF)
POUGET Benoît (MCF)
VERNA Emeline (MCF)

### BACTERIOLOGIE-VIROLOGIE ; HYGIENE HOSPITALIERE *4501*

CHARREL Rémi (PU PH)
DRANCOURT Michel (PU-PH)
FENOLLAR Florence (PU-PH)
FOURNIER Pierre-Edouard (PU-PH)
NICOLAS DE LAMBALLERIE Xavier (PU-PH)
LA SCOLA Bernard (PU-PH)
*RAOULT Didier (PU-PH) Surnombre*

AHERFI Sarah (MCU-PH)
*ANGELAKIS Emmanouil (MCU-PH) disponibilité*
DUBOURG Grégory (MCU-PH)
GOURIET Frédérique (MCU-PH)
NOUGAIREDE Antoine (MCU-PH)
NINOVE Laetitia (MCU-PH)

CHABRIERE Eric (PR) (64ème section)

LEVASSEUR Anthony (PR) (64ème section)
DESNUES Benoit (MCF) ( 65ème section )
MERHEJ/CHAUVEAU Vicky (MCF) (87ème section)

### BIOCHIMIE ET BIOLOGIE MOLECULAIRE *4401*

BARLIER/SETTI Anne (PU-PH)
GABERT Jean (PU-PH)
GUIEU Régis (PU-PH)
OUAFIK L'Houcine (PU-PH)

BUFFAT Christophe (MCU-PH)
FROMONOT Julien (MCU-PH)
MOTTOLA GHIGO Giovanna (MCU-PH)
ROMANET Pauline (MCU-PH)
SAVEANU Alexandru (MCU-PH)

### BIOLOGIE CELLULAIRE *4403*

ROLL Patrice (PU-PH)

FRANKEL Diane (MCU-PH)
GASTALDI Marguerite (MCU-PH)
KASPI-PEZZOLI Elise (MCU-PH)
LEVY-MOZZICONNACCI Annie (MCU-PH)

## BIOPHYSIQUE ET MEDECINE NUCLEAIRE *4301*

GUEDJ Eric (PU-PH)
GUYE Maxime (PU-PH)
TAIEB David (PU-PH)

BELIN Pascal (PR) (69ème section)
RANJEVA Jean-Philippe (PR) (69ème section)

CAMMILLERI Serge (MCU-PH)
VION-DURY Jean (MCU-PH)

BARBACARU/PERLES Téodora Adriana (MCF) (69ème section)

## BIOSTATISTIQUES, INFORMATIQUE MEDICALE ET TECHNOLOGIES DE COMMUNICATION *4604*

GAUDART Jean (PU-PH)
GIORGI Roch (PU-PH)
MANCINI Julien (PU-PH)

CHAUDET Hervé (MCU-PH)
DUFOUR Jean-Charles (MCU-PH)
GIUSIANO Bernard (MCU-PH)

ABU ZAINEH Mohammad (MCF) (5ème section)
BOYER Sylvie (MCF) (5ème section)

## CHIRURGIE ORTHOPEDIQUE ET TRAUMATOLOGIQUE *5002*

ARGENSON Jean-Noël (PU-PH)
BLONDEL Benjamin (PU-PH)
FLECHER Xavier (PU PH)
OLLIVIER Matthieu (PU-PH)
*PARRATTE Sébastien (PU-PH) Disponibilité*
ROCHWERGER Richard (PU-PH)
TROPIANO Patrick (PU-PH)

## CANCEROLOGIE : RADIOTHERAPIE *4702*

BERTUCCI François (PU-PH)
CHINOT Olivier (PU-PH)
COWEN Didier (PU-PH)
DUFFAUD Florence (PU-PH)
GONCALVES Anthony PU-PH)
HOUVENAEGHEL Gilles (PU-PH)
LAMBAUDIE Eric (PU-PH)
PADOVANI Laetitia (PH-PH)
SALAS Sébastien (PU-PH)
VIENS Patrice (PU-PH)

SABATIER Renaud (MCU-PH)
TABOURET Emeline (MCU-PH)

## CARDIOLOGIE *5102*

AVIERINOS Jean-François (PU-PH)
BONELLO Laurent (PU PH)
BONNET Jean-Louis (PU-PH)
CUISSET Thomas (PU-PH)
DEHARO Jean-Claude (PU-PH)
FRANCESCHI Frédéric (PU-PH)
HABIB Gilbert (PU-PH)
PAGANELLI Franck (PU-PH)
THUNY Franck (PU-PH)

## CHIRURGIE VISCERALE ET DIGESTIVE *5202*

BERDAH Stéphane (PU-PH)
HARDWIGSEN Jean (PU-PH)
MOUTARDIER Vincent (PU-PH)
SEBAG Frédéric (PU-PH)
SIELEZNEFF Igor (PU-PH)
TURRINI Olivier (PU-PH)

BEGE Thierry (MCU-PH)
BEYER-BERJOT Laura (MCU-PH)
BIRNBAUM David (MCU-PH)
DUCONSEIL Pauline (MCU-PH)
GUERIN Carole (MCU PH)
MEGE Diane (MCU-PH)

## CHIRURGIE INFANTILE *5402*

*GUYS Jean-Michel (PU-PH) Surnombre*
JOUVE Jean-Luc (PU-PH)
LAUNAY Franck (PU-PH)
MERROT Thierry (PU-PH)
*VIEHWEGER Heide Elke (PU-PH) détachement*
DARIEL Anne (MCU-PH)
FAURE Alice (MCU PH)
PESENTI Sébastien (MCU-PH)

## CHIRURGIE MAXILLO-FACIALE ET STOMATOLOGIE *5503*

CHOSSEGROS Cyrille (PU-PH)
GUYOT Laurent (PU-PH)

FOLETTI Jean-Marc (MCU-PH)

**CHIRURGIE THORACIQUE ET CARDIOVASCULAIRE** *5103*

COLLART Frédéric (PU-PH)
D'JOURNO Xavier (PU-PH)
DODDOLI Christophe (PU-PH)
FOUILLOUX Virginie (PU-PH)
GARIBOLDI Vlad (PU-PH)
MACE Loïc (PU-PH)
THOMAS Pascal (PU-PH)
TROUSSE Delphine (MCU-PH)

**CHIRURGIE VASCULAIRE ; MEDECINE VASCULAIRE** *5104*

ALIMI Yves (PU-PH)
AMABILE Philippe (PU-PH)
BARTOLI Michel (PU-PH)
BOUFI Mourad (PU-PH)
MAGNAN Pierre-Edouard (PU-PH)
PIQUET Philippe (PU-PH)
SARLON-BARTOLI Gabrielle (PU PH)

**HISTOLOGIE, EMBRYOLOGIE ET CYTOGENETIQUE** *4202*

LEPIDI Hubert (PU-PH)

PAULMYER/LACROIX Odile (MCU-PH)

**DERMATOLOGIE - VENEREOLOGIE** *5003*

BERBIS Philippe (PU-PH)
DELAPORTE Emmanuel (PU-PH)
GAUDY/MARQUESTE Caroline (PU-PH)
GROB Jean-Jacques (PU-PH)
RICHARD/LALLEMAND Marie-Aleth (PU-PH)

**DUSI**

COLSON Sébastien (MCF)

BOURRIQUEN Maryline (MAST)
EVANS-VIALLAT Catherine (MAST)
LUCAS Guillaume (MAST)
MAYEN-RODRIGUES Sandrine (MAST)
MELLINAS Marie (MAST)
ROMAN Christophe (MAST)
TRINQUET Laure (MAST)

**ENDOCRINOLOGIE ,DIABETE ET MALADIES METABOLIQUES ; GYNECOLOGIE MEDICALE** *5404*

BRUE Thierry (PU-PH)
CASTINETTI Frédéric (PU-PH)
CUNY Thomas (MCU PH)

**CHIRURGIE PLASTIQUE, RECONSTRUCTRICE ET ESTHETIQUE ; BRÛLOLOGIE** *5004*

CASANOVA Dominique (PU-PH)
LEGRE Régis (PU-PH)

BERTRAND Baptiste (MCU-PH)
HAUTIER/KRAHN Aurélie (MCU-PH)

**GASTROENTEROLOGIE ; HEPATOLOGIE ; ADDICTOLOGIE** *5201*

BARTHET Marc (PU-PH)
DAHAN-ALCARAZ Laetitia (PU-PH)
GEROLAMI-SANTANDREA René (PU-PH)
GRANDVAL Philippe (PU-PH)
VITTON Véronique (PU-PH)

GONZALEZ Jean-Michel ( MCU-PH)

**GENETIQUE** *4704*

BEROUD Christophe (PU-PH)
KRAHN Martin (PU-PH)
LEVY Nicolas (PU-PH)
NGYUEN Karine (PU-PH)

TOGA Caroline (MCU-PH)
ZATTARA/CANNONI Hélène (MCU-PH)

**GYNECOLOGIE-OBSTETRIQUE ; GYNECOLOGIE MEDICALE** *5403*

AGOSTINI Aubert (PU-PH)
*BOUBLI Léon (PU-PH) Surnombre*
BRETELLE Florence (PU-PH)
CARCOPINO-TUSOLI Xavier (PU-PH)
COURBIERE Blandine (PU-PH)
CRAVELLO Ludovic (PU-PH)
D'ERCOLE Claude (PU-PH)

**EPIDEMIOLOGIE, ECONOMIE DE LA SANTE ET PREVENTION** *4601*

AUQUIER Pascal (PU-PH)
BERBIS Julie (PU-PH)
BOYER Laurent (PU-PH)
GENTILE Stéphanie (PU-PH)

LAGOUANELLE/SIMEONI Marie-Claude (MCU-PH)
RESSEGUIER Noémie (MCU-PH)

MINVIELLE/DEVICTOR Bénédicte (MCF)(06ème section)

**IMMUNOLOGIE** *4703*

KAPLANSKI Gilles (PU-PH)
MEGE Jean-Louis (PU-PH)
OLIVE Daniel (PU-PH)
VIVIER Eric (PU-PH)

FERON François (PR) (69ème section)

BOUCRAUT Joseph (MCU-PH)
CHRETIEN Anne-Sophie (MCU PH)
DEGEORGES/VITTE Joëlle (MCU-PH)
DESPLAT/JEGO Sophie (MCU-PH)
ROBERT Philippe (MCU-PH)
VELY Frédéric (MCU-PH)

**MALADIES INFECTIEUSES ; MALADIES TROPICALES** *4503*

BROUQUI Philippe (PU-PH)
LAGIER Jean-Christophe (PU-PH)
MILLION Matthieu (PU-PH)
PAROLA Philippe (PU-PH)
STEIN Andréas (PU-PH)

ELDIN Carole (MCU-PH)

**MEDECINE D'URGENCE** *4805*

*KERBAUL François (PU-PH) détachement*
MICHELET Pierre (PU-PH)

**MEDECINE INTERNE ; GERIATRIE ET BIOLOGIE DU VIEILLISSEMENT ; ADDICTOLOGIE** *5301*

BONIN/GUILLAUME Sylvie (PU-PH)
DISDIER Patrick (PU-PH)
DURAND Jean-Marc (PU-PH)
EBBO Mikael (PU-PH)
GRANEL/REY Brigitte (PU-PH)
HARLE Jean-Robert (PU-PH)
ROSSI Pascal (PU-PH)
SCHLEINITZ Nicolas (PU-PH)

BENYAMINE Audrey (MCU-PH)

**HEMATOLOGIE ; TRANSFUSION** *4701*

BLAISE Didier (PU-PH)
COSTELLO Régis (PU-PH)
CHIARONI Jacques (PU-PH)
GILBERT/ALESSI Marie-Christine (PU-PH)
MORANGE Pierre-Emmanuel (PU-PH)
VEY Norbert (PU-PH)

DEVILLIER Raynier (MCU PH)
GELSI/BOYER Véronique (MCU-PH)
LAFAGE/POCHITALOFF-HUVALE Marina (MCU-PH)
LOOSVELD Marie (MCU-PH)
SUCHON Pierre (MCU-PH)

POGGI Marjorie (MCF) (64ème section)

**MEDECINE LEGALE ET DROIT DE LA SANTE** *4603*

BARTOLI Christophe (PU-PH)
LEONETTI Georges (PU-PH)
PELISSIER-ALICOT Anne-Laure (PU-PH)
PIERCECCHI-MARTI Marie-Dominique (PU-PH)

TUCHTAN-TORRENTS Lucile (MCU-PH)

BERLAND Caroline (MCF) (1ère section)

**MEDECINE PHYSIQUE ET DE READAPTATION** *4905*

BENSOUSSAN Laurent (PU-PH)
VITON Jean-Michel (PU-PH)

**MEDECINE ET SANTE AU TRAVAIL** *4602*

LEHUCHER/MICHEL Marie-Pascale (PU-PH)

SARI/MINODIER Irène (MCU-PH)

## MEDECINE GENERALE *5303*

GENTILE Gaëtan (PR  Méd. Gén. Temps plein)

CASANOVA Ludovic (MCF  Méd. Gén. Temps plein)

GUIDA Pierre (PR associé Méd. Gén. à mi-temps) retraite au 25/09/2(

BARGIER Jacques (MCF associé Méd. Gén. À mi-temps)
CALVET-MONTREDON Céline (MCF associé Méd. Gén. à temps plein)
FORTE Jenny (MCF associé Méd. Gén. À mi-temps)
JANCZEWSKI Aurélie (MCF associé Méd. Gén. À mi-temps)
NUSSLI Nicolas (MCF associé Méd. Gén. À mi-temps)
ROUSSEAU-DURAND Raphaëlle (MCF associé Méd. Gén. À mi-temps)
THERY Didier (MCF associé Méd. Gén. À mi-temps) (nomination au 1/

## NUTRITION *4404*

DARMON Patrice (PU-PH)
RACCAH Denis (PU-PH)
VALERO René (PU-PH)

*ATLAN Catherine (MCU-PH) disponibilité*
BELIARD Sophie (MCU-PH)

MARANINCHI Marie (MCF) (66ème section)

## ONCOLOGIE 65 (BIOLOGIE CELLULAIRE)

CHABANNON Christian (PR) (66ème section)
SOBOL Hagay (PR) (65ème section)

## OPHTALMOLOGIE *5502*

DAVID Thierry (PU-PH)
DENIS Danièle (PU-PH)

## OTO-RHINO-LARYNGOLOGIE *5501*

DESSI Patrick (PU-PH)
FAKHRY Nicolas (PU-PH)
GIOVANNI Antoine (PU-PH)
LAVIEILLE  Jean-Pierre (PU-PH)
MICHEL Justin (PU-PH)
NICOLLAS Richard (PU-PH)
TRIGLIA Jean-Michel (PU-PH)

RADULESCO Thomas (MCU-PH)

REVIS Joana (PAST) (Orthophonie) (7ème Section)

## NEPHROLOGIE *5203*

BRUNET Philippe (PU-PH)
BURTEY Stépahne (PU-PH)
DUSSOL Bertrand (PU-PH)
JOURDE CHICHE Noémie (PU PH)
MOAL Valérie (PU-PH)

ROBERT Thomas (MCU-PH)

## NEUROCHIRURGIE *4902*

DUFOUR Henry (PU-PH)
FUENTES Stéphane (PU-PH)
REGIS Jean (PU-PH)
ROCHE Pierre-Hugues (PU-PH)
SCAVARDA Didier (PU-PH)

CARRON Romain (MCU PH)
GRAILLON Thomas (MCU PH)

## NEUROLOGIE *4901*

ATTARIAN Sharham (PU PH)
AUDOIN Bertrand (PU-PH)
AZULAY Jean-Philippe (PU-PH)
CECCALDI Mathieu (PU-PH)
EUSEBIO Alexandre (PU-PH)
FELICIAN Olivier (PU-PH)
PELLETIER Jean (PU-PH)

MAAROUF Adil (MCU-PH)

## PEDOPSYCHIATRIE; ADDICTOLOGIE *4904*

DA FONSECA David (PU-PH)
POINSO François (PU-PH)

GUIVARCH Jokthan (MCU-PH)

## PHARMACOLOGIE FONDAMENTALE - PHARMACOLOGIE CLINIQUE; ADDICTOLOGIE *4803*

BLIN Olivier (PU-PH)
MICALLEF/ROLL Joëlle (PU-PH)
SIMON Nicolas (PU-PH)

BOULAMERY Audrey (MCU-PH)

**PARASITOLOGIE ET MYCOLOGIE** *4502*

RANQUE Stéphane (PU-PH)

CASSAGNE Carole (MCU-PH)
L'OLLIVIER Coralie (MCU-PH)
TOGA Isabelle (MCU-PH)

**PEDIATRIE** *5401*

ANDRE Nicolas (PU-PH)
BARLOGIS Vincent (PU-PH)
CHAMBOST Hervé (PU-PH)
DUBUS Jean-Christophe (PU-PH)
FABRE Alexandre (PU-PH)
GIRAUD/CHABROL Brigitte (PU-PH)
MICHEL Gérard (PU-PH)
MILH Mathieu (PU-PH)
OVAERT-REGGIO Caroline (PU-PH)
REYNAUD Rachel (PU-PH)
TSIMARATOS Michel (PU-PH)

TOSELLO Barthélémy (MCU-PH)

**PSYCHIATRIE D'ADULTES ; ADDICTOLOGIE** *4903*

BAILLY Daniel (PU-PH)
LANCON Christophe (PU-PH)
NAUDIN Jean (PU-PH)
RICHIERI Raphaëlle (PU-PH)

CERMOLACCE Michel (MCU-PH)

**PSYCHOLOGIE - PSYCHOLOGIE CLINIQUE, PCYCHOLOGIE SOCIALE** *16*

AGHABABIAN Valérie (PR)

LAZZAROTTO Sébastien (MAST)

**RADIOLOGIE ET IMAGERIE MEDICALE** *4302*

BARTOLI Jean-Michel (PU-PH)
CHAGNAUD Christophe (PU-PH)
CHAUMOITRE Kathia (PU-PH)
GIRARD Nadine (PU-PH)
JACQUIER Alexis (PU-PH)
MOULIN Guy (PU-PH)
*PANUEL Michel (PU-PH) surnombre*
PETIT Philippe (PU-PH)
VAROQUAUX Arthur Damien (PU-PH)
VIDAL Vincent (PU-PH)

STELLMANN Jan-Patrick (MCU-PH)

**REANIMATION MEDICALE ; MEDECINE URGENCE** *4802*

GAINNIER Marc (PU-PH)
GERBEAUX Patrick (PU-PH)
PAPAZIAN Laurent (PU-PH)
ROCH Antoine (PU-PH)

HRAIECH Sami (MCU-PH)

**PHILOSOPHIE** *17*

LE COZ Pierre (PR) (17ème section)

MATHIEU Marion (MAST)

**PHYSIOLOGIE** *4402*

BARTOLOMEI Fabrice (PU-PH)
BREGEON Fabienne (PU-PH)
GABORIT Bénédicte (PU-PH)
MEYER/DUTOUR Anne (PU-PH)
TREBUCHON/DA FONSECA Agnès (PU-PH)

BONINI Francesca (MCU-PH)
BOULLU/CIOCCA Sandrine (MCU-PH)
*DADOUN Frédéric (MCU-PH) (disponibilité)*
DELLIAUX Stéphane (MCU-PH)
LAGARDE Stanislas (MCU-PH)

RUEL Jérôme (MCF) (69ème section)
THIRION Sylvie (MCF) (66ème section)

**PNEUMOLOGIE; ADDICTOLOGIE** *5101*

ASTOUL Philippe (PU-PH)
BARLESI Fabrice (PU-PH)
CHANEZ Pascal (PU-PH)

GREILLIER Laurent (PU PH)
REYNAUD/GAUBERT Martine (PU-PH)

TOMASINI Pascale (MCU-PH)

**RHUMATOLOGIE** *5001*

GUIS Sandrine (PU-PH)
LAFFORGUE Pierre (PU-PH)
PHAM Thao (PU-PH)
ROUDIER Jean (PU-PH)

**THERAPEUTIQUE; MEDECINE D'URGENCE; ADDICTOLOGIE** *4804*

AMBROSI Pierre (PU-PH)
VILLANI Patrick (PU-PH)

DAUMAS Aurélie (MCU-PH)

**UROLOGIE** *5204*

BASTIDE Cyrille (PU-PH)
KARSENTY Gilles (PU-PH)
LECHEVALLIER Eric (PU-PH)
ROSSI Dominique (PU-PH)

# Remerciements

A Monsieur le Professeur Dominique CASANOVA,

Vous m'avez guidé, conseillé et éclairé depuis mon arrivée dans la spécialité. Votre bienveillance, votre disponibilité et votre écoute à l'égard de vos élèves vous honorent. Votre passion pour la chirurgie plastique est contagieuse. Faire partie de votre école est une fierté et un privilège. J'espère pouvoir continuer d'apprendre à vos côtés.

Vous me faites l'honneur de présider ce jury de thèse et je vous en remercie.

Veuillez trouver ici le témoignage de ma profonde estime et de ma grande reconnaissance.

A Monsieur le Professeur Régis LEGRÉ,

Ma découverte de la chirurgie plastique et de la chirurgie de la main a eu lieu dans votre service pendant mon externat. Votre enseignement et votre maitrise chirurgicale sont une grande richesse et je suis très heureux d'avoir pu en bénéficier. Votre enthousiasme et votre curiosité pour la chirurgie sont des exemples que j'essaierai de suivre.

Je vous remercie de me faire l'honneur de siéger dans ce jury de thèse et d'avoir accepté de juger ce travail.

Soyez assuré de mon profond respect et de ma réelle gratitude.

A Monsieur le Professeur Baptiste BERTRAND

Votre humilité et votre pédagogie sont pour moi des modèles. La détermination et la résilience dont vous faites preuve force mon admiration. Vous avez toujours une oreille attentive et un compliment sincère pour vos élèves. Il me reste tant de choses à apprendre de vous.

Vous me faites l'honneur d'accepter de juger ce travail et je vous en remercie.

A Madame le Docteur Cécile PHILANDRIANOS,

Vous m'avez accompagné, conseillé et encouragé tout au long de la réalisation de ce travail et je vous en remercie. Apprendre à vos côtés est un véritable plaisir. Vous partagez à cœur ouvert votre savoir et votre expérience toujours avec le sourire et une farouche honnêteté. Vous me faites l'honneur d'être ma directrice de thèse. J'espère que ce travail sera à la hauteur de la passion qui vous anime pour la reconstruction mammaire.

Trouvez ici l'expression de ma sincère reconnaissance et de ma profonde gratitude.

**A mes parents**, je sais tout ce que je vous dois. Vous avez installé dans mon cœur l'amour, la joie et la justice. Vous avez en moi une confiance inébranlable que je ne suis pas certain de mériter. Papa tu m'as partagé ta passion pour la médecine, tu m'as donné ton affection pour la restauration des objets abimés. Maman j'espère avoir hérité de ta générosité et de ton courage. J'espère continuer à vous rendre heureux très longtemps.
Je vous aime fort.

**A mes frères**, Raphaël et David, rien ne me rend plus fier et heureux que de vous voir grandir. Je veux vous garder auprès de moi pour toujours. Vous êtes mes deux premiers acolytes. Avec vous je sais que je ne serai jamais seul. Je vous aime mes bouzzos.

**A Morgane**, tu construis chaque jour mon bonheur. On en a fait du chemin depuis cette douce soirée de septembre. Tu continues d'illuminer ma vie et pourvu qu'on saute ensemble tous les obstacles qui se dresseront devant nous. J'ai hâte de t'emmener au 7ème étage en méditerranée. Je t'aime mon amour. Et souviens toi de ce qu'a écrit Molière : « Et l'absence de ce qu'on aime, quelque peu qu'elle dure, a toujours trop duré ».

**A Emmanuelle**, ma fille, chaque seconde passée à te regarder sourire est une éternité. Je t'aime plus que la vie. Tu es une révolution permanente, une boule de vie, une caresse. J'espère pouvoir te transmettre tout ce que je sais. « Heureux qui entre sa femme et ses enfants dans le sein de la paix voit écouler ses ans ».

**A ma famille de « Vivaux »** : Mado, tonton René, tantine Zabe, mes cousines Cathy et Stéphanie, mes petits cousins John, Mathis, Axel, Victoria, Morgane,
Je sais votre soutien indéfectible depuis toujours et vous avez mon amour.

**A ma famille « Niddam »**, c'est toujours un plaisir de vous voir. Je suis fier de porter ce nom et de partager les moments importants avec vous. Julien, merci pour tout depuis le départ. Yoann, le plus proche des grands, tu as été pour mes frères et moi un modèle, j'aimerais t'avoir plus souvent près de moi.

**A mes amis**,

**Kevin**, instagrameur bordelais qui ne cessera jamais de me faire rire. Beaucoup de souvenirs immortels dans ma mémoire que ce soit au japon ou ailleurs. Tu as une décontraction naturelle et un flegme que j'envie. C'est aussi grâce à toi que je ne suis pas devenu ophtalmologue et ça je t'en remercie. Embrasse ton cousin Dan pour moi.

**Renaud**, seul homme capable de transformer un influenceur tiktok en révolutionnaire communiste. Ton adhésion à des idéaux humanistes fait ta grandeur. N'oublions pas ton sens de l'humour décalé : cette combinaison de plongée est éternelle.

**Nicolas**, complexe hybride entre un amas d'acides gras insaturés et une hypophyse, ton sens de l'accueil et tes pizzas maison sont impérissables. Tu as un courage insoupçonnable. Les mots bête et sale résonnent pour toujours dans ma tête avec ta voix. C'était vraiment bien le salagou.

**Chams**, capot pique perdu dans la contrée du champagne, tes éclats de rire me manquent tout comme tes réflexions limite graveleuses, j'espère que tu continueras à venir nous voir avec une ou plusieurs amies. Le stroke center c'est bien un code ?

**Raphaël**, tu es le moteur, la force tranquille et le ciment qui a permis à toutes ses amitiés d'exister. Tu es l'initiateur de tellement de choses. J'ai réussi à tenir quelques pas sur une slack en équilibre grâce à toi, plus personne ne veut le croire. Tu m'as toujours servi de l'eau à table et pour ça je te dis merci.

**Audrey**, joli coup de crayon mais je préfère le rougail sans saucisses et les regards noirs que tu jettes à Renaud.

**Melinda**, tu as le cœur sur la main et tu vis à Velaux, sans chaussures à tes pieds tout part à vau-l'eau.

**Jessica et Gauthier**, je ne suis pas le meilleur joueur de time's up mais vous êtes de très bons hôtes, j'espère que j'aurais l'occasion de vous montrer que je suis un beau joueur maintenant.

**Gabrielle** une pensée pour toi qui a vécu ton rêve américain.

**Nicolas Partouche**, la classe méditerranéenne en terre lorraine, t'as du tous les rétamer là-haut, redescends nous raconter.

**Andrea et Lisandru**, incroyable rencontre, avant je ne savais pas vraiment ce que ça voulait dire « être corse » maintenant je suis presque triste de ne pas être né sur le cours Paoli.

**Florian**, si on m'avait dit que tu me poursuivrais depuis la 6ème je ne l'aurai pas cru, on se voit peu mais suffisamment pour que tu continues à me faire kiffer. Je ne pense pas connaitre de personne plus nature peinture, le mieux ça reste quand même ta gestuelle corporelle (RIP René)

**A mes maîtres d'internat,**

Monsieur le Professeur Georges CURVALE et Monsieur le Professeur Alexandre ROCHWERGER
Monsieur le Professeur Laurent GUYOT et Monsieur le Docteur Jean Marc FOLETTI
Madame le Docteur Nathalie DEGARDIN
Monsieur le Professeur Régis LEGRÉ
Monsieur le Professeur Dominique CASANOVA

Pour la richesse de leur enseignement, leur expérience et leurs qualités humaines
Recevez l'expression de ma gratitude et mon profond respect

**A tous ceux qui m'ont accompagné dans ma formation professionnelle,**
Le Dr Alexandre BAUD
Le Dr Mélanie ARNAUD et le Dr Pauline POUZOULET
Le Dr Charlotte JALOUX
Le Dr Alice MAYOLY, le Dr NAJIB KACHOUH et le Dr Sébastien VIAUD
Le Dr Florence MESGUICH, le Dr Maxime ABELLAN LOPEZ, le Dr QUENTIN BETTEX
Le Dr Maxime COWEN, le Dr Arthur KLEIN

**A tous mes co-internes,**
Mathilde et Valentina, Émilie, Thomas et Emmanuelle, Mathias, Paul, Kenny, Stéphane, Jean-Baptiste, Hugo, Tiphaine, Marvin, Philippe, Laura, Céline, Marie, Mickael, Grégoire
Olivier, Lucas, Henri, Sacha, Fanny, Clarisse, Marie

# Table des matières

*Liste des abréviations* ..... *4*

*Introduction* ..... *5*

*Chapitre 1 : Le lambeau de DIEP en reconstruction mammaire* ..... *7*

**I - Histoire du lambeau de DIEP** ..... **8**

**II - Anatomie chirurgicale du lambeau de DIEP** ..... **18**
II.1 – La paroi abdominale ..... 18
II.2 – Anatomie de l'artère épigastrique inférieure profonde (AEIP) ..... 20
II.3 - Drainage veineux du tablier abdominal ..... 23

**III – Les types de RM (primaire, secondaire ou tertiaire)** ..... **25**
III.1 – RM secondaire ou différée ..... 25
III.2 – RM tertiaire ..... 25
III.3 – RM primaire ou immédiate ..... 26

**IV – Indications du lambeau de DIEP en RM** ..... **27**
IV.1 – RM secondaire ..... 27
IV.2 – RM tertiaire ..... 28
IV.3 – RM primaire ..... 28

**V – Contre-indications du lambeau de DIEP en RM** ..... **30**

**VI – L'information médicale en RM par lambeau abdominal libre** ..... **32**

**VII – L'examen clinique avant RM par lambeau de DIEP** ..... **33**

**VIII - L'imagerie dans la RM par DIEP** ..... **34**
VIII.1 – Doppler sonore ..... 35
VIII.2 – Échographie-doppler couleur ..... 35
VIII.3 – Angioscanner abdominal ..... 35
VIII.4 – Angio-IRM ..... 38
VIII.5 – Imagerie de la microcirculation ..... 38
VIII.5.1 – Thermographie infrarouge dynamique ..... 38
VIII.5.2 – Angiographie fluorescente ..... 39

**IX – Notre technique chirurgicale du lambeau de DIEP** ..... **40**
IX.1 – Dessin du lambeau de DIEP ..... 40
IX.2 – Installation ..... 41
IX.3 – Levée du Lambeau ..... 42
IX.4 – Préparation du site et des vaisseaux receveurs ..... 44
IX.5 – Les anastomoses microchirurgicales ..... 45
XI.6 – Le modelage du néo-sein ..... 46
IX.7 – Soins post-opératoires ..... 47
IX.8 – Monitorage post-opératoire ..... 48

**X – Variations publiées des techniques opératoires du lambeau de DIEP** ..... **51**
X.1 – Variations des modalités de prélèvement ..... 51
X.2 – Variations des branchements microchirurgicaux ..... 53
Superdrainage veineux du lambeau de DIEP ou « Supercharge » ou « Turbocharge » ..... 53
X.3 – Variations du type de lambeau de DIEP prélevé ..... 54
X.3.1 - Lambeau de DIEP « empilé » (Stacked DIEP en anglais) ..... 54
X.3.2 - Lambeau de DIEP « enfouis » ..... 56
X.3.3 - Lambeau de DIEP réinnervé pour reconstruction sensible : ..... 57

**XI – Les complications post-opératoires** ..... **58**
XI.1 – Les types de complications rencontrées ..... 58
XI.2 - Les facteurs de risques identifiés ..... 58
XI.3 – Prise en charge des complications aigues post-opératoires ..... 59
XI.3.1 - L'échec du lambeau libre ..... 59
XI.3.2 - Les complications liées à la perfusion (Perfusion-related complications ou PRD) : ..... 62
XI.4 – Les complications à distance ..... 64
**XII – Satisfaction des patientes après reconstruction par DIEP** ..... **66**
**XIII – Suite de la RM après DIEP** ..... **67**
***Chapitre 2 : Étude clinique rétrospective des RM par lambeau libre abdominal*** ..... ***68***
**I – Introduction** ..... **69**
**II – Matériel et méthodes** ..... **70**
II.1 - Population de l'étude ..... 70
II.1.1 - Critères d'inclusion ..... 70
II.1.2 – Critères d'exclusion ..... 70
II.1.3 – Sous-groupe d'analyse ..... 70
II.2 – Modalités de recueil ..... 70
II.3 - Critères d'évaluation : ..... 71
II.4 – Recueil de données ..... 71
II.4.1 – Revue rétrospective des dossiers médicaux ..... 71
II.4.2 – Évaluation de la satisfaction ..... 72
**III – Résultats** ..... **73**
III.1 Données générales ..... 73
III.2 – Revue rétrospective des dossiers médicaux ..... 75
III.2.1 – DIEP unilatéral (n=182) ..... 75
III.2.2 –DIEP bilatéral (N=7) ..... 91
III.2.3 – Mixte DIEP + SIEP (N=3) ..... 94
III.2.4 – SIEP unilatéral (N=15) ..... 95
III.2.5 – Révisions post-opératoires des anastomoses ..... 96
III.2.6 – Interventions concomitantes ..... 98
III.2.7 – DIEP Enfouis ..... 98
III.3 –Enquête de satisfaction ..... 99
**IV – Discussion** ..... **108**
IV.1 – La RM par lambeau libre abdominal ..... 108
IV.1.1 – L'activité de RM autologue microchirurgicale ..... 108
IV.1.2 – Le défaut d'information en RM ..... 109
IV.1.3 – Pourquoi la RM autologue par tissu abdominal s'est généralisée ? ..... 111
IV.1.4 – RM bilatérale ..... 112
IV.1.5 – DIEP vs SIEP ..... 113
IV.2 – Épidémiologie en RM par lambeau abdominal libre ..... 114
IV.2.1 – Age, poids et parité ..... 114
IV.2.2 – Le tabagisme ..... 114
IV.2.3 – Les cicatrices abdominales ..... 116
IV.2.4 – La lipoaspiration ..... 117
IV.3 – L'intervention ..... 118
IV.3.1 – Le pédicule mammaire interne ..... 118
IV.3.2 – Coupler et anastomoses veineuses ..... 119
IV.3.3 – Lésion peropératoire de la perforante ..... 119
IV.3.4 – Le modelage du lambeau abdominal ..... 120
IV.3.5 – La durée opératoire et l'échec du lambeau libre ..... 121
IV.4 – La période post-opératoire ..... 122
IV.4.1 – La durée d'hospitalisation ..... 122
IV.4.2 – Les reprises post-opératoires ..... 122
IV.4.3 – Nécrose graisseuse et nécrose cutanée partielle ..... 123

IV.4.4 – Complications abdominales ..... 123
IV.4.5 – Complications générales ..... 125
IV.5 – Comment se continue une reconstruction après un DIEP ? ..... 126
IV.6 – Le questionnaire de satisfaction ..... 128

***Conclusion ..... 132***

***Annexes ..... 133***

***Bibliographie ..... 144***

# Liste des abréviations

| | |
|---|---|
| AEIP : | Artère épigastrique inférieure profonde |
| AEIS : | Artère épigastrique inférieure superficielle |
| AES : | Artère épigastrique supérieure |
| CCAM : | Classification commune des actes médicaux |
| DIEP ou DIEAP : | Deep inferior epigastric artery perforator flap |
| IGAP : | Inferior gluteal artery perforator flap |
| LAGC-AIM : | Lymphome anaplasique à grande cellule associé aux implants mammaires |
| Lambeau de DIEP : | Lambeau prélevé sur l'artère épigastrique inférieure profonde |
| Lambeau de SIEP : | Lambeau prélevé sur l'artère épigastrique inférieure superficielle |
| LAP : | Lumbar artery perforator flap |
| PAM : | Plaque aréolo-mamelonnaire |
| PAP : | Profunda artery perforator flap |
| PMSI : | Programme de médicalisation des systèmes d'information |
| RM : | Reconstruction mammaire |
| SF-36 : | Short Form General Health Survey 36 items |
| SGAP : | Superior gluteal artery perforator flap |
| SIEP ou SIEAP : | Superficial inferior epigastric artery perforator flap |
| VEIS : | Veine épigastrique inférieure superficielle |
| VEIP : | Veine épigastrique inférieure profonde |

# Introduction

La reconstruction mammaire (RM) a pour but de réparer le traumatisme que représente une mastectomie, traitement chirurgical du cancer du sein et parfois traitement préventif en cas de prédisposition à ce cancer. Les avancées thérapeutiques dans la prise en charge du cancer du sein ne remplacent pas la chirurgie qui garde une place majeure dans l'arsenal thérapeutique. Et même si la chirurgie oncoplastique s'est popularisée ces dernières années, sa part reste mineure dans la prise en charge d'une tumeur maligne du sein. Ainsi, la mastectomie reste indiquée en cas de cancer du sein pour environs 34 % des patientes touchées (1). Le chirurgien plasticien en réalisant la RM va améliorer la qualité de vie de ces patientes, qui en général, ont un bon pronostic de survie à long terme.

Pour réparer ces patientes, il faut recréer une forme, un volume, une texture, une couleur. Plusieurs techniques de RM ont émergé depuis de nombreuses années et peuvent être grossièrement distinguées entre reconstruction prothétique, utilisant un implant mammaire, et reconstruction autologue, faisant appel à la chirurgie des lambeaux.

Parmi les lambeaux disponibles pour le chirurgien réparateur, il en est un qui s'est imposé comme la référence dans ce domaine : le lambeau de DIEP pour Deep Inferior Epigastric Perforator flap. C'est la première reconstruction autologue microchirurgicale par lambeau libre qui s'est développée et installée durablement dans les services de chirurgie plastique à travers le monde. Le lambeau de DIEP utilise la peau et la graisse abdominale vascularisées par les vaisseaux épigastriques inférieurs profonds pour reconstruire un sein.

L'essor de cette technique chirurgicale peut être expliqué par de nombreux facteurs intrinsèques et extrinsèques qui ont influencé sa place dans l'histoire de la RM.

Actuellement, dans les services de chirurgie plastique et reconstructrice du monde entier, le DIEP est devenu une technique courante et fréquente de RM.
Au centre hospitalo-universitaire de Marseille, les patientes du service de chirurgie plastique et reconstructrice bénéficient de cette technique depuis 2005.

Le sujet d'étude de cette thèse est la RM par lambeau perforant libre abdominal illustrée par l'expérience de notre service. L'objectif de ce travail est de faire le point sur l'activité de RM par DIEP en pratique dans un service de chirurgie plastique près de 25 ans après sa description initiale et 15 ans après le début de son utilisation en routine dans notre centre. Qu'avons-nous appris depuis ?

# Chapitre 1 :
# Le lambeau de DIEP
# en reconstruction mammaire

# *I - Histoire du lambeau de DIEP*

L'histoire du lambeau perforant basé sur le pédicule épigastrique inférieur profond (DIEP en anglais pour deep inferior epigastric perforator flap) est riche et caractéristique de la progression de la chirurgie plastique à la fin du XX$^{ème}$ siècle. C'est l'évolution naturelle de son prédécesseur : le lambeau pédiculé transverse de muscle grand droit de l'abdomen (TRAM flap en anglais pour Transverse rectus abdominis myocutaneous flap). Différentes publications, entre les années 1979 et 1994, ont défini les lettres de noblesses du lambeau qui va devenir la référence en RM autologue. C'est la révolution microchirurgicale qui pousse dans cette période le raffinement des techniques et la marche en avant de la RM.

Dans les années 70, la RM est permise par quelques techniques :

- la mise en place d'implants mammaires avec des résultats assez décevants.
- la réalisation de lambeaux cutanés pédiculés transitant vers le sein au prix de plusieurs temps chirurgicaux et d'autant de cicatrices.

Il faut attendre 1977 avec **Schneider** (2) et 1978 avec **Bostwick** (3) pour que le lambeau musculocutané de grand dorsal fasse son entrée dans la panoplie encore pauvre des techniques chirurgicales de RM.
Il permet la reconstruction d'un sein en une seule intervention. Certaines limites existent et poussent les chirurgiens de l'époque à développer de nouvelles techniques.

<u>Le lambeau de grand dorsal</u> :

- n'apporte pas assez de volume dans certaines reconstructions.
- souvent le muscle reste contractile et gênant pour la patiente.
- un changement de position opératoire est nécessaire pendant l'intervention sauf si l'on décide de sectionner le nerf moteur ou le tendon du muscle. *(Cela oblige à une dissection dangereuse du pédicule vasculaire et à une cicatrice supplémentaire dans le creux axillaire source d'adhérences, de troubles sensitifs et de douleurs)*
- le pédicule thoraco-dorsal, peut avoir été sectionné lors d'un geste de curage axillaire ce qui empêche de réaliser cette chirurgie.

Tout cela amène à l'émergence d'une nouvelle technique : le lambeau musculocutané de grand droit de l'abdomen.

**Robbins** (4) publie en octobre 1979 ses résultats de RM par un lambeau de VRAM (vertical rectus abdominis myocutaneous flap). Il montre que l'on peut apporter de la peau, du tissu adipeux et du muscle depuis la région abdominale jusqu'au sein en un temps. Le volume amené est supérieur à celui donné par le lambeau de grand dorsal au prix d'une longue cicatrice verticale paramédiane courant depuis le sein reconstruit jusqu'en dessous de l'ombilic. La palette cutanée permettant de reconstruire le sein est abdominale, verticale, en regard du muscle grand droit de l'abdomen et sa vascularisation dépend de l'AES.

**Hartrampf** (5) décrit en 1982 le lambeau de TRAM (transverse rectus abdominis myocutaneous flap) qui se distingue du VRAM par la disposition de sa palette cutanée qui est horizontale et non plus verticale.

Dans son article, Hartrampf décrit 2 palettes horizontales en forme d'ellipse (figure 1) :

- une **au-dessus de l'ombilic** qui laisse une cicatrice cutanée visible horizontale au milieu du ventre mais qui fragilise peu la paroi abdominale, car il existe une gaine postérieure des muscles grands droits dans cette région.

- une **en-dessous de l'ombilic** qui laisse une cicatrice cutanée horizontale discrète cachée par les sous-vêtements mais qui fragilise considérablement la paroi abdominale, car il n'y a plus de gaine postérieure des muscles grands droits sous l'ombilic.

La vascularisation du lambeau décrit par Hartrampf est aussi basée sur l'AES.

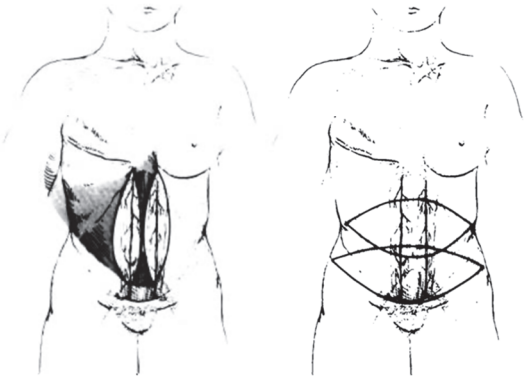

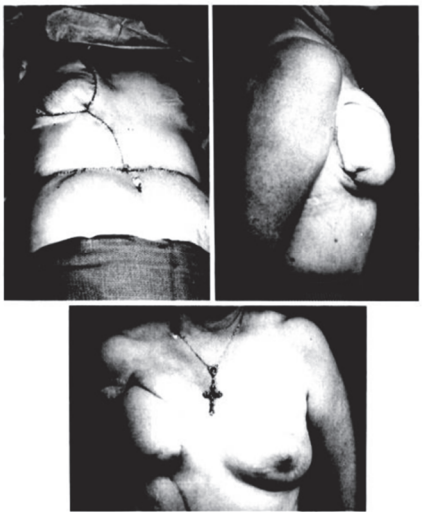

*Figure 1 (gauche) : Les dessins des palettes cutanées du lambeau TRAM décrit par Hartrampf*

*Figure 2 (droite) : Exemple de reconstruction mammaire par lambeau TRAM selon Hartrampf*

Hartrampf et Robbins ont montré à travers leurs travaux que :

- La peau en regard du muscle grand droit est richement vascularisée par de multiples vaisseaux « perforants » le muscle.
- Il est possible de lever un volumineux lambeau aux dépens de l'abdomen au prix d'une section du muscle grand droit et de son aponévrose antérieure.
- Le dessin peut être vertical ou horizontal.
- Un retentissement fonctionnel sur la paroi abdominale en découle.
- La quantité de tissu amené en zone thoracique est plus importante qu'avec un lambeau de grand dorsal selon les auteurs (figure 2).

La vascularisation de ces lambeaux est permise par les vaisseaux épigastriques supérieurs, issu des vaisseaux mammaires internes. Ces vaisseaux s'anastomoseront dans les muscles grands droits avec les vaisseaux épigastriques inférieurs profonds.

Ces techniques chirurgicales (TRAM et VRAM) sont un formidable bond en avant car elles permettent d'utiliser l'abdomen comme site donneur en RM. Les chirurgiens de l'époque ont montré que ce territoire cutané pouvait survivre par un apport sanguin traversant les vaisseaux épigastriques supérieurs et le muscle grand droit de l'abdomen.

Mais 2 problèmes se posent à Hartrampf :

- La **nécrose partielle** du lambeau de TRAM, complication imprévisible touchant entre 20 et 30 % des patientes. Le retard de cicatrisation qui en découle peut retarder la mise en route d'une radiothérapie adjuvante.
- L**'éventration** de la paroi abdominale qui peut nécessiter la mise en place d'une plaque prothétique de renforcement.

Paradoxalement, c'est la microchirurgie qui va résoudre ces problèmes.

Il existe une prédominance du système artériel épigastrique inférieur sur le système supérieur. Celle-ci est expliquée par plusieurs éléments :

- Diamètre AES < Diamètre AEIP
- Anastomose supra-ombilicale entre AES et AEIP

- Retour veineux épigastrique supérieur < Retour veineux épigastrique inférieur

Ainsi, un lambeau a une fiabilité vasculaire plus importante lorsque ses vaisseaux sources sont les vaisseaux épigastriques inférieurs profonds plutôt que les vaisseaux épigastriques supérieurs. Mais à la différence de l'AES, l'AEIP est très éloignée du thorax et du sein.

La microchirurgie rend possible le transfert de tissus à distance grâce à la réalisation sous microscope opératoire d'anastomoses artérielles et veineuse microchirurgicales. Depuis la publication par **Harii** (6) en 1973 du premier succès de transfert de tissu composite micro-anastomosé, la liste des lambeaux libres disponibles pour le chirurgien plasticien n'a cessé de s'agrandir.

C'est **Holmström** (7) en 1979, soit 3 ans avant la description pédiculée, qui publie le lambeau libre musculocutané de grand droit de l'abdomen avec une palette cutanée abdominale transversale infra-ombilicale basée sur le pédicule épigastrique inférieur profond (figure 3).

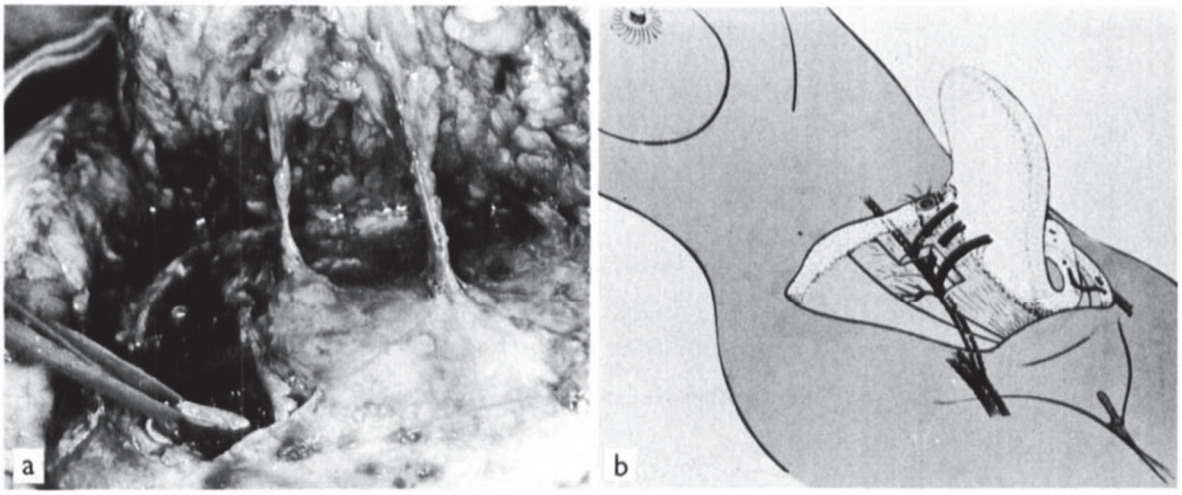


***Fig. 2.*** **(*a*) The left inferior epigastric vessels inside the lower rectus sheath. Two perforators visible. (*b*) Schematic drawing of the free abdominoplasty flag based on the right inferior epigastric vessels with three perforators. The contralateral superficial epigastric vein left intact.**

*Figure 3 : Lambeau libre « d'abdominoplastie » décrit par Holmström en 1979*

Ce « free abdominoplasty flap », permettant une RM autologue microchirurgicale en 2 temps, passent inaperçus lors de leur publication dans le journal scandinave de chirurgie plastique. Holmström rapporte 2 cas : un échec pour cause de thrombose veineuse de la seule veine micro-anastomosé et un succès pour lequel 3 veines avaient été anastomosées (figure 4) (2 VEIP + 1 VEIS). Il indique prélever un morceau étroit de muscle grand droit et de son aponévrose antérieure

permettant d'isoler la tige vasculaire et réalise une plastie aponévrotique pour renforcer l'aponévrose antérieure des grands droits. Holmström est le premier à montrer qu'une large portion transversale de peau abdominale peut survivre vascularisée par une seule perforante musculocutanée.

Dans sa publication de 1980, **Pennington** (8) décrit également le lambeau libre musculocutané de grand droit de l'abdomen (free-TRAM) basé sur les vaisseaux épigastriques inférieurs profonds pour une couverture d'un défect thoracique.

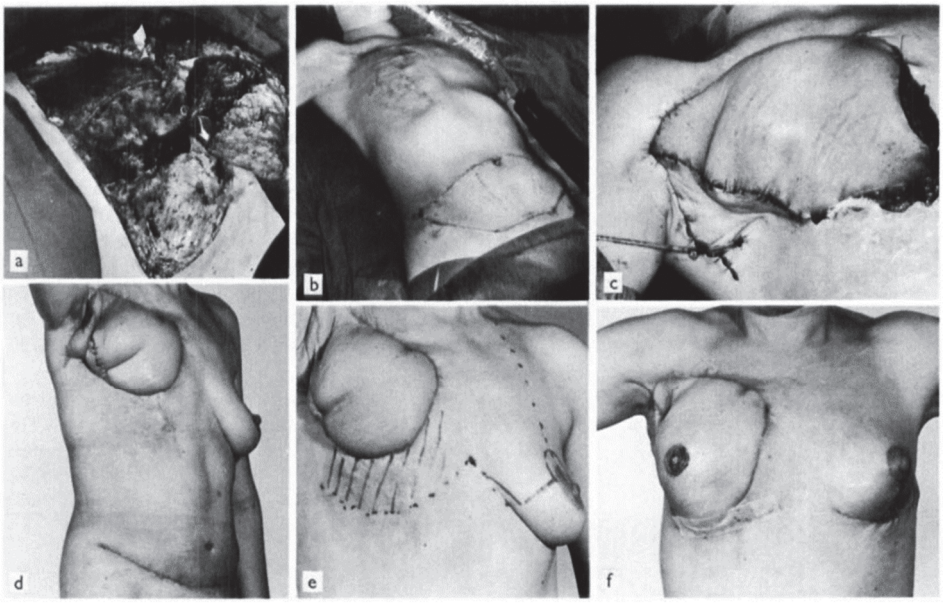


*Fig. 7.* (*a*) The free abdominoplasty flap raised and based on the right inferior epigastric vessels and the left superficial epigastric vein. The flap was resutured and delayed. (*b*) The viability of the flap 5 days later was not disturbed. (*c*) The flap sutured to the defect on the mastectomy area. (*d*) 2 weeks later the flap and the lower abdomen are well healed. (*e*) The planning of the final reconstruction 2 months later with reduction of the left breast and spreading of the flap on the right side with removal of the residual scarring. (*f*) Final result. The areola was formed by using the circumference of the areola on the left side.

*Figure 4 : Exemple de RM par lambeau libre « d'abdominoplastie » tel que décrit par Holmström*

Pennington met en avant :

- la largeur du pédicule : une artère de 2,5 à 3 mm de diamètre et 2 veines associées de 3 mm de diamètre.
- la longueur du pédicule : jusqu'à 15 cm de longueur à l'origine des vaisseaux épigastriques inférieurs profonds.
- l'acceptation esthétique et fonctionnelle du site donneur après reconstruction.
- la facilité de dissection et de levée sans crainte de dommages du pédicule.

Pennington insiste sur la nécessité de reconstruire la gaine antérieure du muscle grand droit pour éviter la formation d'une hernie abdominale à travers la paroi antérieure, notamment sous l'ombilic.

Le lambeau de DIEP tire son nom de l'article de **Taylor** et al. (9) publié en 1984 dans lequel Geoffrey Ian Taylor décrit en détail la polyvalence des nombreux lambeaux composites qui peuvent être levés sur ce pédicule épigastrique inférieur profond (figure 5).

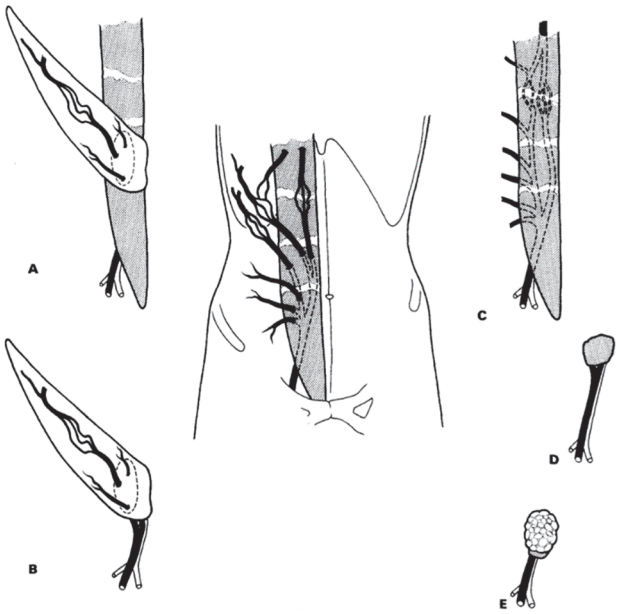


*Figure 5 : Polyvalence des lambeaux musculocutanés abdominaux selon Taylor*

Taylor montre, qu'à partir des vaisseaux épigastriques inférieurs profonds, irradient en rayon de roue de nombreuses branches péritonéales, musculaires et cutanées. Les branches dominantes se situent dans la **région péri-ombilicale** et rayonnent depuis l'ombilic vers la périphérie pour s'anastomoser par des artères de plus petits calibres, nommées « **choke vessels** », aux vaisseaux environnants (vaisseaux intercostaux, lombaires, épigastriques supérieurs, circonflexes iliaques superficiels et profonds) (figure 6). Ses anastomoses sont présentes dans toutes les couches de la paroi abdominale antérieure de manière symétrique.

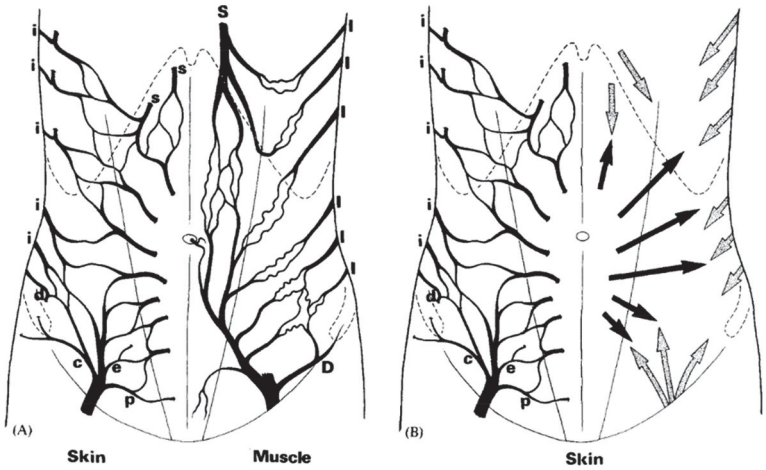


*Figure 6 : Vascularisation de la paroi abdominale antérieure selon Taylor*

C'est grâce à cette anatomie vasculaire que les lambeaux basés sur les vaisseaux épigastriques inférieurs profonds permettent le prélèvement de tissus variés pour un transfert local ou à distance.

Taylor est le premier à étudier en détail les branches cutanées de l'artère épigastrique inférieure profonde (AEIP) qui sont la base anatomique du futur lambeau de DIEP.

Il montre que :

- La perforante cutanée dominante perce le fascia profond en regard d'une zone où la peau est relativement fixe autour de l'ombilic et irradie vers les zones cutanées plus mobiles en direction de la périphérie et du muscle oblique externe.
- En regard d'un point de fixité, une perforante cutanée a un trajet perpendiculaire vers la peau alors que dans une région de laxité, la course de la perforante est oblique ou horizontale par rapport à la peau.
- Plus la peau est mobile, plus les perforantes cutanées ont une longe course et plus leur calibre est large (notamment chez les patients obèses).
- Il existe des connexions artérielles directes entre les artères cutanées des territoires adjacents et les perforantes cutanées de l'AEIP : ces connexions ont lieu dans toutes les couches de la peau mais **la connexion principale et dominante a lieu dans le plexus dermique**.
- Les connexions artérielles à travers la ligne médiane se font aussi dans le plexus dermique (figure 7).
- La course de la perforante cutanée dominante et ses connexions sont une **image en miroir** de la course de la perforante musculaire dominante et ses connexions dans le plan musculaire (figure 8).

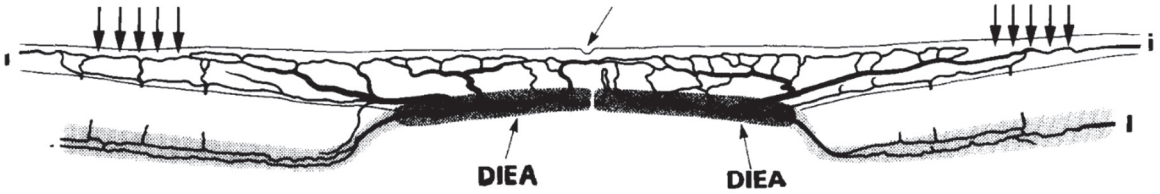


*Figure 7 : Schéma représentant une angiographie de la paroi abdominale antérieure mettant en évidence les connexions artérielles traversant la ligne médiane dans le plexus dermique (flèche) selon Taylor*
*DIEA= artère épigastrique inférieure profonde*

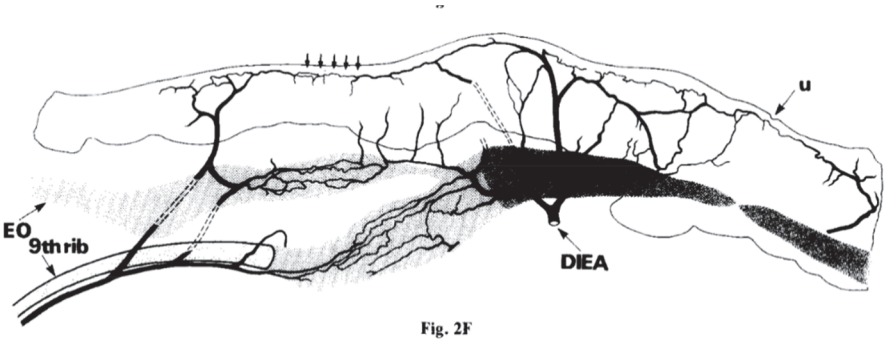


*Figure 8 : Schéma représentant une angiographie de la paroi abdominale antérieure passant par un plan oblique suivant la 9ème côte mettant en évidence l'image en miroir des anastomoses entre le système intercostal et le système épigastrique inférieure profond dans toutes les couches de la paroi (petites flèches).*
*EO = muscle oblique externe, u= ombilic, DIEA= artère épigastrique inférieure profonde*

Taylor rapporte 18 cas de reconstructions de la face et des membres utilisant un « deep inferior epigastric flap » libre ou pédiculé mais jamais cutanéo-graisseux pur donc jamais « perforant ». Il y a toujours le muscle grand droit de l'abdomen et son aponévrose antérieure qui sont prélevés et transférés dans ces reconstructions mais en quantité encore plus faible que celle que Pennington avait décrit. Lorsqu'il n'a pas besoin de muscle, Taylor ne prélève qu'un rail de gaine antérieure des droits d'environs 2 cm x 5 cm contenant au moins 2 perforantes musculocutanées. La palette cutanée prélevée par Taylor est en regard de l'axe thoraco-ombilical (figure 5) et ne croise pas la ligne médiane.

Il affirme que les lambeaux prélevés sur les vaisseaux épigastriques inférieurs profonds seront aussi utiles et fiables que le lambeau de grand dorsal car ils remplissent tous les critères recherchés pour une reconstruction.
Ils sont simples, rapides, sûrs, et surtout couronnés de succès.
Taylor écrit une phrase qui prédit l'avenir glorieux du lambeau de DIEP :
« The operation allows for the average skill and does not rely on the exceptional ».

Il faut attendre la très courte publication de **Koshima** et **Soeda** (10) en 1989 pour que le lambeau de DIEP prenne sa forme actuelle, c'est-à-dire sans muscle grand droit de l'abdomen ni aponévrose.
Ces auteurs japonais décrivent les premiers un lambeau cutanéo-graisseux abdominal basé sur une seule perforante musculo-cutanée issue des vaisseaux épigastriques inférieurs profonds. La perforante est suivie et disséquée à travers le muscle jusqu'à son origine en ligaturant toutes les branches musculaires qui empêchent la mobilisation du lambeau.

C'est la première description d'un lambeau perforant ou « perforator flap », terme qui sera utilisé dans une seconde publication (11) de l'équipe japonaise en 1992.

L'absence de muscle grand droit prélevé permet :

- d'obtenir un lambeau moins épais.
- un positionnement et un modelage optimal des tissus mobilisés.
- une morbidité du site donneur moindre avec une récupération plus rapide.
- une diminution de la douleur.

Koshima et Soeda dans leur publication pensent éliminer totalement le risque d'hernie abdominale ce qui s'avèrera faux car malgré l'absence de prélèvement du muscle rectus abdominis et de son aponévrose, ces deux structures sont largement abimées pour permettre la dissection du pédicule vasculaire.

L'équipe japonaise rapporte 13 cas cliniques d'un lambeau fin prélevé en para-ombilical sur des perforantes musculocutanées des vaisseaux épigastriques inférieurs profonds mais jamais en RM.

C'est en 1994 qu'enfin le lambeau de DIEP fait son apparition en RM autologue. L'article de **R.J Allen** et **Treece** (12) décrit 15 seins reconstruits par lambeau libre de DIEP anastomosé aux vaisseaux thoraco-dorsaux (figure 9).

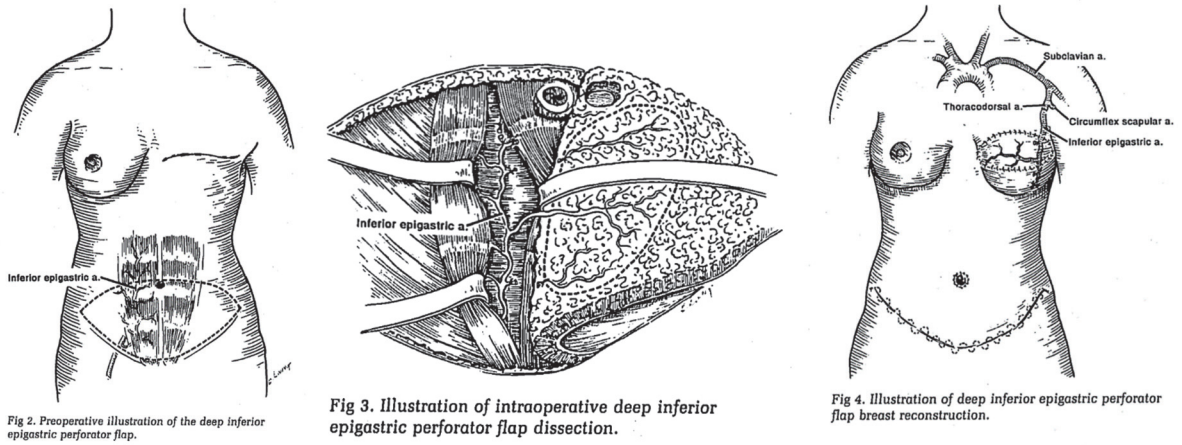


*Figure 9 : Schémas représentant le lambeau de DIEP décrit par Allen pour la RM*

Ce lambeau peut apporter jusqu'à 1,443 kilogrammes de tissus sans sacrifice musculaire.
Les auteurs insistent sur le respect des branches segmentaires motrices des nerfs intercostaux, innervant le muscle droit abdominal, qui croisent le pédicule du lambeau pour éviter une dénervation de la paroi abdominale antérieure.
Ils décrivent également la ré-innervation du nouveau sein par prélèvement d'un nerf sensitif cutané accompagnant les vaisseaux perforants et suturé au 4ème nerf intercostal.
C'est par cette publication que s'ancre l'idée d'une RM autologue utilisant la peau et la graisse abdominales réséquées par une dermolipectomie abdominale, considérées habituellement comme un « déchet opératoire ».

Allen et Treece, dans l'objectif d'amener à la poitrine un lambeau purement cutanéo-graisseux, avaient d'abord étudié le lambeau abdominal basé sur les vaisseaux épigastriques inférieurs superficiels (SIEP) comme d'autres auteurs de leur époque (13) (14). L'intérêt du lambeau de SIEP est de préserver totalement la musculature abdominale et son aponévrose antérieure qui ne sont alors jamais incisées. Mais devant l'anatomie très variable de ces vaisseaux avec parfois leur absence totale au profit des vaisseaux circonflexes iliaques superficiels, ils avaient abandonné ce projet pour travailler sur les vaisseaux épigastriques profonds. Dans leur publication, la palette cutanéo-graisseuse est perfusée par une à trois perforantes. Ils ne décrivent aucun échec ni aucune éventration mais une nécrose partielle est rapportée.
Ils concluent que le lambeau de DIEP possède tous les avantages du lambeau libre de TRAM en diminuant les risques d'hernie abdominale ou de faiblesse de la paroi abdominale et en rendant possible la restauration de la sensibilité cutanée du sein reconstruit pour la première fois.
Ces avantages sont surtout visibles en cas de RM bilatérale où auparavant une reconstruction par deux lambeaux de TRAM libres ou pédiculés laissée forcément une séquelle pariétale majeure ce qui n'est plus le cas avec le lambeau de DIEP.

L'ère du DIEP débute ainsi en 1994. Des modifications techniques mineures ont été publiées depuis ne modifiant qu'en substance la technique princeps.

# *II - Anatomie chirurgicale du lambeau de DIEP*

Nous rappellerons quelques points essentiels à la compréhension du lambeau de DIEP et à sa dissection sans rentrer dans le détail.

## *II.1 – La paroi abdominale*

La peau de la région abdominale est vascularisée par de nombreux vaisseaux perforants issus des pédicules régionaux.

Huger (15) a décrit 3 zones différentes (figure 10) :

- *la zone 1*, antérieure et médiane, vascularisée par les vaisseaux épigastriques profonds supérieurs et inférieurs.
- *la zone 2*, région abdominale inférieure, vascularisée par les vaisseaux épigastriques superficiels, circonflexes iliaques superficiels et pudendaux externes.
- *la zone 3*, latérale correspondant aux flancs, vascularisée par les vaisseaux intercostaux et lombaires.

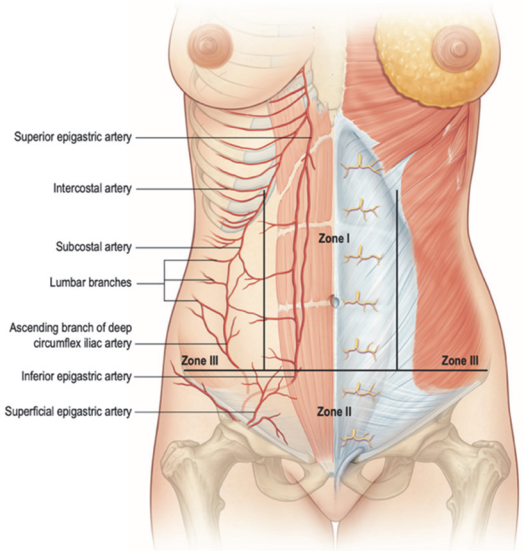


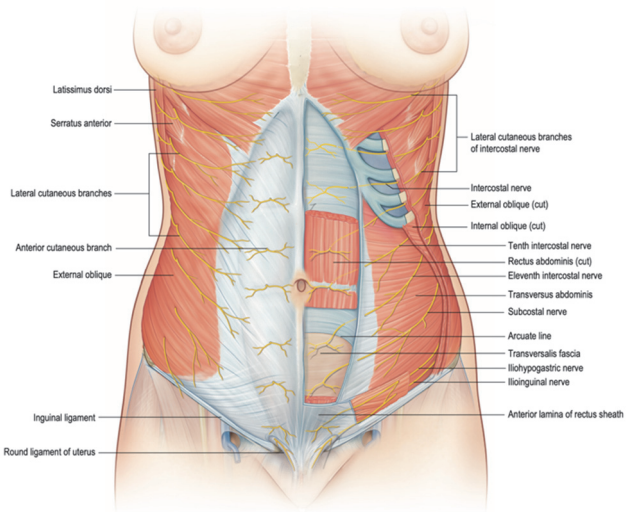


*Figure 10 (gauche) : Vascularisation abdominale selon Huger (16)*

*Figure 11 (droite) : Innervation de la peau abdominale (16)*

Comme montré par Taylor (9), il existe des connexions artérielles entre toutes ces artères et notamment dans le plexus dermique.

L'innervation de la peau abdominale est réalisée par les branches cutanés latérales et antérieures des 6 derniers nerfs intercostaux (figure 11). Les branches latérales cheminent dans le tissu sous-cutané après avoir perforé la paroi musculaire sous-jacente. Les branches antérieures cheminent entre les muscles transverse et oblique interne puis entrent dans la gaine du muscle grand droit abdominal pour ensuite le perforer et innerver la peau en regard. Les nerfs ilio-hypogastriques et ilio-inguinaux se trouvent à la partie basse et latérale de l'abdomen. Ils peuvent être sectionné lors de la réalisation d'un lambeau de DIEP entrainant une perte de sensibilité dans la région de l'aine et la face interne des cuisses.

Les muscles grands droits abdominaux sont entourés d'une gaine aponévrotique solide qui confère à la paroi abdominale sa rigidité. Au-dessus de l'ombilic, la gaine est composée d'un feuillet antérieur et postérieur issus de la réunion des aponévroses des muscles obliques et transverse. Au-dessous de l'ombilic, plus précisément sous l'arcade de Douglas, il n'y a pas de feuillet postérieur à cette gaine (figure 12).
Au niveau de la ligné arquée ou arcade de Douglas, les vaisseaux épigastriques inférieurs profonds pénètrent dans le muscle grand droit de l'abdomen.
Le pédicule source du lambeau de DIEP est posé sur le fascia transversalis et le péritoine depuis son origine iliaque externe jusqu'à ce qu'il perfore les tissus pour rejoindre la superficie (figure 12).

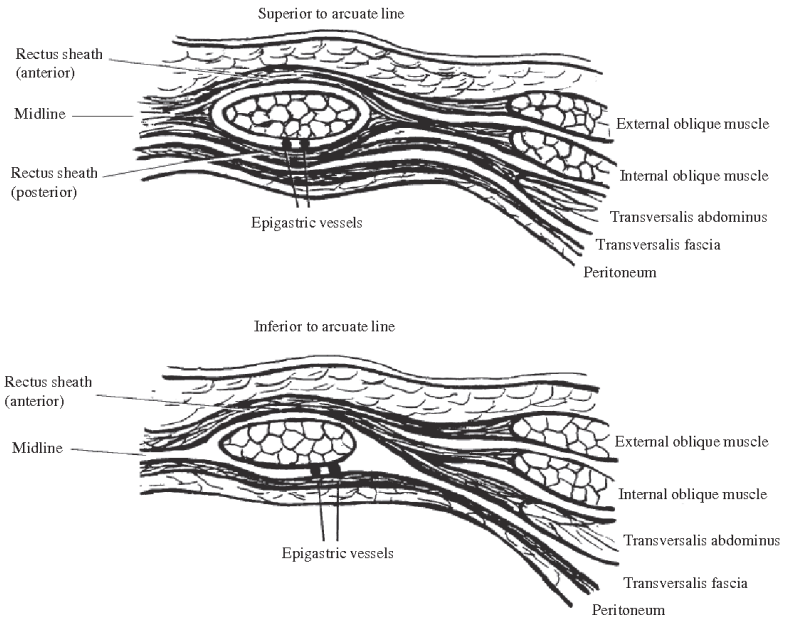


*Figure 12 : Position des vaisseaux épigastriques inférieurs profonds par rapport à l'arcade de Douglas ou ligne arquée (17)*

Le DIEP est un lambeau perforant, c'est-à-dire un lambeau cutanéo-graisseux levé en îlot sur son pédicule : le pédicule épigastrique inférieur profond.

## *II.2 – Anatomie de l'artère épigastrique inférieure profonde (AEIP)*

L'artère épigastrique inférieure profonde (AEIP) est une branche collatérale de l'artère iliaque externe naissant juste avant son passage dans l'anneau de l'arcade crurale. L'AEIP a un trajet ascendant vers la gaine du muscle grand droit de l'abdomen homolatérale qu'elle pénètre puis poursuit son trajet en arrière du muscle grand droit. L'AEIP se termine dans le corps musculaire du muscle grand droit de l'abdomen par une arborisation terminale qui réalise une anastomose avec l'artère épigastrique supérieure profonde au niveau de l'ombilic.

La terminaison de l'AEIP a été étudié par Moon et Taylor (18).
Ils ont montré qu'il existe 3 motifs différents d'anastomose entre les systèmes inférieur et supérieur (figure 13) :

- Type I : l'AEIP est unique : un seul tronc sous l'ombilic (**29 %** des cas)
- Type II : l'AEIP est bifurquée : deux troncs sous l'ombilic (**57 %** des cas)
- Type III : l'AEIP est trifurquée : trois troncs sous l'ombilic (**14 %** des cas)

Il n'y a pas de symétrie systématique entre l'AEIP droite et gauche.

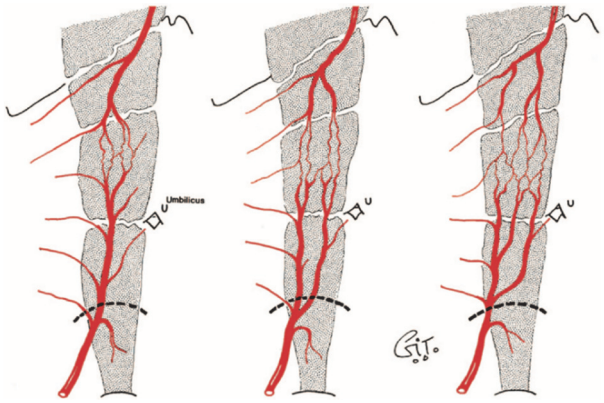


*Figure 13 : Représentation schématique des 3 motifs de branchements entre l'artère épigastrique inférieure profonde et l'artère épigastrique supérieure (19)*

Sur son trajet, l'AEIP donne 2 à 8 perforantes de chaque côté de la ligne blanche.

Ces perforantes sont répartis en deux groupes distincts :

- Clusters perforantes latérales, de calibre moyen = 1 mm, assurant une perfusion ipsilatérale latérale puis médiale et enfin controlatérale médiale.
- Clusters perforantes médiales, de calibre moyen = 1,3 mm, assurant une perfusion préférentiellement ipsilatérale médiale puis, traversant la ligne blanche, controlatérale médiale. La zone ipsilatérale latérale n'étant que la troisième zone perfusée (20).

Les principales artères perforantes de l'AEIP se situent dans un rayon de 10 cm autour de l'ombilic. Le groupement des perforantes médiales, les plus utilisables pour lever un lambeau de DIEP, se situe lui sur un cercle de **4 cm de rayon centré sur l'ombilic**. La longueur moyenne du pédicule est de **10,3 cm** avec un diamètre moyen de **2,0 mm** à l'origine de l'AEIP (20,21).

Ces perforantes ont été séparé en 2 types par Bailey (22) :

- Type I ou intramusculaire (**89 %** des cas) : la perforante pénètre et traverse le muscle grand droit abdominal sur une partie de leur trajet
- Type II ou extramusculaire (**11 %** des cas) : la perforante n'entre jamais dans le corps musculaire du muscle grand droit.
  Elle est soit paramédiane, entre la ligne blanche et le bord médial de la gaine abdominale, soit tendineuse, traversant une des intersections tendineuses du muscle grand droit.

Récemment, une méta-analyse publiée par l'équipe du Docteur Saint-Cyr (23) fait le point sur les nombreux travaux analysant l'anatomie vasculaire des perforantes issues de l'AEIP. Cette méta-analyse montre que **les perforantes musculocutanées avec un court trajet intramusculaire (< 4 cm)** sont les plus fréquentes (figure 14). Ce sont les perforantes latérales qui ont la course intramusculaire la plus courte (en moyenne 1,15 cm). Lorsqu'une perforante de l'AEIP a un trajet extramusculaire, c'est le plus souvent une perforante paramédiane. Les branches des perforantes médiales croisent fréquemment la ligne médiane alors que cela reste rare que les branches des perforantes latérales s'étendent au-delà de cette limite. Le nombre total et le diamètre moyen (2,16 mm) des perforantes est similaire entre les groupements médial et latéral. La longueur moyenne du pédicule retrouvée oscille entre 9 et 10 cm.

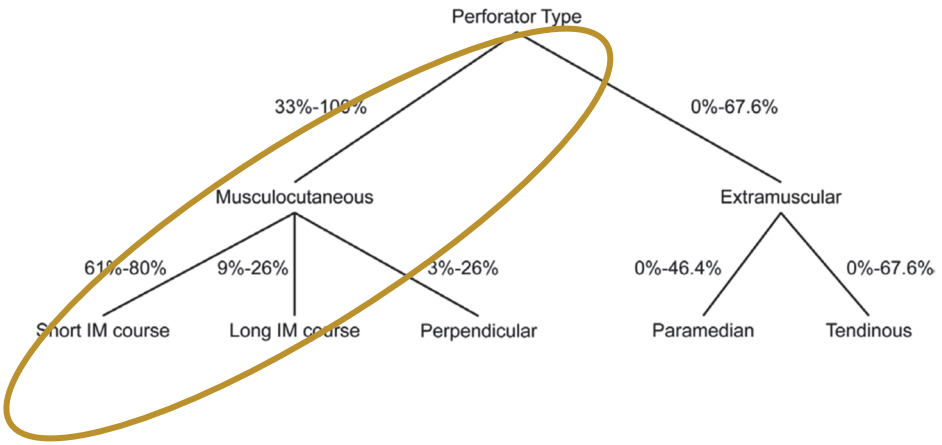


*Figure 14 : Résumé des types de perforantes de l'AEIP selon Saint-Cyr (23)*

*(short IM course = trajet intramusculaire < 4cm ; long IM course = trajet intramusculaire > 4 cm)*

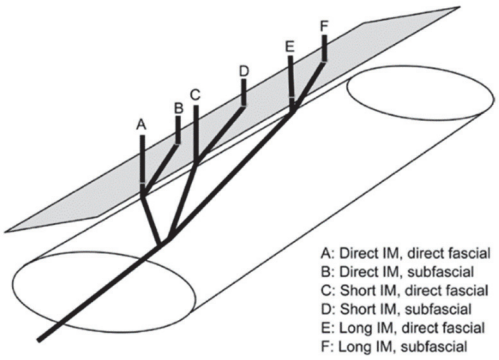


Figure 15 : Schématisation des perforantes musculocutanées de l'AEIP selon Saint-Cyr (23)
(short IM course = trajet intramusculaire < 4cm, long IM course = trajet intramusculaire > 4 cm)

La palette cutanée du lambeau de DIEP peut être divisée en zones de perfusion différente.

Historiquement, c'est Hartrampf (5) qui découpe la palette cutanée en quatre quarts et décrit quatre zones, notées de 1 à 4, dont la qualité de perfusion décroit lorsqu'on s'éloigne du muscle grand droit de l'abdomen prélevé. Cette classification était par extension employée pour les lambeaux de DIEP et admise par la plupart des auteurs.

Dans son étude, Holm (24) montre que le motif décrit par Hartrampf n'est pas valide et considère qu'il faut séparer l'abdomen en deux au niveau de la ligne médiane. La partie ipsilatérale au pédicule se comporte comme un lambeau axial alors que la partie controlatérale correspond à une extension au hasard. Pour elle, les zones 2 et 3 sont inversées (figure 16).
Actuellement et malgré plusieurs études cadavériques et in vivo, il existe toujours un débat sur la division du lambeau libre de DIEP en zones de vascularisation et de vitalité différentes. D'autres auteurs comme Rozen (25) et St Cyr (26) ont aussi modifié la nomenclature existante en montrant que la localisation de la perforante sur la rangée médiale ou latérale influence le motif de perfusion de la palette cutanée (Annexe n°1).

Dans sa méta-analyse, Ireton (23) résume les données de perfusion cutanée et montre que les perforantes médiales comme latérales vascularisent mieux la zone I d'Hartrampf suivi par la zone III puis la zone II et enfin la zone IV. Il montre aussi que la zone III d'Hartrampf est significativement mieux perfusée par les perforantes latérales en comparaison aux perforantes médiales (Annexe n°2).
Quoi qu'il en soit, la zone la moins bien vascularisée ne fait aucun doute : c'est le quart du lambeau le plus éloigné de la ou des perforante(s) choisie(s). Cette zone est souvent excisée en peropératoire pour éviter des complications liées à sa mauvaise perfusion, surtout si durant la chirurgie des signes de souffrance vasculaire sont déjà présents.

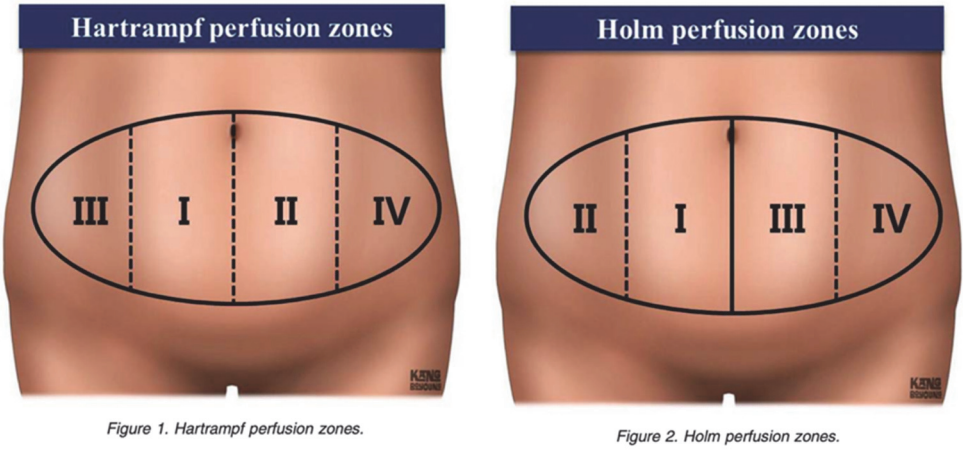


*Figure 16: Zones de perfusion du lambeau de DIEP décrites dans la littérature (27)*

C'est sur les zones les mieux vascularisées, de I à III, que doit être positionné le dessin du nouveau sein pour lui assurer la meilleure vitalité qui soit.

## *II.3 - Drainage veineux du tablier abdominal*

Le système veineux épigastrique inférieur profond accompagnant l'artère et ses branches perforantes n'est pas considéré comme la voie dominante assurant le drainage veineux du tablier abdominal en situation physiologique (28). Le retour veineux de cette palette est hautement dépendant de la veine épigastrique inférieure superficielle (VEIS).

Plusieurs articles de la littérature (29,30) décrivent avec minutie l'anatomie veineuse de la paroi antérieure abdominale et les relations existantes entre ce système profond, concomitant de l'AEIP, et le système veineux superficiel sous-cutané (figure 17).

Les études cadavériques et in-vivo montrent que la veine épigastrique inférieure profonde (VEIP) a un calibre moyen de **3,2 mm** lorsqu'elle s'abouche à la veine iliaque externe. Bien qu'unique à sa terminaison, il existe deux VEIPs courants autour de l'AEIP. Il existe de nombreuses communications entre ces deux veines concomitantes. **VEIP et AEIP ne sont distantes que de 0,5 cm tout au long de leur trajet**.

La VEIS est **constante**, toujours au-dessus du fascia superficialis à sa naissance au niveau abdominal. Elle reste au-dessus de la paroi abdominale lorsqu'elle croise la ligné arquée bien qu'il ait été mis en évidence une variation anatomique lors de laquelle la VEIS perfore le mur abdominal antérieur accompagnant la perforante de l'AEIP (30).

Il existe quasiment toujours une **branche médiale** qui croise la ligne médiane pour participer au drainage veineux de la région abdominale controlatérale. Généralement au niveau de la ligne arquée, ce croisement de la ligne médiane se trouve parfois en sous-ombilical ou supra-ombilical. De nombreuses petites branches perforent la gaine antérieure abdominale pour s'anastomoser aux deux veines profondes (Annexe n°3). La VEIS traverse les ganglions inguinaux superficiels avant de finir sa course dans la veine fémorale (60 % des cas) ou la crosse saphène (25 % des cas) ou la veine grande saphène (15 % des cas). Le diamètre moyen à sa terminaison est de **2,3 mm**. Il existe aussi des anastomoses avec les systèmes veineux superficiels adjacents : la veine pudendale externe superficielle et la veine circonflexe iliaque superficielle.

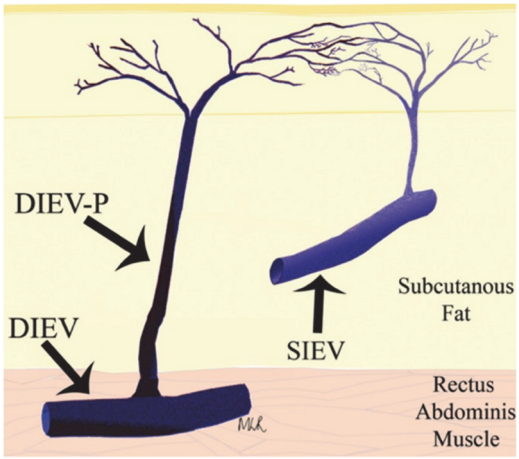


*Figure 17 : Représentation schématique de l'anatomie veineuse de la paroi abdominale antérieure (30)*

*(DIEV = veine épigastrique inférieure profonde,*
*DIEV-P = perforante veineuse de la DIEV,*
*SIEV = veine épigastrique inférieure superficielle)*

# *III – Les types de RM (primaire, secondaire ou tertiaire)*

Les situations rencontrées en RM sont nombreuses et variées. Les solutions pouvant y être apportées et les chirurgiens qui exercent cette reconstruction aussi. Dans la société actuelle, où l'accès à une information médico-chirurgicale de qualité est facile et rapide par le biais d'internet, toutes les patientes arrivent en consultation avec des idées en tête. La réflexion du chirurgien reste indispensable pour expliquer les concepts et principes lus çà et là et informer chaque patiente des réelles possibilités.

## *III.1 – RM secondaire ou différée*

La situation la plus commune est ce qu'on appelle la RM « secondaire » ou différée. Une patiente se présente en consultation à distance du traitement initial de son cancer mammaire avec une cicatrice de mastectomie et des antécédents de traitements complémentaires à la chirurgie (radiothérapie, chimiothérapie, hormonothérapie). Cette RM secondaire peut être unilatérale ou bilatérale selon que la maladie cancéreuse touchait un ou deux seins. Le délai séparant la mastectomie et la RM est très variable. Certaines patientes désirent une reconstruction dès que possible, en général 6 mois à 1 an après la fin de la radiothérapie. D'autres viennent à la reconstruction plus tardivement jusqu'à 5 à 10 ans après le traitement initial.

Dans ce cadre de reconstruction « secondaire » plusieurs prises en charge chirurgicales sont possibles allant de la mise en place d'implants mammaires jusqu'à la réalisation d'un lambeau libre.

## *III.2 – RM tertiaire*

Une patiente ayant déjà bénéficié d'une RM, présentant un résultat non satisfaisant et désirant une nouvelle reconstruction entre dans le cadre de la RM « tertiaire ». Le plus souvent c'est après une RM prothétique présentant à moyen termes des complications ou une asymétrie qu'il peut être proposé de retirer l'implant, de réaliser une capsulectomie et de propose une reconstruction autologue (31).

## *III.3 – RM primaire ou immédiate*

Une autre situation de plus en plus fréquente est la RM « primaire », c'est-à-dire la reconstruction du sein dans le même temps que le traitement du cancer. Surtout réalisée dans les pays anglo-saxons, ce type de reconstruction est amené à se développer pour satisfaire des patientes qui ne souhaitent pas subir et voir les conséquences de la mastectomie sur leur corps.
En fait c'est surtout le progrès médical dans la prise en charge des cancers qui permet l'augmentation de la RM « primaire ».
L'identification de plusieurs gênes prédisposant à un cancer du sein (BRCA1, BRCA2, PALB2 ou RAD51) et la généralisation des dépistages familiaux à créer une nouvelle population à prendre en charge. Ce sont souvent de jeunes patientes aux antécédents familiaux de cancer du sein. La mise en évidence d'un gène de prédisposition fait planer sur elles la crainte d'un cancer du sein. Dans ce cadre particulier qu'on appelle RM « prophylactique », la reconstruction est souvent bilatérale.

Différents éléments cliniques aident le chirurgien au choix de la reconstruction : les antécédents médicaux (radiothérapie) et chirurgicaux (antécédents de dermolipectomie abdominale ou lipoaspiration), la forme et le volume du sein controlatéral.

# *IV – Indications du lambeau de DIEP en RM*

Certains auteurs (32–35) proposent une reconstruction par DIEP à toutes les patientes qui ont bénéficié ou qui vont bénéficier d'une mastectomie à la condition d'un excès cutanéo-graisseux abdominal suffisant.

Pour d'autres (36,37), le lambeau de DIEP trouve sa place lorsque la pose d'un implant mammaire est irréalisable (radiothérapie) ou qu'elle apportera un mauvais résultat (existence d'un certain degré de ptose avec un sein graisseux) ou que la patiente refuse une reconstruction prothétique par conviction. Bien évidemment il faut que l'abdomen de la patiente soit « donneur », c'est-à-dire qu'il existe un excès de tissu cutanéo-graisseux.

## *IV.1 – RM secondaire*

Dans le cadre des RM « secondaires », le lambeau de DIEP a prouvé, si ce n'est sa supériorité vis-à-vis des autres techniques possibles, qu'il reste une solution toujours envisageable permettant de s'affranchir de plusieurs problèmes.

Les patientes rencontrées dans ce contexte sont souvent des femmes ménopausées multipares ayant une poitrine tombante et un excès cutanéo-graisseux abdominal. Le traitement du cancer requiert le plus souvent une mastectomie radicale sans conservation de l'étui cutanée ainsi que des traitements adjuvants (la radiothérapie fait quasi-systématiquement partie).

Après mastectomie, il existe chez ces patientes un déficit de volume. Il existe aussi un déficit cutané relatif majoré par le phénomène de rétraction post-cicatrisation et post-radiothérapie. La patiente en RM secondaire a besoin de volume et de peau.

Les solutions simples comme les implants mammaires n'apportent pas de solution quant au déficit cutané. L'implant se retrouve alors « fixé » au niveau de la poitrine créant un aspect artificiel rarement satisfaisant.

Certaines méthodes chirurgicales permettent de recruter de la peau sans avoir à réaliser de dissection vasculaire ou de microchirurgie. C'est le cas du lambeau d'avancement abdominal dont le principe consiste à faire « monter » la peau abdominale au-dessus du sillon sous-mammaire pour apporter du tissu cutané en regard du segment III du sein. Il ne permet pas de corriger le déficit de volume mammaire.

Le lambeau de DIEP amène au niveau thoracique un îlot cutanéo-graisseux prélevé à l'abdomen permettant de reconstruire un sein dans presque toutes les situations possibles en clinique y compris en cas d'antécédents de radiothérapie ou de cicatrice de mastectomie très dure et rétractile.

## IV.2 – RM tertiaire

Les patientes vues dans ce cadre ont déjà bénéficié de multiples interventions de chirurgie plastique modifiant l'anatomie, favorisant les phénomènes de fibrose et rendant difficile les chirurgies à venir. Ces patientes sont des échecs d'une ancienne reconstruction dont la prise en charge initiale n'a pas été optimale.

Souvent, c'est qu'un déficit cutané présent n'a pas été réglé ou alors négligé. Parfois ce sont des aléas thérapeutiques comme par exemple l'apparition d'une radiodermite à distance d'une reconstruction prothétique. Cette population de patiente présente une peau mammaire rétractée dont la vitalité n'est pas satisfaisante avec parfois l'existence d'une infection chronique sous-jacente (en cas d'implants mammaires anciens).
Le lambeau de DIEP apportera du tissu vascularisé avec une vitalité satisfaisante sur un site opératoire atone. Le choix repose cette fois-ci plutôt sur les contre-indications qui peuvent exister ainsi que sur le terrain global de la patiente.

## IV.3 – RM primaire

Le lambeau de DIEP est moins souvent réalisé en RM immédiate. Les freins à sa réalisation en reconstruction primaire sont les suivants :

- Les patientes sont plus jeunes, parfois nullipares, sans excès cutanéo-graisseux abdominal ni ptose mammaire.
- associé un lambeau de DIEP avec le traitement curatif du cancer du sein requiert une grande expertise et une parfaite organisation.

La reconstruction par implants mammaires, immédiate ou en deux temps (38) garde une place prépondérante dans cette population.

Lorsque la maladie cancéreuse mammaire a été détectée à un stade précoce, l'étui cutané du sein peut souvent être conservé et la radiothérapie n'est pas indiquée. Cela rend la RM relativement plus simple dans la mesure où il suffit d'apporter du volume. Le DIEP entre en concurrence avec des techniques moins complexes, moins risquées et plus facilement acceptées par les patientes comme la greffe d'adipocytes ou les prothèses mammaires. La reconstruction immédiate par lambeau perforant libre de DIEP possède l'avantage de très bien tolérer la réalisation de séances de radiothérapie post-opératoire.

Dans le cadre des RM immédiates bilatérales après mastectomies prophylactiques (39), le double lambeau de DIEP est une bonne indication. La levée de toute la palette cutanée abdominale sur les deux pédicules épigastriques inférieurs profonds permet le modelage de deux « néo » seins qui seront enfouis après désépidermisation. Cela autorise la reconstruction des deux unités mammaires en ne prélevant qu'un seul site donneur et en n'ajoutant comme temps opératoire que celui de la dissection de la perforante épigastrique inférieure profonde controlatérale.

## *V – Contre-indications du lambeau de DIEP en RM*

Dans la littérature, elles sont séparées en contre-indications absolues et relatives. Elles restent à l'appréciation du chirurgien, le niveau de preuve n'étant pas élevé.

Les **contre-indications absolues** sont les suivantes :

- un antécédent d'abdominoplastie (40).
- un antécédent de lambeau de TRAM ou de DIEP.
- un tabagisme actif non sevré avant l'intervention.
- une obésité morbide.
- l'absence d'un excès cutanéo-graisseux abdominal.

Certaines **contre-indications sont encore discutées** aujourd'hui dans la littérature :

- un antécédent de lipoaspiration abdominale.
- la présence d'une cicatrice abdominale.

Un antécédent de lipoaspiration abdominale est une contre-indication absolue pour les auteurs américains Granzow et Allen (33), elle est relative pour les auteurs belges Blondeel (41) et De Frene (42). Aucune tendance franche n'émerge malgré les nombreuses séries publiées. Il est cependant clair qu'une lipoaspiration abdominale à des effets notables sur la vascularisation cutanée.

La présence de cicatrices abdominales est aussi considérée comme une contre-indication relative à la réalisation d'un lambeau libre de DIEP. La présence d'une cicatrice de césarienne (type Pfannenstiel) n'a pas réellement d'impact sur la réalisation d'une RM par lambeau de DIEP (la palette cutanée étant positionné à la limite de cette ancienne cicatrice). Concernant les autres situations d'abdomens cicatriciels, la littérature ne montre pas d'augmentation de nécrose de lambeau ou de complications post-opératoires.
La série de Parrett et al.(43) a mis en évidence que la principale implication à l'existence de cicatrices abdominales est une prévalence plus importante de séquelles du site donneur à type de sérome ou de déhiscence abdominale.
Une situation particulière à risque est l'existence d'une cicatrice sous-costale et médiane interrompant la vascularisation abdominale et contre-indiquant la réalisation d'une abdominoplastie et donc d'une reconstruction par lambeau de DIEP. Granzow et al. rapportent le

cas d'une patiente présentant une ancienne cicatrice d'appendicectomie chez qui le pédicule épigastrique inférieur profond droit était sectionné (33).
L'existence d'une cicatrice médiane type laparotomie n'empêche pas la reconstruction par lambeau de DIEP mais limite la palette cutanée utilisable comme lors de la réalisation d'un double DIEP.

Lors de la consultation, l'existence d'une obésité ou d'un tabagisme ne contre-indique pas la programmation d'une reconstruction par lambeau libre abdominal à condition que la patiente respecte un arrêt du tabac strict 6 semaines avant et après son intervention ou le contrat de poids conclu avec son chirurgien. Ces patientes sont revues plusieurs fois en consultation pour vérifier leur motivation et la bonne compréhension des enjeux avant la communication d'une date opératoire.

## *VI – L'information médicale en RM par lambeau abdominal libre*

Lors de la consultation, il faut fournir à la patiente une information claire loyale et adaptée concernant la reconstruction d'un sein par un lambeau libre prélevé aux dépens de l'artère épigastrique inférieure profonde. Les risques généraux liés à une intervention de chirurgie plastique sont expliqués notamment les risques de maladie thromboembolique veineuse et la possibilité d'une transfusion sanguine en cas d'anémie marquée en post-opératoire. Les risques spécifiques liés à cette intervention sont décrits tout comme leur prise en charge. Nous insistons fortement sur la possibilité d'échec de la reconstruction par nécrose totale du lambeau et informons sur le caractère incontrôlable et aléatoire de son incidence.

Dès la première consultation, lorsque l'hypothèse de la réalisation d'un lambeau de DIEP est énoncée, nous informons la patiente des conséquences pratiques qu'un échec engendrerait : une nouvelle intervention pour dépose du lambeau et reconstruction par lambeau de grand dorsal sera nécessaire. Une feuille d'information réalisée par la société française de chirurgie plastique (SOFCPRE) concernant l'intervention est donnée à la patiente en fin de consultation (Annexe n°4). Ces données sont complétées par des témoignages et partages d'expériences que la patiente peut trouver sur différents sites internet. L'adresse www.diep-asso.fr est le site francophone apparaissant en première position lors d'une recherche du mot « diep » à l'aide d'un moteur de recherche.

## *VII – L'examen clinique avant RM par lambeau de DIEP*

L'examen clinique permet la palpation de la cicatrice de mastectomie et de la peau thoracique. L'examen du sein controlatéral est important et permet les mesures suivantes :

- flèche sternale
- distance clavicule-PAM
- ligne médiane-PAM
- sillon sous-mammaire
- segment III
- ptose.

L'abdomen et l'ombilic sont inspectés à la recherche de cicatrices et vergetures. L'excès cutanéo-graisseux qui composera le sein reconstruit est palpé et montré à la patiente.

Lorsque la peau thoracique est satisfaisante et qu'il n'existe pas de ptose controlatérale, une reconstruction par lambeau de DIEP désépidermisé enfoui est envisageable. Le plus souvent il est réalisable lorsqu'il n'existe pas de séquelles de radiothérapie ou lorsqu'une mastectomie avec conservation de l'étui cutanée a été réalisée. Il faut alors décider de la position de la future palette cutanée permettant le monitorage. Elle peut permettre de reconstruire la PAM ou bien être placée dans le sillon sous-mammaire et sera excisée secondairement.

Dans les autres cas, lorsqu'un lambeau de DIEP classique sera levé, la position de la palette cutanée permet en général de reconstruire le segment III du sein. La partie supérieure du lambeau dédermisé vient se glisser sous la peau thoracique supérieure pour former le pôle supérieur du sein.

## *VIII - L'imagerie dans la RM par DIEP*

Une étape préalable à la réalisation du lambeau de DIEP est la cartographie des vaisseaux perforants issus des artères épigastriques inférieurs profondes (44). Il existe de chaque côté de la ligne médiane abdominale plusieurs vaisseaux musculo-cutanée perforants le muscle grand droit abdominal pour irriguer la paroi cutanée abdominal.

L'objectif du repérage préopératoire est l'identification d'une perforante dominante d'un calibre convenable, dont la projection cutanée correspond aux impératifs de la levée du lambeau pour la RM et dont le trajet intramusculaire facilitera sa dissection.

Le choix d'une perforante de gros calibre facilite le temps de dissection et le temps microchirurgical. La projection cutanée de la perforante est un élément déterminant, celle-ci doit être sous-ombilicale idéalement à quelques centimètres de l'ombilic pour se retrouver à peu près centrée sur la palette cutanée d'une abdominoplastie. La longueur du trajet intramusculaire de la perforante conditionne la difficulté et la durée de dissection.

Le contrôle de toutes ces variables fait partie de la planification préopératoire.

En outre, cette cartographie permet dans certains cas la découverte d'un pédicule épigastrique inférieur superficiel suffisamment développé pour permettre la réalisation d'un lambeau de SIEP.

Ce repérage est indispensable dans toutes les situations et pour tous les lambeaux de DIEP. Les données disponibles dans la littérature scientifique montrent que cela permet de réduire la durée totale de l'intervention, les complications peropératoires ainsi que les complications post-opératoires (45,46).
Sans cartographie, le dessin préopératoire devra être adapté selon la perforante choisi au cours de l'intervention. L'opérateur n'est pas à l'abri d'une mauvaise surprise comme un trajet extra-anatomique de l'AEIP. La dissection chirurgicale peut provoquer un spasme vasculaire des artères perforantes rendant difficile le choix peropératoire du pédicule à prélever. Le temps opératoire est allongé car le délai nécessaire à l'opérateur pour identifier et disséquer la perforante jusqu'à son vaisseau source est plus important.

En cas de cicatrices abdominales ou d'antécédents de lipoaspiration abdominale, cet examen revêt une importance capitale même s'il n'est pas garant à lui seule du succès de la reconstruction.

## VIII.1 – Doppler sonore

**Le doppler sonore** est la modalité la plus simple pour effectuer ce repérage (47–49). Une sonde manuelle posée perpendiculairement à la peau abdominale permet le marquage des artères perforantes. C'est un examen facile d'accès, réalisable au lit du patient par le chirurgien et au coût réduit. Cependant, cet examen opérateur-dépendant manque de précision, fournit un nombre important de faux positifs et peut être de mauvaise qualité en cas de patient peu échogène. Le trajet de la perforante tout comme son calibre ne sont pas analysable par cet examen. Dans une étude analysant l'efficacité du repérage doppler sonore sur 38 DIEP, Giunta et al.(48) a montré un taux de faux positifs de presque 50 %.

## VIII.2 – Échographie-doppler couleur

**L'écho-doppler couleur** est un examen permettant un repérage plus détaillé de ces perforantes. La position, le trajet, le diamètre ainsi que le débit des vaisseaux sont étudiés. L'étude de l'abdomen et des vaisseaux receveurs est également réalisable. Une valeur prédictive positive de 100 % pour l'écho-doppler a été démontré, ce qui signifie que quand un vaisseau perforant était identifié en échographie, il était systématiquement retrouvé durant la chirurgie. La bonne réalisation de cet examen demande un apprentissage nettement plus conséquent que le doppler sonore et en routine n'est pas pratiqué dans notre service de chirurgie plastique.

## VIII.3 – Angioscanner abdominal

**L'angioscanner abdominal** est l'examen d'imagerie le plus pratiqué pour le repérage préopératoire des vaisseaux perforants. Il s'est imposé comme la solution la plus utile permettant une cartographie fiable indépendamment de l'opérateur effectuant l'examen (50). Sa lecture est aisée pour le chirurgien et les reconstructions 3D et en rendu de volume (« volume rendering ») permettent l'information de la patiente.

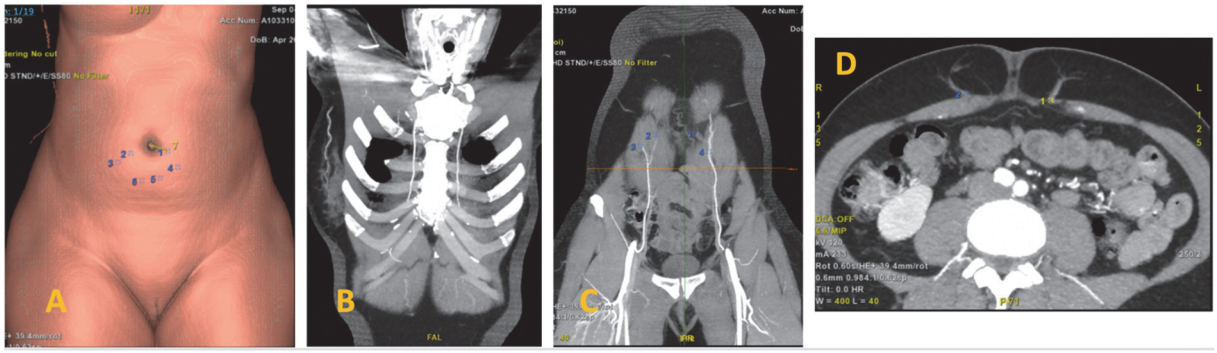


*Figure 18 : Angioscanner abdominal avec image en rendu de volume (A), visualisation du pédicule receveur (B), du pédicule EIP (C) et des perforantes numérotées (D).*

Cet examen est le plus sensible pour réaliser le « mapping perforator » avant l'intervention (51). Les artères perforantes musculo-cutanées sont toutes identifiées quel que soit leur diamètre (jusqu'à 0,3 mm de diamètre) et sont localisé par rapport à l'ombilic. Le calibre, le trajet, la projection cutanée sont analysables. La paroi musculaire abdominale est également évaluable permettant la détection d'un diastasis musculaire. La visualisation d'une artère épigastrique inférieure superficielle (AEIS) de bon calibre est également possible, permettant en cas de problèmes rencontrés durant la chirurgie de lever un lambeau de SIEP. De plus en plus d'auteurs (52) décident, en préopératoire, de la planification de ce lambeau de SIEP en lieu et place du lambeau de DIEP s'il existe des critères angiographiques de faisabilité (**calibre de l'AEIS > 2,0 mm**).

Alonso-Burgos et al. (53) ont évalué les premiers l'intérêt de cet examen dans cette indication et ont montré qu'il n'existait ni de faux positifs ni de faux négatifs. Rapidement, cet examen s'est démocratisé (54,55) jusqu'à devenir la référence pour le choix de la perforante d'intérêt.
Cette modalité à plusieurs inconvénients :

- son caractère irradiant.
- la nécessité d'une injection de produit de contraste (risque allergique et néphrotoxique).
- son coût pour la société.
- sa moins bonne disponibilité que l'échographie et le doppler sonore.
- l'impossibilité de l'utilisé pendant la chirurgie.
- l'absence d'information sur la perfusion cutanée en pré et post-opératoire.

Deux publications (46,54) ont mis en évidence un gain considérable de temps opératoire grâce au repérage scannographique par rapport au repérage échographique (**en moyenne 1h 15 minutes**).

Rozen et al.(56) résume les 7 points indispensables lorsqu'on lit un angioscanner abdominal dans la planification d'une RM autologue comme suit :

- Taille de la perforante
- Angiosome sur lequel la perforante se distribue
- Course intramusculaire
- Artère épigastrique inférieure profonde
- Anatomie veineuse
- Artère et Veine épigastrique inférieure superficielle
- Structure de la paroi abdominale

L'évaluation scannographique du « perforasome » se fait par approximation de la zone cutanée sur laquelle se projette le trajet sous-cutané de la perforante choisie comme représenté par un cercle blanc sur la figure 19.

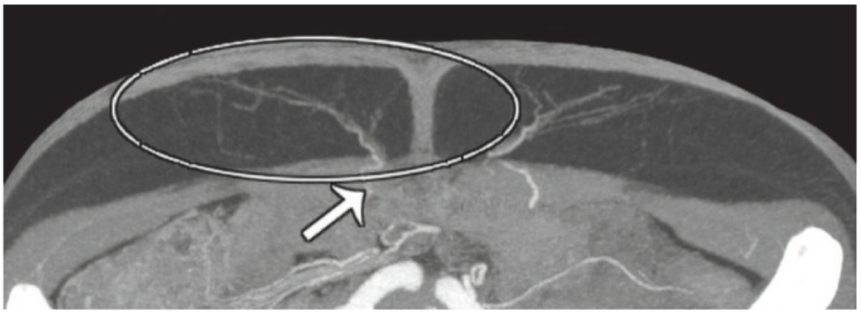

*Figure 19 : Évaluation préopératoire de l'angiosome d'une perforante de l'artère épigastrique inférieure profonde*
*L'ellipse représente l'angiosome englobant grossièrement le trajet sous-cutané de la perforante depuis la sortie de l'aponévrose abdominale antérieure jusqu'à l'entrée dans la palette cutanée*

Dans une autre publication (19), cette équipe a montré que la longueur du trajet intramusculaire des perforantes est directement corrélée au motif de terminaison de l'artère épigastrique inférieure profonde. Lors que l'AEIP est de type III, trifurquée, le trajet intramusculaire transverse condamne à un sacrifice musculaire important durant la levée d'un lambeau de DIEP pouvant être à l'origine de séquelles pariétales. Il faut dans ce cas évaluer l'anatomie vasculaire de l'hémi-abdomen controlatéral.

## VIII.4 – Angio-IRM

**L'angio-IRM** est une modalité non irradiante permettant une étude très précise des vaisseaux et des perforantes. Son évaluation pour le repérage préopératoire dans le cadre d'un lambeau de DIEP a mis en évidence une efficacité certaine (57–59). Néanmoins cet examen reste peu disponible, très coûteux, sa réalisation est plus longue et moins confortable pour le patient. Un agent de contraste est aussi nécessaire. Il n'apporte pas de plus-value par rapport à l'angioscanner.

## VIII.5 – Imagerie de la microcirculation

L'étude de la microcirculation cutanée tend à se populariser. Lors de la réalisation d'un lambeau libre perforant, il existe des anastomoses vasculaires sous-cutanées fermées à l'état physiologique qui s'ouvre lors de la levée du lambeau. Ce sont celles-ci qui permettent la survie d'un territoire cutanée plus grand que le perforasome correspondant au vaisseau perforant prélevé. Ces « choke vessels » ne sont pas évaluables par les examens d'imageries classiques. Il s'est développé ces dernières années des nouvelles modalités d'imagerie autorisant la visualisation de la perfusion cutanée et donc indirectement celle des microvaisseaux assurant la survie du lambeau.

### VIII.5.1 – Thermographie infrarouge dynamique

**La thermographie infrarouge dynamique** (DIRT en anglais) utilise une caméra infrarouge mesurant la température cutanée pour estimer la perfusion de la peau analysée (60). C'est une modalité d'imagerie dynamique (61), il faut soumettre la peau à un stimulus froid pour en mesurer le taux et les motifs de réchauffement (Annexe n°5). Cette technique ne fournit pas d'informations morphologiques mais seulement physiologiques sur la surface cutanée perfusée par un vaisseau perforant pour permettre de choisir la perforante « dominante ». Actuellement, la thermographie infrarouge n'est pas employée de manière courante malgré plusieurs travaux encourageants sur son apport dans la chirurgie des lambeaux perforants (62).

## VIII.5.2 – Angiographie fluorescente

**L'angiographie fluorescente** après injection intraveineuse de vert d'indocyanine est une technique récente permettant la visualisation directe de la perfusion d'un territoire cutané levé ou non comme un lambeau. Les images, générées par ordinateur en temps réel, peuvent être obtenues avant, pendant ou après l'intervention (Annexe n°6). C'est cette technique qui a permis à Holm et ses confrères (24) de modifier le découpage en quatre zones des lambeaux abdominaux. La sécurité et l'efficacité de l'angiographie fluorescente pour évaluer la perfusion de transfert tissulaire libre ont été prouvées (63–65). Elle permet aussi de prédire la viabilité des lambeaux cutanés après mastectomie (66) ou de la plaque aréolo-mamelonnaire lors des réductions mammaires (67). Il est maintenant prouvé que son utilisation diminue le risque de complications dans les reconstructions mammaires autologues (68).

**Table 2**
**Comparison of the various tools for assessing the characteristics of the source and perforating vessels**

| Test | Radiation Exposure | Contrast | Caliber | Location | Flow | Course | Accuracy |
|---|---|---|---|---|---|---|---|
| Doppler | No | No | No | Yes | No | No | Low |
| Color Duplex | No | No | No | Yes | Yes | No | Moderate |
| MDCTA | Yes | Yes | Yes | Yes | No | Yes | High |
| MRA | No | Yes | Yes | Yes | No | Yes | High |
| DIRT | No | No | No | Yes | Yes | No | Moderate |

*Figure 20 : Résumé des modalités d'imagerie des perforants selon Maurice et Nahabedian (69)*

# *IX – Notre technique chirurgicale du lambeau de DIEP*

## *IX.1 – Dessin du lambeau de DIEP*

La réalisation du dessin du lambeau de DIEP a lieu la veille de l'intervention après avoir analysé et relu l'imagerie de repérage des artères perforantes abdominales. Cette imagerie permet de choisir l'artère perforante qui sera l'artère nourricière du lambeau parmi tous les vaisseaux perforants le muscle grand droit de l'abdomen.

Le dessin se fait sur une patiente debout à l'aide d'un feutre chirurgical à distance de la douche préopératoire (figure 21).

La première étape consiste à marquer le vaisseau perforant choisi. Ceci est réalisé sans grande difficulté en utilisant l'ombilic comme repère, centre d'un cadran.

La deuxième étape est le tracé d'une plastie abdominale selon les repères classiques qui permettra, après la levée du lambeau, la fermeture primaire du site donneur. La palette cutanée maximale est théoriquement de 12 à 14 cm de hauteur et de 22 à 24 cm de largeur. Ces dimensions varient selon la morphologie de la patiente.

La troisième étape n'est pas obligatoire mais permet de visualiser la palette cutanée « utile », c'est-à-dire sans le segment IV qui sera sacrifié durant l'intervention. Cette étape consiste à dessiner le patron du sein controlatéral à plat sur la palette cutanée et centré sur la perforante choisie. On mesure le segment III et la base mammaire du sein controlatéral pour reproduire ces distances sur l'abdomen et tracé grossièrement une nouvelle ellipse plus petite qui sera modelé en peropératoire pour réaliser un néo-sein le plus symétrique possible.
Quoiqu'il en soit, le dessin du lambeau de DIEP s'adapte aux contraintes de la reconstruction.

La dernière étape du dessin est le marquage du site receveur au niveau thoracique. La ligne médiane, le sillon sous-mammaire et le bord supérieur du sein ainsi que de la reconstruction sont tracés au feutre. La cicatrice de mastectomie ou de biopsie est également marquée. Certains auteurs dessinent aussi la ligne axillaire antérieure.

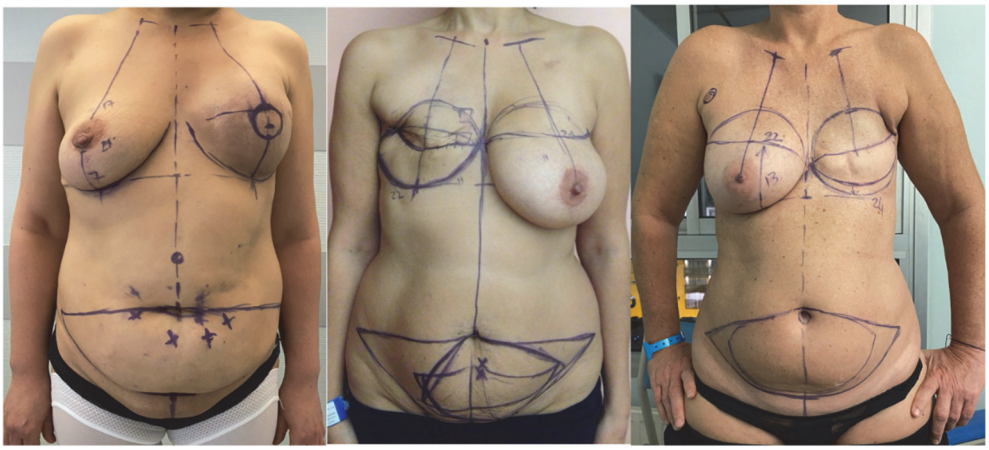

*Figure 21 : Trois exemples de dessin préopératoire de lambeau de DIEP pour RM*

*Perforantes repérées par des croix sur les abdomens*

Une technique standardisée de dessin d'un lambeau de DIEP a été publié par Xue et al. (Annexe n°6) (70). Le point A, point le plus haut du lambeau, est marqué juste au-dessus de l'ombilic. Le point B, point le plus bas du lambeau, est créé 6 à 8 cm au-dessus de la fourchette vulvaire. Les points C et D, bords externes du dessin, sont dessinés patiente en flexion antérieure du tronc en marquant les points les plus latéraux du pli abdominal délimitant le tablier. Ces points sont reliés par deux lignes curvilignes délimitant ainsi les berges supérieure et inférieure du lambeau. La ligne médiane passant par l'incisure sternale, l'ombilic et la fourchette vulvaire est matérialisée. Depuis cette ligne, une marque est réalisée tous les 10 centimètres le long des bords supérieurs et inférieurs du lambeau. Il faut que les distances entre les points C/D et les dernières marques à 10 centimètres soient égales pour le bord supérieur et le bord inférieur du lambeau (entre 3 à 7 centimètres) pour obtenir un dessin symétrique.

## IX.2 – Installation

L'intervention se déroulant en double équipe, il faut ménager de l'espace en regard du site donneur comme du site receveur du lambeau. L'installation de la patiente est un temps important de l'intervention. La patiente est mise en décubitus dorsal avec les membres supérieurs sur des tables à bras à 90 ° d'abduction. Le champage stérile concerne le tronc en totalité, allant de la région claviculaire jusqu'au pubis et à la racine des membres inférieurs, ainsi que les deux creux axillaires. Il faut pouvoir disséquer l'artère épigastrique inférieure superficielle jusqu'à sa naissance de l'artère fémorale et également avoir un accès aux vaisseaux du creux axillaire. Le membre supérieur homolatéral au sein reconstruit peut également être préparé en intégralité et inclus dans le champ,

c'est ce que nous faisons systématiquement. Cela permet que les 2 opérateurs soient du même côté sans se gêner.
L'hémostase sera réalisée à la pince bipolaire par les deux équipes sur les deux sites opératoires à l'aide de 2 générateurs.

## IX.3 – Levée du Lambeau

La levée d'un lambeau de DIEP débute du côté de la perforante préalablement repérée à l'angioscanner et sélectionnée en préopératoire. Après incision cutanée de la berge supérieure de la palette, la tige ombilicale est isolée du lambeau. Lors de l'incision de la berge inférieure, il est indispensable de respecter le pédicule épigastrique inférieure superficielle. Les 2 veines épigastriques inférieures superficielles (VEIS) sont disséquées sur quelques centimètres et clippées. La VEIS la plus utile est celle qui se trouve du côté controlatéral aux vaisseaux perforants choisis car c'est celle-ci qui lors de la mise en place du lambeau au thorax se retrouvera à proximité de la veine céphalique et permettra une anastomose veineuse supplémentaire en cas de surcharge. A ce stade, la dissection peut s'approfondir sans risque jusqu'au fascia aponévrotique en regard de la gaine des muscles grand droits abdominaux tout en respectant le fascia superficialis latéralement pour protéger les lymphatiques.

Le lambeau est fermement maintenu par l'aide qui l'écarte du plan aponévrotique sans exercer la moindre traction qui pourrait déchirée les fragiles perforantes musculo-cutanées vascularisant le lambeau. L'opérateur dissèque prudemment dans le plan pré-aponévrotique à la recherche de la sortie de la perforante à travers la gaine des droits. Il peut s'aider de tampons montés. Jusqu'à la visualisation d'un pédicule perforant exploitable, c'est-à-dire de bon calibre et de couleur bleutée signant la présence d'une veine large, tous les vaisseaux perforants retrouvés sont préservés. Ce n'est qu'une fois cette perforante mise en évidence et intégralement disséquée que l'opérateur peut ligaturer les autres vaisseaux et mettre ainsi la palette cutanée du DIEP en îlot.

Le plus souvent, le pédicule perforant choisi en peropératoire est le même que celui qui avait été repérée lors de l'examen scannographique préopératoire. Nous ne disséquons qu'un seul vaisseau perforant lors de la réalisation d'un lambeau de DIEP classique. En fonction du contexte clinique et des modalités de prélèvement, il peut être intéressant de disséquer une ou deux autres perforantes. Cela permet d'assurer une meilleure vascularisation de la palette cutanée tout en complexifiant le geste microchirurgical. L'orifice aponévrotique de passage de la perforante est

agrandi délicatement à l'aide de ciseaux fins pour libérer les vaisseaux de la gaine de grands droits et permettre l'incision à la lame froide de cette aponévrose. Cette incision aponévrotique doit être la plus courte possible tout en permettant une bonne exposition. Lors de la réalisation d'un lambeau de DIEP classique, cette incision est unique et de l'ordre de 5 à 6 cm.

La curarisation de la patiente est indispensable à ce moment de l'intervention. Le décollement du muscle grand droit de sa gaine antérieure facilite la visualisation et la dissection intramusculaire de la perforante. Aucune fibre musculaire ne doit être emporter avec les vaisseaux. Toutes les branches collatérales de la perforante doivent être clippées pour éviter un saignement actif gênant et pouvant provoquer un spasme artériel. Il faut également veiller à respecter les branches nerveuses motrices segmentaires réalisant l'innervation motrice de la paroi abdominale antérieure. Une dénervation des grands droits de l'abdomen est source de morbidité post-opératoire. La dissection intramusculaire se poursuit jusqu'à la naissance de la perforante à partir du pédicule épigastrique inférieur profond. Cet axe vasculaire se trouve en arrière du muscle grand droit abdominal. Le corps musculaire peut être à ce moment récliné par un écarteur de Farabeuf pour permettre à la dissection de progresser vers l'origine des vaisseaux épigastriques inférieurs profonds au niveau du ligament inguinal. Sous l'arcade de Douglas, le contenu de la cavité abdominale (protégé par le péritoine et le fascia transversalis) est refoulé à l'aide de tampons montés. Une fois la longueur de pédicule jugée suffisante, la dissection s'arrête.

Si le côté controlatéral du lambeau n'a pas encore été disséqué, il peut maintenant être totalement décollé de la gaine des muscles grands droits. Une fois le lambeau en « îlot vasculaire », celui-ci est agrafé pour éviter toute traction accidentelle sur le pédicule puis le lambeau est observé. On regarde sa coloration, la couleur du saignement des berges aux extrémités et le temps de recoloration des différentes zones. Les zones non utiles sont sacrifiées puis le pédicule est ligaturé à l'aide de clips microchirurgicaux et sectionné pour permettre le transfert du lambeau vers le thorax, il est fermement fixé par des agrafes. Au niveau abdominal, la fermeture de la gaine aponévrotique est un temps essentiel qu'il ne faut pas négliger. Elle est réalisée à l'aide de points en croix séparés au fil résorbable ou non résorbable renforcée le cas échéant par la réalisation d'un surjet simple. La fermeture cutanée est permise par la transposition de l'ombilic, semblable en tout point à celle réalisée lors d'une abdominoplastie classique. 2 drains de redons sont mis en place avant suture du site donneur.

## *IX.4 – Préparation du site et des vaisseaux receveurs*

Une deuxième équipe prépare en parallèle le site receveur. En cas de reconstruction secondaire, nous réséquons la **cicatrice de mastectomie** qui est envoyée en anatomopathologie. La peau thoracique, au-dessus de l'ancienne cicatrice de mastectomie (correspondant à la zone du décolleté : segment 2), est décollée dans le plan pré-pectoral. Les adhérences cutanées existantes sont levées et les cicatrices fibreuses sont réséquées permettant une descente de la berge inférieure de la cicatrice de mastectomie. Une seconde incision est réalisée dans le néosillon en général au-dessus de l'image en miroir du sillon controlatéral.
En effet, pour que le néosillon soit symétrique, il faut anticiper la descente de celui-ci après effondrement des adhérences et réalisation de l'abdominoplastie de fermeture.
La peau se trouvant entre les deux incisions peut au choix être désépidermisée pour apporter du volume ou excisée en totalité pour faire place au lambeau de DIEP.
En cas de RM tertiaire, lorsqu'un implant ou un expandeur est en place, il faudra réaliser une **capsulectomie totale** en plus de l'exérèse des adhérences.
En terrain irradié, il faudra décider de garder ou non la peau du sein. Selon l'état cutané, il peut être moins risqué de sacrifier cette peau initialement sauvegardée. S'il existe de la peau radiothérapée de mauvaise qualité nous en réalisons l'exérèse.

Notre premier choix de vaisseaux receveurs est le **pédicule mammaire interne**. Nous abordons ce pédicule en regard de la 3ème ou de la 4ème côte à son extrémité sternale près de son articulation. Après discision des fibres du grand pectoral, la côte sélectionnée est largement disséquée en débordant sur les espaces intercostaux correspondants. Le périchondre antérieur est incisé à la lame froide puis décollé du cartilage costal sous-jacent à l'aide d'une rugine. Après avoir réalisé ce décollement tout autour du cartilage costal, celui-ci est incisé à son tour en protégeant le périchondre postérieur. Le cas échéant, la partie médiale du cartilage costal peut être désarticulé du sternum. Le feuillet postérieur du périchondre est ensuite ouvert pour découvrir le pédicule mammaire interne. Il faut réussir à exposer l'artère mammaire interne ainsi que la ou les veines qui l'accompagnent sur au moins 2 à 3 centimètres. Les vaisseaux receveurs sont prudemment disséqués et leurs branches collatérales ligaturées. L'artère mammaire interne est également ligaturée le plus distalement possible pour réaliser une anastomose termino-terminal sur son moignon proximal.

Si le pédicule mammaire interne n'est pas viable, ce qui est exceptionnel dans notre expérience, notre choix se porte sur le **pédicule circonflexe scapulaire**. Cet axe vasculaire qui se trouve dans

l'aisselle ne compromet pas la réalisation d'un lambeau de grand dorsal si les suites l'exigent. Le creux axillaire est alors abordé pour mettre en évidence l'artère subscapulaire qui est disséquée jusqu'à l'identification de sa bifurcation en pédicule thoraco-dorsal et pédicule circonflexe scapulaire. La dissection du pédicule circonflexe scapulaire doit alors être poussée le plus distalement possible pour obtenir des vaisseaux receveurs d'une bonne longueur facilitant les anastomoses microchirurgicales.
D'autres sites de branchements ont été décrits dans la littérature pour les anastomoses microchirurgicales d'un lambeau de DIEP dans le cadre de la reconstruction mammaire, notamment le pédicule thoraco-dorsal, le pédicule axillaire, le pédicule thoracique latérale (71)…

## *IX.5 – Les anastomoses microchirurgicales*

Celles-ci débutent par l'identification et la préparation des vaisseaux sous microscope opératoire et à l'aide des instruments de microchirurgie. Le lambeau de DIEP peut éventuellement être lavé au serum hépariné en cathéterisant l'artère jusqu'à obtenir un retour veineux de la solution injectée. L'artère du lambeau et l'artère receveuse sont clampées à l'aide d'un clamp microchirurgical double. L'anastomose artérielle est réalisée par des points séparés de fil microchirurgical 9/0 type éthilon®. Le plus souvent, l'anastomose réalisée est de type termino-terminale. Il arrive cependant que la différence de calibre entre l'artère du lambeau et l'artère receveuse nous oblige à réaliser une anastomose termino-latérale. Le retrait du clamp double permet de vérifier la bonne perméabilité de la suture microvasculaire. Si besoin nous réalisons des points supplémentaires. L'équipe d'anesthésie administre par voie intra-veineuse à ce moment-là un bolus d'héparine sodique à la posologie de 2000 UI ainsi qu'une dose de 500 mg d'acide acétylsalicylique.

Nous portons une grande importance à quelques signes cliniques en faveur de la vascularisation correcte du lambeau (en dehors du Patency test) :

- le battement et la pulsatilité du pédicule en aval de l'anastomose et notamment au niveau de la perforante.
- le retour veineux immédiat et constant dès le retrait du clamp double.
- la recoloration du lambeau qui à ce stade peut être rapide.

Ce n'est que lorsque tous ces signes cliniques sont présents que nous passons aux anastomoses veineuses.

Nous réalisons au moins 2 anastomoses veineuses de manière systématique. Ce sont des anastomoses termino-terminal réalisées à l'aide du système Coupler®. Lorsque le pédicule épigastrique inférieur profond présente 2 veines de bon calibre, elles sont chacune anastomosée à une extrémité de la veine mammaire interne de manière antérograde pour l'une et rétrograde pour l'autre. S'il existe deux veines mammaires internes, il est possible de réaliser les deux anastomoses de manière antérograde. Lorsque le pédicule du lambeau ne présente qu'une seule veine satisfaisante, nous réalisons une anastomose de la veine épigastrique inférieur superficielle préalablement disséquée et clippée. Ce branchement veineux peut se faire sur la veine céphalique abordée dans le sillon delto-pectoral comme décrit initialement par Blondeel et al.(72) ainsi que par Rozen et Ashton (30). Il peut également être réalisé sur d'autres veines receveuses. Cette stratégie d'augmentation veineuse par une deuxième anastomose veineuse systématique a maintenant prouvée son intérêt dans de nombreux travaux (73).

Lorsque le lambeau en îlot sur son site donneur présente des signes d'engorgement veineux (coloration bleutée, saignement foncé, VEIS turgescentes) il est quasiment sûr qu'il faudra brancher 1 ou 2 VEIS. Dans ce cas, le lambeau est tourné à 180° et transféré sur le thorax de façon à ce que les 2 VEIS se retrouvent sur la berge supérieure du lambeau, rendant possible une anastomose avec la veine céphalique pour la plus externe et avec une veine mammaire interne pour la plus interne.

## XI.6 – Le modelage du néo-sein

Une fois le lambeau de DIEP « branché » et vivant, le modelage du débute. Il est réalisé sur une patiente demi-assise. Si elle n'a pas encore été excisée, la zone IV du lambeau est sacrifiée. Il est possible de la conserver en cas de réalisation d'un lambeau de DIEP bipédiculé ou d'autres artifices (74) .

Ce temps de modelage est différent en fonction de l'indication de la reconstruction mammaire. On peut distinguer grossièrement deux cas typiques :

- le cas de la patiente ayant eu une mastectomie radicale (RM secondaire) : cette patiente présente un déficit cutané et glandulo-graisseux.
- le cas de la patiente ayant eu une mastectomie avec conservation de l'étui cutanée ou une ancienne reconstruction (RM primaire et tertiaire) : cette patiente présente un déficit de volume isolé.

Lorsque la patiente présente un déficit cutané et glandulo-graisseux, le modelage commence par former la partie latérale et inférieur du néo-sein en exploitant le volume du lambeau pour recréer au mieux le galbe (segment III) et la base du sein. Le lambeau est mis en place par des points inversants de monocryl 3/0 au niveau du sillon sous-mammaire et sur les berges latérales. Ensuite la suture de la berge médiale permet de modeler la zone du décolleté. La peau thoracique décollée lors de la préparation des vaisseaux est alors drapée sur le lambeau permettant de déterminer la zone du lambeau à enfouir pour reconstruire le décolleté.
Nous préférons la dé-dermisation de cette zone du lambeau à enfouir plutôt que sa désépidermisation. Cela évite l'apparition de plaques dures lors de la cicatrisation, dues à l'adhérence de la zone désépidermisée à la peau thoracique. La suture cutanée est poursuivie sur tout le périmètre du lambeau après mise en place de lames de Delbet assurant le drainage.

Lorsque la patiente présente un déficit glandulo-graisseux pur, le modelage débute par la désépidermisation ou la dédermisation de la palette cutanée. Il est recommandé de laisser en place une zone cutanée dite « témoin » qui permettra le monitorage et la surveillance du lambeau. Cette palette témoin peut être placée à différent endroit du néo-sein : soit en regard de la future aréole, soit dans le néosillon sous-mammaire. Dans ce dernier cas, son exérèse sera réalisée lors d'un autre temps de RM. Le lambeau désépidermisé est enfoui en quasi-totalité sous l'étui cutané conservé et fixé par des points de fil résorbables à l'aponévrose du muscle grand pectoral et aux tissus sous-cutanés adjacents. La palette témoin est suturée classiquement. Un drainage par lame de Delbet est également mis en place par de petites incisions dans le néosillon sous-mammaire.

## *IX.7 – Soins post-opératoires*

Le pansement respecte les règles habituelles : une fenêtre de surveillance est ménagée dans un pansement le moins compressif possible. Il faut pouvoir le défaire rapidement à tout moment en cas de doute sur la vitalité du lambeau. Au niveau abdominal, un pansement standard et un vêtement de compression est mis en place.

La **surveillance post-opératoire** du lambeau est un élément majeur dans les suites d'une reconstruction par lambeau de DIEP. La patiente et le lambeau sont vus avant la sortie de la salle de réveil permettant en cas de complications une reprise dans les meilleurs délais. En service, la surveillance est horaire pendant les premières 24H puis toutes les 3-4H jusqu'au 5ème jour. La couleur, la chaleur et le temps de recoloration du lambeau sont examinés. En cas de doute, la

scarification superficielle du lambeau par un trocart sur une zone discrète est possible pour étudier le saignement. Il ne faut pas oublier la palpation du site opératoire à la recherche d'un hématome qui pourrait comprimer le pédicule et compromettre la vitalité du lambeau, notamment dans le cas des DIEPs enfouis. La présence de caillots sur les lames de Delbet est suspecte d'engorgement veineux ou d'hématome.

Au cours de l'hospitalisation, la numération sanguine est analysée pour maintenir une hémoglobine au-dessus de **10 g/dL**. Un relais per os des antalgiques est réalisé dès que la douleur de la patiente le permet. Le retrait de la sonde urinaire et le lever de la patiente sont au mieux réalisé à J1. La réfection du pansement abdominal peut être réalisé entre J3 et J5 et les drains de redons sont retirés à partir de J3 selon le volume drainé. Les lames de Delbet tombent dès que les écoulements mammaires se tarissent. Le soutien-gorge de contention est en général mis en place lors de l'hospitalisation dès que la vitalité du lambeau ne fait plus de doute. La sortie à domicile est possible dès J5 en cas de suites simples. La patiente sort en poursuivant son traitement anticoagulant à dose préventive et le port de bas de contention pour 15 jours ainsi que son traitement anti-agrégant plaquettaire pour un mois au total.

## *IX.8 – Monitorage post-opératoire*

Au retour du bloc opératoire, le lambeau de DIEP et la patiente sont monitorés pour dépister précocement tout problème pouvant aboutir à une nécrose du lambeau.

Il est prouvé (75) que la prise en charge la plus précoce d'une complication donne les meilleures chances de survie au lambeau. La pérennisation d'une complication même mineur peut amener à la survenue d'une nécrose totale du lambeau et donc d'un échec.

Il est reconnu dans la littérature que la période critique de surveillance d'un lambeau libre est de 5 jours à compter de la chirurgie (132). Surtout il a été décrit par Granzow et al.(133) la survie de lambeaux libres malgré une thrombose du pédicule à 10 jours post-opératoires. Les mécanismes sous-tendant cette survie impliquent le phénomène de néovascularisation.

Plusieurs dispositifs médicaux ont été développés pour faciliter la surveillance des lambeaux libres. On peut diviser ces dispositifs en deux catégories selon qu'ils apportent des informations directes ou indirectes sur la perméabilité des microanastomoses.

**Informations indirectes**

Certains auteurs (78) proposent la mise en place d'une sonde thermique sur la palette cutanée pour un suivi horaire de la température de la palette cutanée les douze premières heures puis espace cette surveillance. La température du lambeau chute en cas d'occlusion artérielle ou veineuse.

La techique **NIRS** pour near-infrared spectroscopy correspond à un monitorage de la vitalité d'une unité tissulaire par l'analyse de la quantité d'hémoglobine présente dans les vaisseaux sanguins superficiels (Annexe n°8). Une lumière infrarouge pénétrant environs 2 centimètres de tissus est émise par une sonde plate fixée à la peau. Une courbe reflétant l'oxygénation tissulaire est obtenue. Le monitorage étant permanent toute anomalie, artérielle ou veineuse, est immédiatement détecté bien avant l'apparition de signes cliniques. La surveillance des lambeaux libres par NIR a été étudié par plusieurs équipes récemment (79–81). Keller rapporte 5 lambeaux libres sur 208 repris en urgence et sauvés après une anomalie détectée par NIR. La complication occlusive serait détectée **dans la première heure** après son apparition avec une grande précision.

**Informations directes**

Une sonde doppler implantable a été décrite et développé par Swartz et al.(82,83) pour le suivi de la vascularisation du lambeau libre les premiers jours post-opératoires. Cette sonde, appelé Cook-Swartz doppler flow probe, est installée au contact des anastomoses microchirurgicales. Une fois le monitorage fini, la sonde est retirée sans difficulté. Il a été montré que ce dispositif médical permet de réduire le taux d'échec en détectant précocement la thrombose artérielle ou veineuse autorisant un sauvetage du lambeau de DIEP ou de tout autre lambeau libre (84–86).

Un dispositif de coupler incluant une sonde doppler amovible a été développé permettant encore un gain de temps.
Une nouvelle technologie de monitorage des lambeaux libres par l'intermédiaire d'un capteur sans fil biodégradable est en développement (87).

Aucune différence n'a été démontré entre la surveillance d'une reconstruction microchirurgicale par NIRS ou sonde doppler implantable (88).

D'autres auteurs (89) se contente de marquer au feutre sur la palette cutanée du lambeau la projection des anastomoses pour permettre une surveillance à l'aide d'un doppler sonore : c'est aussi un avantage au choix des vaisseaux mammaires internes comme pédicule receveur.

Nous n'avons pas l'expérience de ces dispositifs pour le monitorage des lambeaux de DIEP, en dehors du doppler que nous utilisons systématiquement pour la surveillance des DIEPs enfouis. Le lambeau de DIEP reste facilement et complètement évaluable cliniquement.

# *X – Variations publiées des techniques opératoires du lambeau de DIEP*

Depuis la première description du DIEP, un nombre considérable de publications a apporté son lot de modifications techniques et variations opératoires. Les objectifs poursuivis sont multiples : augmenter la perfusion de la palette cutanée, améliorer le retour veineux, diminuer les nécroses partielles et nécroses graisseuses, faciliter le modelage du sein reconstruit, diminuer les séquelles du site donneur, rendre cette chirurgie moins aléatoire et plus simple. Tous se sont intéressés à repousser au maximum les limites existantes à la RM par lambeau microchirurgical de DIEP.

## *X.1 – Variations des modalités de prélèvement*

3 différentes améliorations de la technique de prélèvement ont été publiées (90) :

- Le prélèvement **endoscopique** où une petite incision fasciale est réalisée au-dessus de la ligne arquée permet l'introduction d'un endoscope facilitant la dissection du pédicule.
- Le prélèvement **laparoscopique** décrit par l'équipe du professeur Lantieri. (TEP-LAP en anglais)
- Le prélèvement **assisté par robot** (Da Vinci Xi Surgical System®) possible chez les patientes bénéficiant d'une chirurgie intra-abdominale concomitante. La dissection des vaisseaux épigastriques inférieurs profonds est réalisée en transabdominal préperitonéal assisté par robot (TAP-RAP en anglais).

Le Professeur Lantieri et son équipe (91) ont développé une technique de prélèvement du lambeau de DIEP peu invasive assistée par laparoscopie (figure 22). Nommée MILD pour minimally invasive laparoscopic dissection, cette technique permet la levée d'un lambeau de DIEP en réduisant considérablement l'incision du feuillet antérieur de la gaine aponévrotique du muscle grand droit de l'abdomen. La réduction du risque d'éventration post-opératoire et des autres séquelles du site donneur à long terme sont les principaux avantages avancés. Le temps laparoscopique dure en moyenne 50 minutes, il est totalement extrapéritonéale et peut être réalisé sous assistance robotique. L'endoscope est introduit au niveau de l'ombilic et deux autres trocards de 5mm sont mis en place pour permettre l'introduction de deux pinces d'endoscopie. La dissection du pédicule supra-fascial reste réalisée par voie externe comme dans la technique classique. Cette modification technique permet de diminuer l'incision aponévrotique de 70 %. Cela permettrait également de réduire la traction exercée sur les motoneurones segmentaires du muscle grand droit de l'abdomen lors de la dissection du pédicule vasculaire du lambeau.

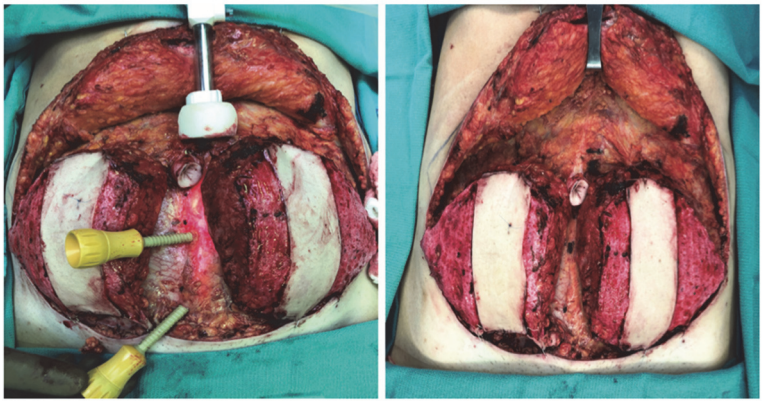

*Figure 22 : Accès laparoscopique permettant le prélèvement du pédicule épigastrique inferieur profond*

Shakir et al.(92) ont récemment publié leur série de 57 DIEPs prélevés par technique laparoscopique. Ils montrent une courbe d'apprentissage significative leur ayant permis de passer de 90 minutes de temps laparoscopique à 15 minutes pour la dissection du pédicule du lambeau de DIEP. La longueur moyenne de l'incision aponévrotique ayant permis la dissection pédiculaire est de 2,0 cm auquel il faut également ajouter les 3 autres incisions des ports laparoscopiques.

Dans certains cas sélectionnés, lorsqu'un segment étendu de l'artère épigastrique inférieure profonde ne donne pas de perforantes, il est possible de lever un lambeau de DIEP en réalisant deux incisions aponévrotiques distinctes de taille limitée. Une incision dans la région péri-ombilicale permettant l'accès à la perforante de choix et une incision en regard des fibres du muscle oblique externe pour accéder à l'origine du pédicule sur l'artère iliaque externe. Cette technique, décrite par Rozen et Ashton (93) sous le nom de « limited rectus sheath incisions », doit améliorer la morbidité du site donneur.

La dissection des perforantes a également fait l'objet de plusieurs publications. Plusieurs auteurs (94–96) recommandent une dissection sous-fasciale, sous la gaine antérieure des grands droits de l'abdomen pour faciliter le repérage de la perforante la plus large, réaliser une dissection mousse sécure dans un espace facilement décollable et gagner du temps.

Une méthode de prélèvement d'un lambeau de DIEP **en deux temps** a été décrite par l'équipe du docteur Kanchwala (92). Elle permet la levée d'un DIEP avec une seule perforante en deux étapes lorsque l'anatomie vasculaire est défavorable ; c'est-à-dire lorsqu'il n'existe pas une perforante dominante de bon calibre avec un trajet intramusculaire court. A la fin du temps de mastectomie, la perforante la mieux localisée (basse et centrale) sur la future palette cutanée du lambeau est

préservée alors que toutes les autres sont ligaturées en sus-faciale à travers une cicatrice abdominale en T infra-ombilicale. Le cas échéant, un expandeur peut être mis en place au niveau du site de la mastectomie. Deux semaines plus tard, la perforante choisie s'est dilatée en réponse au stress ischémique, le lambeau de DIEP est levé et transféré au niveau mammaire.

## X.2 – Variations des branchements microchirurgicaux

### Superdrainage veineux du lambeau de DIEP ou « Supercharge » ou « Turbocharge »

La congestion veineuse du lambeau de DIEP est la cause la plus fréquente d'échec. La prédiction de sa survenue n'est pas possible par un moyen fiable. L'idée de réaliser systématiquement une deuxième anastomose pour diminuer le taux de surcharge veineuse a donc fait son chemin. La veine épigastrique inférieure profonde étant le plus souvent unique, c'est l'anastomose d'une des veines épigastriques inférieures superficielles (VEIS) qui permet ce « superdrainage ».

Plusieurs travaux (97–101) ont mis en évidence une diminution significative du risque de congestion veineuse sans augmentation des complications lors de la réalisation d'une anastomose veineuse supplémentaire utilisant la VEIS. Boutros (99) et al a reporté une diminution du taux de reprise post-opératoire alors que Lee et Mun (98) ont montré une réduction du taux de nécrose graisseuse après augmentation veineuse prophylactique.
Le temps opératoire ajouté par cette seconde anastomose veineuse n'est pas une limite, il est rapporté aux alentours de 10 minutes (73) lorsque la suture est réalisé par un dispositif d'anastomose mécanique type coupler®.

Lorsqu'il est réalisé, ce branchement veineux supplémentaire peut avoir lieu avec :

- une veine céphalique déroutée.
- une veine basilique.
- une veine thoracique latérale.
- une branche de la veine thoraco-acromiale.
- une veine mammaire interne de manière rétrograde ou antérograde.

L'utilisation du moignon distal de la veine mammaire interne selon un flux rétrograde a longtemps fait débat. Bien que décrit par Li et al (102) pour les reconstructions par lambeau de TRAM,

l'anastomose veineuse à l'extrémité distale de la veine mammaire interne est restée d'utilisation marginale.
Les études anatomiques se contredisent. Certaines affirment que le système mammaire interne est avalvulé et à basse pression pouvant expliquer la faisabilité d'une anastomose veineuse rétrograde, quand d'autres montrent que des valves sont parfois présentes. Mackey et Ramsey (103) ont mis en évidence une proportion non négligeable de valves sur la veine mammaire interne entre les 2ème et 3ème espace intercostaux et recommande de ne pas compter uniquement sur ce drainage rétrograde. Kerr-Valentic et al.(104) a décrit l'anastomose d'une seconde veine épigastrique inférieure profonde de manière rétrograde sur la veine mammaire interne et rapporte de bons résultats.

Les recommandations actuelles, émergeant des différentes études publiées, peuvent être résumées dans un algorithme (73,105) qui montre la conduite à tenir selon la présence d'une VEIS de bon calibre et de bonne longueur, selon la présence d'une ou de deux veines mammaires internes et selon la présence d'une ou de deux veines concomitantes (Annexe n°9).

## *X.3 – Variations du type de lambeau de DIEP prélevé*

### *X.3.1 - Lambeau de DIEP « empilé » (Stacked DIEP en anglais)*

Lorsque la patiente concernée par la RM présente un tissu adipeux abdominal insuffisant pour donner au sein reconstruit une projection et une forme similaire au côté sain, il reste possible de réaliser un lambeau de DIEP. Plusieurs solutions peuvent aider le chirurgien. La mise en place d'un implant prothétique sous le lambeau de DIEP a été décrit (106) mais reste une aide inadaptée car les patientes bénéficiant d'une reconstruction autologue refusent généralement l'utilisation de prothèses mammaires. L'emploi d'un lambeau de DIEP dont la palette cutanée utile est la totalité du dessin permet de résoudre le problème. Une augmentation microchirurgicale du flux artériel traversant le lambeau est nécessaire.

C'est Pennington et Nettle (74) qui décrivent en 1993 un artifice micro-vasculaire (figure 31) permettant d'améliorer considérablement la vascularisation controlatérale de la palette cutanée d'un lambeau libre abdominal. Pour cela, les auteurs poussent la dissection du pédicule vasculaire épigastrique inférieure en distale, vers sa terminaison avec l'artère épigastrique supérieure. Au-delà de la naissance de la perforante (pour un DIEP) ou au-delà de la partie musculaire prélevé (pour

un TRAM libre). Cette extrémité distale du pédicule sera anastomosée avec le pédicule controlatéral (épigastrique inférieur profond voire superficiel). Leur description concerne les lambeaux libres de TRAM.

En 2011, DellaCroce (107) remet au goût du jour cette technique chirurgicale qui lui permet d'empiler les deux hémi-DIEPs prélevés pour augmenter le volume et la projection d'une reconstruction unilatérale. La palette cutanée peut être divisé en deux hémi-dieps ou bien seulement replier sur elle-même. Cette technique de « stacked » DIEP permet une reconstruction unilatérale volumineuse avec une anastomose entre un lambeau dit « primaire » et le site receveur mammaire et une anastomose entre le lambeau « primaire » et le lambeau « secondaire ». Il existe donc un flux vasculaire traversant le premier lambeau pour assurer la vascularisation du second (figure 23). Ce lambeau chimérique, concept décrit par Hallock (108), ne nécessite qu'une seule anastomose avec le site mammaire receveur. Cela facilite la mise en place et le modelage de la reconstruction. On évite aussi la réalisation d'anastomose termino-latérale ou la recherche d'un second pédicule qui complexifierait l'intervention. Dans sa série (107), DellaCroce ne retrouve aucune complication vasculaire à la réalisation d'une anastomose microchirurgicale entre deux lambeaux de DIEPs bien qu'il insiste sur la **bonne position** de ce pédicule « intermédiaire ».

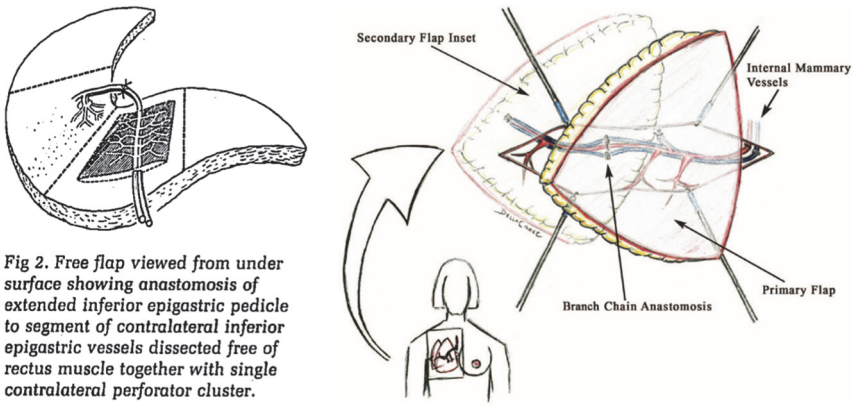


*Figure 23 : à gauche : Augmentation microchirurgicale du flux vasculaire selon Pennington (74)*
*à droite : Stacked DIEP » selon Dellacroce (107)*

Murray et al.(109) poussent plus loin le concept en décrivant avec précision les 4 types différents d'anastomoses microchirurgicales réalisables pour conserver et optimiser la perfusion d'un lambeau de DIEP et bénéficier de la totalité de la palette cutanée utilisable (Annexe n°10).
Patel et al. (110) détaillent les solutions de modelage du sein reconstruit par cette technique de « stacked » DIEP. Le lambeau peut être plié, divisé, mis en cône. Ces différentes options

permettent de gérer au mieux la symétrie par rapport au sein controlatéral en augmentant la hauteur mammaire, la base mammaire ou la projection (Annexe n°11).

### X.3.2 - Lambeau de DIEP « enfouis »

Mojallal (111) a proposé une reconstruction indépendante de l'étui cutané et du volume du sein reconstruit. Le lambeau microanastomosé et désépidermisé de DIEP amène le volume alors que l'étui cutané est recréer par un lambeau d'avancement thoraco-abdominal ou par expansion préalable. L'objectif est de ne pas sacrifier la peau thoracique saine et d'éviter lors d'un échec de DIEP la création d'un grand défect cutané iatrogène. Cela permet aussi selon l'auteur le respect des sous-unités mammaires, décrites par Spear et Davison (112,113) et dont l'importance en RM a déjà été mis en évidence (114).
Ce type de stratégie opératoire est nommé DIEP « enfoui » car la totalité de la palette cutanée du lambeau est désépidermisée pour permettre son insertion sous la poche cutanée mammaire. Il persiste cependant une petite surface cutanée qu'on appelle « palette témoin » et qui permet la surveillance du lambeau.

Le dessin du DIEP est différent, asymétrique, épargnant la peau abdominale homolatérale à la reconstruction pour permettre sa mobilisation plus aisée lors de la réalisation du lambeau d'avancement abdominal (figure 24). Pour que le lambeau d'avancement thoraco-abdominal garde une laxité cutanée correcte ainsi qu'une vitalité satisfaisante, la perforante épigastrique inférieure profonde est choisie du côté controlatéral à la reconstruction. La zone IV du lambeau de DIEP ainsi prévu n'est pas incisé ni décollé en profondeur.

Il coexiste chez les patientes bénéficiant de cette prise en charge **deux vecteurs opposés de traction cutanée** : un vecteur de traction caudal permettant la fermeture du site donneur du lambeau comme lors d'un abdominoplastie classique et un vecteur de traction crânial pour la création du lambeau d'avancement. Mojallal définit comme autres avantages à cette méthode la possibilité de redéfinir le sillon sous-mammaire et le sillon latéromammaire.

C'est ce lambeau thoraco-abdominal d'avancement cutanée qui détermine la forme finale de la reconstruction, le DIEP n'apportant quant à lui que la composante « volume ». Cette résection abdominale asymétrique peut être source de problèmes cicatriciels à type d'oreilles qui sont corrigés secondairement.

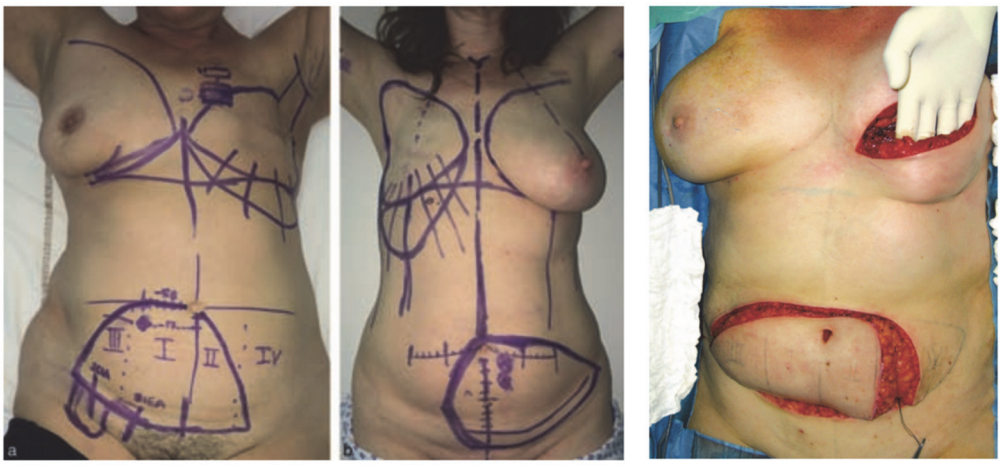

*Figure 24 : Exemples de RM autologue par lambeau de DIEP « enfoui » selon Mojallal (111,115)*

En pratique, un lambeau de DIEP peut être enfoui sans réalisation d'un lambeau d'avancement abdominal lorsqu'il n'existe pas de défect cutané. Cette situation se présente souvent en RM tertiaire et doit toujours faire poser la question de la conservation de l'étui cutané mammaire surtout lorsqu'une radiothérapie a été réalisé. Lorsque l'état cutané mammaire n'est pas satisfaisant, la réalisation d'un lambeau de DIEP classique nous paraît préférable.

### X.3.3 - Lambeau de DIEP réinnervé pour reconstruction sensible :

Blondeel et al.(41,116) publient en 1999 une étude montrant l'intérêt d'une suture nerveuse entre un la branche sensitive segmentaire abdominale et le 4ème nerf intercostal . Longtemps considérée superflue, la réinnervation par suture nerveuse du lambeau de DIEP augmenterait de manière significative la sensibilité tactile, proprioceptive et thermoalgique du sein reconstruit. Il existe cependant un phénomène physiologique de réinnervation spontanée d'un lambeau de DIEP après une RM. Ce phénomène concernant tous les lambeaux libres cutanés n'est pas encore entièrement compris. Plusieurs travaux (117) décrivent d'abord une récupération de la sensibilité surtout proprioceptive dans la partie crâniale du lambeau de DIEP. Le retour de la sensibilité s'accroît au cours du temps.

# *XI – Les complications post-opératoires*

## *XI.1 – Les types de complications rencontrées*

On peut diviser les complications aigues post-opératoires en plusieurs catégories distinctes :

- **Les complications touchant le lambeau de DIEP** : échec ou nécrose totale du lambeau, complications liées à la perfusion du lambeau, hématome, désunion, infection de site opératoire
- **Les complications touchant le site donneur abdominal** : hématome, désunion, infection de site opératoire, sérome, nécrose cutanée
- **Les complications de l'état général de la patiente** : maladie thrombo-embolique veineuse (embolie pulmonaire, thrombose veineuse profonde), anémie, hyperthermie, sepsis, infection urinaire …

## *XI.2 - Les facteurs de risques identifiés*

Les différents auteurs ayant publiés sur la RM par lambeau de DIEP se sont attachés à identifier les facteurs de risques de ses complications.

Gill et al. (118) ont analysé rétrospectivement une série de 758 DIEPs à la recherche de ces facteurs de risques. Pour cet auteur, le tabagisme actif en est un des principaux favorisant les complications touchant aussi bien l'abdomen que le sein reconstruit. La radiothérapie post-opératoire est également apparu être un facteur de risque de complications au niveau du lambeau de même que l'hypertension artérielle et le diabète. L'existence de cicatrices abdominales et l'obésité ne sont pas pour cet auteur des facteurs de risques de complications post-opératoires.

Hamdi et al.(119) ont également montré une majoration du taux de complications aigues post-opératoires chez les fumeurs qu'il explique par un spasme artériel plus important et prolongé que chez les non-fumeurs. L'obésité n'influence pas non plus le taux de complications dans son article tout comme dans la publication de Garvey (120).

Plusieurs auteurs (33,121,122) ont confirmé les effets délétères de la radiothérapie post-opératoire sur la qualité de la reconstruction par lambeau de DIEP et recommande d'entreprendre la chirurgie de reconstruction à distance de celle-ci.

## XI.3 – Prise en charge des complications aigues post-opératoires

Dès la suspicion d'un évènement indésirable post-opératoire, il est indispensable de mettre en place les mesures nécessaires.

### XI.3.1 - L'échec du lambeau libre

*Figure 25 : exemple d'un échec post-opératoire de lambeau libre de DIEP*

Complication la plus redoutée, par la patiente et le chirurgien, l'échec du lambeau de DIEP est synonyme de nécrose totale de celui-ci. Cliniquement, on suspecte l'échec avant l'arrivée de la nécrose (figure 25). Dès qu'il existe des signes d'anomalies vasculaires du lambeau, il est licite d'aller réviser les anastomoses microchirurgicales au bloc opératoire dans les meilleurs délais pour espérer un sauvetage du lambeau.
L'apparition des premiers signes cliniques de souffrance est retardée par rapport au début de l'ischémie du lambeau ; c'est pourquoi de nombreux auteurs surveillent maintenant de manière paraclinique leurs lambeaux libres dans les premiers jours post-opératoires.

Deux types d'anomalies microvasculaires post-opératoires peuvent exister voire coexister :

- **L'ischémie artérielle** : un thrombus au niveau de l'anastomose artérielle peut arrêter la circulation dans le lambeau. Cliniquement, la palette cutanée est froide, blanche, sans temps de recoloration et sans saignement à la piqûre. En cas de monitorage, le taux d'oxygénation de la palette chute brutalement, il n'y a plus de signal au doppler sonore en regard des anastomoses artérielles.
  La reprise chirurgicale en urgence permet l'évacuation du thrombus, le parage des berges des deux artères impliquées dans l'anastomose, la vérification d'un flux artérielle correcte

et la réalisation d'une nouvelle anastomose artérielle. Comme lors de la première anastomose, une dose d'héparine sodique et d'acide acétylsalicylique est administrée par voie intraveineuse.

- **L'ischémie veineuse ou congestion veineuse** : un thrombus au niveau de l'anastomose veineuse ou une inadéquation du flux vasculaire en est la cause. Les signes cliniques sont d'installation plus insidieuse. La palette cutanée prend une coloration foncée voire cyanosée, elle est chaude. A la palpation, on retrouve un temps de recoloration accéléré témoignant d'une difficulté à la chasse veineuse alors que le sang continue d'affluer dans le lambeau. Le sang est « veineux » à la piqûre, c'est-à-dire de couleur foncée. En cas de monitorage, le taux d'oxygénation de la palette cutanée chute lentement. Le signal doppler artérielle persiste. Lorsqu'un monitorage sélectif des anastomoses est possible par une sonde doppler, la thrombose veineuse est identifiée, la reprise chirurgicale en urgence permet la réfection de l'anastomose veineuse après ablation du thrombus et le cas échéant rinçage abondant des vaisseaux et du lambeau à l'aide d'une solution héparinée. Les mêmes précautions médicamenteuses anti-coagulante et anti-agrégante sont mise en place.

Il est parfois difficile de prédire avec exactitude quelle est le type d'ischémie à l'origine de la souffrance du lambeau. Une congestion veineuse prolongée provoque des microthromboses dans le lambeau pouvant aboutir à une ischémie artérielle difficilement récupérable par révision des anastomoses. Une altération irréversible de la microcirculation du lambeau est aussi possible lorsque l'ischémie veineuse perdure. Le pronostic du lambeau est alors plus funeste car lors de la reprise chirurgicale, aucun thrombus n'est mis en évidence en regard des branchements microchirurgicaux. La perfusion du lambeau par une solution héparinée voire pour quelques auteurs (123) par une solution de fibrinolytiques (urokinase) peut éventuellement aider.

La principale cause d'échec d'une reconstruction mammaire par lambeau de DIEP est la congestion veineuse. Dans la majorité des séries publiées (39,41,118,124–126), ce n'est pas l'ischémie artérielle mais bien la surcharge veineuse du lambeau qui était la cause de sa perte.

Si la surcharge veineuse n'est pas rapidement traitée, elle entraine la thrombose du système veineux et a fortiori la perte du lambeau de DIEP.

En cas de congestion, l'anastomose veineuse de la VEIS à une veine du site receveur (*veine mammaire interne ou externe, veine du pédicule circonflexe scapulaire ou thoraco-dorsale, veine pectorale, veine jugulaire externe*), décrite par Wechselberger (100), permet une nette amélioration du retour veineux du lambeau.

Certains auteurs (72) ont également décrit le déroutage d'une veine de voisinage, comme la veine céphalique ou la veine jugulaire antérieure, pour augmenter le calibre de la veine receveuse et donc le débit du retour veineux. Dans tous les cas, le système veineux abdominal superficiel doit être disséqué et préservé. Systématiquement si des signes peropératoires montrent un début de surcharge veineuse, une anastomose veineuse supplémentaire doit être réalisée, utilisant le cas échéant la VEIS.

Il est possible de réaliser jusqu'à 3 anastomoses veineuses si besoin. Le système Coupler® permet la réalisation d'anastomoses veineuses « mécaniques » rigidifiant la paroi veineuse dans l'objectif d'éviter son collapsus. L'évaluation de l'efficacité de ce dispositif par différents auteurs pour diminuer les thromboses veineuses fait encore débat dans la littérature (127–131). Il a été démontré que lorsque la taille du coupler veineux utilisé augmente, l'incidence des complications diminue de manière significative (132).

L'hirudothérapie, qui est facilement employée dans les services de chirurgie de la main pour suppléer un manque de drainage veineux n'a pas sa place dans cette indication. Elle peut être justement employée lorsque la congestion veineuse ne concerne qu'une partie limitée du lambeau et que la reprise chirurgicale n'est pas indiquée. Dans tous les autres cas, l'application de sangsue sur la palette cutanée ne saurait remplacer la réalisation d'une anastomose veineuse compétente.
Il est indispensable lors d'une reprise chirurgicale de rechercher une étiologie à cette complication. Un hématome qui comprimerait les vaisseaux sources du lambeau sera évacué et tout saignement persistant sera coagulé. Une malposition du pédicule perforant peut également en être l'origine. Il faut vérifier qu'il n'existe pas de torsion (« twist ») du pédicule altérant le flux vasculaire et favorisant la formation de thrombus. Les sutures sous-cutanées fixant le lambeau à la paroi thoracique peuvent provoquer une compression du pédicule ou sa mauvaise position.

Les reprises post-opératoires sont le plus souvent couronnées de succès comme plusieurs auteurs l'ont montré dans la littérature (75,85,133). Il ne faut pas hésiter à retourner au bloc opératoire devant tout évolution anormale du lambeau de DIEP ou devant un doute quant à sa vitalité.

Quand malheureusement l'issue de la reprise opératoire est un échec et que l'arrêt circulatoire du lambeau est acté, la nécrose du lambeau progresse jusqu'à atteindre la totalité de la palette cutanée ainsi que la graisse sous-jacente. Une dépose du lambeau est alors nécessaire pour éviter la surinfection de la nécrose qui pourrait amener à une infection chronique du site opératoire. Il n'y a cependant pas d'urgence immédiate à réaliser ce geste. Celui-ci peut être différé de quelques jours afin de laisser « récupérer » la patiente physiquement et psychologiquement. La communication de l'échec de cette première reconstruction et l'information de la patiente des suites envisagées sont indispensables.

Nous réalisons un lambeau de grand dorsal pédiculé pour poursuivre la reconstruction lors qu'un lambeau de DIEP est perdu. Certains auteurs de la littérature (124) appliquent le même protocole, d'autres réalisent des lambeaux perforateurs libres pour couvrir la dépose (134).

La nécrose totale du lambeau varie dans la littérature et selon les séries de quasiment 0 % à 12 % (39,41,107,118,119,124,125,135,136) . Ce taux est constant, dû aux aléas inhérents et imprévisibles de la microchirurgie et de la réalisation technique d'anastomoses microchirurgicales. L'objectif de l'équipe chirurgicale est de sélectionner les patientes, planifier l'intervention, surveiller les suites opératoires pour réduire ce taux au minimum.

### *XI.3.2 - Les complications liées à la perfusion (Perfusion-related complications ou PRD) :*

Ce sont les complications locales au lambeau n'engageant pas sa survie mais dues à un défaut de circulation. Cela correspond à la nécrose partielle du lambeau, la cystostéatonécrose ou nécrose graisseuse, la désunion ou retard de cicatrisation du sein reconstruit.

La **nécrose partielle du lambeau** concerne un segment de peau et de graisse du lambeau mal vascularisé qui au cours de l'hospitalisation évolue de manière péjorative. Cette complication concerne majoritairement ce qui est désigné comme la zone IV du lambeau de DIEP.

Cette zone, qui est presque une extension au hasard de la palette cutanée permettant le prélèvement d'un fuseau, ne peut qu'en partie survivre sur une perforante controlatérale. Lors de la levée d'un lambeau perforant, le perforasome adjacent à celui correspondant à la perforante choisie et disséquée peut survivre (137,138). Ici, la zone IV est trop distante de ce perforasome adjacent et est amenée à souffrir. Parfois, c'est une autre zone du lambeau qui est atteinte car il existe une

modification circulatoire du lambeau due à un antécédent chirurgical ou une erreur technique durant l'intervention.

La prévalence de cette complication varie de **0 % à 38 %** dans la littérature (41,78). Elle est moins fréquente depuis que la zone IV du lambeau est systématiquement sacrifiée.

La prise en charge dépend la surface de lambeau touchée.
Lorsque celle-ci reste limitée ne remettant pas en cause la reconstruction dans son volume, nous préférons comme Binder et Servant (139) attendre la délimitation de cette zone nécrotique pour en réaliser l'exérèse, la fermeture étant réalisé directement ou par un avancement en V-Y de la peau latéro-thoracique de voisinage.
Lorsque la surface en voie de nécrose est importante et compromet la RM, la situation devient semblable à celle d'une nécrose totale du lambeau.
Nous conservons après parage la partie du lambeau dont la vitalité ne fait pas de doute qui est couverte par un lambeau autologue pédiculé de grand dorsal.

La **cystostéatonécrose** ou **nécrose graisseuse** se manifeste par un écoulement huileux faisant irruption lors de la réfection du pansement ou à la palpation à travers la cicatrice. Semblable à l'écoulement pouvant être retrouvé après une chirurgie de réduction mammaire, cette complication correspond à une souffrance limitée au tissu sous-cutanée du lambeau. L'évacuation manuelle de ces écoulements permet d'accélérer l'obtention d'une cicatrice stable. A distance, la formation de nodule ou de kyste graisseux est possible. Lorsque ceux-ci sont gênants, ils sont excisés lors d'un autre temps opératoire ou sous anesthésie locale.

Dans le cas particulier d'un lambeau de DIEP enfoui sous la peau thoracique, il arrive fréquemment qu'une ecchymose se constitue en regard du site opératoire rendant difficile la surveillance post-opératoire du lambeau et de sa vitalité. La zone désépidermisée du lambeau, dont l'hémostase reste délicate, suinte dans la région sous-cutanée créant cette ecchymose. S'il existe une suspicion clinique d'hématome, la reprise opératoire est la règle pour permettre son évacuation et la visualisation des anastomoses. Sinon, il faut s'astreindre à surveiller la vitalité du lambeau selon les modalités habituelles ainsi que le taux d'hémoglobine qui est souvent diminué. L'ecchymose disparait spontanément après une évolution stéréotypée.

La gestion des complications post-opératoires considérées comme mineures : hématome post-opératoire au niveau abdominal ou au niveau mammaire, sérome, infection de site opératoire ne présente pas de particularité.

## XI.4 – Les complications à distance

Elles concernent principalement l'abdomen, site de prélèvement du lambeau libre. Ce sont les anomalies de contour de l'abdomen à type de voussure ou d'éventration abdominale, la perte de force de la sangle abdominale pouvant se manifester dans la vie quotidienne et gêner les patientes. Bien que la levée d'un lambeau de DIEP n'emporte pas de muscle grand droit de l'abdomen, il existe néanmoins une séquelle de ce prélèvement au niveau de la sangle abdominale.

**Eventration post-opératoire**

Dans le meilleur des cas, seule la partie du muscle où transitait la perforante est disséquée et dénervée, diminuant théoriquement la force musculaire de la paroi abdominale et créant une zone de faiblesse relativement limitée de cette sangle. Il faut veiller à respecter les branches motrices segmentaires innervant le muscle grand droit abdominal et à disséquer la plus petite portion musculaire pour ne pas impacter le fonctionnement futur de celui-ci, ce qui pourrait provoquer l'apparition d'une déformation abdominale voire l'apparition d'une éventration.

Dans la littérature, plusieurs auteurs rapportent ces séquelles abdominales aux prélèvements d'un DIEP dans des proportions très différentes. Garvey (120) décrit jusqu'à 10 % de voussures abdominales post-opératoires alors que De Greef (124) et Yan (140) ne retrouvent qu'un seul relâchement de la sangle abdominal. Comme indiqué précédemment, Parrett (43) a montré que ces complications abdominales chroniques étaient bien plus fréquentes chez les patientes présentant avant l'intervention une ou plusieurs cicatrices abdominales, quel que soit le type de cicatrices (sus-ombilicale, sous-ombilicales, transverse, médiane …). La présence de cicatrices abdominales est pour cet auteur le facteur de risque le plus important de complications du site donneur à long terme.

D'autres auteurs (141) rapportent un taux de 7 % d'éventration post-DIEP avec comme principaux facteurs de risques le prélèvement de 2 ou plus perforante, la localisation latérale de la perforante, un IMC élevé ou un âge élevé.

Le déficit de force musculaire abdominal après prélèvement d'un lambeau de DIEP a probablement été négligé. Hamdi (119) décrit une récupération clinique totale de la force musculaire du muscle grand droit disséqué à 6 mois post-opératoire. Lee (142) dans une étude échographique partage le même point de vue et décrit une contractilité et une morphologie similaire entre le muscle disséqué et son pendant controlatéral à 1 an post-opératoire.

Récemment, une étude scannographique (143) retrouve les mêmes résultats, c'est-à-dire, l'absence de modification significative du volume musculaire du muscle grand droit abdominal impliqué par rapport au côté sains controlatéral.

Cependant, Bottero (144) ,à travers une analyse électromyographique des muscles grands droits abdominaux, a prouvé que l'activité EMG ne retrouvait jamais le niveau du côté sain avec un déficit de 30 % à distance de la chirurgie. Futter (145) décrit aussi un déficit de la force musculaire qui reste selon lui minime et n'impactant pas les activités quotidiennes des patientes.
La cicatrice musculaire suivant le prélèvement d'un DIEP entraine une répercussion électromyographique dont l'impact fonctionnel varie selon les individus.

**Satisfaction de l'esthétique abdominale**

Les patientes sont en général satisfaites du résultat esthétique abdominal comme le témoigne Hamdi (119) qui retrouve seulement 14 % de patientes peu satisfaites. Munhoz (146) dans son article montre que 41 patientes sur 44 sont satisfaites de l'esthétique de leur ventre.
Niddam et al. (147) communiquent un taux plus modeste de satisfaction sur le résultat esthétique abdominal après une reconstruction par lambeau de DIEP. Ils montrent même que 34 % des patientes interrogées préférer leur abdomen avant l'intervention. Les oreilles cutanées, la persistance d'un excès abdominal et la cicatrice horizontale sont les principaux motifs d'insatisfaction invoqués.

**Hypoesthésie de la reconstruction**

Enfin, l'absence de sensibilité du sein reconstruit, sauf pour les cas où il a été réalisé une ré-innervation du lambeau de DIEP, doit être noté au rang des séquelles même si cela ne correspond pas à une complication post-opératoire.

## *XII – Satisfaction des patientes après reconstruction par DIEP*

La satisfaction des patientes ayant bénéficié d'une reconstruction par lambeau de DIEP a été évalué par de nombreux auteurs dans de nombreux pays (148–152). Ce lambeau a d'abord été comparé à ses prédécesseurs : le lambeau de TRAM, notamment dans sa version « muscle-sparring » (120,121,153,154) et le lambeau de grand dorsal (155) puis aux autres lambeaux perforants et notamment les lambeaux prélevés sur les perforantes des artères lombaires (156) ou sur les perforantes de l'artère fémorale profonde (157) .

La grande satisfaction des patientes ressort quasiment systématiquement des séries rétrospectives et études prospectives publiées. Cette satisfaction concerne aussi bien l'aspect esthétique de la RM (figure 26), le bien être psychique, physique et sexuelle post-opératoire tout comme l'aspect esthétique et la fonction du site donneur (158). L'amélioration de la qualité de vie résultant de la reconstruction par lambeau de DIEP est en faveur de sa réalisation lorsqu'elle est possible. Il n'y a actuellement dans la littérature aucun autre lambeau de RM évalué permettant une amélioration de la qualité de vie et une satisfaction plus grande que le lambeau de DIEP (159–162). Même les lambeaux perforateurs les plus récents ne fournissent pas une satisfaction plus grande que le lambeau de DIEP (156,157,163).

Dans la population française, une étude comparative de la qualité de vie à long terme des patientes ayant bénéficié d'une reconstruction par DIEP et de la population générale n'a pas montré de différence significative (164). Dans la tranche d'âge 65-74 ans, la qualité de vie était même significativement plus haute dans le groupe DIEP.

Les analyses coût-efficacité réalisées à grande échelle montre que l'emploi de ce lambeau microanastomosé en pratique courante est la plus rentable des techniques de RM autologue libre (165,166). Comparé aux reconstructions prothétiques, le lambeau de DIEP a aussi un ratio coût-efficacité favorable surtout chez les patientes jeunes avec une longue espérance de vie (167). La stabilité dans le temps de la reconstruction, la collaboration de deux opérateurs lors de l'intervention permettent d'améliorer l'efficience de cette technique opératoire (168). En RM immédiate, la reconstruction par DIEP est encore plus profitable (169).

*Figure 26 : exemple d'une RM secondaire par lambeau libre de DIEP*

## *XIII – Suite de la RM après DIEP*

Le succès de la réalisation d'un lambeau de DIEP obtenu, la RM n'est cependant pas terminée. Un temps de symétrisation du sein controlatéral ainsi qu'une reconstruction de la plaque aréolo-mamelonnaire du sein reconstruit sont souvent nécessaire. Ces gestes sont effectués à distance du DIEP, de manière séquentielle ou concomitante.

Il existe des situations où le sein controlatéral ne nécessite pas de chirurgie de symétrisation car il n'existe pas de ptose. Dans ce cas précis, le temps de modelage du lambeau de DIEP revêt une importance particulière pour obtenir en un seul temps une symétrie mammaire convenable évitant une nouvelle anesthésie.

Réaliser la symétrisation à distance présente l'avantage d'intervenir une fois que la stabilité de la forme et du volume du sein reconstruit par le lambeau de DIEP est atteinte. Surtout, la durée opératoire requise pour la réalisation du lambeau de DIEP ainsi que sa technicité rend toute chirurgie concomitante périlleuse. Plusieurs auteurs réalisent néanmoins la symétrisation dans le même temps que la reconstruction de DIEP.

Les deuxièmes et troisièmes temps de la RM sont aussi le prétexte à la réalisation de retouches. Le plus souvent ce sont la réalisation d'un lipofilling dans la zone du décolleté, la reprise de cicatrices abdominales (oreilles) ou mammaires, les retouches de la reconstruction aréolo-mamelonnaire (lambeau ou greffe), la modification de position du sillon sous-mammaire (SSM), la lutte contre des adhérences gênantes et parfois la lipoaspiration d'une irrégularité mammaire ou abdominale.

# Chapitre 2 : Étude clinique rétrospective des RM par lambeau libre abdominal

# *I – Introduction*

L'étude et l'analyse des séries de RM par lambeau de DIEP sont des étapes indispensables. Elles permettent de comprendre les points forts et les points faibles de l'intervention. La diffusion de cette technique opératoire a été majeure et universelle, faisant du lambeau libre de DIEP le gold standard de la RM autologue. C'est le premier lambeau microchirurgical qui a couramment été réalisé en routine dans le cadre des RM. La publication de séries rétrospectives a permis d'identifier les facteurs de risques de complications permettant la réduction de la durée d'hospitalisation. D'autre part, ces séries ont fait diminuer le taux de reprises post-opératoires augmentant ainsi les succès chirurgicaux et améliorant la satisfaction des femmes prises en charge.

L'objectif principal de cette étude est d'analyser la RM autologue par lambeau libre perforant abdominal type DIEP dans le service de chirurgie plastique de la Conception à Marseille.

L'objectif secondaire est d'évaluer, à l'aide d'un questionnaire, la satisfaction et la qualité de la prise en charges des patientes dans notre centre.

Au travers de cette étude, nous avons voulu réaliser un état des lieux de la RM par DIEP. Pour ce faire, nous avons réalisé une revue rétrospective de notre série de RM par lambeau microchirurgical de DIEP complétée d'une enquête de satisfaction.

# *II – Matériel et méthodes*

Une étude rétrospective observationnelle monocentrique a été menée au CHU de Marseille sur les patientes ayant bénéficié de RM dans notre service.

## *II.1 - Population de l'étude*

### *II.1.1 - Critères d'inclusion*

Ont été inclus dans l'étude les patientes :

- Âgées de plus de 18 ans
- Ayant bénéficié d'une RM par lambeau microchirurgical de DIEP
- Toute indication confondue : primaire, secondaire, tertiaire
- Tout type de reconstruction : unilatéral, bilatéral

### *II.1.2 – Critères d'exclusion*

Ont été exclues de l'analyse les patientes ayant bénéficié d'une RM par un autre type de lambeau ou par prothèses mammaires. Ces patientes correspondaient à des erreurs de codages.

### *II.1.3 – Sous-groupe d'analyse*

3 sous-groupes ont été créés afin d'améliorer la pertinence des résultats.

- RMP : RM primaire
- RMS : RM secondaire
- RMT : RM tertiaire

## *II.2 – Modalités de recueil*

Les données ont été recueillies à partir :

- Du logiciel CORA® (PMSI)

Les patientes ont été identifiées à l'aide du code CCAM **QEMA020** correspondant à l'acte : « Reconstruction du sein par lambeau cutanéo-graisseux libre à pédicule perforant de l'abdomen (DIEP) avec anastomoses vasculaires »

- D'une base de données photographiques

- Des dossiers médicaux issus du logiciel Axigate® : comptes rendus d'hospitalisation, comptes rendus opératoires et comptes rendus de consultation
- Des réponses au questionnaire de satisfaction (Annexe 1)

## II.3 - Critères d'évaluation :

- Survenue d'une nécrose totale du lambeau considérée comme un échec de RM
- Apparition d'une complication locale au lambeau : nécrose cutanée partielle ou nécrose graisseuse ou désunion cicatricielle ou hématome
- Apparition d'une complication abdominale : nécrose cutanée ou hématome ou désunion cicatricielle
- Événements indésirables pendant l'hospitalisation : anémie ou transfusion, infection, maladie thromboemboliques (TVP/EP)
- Satisfaction globale évaluée à l'aide des réponses à notre questionnaire

## II.4 – Recueil de données

Le recueil de données est divisé en deux parties : l'analyse rétrospective des dossiers médicaux et du questionnaire de satisfaction.

### II.4.1 – Revue rétrospective des dossiers médicaux

Pour chaque patiente, nous avons recueilli :

- Age
- Grossesse et parité
- Anamnèse
- Poids et taille
- Antécédents médicaux et habitude de vie
- Prise en charge de la maladie cancéreuse
- Type et nombre total d'interventions nécessaires à la RM
- Données opératoires : durée opératoire, type et nombre d'anastomoses artérielle et veineuse, vaisseaux receveurs utilisés, taille du coupler et du fil de suture microchirurgical,

intervention concomitante au lambeau de DIEP, lésion du pédicule en peropératoire, enfouissement du lambeau

- Données post-opératoires : durée d'hospitalisation, reprises pour révision d'anastomoses, interventions complémentaires, survenue de complications précoces et/ou tardives
- Délais entre la mastectomie et l'intervention du DIEP
- Délais entre la première intervention (DIEP) et la dernière intervention de RM
- Technique employée pour la reconstruction de la PAM
- Date de dernières nouvelles

Les données manquantes, dans les dossiers médicaux, ont été signalées permettant le calcul d'un pourcentage valide lors de l'analyse descriptive. La significativité des analyses étiologiques a été recherché par le test du Khi-deux pour les variables qualitatives et les tests de Mann-Whitney et des échantillons indépendants pour les variables quantitatives.

### II.4.2 – Évaluation de la satisfaction

Une enquête de satisfaction a été effectuée permettant de recueillir des informations sur le vécu de la RM par les patientes de notre centre.
Le questionnaire (Annexe 1), envoyé par courrier postal aux patientes, contenait 12 questions abordant toutes les thématiques de la reconstruction.
Les paramètres étudiés comprenaient le degré de satisfaction final, la morbidité du sein controlatéral symétrisé, les séquelles de prélèvement du lambeau au niveau abdominal, la sensibilité de la poitrine, la compréhension de l'information préopératoire et l'envie d'amélioration ou non du résultat obtenu. Toutes les patientes incluses dans le recueil ont reçu ce questionnaire de satisfaction, y compris celles en cours de reconstruction.

Parmi ces douze questions, quatre questions étaient fermées, les autres étaient des questions à choix multiples avec au minimum trois propositions.

# *III – Résultats*

## *III.1 Données générales*

Entre janvier 2014 et décembre 2020, 217 patientes ont été codées **QEMA020** dans le service de chirurgie plastique et réparatrice de l'hôpital de la Conception à Marseille.

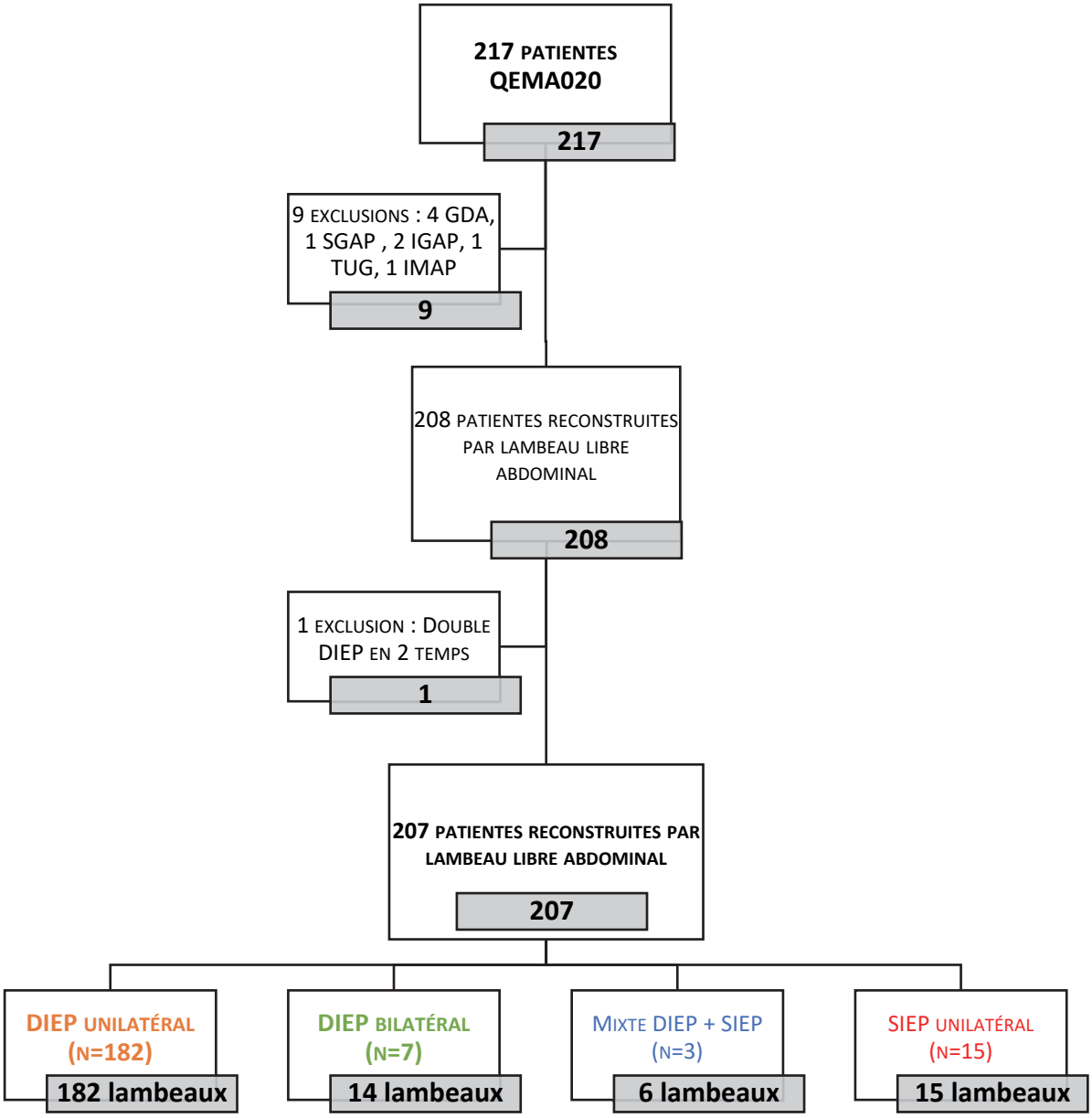


*Figure 27 : Diagramme de flux de notre étude rétrospective*

9 patientes ont été exclues de l'analyse pour erreur de codage : 4 RM par lambeau de grand dorsal, 3 reconstructions par lambeau libre prélevé aux dépens de la région glutéale (2 IGAP et 1 SGAP), 1 reconstruction par lambeau TUG et 1 reconstruction par lambeau IMAP.

Une patiente a bénéficié de deux RM par lambeau de DIEP sur deux interventions distinctes, elle n'a finalement été comptabilisée qu'une seul fois.
Lors du premier temps, un hémi-lambeau de DIEP classique a été réalisé pour reconstruire un sein et le second hémi-lambeau de DIEP a été levé mais non transféré sur son site receveur. Ce deuxième lambeau, laissé en nourrice au niveau abdominal sur son pédicule épigastrique inférieur profond, a été transféré lors d'un autre temps opératoire. Le second temps opératoire ne pouvant être assimilé à une reconstruction classique nous l'avons exclu.

Notre échantillon d'étude comprend 207 patientes reconstruites par un **lambeau libre abdominal (DIEP ou SIEP ou les deux)** sur un intervalle de 7 ans correspondant à 217 lambeaux microchirurgicaux abdominaux en RM.

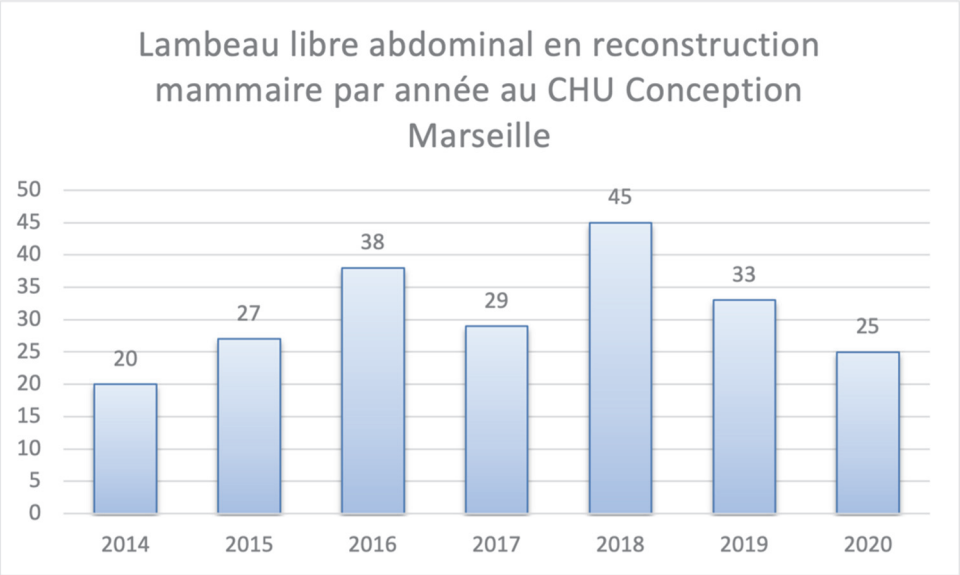


*Figure 28 : Graphiques représentant le nombre de lambeau libre abdominal en RM par an dans le service depuis 2014*

Une vérification à travers la base de données photographiques du service n'a mis en évidence aucun oubli.
4 populations de patientes se sont dégagées :

- DIEP unilatéral (n=182)
- DIEP bilatéral (n=7)
- DIEP + SIEP (n=3)
- SIEP unilatéral (n=15)

## *III.2 – Revue rétrospective des dossiers médicaux*

Nous allons présenter les résultats de ces 4 populations individuellement.

### *III.2.1 – DIEP unilatéral (n=182)*

Deux types d'analyses ont été réalisés sur cette population : une analyse descriptive concernant les variables qualitatives et quantitatives relevées et une analyse étiologique en sous-groupe permettant de préciser l'existence d'une relation causale entre les variables d'intérêts.

Sur les 182 reconstructions unilatérales par lambeau de DIEP (tableau 1), 156 ont été réalisées pour une RMS, 24 pour une RMT et 2 pour une RMP.

| **Lambeau de DIEP unilatéral** | **182** |
|---|---|
| R mammaire primaire (RMP) | 2 |
| R mammaire secondaire (RMS) | 156 |
| R mammaire tertiaire (RMT) | 24 |

*Tableau 1 : Distribution des lambeaux de DIEP en reconstruction unilatérale*

#### III.2.1.1 – Analyse descriptive des variables qualitatives

**Tabagisme**

12,8 % des patientes (20/156) en RMS étaient considérées « fumeuse » c'est-à-dire avec un arrêt du tabac 1 à 3 mois avant la chirurgie. En RMT ce taux était de 8,3 % (2/24) alors qu'aucune patiente n'était tabagique dans le groupe RMP.

**Antécédents médicaux**

Dans 11 % des RMS et 8,3 % des RMT un antécédent cardiologique existe. Les maladies endocriniennes (diabète et dysthyroïdie) concernent 21,1% des RMS et 20,8 % des RMT. Un antécédent de varices des membres inférieurs a été relevé chez 5,8 % des RMS et chez 4,2 % des RMT. Une histoire de thrombose veineuse profonde a été identifiée chez 2,5 % des RMS et 4,2 % des RMT. Au total, c'est 8,3 % des RMS et des RMT qui présentent une possible maladie thromboembolique veineuse.

### Cicatrice abdominale

58,3 % (91/156) des patientes en RMS et 50 % (12/24) en RMT présentaient une ou plusieurs cicatrices abdominales lors de la consultation préopératoire.

### Prise en charge du cancer

La grande majorité des patientes en RMS a bénéficié pour la prise en charge de leur cancer du sein du triptyque : chimiothérapie-radiothérapie-hormonothérapie avec respectivement 76 %, 86 % et 65 %. Les valeurs sont sensiblement plus faibles pour les RMT, respectivement 58,3 %, 75 % et 50 %.

| RMS unilatérale (n=156) | Effectif | % valide |
|---|---|---|
| Tabagisme | 20 | 12,8 % |
| ATCD cardiologique | 17 | 11 % |
| Maladies endocriniennes | 33 | 21,1 % |
| Coagulopathie | 13 | 8,3 % |
| Varices | 9 | 5,8 % |
| TVP | 4 | 2,5 % |
| Cicatrices abdominales | 91 | 58,3 % |
| Chimiothérapie | 118 | 76 % |
| Radiothérapie | 134 | 86 % |
| Hormonothérapie | 102 | 65 % |

*Tableau 2 : Antécédents médico-chirurgicaux de la population RMS unilatérale*

| RMT unilatérale (n=24) | Effectif | % valide |
|---|---|---|
| Tabagisme | 2 | 8,3 % |
| ATCD cardiologique | 2 | 8,3 % |
| M endocriniennes | 5 | 20,8 % |
| Coagulopathie | 2 | 8,3 % |
| Varices | 1 | 4,2 % |
| TVP | 1 | 4,2 % |
| Cicatrices abdominales | 12 | 50 % |
| Chimiothérapie | 14 | 58,3 % |
| Radiothérapie | 18 | 75 % |
| Hormonothérapie | 12 | 50 % |

*Tableau 3 : Antécédents médico-chirurgicaux de la population RMT unilatérale*

**Caractéristiques peropératoires**

Site de branchement du lambeau

Les vaisseaux mammaires internes sont le site privilégié des anastomoses microchirurgicales puisqu'ils concernent 100 % (2/2) des RMP, 95,8% (113/118) des RMS et 86,7 % (13/15) des RMT. Les vaisseaux circonflexes scapulaires ont été utilisés chez 4 patientes en RMS (3,4%) et 1 patiente en RMT (6,7%). Un lambeau de DIEP a été anastomosé aux vaisseaux axillaires en RMS et un autre aux vaisseaux thoraco-dorsaux en RMT.

Type d'anastomose microchirurgical

95,7 % (110/115) des lambeaux de DIEP ont été anastomosés en termino-terminal dans le groupe RMS. Cette modalité de branchement concernait 93,3 % (14/15) des RMT et 100 % (2/2) des RMP. Dans les autres cas, une anastomose termino-latérale était réalisée soit dans 4,3 % des RMS et 6,7 % des RMT.

Taille du fil de suture microchirurgical

Le fil de suture microchirurgical employé était de taille 9/0 dans 98,2 % (110/112) des RMS, 92,9 % (13/14) des RMT et 100 % des RMP. Dans le groupe RMS, une anastomose a été réalisée au 8/0 et une au 10/0. Dans le groupe RMT, une anastomose a été réalisé au 10/0.

Anastomose veineuse par Coupler ®

La grande majorité des anastomoses veineuses étaient mécaniques réalisées à l'aide du dispositif Coupler® : cela concerne 84,3 % (91/108) des RMS et 87,5 % (14/16) des RMT.

Lésion peropératoire du pédicule source

Il n'y a jamais eu de lésion peropératoire du pédicule source du lambeau de DIEP lors de l'intervention quel que soit le groupe considéré.

Intervention concomitante

Une intervention concomitante à la chirurgie de RM a été relevée dans 13 cas de RMT (54,2 %). Cette intervention était une ablation d'implant mammaire ou d'expandeur préalablement mis en place. 100 % des RMP étaient précédées d'une mastectomie réalisée de manière concomitante.

| **RMS unilatérale (n=156)** | **Effectif** | **% valide** |
|---|---|---|
| Pédicule receveur : | *N=118* | |
| - Mammaire interne | 113 | 95,8 % |
| - Circonflexe scapulaire | 4 | 3,4 % |
| - Axillaire | 1 | 0,8 % |
| Type d'anastomoses microchirurgicales : | *N=115* | |
| - TT | 110 | 95,7 % |
| - TL | 5 | 4,3 % |
| Taille du fil de suture : | *N=112* | |
| - 8/0 | 1 | 0,9 % |
| - 9/0 | 110 | 98,2 % |
| - 10/0 | 1 | 0,9 % |
| Anastomoses veineuses : | *N=108* | |
| - Classique | 17 | 15,7 % |
| - Mécanique (Coupler) | 91 | 84,3 % |
| Lésion peropératoire du pédicule source | 0 | |

*Tableau 4 : Caractéristiques peropératoires de la population RMS unilatérale*

| **RMT unilatérale (n=24)** | **Effectif** | **% valide** |
|---|---|---|
| Pédicule receveur : | *N=15* | |
| - Mammaire interne | 13 | 86,7 % |
| - Circonflexe scapulaire | 1 | 6,7 % |
| - Thoraco-dorsal | 1 | 6,7 % |
| Type d'anastomoses microchirurgicales : | *N=15* | |
| - TT | 14 | 93,3 % |
| - TL | 1 | 6,7 % |
| Taille du fil de suture : | *N=14* | |
| - 8/0 | 0 | |
| - 9/0 | 13 | 92,9 % |
| - 10/0 | 1 | 7,1 % |
| Anastomoses veineuses : | *N=16* | |
| - Classique | 2 | 12,5 % |
| - Mécanique (Coupler) | 14 | 87,5 % |
| Lésion peropératoire du pédicule source | 0 | |
| Intervention concomitante | 13 | 54,2 % |

*Tableau 5 : Caractéristiques peropératoires de la population RMT unilatérale*

**Complications post-opératoires**

Reprise

Le taux de reprise post-opératoire pour révision des anastomoses était de 8,3 % (13/156) dans le groupe RMS et de 16,7 % (4/24) dans le groupe RMT. Une patiente du groupe RMP a bénéficié d'une révision des anastomoses en post-opératoire.

Échec

Le taux d'échec de reconstruction microchirurgical correspondant à une nécrose totale du lambeau de DIEP s'élève à 7,7 % (12/156) des RMS, 8,3 % (2/24) des RMT. Nous n'avons observé aucun échec dans le groupe RMP.

Complications liées à la perfusion

Le taux de complications relatives à un défaut de perfusion du lambeau libre (nécrose cutanée partielle, cystostéatonécrose) était de 12,8 % dans le groupe RMS (20/156) et 25% dans le groupe RMT (6/24). Aucune patiente du groupe RMP n'a présenté de complications de ce type.

Complications abdominales

Le taux de complications du site donneur abdominal en post-opératoire (hématome, sérome, nécrose cutanée, éventration) est de 9 % en RMS (14/156) et 8,3 % en RMT (2/24). Aucune patiente du groupe RMP n'a présenté de complications abdominales dans les suites opératoires. Dans le groupe RMS, on comptabilise 7 complications à type d'éventration post-opératoire avec voussure abdominale à l'examen clinique dont 5 ont motivé une reprise chirurgicale pour pose de plaque prothétique de renforcement. Dans le groupe RMT, une patiente a présenté une hernie ombilicale post-opératoire et une autre patiente a présenté une éventration.

Complications générales

Les complications systémiques rencontrées dans la période post-opératoire ont également été recueillies. Ainsi il apparait dans le groupe RMS, que 9,1 % (14/154) des patientes ont présenté une anémie post-opératoire dont la moitié ont nécessité une transfusion sanguine, 2,6 % (4/154) ont développé une embolie pulmonaire (EP), 2,6 % (4/154) ont souffert d'une infection de site opératoire au niveau mammaire, 1,3 % (2/154) ont effectué un passage en réanimation, 5,8 % (9/154) ont présenté une maladie infectieuse (pneumopathie majoritairement et infection urinaire).

20,8 % (5/24) des patientes du groupe RMT ont également été concernées par une anémie post-opératoire. Dans ce groupe RMT, deux pneumopathies infectieuses et un passage en réanimation sont également présents.

L'anémie post-opératoire est la principale complication systémique post-opératoire concernant 11,6 % (21/180) patients de notre population « lambeau de DIEP unilatéral ».

| **RMS unilatérale** | **Effectif** | **% valide** |
|---|---|---|
| Reprise post-opératoire (révision des anastomoses) | 13 | 8,3 % |
| Échec : nécrose totale | 12 | 7,7 % |
| Défaut de perfusion : (nécrose cutanée partielle, cystostéatonécrose) | 20 | 12,8 % |
| Complications du site donneur (hématome, sérome, nécrose…) | 14 | 9 % |
| Complications générales : | *N=154* | |
| - Anémie post-op | 14 | 9,1 % |
| - Embolie pulmonaire | 4 | 2,6 % |
| - Infection de site opératoire | 4 | 2,6 % |
| - Réanimation | 2 | 1,3 % |
| - Maladie infectieuse | 9 | 5,8 % |
| Au moins une complication (toutes complications confondues) | 62 | 39,7 % |

*Tableau 6 : Complications post-opératoires en RMS unilatérale*

Au total, 39,7 % (62/156) des patientes du groupe RMS et 50 % (12/24) des patientes du groupe RMT ont présenté au moins une complication post-opératoire (toutes complications confondues). Seulement 94 femmes du groupe RMS (60,3 %) et 12 femmes du groupe RMT (50 %) étaient indemnes de toute complication post-opératoire.

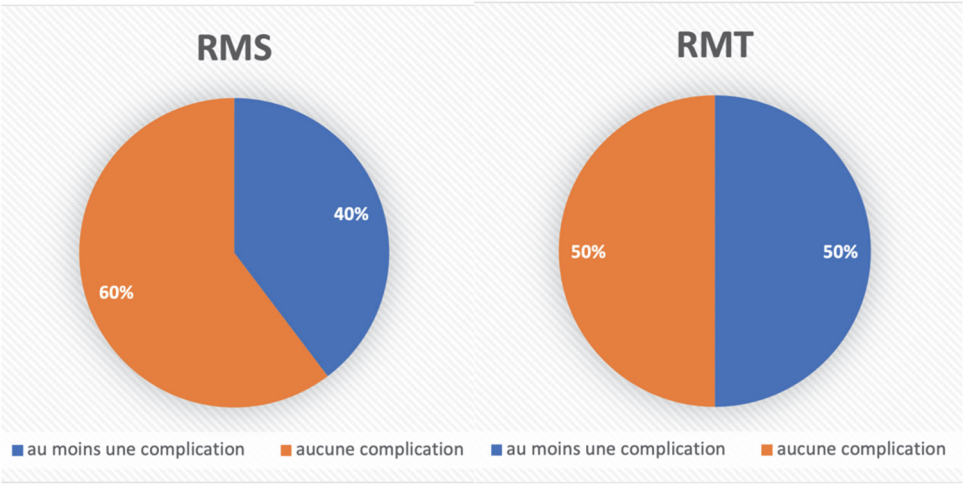


*Figure 29 : Représentation schématique du pourcentage de patientes présentant au moins une complication en RMS et RMT*

| **RMT unilatérale (n=24)** | **Effectif** | **% valide** |
|---|---|---|
| Reprise post-opératoire (révision des anastomoses) | 4 | 16,7 % |
| Échec : nécrose totale | 2 | 8,3 % |
| Défaut de perfusion : (nécrose cutanée partielle, Cystostéatonécrose) | 6 | 25 % |
| Complications du site donneur (hématome, sérome, nécrose…) | 2 | 8,3 % |
| Complications générales : | | |
| - Anémie post-op | 5 | 20,8 % |
| - TVP | 0 | |
| - Infection de site opératoire | 0 | |
| - Réanimation | 1 | 4,2 % |
| - Maladie infectieuse | 2 | 8,3 % |
| Au moins une complication (toutes complications confondues) | 12 | 50 % |

*Tableau 7 : Complications post-opératoires en RMT unilatérale*

### III.2.1.2 – Analyse descriptive des variables quantitatives

**Age médian**

L'âge médian est de 47 ans dans le groupe RMP, 51 ans dans le groupe RMS et 48 ans dans le groupe RMT. La patiente la plus âgée ayant bénéficié d'un lambeau de DIEP unilatéral était âgée de 71 ans lors de sa reconstruction (groupe RMS).

**IMC moyen**

L'IMC moyen est de 24,5 kg/m$^2$ dans le groupe RMP, 25,6 kg/m$^2$ dans le groupe RMS et 24,7 kg/m$^2$ dans le groupe RMT. L'IMC maximal observé dans cette population est de 33 kg/m$^2$ (groupe RMS).

**Gestité et Parité**

Le statut de gestité et parité (GP) moyen est G2,5 P2,5 dans le groupe RMP, G2P2 dans les groupes RMS et RMT.

**Durée opératoire de l'intervention de DIEP « unilatérale »**

La durée opératoire moyenne est de 402,5 minutes (6,7 heures) pour le groupe RMP, 305,5 minutes (5 heures) pour le groupe RMS et 339 minutes (5,65 heures) pour le groupe RMT. La durée minimale est de 165 minutes pour la plus courte intervention de reconstructions par DIEP (groupe RMS). La durée maximale est de 750 minutes (12,5 heures) pour l'intervention la plus longue (groupe RMS).

**Nombre d'anastomoses veineuses par intervention**

Le nombre moyen d'anastomoses veineuses réalisées lors d'une reconstruction par DIEP unilatérale est de 2 veines branchées dans le groupe RMP, 2,3 veines branchées dans le groupe RMS et 2 veines branchées dans le groupe RMT.

**Nombre total d'interventions de chirurgie plastique**

Nous nous sommes intéressés au nombre d'interventions de chirurgie plastique (hors mastectomie) dont chaque patiente a bénéficié lors de sa reconstruction dans notre service. Le nombre moyen d'interventions est de 2 dans le groupe RMP, 2,8 dans le groupe RMS et 2,6 dans le groupe RMT. Ce chiffre prend en compte toutes les chirurgies y compris celles permettant la prise en charge des complications éventuelles. Ainsi le maximum observé dans notre échantillon est de 9 interventions

(groupe RMS) et concerne une patiente ayant présenté un échec de lambeau de DIEP. La médiane de cette valeur est de 2 dans le groupe RMP, 3 dans le groupe RMS et 2,5 dans le groupe RMT.

**Délai entre mastectomie et DIEP**

Le délai moyen séparant le traitement radical du cancer par mastectomie de la RM par lambeau de DIEP était de 969 jours soit quasiment 32 mois dans le groupe RMS et de 2438 jours soit 80 mois dans le groupe RMT. Le groupe RMP n'était pas concerné par cette analyse.

**Durée de la RM par lambeau de DIEP « unilatéral »**

En moyenne la durée totale de RM, comprenant la réalisation du lambeau de DIEP ainsi que les interventions ultérieures était de 395 jours soit 13 mois dans le groupe RMS et 455 jours soit 15 mois dans le groupe RMT.

| **RMP unilatérale** | **Moyenne** | **Min** | **Max** | **Écart Type** |
|---|---|---|---|---|
| Age moyen en années | **47** | 47 | 47 | 0 |
| IMC moyen en kg/m² | **24,5** | 22 | 27 | 3,54 |
| Gestité et Parité | **G 2,5 P 2,5** | G2P2 | G3P3 | 0,7 |
| Durée opératoire moyenne (DIEP) en minutes<br>Durée d'hospitalisation moyenne en jours | **402,5**<br>**7** | 305<br>7 | 500<br>7 | 138<br>0 |
| Nombre d'anastomose veineuses (moyenne) | **2** | 2 | 2 | 0 |
| Nombre total d'interventions de chirurgie plastique | **2** | 2 | 2 | 0 |
| Délai entre mastectomie initiale et reconstruction (moyenne) en jours | **0** | 0 | 0 | 0 |
| Durée moyenne de la RM en jours<br>Soit en mois | **100**<br>**3** | 100<br>3 | 100<br>3 | 0<br>0 |

*Tableau 8 : Variables quantitatives en population unilatérale (RMP)*

| **RMS unilatérale** | **Moyenne** | **Min** | **Max** | **ET** |
|---|---|---|---|---|
| Age moyen en années | **51,05** | 25 | 71 | 9 |
| IMC moyen en kg/m² | **25,61** | 20 | 33 | 2,6 |
| Gestité et Parité | **G 2,1 P 2** | G0P0 | G5P5 | 1 |
| Durée opératoire moyenne (DIEP) en minutes<br>Durée d'hospitalisation moyenne en jours | **305,5**<br>**7,8** | 165<br>5 | 750<br>21 | 90<br>18 |
| Nombre d'anastomose veineuses (moyenne) | **2,26** | 1 | 3 | 0,5 |
| Nombre total d'interventions de chirurgie plastique | **2,81** | 1 | 9 | 1,28 |
| Délai moyen entre mastectomie initiale et R en jours<br>soit en mois | **968,8**<br>**32** | 230<br>8 | 8418<br>277 | 730<br>24 |
| Durée moyenne de la RM en jours<br>Soit en mois | **395,31**<br>**13** | 37<br>1 | 1695<br>56 | 243<br>8 |

*Tableau 9 : Variables quantitatives en population unilatérale (RMS)*

| **RMT unilatérale** | **Moyenne** | **Min** | **Max** | **ET** |
|---|---|---|---|---|
| Age moyen en années | **49,79** | 35 | 67 | 8,8 |
| IMC moyen en kg/m² | **24,67** | 19 | 30 | 3,2 |
| Gestité et Parité | **G 2 P 2** | G0P0 | G4P3 | 1,8 |
| Durée opératoire moyenne (DIEP) en minutes<br>Durée d'hospitalisation moyenne en jours | **338,96**<br>**7,7** | 210<br>6 | 545<br>18 | 88<br>14 |
| Nombre d'anastomose veineuses (moyenne) | **2,06** | 1 | 3 | 0,4 |
| Nombre total d'interventions de chirurgie plastique | **2,63** | 1 | 6 | 1,2 |
| Délai moyen entre mastectomie initiale et R en jours<br>Soit en mois | **2438,04**<br>**80** | 400<br>13 | 7919<br>260 | 2380<br>78 |
| Durée moyenne de la RM en jours<br>Soit en mois | **454,95**<br>**15** | 119<br>4 | 1143<br>38 | 303<br>10 |

*Tableau 10 : Variables quantitatives en population unilatérale (RMT)*

### Durée d'hospitalisation moyenne

La durée d'hospitalisation moyenne des 182 reconstructions unilatérales par DIEP, succès et échecs, est de 7,6 jours. Dans le groupe RMP où aucun échec n'a été constaté, la durée d'hospitalisation moyenne est de 7 jours. Dans le groupe RMT et RMS, celle-ci est respectivement de 7,7 jours et de 7,8 jours. Cette durée est fortement impactée par la survenue d'une complication et notamment d'un échec du DIEP.

| **RM unilatéral** | RMS | E-RMS | S-RMS | RMT | E-RMT | S-RMT |
|---|---|---|---|---|---|---|
| Hospitalisation moyenne en jours | 7,8 | 15,5 | 7,1 | 7,7 | 15 | 7 |

*Tableau 11 : Durée d'hospitalisation moyenne en RM unilatéral et précisions en cas de succès (S) ou d'échec (E)*

### Diamètre des couplers mise en place

Les informations de 133 reconstructions ont permis de visualiser la distribution des couplers mis en place pour réaliser une ou plusieurs anastomoses veineuses.

2 couplers ont été posés dans 109 interventions (82 % des interventions), 1 coupler unique dans 19 interventions (14 % des interventions) et 3 couplers dans 5 interventions (4 % des interventions).

173 couplers ont été posés en RM unilatérale : 69 couplers de diamètre 2 mm (40%), 63 couplers de diamètre 2,5 mm (36%), 27 couplers de diamètre 1,5 mm (16 %) et 14 couplers de diamètre 3 mm (8%).

Lorsque plusieurs couplers sont utilisés lors de la même intervention, il n'existe pas de différence significative entre les tailles des couplers mis en place (p-valeur = 0,8).

| **DIEP unilatéraux** | **Effectif (n=133)** | **fréquence** |
|---|---|---|
| 1 anastomose veineuse par coupler | 19 | 14% |
| 2 anastomoses veineuses par coupler | 109 | 82% |
| 3 anastomoses veineuses par coupler | 5 | 4% |

*Tableau 12 : Nombre de couplers posés par intervention de DIEP unilatérale*

| DIEP unilatéraux | Effectif (n=133) | fréquence |
|---|---|---|
| coupler 1,5 mm | 27 | 16% |
| coupler 2,0 mm | 69 | 40% |
| coupler 2,5 mm | 63 | 36% |
| coupler 3,0 mm | 14 | 8% |

*Tableau 13 : Distribution du diamètre des couplers posés en population unilatérale*

### III.2.1.3 –Analyse étiologique des complications

La réalisation de tableaux croisés nous a permis d'étudier l'association de différents facteurs pouvant expliquer la survenue d'une complication. Différents tests statistiques (test exact de Fisher, test du Khi-2, test de Mann-Whitney) ont été utilisés à la recherche d'une différence statistiquement significative dans la relation causale liant deux de ces éléments.

## Échec du lambeau (n=14)

Dans la population unilatérale, 14 échecs de lambeau de DIEP ont été notés dont un lambeau de DIEP enfoui.

| **POPULATION DIEP unilatérale (n=182)** | | |
|---|---|---|
| | DIEP | Dont ENFOUIS |
| Patientes | 182 | 17 |
| Lambeaux | 182 | 17 |
| Succès | 168 | 16 |
| Echec | 14 | 1 |
| **Taux d'échec (%)** | **7,69** | **5,9** |

*Tableau 14 : Succès et échecs en population unilatérale*

Le tabagisme n'est pas associé à la survenue d'un échec de lambeau libre de DIEP (1 patiente tabagique en échec, p-valeur = 1).

L'existence d'un antécédent cardiologique ou endocrinien ou d'une coagulopathie n'est pas associée à un échec avec respectivement une p-valeur égale à 0,59 ; 1 ; 0,63.

La présence d'une cicatrice abdominale n'augmente pas le risque d'échec de DIEP (p-valeur = 1).

Aucune relation n'a été identifiée dans notre analyse entre les différentes modalités de traitement du cancer mammaire (chimiothérapie, radiothérapie et hormonothérapie) et la nécrose totale d'un lambeau de DIEP.

Nous n'avons pas observé de relation entre la survenue d'un échec de lambeau et l'indication de reconstruction mammaire (RMP, RMS ou RMT).

Une intervention concomitante à la reconstruction par DIEP n'est pas associée à un taux d'échec plus important dans la population unilatérale (p-valeur = 0,3).

Quatre données quantitatives ont ensuite été analysées : l'IMC, la durée opératoire, le nombre d'anastomoses veineuses et la taille des couplers utilisés.

La durée opératoire moyenne chez les patientes ayant présenté un échec de DIEP était de 384 minutes contre 305 minutes en cas de succès opératoire. Cette différence est statistiquement significative avec une **p-valeur égale à 0,005**. L'allongement de la durée opératoire semble être corrélé à une plus grande survenue de nécrose totale du lambeau de DIEP.

L'IMC moyen des patientes ayant présenté un échec de DIEP (IMC moyen = 24,71) était non significativement inférieur à celui des patientes en succès (IMC moyen = 25,53) avec une p-valeur = 0,284.

Le nombre de veines anastomosées est similaire entre les succès et échecs de lambeau de DIEP (moyenne = 2,3 veines en cas de succès et 2,1 en cas d'échec). Nous n'avons pas mis en évidence de relation significative entre la survenue d'une nécrose totale du lambeau de DIEP et le nombre de branchements veineux.

Le diamètre des couplers mis en place n'est pas significativement associé à la survenue d'un échec ou à la prévention d'un échec dans notre échantillon.

La durée d'hospitalisation moyenne lors de la survenue d'un échec est de 15,5 jours, significativement plus importante que lors de l'absence d'échec (**p-valeur = 0,006**).

La survenue d'un échec du lambeau de DIEP lors d'une RM microchirurgical unilatérale augmente de manière significative le nombre d'interventions de chirurgie plastique nécessaires à l'obtention d'un résultat satisfaisant (**p-valeur = 0,005**) ainsi que la durée de la reconstruction mammaire (**p-valeur = 0,03**).

En moyenne le nombre d'interventions passe de 2,64 lors d'un succès du lambeau libre à 4,43 en cas de nécrose totale. La durée de reconstruction mammaire passe de 386,2 jours (12,71 mois) en moyenne à 589 jours (19,36 mois).

| Échec | Durée opératoire | Nombre d'interventions | Durée de la RM | Nombre de veines | Durée d'hospitalisation |
|---|---|---|---|---|---|
| P-valeur | 0,005 | 0,005 | 0,03 | NS | 0,006 |

*Tableau 15 : Significativité des relations statistiques avec la survenue d'un échec*

## Complications liées à un défaut de perfusion

Le tabagisme montre une relation certaine avec ces complications même si nous n'avons pas mis en évidence de relation significative (p-valeur = 0,096). Notre effectif est probablement trop faible pour affirmer cette relation statistique. Néanmoins, sur les 22 patientes considérées « fumeuses » car sevrées peu de temps avant la reconstruction par lambeau de DIEP, 6 patientes ont présenté au moins une complication liée à une mauvaise perfusion locale.

Les antécédents cardiologiques ou endocriniens ou de coagulopathie ne sont pas significativement associés à la survenue de complications locales du lambeau par défaut de perfusion. (p-valeurs respectivement égales à 0,296 ; 0,648 ; 0,847).
L'existence d'une cicatrice abdominale préopératoire chez les patientes bénéficiant d'un lambeau de DIEP unilatéral est significativement associée à la survenue d'une complication liée à la perfusion (**p-valeur = 0,038**).

Les antécédents de chimiothérapie, radiothérapie et hormonothérapie ne semble pas favorisé ces complications dans notre échantillon (p-valeurs respectivement égales à 0,787 ; 0,745 ; 0,240).

Un statut de gestité et parité G0P0 n'est pas significativement associé à une majoration de ce type de complications.
Il n'y a pas non plus de différence statistique entre les différentes indications de RM.

La durée opératoire semble être en relation avec l'apparition de nécrose cutanée partielle ou de nécrose graisseuse dans le post-opératoire sans significativité cependant (p-valeur = 0,180). La durée opératoire moyenne en l'absence de complications liées à la perfusion est de 307 minutes contre 331 minutes lorsqu'il existe une de ces complications en post-opératoire.

L'IMC ne montre aucune relation (p-valeur = 0,693) avec un IMC moyen similaire entre les 2 groupes (25,43 kg/m$^2$ vs 25,67 kg/m$^2$).

Le nombre d'anastomoses veineuses effectués n'est pas différente statistiquement entre la population « complication du lambeau liées à la perfusion » et absence de ce type de complications.

Il n'existe pas non plus de différence significative entre le diamètre des couplers utilisés et ce type de complications.

La durée d'hospitalisation moyenne en cas de complications type nécrose cutanée partielle ou cystostéatonécrose est significativement majorée et est égale à 13,2 jours (**p-valeur = 0,04**).

| **Complications liées à la perfusion du lambeau de DIEP** | Cicatrice abdominal | Durée opératoire | Taille coupler | Nombre de veines | Durée d'hospitalisation | Tabac |
|---|---|---|---|---|---|---|
| **p-valeur** | 0,038 | 0,18 | NS | NS | 0,04 | 0,096 |

*Tableau 16 : Significativité des relations statistiques avec la survenue d'une complication type nécrose cutanée partielle ou nécrose graisseuse*

## Complications abdominales

Aucune des informations descriptives analysées (tabagisme, antécédent cardiologique, endocrinien, coagulopathie, cicatrice abdominale, chimiothérapie, radiothérapie, hormonothérapie, G0P0, durée opératoire, IMC, nombre de veines anastomosées) n'a de relation statistiquement significative avec les complications abdominales.

Le tabagisme (p-valeur=0,109) et la durée opératoire (p-valeur = 0,176) semble néanmoins être en relation avec ces complications. Ici c'est une durée opératoire moyenne plus courte qui semble être associé à la survenue de complications du site donneur (durée opératoire moyenne = 279 minutes dans le groupe « complications abdominales » vs 314 minutes dans le groupe contrôle).

La durée d'hospitalisation moyenne en cas de morbidité abdominale (9,4 jours) n'est pas différente statistiquement que celle constatée lors de l'absence de survenue de ce type de complications.

## Survenue d'au moins une complication

Toutes complications confondues (y compris complications générales), nous avons recherché l'existence d'une association statistiquement significative avec une des caractéristiques étudiées. Il a été mis en évidence une relation statistiquement significative entre la présence d'une cicatrice abdominale avant l'intervention et la survenue d'au moins une complication post-opératoire, toutes complications confondues. (**p-valeur = 0,031**).

Une relation semble exister entre les indications de reconstruction mammaire primaire et tertiaire et la survenue d'au moins une complication même si aucune significativité n'a été démontré (p-valeur = 0,114).

Un nombre plus important d'anastomoses veineuses du lambeau libre pourrait permettre d'éviter les complications post-opératoires et notamment celles liées à la vascularisation du lambeau de DIEP. Comme vu dans la première partie de cette thèse, la tendance actuelle est à l'augmentation du nombres de branchements veineux du lambeau de DIEP en systématique pour diminuer ces complications.
Dans notre série, une relation semble exister entre le nombre d'anastomoses veineuses réalisées et la survenue d'au moins une complication : dans le groupe « aucune complication » la moyenne du

nombre de veines anastomosées était de 2,3 alors qu'elle était de 1,95 dans le groupe « au moins une complication » (p-valeur = 0,092).

Il n'y a pas de significativité avec le diamètre des couplers utilisés. Cela signifie que la taille des couplers mis en place n'influence pas de façon significative l'apparition de complications post-opératoires : nécrose totale, nécrose partielle ou graisseuse, survenue d'au moins une complication.

Concernant les autres populations à l'étude, seule l'analyse descriptive a pu être réalisée en raison des faibles effectifs impliqués.

## *III.2.2 –DIEP bilatéral (N=7)*

7 reconstructions bilatérales par double lambeau de DIEP sont présentes dans notre échantillon : 3 RMP, 1 RMS et 3 RMT.

### III.2.2.1 –Analyse descriptive des variables qualitatives

Aucune des patientes de cette population bilatérale n'était tabagique. 100 % des anastomoses artérielles relevées étaient réalisées en mammaire interne de manière termino-terminales et 100 % des fils de suture microchirurgicaux utilisés étaient de taille 9/0. Toutes les anastomoses veineuses étaient réalisées mécaniquement par coupler®.

Une seule patiente du groupe RMT a été reprise en post-opératoire pour révision des anastomoses. Deux échecs de RM bilatérale par lambeau de DIEP dans le groupe RMT ont été relevés. Dans les deux cas, un seul des deux hémi-lambeaux de DIEP a présenté une nécrose totale. Une patiente du groupe RMS a présenté une complication locale au lambeau liée à une mauvaise perfusion de celui-ci, une patiente du groupe RMP a présenté une complication abdominale post-opératoire (hématome post-opératoire). Toutes les patientes de cette population bilatérale, excepté une du groupe RMP, ont présenté au moins une complication post-opératoire, toutes complications confondues.

Une lésion peropératoire du pédicule source du lambeau a été notée dans ce groupe. Alors que les anastomoses vasculaires avaient été réalisées et que la vitalité était satisfaisante, la manipulation du lambeau pour désépidermisation avant enfouissement a abouti à l'arrachement du pédicule du lambeau de DIEP.

### III.2.2.2 – Analyse descriptive des variables quantitatives

**Age moyen**

L'âge moyen dans cette population est légèrement plus élevé que dans la population unilatérale. Pour les RMP il est de 53 ans ; 50 ans dans le groupe RMS et 50,3 ans dans le groupe RMT.

**IMC moyen**

L'IMC moyen est également plus élevé dans cette population. Il est de 28,33 kg/m$^2$ dans le groupe RMP, 27 kg/m$^2$ dans le groupe RMS et 26,67 kg/m$^2$ dans le groupe RMT.

**Gestité et Parité**

Le statut de gestité et parité moyen est de G3P2 dans le groupe RMP, G3P1 dans le groupe RMS et G2P2 dans le groupe RMT.

**Durée opératoire de l'intervention de DIEP « bilatérale »**

La durée opératoire moyenne est de 520 minutes (8,7 heures) dans le groupe RMP, 425 minutes (7 heures) dans le groupe RMS et 510 minutes (8,5 heures) dans le groupe RMT. Dans les groupes RMP et RMT il existe presque toujours une intervention concomitante allongeant « artificiellement » la durée opératoire.

**Nombre d'anastomoses veineuses par intervention**

Le nombre moyen d'anastomoses veineuses dans le groupe RMP et RMT est de 4 branchements veineux pour une reconstruction bilatérale. Les données sont manquantes concernant le groupe RMS.

**Nombre total d'interventions de chirurgie plastique**

En moyenne 2,33 interventions sont nécessaires à une reconstruction bilatérale par DIEP dans le groupe RMP et 3,67 interventions dans le groupe RMT. La patiente du groupe RMS a au total bénéficié de 6 interventions. On pourrait penser qu'une RM bilatérale permet de diminuer le nombre d'interventions totales nécessaires à l'obtention d'un résultat satisfaisant mais entre en compte ici toutes les interventions post-opératoires immédiates et tardives permettant la gestion des complications et imperfections.

**Délai entre mastectomie et double DIEP**

Le délai moyen séparant le traitement radical du cancer par mastectomie de la RM bilatérale par lambeaux de DIEPs était de 965 jours soit 32 mois dans le groupe RMS et de 2200 jours soit 72 mois dans le groupe RMT. Le groupe RMP n'est pas concerné par cette analyse.

**Durée de la RM par double lambeau de DIEP**

Ici la durée de la RM correspond à la période séparant la chirurgie initiale de double lambeau de DIEP et la dernière intervention de chirurgie plastique retouchant la RM bilatérale. En moyenne cette durée était de 400 jours soit 13 mois dans le groupe RMP, 931 jours soit 31 mois dans le groupe RMS et 672 jours soit 22 mois dans le groupe RMT.

On comptabilise 2 échecs dans cette population bilatérale : les deux échecs ont été observés lorsque le lambeau de DIEP était enfoui.

Les informations des couplers mis en place dans 5 reconstructions ont été retrouvées. 4 couplers ont été posés dans 3 interventions, 3 couplers dans une intervention, 2 couplers dans une autre. 17 couplers sont comptabilisés dans cette population : 7 couplers de taille 2 mm (41 %), 8 couplers de taille 2,5 mm (47%) et 2 coupler de taille 3,5 mm (12%).

| **POPULATION DIEP bilatéraux (n=7)** | | |
|---|---|---|
| | DIEP | ENFOUIS |
| Patientes | 7 | 3 |
| Lambeaux | 14 | 5 |
| Succès | 12 | 3 |
| Echec | 2 | 2 |
| **Taux d'échec (%)** | **14,2** | **40** |

*Tableau 17 : Succès et échecs en population bilatérale*

### *III.2.3 – Mixte DIEP + SIEP (N=3)*

Les 3 patientes concernées par cette reconstruction mixte font partie du groupe des RMS.

Une seule patiente a présenté un échec après révision post-opératoire. Aucune autre complication n'a été mise en évidence ni liées à la perfusion ni concernant le site donneur ni concernant l'état général.

L'âge moyen est de 61 ans, l'IMC moyen de 21,67 kg/m$^2$. Le statut de gestité et parité moyen est G2P2.

La durée opératoire moyenne lors d'une reconstruction mixte est de 552 minutes (9,2 heures) avec un maximum à 610 minutes (10,2 heures) soit la durée la plus importante de notre échantillon d'étude.

3 anastomoses veineuses ont été réalisées en moyenne.

Le nombre moyen d'interventions de chirurgie plastique dans cette population était de 3,33.

Le délai moyen entre la réalisation de la mastectomie et la reconstruction était de 1382 jours soit 45 mois.

La durée de reconstruction moyenne était de 600 jours soit presque 20 mois.

Un seul échec est a déploré dans cette population : un lambeau de SIEP a nécrosé en post-opératoire.

| **POPULATION DIEP-SIEP mixte (n=3)** | | | |
|---|---|---|---|
| | DIEP | SIEP | ENFOUIS |
| Patientes | 3 | 3 | 0 |
| Lambeaux | 3 | 3 | 0 |
| Succès | 3 | 2 | 0 |
| Echec | 0 | 1 | 0 |
| **Taux d'échec (%)** | **0** | **33,3** | **0** |

*Tableau 18 : Succès et échecs en population mixte*

## III.2.4 – SIEP unilatéral (N=15)

13 patientes ont bénéficié d'une RMS et 2 patientes d'une RMT par lambeau de SIEP. Une seule patiente était considérée tabagique (groupe RMT). L'âge moyen est de 53,62 ans dans le groupe RMS et 48 ans dans le groupe RMT. L'IMC moyen est de 25,85 kg/m$^2$ dans le groupe RMS et 22 kg/m$^2$ dans le groupe RMT.

100 % des anastomoses artérielles avaient pour vaisseaux receveurs le pédicule mammaire interne. 2 anastomoses termino-latérales ont été rapportées dans le groupe RMS. 100 % des fils de microchirurgie utilisés étaient de taille 9/0. 84,6 % (11/13) des anastomoses veineuses ont eu lieu par dispositif mécanique type coupler®.

Il y avait un coupler utilisé dans 7 interventions et deux couplers dans 8 interventions. La distribution du diamètre était la suivante : 7 couplers de 2 mm (39%), 6 couplers de 2,5 mm (33 %), 3 couplers de 3 mm (17%) et 2 couplers de 1,5 mm (11%).

4 patientes du groupe RMS étaient concernées par une reprise post-opératoire pour révision des anastomoses dont 3 ont évolué vers un échec du lambeau de SIEP (taux d'échec = **23,1 %** dans le groupe RMS soit 3/13).

Aucune complication liée à la perfusion du lambeau n'a été mise en évidence, 2 patientes (une dans chaque groupe) ont présenté une complication abdominale (sérome et hématome) malgré l'absence d'atteinte de la gaine abdominale antérieure.

La durée opératoire moyenne est de 346 minutes (5,8 heures) dans le groupe RMS et 382 minutes (6,4 heures) dans le groupe RMT. Le nombre moyen d'anastomoses veineuses est de 1,62 veines branchées dans le groupe RMS et 1 veine branchée dans le groupe RMT.
En moyenne, il faut 2,85 interventions dans le groupe RMS et 4 interventions dans le groupe RMT pour arriver au stade de RM « terminée » dans cette population.

Le délai entre la mastectomie et la reconstruction est de 1400 jours soit 46 mois en moyenne dans le groupe RMS et 865 jours soit 28 mois dans le groupe RMT.
La durée moyenne de RM totale dans cette population est de 275 jours soit 9 mois pour le groupe RMS et 267 jours soit 9 mois dans le groupe RMT.

3 échecs sont observés dans cette population.

| **POPULATION SIEP (n=15)** | | |
|---|---|---|
| | SIEP | ENFOUIS |
| Patientes | 15 | 1 |
| Lambeaux | 15 | 1 |
| Succès | 12 | 1 |
| Echec | 3 | 0 |
| **Taux d'échec (%)** | **20** | **0** |

*Tableau 19 : Succès et échecs en population SIEP*

## III.2.5 – Révisions post-opératoires des anastomoses

Nous considérons maintenant notre échantillon comme une seule entité de 207 RM microchirurgicales avec 217 lambeaux libres réalisés.

24 reprises au bloc opératoire pour révision des anastomoses ont été effectuées. Le taux de révision des anastomoses s'élève à **11 %** des lambeaux libres abdominaux. 19 DIEPs et 5 SIEPs composent le groupe des lambeaux révisés. 6 lambeaux de DIEP en échec n'ont pas été repris au bloc pour révision des anastomoses. L'issue de la révision a été favorable dans 10 cas et défavorable dans 14 cas. Le plus souvent, une cause veineuse à la souffrance du lambeau est retrouvée lors d'un succès de la révision (8/10 soit **80 %** des révisions favorables). Inversement, une cause artérielle à l'ischémie du lambeau est retrouvée le plus souvent lors d'un échec de la révision des anastomoses (9/14 soit **64 %** des révisions défavorables).

| **Révision des anastomoses (QZMA010)** | n = **24** | **Ischémie artérielle** | **Insuffisance veineuse** | **Non connue** |
|---|---|---|---|---|
| Succès des révisions | 10 | 2 | 8 | 0 |
| Echec révision des anastomoses | 14 | 9 | 4 | 1 |

*Tableau 20 : Description des reprises post-opératoires pour révision des anastomoses : origine retrouvée de la souffrance vasculaire du lambeau*

| **Taux de révision des anastomoses** | **11%** |
|---|---|
| Taux de succès des révisions | 42% |
| Taux d'échec des révisions | 58% |
| Nombre de DIEP en échec sans révision des anastomoses | 6 |

*Tableau 21 : Ratio de succès et d'échec des reprises*

| **J post-opératoire de la révision** | **J0** | **J1** | **J2** | **>J2** |
|---|---|---|---|---|
| Succès | 6 | 3 | 1 | 0 |
| Échec | 4 | 6 | 2 | 2 |

*Tableau 22 : Jour post-opératoire correspondant.*

Le timing de la reprise opératoire joue aussi un rôle non négligeable sur l'issue de cette dernière (figure 30). Nous avons identifié le moment de la reprise pour révision des anastomoses. En cas de succès (n=10), la reprise a lieu à J0 (jour de réalisation de la reconstruction) dans 6 cas, à J1 dans 3 cas et à J2 dans 1 cas. En cas d'échec (n=14), la reprise a lieu à J0 dans 4 cas, à J1 dans 6 cas, à J2 dans 2 cas et après J2 dans 2 cas. Ainsi, à partir de J2 post-opératoire, une reprise à seulement 20 % de chance d'être couronnée de succès.

Le taux global de succès des révisions était de 42 %.

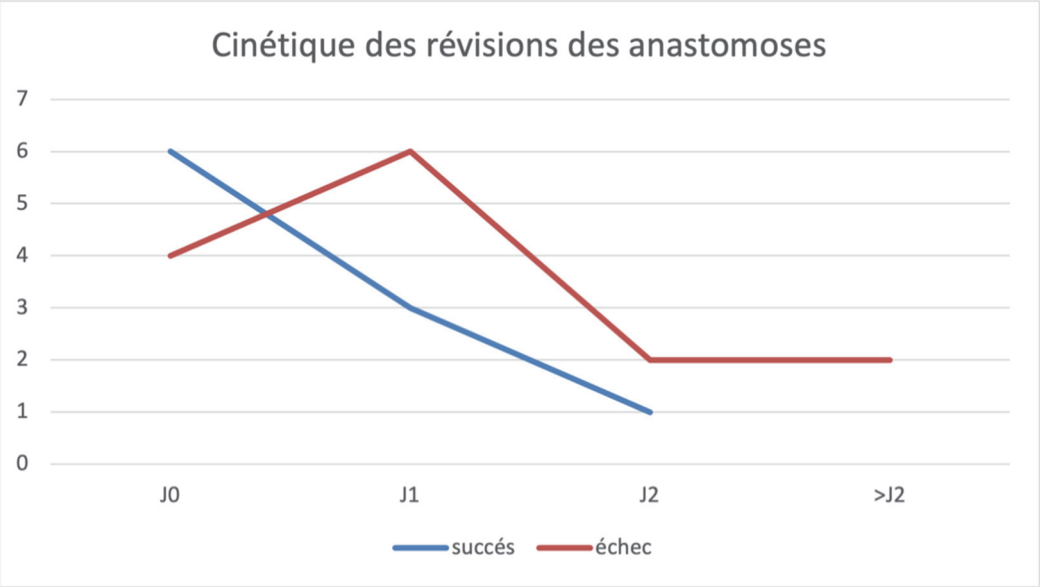


*Figure 30 : Cinétique des succès et des échecs de révisions des anastomoses microchirurgicales après lambeau libre abdominal*

## III.2.6 – Interventions concomitantes

A l'échelle de chaque population, la caractéristique « intervention concomitante » n'a pas démontré de relation statistique forte. Cependant si l'on étudie cet élément à l'échelle de tout l'échantillon, la réalisation d'une intervention autre lors du geste de reconstruction par lambeau de DIEP est associée à la survenue d'un échec avec une p-valeur pratiquement significative (p-valeur = 0,051). La durée opératoire est également significativement différente en cas d'intervention concomitante à l'échelle de l'ensemble des patientes avec une durée moyenne de 392 minutes (p-valeur = **0,03**).

| | **Pas d'intervention concomitante** | **Intervention concomitante** |
|---|---|---|
| Succès | 169 | 19 |
| Échec | 14 | 5 |
| Total | 183 | 24 |
| Taux d'échec | 7,65 % | 20,8 % |
| P-valeur | **0,051** | |

*Tableau 23 : Relation entre intervention concomitante et échec de la RM*

## III.2.7 – DIEP Enfouis

Lorsque la situation clinique le permettait, le lambeau abdominal était entièrement désépidermisé afin d'être enfoui sous l'étui cutané mammaire. Ces lambeaux enfouis étaient au nombre de 23 : 22 lambeaux de DIEP et 1 lambeau de SIEP. En population unilatérale, ce sont 17 lambeaux de DIEP qui ont été enfouis avec un seul échec constaté (taux d'échec DIEP enfoui unilatéral = **6 %**) et un lambeau de SIEP enfoui avec succès. En population bilatérale, 5 lambeaux ont été enfouis pour 2 échecs. Le taux total d'échec de lambeau libre enfouis est de **13 %**.

| **Lambeaux libres enfouis** | **succès** | **échec** | **total** | **Taux d'échec** |
|---|---|---|---|---|
| DIEP unilatéral | 16 | 1 | 17 | 6 % |
| DIEPs bilatéraux | 3 | 2 | 5 | 40 % |
| SIEP unilatéral | 1 | 0 | 1 | 0 |

*Tableau 24 : Succès et échecs des DIEPs enfouis*

## *III.3 –Enquête de satisfaction*

Un courrier contenant le questionnaire de satisfaction a été adressé aux 207 patientes composant notre échantillon d'étude. 88 patientes ont répondu à cette enquête en nous faisant parvenir leurs réponses par courrier ou par mail. Le taux de réponse à notre questionnaire s'élève à 42,5 %.
Les résultats de chaque question seront détaillés dans un tableau montrant le nombre de réponses et la fréquence pour chacun des items proposés.

A la question 1, plus de la moitié des patientes était globalement satisfaite du résultat de leur RM : 61 % ont répondu « Oui très satisfaite », 30 % ont répondu « plutôt satisfaite ». Moins de 10 % des participantes considéraient leur résultat de RM moyen ou mauvais.

| Satisfaction globale ? | Item | Nombre | Fréquence (%) |
|---|---|---|---|
| **1** | Oui très satisfaite | 54 | 61 |
| **2** | Plutôt satisfaite | 27 | 31 |
| **3** | Moyennement satisfaite | 5 | 6 |
| **4** | Pas satisfaite du tout | 2 | 2 |
| **Total** | | 88 | 100 |

*Question 1*

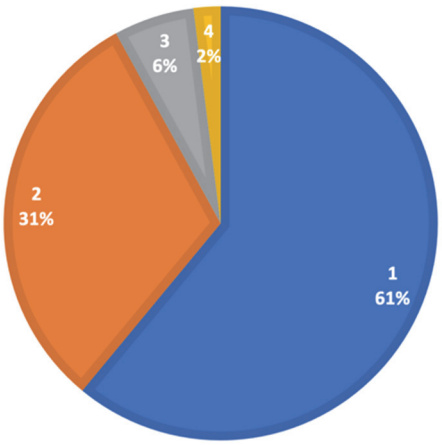


A la question 2, la majorité des patientes ont répondu favorablement à l'hypothèse de recommencer leur reconstruction : 83 % « oui à 100 % » et 14 % « plutôt oui ». Seulement 3 % des patientes regrettaient leur reconstruction.

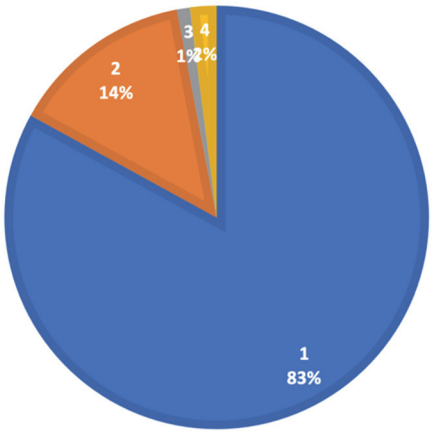


| Le referiez-vous ? | Item | Nombre | Fréquence (%) |
|---|---|---|---|
| **1** | Oui à 100 % | 73 | 83 |
| **2** | Plutôt oui | 12 | 14 |
| **3** | Plutôt non | 1 | 1 |
| **4** | Non je regrette ma reconstruction | 2 | 2 |
| **Total** | | 88 | 100 |

*Question 2*

28 % des patientes interrogées ont trouvé leur reconstruction mammaire trop longue.

| Durée reconstruction trop longue ? | Item | Nombre | Fréquence (%) |
|---|---|---|---|
| **1** | Oui | 25 | 28 |
| **2** | Non | 63 | 72 |
| **Total** | | 88 | 100 |

*Question 3*

La question 4 s'intéressait au sein controlatéral et à la chirurgie de symétrisation qui avait été réalisée le cas échéant. 70 % des patientes en ont bénéficié et parmi celles-ci, 68 % en étaient très satisfaites et 20 % plutôt satisfaites.

| Chirurgie controlatérale ? | Item | Nombre | Fréquence (%) |
|---|---|---|---|
| **1** | Oui | 62 | 70 |
| **2** | Non | 26 | 30 |
| **Total** | | 88 | 100 |

*Question 4*

Sous-question 4

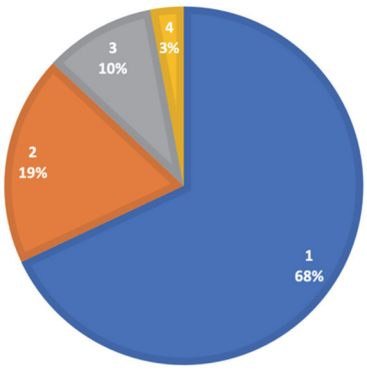


| Satisfaction chirurgie controlatérale ? | Item | Nombre | Fréquence (%) |
|---|---|---|---|
| **1** | Oui très satisfaite | 42 | 68 |
| **2** | Plutôt satisfaite | 12 | 19 |
| **3** | Moyennement satisfaite | 6 | 10 |
| **4** | Pas satisfaite du tout | 2 | 3 |
| **Total** | | 62 | 100 |

55 % des participantes n'étaient « pas du tout gênées » par leur abdomen après leur reconstruction par lambeau de DIEP. Le taux de patientes « très gênées » et « moyennement gênées » est respectivement de 5 % et de 12.5 %. Sur les 40 patientes rapportant une gêne abdominale, la première raison mise en avant était la sensation de perte de force abdominale (18/40 soit **45 %** des premiers choix) devant les douleurs et la présence de cicatrices. Toute position confondue, c'est également la sensation de perte de force abdominale qui est la raison la plus fréquemment évoquée pour expliquer la gêne (25/74 soit **34 %** de tous les items). 2 patientes ont annoté leur questionnaire pour mentionner l'hyposensibilité post-opératoire abdominale comme étant à l'origine de leur gêne.

| Gêne abdominale ? | Item | Nombre | Fréquence (%) |
|---|---|---|---|
| **1** | Oui je suis très gênée | 5 | 6 |
| **2** | Je suis moyennement gênée | 11 | 13 |
| **3** | Légèrement gênée | 23 | 26 |
| **4** | Pas du tout gênée | 49 | 55 |
| **Total** | | 88 | 100 |

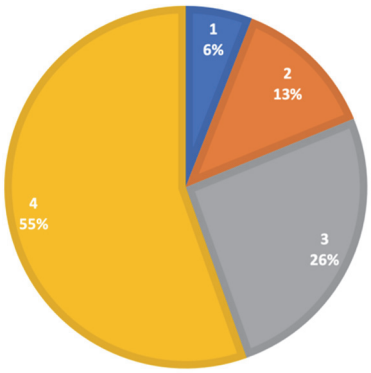


*Question 5*

| Causes gêne abdominale | Item | 1ère position | 2ème position | 3ème position | 4ème position | Total |
|---|---|---|---|---|---|---|
| **1** | Douleurs | 12 | 3 | 1 | 1 | 17 |
| **2** | Perte de force abdominale | 18 | 3 | 1 | 3 | 25 |
| **3** | Résultat esthétique | 3 | 7 | 4 | 0 | 14 |
| **4** | Cicatrices | 7 | 10 | 1 | 0 | 18 |
| **Total** | | 40 | 23 | 7 | 4 | 74 |

*Sous-question 5*

32 % des patientes ont répondu se sentir limité physiquement depuis leur chirurgie de reconstruction mammaire, réalisant une éviction du port des charges lourdes et diminuant leur activité physique.

| Limitation physique post-DIEP | Item | Nombre | Fréquence (%) |
|---|---|---|---|
| **1** | Oui | 28 | 32 |
| **2** | Non | 60 | 68 |
| **Total** | | 88 | 100 |

*Question 6*

Le taux de patientes n'ayant pas bénéficié de reconstruction du mamelon s'élève à 18 % avec pour 62.5 % d'entre elles une volonté de le réaliser par la suite. Une partie non négligeable (25 %) n'a pas bénéficié d'une reconstruction du mamelon pour ne pas avoir à subir une intervention de plus.

| Reconstruction du mamelon | Item | Nombre | Fréquence (%) |
|---|---|---|---|
| **1** | Oui | 72 | 82 |
| **2** | Non | 16 | 18 |
| **Total** | | 88 | 100 |

*Question 7*

| Raison absence mamelon | Item | Nombre | Fréquence (%) |
|---|---|---|---|
| **1** | Pas le besoin | 2 | 12,5 |
| **2** | Pas envie d'intervention en plus | 4 | 25 |
| **3** | Pas encore eu le temps | 10 | 62,5 |
| **4** | Ne sais pas | 0 | 0 |
| **Total** | | 16 | 100 |

*Sous-question 7*

La question 8 se voulait préciser les priorités du projet de RM de chaque patiente ayant bénéficié d'un lambeau de DIEP. Un espace « autre » permettait à chaque patiente d'écrire ce qui pour elle était le point le plus important si les propositions ne répondaient pas à ces attentes. En première position, c'est le confort qui a été le plus plébiscité comme étant la priorité de leur reconstruction (31/88 soit **35 %** des premiers choix). En deuxième position, c'est l'esthétique du sein reconstruit

(27/88 soit **31 %** des premiers choix) qui était placé en priorité numéro une par 27 patientes. C'est l'espace « autre » qui arrive en troisième position avec 21 réponses sur 88 soit 24 % des premiers choix. Dans 20 réponses sur 21, les patientes ont écrit leur souhait de ne pas bénéficier d'une reconstruction prothétique par refus d'un corps étranger, dans 4 réponses elles ont dit leur refus d'une reconstruction par lambeau de grand dorsal et dans 2 réponses elles ont affirmé leur volonté d'une reconstruction naturelle définitive évoluant selon le poids. On peut donc résumer la troisième priorité de RM de notre échantillon à l'obtention d'une reconstruction autologue ne nécessitant pas de chirurgie itérative au cours du temps et sans mise en place d'implant mammaire. Bénéficier d'un minimum d'intervention arrive en quatrième position avec 9/88 soit 10 %. Seulement 14 patientes ont classé les 4 propositions. 219 items ont été classés par notre échantillon comme faisant partie de leur priorité dans leur projet de reconstruction. 69 items concernés le confort, 63 items l'esthétique et 54 items le minimum d'interventions.

| Priorité projet reconstruction | Item | 1ère position | 2ème position | 3ème position | 4ème position | Total |
|---|---|---|---|---|---|---|
| **1** | Minimum d'interventions | 9 | 21 | 19 | 5 | 54 |
| **2** | Confort | 31 | 28 | 5 | 5 | 69 |
| **3** | Esthétique | 27 | 16 | 19 | 1 | 63 |
| **4** | Autre (Éviter PM et LGD) | 21 | 4 | 5 | 3 | 33 |
| **Total** | | 88 | 69 | 48 | 14 | 219 |

*Question 8*

Les motivations des patientes à s'engager dans une reconstruction microchirurgicale par lambeau de DIEP nous semble un point déterminant à analyser. En RM, le processus de prise de décision est partagé avec chaque patiente. Le chirurgien est là pour informer, guider et aiguiller les femmes souhaitant une RM vers la solution la plus adaptée à leur situation clinique et à leurs critères de choix qui sont toujours subjectifs et sur lesquels le chirurgien à très peu d'emprise. La question 9 permettait à chaque participante de classer par ordre d'importance 5 causes pouvant expliquer leur préférence pour le lambeau de DIEP. La raison qui arrive en première position pour 42 femmes sur 88 (soit **48 %** de l'échantillon) est la peur de la prothèse : elles affirment avoir voulu éviter à tout prix une reconstruction par prothèse. Pour 25 patientes sur 88 (soit **28 %** de l'échantillon) c'est la peur d'une RM par lambeau de grand dorsal qui est la principale motivation à une reconstruction par DIEP. Seulement 6 patientes (7%) évoquent le souhait d'une amélioration esthétique des

contours abdominaux comme premier motif de choix. Lorsque l'on analyse les autres raisons ayant poussé les participantes de l'enquête à opter pour un lambeau de DIEP, on identifie la peur du grand dorsal comme la deuxième cause (41/76 soit 54 % des deuxièmes réponses), l'amélioration abdominale comme troisième cause (22/53 soit 41,5 % des troisièmes réponses) et la volonté d'obtenir le maximum de volume pour reconstruire le sein en quatrième raison (14/33 soit 42 % des quatrièmes réponses).

| Motivation choix DIEP | Item | 1ère position | 2ème position | 3ème position | 4ème position | 5ème position | Total |
|---|---|---|---|---|---|---|---|
| **1** | Améliorer le ventre | 6 | 10 | 22 | 13 | 1 | 52 |
| **2** | Maximum de volume | 5 | 5 | 19 | 14 | 1 | 44 |
| **3** | Pas eu le choix | 10 | 2 | 6 | 3 | 9 | 30 |
| **4** | Peur de la prothèse | 42 | 18 | 2 | 1 | 0 | 63 |
| **5** | Peur du grand dorsal | 25 | 41 | 4 | 2 | 2 | 74 |
| **Total** | | 88 | 76 | 53 | 33 | 13 | 263 |

*Question 9*

Nous avons voulu faire préciser les craintes ressenties par les femmes refusant la reconstruction pédiculée par lambeau de grand dorsal. Dans notre centre, en cas d'échec de la reconstruction par lambeau de DIEP nous réalisons une dépose du DIEP avec couverture et nouvelle RM par ce lambeau. Il nous semble capital de comprendre avec précisions quelles sont les freins existants dans l'imaginaire collectif féminin s'opposant à la réalisation d'une telle chirurgie.

76 patientes sur 88 ont complété la sous-question 9 soit **86 %** de l'échantillon totale. Cela correspond à 2 patientes de plus que celles ayant coché la case « peur du grand dorsal » à la question 9. Avec 42 réponses sur 76 soit **55 %** des premiers choix, la peur de douleurs dorsales est la première cause de crainte lors d'une reconstruction par grand dorsal. L'appréhension d'une limitation des activités physiques en cas de patiente sportive et le désir de ne pas avoir de cicatrices dans le dos concernent à peu près le même nombre de patientes (respectivement 20/76 soit 26 % des premières réponses et 14/76 soit 18 % des premières réponses).

| Raisons crainte GDA | Item | 1ère position | 2ème position | 3ème position | Total |
|---|---|---|---|---|---|
| **1** | Limitation activités sportives | 20 | 15 | 12 | 47 |
| **2** | Peur d'avoir mal au dos | 42 | 21 | 3 | 66 |
| **3** | Refus cicatrices dans le dos | 14 | 19 | 17 | 50 |
| **Total** | | 76 | 55 | 32 | 163 |

*Sous-question 9*

Comme énoncé plus haut, le lambeau de grand dorsal est l'option numéro une de sauvetage en cas de nécrose totale du lambeau dans notre centre. Cependant, nous avons expérimenté à plusieurs reprises dans notre série le refus de cette chirurgie de recours malgré une information médicale loyale claire et appropriée en consultation préopératoire. La question 10 avait pour objectif d'étudier, a posteriori, rétrospectivement, la compréhension de l'information médicale délivrée avant le premier temps de reconstruction mammaire et notamment la possibilité d'une chirurgie du grand dorsal en cas de suites opératoires compliquées. **20 %** des patientes reconnaissent avoir bien reçu et compris cette information médicale mais n'adhéraient pas au projet de sauvetage par grand dorsal. **15 %** des femmes ne se souviennent plus de cette information majeure. Finalement, seulement 65 % de notre échantillon était prêt à adhérer au projet thérapeutique de notre centre en cas d'échec. De l'analyse de notre série de DIEP, il ressort qu'une seule patiente ayant rencontré un échec avec nécrose totale a refusé catégoriquement la technique du lambeau de grand dorsal. Cette patiente a bénéficié d'une dépose du lambeau de DIEP avec mise en cicatrisation dirigée du site receveur mammaire.

| Compréhension GDA si échec ? | Item | Nombre | Fréquence (%) |
|---|---|---|---|
| **1** | Oui et j'étais d'accord | 57 | 65 |
| **2** | Oui et je n'étais pas d'accord | 17 | 20 |
| **3** | Non je ne sais plus | 14 | 15 |
| **Total** | | 88 | 100 |

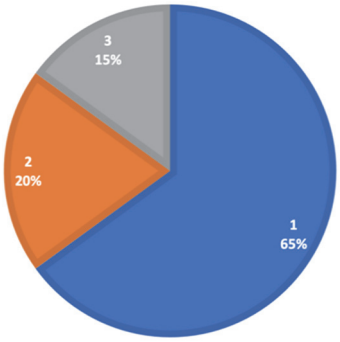


*Question 10*

41 % des femmes ayant répondu à cette enquête de satisfaction accepteraient de réaliser encore une intervention de chirurgie plastique dans l'objectif d'améliorer le résultat de leur RM. 36 % disent ne pas en ressentir le besoin et 23 % pensent qu'une nouvelle chirurgie serait nécessaire mais n'en ont plus du tout envie. Ces réponses montrent que même si une grande majorité des patientes sont très satisfaites du résultat comme vu aux questions 1 et 2, le taux de participantes décrivant une possibilité d'amélioration esthétique reste élevé (64 %). Ainsi plus de la moitié des participantes (50 patientes soit 57 % des patientes ayant répondu) ont précisé un ou plusieurs éléments qui pourraient, selon elles, bénéficier d'une amélioration chirurgicale.

Les deux principaux points évoqués sont une absence de volume dans la zone du décolleté avec un sein reconstruit plat dans cette région (cité 19 fois sur 50 réponses soit **38 %** des insatisfactions) ainsi que l'existence d'une insatisfaction au niveau de la reconstruction du mamelon (cité 23 fois sur 50 réponses soit **46 %**). Un sein symétrisé présentant toujours une ptose (11/50 soit 22 %) ou une anomalie de son volume par rapport au sein reconstruit (13/50 soit 26 %), un problème de tatouage de l'aréole (13/50 soit 26 %) sont les autres motifs d'amélioration.

| Intervention de plus ? | Item | Nombre | Fréquence (%) |
|---|---|---|---|
| **1** | Oui | 36 | 41 |
| **2** | Non je n'en ai pas besoin | 32 | 36 |
| **3** | Non je n'en ai pas envie | 20 | 23 |
| **Total** | | 88 | 100 |

*Question 11*

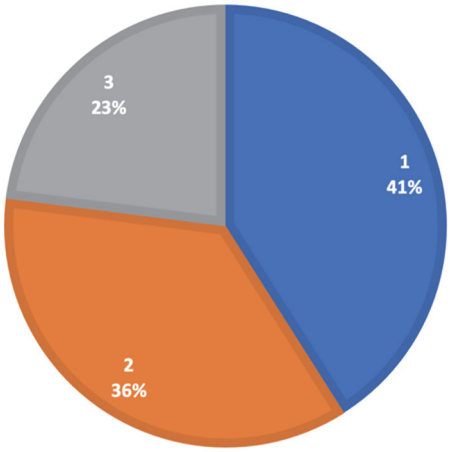


| Pour améliorer quoi ? | Nombre | Fréquence (%) |
|---|---|---|
| DIEP creux ou problème de décolleté | 19 | 38 |
| Ptôse du sein symétrisé | 11 | 22 |
| Mamelon reconstruit non satisfaisant | 23 | 46 |
| Tatouage de la PAM non satisfaisant | 13 | 26 |
| Volume DIEP non satisfaisant | 4 | 8 |
| Volume sein symétrisé non satisfaisant | 13 | 26 |
| Total des désirs d'amélioration | 83 | |
| Total de patientes ayant répondu | 50 | |

*Sous-question 11*

Enfin, 75 % des participantes disent avoir une sensibilité altérée de leur poitrine sans que cela soit une source de gêne dans la vie quotidienne. 11 % rapportent une sensibilité normale, 14 % disent être gênée quotidiennement par l'altération sensitive post-opératoire.

| Sensibilité poitrine | Item | Nombre | Fréquence (%) |
|---|---|---|---|
| **1** | Sensibilité altérée non gênante | 66 | 75 |
| **2** | Sensibilité altérée gênante | 12 | 14 |
| **3** | Sensibilité non altérée | 10 | 11 |
| **Total** | | 88 | 100 |

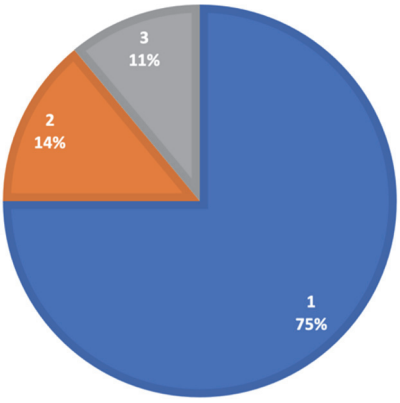


*Question 12*

# *IV – Discussion*

## *IV.1 – La RM par lambeau libre abdominal*

### *IV.1.1 – L'activité de RM autologue microchirurgicale*

Depuis la publication initiale d'Allen (12), de nombreuses séries ont été publiées dans la littérature par plusieurs auteurs. Cette course au premier « 100 DIEPs » a participé à l'universalisation de la technique opératoire. Aujourd'hui la RM par DIEP n'est plus réservée seulement aux grands centres chirurgicaux spécialisés.

Notre revue rétrospective montre que ce procédé de RM est fiable, reproductible avec une faible morbidité. La standardisation de la planification préopératoire et de la technique opératoire nous a permis de réaliser cette intervention en routine de manière bihebdomadaire dans un service de chirurgie plastique classique.
Comme tous les autres auteurs qui ont partagés leur expérience (39,136), nous pensons que certains points clés sont à l'origine de ce succès :

- La systématisation de l'angioscanner préopératoire
- Le travail en double équipe
- Les branchements microchirurgicaux sur les vaisseaux mammaires internes
- L'utilisation du coupler pour les anastomoses veineuses
- La conservation de veines épigastriques superficielles pour sauvetage du lambeau en cas de congestion veineuse
- La formation des équipes paramédicales du bloc opératoire et du service d'hospitalisation
- La coordination avec l'équipe d'anesthésie et l'adaptation de l'anesthésie au lambeau libre

Tout cela est indispensable pour pérenniser l'activité de RM par lambeau de DIEP.

L'activité du service tourne autour de 40 lambeaux par année. En 2020, malgré la pandémie de coronavirus SARS COV2 qui a paralysé les services de chirurgie plus de 6 mois, 25 lambeaux libres ont été réalisés en RM. 50 lambeaux est un objectif atteignable dans un futur proche. Les publications de grands centres chirurgicaux réalisant plus d'une centaine de RM microchirurgical s'accordent sur la nécessité d'une organisation logistique renforcée pour augmenter ce chiffre avec par exemple l'enchainement de deux voire trois reconstructions par DIEP dans la même journée pour rentabiliser la présence de deux chirurgiens d'expérience (170,171).

Finalement, le frein est plutôt d'ordre structurel. Le nombre de RM par lambeau libre ne reflète ni l'expérience d'un centre chirurgical ni la qualité de ces reconstructions mais plutôt une organisation de la structure d'accueil centrée autour de ces patientes depuis le personnel infirmier travaillant en service jusqu'au personnel du bloc opératoire et à l'équipe anesthésique. L'optimisation de l'activité de RM autologue microchirurgicale est un des défis futurs des services de chirurgies plastiques.

### *IV.1.2 – Le défaut d'information en RM*

La RM s'est particulièrement développée au cours des dernières années au point de devenir quasiment une spécialité médico-chirurgicale à part entière.

Le cancer du sein est le cancer le plus fréquent chez la femme avec près de 60 000 nouveaux cas diagnostiqués chaque année (172) .Les chirurgiens plasticiens, les gynécologues, les oncologues, les radiothérapeutes, les radiologues et les généticiens sont tous impliqués dans la prise en charge des patientes. Du dépistage au diagnostic, du traitement préventif au traitement curatif, chacun a sa place. Les fabuleux progrès médicaux en oncologie ont permis de diminuer fortement le taux de mortalité du cancer du sein même si 12 000 décès sont imputés à ce cancer chaque année en France (172).
On estimait en 2017 à 30 % le pourcentage de femmes ayant recours à la RM après une mastectomie. Ce faible nombre amène à s'interroger sur l'intégralité du parcours de ces patientes. De l'information qu'elles en reçoivent à la prise de décision d'une RM puis la réalisation de celle-ci, le chemin menant à un sein reconstruit n'est pas aussi simple que les chirurgiens l'imaginent. La France n'est pas une exception : aux États-Unis il a été montré que moins de la moitié des femmes ayant subi une mastectomie se voit proposé une reconstruction mammaire. La grande complexité des différentes techniques de reconstructions possibles et leur difficile compréhension ne facilitent pas le choix des femmes et peuvent décourager les moins motivées. Aux États-Unis, seulement 23 % des femmes comprennent la vaste gamme d'options de reconstructions mammaire disponibles (173). En 2016, le « Breast Cancer Patient Education Act » BCPEA a été mis en place par le Président Obama aux Etats-Unis pour informer ces patientes des chirurgies de reconstruction à leur disposition.

Le taux de patientes ayant recours à la RM est attendu à la hausse dans les prochaines années. La sensibilisation et les préoccupations croissantes concernant l'apparence physique devraient contribuer à l'augmentation des actes de RM. Surtout il n'existe aujourd'hui pas de doute quant à

l'amélioration de la qualité de vie aussi bien physique que psychique et sexuelle chez les femmes ayant opté pour la RM (174–176) .

La Haute autorité de santé (HAS) en partenariat avec l'institut national du cancer (INCa) a réalisé une enquête auprès des femmes concernées par une mastectomie en prévention d'un cancer du sein ou dans le cadre de son traitement. L'objectif de cette enquête était de mieux cerner ce qui motive la décision des femmes de recourir ou non à la reconstruction de leur sein. Réalisée auprès des patientes ayant subi l'ablation totale d'un ou des deux seins entre 2014 et 2021, cette enquête a été demandé par une association de patientes dénommée « Association pour la reconstruction du sein par DIEP ». Pour cette association, le nombre de femmes s'engageant dans un projet de RM est insuffisant et en partie dû à des défauts d'information des femmes sur la RM et les diverses possibilités de la réaliser. Il manque à l'heure actuelle une information systématisée sur la RM intégrée au parcours de soins carcinologiques ainsi que des aides à la décision médicale partagée pour accompagner les patientes dans la décision d'une reconstruction mammaire.

Les raisons qui poussent une femme à entreprendre une RM selon l'American Cancer Society sont les suivantes :

- Rendre la poitrine équilibrée lors du port d'un soutien-gorge ou maillot
- Aider à rendre les vêtements mieux ajustés
- Retrouver définitivement la forme de sa poitrine
- Ne pas avoir à utiliser une prothèse mammaire externe dans le soutien-gorge
- Se sentir mieux dans son corps

Une prise de conscience sur la mauvaise information des patientes en situation de RM est en cours. C'est une raison qui nous a poussés à réaliser notre enquête de satisfaction. La compréhension du projet thérapeutique et des possibilités existantes est indispensable pour identifier. La relation chirurgien – patiente est une relation déséquilibrée malgré les efforts d'information claire loyale et appropriée.

Les situations rencontrées en RM sont multifactorielles et la patiente doit répondre à des questions dont il n'existe pas de réponse univoque : « dois-je me faire reconstruire ? » « Comment reconstruire ce sein ? » Quels sacrifices suis-je prêt à faire pour retrouver une poitrine ? »

### *IV.1.3 – Pourquoi la RM autologue par tissu abdominal s'est généralisée ?*

Les grands avantages à l'utilisation de l'excès cutanéo-graisseux abdominale pour reconstruire un sein amputé sont :

- la grande ressemblance en texture et couleur avec la peau mammaire. Le principe de base de la chirurgie réparatrice énoncé par **Sir Gillies** « Replace like with like » est respecté.
- la présence fréquente d'un excès cutanéo-graisseux abdominale chez les patientes prises en charge pour un cancer du sein.
- la grande quantité de tissus disponible permettant de reconstruire un grand volume mammaire sans utilisation d'un implant mammaire.
- l'absence de changement de position opératoire au cours de l'intervention.
- la stabilité dans le temps de la reconstruction, même en cas de prise de poids.
- le caractère définitif de la RM.

L'abdomen est un site donneur quasi-idéal pour reconstruire un nouveau sein. Il partage avec la poitrine une peau très similaire en couleur, texture, et en épaisseur de derme. La peau abdominale est bien plus satisfaisante que la peau du dos ou d'autres sites donneurs de lambeaux pour effectuer une RM. Un autre avantage majeur est la stabilité du résultat dans le temps obtenu par une reconstruction autologue par lambeau DIEP. Une fois réalisée, la RM est définitive contrairement à une reconstruction prothétique qui nécessite au minimum un changement ou un retrait d'implant. Le nouveau sein est composé de tissu adipeux, il évolue selon les variations pondérales de la patiente et une ptose du lambeau apparait avec le vieillissement cutané.

Tous ces éléments se retrouvent dans les études cliniques réalisées. La satisfaction générale et esthétique entourant la RM est nettement supérieure dans les reconstructions dont le site donneur est l'abdomen (TRAM, DIEP) (204). Les lambeaux perforants abdominaux sont l'aboutissement des techniques de reconstruction avec un site donneur abdominal. Ils permettent de diminuer la morbidité du site donneur sans totalement la faire disparaitre. On estime que le risque d'éventration ou de voussure abdominales des patientes bénéficiant d'une RM par DIEP est moitié moindre que les patientes ayant bénéficié d'un lambeau libre de TRAM (205).

La balance bénéfice-risque est en faveur du lambeau de DIEP lorsque l'abdomen présente une laxité ou un excès cutané, grâce à sa faible morbidité fonctionnelle et à l'aspect esthétique satisfaisant du site donneur.

## IV.1.4 – RM bilatérale

Notre nombre de RM bilatérale par lambeau de DIEP (n=7 patientes pour 14 lambeaux de DIEP) ou mixte DIEP-SIEP (n=3 patientes) reste relativement faible comparé aux séries publiées (39,136,177) . Surtout les RM primaires, c'est-à-dire immédiate après le geste de mastectomie et les reconstructions prophylactiques, restent en marge dans notre échantillon. Seulement 5 patientes ont été reconstruites immédiatement et 2 patientes présentant un gène de prédisposition type BRCA ont bénéficié d'un lambeau de DIEP.

Ce nombre est faible et est amené à augmenter dans les années à venir. A la différence des pays anglo-saxons, la RM est classiquement différée en France où la prise en charge du cancer prime sur le bien-être physique et psychologique de la patiente. L'absence d'augmentation du risque carcinologique et les bénéfices pour les patientes à l'installation de filière de RM immédiate, que ce soit par implant mammaire ou par reconstruction autologue, sont néanmoins en faveur d'un changement organisationnel. La RM immédiate est considérée par certains auteurs comme un facteur de risque de complications quel que soit le type de reconstruction effectuée (178). Nous n'avons pas observé de majoration des complications en cas de RMI dans notre série.

La RM prothétique concerne plus de la moitié des RM immédiate (figure 31). Dans cette indication-là, elle est réalisée par un chirurgien plasticien ou un gynécologue. Lorsque la reconstruction est réalisée de manière différée, la RM prothétique concerne à peu près le même nombre de patientes que les autres types de reconstruction. Ce ratio suit une tendance décroissante probablement expliquée par les différents scandales sanitaires touchant les implants mammaires, le dernier en date étant le risque de développer un lymphome anaplasique à grande cellules associé aux implants mammaires (LAGC-AIM).
Nous réalisons de manière moins fréquente des RM prothétiques. Ce type de reconstruction rapide, simple et se compliquant peu est plutôt l'apanage des services de chirurgie gynécologique et des cliniques privés de chirurgie réparatrice. En centre hospitalo-universitaire, la RM fait appel à des techniques autologues plus complexes pour lesquelles l'hospitalisation conventionnelle de la patiente est indispensable et où une surveillance rigoureuse est instaurée.

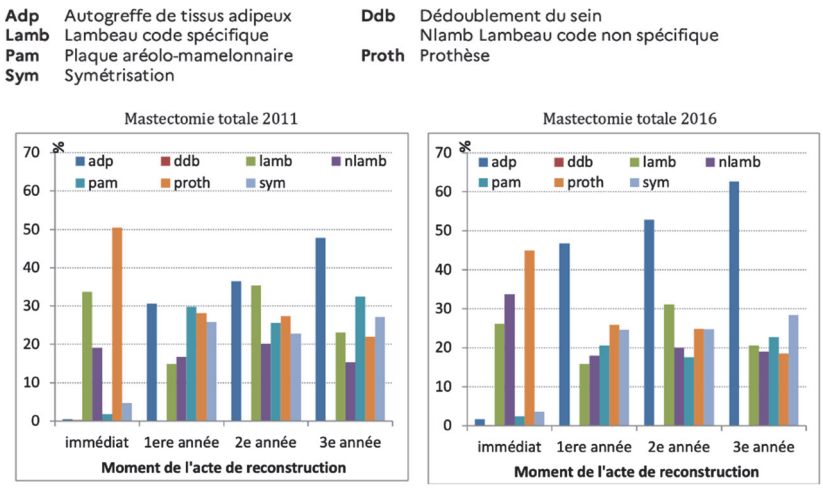


*Figure 31 : Évolution des RM après mastectomie entre 2011 et 2016 selon l'Inca*

## IV.1.5 – DIEP vs SIEP

Les patientes ayant bénéficié d'une RM autologue par lambeau de SIEP ont été séparées de celle ayant eu un lambeau de DIEP. En effet, il arrive qu'au cours de l'intervention chirurgicale l'opérateur opte pour le prélèvement d'un lambeau abdominal basé sur l'artère épigastrique inférieure superficielle plutôt que pour un lambeau de DIEP car les dispositions anatomiques y sont favorables. L'absence de dissection du pédicule perforant est un avantage majeur mais la fiabilité de cette technique reste plus aléatoire. La reconstruction par lambeau de SIEP étant moins fréquente et toujours pas évaluée par la sécurité sociale, il n'existe pas de code CCAM propre, c'est le code QEMA020 qui est employé. Cependant, l'analyse des résultats et suites d'un lambeau de SIEP, bien que souvent similaire, ne peut être comparé au lambeau de DIEP (179). Il a été montré que le taux d'échec des lambeaux de SIEP est plus important. Il n'existe pas de séquelles musculaires et aponévrotique à son prélèvement, l'artère épigastrique inférieure superficielle siégeant dans le tissu sous-cutané abdominale depuis sa naissance jusqu'à sa terminaison. Il était important d'analyser ce type de lambeau séparément.

Dans notre étude, le taux d'échec des lambeaux de SIEP était de 20 %, soit quasiment le triple de celui des lambeaux de DIEP. Les patientes bénéficiant d'une RM par SIEP ne sont pas indemnes de complications abdominales : un hématome et un sérome ont été relevés.

## IV.2 – Épidémiologie en RM par lambeau abdominal libre

### IV.2.1 – Age, poids et parité

Notre population de patientes est similaire à celle retrouvée dans la littérature : ce sont des patientes d'âge moyen (50 ans) en surpoids (IMC = 25 kg/m$^2$) souffrant de peu de comorbidités. La prise en charge de leur cancer mammaire avait impliqué pour plus de deux-tiers une radiothérapie préopératoire.

Il a été montré qu'une histoire de grossesse antérieure à la levée d'un lambeau de DIEP pouvait être considéré comme un facteur protecteur diminuant le taux de reprises post-opératoire (180). Il a également été évoqué l'augmentation des complications locales au lambeau en cas de nulliparité (181). Notre étude ne présente pas d'augmentation du taux d'échec ou de complications chez les patientes avec une gestité nulle. Un antécédent de grossesse rassure le chirurgien sur la fermeture abdominale après levé du lambeau de DIEP. Néanmoins il existe des patientes nulligestes chez qui le prélèvement d'un DIEP est possible sans majoration des risques périopératoires.

L'IMC moyen des patientes bénéficiant de la chirurgie par DIEP dans notre échantillon (25 kg/m$^2$) est relativement faible aux vues des séries publiées aux États-Unis et autres pays anglosaxons. Les recommandations des sociétés savantes de chirurgie plastiques anglo-saxonnes sont moins exigeantes et rigoureuses sur l'obésité pré-opératoire que l'on considère comme une contre-indication formelle. Les patientes ne présentant pas un IMC inférieur à 30 Kg/m$^2$ lors de leur consultation pré-opératoire n'était pas programmé au bloc opératoire.

### IV.2.2 – Le tabagisme

Dans notre série, malgré un effectif conséquent de patients dit « tabagiques » : fumeurs ayant sevré leur intoxication tabagique quelques semaines avant l'intervention, nous n'avons pas mis en évidence d'effet péjoratif significatif sur les suites post-opératoires. On peut considérer qu'un tabagisme actif n'est pas une contre-indication à la proposition d'une reconstruction par lambeau de DIEP pourvu que la patiente accepte le sevrage temporaire péri-opératoire qui semble correctement respecté dans notre population.

Le tabagisme est une contre-indication absolue à la réalisation d'un lambeau libre de RM programmée. Cependant, il n'existe pas dans la littérature d'argument fort en faveur d'une association entre tabagisme et échec de lambeau libre.

Les mécanismes physiopathologiques souvent invoqués à l'origine de la vasoconstriction et des microthromboses sont de mieux en mieux décrit depuis les premières publications qui datent des années 70 (182). Hartrampf (183) a rapporté deux fois plus de complications et d'échecs en cas de tabagisme dans ses reconstructions par lambeau de TRAM pédiculé. Depuis, la consommation tabagique est considérée comme un facteur de risque en RM.

Très peu de travaux scientifiques en situation clinique retrouvent effectivement un effet péjoratif du tabac sur les micro anastomoses. Déjà en 1995, Chang (184) dans sa revue de la littérature ne retrouve aucune preuve publiée d'une augmentation de perte de lambeau libre en cas de tabagisme actif. Les nombreux travaux (185–187) rapportent effectivement une augmentation significative des complications cutanées concernant le lambeau ou le site donneur mais jamais une atteinte micro vasculaire du pédicule anastomosé.

Il existe un article préclinique étudiant la survie de lambeaux libres épigastriques chez des souris fumeuses ou non qui montre une moins bonne survie du lambeau libre en cas de tabagisme (188). C'est une des preuves scientifiques robustes s'opposant à proposer un lambeau libre en RM à une patiente tabagique active.

Récemment, une équipe allemande a publié ses travaux à ce sujet. Sur 969 lambeaux libres réalisés, la consommation tabagique n'était pas associée à une augmentation des échecs post-opératoires malgré une majoration des nécroses partielles (189). Cette équipe a ensuite réalisé une revue rétrospective des RM par lambeau libre de DIEP dans 22 centres de lutte contre le cancer : 4 577 lambeaux libres de DIEP chez 3926 femmes ont été analysés rétrospectivement. Un statut « tabagique » c'est-à-dire une consommation régulière de tabac dans l'année précédant la chirurgie, n'était pas associé à une majoration du taux de perte de lambeau libre de DIEP (190). Comme montré par la littérature depuis plusieurs décennies, les nécroses partielles de lambeau de DIEP et les retards de cicatrisation étaient significativement plus important dans le groupe tabac.

Une RM microchirurgicale par transfert libre de tissu semble pouvoir être couronné de succès même chez une patiente tabagique malgré des complications locales majorées.

Une intervention de chirurgie plastique est toujours l'occasion de proposer un sevrage tabagique et un accompagnement psychologique pour arrêter cette intoxication.
Les complications spécifiques à une consommation tabagique sont cutanées pures plutôt liées à des troubles microcirculatoires. Un arrêt même temporaire de l'intoxication en périopératoire semble suffisant pour éviter ces écueils.

## IV.2.3 – Les cicatrices abdominales

La population à l'étude ici présentait une cicatrice abdominale plus d'une fois sur deux. Ces antécédents de chirurgie digestive, qui vont de la coelioscopie à la laparotomie médiane, se sont révélés comme étant les principaux facteurs de risques de complications. Même si aucun effet n'a été montré sur le taux d'échec du lambeau de DIEP, un effet significatif sur les nécroses partielles et cystostéatonécroses post-opréatoires a été mesuré (p-valeur = 0,038). La présence d'une cicatrice abdominale avant l'intervention est significativement associée à la survenue d'au moins une complication en période post-opératoire.

Rozen et al.(191) a montré que les incisions paramédianes sont les plus dommageables pour la vascularisation abdominales (figure 32).

*Figure 32 : Perméabilité de l'AEIP et de l'AEIS selon cicatrices abdominales selon Rozen(191)*

**Table 1**
**Effect of various abdominal incisions on the patency of the DIEA, SIEA, and perforating vessels**

| Scar | n | SIEA Disruption | DIEA Disruption | Perforator Disruption |
|---|---|---|---|---|
| Laparoscopy | 20 | None | None | None |
| Open Appendectomy | 20 | All (ipsilateral) | None (ipsilateral) | Medial row of DIEA |
| Pfannenstiel | 35 | Medial branch (30/35) | None | NR |
| Paramedian | 3 | All (ipsilateral) | All (ipsilateral) | All (ipsilateral) |
| Open Cholecystectomy | 1 | None | None | None |
| Midline | 17 | None | None | Crossover |

Parrett détaille sa gestion des cicatrices abdominales lors de la réalisation d'un DIEP (figure 33) :

- En cas de cicatrice abdominale basse, il intègre la cicatrice dans une des berges du dessin ou ne la décolle pas.
- En cas de cicatrice sous-costale, il ne décolle pas la zone cicatricielle.
- En cas de cicatrice médiane, il sacrifie systématiquement la zone IV du lambeau.

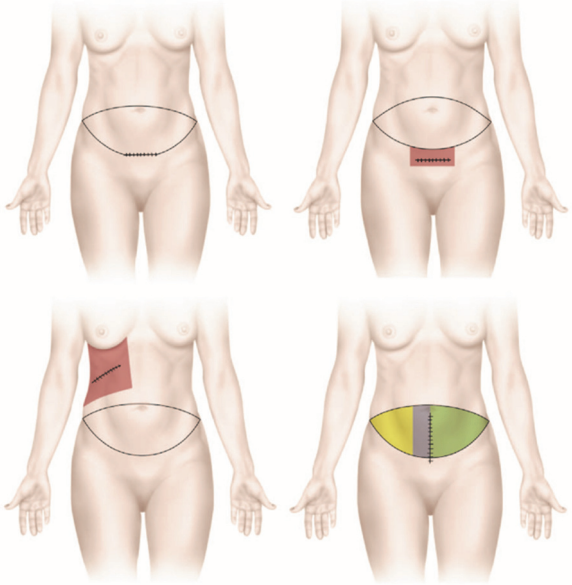

*Figure 33 : Gestion des cicatrices abdominales lors du dessin du lambeau de DIEP selon Parrett (43)*

*En rouge : zone non décollée pour cicatrice abdominale basse ou sous-costale*

*En vert : zone I et III selon Hartrampf*

*En bleu : zone II selon Hartrampf : selon vitalité peropératoire si cicatrice médiane*

*En jaune : zone IV selon Hartrampf : résection d'emblée si cicatrice médiane*

Finalement, il ressort des études publiées qu'une cicatrice abdominale, même médiane, ne contre-indique pas la réalisation d'un lambeau de DIEP. Selon Henry et al.(192) la surface cutanée abdominale convenablement vascularisée correspond à 70 % de la palette habituelle en cas de cicatrice médiane (figure 34 : zones roses).

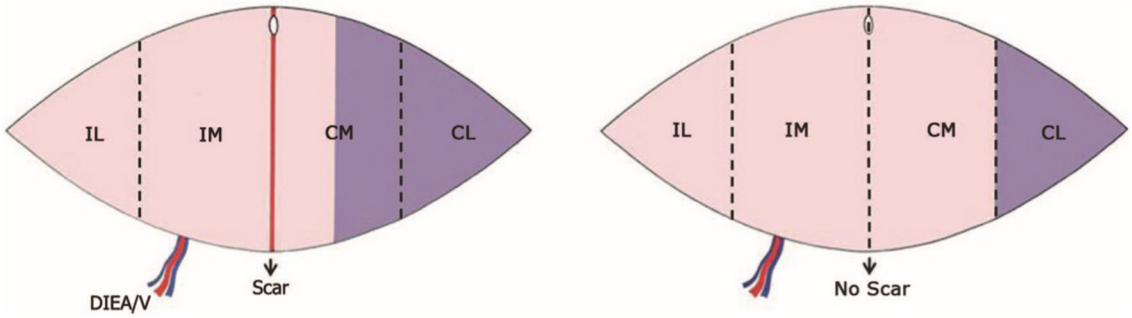


*Figure 34 : Zones bien perfusées (rose) et mal perfusées (violet) de la palette cutanée d'un lambeau de DIEP selon la présence ou non d'une cicatrice abdominale médiane selon (192)*

## IV.2.4 – La lipoaspiration

Nous n'avons pas identifié dans notre revue de patientes avec un antécédent de lipoaspiration abdominale. Néanmoins plusieurs travaux étudient les effets d'une lipoaspiration abdominale sur l'anatomie des perforantes. Si des lésions vasculaires sont mis en évidence dans les études cadavériques (193), les études in vivo (194,195) montrent que la grande majorité des perforantes ne sont pas abimées par une liposuccion abdominale. Un bilan préopératoire poussé à la recherche de perforantes musculo-cutanées à l'aide d'un examen écho-doppler ou angioscanner semble indispensable.

L'équipe du Professeur Danino a décrit le cas (196) d'une patiente ayant bénéficié d'un DIEP à distance d'une lipoaspiration abdominale et présentant une complication à type de nécrose cutanée

partielle du lambeau de DIEP en post-opératoire immédiat alors même qu'un examen échographique préopératoire avait mis en évidence l'existence de vaisseaux perforants musculo-cutanés.

L'hypothèse permettant d'expliquer l'apparition de cette complication est la détérioration permanente de la microcirculation cutanée de la peau en regard de la zone lipoaspirée ne permettant pas la levée d'un lambeau libre perforant. Cette équipe recommande de considérer un antécédent de lipoaspiration abdominale comme une contre-indication absolue et montre que les examens d'imagerie de routines préopératoires ne sont pas infaillibles quant à l'évaluation de la microcirculation d'une palette cutanée. Une équipe anglaise a publié 2 cas cliniques de reconstruction mammaire par lambeau de DIEP chez des patientes ayant des antécédents de multiples lipoaspiration abdominales et chez qui aucune complication n'est survenue (197). L'angiographie au vert d'indocyanine peropératoire peut être intéressante dans ces situations bancales (198).

## IV.3 – L'intervention

### IV.3.1 – Le pédicule mammaire interne

Il ressort de notre étude que l'immense majorité des anastomoses microchirurgicales ont été réalisées sur le pédicule mammaire interne homolatéral à la reconstruction. Seulement 7 patientes sur 207 (3 %) ont des anastomoses réalisées sur un pédicule différent.

En 1994 Blondeel et Boeckx (72) expliquent leur choix de l'artère mammaire interne comme artère receveuse du lambeau de DIEP.

Les avantages sont les suivants :

- modelage maximal du sein reconstruit.
- dissection plus facile que le pédicule thoracodorsal (aisselle souvent déjà opérée ou irradiée).
- position et diamètre constants.

L'opinion selon laquelle le pédicule mammaire interne est moins fiable (à cause de son diamètre relativement faible, de la présence d'une seule veine le plus souvent et des séances de radiothérapie) avait été défendu par quelques auteurs.
Quasiment tous les auteurs de la littérature s'accordent sur le fait qu'au 3ème ou 4ème espace intercostal, les vaisseaux mammaires internes sont tout à fait adapter au branchement d'un lambeau libre.
Un gain de temps à même était montré (118) permettant l'amélioration de la technique opératoire.
Les autres vaisseaux receveurs restent des solutions de recours en cas de mauvais état du pédicule mammaire interne.

Dans notre expérience, l'abord des vaisseaux mammaires internes était parfois possible sans résection de cartilage costal, un passage entre deux côtes en réalisant une transsection des muscles intercostaux permet un espace suffisant sur le pédicule receveur autorisant le branchement d'un lambeau libre.

### IV.3.2 – Coupler et anastomoses veineuses

En moyenne plus de 2 veines sont réalisées lors d'une RM unilatérale par lambeau de DIEP.
Aucune différence n'a été montrée entre les anastomoses veineuses classiques à la main et les mécaniques assistées par le dispositif coupler dans notre échantillon d'analyse.

Nous pensons que la multiplication des anastomoses veineuses lors d'une RM par lambeau abdominal libre diminue les complications et reprises post-opératoires. Le système Coupler® nous semble avantageux pour la réalisation de ces anastomoses veineuses en RM. Cependant, lorsque le calibre des veines ou leur disposition ne permet pas une utilisation optimale de ce dispositif médical, les anastomoses veineuses sont réalisées « à la main » de manière classique sans provoquer une majoration des complications. Le coupleur® nous parait être une aide pour le chirurgien. Sa supériorité n'est pas prouvée.

### IV.3.3 – Lésion peropératoire de la perforante

Une lésion peropératoire du pédicule source du lambeau de DIEP par traction a été relevée dans notre revue. Il nous a été impossible de sauver ce lambeau libre même après plusieurs essais d'anastomoses microchirurgicales. Cet évènement montre que malgré son caractère exceptionnel, ce type de complication est fatal pour le lambeau libre. Tous les gestes de l'opérateur et de son aide

doivent être les plus précautionneux possibles durant toute l'intervention même lorsque le lambeau est vivant et anastomosé à son site receveur.

La dissection intramusculaire de la perforante épigastrique inférieure profonde est la partie la plus délicate de l'intervention. Certains auteurs décrivent dans la littérature le choix dans certains cas d'emporter un morceau d'aponévrose et de muscle grand droite de l'abdomen pour éviter une lésion des vaisseaux perforants lors d'une dissection intramusculaire trop périlleuse (148,199). Nous n'avons pas dans le service l'habitude de réaliser ce genre de lambeaux nommés lambeau libre de TRAM épargnant ou non le muscle (MS-free TRAM (musle-sparing)). L'objectif des chirurgiens proposant cette stratégie est aussi de diminuer au maximum les séquelles abdominales secondaires à une dissection trop agressive du grand droit de l'abdomen.

### IV.3.4 – Le modelage du lambeau abdominal

Le modelage du lambeau fait appel à la sensibilité et à l'expérience du chirurgien. Ce temps est primordial pour faciliter les suites de la reconstruction et en réduire la durée totale. La mise en place du lambeau sur le site thoracique pose les bases du futur résultat de la reconstruction qui repose sur une symétrie mammaire harmonieuse. Un « beau » DIEP n'est pas gage d'une « belle » reconstruction. En ce sens, la comparaison de la durée opératoire moyenne de ce premier temps ne nous semble pas un critère de jugement judicieux car même si la diminution du temps d'ischémie du lambeau de DIEP est un élément important pour essayer de réduire les complications vasculaires du lambeau (200), ce dernier temps opératoire de modelage ne peux pas se résumer à la suture cutanée.

S'il existe des adhérences cutanées au niveau thoracique, souvent secondaires à la rétraction cicatricielle post-mastectomie et à la radiothérapie, il est important de les prendre en charge avant d'inciser le site receveur du lambeau. Le néosillon mammaire dessiné en préopératoire doit être réévalué et adapté durant l'intervention après traitement des adhérences pour éviter une rétraction et un abaissement de son niveau après incision.

Nous installons le lambeau de DIEP de tel sorte que toute l'unité esthétique du sein soit reconstruite par sa palette cutanée. Comme la littérature l'a montré (201), nous pensons que la satisfaction des patientes est supérieure lors d'une RM en une seule unité esthétique. La peau entre la cicatrice de mastectomie et le néosillon mammaire est désépidermisée. Lorsque la RM par DIEP conserve la peau native entre le néosillon et la cicatrice de mastectomie, c'est une reconstruction à deux unités esthétiques, le lambeau de DIEP étant placé au centre du sein.

## *IV.3.5 – La durée opératoire et l'échec du lambeau libre*

Sur les 217 lambeaux libres revus rétrospectivement, il y a eu 16 échecs de lambeaux de DIEP et 5 échecs de lambeaux SIEP.

L'analyse étiologique n'a retrouvé de relation statistiquement significative qu'avec la durée opératoire. Dans la littérature, malgré les publications à fort effectif qui existent, il n'y a que peu d'éléments qui constitue des facteurs de risques reconnus : ce sont le tabagisme actif et l'obésité (202).

Nous avons montré que plus la durée opératoire s'allonge, plus le risque d'échec du lambeau de DIEP est important. Cette donnée est partagée dans la littérature. Notre expérience nous fait préciser que lorsque la durée opératoire s'allonge au-delà d'une limite, c'est qu'il existe un évènement opératoire inhabituel et péjoratif. Classiquement, une des anastomoses microchirurgicales peut thromboser pendant l'intervention et nécessiter une réfection immédiate. Ce geste allonge la durée opératoire et surtout est de mauvais augure pour l'évolution ultérieure du lambeau. De la même manière, l'apparition d'un hématome peut nécessiter un geste complémentaire d'hémostase.

Notre échantillon a également montré que les échecs semblaient plus fréquents en cas d'intervention concomitante comme une mastectomie. Il nous semble ici que c'est l'allongement de la durée opératoire dû à la réalisation d'un geste moins habituel qui interfère (durée moyenne = 348 minutes VS 392 minutes en cas d'intervention concomitante). Les auteurs réalisant des reconstructions immédiates après mastectomie n'ont pas plus de complications que lors d'une reconstruction différée. Cependant, il est nécessaire que la réalisation de ces gestes chirurgicaux n'allonge pas la durée opératoire sans quoi une majoration du risque de complications est possible. Cette course au temps est même à l'origine de travaux cherchant à identifier tous les facteurs péjoratifs augmentant la durée opératoire (203).

## IV.4 – La période post-opératoire

### IV.4.1 – La durée d'hospitalisation

L'hospitalisation après RM par DIEP unilatéral dure en moyenne 7 jours lorsqu'aucune complication n'est rencontrée. La survenue d'un échec ou d'une nécrose partielle double la durée d'hospitalisation.

| **Complications** | Échec | Nécrose partielle | Pas de complication |
|---|---|---|---|
| **Durée d'hospitalisation moyenne (jours)** | 15,5 | 13,2 | 7 |

*Tableau 25 : Durée d'hospitalisation selon les complications*

### IV.4.2 – Les reprises post-opératoires

24 reprises post-opératoires ont été notées, ce qui constitue un faible de taux de révisions des anastomoses. 6 lambeaux de DIEP dont l'issue a été défavorable auraient pu bénéficier d'une reprise opératoire.
Lorsqu'il existe une congestion veineuse du lambeau de DIEP, la reprise au bloc opératoire pour révision des anastomoses se solde par un succès dans 8 cas sur 12 soit un taux de succès = 67 %. Au contraire, lorsqu'il s'agit d'une ischémie artérielle, le taux de succès chute à 18 %.

En pratique, en cas de congestion, nous réalisons systématiquement une anastomose veineuse supplémentaire en utilisant si cela n'a pas été déjà fait une veine épigastrique inférieure superficielle. Si une anastomose veineuse déjà présente est thrombosée, une réfection de celle-ci est réalisée. Cependant souvent la congestion veineuse du lambeau de DIEP n'est pas due à un thrombus veineux mais à une inadéquation du flux vasculaire dans la palette cutanée. Comme déjà expliqué précédemment, la voie prioritaire de drainage veineux est la veine épigastrique inférieure superficielle. Ainsi son anastomose sur le site receveur diminue drastiquement les risques d'insuffisance veineuse. Pour le branchement de cette nouvelle veine au niveau mammaire, il est classique de le réaliser sur la veine céphalique déroutée du sillon delto-pectoral. Toutes les veines régionales sont également des possibilités.

La détection de signes d'insuffisance veineuse peropératoire ou post-opératoire doit pousser le chirurgien à réaliser une anastomose veineuse supplémentaire. Actuellement, les recommandations s'accordent sur la réalisation de deux branchements veineux systématique dans le cas du lambeau de DIEP pour diminuer le taux de reprise et de complications post-opératoires (98,100,101).

### IV.4.3 – Nécrose graisseuse et nécrose cutanée partielle

Un taux plus important est observé en cas de RM, c'est-à-dire lors d'une reprise d'une ancienne reconstruction. Au total, 26 patientes ont présenté au cours de leur hospitalisation un retard de cicatrisation du sein. Ce sont les extrémités du lambeau (interne ou externe) qui étaient les plus à même de souffrir lorsqu'il y avait une nécrose cutanée partielle. 7 patientes de ce groupe ont bénéficié d'un parage chirurgical (27%), les 19 autres nécessitant uniquement des soins de pansements. La mise en place de sangsue a eu lieu pour 5 patientes (19%).

L'indication à l'instauration d'une hirudothérapie dans notre service est une souffrance veineuse limitée du lambeau de DIEP. En aucun cas les sangsues ne peuvent remplacer la réalisation d'un nouveau branchement veineux. Dans la littérature, la diminution de ce taux semble liée à l'optimisation de la microcirculation du lambeau.

La principale avancée a été l'excision peropératoire du segment IV du lambeau libre abdominal qui a permis une réduction majeure de ces complications (125). Il semblerait que le « superdrainage veineux » du lambeau (98–100), c'est-à-dire la réalisation de plus d'une anastomose veineuse, notamment avec la veine épigastrique inférieure superficielle, diminue l'apparition de ces complications. Cela reste actuellement un challenge de la reconstruction par lambeau de DIEP car ce sont les complications les plus fréquemment rencontrées en post-opératoires.

### IV.4.4 – Complications abdominales

2 patientes (1%) ont présenté une nécrose cutanée abdominale motivant l'instauration d'une cicatrisation dirigée suivi d'une greffe de peau dans les deux cas (figure 34).

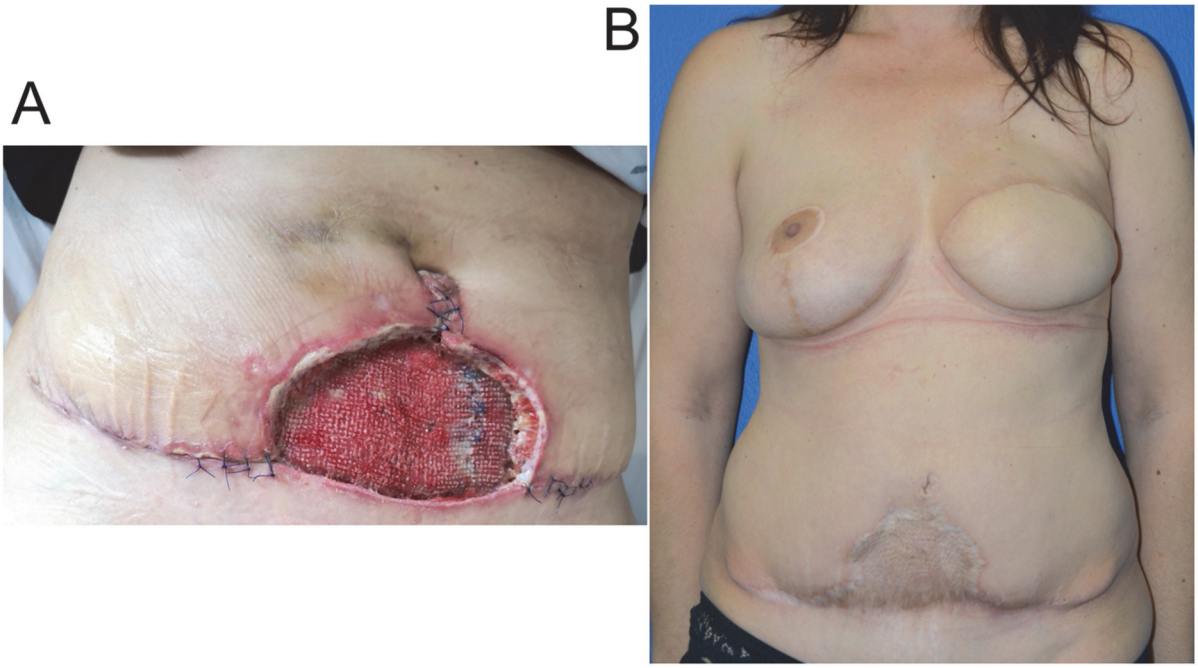


*Figure 35 : Patiente ayant présenté une nécrose cutanée du lambeau abdominal en post-opératoire précoce. A : aspect après parage en protocole de cicatrisation dirigée*
*B : aspect à 1 an après greffe de peau mince*

Les 182 reconstructions unilatérales ont donné lieu à 5 reprises pour réparation d'une éventration abdominale soit un taux de 2,8 % d'éventration post-opératoire. Plusieurs travaux ont étudié l'intérêt de la mise en place d'une plaque abdominale prothétique, résorbable ou non, pour diminuer la morbidité au site donneur abdominale (206).
Il ne nous semble pas nécessaire d'ajouter ce type de prothèse lors du prélèvement d'un lambeau de DIEP. La suture soigneuse de l'ouverture aponévrotique réalisée pour la dissection pédiculaire nous semble suffisante. Dans les populations bilatérales où deux lambeaux de DIEP ont été levés, aucune complication de ce genre n'a été identifiée. L'absence de mise en place de ce type de plaque de renforcement abdominal est un des avantages de la technique de DIEP.

Les nouvelles modalités de prélèvements d'un lambeau de DIEP : laparoscopique et endoscopique assisté par robot se sont développés dans l'objectif de faire diminuer le taux d'éventration et de voussures abdominales post-DIEP. Les publications princeps(90–92,146) montre une diminution du risque d'éventration post-opératoire sans toutefois le supprimer totalement et au prix d'une augmentation du temps opératoire.

## IV.4.5 – Complications générales

La RM par lambeau libre abdominal présente une morbidité générale tolérable comparé aux autres modalités de reconstruction que sont les lambeaux pédiculés et autres lambeaux libres (120,155).

82 patientes, toutes populations considérées, ont présenté au moins une complication (40 % de l'effectif total). Il y a donc 6 patientes sur 10 qui bénéficient d'une reconstruction microchirurgicale du sein par lambeau abdominal qui ne présente aucune complication post-opératoire. Ce ratio reste acceptable et explique en partie la satisfaction des patientes après ce type de reconstruction.

L'anémie post-opératoire et la transfusion sanguine qui peut en découler sont majoritaires. On estime à 14 % la fréquence de survenue d'une anémie à la suite du premier temps de reconstruction par lambeau abdominal (29 patientes concernées sur 207) et à 6,8 % la fréquence de transfusion sanguine post-opératoire toutes reconstructions confondues (14 patientes concernées sur 207). Une patiente sur huit présentera une anémie post-opératoire et une patiente anémiée sur deux nécessitera une transfusion sanguine. Ce taux est nettement inférieur à ceux retrouvés dans la littérature (207). Les facteurs de risques de transfusion mis en évidence par Appleton et al. sont une durée opératoire longue et une reconstruction bilatérale. Notre faible nombre de reconstruction bilatérale peut expliquer une partie de cette différence.

7 patientes (3% de l'effectif total) ont présenté une pneumopathie infectieuse post-oépratoire dont l'origine n'est pas expliquée. Les suites étaient toujours simples sous antibiothérapie probabiliste.

5 patientes (2,4% de l'effectif total) ont présenté une complication thromboembolique au cours de leur hospitalisation : 4 embolies pulmonaires et 1 thrombose veineuse profonde d'un membre inférieur. Leur traitement a eu lieu en hospitalisation conventionnelle.

3 passages en réanimation (1,4 % de l'effectif total) ont été relevés : 2 pour la prise en charge de complications infectieuses, 1 pour la prise en charge d'un choc hémorragique.

## *IV.5 – Comment se continue une reconstruction après un DIEP ?*

Une RM unilatérale par DIEP nécessite en moyenne 2,64 interventions et s'étale sur à peu près un an (durée totale moyenne de la RM = 395 jours).

C'est-à-dire qu'en pratique, 2 ou 3 interventions de chirurgie plastique sont nécessaires :

- Le lambeau de DIEP
- Une chirurgie de symétrisation et/ou des retouches sur le lambeau de DIEP
- La reconstruction de la plaque aréolo-mamelonnaire

Ces retouches sont présentes dans 175 interventions sur 182 dans la population unilatérale (96 %). Une greffe d'adipocytes autologues, une reprise de cicatrices, une lipoaspiration du tissu adipeux, une modification de la position du sillon sous-mammaire ou encore la lutte contre des adhérences sont autant de gestes qui coexistent sur le sein reconstruit lors du deuxième temps.

| **Retouches lors du deuxième temps de RM :** | **n=175** | **100%** |
|---|---|---|
| Greffe d'adipocytes autologues | 131 | 75% |
| Reprise de cicatrices | 53 | 30% |
| Lipoaspiration | 55 | 30% |
| Modification SSM | 26 | 15% |
| Adhérences | 18 | 10% |

*Tableau 26 : Distribution des retouches lors du 2ème temps de RM après DIEP*

La greffe de tissu graisseux autologue concernait d'avantage le segment I reconstruit et la zone du décolleté. La lipoaspiration concernait la partie externe du sein reconstruit et le sillon latéro-mammaire.

Lors de la survenue d'un échec, la moyenne d'interventions nécessaire grimpe à 4,43 interventions avec une durée totale de la reconstruction mammaire plus longue de 7 mois. La nécrose totale du lambeau de DIEP impacte péjorativement la reconstruction des patientes. Dans ce contexte, c'est la multiplication des temps de greffes d'adipocytes autologues qui gonflent le nombre d'interventions de chirurgie plastique nécessaire à l'obtention du résultat.

Sur les 14 échecs en reconstruction par DIEP unilatérale, seulement deux patientes n'ont pas poursuivi leur reconstruction dans notre centre.

La suite de la RM après lambeau de DIEP reste hétérogène car basée sur les désirs et souhaits de chaque patiente. Certaines patientes vont demander plusieurs temps de filling pour augmenter le volume de la reconstruction, d'autres vont porter leur intérêt sur la reconstruction de la plaque aréolo-mamelonnaire quand certaines patientes se contentent du premier temps chirurgical.

43 patientes (22 % des reconstructions unilatérales) n'ont pas bénéficié de chirurgie de symétrisation sur l'autre sein. 3 femmes avaient déjà été symétrisé lors d'une précédente chirurgie (RMT) et 11 patientes ont été perdues de vue.
Finalement, 29 femmes (15 % des reconstructions unilatérales) présentaient une symétrie mammaire satisfaisante après le premier temps de reconstruction permettant d'éviter une chirurgie sur le sein controlatéral.
Pour ces patientes, le sein non touché par la maladie cancéreuse était de volume moyen avec un grade de ptose selon Regnault entre 0 et 1.

41 patientes (23 %) n'ont pas bénéficié de reconstruction mamelonnaire. Parmi ce groupe, 20 patientes étaient en attente d'une reconstruction du mamelon lors du recueil de données, 14 patientes ont été perdues de vue, 4 patientes avaient refusé cette chirurgie et 3 patientes n'en avaient pas besoin (1 mamelon déjà reconstruit et 2 plaques aréolo-mamelonnaires conservées).

Le schéma d'un projet de RM classique a été suivi par approximativement trois quart de notre échantillon. Une grande majorité des femmes débutant leur reconstruction mammaire dans notre service la termine également avec notre équipe. Une relation de confiance se construit et semble indispensable pour mener à bien la totalité d'une RM qui s'étalent sur une période d'au minimum un an.

Le délai moyen séparant la mastectomie et le lambeau de DIEP dans le groupe RMT était de 80 mois soit 6 ans et demi. Cela signifie qu'une patiente bénéficiant d'une RM prothétique reste satisfaite pour une durée de 6 ans. Après ce délai, une gêne apparait et motive une nouvelle chirurgie. Certaines de ces patientes basculent alors vers la RM autologue. Dans une ancienne étude du service,7 patientes d'une série de 54 initialement reconstruites par implant mammaire optées pour la réalisation d'un lambeau libre. Notre revue en identifie 29 qui ont choisi un lambeau libre abdominal pour remplacer leur prothèse mammaire.

## *IV.6 – Le questionnaire de satisfaction*

Nous avons pris le parti de ne pas utiliser un questionnaire validé par la littérature scientifique comme le Q-BREAST Score ou le SF-36. Même si ces questionnaires ont montré leur intérêt dans l'évaluation de la satisfaction, la longueur et la complexité de leur réalisation ainsi que parfois la mauvaise compréhension de l'échelle de valeurs utilisée nous ont poussés à imaginer une autre forme de questionnement vis-à-vis de nos patientes. Certains aspects majeurs ne sont à notre sens pas évalués par ces questionnaires publiés. La compréhension du projet thérapeutique chirurgical et notamment de la prise en charge d'un échec de lambeau de DIEP est fondamentale. Malgré l'information apportée par notre équipe avant l'intervention, il arrive que lors d'un échec de DIEP une patiente refuse la reconstruction par lambeau de grand dorsal, solution habituelle pour couvrir la perte de substance résultat de la dépose du lambeau nécrosé de DIEP. Cette situation s'est présentée une fois dans notre série de patientes.

Notre enquête retrouve un très haut niveau de satisfaction comparable à ceux publiés dans la littérature (149,150,152).

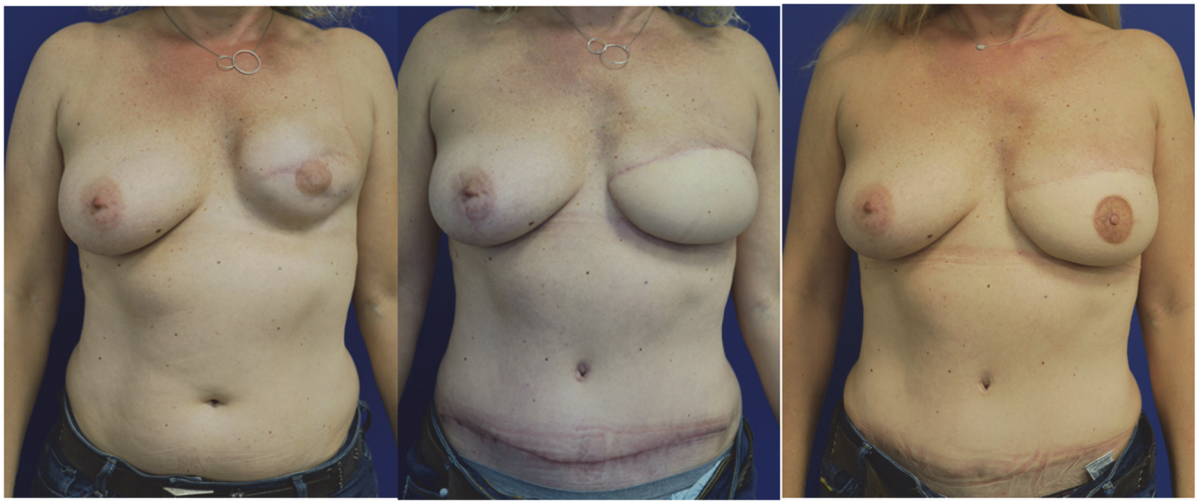

*Figure 36 : exemple de RM tertiaire par lambeau de DIEP*

Presque 30 % des femmes interrogées rapportent une durée trop longue de leur RM. Actuellement, la reconstruction mamelonnaire fait l'objet d'un troisième temps opératoire à distance des chirurgies précédentes pour éviter une ectopie du mamelon. La proposition de cette reconstruction lors du deuxième temps de reconstruction chez certaines patientes le désirant et prenant le risque d'une malposition peut être envisagé pour raccourcir cette durée.

Seulement la moitié des participantes dit ne pas être gêné au niveau abdominal. 40 patientes décrivent au moins un motif d'inconfort notamment la sensation d'une perte de force de la sangle abdominal. Les douleurs, l'aspect esthétique, l'hypoesthésie abdominale ou les cicatrices concernent tous une partie plus ou moins grande de notre échantillon. L'évaluation de la morbidité abdominale est une préoccupation récente dans la littérature et le taux de satisfaction est globalement semblable à ce que l'on a retrouvé dans notre cohorte (141,146,147).

Surtout, 30 % des femmes interrogées décrivent une limitation physique après reconstruction par lambeau de DIEP à type d'éviction du port des charges lourdes ou de diminution de leur activité physique. A notre connaissance, il n'existe pas de publications dans la littérature étudiant l'impact physique post-opératoire après prélèvement d'un lambeau de DIEP. Par contre, plusieurs études électromyographiques et échographiques ont débattu de l'impact visible et évaluable de ce lambeau abdominal (143,144). Cet élément nous parait capital car à l'origine d'un possible surcoût pour la société en termes d'arrêt de travail.

Une majorité de patientes a exprimé comme étant la principale priorité de leur RM le confort attendu par celle-ci. Le confort se classe devant l'esthétique et le désir de bénéficier d'une reconstruction autologue. Les gênes dans la vie quotidienne présentes après une mastectomie sont donc une des préoccupations majeures des femmes prises en charges. La RM a alors pour premier but de soulager ces désagréments en apportant une aisance et un bien-être qui étaient perdus.

32 femmes sur les 88 interrogées (36 %) ont exprimé leur choix d'une reconstruction évitant les « corps étranger » et l'utilisation du « muscle du dos ».

63 participantes sur les 88 (72 %) affirment que la peur d'une reconstruction par prothèse a participé à leur choix du lambeau de DIEP et 74 participantes sur les 88 (84 %) disent que la crainte d'une reconstruction par lambeau de grand dorsal a contribué à leur choix.

Il existe certainement un biais de recrutement des patientes désirant une RM autologue dans notre service. L'orientation de l'activité du service vers la RM sans prothèse attire le flux de patientes réfractaires à la mise en place d'un implant. Cela étant, il existe une vraie aversion à la RM par lambeau de grand dorsal difficilement explicable. Parmi ce groupe de patientes, 87 % ont exprimé leur peur de douleurs résiduelles dorsales, 66 % leur refus de cicatrices dans le dos et 62 % leur crainte d'une limitation physique post-reconstruction.

Il n'existe pas dans la littérature d'argument en faveur d'un taux élevé de morbidité après RM par grand dorsal (208,209). Certaines équipes le proposent même en première intention, préférentiellement à un lambeau de DIEP (210). La consultation doit être un moment privilégié pour renouveler une information globale sur les différentes possibilités de reconstruction existantes et le chirurgien ne doit pas hésiter à défaire ces fausses idées pour aiguiller le cas échéant vers ce type de reconstruction.

De nombreuses techniques de RM autologues se sont développées lors des deux dernières décennies dans l'objectif d'épaissir l'arsenal thérapeutique du chirurgien plasticien. La sécurité sociale a pris en compte cette tendance actuelle et rembourse plusieurs nouvelles techniques avec une inscription de ces actes au registre de la CCAM, notamment les autogreffes de tissu adipeux au niveau du sein (codes QEEB152 et QEEB317 mis en place en 2017). Elle considère cependant que les techniques de reconstructions par lambeaux libres glutéaux (SGAP,IGAP) et cruraux (TUG,PAP) ne doivent pas faire partie des techniques proposées aux femmes en 1ère intention.

La satisfaction apportée par le lambeau de DIEP a rapidement été comparé aux autres solutions existantes. D'abord au lambeau libre de TRAM et à sa version « muscle-sparing » puis aux nouveaux lambeaux libres perforants glutéaux (SGAP, IGAP), lombaires (LAP) et cruraux (PAP). Si comparé aux autres formes de lambeaux abdominaux, le lambeau de DIEP s'impose par sa moindre morbidité du site donneur, qu'en est-il des nouveaux lambeaux perforants libres ? Il existe actuellement peu de travaux sur ce sujet. Une équipe belge a comparé les résultats des scores de satisfactions de patientes ayant bénéficié d'un lambeau de DIEP ou d'un lambeau de LAP ou d'un lambeau de SGAP. Elle met en évidence un moins bon score de bien-être physique et d'apparence du site donneur en cas de reconstruction par LAP ou SGAP (163). Une équipe anglaise rapporte les résultats des questionnaires de satisfaction de 4 patientes ayant bénéficié d'une RM par lambeau de DIEP et lambeau de PAP. Le site donneur du lambeau de PAP était mieux accepté, la récupération après reconstruction par lambeau de PAP semblait plus rapide qu'après lambeau de DIEP (157). Ces nouveaux lambeaux doivent être évalués sur de plus grands échantillons.

Un nombre conséquent de patientes interrogées ne se rappelaient plus ou n'adhéraient pas à la stratégie thérapeutique du service. L'acceptation d'une reconstruction par grand dorsal en cas d'échec pose un problème et nécessite également un renforcement d'information à l'échelle de notre échantillon. Une seule patiente confrontée à un échec a totalement refusé une reconstruction de sauvetage par grand dorsal et n'a pas poursuivi sa reconstruction dans notre centre.

Nos participantes sont nombreuses à exprimer des motifs d'insatisfaction malgré tout. Il ressort du questionnaire que la reconstruction du mamelon ne satisfait pas pleinement les patientes sur le long terme dans 46 % des cas. Un défaut de projection du mamelon ou une malposition de ce dernier sont les principales plaintes. Il a été montré que ce dernier temps de reconstruction n'en est pas moins important pour augmenter la satisfaction générale et esthétique (211,212). Un creux ou un manque de volume dans la zone du décolleté de la reconstruction est la deuxième plainte malgré les retouches réalisées. Enfin la disparition du tatouage est également très souvent rencontrée.

L'intérêt d'une réinnervation du lambeau de DIEP semble limité à la vue du faible pourcentage de patientes présentant une altération de la sensibilité gênante dans leur vie quotidienne.

# Conclusion

Le lambeau perforant basé sur l'artère épigastrique inférieure profonde (DIEP) s'est imposé comme la technique privilégiée de RM autologue dans notre centre. Ses avantages sont une reconstruction souple de couleur et de texture similaire au sein naturel qui apporte une grande satisfaction aux patientes. Néanmoins, il persiste certains inconvénients tels qu'une morbidité du site donneur abdominal pouvant aller d'une nécrose cutanée superficielle à l'éventration post-opératoire.

Le lambeau de DIEP est polyvalent et le chirurgien peut le proposer dans de multiples situations. Cependant un choix des patientes éligibles est nécessaire. Nos critères de sélection à cette reconstruction nous ont permis de maitriser le taux de complications post-opératoires aigües et chroniques tout en assurant une très bonne fiabilité à ce lambeau libre.

Les réponses au questionnaire montrent que la quasi-totalité des patientes est satisfaite de sa RM par DIEP. Une infime partie est réfractaire à une chirurgie de sauvetage par lambeau de grand dorsal en cas d'échec du DIEP. Cela renforce notre conviction que l'information médicale doit être adaptée et récurrente pour ces patientes. Il persiste des motifs d'insatisfaction en fin de RM pour quelques-unes d'entre elles.

Depuis sa première publication en 1994, le DIEP est passé d'alternative chirurgicale à gold standard en cas de désir d'une RM autologue par la patiente. Son succès ne semble pas s'estomper malgré l'enrichissement des techniques de RM autologue. Ce lambeau perforant rempli toutes les exigences du cahier des charges d'une RM.

# Annexes

***Annexe n°1*** *: Zones de perfusion du lambeau de DIEP décrites par Sait-Cyr et Rozen (27)*

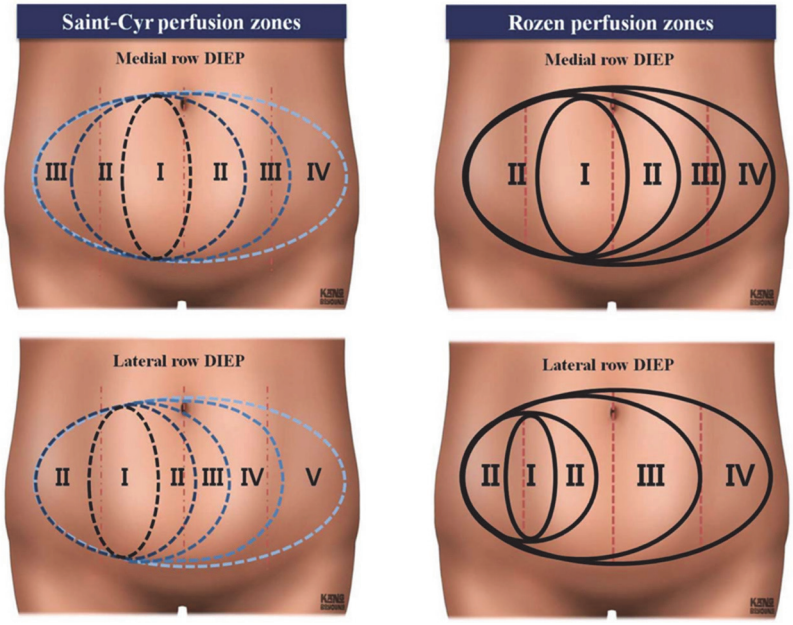


*Figure 7. The latest perfusion zones proposed by Saint-Cyr.*

*Figure 6. Rozen perfusion zones.*

***Annexe n°2*** *: Méta-analyse de la perfusion cutanée du territoire abdominal séparé en 4 zones selon Hartrampf (23)*

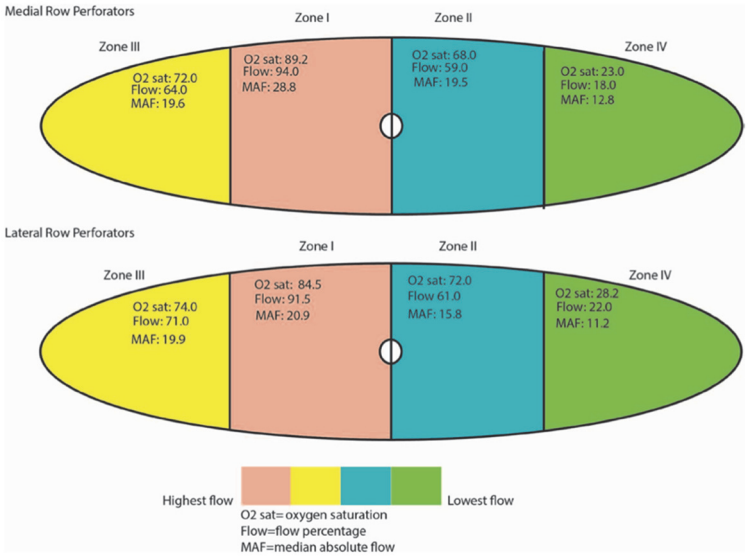

***Annexe n°3*** *: Reconstruction « volume-rendering » d'un angioscanner préopératoire démontrant les communications existantes entre le système veineux profond et superficiel épigastrique (30)*

*(SIEV = veine épigastrique inférieure superficielle, C = branche communicante, P = perforante veineuse de la VEIP, U = tige ombilicale)*

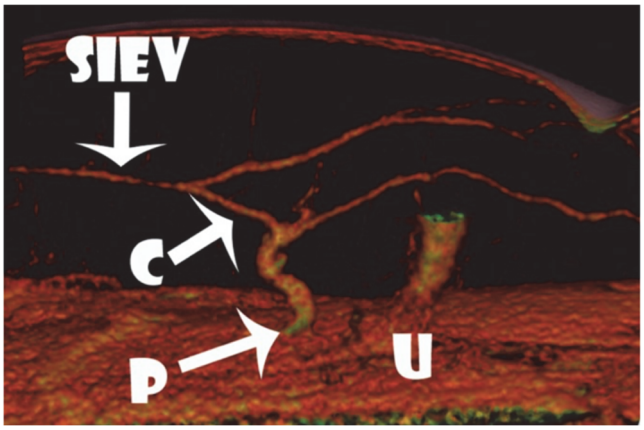


***Annexe n°4*** *: Feuille d'information SOFCPRE délivrée à chaque patiente au cours de la consultation*

**RECONSTRUCTION DU SEIN PAR LAMBEAU DIEP**

SOF.CPRE

Version 4 mise à jour janvier 2019

**Information délivrée le :**

**Au bénéfice de :**
**Nom :**
**Prénom :**

**Cachet du Médecin :**

Cette fiche d'information a été conçue **sous l'égide de la Société Française de Chirurgie Plastique Reconstructrice et Esthétique (SOF.CPRE)** comme un complément à votre première consultation, pour tenter de répondre à toutes les questions que vous pouvez vous poser si vous envisagez d'avoir recours à une reconstruction du sein par lambeau DIEP.

Le but de ce document est de vous apporter tous les éléments d'information nécessaires et indispensables pour vous permettre de prendre votre décision en parfaite connaissance de cause. Aussi vous est-il conseillé de le lire avec la plus grande attention.

**DÉFINITION, OBJECTIFS ET PRINCIPES**

La mastectomie ou mammectomie (les termes sont synonymes) correspond à l'ablation de la glande mammaire, d'un fuseau de peau et de l'aréole.

Elle reste malheureusement nécessaire dans certaines formes de cancer du sein.

Une demande de reconstruction mammaire est tout à fait légitime après mastectomie.

Le lambeau DIEP, pour Deep Inferior Epigastric Perforator flap, est une technique originale qui peut être proposée aux patientes présentant un ventre favorable.

L'excès de peau et de graisse à ce niveau est transféré au niveau du thorax afin de reconstruire le sein sans se servir de prothèse.

Cette reconstruction est prise en charge par l'Assurance-maladie.

**OBJECTIFS**

**ALTERNATIVES**

La reconstruction mammaire n'est jamais obligatoire. L'utilisation d'une prothèse externe peut être suffisamment satisfaisante pour certaines femmes. La reconstruction reste un choix personnel.

Il existe d'autres techniques apportant des tissus d'une autre partie de votre corps (lambeau de grand dorsal). Chaque technique a ses avantages comme ses inconvénients propres.

**PRINCIPES**

L'intervention est réalisée soit immédiatement lors de la mastectomie, on parle alors de **reconstruction immédiate,** soit à distance de la mastectomie et des traitements complémentaires qui ont été nécessaires, on parle alors de **reconstruction secondaire.**

La cicatrice de mastectomie est réutilisée comme voie d'abord en cas de reconstruction ; si elle peut parfois être améliorée, il est impossible de la faire disparaître.

***Annexe N°5*** *: Exemples de résultats d'imagerie par DIRT selon De Weerd (60)*

*en peropératoire, après refroidissement par une surface en métal à température ambiante, le hot spot (cercle) correspondant à la perforante disséquée réapparait confirmant la vascularisation du lambeau.*

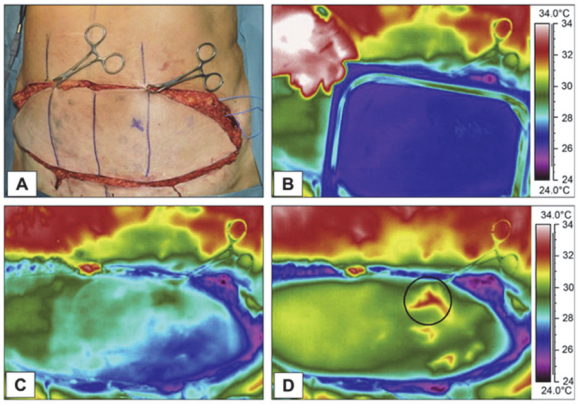


***Annexe N°5 (suite 1)*** *: en peropératoire, cette imagerie permet le contrôle de la bonne perméabilité des anastomoses.*

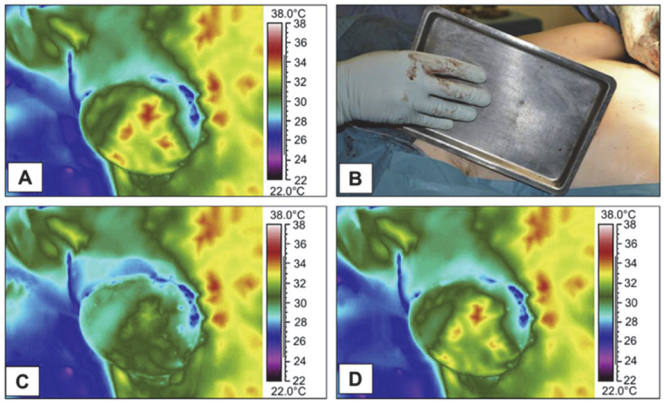


***Annexe N°5 (suite 2)*** *: en post-opératoire, elle permet également la surveillance du lambeau. Au 6ème jour, de nouveaux hot spots apparaissent sur le lambeau signant sa bonne vascularisation.*

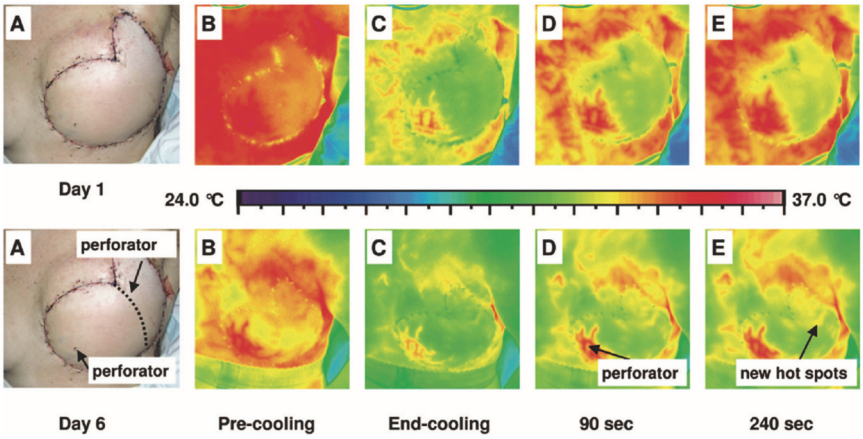

***Annexe n°6*** *: Exemple d'image obtenu par angiographie fluorescente assistée par laser*

*Haut : les flèches rouges représentent les perforantes abdominales de l'AEIP*

*Bas : la flèche rouge matérialise l'AEIS, la flèche jaune le bord inférieur du lambeau de DIEP*

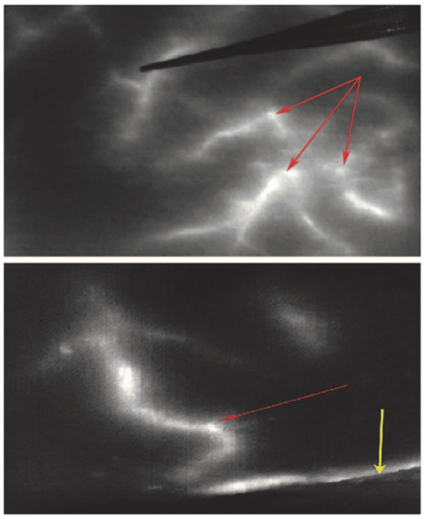

***Annexe n°7*** *: technique standardisée de dessin d'un lambeau de DIEP*

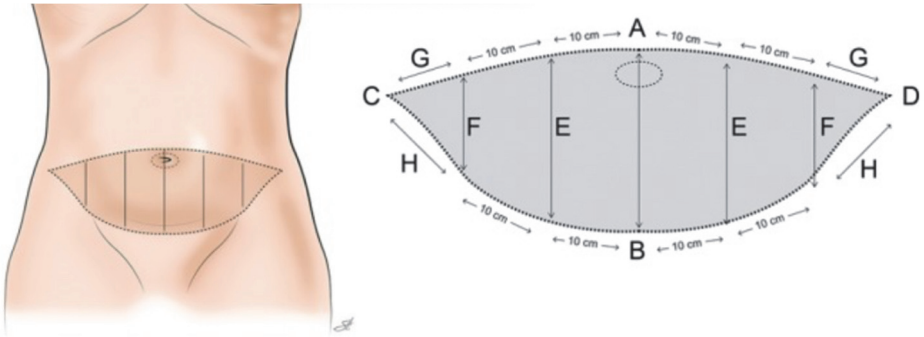


***Annexe n°8*** *: Sonde cutanée de spectroscopie infrarouge (NIRS) selon Colwell (213)*

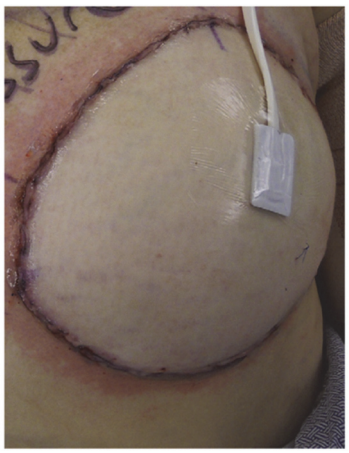

***Annexe n° 9*** *: Algorithme de réalisation d'un DIEP Supercharge veineux*

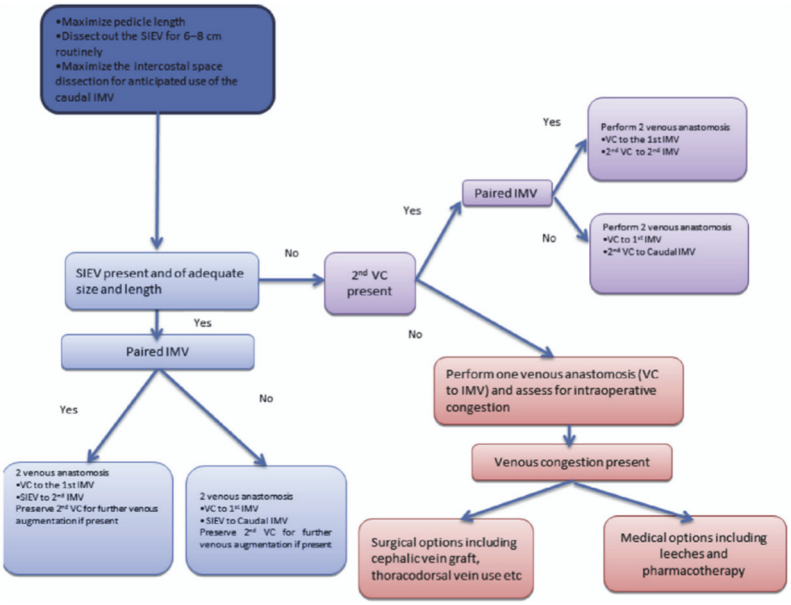


***Annexe n°10*** *: Les 4 anastomoses microchirurgicales possibles pour un « stacked » DIEP (109)*

*Type 1 = terminoterminal extrémité distale pédicule 1 - extrémité proximale pédicule 2*

*Type 2 = terminoterminal branche pédicule 1 - extrémité proximale pédicule 2*

*Type 3 = terminolatéral pédicule 1 - extrémité proximale pédicule 2*

*Type 4 = terminoterminal indépendante l'une de l'autre*

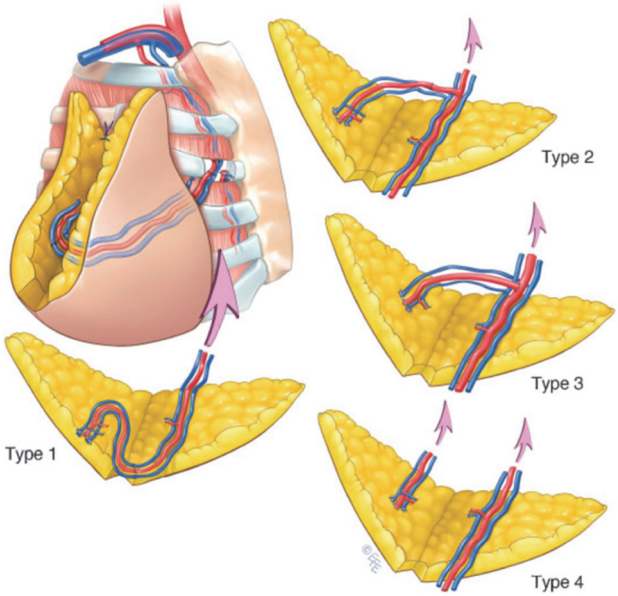

***Annexe n°11 :*** *Modelage du lambeau « stacked » DIEP selon Patel (110)*

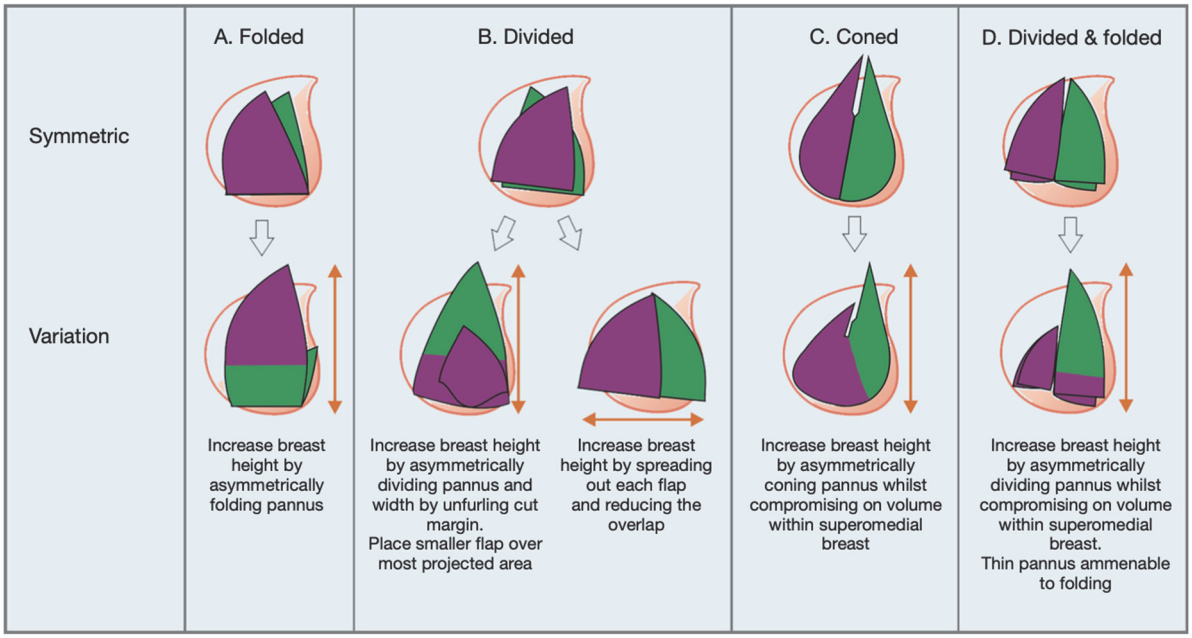

***Annexe 12*** : *Questionnaire de satisfaction envoyé aux patientes de notre échantillon*

Questionnaire de satisfaction

Merci de bien lire pour chaque question s'il faut simplement cocher une réponse ou classer les propositions par ordre d'importance (1, 2, 3, etc... 1 étant le plus important à vos yeux)

1 – Êtes-vous globalement satisfaite du résultat de votre reconstruction mammaire ? Cochez une réponse

☐ Oui très satisfaite

☐ Plutôt satisfaite

☐ Moyennement satisfaite

☐ Pas satisfaite du tout

2 – Si c'était à refaire, le referiez-vous ? Cochez une réponse

☐ OUI à 100%

☐ Plutôt oui

☐ Plutôt non

☐ Non pas du tout je regrette ma reconstruction

3 – Avez-vous trouvé que la durée de votre reconstruction mammaire (DIEP, symétrisation, retouches, mamelon) était trop longue ? Cochez une réponse

☐ OUI

☐ NON

4 – Avez-vous bénéficié de chirurgie sur le sein controlatéral ? Cochez une réponse

☐ OUI

☐ NON

Si oui, en êtes-vous satisfaites ? Cochez une réponse

☐ Oui très satisfaite

☐ Plutôt satisfaite

☐ Moyennement satisfaite

☐ Pas satisfaite du tout

5 – Est-ce que votre abdomen (ventre) est une cause de symptômes (gêne, douleur ou autres) depuis votre reconstruction ? Cochez une réponse

☐ Oui je suis très gênée

☐ Je suis moyennement gênée

☐ Légèrement gênée

☐ Pas du tout gênée

Si vous êtes gênés : pour quelle(s) raison(s) ?

Classez la raison de cette gêne par priorité de 1 à 4 (1 étant le plus important pour vous, vous pouvez laisser une case vide si elle ne vous correspond pas)

☐ Les douleurs

☐ Les sensations de perte de force de la paroi abdominale

☐ Le résultat esthétique : aspect du ventre

☐ Les cicatrices du ventre

6 – Vous sentez-vous limité physiquement depuis votre reconstruction mammaire ? (Éviction du port des charges lourdes, diminution de votre activité physique)

Cochez une réponse

☐ OUI ☐ NON

7 – Avez-vous bénéficié d'une reconstruction du mamelon ? Cochez une réponse

☐ OUI ☐ NON

Si non, explicitez la raison :

Cochez une réponse

☐ Je n'en ressens pas le besoin, je suis bien comme ca

☐ Je n'ai pas envie d'avoir une intervention de plus

☐ Je n'ai pas eu le temps de m'en occuper mais j'aimerais le faire par la suite

☐ Je ne sais pas pourquoi

8 – Pour vous, la priorité dans votre projet de reconstruction mammaire était :
Classez par ordre de priorité de 1 à 4 (1 étant le plus important pour vous, vous pouvez laisser une case vide si elle ne vous correspond pas)

☐ Le minimum d'interventions : avoir le minimum d'interventions même si le DIEP est une intervention lourde

☐ Le confort : vous pensez que cette technique apporte le meilleur confort

☐ L'esthétique : vous pensez que cette technique est celle qui permet la plus jolie reconstruction

☐ Autre : (explicitez merci)

9 – Pourquoi avez-vous choisi un DIEP plutôt qu'une autre reconstruction ?
Classez dans l'ordre qui vous correspond le mieux de 1 à 5 (1 étant le plus important pour vous, vous pouvez laisser une case vide si elle ne vous correspond pas)

☐ Le ventre : Pour améliorer mon ventre car j'avais un excès cutané à ce niveau qui me gênait

☐ Le volume : pour avoir le maximum de volume pour reconstruire mon sein

☐ Je n'ai pas eu le choix : il semble qu'il n'y avait pas d'autre possibilité dans mon cas

☐ Peur de la prothèse : Je refusais à tout prix une reconstruction par prothèse

☐ Peur du grand dorsal : Je ne voulais surtout pas de grand dorsal

Si vous êtes concernés par la crainte d'une reconstruction par grand dorsal,
Classez dans l'ordre qui vous correspond de 1 à 3 les raisons de cette crainte (1 étant le plus important pour vous, vous pouvez laisser une case vide si elle ne vous correspond pas)

☐ Je suis sportive j'avais peur d'être limitée dans mes activités physiques

☐ J'avais peur d'avoir mal au dos

☐ Je ne voulais pas de cicatrices dans le dos

10 – Aviez-vous compris qu'en cas d'échec il faudrait faire une reconstruction par grand dorsal ?
Cochez une réponse

☐ Oui je le savais et j'étais d'accord

☐ Oui je le savais mais je n'étais pas d'accord

☐ Non je ne sais plus

11 – Accepteriez-vous de réaliser encore une intervention pour améliorer le résultat de votre reconstruction mammaire ?

Cochez une réponse

☐ OUI

☐ Non je n'en ai pas besoin

☐ Non j'en aurais besoin mais je n'ai plus du tout envie

Si vous avez répondu oui : pour améliorer quoi ?

Cochez une réponse et entourez ce qui correspond le mieux à votre priorité

☐ L'autre sein car il est : trop gros ?
trop petit ?
trop tombant ?

☐ Le sein reconstruit car il est trop gros ?
trop petit ?
trop plat ?
Problème dans le décolleté ?

☐ L'aréole ou mamelon car : il existe un problème de tatouage ?
il existe un problème de mamelon ?
vous n'avez pas encore fait la reconstruction de l'aréole ou du mamelon ?

12 – Concernant la sensibilité de votre poitrine, cochez une réponse qui correspond le mieux à votre situation : Cochez une réponse

☐ La sensibilité de votre poitrine est altérée mais cela ne vous gêne pas ou très peu

☐ La sensibilité de votre poitrine est altérée et cela vous gêne quotidiennement

☐ La sensibilité de votre poitrine n'est pas altérée

# Bibliographie


1. World Health Organization GCO. Breast Cancer in 2021.
2. Schneider WJ, Hill HL, Brown RG. Latissimus dorsi myocutaneous flap for breast reconstruction. Br J Plast Surg. 1977 Oct;30(4):277–81.
3. Bostwick J, Vasconez LO, Jurkiewicz MJ. Breast reconstruction after a radical mastectomy. Plast Reconstr Surg. 1978 May;61(5):682–93.
4. Robbins TH. Rectus abdominis myocutaneous flap for breast reconstruction. Aust N Z J Surg. 1979 Oct;49(5):527–30.
5. Hartrampf CR, Scheflan M, Black PW. Breast reconstruction with a transverse abdominal island flap. Plast Reconstr Surg. 1982 Feb;69(2):216–25.
6. Harii K, Omori S. Use of the gastroepiploic vessels as recipient or donor vessels in the free transfer of composite flaps by microvascular anastomoses. Plast Reconstr Surg. 1973 Nov;52(5):541–8.
7. Holmström H. The free abdominoplasty flap and its use in breast reconstruction. An experimental study and clinical case report. Scand J Plast Reconstr Surg. 1979;13(3):423–7.
8. Pennington DG, Pelly AD. The rectus abdominis myocutaneous free flap. Br J Plast Surg. 1980 Apr;33(2):277–82.
9. Taylor GI, Corlett RJ, Boyd JB. The versatile deep inferior epigastric (inferior rectus abdominis) flap. Br J Plast Surg. 1984 Jul;37(3):330–50.
10. Koshima I, Soeda S. Inferior epigastric artery skin flaps without rectus abdominis muscle. Br J Plast Surg. 1989 Nov;42(6):645–8.
11. Koshima I, Moriguchi T, Soeda S, Tanaka H, Umeda N. Free Thin Paraumbilical Perforator-based Flaps: Annals of Plastic Surgery. 1992 Jul;29(1):12–7.
12. Allen RJ, Treece P. Deep Inferior Epigastric Perforator Flap for Breast Reconstruction: Annals of Plastic Surgery. 1994 Jan;32(1):32–8.
13. Grotting JC. The Free Abdominoplasty Flap for Immediate Breast Reconstruction: Annals of Plastic Surgery. 1991 Oct;27(4):351–4.
14. Volpe AG, Rothkopf DM, Walton RL. The Versatile Superficial Inferior Epigastric Flap for Breast Reconstruction: Annals of Plastic Surgery. 1994 Feb;32(2):113–7.
15. Huger WE. The anatomic rationale for abdominal lipectomy. Am Surg. 1979 Sep;45(9): 612–7.
16. Neligan P, editor. Plastic surgery. Fourth edition. London: Elsevier; 2018. 6 p.
17. Edlow JA, Juang P, Margulies S, Burstein J. Rectus Sheath Hematoma. Annals of Emergency Medicine. 1999 Nov;34(5):671–5.
18. Moon HK, Taylor GI. The vascular anatomy of rectus abdominis musculocutaneous flaps based on the deep superior epigastric system. Plast Reconstr Surg. 1988 Nov;82(5):815–32.
19. Rozen WM, Palmer KP, Suami H, Pan WR, Ashton MW, Corlett RJ, et al. The DIEA Branching Pattern and Its Relationship to Perforators: The Importance of Preoperative Computed Tomographic Angiography for DIEA Perforator Flaps: Plastic and Reconstructive Surgery. 2008 Feb;121(2):367–73.
20. Boucher F, Mojallal A, Nahai F. Atlas des artères perforantes de la peau, du tronc et des membres: applications cliniques et indications thérapeutiques. Issy les Moulineaux: Elsevier Masson; 2015.
21. Boucher F, Brosset S, Shipkov H, Aimard R, Rouvière O, Braye F, et al. An anatomic study of deep inferior epigastric artery diameters at the origin from external iliac and at the lateral border of rectus abdominis muscle by computed tomographic angiography from autologous breast reconstruction patients. Ann Chir Plast Esthet. 2020 Feb;65(1):70–6.

22. Bailey SH, Saint-Cyr M, Wong C, Mojallal A, Zhang K, Ouyang D, et al. The single dominant medial row perforator DIEP flap in breast reconstruction: three-dimensional perforasome and clinical results. Plast Reconstr Surg. 2010 Sep;126(3):739–51.
23. Ireton JE, Lakhiani C, Saint-Cyr M. Vascular anatomy of the deep inferior epigastric artery perforator flap: a systematic review. Plast Reconstr Surg. 2014 Nov;134(5):810e–21e.
24. Holm C, Mayr M, Höfter E, Ninkovic M. Perfusion zones of the DIEP flap revisited: a clinical study. Plast Reconstr Surg. 2006 Jan;117(1):37–43.
25. Rozen WM, Ashton MW, Le Roux CM, Pan W-R, Corlett RJ. The perforator angiosome: a new concept in the design of deep inferior epigastric artery perforator flaps for breast reconstruction. Microsurgery. 2010;30(1):1–7.
26. Wong C, Saint-Cyr M, Mojallal A, Schaub T, Bailey SH, Myers S, et al. Perforasomes of the DIEP flap: vascular anatomy of the lateral versus medial row perforators and clinical implications. Plast Reconstr Surg. 2010 Mar;125(3):772–82.
27. Lee K-T, Mun G-H. Perfusion of the diep flaps: A systematic review with meta-analysis: Perfusion Zones of DIEP Flap. Microsurgery. 2018 Jan;38(1):98–108.
28. Carramenha e Costa MA, Carriquiry C, Vasconez LO, Grotting JC, Herrera RH, Windle BH. An anatomic study of the venous drainage of the transverse rectus abdominis musculocutaneous flap. Plast Reconstr Surg. 1987 Feb;79(2):208–17.
29. Rozen WM, Pan W-R, Le Roux CM, Taylor GI, Ashton MW. The venous anatomy of the anterior abdominal wall: an anatomical and clinical study. Plast Reconstr Surg. 2009 Sep;124(3):848–53.
30. Rozen WM, Ashton MW. The venous anatomy of the abdominal wall for Deep Inferior Epigastric Artery (DIEP) flaps in breast reconstruction. Gland Surg. 2012 Aug;1(2):92–110.
31. Hamdi M, Casaer B, Andrades P, Thiessen F, Dancey A, D'Arpa S, et al. Salvage (tertiary) breast reconstruction after implant failure. J Plast Reconstr Aesthet Surg. 2011 Mar;64(3):353–9.
32. Granzow JW, Levine JL, Chiu ES, Allen RJ. Breast reconstruction using perforator flaps. J Surg Oncol. 2006 Nov 1;94(6):441–54.
33. Granzow JW, Levine JL, Chiu ES, Allen RJ. Breast reconstruction with the deep inferior epigastric perforator flap: history and an update on current technique. J Plast Reconstr Aesthet Surg. 2006;59(6):571–9.
34. Craigie JE, Allen RJ, DellaCroce FJ, Sullivan SK. Autogenous breast reconstruction with the deep inferior epigastric perforator flap. Clin Plast Surg. 2003 Jul;30(3):359–69.
35. Munder B, Andree C, Witzel C, Fertsch S, Stambera P, Schulz T, et al. The DIEP Flap as Well-established Method of Choice for Autologous Breast Reconstruction with a Low Complication Rate - Retrospective Single-centre 10-Year Experience. Geburtshilfe Frauenheilkd. 2020 Jun;80(6):628–38.
36. Weiler-Mithoff E, Hodgson ELB, Malata CM. Perforator flap breast reconstruction. Breast Dis. 2002;16:93–106.
37. Lee GK, Sheckter CC. Breast Reconstruction Following Breast Cancer Treatment-2018. JAMA. 2018 Sep 25;320(12):1277–8.
38. Deveaux C, Calibre C, Duquennoy-Martinot V, Guerreschi P, Dumont A. [New surgical strategy in breast reconstruction with implants for bilateral prophylactic mastectomies with BRCA gene mutation]. Ann Chir Plast Esthet. 2020 Jul;65(4):284–93.
39. Guerra AB, Metzinger SE, Bidros RS, Rizzuto RP, Gill PS, Nguyen AH, et al. Bilateral breast reconstruction with the deep inferior epigastric perforator (DIEP) flap: an experience with 280 flaps. Ann Plast Surg. 2004 Mar;52(3):246–52.
40. Ribuffo D, Marcellino M, Barnett GR, Houseman ND, Scuderi N. Breast reconstruction with abdominal flaps after abdominoplasties. Plast Reconstr Surg. 2001 Nov;108(6):1604–8.
41. Blondeel PN. One hundred free DIEP flap breast reconstructions: a personal experience. British Journal of Plastic Surgery. 1999 Mar;52(2):104–11.

42. De Frene B, Van Landuyt K, Hamdi M, Blondeel P, Roche N, Voet D, et al. Free DIEAP and SGAP flap breast reconstruction after abdominal/gluteal liposuction. J Plast Reconstr Aesthet Surg. 2006;59(10):1031–6.
43. Parrett BM, Caterson SA, Tobias AM, Lee BT. DIEP flaps in women with abdominal scars: are complication rates affected? Plast Reconstr Surg. 2008 May;121(5):1527–31.
44. Aubry S, Pauchot J, Kastler A, Laurent O, Tropet Y, Runge M. Preoperative imaging in the planning of deep inferior epigastric artery perforator flap surgery. Skeletal Radiol. 2013 Mar;42(3):319–27.
45. Fitzgerald O'Connor E, Rozen WM, Chowdhry M, Band B, Ramakrishnan VV, Griffiths M. Preoperative computed tomography angiography for planning DIEP flap breast reconstruction reduces operative time and overall complications. Gland Surg. 2016 Apr;5(2):93–8.
46. Masia J, Kosutic D, Clavero JA, Larranaga J, Vives L, Pons G. Preoperative computed tomographic angiogram for deep inferior epigastric artery perforator flap breast reconstruction. J Reconstr Microsurg. 2010 Jan;26(1):21–8.
47. Blondeel PN, Beyens G, Verhaeghe R, Van Landuyt K, Tonnard P, Monstrey SJ, et al. Doppler flowmetry in the planning of perforator flaps. British Journal of Plastic Surgery. 1998;51(3):202–9.
48. Giunta RE, Geisweid A, Feller AM. The value of preoperative Doppler sonography for planning free perforator flaps. Plast Reconstr Surg. 2000 Jun;105(7):2381–6.
49. Hallock GG. Doppler sonography and color duplex imaging for planning a perforator flap. Clin Plast Surg. 2003 Jul;30(3):347–57, v–vi.
50. Masia J, Clavero JA, Larrañaga JR, Alomar X, Pons G, Serret P. Multidetector-row computed tomography in the planning of abdominal perforator flaps. J Plast Reconstr Aesthet Surg. 2006;59(6):594–9.
51. Rozen WM, Phillips TJ, Ashton MW, Stella DL, Gibson RN, Taylor GI. Preoperative imaging for DIEA perforator flaps: a comparative study of computed tomographic angiography and Doppler ultrasound. Plast Reconstr Surg. 2008 Jan;121(1):9–16.
52. Zhang X, Mu D, Yang Y, Li W, Lin Y, Li H, et al. Predicting the Feasibility of Utilizing SIEA Flap for Breast Reconstruction with Preoperative BMI and Computed Tomography Angiography (CTA) Data. Aesthetic Plast Surg. 2021 Feb;45(1):100–7.
53. Alonso-Burgos A, García-Tutor E, Bastarrika G, Cano D, Martínez-Cuesta A, Pina LJ. Preoperative planning of deep inferior epigastric artery perforator flap reconstruction with multislice-CT angiography: imaging findings and initial experience. J Plast Reconstr Aesthet Surg. 2006;59(6):585–93.
54. Hijjawi JB, Blondeel PN. Advancing deep inferior epigastric artery perforator flap breast reconstruction through multidetector row computed tomography: an evolution in preoperative imaging. J Reconstr Microsurg. 2010 Jan;26(1):11–20.
55. Casey WJ, Chew RT, Rebecca AM, Smith AA, Collins JM, Pockaj BA. Advantages of preoperative computed tomography in deep inferior epigastric artery perforator flap breast reconstruction. Plast Reconstr Surg. 2009 Apr;123(4):1148–55.
56. Rozen WM, Bhullar HK, Hunter-Smith D. How to assess a CTA of the abdomen to plan an autologous breast reconstruction. Gland Surg. 2019 Oct;8(Suppl 4):S291–6.
57. Greenspun D, Vasile J, Levine JL, Erhard H, Studinger R, Chernyak V, et al. Anatomic imaging of abdominal perforator flaps without ionizing radiation: seeing is believing with magnetic resonance imaging angiography. J Reconstr Microsurg. 2010 Jan;26(1):37–44.
58. Schaverien MV, Ludman CN, Neil-Dwyer J, McCulley SJ. Contrast-enhanced magnetic resonance angiography for preoperative imaging of deep inferior epigastric artery perforator flaps: advantages and disadvantages compared with computed tomography angiography: a United Kingdom perspective. Ann Plast Surg. 2011 Dec;67(6):671–4.

59. Chernyak V, Rozenblit AM, Greenspun DT, Levine JL, Milikow DL, Chia FA, et al. Breast reconstruction with deep inferior epigastric artery perforator flap: 3.0-T gadolinium-enhanced MR imaging for preoperative localization of abdominal wall perforators. Radiology. 2009 Feb;250(2):417–24.
60. de Weerd L, Mercer JB, Weum S. Dynamic infrared thermography. Clin Plast Surg. 2011 Apr;38(2):277–92.
61. de Weerd L, Miland AO, Mercer JB. Perfusion dynamics of free DIEP and SIEA flaps during the first postoperative week monitored with dynamic infrared thermography. Ann Plast Surg. 2009 Jan;62(1):42–7.
62. Thiessen FEF, Tondu T, Cloostermans B, Dirkx YAL, Auman D, Cox S, et al. Dynamic InfraRed Thermography (DIRT) in DIEP-flap breast reconstruction: A review of the literature. Eur J Obstet Gynecol Reprod Biol. 2019 Nov;242:47–55.
63. Newman MI, Samson MC. The application of laser-assisted indocyanine green fluorescent dye angiography in microsurgical breast reconstruction. J Reconstr Microsurg. 2009 Jan;25(1):21–6.
64. Francisco BS, Kerr-Valentic MA, Agarwal JP. Laser-assisted indocyanine green angiography and DIEP breast reconstruction. Plast Reconstr Surg. 2010 Mar;125(3):116e–8e.
65. Komorowska-Timek E, Gurtner GC. Intraoperative perfusion mapping with laser-assisted indocyanine green imaging can predict and prevent complications in immediate breast reconstruction. Plast Reconstr Surg. 2010 Apr;125(4):1065–73.
66. Newman MI, Samson MC, Tamburrino JF, Swartz KA. Intraoperative laser-assisted indocyanine green angiography for the evaluation of mastectomy flaps in immediate breast reconstruction. J Reconstr Microsurg. 2010 Sep;26(7):487–92.
67. Murray JD, Jones GE, Elwood ET, Whitty LA, Garcia C. Fluorescent intraoperative tissue angiography with indocyanine green: evaluation of nipple-areola vascularity during breast reduction surgery. Plast Reconstr Surg. 2010 Jul;126(1):33e–4e.
68. Lauritzen E, Damsgaard TE. Use of Indocyanine Green Angiography decreases the risk of complications in autologous- and implant-based breast reconstruction: A systematic review and meta-analysis. Journal of Plastic, Reconstructive & Aesthetic Surgery. 2021 Aug;74(8):1703–17.
69. Nahabedian MY. Overview of perforator imaging and flap perfusion technologies. Clin Plast Surg. 2011 Apr;38(2):165–74.
70. Xue EY, Cen N, Reece E, Chu CK, Winocour S. A Standardized Approach to Deep Inferior Epigastric Perforator Flap Marking. Plast Reconstr Surg Glob Open. 2019 Oct;7(10):e2479.
71. Yang L, Long J, Li Z, Zhou X, Peng X, Song D, et al. The lateral thoracic vessels: A novel recipient site for breast reconstruction with DIEP flap. J Plast Reconstr Aesthet Surg. 2019 Sep;72(9):1530–6.
72. Blondeel PN, Boeckx WD. Refinements in free flap breast reconstruction: the free bilateral deep inferior epigastric perforator flap anastomosed to the internal mammary artery. Br J Plast Surg. 1994 Oct;47(7):495–501.
73. Vijayasekaran A, Mohan AT, Zhu L, Sharaf B, Saint-Cyr M. Anastomosis of the Superficial Inferior Epigastric Vein to the Internal Mammary Vein to Augment Deep Inferior Artery Perforator Flaps. Clin Plast Surg. 2017 Apr;44(2):361–9.
74. Pennington DG, Nettle WJ, Lam P. Microvascular augmentation of the blood supply of the contralateral side of the free transverse rectus abdominis musculocutaneous flap. Ann Plast Surg. 1993 Aug;31(2):123–6; discussion 126-127.
75. Shen AY, Lonie S, Lim K, Farthing H, Hunter-Smith DJ, Rozen WM. Free Flap Monitoring, Salvage, and Failure Timing: A Systematic Review. J Reconstr Microsurg. 2021 Mar;37(3):300–8.

76. Germain MA, Marandas P, Dubousset J, Mascard E, Legagneux J. [25 years review of vascular microsurgery evaluation--perspectives]. Bull Acad Natl Med. 2004;188(3):441–55; discussion 455-458.
77. Granzow J, Li AI, Caton A, Boyd JB. Free Flap Survival Following Failure of the Vascular Pedicle. Ann Plast Surg. 2015 Jul;75(1):44–8.
78. Busic V, Das-Gupta R, Mesic H, Begic A. The deep inferior epigastric perforator flap for breast reconstruction, the learning curve explored. J Plast Reconstr Aesthet Surg. 2006;59(6):580–4.
79. Keller A. A new diagnostic algorithm for early prediction of vascular compromise in 208 microsurgical flaps using tissue oxygen saturation measurements. Ann Plast Surg. 2009 May;62(5):538–43.
80. Colwell AS, Wright L, Karanas Y. Near-infrared spectroscopy measures tissue oxygenation in free flaps for breast reconstruction. Plast Reconstr Surg. 2008 May;121(5):344e–5e.
81. Whitaker IS, Pratt GF, Rozen WM, Cairns SA, Barrett MD, Hiew LY, et al. Near infrared spectroscopy for monitoring flap viability following breast reconstruction. J Reconstr Microsurg. 2012 Mar;28(3):149–54.
82. Swartz WM, Jones NF, Cherup L, Klein A. Direct monitoring of microvascular anastomoses with the 20-MHz ultrasonic Doppler probe: an experimental and clinical study. Plast Reconstr Surg. 1988 Feb;81(2):149–61.
83. Swartz WM, Izquierdo R, Miller MJ. Implantable venous Doppler microvascular monitoring: laboratory investigation and clinical results. Plast Reconstr Surg. 1994 Jan;93(1):152–63.
84. Smit JM, Whitaker IS, Liss AG, Audolfsson T, Kildal M, Acosta R. Post operative monitoring of microvascular breast reconstructions using the implantable Cook-Swartz doppler system: a study of 145 probes & technical discussion. J Plast Reconstr Aesthet Surg. 2009 Oct;62(10):1286–92.
85. Rozen WM, Chubb D, Whitaker IS, Acosta R. The efficacy of postoperative monitoring: a single surgeon comparison of clinical monitoring and the implantable Doppler probe in 547 consecutive free flaps. Microsurgery. 2010;30(2):105–10.
86. Guillemaud JP, Seikaly H, Cote D, Allen H, Harris JR. The Implantable Cook-Swartz Doppler Probe for Postoperative Monitoring in Head and Neck Free Flap Reconstruction. Arch Otolaryngol Head Neck Surg. 2008 Jul 21;134(7):729.
87. Oda H, Beker L, Kaizawa Y, Franklin A, Min JG, Leyden J, et al. A Novel Technology for Free Flap Monitoring: Pilot Study of a Wireless, Biodegradable Sensor. J Reconstr Microsurg. 2020 Mar;36(3):182–90.
88. Berthelot M, Ashcroft J, Boshier P, Hunter J, Henry FP, Lo B, et al. Use of Near-infrared Spectroscopy and Implantable Doppler for Postoperative Monitoring of Free Tissue Transfer for Breast Reconstruction: A Systematic Review and Meta-analysis. Plast Reconstr Surg Glob Open. 2019 Oct;7(10):e2437.
89. Dupin CL, Allen RJ, Glass CA, Bunch R. The internal mammary artery and vein as a recipient site for free-flap breast reconstruction: a report of 110 consecutive cases. Plast Reconstr Surg. 1996 Sep;98(4):685–9; discussion 690-692.
90. Shakir S, Spencer AB, Piper M, Kozak GM, Soriano IS, Kanchwala SK. Laparoscopy allows the harvest of the DIEP flap with shorter fascial incisions as compared to endoscopic harvest: A single surgeon retrospective cohort study. Journal of Plastic, Reconstructive & Aesthetic Surgery. 2021 Jun;74(6):1203–12.
91. Hivelin M, Soprani A, Schaffer N, Hans S, Lantieri L. Minimally Invasive Laparoscopically Dissected Deep Inferior Epigastric Artery Perforator Flap: An Anatomical Feasibility Study and a First Clinical Case. Plast Reconstr Surg. 2018 Jan;141(1):33–9.
92. Shakir S, Spencer AB, Kozak GM, Nathan SL, Soriano IS, Kanchwala SK. Laparoscopically Assisted DIEP Flap Harvest Minimizes Fascial Incision in Autologous Breast Reconstruction. Plast Reconstr Surg. 2020 Sep;146(3):265e–75e.

93. Rozen WM, Ashton MW. The "limited rectus sheath incisions" technique for DIEP flaps using preoperative CT angiography. Microsurgery. 2009;29(7):525–8.
94. Stanec S, Zic R, Budi S, Stanec Z. Deep inferior epigastric perforator flap: a modification that simplifies elevation. Ann Plast Surg. 2003 Feb;50(2):120–5.
95. Tan BK, Newman MI, Swartz KA, Samson MC. The subfascial approach to perforator dissection: a novel method for identification and harvest. Ann Plast Surg. 2007 Oct;59(4):475–6.
96. de Weerd L, Weum S, Sjöberg T. The subfascial approach to perforator dissection in DIEP flaps. Ann Plast Surg. 2008 Aug;61(2):227.
97. Eom JS, Sun S-H, Lee TJ. Selection of the recipient veins for additional anastomosis of the superficial inferior epigastric vein in breast reconstruction with free transverse rectus abdominis musculocutaneous or deep inferior epigastric artery perforator flaps. Ann Plast Surg. 2011 Nov;67(5):505–9.
98. Lee K-T, Mun G-H. Benefits of superdrainage using SIEV in DIEP flap breast reconstruction: A systematic review and meta-analysis. Microsurgery. 2017 Jan;37(1):75–83.
99. Boutros SG. Double venous system drainage in deep inferior epigastric perforator flap breast reconstruction: a single-surgeon experience. Plast Reconstr Surg. 2013 Apr;131(4):671–6.
100. Wechselberger G, Schoeller T, Bauer T, Ninkovic M, Otto A, Ninkovic M. Venous superdrainage in deep inferior epigastric perforator flap breast reconstruction. Plast Reconstr Surg. 2001 Jul;108(1):162–6.
101. Enajat M, Rozen WM, Whitaker IS, Smit JM, Acosta R. A single center comparison of one versus two venous anastomoses in 564 consecutive DIEP flaps: investigating the effect on venous congestion and flap survival. Microsurgery. 2010;30(3):185–91.
102. Li S, Mu L, Li Y, Xu J, Yang M, Zhao Z, et al. [Clinical study of the hemodynamics of both ends (proximal and distal) of internal mammary artery and its following-up]. Zhonghua Zheng Xing Wai Ke Za Zhi. 2002 May;18(3):140–2.
103. Mackey SP, Ramsey KWD. Exploring the myth of the valveless internal mammary vein--a cadaveric study. J Plast Reconstr Aesthet Surg. 2011 Sep;64(9):1174–9.
104. Kerr-Valentic MA, Gottlieb LJ, Agarwal JP. The retrograde limb of the internal mammary vein: an additional outflow option in DIEP flap breast reconstruction. Plast Reconstr Surg. 2009 Sep;124(3):717–21.
105. O'Neill AC, Ngan NC, Platt J, Mahomed A, Zhong T, Hofer SOP. A decision-making algorithm for recipient vein selection in bipedicle deep inferior epigastric artery perforator flap autologous breast reconstruction. J Plast Reconstr Aesthet Surg. 2014 Aug;67(8):1089–93.
106. Figus A, Canu V, Iwuagwu FC, Ramakrishnan V. DIEP flap with implant: a further option in optimising breast reconstruction. J Plast Reconstr Aesthet Surg. 2009 Sep;62(9):1118–26.
107. DellaCroce FJ, Sullivan SK, Trahan C. Stacked Deep Inferior Epigastric Perforator Flap Breast Reconstruction: A Review of 110 Flaps in 55 Cases over 3 Years: Plastic and Reconstructive Surgery. 2011 Mar;127(3):1093–9.
108. Hallock GG. Simultaneous transposition of anterior thigh muscle and fascia flaps: an introduction to the chimera flap principle. Ann Plast Surg. 1991 Aug;27(2):126–31.
109. Murray A, Wasiak J, Rozen WM, Ferris S, Grinsell D. Stacked abdominal flap for unilateral breast reconstruction. J Reconstr Microsurg. 2015 Mar;31(3):179–86.
110. Patel NG, Rozen WM, Chow WTH, Chowdhry M, Fitzgerald O'Connor E, Sharma H, et al. Stacked and bipedicled abdominal free flaps for breast reconstruction: considerations for shaping. Gland Surg. 2016 Apr;5(2):115–21.
111. Mojallal A, Shipkov C, Braye F, Saint-Cyr M, Rohrich R. New abdominal flap design for breast reconstruction in association with the thoracoabdominal flap. Plast Reconstr Surg. 2010 Feb;125(2):475–8.

112. Spear SL, Davison SP. Aesthetic subunits of the breast. Plast Reconstr Surg. 2003 Aug;112(2):440–7.
113. Thepjatri N. Surgery of the Breast: Principles and Art, 2nd ed. Annals of Surgery. 2007 Apr;245(4):661.
114. Pülzl P, Schoeller T, Wechselberger G. Respecting the aesthetic unit in autologous breast reconstruction improves the outcome. Plast Reconstr Surg. 2006 May;117(6):1685–91; discussion 1692-1693.
115. Fitoussi A. Chirurgie du cancer du sein et reconstruction mammaire. 2e éd. Issy-les-Moulineaux: Elsevier Masson; 2017. (Techniques chirurgicales).
116. Blondeel PN, Demuynck M, Mete D, Monstrey SJ, Van Landuyt K, Matton G, et al. Sensory nerve repair in perforator flaps for autologous breast reconstruction: sensational or senseless? Br J Plast Surg. 1999 Jan;52(1):37–44.
117. Stromps J-P, Bozkurt A, Grieb G, Kim B-S, Wiezik M, Pallua N. Spontaneous Reinnervation of Deep Inferior Epigastric Perforator Flaps after Delayed Breast Reconstruction. J Reconstr Microsurg. 2016 Mar;32(3):169–77.
118. Gill PS, Hunt JP, Guerra AB, Dellacroce FJ, Sullivan SK, Boraski J, et al. A 10-year retrospective review of 758 DIEP flaps for breast reconstruction. Plast Reconstr Surg. 2004 Apr 1;113(4):1153–60.
119. Hamdi M, Weiler-Mithoff EM, Webster MH. Deep inferior epigastric perforator flap in breast reconstruction: experience with the first 50 flaps. Plast Reconstr Surg. 1999 Jan;103(1):86–95.
120. Garvey PB, Buchel EW, Pockaj BA, Casey WJ, Gray RJ, Hernández JL, et al. DIEP and pedicled TRAM flaps: a comparison of outcomes. Plast Reconstr Surg. 2006 May;117(6):1711–9; discussion 1720-1721.
121. Allen RJ. DIEP versus TRAM for breast reconstruction. Plast Reconstr Surg. 2003 Jun;111(7):2478.
122. Javaid M, Song F, Leinster S, Dickson MG, James NK. Radiation effects on the cosmetic outcomes of immediate and delayed autologous breast reconstruction: an argument about timing. J Plast Reconstr Aesthet Surg. 2006;59(1):16–26.
123. Ayhan S, Uygur S, Kucukoduk I, Sencan A. Salvage of a congested DIEAP flap with subcutaneous recombinant tissue plasminogen activator treatment. J Plast Reconstr Aesthet Surg. 2009 Nov;62(11):e453-454.
124. De Greef C. [Breast reconstruction by DIEP free flap: about 100 cases]. Ann Chir Plast Esthet. 2005 Feb;50(1):56–61.
125. Lie KH, Barker AS, Ashton MW. A classification system for partial and complete DIEP flap necrosis based on a review of 17,096 DIEP flaps in 693 articles including analysis of 152 total flap failures. Plast Reconstr Surg. 2013 Dec;132(6):1401–8.
126. Nahabedian MY, Momen B, Manson PN. Factors associated with anastomotic failure after microvascular reconstruction of the breast. Plast Reconstr Surg. 2004 Jul;114(1):74–82.
127. Kulkarni AR, Mehrara BJ, Pusic AL, Cordeiro PG, Matros E, McCarthy CM, et al. Venous Thrombosis in Handsewn versus Coupled Venous Anastomoses in 857 Consecutive Breast Free Flaps. J Reconstr Microsurg. 2016 Mar;32(3):178–82.
128. Fitzgerald O'Connor E, Rozen WM, Chowdhry M, Patel NG, Chow WTH, Griffiths M, et al. The microvascular anastomotic coupler for venous anastomoses in free flap breast reconstruction improves outcomes. Gland Surg. 2016 Apr;5(2):88–92.
129. Jandali S, Wu LC, Vega SJ, Kovach SJ, Serletti JM. 1000 consecutive venous anastomoses using the microvascular anastomotic coupler in breast reconstruction. Plast Reconstr Surg. 2010 Mar;125(3):792–8.
130. Dimitropoulos G, Efanov JI, Paek L, Bou-Merhi J, Danino MA. Comparison of venous couplers versus hand-sewn technique in free flap breast reconstruction. Ann Chir Plast Esthet. 2019 Apr;64(2):150–6.

131. Heidekrueger P, von Fritschen U, Moellhoff N, Germann G, Giunta R, Zeman F, et al. Comparison of venous couplers versus hand-sewn technique in 4577 cases of DIEP-flap breast reconstructions - A multicenter study. Microsurgery. 2020 Nov 26;
132. Broer PN, Weichman KE, Tanna N, Wilson S, Ng R, Ahn C, et al. Venous coupler size in autologous breast reconstruction--does it matter? Microsurgery. 2013 Oct;33(7):514–8.
133. Ramelli E, Ruffenach L, Bruant-Rodier C, Bodin F. [Surgical revision in case of DIEP failure in breast reconstruction]. Ann Chir Plast Esthet. 2019 Aug;64(4):320–5.
134. Hamdi M, Andrades P, Thiessen F, Stillaert F, Roche N, Van Landuyt K, et al. Is a second free flap still an option in a failed free flap breast reconstruction? Plast Reconstr Surg. 2010 Aug;126(2):375–84.
135. Hofer SOP, Damen THC, Mureau MAM, Rakhorst HA, Roche NA. A critical review of perioperative complications in 175 free deep inferior epigastric perforator flap breast reconstructions. Ann Plast Surg. 2007 Aug;59(2):137–42.
136. Lantieri L, Hivelin M, Benjoar MD, Quilichini J, Hutzinger V, Marchac A, et al. [Setting of a breast autologous microsurgical reconstructive surgery evolution in 20 years and review of 1138 cases]. Ann Chir Plast Esthet. 2015 Dec;60(6):484–9.
137. Taylor GI, Palmer JH. The vascular territories (angiosomes) of the body: experimental study and clinical applications. Br J Plast Surg. 1987 Mar;40(2):113–41.
138. Saint-Cyr M, Wong C, Schaverien M, Mojallal A, Rohrich RJ. The perforasome theory: vascular anatomy and clinical implications. Plast Reconstr Surg. 2009 Nov;124(5):1529–44.
139. Binder J-P, May P, Masson J, Revol M, Servant J-M. [Breast reconstruction by DIEP free flap: a 30 cases experience]. Ann Chir Plast Esthet. 2008 Aug;53(4):318–24.
140. Yan X, Yang H, Zhao Y, You L, Xu J. Deep inferior epigastric perforator flap for breast reconstruction: experience with 43 flaps. Chin Med J (Engl). 2007 Mar 5;120(5):380–4.
141. Grünherz L, Keijzer W, Uyulmaz S, Fertsch S, Imhof L, Käser S, et al. Donor site aesthetics and morbidity after DIEP flap breast reconstruction-A retrospective multicenter study. Breast J. 2020 Oct;26(10):1980–6.
142. Lee SJ, Lim J, Tan WTL, Baliarsing A, Iau PTC, Tan LKS, et al. Changes in the local morphology of the rectus abdominis muscle following the DIEP flap: an ultrasonographic study. Br J Plast Surg. 2004 Jul;57(5):398–405.
143. Han HH, Kang MK, Song SY, Lee HC, Kim EK, Eom JS. Volume change in the rectus abdominis muscle after deep inferior epigastric perforator flap harvest. J Plast Reconstr Aesthet Surg. 2018 Sep;71(9):1310–6.
144. Bottero L, Lefaucheur J-P, Fadhul S, Raulo Y, Collins ED, Lantieri L. Electromyographic assessment of rectus abdominis muscle function after deep inferior epigastric perforator flap surgery. Plast Reconstr Surg. 2004 Jan;113(1):156–61.
145. Futter CM, Webster MH, Hagen S, Mitchell SL. A retrospective comparison of abdominal muscle strength following breast reconstruction with a free TRAM or DIEP flap. Br J Plast Surg. 2000 Oct;53(7):578–83.
146. Munhoz AM, Sturtz G, Montag E, Arruda EG, Aldrighi C, Gemperli R, et al. Clinical outcome of abdominal wall after DIEP flap harvesting and immediate application of abdominoplasty techniques. Plast Reconstr Surg. 2005 Dec;116(7):1881–93.
147. Niddam J, Bosc R, Lange F, Chader H, Hersant B, Bigorie V, et al. DIEP flap for breast reconstruction: retrospective evaluation of patient satisfaction on abdominal results. J Plast Reconstr Aesthet Surg. 2014 Jun;67(6):789–96.
148. Nahabedian MY, Tsangaris T, Momen B. Breast reconstruction with the DIEP flap or the muscle-sparing (MS-2) free TRAM flap: is there a difference? Plast Reconstr Surg. 2005 Feb;115(2):436–44; discussion 445-446.
149. Damen THC, Timman R, Kunst EH, Gopie JP, Bresser PJC, Seynaeve C, et al. High satisfaction rates in women after DIEP flap breast reconstruction. J Plast Reconstr Aesthet Surg. 2010 Jan;63(1):93–100.

150. Ménez T, Michot A, Tamburino S, Weigert R, Pinsolle V. Multicenter evaluation of quality of life and patient satisfaction after breast reconstruction, a long-term retrospective study. Ann Chir Plast Esthet. 2018 Apr;63(2):126–33.
151. Zhong T, McCarthy C, Min S, Zhang J, Beber B, Pusic AL, et al. Patient satisfaction and health-related quality of life after autologous tissue breast reconstruction: a prospective analysis of early postoperative outcomes. Cancer. 2012 Mar 15;118(6):1701–9.
152. Haekens CM, Enajat M, Keymeulen K, Van der Hulst RRWJ. Self-esteem and patients' satisfaction after deep inferior epigastric perforator flap breast reconstruction. Plast Surg Nurs. 2011 Dec;31(4):160–6.
153. Momoh AO, Colakoglu S, Westvik TS, Curtis MS, Yueh JH, de Blacam C, et al. Analysis of complications and patient satisfaction in pedicled transverse rectus abdominis myocutaneous and deep inferior epigastric perforator flap breast reconstruction. Ann Plast Surg. 2012 Jul;69(1):19–23.
154. Schwitzer JA, Miller HC, Pusic AL, Matros E, Mehrara BJ, McCarthy CM, et al. Satisfaction following Unilateral Breast Reconstruction: A Comparison of Pedicled TRAM and Free Abdominal Flaps. Plast Reconstr Surg Glob Open. 2015 Aug;3(8):e482.
155. Demiri EC, Tsimponis A, Pagkalos A, Georgiadou E, Goula O-C, Spyropoulou G-A, et al. Fat-Augmented Latissimus Dorsi versus Deep Inferior Epigastric Perforator Flap: Comparative Study in Delayed Autologous Breast Reconstruction. J Reconstr Microsurg. 2021 Mar;37(3):208–15.
156. Opsomer D, Vyncke T, Depypere B, Stillaert F, Blondeel P, Van Landuyt K. Lumbar Flap versus the Gold Standard: Comparison to the DIEP Flap. Plast Reconstr Surg. 2020 Apr;145(4):706e–14e.
157. Murphy DC, Figus A, Stocco C, Razzano S. A comparison of patient reported outcome measures in patients who received both DIEP flap and PAP flap breast reconstructions. J Plast Reconstr Aesthet Surg. 2019 Apr;72(4):685–710.
158. Blondeel PhN, Vanderstraeten GG, Monstrey SJ, Van Landuyt K, Tonnard P, Lysens R, et al. The donor site morbidity of free DIEP flaps and free TRAM flaps for breast reconstruction. British Journal of Plastic Surgery. 1997 Jul;50(5):322–30.
159. Thorarinsson A, Fröjd V, Kölby L, Ljungdal J, Taft C, Mark H. Long-Term Health-Related Quality of Life after Breast Reconstruction: Comparing 4 Different Methods of Reconstruction. Plast Reconstr Surg Glob Open. 2017 Jun;5(6):e1316.
160. Ludolph I, Horch RE, Harlander M, Arkudas A, Bach AD, Kneser U, et al. Is there a Rationale for Autologous Breast Reconstruction in Older Patients? A Retrospective Single Center Analysis of Quality of life, Complications and Comorbidities after DIEP or ms-TRAM Flap Using the BREAST-Q. Breast J. 2015 Dec;21(6):588–95.
161. Tønseth KA, Hokland BM, Tindholdt TT, Abyholm FE, Stavem K. Quality of life, patient satisfaction and cosmetic outcome after breast reconstruction using DIEP flap or expandable breast implant. J Plast Reconstr Aesthet Surg. 2008 Oct;61(10):1188–94.
162. Erdmann-Sager J, Wilkins EG, Pusic AL, Qi J, Hamill JB, Kim HM, et al. Complications and Patient-Reported Outcomes after Abdominally Based Breast Reconstruction: Results of the Mastectomy Reconstruction Outcomes Consortium Study. Plast Reconstr Surg. 2018 Feb;141(2):271–81.
163. Opsomer D, Vyncke T, Ryx M, Stillaert F, Van Landuyt K, Blondeel P. Comparing the Lumbar and SGAP Flaps to the DIEP Flap Using the BREAST-Q. Plast Reconstr Surg. 2020 Sep;146(3):276e–82e.
164. Hunsinger V, Hivelin M, Derder M, Klein D, Velten M, Lantieri L. Long-Term Follow-Up of Quality of Life following DIEP Flap Breast Reconstruction. Plast Reconstr Surg. 2016 May;137(5):1361–71.

165. Krishnan NM, Purnell C, Nahabedian MY, Freed GL, Nigriny JF, Rosen JM, et al. The cost effectiveness of the DIEP flap relative to the muscle-sparing TRAM flap in postmastectomy breast reconstruction. Plast Reconstr Surg. 2015 Apr;135(4):948–58.
166. Tan MG, Isaranuwatchai W, DeLyzer T, Butler K, Hofer SOP, O'Neill AC, et al. A cost-effectiveness analysis of DIEP vs free MS-TRAM flap for microsurgical breast reconstruction. J Surg Oncol. 2019 Mar;119(3):388–96.
167. Matros E, Albornoz CR, Razdan SN, Mehrara BJ, Macadam SA, Ro T, et al. Cost-effectiveness analysis of implants versus autologous perforator flaps using the BREAST-Q. Plast Reconstr Surg. 2015 Apr;135(4):937–46.
168. Marchac A, Bosc R, Benjoar M-D, Hivelin M, Lepage C, Lantieri L. [A cost analysis of DIEP flap in breast reconstruction]. Ann Chir Plast Esthet. 2011 Aug;56(4):275–9.
169. Neyt MJ, Blondeel PN, Morrison CM, Albrecht JA. Comparing the cost of delayed and immediate autologous breast reconstruction in Belgium. Br J Plast Surg. 2005 Jun;58(4):493–7.
170. Canizares O, Mayo J, Soto E, Allen RJ, Sadeghi A. Optimizing Efficiency in Deep Inferior Epigastric Perforator Flap Breast Reconstruction. Ann Plast Surg. 2015 Aug;75(2):186–92.
171. Marsh D, Patel NG, Rozen WM, Chowdhry M, Sharma H, Ramakrishnan VV. Three routine free flaps per day in a single operating theatre: principles of a process mapping approach to improving surgical efficiency. Gland Surg. 2016 Apr;5(2):107–14.
172. Fondation Recherche médicale. Le Cancer du sein en chiffres [Internet]. Available from: https://www.frm.org/recherches-cancers/cancer-du-sein/les-cancers-du-sein-en-chiffres
173. American Society of Plastic surgeon. Statistics and Breast reconstruction Trends [Internet]. Available from: https://www.plasticsurgery.org/news/blog/new-plastic-surgery-statistics-and-breast-reconstruction-trends).
174. Flitcroft K, Brennan M, Spillane A. Women's expectations of breast reconstruction following mastectomy for breast cancer: a systematic review. Support Care Cancer. 2017 Aug;25(8):2631–61.
175. Panouillères M. Revue systématique de la littérature et méta-analyse évaluant les résultats rapportés par les patientes dans les suites d'une reconstruction mammaire : effet de la technique chirurgicale sur la qualité de vie relative à la santé, l'image corporelle et la satisfaction. Thèse pour le diplôme d'Etat de docteur en médecine; 2015.
176. Henry M, Baas C, Mathelin C. Reconstruction mammaire après cancer du sein : les motifs du refus. Gynécologie Obstétrique & Fertilité. 2010 Mar;38(3):217–23.
177. Opsomer D, D'Arpa S, Benmeridja L, Stillaert F, Noel W, Van Landuyt K. Bilateral DIEP Flap Breast Reconstruction to a Single Set of Internal Mammary Vessels: Technique, Safety, and Outcomes after 250 Flaps. Plast Reconstr Surg. 2019 Oct;144(4):554e–64e.
178. Palve JS, Luukkaala TH, Kääriäinen MT. Predictive risk factors of complications in different breast reconstruction methods. Breast Cancer Res Treat. 2020 Jul;182(2):345–54.
179. Coroneos CJ, Heller AM, Voineskos SH, Avram R. SIEA versus DIEP Arterial Complications: A Cohort Study. Plast Reconstr Surg. 2015 May;135(5):802e–7e.
180. Unukovych D, Gallego CH, Aineskog H, Rodriguez-Lorenzo A, Mani M. Predictors of Reoperations in Deep Inferior Epigastric Perforator Flap Breast Reconstruction. Plast Reconstr Surg Glob Open. 2016 Aug;4(8):e1016.
181. Santanelli F, Longo B, Cagli B, Pugliese P, Sorotos M, Paolini G. Predictive and protective factors for partial necrosis in DIEP flap breast reconstruction: does nulliparity bias flap viability? Ann Plast Surg. 2015 Jan;74(1):47–51.
182. Hawkins RI. Smoking, platelets and thrombosis. Nature. 1972 Apr 28;236(5348):450–2.
183. Hartrampf CR, Bennett GK. Autogenous tissue reconstruction in the mastectomy patient. A critical review of 300 patients. Ann Surg. 1987 May;205(5):508–19.
184. Chang LD, Buncke G, Slezak S, Buncke HJ. Cigarette smoking, plastic surgery, and microsurgery. J Reconstr Microsurg. 1996 Oct;12(7):467–74.

185. Arnez ZM, Bajec J, Bardsley AF, Scamp T, Webster MH. Experience with 50 free TRAM flap breast reconstructions. Plast Reconstr Surg. 1991 Mar;87(3):470–8; discussion 479-482.
186. Chang DW, Reece GP, Wang B, Robb GL, Miller MJ, Evans GR, et al. Effect of smoking on complications in patients undergoing free TRAM flap breast reconstruction. Plast Reconstr Surg. 2000 Jun;105(7):2374–80.
187. Reus WF, Colen LB, Straker DJ. Tobacco smoking and complications in elective microsurgery. Plast Reconstr Surg. 1992 Mar;89(3):490–4.
188. van Adrichem LN, Hoegen R, Hovius SE, Kort WJ, van Strik R, Vuzevski VD, et al. The effect of cigarette smoking on the survival of free vascularized and pedicled epigastric flaps in the rat. Plast Reconstr Surg. 1996 Jan;97(1):86–96.
189. Ehrl D, Heidekrueger PI, Haas EM, Coenen M, Giunta R, Ninkovic M, et al. Does Cigarette Smoking Harm Microsurgical Free Flap Reconstruction? J Reconstr Microsurg. 2018 Sep;34(7):492–8.
190. Prantl L, Moellhoff N, Fritschen UV, Germann G, Giunta RE, Zeman F, et al. Impact of Smoking Status in Free Deep Inferior Epigastric Artery Perforator Flap Breast Reconstruction: A Multicenter Study. J Reconstr Microsurg. 2020 Nov;36(9):694–702.
191. Rozen WM, Garcia-Tutor E, Alonso-Burgos A, Corlett RJ, Taylor GI, Ashton MW. The effect of anterior abdominal wall scars on the vascular anatomy of the abdominal wall: A cadaveric and clinical study with clinical implications. Clin Anat. 2009 Oct;22(7):815–22.
192. Henry SL, Chang C-C, Misra A, Huang J-J, Cheng M-H. Inclusion of tissue beyond a midline scar in the deep inferior epigastric perforator flap. Ann Plast Surg. 2011 Sep;67(3):251–4.
193. Blondeel PN, Derks D, Roche N, Van Landuyt KH, Monstrey SJ. The effect of ultrasound-assisted liposuction and conventional liposuction on the perforator vessels in the lower abdominal wall. Br J Plast Surg. 2003 Apr;56(3):266–71.
194. Salgarello M, Barone-Adesi L, Cina A, Farallo E. The effect of liposuction on inferior epigastric perforator vessels: a prospective study with color Doppler sonography. Ann Plast Surg. 2005 Oct;55(4):346–51.
195. Bertheuil N, Chaput B, Berger-Müller S, Ménard C, Mourcin F, Watier E, et al. Liposuction Preserves the Morphological Integrity of the Microvascular Network: Flow Cytometry and Confocal Microscopy Evidence in a Controlled Study. Aesthet Surg J. 2016 May;36(5):609–18.
196. Papas Y, Bou-Merhi J, Odobescu A, Retchkiman M, Danino MA. Partial DIEP flap loss in a patient with history of abdominal liposuction. Ann Chir Plast Esthet. 2021 Jun;66(3):257–60.
197. Farid M, Nicholson S, Kotwal A, Akali A. DIEP breast reconstruction following multiple abdominal liposuction procedures. Eplasty. 2014;14:e47.
198. Casey WJ, Connolly KA, Nanda A, Rebecca AM, Perdikis G, Smith AA. Indocyanine green laser angiography improves deep inferior epigastric perforator flap outcomes following abdominal suction lipectomy. Plast Reconstr Surg. 2015 Mar;135(3):491e–7e.
199. DellaCroce FJ, DellaCroce HC, Blum CA, Sullivan SK, Trahan CG, Wise MW, et al. Myth-Busting the DIEP Flap and an Introduction to the Abdominal Perforator Exchange (APEX) Breast Reconstruction Technique: A Single-Surgeon Retrospective Review. Plast Reconstr Surg. 2019 Apr;143(4):992–1008.
200. Lee K-T, Lee JE, Nam SJ, Mun G-H. Ischaemic time and fat necrosis in breast reconstruction with a free deep inferior epigastric perforator flap. J Plast Reconstr Aesthet Surg. 2013 Feb;66(2):174–81.
201. Gravvanis A, Smith RW. Shaping the breast in secondary microsurgical breast reconstruction: single- vs. two-esthetic unit reconstruction. Microsurgery. 2010 Oct;30(7):509–16.

202. Fertsch S, Munder B, Andree C, Witzel C, Stambera P, Schulz T, et al. Risk Factor Analysis for Flap and Donor Site Related Complications in 1274 DIEP Flaps - Retrospective Single Center Study. Chirurgia (Bucur). 2021 Apr;116(2 Suppl):5–15.
203. Laporta R, Longo B, Sorotos M, Farcomeni A, Amorosi V, Santanelli di Pompeo F. Time-dependent factors in DIEP flap breast reconstruction. Microsurgery. 2017 Oct;37(7):793–9.
204. Yueh JH, Slavin SA, Adesiyun T, Nyame TT, Gautam S, Morris DJ, et al. Patient satisfaction in postmastectomy breast reconstruction: a comparative evaluation of DIEP, TRAM, latissimus flap, and implant techniques. Plast Reconstr Surg. 2010 Jun;125(6):1585–95.
205. Man L-X, Selber JC, Serletti JM. Abdominal wall following free TRAM or DIEP flap reconstruction: a meta-analysis and critical review. Plast Reconstr Surg. 2009 Sep;124(3):752–64.
206. Siegwart LC, Sieber L, Fischer S, Diehm Y, Hirche C, Kneser U, et al. The Use of Semi-Absorbable Mesh and its Impact on Donor-Site Morbidity and Patient-Reported Outcomes in DIEP Flap Breast Reconstruction. Aesthetic Plast Surg. 2021 Jun;45(3):907–16.
207. Appleton SE, Ngan A, Kent B, Morris SF. Risk factors influencing transfusion rates in DIEP flap breast reconstruction. Plast Reconstr Surg. 2011 May;127(5):1773–82.
208. Sood R, Easow JM, Konopka G, Panthaki ZJ. Latissimus Dorsi Flap in Breast Reconstruction: Recent Innovations in the Workhorse Flap. Cancer Control. 2018 Mar;25(1):1073274817744638.
209. Leuzzi S, Stivala A, Shaff JB, Maroccia A, Rausky J, Revol M, et al. Latissimus dorsi breast reconstruction with or without implants: A comparison between outcome and patient satisfaction. J Plast Reconstr Aesthet Surg. 2019 Mar;72(3):381–93.
210. Delay E, Florzac AS, Frobert P. [Breast reconstruction with the autologous latissimus dorsi flap]. Ann Chir Plast Esthet. 2018 Nov;63(5–6):422–36.
211. Momoh AO, Colakoglu S, de Blacam C, Yueh JH, Lin SJ, Tobias AM, et al. The impact of nipple reconstruction on patient satisfaction in breast reconstruction. Ann Plast Surg. 2012 Oct;69(4):389–93.
212. Egan KG, Cullom M, Nazir N, Butterworth JA. Patient Satisfaction Increases with Nipple Reconstruction following Autologous Breast Reconstruction. Plast Reconstr Surg. 2021 Aug 1;148(2):177e–84e.
213. Colwell AS, Craft RO. Near-infrared spectroscopy in autologous breast reconstruction. Clin Plast Surg. 2011 Apr;38(2):301–7.

# SERMENT D'HIPPOCRATE

Au moment d'être admis à exercer la médecine, je promets et je jure d'être fidèle aux lois de l'honneur et de la probité.

Mon premier souci sera de rétablir, de préserver ou de promouvoir la santé dans tous ses éléments, physiques et mentaux, individuels et sociaux.

Je respecterai toutes les personnes, leur autonomie et leur volonté, sans aucune discrimination selon leur état ou leurs convictions. J'interviendrai pour les protéger si elles sont affaiblies, vulnérables ou menacées dans leur intégrité ou leur dignité. Même sous la contrainte, je ne ferai pas usage de mes connaissances contre les lois de l'humanité.

J'informerai les patients des décisions envisagées, de leurs raisons et de leurs conséquences.

Je ne tromperai jamais leur confiance et n'exploiterai pas le pouvoir hérité des circonstances pour forcer les consciences.

Je donnerai mes soins à l'indigent et à quiconque me les demandera. Je ne me laisserai pas influencer par la soif du gain ou la recherche de la gloire.

Admis dans l'intimité des personnes, je tairai les secrets qui me seront confiés. Reçu à l'intérieur des maisons, je respecterai les secrets des foyers et ma conduite ne servira pas à corrompre les moeurs.

Je ferai tout pour soulager les souffrances. Je ne prolongerai pas abusivement les agonies. Je ne provoquerai jamais la mort délibérément.

Je préserverai l'indépendance nécessaire à l'accomplissement de ma mission. Je n'entreprendrai rien qui dépasse mes compétences. Je les entretiendrai et les perfectionnerai pour assurer au mieux les services qui me seront demandés.

J'apporterai mon aide à mes confrères ainsi qu'à leurs familles dans l'adversité.

Que les hommes et mes confrères m'accordent leur estime si je suis fidèle à mes promesses ; que je sois déshonoré et méprisé si j'y manque.

ORDRE NATIONAL DES MÉDECINS
Conseil National de l'Ordre

# RESUME

## INTRODUCTION

Le lambeau perforant basé sur l'artère épigastrique inférieure profonde (DIEP) s'est imposé comme la technique privilégiée de RM autologue dans notre centre. Ses avantages et ses inconvénients sont connus.

## OBJECTIF

Notre objectif principal était de réaliser un état des lieux de la reconstruction mammaire par lambeau libre perforant abdominal dans notre service de chirurgie plastique. L'évaluation de la satisfaction des patientes était un objectif secondaire.

## PATIENTS ET METHODE

Nous avons mené une étude rétrospective monocentrique observationnelle portant sur les patientes ayant bénéficié d'une reconstruction par lambeau perforant libre abdominal entre janvier 2014 et décembre 2020. Un questionnaire de satisfaction a été envoyé à l'intégralité de notre échantillon.

## RESULTATS

207 patientes correspondant à 217 lambeaux libre abdominaux ont été identifiées. Notre travail a montré que l'échec du lambeau de DIEP est corrélé statistiquement à la durée opératoire. La présence d'une cicatrice abdominale augmente le risque de nécrose partielle du lambeau en post-opératoire. 92 % des patientes interrogées se disent satisfaites de leur reconstruction par DIEP.

## CONCLUSION

Le lambeau de DIEP est une technique polyvalente permettant l'obtention d'un haut degré de satisfaction dans tous les types de RM. Il garde une place privilégiée dans notre centre malgré le développement de nouvelles solutions de RM autologue.



## MOTS-CLES

Reconstruction mammaire autologue, Lambeau de DIEP, Qualité de vie, Microchirurgie