



HAL
open science

Influence de la morphologie des surfaces osseuses sacrées et iliaques antérieures sur la survenue d'une arthrose sacro-iliaque : une étude cas-témoins

Antoine Morand de Jouffrey

► To cite this version:

Antoine Morand de Jouffrey. Influence de la morphologie des surfaces osseuses sacrées et iliaques antérieures sur la survenue d'une arthrose sacro-iliaque : une étude cas-témoins. Médecine humaine et pathologie. 2021. dumas-03443820

HAL Id: dumas-03443820

<https://dumas.ccsd.cnrs.fr/dumas-03443820v1>

Submitted on 23 Nov 2021

HAL is a multi-disciplinary open access archive for the deposit and dissemination of scientific research documents, whether they are published or not. The documents may come from teaching and research institutions in France or abroad, or from public or private research centers.

L'archive ouverte pluridisciplinaire **HAL**, est destinée au dépôt et à la diffusion de documents scientifiques de niveau recherche, publiés ou non, émanant des établissements d'enseignement et de recherche français ou étrangers, des laboratoires publics ou privés.



UFR DE SANTE DE ROUEN NORMANDIE

ANNEE 2021

N°

THESE POUR LE DOCTORAT EN MEDECINE

(Diplôme d'Etat)

Par

MORAND DE JOUFFREY Antoine

NE LE 21/04/1991 A PARIS (14^e)

PRESENTEE ET SOUTENUE PUBLIQUEMENT LE 19/10/2021

INFLUENCE DE LA MORPHOLOGIE DES SURFACES OSSEUSES SACREES ET
ILIAQUES ANTERIEURES SUR LA SURVENUE D'UNE ARTHROSE SACRO-
ILIAQUE : UNE ETUDE CAS-TEMOINS

PRESIDENT DE JURY : Monsieur le Professeur Jean-Nicolas DACHER

DIRECTEUR DE THESE : Monsieur le Docteur Paul MICHELIN

MEMBRES DU JURY : Madame la Professeure Céline SAVOYE-COLLET

Monsieur le Professeur Thierry LEQUERRE

Monsieur le Professeur Emmanuel GERARDIN

Monsieur le Docteur Paul MICHELIN

Par délibération en date du 3 mars 1967, la faculté a arrêté que les opinions émises dans les dissertations qui lui seront présentées doivent être considérées comme propres à leurs auteurs et qu'elle n'entend leur donner aucune approbation ni improbations.

SERMENT D'HIPPOCRATE

Au moment d'être admis(e) à exercer la médecine, je promets et je jure d'être fidèle aux lois de l'honneur et de la probité.

Mon premier souci sera de rétablir, de préserver ou de promouvoir la santé dans tous ses éléments, physiques et mentaux, individuels et sociaux. Je respecterai toutes les personnes, leur autonomie et leur volonté, sans aucune discrimination selon leur état ou leurs convictions. J'interviendrai pour les protéger si elles sont affaiblies, vulnérables ou menacées dans leur intégrité ou leur dignité. Même sous la contrainte, je ne ferai pas usage de mes connaissances contre les lois de l'humanité. J'informerai les patients des décisions envisagées, de leurs raisons et de leurs conséquences. Je ne tromperai jamais leur confiance et n'exploiterai pas le pouvoir hérité des circonstances pour forcer les consciences. Je donnerai mes soins à l'indigent et à quiconque me les demandera. Je ne me laisserai pas influencer par la soif du gain ou la recherche de la gloire.

Admis(e) dans l'intimité des personnes, je tairai les secrets qui me seront confiés. Reçu(e) à l'intérieur des maisons, je respecterai les secrets des foyers et ma conduite ne servira pas à corrompre les mœurs. Je ferai tout pour soulager les souffrances. Je ne prolongerai pas abusivement les agonies. Je ne provoquerai jamais la mort délibérément.

Je préserverai l'indépendance nécessaire à l'accomplissement de ma mission. Je n'entreprendrai rien qui dépasse mes compétences. Je les entretiendrai et les perfectionnerai pour assurer au mieux les services qui me seront demandés.

J'apporterai mon aide à mes confrères ainsi qu'à leurs familles dans l'adversité. Que les hommes et mes confrères m'accordent leur estime si je suis fidèle à mes promesses ; que je sois déshonoré(e) et méprisé(e) si j'y manque.

ANNEE UNIVERSITAIRE 2020 - 2021

U.F.R. SANTÉ DE ROUEN

DOYEN : **Professeur Benoît VEBER**

ASSESEURS : **Professeur Loïc FAVENNEC**
Professeur Agnès LIARD
Professeur Guillaume SAVOYE

I - MEDECINE

PROFESSEURS DES UNIVERSITES – PRATICIENS HOSPITALIERS

Mr Frédéric ANSELME	HCN	Cardiologie
Mme Gisèle APTER	Havre	Pédopsychiatrie
Mme Isabelle AUQUIT AUCKBUR	HCN	Chirurgie plastique
Mr Jean-Marc BASTE	HCN	Chirurgie Thoracique
Mr Fabrice BAUER	HCN	Cardiologie
Mme Soumeya BEKRI	HCN	Biochimie et biologie moléculaire
Mr Ygal BENHAMOU	HCN	Médecine interne
Mr Jacques BENICHOU	HCN	Bio statistiques et informatique médicale
Mr Olivier BOYER	UFR	Immunologie
Mme Sophie CANDON	HCN	Immunologie
Mr François CARON	HCN	Maladies infectieuses et tropicales
Mr Philippe CHASSAGNE	HCN	Médecine interne (gériatrie)
Mr Moïse COEFFIER	HCN	Nutrition

Mr Vincent COMPERE	HCN	Anesthésiologie et réanimation chirurgicale
Mr Jean-Nicolas CORNU	HCN	Urologie
Mr Antoine CUVELIER	HB	Pneumologie
Mr Jean-Nicolas DACHER	HCN	Radiologie et imagerie médicale
Mr Stéfan DARMONI	HCN	Informatique médicale et techniques de communication
Mr Pierre DECHELOTTE	HCN	Nutrition
Mr Stéphane DERREY	HCN	Neurochirurgie
Mr Frédéric DI FIORE	CHB	Cancérologie
Mr Fabien DOGUET	HCN	Chirurgie Cardio Vasculaire
Mr Jean DOUCET	SJ	Thérapeutique - Médecine interne et gériatrie
Mr Bernard DUBRAY	CHB	Radiothérapie
Mr Frank DUJARDIN	HCN	Chirurgie orthopédique - Traumatologique
Mr Fabrice DUPARC	HCN	Anatomie - Chirurgie orthopédique et traumatologique
Mr Eric DURAND	HCN	Cardiologie
Mr Bertrand DUREUIL	HCN	Anesthésiologie et réanimation chirurgicale
Mme Hélène ELTCHANINOFF	HCN	Cardiologie
Mr Manuel ETIENNE	HCN	Maladies infectieuses et tropicales
Mr Thierry FREBOURG	UFR	Génétique
Mr Pierre FREGER (<i>surnombre</i>)	HCN	Anatomie - Neurochirurgie
Mr Jean François GEHANNO	HCN	Médecine et santé au travail
Mr Emmanuel GERARDIN	HCN	Imagerie médicale
Mme Priscille GERARDIN	HCN	Pédopsychiatrie
M. Guillaume GOURCEROL	HCN	Physiologie
Mr Dominique GUERROT	HCN	Néphrologie
Mme Julie GUEUDRY	HCN	Ophtalmologie
Mr Olivier GUILLIN	HCN	Psychiatrie Adultes
Mr Claude HOUDAYER	HCN	Génétique
Mr Fabrice JARDIN	CHB	Hématologie
Mr Luc-Marie JOLY	HCN	Médecine d'urgence
Mr Pascal JOLY	HCN	Dermato – Vénérologie
Mme Bouchra LAMIA	Havre	Pneumologie
Mme Annie LAQUERRIERE	HCN	Anatomie et cytologie pathologiques

Mr Vincent LAUDENBACH	HCN	Anesthésie et réanimation chirurgicale
Mr Hervé LEFEBVRE	HB	Endocrinologie et maladies métaboliques
Mr Thierry LEQUERRE	HCN	Rhumatologie
Mme Anne-Marie LEROI	HCN	Physiologie
Mr Hervé LEVESQUE	HCN	Médecine interne
Mme Agnès LIARD-ZMUDA	HCN	Chirurgie Infantile
Mr Pierre Yves LITZLER	HCN	Chirurgie cardiaque
M. David MALTETE	HCN	Neurologie
Mr Christophe MARGUET	HCN	Pédiatrie
Mme Isabelle MARIE	HCN	Médecine interne
Mr Jean-Paul MARIE	HCN	Oto-rhino-laryngologie
Mr Loïc MARPEAU	HCN	Gynécologie - Obstétrique
Mr Stéphane MARRET	HCN	Pédiatrie
Mme Véronique MERLE	HCN	Epidémiologie
Mr Pierre MICHEL	HCN	Hépatogastro-entérologie
M. Benoit MISSET (<i>détachement</i>)	HCN	Réanimation Médicale
Mr Marc MURAINÉ	HCN	Ophthalmologie
Mr Christian PFISTER	HCN	Urologie
Mr Jean-Christophe PLANTIER	HCN	Bactériologie - Virologie
Mr Didier PLISSONNIER	HCN	Chirurgie vasculaire
Mr Gaëtan PREVOST	HCN	Endocrinologie
Mr Jean-Christophe RICHARD (<i>détachement</i>)	HCN	Réanimation médicale - Médecine d'urgence
Mr Vincent RICHARD	UFR	Pharmacologie
Mme Nathalie RIVES	HCN	Biologie du développement et de la reproduction
Mr Horace ROMAN (<i>détachement</i>)	HCN	Gynécologie - Obstétrique
Mr Jean-Christophe SABOURIN	HCN	Anatomie – Pathologie
Mr Mathieu SALAUN	HCN	Pneumologie
Mr Guillaume SAVOYE	HCN	Hépatogastrologie
Mme Céline SAVOYE-COLLET	HCN	Imagerie médicale
Mme Pascale SCHNEIDER	HCN	Pédiatrie
Mr Lilian SCHWARZ	HCN	Chirurgie Viscérale et Digestive
Mr Michel SCOTTE	HCN	Chirurgie digestive

Mme Fabienne TAMION	HCN	Thérapeutique
Mr Luc THIBERVILLE	HCN	Pneumologie
Mr Hervé TILLY (<i>surnombre</i>)	CHB	Hématologie et transfusion
M. Gilles TOURNEL	HCN	Médecine Légale
Mr Olivier TROST	HCN	Anatomie -Chirurgie Maxillo-Faciale
Mr Jean-Jacques TUECH	HCN	Chirurgie digestive
Mr Benoît VEBER	HCN	Anesthésiologie - Réanimation chirurgicale
Mr Pierre VERA	CHB	Biophysique et traitement de l'image
Mr Eric VERIN	Les Herbiers	Médecine Physique et de Réadaptation
Mr Eric VERSPYCK	HCN	Gynécologie obstétrique
Mr Olivier VITTECOQ	HC	Rhumatologie
Mr David WALLON	HCN	Neurologie
Mme Marie-Laure WELTER	HCN	Physiologie

MAITRES DE CONFERENCES DES UNIVERSITES – PRATICIENS HOSPITALIERS

Mme Najate ACHAMRAH	HCN	Nutrition
Mme Elodie ALESSANDRI-GRADT	HCN	Virologie
Mme Noëlle BARBIER-FREBOURG	HCN	Bactériologie – Virologie
Mr Emmanuel BESNIER	HCN	Anesthésiologie - Réanimation
Mme Carole BRASSE LAGNEL	HCN	Biochimie
Mme Valérie BRIDOUX HUYBRECHTS	HCN	Chirurgie Vasculaire
Mr Gérard BUCHONNET	HCN	Hématologie
Mme Mireille CASTANET	HCN	Pédiatrie
Mme Nathalie CHASTAN	HCN	Neurophysiologie
M. Vianney GILARD	HCN	Neurochirurgie
Mr Serge JACQUOT	UFR	Immunologie
Mr Joël LADNER	HCN	Epidémiologie, économie de la santé
Mr Jean-Baptiste LATOUCHE	UFR	Biologie cellulaire
M. Florent MARGUET	HCN	Histologie
Mme Chloé MELCHIOR	HCN	Gastroentérologie
M. Sébastien MIRANDA	HCN	Chirurgie Vasculaire

Mr Thomas MOUREZ (<i>détachement</i>)	HCN	Virologie
Mr Gaël NICOLAS	UFR	Génétique
Mme Muriel QUILLARD	HCN	Biochimie et biologie moléculaire
Mme Laëtitia ROLLIN	HCN	Médecine du Travail
Mme Pascale SAUGIER-VEBER	HCN	Génétique
M. Abdellah TEBANI	HCN	Biochimie et Biologie Moléculaire
Mme Anne-Claire TOBENAS-DUJARDIN	HCN	Anatomie
Mr Julien WILS	HCN	Pharmacologie

PROFESSEUR AGREGÉ OU CERTIFIÉ

Mr Thierry WABLE	UFR	Communication
Mme Mélanie AUVRAY-HAMEL	UFR	Anglais

ATTACHE TEMPORAIRES D'ENSEIGNEMENT ET DE RECHERCHE à MI-TEMPS

Mme Justine SAULNIER	UFR	Biologie
-----------------------------	-----	----------

II - PHARMACIE

PROFESSEURS DES UNIVERSITÉS

Mr Jérémy BELLIEN (PU-PH)	Pharmacologie
Mr Thierry BESSON	Chimie Thérapeutique
Mr Jean COSTENTIN (Professeur émérite)	Pharmacologie
Mme Isabelle DUBUS	Biochimie
Mr Abdelhakim EL OMRI	Pharmacognosie
Mr François ESTOUR	Chimie Organique
Mr Loïc FAVENNEC (PU-PH)	Parasitologie
Mr Jean Pierre GOULLE (Professeur émérite)	Toxicologie

Mme Christelle MONTEIL	Toxicologie
Mme Martine PESTEL-CARON (PU-PH)	Microbiologie
Mr Rémi VARIN (PU-PH)	Pharmacie clinique
Mr Jean-Marie VAUGEOIS	Pharmacologie
Mr Philippe VERITE	Chimie analytique

MAITRES DE CONFERENCES DES UNIVERSITES

Mme Cécile BARBOT	Chimie Générale et Minérale
Mr Frédéric BOUNOURE	Pharmacie Galénique
Mr Thomas CASTANHEIRO MATIAS	Chimie Organique
Mr Abdeslam CHAGRAOUI	Physiologie
Mme Camille CHARBONNIER (LE CLEZIO)	Statistiques
Mme Elizabeth CHOSSON	Botanique
Mme Marie Catherine CONCE-CHEMTOB santé	Législation pharmaceutique et économie de la santé
Mme Cécile CORBIERE	Biochimie
Mme Nathalie DOURMAP	Pharmacologie
Mme Isabelle DUBUC	Pharmacologie
Mme Dominique DUTERTE- BOUCHER	Pharmacologie
Mr Gilles GARGALA (MCU-PH)	Parasitologie
Mme Nejla EL GHARBI-HAMZA	Chimie analytique
Mme Marie-Laure GROULT	Botanique
Mr Chervin HASSEL	Biochimie et Biologie Moléculaire
Mme Maryline LECOINTRE	Physiologie
Mme Hong LU	Biologie
Mme Marine MALLETER	Toxicologie
M. Jérémie MARTINET (MCU-PH)	Immunologie
M. Romy RAZAKANDRAINIBÉ	Parasitologie
Mme Tiphaine ROGEZ-FLORENT	Chimie analytique
Mr Mohamed SKIBA	Pharmacie galénique
Mme Malika SKIBA	Pharmacie galénique

Mme Christine **THARASSE**

Chimie thérapeutique

Mr Frédéric **ZIEGLER**

Biochimie

PROFESSEURS ASSOCIES

Mme Cécile **GUERARD-DETUNCQ**

Pharmacie officinale

Mme Caroline **BERTOUX**

Pharmacie

PAU-PH

M. Mikaël **DAOUPHARS**

PROFESSEUR CERTIFIE

Mme Mathilde **GUERIN**

Anglais

ASSISTANTS HOSPITALO-UNIVERSITAIRES

Mme Alice **MOISAN**

Virologie

M. Henri **GONDÉ**

Pharmacie

ATTACHES TEMPORAIRES D'ENSEIGNEMENT ET DE RECHERCHE

Mme Soukaina **GUAOUA-ELJADDI**

Informatique

Mme Clémence **MEAUSSONE**

Toxicologie

ATTACHE TEMPORAIRE D'ENSEIGNEMENT

Mme Ramla **SALHI**

Pharmacognosie

LISTE DES RESPONSABLES DES DISCIPLINES PHARMACEUTIQUES

Mme Cécile **BARBOT**

Chimie Générale et minérale

Mr Thierry BESSON	Chimie thérapeutique
Mr Abdeslam CHAGRAOUI	Physiologie
Mme Elisabeth CHOSSON	Botanique
Mme Marie-Catherine CONCE-CHEMTOB	Législation et économie de la santé
Mme Isabelle DUBUS	Biochimie
Mr Abdelhakim EL OMRI	Pharmacognosie
Mr François ESTOUR	Chimie organique
Mr Loïc FAVENNEC	Parasitologie
Mr Michel GUERBET	Toxicologie
Mme Martine PESTEL-CARON	Microbiologie
Mr Mohamed SKIBA	Pharmacie galénique
Mr Rémi VARIN	Pharmacie clinique
M. Jean-Marie VAUGEUIS	Pharmacologie
Mr Philippe VERITE	Chimie analytique

III – MEDECINE GENERALE

PROFESSEUR MEDECINE GENERALE

Mr Jean-Loup **HERMIL** (PU-MG) UFR Médecine générale

MAITRE DE CONFERENCE MEDECINE GENERALE

Mr Matthieu **SCHUERS** (MCU-MG) UFR Médecine générale

PROFESSEURS ASSOCIES A MI-TEMPS – MEDECINS GENERALISTE

Mr Pascal **BOULET** UFR Médecine générale

Mr Emmanuel **LEFEBVRE** UFR Médecine Générale

Mme Elisabeth MAUVIARD	UFR Médecine générale
Mr Philippe NGUYEN THANH	UFR Médecine générale
Mme Yveline SEVRIN	UFR Médecine générale

MAITRE DE CONFERENCES ASSOCIE A MI-TEMPS – MEDECINS GENERALISTES

Mme Laëtitia BOURDON	UFR Médecine Générale
Mme Elsa FAGOT-GRIFFIN	UFR Médecine Générale
Mr Emmanuel HAZARD	UFR Médecine Générale
Mme Lucile PELLERIN	UFR Médecine générale

ENSEIGNANTS MONO-APPARTENANTS

PROFESSEURS

Mr Paul MULDER (phar)	Sciences du Médicament
Mme Su RUAN (med)	Génie Informatique

MAITRES DE CONFERENCES

Mr Sahil ADRIOUCH (med) 905)	Biochimie et biologie moléculaire (Unité Inserm 905)
Mme Gaëlle BOUGEARD-DENOYELLE (med)	Biochimie et biologie moléculaire (UMR 1079)
Mme Carine CLEREN (med)	Neurosciences (Néovasc)
M. Sylvain FRAINEAU (med)	Physiologie (Inserm U 1096)
Mme Pascaline GAILDRAT (med)	Génétique moléculaire humaine (UMR 1079)
Mr Nicolas GUEROUT (med)	Chirurgie Expérimentale
Mme Rachel LETELLIER (med)	Physiologie
Mr Antoine OUVRARD-PASCAUD (med)	Physiologie (Unité Inserm 1076)

Mr Frédéric PASQUET	Sciences du langage, orthophonie
Mme Anne-Sophie PEZZINO	Orthophonie
Mme Christine RONDANINO (med)	Physiologie de la reproduction
Mr Youssan Var TAN	Immunologie
Mme Isabelle TOURNIER (med)	Biochimie (UMR 1079)

DIRECTEUR ADMINISTRATIF : M. Jean-Sébastien VALET

HCN - Hôpital Charles Nicolle

HB - Hôpital de BOIS GUILLAUME

CB - Centre Henri Becquerel

CHS - Centre Hospitalier Spécialisé du Rouvray

CRMPR - Centre Régional de Médecine Physique et de Réadaptation

SJ – Saint Julien Rouen

Résumé

AUTEUR : Nom : MORAND DE JOUFFREY **Prénom :** Antoine

Date de soutenance : 19/10/2021

Titre de la thèse : INFLUENCE DE LA MORPHOLOGIE DES SURFACES OSSEUSES SACRÉES ET ILIAQUES ANTERIEURES SUR LA SURVENUE D'UNE ARTHROSE SACRO-ILIAQUE : UNE ETUDE CAS-TEMOINS

Thèse – Médecine - Rouen – 2021 – DES + spécialité : Radiodiagnostic et imagerie médicale

Mots-clés : scanner, sacro-iliaques, arthrose, morphologie

Introduction : Les articulations sacro-iliaques (S-I) sont une cause fréquente et sous-estimée de douleurs lombaires basses et pygalgies. Parmi les affections S-I, l'arthrose est certainement la plus fréquente, elle est malgré tout peu étudiée. Les S-I sont le principal axe de transfert du poids du haut du corps vers les membres inférieurs. Malgré des variations fréquentes et marquées de forme, les facteurs morphologiques potentiellement à risque de développement d'une arthrose S-I précoce ont été peu étudiés. Les remaniements dégénératifs S-I ainsi que les contraintes mécaniques semblent prédominer dans la portion antéro-moyenne de l'articulation. De ce fait, nous avons supposé qu'une conformation étroite de cette zone anatomique était à risque d'arthrose S-I. L'objectif principal était de déterminer si un angle aigu des rebords corticaux antérieurs iliaques et sacrés situés au pourtour de l'interligne S-I dans sa portion antéro-moyenne était à risque de développement d'une arthrose S-I. L'objectif secondaire était de déterminer si le degré de convexité antérieure des surfaces osseuses S-I antérieures situées au pourtour de l'interligne S-I dans sa portion antéro-moyenne influençait également les remaniements dégénératifs.

Matériel et Méthodes : Les signes d'arthrose S-I de 325 scanners consécutifs de sujets âgés entre 54 et 56 ans ont été étudiés par deux lecteurs dans le plan axial strict et classés comme « marqués » (groupe 1) ou non (groupe 2). Ensuite, le degré de convexité des surfaces osseuses sacrées et iliaques antérieures (SOSIA) fut analysé dans le plan sagittal et classé en trois catégories : absence de convexité, donnant une forme en « L » (groupe A), forme intermédiaire (groupe B) et convexité marquée donnant une forme en « C » (groupe C). L'angle S-I antérieur (ASIA) fut ensuite mesuré dans ce même plan.

Résultats : L'accord dans le classement de l'arthrose fut présent 73% du temps entre les deux lecteurs (Kappa de Cohen à 0,4). 47 S-I furent incluses dans le groupe 1 (arthrose « marquée ») et 94 dans le groupe 2 (absence d'arthrose « marquée »). L'ASIA moyen \pm SD fut de $107^\circ (\pm 9.99^\circ)$ dans le groupe 2 et $92.9^\circ (\pm 8.50^\circ)$ dans le groupe 1. 16/17 S-I du groupe A faisaient partie du groupe 1 quand 33/77 S-I du groupe B et 0/47 du groupe C en faisaient également partie (toutes les p-values < 0.001).

Conclusion : Ce travail met en lumière l'intérêt de l'utilisation du plan sagittal en TDM pour analyser la forme des rebords osseux iliaques et sacrés para-articulaires antérieurs. En effet, cette analyse apportera un argument morphologique supplémentaire pour différencier les altérations S-I d'origine dégénérative des autres, et notamment des sacro-iliites inflammatoires, puisqu'un ASIA étroit ainsi qu'une faible convexité des SOSIA semble être des facteurs de risque d'arthrose S-I.

Composition du Jury :

Président : Monsieur le Professeur Jean-Nicolas DACHER

Assesseurs : Madame la professeure Céline SAVOYE-COLLET ; Monsieur le Professeur Thierry LEQUERRE ; Monsieur le Professeur Emmanuel GERARDIN ; Monsieur le Docteur Paul MICHELIN

Directeur de thèse : Monsieur le Docteur Paul MICHELIN

Mots clés

Arthrose

Articulation sacro-iliaque

Scanner

Morphologie

Abstract

Title

Influence of anterior sacral and iliac bone surfaces morphology on the development of sacroiliac osteoarthritis: a case-control study.

Objective

Despite numerous shape variations, there are very few descriptions of morphologic predisposition to early sacroiliac joint (SIJ) osteoarthritis (OA). It is surprising, since it is the main axis for transfer of the weight of the upper body to the lower limbs. The anterior-middle part tends to show more degeneration signs and carries heavier weights. Therefore, our goal was to determine the influence of convexity and angle of these anterior bone surfaces on early OA.

Design

SIJ OA signs from 325 CT of patients aged between 54 and 56 years were analyzed in axial plan by two independent readers and categorized as “significant for the age” or not. Then, the anterior SIJ angle (ASIJA) was measured and convexity of anterior SIJ bone surfaces was visually characterized in sagittal plan as absent or “L-shape” (group A), marked or “C-shape” (group C) or intermediate (group B).

Results

Concordance between the two readers for OA classification was 73% (Cohen’s Kappa of 0.4). 47 SIJ were included in group 1 (significant OA) and 94 in group 2 (non significant OA). Mean ASIJA \pm SD was $107^\circ (\pm 9.99^\circ)$ in group 2 and $92.9^\circ (\pm 8.50^\circ)$ in group 1. 16/17 group A SIJ were in group 1 when 33/77 group B SIJ and 0/47 group C SIJ were in group 1 (all p-values <0.001).

Conclusion

Sagittal plan seems useful to assess different SIJ anterior shapes. ASIJA and convexity of anterior sacral and iliac bone surfaces appears to be a risk factor of SIJ OA.

Abréviations

S-I : Sacro-iliaques

ASIA : Angle Sacro-iliaque Antérieur

SOSIA : Surfaces Osseuses Sacrées et Iliques Antérieures

SASI : Surfaces Articulaires Sacro-Iliques

IMC : Indice de Masse Corporelle

SAPHO : Syndrome Acné Pustulose Hyperostose Ostéite

TDM : Tomodensitométrie

MPR : MultiPlanar Reconstruction (reconstruction multi planaire)

FOV : Field Of View (Champs de vue)

IRM : Imagerie par Résonance Magnétique

DISH : Diffuse Idiopathic Skeletal Hyperostosis (hyperostose vertébrale ankylosante)

ASAS : The Assessment of SpondyloArthritis international Society

UH : Unités Hounsfield

PNB : Produit National Brut

CHU : Centre Hospitalier Universitaire

Table des matières

1. Introduction

- a. Contexte
- b. Anatomie de l'articulation sacro-iliaque
- c. Variations de forme des articulations sacro-iliaques
- d. Principales pathologies des articulations sacro-iliaques
- e. L'arthrose
- f. Articulations sacro-iliaques et arthrose
- g. Articulations sacro-iliaques et douleurs
- h. Etat des lieux sur le diagnostic des pathologies sacro-iliaques à travers le prisme de l'arthrose
- i. Hypothèse et Objectifs

2. Matériel et méthodes

- a. Recueil des données
- b. Population
- c. Analyse de l'arthrose sacro-iliaque
- d. Analyse de la forme des surfaces osseuses sacrées et iliaques antérieures
- e. Analyse statistique

3. Résultats

4. Discussion

- a. Méthodes de mesure des angles et de l'analyse morphologique
- b. Choix de la méthode d'acquisition des images
- c. Méthode de classification de l'arthrose sacro-iliaque
- d. Confrontation à la littérature
- e. Forces
- f. Limites

5. Conclusion

6. Bibliographie

1. Introduction

a. Contexte

Les articulations sacro-iliaques (S-I) sont une cause fréquente, souvent sous-estimée de lombalgies basses et pygalgies (1). Ce type de douleurs possède une forte prévalence et incidence dans la population générale, pour exemple la prévalence des lombalgies basses atteignait dans l'étude de Meucci et al. près de 20% des sujets de l'étude, âgés entre 20 et 59 ans, toutes étiologies confondues (2). Les articulations S-I seraient à l'origine de 15 à 30% de ces douleurs (3-5). Les pathologies S-I représentent donc un enjeu non négligeable de santé publique.

L'arthrose S-I est une pathologie courante (6-11), probablement la plus fréquente parmi l'ensemble des pathologies touchant cette articulation, avec pour exemple une prévalence 20 à 100 fois supérieure aux sacro-iliites d'origine inflammatoire (9). Elle reste malgré tout peu étudiée (194 références en avril 2021 dans pubmed en utilisant les mots clés « sacroiliac osteoarthritis » contre 19 752 pour « hip osteoarthritis » ou encore 40 283 avec « knee osteoarthritis ») bien qu'elle participe grandement aux symptômes liés à la pathologie S-I (12).

Le diagnostic d'arthrose, de manière générale, repose en premier lieu sur l'interrogatoire et l'examen clinique. On recherchera des douleurs d'horaire mécanique, un dérouillage matinal bref, des limitations fonctionnelles, des « crépitations articulaires », un élargissement de l'articulation... Le recours à l'imagerie n'est pas la règle. Elle interviendra devant des tableaux atypiques avec doutes diagnostiques ou après un échec de la prise en charge initiale, et sera basé initialement sur les radiographies standards.

Malheureusement concernant les S-I, l'examen clinique manquera souvent de sensibilité et de spécificité, et ce malgré la multiplication des tests cliniques (1,4,13,14). La difficulté diagnostique des pathologies S-I réside dans le polymorphisme des présentations cliniques et notamment des douleurs (1,15). Cette faible spécificité des tableaux cliniques favorise l'errance diagnostique, en multipliant les étiologies potentielles que ce soit en termes d'organe atteint (hanches, rachis lombaire, muscles, fascias, tendons, nerfs) ou de type de pathologie en présence (arthrose, pathologie

inflammatoire, instabilité articulaire, infection, traumatismes...). L'imagerie interviendra donc régulièrement en complément.

Les radiographies standards, qui sont l'imagerie de première intention, pourront permettre de dépister une arthrose S-I mais une analyse fine nécessitera une imagerie en coupe, la lecture radiologique S-I étant difficile (16). La modalité d'imagerie la plus adaptée pour caractériser une arthrose S-I est le scanner (10). En effet, l'arthrose S-I présente la particularité de présenter en premier lieu des altérations osseuses (pincement articulaire initialement focal, sclérose de l'os sous chondral, ostéophytose, érosions fines des berges articulaires) qui seront plus difficilement visibles en IRM (Imagerie par Résonance Magnétique). La TDM (tomodensitométrie) permettra avec facilité de réaliser un bilan d'arthrose S-I (17) et sera plus précise que les radiographies standards. Malgré cela, les radiographies et l'IRM restent les modalités utilisées le plus fréquemment en pratique courante pour étudier la pathologie S-I. Ce faible recours à la TDM pourrait participer pour une part à la négligence de l'arthrose S-I par les médecins.

Par ailleurs, à la différence de nombreuses articulations du corps humain, il n'existe pas à ce jour de classification reconnue de l'arthrose S-I par la communauté scientifique. Cela limite certainement « l'acuité » diagnostique de la maladie étant donné le manque de consensus existant sur la définition même de celle-ci. Il est cependant primordial de diagnostiquer rapidement la survenue d'une arthrose précoce. En effet, celle-ci est une cause majeure de handicap et de coût de santé publique chez les personnes âgées (18). Un diagnostic rapide limite les risques d'errance diagnostique et l'utilisation de thérapeutiques inadaptées, mais surtout il permettra via la mise en place des mesures préventives non pharmacologiques et non chirurgicales que sont l'éducation, l'activité physique adaptée et la perte de poids si nécessaire (19,20), d'espérer limiter et retarder la survenue d'une arthrose. Un diagnostic tardif limite l'efficacité de ces mesures, à un moment où les douleurs et la perte de fonction articulaire vont être trop importantes pour espérer tirer un bénéfice de ces mesures de prévention. Cela aboutira à une baisse de la qualité de vie du patient, une majoration et une chronicisation des douleurs engendrant un absentéisme au travail, une surconsommation médicamenteuse voire un recours aux procédures invasives.

L'arthrose fait suite à une inadéquation entre les mécanismes de réparation de l'articulation et les altérations engendrées par les facteurs biomécaniques et inflammatoires. Il existe indubitablement une relation entre les facteurs biomécaniques appliqués à chaque articulation et l'apparition d'une arthrose (21,22), comme l'atteste de nombreuses études ayant montré les relations entre arthrose et facteurs endogènes ou exogènes modifiant les contraintes (fractures, activité sportive excessive, obésité, instabilité articulaire...). Il est reconnu pour plusieurs articulations du corps humain que certaines morphologies articulaires majorent le risque d'arthrose via une augmentation localisée du stress appliqué sur l'articulation et donc via une répartition inhomogène des contraintes. Pour exemple, un genu varus augmenterait les risques de gonarthrose (23). Les S-I sont les principales actrices du transfert des charges entre le tronc et les membres inférieurs (24,25). Elles ont la particularité de ne pas être orientées dans l'axe des forces de contrainte qu'elles subissent, ce qui majorerait le stress mécanique. Elles possèdent de plus de nombreuses et fréquentes variations de forme (11,25–28). Malgré cela, l'étude des facteurs morphologiques à risque de développer une arthrose S-I a été peu entreprise. Il n'a pas été décrit de critères morphologiques identifiables en imagerie, étant à risque de développement d'une arthrose au sein des S-I. Or, l'identification de tels facteurs de risque peut permettre de renforcer la certitude diagnostique devant des remaniements articulaires précoces d'étiologie équivoque, mais surtout permettre d'identifier une population à risque, et proposer par la suite des mesures préventives et un suivi de cette population, voire sélectionner une population pouvant obtenir un bénéfice de mesures plus invasives.

L'arthrose S-I semble plus fréquente au niveau de la portion « antéro-moyenne » (tiers moyen de la surface articulaire selon un axe crânio-caudal, dans sa portion antérieure) de la surface articulaire S-I (11,29) (figures 1 et 2). Cette région est suspectée être la zone de contrainte mécanique maximale de l'articulation (30). Elle est au centre de l'axe de nutation (rotation antérieure) et contre-nutation de l'articulation (28,31) et subit donc théoriquement d'importantes forces de cisaillement.

De ce fait, une conformation « étroite » de cette région anatomique pourrait majorer d'autant le stress mécanique local via une répartition surfacique régionale moindre des contraintes. De même, une faible convexité des rebords osseux antérieurs, en focalisant d'autant plus cet axe de nutation sur une faible surface et en limitant la

stabilité, pourrait favoriser l'arthrose à ce niveau via une augmentation des forces locales de cisaillement. Nous avons suspecté l'existence de tels facteurs de risque morphologiques et nous nous sommes attelés dans ce travail à les identifier. Notre objectif annexe était de plus de développer des critères TDM facilement utilisables en pratique courante pour le radiologue et le clinicien, afin d'identifier aisément les patients à risque de développement d'une arthrose S-I et donner dans un même temps un argument morphologique supplémentaire pour différencier les altérations articulaires en lien avec une arthrose des autres pathologies S-I.

Nous rappellerons en premier lieu l'anatomie des articulations S-I et ses variantes principales, nous présenterons ensuite les principales pathologies les impliquant, puis nous réaliserons des rappels sur l'arthrose et les douleurs S-I avant de présenter notre travail.

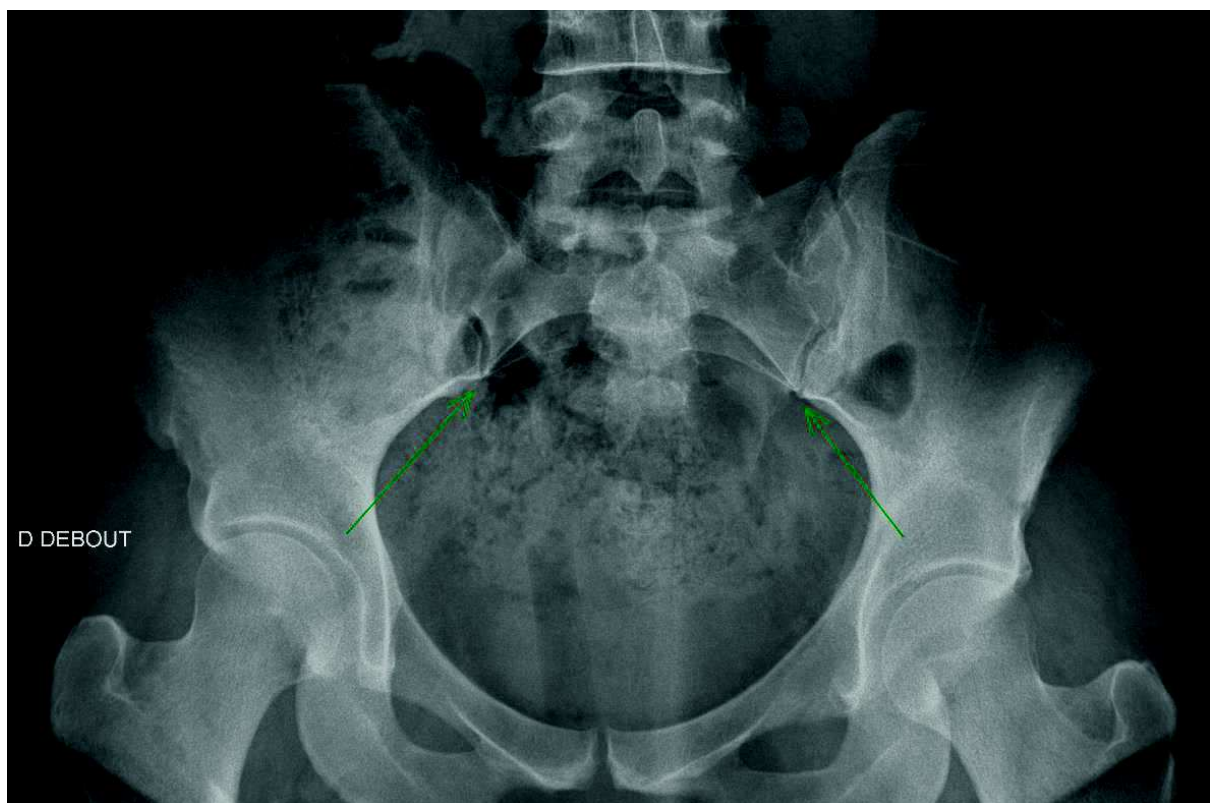


Figure 1 : Radiographie standard de bassin de face. Les flèches vertes montrent la zone « antéro-moyenne » des articulations S-I

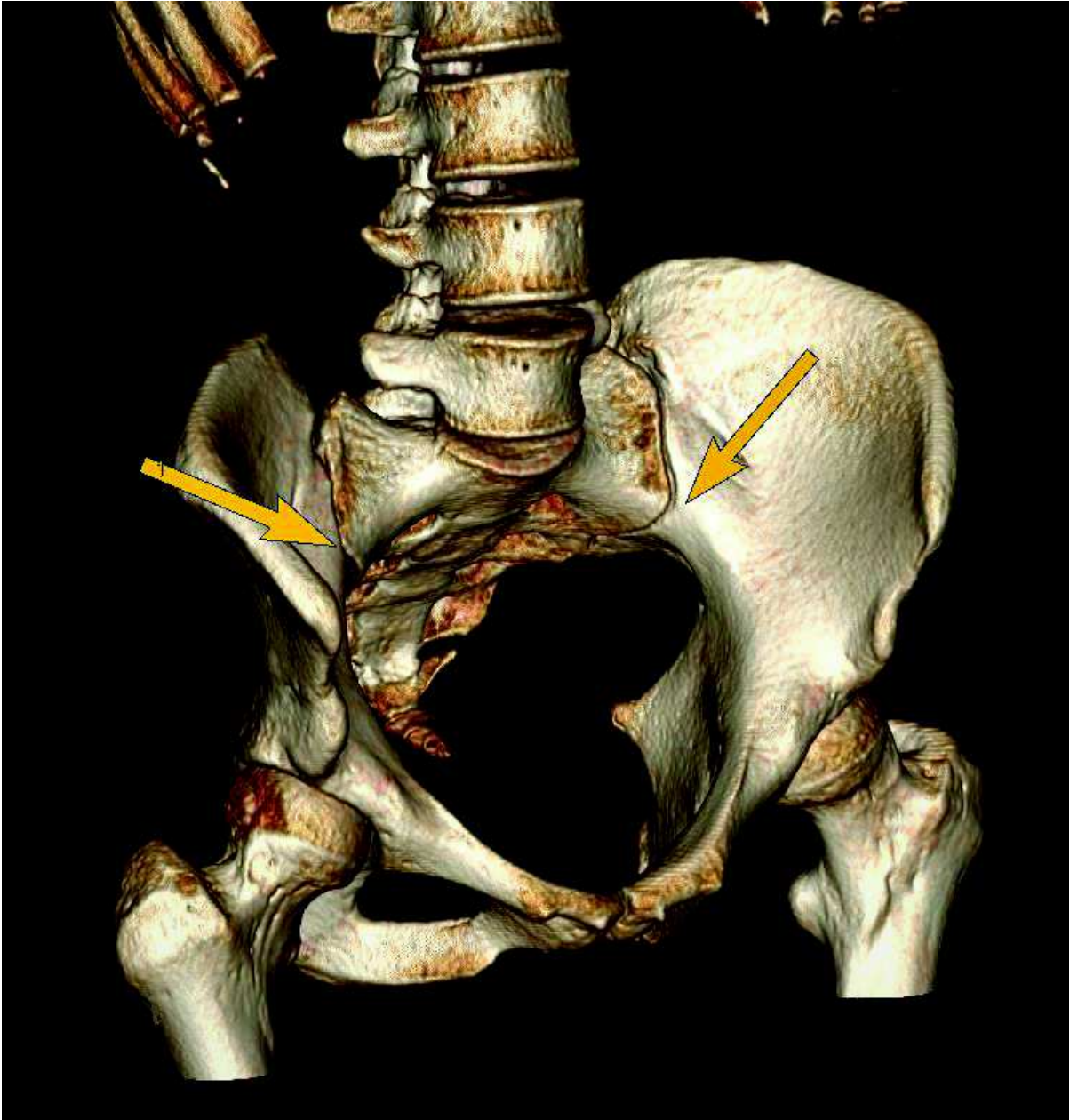


Figure 2 : Rendu volumique TDM d'un bassin en vue de 3/4. Les flèches localisent la zone S-I antéro-moyenne

b. Anatomie de l'articulation sacro-iliaque

L'articulation S-I est la plus grande articulation du squelette axial. Elle permet le transfert des forces verticales du poids du corps du rachis au membre inférieur. Chaque S-I supportant donc la moitié du poids du haut du corps en station debout. Elle est un des constituants du bassin et de l'anneau pelvien, elle participe pour une faible part à la mobilité de ce dernier en association avec la symphyse pubienne. C'est une articulation peu mobile, définie comme une amphiarthrose (du grec *amphi*, des deux côtés ; et *arthron*, articulation), située à mi-chemin entre une diarthrose -mobile- et une synarthrose -immobile-. Les autres articulations de ce type sont la symphyse pubienne et les articulations disco-vertébrales. Ces dernières sont caractérisées par des surfaces osseuses articulaires unies par du fibrocartilage. Cependant, elle a également les caractéristiques d'une diarthrose (25) puisqu'elle possède des zones de cartilage hyalin, une capsule articulaire, ainsi qu'une synoviale (3) à la différence des deux autres. Testut et Latarjet l'ont redéfinie en 1949 comme une « diarthro-amphiarthrose ». L'articulation S-I est donc une articulation unique en son genre dans le corps humain.

Une S-I se compose du sacrum et de l'iléon. Elle comprend habituellement les vertèbres S1, S2 et S3. La participation de S3 est plus rare chez les femmes (28). Chez celles-ci, les S-I sont en moyenne plus petites et ont des surfaces articulaires plus plates, présentant moins d'irrégularités et d'ondulations de surface (31). Rarement, les S-I peuvent s'étendre à S4, mais aussi à L4 ou L5 (27,28). Cette incorporation des vertèbres lombaires s'appelle anomalie transitionnelle et est fréquente, retrouvée chez environ 30% de la population (32). Elle se caractérise par la présence d'une hypertrophie plus ou moins marquée des dernières apophyses transverses lombaires, pouvant aller jusqu'à la formation de néo-articulations transverso-sacrées.

L'iléon est de forme convexe en regard du promontoire de S2, et le sacrum plutôt concave (3). L'interligne articulaire a une largeur de l'ordre de 2 mm et possède une partie composée de cartilage hyalin sur le versant sacré et de fibrocartilage, principalement sur le versant iliaque (33,34). Le cartilage est deux à trois fois plus épais sur le versant sacré (33–35). La plaque sous-chondrale est à l'inverse plus

épaisse sur le versant iliaque (36), et est la moins dense au niveau de la partie moyenne de la surface articulaire (37). Ces caractéristiques pourraient expliquer l'atteinte prépondérante sur le versant iliaque dans les sacro-iliites inflammatoires (28), mais aussi dans l'arthrose S-I.

Cette articulation se compose d'une part articulaire et d'une part ligamentaire :

- Les facettes articulaires possèdent une forme de C, de L inversé ou encore une forme auriculaire (38) (figure 3). A la naissance, les S-I ressemblent à celles des mammifères quadrupèdes, elles possèdent une surface plane et sont parallèles à la colonne vertébrale (27). S'ensuit à la puberté l'apparition d'une courbure dans une direction caudo-dorsale et une augmentation de la surface articulaire. L'étude de l'anatomie comparative avec les mammifères quadrupèdes et de la paléontologie, ont mis en lumière le rôle de la bipédie dans l'apparition de ces changements (27,39). La forme adulte des S-I n'intervient qu'entre 25 et 30 ans (28). La surface articulaire possèdera alors une orientation complexe : une moitié supérieure orientée vers le haut, l'avant et le dedans, et une moitié inférieure orientée sagittalement. A la différence des autres articulations portantes, elle n'est donc pas orientée perpendiculairement aux contraintes qui lui sont appliquées. Pour compenser cette orientation particulière, les surfaces articulaires S-I (SASI) acquièrent à l'adolescence des circonvolutions ou ondulations, complémentaires entre-elles, en miroir l'une de l'autre, donnant une surface « vallonnée », augmentant la congruence. Il s'y associe également une rugosité des surfaces osseuses articulaires, donnant un aspect poreux. L'ensemble de ces modifications ont un but de stabilisation, en augmentant les coefficients de friction de l'articulation (31,34,40).
- La part ligamentaire est complexe (28), composée des ligaments suivants (figure 4) :
 - Le ligament sacro-iliaque interosseux (ou ligament axile), qui est l'axe de nutation et contre-nutation du sacrum. Il comble en arrière le creux de la facette articulaire.
 - Le ligament sacro-iliaque antérieur qui est un renforcement de la capsule articulaire.

- Les ligaments sacro-iliaques postérieurs, plus épais, qui recouvrent en arrière le ligament sacro-iliaque interosseux.

Cette structure ligamentaire complexe, auquel s'ajoutent en périphérie de l'articulation les ligaments sacroépineux et sacrotubéral, stabilise les S-I et s'oppose à l'écartement des ailes iliaques lors de l'application des forces de contrainte verticale (28,31,40). L'élasticité ligamentaire est supérieure chez la femme et l'est encore plus pendant la grossesse (27), dans le but d'acquiescer de la mobilité pour ouvrir l'anneau pelvien. La mobilité S-I reste limitée hors de ce contexte (39). Les S-I jouissent d'un mouvement principal de nutation et contonutation autour de S2 de l'ordre de 2° à 4° en moyenne (27,41) avec l'existence de variations inter-individuelles. L'axe de nutation de l'articulation se situe à hauteur du changement d'orientation des SASI et passe par la zone « antéro-moyenne » de l'articulation, étudiée dans notre travail.

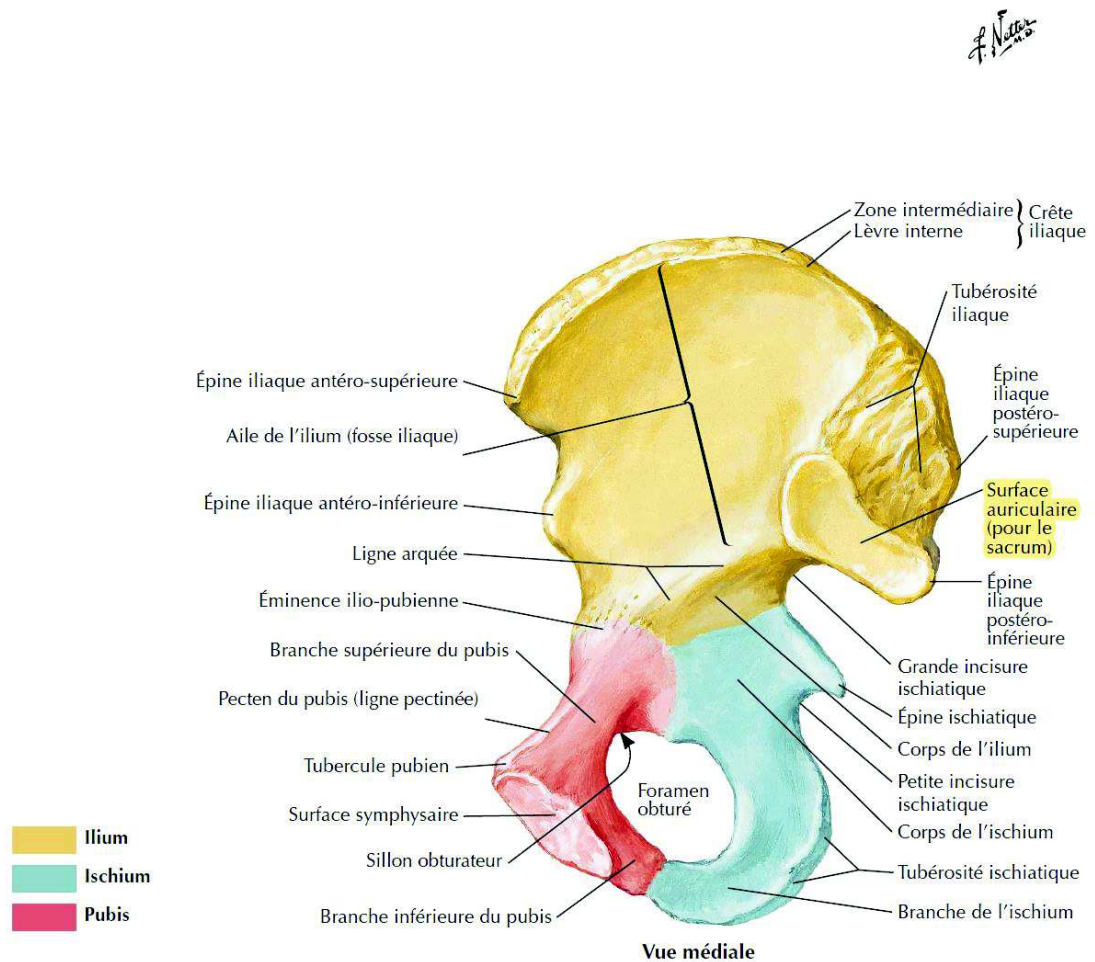


Planche 474

Membre inférieur

Figure 3 : Atlas d'anatomie humaine, H. Netter, 5ème édition, planche 474. Représentation des SASI.

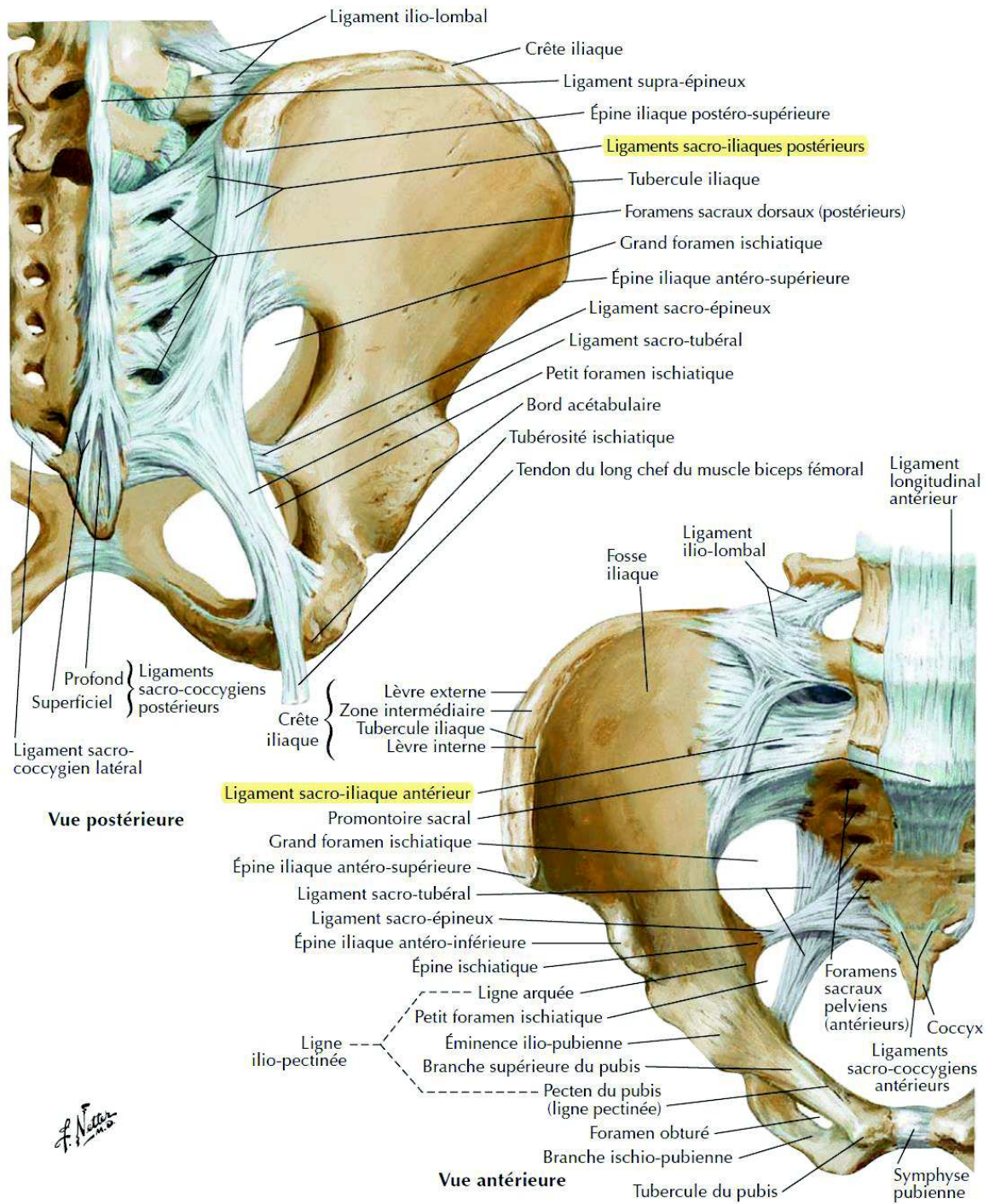


Figure 4 : Atlas d'anatomie humaine, H. Netter, 5ème édition, planche 335. Schéma du complexe capsulo-ligamentaire S-I.

c. Variations de forme des articulations sacro-iliaques

La forme des S-I est très variable (11,25–28). Comme précisé précédemment, de nombreuses crêtes et dépressions, complémentaires entre chaque surface articulaire, vont apparaître à l'adolescence. Les surfaces osseuses vont donc se modifier pour devenir rugueuses et grossières, ce qui est tenu pour une réponse adaptative aux contraintes (35). Ces irrégularités de surface sont moins prononcées chez les femmes (31,40). Une hypothèse explicative serait la nécessité de gain de mobilité des S-I au cours de la grossesse (42). L'ankylose des S-I est de même moins fréquente chez les femmes (25). Une deuxième hypothèse (27) serait que le centre de gravité masculin est plus antérieur, entraînant de plus grandes forces de torsion sur les S-I et donc un besoin accru de stabilisation. Les SASI présentent des formes très variables, pouvant avoir une forme auriculaire, de « L » ou encore de « C » (38,43,44)

En plus des importantes variations de forme et de surface de la portion articulaire des S-I, il existe également des variantes anatomiques (45–48) :

- Le complexe ilio-sacré (figure 5)
- Les articulations S-I accessoires, (figure 6) souvent postérieures et arthrogènes (48).
- Les anomalies transitionnelles, potentiellement arthrogènes surtout en cas d'asymétrie.
- L'os iliaque bipartite.
- Les défauts semi-circulaires iliaques ou sacrés.
- Les synostoses focales.
- La plaque osseuse iliaque en croissant.
- Les centres d'ossification accessoires (noyaux d'ossification non fusionnés de la partie antérosupérieure des S-I).
- L'ankylose constitutionnelle. En général partielle, elle se situe la plupart du temps en regard du 1^{er} foramen sacré (49).

- Le sulcus paraglénoidal.

L'anatomie n'est modale que dans 50 à 74% du temps. Certaines de ces variantes sont à risque de développement d'une arthrose précoce (45,48).

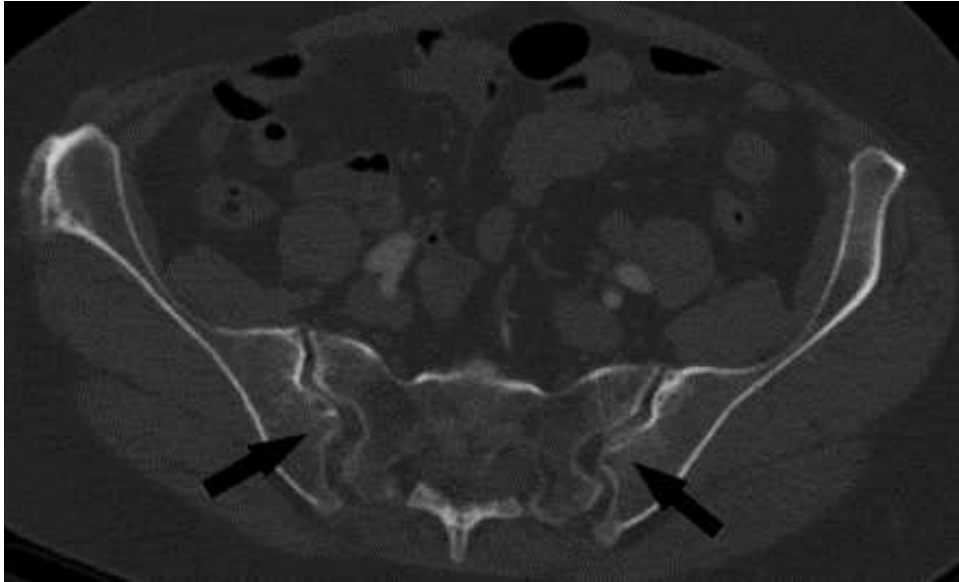


Figure 5 : Coupe scanner dans le plan axial strict passant par les S-I. Complexe ilio-sacré bilatéral.

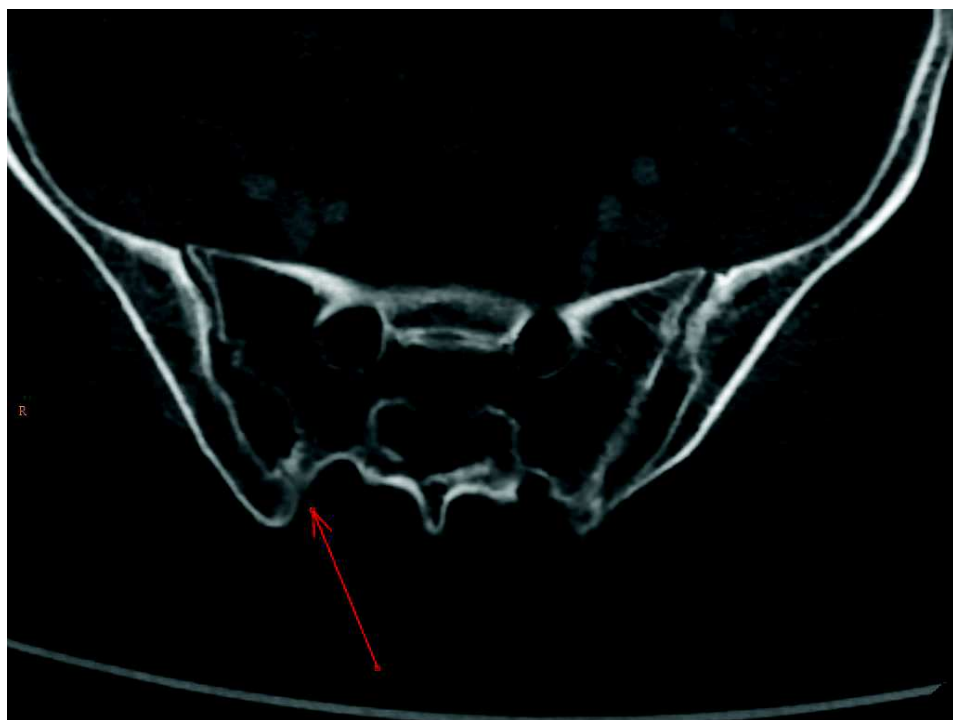


Figure 6 : Coupe scanner dans le plan axial strict passant par les S-I. Articulation S-I accessoire.

d. Principales pathologies sacro-iliaques

Les pathologies S-I sont nombreuses. Les principales affections touchant les S-I sont (50) :

- L'arthrose (figures 7, 13,14, 17, 18)
- Les sacro-iliites d'origine inflammatoire, comprenant entre autres la spondyloarthrite ankylosante (figures 8, 9, 15 et 16), les arthrites liées aux maladies inflammatoires chroniques de l'intestin, le syndrome SAPHO, la réticulohistocytose multicentrique, la maladie de Whipple, les spondyloarthrites liées au rhumatisme psoriasique, les arthrites réactionnelles et les spondyloarthrites indifférenciées.
- L'ostéose iliaque condensante (cf. page 50 et figure 10)
- La maladie de Forestier ou hyperostose vertébrale ankylosante ou encore DISH (Diffuse Idiopathic Skelettal Hyperostosis) (cf. page 51 et figure 21)
- La maladie de Paget, pouvant entraîner de rares ankyloses (50)
- Les sacro-iliites d'origine infectieuse (figure 11)
- Les arthropathies microcristallines, restant rares
- L'ostéodystrophie rénale et l'hyperparathyroïdie secondaire (figure 12)
- La dysfonction sacro-iliaque
- Les atteintes S-I secondaires à la prise de rétinoïdes
- Les atteintes néoplasiques primitives ou secondaires
- Les fractures traumatiques ou de contrainte

Parmi toutes ces pathologies, bien que souvent négligée, l'arthrose semble être la pathologie la plus fréquente, avec une fréquence 20 à 100 fois supérieure à celle des sacro-iliites inflammatoires (9).

Quelques exemples de pathologie S-I sont présentés ci-après.

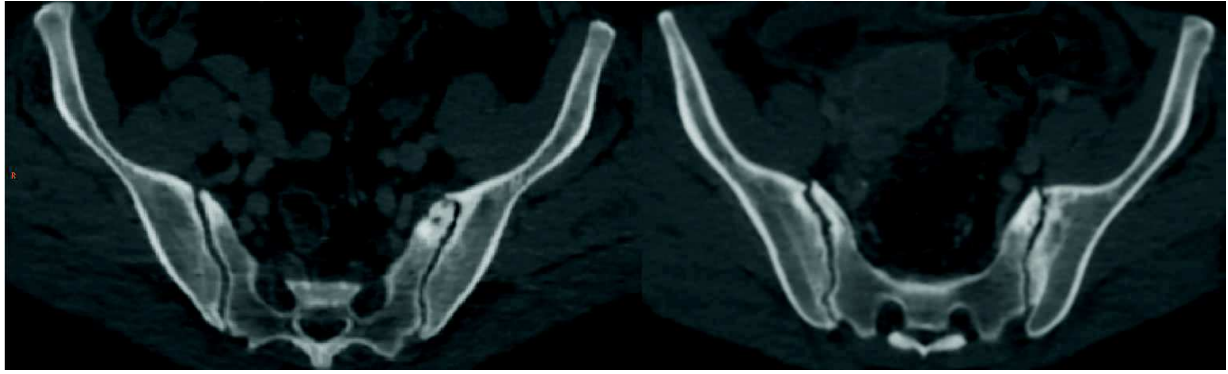


Figure 7 : Deux scanners différents en coupe axiale. Exemples d'une arthrose sacro-iliaque (pincement artriculaire focal, ostéophytes para-articulaires, microgêodes, sclérose de l'os sous chondral).

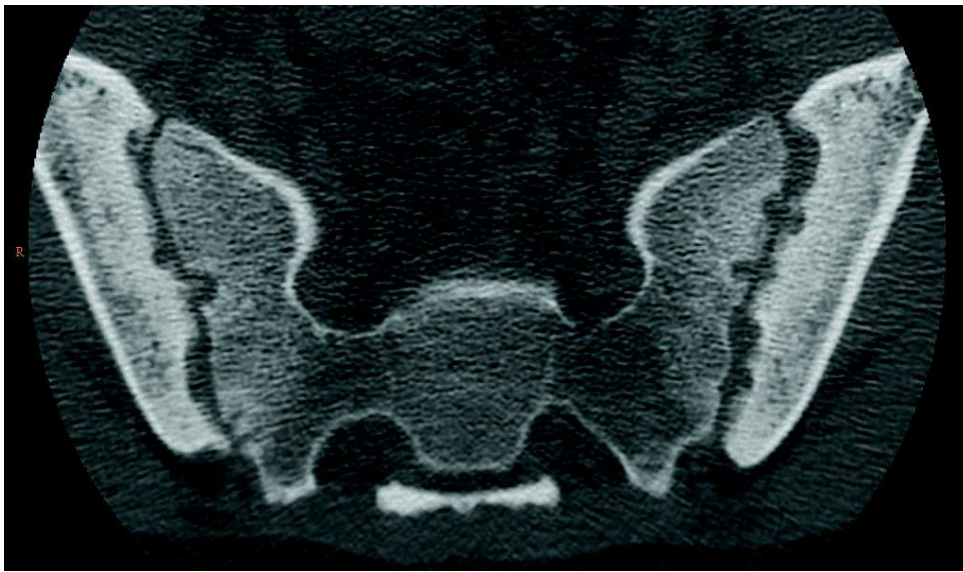

Figure 8 : Coupe scanner dans le plan axial oblique passant par les S-I. Sacro-iliite inflammatoire (équivalent grade III bilatéral de la classification radiographique de New-York).

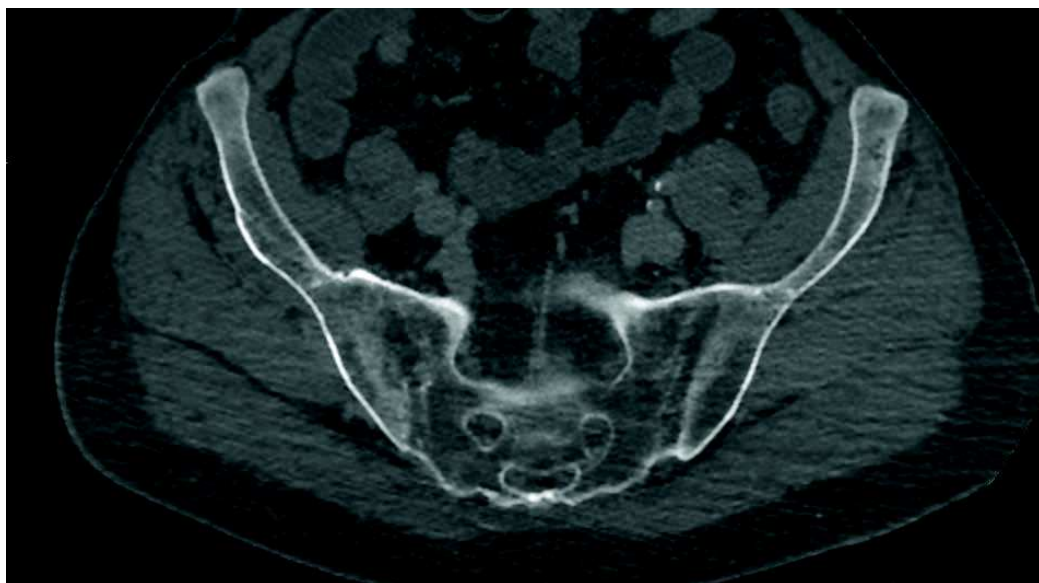

Figure 9 : Coupe scanner dans le plan axial strict passant par les S-I. Sacro-iliite au stade d'ankylose (équivalent grade IV de la classification radiographique de New-York).

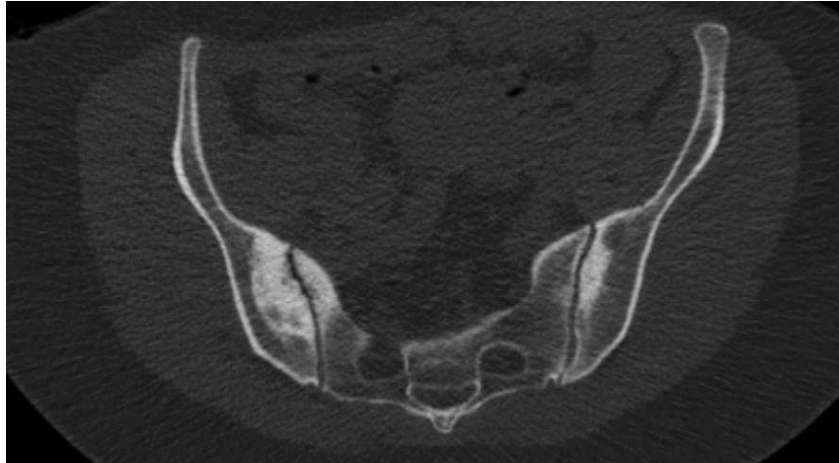

Figure 10 : Coupe scanner dans le plan axial strict passant par les S-I. Ostéose iliaque condensante chez une femme de 44 ans

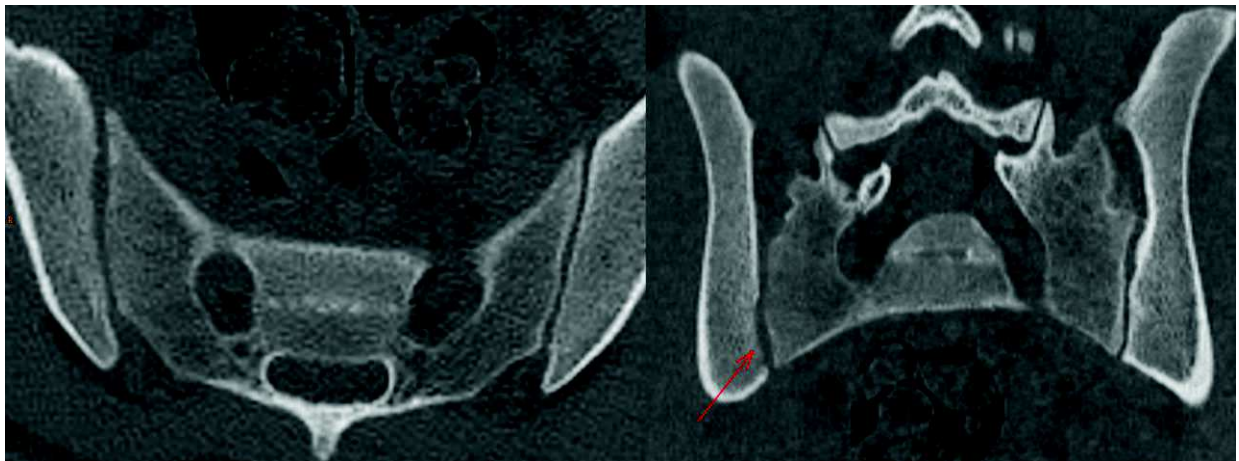


Figure 11 : Coupes scanner dans le plan axial et coronal oblique passant par les S-I. Sacro-iliite infectieuse à Brucella. Notez à droite l'érosion corticale discrète des berges iliaques et sacrées entraînant un élargissement de l'interligne articulaire et un aspect flou des berges.

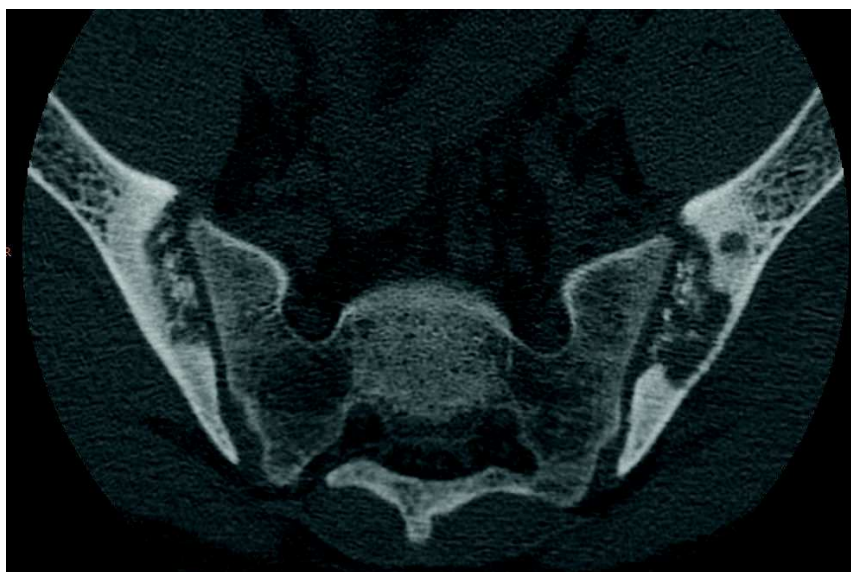

Figure 12 : Coupe scanner dans le plan axial strict passant par les S-I. Ostéodystrophie rénale (résorption osseuse sous chondrale, condensations osseuses mal délimitées, pseudo-élargissement flou de l'interligne articulaire)

e. L'arthrose

Du grec *arthron* (l'articulation). Le suffixe *ose* désignant une pathologie dégénérative. L'arthrose est définie anatomiquement par la dégénérescence des tissus articulaires et péri articulaires d'une articulation donnée, caractérisée par la survenue d'érosions cartilagineuses, d'une sclérose de l'os sous-chondral, la formation d'ostéophytes, l'inflammation de la membrane synoviale et des tendons et l'atrophie des muscles péri articulaires (51). C'est une pathologie touchant donc l'ensemble de l'articulation mais également les structures environnantes.

L'arthrose est extrêmement fréquente, et progresse même au sein des pays développés, subissant le vieillissement général de leur population et voyant l'augmentation de la prévalence de l'obésité. On estime à près de 250 millions dans le monde les personnes en souffrant (18). La prévalence globale augmente avec l'âge et est extrêmement élevée (52). Pour exemple, la prévalence de la coxarthrose était de 20% environ dans une population de 63.5 ans de moyenne d'âge (53), ou encore de 25%, pour 15% de patients symptomatiques, chez une cohorte suédoise de 70 ans de moyenne d'âge (54). Les articulations les plus fréquemment touchées sont le genou, la main et la hanche (18,51).

Le diagnostic dans la grande majorité des cas se fait grâce à l'examen clinique. Celui-ci est suffisant la plupart du temps. L'imagerie, quand elle nécessaire (présentation atypique, doute sur un diagnostic différentiel), doit débiter par des radiographies standards. Le bilan étant standardisé pour la plupart des articulations. L'IRM peut permettre un diagnostic plus précoce, au stade « pré radiologique » pour certaines articulations. Le scanner n'intervient que rarement dans la prise en charge.

Les signes radiographiques communs à la plupart des articulations sont :

- Le pincement articulaire, volontiers focal, diffus en cas de forme évoluée. Il est éventuellement quantifiable malgré un manque de reproductibilité (55,56).
- Les ostéophytes.
- La sclérose de l'os sous-chondral.
- Les érosions osseuses, souvent fines, et la formation de géodes.
- Dans les formes évoluées, on peut observer une ankylose ainsi qu'une ostéochondromatose secondaire (non spécifique de l'arthrose).

Les principaux facteurs de risques généraux reconnus sont l'âge, le sexe féminin, l'activité physique intense, l'IMC, les antécédents traumatiques, l'activité professionnelle, les troubles axiaux, les déséquilibres musculaires (51). Plusieurs facteurs de risques spécifiques d'une articulation donnée peuvent se surajouter (dysplasie de hanche, genu varum...(18)).

La pathogénie de l'arthrose est complexe. L'apparition des remaniements dégénératifs articulaires fait suite à une inadéquation entre les mécanismes de réparation de l'articulation et les altérations résultantes de facteurs mécaniques, inflammatoires, métaboliques et des conséquences de la sénescence cellulaire, aboutissant *in fine* à des dégradations structurales de l'articulation. La génétique et l'épigénétique jouerait également un rôle dans la survenue de l'arthrose (57). Il existerait d'ailleurs une association entre arthrose et athérosclérose (58) ce qui est un argument supplémentaire pour dépister et prévenir cette maladie.

L'arthrose va débiter par l'altération de la composition du cartilage articulaire (59) qui verra sa résistance aux contraintes mécaniques diminuer, aboutissant par la suite à sa dégradation. Des mécanismes de réparation vont se mettre en place sous l'action des chondrocytes. Ces derniers vont cependant engendrer une action pro-inflammatoire, qui va déréguler leur action et stimuler l'activité des synoviocytes, ayant eux-mêmes une activité pro-inflammatoire, entraînant une hyperhémie et une majoration de l'activité ostéoblastique et ostéoclastique sous chondrale. Il existe donc un état micro-inflammatoire local et systémique latent (59) chez les patients souffrant d'arthrose.

Il existe une relation entre les facteurs biomécaniques appliqués à chaque articulation et l'apparition d'une arthrose (21,22), comme l'atteste de nombreuses études ayant montré les relations entre arthrose et facteurs endogènes ou exogènes modifiant les contraintes (fractures, activité sportive excessive, obésité, instabilité articulaire, conformations anatomiques particulières...). L'influence des facteurs biomécaniques est cependant complexe. Il est aisé de comprendre qu'une charge excessive exercée sur l'articulation entraîne des altérations dégénératives plus rapides (21,22). De plus, il est démontré que certaines morphologies articulaires majorent le risque d'arthrose via une augmentation localisée du stress appliqué sur l'articulation et donc via une répartition inhomogène des contraintes (pour exemple, un genu varus augmente les risques d'arthrose (23)). Mais à l'inverse, une absence de toute contrainte appliquée à

l'articulation entraîne également des altérations articulaires avec notamment une fuite des protéoglycanes composant le cartilage et une atrophie de ce dernier (60,61).

La principale conséquence clinique de l'arthrose est la douleur (18). D'origine mécanique dans la grande majorité des cas, elle peut être émaillée de poussées inflammatoires (62). Le deuxième principal problème que soulève l'arthrose pour les patients est la perte de la fonction articulaire, notamment la mobilité, en lien avec une diminution progressive de la congruence articulaire et l'existence de douleurs. Les patients atteints d'arthrose vont donc souffrir régulièrement de raideurs articulaires matinales (durant souvent moins de 15 minutes), d'une réduction des mobilités articulaires actives et passives, d'une instabilité articulaire, de gonflements articulaires, d'une faiblesse musculaire et d'une asthénie, l'ensemble ayant au final des répercussions psychologiques, sociales et professionnelles (63).

Les traitements de première intention sont non pharmacologiques et non chirurgicaux. Il est à privilégier l'éducation du patient, la promotion d'un exercice physique adapté et la perte de poids si nécessaire (18,19). Cela nécessite donc un diagnostic précoce de la maladie, avant la survenue d'une perte de fonction et de douleurs invalidantes

Par contre, il est à souligner l'absence fréquente de corrélation linéaire entre la sévérité de l'atteinte articulaire radiologique et les douleurs (64). Ainsi, pour exemple, une arthrose acromio-claviculaire va souvent être banalisée par le radiologue réalisant une échographie ou une IRM d'épaule chez la personne âgée en l'absence de manifestation clinique tant celle-ci est fréquente. Pour illustrer, Horvath et al.(65) retrouvaient dans plus de la moitié des cas (54 à 57%) des remaniements dégénératifs acromio-claviculaires chez une population âgée de plus de 60 ans bien que ces altérations n'aient pas motivé de consultation chez un médecin.

Au final, l'arthrose représente un enjeu majeur de santé publique puisqu'elle entraîne, via les douleurs et la perte de fonction qu'elle engendre, des conséquences économiques, sociales et psychologiques majeures. Ainsi, le coût de l'arthrose pour la société est estimé représenter 1 à 2.5% du PNB de la France, des Etats-Unis d'Amérique, du Canada, de l'Australie et du Royaume-Unis (66).

f. Articulations sacro-iliaques et arthrose

Les caractéristiques principales des remaniements arthrosiques des S-I en imagerie sont (11,27,50):

- Une condensation de l'os sous chondral, à limites souvent nettes et de forme triangulaire.
- Des ostéophytes.
- De fines érosions sous chondrales et micro-géodes cerclées de sclérose.
- Un pincement articulaire, pouvant rarement aboutir à une ankylose.
- On peut parfois visualiser un œdème osseux en IRM en zone de contrainte mécanique maximale.

Il est à noter que le vide articulaire n'est pas spécifique d'une atteinte dégénérative. En effet, il est également retrouvé dans les atteintes inflammatoires (50).

A la différence d'une articulation comme le genou, qui présentera tout d'abord des altérations cartilagineuses visibles initialement uniquement par IRM, les S-I présenteront en premier lieu des anomalies osseuses. De plus, l'analyse du cartilage sera très limitée en IRM du fait de sa faible épaisseur, des irrégularités de sa surface et de ses différences de composition (associant cartilage hyalin et fibrocartilage). La TDM permettra donc une meilleure caractérisation d'une arthrose S-I (10).

Les facteurs favorisants identifiés de l'arthrose S-I sont (12,50) la multiparité, le sexe féminin, les variantes anatomiques, notamment les anomalies transitionnelles et articulations S-I accessoires, le déséquilibre pelvien (disjonction pubienne, différence de longueur des membres inférieurs), les microtraumatismes répétés, un antécédent de chirurgie rachidienne, la coxarthrose. Il est parfois supposé mais non démontré une influence des courbures rachidiennes physiologiques et de la version pelvienne. L'hypothèse physiopathologique avancée expliquant ce sur risque féminin d'arthrose serait une conséquence d'une plus grande laxité capsulo-ligamentaire chez les femmes (28), permettant une plus grande mobilité du bassin pour faciliter l'accouchement (restant de quelques degrés seulement), mais engendrant une majoration de la charge à supporter par les surfaces articulaires via une diminution du

coefficient de friction articulaire et de la part de la charge supportée par les structures capsulo-ligamentaires des S-I. Cela pourrait également expliquer la grande fréquence des ostéoses iliaques condensantes dans les suites d'un accouchement.

Les remaniements dégénératifs prédominent sur le versant articulaire iliaque (34), de même que les altérations liées aux sacro-iliites, certainement du fait d'une surface articulaire sacrée plus épaisse (40) et donc altérée plus tardivement. Il a été observé que l'arthrose prédominait en zone articulaire antéro-moyenne (11,29). Celle-ci est supposée être la zone de contrainte mécanique maximale (30). De plus, cette zone de l'articulation se situe sur l'axe de nutation, et subit donc potentiellement de plus grandes forces de cisaillement. Il est fréquemment observé des remaniements œdémateux d'origine mécanique de cette portion de l'articulation sur les IRM S-I. Ceux-ci ont sûrement participé à la description de nombreux faux positifs de sacro-iliites inflammatoires depuis les recommandations ASAS de 2009 (67,68).

Bien que peu étudiée voire négligée, l'arthrose des S-I est en réalité très fréquente. Eno et al. (10) retrouvent une prévalence de 65% de remaniements dégénératifs sur au moins une des deux S-I chez une population d'une moyenne d'âge de 57,7 ans sans historique de lombalgies, avec une fréquence augmentant avec l'âge, pour atteindre 91% dans la 9^e décennie. Jajic et al. (69) obtiennent des chiffres allant jusqu'à 78 % de prévalence d'arthrose sur un échantillon de population ayant des plaintes rhumatologiques (dont la moitié de lombalgies basses). D'autres études encore retrouvent également de fortes prévalences, à 75 % des lombalgies chroniques de moins de 50 ans (70) et même 100% de remaniements dégénératifs au moins discrets, sur des S-I de patients âgés de 50 à 59 ans pour Shibata et al (11). Ces derniers retrouvent dans leur étude d'une population d'une moyenne d'âge de 50.8 ans un pincement articulaire chez 87% des sujets, une sclérose de l'os sous chondral chez 52%, des ostéophytes chez 68%, des géodes chez 4% et une érosion chez 17% des sujets. L'arthrose était jugée « sévère » chez 25% des sujets de leur étude ayant entre 40 et 59 ans, pour atteindre 50% après 70 ans. Les facteurs de risque associés retrouvés étaient le sexe féminin et le nombre de grossesses. Étonnamment il n'a pas été retrouvé de corrélation avec l'IMC dans leur étude.

On notera à la lecture de ces différents articles une variabilité significative de la prévalence de l'arthrose S-I (de 3 à 15% selon Berthelot et al. (9) à plus de 65% selon

Eno et al. (10))., probablement du fait d'un manque de consensus sur la définition de celle-ci et l'absence de classification consensuelle.

Or, la prévalence est fortement liée à l'âge du patient. Pour exemple Klang et al. (71) retrouvaient seulement 4.5% de remaniements dégénératifs des sacro-iliaques dans une cohorte de patients de moins de 40 ans ayant des lombalgies basses. L'étude anatomique cadavérique de la dégénérescence des S-I confirme cette apparition fortement liée à l'âge de l'arthrose S-I. A tel point que l'étude de ces signes a permis la description de nombreuses méthodes de calcul de l'âge au moment du décès des cadavres (25,72,73). Il faut cependant garder à l'esprit que les critères anatomiques étudiés diffèrent des critères habituels décrits en imagerie (étude notamment de la porosité de l'os sous chondral).

La négligence de l'arthrose S-I est assurément de plusieurs faits. Les nombreux articles étudiant les sacro-iliites inflammatoires publiés ces dernières années peuvent avoir monopolisé l'attention des médecins. De plus, comme précisé précédemment, la TDM qui est la modalité de choix pour l'analyse des remaniements dégénératifs osseux caractérisant l'arthrose S-I reste sous-utilisée comparativement aux radiographies et à l'IRM. Ensuite, l'arthrose S-I reste fréquemment asymptomatique (9,74) et la corrélation avec les douleurs reste difficile. Pour exemple, Bäcklund et al (75) ne retrouvait pas d'association entre arthrose S-I et patients symptomatiques et Eno et al (10) retrouvait jusqu'à 30% d'arthrose jugée significative chez des patients asymptomatiques. Enfin, étant donné la très grande fréquence de l'arthrose S-I à un âge avancé et compte tenu de la linéarité d'apparition dans le temps de ces remaniements dégénératifs, nous pourrions la considérer comme un processus physiologique en lien avec la sénescence, comme la conséquence inévitable des contraintes mécaniques liées à la bipédie (27), en atteste les études cadavériques réalisées. Ce serait oublier les facteurs de risque déjà observés et méconnaître les nombreuses répercussions cliniques qu'elle engendre chez certains patients. Nos propres observations nous ont d'ailleurs montré une nette variation entre individus dans l'intensité et la précocité de survenue de ces remaniements dégénératifs.

Il n'existe pas à notre connaissance de consensus quant à un système de classification de l'arthrose des S-I même si plusieurs classifications ont déjà été proposées :

- Shibata et al (11):

Les auteurs ont divisé la surface articulaire des S-I en 9 zones (2 lignes de division dans le plan coronal et 2 dans le plan axial). Ils ont ensuite classé les remaniements dégénératifs (pincement articulaire, sclérose, ostéophytose) en 3 catégories (absence ; modérés, c.à.d. pincement articulaire, ostéophytose ou sclérose sous chondrale atteignant moins d'1/3 de la portion articulaire concernée; et sévères, c.à.d. plus d'1/3). La principale limite de cette classification est la lourdeur de calcul, limitant son application en pratique courante.

- Eno et al (10):

Ici, les auteurs ont étudié également le pincement articulaire, la sclérose sous chondrale et l'ostéophytose. L'articulation était classée 0 en cas d'absence d'arthrose, 1 en cas d'arthrose jugée modérée, 2 si l'arthrose était jugée « substantielle » et 3 en cas d'ankylose. Notre classification est inspirée de celle-ci (voir chapitre Matériel et Méthodes).

- Bäcklund et al (75):

Les auteurs ont adapté la classification reconnue de Kellgren et Lawrence aux S-I. Ici, en plus des 3 signes analysés habituellement, ils ont également étudié le vide intra-articulaire et les érosions. Ils ont attribué un score allant de 0 à 3 à chaque signe d'arthrose selon leur intensité pour chaque S-I, donnant un score pouvant être compris entre 0 et 18 (0 à 9 par articulation).

Les principales limites sont l'absence de spécificité du vide articulaire en faveur d'une arthrose, le caractère arbitraire de la pondération des différents signes et la complexité d'appliquer un tel score à la vie courante.

g. Articulations sacro-iliaques et douleurs

Une douleur des S-I est définie par l'association internationale pour l'étude de la douleur (4,15,76) comme une douleur localisée dans la région des S-I, reproduite par les tests de stress et de provocation des S-I, et soulagée par une infiltration sélective des S-I par un anesthésique local. Le type de douleurs impliquant les S-I est varié. Dans une étude de Fukui et Nosaka et al. (15), les patients répondant à l'anesthésie intra-articulaire scannoguidée des S-I présentaient des douleurs lombaires basses et fessalgies médiales (69-72%), des douleurs de hanche (31-48%), des douleurs en regard du grand trochanter (38%), ou encore au niveau du pli de l'aîne (9-14%). Probablement de par ce polymorphisme clinique, les S-I sont une cause sous-estimée de lombalgies basses et fessalgies (1), alors même qu'elles comptent pourtant pour 15 à 30% de ces douleurs (1,4). Parmi les étiologies potentielles de douleurs S-I, l'arthrose est également une cause probablement sous-estimée (12). Les mécanismes physiopathologiques de la douleur S-I restent mal compris. Il existe une intrication entre une origine intra-articulaire et péri-articulaire, comme l'atteste les études comparant les infiltrations de corticostéroïdes en intra-articulaire ou en péri-articulaire (77-79).

Les principaux diagnostics différentiels sont les spondyloarthropathies, les lombosciatalgies, les douleurs facettaires (syndrome de Maigne), les douleurs de hanche, l'endométriose, les douleurs d'origine myo-fasciale et le syndrome du muscle piriforme (4).

Les facteurs prédisposant aux douleurs sont une asymétrie de longueur des membres inférieurs, un âge élevé, un antécédent d'arthropathie inflammatoire, une chirurgie rachidienne (la proportion augmente jusqu'à 33 à 59% chez les patients ayant bénéficié d'une arthrolyse lombaire), la multiparité, un antécédent de traumatisme (1). Par contre, les résultats sont discordants concernant l'IMC (14).

Pour réaliser un diagnostic clinique d'origine S-I des douleurs, il est recommandé de réaliser plusieurs tests. La présence de 3 tests cliniques positifs augmenterait la sensibilité clinique à un peu moins de 80 % et la spécificité à environ 90% (1,4,13). Cependant, ces tests manquent tout de même de spécificité. Seulement 20 à 30% des patients suspectés d'avoir des douleurs d'origine sacro-iliaque après étude de

l'anamnèse et tests physiques positifs auraient effectivement un diagnostic correct (14). Il reste difficile d'attribuer avec certitude une origine S-I à des lombalgies basses (80). Le gold standard diagnostic restant l'anesthésie scannoguidée intra-articulaire. Malgré tout, ce gold-standard reste imparfait. En effet cette technique souffre de faux-positifs et de faux-négatifs (4). Des études récentes ont suggéré le rôle joué par les structures péri-articulaires dans la survenue de douleurs S-I, en témoigne l'efficacité des infiltrations cortisonées péri-articulaires (77–79).

En conséquence, l'imagerie est souvent nécessaire pour étayer le diagnostic clinique. Elle peut être utile pour identifier la pathologie S-I responsable, éliminer les diagnostics différentiels régionaux (syndrome facettaire, coxarthrose...), et également réaliser des tests thérapeutiques grâce aux infiltrations de corticoïdes sous guidage scopique ou TDM. Mais il reste difficile de corréliser une anomalie TDM avec les douleurs (81). Pour rappel, Bäcklund et al. (75) a retrouvé une prévalence identique d'arthrose des S-I dans une population ayant des douleurs des S-I par rapport à une population témoin. Mais à l'inverse, Elgafy et al. (82) retrouvaient des anomalies TDM chez 57.5% des sujets (versus 31% dans le groupe témoins) d'une cohorte de patients ayant des douleurs soulagées après anesthésie scanoguidée intra-articulaire. Cette variation dans les résultats pourrait être expliquée par l'absence de consensus dans la définition des anomalies TDM des S-I et par la difficulté d'obtenir un diagnostic étiologique formel. La tomодensitométrie reste malgré tout d'un apport certain, et permettra à minima l'élimination de nombreux diagnostics différentiels.

h. Etat des lieux sur le diagnostic des pathologies sacro-iliaques à travers le prisme de l'arthrose

Bien que de diagnostic facile dans la grande majorité des cas, l'arthrose peut représenter un potentiel écueil diagnostique avec plusieurs affections. Premièrement de par sa très grande prévalence comparativement aux autres pathologies, et deuxièmement de par la multiplicité de ses présentations potentielles, notamment lors des poussées congestives ou encore devant certaines formes atypiques, érosives, dont les signes sémiologiques radiologiques se superposent avec les pathologies inflammatoires. Par exemple au niveau rachidien, différencier un MODIC inflammatoire d'une atteinte infectieuse, micro-cristalline ou encore d'une spondyloarthrite axiale focale peut dans certains cas s'avérer délicat. Au niveau S-I, il est fréquent de retrouver un œdème osseux sous-chondral d'origine mécanique (67,68) et il n'est pas exceptionnel de retrouver des atteintes érosives atypiques en TDM (figures 13 à 16).

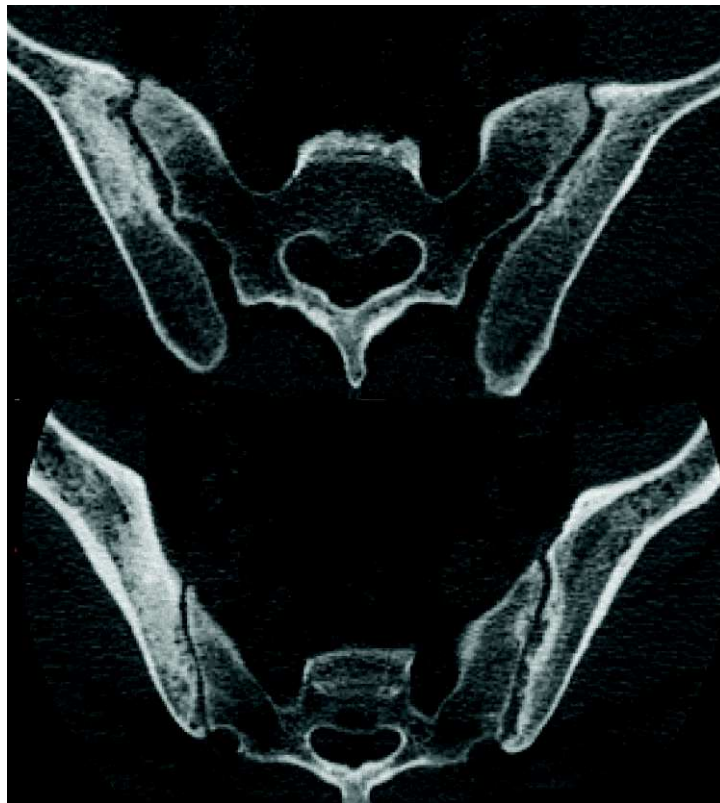

Figure 13 : Coupes scanner dans le plan axial strict passant par les S-I. Arthrose « érosive » atypique chez un homme de 60 ans présentant des lombalgies d'horaire mécanique

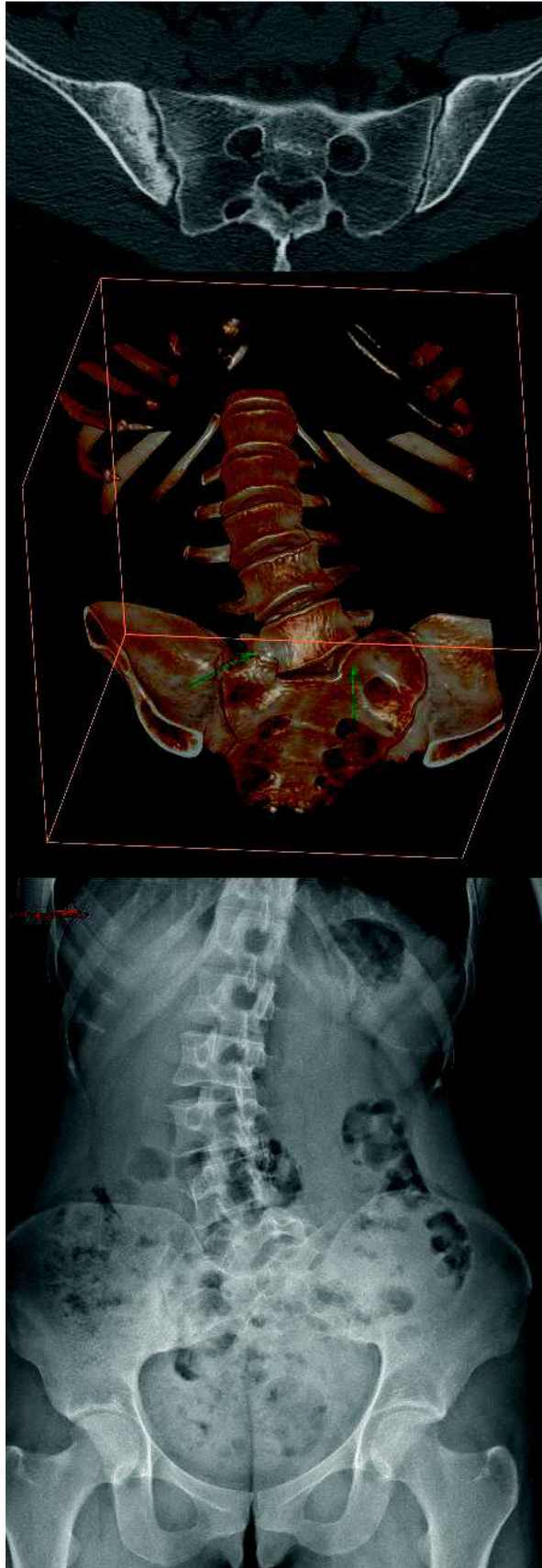


Figure 14 : Radiographie en incidence de De Sèze et scanner d'une femme de 30 ans présentant une arthrose érosive S-I asymétrique secondaire à une scoliose sur héli-vertèbre S1 gauche avec néo-articulation transverse lombo-sacrée droite. Notez l'atteinte érosive atteignant exclusivement l'os sous chondral iliaque droit, lié aux contraintes mécaniques focales majorées.

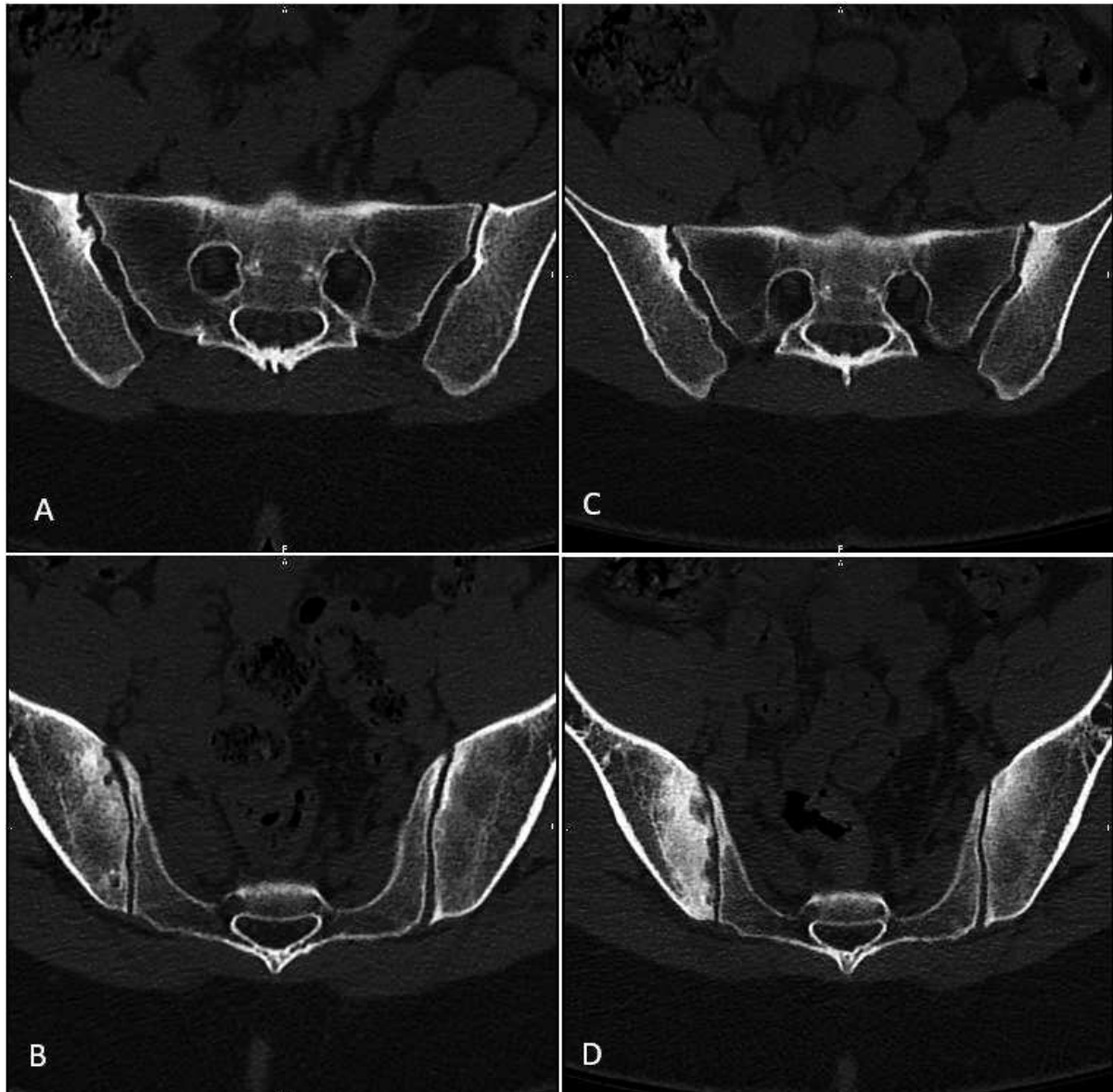


Figure 15 : Scanners en coupes axiales d'une patiente de 26 ans. Les images A et B montrent des érosions focales de l'os sous chondral en zone de charge du côté droit (portion antéro-moyenne de l'articulation) avec discrète sclérose sous chondrale. Malgré des érosions ouvertes relativement largement sur l'interligne articulaire, les signes restaient équivoques. Les images C et D montrent un nouveau scanner réalisé 3 ans plus tard. On retrouve des érosions étendues, bilatérales, à limites floues, largement ouvertes sur l'articulation, avec sclérose sous chondrale marquée et étendue à limites floues : aspect évocateur de sacro-iliite inflammatoire.

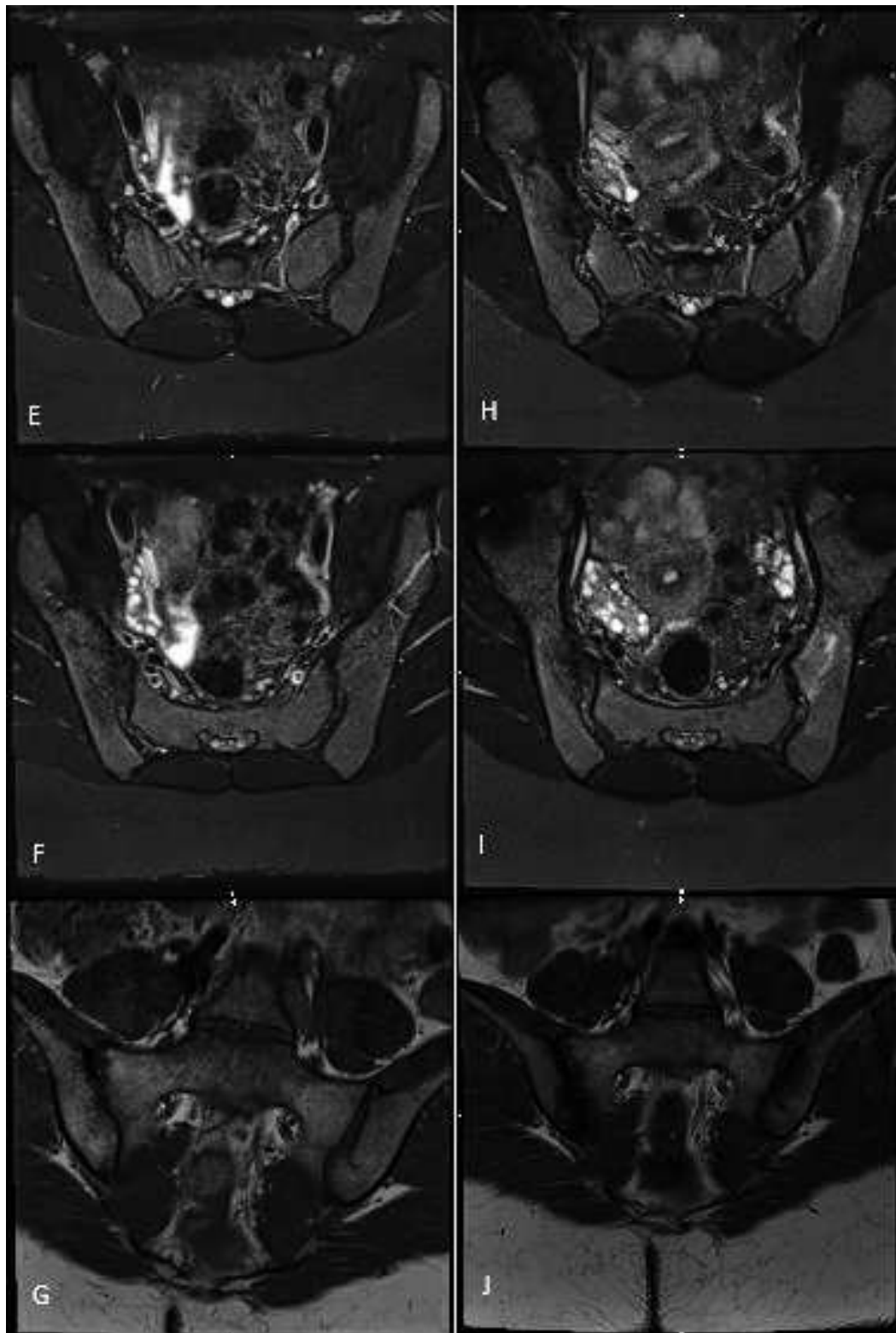


Figure 16 : IRM de la même patiente. Coupes axiales obliques en T2 STIR en E, F, H et I. Coupes coronales obliques en T1 en G et J. Les images de la colonne de gauche correspondent à l'IRM initiale réalisée en même temps que le premier scanner, les trois suivantes ont été réalisées 3 ans plus tard en même temps que le deuxième scanner. L'IRM initiale ne retrouvait pas d'œdème sous chondral, de lésions de regrainage, de « backfilling ». Les érosions n'étaient que peu évocatrices d'une sacro-iliite et présentes uniquement en zone de charge. La deuxième IRM retrouve des érosions plus douteuses, majoritairement en zone de charge, des stigmates de sclérose et d'œdème sous chondral, peu marqué mais étendu du côté droit. L'aspect faisait suspecter une sacro-iliite. Un scanner complémentaire fut demandé devant l'absence de certitude. Ce dernier confirmait le diagnostic (figure 15 images C et D).

L'arthrose S-I représente donc un potentiel problème de diagnostic différentiel avec plusieurs pathologies :

- La première d'entre-elles est représentée par les atteintes inflammatoires (sacro-iliite, SAPHO...) (9,74,83). Le diagnostic clinique de pathologie S-I inflammatoire est un diagnostic difficile. Les experts de l'ASAS obtenant au mieux 80% de sensibilité et 70 % de spécificité diagnostique (84,85). Il advient donc aux radiologues de participer à l'aide au diagnostic. Cette aide que peut procurer l'imagerie fait d'ailleurs partie intégrante des critères ASAS (85,86) introduits en 2009. Pour illustration, Jans et al (87) n'ont retrouvé que 36% d'IRM en faveur d'une sacro-iliite dans leur cohorte chez qui une spondyloarthrite était suspectée, avec de nombreux diagnostics différentiels présents. Les chiffres de sacro-iliite « active » en IRM sont d'ailleurs compris selon les études entre 30 et 50% (85).

Mais l'IRM souffre également de nombreux faux positifs étant donné la faible spécificité de la présence d'un œdème sous-chondral. Ainsi, sur la base des critères ASAS, Arnback et al. et Van Hove et al. (88,89) estiment à un peu plus de 20 % le nombre de sujets éligibles à ces critères dans une population présentant des lombalgies chroniques. Ce qui diffère largement de la prévalence des sacro-iliites dans la population générale (environ 0.5 à 1% (90)) et chez les lombalgiques chroniques (de 5 à 8 % selon les études(12)). Les chiffres de Weber et al. (68) et De Winter et al.(67) montrent d'ailleurs une spécificité encore plus faible des critères ASAS. Il semble donc nécessaire d'affiner les critères d'imagerie des sacro-iliites, probablement en accordant une part plus grande à l'analyse des remaniements structuraux.

Comme évoqué ci-dessus, l'arthrose S-I comporte des présentations atypiques. Elle peut présenter une composante œdémateuse (91) et le caractère mécanique des douleurs n'est pas toujours évident. Marzo-Ortega et al (92) retrouvait un œdème osseux sous chondral chez 27% de sujets sains présentant des lombalgies basses mécaniques, signe habituellement associé aux sacro-iliites. Il est fréquent de retrouver chez les sportifs des remaniements œdémateux des S-I (68). La différence entre œdème d'origine « mécanique » et inflammatoire reste subjectif (86). On supposera souvent une origine mécanique d'un œdème quand celui-ci survient en portion articulaire antéro-

moyenne. Zone supposée être la région anatomique supportant le maximum de contrainte. Mais il est également fréquent de retrouver une « ostéite » sous chondrale au niveau des pieds des S-I en dehors de tout contexte de sacro-iliite (68), or il était initialement admis de considérer une origine inflammatoire de tout remaniements de cette portion de l'articulation.

Slobodin et al. et Lee et al. (93,94) ont discuté l'intérêt de la TDM pour remplacer les radiographies dans le diagnostic des sacro-iliites en y appliquant les critères de New-York (95). Ils ont retrouvé un intérêt potentiel dans le dépistage de la pathologie, via notamment l'analyse des érosions osseuses. Bien que celles-ci sont également retrouvées chez les patients arthrosiques (17% d'érosions retrouvées sur les S-I d'une population ayant des plaintes rhumatologiques (11)), le type d'érosions diffère souvent entre atteinte mécanique et atteinte inflammatoire. En effet, les érosions de type mécanique (pseudo-kystes ou microgéodes selon les appellations) seront majoritairement situées en zone de charge, bien définies, à limites nettes et condensées, de petite taille, avec un pertuis articulaire souvent étroit et associées fréquemment à d'autres signes d'arthrose comme les ostéophytes, la sclérose sous chondrale et le pincement articulaire pouvant aller jusqu'à l'engrènement et l'ankylose. Les érosions d'origine inflammatoire seront nettement plus diffuses le long de l'articulation, à limites plus floues et largement ouvertes sur le versant articulaire. Le scanner est donc d'un réel apport comparativement aux radiographies pour caractériser les remaniements osseux liés aux sacro-iliites (94). Il est certes insuffisant seul pour poser un diagnostic fiable de pathologie inflammatoire, mais couplé à l'IRM il peut très certainement permettre d'augmenter la précision diagnostique, en affinant l'analyse des remaniements structuraux.

Pour surajouter à ces difficultés, la grande différence de prévalence de l'arthrose comparativement aux sacro-iliites (20 à 100 fois supérieure) peut amener à confondre les deux pathologies en altérant la valeur prédictive positive du diagnostic de sacro-iliite. Or, une mauvaise orientation diagnostique peut, outre une prise en charge potentiellement inadaptée des douleurs des patients, engendrer des traitements inutiles et un surcoût significatif en cas de sur diagnostic de pathologie inflammatoire (utilisation à tort de biothérapies, inefficaces et coûteuses).

Au final, il existe très certainement un sur diagnostic de pathologie inflammatoire S-I ces dix dernières années en IRM (74). Le principal axe d'amélioration semble être d'accorder une part plus importante à l'analyse des remaniements structuraux (érosions, « backfilling » ...), en s'aidant parfois de la TDM, et en pondérant le diagnostic de sacro-iliite aux S-I présentant un œdème osseux sous-chondral étendu. Le recours à des réunions multidisciplinaires impliquant radiologues et rhumatologues pourra également améliorer la prise en charge des patients ayant un diagnostic incertain entre ces deux pathologies, en mettant en relation l'ensemble de l'anamnèse, de l'examen clinique, des différents examens d'imagerie, de biologie et des tests thérapeutiques réalisés.

- Une deuxième pathologie présentant des similitudes avec l'arthrose est l'ostéose iliaque condensante. Il pourrait s'agir d'une présentation radiologique plutôt qu'une pathologie propre en tant que telle. Elle se caractérise par une ostéocondensation marquée, bien limitée, à forme triangulaire et limites nettes, prédominant sur le versant iliaque (50) de l'articulation, en zone antérieure. Elle est retrouvée la plupart du temps chez les femmes multipares (96). A la différence de l'arthrose, le pincement articulaire, les érosions et les géodes sont rares. Il peut parfois exister un œdème inflammatoire, souvent transitoire mais pouvant également poser un problème de diagnostic différentiel avec les sacro-iliites inflammatoires. Il semble de plus exister chez une petite proportion de ces patients, une évolution plus fréquente vers une spondyloarthropathie que dans la population générale (97). L'étiologie reste inconnue. Les hypothèses physiopathologiques les plus souvent avancées seraient un surcroit de stress mécanique engendrant une dégénérescence précoce de l'articulation (et donc une relation étroite avec l'arthrose). Il est fréquent de retrouver des lombalgies basses chez les patients ayant cette présentation clinico-radiologique (98). Par ailleurs, la lecture de cet article récent (98) est assez révélateur de l'oubli de l'arthrose S-I en tant que pathologie par la communauté scientifique puisqu'elle ne figure pas dans les diagnostics différentiels proposés, de même que dans l'article de Mitra et al (96) alors même que l'ostéose iliaque semble être un

tableau clinico-radiologique particulier d'arthrose S-I (signes, symptômes et étiologies similaires).

- Enfin, la maladie de Forestier ou hyperostose vertébrale ankylosante (acronyme « DISH » en anglais), présente également une sémiologie radiologique se chevauchant partiellement avec l'arthrose. C'est un syndrome d'étiologie inconnue, d'origine non inflammatoire. Au niveau des articulations S-I, il se caractérise par une fréquence accrue de ponts osseux para-articulaires antérieurs ou postérieurs n'atteignant pas la surface articulaire, à la différence des ostéophytes d'origine dégénérative (figures 19 à 21). On retrouve également fréquemment des ossifications des enthèses des ligaments et de la capsule de l'articulation S-I, notamment dans sa portion supérieure. La fréquence des érosions et de la sclérose sous-chondrale est relativement proche de celle de la population générale (99). Classiquement, il n'existe pas de pincement articulaire, apanage de l'arthrose. Ces ossifications capsulo-ligamentaires aboutiront souvent à la constitution de ponts osseux entre les berges articulaires voire à une ankylose diffuse de l'articulation. Celle-ci pouvant être confondue avec une ankylose d'origine inflammatoire (100). Un vide articulaire, aspécifique, est également souvent retrouvé. C'est une pathologie fréquente. Une étude de Kiss et al. retrouvait une DISH chez 27% des hommes et 13 % des femmes de plus de 50 ans (101). Il est donc nécessaire de différencier ostéophytes d'origine dégénérative des ponts osseux para-articulaires caractérisant la maladie de Forestier au moment d'analyser une articulation S-I en scanner.

Ces exemples mettent en lumière la difficulté d'obtenir un diagnostic fiable devant une présentation clinique impliquant potentiellement les articulations S-I. L'imagerie manque de spécificité dans un nombre non négligeable de cas puisque les signes radiologiques peuvent se superposer. Cependant les présentations cliniques et radiologiques diffèrent bien heureusement la plupart du temps (tableau 1). Il conviendra de mettre en relation l'ensemble des données de l'anamnèse, de l'examen clinique, des antécédents personnels et familiaux, des radiographies, des examens de

biologie, d'IRM, scanographique voire de réunions de concertations pluridisciplinaires et de tests thérapeutiques locaux et systémiques pour porter un diagnostic exact.

	Sacro-iliite inflammatoire	Surcharge mécanique
Localisation crânio-caudale	Atteinte ubiquiste au tiers supérieur, moyen ou inférieur	Atteinte prédominante du tiers moyen
Localisation antéro-postérieure	Atteinte de la région antérieure ou postérieure	Prédominance antérieure
Localisation sacrée ou iliaque	Prédominance iliaque au début	Triangle antérieur sacré et/ou iliaque
Aspect de la condensation	Étendue, à berges floues, modérément dense	Ostéocondensation sous-chondrale moins étendue, plus dense et mieux limitée
Aspect des érosions	Multiples, irrégulières, d'aspect flou	Petites érosions possibles essentiellement antérieures, peu nombreuses
Aspect de l'interligne articulaire	Pseudo-élargissement irrégulier, pincement	Pincement focal ou diffus
Aspect de l'ankylose articulaire	Ankylose trans-articulaire	Ostéophytes, pont osseux antérieurs, pas d'ankylose trans-articulaire

Tableau 1 : Comparaison entre signes d'atteinte inflammatoire et dégénérative des S-I (50)

i. Hypothèse et Objectifs

A la lumière de l'ensemble de ces éléments, nous avons voulu parfaire notre compréhension des mécanismes physiopathologiques d'apparition de l'arthrose des articulations S-I en tentant d'identifier par scanner certaines morphologies de la portion antérieure des S-I à risque de développer une arthrose S-I. Notre objectif étant d'apporter un critère TDM morphologique utilisable facilement en pratique courante, donnant un argument supplémentaire à une origine dégénérative de remaniements articulaires.

- Notre hypothèse principale était qu'un angle aigu formé par les rebords osseux antérieurs sacrés et iliaques (les SOSIA) situés au pourtour de l'interligne articulaire S-I dans sa portion antéro-moyenne était à risque de développement d'une arthrose S-I. Nous l'appellerons angle sacro-iliaque antérieur ou ASIA.
- Notre hypothèse secondaire était qu'une faible convexité antérieure des SOSIA situés au pourtour de l'interligne articulaire S-I dans sa portion antéro-moyenne était également à risque d'arthrose.

2. Matériel et Méthode

a. Recueil des données

Cette étude rétrospective cas-témoins a été approuvée par le comité d'éthique de la recherche du CHU de Rouen.

Tous les scanners ont été recueillis sur le PACS (Picture Archiving and Communication System) de notre hôpital (Centre Hospitalier Universitaire de Rouen, France, logiciel CARESTREAM). Seules les données d'imagerie préexistantes ont été recueillies et les résultats traités ensuite de façon anonyme. Les informations concernant l'âge et le sexe ont été obtenues grâce aux informations contenues dans le PACS. Les examens d'imagerie ont été réalisés sur les 5 scanners de notre hôpital : Deux GE Optima CT660, un GE Revolution CT, un GE Revolution EVO, un SIEMENS SOMATOM Go.All et également un GE Optima CT 540, remplacé au cours de l'étude.

Les protocoles d'acquisition des images n'ont pas été adaptés pour l'étude et étaient ceux réalisés de façon courante par le service ou le médecin présent lors de la vacation. Les examens ont été acquis en champs de vue standard (50 cm) avec des coupes d'une épaisseur de 1,2 mm dans la très grande majorité des cas (quelques rares acquisitions ont été réalisées reconstruites en coupes fines de 0,6 mm). Un filtre de contraste (filtre dit « mou ») était uniquement disponible sur la grande majorité des examens. Un simple fenêtrage osseux fut appliqué pour la lecture des images.

b. Population

Les critères d'inclusion des scanners étaient une recherche positive effectuée à partir du PACS de tous les scanners labellisés « ABDOMEN_ET_PELVIS » réalisés entre le 1^{er} janvier 2018 et le 16 juin 2020 sur tous les sites du CHU de Rouen, chez des patients ayant entre 54 et 56 ans au moment du scanner, ce qui représentait 515 scanners de 374 patients différents.

Les critères d'exclusion étaient : données d'imagerie manquantes sur le bassin, néoplasie touchant le bassin, anomalie transitionnelle asymétrique marquée, bassin poly malformatif, arthrodèse des S-I ou du rachis lombaire, prothèse de hanche, fractures, maladie de Paget touchant le bassin, sacro-iliite inflammatoire suspectée sur le scanner, position aberrante dans le scanner (décubitus latéral), ankylose S-I d'allure non dégénérative (constitutionnelle ou secondaire à une pathologie inflammatoire ou une DISH).

Notre hypothèse pré test pour le calcul du nombre de sujets minimum à inclure était la suivante (calcul via le logiciel epiR package 0.9-96) :

- Moyenne supposée des ASIA du groupe sans arthrose : 100°
- Moyenne supposée des ASIA du groupe avec arthrose : 90°
- Ecart-type supposé : 15°
- Risque alpha souhaité : 5%
- Puissance du test souhaité : 90%
- Nature du test : bilatéral
- => Nombre de sujets minimum nécessaires à inclure dans chaque groupe : 48

374 scanners ont donc été analysés successivement, 49 d'entre eux ont été exclus (Tableau 2).

c. Classement de l'arthrose sacro-iliaque

L'analyse des images a été réalisée en utilisant uniquement les reconstructions disponibles dans le PACS via le mode de vue MPR (multiplanar reconstruction) de CARESTREAM, sans modifier les plans de coupe : analyse uniquement des plans axial et sagittal orthogonaux stricts, dans le but de pouvoir appliquer facilement nos critères en pratique courante. Les scanners ont été visualisés en aveugle des données cliniques du patient et du compte-rendu initial du radiologue de la vacation.

Chaque scanner a été lu par un interne de radiologie de 8^e semestre formé en imagerie ostéo-articulaire (DIU d'Imagerie en pathologie ostéo-articulaire et 2 semestres réalisés dans un service d'imagerie ostéo-articulaire) et par un radiologue spécialiste ayant plus de 10 ans d'expériences dans ce domaine. Une concertation préalable a été réalisée pour élaborer et valider le protocole de lecture des examens et de réalisation des mesures. Les analyses ont ensuite été réalisées en aveugle.

Une première lecture focalisée sur les remaniements dégénératifs a été conduite par les deux lecteurs. L'analyse a été réalisée dans le plan axial strict. Chaque S-I était classée par chaque lecteur dans l'un des deux groupes suivants :

- **Groupe 1** : arthrose jugée comme « marquée » par les deux lecteurs.
- **Groupe 2** : absence d'arthrose ou arthrose estimée « légère » par les deux lecteurs.

Les signes radiologiques d'arthrose considérés étaient les suivants (figures 17 à 19) :

- Sclérose sous chondrale évoquant une origine mécanique : prédominance en zone de charge, limites nettes, souvent triangulaires.
- Pincement articulaire focal.
- Microgéodes et érosions sous chondrales évocatrices d'une origine mécanique (érosions nodulaires de petite taille, situées à proximité de la lame osseuse sous-chondrale, à contours nets, cernées d'une sclérose osseuse bien limitée, peu étendue, avec un éventuel pertuis articulaire étroit).

- Ostéophytes d'origine mécanique : non inclusion des ossifications para-articulaires liés à la maladie de Forestier, ne touchant pas l'interligne articulaire (figure 19).

Etant donné qu'entre 54 et 56 ans, une très grande majorité de notre population étudiée présentait au minimum de discrets remaniements dégénératifs, ce qui est concordant avec la littérature (10,11) ceux-ci ont été considérés comme normaux pour l'âge et donc non significatifs. Une inclusion dans le groupe 2 nécessitait en conséquence la présence de remaniements dégénératifs « marqués », jugés comme tel par les deux radiologues. En cas de classement différent par les deux lecteurs, la S-I concernée était exclue.

En raison d'une prévalence bien supérieure des S-I ne présentant pas d'arthrose significative, l'inclusion dans le groupe 1 a été arrêtée après avoir obtenu le double de S-I dans ce groupe par rapport au groupe 1 (tableau 2).

141 S-I ont donc été incluses dans l'étude, 67 provenant d'hommes et 74 de femmes. 47 S-I furent incluses dans le groupe 1 et 94 dans le groupe 2.

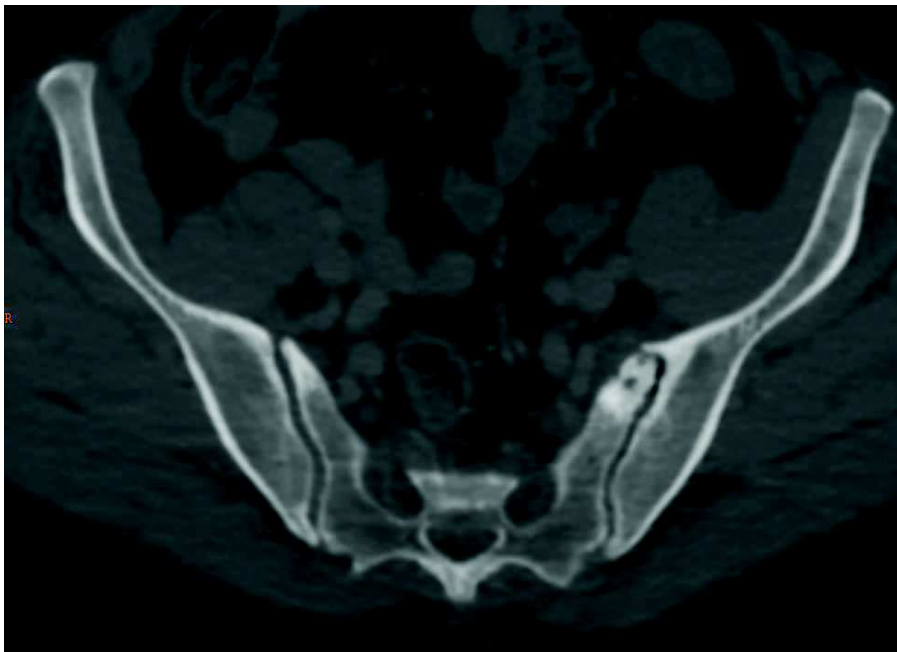

Figure 17 : TDM du bassin de face. Arthrose jugée significative du côté gauche (sclérose sous chondrale marquée, microgéodes, pincement discret et ostéophyte) et non significative du côté droit (simple sclérose sous chondrale peu marquée sans autre signe dégénératif).

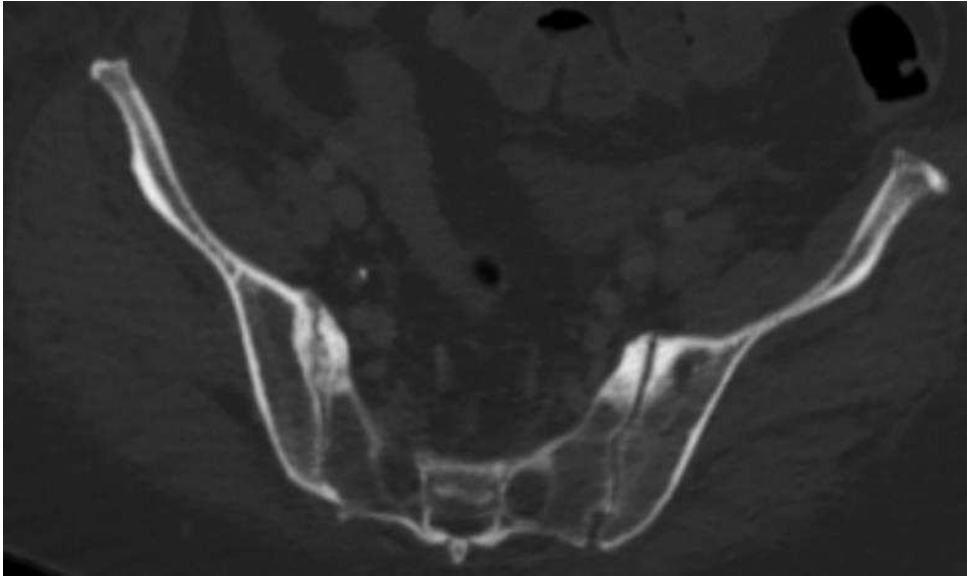


Figure 18 : TDM du bassin de face. Arthrose jugée significative du côté droit : sclérose sous chondrale évocant une origine mécanique, pincement articulaire, discrets ostéophytes para-articulaires, érosions et microgêodes sous chondraux significatifs évocatrices d'une origine mécanique. Arthrose jugée significative également du côté gauche : sclérose sous chondrale marquée et présence d'autres remaniements dégénératifs sur un niveau de coupe différent que celui présenté.

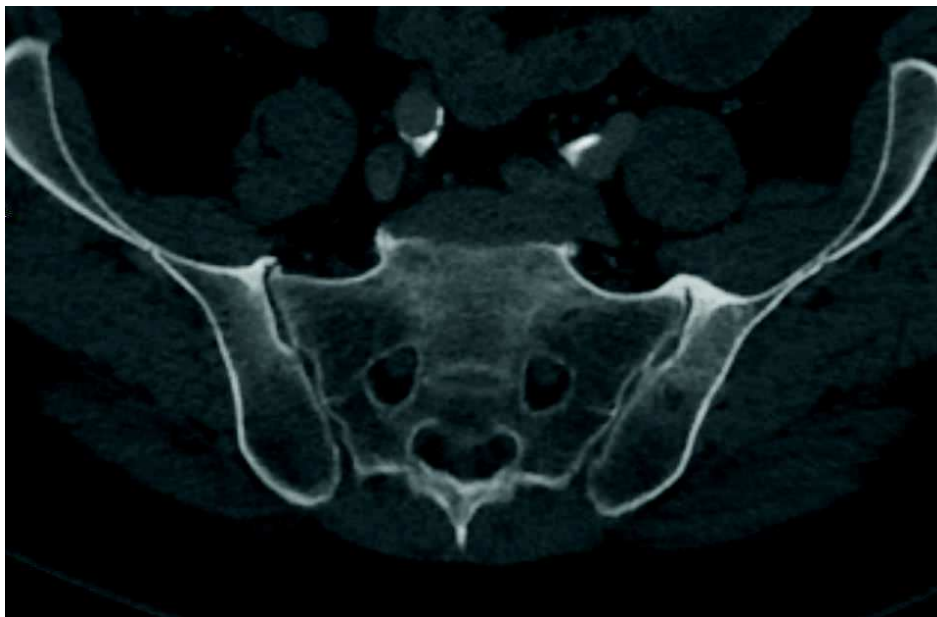

Figure 19 : TDM du bassin de face. Exemple d'ostéophytes para-articulaires de l'extrémité S-I supérieure évoquant une maladie de Forestier et non une origine mécanique, notez l'absence de microgêodes et de pincement de l'interligne articulaire. Arthrose jugée non significative.

d. Analyse de la forme des surfaces osseuses iliaques et sacrées antérieures

Ensuite, après un délai minimum d'un mois, une 2^{ème} lecture était effectuée par le premier lecteur et se focalisait sur l'analyse de la forme des SOSIA dans le plan sagittal strict, puis dans un dernier temps sur la mesure de l'ASIA dans ce même plan. Cette lecture comme la première, pouvait s'effectuer sur n'importe quelle hélice disponible de l'examen (sans ou après injection, la majorité du temps après injection au temps portal) à la condition qu'elle comporte l'ensemble du bassin et des extrémités supérieures des fémurs.

Le radiologue devait faire défiler les images dans ce plan sagittal strict, sans modifier les plans de coupe, et choisir l'image où l'interligne S-I était visible le plus en bas et en avant possible. Le point le plus antérieur situé sur l'interligne articulaire dans ce plan de coupe définissait le **point A** (figures 20 à 22).

Ce plan de coupe paramédian était donc centré sur la portion antéro-moyenne de l'articulation, au niveau de l'axe de nutation de celle-ci, qui se situe à l'endroit du changement d'orientation des SASI. Ces dernières passant d'une orientation dans le plan sagittal vers le bas et l'avant pour la moitié supérieure de l'articulation, à une orientation plus sagittale pour la moitié inférieure, légèrement vers le bas et l'arrière. Nous avons émis l'hypothèse que les surfaces osseuses para-articulaires antérieures visibles sur ce plan de coupe sagittal (les SOSIA) étaient représentatives de la forme des rebords antérieurs des SASI, et ce pour deux raisons : premièrement, ce plan de coupe passe à proximité de l'interligne articulaire (figure 23), et deuxièmement nous pensons que la forme des rebords antérieurs des SASI épouse globalement celle des SOSIA.

A ce niveau donc, le radiologue estimait visuellement le degré de convexité antérieure des SOSIA visibles sur ce plan de coupe (figure 24) et classait l'articulation dans une des trois catégories comme suit :

- **Groupe A** : S-I présentant des SOSIA non convexes, en forme de « L ».
- **Groupe B** : S-I présentant des SOSIA de conformation intermédiaire.

- **Groupe C** : S-I présentant des SOSIA nettement convexes vers l'avant, réalisant une forme en « C ».

Dans un dernier temps, la mesure des ASIA a été réalisée de cette manière : sur ce même niveau de coupe définissant le **point A** (figure 20, image centrale), le radiologue plaçait les **points B et C** définis comme les points situés sur la corticale antérieure sacrée (point B) et iliaque (point C) à 3 cm de distance du point A (figure 25). L'angle « B-A-C » ainsi mesuré définissait l'ASIA.

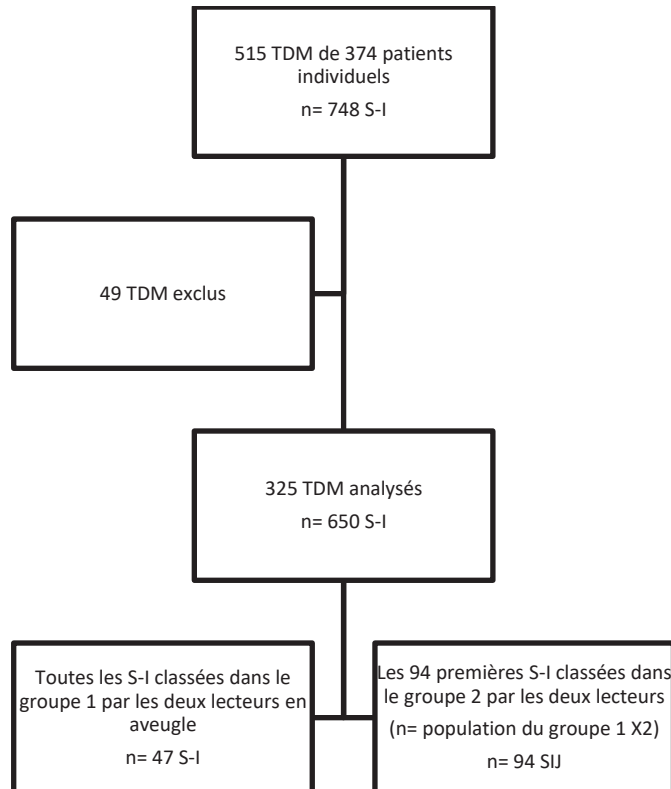


Tableau 2 : Population d'étude et recrutement

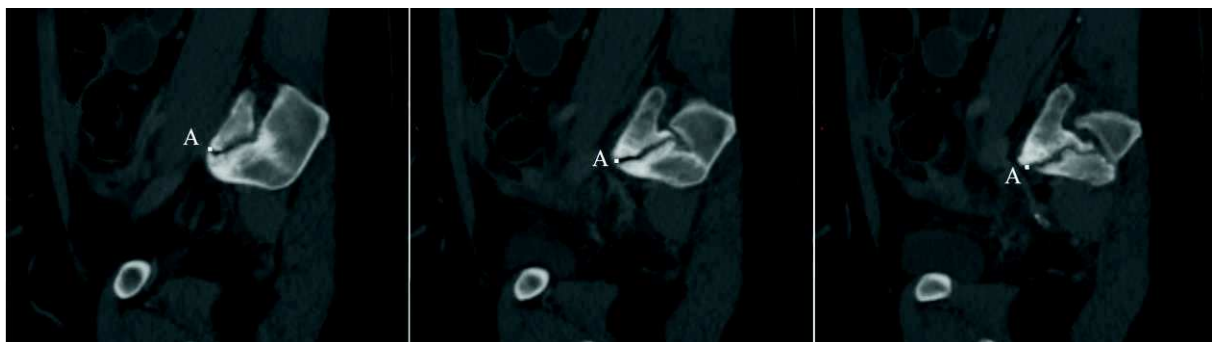


Figure 20 : Exemple de défilement de trois différents niveaux de coupe TDM contigus dans le plan sagittal strict jusqu'à obtenir le point A, situé là où l'interligne articulaire S-I est visible le plus en avant et en bas possible sur l'écran. Point A situé trop haut sur l'image de gauche et trop en arrière sur l'image de droite.

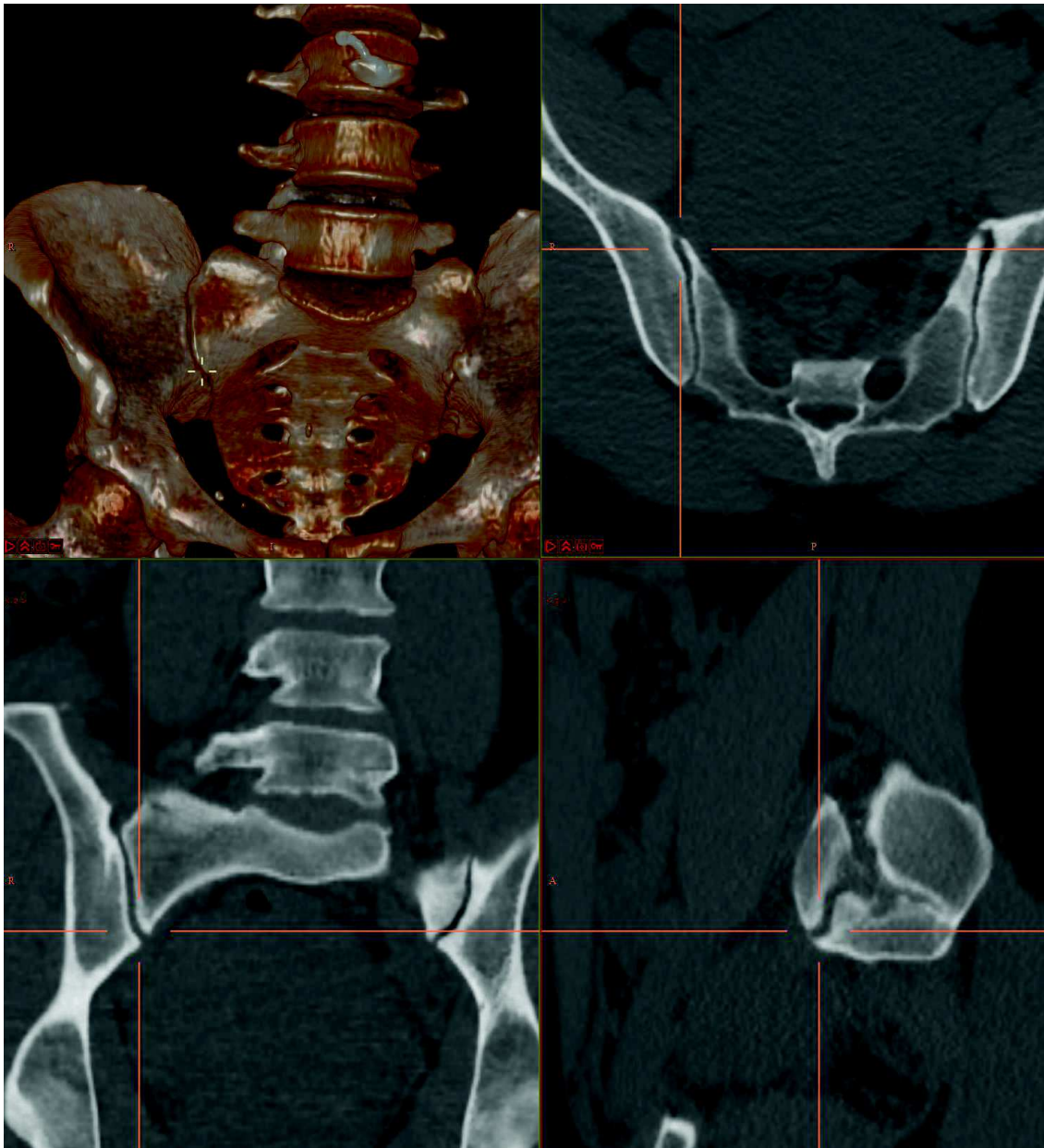


Figure 21 : Scanner du bassin en vue MPR dans les trois plans de l'espace et rendu volumique. Point 3D (croix jaune en haut à gauche et croisement des lignes oranges sur les autres images, représentant les différents plans de coupe) placé en zone articulaire S-I « antéro-moyenne » au niveau du point A (cf. figure 20). Notez la forme en « C » des SOSIA sur la vue sagittale.

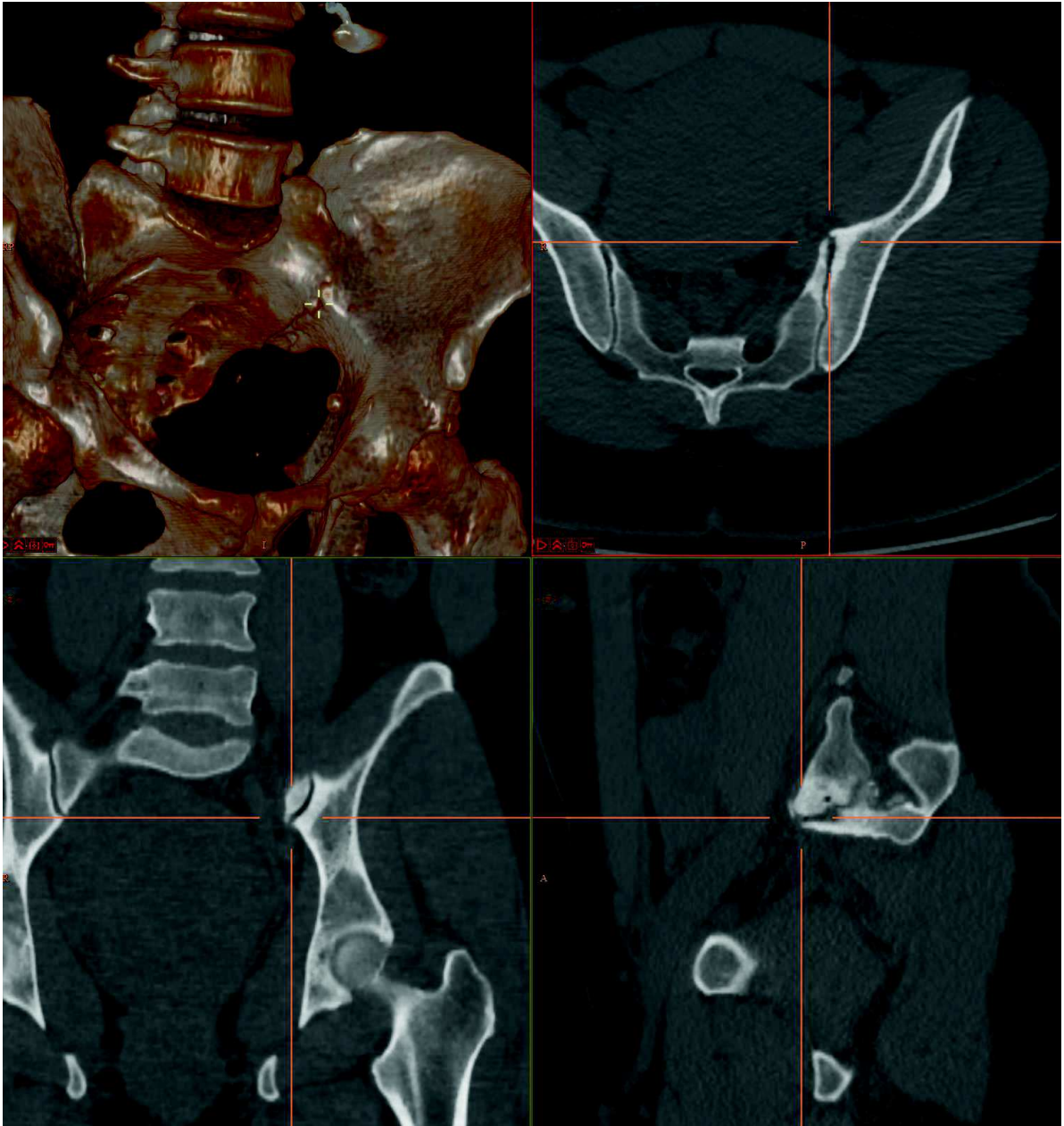


Figure 22 : 2ème exemple d'une TDM du bassin en vue MPR avec point 3D et plans de coupe centrés sur le point A. Notez la différence de morphologie dans le plan sagittal des SOSIA entre la figure 19 et 20, avec ici une forme de L.

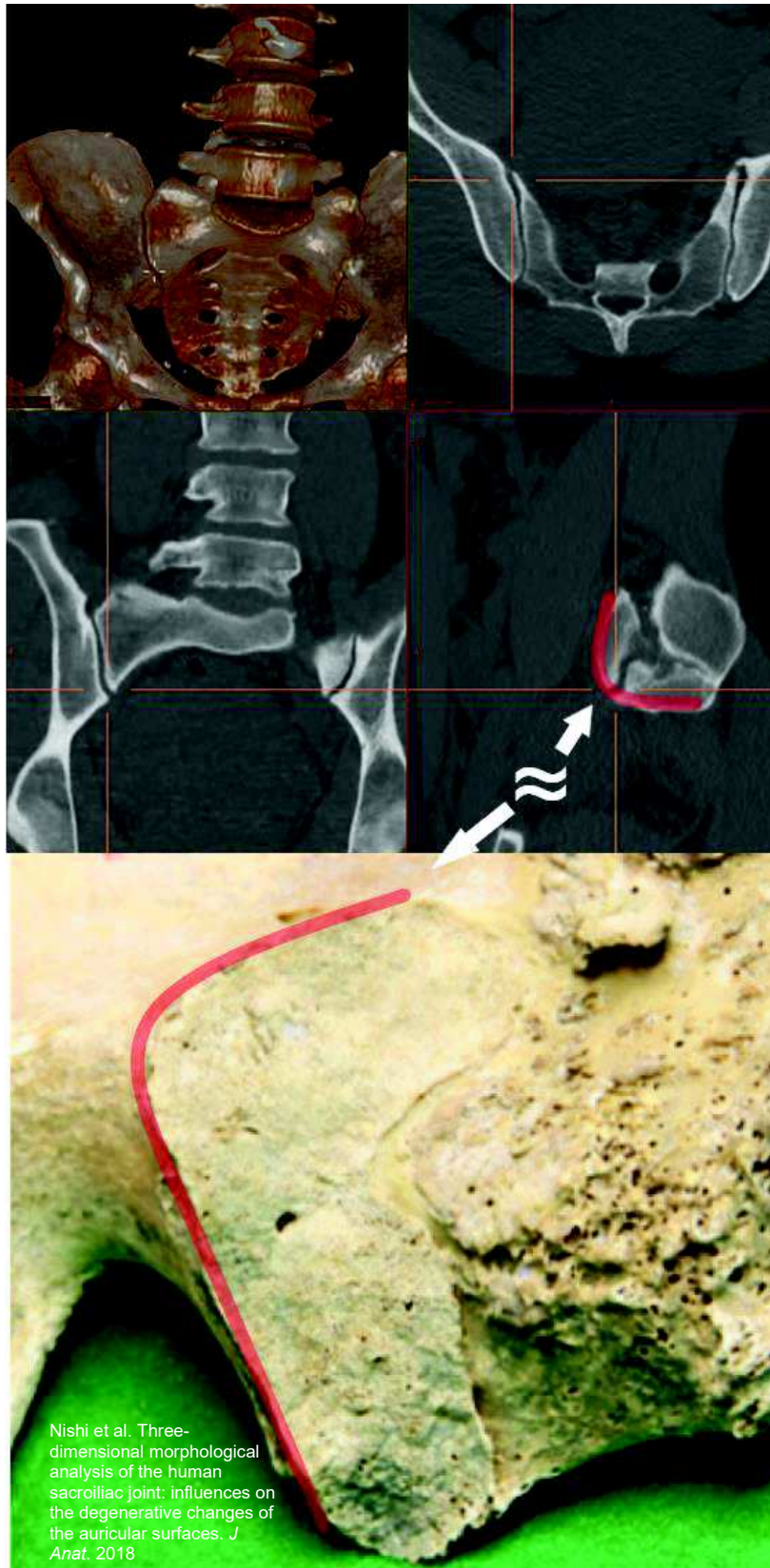

Figure 23 : Scanner du bassin présenté figure 19 et photo d'une SASI de l'os iliaque illustrant l'étude de Nishi et al. Nous supposons dans notre étude que les rebords osseux antérieurs (les SOSIA) visibles sur le plan sagittal paramédian passant par le point A (en bas à droite de l'image du haut schématisé par la courbe rouge) rendent fidèlement compte de la forme des rebords antérieurs des SASI représentées par la ligne rouge sur la photo du bas.

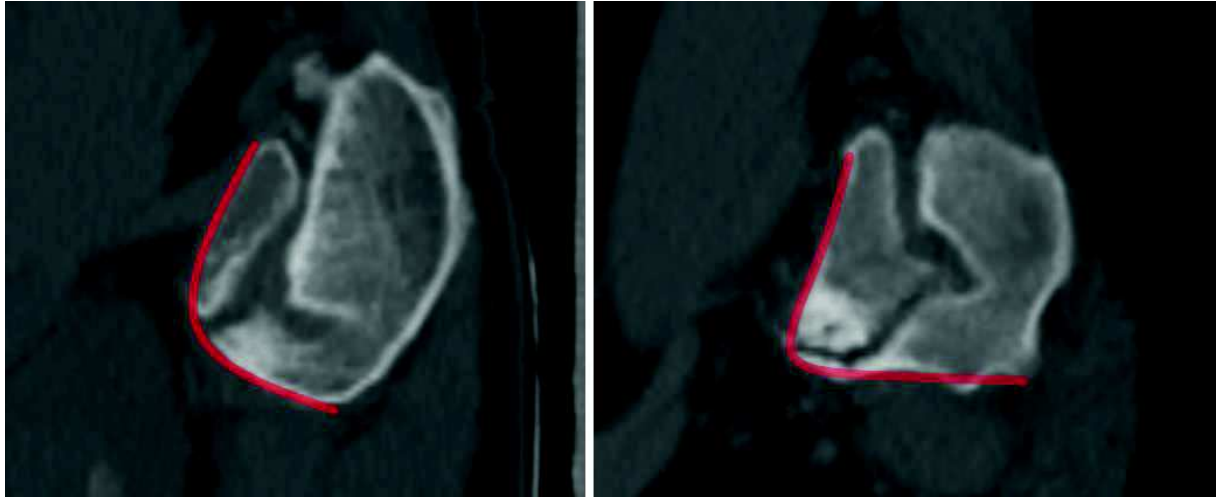


Figure 24 : TDM du bassin en vue sagittale strict passant par l'axe de nutation S-I antérieur, correspondant au plan de coupe où l'interligne artulaire est visible le plus en bas et en avant possible (cf. figure 22). Représentation par les courbes rouges de deux exemples de forme différente de SOSIA avec à gauche une forme en « C », caractérisée par des rebords osseux iliaques et sacrés péri-articulaires antérieurs convexes, et à droite une forme en « L » caractérisée par des rebords osseux plats. On notera également une arthrose « significative » à droite.

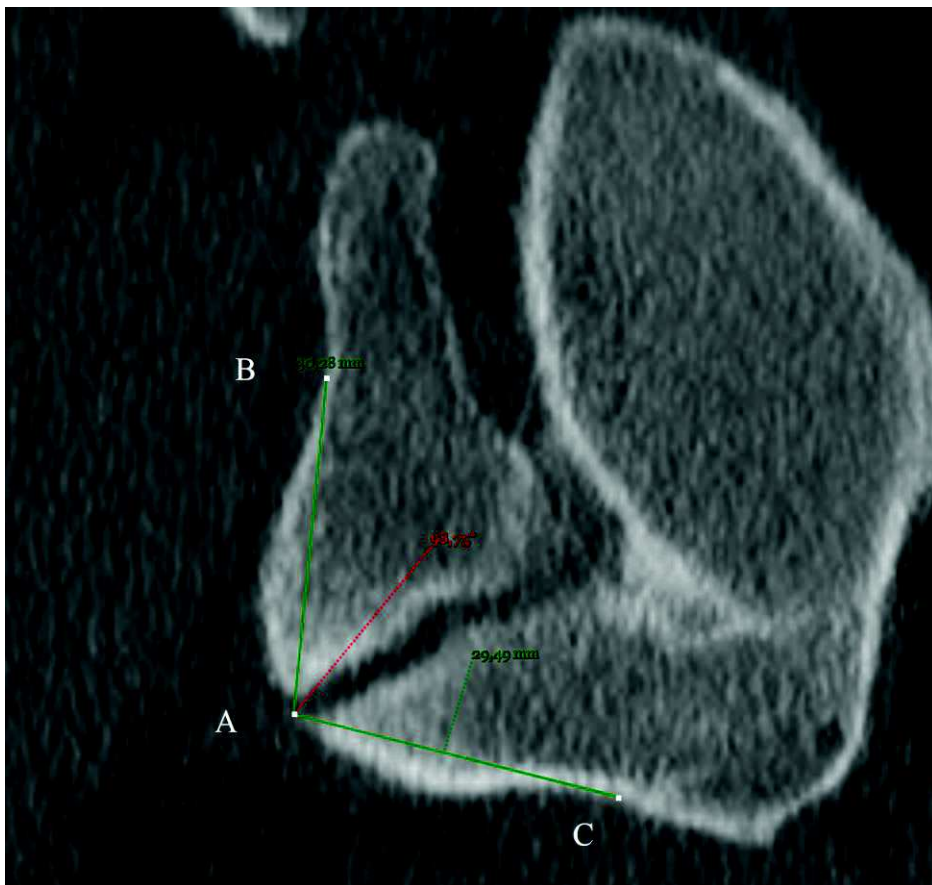

Figure 25 : TDM du bassin en vue sagittale strict passant par la portion artulaire « antéro-moyenne », sur le niveau de coupe où l'interligne artulaire est visible le plus en bas et en avant possible (cf. figure 22). Exemple de mesure de l'ASIA, défini par les points A, B et C sur une S-I classée dans les groupes C (SOSIA en forme de C) et 2 (absence d'arthrose significative).

e. Analyse statistique

Les données statistiques ont été analysées via pvalue.io, une interface graphique utilisant le logiciel d'analyse statistique R, destiné aux publications scientifiques médicales, 2020.

- La reproductibilité des classifications d'arthrose a été testée en utilisant un Kappa de Cohen.
- L'analyse des relations entre les groupes d'arthrose selon la forme des SOSIA, du sexe et de la valeur des ASIA ont été analysées via un t-test à deux échantillons de Welch et via un test du Chi-carré de Pearson.

3. Résultats

L'accord inter-observateur concernant la classification dans les groupes d'arthrose était présent 73% du temps, avec un Kappa de Cohen de 0,39.

La moyenne globale des ASIA était de 103° avec un écart-type de 11,7°. La médiane était de 104° avec des valeurs de 1^{er} et dernier quartile de 94,0° et 111,0°. Les valeurs extrêmes étaient de 74° et 131° (tableau 3).

17 S-I (12 %) ont été jugées comme ayant des SOSIA plates, en forme de « L » (groupe A), 77 (55 %) de forme intermédiaire (groupe B) et 47 (33 %) de forme nettement convexe vers l'avant (groupe C).

Un taux d'arthrose plus fréquent fut noté chez les femmes (38% d'arthrose contre 28%) mais sans relation statistiquement significative ($p=0,23$; tableau 4).

Aucune relation statistiquement significative fut retrouvée entre le sexe et la valeur des AMSIJA, ou de forme des SOSIA.

La valeur moyenne des ASIA fut de 107° ($\pm 9,99^\circ$) dans le groupe 2 et 92,9° ($\pm 8,50^\circ$) dans le groupe 1 (tableaux 4 et 5). Les médianes furent respectivement de 109,0° [101°;114°] et de 92,0° [85,5°;99,5°] avec des relations statistiquement significatives ($p<0,001$). La différence moyenne fut de 14,4° (17,6° ;11,2°).

Concernant la relation entre forme des SOSIA et arthrose (tableau 6), presque toutes le S-I ayant des SOSIA « plates », en forme de L montraient une arthrose « significative » quand aucune S-I à SOSIA convexes, en forme de C, montraient des signes d'arthrose « significative » :16 sur 17 S-I en forme de « L » (groupe A) ont été classées dans le groupe 1 quand aucune des 47 S-I ayant une forme antérieure convexe, en « C » (groupe C) ont été classées dans ce groupe 1. Les S-I du groupe « intermédiaire » (groupe B) furent classées dans ce même groupe 40% du temps (31 sur 77). Ces différences étaient statistiquement significatives ($p<0,001$).

La forme des SOSIA était statistiquement significativement liée à la valeur des ASIA, avec des valeurs d'angle faibles pour les formes en « L » et vice versa.

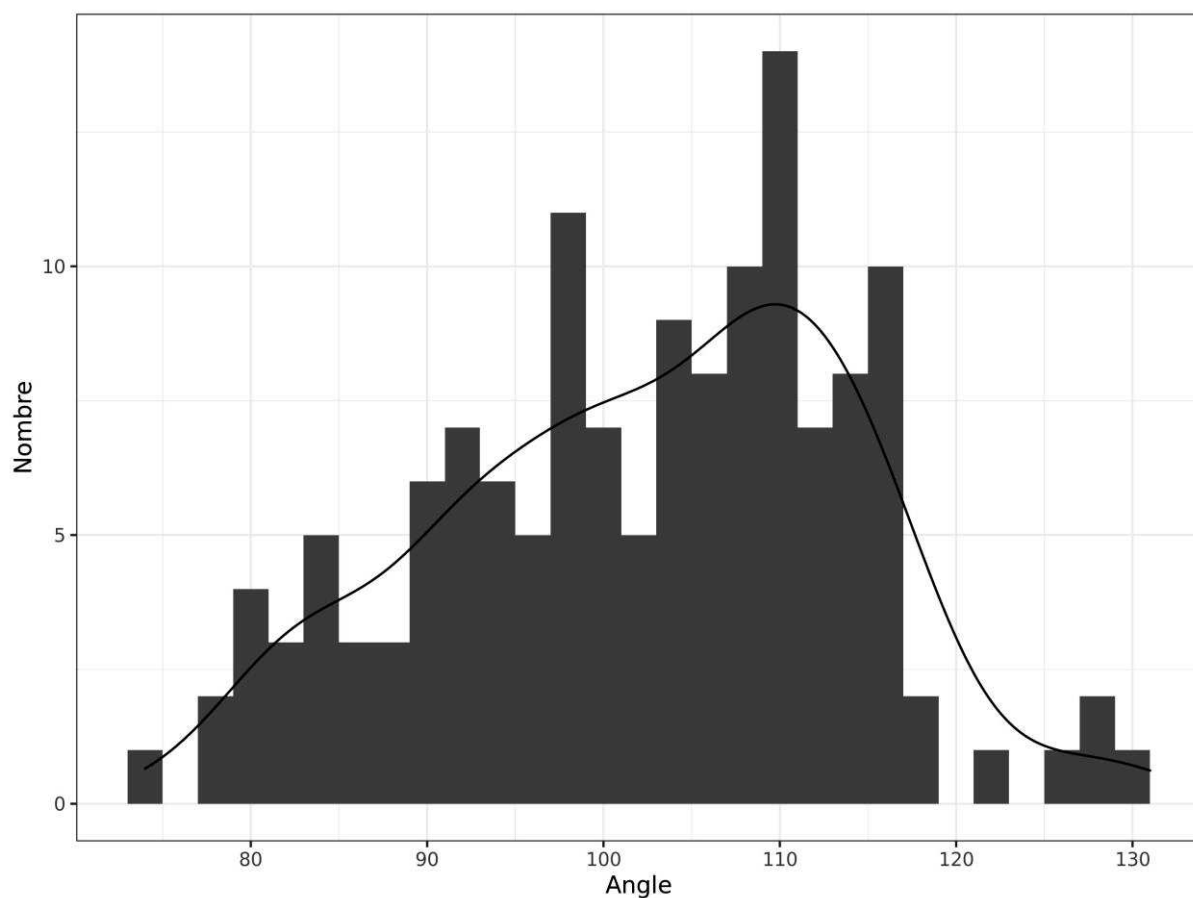


Tableau 3 : Répartition du nombre de S-I selon leur ASIA

		Groupe 1 (n = 47)	Groupe 2 (n = 94)	n	p	test
Angle, Moyenne		92.9 (± 8.50)	107 (± 9.99)	141	<0.001	Welch
Sexe, n	F	28 (60%)	46 (49%)	74	0.23	Chi2
	M	19 (40%)	48 (51%)	67	-	-
Groupe de forme, n	A	16 (34%)	1 (1.1%)	17	<0.001	Chi2
	B	31 (66%)	46 (49%)	77	-	-
	C	0 (0%)	47 (50%)	47	-	-

Tableau 4 : Caractéristiques des S-I selon le groupe d'arthrose

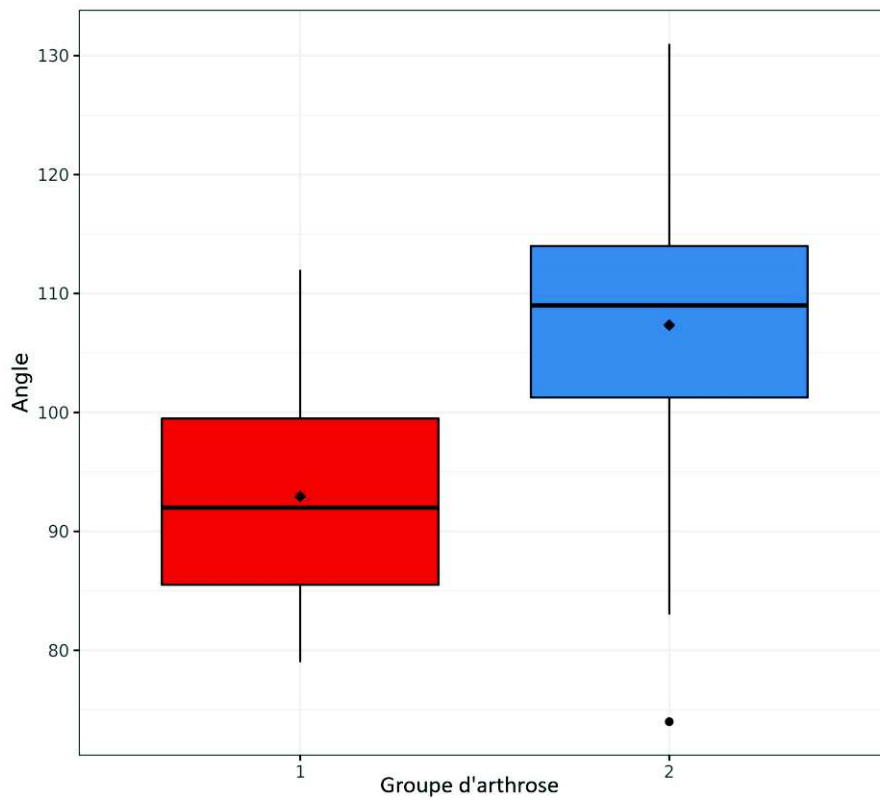


Tableau 5 : Diagramme en boîtes selon les ASIA et les groupes d'arthrose

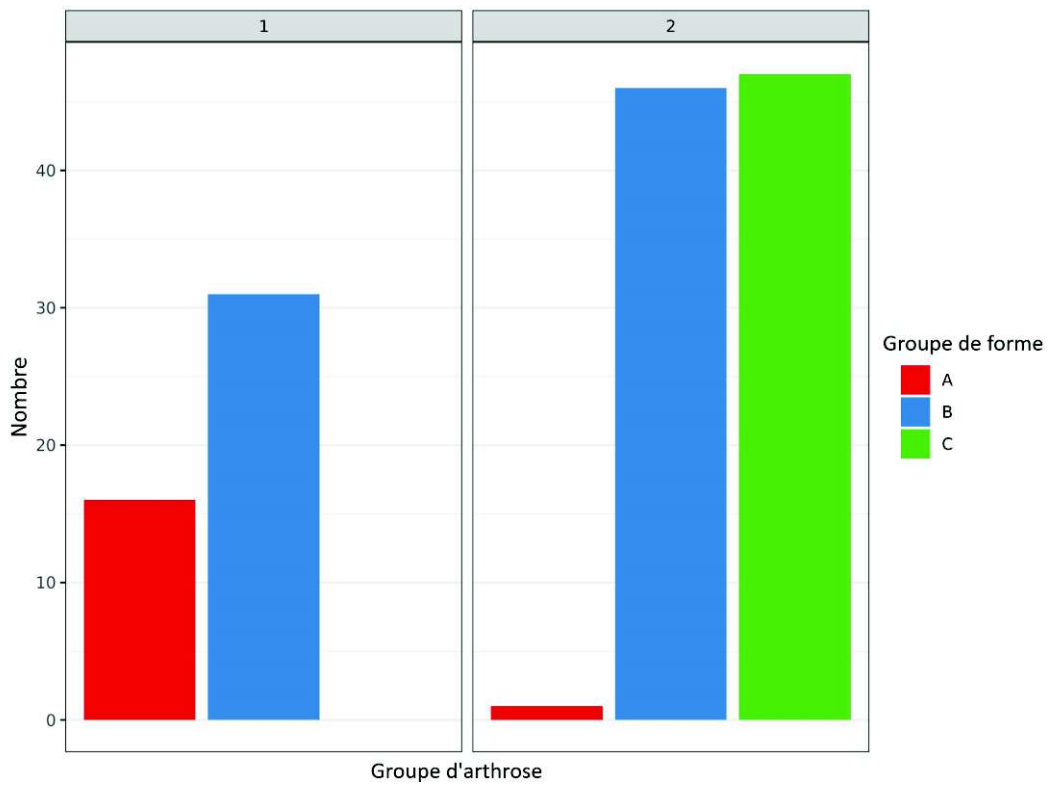


Tableau 6 : Nombre de S-I par type de groupe de forme selon le groupe d'arthrose

4. Discussion

Ce travail est une étude originale soulignant la relation potentielle entre remaniements dégénératifs S-I et morphologie des SOSIA. Plusieurs éléments sont à considérer pour analyser nos résultats.

a. Méthodes de mesure des angles et de l'analyse morphologique

Nous avons montré une relation potentielle entre ASIA aigu et survenue d'une arthrose S-I. Il ressort de nos résultats qu'un ASIA de moins de 100 degrés soit plus à risque d'arthrose. De plus, la convexité des SOSIA para-articulaires semble grandement influencer la survenue d'une arthrose S-I. Notre étude soutient donc l'utilisation du plan sagittal pour analyser la forme des rebords osseux sacrés et iliaques antérieurs, comme aide au diagnostic de remaniements sacro-iliaques, donnant ainsi un argument supplémentaire à une origine dégénérative de ceux-ci. Il existe un recouvrement significatif dans la valeur des ASIA entre les deux groupes et la différence moyenne reste peu marquée. L'utilisation de ce critère morphologique pour diagnostiquer une arthrose S-I reste donc à pondérer avec l'ensemble des autres signes radiologiques, de l'anamnèse et de l'examen clinique.

Notre utilisation des plans orthogonaux axial et sagittal stricts correspond à notre objectif de développement d'outils simples et utilisables et pratique courante par le radiologue ou le clinicien pour identifier des bassins à risque d'arthrose S-I. Une coupe sagittale strict de scanner passant par l'interligne articulaire dans sa portion antéro-moyenne est d'analyse aisée selon nous. Elle peut montrer des variations morphologiques marquées entre deux individus. La moitié inférieure de l'interligne articulaire S-I possède une orientation sagittale et l'obliquité de la moitié supérieure reste limitée, notre plan de coupe sagittal strict passe donc à proximité des rebords antérieurs des SASI. De plus, nous pensons que la forme des SOSIA para-

articulaires épouse globalement celle des rebords antérieurs des SASI (figure 23). Nous avons donc supposé que l'analyse des SOSIA para-articulaires visibles sur ce plan sagittal rendait fidèlement compte de la forme réelle des rebords antérieurs des SASI.

Afin de simplifier la réalisation des mesures des ASIA, nous avons sélectionné une méthode de calcul d'angle facilement réalisable avec des critères précis, en définissant deux points fixes situés à 3 cm de distance de part et d'autre de l'interligne articulaire S-I (figure 18 et 25, points B et C). Nous avons pris cette décision pour les raisons suivantes :

- Nous avons jugé que mesurer l'angle des tangentes périarticulaires des SOSIA manquait de reproductibilité (figure 24). En effet, selon le choix de coupe sagittal paramédian choisi par le radiologue (figure 22), l'angle des tangentes pouvait varier de façon prononcée compte-tenu des ondulations parfois marquées des interlignes articulaires et car le choix précis du niveau de coupe sagittal pouvait parfois être équivoque entre deux coupes contiguës. De plus, les mesures ayant été effectuées manuellement, il était beaucoup plus difficile de mesurer avec précision et de façon reproductible une tangente plutôt que deux points fixes définis objectivement. Enfin, l'utilisation de l'angle des tangentes nous semblait plus à risque d'être inconsciemment modifiée par l'observateur de par la subjectivité potentielle de cette méthode réalisée manuellement (les mesures d'angles ne pouvant être réellement réalisées strictement en aveugle des remaniements dégénératifs).
- Sur la très grande majorité des S-I analysées, les SOSIA visibles sur le plan de coupe choisi mesuraient plus de 3 cm. Un choix d'une distance plus élevée aurait induit une difficulté de mesure sur les S-I « courtes » (l'ensemble des rebords osseux antérieurs n'étant pas visibles sur un seul niveau de coupe) et aurait minoré d'autant plus les valeurs d'angle sur les S-I ayant des SOSIA convexes (figure 24).
- Une distance plus courte aurait majoré les variabilités de mesure selon le choix du niveau de coupe et selon la définition plus ou moins précise des points A, B et C par l'opérateur. 3 cm nous semblait être un intermédiaire satisfaisant, d'autant plus que cette distance était le plus souvent située au milieu des

moitiés supérieure et inférieure des bords antérieurs des SASI et rendait donc fidèlement compte la majorité du temps de l'orientation globale de la surface osseuse concernée.

- Nishi et al. (43) ont réalisé un travail similaire sur la morphologie des SASI (voir ci-après). Ils ont choisi entre autres d'étudier l'angle des rebords antérieurs des SASI en définissant l'équivalent de nos points B et C au milieu des rebords antérieurs des moitiés supérieure et inférieure des SASI. C'est pourquoi nous avons choisi cette distance de 3 cm, pour tenter de reproduire le plus fidèlement possible leur méthode de mesure (définir les points B et C au milieu des rebords osseux n'étant pas possible puisque l'ensemble de ceux-ci ne sont pas visibles sur un seul niveau de coupe).

Nous sommes conscients que notre choix de mesure est arbitraire et qu'une étude surfacique complète, aidée par logiciel, aurait été plus précise. Néanmoins nous apportons un critère de mesure utilisable facilement en vacation, ce que n'apporte pas aujourd'hui une analyse informatisée, ce type de logiciel n'étant pas disponible à ce jour de façon répandue en pratique quotidienne.

Concernant l'analyse des SOSIA, nos résultats sont prometteurs. Ils nécessitent cependant d'être répétés en étudiant la reproductibilité inter et intra-observateur. Cependant, notre choix d'une classification à trois catégories nous a permis de ne garder dans les groupes A et C uniquement les conformations anatomiques marquées. En conséquences, notre travail apporte certainement un aperçu fidèle de l'influence de la convexité antérieures des SOSIA sur l'arthrose S-I.

Afin de limiter les risques liés à une étude ouverte, nous avons tenté de réaliser les mesures et l'analyse morphologique en aveugle du classement dans les groupes 1 et 2 en réalisant celles-ci 1 mois minimum après avoir réalisé l'analyse des remaniements dégénératifs. Malgré cela, ces derniers étaient tout de même visibles en coupe sagittale. Nous avons essayé d'être le plus neutre possible lors de la réalisation des mesures mais nous avons pu être inconsciemment influencés. C'est notamment pour limiter ce risque que la méthode de mesure d'angle a été définie de façon précise, pour limiter la subjectivité, et que trois catégories de formes de SOSIA a été réalisées,

permettant de classer toutes les formes équivoques dans le groupe B et ne conserver dans les groupes A et C un faible nombre de S-I mais de forme nettement différente selon les groupes.

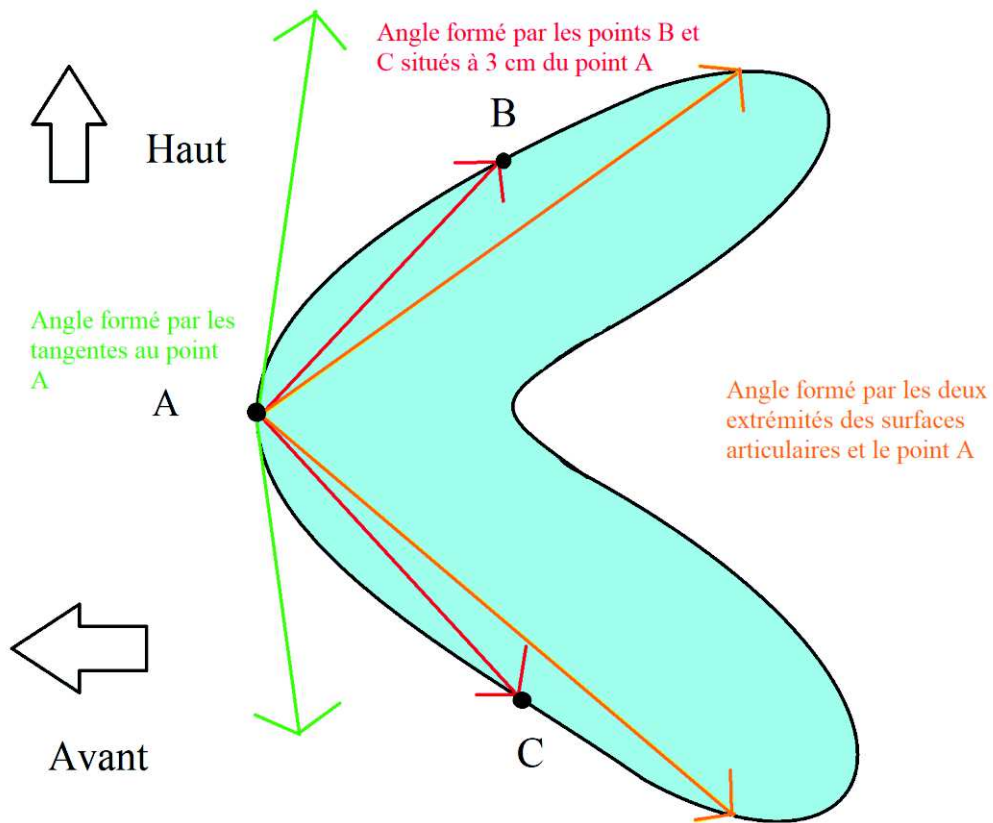


Figure 26 : Schéma d'une vue sagittale d'une SASI. Exemple de la variation dans les calculs de l'ASIA selon la méthode de calcul choisie.

b.Choix de la méthode d'acquisition des images

La raison principale pour laquelle nous avons choisi d'analyser des images tomodensitométriques dans notre étude est que le scanner est la technique la plus précise en imagerie pour l'analyse des remaniements dégénératifs osseux (10). A la différence du genou qui présentera en premier lieu des altérations cartilagineuses visibles tout d'abord par l'IRM, l'arthrose S-I présentera d'abord des remaniements osseux. L'analyse cartilagineuse S-I est très délicate compte-tenu de sa faible épaisseur, de ses irrégularités de surface, ainsi que de sa composition différente (fibrocartilage et cartilage hyalin). Les ostéophytes et les érosions mécaniques fines sont difficiles à voir en IRM, et ce malgré l'utilisation de séquences dédiées (séquences T1 avec saturation de la graisse), ce qui limite la caractérisation précise de l'arthrose S-I par cette modalité. De plus, la TDM est de plus en plus fréquemment utilisée par certaines équipes pour mieux caractériser les remaniements structuraux des sacro-iliites suspectées dont l'IRM reste équivoque. En apportant un argument morphologique supplémentaire pour différencier arthrose S-I des sacro-iliites inflammatoires, nous renforçons l'apport de la TDM dans cette indication.

Une deuxième raison est l'abondance des données disponibles. Un très grand nombre de scanners abdomino-pelviens sont réalisés chaque jour dans notre centre pour des indications variées. Cela nous a permis de pouvoir sélectionner un âge cible précis à étudier, ce qui n'aurait pas été possible en analysant les IRM disponibles sur notre PACS. De plus, le scanner nous permettait d'obtenir facilement les orientations dans l'espace que nous recherchions pour réaliser nos analyses. En effet, il n'est pas réalisé d'acquisition en coupes sagittales en routine en IRM pour l'analyse des sacro-iliaques. Il n'est pas pratiqué non plus, du moins dans notre centre, d'acquisition IRM en 3 dimensions. Il est cependant certainement possible de réaliser une analyse morphologique simple des SOSIA voire de l'ASIA sur les examens d'IRM S-I en rajoutant un plan d'acquisition sagittal, en réalisant une acquisition 3D ou bien de simplement analyser un topogramme réalisé dans ce plan. Mais encore une fois, l'analyse IRM des remaniements dégénératifs, bien que faisable, reste nettement moins précise qu'en scanner au niveau des S-I.

c. Méthode de classification des remaniements dégénératifs

Premièrement, nous avons considéré uniquement les remaniements dégénératifs reconnus par la communauté scientifique et éliminé les signes ambigus ou discutés pour notre système de classification (exclusion du vide articulaire devant son manque de spécificité, des para-ostéophytes évoquant une maladie de Forestier, ainsi que des ankyloses congénitales).

Ensuite, après étude préalable des données de la littérature disponible sur le sujet, et en l'absence de consensus à notre connaissance quant à la méthode de classification à pratiquer, nous avons décidé d'appliquer notre propre système de classement, inspiré de celles déjà développées (10,11,75). La nôtre est principalement inspirée de celle d'Eno et al.(10). Nous l'avons adaptée pour notre étude, en choisissant une version simplifiée, binaire, en fusionnant les catégories 0 et 1 (« sans arthrose » avec « arthrose discrète ») et 2 et 3 ensembles (« arthrose marquée » avec « ankylose »). Ce choix se justifie à nos yeux par le fait que nous ne considérons pas comme pathologique d'avoir des remaniements dégénératifs S-I discrets entre 54 et 56 ans. Différencier les catégories 0 et 1 était donc peu pertinent à notre sens. En atteste la fréquence extrêmement élevée de ceux-ci dans les différentes études déjà réalisées, Shibata et al. ne retrouvant aucune S-I « normale » après 50 ans (11). De plus, ces discrets remaniements dégénératifs n'ont probablement pas de répercussion clinique, et ne sont certainement que le reflet du vieillissement normal de l'articulation. Pour analogie, les discopathies dégénératives rachidiennes sont fréquentes chez les personnes d'âge moyen, de même que l'arthrose trapézo-métacarpienne ou encore acromio-claviculaire, même en l'absence de symptômes. Ils ne sont donc en théorie non liés à l'influence d'éventuels facteurs prédisposants. Concernant les ankyloses d'origine dégénérative, en dehors du fait qu'elles soient relativement rares, les différencier des arthroses marquées avait peu d'intérêt selon nous. Outre l'avantage d'être une classification permettant une lecture rapide des examens et donc de réaliser un échantillonnage plus important, nous avons fait ce choix car notre objectif premier

était simplement d'identifier les S-I présentant des remaniements dégénératifs marqués. C'est ceux-là même qui sont supposément liés à des facteurs prédisposant. C'est pourquoi il n'était pas nécessaire de réaliser une classification plus détaillée. A l'inverse les S-I sélectionnées devaient montrer des signes dégénératifs marqués de façon univoque. Il était donc nécessaire que les deux lecteurs classent l'articulation concernée dans le groupe 1 pour que cette dernière soit effectivement prise en compte dans celui-ci. Cela a certes entraîné un faible nombre de S-I dans notre groupe 1, mais cette méthode nous permet d'obtenir deux groupes bien distincts de par l'arthrose S-I présentée.

Ensuite, nous avons choisi de ne pas réaliser de reconstruction complémentaire dédiée aux S-I. Selon nous, l'analyse des images obtenues sur des examens standards, avec des reconstructions réalisées avec un filtre de contraste, sont suffisantes pour caractériser les remaniements dégénératifs éventuels, de même que la morphologie des S-I. C'est d'ailleurs la méthode utilisée par Eno et al. (10), dont notre classification d'arthrose S-I est dérivée. Notre objectif était d'identifier les articulations S-I montrant des signes d'arthrose « marqués » et non de caractériser finement ces derniers. Ces filtres conventionnels étaient donc selon nous suffisants. De plus, ce sont ceux utilisés le plus fréquemment pour cette modalité d'imagerie.

Bien qu'il soit supposé que les remaniements dégénératifs des S-I prédominent nettement en zone antéro-moyenne et bien que l'ASIA étudié dans notre article soit logiquement à risque de développer une arthrose à ce niveau, nous avons choisi d'étudier de façon globale les remaniements dégénératifs des S-I pour notre système de classement. Une étude focalisée sur cette zone anatomique aurait été réalisable mais nous avons choisi une analyse globale. Nous avons fait ce choix tout d'abord pour ne pas méconnaître une éventuelle propension de cette morphologie S-I particulière à entraîner une arthrose S-I globale. Si cette conformation anatomique engendre une modification des mobilités S-I, il n'est pas exclu qu'elle puisse engendrer une arthrose de façon plus diffuse que seulement en zone antéro-moyenne. Etonnement, il a d'ailleurs été fréquemment retrouvé des remaniements dégénératifs aux pieds des S-I, site historiquement considéré comme altéré uniquement dans les sacro-iliites inflammatoires, ce qui est remis en question par des travaux récents (68).

Enfin, la dernière raison découlait de notre choix de réaliser une analyse n'utilisant que les plans orthogonaux stricts. Le but étant de pouvoir valider un outil diagnostique facilement utilisable en pratique courante. En effet, sectoriser l'analyse de l'arthrose aurait nécessité donc l'utilisation de plans obliques (parallèlement et perpendiculairement à l'axe de S1-S2), non utilisés habituellement en scanner. De plus, à la différence de l'IRM, l'espacement entre chaque coupe étant beaucoup plus étroit, la sectorisation des surfaces S-I resterait subjective sans recourir à des logiciels d'analyse surfacique ou à une analyse nettement plus chronophage. Néanmoins, une telle analyse serait intéressante à réaliser dans des travaux ultérieurs pour étudier une potentielle propension de cette morphologie S-I à engendrer une arthrose S-I sectorielle.

Une reproductibilité inter-observateur faible fut obtenue. Un accord entre les deux observateurs était présent 73% du temps, avec un Kappa de Cohen de 0,4. Plusieurs facteurs peuvent expliquer ces résultats.

- Premièrement, un tel système binaire a entraîné fréquemment des choix difficiles entre les deux groupes puisque les remaniements dégénératifs intermédiaires avaient une forte prévalence. Okuzu et al.(102) ont obtenu de meilleurs chiffres de reproductibilité en utilisant la classification de Eno et al. (10), mais celle-ci possède quatre catégories différentes, avec notamment un groupe « intermédiaire » où la plupart des articulations présentant des remaniements dégénératifs intermédiaires ont pu être rangées, ce qui améliore certainement la reproductibilité.
- Deuxièmement, malgré une sémiologie bien connue des signes radiologiques d'arthrose, il reste difficile de les définir précisément, notamment en termes de sévérité. La mesure d'un pincement articulaire n'est pas reproductible, de même que la mesure d'un ostéophyte est difficile. La caractérisation de l'ensemble de ces signes en termes de sévérité reste subjective.

De plus, les présentations radiologiques diffèrent grandement d'une articulation à l'autre. En effet, les importantes variations de forme (11,25,28), la fréquence des variantes anatomiques (32,45) et les ondulations de surfaces marquées, entraînent des présentations radiologiques très différentes. Les répartitions géographiques de l'arthrose étaient variées.

- Ensuite, comme présenté en introduction, le diagnostic des différentes pathologies S-I reste difficile en imagerie. Il existe une superposition des signes sémiologiques radiologiques de l'arthrose S-I avec plusieurs pathologies comme l'ostéose iliaque condensante, les para-ostéophytes de la maladie de Forestier ou les sacro-iliites inflammatoires. Egalement, différencier une ankylose d'origine dégénérative d'une autre étiologie est difficile.
- Enfin, l'absence de classification reconnue bénéficiant d'une définition précise et d'une application reproductible et aisée fait toujours défaut et ajoute une difficulté certaine. Bäcklund et al. et Shibata et al. (11,75) ont proposé deux classifications intéressantes mais sans étudier la reproductibilité.

Au final, notre faible reproductibilité nous semble être le reflet de la difficulté d'interprétation des articulations S-I. Néanmoins, notre but était d'obtenir deux populations bien distinctes de par les remaniements dégénératifs présentés, objectif que nous pensons avoir atteint grâce à l'exclusion de toutes les S-I présentant des remaniements dégénératifs équivoques, classées différemment selon le lecteur.

d. Confrontation à la littérature

D'autres auteurs se sont intéressés à la forme des SASI et sa relation avec l'arthrose ou les douleurs.

Nishi et al. (38,43), s'y sont intéressés lors de deux travaux consécutifs portant sur une étude anatomique cadavérique de la forme des SASI et leur lien avec l'arthrose S-I. Les femmes ont été exclues dans leurs deux études pour s'affranchir d'un facteur de risque d'arthrose confondant qui est le nombre de grossesse, facteur qui ne pouvait être connu.

Ils ont retrouvé dans leur premier travail une relation entre arthrose S-I (et de hanche) plus marquée chez des hommes de plus de 60 ans au moment du décès, et une concavité marquée du rebord articulaire iliaque postérieur (figure 26). Par ailleurs, les auteurs ont retrouvé une association entre arthrose S-I, arthrose zygapophysaire lombaire et coxarthrose, suggérant une intrication de ces trois éléments articulaires dans les mouvements du bassin, selon la théorie biomécanique qu'une limitation de mobilité d'une de ces articulations va avoir des répercussions sur les autres puisqu'elles participent aux mêmes fonctions de mobilité (103). Il est à noter que l'âge n'influçait pas la forme des surfaces articulaires, ce qui confirme bien l'existence de conformations morphologiques différentes entre individus et non de modifications morphologiques acquises.

Dans un 2^{ème} travail, les auteurs ont étudié de façon plus exhaustive de multiples paramètres caractérisant les SASI (16 différents) sur la même population. Ils ont retrouvé chez les sujets de plus de 60 ans présentant des signes dégénératifs S-I marqués, une plus faible ondulation des SASI, ainsi qu'une faible angulation (et grande profondeur) du rebord postérieur des SASI. Une explication donnée par les auteurs concernant la relation entre arthrose et concavité postérieure serait qu'une telle conformation anatomique favoriserait les mobilités S-I de nutation. Vleeming et al. (28) supportait le fait qu'un manque de stabilité des S-I pouvait favoriser les remaniements dégénératifs via une augmentation de la charge de maintien allouée aux muscles et ligaments, qui eux-mêmes s'altèrent avec l'âge. Ce qui contribue in fine à majorer le stress mécanique sur les SASI. Il est à noter que le degré d'ondulation des SASI

diminue avec l'âge (25,26,34,43,72). Cela pourrait également expliquer le surrisque d'arthrose chez les femmes, qui possèdent des mobilités S-I supérieures et des ondulations surfaciques plus faibles (28).

Ils n'ont pas retrouvé d'association significative entre l'angle des rebords antérieurs des SASI (mesure se rapprochant de notre ASIA) et arthrose. La tendance montrait néanmoins des angles plus faibles chez les sujets arthrosiques. Les auteurs retrouvaient une moyenne de l'ordre de 120°, ce qui diffère modérément de notre moyenne retrouvée, mais les méthodes de mesure ne sont pas strictement les mêmes.

Notre étude morphologique s'est limitée aux SOSIA. Malheureusement, une étude en 2 dimensions limite l'analyse de la forme complexe des SASI. Nous n'avons pas retrouvé de plan d'analyse satisfaisant permettant de caractériser facilement la forme des rebords postérieurs des SASI sans avoir à recourir à un logiciel d'analyse surfacique. L'utilisation des observations de Nishi et al. en pratique courante pour identifier les S-I à risque d'arthrose restera cependant limitée tant que de tels logiciels ne se démocratisent et voient leur usage grandement facilité pour la pratique quotidienne.

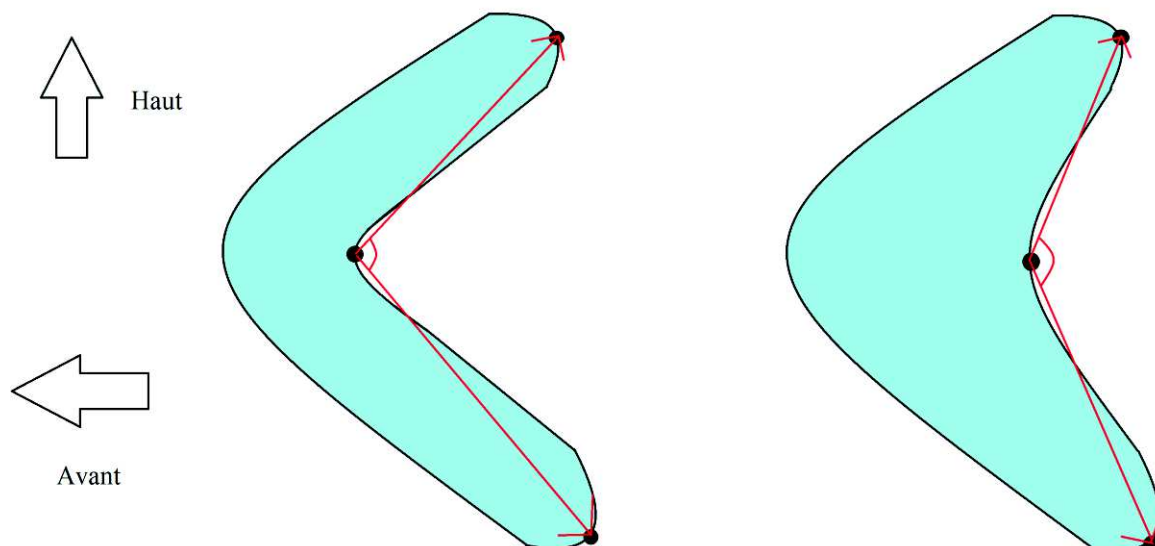


Figure 27 : Schéma d'une vue surfacique des SASI montrant les différences de concavité des rebords postérieurs, pouvant donner une forme en « L » ou en « triangle » à la surface articulaire. Une forme en L était à risque d'arthrose dans l'étude de Nishi et al (43).

Jesse et al (44), ont étudié la relation entre la forme des SASI et la survenue de douleurs. Ils ont utilisé pour leur étude les données surfaciques de TDM abdomino-pelviennes de patients jeunes (entre 43 et 45 ans de moyenne d'âge) avec ou sans douleurs de S-I (diagnostiqué par test anesthésique intra-articulaire) exempts d'arthrose. Ils ont décrit 3 types de formes redondantes des SASI : une forme auriculaire, en croissant, ou en triangle (« scone-like »), en fonction de l'angle des rebords postérieurs des SASI et plus précisément en fonction de l'angle formé par les points situés à l'extrémité supérieure et inférieure des droites formées par les axes d'orientation des moitiés supérieure et inférieure de l'articulation (lignes rouges sur la figure 27), et le point le plus postérieur de la surface articulaire situé dans le plan de l'axe de nutation de la S-I (schématisé par la ligne bleue sur la figure 27, cet axe passant d'avant en arrière par la zone anatomique S-I antéro-moyenne).

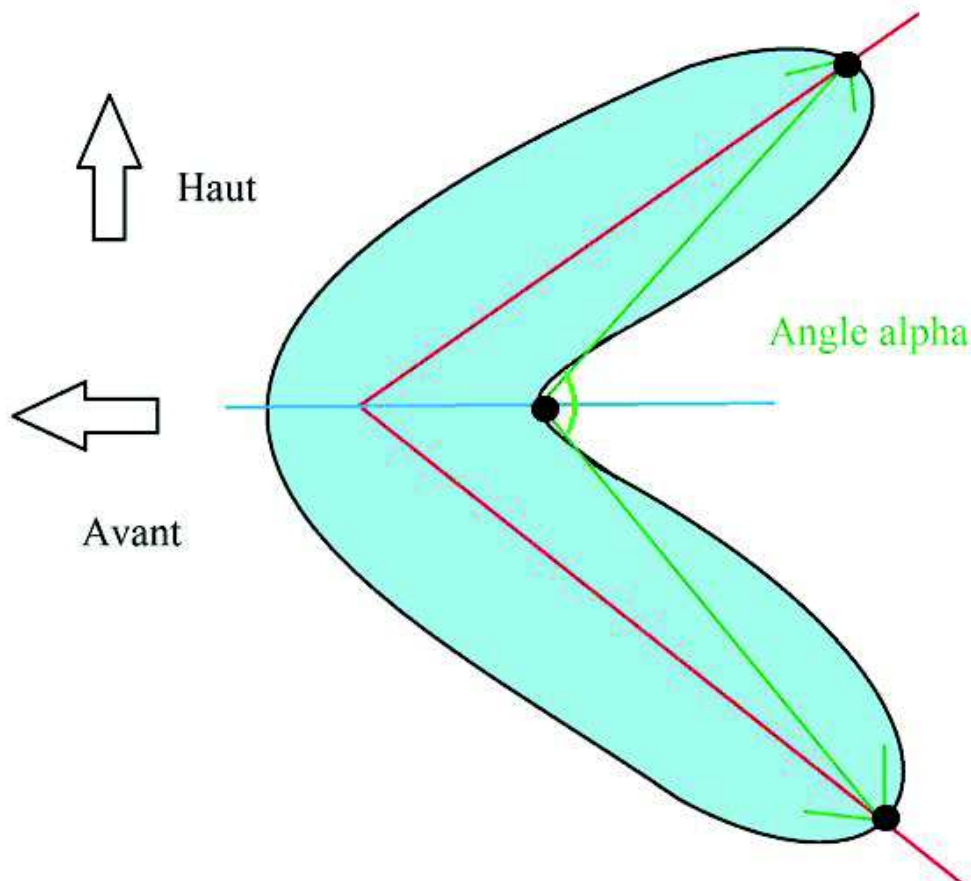


Figure 28 : Schéma représentant une SASI et son angle alpha défini dans l'étude de Jesse et al (44).

Ils ont retrouvé une association entre douleurs et forme en croissant (définie comme un angle alpha faible) avec des résultats significatifs chez les femmes uniquement. Leur cohorte masculine était cependant de petite taille. Leurs résultats vont donc dans le sens de ceux de Nishi et al. même s'ils étudient les douleurs et non l'arthrose comme facteur discriminant. On peut supposer que leurs patients présentant des douleurs S-I à un âge relativement jeune, développeront par la suite une arthrose précoce puisque celles-ci sont vraisemblablement d'origine mécanique. Pour supporter ce point, Elgafy et al. (82) retrouvaient des anomalies S-I plus fréquentes chez une cohorte de patients douloureux. Une explication physiopathologique donnée par les auteurs serait qu'une forme en croissant limiterait les surfaces de contact articulaires et donc freinerait la dissipation des forces, entraînant théoriquement une charge plus importante subite par les portions ligamentaires des S-I, engendrant donc à terme des douleurs. Il serait d'ailleurs intéressant de déterminer s'il existe une relation entre forme en croissant des SASI et ASIA aigu.

Ils ont également retrouvé une association significative entre taille de la surface articulaire S-I et douleurs. Cette observation de prime abord est contre-intuitive si l'on considère qu'une grande surface articulaire permet une meilleure répartition des contraintes. Les auteurs l'expliquent en supposant que ces articulations appartiennent à des patients de plus grande taille et donc plus lourds. On peut également supposer qu'une plus grande surface articulaire peut majorer les forces de cisaillement qui s'appliquent aux extrémités des bords articulaires S-I en décubitus et à la marche. Une autre hypothèse serait qu'une aire articulaire supérieure se fasse aux dépens de la portion ligamentaire de l'articulation, qui serait donc moins apte à supporter les contraintes. Une association entre aire et arthrose n'a pas été retrouvée dans les études de Nishi et al.

Par ailleurs, leur protocole d'étude est intéressant puisqu'à la différence de notre travail, en prenant en compte directement la douleur comme critère discriminant, ils impliquent une conséquence clinique concrète sur les patients. Cependant, notre protocole d'étude ainsi que celui de Nishi et al. ne sont pas dénués d'intérêt puisqu'ils ouvrent les portes d'une compréhension physiopathologique plus précise sur la survenue de l'arthrose S-I, qui elle-même, est probablement corrélée à une fréquence accrue de douleurs.

e. Forces

La principale force de notre étude est de s'affranchir du principal facteur de risque de l'arthrose S-I qui est l'âge. Pour cela, nous avons choisi de limiter notre étude à une catégorie d'âge précise, située entre 54 et 56 ans. Nous avons sélectionné cette fenêtre pour plusieurs raisons :

- Premièrement, elle représente un âge charnière dans l'apparition des remaniements dégénératifs, avec une prévalence située entre $\frac{1}{4}$ à $\frac{1}{3}$ d'arthrose « significative » par S-I. Entre 50 et 59 ans, Eno et al (10) retrouvent 29 % d'arthrose significative et 68 % d'arthrose modérée sur au moins une des deux articulations. Sur cette même fourchette d'âge, Shibata et al (11) ont retrouvé 25 % d'arthrose significative, 75 % d'arthrose modérée et une absence d'arthrose sur aucune S-I, ce qui est un argument supplémentaire pour ne considérer que les arthroses marquées. Le taux d'arthrose significative dans notre cohorte est plus faible, de l'ordre de 15 %. Cela s'explique par le caractère subjectif de la caractérisation d'une arthrose comme « significative ».
- Le choix d'une fourchette d'âge plus jeune aurait nécessité la lecture d'un nombre nettement plus élevé de scanners pour observer un nombre satisfaisant de S-I dégénératives. Il serait néanmoins souhaitable de réaliser un tel travail pour d'une part confirmer la prédisposition à une arthrose précoce indépendamment de la sénescence articulaire normale de cette conformation anatomique particulière des SOSIA, et d'autre part pour tenter de déterminer la précocité d'apparition des premiers signes dégénératifs chez cette population potentiellement à risque.
- A l'inverse, le choix d'une population plus âgée risquait de confondre les sujets présentant une arthrose « commune » uniquement liée à la sénescence articulaire et non à l'existence de facteurs prédisposant.
- Enfin, les difficultés diagnostiques entre arthrose et sacro-iliite se présentent pour des patients jeunes. Le diagnostic de pathologie inflammatoire étant le plus souvent aisé chez des patients de moins de 30 ans et l'apparition d'une sacro-iliite inflammatoire chez des patients âgés, bien que possible, reste peu

commun. Il est donc peu utile de diagnostiquer une arthrose asymptomatique à un âge avancé.

La deuxième force de notre étude est la simplicité d'application dans la vie courante. En effet, un simple regard sur les articulations S-I en vue sagittale suffira à observer la morphologie particulière de cette région anatomique. Il reste néanmoins à étudier la reproductibilité et la validité de notre critère morphologique en le confrontant à des mesures objectives avant de pouvoir l'appliquer entièrement.

f. Limites

Il existe plusieurs facteurs limitant la portée de notre travail :

Premièrement, cette étude est un travail rétrospectif, monocentrique. Notre population présente la particularité d'être en majorité des personnes hospitalisées dans notre CHU, puisque la part de personnes consultant sur nos vacations de scanner est minoritaire. Les sujets composant notre étude sont donc des patients ayant probablement une prévalence de comorbidités et de pathologies graves supérieure à la population générale. On peut de plus supposer un IMC plus élevé chez nos sujets inclus, le surpoids étant un facteur de risque d'hospitalisation, et bien sûr, également un facteur de risque d'arthrose. A l'inverse, il est probable que le degré d'activité physique de notre population soit inférieur à la moyenne nationale. La suractivité est un facteur de risque d'arthrose mais la sédentarité en est un également.

Deuxièmement, nous ne nous sommes pas affranchis du deuxième principal facteur de risque d'arthrose : le nombre de grossesses. Ce dernier n'étant pas systématiquement renseigné dans les dossiers informatisés des patientes, nous risquions d'avoir de nombreuses données manquantes sans devoir recontacter les patientes. Certains auteurs ont en conséquence choisi une analyse uniquement des bassins masculins (38,43). Nous aurions pu faire un choix similaire, cependant il nous semblait intéressant de déterminer si l'ASIA et les SOSIA étaient influencées par le sexe, ce qui n'est statistiquement pas le cas dans notre étude. De plus, il n'a pas été retrouvé d'association statistiquement significative entre sexe féminin et groupe d'arthrose même si l'on peut souligner une tendance à retrouver plus fréquemment des femmes dans le groupe 1 ($p=0.23$). Cette tendance est cohérente avec les données de la littérature.

Troisièmement, notre analyse morphologique ainsi que la mesure des angles n'ont été réalisés que par un seul lecteur, nous n'avons pas pu, en conséquence, étudier la concordance inter-observateur de l'analyse et la reproductibilité des mesures manuelles d'angle. Il serait certainement utile de poursuivre notre travail en mesurant un ratio de convexité des SOSIA et d'étudier son lien avec l'arthrose S-I ; ou encore via l'utilisation d'un logiciel de surface quantifiant de façon objective cette convexité.

Ensuite, une autre limite de notre étude est l'absence de corrélation entre arthrose et manifestations cliniques. Cette corrélation reste pour le moment délicate concernant l'arthrose S-I (75,81). Il n'est pertinent de dépister et prévenir une arthrose S-I que si celle-ci engendre des répercussions sur les patients. L'étude de Jesse et al. est intéressante en ce sens (104).

Enfin, la principale limite de notre étude est notre faible reproductibilité dans la classification des S-I au sein des deux groupes d'arthrose. Ceci a pour principale conséquence d'avoir obtenu un faible nombre de S-I dans notre groupe 1 malgré un nombre élevé de scanners analysés. Une méthode de classement robuste, reproductible et aisée, tout en permettant de différencier deux groupes de population bien distincts de par les remaniements dégénératifs S-I présentés reste encore à être déterminée.

5. Conclusion

Ce travail met en lumière l'intérêt de l'utilisation du plan sagittal en TDM pour analyser la forme des rebords osseux iliaques et sacrés para-articulaires antérieurs. En effet, cette analyse apportera un argument morphologique supplémentaire pour différencier les altérations S-I d'origine dégénérative des autres, et notamment des sacro-iliites inflammatoires, puisqu'un ASIA étroit ainsi qu'une faible convexité des SOSIA semble être des facteurs de risque d'arthrose S-I.

6. Bibliographie

1. Cohen SP, Chen Y, Neufeld NJ. Sacroiliac joint pain: a comprehensive review of epidemiology, diagnosis and treatment. *Expert Rev Neurother.* janv 2013;13(1):99-116.
2. Meucci RD, Fassa AG, Faria NMX. Prevalence of chronic low back pain: systematic review. *Rev Saude Publica.* 2015;49.
3. Foley BS, Buschbacher RM. Sacroiliac joint pain: anatomy, biomechanics, diagnosis, and treatment. *Am J Phys Med Rehabil.* déc 2006;85(12):997-1006.
4. Vanelderden P, Szadek K, Cohen SP, De Witte J, Lataster A, Patijn J, et al. 13. Sacroiliac joint pain. *Pain Pract Off J World Inst Pain.* oct 2010;10(5):470-8.
5. Sembrano JN, Polly DW. How often is low back pain not coming from the back? *Spine.* 1 janv 2009;34(1):E27-32.
6. Vogler JB, Brown WH, Helms CA, Genant HK. The normal sacroiliac joint: a CT study of asymptomatic patients. *Radiology.* mai 1984;151(2):433-7.
7. Resnick D, Niwayama G, Goergen TG. Comparison of radiographic abnormalities of the sacroiliac joint in degenerative disease and ankylosing spondylitis. *AJR Am J Roentgenol.* févr 1977;128(2):189-96.
8. Resnick D, Niwayama G, Goergen TG. Degenerative disease of the sacroiliac joint. *Invest Radiol.* déc 1975;10(6):608-21.
9. Berthelot J-M, le Goff B, Maugars Y, Laredo J-D. Sacroiliac joint edema by MRI: Far more often mechanical than inflammatory? *Joint Bone Spine.* janv 2016;83(1):3-5.
10. Eno J-JT, Boone CR, Bellino MJ, Bishop JA. The prevalence of sacroiliac joint degeneration in asymptomatic adults. *J Bone Joint Surg Am.* 3 juin 2015;97(11):932-6.
11. Shibata Y, Shirai Y, Miyamoto M. The aging process in the sacroiliac joint: helical computed tomography analysis. *J Orthop Sci Off J Jpn Orthop Assoc.* 2002;7(1):12-8.
12. O'Shea FD, Boyle E, Salonen DC, Ammendolia C, Peterson C, Hsu W, et al. Inflammatory and degenerative sacroiliac joint disease in a primary back pain cohort. *Arthritis Care Res.* avr 2010;62(4):447-54.
13. Szadek KM, van der Wurff P, van Tulder MW, Zuurmond WW, Perez RSGM. Diagnostic validity of criteria for sacroiliac joint pain: a systematic review. *J Pain.* avr 2009;10(4):354-68.
14. Kennedy DJ, Engel A, Kreiner DS, Nampiaparampil D, Duszynski B, MacVicar J. Fluoroscopically Guided Diagnostic and Therapeutic Intra-Articular Sacroiliac Joint Injections: A Systematic Review. *Pain Med Malden Mass.* août 2015;16(8):1500-18.
15. Fukui S, Nosaka S. Pain patterns originating from the sacroiliac joints. *J Anesth.* 2002;16(3):245-7.
16. van Tubergen A, Heuft-Dorenbosch L, Schulpen G, Landewé R, Wijers R, van der Heijde D, et al. Radiographic assessment of sacroiliitis by radiologists and rheumatologists: does training improve quality? *Ann Rheum Dis.* juin 2003;62(6):519-25.
17. Yagan R, Khan MA, Marmolya G. Role of abdominal CT, when available in patients' records, in the evaluation of degenerative changes of the sacroiliac joints. *Spine.* déc 1987;12(10):1046-51.
18. Hunter DJ, Bierma-Zeinstra S. Osteoarthritis. *Lancet Lond Engl.* 27 avr 2019;393(10182):1745-59.
19. Nelson AE, Allen KD, Golightly YM, Goode AP, Jordan JM. A systematic review of recommendations and guidelines for the management of osteoarthritis: The chronic osteoarthritis management initiative of the U.S. bone and joint initiative. *Semin Arthritis Rheum.* juin 2014;43(6):701-12.
20. Fransen M, McConnell S, Harmer AR, Van der Esch M, Simic M, Bennell KL. Exercise for osteoarthritis of the knee: a Cochrane systematic review. *Br J Sports Med.* déc 2015;49(24):1554-7.
21. Guilak F, Fermor B, Keefe FJ, Kraus VB, Olson SA, Pisetsky DS, et al. The role of biomechanics and inflammation in cartilage injury and repair. *Clin Orthop.* juin 2004;(423):17-26.
22. Griffin TM, Guilak F. The role of mechanical loading in the onset and progression of osteoarthritis. *Exerc Sport Sci Rev.* oct 2005;33(4):195-200.
23. Higano Y, Hayami T, Omori G, Koga Y, Endo K, Endo N. The varus alignment and morphologic alterations of proximal tibia affect the onset of medial knee osteoarthritis in rural Japanese women: Case control study from the longitudinal evaluation of Matsudai Knee Osteoarthritis Survey. *J Orthop Sci Off J Jpn Orthop Assoc.* mars 2016;21(2):166-71.
24. Dalstra M, Huiskes R. Load transfer across the pelvic bone. *J Biomech.* juin 1995;28(6):715-24.

25. Lovejoy CO, Meindl RS, Pryzbeck TR, Mensforth RP. Chronological metamorphosis of the auricular surface of the ilium: a new method for the determination of adult skeletal age at death. *Am J Phys Anthropol.* sept 1985;68(1):15-28.
26. Schunke GB. The anatomy and development of the sacro-iliac joint in man. *Anat Rec.* 1938;72(3):313-31.
27. Bellamy N, Park W, Rooney PJ. What do we know about the sacroiliac joint? *Semin Arthritis Rheum.* févr 1983;12(3):282-313.
28. Vleeming A, Schuenke MD, Masi AT, Carreiro JE, Danneels L, Willard FH. The sacroiliac joint: an overview of its anatomy, function and potential clinical implications. *J Anat.* déc 2012;221(6):537-67.
29. Ohba S. [Morphological study of the sacroiliac joint of aged Japanese and macroscopic and microscopic observations on its articular surface]. *Nihon Seikeigeka Gakkai Zasshi.* juill 1985;59(7):675-89.
30. Miura H. [Biomechanical properties of the sacroiliac joint]. *Nihon Seikeigeka Gakkai Zasshi.* oct 1987;61(10):1093-105.
31. Vleeming A, Volkers AC, Snijders CJ, Stoeckart R. Relation between form and function in the sacroiliac joint. Part II: Biomechanical aspects. *Spine.* févr 1990;15(2):133-6.
32. Delpont EG, Cucuzzella TR, Kim N, Marley J, Pruitt C, Delpont AG. Lumbosacral transitional vertebrae: incidence in a consecutive patient series. *Pain Physician.* janv 2006;9(1):53-6.
33. Diel J, Ortiz O, Losada RA, Price DB, Hayt MW, Katz DS. The sacrum: pathologic spectrum, multimodality imaging, and subspecialty approach. *Radiogr Rev Publ Radiol Soc N Am Inc.* févr 2001;21(1):83-104.
34. Bowen V, Cassidy JD. Macroscopic and microscopic anatomy of the sacroiliac joint from embryonic life until the eighth decade. *Spine.* déc 1981;6(6):620-8.
35. McLauchlan GJ, Gardner DL. Sacral and iliac articular cartilage thickness and cellularity: relationship to subchondral bone end-plate thickness and cancellous bone density. *Rheumatol Oxf Engl.* avr 2002;41(4):375-80.
36. Kampen WU, Tillmann B. Age-related changes in the articular cartilage of human sacroiliac joint. *Anat Embryol (Berl).* déc 1998;198(6):505-13.
37. Müller-Gerbl M, Putz R, Kenn R. Demonstration of subchondral bone density patterns by three-dimensional CT osteoabsorptiometry as a noninvasive method for in vivo assessment of individual long-term stresses in joints. *J Bone Miner Res Off J Am Soc Bone Miner Res.* déc 1992;7 Suppl 2:S411-418.
38. Nishi K, Saiki K, Imamura T, Okamoto K, Wakebe T, Ogami K, et al. Degenerative changes of the sacroiliac auricular joint surface-validation of influential factors. *Anat Sci Int.* sept 2017;92(4):530-8.
39. Solonen KA. The sacroiliac joint in the light of anatomical, roentgenological and clinical studies. *Acta Orthop Scand Suppl.* 1957;27:1-127.
40. Vleeming A, Stoeckart R, Volkers AC, Snijders CJ. Relation between form and function in the sacroiliac joint. Part I: Clinical anatomical aspects. *Spine.* févr 1990;15(2):130-2.
41. Vleeming A, Van Wingerden JP, Dijkstra PF, Stoeckart R, Snijders CJ, Stijnen T. Mobility in the sacroiliac joints in the elderly: a kinematic and radiological study. *Clin Biomech Bristol Avon.* août 1992;7(3):170-6.
42. Garras DN, Carothers JT, Olson SA. Single-leg-stance (flamingo) radiographs to assess pelvic instability: how much motion is normal? *J Bone Joint Surg Am.* oct 2008;90(10):2114-8.
43. Nishi K, Tsurumoto T, Okamoto K, Ogami-Takamura K, Hasegawa T, Moriuchi T, et al. Three-dimensional morphological analysis of the human sacroiliac joint: influences on the degenerative changes of the auricular surfaces. *J Anat.* 2018;232(2):238-49.
44. Jesse MK, Kleck C, Williams A, Petersen B, Glueck D, Lind K, et al. 3D Morphometric Analysis of Normal Sacroiliac Joints: A New Classification of Surface Shape Variation and the Potential Implications in Pain Syndromes. *Pain Physician.* juill 2017;20(5):E701-9.
45. Tok Umay S, Korkmaz M. Frequency of anatomical variation of the sacroiliac joint in asymptomatic young adults and its relationship with sacroiliac joint degeneration. *Clin Anat N Y N.* sept 2020;33(6):839-43.
46. Demir M, Mavi A, Gümüşburun E, Bayram M, Gürsoy S, Nishio H. Anatomical variations with joint space measurements on CT. *Kobe J Med Sci.* 2007;53(5):209-17.
47. Cotten A. *Imagerie musculosquelettique - Pathologies locorégionales.* 2^e éd. Elsevier Masson; 2017. 1032 p.
48. El Rafei M, Badr S, Lefebvre G, Machuron F, Capon B, Flipo R-M, et al. Sacroiliac joints: anatomical variations on MR images. *Eur Radiol.* déc 2018;28(12):5328-37.

49. Benz RM, Daikeler T, Mameghani AT, Tamborrini G, Studler U. Synostosis of the sacroiliac joint as a developmental variant, or ankylosis due to sacroiliitis? *Arthritis Rheumatol* Hoboken NJ. sept 2014;66(9):2367.
50. Pialat J-B, Di Marco L, Feydy A, Peyron C, Porta B, Himpens P-H, et al. Sacro-iliaques et spondyloarthrites. *J Radiol Diagn Interv*. août 2016;97(3):229-41.
51. Cotten A. *Imagerie musculosquelettique - Pathologies générales*. 2^e éd. Elsevier Masson; 2013. 1064 p.
52. Allen KD, Golightly YM. Epidemiology of osteoarthritis: state of the evidence. *Curr Opin Rheumatol*. mai 2015;27(3):276-83.
53. Kim C, Linsenmeyer KD, Vlad SC, Guermazi A, Clancy MM, Niu J, et al. Prevalence of radiographic and symptomatic hip osteoarthritis in an urban United States community: the Framingham osteoarthritis study. *Arthritis Rheumatol* Hoboken NJ. nov 2014;66(11):3013-7.
54. Turkiewicz A, Gerhardsson de Verdier M, Engström G, Nilsson PM, Mellström C, Lohmander LS, et al. Prevalence of knee pain and knee OA in southern Sweden and the proportion that seeks medical care. *Rheumatol Oxf Engl*. mai 2015;54(5):827-35.
55. Guermazi A, Roemer FW, Burstein D, Hayashi D. Why radiography should no longer be considered a surrogate outcome measure for longitudinal assessment of cartilage in knee osteoarthritis. *Arthritis Res Ther*. 2011;13(6):247.
56. Hellio Le Graverand M-P, Mazzuca S, Duryea J, Brett A. Radiographic-based grading methods and radiographic measurement of joint space width in osteoarthritis. *Radiol Clin North Am*. juill 2009;47(4):567-79.
57. van Meurs JBJ. Osteoarthritis year in review 2016: genetics, genomics and epigenetics. *Osteoarthritis Cartilage*. févr 2017;25(2):181-9.
58. Bierma-Zeinstra SMA, Waarsing JH. The role of atherosclerosis in osteoarthritis. *Best Pract Res Clin Rheumatol*. oct 2017;31(5):613-33.
59. Loeser RF, Collins JA, Diekman BO. Ageing and the pathogenesis of osteoarthritis. *Nat Rev Rheumatol*. juill 2016;12(7):412-20.
60. Haapala J, Arokoski JP, Hyttinen MM, Lammi M, Tammi M, Kovanen V, et al. Remobilization does not fully restore immobilization induced articular cartilage atrophy. *Clin Orthop*. mai 1999;(362):218-29.
61. Jurvelin J, Kiviranta I, Säämänen AM, Tammi M, Helminen HJ. Partial restoration of immobilization-induced softening of canine articular cartilage after remobilization of the knee (stifle) joint. *J Orthop Res Off Publ Orthop Res Soc*. 1989;7(3):352-8.
62. Cross M, Dubouis L, Mangin M, Hunter DJ, March L, Hawker G, et al. Defining Flare in Osteoarthritis of the Hip and Knee: A Systematic Literature Review - OMERACT Virtual Special Interest Group. *J Rheumatol*. déc 2017;44(12):1920-7.
63. Hunter DJ, McDougall JJ, Keefe FJ. The symptoms of osteoarthritis and the genesis of pain. *Rheum Dis Clin North Am*. août 2008;34(3):623-43.
64. Bedson J, Croft PR. The discordance between clinical and radiographic knee osteoarthritis: a systematic search and summary of the literature. *BMC Musculoskelet Disord*. 2 sept 2008;9:116.
65. Horváth F, Kéry L. Degenerative deformations of the acromioclavicular joint in the elderly. *Arch Gerontol Geriatr*. oct 1984;3(3):259-65.
66. March LM, Bachmeier CJ. Economics of osteoarthritis: a global perspective. *Baillieres Clin Rheumatol*. nov 1997;11(4):817-34.
67. de Winter J, de Hooge M, van de Sande M, de Jong H, van Hooft L, de Koning A, et al. Magnetic Resonance Imaging of the Sacroiliac Joints Indicating Sacroiliitis According to the Assessment of SpondyloArthritis international Society Definition in Healthy Individuals, Runners, and Women With Postpartum Back Pain. *Arthritis Rheumatol* Hoboken NJ. juill 2018;70(7):1042-8.
68. Weber U, Jurik AG, Zejden A, Larsen E, Jørgensen SH, Rufibach K, et al. Frequency and Anatomic Distribution of Magnetic Resonance Imaging Features in the Sacroiliac Joints of Young Athletes: Exploring « Background Noise » Toward a Data-Driven Definition of Sacroiliitis in Early Spondyloarthritis. *Arthritis Rheumatol* Hoboken NJ. mai 2018;70(5):736-45.
69. Jajić I, Jajić Z. The prevalence of osteoarthrosis of the sacroiliac joints in an urban population. *Clin Rheumatol*. mars 1987;6(1):39-41.
70. Hodge JC, Bessette B. The incidence of sacroiliac joint disease in patients with low-back pain. *Can Assoc Radiol J J Assoc Can Radiol*. oct 1999;50(5):321-3.
71. Klang E, Lidar M, Lidar Z, Aharoni D, Eshed I. Prevalence and awareness of sacroiliac joint alterations on lumbar spine CT in low back pain patients younger than 40 years. *Acta Radiol Stockh Swed* 1987. avr 2017;58(4):449-55.

72. Buckberry JL, Chamberlain AT. Age estimation from the auricular surface of the ilium: a revised method. *Am J Phys Anthropol.* nov 2002;119(3):231-9.
73. Igarashi Y, Uesu K, Wakebe T, Kanazawa E. New method for estimation of adult skeletal age at death from the morphology of the auricular surface of the ilium. *Am J Phys Anthropol.* oct 2005;128(2):324-39.
74. Campos-Correia D, Sudol-Szopińska I, Diana Afonso P. Are we overcalling sacroiliitis on MRI? Differential diagnosis that every rheumatologist should know - Part I. *Acta Reumatol Port.* mars 2019;44(1):29-41.
75. Bäcklund J, Clewett Dahl E, Skorpil M. Is CT indicated in diagnosing sacroiliac joint degeneration? *Clin Radiol.* août 2017;72(8):693.e9-693.e13.
76. Merskey H, éditeur. Classification of chronic pain: Descriptions of chronic pain syndromes and definitions of pain terms. *Pain.* 1986;Suppl 3:226-226.
77. Borowsky CD, Fagen G. Sources of sacroiliac region pain: insights gained from a study comparing standard intra-articular injection with a technique combining intra- and peri-articular injection. *Arch Phys Med Rehabil.* nov 2008;89(11):2048-56.
78. Murakami E, Kurosawa D, Aizawa T. Treatment strategy for sacroiliac joint-related pain at or around the posterior superior iliac spine. *Clin Neurol Neurosurg.* févr 2018;165:43-6.
79. Fouad AZ, Ayad AE, Tawfik KAW, Mohamed EA, Mansour MA. The Success Rate of Ultrasound-Guided Sacroiliac Joint Steroid Injections in Sacroiliitis: Are We Getting Better? *Pain Pract Off J World Inst Pain.* avr 2021;21(4):404-10.
80. Gupta AD. Sacroiliac joint pathologies in low back pain. *J Back Musculoskelet Rehabil.* 2009;22(2):91-7.
81. Hansen HC, McKenzie-Brown AM, Cohen SP, Swicegood JR, Colson JD, Manchikanti L. Sacroiliac joint interventions: a systematic review. *Pain Physician.* janv 2007;10(1):165-84.
82. Elgafy H, Semaan HB, Ebraheim NA, Coombs RJ. Computed tomography findings in patients with sacroiliac pain. *Clin Orthop.* janv 2001;(382):112-8.
83. Maksymowych WP, Lambert RG, Østergaard M, Pedersen SJ, Machado PM, Weber U, et al. MRI lesions in the sacroiliac joints of patients with spondyloarthritis: an update of definitions and validation by the ASAS MRI working group. *Ann Rheum Dis.* nov 2019;78(11):1550-8.
84. Sieper J, van der Heijde D, Landewé R, Brandt J, Burgos-Vargas R, Collantes-Estevez E, et al. New criteria for inflammatory back pain in patients with chronic back pain: a real patient exercise by experts from the Assessment of SpondyloArthritis international Society (ASAS). *Ann Rheum Dis.* juin 2009;68(6):784-8.
85. Lambert RGW, Bakker PAC, van der Heijde D, Weber U, Rudwaleit M, Hermann KG, et al. Defining active sacroiliitis on MRI for classification of axial spondyloarthritis: update by the ASAS MRI working group. *Ann Rheum Dis.* nov 2016;75(11):1958-63.
86. Rudwaleit M, van der Heijde D, Landewé R, Listing J, Akkoc N, Brandt J, et al. The development of Assessment of SpondyloArthritis international Society classification criteria for axial spondyloarthritis (part II): validation and final selection. *Ann Rheum Dis.* juin 2009;68(6):777-83.
87. Jans L, Van Praet L, Elewaut D, Van den Bosch F, Carron P, Jaremko JL, et al. MRI of the SI joints commonly shows non-inflammatory disease in patients clinically suspected of sacroiliitis. *Eur J Radiol.* janv 2014;83(1):179-84.
88. Arnbak B, Jensen TS, Egund N, Zejden A, Hørslev-Petersen K, Manniche C, et al. Prevalence of degenerative and spondyloarthritis-related magnetic resonance imaging findings in the spine and sacroiliac joints in patients with persistent low back pain. *Eur Radiol.* avr 2016;26(4):1191-203.
89. van Hooft L, Luime J, Han H, Vergouwe Y, Weel A. Identifying axial spondyloarthritis in Dutch primary care patients, ages 20-45 years, with chronic low back pain. *Arthritis Care Res.* mars 2014;66(3):446-53.
90. Reveille JD, Witter JP, Weisman MH. Prevalence of axial spondylarthritis in the United States: estimates from a cross-sectional survey. *Arthritis Care Res.* juin 2012;64(6):905-10.
91. Schueller-Weidekamm C, Mascarenhas VV, Sudol-Szopinska I, Boutry N, Plagou A, Klauser A, et al. Imaging and interpretation of axial spondylarthritis: the radiologist's perspective--consensus of the Arthritis Subcommittee of the ESSR. *Semin Musculoskelet Radiol.* juill 2014;18(3):265-79.
92. Marzo-Ortega H, McGonagle D, O'Connor P, Hensor EMA, Bennett AN, Green MJ, et al. Baseline and 1-year magnetic resonance imaging of the sacroiliac joint and lumbar spine in very early inflammatory back pain. Relationship between symptoms, HLA-B27 and disease extent and persistence. *Ann Rheum Dis.* 1 nov 2009;68(11):1721-7.
93. Slobodin G, Croitoru S, Starikov N, Younis S, Boulman N, Rimar D, et al. Incidental computed tomography sacroiliitis: clinical significance and inappropriateness of the New York radiological grading criteria for the diagnosis. *Clin Rheumatol.* mars 2012;31(3):425-8.

94. Lee Y-H, Hong YS, Park W, Kwon S-R, Choi HJ, Hong S-J, et al. Value of multidetector computed tomography for the radiologic grading of sacroiliitis in ankylosing spondylitis. *Rheumatol Int.* avr 2013;33(4):1005-11.
95. van der Linden S, Valkenburg HA, Cats A. Evaluation of diagnostic criteria for ankylosing spondylitis. A proposal for modification of the New York criteria. *Arthritis Rheum.* avr 1984;27(4):361-8.
96. Mitra R. Osteitis Condensans Ilii. *Rheumatol Int.* janv 2010;30(3):293-6.
97. Eshed I, Miloh-Raz H, Dulitzki M, Lidar Z, Aharoni D, Liberman B, et al. Peripartum changes of the sacroiliac joints on MRI: increasing mechanical load correlating with signs of edema and inflammation kindling spondyloarthropathy in the genetically prone. *Clin Rheumatol.* 1 août 2015;34(8):1419-26.
98. Parperis K, Psarelis S, Nikiphorou E. Osteitis condensans ilii: current knowledge and diagnostic approach. *Rheumatol Int.* juill 2020;40(7):1013-9.
99. Leibushor N, Slonimsky E, Aharoni D, Lidar M, Eshed I. CT Abnormalities in the Sacroiliac Joints of Patients With Diffuse Idiopathic Skeletal Hyperostosis. *AJR Am J Roentgenol.* avr 2017;208(4):834-7.
100. Olivieri I, D'Angelo S, Palazzi C, Padula A, Mader R, Khan MA. Diffuse idiopathic skeletal hyperostosis: differentiation from ankylosing spondylitis. *Curr Rheumatol Rep.* oct 2009;11(5):321-8.
101. Kiss C, O'Neill TW, Mituszova M, Szilágyi M, Poór G. The prevalence of diffuse idiopathic skeletal hyperostosis in a population-based study in Hungary. *Scand J Rheumatol.* 2002;31(4):226-9.
102. Okuzu Y, Goto K, Shimizu Y, Kawai T, Kuroda Y, Matsuda S. Sacroiliac joint degeneration is common in patients with end-stage hip osteoarthritis secondary to unilateral developmental dysplasia of the hip: Factors associated with its severity and laterality. *J Orthop Sci Off J Jpn Orthop Assoc.* 3 mars 2020;
103. Redmond JM, Gupta A, Nasser R, Domb BG. The hip-spine connection: understanding its importance in the treatment of hip pathology. *Orthopedics.* janv 2015;38(1):49-55.
104. Jesse MK, Kleck C, Williams A, Petersen B, Glueck D, Lind K, et al. 3D Morphometric Analysis of Normal Sacroiliac Joints: A New Classification of Surface Shape Variation and the Potential Implications in Pain Syndromes. *Pain Physician.* juill 2017;20(5):E701-9.