



HAL
open science

Granulomes et tumeurs à cellules géantes maxillo-mandibulaires : paramètres cliniques et distinction diagnostique

Émilie Hoarau

► **To cite this version:**

Émilie Hoarau. Granulomes et tumeurs à cellules géantes maxillo-mandibulaires : paramètres cliniques et distinction diagnostique. Sciences du Vivant [q-bio]. 2021. dumas-03445572

HAL Id: dumas-03445572

<https://dumas.ccsd.cnrs.fr/dumas-03445572v1>

Submitted on 24 Nov 2021

HAL is a multi-disciplinary open access archive for the deposit and dissemination of scientific research documents, whether they are published or not. The documents may come from teaching and research institutions in France or abroad, or from public or private research centers.

L'archive ouverte pluridisciplinaire **HAL**, est destinée au dépôt et à la diffusion de documents scientifiques de niveau recherche, publiés ou non, émanant des établissements d'enseignement et de recherche français ou étrangers, des laboratoires publics ou privés.



Faculté des sciences
médicales et paramédicales

Aix-Marseille Université

**Granulomes et tumeurs à cellules géantes maxillo-mandibulaires :
paramètres cliniques et distinction diagnostique**

T H È S E

Présentée et publiquement soutenue devant

LA FACULTÉ DES SCIENCES MÉDICALES ET PARAMÉDICALES

DE MARSEILLE

Le 25 Octobre 2021

Par Madame Émilie HOARAU

Née le 12 novembre 1992 à Saint-Pierre (LA REUNION)

Pour obtenir le grade de Docteur en Médecine

D.E.S. de CHIRURGIE ORALE

Membres du Jury de la Thèse :

Monsieur le Professeur CHOSSEGROS Cyrille

Président

Monsieur le Docteur LAN Romain

Directeur

Madame le Docteur ROCHEFORT Juliette

Directeur

Monsieur le Docteur GRAILLON Nicolas

Assesseur

Madame le Docteur QUILHOT Pauline

Assesseur



Faculté des sciences
médicales et paramédicales

Aix-Marseille Université

**Granulomes et tumeurs à cellules géantes maxillo-mandibulaires :
paramètres cliniques et distinction diagnostique**

T H È S E

Présentée et publiquement soutenue devant

**LA FACULTÉ DES SCIENCES MÉDICALES ET PARAMÉDICALES
DE MARSEILLE**

Le 25 Octobre 2021

Par Madame Émilie HOARAU

Née le 12 novembre 1992 à Saint-Pierre (LA REUNION)

Pour obtenir le grade de Docteur en Médecine

D.E.S. de CHIRURGIE ORALE

Membres du Jury de la Thèse :

Monsieur le Professeur CHOSSEGROS Cyrille

Président

Monsieur le Docteur LAN Romain

Directeur

Madame le Docteur ROCHEFORT Juliette

Directeur

Monsieur le Docteur GRAILLON Nicolas

Assesseur

Madame le Docteur QUILHOT Pauline

Assesseur



FACULTÉ DES SCIENCES MÉDICALES & PARAMÉDICALES

Doyen	:	Pr. Georges LEONETTI
Vice-Doyen aux affaires générales	:	Pr. Patrick DESSI
Vice-Doyen aux professions paramédicales	:	Pr. Philippe BERBIS
Conseiller	:	Pr. Patrick VILLANI
Assesseurs :		
➤ aux études	:	Pr. Kathia CHAUMOITRE
➤ à la recherche	:	Pr. Jean-Louis MEGE
➤ à l'unité mixte de formation continue en santé	:	Pr. Justin MICHEL
➤ pour le secteur NORD	:	Pr. Stéphane BERDAH
➤ Groupements Hospitaliers de territoire	:	Pr. Jean-Noël ARGENSON
➤ aux masters	:	Pr. Pascal ADALIAN

Chargés de mission :

➤ sciences humaines et sociales	:	Pr. Pierre LE COZ
➤ relations internationales	:	Pr. Stéphane RANQUE
➤ DU/DIU	:	Pr. Véronique VITTON
➤ DPC, disciplines médicales & biologiques	:	Pr. Frédéric CASTINETTI
➤ DPC, disciplines chirurgicales	:	Dr. Thomas GRAILLON

ÉCOLE DE MEDECINE

Directeur	:	Pr. Jean-Michel VITON
------------------	---	------------------------------

Chargés de mission

▪ PACES – Post-PACES	:	Pr. Régis GUIEU
▪ DFGSM	:	Pr. Anne-Laure PELISSIER
▪ DFASM	:	Pr. Marie-Aleth RICHARD
▪ DFASM	:	Pr. Marc BARTHET
▪ Préparation aux ECN	:	Dr Aurélie DAUMAS
▪ DES spécialités	:	Pr. Pierre-Edouard FOURNIER
▪ DES stages hospitaliers	:	Pr. Benjamin BLONDEL
▪ DES MG	:	Pr. Christophe BARTOLI
▪ Démographie médicale	:	Dr. Noémie RESSEGUIER
▪ Etudiant	:	Elise DOMINJON



ÉCOLE DE DE MAIEUTIQUE

Directrice : **Madame Carole ZAKARIAN**

Chargés de mission

- 1^{er} cycle : Madame Estelle BOISSIER
- 2^{ème} cycle : Madame Cécile NINA

ÉCOLE DES SCIENCES DE LA RÉADAPTATION

Directeur : **Monsieur Philippe SAUVAGEON**

Chargés de mission

- Masso- kinésithérapie 1^{er} cycle : Madame Béatrice CAORS
- Masso-kinésithérapie 2^{ème} cycle : Madame Joannie HENRY
- Mutualisation des enseignements : Madame Géraldine DEPRES

ÉCOLE DES SCIENCES INFIRMIERES

Directeur : **Monsieur Sébastien COLSON**

Chargés de mission

- Chargée de mission : Madame Sandrine MAYEN RODRIGUES
- Chargé de mission : Monsieur Christophe ROMAN

PROFESSEURS HONORAIRES

MM	AGOSTINI Serge	MM	DEVRED Philippe
	ALDIGHERI René		DJIANE Pierre
	ALESSANDRINI Pierre		DONNET Vincent
	ALLIEZ Bernard		DUCASSOU Jacques
	AQUARON Robert		DUFOUR Michel
	ARGEME Maxime		DUMON Henri
	ASSADOURIAN Robert		ENJALBERT Alain
	AUFFRAY Jean-Pierre		FAUGERE Gérard
	AUTILLO-TOUATI Amapola		FAVRE Roger
	AZORIN Jean-Michel		FIECHI Marius
	BAILLE Yves		FARNARIER Georges
	BARDOT Jacques		FIGARELLA Jacques
	BARDOT André		FONTES Michel
	BERARD Pierre		FRANCES Yves
	BERGOIN Maurice		FRANCOIS Georges
	BERLAND Yvon		FUENTES Pierre
	BERNARD Dominique		GABRIEL Bernard
	BERNARD Jean-Louis		GALINIER Louis
	BERNARD Jean-Paul		GALLAIS Hervé
	BERNARD Pierre-Marie		GAMERRE Marc
	BERTRAND Edmond		GARCIN Michel
	BISSET Jean-Pierre		GARNIER Jean-Marc
	BLANC Bernard		GAUTHIER André
	BLANC Jean-Louis		GERARD Raymond
	BOLLINI Gérard		GEROLAMI-SANTANDREA André
	BONGRAND Pierre		GIUDICELLI Sébastien
	BONNEAU Henri		GOUDARD Alain
	BONNOIT Jean		GOUIN François
	BORY Michel		GRILLO Jean-Marie
	BOTTA Alain		GRIMAUD Jean-Charles
	BOTTA-FRIDLUND Danielle		GRISOLI François
	BOURGADE Augustin		GROULIER Pierre
	BOUVENOT Gilles		HADIDA/SAYAG Jacqueline
	BOUYALA Jean-Marie		HASSOUN Jacques
	BREMOND Georges		HEIM Marc
	BRICOT René		HOUEL Jean
	BRUNET Christian		HUGUET Jean-François
	BUREAU Henri		JAQUET Philippe
	CAMBOULIVES Jean		JAMMES Yves
	CANNONI Maurice		JOUBE Paulette
	CARTOUZOU Guy		JUHAN Claude
	CAU Pierre		JUIN Pierre
	CHABOT Jean-Michel		KAPHAN Gérard
	CHAMLIAN Albert		KASBARIAN Michel
	CHARPIN Denis		KLEISBAUER Jean-Pierre
	CHARREL Michel		LACHARD Jean

CHAUVEL Patrick
CHOUX Maurice
CIANFARANI François
CLAVERIE Jean-Michel
CLEMENT Robert
COMBALBERT André
CONTE-DEVOLX Bernard
CORRIOL Jacques
COULANGE Christian
CURVALE Georges
DALMAS Henri
DE MICO Philippe
DELPERO Jean-Robert
DESSEIN Alain
DELARQUE Alain
DEVIN Robert

MM MICHOTEY Georges
MIRANDA François
MONFORT Gérard
MONGES André
MONGIN Maurice
MUNDLER Olivier
NAZARIAN Serge
NICOLI René
NOIRCLERC Michel
OLMER Michel
OREHEK Jean
PAPY Jean-Jacques
PAULIN Raymond
PELOUX Yves
PENAUD Antony
PENE Pierre
PIANA Lucien
PICAUD Robert
PIGNOL Fernand
POGGI Louis
POITOUT Dominique
PONCET Michel
POUGET Jean
PRIVAT Yvan
QUILICHINI Francis
RANQUE Jacques
RANQUE Philippe
RICHAUD Christian
RIDINGS Bernard
ROCHAT Hervé
ROHNER Jean-Jacques
ROUX Hubert

LAFFARGUE Pierre
LAUGIER René
LE TREUT Yves
LEVY Samuel
LOUCHET Edmond
LOUIS René
LUCIANI Jean-Marie
MAGALON Guy
MAGNAN Jacques
MALLAN- MANCINI Josette
MALMEJAC Claude
MARANINCHI Dominique
MARTIN Claude
MATTEI Jean François
MERCIER Claude
METGE Paul

VANUXEM Paul
VERVLOET Daniel
VIALETES Bernard
WEILLER Pierre-Jean

ROUX Michel
RUFO Marcel
SAHEL José
SALAMON Georges
SALDUCCI Jacques
SAMBUC Roland
SAN MARCO Jean-Louis
SANKALE Marc
SARACCO Jacques
SARLES Jacques
SARLES - PHILIP Nicole
SASTRE Bernard
SCHIANO Alain
SCOTTO Jean-Claude
SEBAHOUN Gérard
SEITZ Jean-François
SERMENT Gérard
SOULAYROL René
STAHL André
TAMALET Jacques
TARANGER-CHARPIN Colette
THIRION Xavier
THOMASSIN Jean-Marc
UNAL Daniel
VAGUE Philippe
VAGUE/JUHAN Irène

EMERITAT

2008

M. le Professeur	LEVY Samuel	31/08/2011
Mme le Professeur	JUHAN-VAGUE Irène	31/08/2011
M. le Professeur	PONCET Michel	31/08/2011
M. le Professeur	KASBARIAN Michel	31/08/2011
M. le Professeur	ROBERTOUX Pierre	31/08/2011

2009

M. le Professeur	DJIANE Pierre	31/08/2011
M. le Professeur	VERVLOET Daniel	31/08/2012

2010

M. le Professeur	MAGNAN Jacques	31/12/2014
------------------	----------------	------------

2011

M. le Professeur	DI MARINO Vincent	31/08/2015
M. le Professeur	MARTIN Pierre	31/08/2015
M. le Professeur	METRAS Dominique	31/08/2015

2012

M. le Professeur	AUBANIAC Jean-Manuel	31/08/2015
M. le Professeur	BOUVENOT Gilles	31/08/2015
M. le Professeur	CAMBOULIVES Jean	31/08/2015
M. le Professeur	FAVRE Roger	31/08/2015
M. le Professeur	MATTEI Jean-François	31/08/2015
M. le Professeur	OLIVER Charles	31/08/2015
M. le Professeur	VERVLOET Daniel	31/08/2015

2013

M. le Professeur	BRANCHEREAU Alain	31/08/2016
M. le Professeur	CARAYON Pierre	31/08/2016
M. le Professeur	COZZONE Patrick	31/08/2016
M. le Professeur	DELMONT Jean	31/08/2016
M. le Professeur	HENRY Jean-François	31/08/2016
M. le Professeur	LE GUICHAOUA Marie-Roberte	31/08/2016
M. le Professeur	RUFO Marcel	31/08/2016
M. le Professeur	SEBAHOUN Gérard	31/08/2016

2014

M. le Professeur	FUENTES Pierre	31/08/2017
M. le Professeur	GAMERRE Marc	31/08/2017
M. le Professeur	MAGALON Guy	31/08/2017
M. le Professeur	PERAGUT Jean-Claude	31/08/2017
M. le Professeur	WEILLER Pierre-Jean	31/08/2017

2015

M. le Professeur	COULANGE Christian	31/08/2018
M. le Professeur	COURAND François	31/08/2018
M. le Professeur	FAVRE Roger	31/08/2016
M. le Professeur	MATTEI Jean-François	31/08/2016
M. le Professeur	OLIVER Charles	31/08/2016
M. le Professeur	VERVLOET Daniel	31/08/2016

2016

M. le Professeur	BONGRAND Pierre	31/08/2019
M. le Professeur	BOUVENOT Gilles	31/08/2017
M. le Professeur	BRUNET Christian	31/08/2019
M. le Professeur	CAU Pierre	31/08/2019
M. le Professeur	COZZONE Patrick	31/08/2017
M. le Professeur	FAVRE Roger	31/08/2017
M. le Professeur	FONTES Michel	31/08/2019
M. le Professeur	JAMMES Yves	31/08/2019
M. le Professeur	NAZARIAN Serge	31/08/2019
M. le Professeur	OLIVER Charles	31/08/2017
M. le Professeur	POITOUT Dominique	31/08/2019
M. le Professeur	SEBAHOUN Gérard	31/08/2017
M. le Professeur	VIALETTE Bernard	31/08/2019

2017

M. le Professeur	ALESSANDRINI Pierre	31/08/2020
M. le Professeur	BOUVENOT Gilles	31/08/2018
M. le Professeur	CHAUVEL Patrick	31/08/2020
M. le Professeur	COZZONE Pierre	31/08/2018
M. le Professeur	DELMONT Jean	31/08/2018
M. le Professeur	FAVRE Roger	31/08/2018
M. le Professeur	OLIVER Charles	31/08/2018
M. le Professeur	SEBBAHOUN Gérard	31/08/2018

2018

M. le Professeur	MARANINCHI Dominique	31/08/2021
M. le Professeur	BOUVENOT Gilles	31/08/2019
M. le Professeur	COZZONE Pierre	31/08/2019
M. le Professeur	DELMONT Jean	31/08/2019
M. le Professeur	FAVRE Roger	31/08/2019
M. le Professeur	OLIVER Charles	31/08/2019

2019

M. le Professeur	BERLAND Yvon	31/08/2022
M. le Professeur	CHARPIN Denis	31/08/2022
M. le Professeur	CLAVERIE Jean-Michel	31/08/2022
M. le Professeur	FRANCES Yves	31/08/2022
M. le Professeur	CAU Pierre	31/08/2020
M. le Professeur	COZZONE Patrick	31/08/2020
M. le Professeur	DELMONT Jean	31/08/2020

M. le Professeur	FAVRE Roger	31/08/2020
M. le Professeur	FONTES Michel	31/08/2020
M. le Professeur	MAGALON Guy	31/08/2020
M. le Professeur	NAZARIAN Serge	31/08/2020
M. le Professeur	OLIVER Charles	31/08/2020
M. le Professeur	WEILLER Pierre-Jean	31/08/2020

2020

M. le Professeur	DELPERO Jean-Robert	31/08/2023
M. le Professeur	GRIMAUD Jean-Charles	31/08/2023
M. le Professeur	SAMBUC Roland	31/08/2023
M. le Professeur	SEITZ Jean-François	31/08/2023
M. le Professeur	BERLAND Yvon	31/08/2022
M. le Professeur	CHARPIN Denis	31/08/2022
M. le Professeur	CLAVERIE Jean-Michel	31/08/2022
M. le Professeur	FRANCES Yves	31/08/2022
M. le Professeur	BONGRAND Pierre	31/08/2021
M. le Professeur	COZZONE Patrick	31/08/2021
M. le Professeur	FAVRE Roger	31/08/2021
M. le Professeur	FONTES Michel	31/08/2021
M. le Professeur	NAZARIAN Serge	31/08/2021

Honoris causa

1967	
MM. les Professeurs	DADI (Italie) CID DOS SANTOS (Portugal)
1974	
MM. les Professeurs	MAC ILWAIN (Grande-Bretagne) T.A. LAMBO (Suisse)
1975	
MM. les Professeurs	O. SWENSON (U.S.A.) Lord J.WALTON of DETCHANT (Grande-Bretagne)
1976	
MM. les Professeurs	P. FRANCHIMONT (Belgique) Z.J. BOWERS (U.S.A.)
1977	
MM. les Professeurs	C. GAJDUSEK-Prix Nobel (U.S.A.) C.GIBBS (U.S.A.) J. DACIE (Grande-Bretagne)
1978	
M. le Président	F. HOUPHOUET-BOIGNY (Côte d'Ivoire)
1980	
MM. les Professeurs	A. MARGULIS (U.S.A.) R.D. ADAMS (U.S.A.)
1981	
MM. les Professeurs	H. RAPPAPORT (U.S.A.) M. SCHOU (Danemark) M. AMENT (U.S.A.) Sir A. HUXLEY (Grande-Bretagne) S. REFSUM (Norvège)
1982	
M. le Professeur	W.H. HENDREN (U.S.A.)
1985	
MM. les Professeurs	S. MASSRY (U.S.A.) KLINSMANN (R.D.A.)
1986	
MM. les Professeurs	E. MIHICH (U.S.A.) T. MUNSAT (U.S.A.) LIANA BOLIS (Suisse) L.P. ROWLAND (U.S.A.)

1987	
M. le Professeur	P.J. DYCK (U.S.A.)
1988	
MM. les Professeurs	R. BERGUER (U.S.A.) W.K. ENGEL (U.S.A.) V. ASKANAS (U.S.A.) J. WEHSTER KIRKLIN (U.S.A.) A. DAVIGNON (Canada) A. BETTARELLO (Brésil)
1989	
M. le Professeur	P. MUSTACCHI (U.S.A.)
1990	
MM. les Professeurs	J.G. MC LEOD (Australie) J. PORTER (U.S.A.)
1991	
MM. les Professeurs	J. Edward MC DADE (U.S.A.) W. BURGDORFER (U.S.A.)
1992	
MM. les Professeurs	H.G. SCHWARZACHER (Autriche) D. CARSON (U.S.A.) T. YAMAMURO (Japon)
1994	
MM. les Professeurs	G. KARPATI (Canada) W.J. KOLFF (U.S.A.)
1995	
MM. les Professeurs	D. WALKER (U.S.A.) M. MULLER (Suisse) V. BONOMINI (Italie)
1997	
MM. les Professeurs	C. DINARELLO (U.S.A.) D. STULBERG (U.S.A.) A. MEIKLE DAVISON (Grande-Bretagne) P.I. BRANEMARK (Suède)
1998	
MM. les Professeurs	O. JARDETSKY (U.S.A.)
1999	
MM. les Professeurs	J. BOTELLA LLUSIA (Espagne)

D. COLLEN (Belgique)
S. DIMAURO (U. S. A.)

2000

MM. les Professeurs

D. SPIEGEL (U. S. A.)
C. R. CONTI (U.S.A.)

2001

MM. les Professeurs

P-B. BENNET (U. S. A.)
G. HUGUES (Grande Bretagne)
J-J. O'CONNOR (Grande Bretagne)

2002

MM. les Professeurs

M. ABEDI (Canada)
K. DAI (Chine)

2003

M. le Professeur
Sir

T. MARRIE (Canada)
G.K. RADDI (Grande Bretagne)

2004

M. le Professeur

M. DAKE (U.S.A.)

2005

M. le Professeur

L. CAVALLI-SFORZA (U.S.A.)

2006

M. le Professeur

A. R. CASTANEDA (U.S.A.)

2007

M. le Professeur

S. KAUFMANN (Allemagne)

PROFESSEURS DES UNIVERSITES-PRATICIENS HOSPITALIERS

AGOSTINI FERRANDES Aubert	CHOSSEGROS Cyrille	GUIEU Régis
ALBANESE Jacques	COLLART Frédéric	GUIS Sandrine
ALIMI Yves	COSTELLO Régis	GUYE Maxime
AMABILE Philippe	COURBIERE Blandine	GUYOT Laurent
AMBROSI Pierre	COWEN Didier	<i>GUYYS Jean-Michel Surnombre</i>
ANDRE Nicolas	CRAVELLO Ludovic	HABIB Gilbert
ARGENSON Jean-Noël	CUISSET Thomas	HARDWIGSEN Jean
ASTOUL Philippe	DA FONSECA David	HARLE Jean-Robert
ATTARIAN Shahram	DAHAN-ALCARAZ Laetitia	HOUVENAEGHEL Gilles
AUDOUIN Bertrand	DANIEL Laurent	JACQUIER Alexis
AUQUIER Pascal	DARMON Patrice	JOURDE-CHICHE Noémie
AVIERINOS Jean-François	DAVID Thierry	JOUVE Jean-Luc KAPLANSKI Gilles
AZULAY Jean-Philippe	D'ERCOLE Claude	KARSENTY Gilles
BAILLY Daniel	D'JOURNO Xavier	<i>KERBAUL François détachement</i>
BARLESI Fabrice	DEHARO Jean-Claude	KRAHN Martin
BARLIER-SETTI Anne	DELAPORTE Emmanuel	LAFFORGUE Pierre
BARLOGIS Vincent	DENIS Danièle	LAGIER Jean-Christophe
BARTHET Marc	DISDIER Patrick	LAMBAUDIE Eric
BARTOLI Christophe	DODDOLI Christophe	LANCON Christophe
BARTOLI Jean-Michel	DRANCOURT Michel	LA SCOLA Bernard LAUNAY Franck
BARTOLI Michel	DUBUS Jean-Christophe	LAVIEILLE Jean-Pierre
BARTOLOMEI Fabrice	DUFFAUD Florence	LE CORROLLER Thomas
BASTIDE Cyrille	DUFOUR Henry	LECHEVALLIER Eric
BENSOUSSAN Laurent	DURAND Jean-Marc	LEGRE Régis
BERBIS Philippe	DUSSOL Bertrand	LEHUCHER-MICHEL Marie-Pascale
BERBIS Julie	EBBO Mikaël	LEONE Marc
BERDAH Stéphane	EUSEBIO Alexandre	LEONETTI Georges
BEROUD Christophe	FABRE Alexandre	LEPIDI Hubert
BERTUCCI François	FAKHRY Nicolas	LEVY Nicolas
BLAISE Didier	FELICIAN Olivier	MACE Loïc MAGNAN Pierre-Edouard
BLIN Olivier	FENOLLAR Florence	MANCINI Julien
BLONDEL Benjamin	FIGARELLA/BRANGER Dominique	MEGE Jean-Louis
BONIN/GUILLAUME Sylvie	FLECHER Xavier	MERROT Thierry
BONELLO Laurent	FOUILLOUX Virginie	METZLER/GUILLEMAIN Catherine
BONNET Jean-Louis	FOURNIER Pierre-Edouard	MEYER/DUTOUR Anne
<i>BOUBLI Léon Surnombre</i>	FRANCESCHI Frédéric	MICCALEF/ROLL Joëlle
BOUFI Mourad	FUENTES Stéphane	MICHEL Fabrice
BOYER Laurent	GABERT Jean	MICHEL Gérard
BREGEON Fabienne	GABORIT Bénédicte	MICHEL Justin
BRETELLE Florence	GAINNIER Marc	MICHELET Pierre
BROUQUI Philippe	GARCIA Stéphane	MILH Mathieu
BRUDER Nicolas	GARIBOLDI Vlad	MILLION Matthieu
BRUE Thierry	GAUDART Jean	MOAL Valérie
BRUNET Philippe	GAUDY-MARQUESTE Caroline	MORANGE Pierre-Emmanuel
BURTEY Stéphane	GENTILE Stéphanie	MOULIN Guy MOUTARDIER Vincent
CARCOPINO-TUSOLI Xavier	GERBEAUX Patrick	NAUDIN Jean
CASANOVA Dominique	GEROLAMI/SANTANDREA René	NICOLAS DE LAMBALLERIE Xavier
CASTINETTI Frédéric	GILBERT/ALESSI Marie-Christine	NICOLLAS Richard NGUYEN Karine
CECCALDI Mathieu	GIORGI Roch	OLIVE Daniel
CHAGNAUD Christophe	GIOVANNI Antoine	OLLIVIER Matthieu
CHAMBOST Hervé	GIRARD Nadine	OUAFIK L'Houcine
CHAMPSAUR Pierre	GIRAUD/CHABROL Brigitte	OVAERT-REGGIO Caroline
CHANEZ Pascal	GONCALVES Anthony	PADOVANI Laetitia
CHARAFFE-JAUFFRET Emmanuelle	GRANEL/REY Brigitte	
CHARREL Rémi	GRANVAL Philippe	
CHAUMOITRE Kathia	GREILLIER Laurent	
CHIARONI Jacques	GROB Jean-Jacques	
CHINOT Olivier	GUEDJ Eric	

PROFESSEURS DES UNIVERSITES-PRATICIENS HOSPITALIERS

PAGANELLI Franck	ROCHE Pierre-Hugues	TURRINI Olivier
<i>PANUEL Michel Surnombre</i>	ROCH Antoine	VALERO René
PAPAZIAN Laurent	ROCHWERGER Richard	VAROQUAUX Arthur Damien
PAROLA Philippe	ROLL Patrice	VELLY Lionel
<i>PARRATTE Sébastien Disponibilité</i>	ROSSI Dominique	VEY Norbert
PELISSIER-ALICOT Anne-Laure	ROSSI Pascal	VIDAL Vincent
PELLETIER Jean	ROUDIER Jean	VIENS Patrice
PERRIN Jeanne	SALAS Sébastien	VILLANI Patrick
PETIT Philippe	SARLON-BARTOLI Gabrielle	VITON Jean-Michel
PHAM Thao	SCAVARDA Didier	VITTON Véronique
PIERCECCHI/MARTI Marie-Dominique	SCHLEINITZ Nicolas	<i>VIEHWEGER Heide Elke détachement</i>
PIQUET Philippe	SEBAG Frédéric	VIVIER Eric
PIRRO Nicolas	SIELEZNEFF Igor	XERRI Luc
POINSO François	SIMON Nicolas	
RACCAH Denis	STEIN Andréas	
RANQUE Stéphane	TAIEB David	
<i>RAOULT Didier Surnombre</i>	THOMAS Pascal	
REGIS Jean	THUNY Franck	
REYNAUD/GAUBERT Martine	TREBUCHON-DA FONSECA Agnès	
REYNAUD Rachel	TRIGLIA Jean-Michel	
RICHARD/LALLEMAND Marie-Aleth	TROPIANO Patrick	
RICHERI Raphaëlle	TSIMARATOS Michel	

PROFESSEUR DES UNIVERSITES

ADALIAN Pascal
AGHABABIAN Valérie
BELIN Pascal
CHABANNON Christian
CHABRIERE Eric
FERON François
LE COZ Pierre
LEVASSEUR Anthony
RANJEVA Jean-Philippe
SOBOL Hagay

PROFESSEUR CERTIFIE

BRANDENBURGER Chantal retraite mars 2021
FRAISSE-MANGIALOMINI Jeanne

PROFESSEUR DES UNIVERSITES ASSOCIE à MI-TEMPS

REVIS Joana

PROFESSEUR DES UNIVERSITES MEDECINE GENERALE

GENTILE Gaëtan

PROFESSEUR ASSOCIE DE MEDECINE GENERALE

GUIDA Pierre

AHERFI Sarah	ELDIN Carole	PAULMYER/LACROIX Odile
ANGELAKIS Emmanouil (<i>disponibilité</i>)	FAURE Alice	PESENTI Sébastien
ATLAN Catherine (<i>disponibilité</i>)	FOLETTI Jean- Marc	RADULESCO Thomas
BEGE Thierry	FRANKEL Diane	RESSEGUIER Noémie
BELIARD Sophie	FROMNOT Julien	ROBERT Philippe
BENYAMINE Audrey	GASTALDI Marguerite	ROBERT Thomas
BERTRAND Baptiste	GELSI/BOYER Véronique	ROMANET Pauline
BEYER-BERJOT Laura	GIUSIANO Bernard	SABATIER Renaud
BIRNBAUM David	GIUSIANO COURCAMBECK Sophie	SARI-MINODIER Irène
BONINI Francesca	GONZALEZ Jean-Michel	SAVEANU Alexandru
BOUCRAUT Joseph	GOURIET Frédérique	<i>SECQ Véronique (disponibilité)</i>
BOULAMERY Audrey	GRAILLON Thomas	STELLMANN Jan-Patrick
BOULLU/CIOCCA Sandrine	GUERIN Carole	SUCHON Pierre
BOUSSEN Salah Michel	GUENOUN MEYSSIGNAC Daphné	TABOURET Emeline
BUFFAT Christophe	GUIDON Catherine	TOGA Caroline
CAMILLERI Serge	GUIVARCH Jokthan	TOGA Isabelle
CARRON Romain	HAUTIER/KRAHN Aurélie	TOMASINI Pascale
CASSAGNE Carole	HRAIECH Sami	TOSELLO Barthélémy
CERMOLACCE Michel	KASPI-PEZZOLI Elise	TROUSSE Delphine
CHAUDET Hervé	L'OLLIVIER Coralie	TUCHTAN-TORRENTS Lucile
CHRETIEN Anne-Sophie	LABIT-BOUVIER Corinne	VELY Frédéric
COZE Carole	LAFAGE/POCHITALOFF-HUVALE Marina	VION-DURY Jean
CUNY Thomas	LAGARDE Stanislas	ZATTARA/CANNONI Hélène
<i>DADOUN Frédéric (disponibilité)</i>	<i>LAGIER Aude (disponibilité)</i>	
DALES Jean-Philippe	LAGOUANELLE/SIMEONI Marie-Claude	
DARIEL Anne	LEVY/MOZZICONACCI Annie	
DAUMAS Aurélie	LOOSVELD Marie	
DEGEORGES/VITTE Joëlle	MAAROUF Adil	
DELLIAUX Stéphane	MACAGNO Nicolas	
DESPLAT/JEGO Sophie	MAUES DE PAULA André	
DEVILLIER Raynier	MEGE Diane	
DUBOURG Grégory	MOTTOLA GHIGO Giovanna	
DUCONSEIL Pauline	NINOVE Laetitia	
DUFOUR Jean-Charles	NOUGAIREDE Antoine	

MAITRES DE CONFERENCES DES UNIVERSITES

(mono-appartenants)

ABU ZAINEH Mohammad	DESNUES Benoît	RUEL Jérôme
BARBACARU/PERLES T. A.	MARANINCHI Marie	THOLLON Lionel
BERLAND Caroline	MERHEJ/CHAUVEAU Vicky	THIRION Sylvie
BOYER Sylvie	MINVIELLE/DEVICTOR Bénédicte	VERNA Emeline
COLSON Sébastien	POGGI Marjorie	
DEGIOANNI/SALLE Anna	POUGET Benoît	

MAITRE DE CONFERENCES DES UNIVERSITES DE MEDECINE GENERALE

CASANOVA Ludovic

MAITRES DE CONFERENCES ASSOCIES DE MEDECINE GENERALE à MI-TEMPS

BARGIER Jacques
 CALVET-MONTREDON Céline
 FORTE Jenny
 JANCZEWSKI Aurélie
 NUSSLI Nicolas
 ROUSSEAU-DURAND Raphaëlle
 THERY Didier

MAITRE DE CONFERENCES ASSOCIE à MI-TEMPS

BOURRIQUEN Maryline

EVANS-VIALLAT Catherine

LAZZAROTTO Sébastien

LUCAS Guillaume

MATHIEU Marion

MAYENS-RODRIGUES Sandrine

MELLINAS Marie

ROMAN Christophe

TRINQUET Laure

**PROFESSEURS DES UNIVERSITES et MAITRES DE CONFERENCES DES UNIVERSITES - PRATICIENS HOSPITALIERS
PROFESSEURS ASSOCIES, MAITRES DE CONFERENCES DES UNIVERSITES mono-appartenants**

ANATOMIE 4201

CHAMPSAUR Pierre (PU-PH)
LE CORROLLER Thomas (PU-PH)
PIRRO Nicolas (PU-PH)

GUENOUN-MEYSSIGNAC Daphné (MCU-PH)
LAGIER Aude (MCU-PH) *disponibilité*

THOLLON Lionel (MCF) (60ème section)

ANATOMIE ET CYTOLOGIE PATHOLOGIQUES 4203

CHARAFE/JAUFFRET Emmanuelle (PU-PH)
DANIEL Laurent (PU-PH)
FIGARELLA/BRANGER Dominique (PU-PH)
GARCIA Stéphane (PU-PH)
XERRI Luc (PU-PH)

DALES Jean-Philippe (MCU-PH)
GIUSIANO COURCAMBECK Sophie (MCU PH)
LABIT/BOUVIER Corinne (MCU-PH)
MACAGNO Nicolas (MCU-PH)
MAUES DE PAULA André (MCU-PH)
SECQ Véronique (MCU-PH) *disponibilité*

**ANESTHESIOLOGIE ET REANIMATION CHIRURGICALE ;
MEDECINE URGENCE 4801**

ALBANESE Jacques (PU-PH)
BRUDER Nicolas (PU-PH)
LEONE Marc (PU-PH)
MICHEL Fabrice (PU-PH)
VELLY Lionel (PU-PH)

BOUSSEN Salah Michel (MCU-PH)
GUIDON Catherine (MCU-PH)

ANTHROPOLOGIE 20

ADALIAN Pascal (PR)

DEGIOANNI/SALLE Anna (MCF)
POUGET Benoît (MCF)
VERNA Emeline (MCF)

BACTERIOLOGIE-VIROLOGIE ; HYGIENE HOSPITALIERE 4501

CHARREL Rémi (PU PH)
DRANCOURT Michel (PU-PH)
FENOLLAR Florence (PU-PH)
FOURNIER Pierre-Edouard (PU-PH)
NICOLAS DE LAMBALLERIE Xavier (PU-PH)
LA SCOLA Bernard (PU-PH)
RAOULT Didier (PU-PH) *Surnombre*

AHERFI Sarah (MCU-PH)
ANGELAKIS Emmanouil (MCU-PH) *disponibilité*
DUBOURG Grégory (MCU-PH)
GOURIET Frédérique (MCU-PH)
NOUGAIREDE Antoine (MCU-PH)
NINOVE Laetitia (MCU-PH)

CHABRIERE Eric (PR) (64ème section)

LEVASSEUR Anthony (PR) (64ème section)
DESNUES Benoit (MCF) (65ème section)
MERHEJ/CHAUVEAU Vicky (MCF) (87ème section)

BIOCHIMIE ET BIOLOGIE MOLECULAIRE 4401

BARLIER/SETTI Anne (PU-PH)
GABERT Jean (PU-PH)
GUIEU Régis (PU-PH)
OUAFIK L'Houcine (PU-PH)

BUFFAT Christophe (MCU-PH)
FROMNOT Julien (MCU-PH)
MOTTOLA GHIGO Giovanna (MCU-PH)
ROMANET Pauline (MCU-PH)
SAVEANU Alexandru (MCU-PH)

ANGLAIS 11

BRANDENBURGER Chantal (PRCE) *retraite mars 2021*
FRAISSE-MANGIALOMINI Jeanne (PRCE)

**BIOLOGIE ET MEDECINE DU DEVELOPPEMENT
ET DE LA REPRODUCTION ; GYNECOLOGIE MEDICALE 5405**

METZLER/GUILLEMAIN Catherine (PU-PH)
PERRIN Jeanne (PU-PH)

BIOLOGIE CELLULAIRE 4403

ROLL Patrice (PU-PH)

FRANKEL Diane (MCU-PH)
GASTALDI Marguerite (MCU-PH)
KASPI-PEZZOLI Elise (MCU-PH)
LEVY-MOZZICONNACCI Annie (MCU-PH)

BIOPHYSIQUE ET MEDECINE NUCLEAIRE 4301

GUEDJ Eric (PU-PH)
 GUYE Maxime (PU-PH)
 TAIEB David (PU-PH)

BELIN Pascal (PR) (69ème section)
 RANJEVA Jean-Philippe (PR) (69ème section)

CAMMILLERI Serge (MCU-PH)
 VION-DURY Jean (MCU-PH)

BARBACARU/PERLES Téodora Adriana (MCF) (69ème section)

**BIOSTATISTIQUES, INFORMATIQUE MEDICALE
ET TECHNOLOGIES DE COMMUNICATION 4604**

GAUDART Jean (PU-PH)
 GIORGI Roch (PU-PH)
 MANCINI Julien (PU-PH)

CHAUDET Hervé (MCU-PH)
 DUFOUR Jean-Charles (MCU-PH)
 GIUSIANO Bernard (MCU-PH)

ABU ZAINEH Mohammad (MCF) (5ème section)
 BOYER Sylvie (MCF) (5ème section)

CHIRURGIE ORTHOPEDIQUE ET TRAUMATOLOGIQUE 5002

ARGENSON Jean-Noël (PU-PH)
 BLONDEL Benjamin (PU-PH)
 FLECHER Xavier (PU PH)
 OLLIVIER Matthieu (PU-PH)
 PARRATTE Sébastien (PU-PH) *Disponibilité*
 ROCHWERGER Richard (PU-PH)
 TROPIANO Patrick (PU-PH)

CANCEROLOGIE : RADIOTHERAPIE 4702

BERTUCCI François (PU-PH)
 CHINOT Olivier (PU-PH)
 COWEN Didier (PU-PH)
 DUFFAUD Florence (PU-PH)
 GONCALVES Anthony (PU-PH)
 HOUVENAEGHEL Gilles (PU-PH)
 LAMBAUDIE Eric (PU-PH)
 PADOVANI Laetitia (PH-PH)
 SALAS Sébastien (PU-PH)
 VIENS Patrice (PU-PH)

SABATIER Renaud (MCU-PH)
 TABOURET Emeline (MCU-PH)

CARDIOLOGIE 5102

AVIERINOS Jean-François (PU-PH)
 BONELLO Laurent (PU PH)
 BONNET Jean-Louis (PU-PH)
 CUISSET Thomas (PU-PH)
 DEHARO Jean-Claude (PU-PH)
 FRANCESCHI Frédéric (PU-PH)
 HABIB Gilbert (PU-PH)
 PAGANELLI Franck (PU-PH)
 THUNY Franck (PU-PH)

CHIRURGIE VISCERALE ET DIGESTIVE 5202

BERDAH Stéphane (PU-PH)
 HARDWIGSEN Jean (PU-PH)
 MOUTARDIER Vincent (PU-PH)
 SEBAG Frédéric (PU-PH)
 SIELEZNEFF Igor (PU-PH)
 TURRINI Olivier (PU-PH)

BEGE Thierry (MCU-PH)
 BEYER-BERJOT Laura (MCU-PH)
 BIRNBAUM David (MCU-PH)
 DUCONSEIL Pauline (MCU-PH)
 GUERIN Carole (MCU PH)
 MEGE Diane (MCU-PH)

CHIRURGIE INFANTILE 5402

GUYS Jean-Michel (PU-PH) Surnombre
 JOUVE Jean-Luc (PU-PH)
 LAUNAY Franck (PU-PH)
 MERROT Thierry (PU-PH)
 VIEHWEGER Heide Elke (PU-PH) *détachement*
 DARIEL Anne (MCU-PH)
 FAURE Alice (MCU PH)
 PESENTI Sébastien (MCU-PH)

CHIRURGIE MAXILLO-FACIALE ET STOMATOLOGIE 5503

CHOSSEGROS Cyrille (PU-PH)
 GUYOT Laurent (PU-PH)
 FOLETTI Jean-Marc (MCU-PH)

CHIRURGIE THORACIQUE ET CARDIOVASCULAIRE 5103

COLLART Frédéric (PU-PH)
 D'JOURNO Xavier (PU-PH)
 DODDOLI Christophe (PU-PH)
 FOUILLOUX Virginie (PU-PH)
 GARIBOLDI Vlad (PU-PH)
 MACE Loïc (PU-PH)
 THOMAS Pascal (PU-PH)
 TROUSSE Delphine (MCU-PH)

CHIRURGIE PLASTIQUE,**RECONSTRUCTRICE ET ESTHETIQUE ; BRÛLOGIE 5004**

CASANOVA Dominique (PU-PH)
 LEGRE Régis (PU-PH)
 BERTRAND Baptiste (MCU-PH)
 HAUTIER/KRAHN Aurélie (MCU-PH)

CHIRURGIE VASCULAIRE ; MEDECINE VASCULAIRE 5104

ALIMI Yves (PU-PH)
 AMABILE Philippe (PU-PH)
 BARTOLI Michel (PU-PH)
 BOUFI Mourad (PU-PH)
 MAGNAN Pierre-Edouard (PU-PH)
 PIQUET Philippe (PU-PH)
 SARLON-BARTOLI Gabrielle (PU PH)

GASTROENTEROLOGIE ; HEPATOLOGIE ; ADDICTOLOGIE 5201

BARTHET Marc (PU-PH)
 DAHAN-ALCARAZ Laetitia (PU-PH)
 GEROLAMI-SANTANDREA René (PU-PH)
 GRANDVAL Philippe (PU-PH)
 VITTON Véronique (PU-PH)

HISTOLOGIE, EMBRYOLOGIE ET CYTOGENETIQUE 4202

LEPIDI Hubert (PU-PH)
 PAULMYER/LACROIX Odile (MCU-PH)

GONZALEZ Jean-Michel (MCU-PH)

DERMATOLOGIE - VENEREOLOGIE 5003

BERBIS Philippe (PU-PH)
 DELAPORTE Emmanuel (PU-PH)
 GAUDY/MARQUESTE Caroline (PU-PH)
 GROB Jean-Jacques (PU-PH)
 RICHARD/LALLEMAND Marie-Aleth (PU-PH)

GENETIQUE 4704

BEROUD Christophe (PU-PH)
 KRAHN Martin (PU-PH)
 LEVY Nicolas (PU-PH)
 NGYUEN Karine (PU-PH)

DUSI

COLSON Sébastien (MCF)

TOGA Caroline (MCU-PH)
 ZATTARA/CANNONI Hélène (MCU-PH)

BOURRIQUEN Maryline (MAST)
 EVANS-VIALLAT Catherine (MAST)
 LUCAS Guillaume (MAST)
 MAYEN-RODRIGUES Sandrine (MAST)
 MELLINAS Marie (MAST)
 ROMAN Christophe (MAST)
 TRINQUET Laure (MAST)

GYNECOLOGIE-OBSTETRIQUE ; GYNECOLOGIE MEDICALE 5403

AGOSTINI Aubert (PU-PH)
 BOUBLI Léon (PU-PH) Surnombre
 BRETTELLE Florence (PU-PH)
 CARCOPINO-TUSOLI Xavier (PU-PH)
 COURBIERE Blandine (PU-PH)
 CRAVELLO Ludovic (PU-PH)
 D'ERCOLE Claude (PU-PH)

ENDOCRINOLOGIE ,DIABETE ET MALADIES METABOLIQUES ; GYNECOLOGIE MEDICALE 5404

BRUE Thierry (PU-PH)
 CASTINETTI Frédéric (PU-PH)
 CUNY Thomas (MCU PH)

EPIDEMIOLOGIE, ECONOMIE DE LA SANTE ET PREVENTION 4601

AUQUIER Pascal (PU-PH)
 BERBIS Julie (PU-PH)
 BOYER Laurent (PU-PH)
 GENTILE Stéphanie (PU-PH)

LAGOUANELLE/SIMEONI Marie-Claude (MCU-PH)
 RESSEGUIER Noémie (MCU-PH)

MINVIELLE/DEVICTOR Bénédicte (MCF)(06ème section)

HEMATOLOGIE ; TRANSFUSION 4701

BLAISE Didier (PU-PH)
 COSTELLO Régis (PU-PH)
 CHIARONI Jacques (PU-PH)
 GILBERT/ALESSI Marie-Christine (PU-PH)
 MORANGE Pierre-Emmanuel (PU-PH)
 VEY Norbert (PU-PH)

DEVILLIER Raynier (MCU PH)
 GELSI/BOYER Véronique (MCU-PH)
 LAFAGE/POCHITALOFF-HUVALE Marina (MCU-PH)
 LOOSVELD Marie (MCU-PH)
 SUCHON Pierre (MCU-PH)

POGGI Marjorie (MCF) (64ème section)

IMMUNOLOGIE 4703

KAPLANSKI Gilles (PU-PH)
 MEGE Jean-Louis (PU-PH)
 OLIVE Daniel (PU-PH)
 VIVIER Eric (PU-PH)

FERON François (PR) (69ème section)

BOUCRAUT Joseph (MCU-PH)
 CHRETIEN Anne-Sophie (MCU PH)
 DEGEORGES/MITTE Joëlle (MCU-PH)
 DESPLAT/JEGO Sophie (MCU-PH)
 ROBERT Philippe (MCU-PH)
 VELY Frédéric (MCU-PH)

MEDECINE LEGALE ET DROIT DE LA SANTE 4603

BARTOLI Christophe (PU-PH)
 LEONETTI Georges (PU-PH)
 PELISSIER-ALICOT Anne-Laure (PU-PH)
 PIERCECCHI-MARTI Marie-Dominique (PU-PH)

TUCHTAN-TORRENTS Lucile (MCU-PH)

BERLAND Caroline (MCF) (1ère section)

MEDECINE PHYSIQUE ET DE READAPTATION 4905

BENSOUSSAN Laurent (PU-PH)
 VITON Jean-Michel (PU-PH)

MALADIES INFECTIEUSES ; MALADIES TROPICALES 4503

BROUQUI Philippe (PU-PH)
 LAGIER Jean-Christophe (PU-PH)
 MILLION Matthieu (PU-PH)
 PAROLA Philippe (PU-PH)
 STEIN Andréas (PU-PH)

ELDIN Carole (MCU-PH)

MEDECINE D'URGENCE 4805

KERBAUL François (PU-PH) détachement
 MICHELET Pierre (PU-PH)

MEDECINE ET SANTE AU TRAVAIL 4602

LEHUCHER/MICHEL Marie-Pascale (PU-PH)

SARI/MINODIER Irène (MCU-PH)

MEDECINE INTERNE ; GERIATRIE ET BIOLOGIE DU VIEILLISSEMENT ; ADDICTOLOGIE 5301

BONIN/GUILLAUME Sylvie (PU-PH)
 DISDIER Patrick (PU-PH)
 DURAND Jean-Marc (PU-PH)
 EBBO Mikael (PU-PH)
 GRANEL/REY Brigitte (PU-PH)
 HARLE Jean-Robert (PU-PH)
 ROSSI Pascal (PU-PH)
 SCHLEINITZ Nicolas (PU-PH)

BENYAMINE Audrey (MCU-PH)

MEDECINE GENERALE 5303

GENTILE Gaëtan (PR Méd. Gén. Temps plein)

CASANOVA Ludovic (MCF Méd. Gén. Temps plein)

GUIDA Pierre (PR associé Méd. Gén. à mi-temps) retraite au 25/09/2020 (MOAL Valérie (PU-PH)

BARGIER Jacques (MCF associé Méd. Gén. À mi-temps)

CALVET-MONTREDON Céline (MCF associé Méd. Gén. à temps plein)

FORTE Jenny (MCF associé Méd. Gén. À mi-temps)

JANCZEWSKI Aurélie (MCF associé Méd. Gén. À mi-temps)

NUSSLI Nicolas (MCF associé Méd. Gén. À mi-temps)

ROUSSEAU-DURAND Raphaëlle (MCF associé Méd. Gén. À mi-temps) DUFOUR Henry (PU-PH)

THERY Didier (MCF associé Méd. Gén. À mi-temps) (nomination au 1/11/2020) FUENTES Stéphane (PU-PH)

NUTRITION 4404

DARMON Patrice (PU-PH)

RACCAH Denis (PU-PH)

VALERO René (PU-PH)

ATLAN Catherine (MCU-PH) disponibilité

BELIARD Sophie (MCU-PH)

MARANINCHI Marie (MCF) (66ème section)

ONCOLOGIE 65 (BIOLOGIE CELLULAIRE)

CHABANNON Christian (PR) (66ème section)

SOBOL Hagay (PR) (65ème section)

OPHTALMOLOGIE 5502

DAVID Thierry (PU-PH)

DENIS Danièle (PU-PH)

OTO-RHINO-LARYNGOLOGIE 5501

DESSI Patrick (PU-PH)

FAKHRY Nicolas (PU-PH)

GIOVANNI Antoine (PU-PH)

LAVIEILLE Jean-Pierre (PU-PH)

MICHEL Justin (PU-PH)

NICOLLAS Richard (PU-PH)

TRIGLIA Jean-Michel (PU-PH)

RADULESCO Thomas (MCU-PH)

REVIS Joana (PAST) (Orthophonie) (7ème Section)

NEPHROLOGIE 5203

BRUNET Philippe (PU-PH)

BURTEY Stéphanne (PU-PH)

DUSSOL Bertrand (PU-PH)

JOURDE CHICHE Noémie (PU PH)

ROBERT Thomas (MCU-PH)

NEUROCHIRURGIE 4902

DUFOUR Henry (PU-PH)

FUENTES Stéphane (PU-PH)

REGIS Jean (PU-PH)

ROCHE Pierre-Hugues (PU-PH)

SCAVARDA Didier (PU-PH)

CARRON Romain (MCU PH)

GRAILLON Thomas (MCU PH)

NEUROLOGIE 4901

ATTARIAN Sharham (PU PH)

AUDOIN Bertrand (PU-PH)

AZULAY Jean-Philippe (PU-PH)

CECCALDI Mathieu (PU-PH)

EUSEBIO Alexandre (PU-PH)

FELICIAN Olivier (PU-PH)

PELLETIER Jean (PU-PH)

MAAROUF Adil (MCU-PH)

PEDOPSYCHIATRIE; ADDICTOLOGIE 4904

DA FONSECA David (PU-PH)

POINSO François (PU-PH)

GUIVARCH Jokthan (MCU-PH)

**PHARMACOLOGIE FONDAMENTALE -
PHARMACOLOGIE CLINIQUE; ADDICTOLOGIE 4803**

BLIN Olivier (PU-PH)

MICALLEF/ROLL Joëlle (PU-PH)

SIMON Nicolas (PU-PH)

BOULAMERY Audrey (MCU-PH)

PARASITOLOGIE ET MYCOLOGIE 4502**PHILOSOPHIE 17**

RANQUE Stéphane (PU-PH)

LE COZ Pierre (PR) (17ème section)

CASSAGNE Carole (MCU-PH)

MATHIEU Marion (MAST)

L'OLLIVIER Coralie (MCU-PH)

TOGA Isabelle (MCU-PH)

PEDIATRIE 5401**PHYSIOLOGIE 4402**

ANDRE Nicolas (PU-PH)

BARTOLOMEI Fabrice (PU-PH)

BARLOGIS Vincent (PU-PH)

BREGEON Fabienne (PU-PH)

CHAMBOST Hervé (PU-PH)

GABORIT Bénédicte (PU-PH)

DUBUS Jean-Christophe (PU-PH)

MEYER/DUTOUR Anne (PU-PH)

FABRE Alexandre (PU-PH)

TREBUCHON/DA FONSECA Agnès (PU-PH)

GIRAUD/CHABROL Brigitte (PU-PH)

BONINI Francesca (MCU-PH)

MICHEL Gérard (PU-PH)

BOULLU/CIOCCA Sandrine (MCU-PH)

MILH Mathieu (PU-PH)

DADOUN Frédéric (MCU-PH) (disponibilité)

OVAERT-REGGIO Caroline (PU-PH)

DELLIAUX Stéphane (MCU-PH)

REYNAUD Rachel (PU-PH)

LAGARDE Stanislas (MCU-PH)

TSIMARATOS Michel (PU-PH)

TOSELLO Barthélémy (MCU-PH)

RUEL Jérôme (MCF) (69ème section)

THIRION Sylvie (MCF) (66ème section)

PSYCHIATRIE D'ADULTES ; ADDICTOLOGIE 4903**PNEUMOLOGIE; ADDICTOLOGIE 5101**

BAILLY Daniel (PU-PH)

ASTOUL Philippe (PU-PH)

LANCON Christophe (PU-PH)

BARLESI Fabrice (PU-PH)

NAUDIN Jean (PU-PH)

CHANEZ Pascal (PU-PH)

RICHIERI Raphaëlle (PU-PH)

CERMOLACCE Michel (MCU-PH)

GREILLIER Laurent (PU PH)

REYNAUD/GAUBERT Martine (PU-PH)

PSYCHOLOGIE - PSYCHOLOGIE CLINIQUE, PCYCHOLOGIE SOCIALE 16

TOMASINI Pascale (MCU-PH)

AGHABABIAN Valérie (PR)

LAZZAROTTO Sébastien (MAST)

RADIOLOGIE ET IMAGERIE MEDICALE 4302**RHUMATOLOGIE 5001**

BARTOLI Jean-Michel (PU-PH)

GUIS Sandrine (PU-PH)

CHAGNAUD Christophe (PU-PH)

LAFFORGUE Pierre (PU-PH)

CHAUMOITRE Kathia (PU-PH)

PHAM Thao (PU-PH)

GIRARD Nadine (PU-PH)

ROUDIER Jean (PU-PH)

JACQUIER Alexis (PU-PH)

MOULIN Guy (PU-PH)

*PANUEL Michel (PU-PH) surnombre***THERAPEUTIQUE; MEDECINE D'URGENCE; ADDICTOLOGIE 4804**

PETIT Philippe (PU-PH)

AMBROSI Pierre (PU-PH)

VAROQUAUX Arthur Damien (PU-PH)

VILLANI Patrick (PU-PH)

VIDAL Vincent (PU-PH)

STELLMANN Jan-Patrick (MCU-PH)

DAUMAS Aurélie (MCU-PH)

REANIMATION MEDICALE ; MEDECINE URGENCE 4802**UROLOGIE 5204**

GAINNIER Marc (PU-PH)

BASTIDE Cyrille (PU-PH)

GERBEAUX Patrick (PU-PH)

KARSENTY Gilles (PU-PH)

PAPAZIAN Laurent (PU-PH)

LECHEVALLIER Eric (PU-PH)

ROCH Antoine (PU-PH)

ROSSI Dominique (PU-PH)

HRAIECH Sami (MCU-PH)

Remerciements

À **Monsieur le Professeur Cyrille CHOSSEGROS**, de me faire l'honneur de présider ce jury. Je me souviendrai de la qualité de votre enseignement lors de mon passage dans votre service. Soyez assuré de ma reconnaissance.

À **Madame le Docteur Juliette ROCHEFORT**, de m'avoir proposé ce sujet. Sans toi, ce travail n'aurait tout simplement pas été possible. Ton aide et ta disponibilité m'ont été précieuse. Je te remercie aussi pour ton enseignement pendant mon semestre parisien, pendant lequel j'ai découvert ta rigueur et tes grandes compétences en dermatologie buccale.

À **Monsieur le Docteur Romain LAN**, qui m'a conseillé et aidé pour la réalisation de cette thèse. Je te remercie pour tes conseils avisés qui m'ont permis de progresser pendant ces années d'internat.

À **Madame le Docteur Pauline QUILHOT**, de me faire l'honneur de faire partie de ce jury. Je vous remercie sincèrement d'accepter de juger ce travail.

À **Monsieur le Nicolas GRAILLON**, d'avoir accepté de faire partie de ce jury. Je n'ai malheureusement pas eu la chance de travailler avec toi, mais je sais la qualité de ton enseignement et de la bienveillance dont tu fais preuve envers les internes.

À la Dream Team de Chirurgie Orale,

Au **Docteur Fabrice CAMPANA**, d'être l'exemple que rigueur et bonne humeur peuvent aller de pair et pour ton implication dans ma formation,

Au **Docteur Jean-Hugues CATHERINE**, d'être toujours à l'écoute et de bon conseil par tes grandes connaissances dans notre spécialité,

Au **Docteur Philippe ROCHE-POGGI**, de me dévoiler les subtilités chirurgicales qui font la différence,

Au **Docteur Patrick LAURENT**, pour tes conseils pertinents qui me font comprendre que j'ai encore du chemin à parcourir,

Au **Docteur Ugo ORDIONI**, pour la source d'inspiration que tu représentes,

Au **Docteur Jacinthe LAFONT**, pour les debriefs et nos discussions philosophiques,

Au **Docteur Stéphane HAMMOUTENE**, pour les matinées de bloc bien chargée et les midis au restaurant.

À mes « anciens » assistants en Chirurgie Orale : **Dr Romain CASTRO, Dr Ivan ROMANET** et **Dr Medhi HADJ-SAÏD**. Merci de m'avoir guidé au début de mon internat, avec vos personnalités différentes mais complémentaires, et d'être devenus des exemples à suivre.

Au **Docteur Renaud LAURANS** pour ces mercredis matin palpitants. Merci de m'avoir fait découvrir le mystérieux « signe de L » qui sera prochainement reconnu à sa juste valeur.

À l'équipe de Chirurgie Maxillo-Faciale de la Conception,

Au **Professeur Laurent GUYOT**, pour votre enseignement précieux et votre bienveillance,

Au **Docteur Jean-Marc FOLETTI**, pour tes conseils en chirurgie et les séances de crossfit,

Au **Docteur Audrey GALLUCCI**, d'être une chirurgienne exceptionnelle,

Au **Docteur François CHEYNET**, pour les staffs du lundi.

Ce fut un plaisir de travailler avec vous.

À mes assistants en CMF : **Dr Pauline POUZOULET, Dr Mélanie ARNAUD, Dr Anne Sophie LACAGNE, Dr Docteur Pierre MARTY**. Merci de m'avoir guidé lors de mes premiers pas en chirurgie.

À l'équipe de Chirurgie Maxillo-Faciale de l'Hôpital d'Aix-en-Provence,

Docteur Pierre REVOL, Docteur Audrey MORET, Docteur Julie GARÇONNET, les secrétaires et infirmières. Merci de m'avoir si bien accueillie et intégrée dans l'équipe pendant mon semestre avec vous, j'en garde un précieux souvenir.

À l'équipe de Chirurgie Orale de la Pitié-Salpêtrière à Paris,

Professeur Géraldine LESCAILLE, Docteur Vanessa BAAROUN, Docteur Marine MONDOLONI, Docteur Anne-Sophie CALVO.

Merci de m'avoir accueillie, formée et fait confiance pendant ce semestre parisien.

Et particulièrement, un grand merci au **Docteur Gabriel ROBARDEY**, à qui je dois beaucoup de mes initiations en chirurgie. Merci de m'avoir appris, conseillé et rassuré dans cette voie.

À mes co-internes

À **Sébastien** (le sauveur de mes débuts), **Estelle** (ma co-interne de promo inespérée), **Vincent** (qui me met la pression au bloc), **Arthur** (je compte sur ton retour, allez l'OM !), **Nedjma** et **Cyril** (je m'impatiente de travailler avec vous), et les co-internes parisiens, **Margaux**, **Timothée** et **Nicolas**.

À mes co-internes en CMF (**Samuel N, Hugo F, Fanny C, Juliette H, Arthur G, Hugo V, Aubéri D**) avec qui j'ai partagé des moments à l'hôpital, mais aussi au Glam'.

À ma famille,

À **mon père**, qui m'a enseigné à toujours donner le meilleur de moi-même.

À **ma mère**, qui s'est toujours soucié que je ne manque de rien.

Merci pour votre amour inconditionnel et votre soutien tout au long de mon parcours.

À ma sœur et moitié, **Delphine**, qui a toujours été à mes côtés, dans la vie comme dans les études. Je n'en serais pas là aujourd'hui si tu n'avais pas accepté de me suivre dans cette aventure. Peut-être qu'un jour on sera voisine comme prévu, mais en attendant, je ne resterai pas loin.

À ma grande sœur, **Gaëlle**, qui sait m'écouter et me comprendre. Tu es toujours attentive aux autres, tu sais quoi dire au bon moment et insuffler l'énergie et la bonne humeur autour de toi. Tu es la grande sœur que tout le monde rêverait d'avoir.

À mon grand frère, **David**, le premier d'une génération de scientifiques. Merci d'avoir participé à ce que je suis aujourd'hui, avec mon goût pour la science et aussi, le plaisir du jeu depuis que tu m'as appris à jouer aux Échecs lorsque j'avais 6 ans.

À mon filleul, **Hector**, qui par son simple sourire me ramène à l'essentiel.

À mes neveux et nièces, **Maxime et Léna**, qui sont si chers à mon cœur.

À ma petite sœur de cœur, **Maria**, avec qui j'aime me remémorer nos souvenirs d'enfance, marqués par quelques « coups bas », pour lesquels je n'ai pas fini de faire pardonner mais qui nous valent maintenant des moments de fou rire.

À mon beau-frère, **Grégoire**, qui me rappelle souvent que j'ai choisi la bonne voie. On va bientôt pouvoir collaborer.

À toute ma famille à la Réunion, pour leur amour malgré la distance.

À mes amis,

À mes amies d'enfance, **Anaïs, Mathilde, Anne-Julie, Adeline et Mélanie**. Je suis si heureuse de vous avoir dans ma vie.

À **Gathou** et **Kéké**, mes amies exceptionnelles. Que ce soit pour une soirée Gin Tonic ou pour une course/randonnée (souvent bien trop difficile pour moi) ou pire un enchainement des deux, avec vous on ne s'ennuie jamais ! Merci pour nos soirées mémorables, nos vacances incroyables... depuis plusieurs années maintenant.

À **Agathe**, ma première amie néo-marseillaise. Notre amitié est vite devenue une évidence. Profite de ce voyage bien mérité, tu vas me manquer.

À **Marie**, pour cette année de colocation pleine de souvenirs. J'admire ta détermination. Et même si tu quittes Marseille pour cette fin d'internat, je compte sur toi le weekend pour les brunchs.

À **Ron** (mon guide touristique, à Marseille et à Paris), **Charlotte et Damien** (les bobos vaubonais) et **David** (toujours partant pour un rhum arrangé).

Enfin

À **Axel**,

Merci pour ton amour et ton infini soutien.

Merci de croire en moi, de me supporter et me surprendre au quotidien.

Merci de m'apporter tous ces moments de bonheur.

J'aime la vie avec toi, et j'ai hâte de voir ce qu'elle nous réserve encore.

1.	<u>INTRODUCTION</u>	1
2.	<u>GENERALITES</u>	2
2.1	DEFINITION ET CLASSIFICATION DES TCG ET DES GCG	2
2.2	ÉPIDEMIOLOGIE DES DEUX ENTITES	4
2.3	PATHOLOGIES ASSOCIEES	4
2.4	ANATOMOPATHOLOGIE	5
2.5	FACTEURS PRONOSTIQUES ET TRAITEMENTS	6
2.6	DIAGNOSTIC DIFFERENTIEL ENTRE GCG ET TCG	7
2.7	OBJECTIFS DU TRAVAIL	7
3.	<u>MATERIEL ET METHODE</u>	8
3.1	OBJECTIFS	8
3.2	QUESTION DE RECHERCHE	8
3.3	METHODOLOGIE DE LA REVUE DE LITTERATURE	8
3.3.1	REVUE DE LITTERATURE SYSTEMATIQUE SUR LES TCG MAXILLO-MANDIBULAIRES	8
3.3.2	REVUE DE LITTERATURE SUR LES GCG MAXILLO-MANDIBULAIRES	12
3.3.3	COMPARAISON DES DONNEES DES REVUES DE LITTERATURE SUR LES TCG ET LES GCG	12
3.4	MATERIEL ET METHODOLOGIE DE L'ETUDE RETROSPECTIVE	13
3.4.1	OBJECTIFS	13
3.4.2	CRITERES D'ELIGIBILITE	13
3.4.3	CRITERES DE NON-INCLUSION	13
3.4.4	COLLECTION DES DONNEES CLINIQUES ET ANALYSES	13
3.4.5	ASPECTS ADMINISTRATIFS	14
3.5	RISQUES DE BIAIS	14
3.6	ANALYSES STATISTIQUES	14
4.	<u>RESULTATS</u>	15
4.1	DESCRIPTION DES DONNEES RECUEILLIES	15
4.2	DONNEES EPIDEMIOLOGIQUES	15
4.3	CARACTERISTIQUES CLINIQUES	16
4.4	CARACTERISTIQUES RADIOLOGIQUES	18
4.5	CARACTERISTIQUES HISTOLOGIQUES	19
4.6	IMMUNOHISTOCHEMIE / GENETIQUE MOLECULAIRE	22
4.7	TRAITEMENTS	22
4.8	ÉVOLUTION	23
4.9	AUTRES DONNEES DE LA RSL SUR LES TCG MAXILLO-MANDIBULAIRES	25
4.10	PARTICULARITES DES TCG MAXILLO-MANDIBULAIRES ASSOCIEES A LA MALADIE DE PAGET (TCG/MP)	26
4.11	DIAGNOSTIC DIFFERENTIEL DES TCG ET GCG MAXILLO-MANDIBULAIRES	28
5.	<u>DISCUSSION</u>	29
5.1	TCG ET GCG : DEUX ENTITES CLINIQUES DISTINCTES ?	29
5.1.1	SUR LE PLAN RADIOLOGIQUE	30
5.1.2	HISTOPATHOLOGIE DES TCG ET GCG	31
5.2	IMMUNOHISTOCHEMIE : AIDE AU DIAGNOSTIC DIFFERENTIEL ?	32
5.3	SEQUENÇAGE GENETIQUE : PERSPECTIVE POUR LE DIAGNOSTIC DIFFERENTIEL ?	35
5.4	TCG ASSOCIEE A LA MP : MEME MECANISME PHYSIOPATHOLOGIQUE ?	36
5.5	SYNTHESE	37
5.6	POSSIBILITES THERAPEUTIQUES	38

5.7	QUEL BILAN INITIAL DEVANT LE DIAGNOSTIC DE LESIONS A CELLULES GEANTES MAXILLO-MANDIBULAIRES ?.....	39
6.	<u>CONCLUSION</u>	<u>42</u>
7.	<u>BIBLIOGRAPHIE</u>	<u>43</u>
8.	<u>ANNEXES</u>	<u>47</u>

1. INTRODUCTION

Les lésions riches en cellules géantes ostéoclastiques représentent un groupe hétérogène de prolifération de cellules géantes multinucléées de type ostéoclastique. Au niveau maxillo-mandibulaire, certaines sont communément retrouvées comme le granulome central ou périphérique à cellules géantes (GCG), le chérubisme, le kyste osseux anévrysmal (KOA) et la tumeur brune de l'hyperparathyroïdie (TBH) (1), tandis que d'autres le sont plus rarement comme la tumeur osseuse à cellules géantes (TCG) et la tumeur ténosynoviale à cellules géantes de l'articulation temporo-mandibulaire.

Le chérubisme se distingue par sa forme clinique, habituellement bilatérale chez le jeune enfant. Le KOA se distingue en histologie par la présence d'espaces caverneux typiques à contenu hématique et l'absence de composant solide (2). Enfin, la TBH doit être évoquée devant une perturbation du bilan phosphocalcique et parathyroïdien. **Le véritable défi diagnostique est donc de parvenir à distinguer les TCG des GCG. En effet, les deux entités sont très similaires avec des critères diagnostiques qui se croisent, en particulier lorsque la localisation est orale.**

La TCG est principalement décrite au niveau des os longs, donc sur des localisations extragnatiques. Au niveau maxillo-mandibulaire, son existence a longtemps été controversée mais semble aujourd'hui admise et décrite dans de rares cas de la littérature (1,3–26). Au contraire, le GCG a longtemps été considéré à localisation maxillo-mandibulaire exclusive (27). L'importance de la distinction diagnostique entre ces deux entités réside dans leur pronostic. Le GCG présente un taux de récurrence de l'ordre de 10 à 15% , et aucune métastase associée n'a été répertoriée à ce jour (28)(29). En revanche, la TCG présente un risque de récurrence locale plus élevé (environ 25%), un risque de transformation maligne et d'évolution métastatique (3,11,13).

Ainsi, les deux entités ne justifient pas la même prise en charge thérapeutique. La TCG nécessite un traitement chirurgical plus ou moins large selon l'extension aux tissus mous, pouvant être précédé d'un traitement par dénosumab, alors que le GCG autorise un traitement chirurgical conservateur voire un traitement médical (corticoïdes, calcitonine, interféron, anticorps monoclonal, sclérothérapie) (30–32).

L'objectif de ce travail était donc de rechercher les critères cliniques, radiologiques et/ou histologiques pouvant orienter le diagnostic différentiel entre ces deux entités afin de réduire les erreurs diagnostiques et donc thérapeutiques.

2. GENERALITES

2.1 Définition et classification des TCG et des GCG

La Tumeur à Cellules Géantes (TCG)

La tumeur à cellules géantes (TCG) a été décrite en 1818 par Cooper et Travers et est répertoriée sous deux formes dans la classification générale des tumeurs osseuses et des tissus mous qui a été modifiée en 2020 : la forme osseuse (Tableau 1) classée parmi les tumeurs riches en cellules géantes ostéoclastiques, maligne ou de malignité intermédiaire (localement agressive, rarement métastatique), et la forme dans les « tissus mous » (Tableau 2) classée parmi les tumeurs dites fibrohistiocytaires de malignité intermédiaire (33)(34).

Les TCG osseuses sont des tumeurs primitives bénignes ou malignes. Selon certains auteurs, l'aspect de malignité peut être présent dès les premiers stades de développement tumoraux (malignité primaire) ou faire suite à une transformation survenant sur une TCG bénigne (3). Il n'existe actuellement pas de consensus à ce sujet.

Le Granulome à Cellules Géantes (GCG)

Jaffe introduit en 1953 le « granulome réparateur à cellules géantes » qu'il définit comme une forme strictement bénigne de lésions à cellules géantes, distincte de la TCG par sa localisation maxillo-mandibulaire exclusive et sa nature non néoplasique, et suggère un processus de réparation post-traumatique ou infectieux (27).

Bien que la pathogénèse du GCG reste encore à clarifier, les données récentes suggèrent un processus néoplasique plutôt qu'inflammatoire, et le terme « réparateur » a donc été délaissé.

Par ailleurs, son occurrence au niveau de sites extragratiques a été reconnue, principalement au dépend d'autres os cranio-faciaux et des petits os des mains et des pieds (35).

Le GCG trouve sa place dans la classification des tumeurs odontogéniques et osseuses maxillo-faciales de l'OMS de 2017, parmi les « lésions à cellules géantes et kystes osseux », avec une distinction entre sa forme centrale (intro-osseuse) et périphérique (au dépend des tissus mous). (Tableau 3) (36).

Lésions riches en cellules géantes ostéoclastiques (OMS, 2020)	
Bénigne	<i>Kyste osseux anévrysmal</i> <i>Fibrome non ossifiant</i>
Intermédiaire (Localement agressive, rarement métastatique)	<i>Tumeur osseuse à cellules géantes, NS*</i>
Maligne	<i>Tumeur osseuse à cellules géantes, maligne</i>

Tableau 1 : Tumeurs osseuses riches en cellules géantes ostéoclastiques, *NS = non spécifié

(Choi JH et al.(33))

Tumeurs dites fibrohistiocytaires (OMS, 2020)	
Bénigne	<i>Tumeur ténosynoviale à cellules géantes</i> <i>Histiocytofibrome profond bénin</i>
Intermédiaire (Localement agressive, rarement métastatique)	<i>Tumeur fibrohistiocytaire plexiforme</i> <i>Tumeur à cellules géantes des tissus mous, NS*</i>
Maligne	<i>Tumeur ténosynoviale à cellules géantes, maligne</i>

Tableau 2 : Tumeurs fibrohistiocytaires des tissus mous, *NS = non spécifié (Sbaraglia et al. (34))

Tumeurs osseuses odontogéniques et maxillo-faciales (OMS, 2017)	
Lésions à cellules géantes et kystes osseux	<i>Granulome central à cellules géantes</i> <i>Granulome périphérique à cellules géantes</i> <i>Chérubisme</i> <i>Kyste osseux anévrysmal</i> <i>Kyste osseux essentiel</i>

Tableau 3 : Tumeurs de la tête et du cou : tumeurs osseuses maxillo-faciales (Speight PM,et al. (36))

2.2 Épidémiologie des deux entités

La TCG représente 4 à 9% des tumeurs osseuses primitives et sa forme bénigne 18 à 23% des tumeurs osseuses bénignes. Elle survient habituellement au niveau des épiphyses des os longs (70%), le plus souvent entre 20 et 40 ans avec une prédominance féminine (sex ratio 2:1). Les localisations au niveau cranio-facial sont rares (2 à 4% des cas), principalement au niveau de l'os sphénoïde et plus occasionnellement au niveau de l'os temporal (4).

Le GCG central, à point de départ osseux, représente 1 à 7 % des lésions bénignes maxillo-mandibulaires (37). Comme pour la TCG, il est également retrouvé une prédominance féminine. En revanche, il est décrit un âge de développement plus précoce que celui rapporté pour la TCG (généralement inférieur à 30 ans). De plus, une prédilection au niveau mandibulaire et dans la région alvéolaire dentée est rapportée. Le GCG périphérique, appelé également « épulis » à cellules géantes, est une variante à point de départ gingival trois à cinq fois plus fréquent que son homologue intra-osseux (37).

Chuong et al. ont défini des critères pour distinguer les formes non agressives et agressives du GCG central (38), qui ont ensuite été modifiés par Kaban et al. (39). Ainsi, le caractère agressif du GCG central se définit par :

- Une taille supérieure à 5 cm,
- Une récurrence après curetage,
- La présence d'au moins 3 critères parmi les suivants : croissance rapide, résorption dentaire, déplacement dentaire, résorption de la corticale, perforation de la corticale.

2.3 Pathologies associées

Les TCG et GCG de localisation multifocale sont rares et sont le plus souvent associées à une pathologie sous-jacente.

Le premier diagnostic d'élimination à établir est celui de tumeur brune liée à une hyperparathyroïdie (TBH) (2). En effet, les TBH sont volontiers multifocales et leur présentations clinique, radiologique et histologique sont similaires aux GCG et TCG. Le traitement repose sur la correction de l'hyperparathyroïdie, permettant la régression des lésions, associé éventuellement à un geste chirurgical.

D'autres pathologies ont été associées au GCG comme les RASopathies et à la TCG comme la maladie de Paget (MP).

GCG et RASopathies

Le GCG, surtout lorsqu'il est multiple et de survenue précoce (habituellement avant 20 ans), est décrit en association avec les RASopathies correspondant à des syndromes génétiques causés par des mutations germinales de la voie de la signalisation « RAS/MAPK », comme le syndrome de Noonan, la neurofibromatose de type 1 ou le syndrome LEOPARD (40).

Les RASopathies touchent 1 naissance vivante sur 1000 et possèdent une pénétrance et une expression variables. Elles sont associées à des dysmorphies cranio-faciales, des anomalies cardiovasculaires, des anomalies musculo-squelettiques, des dysfonctionnements endocriniens, des lésions cutanées, des troubles neurocognitifs et un risque accru de tumeur. (41)

TCG et maladie de Paget

Concernant la TCG, elle est décrite en association avec la MP, particulièrement lorsque la localisation est cranio-faciale (crâne, mâchoires et nez) (5), alors que ces localisations sont inhabituelles pour les cas sporadiques (6).

La MP est fréquente en Europe et aux États-Unis où elle concerne 3 à 4% de la population de plus de 40 ans (7). Elle est caractérisée par un remodelage osseux anarchique, pouvant évoluer à long terme en tumeur maligne, l'ostéosarcome étant la plus fréquente, ou en tumeur bénigne telle que la TCG bénigne (7).

2.4 Anatomopathologie

Pour les localisations extragnatiques, les auteurs rapportent que les TCG se composent de cellules géantes multinucléées, de grandes tailles, arrondies, uniformément distribuées avec un nombre de noyaux accrus qui ont tendance à s'agréger au centre de la cellule, créant une bande périphérique de cytoplasme. Les cellules stromales sont pléomorphes et hyperchromatiques, rondes à ovales, le réseau vasculaire est riche et évident. Il peut y avoir des signes de destruction osseuse (résorption pathologique) et une absence de néoformation osseuse ou osteoïde. Les mitoses des cellules stromales ne sont pas rares mais souvent peu nombreuses. Il peut exister des zones de nécrose (42) (5) (43).

Concernant le GCG, la composition rapportée est celle d'une prolifération de cellules stromales fusiformes et de cellules géantes multinucléées ostéoclastiques, dans un fond vasculaire et hémorragique. Des cloisons fibreuses avec des dépôts osteoïdes ou des formations osseuses tissées sont parfois présentes (44).

Au niveau histologique, lorsque la localisation est maxillo-mandibulaire, il est souvent difficile d'établir une distinction diagnostique entre les deux entités (TCG et GCG) et les anatomopathologistes sont souvent confrontés à un chevauchement des caractéristiques histologiques.

2.5 Facteurs pronostiques et traitements

Le GCG présente un taux de récurrence de l'ordre de 10 % à 15 %, et il n'a jamais été rapporté de métastases (28)(29). Chranovic et al. ont retrouvé un comportement localement agressif dans 20-30% des GCG de type central dans une revue systématique de 2270 cas (31).

En comparaison, la TCG possède un risque de récurrence locale plus élevé (25%), de transformation maligne (1-5%) et d'évolution métastatique (2% de métastases pulmonaires), imposant une résection chirurgicale large (résection en bloc) (45). Quel que soit le site de présentation, le curetage et la résection marginale d'une TCG sont associés à un taux de récurrence élevé de 40 à 60 %, alors que la résection large montre un taux de récurrence réduit estimé à 7 % (8).

La transformation maligne d'une TCG bénigne est possible et de pronostic sombre. Elle survient le plus souvent après une irradiation, sous la forme d'un fibrosarcome, d'un ostéosarcome ou encore d'une TCG maligne (i.e. avec une apparence maligne des cellules stromales) (3).

Le dénosumab est actuellement le traitement de choix pour les TCG non opérables ou métastatiques, ou en tant que traitement néo-adjuvant pour réduire la taille tumorale et donc la morbidité liée à la chirurgie (46). Le recours à la radiothérapie et à la chimiothérapie est aujourd'hui rare et réservé aux cas de TCG malignes (46)(32).

Le suivi doit être régulier à court terme (80 à 90 % des récurrences tumorales surviennent dans les 3 ans suivant le premier traitement) et poursuit à long terme pour les évolutions métastatiques tardives (8).

2.6 Diagnostic différentiel entre GCG et TCG

La distinction diagnostique entre GCG et TCG représente un véritable challenge, tant pour les cliniciens que pour les anatomopathologistes.

Selon Waldron et al., les GCG et TCG maxillo-mandibulaires sont impossibles à distinguer dans 20% des cas, et ne seraient en fait qu'une seule et même entité clinique (47). D'autres auteurs considèrent également qu'il s'agit d'un continuum d'une seule et même pathologie variant en degré d'agressivité (12)(13)(10).

Cependant, l'immunohistochimie et le séquençage génétique semblent aujourd'hui prouver l'origine distincte de ces deux entités, qui ne partagent pas les mêmes spécificités. Aucun consensus n'a encore été établi à ce sujet.

2.7 Objectifs du travail

L'objectif principal de ce travail était donc de répertorier les caractéristiques cliniques, radiologiques, histologiques et pronostiques des cas de TCG et de GCG maxillo-mandibulaires décrits dans la littérature afin d'évaluer leur valeur en tant que facteur d'orientation diagnostique.

L'objectif secondaire était d'étudier leur utilisation dans l'établissement du diagnostic définitif des lésions à cellules géantes prises en charge dans 2 centres hospitaliers.

3. MATERIEL ET METHODE

Notre travail s'est articulé autour de deux axes principaux. Une première étape consistait à un recueil préalable de données sur les TCG et GCG maxillo-mandibulaires au moyen d'une revue de littérature (RSL). La seconde étape consistait à réaliser une étude rétrospective (ER) des lésions à cellules géantes maxillaires ou mandibulaires prises en charge dans deux centres hospitaliers (Hôpital Pitié Salpêtrière à Paris et Hôpitaux Timone et Conception à Marseille).

3.1 Objectifs

Ce travail avait pour but de lister les paramètres cliniques, histologiques, radiologiques et pronostiques répertoriés dans la littérature permettant de distinguer les GCG et les TCG et d'étudier leur valeur en tant que facteur diagnostique lorsque la localisation est maxillo-mandibulaire.

3.2 Question de recherche

La question de recherche était : « Existent-ils des critères cliniques et/ou radiologiques et/ou histologiques permettant la distinction entre le diagnostic de granulomes à cellules géantes et celui de tumeurs à cellules géantes maxillo-mandibulaires ? »

3.3 Méthodologie de la revue de littérature

Cette étude a été conduite en suivant les lignes directives PRISMA. Peu d'études ont été réalisées au sujet de comparaison entre ces deux entités cliniques. De ce fait, afin de réaliser une étude de littérature la plus complète possible, nous avons distingué l'étude bibliographique des TCG et des GCG afin de recueillir plus exhaustivement les caractéristiques répertoriées dans la littérature sur chaque entité diagnostique.

3.3.1 Revue de littérature systématique sur les TCG maxillo-mandibulaires

3.3.1.1 Sources et recherche d'Information

Une recherche électronique a été entreprise dans le répertoire Medline (base de données Pubmed, JOMOS et Cochrane), entre février et avril 2021, sans restriction de date d'inclusion.

3.3.1.2 Choix des mots clés et élaboration de l'équation de recherche

Les mots clés ont été choisis après discussion et accord entre les 3 évaluateurs (EH, RL et JR) (tableau 5).

Pathologie	Localisation
giant cell tumors	head and neck neoplasms
giant cell tumor of bone	jaw neoplasms
	mouth neoplasms

Tableau 5 : Choix des mots-clés l'élaboration de l'équation de recherche

Après discussion, l'équation de recherche la plus pertinente contenait les mots clés en terme Mesh concernant la localisation anatomique et en terme Mesh Major Topic pour la pathologie concernée.

Ainsi, pour les TCG l'équation de recherche entrée sur Pubmed était la suivante :

“(((head and neck neoplasms[MeSH Terms]) OR (jaw neoplasms[MeSH Terms])) OR (mouth neoplasms[MeSH Terms])) AND (“giant cell tumors”[MeSH Major Topic]) OR (“giant cell tumor of bone”[MeSH Major Topic]))”

Les filtres suivants ont été sélectionnés : Abstract, Humans, English, French.

La gestion des sources et références bibliographiques a été effectuée grâce au logiciel Zotero

3.3.1.3 Critères d'éligibilité

Les articles, pour être inclus dans cette RSL, devaient :

- Être un rapport de cas ou une série de cas de TCG,
- De localisation maxillaire ou mandibulaire, y compris les tumeurs multiples.

Lorsque la localisation ou la nature de la lésion n'était pas précisée dans le titre ou le résumé, l'article était retenu pour une lecture complète.

3.3.1.4 Critères de non-inclusion

Étaient exclus de l'étude :

- Les tumeurs brunes de l'hyperparathyroïdie et les maladies syndromiques (Noonan, chérubisme et autres syndromes associés à des malformations faciales),
- Les tumeurs mixtes présentant un contingent à cellules géantes,
- Les autres localisations cervico faciales des tumeurs à cellules géantes : parotides et autres glandes salivaires, nez/sinus, pharynx, larynx, conduit auditif, cou, peau, thyroïdes, voûte crânienne, rachis, articulation temporo-mandibulaire ou à proximité (condyle, coroné, *par risque de confusion avec une tumeur ténosynoviale à cellules géantes ou synovite villonodulaire pigmentée*),
- Les articles de synthèse, les études animales ou in vitro,
- Les études publiées en une autre langue que le français ou l'anglais,
- Les textes intégraux n'étant pas accessibles via les crédits interuniversitaires.

3.3.1.5 Sélection des articles

L'interrogation des bases de données a rapporté 181 résultats. Après analyse selon les critères d'inclusion et d'exclusion par deux évaluateurs indépendants (EH et JR), 29 articles ont été retenus et la lecture des textes intégraux a permis d'inclure 19 articles. Tout désaccord entre les évaluateurs a été noté et résolu après discussion. 6 articles supplémentaires ont été inclus à partir des références bibliographiques des articles sélectionnés par cette recherche. Au total, 25 articles ont été inclus, représentant 29 patients et couvrant une période de publication de 1953 à 2020 (figure 1). Les articles retenus étaient tous des rapports de cas isolés (1 à 2 cas).

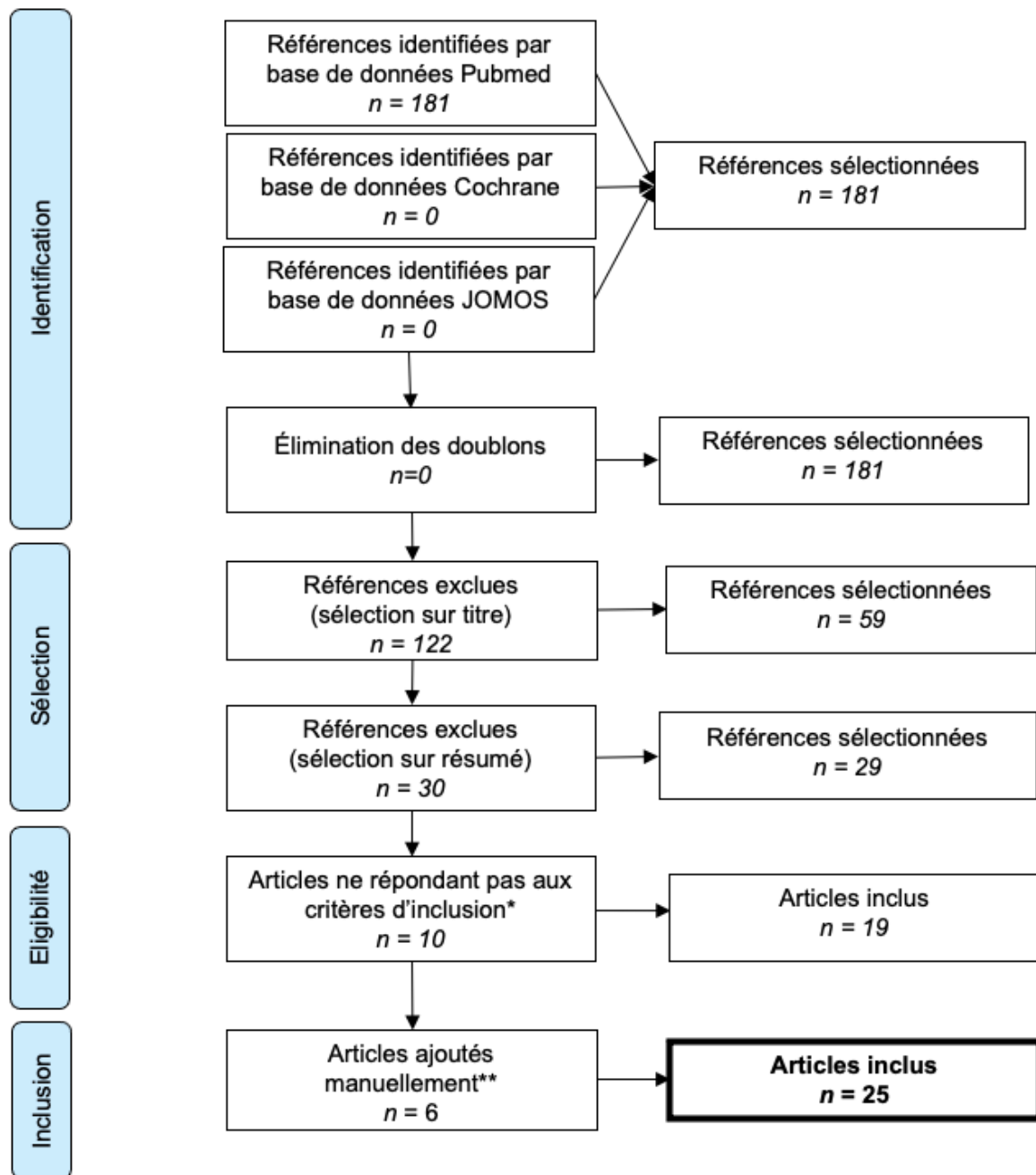


Figure 1 : Flow- illustrant la méthodologie de sélection de référence.

* Raisons d'exclusion (10) : Indisponibles en texte intégral : 5 / Localisation : 3 / Éléments descriptifs insuffisants : 2 / Association à syndrome malformatif sévère : 1

** Références retenues parmi les références bibliographiques des articles sélectionnés par les équations de recherche

3.3.1.6 *Collection et recueil des données*

L'extraction des données a été répertoriée dans un tableau d'analyse prédéfini et validé par l'ensemble des 3 évaluateurs qui comportait les critères épidémiologiques, cliniques, radiologiques, histologiques, le traitement et le suivi (Annexe 1-4).

3.3.2 Revue de littérature sur les GCG maxillo-mandibulaires

Notre recherche concernant les GCG nous a permis de retrouver deux RSL, l'une sur les GCG centraux et l'autre sur les GCG périphériques, toutes deux publiées en 2018 par Chrcanovic et al. (30). L'ensemble des cas répertoriés dans ces études contenait plus de 5000 patients. Depuis 2018, seuls 17 articles ont porté sur ces mêmes sujets et remplissaient nos conditions d'inclusions. Cependant l'ajout de ces données n'aurait seulement permis d'ajouter que 51 cas ce qui n'était pas contributif étant donné l'ampleur du nombre de cas répertoriés dans les deux études retenues. Nous avons donc décidé de réaliser notre comparaison de données bibliographiques en nous appuyant sur les données existantes dans ces deux revues répertoriées et dont la méthodologie correspondait aux critères officiels requis pour les revues systématiques de littérature.

3.3.3 Comparaison des données des revues de littérature sur les TCG et les GCG

Les données recueillies des travaux de Chrcanovic et al. sur les GCG étaient comparées à visée informative et observationnelle (car non évaluable statistiquement en raison des différences d'effectifs) à celles de notre RSL sur les TCG, pour chaque paramètre disponible pour les deux entités distinctes.

Nous avons comparé les données suivantes :

- Données épidémiologiques (âge, sexe),
- Aspect clinique (taille, symptomatologie, retentissement dentaire),
- Aspect radiologique (atteinte corticale),
- Évolution.
- Les données histologiques n'étaient pas disponibles pour les GCG.

3.4 Matériel et méthodologie de l'étude rétrospective

3.4.1 Objectifs

L'étude rétrospective (ER) consistait à recueillir les données de cas de lésions à cellules géantes maxillaires ou mandibulaires sur deux centres hospitaliers distincts (Hôpital Pitié Salpêtrière à Paris et Hôpitaux Timone et Conception à Marseille), afin de mettre en évidence les critères ayant permis l'établissement du diagnostic.

3.4.2 Critères d'éligibilité

Pour être inclus dans notre ER, les cas devaient être :

- Des granulomes ou tumeurs à cellules géantes,
- De localisation maxillaire ou mandibulaire (sauf coroné, condyle, articulation temporo-mandibulaire),
- Diagnostiqués en histologie sur prélèvement biopsique ou pièce d'exérèse,
- Sans restriction de date d'inclusion.

3.4.3 Critères de non-inclusion

Étaient exclus de l'ER :

- Les tumeurs brunes de l'hyperparathyroïdie,
- Les localisations non maxillaires ou mandibulaires,
- Les cas sans diagnostics histologiques,
- Les lésions mixtes associant un autre contingent histologique à la lésion à cellules géantes.

3.4.4 Collection des données cliniques et analyses

L'extraction des données a été répertoriée dans un tableau d'analyse prédéfini et validé par l'ensemble des 3 évaluateurs qui comprenait (Annexe 5 et 6) :

- Les critères épidémiologiques,
- L'aspect clinique,
- Les données radiologiques,
- Les descriptions histologiques/immunohistologiques.

3.4.5 Aspects administratifs

Notre ER a été déclarée au niveau de chaque centre d'investigation. Elle porte le nom « TuGra_CéGé_CavOrale » et le numéro d'identification 20210723162142 au niveau de l'hôpital de la Pitié Salpêtrière et le numéro PASS21-250 à sein des Hôpitaux Timone et Conception à Marseille.

3.5 Risques de biais

Pour éviter les interconnexions et le report de doublons de cas cliniques qui auraient été répertoriés dans deux études distinctes, nous nous sommes assurés que les échantillons des études incluses étaient indépendants, c'est-à-dire qu'il n'y avait pas de chevauchement entre les cas cliniques présentés (49)(50).

Ce travail présente un biais de publication car seuls les cas validés étaient publiés. De plus, les descriptions cliniques et histologiques étaient souvent propres à chaque auteur.

Enfin, un biais de confusion pouvait exister entre les termes diagnostiques employés, la méthodologie d'attribution diagnostique étant donc parfois difficilement vérifiable.

3.6 Analyses statistiques

Les variables quantitatives ont été décrites par leur moyenne et écart type. Les variables qualitatives ont été décrites par leurs effectifs et les pourcentages associés.

Des analyses descriptives ont été réalisées pour analyser l'extraction des données à partir des articles sélectionnés.

L'analyse statistique n'était pas réalisable du fait d'une différence d'effectifs trop importante (29 cas de TCG pour notre RSL contre 5094 cas de GGG pour les RSL de Chrcanovic et al.).

4. RESULTATS

4.1 Description des données recueillies

Notre RSL a permis de répertorier les données de 29 cas de TCG maxillo-mandibulaires dont 11 étaient associés à une maladie de Paget (TCG/MP) (tableau 6). (1,3–26)

Les RSL de Chrcanovic et al. ont permis de répertorier les données de 2270 de GCG centraux et 2824 cas de GCG périphériques (tableau 6). Les auteurs avaient décidé d'exclure les cas associés à certains syndromes héréditaires, incluant le syndrome de Ramon, le syndrome de Schimmelpenning, le syndrome de Noonan, le chérubisme, la synovite villonodulaire polyarticulaire pigmentée, le « syndrome oculo-ectodermique », la neurofibromatose de type 1, le syndrome de Jaffe Campanacci et l'ostéomalacie/rachitisme d'origine tumorale.

Notre ER a permis d'analyser les données de 35 cas de GCG maxillo-mandibulaires (12 formes centrales et 23 formes périphériques). Un cas de GCG central était associé à un syndrome de Noonan chez un enfant. Aucun cas de TCG n'avait été répertorié ou diagnostiqué comme tel. De nombreux cas ont eu pour conclusion diagnostique « *Granulome périphérique à cellules géantes, soit tumeur à cellules géantes si la lésion est d'origine osseuse avec extension de la lésion. A confronter avec l'aspect clinique et radiologique* », ce qui ne permettait pas d'établir une distinction formelle entre GCG et TCG. Devant l'impossibilité d'affirmer cliniquement que les lésions étaient ou non d'origine osseuse (information insuffisante des comptes rendus de consultation et absence d'éléments radiographiques), et en l'absence de développement de métastases, ces cas cliniques ont été répertoriés « GCG ».

Nombre des cas (N)	GCG périphériques	GCG centraux	TCG
RSL	2824	2270	29
ER	23	12	0

Tableau 6 : Nombre de cas de TCG et GCG maxillo-mandibulaires des RSL et de l'ER.

4.2 Données épidémiologiques

Les données épidémiologiques des RSL (Tableau 7) retrouvaient une prédominance féminine pour les GCG et une répartition quasi-équivalente (1,07 :1) pour les TCG, sauf pour les TCG/MP qui présentaient une nette prédominance masculine.

Les TCG concernaient des patients plus âgés de 12,6 ans en moyenne, que les patients avec GCG (moyenne d'âge de 44,5 ans contre 31,9 ans). Les GCG centraux étaient retrouvés chez des patients plus jeunes (moyenne d'âge 25,8 ans), en moyenne de 11,1 ans, par rapport aux GCG périphériques (moyenne d'âge 36,9 ans).

Pour les GCG, il était retrouvé un âge plus élevé chez les femmes, ce qui n'était pas le cas pour les TCG.

Dans notre ER, les GCG présentaient une prédominance masculine avec un sex-ratio de 1,5 :1 et une moyenne d'âge de 43,4 ans. Comme dans la RSL de Chrcanovic et al., il était retrouvé un âge plus élevé chez les femmes (61 ans en moyenne contre 31,6 ans pour les hommes), ainsi qu'un âge plus jeune pour les GCG centraux (en moyenne de 31,5 ans).

Données épidémiologiques		TCG	GCG centraux	GCG périphériques
Sexe prédominant (<i>sex ratio</i>)	RSL	Ø (1,07 :1)	F (1,6 :1)	F (1,2 :1)
			F (1,3 :1)	
	ER	/	M (2 :1)	M (1,3)
			M (1,5 :1)	
Age (années) moy. ± ET (min-max)	RSL	43,8 ± 25,0 (5-85)	25,8 ± 15,3 (0-85)	36,9 ± 18,5 (1-89)
			31,9 (0-89)	
	ER	/	22,7 ± 24,5 (5-91)	54,2 ± 22,2(13-89)
			43,4 ± 27,2 (5-91)	

Tableau 7 : Données épidémiologiques TCG et GCG maxillo-mandibulaires selon les RSL et l'ER.

4.3 Caractéristiques cliniques

Taille et localisation

Dans la littérature, les TCG présentaient une taille moyenne de 4,9 cm, soit 1,6 fois la taille moyenne des GCG (3 cm en moyenne). La localisation mandibulaire prédominante était commune aux deux entités. Il n'a pas été retrouvé de répartition majoritaire pour les secteurs antérieurs ou postérieurs dans les deux cas.

Dans notre ER, la taille moyenne des GCG était de 2,3cm. La localisation mandibulaire prédominante était également retrouvée (54,5% des cas).

Caractère symptomatique et retentissement dentaire

Dans les données des RSL, les TCG étaient nettement plus souvent symptomatiques que les GCG (72% des TCG contre seulement 20,6% des GCG centraux et 6,3% des GCG périphériques). Le symptôme le plus rencontré pour les TCG était la douleur (66,7% des cas symptomatiques).

Le retentissement dentaire n'était pas décrit pour les GCG périphériques, et semblait légèrement plus marqué pour les TCG par rapport aux GCG centraux. En effet, un déplacement ou une absence d'éruption dentaire localement était décrit dans 44,4% des TCG contre 38,3% pour les GCG. Une résorption radiculaire était décrite dans 33,3% des TCG contre 22,8% des GCG. Des pertes ou mobilités dentaires concernaient plus de la moitié des cas de TCG (55,5%) et n'étaient pas notifiées dans les GCG.

Dans notre ER, le caractère symptomatique et la présence d'un retentissement dentaire n'étaient précisés respectivement que dans 37,1% et 42,8% des cas de GCG.

Pour ces cas, seul 23,1% étaient symptomatiques et un peu moins de la moitié des cas (46,7%) présentaient un retentissement sur les dents adjacentes.

Caractéristiques cliniques		TCG	GCG centraux	GCG périphériques
Taille (cm) moy. ± ET (min-max)	RSL	4,9 ± 1,7 (2-8)	3,9 ± 2,1 (0,5-15,0)	1,7 ± 0,9 (0,4-6,2)
			3,0 (0,4-15,0)	
	ER	/	2,3 ± 0,6 (2,0-3,0)	2,3 ± 1,3 (0,7-5,0)
			2,3 ± 1,2 (0,7-5,0)	
Localisation Prédominante % (n)	RSL	Mandibule 58,6% (17/29)	Mandibule 64,1% (3025/4719)	
	ER	/	Mandibule 54,5% (18/33)	
Présence de symptômes % (n)	RSL	72% (18/25)	20,6%	6,3%
			15,1% (218/1446)	
Retentissement dentaire % (n)	RSL	31% (9/29)	22,8 à 38,3%	
	ER	/	46,7% (7/15)	

Tableau 8 : Caractéristiques cliniques des TCG et GCG maxillo-mandibulaires selon les RSL et l'ER.

4.4 Caractéristiques radiologiques

Locularité

Dans les données des RSL, les TCG se présentaient majoritairement comme une lésion multiloculaire (83,3%) alors que les GCG centraux étaient multiloculaires dans 38,2% des cas. L'atteinte corticale de type refoulement ou amincissement cortical était constante pour les TCG mais concernait aussi 84,3% des GCG centraux. Le taux de perforation corticale était similaire pour les deux entités et concernait un peu plus d'un patient sur deux (53,8% des TCG et 50,9% des GCG centraux), entraînant une extension aux tissu mous.

Dans notre ER, l'information de l'atteinte corticale sur l'examen scanner n'était disponible que pour 3 patients avec GCG centraux (soit 25% des cas), qui présentaient tous une effraction de la corticale.

Alvéolyse

L'alvéolyse sous-jacente était retrouvée dans la RSL des GCG dans 28,2% des cas. En revanche, une seule forme de lésion exclusivement « périphérique » (c'est-à-dire différente des lésions d'origine osseuse avec extension muqueuse) était décrite pour les TCG. Cette TCG « périphérique » se présentait sous la forme d'un nodule gingival associé à une lyse interdentaire sous-jacente (12).

Dans notre ER, une alvéolyse sous-jacente était présente dans un peu plus de la moitié des cas de GCG périphériques (53,3%).

Caractéristiques radiologiques		TCG	GCG centraux	GCG périphériques
Locularité % (n)	RSL	Multiloculaire 83,3% (10/12)	Multiloculaire 38,2% (314/823)	/
	ER	/	NR	/
Atteinte corticale % (n)	RSL	100% (13/13)	84,3% (328/389)	/
	ER	/	NR	/
Perforation corticale % (n)	RSL	53,8% (7/13)	50,9% (329/646)	/
	ER	/	25% (3/12)	/
Alvéolyse sous-jacente % (n)	RSL	/	/	28,2% (176/624)
	ER	/	/	53,3% (8/15)

Tableau 8 : *Caractéristiques radiologiques des TCG et GCG maxillo-mandibulaires selon les RSL et l'ER.*

4.5 Caractéristiques histologiques

Il était le plus souvent recherché 8 caractéristiques principales dans l'analyse histologique de lésion de TGC ou GCG : la distribution des CG et de leur noyau, la présence de dépôts d'hémosidérine ou de zones d'hémorragie, la composition du stroma, la présence de néoformation osseuse, de cellules inflammatoires et de mitoses stromales.

Tumeur à Cellules Géantes

Concernant les TCG, la plupart des cellules géantes (CG) multinucléées étaient dispersées uniformément dans le stroma pour 80 % des cas. Dans les 20% restants, les CG étaient regroupées principalement autour de zones hémorragiques. Le nombre de noyaux composant les CG était le plus souvent supérieur à 20 (97,5%).

L'apparence des noyaux des CG et des noyaux des cellules stromales était rapportée comme identique dans 2 cas (6,9%) ; cette caractéristique était décrite comme typique d'une TCG osseuse par les auteurs (13)(20).

La présence de dépôts d'hémosidérine ou de zones d'hémorragie était décrite dans 17,2% ;

La présence de dépôts osteoïdes ou de néoformation osseuse était retrouvée dans 40% des cas.

Un stroma à prédominance vasculaire était décrit dans 46,1% des cas, fibroblastique dans 23,1% et collagénique dans 30,6% des cas.

La présence de cellules inflammatoires était rapportée dans 4 cas, soit 13,8% des cas.

Des mitoses stromales étaient décrites dans 31,0% des cas.

Granulome à Cellules Géantes

Concernant les GCG, les caractéristiques histologiques n'étaient pas répertoriées dans les RSL de Chrcanovic et al., ni dans les études qui y étaient respectivement analysées.

Dans notre ER, 86,7% des GCG contenait des CG regroupées en amas, majoritairement situées autour de foyers hémorragiques (84,6%). La distribution homogène des CG ne concernait que 13,3% des cas. Le nombre de noyaux composant la CG n'était jamais précisé. Des dépôts d'hémosidérine ou des zones hémorragiques étaient présents dans 47,1% des cas ; La présence de dépôts osteoïdes ou néoformation osseuse était décrite dans 74,1% des cas.

Un stroma à prédominance vasculaire était décrit dans 69,6% des cas, fibroblastique dans 13,0% et collagénique (ou fibro-collagénique) dans 17,4% des cas. Un infiltrat inflammatoire était présent dans 31,4% des cas.

L'apparence des noyaux des CG et des noyaux des cellules stromales était rapportée comme identique dans un cas de GCG seulement. Aucun cas avec zone nécrotique n'a été décrit dans notre ER. Les cellules stromales présentaient rarement une activité mitotique (14,7% des cas).

Synthèse

En comparant les données de notre RSL sur les TCG et celles de notre ER sur les GCG (Tableau 9), le critère histologique le plus discriminant du diagnostic différentiel semblait être la distribution homogène des CG dans le stroma, présente dans 80 % des cas de TCG et 13,3% des cas de GCG.

La présence de dépôts d'hémosidérine ou de zones d'hémorragie était retrouvée pour les deux entités, mais plus de deux fois plus souvent dans les cas de GCG (47,1% des cas contre 17,2% pour les TCG).

De même, la présence de dépôts osteoïdes ou néoformation osseuse était retrouvée pour les deux entités, mais presque deux fois plus souvent dans les cas de GCG (74,1% des cas contre 40% des cas pour les TCG).

Concernant le stroma entourant les CG, il était majoritairement à prédominance vasculaire pour les deux entités mais plus souvent dans le GCG (69,6% contre 46,1% pour les TCG). À l'inverse, le stroma des TCG était plus souvent fibroblastique ou collagénique que celui des GCG (respectivement 23,1% et 30,8, contre 13,0% et 7,4% pour les GCG).

Les GCG étaient caractérisées par une absence de zone de nécrose (alors qu'elle était décrite dans 3,4% des cas de TCG), la présence d'un infiltrat inflammatoire dans 31,4% des cas (contre 13,8% pour les TCG) et une activité mitotique des cellules stromales deux fois moins fréquente que dans les TCG (14,7% contre 31,0% pour les TCG).

L'ensemble de ces résultats démontrent que, bien que les critères histologiques des GCG et TCG se croisent et que le diagnostic est difficile à établir sur des critères histologiques seuls, certaines caractéristiques histologiques peuvent aider à orienter le diagnostic.

Caractéristiques histologiques	TCG n=29 (RSL)	GCG n=35 (ER)
Distribution des CG	n=15	n= 15
- dispersées de manière homogène	80%	13,3%
- regroupées / en amas	20%	86,7%
Noyaux des CG		
- > 20 /cellule	n=8 97,5%	NR
- agrégation centrale (NR=NON) *	(5/29) 17,2%	NR
- identiques aux noyaux des cellules stromales (NR=NON)*	(2/29) 6,9%	(1/35) 2,9%
Stroma	n=13	n=23
- Vasculaire	46,1%	69,6%
- Fibroblastique	23,1%	13,0%
- Collagénique	30,8%	17,4%
Dépôts d'hémosidérine ou zones hémorragiques (NR=NON*)	(5/29) 17,2%	(16/35) 47,1%
Dépôts osteoïdes ou néoformation osseuse	n=10 40%	n= 27 74,1%
Zone de nécrose (NR=NON*)	(1/29) 3,4%	(0/35) 0%
Infiltrat inflammatoire (NR=NON*)	(4/29) 13,8%	(11/35) 31,4%
Mitoses (cellules stromales) (NR=NON*)	(9/29) 31,0%	(5/35) 14,7%

Tableau 9 : Caractéristiques histologiques des TCG (RSL) et GCG (ER : étude clinique rétrospective) maxillo-mandibulaires. *(NR=NON) : Pour les données qui n'étaient pas rapportées pour suffisamment de cas, lorsque la donnée n'était pas précisée, elle était considérée comme absente.

4.6 Immunohistochimie / Génétique moléculaire

Immunohistochimie

Notre RSL n'a pas apporté d'éléments sur ce sujet concernant les TCG et GCG maxillo-mandibulaires.

Dans notre ER, certains marqueurs immunohistochimiques ont été évalués. L'expression du marqueur CD68 était évalué et positif dans 3 cas (soit 8,6% des cas) identifiant la population macrophagique de type ostéoclastique (51). L'expression du marqueur P63 était évalué pour 3 cas (soit 8,6% des cas). 2 cas étaient négatifs et 1 cas présentait un marquage modéré à 30%.

Génétique moléculaire

Notre RSL n'a pas apporté d'élément sur ce sujet concernant les TCG et GCG maxillo-mandibulaires.

Dans notre ER, la mutation H3F3A G34W a été recherchée pour 5 patients (soit 14,3%) et était négative. Un réarrangement du gène USP6 a été recherchée dans 1 cas et était négatif.

4.7 Traitements

Dans les RSL, l'exérèse seule était nettement plus pratiquée pour les GCG et concernait environ un patient sur deux (51,1% toutes formes confondues), alors qu'elle ne concernait que 21,4% des patients avec une TCG.

L'exérèse associée à un curetage était le traitement le plus souvent réalisé pour les TCG (42,8%) et concernait 35,1% des GCG. La résection segmentaire, ayant pour conséquence un défaut de continuité et nécessitant une technique de reconstruction, était retrouvée pour 25% des TCG contre seulement 6,8% des GCG-c et n'était pas décrite pour les GCG-p.

L'exérèse associée à un geste d'ostéotomie périphérique n'a pas été décrite pour les TCG et représentait respectivement la prise en charge de 0,6% des cas de GCG.

Concernant les traitements médicaux, ils étaient surtout retrouvés pour les GCG centraux (13,4% des cas, comprenant des traitements par corticoïdes, calcitonine, interféron et anticorps monoclonaux), rarement pour la forme périphérique (sclérothérapie dans 1,7%) et nous ne rapportons qu'un seul cas de traitement par biphosphonates pour les TCG, précédant le geste chirurgical.

Dans notre ER concernant les GCG, l'information sur le traitement réalisé était disponible pour 82% des cas. Une exérèse a été effectuée chez tous les patients, associée à un curetage appuyé dans 13,7% des cas.

4.8 Évolution

Suivi

Dans les RSL, le suivi des patients était en moyenne de 31,9 mois pour les TCG, 23,8 mois pour les GCG périphériques et 53,2 mois pour les GCG centraux. Dans notre ER, le suivi moyen était de 9,1 mois.

Récurrence

Dans les RSL, la récurrence après un premier traitement était décrite dans un peu moins de la moitié des cas de TCG (48%), alors qu'elle ne concernait que 13,3% des cas de GCG (17,6% pour la forme centrale et 9,5% pour la forme périphérique). La récurrence de TCG survenait en moyenne 13,2 mois après le premier traitement, soit 6,4 mois de moins que pour les GCG centraux (19,6 mois) et 3,7 mois de moins que pour les GCG périphériques (9,2 mois). La grande majorité des récurrences survenait dans les 2 ans suivant le premier traitement (91,7% pour les TCG et 80% pour les GCG centraux). Cependant, des récurrences tardives étaient décrites (jusqu'à 7 ans pour les TCG et 23 ans pour les GCG centraux). Cette donnée n'était pas rapportée pour les GCG périphériques.

Les GCG centraux classés en forme agressive (selon les critères de Chuong et Kaban, décrits dans le paragraphe 2.2) récidivaient plus fréquemment (29,2%) et ce critère a été reconnu par les auteurs comme facteur de récurrence avéré.

Dans notre ER, la récurrence était retrouvée dans 32% des cas de GCG, survenant en moyenne à 9,1 mois et majoritairement dans la première année suivant le traitement (85,7% des cas).

		TCG	GCG centraux	GCG périphériques
Récurrence % (n)	RSL	48% (12/25)	17,6 %	9,5%
	ER	/	13,3% (376/2829)	
Suivi (mois) moy. ± ET	RSL	31,9 ± 33,7	53,2 ± 41,0	23,8 ± 25,6
	ER	/	12,7 ± 17,8	

Tableau 10 : Taux de récurrence des TCG et GCG maxillo-mandibulaires selon les RSL et l'ER.

Réurrence selon traitement

Seul le premier traitement réalisé était pris en compte pour évaluer la récurrence.

L'exérèse simple correspond à l'énucléation ou le curetage de la lésion, sans geste de curetage appuyé ou de marge osseuse de type ostéotomie périphérique ou résection osseuse associée.

Dans les RSL, la récurrence après exérèse simple (énucléation ou curetage) était nettement plus élevée pour les TCG (80%) que pour les GCG centraux (20,5%) et périphériques (16%).

L'exérèse complétée d'un curetage appuyé diminuait le risque de récurrence pour les TCG (58,3% de récurrences), qui restait nettement plus élevée par rapport aux GCG centraux (16,4%) et périphériques (2,8%).

Aucune récurrence de TCG n'a été décrite à la suite d'un premier traitement par résection marginale (2 cas) ou segmentaire (7 cas), alors qu'elle était rapportée respectivement dans 6,7% et 4,2% des cas pour les GCG centraux.

Les récurrences selon les traitements chirurgicaux sont rapportées dans le tableau ci-dessous (tableau 11).

Dans notre ER, l'information sur le traitement et la récurrence était disponible pour 96% (24/25) des cas de GCG. Parmi les patients ayant été traité par exérèse simple, 28,6% ont présenté une récurrence. Parmi les patients ayant été traité par exérèse et curetage appuyé, 66,7% ont récidivé (n=2/3).

Données des RSL : récurrence selon traitement chirurgical, % (n)	TCG	GCG Périphériques	GCG centraux Agressifs	GCG centraux Non agressifs
Exérèse	80% (4/6)	16% (91/567)	29,2% (42/144)	8,6% (9/104)
Exérèse + curetage	58,3% (7/12)	2,8% (17/610)	22,2% (6/27)	11,8% (4/34)
Résection marginale	0% (0/2)	0% (0/1)	9,4% (3/32)	0% (0/13)
Résection segmentaire	0% (0/7)	/	5,9% (2/34)	0% (0/14)

Tableau 11 : Récurrence des TCG et GCG maxillo-mandibulaires en fonction du traitement chirurgical selon les RSL.

Évolution maligne

Dans la littérature, ainsi que dans notre ER, aucun cas d'évolution maligne n'a été décrit pour les GCG.

Concernant les TCG, trois cas de dégénérescence ont été rapportés, correspondant à 10,3% des cas. Le premier était une TCG de malignité primaire avec une évolution métastatique ganglionnaire puis pulmonaire et un décès du patient à 6 mois. La composante maligne était représentée par les cellules stromales avec une haute activité mitotique, alors que les CG étaient d'apparence bénigne (3). Les deux autres cas concernaient des patients atteints de MP. L'une était une transformation d'une TCG en chondrosarcome avec métastases pulmonaires et décès du patient à 6 mois, et l'autre était l'apparition des métastases ganglionnaires cervicales en faveur d'un sarcome à cellules du réticulum, avec rémission après radiothérapie externe (6) (24).

4.9 Autres données de la RSL sur les TCG maxillo-mandibulaires

Dans notre RSL sur les TCG, tous les motifs de consultation (sauf un cas de découverte fortuite (12)) étaient l'apparition d'une tuméfaction (intra-orale, extra-orale ou les deux). Lors de la première consultation, la tuméfaction évoluait le plus souvent depuis plusieurs mois, avec une moyenne de 12,44 mois (min 0,75 – max 48). L'obstruction nasale était présente dans 33,3% des TCG maxillaires et correspondait aux cas de TCG avec extension intra sinusienne ou nasale. Deux cas avec paresthésie (11,1% des cas symptomatiques) étaient décrits (10) (3). L'état de la muqueuse orale de recouvrement était rapporté dans 44,8% des cas et considéré comme pathologique (ulcération, inflammation, extériorisation d'une masse rougeâtre ou bleuâtre) dans 76,9% des cas.

Ces données n'étaient pas relevées dans les RSL ou l'ER des GCG, il n'était donc pas possible d'effectuer des comparaisons entre ces 2 entités.

4.10 Particularités des TCG maxillo-mandibulaires associées à la maladie de Paget (TCG/MP)

Pour les TCG sporadiques, une prédominance féminine (2:1) était retrouvée avec un âge moyen de 32,8 ans, alors que les TCG/MP concernaient le plus souvent des hommes (2,7:1), plus âgés (âge moyen 62,7 ans). Les TCG/MP étaient plus souvent symptomatiques par rapport aux TCG sporadiques (respectivement 88,9% contre 62,5%).

Dans 70% des TCG/MP, le diagnostic de la MP précédait le diagnostic de TCG de 13,75 années en moyenne. Pour les 30% restants, le diagnostic de TCG a révélé une MP sous-jacente.

Tous les cas présentaient une MP polyostique et des taux de phosphatases alcalines élevés (jusqu'à 10 fois la normale), reflétant l'activité de la maladie (tableau 12).

Les critères histologiques typiques de la MP (activité ostéoblastique et ostéoclastique, multiple "lignes de ciment" et aspect mosaïque caractéristique dans l'os cortical, spicules osseux irréguliers, remplacement de l'os médullaire par tissu conjonctif fibreux) étaient décrits dans 8 cas (25) (tableau 12).

Plus de la moitié des cas de TCG/MP étaient associées à une récurrence (55,5% contre 43,75% pour les cas sporadiques).

Les TCG multifocales étaient nettement plus fréquentes dans les cas associés à la MP (36,4% contre 5,5% pour les cas sporadiques).

Parmi les TCG multifocales, 80% étaient associées à la MP.

Deux des trois cas (soit 66,7 %) d'évolution maligne de TCG concernaient des patients avec une MP.

L'ensemble de ces résultats sont résumés dans le tableau ci-dessous (tableau 13). Le tableau clinique et pronostique paraît donc plus sombre pour les TCG associées à la MP que pour les cas sporadiques.

Auteur/Année	Age	Sexe	Diagnostic MP*	Type	Critères histo. MP**
Bhambhani 1992	52	H	Antérieur (5 ans)	polyostique	NR
Karakida 2010	57	F	Concomitant	polyostique	OUI
Hoffman 1994	60	H	Antérieur (15 ans)	polyostique	OUI
Cones 1953	65	H	Antérieur (30 ans)	polyostique	NR
Miller 1974	78	H	Antérieur (NP)	polyostique	OUI
	39	H	Concomitant	polyostique	NON
Campidelli 2007	53	H	Antérieur (NP)	polyostique	OUI
Shklar 1958	66	F	Concomitant	polyostique	OUI
Brooke 1970	62	H	Antérieur (5 ans)	polyostique	OUI
Hutter 1963	83	H	NR	polyostique	OUI
	75	F	Antérieur (NP)	polyostique	OUI

Tableau 12 : RSL sur les TCG maxillo-mandibulaires associées à la MP

**diagnostic de la MP : antérieur (années ou NP=non précisé) ou concomitant au diagnostic de TCG*

***présence de critères histologiques confirmant la MP.*

Données de la RSL	TCG sporadiques <i>n = 18</i>	TCG/MP <i>n = 11</i>
Age moyen (années) <i>moy. ± ET (min-max)</i>	32,3 ± 23,7 (5-85)	62,7 ± 12,7 (39-83)
Sexe (sex ratio)	F (2 :1)	H (2,7:1)
Symptomatique	62,5%	88,9%
Localisation multiple	5,5%	36,4%
Perforation corticale	37,5%	80%
Récurrence	43,75%	55,5%
Évolution maligne	5,6%	18,2%

Tableau 13 : Résumé des particularités cliniques des TCG/MP maxillo-mandibulaires (RSL).

4.11 Diagnostic différentiel des TCG et GCG maxillo-mandibulaires

La synthèse des résultats des RSL et l'ER est résumé dans le tableau ci-dessous (tableau 14).

		TCG		GCG	
Facteurs communs	Sexe	RSL	Pas de prédominance Sauf si MP (masculin)	RSL	Féminin
				ER	Masculin
	Localisation	RSL	Mandibule	RSL	Mandibule
				ER	Mandibule
	Retentissement dentaire	RSL	31%	RSL	22,8 à 38,3%
				ER	46,7%
Facteurs diagnostiques	Age (années) <i>moy. ± ET</i>	RSL	43,8 ± 25,0	RSL	31,9
				ER	43,4 ± 27,2
	Taille (cm) <i>moy. ± ET</i>	RSL	4,9 ± 1,7	RSL	3,0
				ER	2,3 ± 3,5
	Pathologie associée	RSL	MP 37,9%	RSL	Exclue
				ER	« RASopathie » 3,8%
	Clinique	RSL	Symptomatique 72%	RSL	Symptomatique 15,1%
				ER	Symptomatique 23,1%
	Radiologie	RSL	Multiloculaire 38,2%	RSL	Multiloculaire 83,3%
				ER	NR
	Histologie standard	RSL	Distribution uniforme des CG (80%) Présence de zone de nécrose Activité mitotique Dépôts osteoïdes ou néoformation osseuse Dépôts d'hémossidérine ou zone d'hémorragie	RSL	NR
				ER	CG regroupées (86,7%) Absence de zone de nécrose Autour de zones hémorragiques Infiltrat inflammatoire
	Pronostic	RSL	Récurrence 48% TM (10,3%) Métastases pulmonaires (7%)	RSL	Récurrence 13,3% Pas de TM Pas de métastases
				ER	Récurrence 32% Pas de TM Pas de métastases

Tableau 14 : Diagnostic différentiel des GCG et TCG maxillo-mandibulaires.

TM : transformation maligne

5. DISCUSSION

5.1 TCG et GCG : deux entités cliniques distinctes ?

Les GCG et TCG ont longtemps été considérés comme étant une seule et même entité variant en degré d'agressivité. Lorsque la localisation était maxillaire ou mandibulaire, le diagnostic était en faveur d'un GCG, tandis que les localisations extragnatiques étaient considérées comme des TCG. Cette dichotomie a ensuite été remise en question, avec la description de cas de lésion à cellules géantes des mâchoires avec évolution maligne ou métastatique, ne pouvant entrer dans la définition des GCG (3)(52)(6). D'autre part, des cas de GCG extragnatiques ont été également décrits, intéressant principalement les petits os des mains et des pieds (35). Il n'était alors plus possible d'estimer que la localisation maxillo-mandibulaire fixait le déterminisme diagnostique. Il semble aujourd'hui admis qu'il s'agit bien de deux entités cliniques distinctes.

Dans la littérature, faute d'éléments déterminant le diagnostic lorsque la localisation était maxillo-mandibulaire, des études ont établi des éléments de comparaisons entre des TCG extragnatiques et des GCG gnatiques.

Age des patients :

D'après ces analyses, l'âge du patient semble être un critère clinique considéré comme permettant d'orienter le diagnostic. En effet, d'après certains auteurs, les TCG extragnatiques concernent des patients plus âgés que les GCG gnatiques (45,53).

Notre travail de comparaison des données de littérature confirme ce point et permet d'affirmer cette distinction pour les localisations maxillo-mandibulaires de TCG.

En revanche, notre ER incluait des patients atteints de GCG dont l'âge moyen était similaire à ceux atteints de TCG dans la littérature. Cependant, les cas cliniques répertoriés dans notre ER n'étaient finalement peut être pas bien étiquetés d'un point de vue de leur diagnostic histologique, puisqu'ils présentaient des éléments cliniques et histologiques pouvant entrer dans les déterminations diagnostiques de GCG comme de TCG. Ainsi, peut être que l'âge des patients inclus dans notre ER pourrait être un élément permettant de distinguer leurs diagnostics entre TCG et de GCG.

Symptomatologie :

Nous avons constaté dans notre RSL, qu'au niveau maxillo-mandibulaire, les TCG étaient nettement plus souvent symptomatiques (douleur en particulier) que les GCG. Ce résultat est en accord avec les séries de TCG extragnatiques, qui rapportent fréquemment la TCG comme douloureuse. Concernant le GCG, il est largement décrit dans la littérature comme étant non douloureux, sauf dans sa forme agressive (38).

Cependant, d'autres auteurs s'accordent sur le fait que la douleur n'est pas un critère de distinction clinique (2)(13)(54)(55).

5.1.1 Sur le plan radiologique

En imagerie, la TCG et le GCG présentent une grande ressemblance, caractérisées par une plage d'ostéolyse, excentrique et non minéralisée. En imagerie à résonance magnétique (IRM), les deux entités présentent une atténuation similaire à celle du muscle et une intensité de signal faible à intermédiaire en pondération T1 et T2 (2).

Dans la littérature, plusieurs auteurs affirment que GCG et TCG ne peuvent être différenciés en imagerie, quelle que soit leur localisation (2)(56). Cependant, d'après nos résultats de RSL, la localité en imagerie semble être un facteur pouvant orienter le diagnostic entre les TCG et les GCG centraux puisque 83,3% des TCG étaient pluriloculaires contre seulement 38,2% des GCG centraux. Cependant, cette information n'a pas pu être confirmée par notre ER en raison du manque de bilans radiologiques accessibles.

Concernant les GCG périphériques, la présence d'une alvéolyse sous-jacente était assez fréquemment retrouvée, dans 28,2% des cas de la RSL de Chrcanovic et al, et 53,3% des cas de notre ER. Dans les TCG en revanche, cette donnée radiologique n'était que très peu retrouvée puisqu'une seule forme périphérique a été décrite avec une alvéolyse sous-jacente (12).

Murphey et al. (2) ont tout de même noté d'autres éléments radiologiques distinctifs en s'intéressant à l'aspect radiologique des GCG centraux gnatiques et des TCG extragnatiques. Premièrement, la minéralisation au sein de la lésion serait en faveur d'une GCG même si elle est inhabituelle et généralement limitée en étendue. Elle est souvent absente dans la TCG, sauf

en cas de formation de cals osseux à la suite d'une fracture pathologique. Deuxièmement, la présence de composantes kystiques évoquant un kyste osseux anévrysmal (KOA) secondaire serait en faveur d'une TCG. En effet, les composants de KOA dans les TCG sont relativement fréquents (14% des TCG). De plus, la TCG est la lésion la plus fréquemment associée à un KOA secondaire, représentant 39 % de KOA. Les TCG avec des éléments de KOA peuvent avoir un aspect radiographique plus agressif, reflétant l'expansion du composant kystique. Dans le GCG, les KOA secondaires sont moins fréquents et constituent généralement seulement de petits composants.

Par ailleurs, les auteurs soulignent l'importance de la reconnaissance et de la distinction entre les zones kystiques (KOA) et solides d'un GCG, afin d'éviter un diagnostic erroné de la lésion en tant que KOA primaire (composants kystiques uniquement) et pour permettre à la biopsie d'être dirigée vers la partie solide des lésions, qui permettra le diagnostic.

Dans notre RSL sur les TCG maxillo-mandibulaires, aucune association avec un KOA secondaire n'était décrit.

Il pourrait donc être contributif d'analyser l'ensemble des éléments radiologiques des patients atteints de lésions à cellules géantes des mâchoires inclus dans notre ER, sans distinction diagnostique initiale, afin d'en déterminer s'il existe des paramètres de différenciation.

5.1.2 Histopathologie des TCG et GCG

En comparant les données de notre RSL sur les TCG et celles de notre ER sur les GCG, les critères les plus discriminants semblaient être :

- la distribution uniforme des CG dans le stroma des TCG tandis qu'elles semblent être regroupées, en particulier autour de zones hémorragiques dans les GCG,
- les zones de nécrose rares mais exclusives aux TCG,
- l'activité mitotique des cellules stromales plus fréquente dans la TCG (x2),
- la présence de dépôts d'hemosidérine ou de zones d'hémorragie plus fréquente dans les GCG (x2,7) et,
- la présence de dépôts osteoïdes ou néoformation osseuse plus fréquente dans le GCG (x1,8).

Le stroma était majoritairement vasculaire dans les deux entités, et ne semblait pas contributif au diagnostic différentiel.

D'autres études comparatives réalisées opposant des GCG gnatiques à des TCG extragnatiques n'ont pas retrouvé de différence entre les deux entités sur le plan histologique (Wang et al. (57) dans une étude comparant 37 TCG extragnatiques et 24 GCG des mâchoires), morphologique et fonctionnel (Gouin et al. (58) dans une étude comparant l'ultrastructure en microscopie optique et électronique, et la capacité de résorption dentinaire d'une TCG et d'un GCG). Cependant, il est couramment décrit que les TCG présentent des CG plus grandes et avec un nombre de noyaux plus élevés que les GCG. Ces caractéristiques ont été confirmées par Kashyap et al. (analysant 5 TCG extragnatiques et 5 GCC centraux des mâchoires classés comme agressifs) (59) mais d'autres auteurs, notamment Bodhankar et al. et d'Edwards et al. (60) n'ont pas retrouvé de différence sur ces critères.

Dans leur étude comparant 37 TCG extragnatiques et 24 GCG des mâchoires, Wang et al. constataient que 13,5% des TCG présentaient des zones de nécrose, alors qu'elles étaient absentes pour tous les GCG (57).

Bien que nos données soient en accord avec la littérature, certains paramètres n'étaient disponibles que pour un faible nombre de patients (aussi bien dans notre RSL sur les TCG, que dans notre ER portant sur les cas de GCG), et ne nous permettent donc pas de conclure à leur contribution. Cependant, nous tendons à rejoindre les conclusions d'Atiyeh et al. concluant que, d'un point de vue histologique, le modèle de distribution des CG est le paramètre le plus fiable et reproductible pour le diagnostic différentiel entre ces deux entités (13).

5.2 Immunohistochimie : aide au diagnostic différentiel ?

L'apparition de l'immunohistochimie représentait un espoir pour comprendre l'origine de ces diverses lésions à cellules géantes et d'en améliorer le diagnostic.

Dans notre ER, seule l'expression du marqueur P63 a été testé, et était négatif dans 2 des 3 cas où il avait été évalué (soit 66,7% des cas). Le cas positif à P63 présentait un marquage modéré à 30%.

Dans la littérature, si ces analyses n'ont pas été effectuées pour établir une distinction diagnostique au niveau maxillo-mandibulaire, divers marqueurs de la réponse immunitaire ont été testés pour tenter de distinguer GCG et TCG, en comparant des GCG des mâchoires à des TCG extragnatiques (tableau 15). Ainsi, certains marqueurs semblent pouvoir permettre une distinction diagnostique entre ces deux entités.

P63

Le marqueur tumoral P63 a été testé par de nombreux auteurs et semblent pouvoir contribuer au diagnostic différentiel de GCG et TCG.

Dans l'étude la plus récente (2020) visant à évaluer et comparer l'expression immunohistochimique de p63 dans la TCG extragratiques et le GCG central et périphérique, Nagar et al. (61) retrouvaient une immunoexpression de p63 dans 100 % des cas de TCG alors que les GCG centraux et périphériques ont révélé une absence totale d'immunopositivité de p63. Ces résultats ont montré une différence hautement significative ($p < 0,01$). Aucune différence n'a été notée entre le GCG central et périphérique. Même le GCG central « agressif » n'a pas montré d'immunopositivité pour p63.

Les auteurs présentent également les résultats des études antérieures comparant l'expression de p63 dans les GCG et TCG (5 études depuis 2008) et concluent à des résultats similaires, en faveur de l'utilisation de p63 comme marqueur pour le diagnostic histologique de la TCG osseuse.

Seule l'étude de De la Roza (2011) conclue à un manque de spécificité pour le diagnostic de TCG, bien que p63 soit exprimée par la plupart des TCG osseuses (86,9%). Les auteurs observaient une sensibilité, une spécificité, une valeur prédictive positive et une valeur prédictive négative de l'immunohistochimie p63 pour le diagnostic de TCG osseuse, respectivement de 86,95 %, 53,36 %, 45,45 % et 91,17 %.

OCT-4

Concernant le marqueur OCT-4, Bodhankar et al. ont observé, dans une étude comparant 10 TCG et 20 GCG (de localisations anatomiques non précisées), une immunoexpression nucléaire de l'OCT-4 dans les cellules mononucléées stromales dans 80 % des TCG alors qu'elle était négative dans tous les cas de GCG (62).

Ils concluent donc que l'immunopositivité de l'OCT-4 dans la TCG peut être utilisée comme marqueur de cellules pour la différencier du GCG.

D'autres marqueurs ont été retrouvés comme non contributifs pour différencier les GCG des TCG extragratique, comme le marqueur C-SRC et la coloration TRAP (57), les marqueurs CD45 CD68 HLA-DR (51), le marqueur SOX-2 (62), AgNOR (59) et P53 (60).

L'ensemble de ces marqueurs est résumé dans le tableau ci-dessous (tableau 15) :

Auteur (année)	Marqueur étudié		Nombre de cas		Positivité marqueur* (%)	
			TCG extragnatiques	GCG gnatiques	TCG extragnatiques	GCG gnatiques
Nagar (2019)	Marqueurs diagnostiques contributifs	P63	10	20 C 20 P	100%	0%
Dickson (2015)			14	12 C	100%	0%
De Paul (2014)			119	11 C	82%	27%
Lee (2008)			26	13 C	69,2%	0%
Hammas (2012)			5	4 C	100%	0%
Bodhankar (2020)	Marqueurs diagnostiques non contributifs	OCT4	10	10 C 10 P	80%	0%
		SOX2			0%	0%
		C-SRC (protéine) (mARN)			93,5% 92,3%	91,2% 92,1%
		TRAP			89,10%	88,50%
Kader (2011)	Marqueurs diagnostiques non contributifs	PCNA	17	15 C 16 P	NS**	
		P53			23,52%	12,9%
Kashyap (2014)	Marqueurs diagnostiques non contributifs	AgNORS	5	5 Cag	NS**	
Kuma (2015)	Marqueurs diagnostiques non contributifs	CD68	10	5 C 5 P	100%	100%
		CD45			100%	100%
		HLA-DR			10%	20%

Tableau 15 : Résumé des études comparant des marqueurs immunohistochimiques dans la TCG extragnatique et le GCG maxillo-mandibulaire, entre 2001 et 2021.

C : centraux / P : périphériques / Cag : Centraux agressifs ; * Comparaison de l'immunopositivité pour les valeurs **qualitatives** (%) ; ** Comparaison de l'immunopositivité pour les valeurs **quantitatives** (moyenne d'immunopositivité), NS = non significatif.

L'expression différentielle des marqueurs immunohistochimiques dans la TCG et le GCG suggèrent donc que ces deux entités peuvent avoir une pathogenèse différente qui pourrait permettre leur distinction diagnostique (61)(62)(63). Il pourrait être intéressant d'analyser ces marqueurs sur les lésions à cellules géantes maxillo-mandibulaires dont le diagnostic de GCG est peut-être trop souvent spontanément attribué.

5.3 Séquençage génétique : perspective pour le diagnostic différentiel ?

TCG

La découverte la plus conséquente pour le diagnostic de TCG est l'identification de mutations somatiques dans le gène H3F3A (l'un des deux gènes codant pour l'histone H3.3) chez les patients atteints de TCG extracrâniennes (54)(40). Behjati et al. ont mis en évidence une altération des histones H3.3, exclusivement dans le gène H3F3A, dans 92% (49/53) des TCG osseuses examinées (64). Ces mutations, limitées à la population de cellules stromales, conduisent à des substitutions d'acides aminés de la glycine 34 au tryptophane le plus souvent (p.Gly34Trp ou G34W dans 98% des cas) ou à la leucine (p.Gly34Leu ou G34L). Dans une autre étude évaluant les mutations H3.3 d'un grand nombre de tumeurs osseuses (n = 5412), Presneau et al. ont constaté que ces mutations, en particulier celle de la glycine 34 (pGly34) dans le gène H3F3A, se produisaient dans 96% des TCG (65). De même, Divisato et al. ont confirmé la présence de la mutation somatique H3F3A dans 89% de TCG sporadiques chez 39 patients caucasiens (la plus fréquente étant p.Gly34Trp (90%)) (66).

En revanche, chez les patients asiatiques, d'autres mutations semblent être en cause dans la pathogénèse des TCG. En effet, Kaneko et al. n'ont pu identifier de mutation H3F3A chez aucun des 20 patients asiatiques atteints de TCG extracrâniennes, mais ont signalé des mutations somatiques du gène de l'isocitrate déshydrogénase (IDH) (la plus fréquente étant la mutation IDH2-R172S) chez 80% de leur 20 patients asiatiques atteints de TCG extracrâniennes (67). L'étude de Presneau et al. ne retrouvait pas de mutation IDH2 dans les 84 TCG analysées (65), ni celle de Divisato et al. analysant les mutations retrouvées dans les TCG sporadiques de 39 patients caucasiens.

GCG

Certains auteurs se sont alors intéressés à la recherche de la mutation H3F3A dans les GCG des mâchoires. Ainsi, Flanagan et al. ne trouvaient aucune substitution H3.3 pGly34 dans 78 GCG centraux solitaires (29). De même, Gomes et al. ont démontré que les GCG centraux des mâchoires ne partageaient pas les mutations H3F3A (G34W ou G34L) rapportées dans les TCG extracrâniennes(68). Quelques années plus tard, Gomes et al. ont rapporté, par une analyse de 58 échantillons de GCG, que 72% d'entre eux présentaient des mutations somatiques « gain de fonction » : celles de KRAS, FRGR1 et TRPV4 (69). Ils ont constaté que les mutations TRPV4

(p.M713V/I) étaient exclusives au GCG central et n'étaient pas retrouvées dans les formes périphériques.

En revanche, dans une étude analysant 15 cas de GCG périphériques associés aux implants dentaires, Martins-Chaves et al. ont détecté des mutations KRAS dans plus de la moitié des cas (53,8%) (70).

Ces conclusions sont en accord avec les données de notre ER qui ne retrouvait aucune mutation H3F3A G34W dans les GCG maxillo-mandibulaires, bien que peu de cas (5 patients) avaient été testés.

Synthèse

Ces résultats semblent confirmer l'intérêt majeur de la génétique moléculaire pour le diagnostic différentiel de ces deux entités. Ainsi, Lee et al. ont recommandé de réaliser le séquençage de diverses mutations H3F3A et/ou l'emploi de l'anticorps dérivé contre la protéine mutante H3F3A G34W (la plus fréquente) lors de la prise en charge de GCG ou de TCG. (54). De plus, Presneau et al. ont ajouté qu'en l'absence de mutations H3F3A pGly34, le diagnostic de TCG était peu probable (65).

Dans la littérature, aucun cas de TCG maxillaire ou mandibulaire confirmé par mutation H3F3A n'a été décrit. Ceci s'explique très probablement par la rareté de cette localisation et par l'absence de la recherche systématique de ce paramètre. En effet, les cas inclus dans cette RSL précédent pour la plupart l'apparition de ces techniques. Aucun des cas décrits n'a eu recours à une recherche de mutation génétique et seulement un patient a pu bénéficier d'une étude par immunohistochimie (positivité à l'acide phosphatase et faible positivité des CG à la beta glucuronidase). Ainsi, il existe certainement une surévaluation du nombre de GCG maxillo-mandibulaires, dont le diagnostic différentiel avec TCG devrait être réévalué par l'utilisation de ces marqueurs, notamment pour les cas dont l'aspect clinique agressif et récidivant a été mis en évidence.

5.4 TCG associée à la MP : même mécanisme physiopathologique ?

Concernant les TCG/MP, notre RSL retrouvait un âge plus avancé (en moyenne 62,7 ans versus 32,3 ans), une prédominance masculine, une symptomatologie plus fréquente (88,9% des cas versus 62,5%), une localisation plus volontiers multiple (36,4% des cas versus 5,5%) et des

taux élevés de phosphatases alcalines (PAL) (100% versus 25%), par rapport aux cas de TCG sporadiques.

Ces résultats sont similaires aux données déjà mises en évidence chez les patients atteints de TCG/MP du squelette extragnatique. Dans leur étude rétrospective comparant 100 patients atteints de TCG et 117 patients avec TCG/MP, Divisato et al. retrouvaient un âge moyen de 62,5 ans, une localisation multiple dans 25% des cas, des taux élevés des PAL dans 98,6% des cas. Les auteurs décrivaient également, chez les patients avec TCG/MP, un taux de survie à 5 ans inférieur à 50% (versus plus de 95% chez les cas sporadiques) et des ATCD familiaux chez 35% (aucun chez les cas sporadiques) (66).

Les mêmes auteurs ont identifié une mutation germinale (p.Pro937Arg) dans le gène ZNF687 comme responsable de la TCG survenant dans la MP (71). Ils ont également confirmé l'absence d'occurrence simultanée des mutations ZNF687 (germinale) et H3F3A (somatique), prouvant que les TCG/MP dépendent d'un mécanisme oncogénique différent des TCG sporadiques (66)(71).

5.5 Synthèse

La comparaison des GCG maxillo-mandibulaires et TCG extragnatiques dans la littérature, a donc permis de retenir des critères diagnostiques supplémentaires qui pourraient s'avérer utile pour le diagnostic différentiel de ces deux entités (tableau 16).

	TCG extragnatiques	GCG gnatiques
Radiologie	Possible minéralisation interne	Possible association avec KOA
Immunohistochimie	Expression P63 Expression OCT-4	
Génétique moléculaire	Mutation H3F3A (patients caucasiens) Mutation IDH2 (patients asiatiques) Mutation ZNF687 (TCG/MP)	Mutation KRAS / TRPV4 / FGFR1

Tableau 16 : Critères d'aide au diagnostic différentiel des GCG maxillo-mandibulaires et TCG extragnatiques, retrouvés dans la littérature.

5.6 Possibilités thérapeutiques

GCG

La prise en charge actuelle des GCG centraux non agressifs et périphériques repose sur une exérèse chirurgicale associée à un traitement complémentaire, avec curetage ou ostéotomie périphérique, afin de diminuer le risque de récurrence.

Le dilemme thérapeutique réside dans la prise en charge des GCG centraux agressifs. Selon Schreuder et al., la résection en bloc avec une marge de 5 mm de tissu sain s'avère être l'option chirurgicale la plus fiable pour ces lésions agressives (41). Cependant, afin d'éviter les conséquences post opératoires associées aux traitements chirurgicaux, plusieurs traitements pharmacologiques ont été testés. Dans leurs RSL, Chrcanovic et al. rapportaient l'utilisation de traitements pharmacologiques dans 13,4% des cas de GCG centraux (essentiellement calcitonine et corticostéroïdes) et seulement 1,7% pour les GCG périphériques (sclérothérapie)(30)(31). D'après ces auteurs, la calcitonine systémique et les injections intra lésionnelles de corticoïdes se sont révélées être des alternatives efficaces à la prise en charge chirurgicale des GCG centraux (41).

En revanche, ces thérapeutiques présentaient des inconvénients non négligeables (longue durée de traitement, nécessité d'intervention chirurgicale complémentaire en cas d'inefficacité et effets secondaires) qui incitent à indiquer leur utilisation uniquement pour la prise en charge des GCG centraux agressifs et pour les autres entités diagnostiques dont la chirurgie impliquerait des préjudices esthétiques et fonctionnels trop importants (30)(31)(41).

Pour finir, bien qu'encore peu décrit dans la littérature, le dénosumab pourrait devenir une option thérapeutique pour certains patients mais il doit encore faire l'objet d'enquêtes plus approfondies (55).

TCG

Le traitement idéal de la TCG reste controversé (32). Il repose sur un curetage ou une exérèse plus large, selon l'extension tumorale aux tissus mous (46)(32). La résection « en bloc » a longtemps été décrite comme traitement de référence (8), mais du fait de la morbidité qui en résulte, elle semble aujourd'hui réservée aux TCG avec une large extension aux tissus mous. Dans notre RSL sur les TCG maxillo-mandibulaires, elle était réalisée dans 25% des cas.

Le dénosumab tient aujourd'hui une place importante dans le traitement des TCG osseuses.

En 2013, son utilisation a été approuvée par la Food and Drug Administration des États-Unis pour les patients atteints de TCG non résécable ou ceux atteints de TCG dont la chirurgie

entraînerait trop de préjudices esthétiques et/ou fonctionnels. Par la suite, son intérêt a été démontré dans une indication néo-adjuvante, dans le but de réduire le volume tumoral, sur la base d'études suggérant qu'une courte cure de dénosumab avant la résection pourrait faciliter la chirurgie, et diminuer le risque de récurrence locale (32).

Ainsi, la TCG et GCG n'impliquant pas les mêmes stratégies thérapeutiques, il est indispensable d'obtenir un diagnostic fiable, afin de ne pas sous-traiter une lésion potentiellement maligne, et inversement de ne pas sur-traiter une lésion bénigne.

5.7 Quel bilan initial devant le diagnostic de lésions à cellules géantes maxillo-mandibulaires ?

Plusieurs auteurs recommandaient en premier lieu d'exclure une hyperparathyroïdie, que ce soit pour les TCG extragratiques ou les GCG des mâchoires, afin d'éliminer le diagnostic de tumeur brune de l'hyperparathyroïdie, cliniquement et histologiquement similaires et dont le traitement repose sur la normalisation métabolique (19)(4).

Dans notre RSL sur les TCG maxillo-mandibulaires, un bilan biologique avec à minima un dosage de la calcémie, était réalisé dans 55,3% des cas.

Une imagerie thyroïdienne a été réalisée chez 2 patients (une échographie thyroïdienne pour l'un (19) et une scintigraphie thyroïdienne pour l'autre (8)).

D'autres auteurs recommandaient de rechercher systématiquement une maladie de Paget sous-jacente devant un diagnostic de TCG de localisation cranio-faciale. En effet, cette localisation est rarement rapportée, sauf en cas d'association avec la MP.

Dans notre RSL sur les TCG maxillo-mandibulaires, des bilans radiographiques osseux pour le diagnostic ou le suivi de la MP étaient réalisés dans 72% des TCG/MP. Une scintigraphie osseuse avait été réalisée pour confirmer la MP chez un seul patient (23). Pour les cas sporadiques, les deux bilans radiologiques osseux réalisés avaient pour but de rechercher d'autres localisations de TCG (15)(19).

Devant le risque d'évolution métastatique des TCG, il conviendrait donc de réaliser au minimum une radiographie thoracique. Cependant, dans notre RSL, une radiographie thoracique a été réalisée uniquement chez trois patients, soit 10,3% des cas (13)(24)(26).

C'est pour cela que nous proposons un diagramme décisionnel d'aide au diagnostic de lésion à cellules géantes maxillaire ou mandibulaire, afin de guider les praticiens dans la recherche de diagnostics différentiels et la mise en place de solutions thérapeutiques les plus adéquates pour éviter les erreurs et retards de diagnostic de lésions malignes ainsi que les récurrences locales. Ce diagramme décisionnel est uniquement adapté pour des lésions présentant des caractéristiques cliniques et histologiques d'une lésion à cellules géantes maxillaire ou mandibulaire et de localisation unique (afin d'exclure des diagnostics différentiels tels que le chérubisme) (Figure 2).

En raison des différences d'effectifs entre les RSL des TCG et GCG, l'ensemble des comparaisons et interprétations effectuées dans ce travail sont à prendre avec précaution et doivent être confirmées dans de futures études. Ce diagramme décisionnel, établi à partir de ces données hétérogènes, doit être encore évalué avant de pouvoir être appliqué en pratique quotidienne.

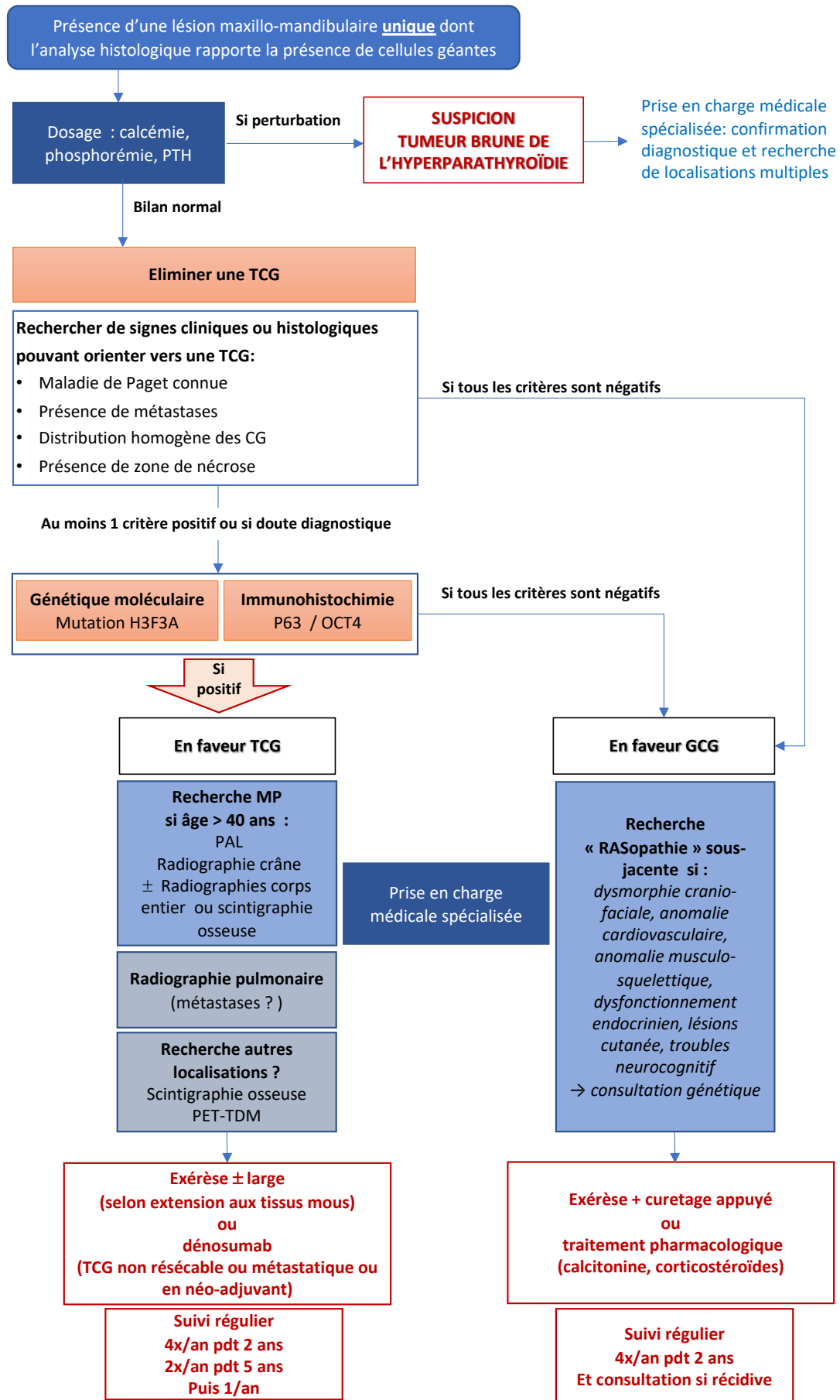


Figure 2 : Proposition de diagramme décisionnel

6. CONCLUSION

L'existence des TCG au niveau maxillo-mandibulaire, qui a longtemps été controversée, est confirmée par les rares cas rapportés dans la littérature présentant une évolution maligne de lésions à cellules géantes maxillo-mandibulaires, ne pouvant donc pas entrer dans la définition du GCG (strictement bénin).

Bien que la majorité des lésions maxillo-mandibulaires soient cliniquement et histologiquement distinctes de la TCG extragnatique typique, un sous-ensemble de ces lésions présente une évolution clinique agressive et possède des caractéristiques histologiques similaires aux TCG extragnatiques typiques. De plus, si certaines caractéristiques cliniques, radiologiques et histologiques permettent d'orienter le diagnostic différentiel entre GCG et TCG lorsque celles-ci sont à localisation maxillo-mandibulaire (comme le caractère symptomatique, la localité en radiologie, le modèle de distribution des CG ou la présence de nécrose en histologie), le recours aux techniques d'immunohistochimie et de génétique moléculaire semble aujourd'hui indispensable afin d'arriver à un diagnostic définitif.

Ainsi, d'après l'ensemble de ces données, il est possible que le diagnostic de TCG maxillo-mandibulaire soit sous-diagnostiqué du fait de la localisation faisant évoquer en priorité un GCG et du fait qu'elle soit jusqu'alors méconnue des spécialistes de la cavité orale.

7. BIBLIOGRAPHIE

1. Campidelli C, Righi A, Maremonti P, Neri F, Castaldini L, Cocchi R, et al. Giant cell tumor of the mandible in a patient with Paget's disease. *Otolaryngol Neck Surg.* avr 2007;136(4_suppl):S62-4.
2. Murphey MD, Nomikos GC, Flemming DJ, Gannon FH, Temple HT, Kransdorf MJ. Imaging of Giant Cell Tumor and Giant Cell Reparative Granuloma of Bone: Radiologic-Pathologic Correlation. *RadioGraphics.* sept 2001;21(5):1283-309.
3. Mintz GA, Abrams AM, Carlsen GD, Melrose RJ, Fister HW. Primary malignant giant cell tumor of the mandible. *Oral Surg Oral Med Oral Pathol.* févr 1981;51(2):164-71.
4. Bahbah S, El Harti K, El Wady W. Giant cell tumor of the maxilla: an unusual neoplasm. *Pan Afr Med J [Internet].* 2020 [cité 21 mars 2021];36. Disponible sur: <https://www.panafrican-med-journal.com/content/article/36/342/full>
5. Miller AS, Cuttino CL, Elzay RP, Levy WM, Harwick RD. Giant Cell Tumor of the Jaws Associated With Paget Disease of Bone: Report of Two Cases and Review of the Literature. *Arch Otolaryngol - Head Neck Surg.* 1 sept 1974;100(3):233-6.
6. Hutter RVP, Foote FW, Frazell EL, Francis KC. Giant cell tumors complicating Paget's disease of bone. *Cancer.* 1963;16(8):1044-56.
7. Karakida K, Ota Y, Aoki T, Akamatsu T, Kajiwara H, Hirabayashi K. Multiple Giant Cell Tumors in Maxilla and Skull Complicating Paget's Disease of Bone. July 21 2010. 35(3):112-7.
8. Marioni G, Marchese-Ragona R, Guarda-Nardini L, Stramare R, Tognazza E, Marino F, et al. Giant cell tumour (central giant cell lesion) of the maxilla. *Acta Otolaryngol (Stockh).* juill 2006;126(7):779-81.
9. Bondi R, Urso C, Santucci B, Santucci M, Marchesi A, Panzoni E. Giant Cell Lesion of the Jaw. *Case Report. Tumori J.* 1 août 1988;74(4):479-84.
10. Stolovitzky JP, Waldron CA, McConnel FMS. Giant cell lesions of the maxilla and paranasal sinuses. *Head Neck.* 1994;16(2):143-8.
11. Agrawa A, Shukla A. "Osteoclastoma of Maxilla" a Rare Case. *Indian J Otolaryngol Head Neck Surg.* mars 2016;68(1):104-6.
12. Sioud S, Bertolus C, Gruffaz F, Ghoul S, Menard P, Bertrand J-C, et al. Tumeurs à cellules géantes: à propos de trois cas récidivants chez des sujets jeunes. *Rev Stomatol Chir Maxillofac.* avr 2007;108(2):131-4.
13. Atiyeh T, Il K, Am Z, Am H. Giant cell tumor (osteoclastoma) of the mandible: a diagnostic dilemma and a therapeutic challenge. *Ann Plast Surg.* 1 août 1996;37(2):195-200.
14. Giri GVV, Sukumaran G, Ravindran C, Narasimman M. Giant cell tumor of the mandible. *J Oral Maxillofac Pathol JOMFP.* 2015;19(1):108.
15. Ajagbe H.A, Samuel I. Giant-cell tumor of the maxilla: Report of a case. *Oral Surg Oral Med Oral Pathol.* 1 déc 1978;46(6):759-64.
16. Kulkarni D, Shetty L, Kulkarni M, Mahajan B. Extensive Giant Cell Tumour of the Mandible: A Case Report with Review. *J Maxillofac Oral Surg.* déc 2013;12(4):461-5.
17. Guerrissi JO. Giant cells mandibular lesion: surgical treatment with preservation of the dentition. *J Craniofac Surg.* juill 2013;24(4):1394-6.
18. Sturrock BD. Giant cell tumor of the mandible. *J Oral Maxillofac Surg.* 1 avr 1984;42(4):262-7.
19. Smith GA, Ward PH. Giant-Cell Lesions of the Facial Skeleton. *Arch Otolaryngol.* 1 avr 1978;104(4):186-90.

20. Herford AS, Cicciù M. Recombinant Human Bone Morphogenetic Protein Type 2 Jaw Reconstruction in Patients Affected by Giant Cell Tumor. *J Craniofac Surg.* nov 2010;21(6):1970-5.
21. Kaban LB, Mulliken JB, Ezekowitz RA, Phil D, Ebb D, Smith PS, et al. Antiangiogenic Therapy of a Recurrent Giant Cell Tumor of the Mandible With Interferon Alfa-2a. *Pediatrics.* 1 juin 1999;103(6):1145-9.
22. Bhambhani M, Lamberty BG, Clements MR, Skingle SJ, Crisp AJ. Giant cell tumours in mandible and spine: a rare complication of Paget's disease of bone. *Ann Rheum Dis.* déc 1992;51(12):1335-7.
23. Hoffman. Maxillary giant cell tumour associated with Paget's disease of bone. *Int J Oral Maxillofac Surg.* 1 juin 1994;23(3):161-4.
24. Cones DMT. An unusual bone tumour complicating paget's disease. *J Bone Joint Surg Br.* 1 févr 1953;35-B(1):101-5.
25. Shklar G, Meyer I. A giant-cell tumor of the maxilla in an area of osteitis deformans (Paget's disease of bone). *Oral Surg Oral Med Oral Pathol.* août 1958;11(8):835-42.
26. Brooke RI. Giant-cell tumor in patients with Paget's disease. *Oral Surg Oral Med Oral Pathol.* août 1970;30(2):230-41.
27. Jaffe HL. Giant-cell reparative granuloma, traumatic bone cyst, and fibrous (fibro-oseous) dysplasia of the jawbones. *Oral Surg Oral Med Oral Pathol.* janv 1953;6(1):159-75.
28. Borges BBP, Fornazieri MA, Bezerra APC de A, Martins LAL, Pinna F de R, Voegels RL. Giant cell bone lesions in the craniofacial region: a diagnostic and therapeutic challenge. *Int Forum Allergy Rhinol.* 2012;2(6):501-6.
29. Flanagan AM, Speight PM. Giant Cell Lesions of the Craniofacial Bones. *Head Neck Pathol.* déc 2014;8(4):445.
30. Chrcanovic BR, Gomes CC, Gomez RS. Peripheral giant cell granuloma associated with dental implants: a systematic review. *J Stomatol Oral Maxillofac Surg.* nov 2019;120(5):456-61.
31. Chrcanovic BR, Gomes CC, Gomez RS. Central giant cell lesion of the jaws: An updated analysis of 2270 cases reported in the literature. *J Oral Pathol Med Off Publ Int Assoc Oral Pathol Am Acad Oral Pathol.* sept 2018;47(8):731-9.
32. Errani C, Mavrogenis AF, Tsukamoto S. What's new in musculoskeletal oncology. *BMC Musculoskelet Disord.* 17 août 2021;22:704.
33. Choi JH, Ro JY. The 2020 WHO Classification of Tumors of Bone: An Updated Review. *Adv Anat Pathol.* mai 2021;28(3):119-38.
34. Sbaraglia M, Bellan E, Tos APD. The 2020 WHO Classification of Soft Tissue Tumours: news and perspectives. *Pathol - J Ital Soc Anat Pathol Diagn Cytopathol.* 2021;113:70-84.
35. Yamaguchi T, Dorfman HD. Giant Cell Reparative Granuloma: A Comparative Clinicopathologic Study of Lesions in Gnathic and Extragnathic Sites. *Int J Surg Pathol.* 1 juill 2001;9(3):189-200.
36. Speight PM, Takata T. New tumour entities in the 4th edition of the World Health Organization Classification of Head and Neck tumours: odontogenic and maxillofacial bone tumours. *Virchows Arch.* 2018;472(3):331.
37. Barthélémy I, Mondié J-M. Tumeurs et pseudotumeurs des maxillaires riches en cellules géantes. *Rev Stomatol Chir Maxillofac.* 1 sept 2009;110(4):209-13.
38. Chuong R, Kaban LB, Kozakewich H, Perez-Atayde A. Central giant cell lesions of the jaws: a clinicopathologic study. *J Oral Maxillofac Surg Off J Am Assoc Oral Maxillofac Surg.* sept 1986;44(9):708-13.

39. Kaban LB, Troulis MJ, Ebb D, August M, Hornicek FJ, Dodson TB. Antiangiogenic therapy with interferon alpha for giant cell lesions of the jaws. *J Oral Maxillofac Surg.* 1 oct 2002;60(10):1103-11.
40. Edwards P-C. Insight into the pathogenesis and nature of Central giant cell lesions of the jaws. *Med Oral Patol Oral Cir Bucal.* mars 2015;20(2):e196-8.
41. Schreuder WH, van der Wal JE, de Lange J, van den Berg H. Multiple versus solitary giant cell lesions of the jaw: Similar or distinct entities? *Bone.* 1 août 2021;149:115935.
42. Auclair PL, Cuenin P, Kratochvil FJ, Slater LJ, Ellis GL. A clinical and histomorphologic comparison of the central giant cell granuloma and the giant cell tumor. *Oral Surg Oral Med Oral Pathol.* août 1988;66(2):197-208.
43. Hirschl S. Diagnostic Criteria and Review of the Literature with the First Case Described in the Temporal Bone. :11.
44. Lee C-H, Espinosa I, Jensen KC, Subramanian S, Zhu SX, Varma S, et al. Gene expression profiling identifies p63 as a diagnostic marker for giant cell tumor of the bone. *Mod Pathol.* mai 2008;21(5):531-9.
45. Saw S, Thomas N, Gleeson MJ, Bódi I, Connor S, Hortobágyi T. Giant Cell Tumour and Central Giant Cell Reparative Granuloma of the Skull: do These Represent Ends of a Spectrum? A Case Report and Literature Review. *Pathol Oncol Res.* juin 2009;15(2):291-5.
46. Labit-Bouvier C, Treffel M, Marie B. Tumeurs à cellules géantes des os : diagnostic moléculaire et implications thérapeutiques. 2018;5.
47. Waldron CA. Giant cell tumors of the jawbones. *Oral Surg Oral Med Oral Pathol.* 1 sept 1953;6(9):1055-64.
48. Waldron CA, Shafer WG. The Central Giant Cell Reparative Granuloma of the Jaws. An Analysis of 38 Cases. *Am J Clin Pathol.* 1 avr 1966;45(4):437-47.
49. Lipsey MW, Wilson DB. Practical meta-analysis. Thousand Oaks, CA, US: Sage Publications, Inc; 2001. ix, 247 p. (Practical meta-analysis).
50. Littell JH, Corcoran J, Pillai V. Systematic Reviews and Meta-Analysis. Oxford University Press, USA; 2008. 211 p.
51. Kumar A, Sherlin HJ, Ramani P, Natesan A, Premkumar P. Expression of CD 68, CD 45 and human leukocyte antigen-DR in central and peripheral giant cell granuloma, giant cell tumor of long bones, and tuberculous granuloma: An immunohistochemical study. *Indian J Dent Res Off Publ Indian Soc Dent Res.* juin 2015;26(3):295-303.
52. Cones. AN UNUSUAL BONE TUMOUR COMPLICATING PAGET'S DISEASE [Internet]. [cité 6 mai 2021]. Disponible sur: <https://online.boneandjoint.org.uk/doi/epdf/10.1302/0301-620X.35B1.101>
53. Lee J-C, Huang H-Y. Soft Tissue Special Issue: Giant Cell-Rich Lesions of the Head and Neck Region. *Head Neck Pathol.* 1 mars 2020;14(1):97-108.
54. Lee J-C, Huang H-Y. Soft Tissue Special Issue: Giant Cell-Rich Lesions of the Head and Neck Region. *Head Neck Pathol.* 16 janv 2020;14(1):97-108.
55. Lipplaa A, Dijkstra S, Gelderblom H. Challenges of denosumab in giant cell tumor of bone, and other giant cell-rich tumors of bone. *Curr Opin Oncol.* juill 2019;31(4):329-35.
56. Quick CA, Anderson R, Stool S. Giant cell tumors of the maxilla in children. *The Laryngoscope.* mai 1980;90(5 Pt 1):784-91.
57. Wang C, Song Y, Peng B, Fan M, Li J, Zhu S, et al. Expression of c-Src and comparison of cytologic features in cherubism, central giant cell granuloma and giant cell tumors. *Oncol Rep.* 1 mars 2006;15(3):589-94.
58. Gouin F, Grimaud E, Redini F, Moreau A, Passuti N, Heymann D. Metatarsal Giant Cell Tumors and Giant Cell Reparative Granuloma are Similar Entities. *Clin Orthop Relat Res.* nov 2003;416:278-84.

59. Kashyap B, Reddy SP, Desai R, Puranik RS, Vanaki SS. Computer assisted histomorphologic comparison and the expression of AgNORs in the central and peripheral giant cell lesions of the oral cavity and giant cell tumor of the long bone. *J Oral Maxillofac Pathol JOMFP*. sept 2014;18(Suppl 1):S54-9.
60. Edward. M L, H. Abdullah B, A. Kader O. Histopathological and Immunohistochemical Study of Giant Cell Granuloma of the Jaw and Giant Cell Tumor of Long Bones (Comparative Study). *Iraqi Postgrad Med J*. 28 mars 2011;10(1):33-9.
61. Nagar SR, Bansal S, Jashnani K, Sinha A, Desai RS. A Comparative Analysis of p63 Expression in Giant Cell Tumour (GCT), Central Giant Cell Granuloma (CGCG) and Peripheral Giant Cell Granuloma (PGCG). *Head Neck Pathol*. 23 déc 2019;14(3):733-41.
62. Bodhankar K, Bansal S, Jashnani K, Desai RS. Immunohistochemical expression of stem cell markers OCT-4 and SOX-2 in giant cell tumor, central giant cell granuloma, and peripheral giant cell granuloma. *Oral Surg Oral Med Oral Pathol Oral Radiol*. 1 juill 2020;130(1):78-84.
63. Dickson BC, Li S-Q, Wunder JS, Ferguson PC, Eslami B, Werier JA, et al. Giant cell tumor of bone express p63. *Mod Pathol*. avr 2008;21(4):369-75.
64. Behjati S, Tarpey PS, Presneau N, Scheipl S, Pillay N, Van Loo P, et al. Distinct H3F3A and H3F3B driver mutations define chondroblastoma and giant cell tumor of bone. *Nat Genet*. déc 2013;45(12):1479-82.
65. Presneau N, Baumhoer D, Behjati S, Pillay N, Tarpey P, Campbell PJ, et al. Diagnostic value of *H3F3A* mutations in giant cell tumour of bone compared to osteoclast-rich mimics: Diagnostic value of *H3F3A* mutations in giant cell tumour of bone. *J Pathol Clin Res*. avr 2015;1(2):113-23.
66. Divisato G, Scotto di Carlo F, Pazzaglia L, Rizzo R, Coviello DA, Benassi MS, et al. The distinct clinical features of giant cell tumor of bone in pagetic and non-pagetic patients are associated with genetic, biochemical and histological differences. *Oncotarget*. 8 sept 2017;8(38):63121-31.
67. Kato Kaneko M, Liu X, Oki H, Ogasawara S, Nakamura T, Saidoh N, et al. Isocitrate dehydrogenase mutation is frequently observed in giant cell tumor of bone. *Cancer Sci*. juin 2014;105(6):744-8.
68. Gomes CC, Diniz MG, Amaral FR, Antonini Guimarães BV, Gomez RS. The highly prevalent H3F3A mutation in giant cell tumours of bone is not shared by sporadic central giant cell lesion of the jaws. *Oral Surg Oral Med Oral Pathol Oral Radiol*. 1 nov 2014;118(5):583-5.
69. Gomes CC, Diniz MG, Bastos VC, Bernardes VF, Gomez RS. Making sense of giant cell lesions of the jaws (GCLJ): lessons learned from next-generation sequencing. *J Pathol*. 2020;250(2):126-33.
70. Martins-Chaves RR, Guimarães LM, Pereira TDSF, Pereira NB, Chrcanovic BR, Fonseca FP, et al. KRAS mutations in implant-associated peripheral giant cell granuloma. *Oral Dis*. mars 2020;26(2):334-40.
71. Divisato G, Formicola D, Esposito T, Merlotti D, Pazzaglia L, Del Fattore A, et al. ZNF687 Mutations in Severe Paget Disease of Bone Associated with Giant Cell Tumor. *Am J Hum Genet*. 4 févr 2016;98(2):275-86.

8. ANNEXES

Annexe 1 : Principales caractéristiques des TCG maxillo-mandibulaires sporadiques

Annexe 2 : Principales caractéristiques des TCG maxillo-mandibulaires associées à la maladie de Paget

Annexe 3 : Caractéristiques histologiques des TCG maxillo-mandibulaires sporadiques

Annexe 4 : Caractéristiques histologiques des TCG maxillo-mandibulaires sporadiques

Annexe 5 : Principales caractéristiques des GCG maxillo-mandibulaires (étude rétrospective - ER)

Annexe 6 : Caractéristiques histologiques des GCG maxillo-mandibulaires (étude rétrospective)

Annexe 1 : Principales caractéristiques des TCG maxillo-mandibulaires sporadiques

AUTEUR ANNEE	AGE	SEXE	LOCALISATION	DUREE D'EVOLUTION (mois)	TAILLE (cm)	SYMPTOMES	DOULEUR	CLINIQUE			EXCLUSION HYPERPARATHYROIDIE	EXAMENS COMPLEMENTAIRES	TRAITEMENT	SUIVI (mois)	RECURRENCE (n) (intervalle (mois))	EVOLUTION MALIGNE	
								RETENNISSEMENT DENTAIRE	MUQUEUSE DE RECROUVREMENT	RADIOLOGIE							
TCG SPORADIQUES																	
Bahbah 2020	12	F	maxillaire	3	5	OUI	OUI	mobilité déplacé/impact*	PATHO	Uni-	NR	OUI	NR	énucléation + curetage	12	NON	NON
Agrawa et Shukla 2015	25	H	maxillaire	6	4	OUI	OUI	NR	SAINE	Multi-	OUI	OUI	NR	énucléation	NR	NR	NR
Giri 2015	12	F	antéro-postérieure	48	5,5	NON	NON	déplacé/impact*	PATHO	Multi-	OUI	OUI	NR	résection segmentaire	NR	NON	NON
Stoud 2005	25	F	mandibule	NR	NR	NON	NON	NR	SAINE	NR	NR	NR	NR	énucléation	72	OUI (x3)	NON
	35	F	mandibule	4	2	OUI	OUI	mobilité	PATHO	NR	NR	NR	NR	énucléation + curetage	NR	OUI (x1) (M+7)	NON
Mintz 1981	55	H	mandibule	5	4,5	OUI	OUI	NR	SAINE	Multi-	OUI	OUI	NR	résection segmentaire	6	NON	Métastases †
Atiyeh 1996	40	F	mandibule	18	NR	OUI	OUI	NR	PATHO	NR	NR	OUI	Rx thorax	énucléation + curetage	NR	OUI (x1) (M+54)	NON
Bondi 1988	53	H	mandibule	12	NR	NON	NON	NR	NR	NR	NR	NR	NR	NP	NR	OUI (x2) (M+12 ; M+84)	NON
Ajagbe 1978	5	H	maxillaire	4	6	NON	NON	impact*	PATHO	Multi-	NR	OUI	Bilan rx	énucléation + curetage	23	NON	NON
Kulkarni 2011	19	F	mandibule	48	5,1	OUI	OUI	NR	NR	Multi-	OUI	NR	NR	énucléation + curetage	3	NON	NON
Marioni 2006	83	H	maxillaire	36	7	OUI	NON	NR	NR	NR	OUI (perforation)	OUI	Scinti thyroid.	résection segmentaire	12	NON	NON
Guerissi 2013	22	F	mandibule	8	5,5	OUI	OUI	NR	NR	Multi-	NR	NR	NR	résection segmentaire	8	NON	NON
Sturrock 1984	17	F	mandibule	1,5	NR	NON	NON	mobilité résorpt* radulaire	NR	NR	NR	NR	NR	énucléation + curetage	30	OUI (x1) (NR)	NON
Smith 1978	85	H	maxillaire	12	8	NON	NON	NR	PATHO	NR	OUI (perforation)	OUI	Bilan rx Echo thyroid.	résection partielle puis radiothérapie	NR	NON	NON
Herford 2010	25	F	mandibule	NR	NR	NR	NR	NR	PATHO	Multi-	OUI (perforation)	NR	NR	résection segmentaire	NR	NON	NON
Kaban 1999	5	F	mandibule	NR	5	OUI	OUI	NR	NR	Uni-	OUI	NR	NR	énucléation	48	OUI (x2) (M+2 ; M+2)	NON
	22	F	maxillaire	5	2	NR	NR	résorpt* radulaire	NR	NR	NR	NR	NR	énucléation + curetage	132	OUI (x3) (M+24 ; M+ 24; NR)	NON
Stolovitzky 1994	42	F	maxillaire	1,5	NR	OUI	NR	mobilité/perte resorpt* radulaire	NR	NR	NR	NR	NR	résection marginale	60	NON	NON

Annexe 2 : Principales caractéristiques des TCG maxillo-mandibulaires associées à la maladie de Paget

AUTEUR ANNEE	AGE	SEXE	LOCALISATION	DUREE D'EVOLUTION (mois)	CLINIQUE				MUCQUEUSE DE RECOUVREMENT	LOCALARITE	ATTEINTE CORTICALE	EXCLUSION HYPER-PARATHYROÏDIE	EXAMENS COMPLEMENTAIRES	TRAITEMENT	SUIVI (mois)	RECURRENCE (n) (intervalle (mois))	EVOLUTION
					SYMPTOMES	DOULEUR	RETENTISSEMENT DENTAIRE	RETENTISSEMENT DENTAIRE									
TCG/MP																	
Bhambhani 1992	52	H	mandibule postérieure	NR	NR	OUI	OUI	perte	NR	Multi-	NR	OUI	Bilan rx	Médical puis curetage	NR	OUI (x2) (M+6; M+12)	NON
Karakida 2010	57	F	maxillaire antéro-postérieure	3	4,7	OUI	OUI	déplacement	PATHO	NR	OUI (perforation)	OUI	NR	résection segmentaire	15	NON	NON
Hoffman et Huntley 1994	60	H	maxillaire postérieure	0,75	5	OUI	NON	NR	SAIN	NR	OUI (perforation)	OUI	scinti corps entier	résection segmentaire	NR	NON	NR
Cones 1953	65	H	mandibule postérieure	6	NR	OUI	OUI	NR	NR	NR	OUI	NR	Rx thorax	énucléation	6	OUI (x1) (M+0,5)	Transformation maligne métastatique †
Miller 1974	78	H	maxillaire antérieure	NR	NR	OUI	NR	NR	NR	NR	NR	NR	Bilan rx	énucléation + curetage	NR	NR	NON
	39	H	mandibulaire antéro-postérieure	NR	2,5	NR	NR	NR	NR	NR	NR	NR	Rx crâne	énucléation + curetage	NR	NR	NON
Campidelli 2007	53	H	mandibulaire antéro-postérieure	NR	NR	NR	NR	NR	NR	NR	OUI (perforation)	OUI	Rx crâne	énucléation + curetage	NR	OUI (x2) (M+6; M+10)	NON
Shklar et Meyer 1958	66	F	maxillaire antérieure	NR	3	OUI	NON	NR	NR	Multi-	NR	NON	Bilan rx	énucléation	20	NON	NON
Brooke 1970	62	H	mandibule antérieure	3	7	OUI	OUI	NR	PATHO	Multi-	OUI (perforation)	OUI	Rx thorax Bilan rx	énucléation + curetage	46	OUI (x1) (M+15)	NON
Hutter 1963	83	H	mandibule antérieure	NR	5	NON	NON	NR	NR	NR	NR	OUI	Bilan rx	énucléation + curetage	48	OUI (x1) (M+6)	Métastases
	75	F	maxillaire antéro-postérieure	24	7	OUI	NR	NR	PATHO	NR	NR	OUI	Rx crâne	radiothérapie puis résection marginale	1	NON	NON

Annexe 3 : Caractéristiques histologiques des TCG maxillo-mandibulaires sporadiques

AUTEUR/ANNEE	AGE	SEXE	DISTRIBUTION CG	NOYAUX CG	STROMA	ZONES HEMORRAGIQUES OU DEPOTS D'HEMOSIDERINE	NEFORMATION OSSEUSE OU DEPOTS OSTEOIDES	AUTRES	MITOSES STROMALES
TCG SPORADIQUES									
Bahbah 2020	12	F	Distribution homogène	NR	vasculaire	NR	OUI	Infiltrat inflammatoire	NR
Agrawa et Shukla 2015	25	H	NR	NR	NR	NR	NR	Infiltrat inflammatoire	NR
Giri 2015	12	F	Distribution homogène	25-50 noyaux Agréation centrale	NR	NON	NON	NR	NR
Sioud 2005	25	F	NR	NR	fibroblastique	NR	NR	NR	NR
	35	F	NR	NR	fibroblastique	NR	NR	NR	NR
Mintz 1981	55	H	NR	parfois > 100 ny	vasculaire	NR	NON	apparence maligne des cellules stromales	OUI
Atiyeh BS 1996	40	F	NR	qqs à > 50 ny agréation centrale	NR	OUI	OUI	zone de nécrose focale ny cellules stromales identiques aux ny CG	OUI
Bondi 1988	53	H	Distribution homogène	agréation centrale	collagénique	OUI	NR	NR	NR
Ajagbe 1978	5	H	NR	NR	NR	NON	NON	NR	OUI
Kulkarni 2011	19	F	Regroupées à proximité des foyers d'hémorragie	NR	NR	NR	NR	NR	NR
Marioni 2006	83	H	NR	NR	NR	OUI	NR	NR	NR
Guerissi 2013	22	F	Distribution homogène	NR	vasculaire	NR	NR	NR	NR
Sturrock 1984	17	F	Regroupées à proximité des foyers d'hémorragie	NR	collagénique	OUI	OUI	NR	NR
Smith 1978	85	H	NR	NR	NR	NR	NR	NR	NR
Herford 2010	25	F	Distribution homogène	NR	NR	OUI	OUI	ny cellules stromales identiques aux ny CG	NON
Kaban 1999	5	F	NR	NR	NR	NR	NR	NR	NR
Stolovitzky 1994	22	F	Distribution homogène	20 à 40 ny	NR	NR	NON	NR	OUI
	42	F	Distribution homogène	< ou = à 15 noyaux	NR	NR	NON	NR	OUI

Annexe 4 : Caractéristiques histologiques des TCG maxillo-mandibulaires associées à la maladie de Paget										
AUTEUR/ANNEE	AGE	SEXE	DISTRIBUTION CG	NOYAUX CG	STROMA	ZONES HEMORRAGIQUES OU DEPOTS D'HEMOSIDERINE	NEOFORMATION OSSEUSE OU DEPOTS OSTEOIDES	AUTRES	MITOSES STROMALES	
TCG /MP										
Bhambhani 1992	52	H	Regroupées	NR	NR	NR	NR	NR	NR	
Karakida 2010	57	F	NR	NR	NR	NR	NR	NR	NR	
Joffman and Huntley 1999	60	H	Distribution homogène	NR	NR	NR	NR	NR	OUI	
Cones 1953	65	H	NR	NR	NR	NR	NR	NR	OUI	
Miller 1974	78	H	Distribution homogène	> 20 noyaux agrégation centrale	collagénique	NON	NR	NR	NR	
	39	H	Distribution homogène	> 20 noyaux agrégation centrale	collagénique	NON	NR	NR	NR	
Campidelli 2007	53	H	Distribution homogène	NR	NR	NON	NON	NR	OUI	
Shklar et Meyer 1958	66	F	Distribution homogène	parfois > 50 ny	vasculaire	NR	NR	Infiltrat inflammatoire	NON	
Brooke 1970	62	H	Regroupées	NR	fibroblastique	NR	NR	Infiltrat inflammatoire	OUI	
Hutter 1963	83	H	NR	NR	vasculaire	NR	NR	NR	NR	
	75	F	NR	NR	vasculaire	NR	NR	NR	NR	

Annexe 5: Principales caractéristiques des GCG maxillo-mandibulaires (étude rétrospective)

PATIENTS	AGE	SEXE	LOCALISATION	TYPE	CLINIQUE			CARACTERISTIQUES RADIOLOGIQUES		EXCLUSION HYPERPARATHYROIDIE	TRAITEMENT	RECURRENCE (intervalle (mois))	SUIVI (mois)
					SYMPTOMES	TAILLE (mm)	RENTISSEMENT DENTAIRE	ALVEOLYSE SOUS-JACENTE (f. périphériques)	ATTEINTE CORTICALE (f. centrales)				
patient 1	33	H	mandibulaire	périphérique	NR	35	déplacement	OUI		NR	exérèse	OUI (M+3)	NR
patient 2	79	F	mandibulaire	périphérique	NON	27	mobilité	OUI		NR	exérèse	NON	5,5
patient 3	85	F	maxillaire	périphérique	OUI	50	NR	OUI		NR	exérèse	OUI (M+12)	4*
patient 4	59	F	mandibulaire	périphérique	NON	13	NR	NR		NR	exérèse	OUI (M+3)	3
patient 5	50	H	mandibulaire	périphérique	NON	10	NR	NR		NR	exérèse	NON	NR
patient 6	27	H	maxillaire	périphérique	NR	30	NR	NR		NR	exérèse	NON	NR
patient 7	27	H	mandibulaire	périphérique	OUI	10	déplacement	OUI		NR	exérèse	NON	4
patient 8	69	F	mandibulaire	périphérique	NON	40	NON	OUI		NR	exérèse	NON	NR
patient 9	60	H	maxillaire	périphérique	NON	50	NON	NON		NR	exérèse	NON	NR
patient 10	77	F	maxillaire	périphérique	NON	15	NR	NON		NR	exérèse	NON	NR
patient 11	35	F	mandibulaire	périphérique	NR	18	NON	NON		NR	exérèse	NON	NR
patient 12	65	H	mandibulaire	périphérique	NON	20	NON	NON		NR	exérèse	OUI (M+7)	14
patient 13	58	H	maxillaire	périphérique	NR	10	NON	NON		NR	exérèse	NON	22
patient 14	66	H	mandibulaire	périphérique	NR	30	NR	OUI		NR	exérèse	NON	1
patient 15	83	F	mandibulaire	périphérique	NR	20	NON	OUI		NR	exérèse	NON	2
patient 16	40	F	mandibulaire	périphérique	OUI	NR	NON	NON		NR	exérèse	NON	4*
patient 17	28	H	mandibulaire	périphérique	NON	NR	NON	NON		NR	exérèse	NON	NR

Annexe 5: Principales caractéristiques des GCG maxillo-mandibulaires (étude rétrospective) (suite)

PATIENTS	AGE	SEXE	LOCALISATION	TYPE	CLINIQUE			CARACTERISTIQUES RADIOLOGIQUES		EXCLUSION HYPERPARATHYROÏDIE	TRAITEMENT	RECURRENCE (intervalle (mois))	SUIVI (mois)
					SYMPTOMES	TAILLE (mm)	RETENTISSEMENT DENTAIRE	ALVEOLYSE SOUS-JACENTE (f. périphériques)	ATTEINTE CORTICALE (f. centrales)				
patient 18	75	H	mandibulaire	périphérique	NR	30	NR	NR		NR	exérèse + curetage	NON	NR
patient 19	59	F	maxillaire	périphérique	NR	7	NR	NR		NR	exérèse	NR	NR
patient 20	35	H	NR	périphérique	NR	12	NR	NR		NR	exérèse	NR	NR
patient 21	89	F	maxillaire	périphérique	NR	16	NR	NR		NR	exérèse	NR	NR
patient 22	13	H	maxillaire	périphérique	nr	15	NR	NR		NR	exérèse	NR	NR
patient 23	34	H	maxillaire	périphérique	NON	15	mobilité	OUI		NR	exérèse + curetage	NR	NR
patient 24	9	H	maxillaire	central	NR	NR	NR		NR	NR	exérèse	NON	6*
patient 25	21	H	mandibulaire	central	NR	30	NON		OUI (perforation)	NR	NR	OUI (NR)	17
patient 26	34	F	mandibulaire	central	NON	20	mobilité		NR	NR	exérèse + curetage	OUI (M+3)	21
patient 27	9	H	mandibulaire	central	NR	NR	NR		NR	NR	NR	NR	NR
patient 28	44	F	NR	central	NR	NR	NR		NR	NR	NR	NR	NR
patient 29	91	F	maxillaire	central	NR	20	NR		NR	OUI	NR	NR	NR
patient 30	13	H	maxillaire	central	NR	NR	NR		NR	NR	Nr	NR	NR
patient 31	17	H	mandibulaire	central	NR	NR	NR		NR	NR	exérèse	NON	NR
patient 32	8	H	maxillaire	central	NR	NR	NR		NR	NR	exérèse	OUI	72*
patient 33	10	F	maxillaire	central	NR	NR	résorption		NR	NR	exérèse + curetage	OUI (M+36; M+48)	NR
patient 34	5	H	maxillaire	central	NR	NR	NR		OUI (perforation)	OUI	NR	NR	NR
patient 35	11	H	mandibulaire	central	NR	NR	déplacement résorption		OUI (perforation)	NR	exérèse	NON	12*

ANNEXE 6 : Caractéristiques histologiques des GCG maxillo-mandibulaires (étude rétrospective)

	DISTRIBUTION CG	STROMA	ZONES HEMORRAGIQUES OU DEPOTS D'HEMOSIDERINE	NEOFORMATION OSSEUSE OU DEPOTS OSTEOIDES	INFILTRAT INFLAMMATOIRE	MITOSES STROMALES	IMMUNOHISTOCHEMIE
patient 1	NR	vasculaire	NR	NON	NR	NR	NON
patient 2	NR	vasculaire	OUI	NON	NR	NR	NON
patient 3	Distribution homogène	NR	OUI	OUI	OUI	NR	NON
patient 4	NR	vasculaire	OUI	NR	OUI	NR	NON
patient 5	NR	vasculaire	OUI	NON	NR	NON	p63: 30%
patient 6	NR	vasculaire	OUI	NON	OUI	OUI	NON
patient 7	NR	vasculaire	OUI	NR	NR	NR	NON
patient 8	NR	vasculaire	NR	NR	OUI	NR	NON
patient 9	NR	NR	NR	OUI	NR	NR	NON
patient 10	NR	vasculaire	OUI	NR	OUI	OUI	NON
patient 11	NR	vasculaire	OUI	OUI	NR	NR	NON
patient 12	NR	fibro-collagénique	NR	NON	OUI	NR	NON
patient 13	NR	vasculaire	OUI	OUI	NR	NR	NON
patient 14	NR	vasculaire	OUI	OUI	NR	NR	NON
patient 15	NR	vasculaire	NR	OUI	OUI	OUI	NON
patient 16	Regroupées	vasculaire	NR	NON	OUI	NR	NON
patient 17	Regroupées	vasculaire	NR	NON	OUI	OUI	NON
patient 18	NR	fibro-collagénique	OUI	OUI	NR	NR	NON
patient 19	NR	fibroblastique		OUI	NR	NR	NON

ANNEXE 6 : Caractéristiques histologiques des GCG maxillo-mandibulaires (étude rétrospective) (suite)

	DISTRIBUTION CG	STROMA	ZONES HEMORRAGIQUES OU DEPOTS D'HEMOSIDERINE	NEOFORMATION OSSEUSE OU DEPOTS OSTEOIDES	INFILTRAT INFLAMMATOIRE	MITOSES STROMALES	IMMUNOHISTOCHEMIE
patient 20	NR	vasculaire		OUI	OUI	NR	CD68+ . Ki67: 5%
patient 21	NR	fibroblastique		OUI	NR	NR	CD68 et AE1/AE3: Profil inflammatoire
patient 22	NR	fibroblastique		OUI	NR	NR	NON
patient 23	NR	vasculaire	NR	NR	OUI	NR	NR
patient 24	Regroupées à proximité des foyers d'hémorragie	NR	NR	NR	NR	NR	mutation H3F3A G34W négative
patient 25	Regroupées à proximité des foyers d'hémorragie	NR	OUI	OUI	NR	NR	p63 négatif
patient 26	Regroupées à proximité des foyers d'hémorragie	NR	NR	OUI	NR	NR	mutation H3F3A G34W négative CD68 : positif
patient 27	Regroupées à proximité des foyers d'hémorragie	NR	NR	OUI	NR	NR	NR
patient 28	Regroupées à proximité des foyers d'hémorragie	NR	NR	OUI	NR	NR	mutation H3F3A G34W négative
patient 29	Regroupées à proximité des foyers d'hémorragie	NR	NR	NR	NR	NR	mutation H3F3A G34W négative
patient 30	Regroupées à proximité des foyers d'hémorragie	NR	NR	OUI	NR	NR	CD68 et CD163 positif prot. S100, A1E1/E3 et calcitonine: négatives
patient 31	Regroupées à proximité des foyers d'hémorragie	collagénique	OUI	OUI	NR	NR	NON
patient 32	Distribution homogène	NR	NR	OUI	NR	OUI	NON
patient 33	Regroupées à proximité des foyers d'hémorragie	NR	OUI	OUI	NR	NR	NON
patient 34	Regroupées à proximité des foyers d'hémorragie	fibroblastique	OUI	OUI	NR	NR	gène USP6 : négatif
patient 35	Regroupées à proximité des foyers d'hémorragie	NR	OUI	NR	NR	NR	mutation H3F3A négative p63 négatif

SERMENT D'HIPPOCRATE

Au moment d'être admise à exercer la médecine, je promets et je jure d'être fidèle aux lois de l'honneur et de la probité.

Mon premier souci sera de rétablir, de préserver ou de promouvoir la santé dans tous ses éléments, physiques et mentaux, individuels et sociaux.

Je respecterai toutes les personnes, leur autonomie et leur volonté, sans aucune discrimination selon leur état ou leurs convictions. J'interviendrai pour les protéger si elles sont affaiblies, vulnérables ou menacées dans leur intégrité ou leur dignité. Même sous la contrainte, je ne ferai pas usage de mes connaissances contre les lois de l'humanité.

J'informerai les patients des décisions envisagées, de leurs raisons et de leurs conséquences.

Je ne tromperai jamais leur confiance et n'exploiterai pas le pouvoir hérité des circonstances pour forcer les consciences.

Je donnerai mes soins à l'indigent et à quiconque me les demandera. Je ne me laisserai pas influencer par la soif du gain ou la recherche de la gloire.

Admise dans l'intimité des personnes, je tairai les secrets qui me seront confiés. Reçue à l'intérieur des maisons, je respecterai les secrets des foyers et ma conduite ne servira pas à corrompre les mœurs.

Je ferai tout pour soulager les souffrances. Je ne prolongerai pas abusivement les agonies. Je ne provoquerai jamais la mort délibérément.

Je préserverai l'indépendance nécessaire à l'accomplissement de ma mission. Je n'entreprendrai rien qui dépasse mes compétences. Je les entretiendrai et les perfectionnerai pour assurer au mieux les services qui me seront demandés.

J'apporterai mon aide à mes confrères ainsi qu'à leurs familles dans l'adversité.

Que les hommes et mes confrères m'accordent leur estime si je suis fidèle à mes promesses ; que je sois déshonorée et méprisée si j'y manque.

RESUME

Contexte : Malgré leurs présentations cliniques et histologiques très similaires, les tumeurs à cellules géantes (TCG) et les granulomes à cellules géantes (GCG) ne partagent pas le même pronostic et n'impliquent pas les mêmes stratégies thérapeutiques.

Objectif : L'objectif de ce travail était de rechercher les critères cliniques, radiologiques et/ou histologiques pouvant orienter le diagnostic différentiel de ces deux entités.

Méthode : Notre travail s'est articulé en trois étapes : une revue systématique de la littérature sur les TCG maxillo-mandibulaires (encore jamais réalisée dans la littérature), la comparaison de ces résultats avec les données des 2 dernières revues systématiques effectuées sur les GCG maxillo-mandibulaires et une étude rétrospective bi-centrique sur les GCG maxillo-mandibulaires.

Résultats : Les TCG se distinguent des GCG par un caractère symptomatique et une évolution marquée par un taux de récurrence élevée et de rares cas de transformation maligne. D'un point de vue histologique, le critère le plus discriminant semblait être la distribution uniforme des cellules géantes dans le stroma pour les TCG.

Conclusion : Bien que certaines caractéristiques puissent orienter le diagnostic différentiel des TCG et GCG maxillo-mandibulaires, l'apport de l'immunohistochimie et de la génétique moléculaire semble indispensable pour arriver à un diagnostic précis.

Mots-clés : Granulomes à cellules géantes ; Tumeurs à cellules géantes ; Diagnostic différentiel.