



HAL
open science

Langue et prothèse complète : stabilité et rétention en question !

Jonas Haddad

► **To cite this version:**

Jonas Haddad. Langue et prothèse complète : stabilité et rétention en question !. Sciences du Vivant [q-bio]. 2020. dumas-03445793

HAL Id: dumas-03445793

<https://dumas.ccsd.cnrs.fr/dumas-03445793v1>

Submitted on 24 Nov 2021

HAL is a multi-disciplinary open access archive for the deposit and dissemination of scientific research documents, whether they are published or not. The documents may come from teaching and research institutions in France or abroad, or from public or private research centers.

L'archive ouverte pluridisciplinaire **HAL**, est destinée au dépôt et à la diffusion de documents scientifiques de niveau recherche, publiés ou non, émanant des établissements d'enseignement et de recherche français ou étrangers, des laboratoires publics ou privés.



Distributed under a Creative Commons Attribution - NonCommercial - NoDerivatives 4.0 International License

FACULTÉ DE SANTÉ

UFR D'ODONTOLOGIE
5, Rue Garancière 75006 PARIS

Année 2020-2021

N°

THÈSE pour le DIPLÔME D'ÉTAT DE DOCTEUR

en CHIRURGIE DENTAIRE

présentée et soutenue publiquement le

par **Jonas HADDAD**

LANGUE ET PROTHESE COMPLETE : STABILITE ET RETENTION EN QUESTION !

Dirigée par Mme. la Professeure Marie-Violaine BERTERETCHE

JURY

Mme la Professeure Marie-Violaine BERTERETCHE	Président
M. le Docteur Stéphane ESCURE	Assesseur
M. le Docteur Jean-François NGUYEN	Assesseur
Mme la Docteure Elisabeth SARFATI	Assesseur
M. le Docteur Hervé TARAGANO	Assesseur
Mme la Docteure Elisa WORTHALTER	Assesseur

UNIVERSITÉ DE PARIS

Présidente de l'Université : Mme la Professeure Christine CLERICI

Doyenne de l'U.F.R. d'Odontologie Garancière : Mme la Professeure Ariane BERDAL

Directrice Générale des Services : Madame Pascale SAINT-CYR

JURY

Mme la Professeure Marie-Violaine BERTERETCHE	Président
M. le Docteur Stéphane ESCURE	Assesseur
M. le Docteur Jean-François NGUYEN	Assesseur
Mme la Docteure Elisabeth SARFATI	Assesseur
M. le Docteur Hervé TARAGANO	Assesseur
Mme la Docteure Elisa WORTHALTER	Assesseur

Mme la Professeure M.-Violaine BERTERETCHE Docteur en Chirurgie Dentaire
Diplôme de Doctorat
Professeur des Universités - Praticien Hospitalier

En vous remerciant sincèrement pour l'honneur que vous m'avez fait en acceptant la direction de cette thèse. Votre soutien, vos conseils et votre disponibilité malgré les événements actuels et les responsabilités qui sont les vôtres ont permis d'aboutir au résultat escompté.

Votre amour de l'enseignement et de la discipline m'ont permis de la découvrir et de savoir l'apprécier, d'abord en clinique à l'hôpital puis au cours de cette thèse. En vous souhaitant encore de longues années de pratique et d'enseignement passionné pour continuer à former les chirurgiens-dentistes de demain.

Veillez trouver dans ce travail toute ma reconnaissance et l'expression de mon plus profond respect.

M. le Docteur Stéphane ESCURE Docteur en Chirurgie Dentaire
Maître de Conférences des Universités - Praticien Hospitalier

Pour l'honneur que vous me faites de siéger parmi les membres du jury.

Vos cours en amphithéâtre sur la prothèse immédiate m'ont marqué et je suis sûr qu'ils continueront de le faire parmi les promotions suivantes.

Veillez trouver ici l'expression de mes remerciements les plus sincères.

M. le Docteur Jean-François NGUYEN Docteur en Chirurgie Dentaire
Maître de Conférences des Universités - Praticien Hospitalier

Pour l'honneur que vous me faites de siéger parmi les membres du jury.

Vous m'avez guidé durant les TP de prothèses en 3^{ème} année puis je vous ai brièvement retrouvé en 6^{ème} et dernière année. Merci pour tous les conseils que vous avez pu me donner, notamment au laboratoire de prothèse.

Veillez trouver ici l'expression de ma sincère reconnaissance.

Mme la Docteure Elisabeth SARFATI Docteur en Chirurgie Dentaire
Diplôme de Doctorat
Maître de Conférences des Universités - Praticien Hospitalier

Pour l'honneur que vous me faites de siéger parmi les membres du jury.

Veillez trouver ici mes respectueux remerciements.

M. le Docteur Hervé TARRAGANO

Docteur en Chirurgie Dentaire
Maître de Conférences des Universités - Praticien
Hospitalier

Pour l'honneur que vous me faites de siéger parmi les membres du jury.

Vous avez dirigé les TP d'implantologie du soir à la faculté avec la chaleur et la bonne humeur qui vous caractérisent.

Veillez trouver ici l'expression de mon profond respect.

Mme la Docteure Elisa WORTHALTER

Docteur en Chirurgie Dentaire
Assistante Hospitalo-Universitaire

Pour l'honneur que vous me faites de siéger parmi les membres du jury.

Veillez trouver ici mes sincères et respectueuses salutations.

TABLE DES MATIERES

INTRODUCTION.....	3
1. Rappels sur la langue.....	4
1.1. Anatomie	4
1.1.1. Muscles extrinsèques	4
1.1.2. Muscles intrinsèques.....	6
1.1.3. Conséquences sur la mobilité linguale.....	7
1.2. Innervation	8
1.2.1. Nerfs assurant l'innervation linguale	8
1.2.2. Le nerf glosso-pharyngien (IX) et son rôle dans le réflexe nauséeux	9
1.3. Langue et fonctions	10
1.3.1. Mastication.....	10
1.3.2. Déglutition.....	12
1.3.3. Phonation	14
1.3.4. Ventilation	17
2. Edentement et perturbation de la fonction linguale	19
2.1. « Modifications » de la langue dues à l'édentement	19
2.1.1. Position.....	19
2.1.2. Volume	22
2.2. Répercussions sur les fonctions	23
2.2.1. Mastication.....	23
2.2.2. Déglutition.....	23
2.2.3. Phonation	24

2.2.4. Ventilation	25
3. Réhabilitation prothétique par PAC : prise en considération de la langue lors des étapes cliniques, conséquences sur les impératifs biomécaniques et sur la réhabilitation des fonctions	27
3.1. Examen clinique	27
3.1.1. Position	27
3.1.2. Volume	29
3.1.3. Frein lingual	29
3.2. Conception de la prothèse mandibulaire	30
3.2.1. La prise d’empreinte	30
3.2.2. Le plan d’occlusion	38
3.2.3. Extrados prothétiques.....	43
3.2.4. Mise en condition tissulaire	50
3.2.5. Piézographie	56
3.3. Incidence de la prothèse maxillaire sur la langue	64
3.3.1. Espace de Donders	64
3.3.2. Conséquences sur les fonctions	65
CONCLUSION.....	68
BIBLIOGRAPHIE	69

INTRODUCTION

Malgré les prédictions des odontologistes de la fin du XXème siècle, force est de constater que les patients édentés totaux sont toujours une réalité. Certes, la prévalence des patients édentés ne cesse de diminuer, notamment grâce aux progrès de la prévention ainsi que des soins conservateurs et parodontaux. Néanmoins, le vieillissement de la population, l'augmentation de l'espérance de vie et l'évolution de l'état de santé des patients (dépendance physique, difficultés d'accès et anxiété vis-à-vis des soins dentaires) sont autant de raisons qui expliquent que l'édentement total ne sera jamais une pathologie en voie de disparition.

C'est dans ce contexte que la réhabilitation prothétique par prothèse amovible complète trouve toute sa place. Dans cette discipline, un organe essentiel au succès prothétique est souvent occulté : il s'agit de la langue. En effet, cet organe joue un rôle primordial dans la stabilité et la rétention de la prothèse amovible complète mandibulaire et, de ce fait, dans le rétablissement des fonctions et dans l'amélioration du confort du patient et de sa qualité de vie.

L'objectif de cette thèse sera de mettre en évidence l'importance fondamentale de la langue dans le traitement de l'édenté complet. Après description détaillée de la langue et de son rôle clé dans les fonctions orales, il sera abordé l'impact de la perte des dents sur la fonction linguale ainsi que les fonctions orales associées. Puis les éléments cliniques à prendre en compte et les méthodes à utiliser pour intégrer au mieux la langue dans la conception prothétique seront décrits pour faire de cet organe un véritable allié de la réussite du traitement : une réhabilitation esthétique et fonctionnelle optimale pour la qualité de vie du patient édenté.

1. Rappels sur la langue

Pour pouvoir cerner l'importance de la langue dans le succès thérapeutique d'une réhabilitation par prothèse amovible complète, il faut au préalable introduire plusieurs rappels. Ainsi, dans cette partie seront abordés les aspects anatomiques, nerveux et fonctionnels d'une langue dite physiologique. Ces quelques notions permettront par la suite de mieux comprendre l'impact et les conséquences de l'édentement sur la langue.

1.1. Anatomie

La langue est un organe essentiellement musculaire, elle est composée de dix-sept muscles qui lui accordent une très grande mobilité et ainsi un rôle majeur dans l'ensemble des fonctions orales. Elle est divisée en deux parties séparées par le V lingual : un segment postérieur vertical dit pharyngien et un segment antérieur horizontal dit buccal constitué de la partie apicale et du dos de la langue.

La musculature linguale est extrêmement complexe et sa systématisation anatomique reste controversée (Carpentier et Pajoni 1989) : en effet, de par le nombre important de muscles, leur géométrie particulière et leur entrelacement dans l'épaisseur de la masse linguale, l'action précise de chaque muscle fait encore l'objet de discussions (Buchillard 2007). Néanmoins, les données acquises de la science tendent à classer les muscles de la langue en deux groupes : les muscles extrinsèques et les muscles intrinsèques.

1.1.1. Muscles extrinsèques

Les muscles extrinsèques possèdent plusieurs insertions musculaires à l'extérieur de la langue ; ils fixent cette dernière en avant à la mandibule, en arrière et en bas à l'os hyoïde, en latéral au processus styloïde du temporal et en haut au palais (figure 1).

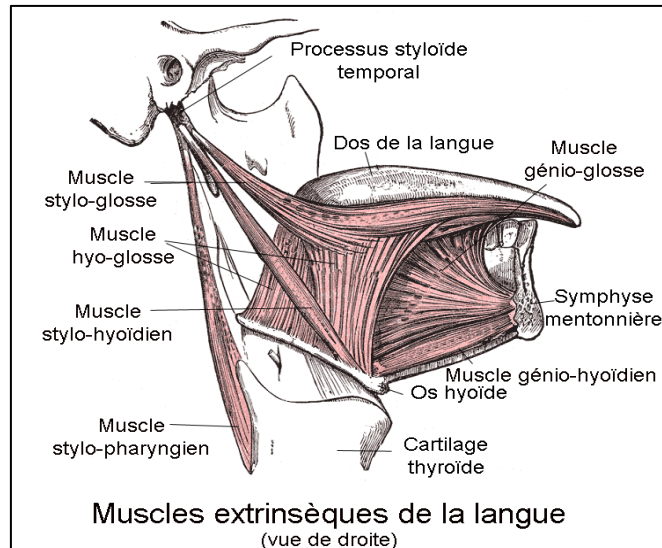


Figure 1 : Vue sagittale des muscles extrinsèques de la langue

Ils permettent de contrôler les mouvements de position de la langue dans son ensemble (Buchaillard 2007) et sont constitués de quatre paires de muscles, soit au total huit muscles (figure 2) :

- Muscle génio-glosse : c'est le muscle le plus large de la langue. Il relie la langue à la mandibule en s'insérant sur l'épine mentonnière supérieure. Il est généralement divisible en trois groupes de fibres : les fibres antérieures se dirigent vers l'apex de la langue, les fibres médianes se rendent vers la muqueuse de la face dorsale de la langue et les fibres postérieures sont quasiment horizontales et se rendent vers la partie médiane postérieure.
- Muscle hyo-glosse : il relie la langue à l'os hyoïde en s'insérant sur la partie antérieure du corps de ce dernier ainsi que sur ses grandes et petites cornes.
- Muscle stylo-glosse : il relie le bord latéral de la langue au processus styloïde du temporal. Ses fibres les plus externes atteignent la pointe de la langue tandis que les plus internes pénètrent la masse linguale en profondeur (Carpentier et Pajoni 1989).
- Muscle palato-glosse : il relie la partie latérale de la face dorsale de la langue au voile du palais

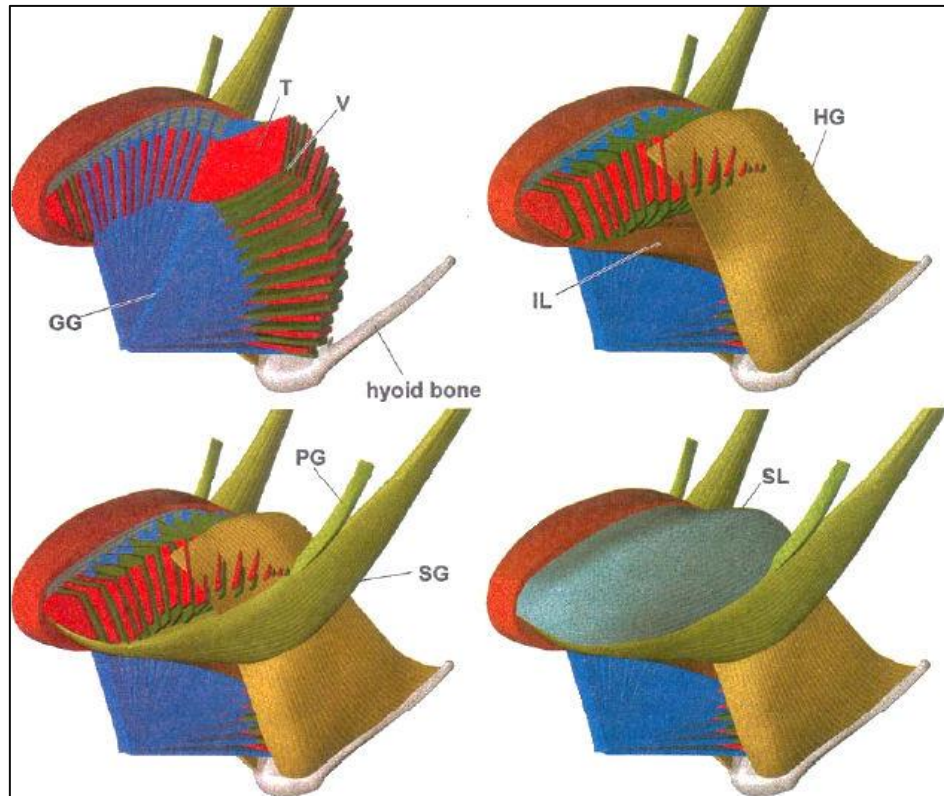


Figure 2 : Schéma tridimensionnel de la musculature linguale interne à la musculature linguale externe (GG = muscle génio-glosse ; T = muscle transverse ; IL = muscle lingual inférieur ; HG = muscle hyo-glosse ; PG = muscle palato-glosse ; SG = muscle stylo-glosse ; SL = muscle lingual supérieur) (Takemoto 2001)

1.1.2. Muscles intrinsèques

A l'intérieur de la langue, les muscles intrinsèques contrôlent les changements plus fins de forme de la langue, à savoir les mouvements d'étalement et d'enroulement.

Ils sont constitués d'un muscle impair et de quatre paires de muscles, soit au total neuf muscles (figure 3) :

- Muscle longitudinal supérieur ou lingual supérieur (impair)
- Muscle longitudinal inférieur ou lingual inférieur (pair)
- Muscle transverse (pair)
- Muscle amygdaloglosse (pair)
- Muscle pharyngoglosse (pair)

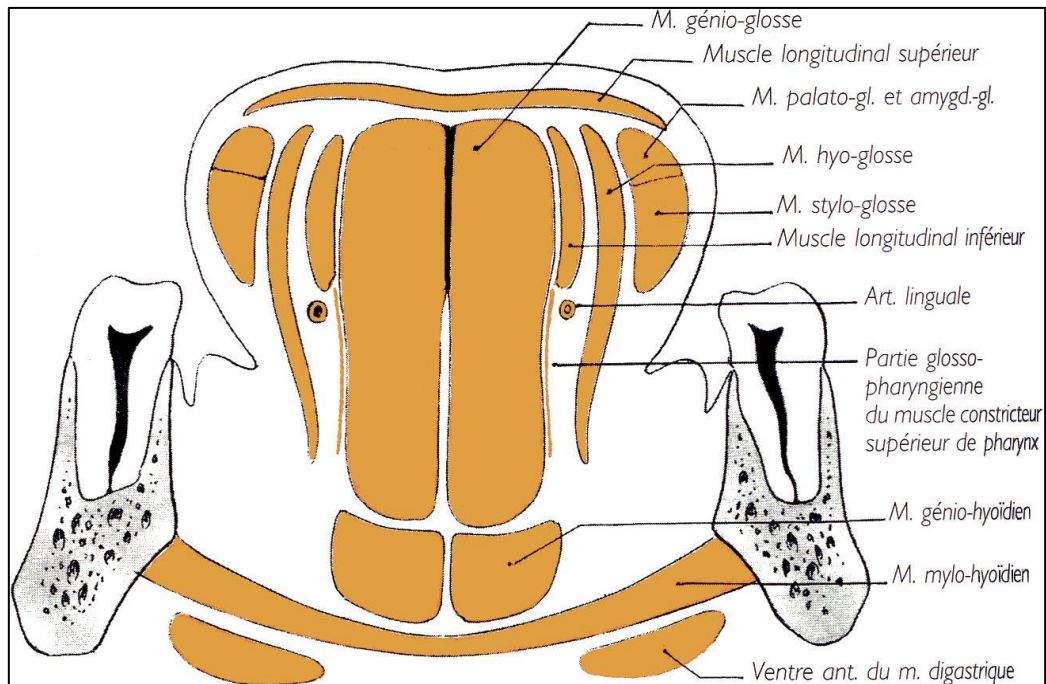


Figure 3 : Coupe frontale de la langue montrant l'ensemble des muscles linguaux (Rouvière et Delmas 2002)

1.1.3. Conséquences sur la mobilité linguale

Au vu de leurs insertions musculaires et de leur rôle dans la mobilité de l'ensemble de la langue, les muscles extrinsèques sont déterminants dans les mouvements linguaux et vont donc jouer un rôle direct sur la stabilité prothétique :

- Muscle génio-glosse : en tant que muscle le plus large de la langue, il joue un rôle important sur la mobilité linguale. C'est un muscle protracteur de la langue (Carpentier et Pajoni 1989) qui joue un rôle sur l'ensemble de cette dernière par le biais de ses trois groupes de fibres :
 - Ses fibres supérieures courbent la partie médiane antérieure et tirent l'apex de la langue en bas et en arrière.
 - Ses fibres médianes déplacent la langue vers l'avant et abaissent le dos de la langue.
 - Ses fibres postérieures courbent la partie médiane postérieure et attire la langue vers l'avant.

Il en résulte que la contraction des muscles génio-glosses provoque un mouvement global de la langue vers l'avant (protraction) avec un aplatissement de la face dorsale, ainsi qu'une élévation de la frange sublinguale.

- Muscle hyo-glosse : il est abaisseur et rétracteur de la langue, il ramène cette dernière vers l'os hyoïde en provoquant un mouvement vers le bas et l'arrière.
- Muscle stylo-glosse : il est élévateur et rétracteur de la base de la langue, il élève la partie postérieure tout en reculant l'ensemble de la masse linguale et en provoquant un durcissement du bord latéral.
- Muscle palato-glosse : il est élévateur du corps de la langue et abaisseur du voile du palais. Il a pour action de rétrécir l'isthme du gosier, abaisser le voile du palais et élever la base de la langue.

1.2. Innervation

L'innervation de la langue est très complexe, elle est assurée dans sa totalité par les nerfs crâniens qui émergent du tronc cérébral. Elle est à la fois motrice, sensitive et sensorielle (Buchaillard 2007) :

- Les nerfs sensitifs et sensoriels vont envoyer les informations reçues au niveau des récepteurs linguaux jusqu'au Système Nerveux Central (voie afférente).
- Les nerfs moteurs vont transmettre les commandes du Système Nerveux Central aux muscles linguaux (voie efférente) afin de produire des mouvements adaptés en réponse aux stimulations initiales afférentes.

1.2.1. Nerfs assurant l'innervation linguale

Dans le cadre de cette partie sera abordé uniquement l'innervation de la langue bien que les nerfs cités ci-dessous couvrent des terrains d'innervation plus étendus.

L'innervation linguale est essentiellement réalisée par les cinq nerfs suivants (Buchaillard 2007) :

- Nerf hypoglosse (nerf crânien XII) : c'est le principal nerf moteur de la langue, il a une action exclusivement motrice et innervent l'ensemble des muscles linguaux.
- Nerf vague (nerf crânien X) : il innervent les replis et vallécules épiglottiques. Il donne également le nerf laryngé externe qui innervent la partie la plus basse de la langue ; ces deux innervations étant sensibles.
- Nerf glosso-pharyngien (nerf crânien IX) : il est à la fois moteur, sensitif et sensoriel. Il innervent les muscles stylo-glosse, palato-glosse et longitudinal inférieur (innervation motrice) ainsi que la portion postérieure de la langue en arrière du V lingual et le voile du palais (innervation sensible et sensorielle). Du fait de son terrain d'innervation, il est l'agent essentiel de la déglutition et du réflexe nauséux (Bouhard 2015).
- Nerf facial (nerf crânien VII) : nerf moteur qui innervent lui aussi les muscles stylo-glosse, palato-glosse et longitudinal inférieur.
- Nerf trijumeau (nerf crânien V) : il donne naissance au nerf mandibulaire (V3) d'où provient le nerf lingual. Ce dernier est à la fois moteur, sensitif et sensoriel. Il innervent les muscles stylo-glosse et longitudinaux (innervation motrice) ainsi que la portion antérieure de la langue en avant du V lingual (innervation sensible et sensorielle).

1.2.2. Le nerf glosso-pharyngien (IX) et son rôle dans le réflexe nauséux

La nausée est classiquement définie par l'envie de vomir (Clavière 2002).

Le réflexe nauséux, quant à lui, fait référence à tout le processus nerveux aboutissant à la nausée : il s'agit d'un réflexe inné et vital qui permet de se préserver de l'obstruction des voies aériennes et digestives supérieures en empêchant les stimuli nocifs susceptibles de provoquer cette obstruction (Reiner 1963). Le réflexe nauséux devient pathologique lorsque les zones réflexe (figure 4) sont trop antérieures dans la cavité buccale ou lorsque ces zones sont trop sensibles (Didier 2005).

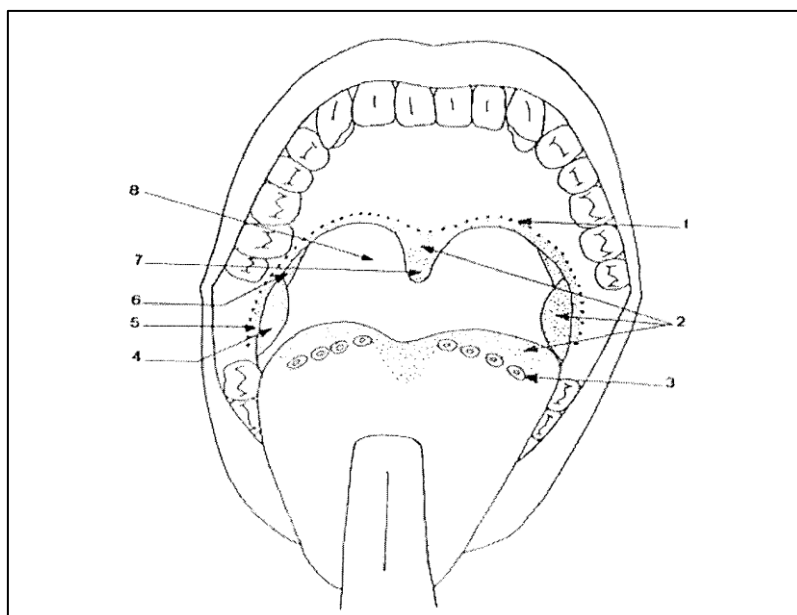


Figure 4 : Aires réflexogènes et zones « gâchettes » (Waligora et Perlemuter 1986)

Comme mentionné plus haut, le nerf glosso-pharyngien (nerf crânien IX) joue un rôle fondamental dans le réflexe nauséux : en effet, il assure l'innervation sensitive et sensorielle de la portion postérieure de la langue en arrière du V lingual ainsi que celle du voile du palais. Ces deux zones sont considérées comme des zones gâchettes primordiales du fait de leur importante innervation neuro-végétative et de leur capacité à entraîner le réflexe nauséux (Mahé 2017).

Nous verrons par la suite, dans la dernière partie de cette thèse, les impératifs à respecter lors de la conception prothétique pour éviter le réflexe nauséux et permettre une intégration harmonieuse fonctionnelle et esthétique des prothèses amovibles.

1.3. Langue et fonctions

La langue joue un rôle clé dans l'ensemble des fonctions orales :

1.3.1. Mastication

La mastication constitue une étape fondamentale de la manducation, c'est-à-dire l'action de manger. Elle permet de broyer les aliments et modifie ainsi la consistance du bol alimentaire pour faciliter la déglutition (Castex 2006). Elle met en œuvre l'action coordonnée des dents, des lèvres, des joues et de la langue pour permettre une préparation mécanique adéquate du

bol alimentaire ainsi que son insalivation (Boileau et al. 2006). Nous nous focaliserons ici sur le rôle de la langue lors des différentes étapes masticatoires.

Le processus masticatoire dans son ensemble se divise en cycles et séquences masticatoires :

- Le cycle masticatoire : il correspond à une « succession de mouvements rythmiques d'ouverture et de fermeture des arcades, constituée d'enchaînements d'abaissements et d'élévations de la mandibule, associée à des mouvements de propulsion, rétropulsion et de diduction, en concordance avec un travail très important des muscles élévateurs » (Royannez 2018).
- La séquence masticatoire : elle comprend la totalité des mouvements effectués par l'individu de l'ingestion de l'aliment à sa déglutition. Cette séquence masticatoire est composée de plusieurs cycles (entre 10 et 40) en fonction de l'individu et de l'aliment (Royannez 2018).

On distingue généralement trois phases (appelées séries) dans la séquence masticatoire, ainsi définies en fonction du rôle joué dans la transformation de l'aliment et de la forme des cycles masticatoires (Gaspard 2001) :

- *Série préparatoire ou étape de transport*

Cette étape commence par la section et le fractionnement de l'aliment par les incisives pour le rendre compatible avec la mastication. Le bolus ainsi formé est ensuite transporté par la langue sur les surfaces molaires pour permettre l'écrasement.

Durant cette première étape, la langue joue un rôle primordial pour assurer le transport du bolus ; elle réalise de ce fait des mouvements antéro-postérieurs mais également de rotation et d'inclinaison pour amener le bolus sous les zones d'occlusion molaires (Castex 2006).

- *Série de réduction*

C'est la phase de mastication à proprement parler : les aliments sont fractionnés et broyés sur les molaires par l'action des muscles élévateurs.

Cette série est généralement divisée en trois phases : une phase d'ouverture, une phase de fermeture rapide avant le contact des molaires avec le bolus puis une phase de fermeture lente correspondant à l'écrasement du bolus.

Au cours de cette seconde étape, la langue joue également un rôle important en permettant de maintenir le bolus entre les arcades dentaire, notamment grâce à des mouvements de poussée (Castex 2006). En effet, une coordination musculaire précise est nécessaire : d'une part la langue doit maintenir les aliments contre les molaires pour permettre leur mastication et éviter leur descente prématurée vers le fond de la cavité buccale mais elle doit également se retirer dès la fermeture des mâchoires sous peine d'être mordue et revenir aussitôt en place à nouveau lors de l'ouverture (Senez 2015).

- *Série de pré-déglutition*

A l'image de la série préparatoire, cette étape est également une étape de transport. Une fois le bolus apte à être avaler, on assiste à une élévation de la pointe de la langue qui prend appui en arrière des incisives supérieures alors que sa partie postérieure s'abaisse et s'avance. Tout ceci permet d'amener le bolus vers l'oropharynx et d'enclencher le réflexe de déglutition.

Ainsi, la langue joue un rôle de premier plan lors de chacune des étapes de la séquence masticatoire.

1.3.2. Déglutition

La déglutition est « l'acte par lequel le contenu buccal est propulsé de la bouche vers l'estomac » (Kayser 1969).

La fonction de déglutition connaît une évolution au cours du développement humain, on distingue généralement deux grands types de déglutition (Soulet 1989) :

- La déglutition primaire ou infantile : chez le nouveau-né et le nourrisson, les fonctions de déglutition et succion sont indissociables, caractérisées par une interposition linguale entre les arcades.

Au-delà de l'âge de 7 ans, la persistance de cette déglutition primaire est considérée comme pathologique et peut entraîner plusieurs conséquences néfastes sur l'organisme (hypoplasie maxillaire, béance antérieure, pro-alvéolie supérieure).

- La déglutition secondaire ou adulte : Elle se met en place quand l'enfant adopte une alimentation solide et ne peut plus se contenter d'aspirer les aliments.

Lors de la déglutition secondaire on observe généralement :

- une occlusion labiale non contractée
- les arcades dentaires serrées avec une occlusion des molaires
- l'apex de la langue en appui avec la partie antérieure du palais.

Chronologiquement, le processus de déglutition est divisé en trois temps : le temps buccal, le temps pharyngien et le temps œsophagien (figure 5). Dans le cadre de cette thèse sera abordé uniquement le temps buccal qui se décompose lui-même en deux phases (Senez 2015) :

- 1) La phase de préparation buccale : C'est la phase qui permet d'obtenir un bol alimentaire homogène et lubrifié par la salive avant la déglutition à proprement parler ; cette période inclue donc la mastication et l'insalivation du bol alimentaire. Durant celle-ci, la déglutition est inhibée de manière réflexe.
- 2) La phase buccale : Une fois le bol alimentaire prêt à être avalé, ce dernier est rassemblé sur le dos de la langue. On assiste alors à une fermeture des maxillaires (sans arriver toutefois à la position d'inter-cuspidie maximale) ainsi qu'une fermeture hermétique des lèvres. La langue vient ensuite se plaquer contre le palais et la base de la langue recule : cela a pour conséquence une augmentation des pressions intra-pharyngées attirant ainsi le bol alimentaire dans le pharynx.

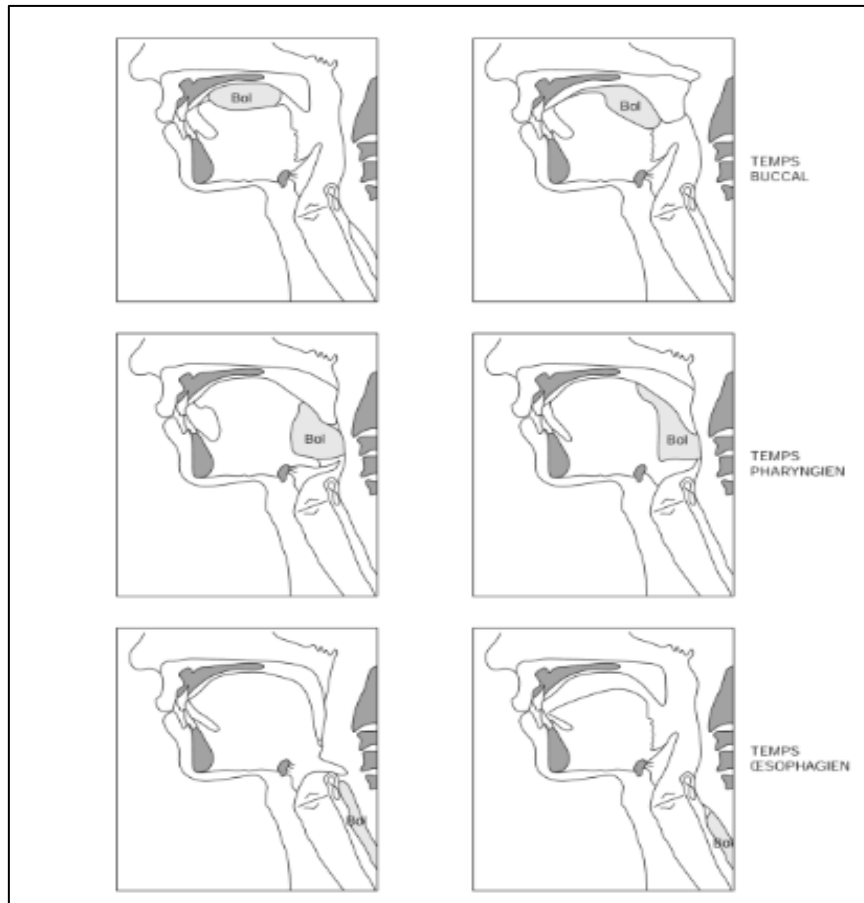


Figure 5 : Les temps de la déglutition adulte physiologique (Senez 2015)

Outre cette première déglutition, il reste toujours quelques résidus alimentaires dans les sillons gingivo-labiaux et jugaux ; la langue va à nouveau intervenir pour rassembler ces résidus dispersés et permettre de les avaler, c'est ce que l'on nomme les déglutitions secondaires. Ainsi, la langue occupe une place primordiale dans la déglutition.

1.3.3. Phonation

La fonction phonatoire regroupe tous les phénomènes aboutissant à la production de la voix ainsi que du langage articulé. La voix elle-même peut être définie comme un son complexe produit par un système à trois composants : une source émettrice (le système respiratoire), un vibreur (les plis vocaux) ainsi que des résonateurs (les cavités aériennes depuis la glotte jusqu'aux lèvres) (Remacle 2013).

Outre la voix émise par le larynx grâce aux vibrations des cordes vocales, l'articulation des phonèmes résulte de l'intervention complexe d'éléments statiques (voûte palatine, procès alvéolaire, dents) et dynamiques (langue, lèvres, voile du palais) (Hüe et Berteretche 2004).

Le système phonologique français se compose de 16 phonèmes dits vocaliques mettant en jeu les 6 voyelles de l'alphabet et 17 phonèmes dits consonantiques mettant en jeu les 20 consonnes de l'alphabet (Pothier 1998).

- Phonèmes vocaliques : Ils sont constitués du passage du flux aérien dans le conduit vocal, ce flux n'étant pas obstrué lors de sa production (Perez 2016). Ils sont tous sonores car ils provoquent une vibration des cordes vocales (Pothier 1998).

C'est la place du dos de la langue et son rapport avec le voile du palais et la paroi postérieure du pharynx qui conditionne l'ouverture du canal bucco-pharyngien par lequel l'air passe ; certains phonèmes vocaliques se forment donc dans la partie antérieure, médiane ou postérieure de la cavité buccale en fonction de la position de la langue (Soulet 1989). Pour les phonèmes vocaliques, le lieu d'articulation représente le lieu de rétrécissement maximum du conduit vocal (Buchillard 2007).

- Phonèmes consonantiques : Ils sont caractérisés par l'obstruction partielle ou totale de l'air dans le conduit vocal (Perez 2016). Contrairement au vocaliques, les phonèmes consonantiques ne sont pas tous sonores : en effet certains font vibrer les cordes vocales et sont dits « sonores » tandis que les autres sont dits « sourds ».

Pour réaliser un phonème consonantique l'intervention de deux organes de la cavité buccale est nécessaire : un organe fixe et un organe mobile ; le point de rencontre entre ces deux organes est appelé le point d'articulation (Pothier 1998).

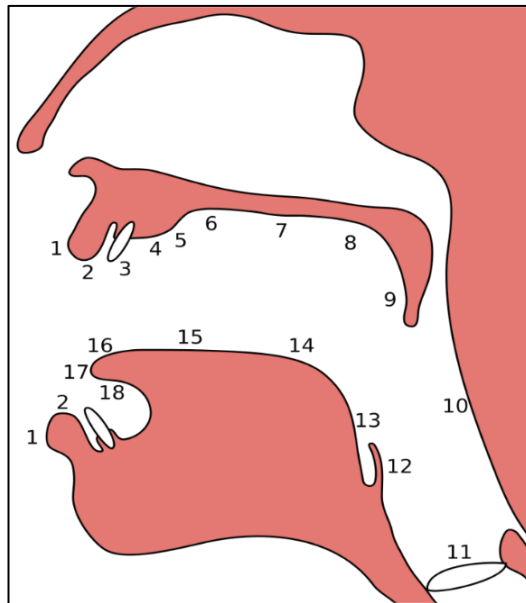


Figure 6 : Lieux d'articulation des consonnes

1. Exo-labial (partie externe des lèvres), **2. Endo-labial** (partie interne des lèvres), **3. Dental**, **4. Alvéolaire** (partie antérieure de la crête alvéolaire), **5. Post-alvéolaire** (partie postérieure de la crête alvéolaire et légèrement en arrière), **6. Pré-palatal** (partie antérieure de la voûte palatine), **7. Palatal** (voûte palatine), **8. Vélaire** (palais mou), **9. Uvulaire** (ou post-vélaire), **10. Pharyngal**, **11. Glottal** (ou laryngal), **12. Épiglottal**, **13. Radical** (racine de la langue), **14. Postéro-dorsal** (segment pharyngien du corps de la langue), **15. Antéro-dorsal**, **16. Laminal**, **17. Apical** (pointe de la langue), **18. Sous-laminal** (ou sous-apical).

Les phonèmes où la langue intervient directement sont les suivants (Pothier 1998) :

- Articulation apico-dentale : l'apex de la langue rentre en contact avec la partie palatine des dents maxillaires pour former les phonèmes [t], [d] et [n].

Point d'articulation entre les n°17 et 3 sur la figure 6.

- Articulation linguo-alvéolaire : le dos de la langue rentre en contact avec la partie antérieure de la crête alvéolaire des dents maxillaires pour former les phonèmes [s], [z] et [l].

Point d'articulation entre les n°16-17 et 4 sur la figure 6.

- Articulation dorso-palatale : le dos de la langue rentre en contact avec le palais dur (voûte palatine) pour former les phonèmes [ch] et [j].

Point d'articulation entre les n°15 et 7 sur la figure 6.

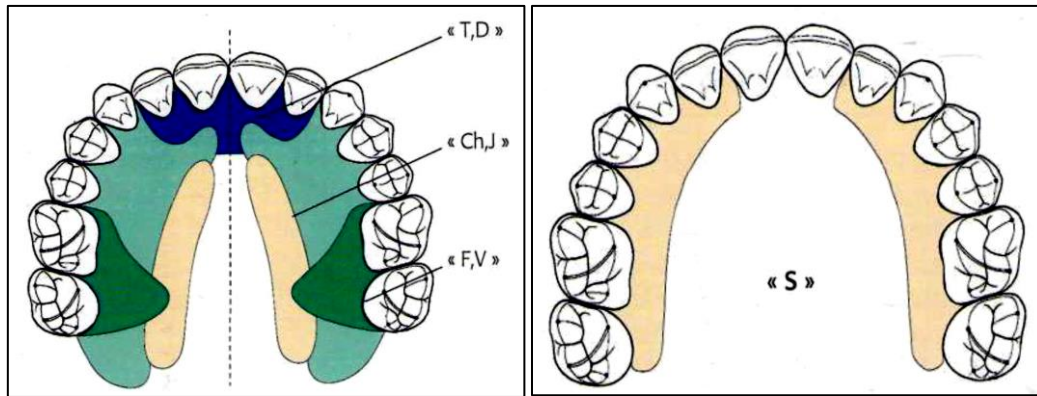


Figure 7 : Lieux d'articulation en fonction des phonèmes prononcés (Hüe et Berteretche 2004)

La langue participe donc activement à la prononciation de plusieurs phonèmes et se montre une fois de plus indispensable d'un point de vue fonctionnel.

1.3.4. Ventilation

La ventilation se définit comme l'ensemble des phénomènes permettant d'apporter aux cellules l'oxygène de l'air et de rejeter le gaz carbonique qu'elles produisent (Pignier 1998). Il existe deux types de ventilation : nasale et buccale. Physiologiquement, la ventilation est exclusivement nasale au repos ou mixte lors de l'effort.

Lors de la ventilation nasale, les lèvres sont fermées sans tension et les molaires sont quelque peu espacées (entre 1 à 2mm). La langue quant à elle est plate avec sa pointe située en arrière des incisives maxillaires, elle occupe alors toute la surface palatine (François 2015).

Cette ventilation nasale procure plusieurs avantages (Bertiau 2014), notamment :

- Le maintien du développement des cavités aériennes supérieures ainsi que du maxillaire supérieur
- La filtration et l'épuration des particules en suspension présentes dans l'air
- L'humidification, le refroidissement ou le réchauffement de l'air inhalé.

A l'inverse, dans le cas d'une ventilation buccale pathologique, on observe une bouche entrouverte de manière constante pour permettre le passage de l'air. De ce fait, la langue est maintenue en position basse altérant ainsi la croissance du maxillaire supérieur. De plus, cette

position basse de la langue entraîne un défaut de stimulation du palais avec persistance d'une déglutition infantile (Soulet 1989).

Les trois étiologies principales d'une respiration buccale sont les suivantes (François 2015) :

- La sténose des orifices piriformes : c'est une malformation congénitale entraînant une étroitesse constitutionnelle de la partie médiane de la face.
- L'hypertrophie des végétations adénoïdes : elles provoquent une obstruction de l'arrière des fosses nasales.
- La rhinite chronique : le plus souvent d'origine allergique, l'enfant respire bouche ouverte à cause d'une obstruction nasale.

Quelle que soit son étiologie, la ventilation buccale s'avère être pathologique et entraîne de nombreuses conséquences néfastes pour l'organisme (François 2015; Salle 2015) :

- A court terme : lèvres sèches, perlèches, sécheresse buccale et halitose
- A moyen terme : augmentation des infections ORL par défaut de filtration des bactéries inhalées, mauvais refroidissement du cerveau et sommeil agité
- A long terme : Dymorphose faciale avec défaut de développement du maxillaire supérieur, palais ogival et arcade dentaire étroite.

Une fois de plus, la langue occupe une place centrale au sein des fonctions orale et du développement facial en général.

Dans la seconde partie de cette thèse seront abordées les modifications de la langue dues à l'édentement et leurs conséquences sur les fonctions orales.

2. Edentement et perturbation de la fonction linguale

L'édentement provoque de nombreuses modifications au sein de la cavité orale et la langue ne fait pas exception. Etant un organe central de la cavité buccale, en perpétuelle interaction avec les structures environnantes, il est aisé de concevoir que l'absence des dents aura de nombreuses répercussions sur la langue elle-même et, en conséquence, sur l'ensemble des fonctions orales.

2.1. « Modifications » de la langue dues à l'édentement

Il faut cependant être vigilant car un biais important existe : les patients édentés sont pour la plupart des personnes âgés. Ainsi, certaines modifications des fonctions orales sont surtout liées au vieillissement plutôt qu'à l'édentement. Dans cette partie seront donc essentiellement abordées les modifications de la langue dues à l'édentement et les conséquences de ces modifications sur les fonctions orales, sans faire état des modifications liées au vieillissement.

2.1.1. Position

La position de la langue au repos fait partie des cinq critères qui dictent ses performances fonctionnelles (Renner 1981).

Cette position a été définie pour la première fois en 1967 comme « la position reproductible physiologiquement de l'organe au repos, observée quand les lèvres sont en légère inoclusion et la mandibule légèrement ouverte » (Cookson 1967).

Physiologiquement, lors de l'ouverture buccale, la langue reste plaquée au niveau du plancher et contenue à l'intérieur des crêtes alvéolaires (ou légèrement au-dessus pour les patients édentés), la langue est alors dite « normale ». Dans les cas pathologiques, la langue se rétracte au fond de la cavité orale en laissant exposée la partie antérieure plancher buccal ; la langue est alors dite « anormale » (Kotsiomi et al. 2005).

C'est en prenant en considération trois critères : la visibilité du plancher buccal, le niveau des bords latéraux et la position de l'apex de la langue, que (Kotsiomiti et Kapari 2000) proposent une classification de la position de la langue au repos, composée de quatre catégories :

- Langue dite « normale haute » (figure 8) :

- Plancher buccal non visible
- Bords latéraux sur les crêtes
- Apex sur la crête

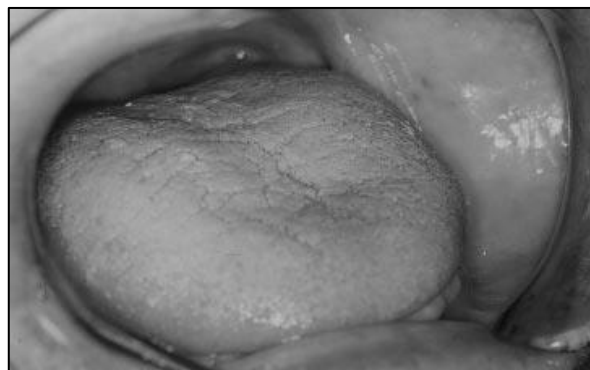

Figure 8 : Langue « normale haute »
(Kotsiomiti et Kapari 2000)

- Langue dite « normale basse » :

- Plancher buccal non visible
- Bords latéraux à l'intérieur des crêtes
- Apex juste derrière la partie linguale de la crête

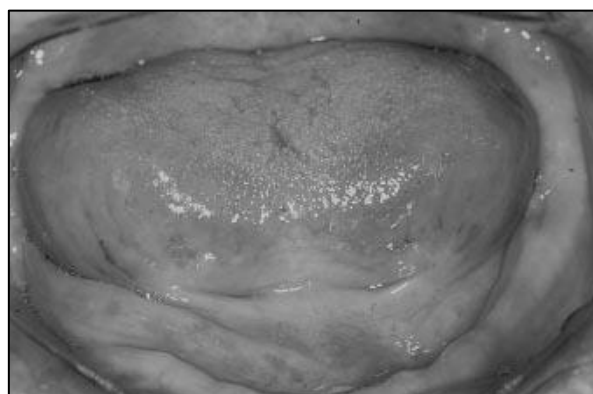


Figure 9 : Langue « anormale haute »
(Kotsiomiti et Kapari 2000)

- Langue dite « anormale haute » (figure 9) :

- Plancher buccal visible
- Bords latéraux à l'intérieur des crêtes
- Apex retracté droit dans la cavité buccale

- Langue dite « anormale basse » (figure 10) :

- Plancher buccal visible
- Bords latéraux derrière la partie postérieure des crêtes
- Apex retracté pointant vers le plancher buccal

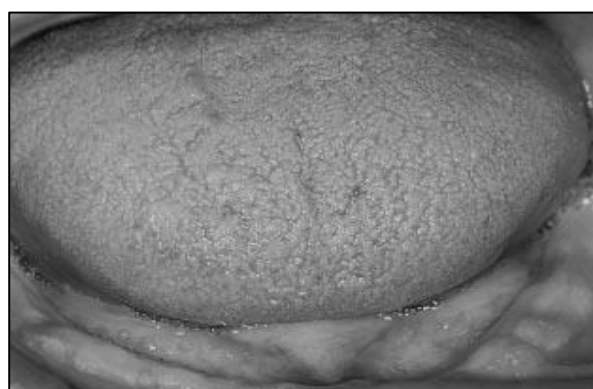

Figure 10 : Langue « anormale basse »
(Kotsiomiti et Kapari 2000)

Aujourd'hui, il est généralement admis qu'une mauvaise position de la langue au repos est quelque chose d'acquis et non d'inné : cette mauvaise position se développe en réponse à

l'altération des conditions orales anatomiques (édentement, vieillissement des tissus) et fonctionnelles (habitudes de déglutition anormales) (Wright 2004).

Ainsi, d'après l'étude menée par (Kotsiomiti et Kapari 2000), 76% des sujets édentés totaux présenteraient une langue dite « anormale » contre seulement 28% des sujets dentés ou 43% des sujets édentés partiellement (figure 11).

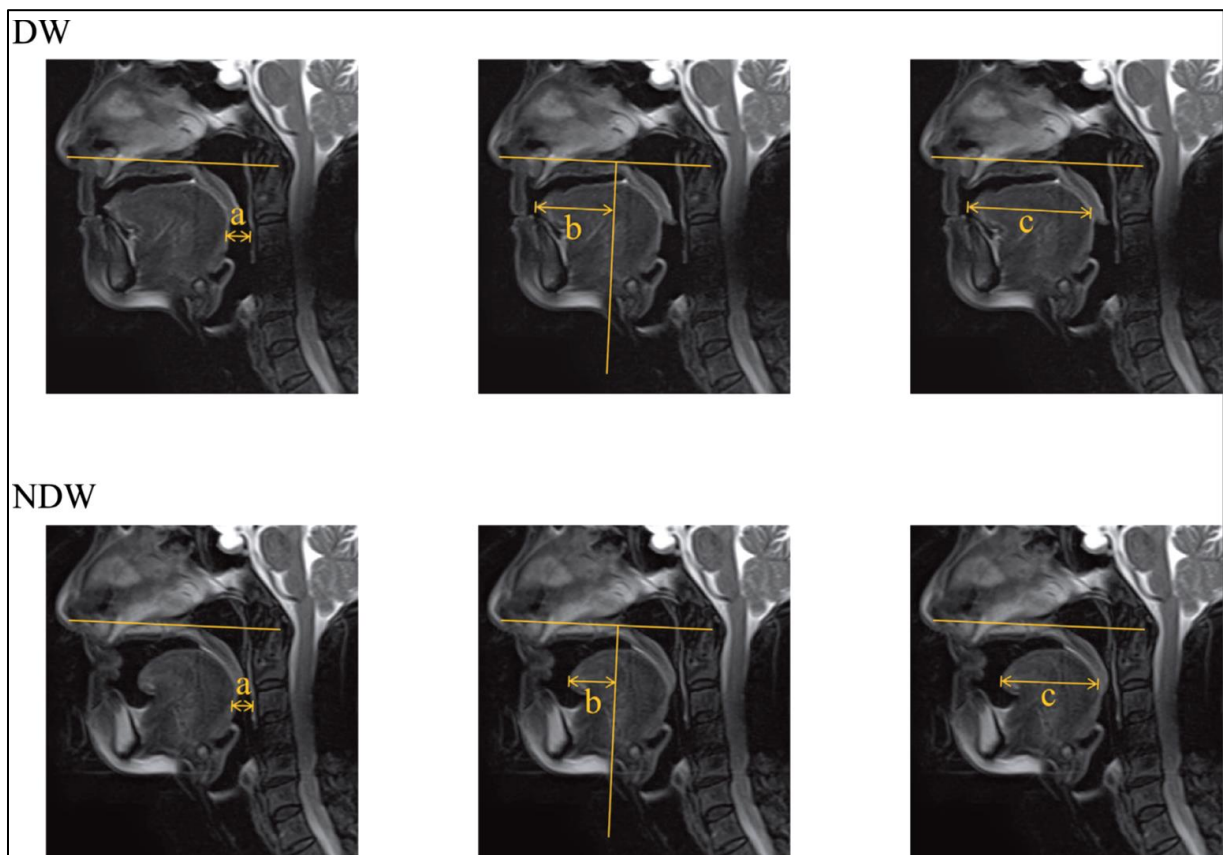


Figure 11 : Différence de position linguale visible à l'imagerie IRM chez un patient denté (DW) et un patient édenté (NDW). (Les trois images pour DW et pour NDW sont les mêmes, mesurant successivement : a = distance entre la paroi postérieure du pharynx et le point le plus postérieur de la langue, b = distance la plus courte entre l'apex de la langue et la droite perpendiculaire au plan palatin passant par l'épine nasale postérieure, c = longueur de la langue entre son apex et son point le plus postérieur) (Suzuki et al. 2018)

Il convient également de souligner un autre point important : le caractère récent ou non de l'édentement du patient. L'étude menée par (Rajeshwari 2017) fait la distinction entre les sujets édentés totaux récents (les extractions ayant eu lieu il y a moins d'un an) et les sujets édentés totaux de longue date (les extractions ayant eu lieu entre un et dix ans auparavant).

Il s'avère ainsi que sur l'ensemble des édentés totaux de longue date de l'étude, 68% présentent une position de langue « anormale », contre seulement 40% des édentés récents. Ces résultats confirment bien l'impact de l'édentement sur la position de la langue au repos ainsi que le caractère évolutif de cette dernière.

Ce sont ces langues dites « anormales » qui seront les plus défavorables à la stabilité et la rétention prothétique (Bohnenkamp et Garcia 2007) ; il faudra donc se montrer vigilant quant à l'attention portée à la langue lors de l'examen clinique du patient et lors de la conception prothétique, notamment chez les patients édentés totaux de longue date.

2.1.2. Volume

Il est aujourd'hui admis que la perte des dents provoque des modifications de volume des organes adjacents, notamment la langue et la partie interne des joues, qui changent de forme pour venir remplir les espaces laissés libres (Swenson et Boucher 1970).

Concernant la langue, on parle de « macroglossie relative » quand celle-ci fait suite à un édentement contrairement à la « macroglossie vraie » qui signe plutôt un syndrome de type congénital (Topouzelis et al. 2011).

Néanmoins, les conséquences de la macroglossie sont similaires, à savoir :

- Difficultés lors de la mastication, déglutition, phonation et ventilation
- Glossites (due à la ventilation buccale)
- Protrusion mandibulaire

Il est également intéressant de souligner une autre conséquence de l'édentement : la perte de dimension verticale. En effet, en l'absence de dents et de contacts occlusaux, on assiste à une perte de hauteur de l'étage inférieur de la face. Cette diminution de hauteur a pour conséquence de réduire l'espace accordé à la langue et la gêner dans sa mobilité et va fortement perturber l'ensemble des fonctions orales si elle n'est pas corrigée de manière adéquate (Liu et al. 2000).

2.2. Répercussions sur les fonctions

Les modifications linguales dues à l'édentement vont avoir des conséquences sur chacune des fonctions orales :

2.2.1. Mastication

Si les répercussions de l'édentement et du vieillissement sur la fonction masticatoire sont bien connues (augmentation de la fréquence des cycles masticatoires, diminution de la force de morsure...), celles d'une langue dysfonctionnelle due à l'édentement sont moins évidentes.

Comme il a été abordé, l'édentement provoque physiologiquement une augmentation de volume de la langue. Ce phénomène de macroglossie peut être entretenu et même amplifié par la mastication chez le patient édenté non appareillé. En effet, la mastication s'opère alors principalement par les crêtes édentées ainsi que la langue qui écrase le bol alimentaire contre le palais : cette participation trop active va entraîner son développement musculaire et ainsi augmenter son volume en conséquence (Rios 2014).

Outre l'aspect mécanique de la mastication, l'étape d'insalivation permettant de faciliter la déglutition va également être perturbée chez le patient édenté non appareillé. En effet, du fait des difficultés masticatoires, le patient privilégie les aliments mous plus faciles à mastiquer : les glandes salivaires sont alors moins stimulées, entraînant ainsi une baisse du débit salivaire et pouvant même déboucher sur une atrophie progressive de ces dernières. De plus, sans tenir compte de la texture des aliments ingérés, le déficit masticatoire causerait à lui seul une baisse du flux salivaire (Léonard et al. 2008). Dans certains cas enfin, la macroglossie est telle que la langue s'interpose entre les arcades au repos favorisant ainsi le phénomène de ventilation buccale pathologique qui, associé à une sécheresse buccale, rend encore plus difficile la mastication (Rios 2014).

2.2.2. Déglutition

Lors de la déglutition la langue, après avoir rassemblé le bol alimentaire, vient se plaquer au niveau du palais pour ensuite propulser le bolus dans le pharynx ; c'est ainsi le temps buccal

de la déglutition qui va être essentiellement altéré par les modifications linguales (Ekberg et Feinberg 1991).

L'étalement et la perte de motricité de la langue entraînent des troubles de la déglutition : on assiste notamment à une baisse des pressions linguales sur le palais ainsi qu'à des mouvements anarchiques de la pointe de la langue (Kondoh et al. 2015). Ces dysfonctions linguales peuvent s'expliquer par un manque de contact langue-palais ou encore un manque de calage entre maxillaire et mandibule : en effet le calage mandibulaire est primordial pour assurer les mouvements physiologiques des muscles linguaux, mais aussi laryngés et hyoïdiens (Yoshikawa et al. 2008). Le port de prothèses adaptée réhabilitant le calage de la mandibule et renforçant le contact langue-palais permet donc de rétablir, dans une certaine mesure, une déglutition fonctionnelle.

De plus, la langue est également responsable des déglutitions dites secondaires : rassembler les résidus alimentaires dispersés dans les sillons gingivo-labiaux et jugaux après la déglutition pour permettre de les avaler dans un second temps. Une langue avec une motricité amoindrie aura plus de difficulté à réaliser ces déglutitions secondaires, causant une stagnation des aliments et un risque de fausse route si ces derniers se décollent par la suite (Kopf 2001).

Malgré toutes ces données, il convient néanmoins de rappeler qu'il est très difficile d'isoler et de quantifier l'impact des modifications linguales causées par l'édentement sur la déglutition : en effet, le vieillissement physiologique entraîne une détérioration de la fonction de déglutition, même chez des patients dentés en bonne santé (Yoshikawa et al. 2005).

2.2.3. Phonation

La phonation résulte de l'intervention complexe d'éléments statiques (voûte palatine, procès alvéolaire, dents) et dynamiques (langue, lèvres, voile du palais).

Il est donc aisé de comprendre que l'édentement, qui constitue une perte partielle ou totale des éléments statiques que sont les dents et le procès alvéolaire, entraîne une altération majeure de la fonction phonatoire (Pouyssegur et al. 1997).

- Concernant l'édentement à proprement parler : la perte des dents implique la perte des points d'articulation habituels de la langue et donc la modification de prononciation de certaines consonnes : les phonèmes [t], [d] et [n] (articulation apico-dentale) ainsi que les phonèmes [s], [z] et [l] (articulation linguo-alvéolaire) vont s'accompagner de sifflements lors de la prononciation (Perez 2016).
- Concernant la cavité buccale et la langue : à cause de l'édentement, on assiste à un étalement de la langue associé à une diminution de la dimension verticale d'occlusion et à une perte des tonicités jugale et labiale.

La diminution de volume de la cavité buccale aura tendance à rendre le timbre de voix plus sourd et nasal tandis que l'étalement lingual et l'hypotonicité provoquent une gutturalisation des phonèmes [ch] et [j] (c'est-à-dire un déplacement du point d'articulation de ces phonèmes vers le voile du palais) (Perez 2016).

2.2.4. Ventilation

Parmi les troubles ventilatoires, nous pouvons citer le Syndrome d'Apnées-Hypopnées Obstructives du Sommeil (ou SAHOS) qui se caractérise par une obstruction intermittente des voies aériennes supérieures (figure 12). Cette obstruction entraîne soit une interruption totale (apnée) soit une diminution (hypopnée) du flux aérien naso-buccal pendant le sommeil (Guéran 2015).

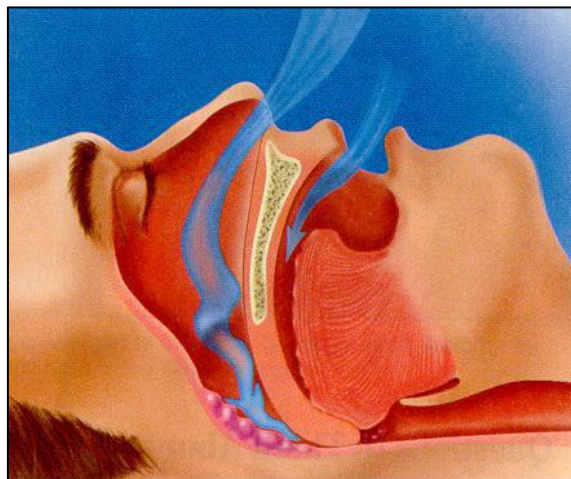


Figure 12 : Interruption totale du flux aérien naso-buccal (apnée) (Mittenaere 2015)

Parmi les facteurs qui contribuent à ce symptôme, on retrouve notamment la macroglossie, le rétrécissement de l'oropharynx et l'érythème du voile du palais (Nguyen 2015). Ainsi, une position retractée de la langue favorise l'encombrement oropharyngien et le risque d'apnée-hypopnée : les patients édentés totaux sont donc plus à risque de présenter ce type de troubles.

D'après toutes ces données il apparaît crucial de prodiguer au patient édenté une réhabilitation prothétique adéquate qui, non seulement restaurera les unités dentaires mais qui permettra également, en intégrant notamment la langue lors de sa conception, la réhabilitation de l'ensemble des fonctions orales.

3. Réhabilitation prothétique par PAC : prise en considération de la langue lors des étapes cliniques, conséquences sur les impératifs biomécaniques et sur la réhabilitation des fonctions

La langue occupe une place majeure dans le succès prothétique mandibulaire. Son impact sur la stabilité et la rétention de la prothèse ainsi que son rôle dans la réhabilitation des fonctions ne doivent pas être négligés. Au contraire, la langue doit être prise en compte lors de chacune des étapes de la conception prothétique pour favoriser le succès thérapeutique.

3.1. Examen clinique

L'examen clinique en prothèse complète se veut un préalable incontournable à la réalisation et la réussite du traitement de l'édentement total. Il est complexe car il doit englober différents éléments, à la fois psychologiques, physiques et prothétiques (Hüe et Berteretche 2004).

La langue est un élément essentiel de l'examen clinique de l'arcade mandibulaire. C'est elle qui conditionne la « difficulté » du traitement mandibulaire de par son rôle dans la stabilisation et la rétention indirecte de la prothèse.

3.1.1. Position

La position de la langue est un critère important à prendre en compte dans la conception prothétique dès l'examen clinique initial : il est essentiel d'anticiper les difficultés potentielles et ainsi y répondre au mieux durant la réalisation prothétique.

La classification de (Kotsiomiti et Kapari 2000) propose quatre catégories de « positions linguales », cependant nous pouvons parler plus généralement de deux grandes catégories : les langues dites « normales » et les langues dites « anormales » ou rétractées. Les langues rétractées posent le plus de difficultés pour obtenir une stabilité et une rétention adéquate (figure 13).

En effet, un des rôles de la langue est son action stabilisatrice sur la prothèse mandibulaire lorsqu'elle vient se plaquer contre l'extrados prothétique au niveau antérieur mais aussi

latéralement. Ainsi, une langue rétractée se plaquant moins sur la prothèse sera plus défavorable à une bonne stabilité et rétention prothétique.

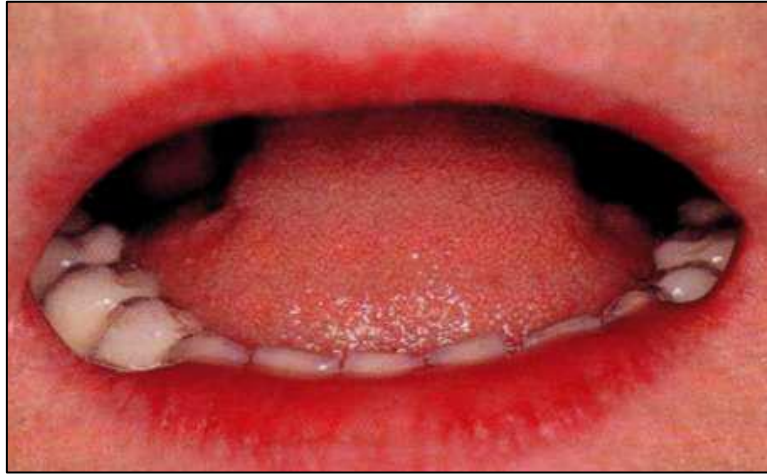

Figure 13 : Langue rétractée défavorable à la stabilité prothétique (Hüe et Berteretche 2004)

Autre point important, la position de la langue après un édentement est un caractère acquis et dépend notamment de la durée de l'édentement (Rajeshwari 2017) : en effet, comme mentionné plus haut, cette mauvaise position se développe en réponse à l'altération des conditions orales anatomiques (édentement, vieillissement des tissus) et fonctionnelles (habitudes de déglutition anormales) (Wright 2004).

Il faudra donc être d'autant plus vigilant en présence d'un patient édenté de longue date n'ayant jamais été appareillé ou appareillé avec une prothèse mal réalisée. De mauvaises habitudes ont été acquises et profondément « ancrées » : c'est non seulement la prothèse mais aussi le patient qui risquent d'être déstabilisés si la langue n'est pas prise correctement en compte dans l'élaboration prothétique pour permettre, à la fois, une stabilité et une rétention optimale sans pour autant brusquer le patient.

A l'inverse, chez les patients ayant subi leurs dernières extractions récemment ou encore ayant déjà été appareillé avec des prothèses plus ou moins fonctionnelles, la coopération de la langue sera bien plus aisée à obtenir.

Tous ces paramètres sont d'une importance capitale, il faut savoir les identifier pour anticiper les difficultés et expliquer cela au patient dès la première séance : ainsi, le patient se voit prévenu (et ainsi rassuré) quant aux obstacles potentiels, ce qui favorise grandement la réussite du traitement prothétique par la suite.

3.1.2. Volume

Le volume de la langue est également un critère important à évaluer dès l'examen clinique initial. Certains patients édentés peuvent présenter des macroglossies dues à l'espace laissé vacant par la perte des dents. Néanmoins, ces macroglossies dites « relatives » sont généralement moins importantes que les macroglossies dites « vraies ou congénitales » présentent dès le plus jeune âge.

De ce fait, les traitements chirurgicaux pré-prothétiques concernant la langue elle-même sont rarissimes. Malgré tout, le chirurgien-dentiste se doit de prendre en considération le volume de la langue et de prévisualiser les rapports de cette dernière avec la future prothèse. En cas d'extrême nécessité et après évaluation du rapport bénéfice/risque, une glossectomie visant à réduire la longueur et la largeur de la langue pourra être envisagée. (Hasnaoui 2017).

3.1.3. Frein lingual

Le frein lingual est une pellicule membraneuse faisant partie du sillon alvéolo-lingual, reliant la face ventrale de la langue au plancher buccal (Kaddour-Brahim et al. 2010). Il est principalement fibreux et résulte de la persistance de l'adhésion entre la langue et le plancher buccal lors de l'embryogénèse (Abdessamed 2015).

Le frein lingual doit être évalué dès l'examen clinique en demandant au patient de réaliser certains mouvements : tirer la langue en avant, la mettre au palais. C'est un élément particulièrement important à analyser car c'est sa longueur et ses insertions qui vont influencer sur la position et la mobilité linguale, avec un impact direct sur la stabilité et la rétention prothétique :

- La position linguale de repos : un frein lingual court (figure 14) va entraîner une position linguale de repos postérieure dite rétractée qui, comme nous l'avons vu, est très défavorable à la stabilité prothétique.
- Position crestale du frein lingual : si l'insertion du frein est trop haute sur la crête, il faudra porter une attention particulière lors de la prise d'empreinte car le frein risque d'interférer avec le joint sublingual.

Dans ce cas, il faudra suffisamment dégager la zone du frein pour éviter que la prothèse ne soit sans cesse chassée et désinsérée par le moindre mouvement de la

langue. Cependant, il faudra également veiller à ne pas trop fragiliser la prothèse dans cette zone, sous peine de fracture. Une position trop haute du frein lingual sur la crête complique la réalisation de la prothèse mandibulaire (Salle 2015).

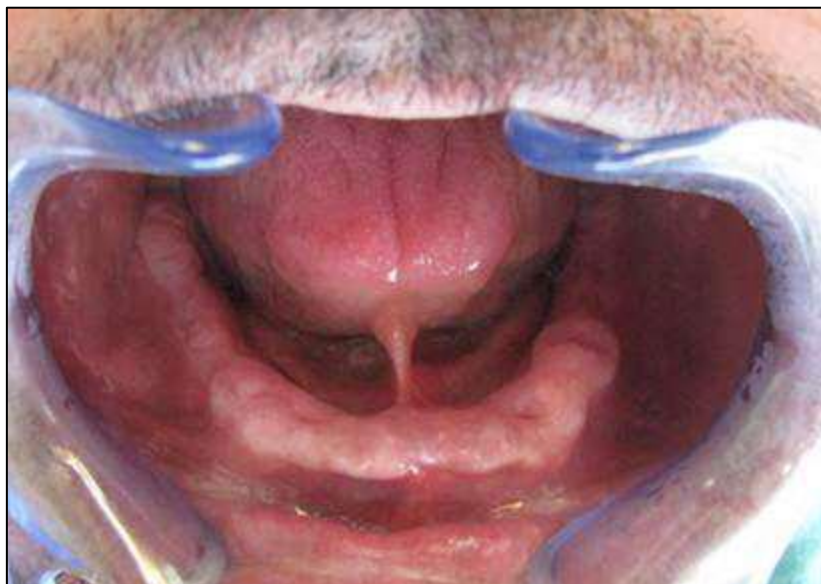


Figure 14 : Frein lingual court chez un patient édenté total (Hasnaoui 2017)

Au vu de tous ces éléments, une frénectomie du frein lingual pourra être envisagée si la réalisation d'une prothèse fonctionnelle s'avère impossible autrement ; tout ceci en tenant compte des contre-indications éventuelles à ce type de chirurgie et en évaluant le rapport bénéfique/risque. Néanmoins, il est important de souligner que ce genre d'opération reste rarissime avant la réalisation d'une prothèse complète : en effet, au regard des nombreuses répercussions fonctionnelles de la brièveté du frein lingual ces chirurgies sont le plus souvent réalisées très tôt chez le jeune enfant (Hasnaoui 2017).

3.2. Conception de la prothèse mandibulaire

Dans cette partie nous aborderons les principales étapes durant lesquelles la langue doit bénéficier d'une attention particulière pour aboutir à la réussite du traitement prothétique.

3.2.1. La prise d'empreinte

La prise d'empreinte constitue une étape cruciale de la conception prothétique dont va dépendre la réussite finale du traitement. Dans cette partie seront abordées uniquement les

implications de la langue au cours des différentes étapes de la prise d’empreinte : empreinte primaire, réalisation et réglages du prote-empreinte individuel (PEI) et empreinte secondaire.

3.2.1.1. Empreinte primaire

L’empreinte primaire a pour rôle d’enregistrer précisément la surface d’appui de la future prothèse. Malgré sa faible importance aux yeux des praticiens, elle est une étape clinique essentielle : en effet, c’est à partir de cette empreinte que va être réalisé le modèle primaire garant de l’exactitude du porte-empreinte individuel et, par voie de conséquence, de la bonne adaptation de la prothèse d’usage.

En fonction des paramètres cliniques et du choix du matériau d’empreinte, plusieurs modèles de porte-empreintes s’offrent au praticien :

- Pour les empreintes au plâtre, un type de porte-empreinte est disponible :
 - Porte-empreintes Cerpac® : ils sont en métal et indiqués pour les empreintes au plâtre. Malgré leur dureté ils demeurent relativement adaptables par torsion. Comme pour tous les porte-empreintes mandibulaires déformables, le bord lingual doit systématiquement être éversé au niveau du frein lingual pour éviter toute interférence pendant l’empreinte (figure 15).



Figure 15 : Torsion d’un porte-empreinte Cerpac® mandibulaire pour éviter les interférences avec le jeu du plancher buccal (Hüe et Berteretche 2004)

- Pour les empreintes à l'alginate, deux types de porte-empreintes sont disponibles :
 - Porte-empreintes Clan-Trays© (Schreimenakers) : en métal ou en plastique, ils présentent tous la même forme avec des tailles différentes. Leur rigidité ne permet pas de les modifier à la différence des porte-empreintes Cerpac. Il existe alors un risque d'avoir un enregistrement imprécis de la zone sublinguale.
 - Porte-empreintes Accu-Tray© (Frusch) : ils sont en plastiques et présentent une forme très caractéristique pour la mandibule. Leur partie linguale possède des volets profonds qui repoussent le plancher buccal et les glandes sous-maxillaires lors de la mise en place du porte-empreinte dans la cavité buccale (figure 16). Cela va contraindre la langue à passer au-dessus du bord lingual du porte-empreinte pour venir s'étaler dans le berceau ménagé à cet effet (figure 17). Ces porte-empreintes sont particulièrement indiqués dans les cas de forte résorption osseuse, lorsque le plancher buccale se trouve au même niveau (voire au-dessus) que la crête mandibulaire.

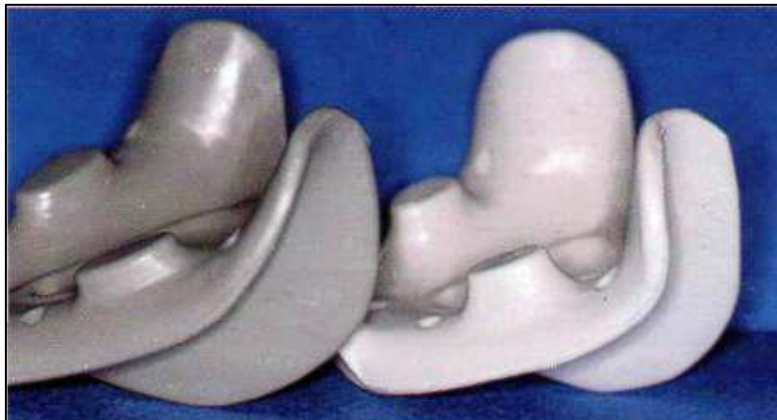

Figure 16 : Volets linguaux de porte-empreintes Accu-Tray© permettant de repousser le plancher buccal lors de la prise d'empreinte (Hüe et Berteretche 2004)




Figure 17 : Berceau lingual d'un porte-empainte Accu-Tray© ménagé pour l'étalement de la langue lors de l'empainte (Hüe et Berteretche 2004)

Outre le choix du porte-empainte, le matériau utilisé aura aussi des répercussions sur le comportement lingual à adopter pour obtenir une empainte primaire optimale (Hüe et Berteretche 2004) :

- Empainte à l'alginate : Dans un premier temps, le porte-empainte est inséré sur la partie antérieure de la crête puis basculé postérieurement. Il faut veiller à la symétrie du porte-empainte dans le plan sagittal médian. Dans un second temps, le porte-empainte doit être maintenu en place tandis que les bords de l'empainte sont modelés. Pour ce faire, concernant la partie linguale de l'empainte, le patient doit déplacer la langue en avant de droite à gauche. Concernant la partie vestibulaire, ce sont les joues et les lèvres qui seront mobilisées.
- Empainte au plâtre : Avant l'insertion du porte-empainte, les zones de réflexion vestibulaires, linguale et rétro-molaires sont garnies de plâtre. Ensuite, le porte-empainte faiblement garni est inséré dans la cavité buccale distalement sous la langue puis rabattu dans la région antérieure. Après insertion, la langue doit se placer en position antérieure basse pour garantir le modelage de la région sublinguale. Par ailleurs, le patient ne doit pas faire de mouvements jusqu'à la prise du matériau pour obtenir une empainte harmonieuse et précise (figure 18).

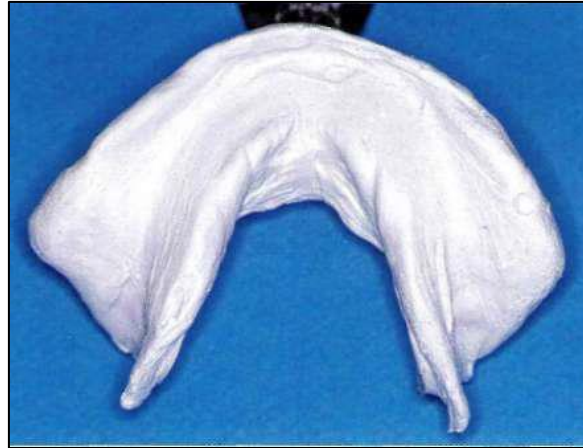

Figure 18 : Empreinte primaire au plâtre (Hüe et Berteretche 2004)

Une fois l’empreinte primaire réalisée, celle-ci doit être désinfectée puis coulée (un coffrage de l’empreinte avant la coulée est nécessaire pour les empreintes au plâtre). Cette coulée de l’empreinte primaire va aboutir à la confection du modèle primaire qui sera le support sur lequel le porte-empreinte individuel (PEI) sera conçu.

3.2.1.2. Porte empreinte individuel (PEI)

Le porte-empreinte individuel est composé de deux parties : la base et le bourrelet (figure19). La base du PEI est généralement réalisée en résine et préfigure partiellement les futures limites de la prothèse d’usage. Le bourrelet préfigure la future position des dents prothétiques et permettra entre autres le soutien des tissus périphériques et la préhension du PEI.

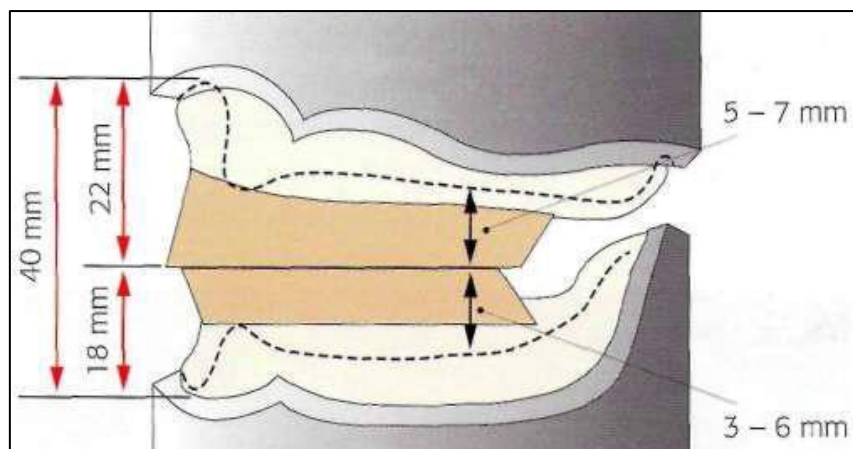


Figure 19 : Dimensions moyennes des PEI (base et bourrelet) au maxillaire et à la mandibule (Hüe et Berteretche 2004)

- Base du PEI :

- *Concernant le PEI maxillaire :* la base ne doit pas dépasser 1.5mm d'épaisseur au niveau du palais pour éviter d'empiéter sur l'espace de Donders (espace libre entre la face dorsale de la langue et la voûte palatine).
- *Concernant le PEI mandibulaire :* du côté lingual, une attention plus particulière doit être accordée à la région sublinguale mais également rétro-mylohyoïdienne. Avant tout, le volet lingual du PEI doit être en contact avec la muqueuse qui recouvre la face interne de la mandibule dans la région mylohyoïdienne ; si ce n'est pas le cas il doit être réadapté avec une résine auto-polymérisable. Le bord du PEI doit recouvrir le plancher buccal jusqu'à la frange sublinguale sans pour autant interférer avec le jeu de ce dernier.

Plusieurs points importants sont à exposer pour mener à bien les éventuelles corrections de la partie linguale du PEI mandibulaire :

- En cas de bords trop longs du PEI dans la région sublinguale, les corrections se font toujours parallèlement au plan d'occlusion (figure 20).

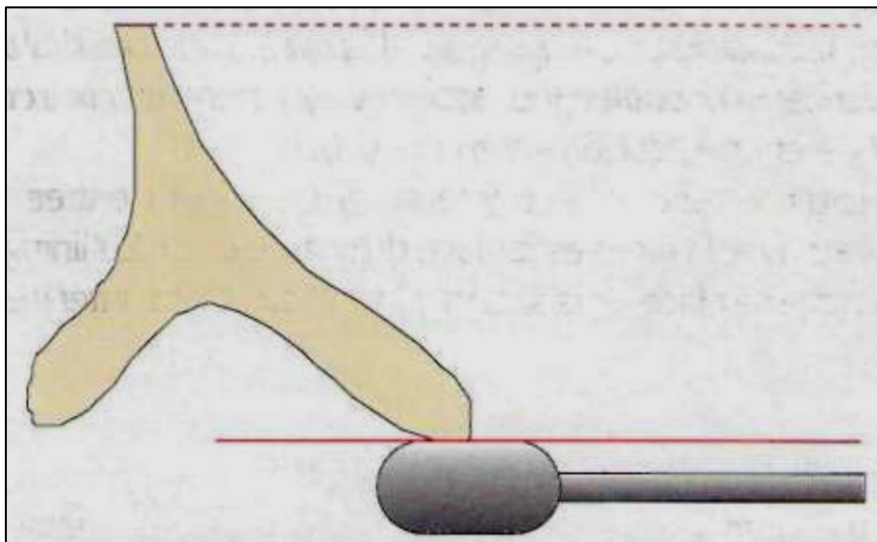


Figure 20 : Corrections du bord sublingual du PEI parallèles au plan d'occlusion (Hüe et Berteretche 2004)

- Lors d'un mouvement de latéralité de la langue, si le PEI se soulève du côté controlatéral cela signifie que le bord de ce même côté est trop long et doit être corrigé car il interfère avec le jeu du plancher buccal (figure 21).

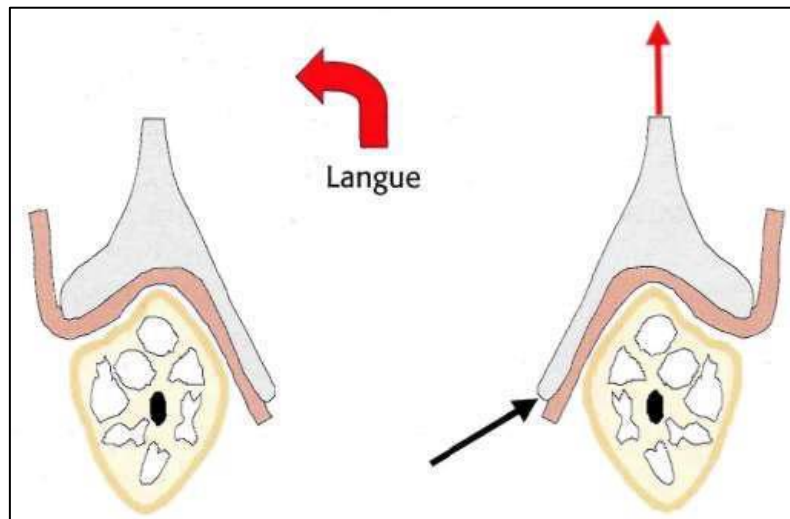


Figure 21 : Déplacement du PEI du côté controlatéral au déplacement de la langue ayant pour cause un bord trop long (Hüe et Berteretche 2004)

- Lors d'un mouvement de latéralité de la langue, si le PEI se soulève du même côté cela signifie que l'extrados lingual de ce même côté est trop épais (figure 22)

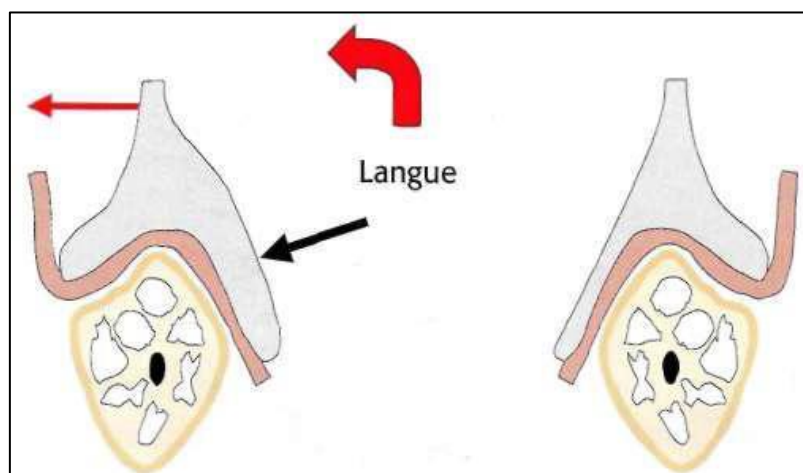


Figure 22 : Déplacement du PEI du même côté que le déplacement lingual causé par un extrados trop épais (Hüe et Berteretche 2004)

- Bourrelet du PEI : Il est généralement réalisé en cire ou en Stent's, mais il est intéressant de le remplacer par une lame de résine à la mandibule pour renforcer sa rigidité (figure 23). Le bourrelet préfigure la position des futures dents mais il est également indispensable pour soutenir convenablement les tissus périphériques et assurer une position idéale aux zones de réflexion linguale, jugale et labiale. De ce fait la présence d'un manche de préhension sur le PEI doit être proscrite pour ne pas interférer avec la position voulue des zones de réflexion ; c'est donc le bourrelet qui permettra la préhension du PEI.

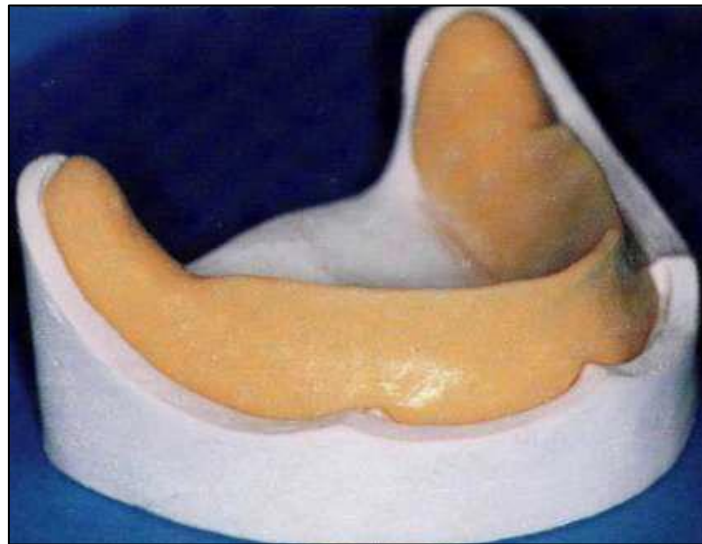

Figure 23 : PEI mandibulaire avec lame en résine à la place du bourrelet conventionnel
(Hüe et Berteretche 2004)

- *Concernant le bourrelet maxillaire* : il faut bien vérifier les dimensions (hauteur et largeur) du bourrelet afin de supprimer toute interférence éventuelle entre sa partie linguale et les faces dorsale et latérale de la langue.
- *Concernant le bourrelet (ou la lame en résine) mandibulaire* : au niveau antérieur, la lèvre et la langue doivent s'appliquer sans effort sur les faces vestibulaire et linguale du bourrelet. Ce contact est primordial car il participe à l'établissement des joints vestibulaire et lingual en plus de son rôle esthétique.

3.2.1.3. Empreinte secondaire

L'empreinte secondaire se déroule en deux étapes, l'enregistrement du joint périphérique puis l'enregistrement de la surface d'appui :

- Joint périphérique : Son enregistrement s'effectue généralement à l'aide d'une pâte thermoplastique (type pâte de Kerr©) placée et modelée sur les bords du PEI. Concernant l'enregistrement du joint périphérique au niveau sublingual, la pâte thermoplastique est placée sur le bord externe du PEI en ménageant le passage pour le frein lingual. Le patient est ensuite invité à effectuer des mouvements de protraction et de latéralités de la langue puis une déglutition. Après refroidissement du matériau, la rétention du PEI est contrôlée et la pâte thermoplastique doit présenter un aspect mat, arrondi et lisse. Dans les secteurs mylo-hyoïdiens et rétro-mylo-hyoïdiens, de façon similaire le jeu de la langue a un rôle essentiel. Il permet non seulement d'obtenir une sustentation maximale de la prothèse, mais aussi d'améliorer la stabilité de la prothèse (donc sa rétention indirecte) grâce à l'enregistrement des limites et des extrados linguaux du quart externe des bords prothétiques. Une harmonie entre la partie linguale de la prothèse et le jeu fonctionnel de la langue est ainsi présent.
- Surface d'appui : La surface d'appui mandibulaire est très réduite par rapport au maxillaire : de ce fait, une bonne stabilité et rétention prothétique seront plus difficiles à obtenir. Concernant la langue, lors de l'empreinte les mouvements habituels doivent être répétés : protraction de la langue, déplacements latéraux puis déglutition.

3.2.2. Le plan d'occlusion

« En prothèse adjointe complète, l'occlusion correspond au contrôle de l'intensité, de la direction, de la répartition des forces fonctionnelles qui s'exercent sur la surface d'appui prothétique afin que les différentes fonctions physiologiques soient rétablies, le maintien de l'intégrité tissulaire assuré, la stabilisation et la rétention de la prothèse confirmées » (Hüe et Berteretche 2004).

L'occlusion est un facteur essentiel en prothèse adjointe complète pour espérer une réussite fonctionnelle et esthétique du traitement de réhabilitation ainsi réalisé. Comme nous allons

le voir, la langue joue un rôle important lors de la détermination du plan d'occlusion et de la vérification clinique de celui-ci. En outre, le niveau du plan d'occlusion aura des répercussions sur les fonctions orales dans lesquelles la langue est directement impliquée.

3.2.2.1. Définition

Le plan d'occlusion est une notion complexe à définir car elle fait appel à plusieurs paramètres incluant des références maxillaires, mandibulaires et inter-arcades, ce qui explique la variété des définitions données selon les auteurs.

Concernant le niveau du plan d'occlusion, d'après Bonwill il doit se situer à égale distance entre les crêtes maxillaire et mandibulaire pour que les contraintes occlusales se répartissent de façon équivalente. Cependant, d'autres auteurs comme Gisy soutiennent que le plan d'occlusion doit suivre la courbe de la crête mandibulaire pour que les forces masticatoires lui soient toujours perpendiculaires et ainsi stabilisatrices (figure 24) (Pons 2014).

En effet, la résorption osseuse étant généralement plus importante à la mandibule, il convient de rapprocher le plan d'occlusion de la crête la plus résorbée et défavorable pour réduire les couples de renversement et les pressions qui s'exercent sur la surface d'appui. Ainsi, lorsque le plan d'occlusion est parallèle aux crêtes, les forces fonctionnelles stabilisent la prothèse alors qu'une divergence sera cause d'instabilité (Hüe et Berteretche 2004).

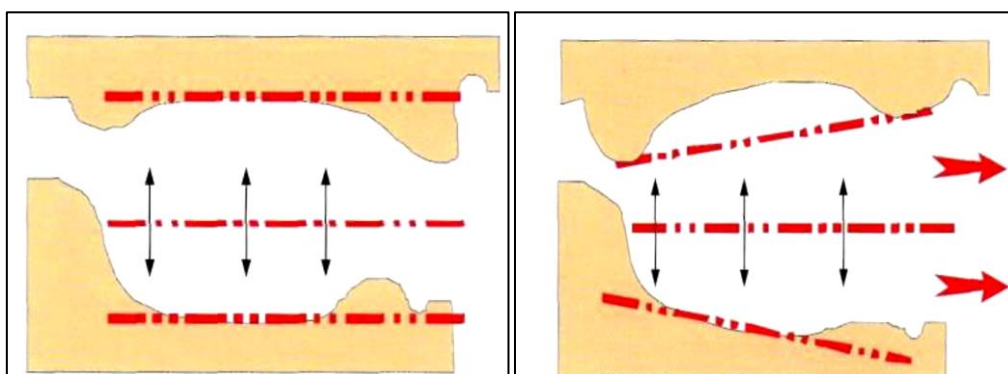


Figure 24 : Les forces fonctionnelles jouent un rôle stabilisateur ou déstabilisateur sur les prothèses en fonction du parallélisme entre le plan d'occlusion et les crêtes (Hüe et Berteretche 2004)

Selon (Gysi 1910) les références par lesquelles passent le plan d'occlusion sont le bord libre des incisives inférieures et les cuspidés disto-vestibulaires des deuxièmes molaires.

En guise de synthèse, le (Collège National d'Occlusodontologie 2001) en donne la définition suivante : « Plan, définit à la mandibule, les arcades étant en occlusion, passant par deux références dentaires postérieures et une antérieure. En prothèse, les références sont les pointes des cuspidés disto-vestibulaires des deuxième molaires et le bord libre des incisives ». Néanmoins, le plan d'occlusion est en réalité une surface courbe horizontale plutôt qu'un plan, qui intègre les courbes de Wilson dans le plan frontal, la courbe de Spee et le bord libre des incisives mandibulaires dans le plan sagittal (Maillet 2016).

3.2.2.2. Détermination du plan d'occlusion

La détermination du plan d'occlusion est essentiellement liée à des critères cliniques et anatomiques, ceci explique les nombreuses variations liées à l'âge, au sexe, au type morphologique et à la tonicité entre les patients (Hüe et Berteretche 2004).

Au cours de la conception prothétique, le plan d'occlusion est matérialisé par des bourrelets situés sur les maquettes maxillaire et mandibulaire, avant la prise de la relation intermaxillaire et du montage en articulateur. Plusieurs notions sont à définir quant au plan d'occlusion :

- Niveau du plan d'occlusion

En antérieur, le niveau du bourrelet occlusal est déterminé par des références esthétiques :

- A la mandibule : le plan d'occlusion est situé au même niveau que la lèvre inférieure, celle-ci devant être convenablement soutenue par le bourrelet en fonction de la morphologie labiale du patient.

En postérieur, le niveau du bourrelet occlusal est déterminé par des références anatomiques :

- A la mandibule : le niveau du plan d'occlusion jouera un rôle important sur la stabilité de la future prothèse et donc sur la rétention indirecte. Les repères anatomiques qui se réfèrent à la langue sont fondamentaux et contribuent à situer le plan d'occlusion (Hüe et Berteretche 2004). Ce dernier doit se situer sous le maximum de convexité de la langue. D'autres auteurs sont d'avis que le plan

d'occlusion se situe plutôt au niveau de la jonction entre la muqueuse lisse et la muqueuse papillaire des faces latérales de la langue au repos (Rokhssi et al. 2018). Quoiqu'il en soit, le niveau du plan d'occlusion peut être modifié en fonction du volume de la langue : il sera remonté en présence d'une langue étroite ou, à l'inverse, abaissé lorsque la langue est volumineuse.

D'autres éléments anatomiques mandibulaires sont aussi importants pour déterminer le plan d'occlusion : la commissure labiale, la ligne buccinatrice et la moitié supérieure du trigone rétro-molaire.

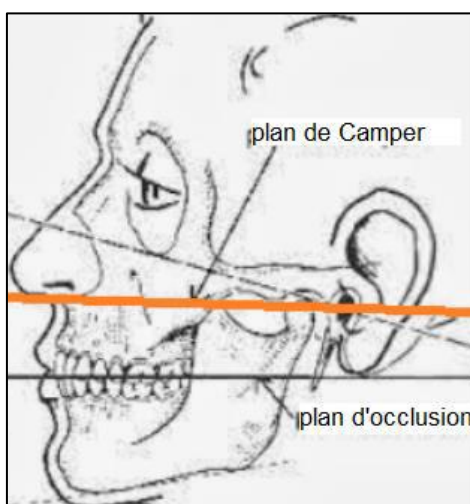


Figure 25 : Matérialisation du plan de Camper et du plan d'occlusion (Lejoyeux 1979)

- Validation du plan d'occlusion

Les principaux tests de validation du plan d'occlusion sont des tests phonétiques qui peuvent être réalisés au stade d'enregistrement de la relation intermaxillaire avec les maquettes maxillaires et mandibulaires en bouche. Ainsi, les phonèmes [F] et [V] confirment la bonne position du bourrelet occlusal par rapport aux lèvres alors que le phonème [S] permet de vérifier l'absence de contact entre la langue et le bourrelet qui pourrait induire un sifflement (Maillet 2016).

Néanmoins, la justesse des tests à ce stade peut être remise en cause : l'absence du montage des dents impactera la prononciation des phonèmes avec articulation apico-dentale. De plus, les volumes des maquettes d'occlusion à ce stade ne permettent pas encore la stimulation

optimale de l'ensemble des extérocepteurs oraux, ces derniers étant essentiels pour établir un espace phonétique satisfaisant (Hüe et Berteretche 2004).

3.2.2.3. Conséquences sur les fonctions

Au niveau antérieur, le plan d'occlusion contribue essentiellement au rétablissement de la fonction phonatoire.

Au niveau postérieur, l'orientation du plan d'occlusion va influencer directement sur la puissance masticatoire du patient (figure 26) (Okane et al. 1979). Ainsi, le respect des références anatomiques linguales dans le choix de l'orientation du plan d'occlusion a un impact direct sur l'ensemble de la fonction masticatoire : les forces masticatoires développées ainsi que la dynamique du bol alimentaire en dépendent.

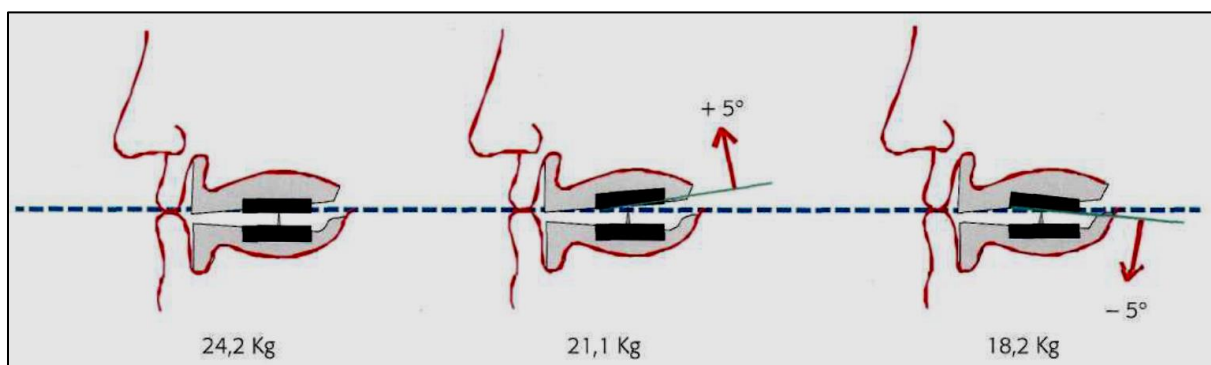


Figure 26 : Forces masticatoires en fonction de l'orientation du plan d'occlusion (Okane et al. 1979)

Le niveau du plan d'occlusion intervient directement sur la dynamique du bol alimentaire (figure 27). Un plan d'occlusion trop haut peut aboutir à des difficultés de la langue pour amener le bol alimentaire sous les surfaces occlusales ainsi que des difficultés à réaliser les déglutitions secondaires : il en résulte une accumulation de nourriture dans le vestibule. A l'inverse, un plan d'occlusion trop bas entraîne des morsures de la langue et des joues (Monteith 1985). Ces difficultés masticatoires engendrent donc une instabilité de la prothèse et une perte de rétention.

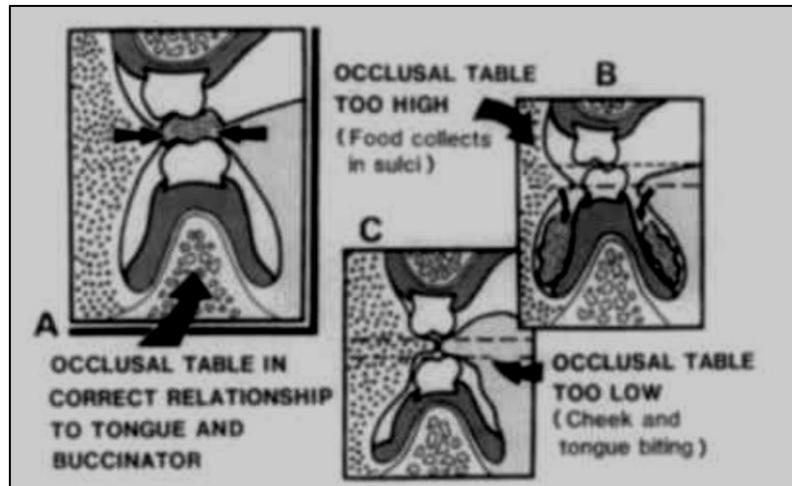


Figure 27 : Importance du niveau du plan d’occlusion pour le maintien d’une cinématique fonctionnelle du bol alimentaire (Monteith 1985)

La justesse du plan d’occlusion est ainsi fondamentale pour réaliser une prothèse répondant aux impératifs esthétiques et fonctionnels. La langue joue un rôle dans la détermination du plan d’occlusion mais aussi dans les tests permettant la vérification de ce dernier. Elle va être directement impactée par une position erronée du plan d’occlusion, ne pouvant plus fonctionner normalement, notamment lors de la mastication. De ce fait, elle est un élément non négligeable à prendre en considération lors du choix du plan d’occlusion.

3.2.3. Extrados prothétiques

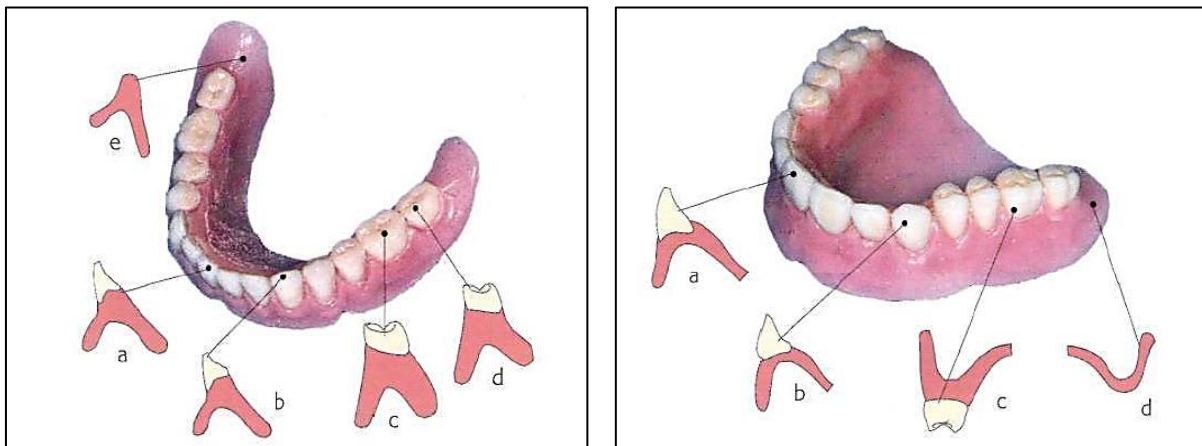
Une prothèse complète conventionnelle est composée de trois surfaces : la surface d’appui prothétique (intrados prothétique), la surface occlusale (couloir prothétique) et la surface externe (ou surfaces polies correspondant à l’extrados prothétique). Une conception prothétique réussie dépend de la prise en considération adéquate de chacune de ces trois surfaces. Néanmoins, il arrive souvent que l’importance de la surface externe soit peu considérée par les praticiens par rapport aux autres surfaces (Heo et al. 2016).

Les extrados prothétiques jouent en réalité un rôle essentiel pour satisfaire les exigences biomécaniques et fonctionnelles indispensables à la réussite du traitement. Ainsi, de par leurs formes, leurs profils et leurs volumes, les extrados vont directement permettre la bonne intégration de la prothèse au sein des organes périphériques et notamment de la langue : c’est cette harmonie qui contribuera à la stabilité et la rétention de la prothèse.

3.2.3.1. Conception

Les méthodes de réalisation des extrados prothétiques divergent parmi les auteurs. Nous citerons ici les principaux procédés ainsi que les conceptions qu'ils soutiennent :

- La piézographie ou empreinte tertiaire : La piézographie permet d'obtenir une adaptation optimale entre le volume des extrados et le patient. Néanmoins, cette technique est longue et relativement difficile à mettre en place de par les nombreuses étapes et compétences nécessaires, elle reste donc peu utilisée en pratique courante.
- La technique conventionnelle : C'est la technique la plus utilisée par les laboratoires, elle résulte de la combinaison des données acquises et d'une certaine « habitude » (figure 28 et 29).



Figures 28 et 29 : Profils des prothèses mandibulaire et maxillaire d'après la technique conventionnelle (Hüe et Berteretche 2004)

Concernant la prothèse mandibulaire : du côté lingual, dans la région incisivo-canine, la prothèse présente une concavité pour permettre à la langue de s'y loger au repos et ainsi de stabiliser la prothèse. A l'inverse, au niveau des régions latérales, les profils doivent être plats (voire légèrement concaves) pour éviter que la langue ne s'y place et déstabilise la prothèse. Du côté vestibulaire, les profils permettent d'exploiter le jeu des muscles labiaux et jugaux précédents décrits.

Concernant la prothèse maxillaire : du côté palatin, l'épaisseur de la base doit être en moyenne de 1 mm dans la partie centrale, les profils doivent être en harmonie avec ceux de

la voûte palatine pour ne pas empiéter sur l'espace de Donders (qui sera vu plus loin). Du côté vestibulaire, les profils seront plus ou moins convexe en fonction de la région excepté pour la région para-tubérositaire qui doit présenter une concavité.

Cependant, certains auteurs préconisent des formes d'extrados différentes voire opposées. Pour la prothèse mandibulaire, (Heo et al. 2016) préconisent un profil convexe sur l'ensemble du côté lingual à l'exception de la zone du trigone retro-molaire qui doit être plate (figure 30). Dans cette étude, pour chaque patient une prothèse complète mandibulaire en cire a été réalisée en suivant les normes conventionnelles. Ensuite, la cire de la partie linguale de la prothèse a été soigneusement enlevée et remplacée par une résine à prise retardée. La prothèse est insérée en bouche et le patient est invité à faire différents mouvements de la langue : protraction, latéralités, déglutition. La prothèse ainsi modifiée est par la suite polymérisée selon les méthodes conventionnelles. Enfin, chaque prothèse est scannée pour pouvoir différencier précisément chaque zone du profil lingual et pour pouvoir comparer les résultats d'un patient à l'autre. D'après les résultats de cette étude menée sur 26 patients, les auteurs concluent que le profil prothétique lingual le plus adapté serait de forme convexe, permettant ainsi à la langue de se placer sur la partie linguale pour retenir la prothèse.

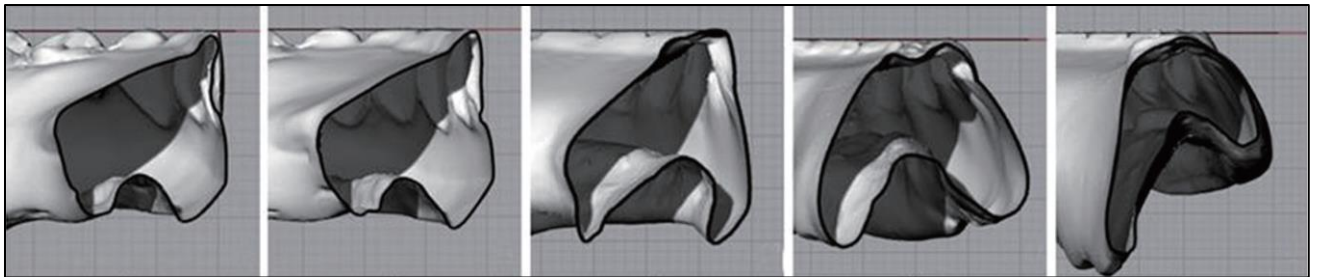


Figure 30 : Vue des profils des surfaces polies d'une prothèse mandibulaire du côté lingual : région du frein lingual – de l'incisive latérale – de la première prémolaire – de la première molaire – de la bordure antérieure du trigone rétro-molaire (Heo et al. 2016)

3.2.3.2. Importance des extérorécepteurs de la face interne des joues et de la lèvre

Sur les faces internes des joues, des lèvres, mais aussi sur la surface externe de la langue, se trouvent des récepteurs sensoriels appelés extérorécepteurs. Ce sont ces derniers qui captent les stimuli en provenance du milieu extérieur et, en l'occurrence, des surfaces polies de la

prothèse. Ainsi, en réponse à ces stimuli, les extérocepteurs envoient des influx afférents précis au système nerveux central qui, à son tour, renvoie des messages efférents aux muscles concernés afin de réguler l'intensité des différents réflexes (Hüe et Berteretche 1992).

Le rôle de ces extérocepteurs dans la stabilité et la rétention des prothèses amovibles complètes a été prouvé par plusieurs auteurs, notamment par les résultats de l'expérience suivante : l'anesthésie des surfaces jugales et du joint périphériques s'accompagne d'une diminution d'environ 50% de la rétention (figure 31) (Brill et al. 1959).

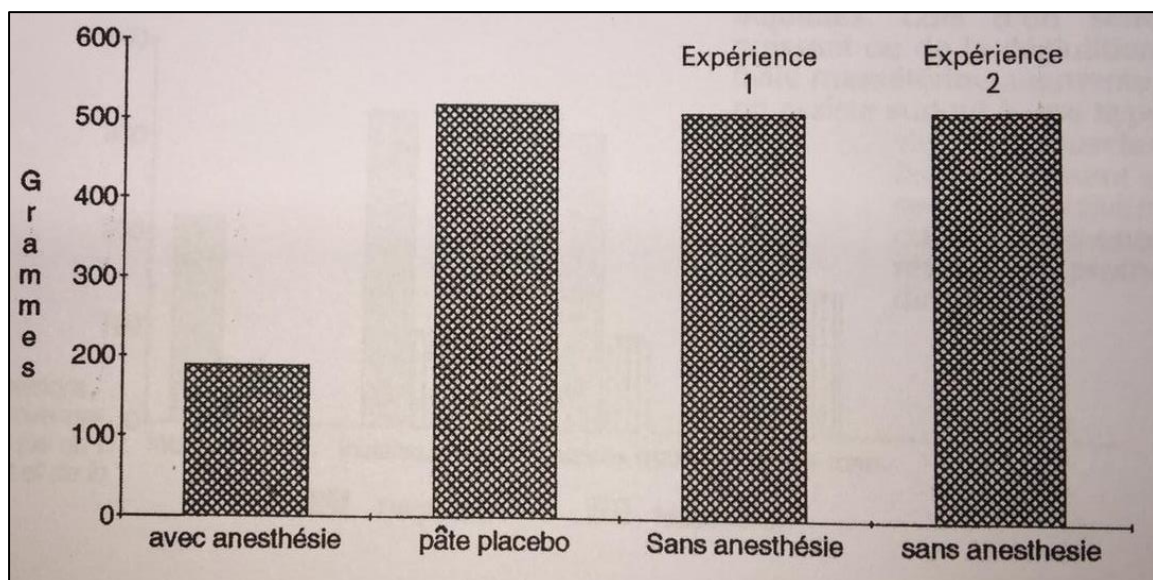


Figure 31 : Perte de rétention résultant de l'anesthésie des organes para-prothétiques (Hüe et Berteretche 1992)

3.2.3.3. Conséquences sur la stabilité et la rétention

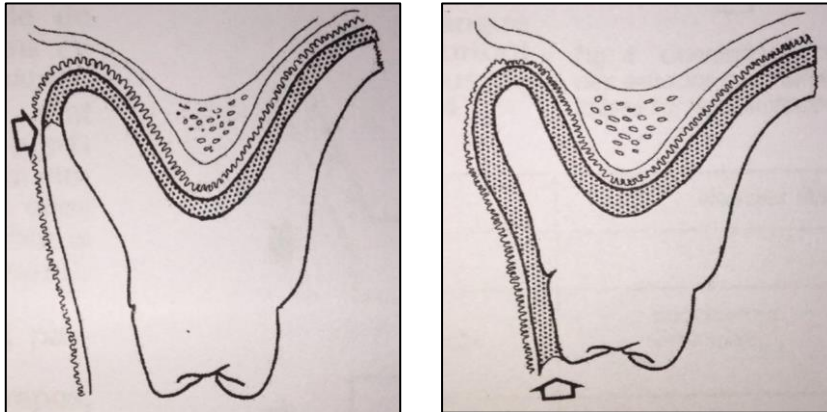
La conception des surfaces polies a un impact direct sur la stabilité et la rétention prothétique :

- Concernant la stabilité prothétique : Les muscles dont les fibres sont parallèles au plan d'occlusion (tel le buccinateur et l'orbiculaire) sont dits stabilisateurs alors que les muscles dont les fibres sont perpendiculaires au plan d'occlusion (tel le muscle mentonnier et le modiolus) sont dits déstabilisateurs. Ainsi, les surfaces polies permettent de libérer le jeu des muscles déstabilisateurs et de favoriser le jeu des muscles stabilisateurs (Hüe et Berteretche 2004).

Elles permettent également d'assurer un équilibre des pressions entre les composantes musculaires labiales, jugales et linguales ce qui améliore la stabilité.

- Concernant la rétention prothétique il convient de distinguer entre (Regragui et al. 2010) :

- La rétention physique : l'augmentation de la surface de contact entre la base prothétique et la salive favorise les phénomènes physiques d'interfaces et par conséquent la rétention (figures 32 et 33).



Figures 32 et 33 : Différence de phénomène de rétention salivaire en fonction de la forme de l'extrados au niveau jugal (Hüe et Berteretche 1992)

- La rétention musculaire active : les surfaces polies favorisent le maintien de la prothèse sur la surface d'appui lors de la contraction des muscles stabilisateurs tel que le buccinateur et l'orbiculaire. En effet, grâce aux plans inclinés, les pressions musculaires appliquent des forces qui tendent à maintenir la prothèse en place (figure 34).

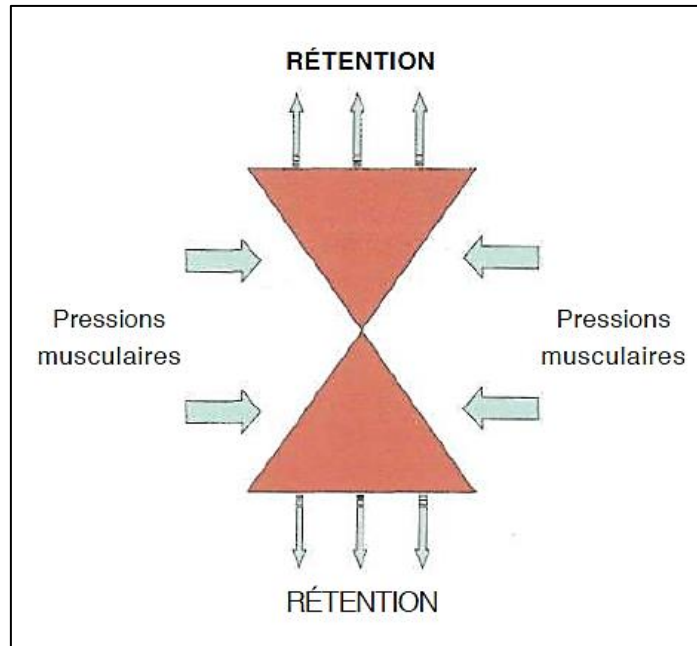


Figure 34 : Les profils des extrados permettent aux muscles périphériques d'appliquer des forces qui maintiennent les prothèses sur leurs surfaces d'appui (Hüe et Berteretche 2004)

- La rétention musculaire passive : les surfaces polies facilitent l'application passive des muscles sur la prothèse et la maintienne ainsi sur la surface d'appui. De plus, dans la région du trigone, la jonction passive entre les insertions basses du masséter, du buccinateur et la base de la langue favorise le maintien de la prothèse mandibulaire sur le trigone (figure 35).

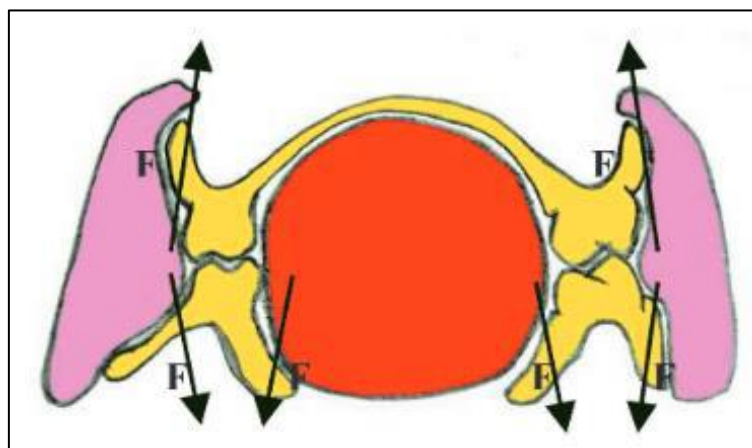


Figure 35 : Profils des extrados permettant la rétention musculaire passive (Regragui et al. 2010)

3.2.3.4. Conséquences sur les fonctions

La conception des extrados prothétiques joue un rôle direct sur les différentes fonctions orales (Regragui et al. 2010) :

- La mastication : La fonction masticatoire résulte d'une coordination complexe entre les arcades dentaires et les muscles linguaux et faciaux. Les surfaces polies correctement confectionnées permettront le maintien des prothèses sur leur surface d'appui ainsi que le libre jeu des muscles impliqués dans la mastication. De plus, elles faciliteront également l'évacuation du bol alimentaire en limitant la stagnation de ce dernier grâce à leur adaptation étroite avec les muqueuses buccales.
- La déglutition : Un contour des surfaces polies non adapté peut entraîner des gênes voire des douleurs lors de la déglutition. Les zones particulièrement impliquées sont les volets linguaux pour la prothèse mandibulaire, si ces derniers sont trop étendus ou trop épais. Pour la prothèse maxillaire, c'est le joint postérieur qui risque d'entraîner ce type de douleurs s'il est trop long, trop compressif ou encore tranchant.
- La phonation : Outre la dimension verticale, l'extrados de la prothèse maxillaire peut aussi avoir des répercussions sur la phonation. En effet, au niveau de la voûte palatine, des variations de volumes et d'épaisseurs peuvent entraîner des perturbations du point d'articulation de la langue et par conséquent des défauts de prononciation (Braud et Berteretche 2012).

Ainsi, les extrados prothétiques ou surfaces polies jouent un rôle essentiel pour une réussite du traitement prothétique, tant sur le plan esthétique que fonctionnel. Ce rôle est amplifié au niveau de la prothèse complète mandibulaire qui, de par ses conditions, nécessite de rechercher des moyens de stabilité et de rétention au-delà de la seule surface d'appui prothétique.

3.2.4. Mise en condition tissulaire

D'après (Lejoyeux 1993) « on appelle mise en condition, l'ensemble des préparations et thérapeutiques destinées à placer les tissus buccaux dans des conditions idéales pour recevoir une prothèse et s'adapter parfaitement à elle ».

Si l'étendue de la surface d'appui prothétique est essentielle à la réussite du traitement, les volumes et profils des surfaces polies occupent une place majeure toute aussi importante. Face à des tissus de revêtements altérés et une surface d'appui prothétique sous étendue, la mise en condition s'avère une solution privilégiée. Cette approche thérapeutique est également indiquée pour obtenir un équilibre idéal entre extrados prothétique et organes para-prothétique (on parle aussi de surfaces polies stabilisatrices).

Seront abordés dans cette partie les objectifs, les indications et les séquences cliniques de la mise en condition tissulaire en tentant de relever la place de la langue dans cette thérapeutique.

3.2.4.1. Principes et objectifs

Les tissus de revêtements des surfaces d'appui et des organes para-prothétiques jouent un rôle essentiel dans la stabilité et la rétention des prothèses. Souvent, ces tissus sont altérés avec le temps, soit par prolifération cellulaire chez les patients édentés non appareillés de longue date, soit à cause de prothèses iatrogènes qui les blessent ou les compriment (Bagui et al. 2016).

La mise en condition tissulaire consiste donc à préparer les tissus à recevoir une prothèse dans les meilleures conditions. Initialement, l'objectif était de créer un « coussin amortisseur » entre l'intrados prothétique et les tissus de revêtement par le biais d'une résine à prise retardée, dans le but de permettre une cicatrisation des muqueuses altérées. Néanmoins, cette méthode n'étant pas à l'origine réalisée directement en bouche, elle ne permettait pas l'évolution de la surface d'appui prothétique. C'est Joseph Lejoyeux qui va proposer d'utiliser cette technique directement dans la cavité buccale et ainsi permettre d'étendre les objectifs initiaux de la mise en condition tissulaire au-delà de la simple conservation de l'état de surface initial de la surface d'appui (Lejoyeux 1993).

Ainsi, les objectifs de la mise en condition tissulaire sont multiples (Regragui et al. 2011; Hüe et Berteretche 2014; Bagui et al. 2016; Chouaieb et al. 2016) :

- Rendre possible l'évolution de la muqueuse des surfaces d'appui : la mise en place de résine à prise retardée dans l'intrados de la prothèse permet de rétablir l'homéostasie des muqueuses altérées. Outre le rôle de cette couche de résine à prodiguer un effet de massage des muqueuses et une répartition plus homogène des charges fonctionnelles, la mise en condition tissulaire autorise au fil des séances des modifications et une évolution de la muqueuse des surfaces d'appui permettant ainsi d'optimiser la surface d'appui finale de la prothèse.
- Modifier le comportement des muscles para-prothétiques : dans le cas de prothèses mal conçues, la langue, les lèvres et les joues peinent à maintenir ces dernières sur leurs surfaces d'appui. Ainsi vont apparaître plusieurs para fonctions pour tenter de conserver une certaine stabilité et rétention prothétique, comme par exemple une position rétractée (haute et postérieure) de la langue venant maintenir une prothèse maxillaire non rétentive. Cette position linguale est particulièrement défavorable à une bonne stabilité et rétention de la prothèse mandibulaire mais, en l'occurrence, la langue se voit « contrainte » de s'adapter à une prothèse maxillaire défailante. De ce fait, la modification des prothèses par le biais des résines à prise retardée permettra d'augmenter la stabilité et la rétention « intrinsèques » des prothèses et ainsi de favoriser la modification et la réadaptation du comportement des muscles para-prothétiques.
- Améliorer l'intégration psychique de la prothèse : Parmi les indications de la mise en condition tissulaire, cette technique permet également de modifier des prothèses anciennes bien réalisées mais nécessitant une réadaptation des surfaces d'appui permettant ainsi au patient de conserver les prothèses auxquelles il s'est parfaitement adapté sur le plan psychologique. Aussi, dans le cas d'une mise en condition tissulaire réalisée pour parfaire une prothèse nouvellement réalisée,

l'extension des surfaces d'appui et des volumes prothétiques se feront de manière progressive favorisant ainsi l'adaptation du patient et l'intégration de sa nouvelle prothèse.

3.2.4.2. Indications et contre-indications

De manière générale, il existe trois indications à la réhabilitation de la surface d'appui par mise en condition tissulaire (figure 36) (Hüe et Berteretche 2004) :

- Au stade pré-prothétique : en présence de prothèses inadaptées, face à des tissus de revêtement altérés, face à une posture linguale incorrecte ou un comportement de la langue perturbé, il convient de mettre en œuvre une mise en condition tissulaire avant la réalisation de nouvelles prothèses. Dans ce cas, il convient de réaliser un duplicata de la prothèse du patient et de faire la mise en condition tissulaire avec celui-ci dans le cas où le patient, en cours de traitement, voudrait faire marche arrière : en effet, il faut alors être capable de lui rendre sa prothèse dans son état initial, d'où l'intérêt de la réalisation du duplicata au préalable.
- Au stade post-prothétique : après la réalisation d'une nouvelle prothèse répondant aux bons critères de conception prothétique, la mise en condition tissulaire permettra d'améliorer la sustentation, la stabilité et la rétention. Cependant, le patient devrait en être averti dès le plan de traitement pour éviter de prendre cette étape comme une maladresse du praticien qui tenterait de « rattraper » une mauvaise conception de la nouvelle prothèse.
- Pour réadapter l'intrados d'une prothèse ancienne : l'indication d'une mise en condition tissulaire peut être posée en présence de prothèses anciennes respectant l'ensemble des critères techniques mais présentant des défauts de stabilité et de rétention liés le plus souvent à un phénomène de résorption osseuse physiologique. Etant donné que le patient a intégré psychologiquement ses prothèses auxquelles il s'est habitué de longue date, il convient alors d'utiliser la mise en condition tissulaire

pour réadapter l'intrados des prothèses. La mise en condition tissulaire et la réfection de base seront réalisées sur les prothèses du patient qui devra porter des duplicata, réalisés en amont, pendant les étapes de laboratoire.

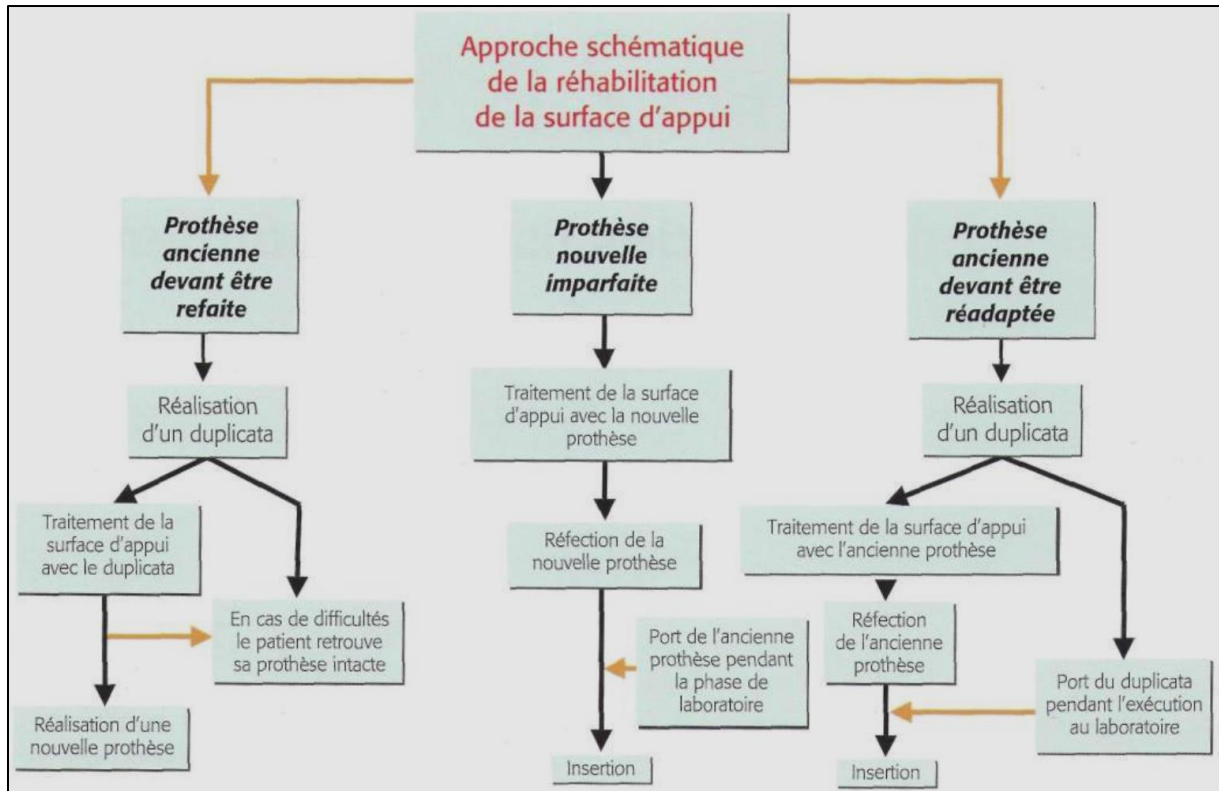


Figure 36 : Les différents protocoles de la réhabilitation de la surface d'appui par mise en condition tissulaire (Hüe et Berteretche 2004)

Les contre-indications à l'utilisation de la mise en condition tissulaire sont les suivantes (Othman 2018) :

- Erreur de position du plan d'occlusion
- Surface d'appui trop restreinte
- Erreur de la relation centrée
- Dimension verticale largement surévaluée ou sous-évaluée
- Mauvais positionnement des dents dans le couloir prothétique
- Usure importante des dents prothétiques
- Prothèse non esthétique

Dans tous ces cas, la mise en condition tissulaire (suivi de la réfection de base) s'avèrerait inutile ne permettant pas de rattraper ces erreurs ; il faudra alors réaliser de nouvelles prothèses respectant ces critères essentiels.

3.2.4.3. Méthode

Dans le cadre de cette thèse seront abordées uniquement les étapes ayant un lien direct avec la langue.

Quelle que soit l'indication du traitement de mise en condition tissulaire (pré ou post-prothétique) les séquences cliniques restent identiques.

Certaines zones doivent systématiquement être creusées au niveau de l'intrados prothétique : les trigones rétro-molaires et les lignes mylohyoïdiennes ainsi que le joint sublingual qui doit être raccourci (figure 37). Ces trois zones sont en rapport direct avec la langue de par les muscles génio-glosse, stylo-glosse et palato-glosse.

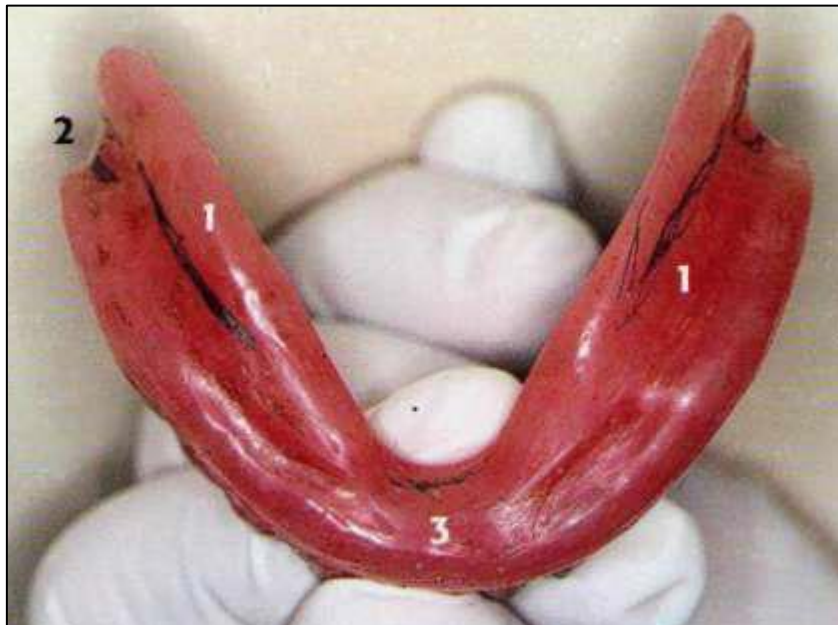
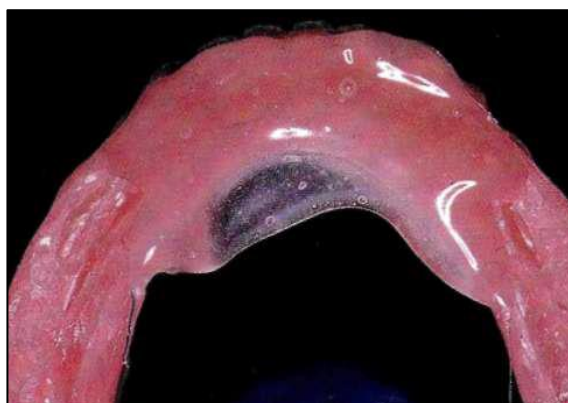
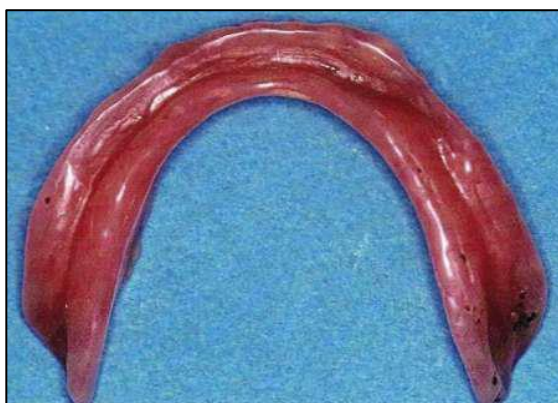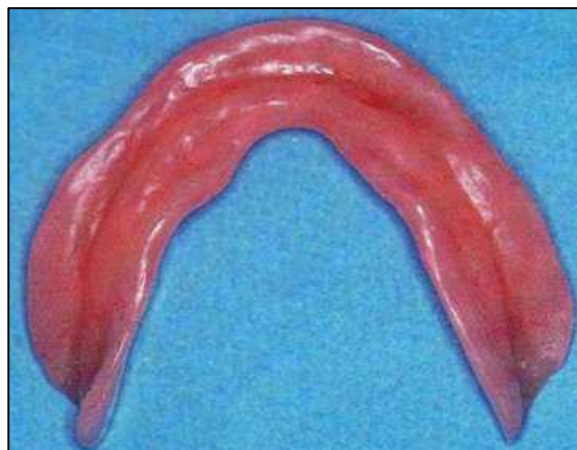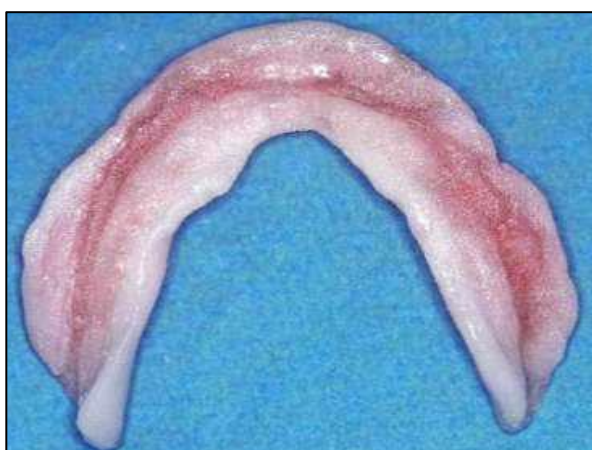Figure 37 : Lignes mylohyoïdiennes (1) trigones rétro-molaires (2) et joint sublingual (3) à décharger avant le début de la mise en condition tissulaire (Hüe et Berteretche 2004)

Chez les patients dont la musculature linguale est puissante ou encore chez ceux qui présentent une position du plancher et de la langue erronée, il est souvent difficile d'obtenir un joint sublingual adéquat. Dans ce cas, une résine à prise retardée à bas coefficient de fluidité est indiquée : le matériau doit être modelé et préformé en une lame horizontale épaisse qui s'étend distalement tout en laissant libre le passage du frein de la langue (figures 38 et 39).



Figures 38 et 39 : Aspect initial de la région sublinguale et mise en place de résine à prise retardée sur le bord lingual (Hüe et Berteretche 2004)

Après cette étape, un apport secondaire de résine à prise retardée peut être effectué. La prothèse subit ensuite une réfection totale de la base au laboratoire : cette étape correspond à un changement total de la base prothétique en résine (figures 40 et 41).



Figures 40 et 41 : Apport secondaire de résine à prise retardée (hydrocast) puis résultat final de la prothèse après réfection de base (Hüe et Berteretche 2004)

3.2.4.4. Conclusion sur la mise en condition tissulaire

Quelle que soit son indication, la mise en condition tissulaire propose de réhabiliter les tissus de soutien pour que ces derniers puissent s'adapter de manière optimale avec une prothèse conçue selon les normes et impératifs biomécaniques classiques indispensables à la stabilité, rétention et sustentation.

De par cette philosophie, la mise en condition tissulaire s'oppose à une autre méthode de conception prothétique : la piézographie. En effet, si la mise en condition tissulaire prône l'adaptation du patient à la prothèse, la piézographie quant à elle propose d'adapter la prothèse au patient.

3.2.5. Piézographie

Le terme de piézographie vient du grec, il est composé des mots « piézo » (pisein en grec) signifiant « presser » ou « étreindre » et « graphie » (graphein en grec) signifiant « sculpter ». En France, c'est Pierre Klein qui a largement contribué à l'enseignement de cette technique rapportée au domaine odontologique ; il la définit comme « le moulage d'une masse plastique par des pressions intrinsèques, engendrées par les masses musculaire péri-prothétiques » (Klein 1989).

L'empreinte piézographique consiste donc à mouler, sur une maquette placée en bouche (généralement le PEI), les mouvements des organes péri-prothétiques (langue, joues, lèvres) pour pouvoir monter les dents de la future prothèse dans un espace prothétique optimal afin que la musculature périphérique favorise la stabilité et la rétention (Regragui et al. 2012). Par conséquent, la prothèse ne sera plus perçue comme un corps étranger mais sera plutôt en accord avec la fonction et l'anatomie du patient et ainsi mieux intégrée (Chevalier 2007).

La piézographie ambitionne donc d'atteindre plusieurs objectifs (Rokhssi et al. 2018) :

- Augmentation de la stabilité prothétique (figure 42) : en situant la prothèse dans une zone dite « neutre » où la résultante des forces horizontales (développées par les muscles linguaux, jugaux et labiaux) devient nulle ou, du moins, ne dépasse pas la rétention globale de la prothèse (Klein 1989).

De plus, la conception de l'extrados prothétique en adéquation avec le jeu des organes péri-prothétique favorise l'action stabilisatrice des muscles périphériques dont les fibres plaquent la prothèse sur sa surface d'appui.

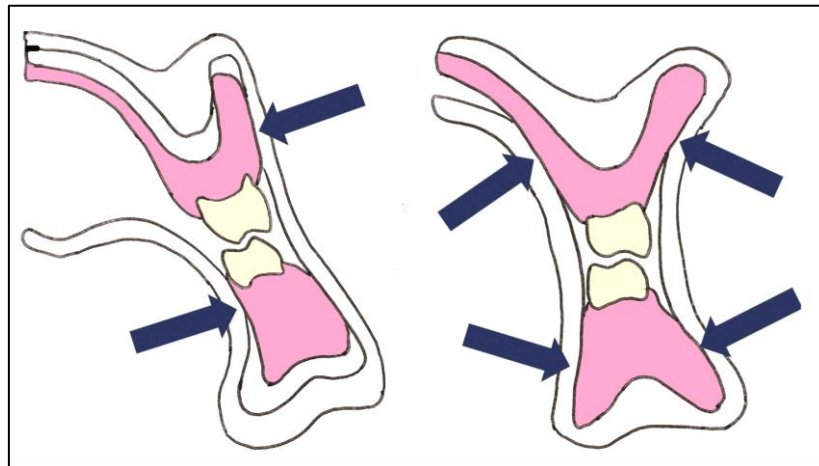


Figure 42 : Augmentation de la stabilité prothétique grâce à l'action des muscles périphériques sur l'extrados prothétique (Rokhssi et al. 2018)

- Optimisation de la rétention prothétique (figure 43) : l'augmentation de la surface de contact entre base prothétique et muqueuse buccale permet d'optimiser le phénomène physique d'adhésion salivaire à l'interface entre ces deux éléments et ainsi de gagner en rétention.

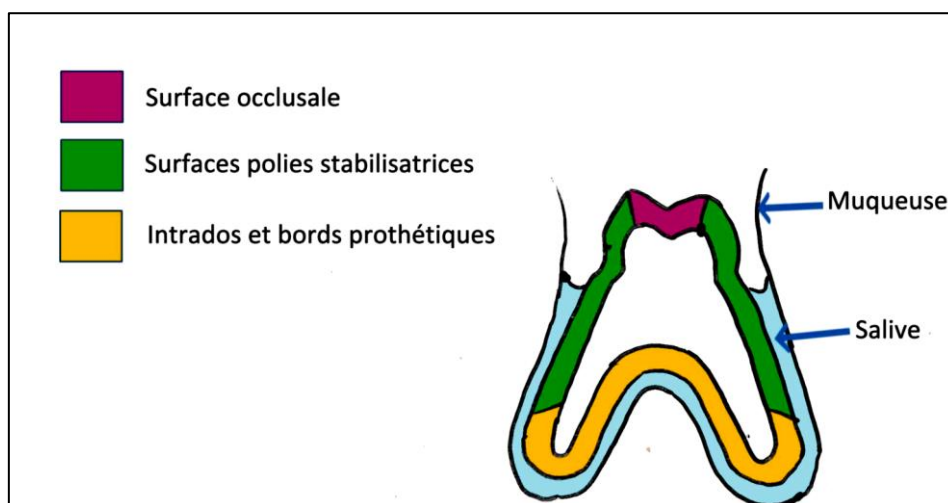


Figure 43 : Optimisation du phénomène physique d'adhésion salivaire grâce à l'augmentation de la surface de contact en base prothétique et muqueuse (Rokhssi et al. 2018)

- Amélioration de la satisfaction des patients : Les prothèses piézographiques offrent des niveaux de satisfaction des patients significativement plus élevés que les prothèses dites conventionnelles (Al-Magaleh et al. 2019).
- Diminution de la rétention alimentaire : la présence d'un contact constant et harmonieux entre l'extrados prothétique et les muqueuses buccales assure une réduction de la rétention alimentaire, des dépôts de tartre et du risque de prolifération du candida albicans.

3.2.5.1. Indications et contre-indications

Les indications de la piézographie sont les suivantes :

- Le traitement de l'édentement mandibulaire : la piézographie est principalement indiquée pour traiter l'édentement mandibulaire et non maxillaire. En effet, la surface d'appui prothétique au maxillaire est beaucoup plus importante qu'à la mandibule et assure ainsi une meilleure stabilité.
De plus, la résorption des crêtes alvéolaires maxillaires est généralement peu marquée par rapport à la mandibule, les crêtes résiduelles maxillaires présentent ainsi une capacité de rétention supérieure (figure 44).

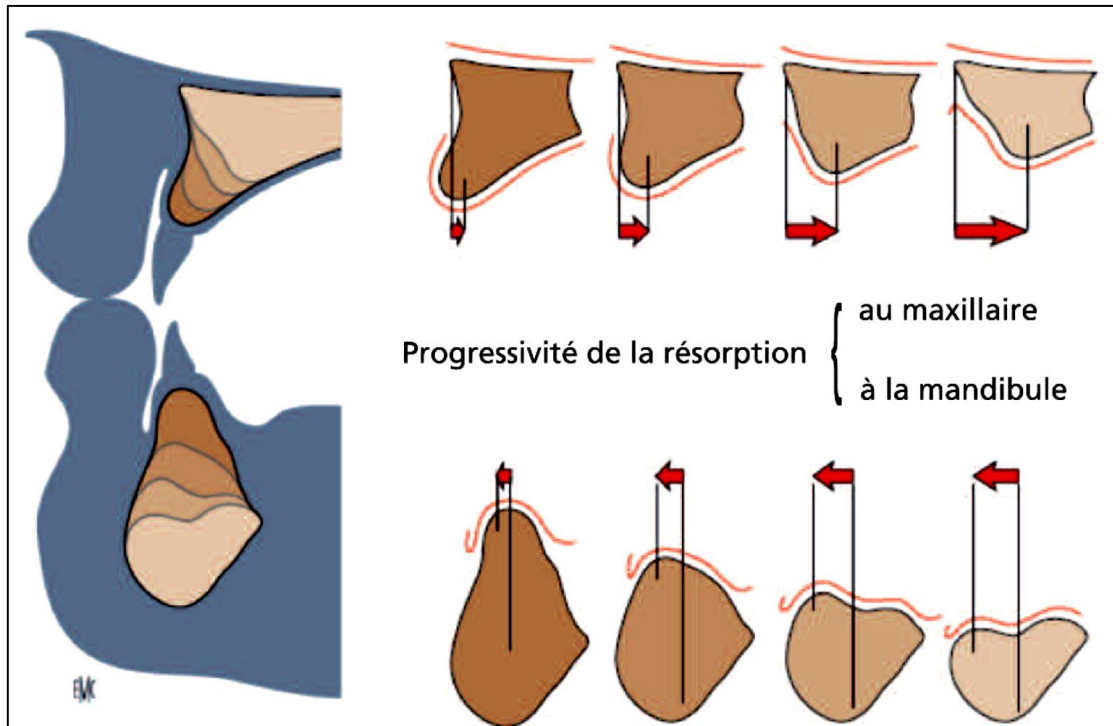


Figure 44 : Résorption des crêtes maxillaires (centripète) et mandibulaires (centrifuge)
(Regragui et al. 2012)

Enfin, la musculature péri-prothétique est beaucoup moins puissante au maxillaire (principalement du fait de l'absence de la langue) et donc moins déstabilisatrice pour la prothèse (Chevalier 2007).

- Le traitement de l'édentement total, en particulier pour les patients édentés de longue date et non appareillés : ces patients édentés totaux présentent généralement des résorptions osseuses très importantes dues à des pertes dentaires de longue date avec des crêtes osseuses la plupart du temps plates voir négatives (classes V et VI d'Atwood).

De plus, comme nous l'avons vu précédemment, l'édentement (et surtout l'édentement total) provoque des modifications des organes péri-prothétique et des fonctions orales. Les patients finissent par s'habituer à ces modifications et acquièrent ainsi de nouvelles habitudes. De ce fait, les normes classiques de réalisation prothétique seraient difficilement utilisables pour ces patients, d'où la nécessité d'employer la piézographie pour réaliser une prothèse plus adaptée au patient (Klein 1989).

Sur ce dernier point, il convient de rappeler que (Lejoyeux 1971) s'oppose à cette vision de la piézographie. Pour lui, cette technique ne devrait être utilisée que pour concevoir une prothèse transitoire de mise en condition tissulaire afin de préparer progressivement le patient à une prothèse respectant les normes classiques. En effet, la réalisation d'une prothèse piézographique chez ces patients reviendrait à maintenir une position incorrecte des structures péri-prothétique, incompatible à terme avec les impératifs mécaniques et fonctionnels de la prothèse complète.

- Le traitement des patients avec diminution du tonus musculaire ou, à l'inverse, les patients avec une musculature péri-prothétique très développée : la prothèse se doit d'être la plus adaptée possible pour contrebalancer ce facteur d'instabilité (Rokhssi et al. 2018).

Par exemple, dans le cas d'un patient présentant une langue hypertrophique due à un édentement. Dans ce contexte, une prothèse réalisée avec les normes empiriques classiques ne pourrait s'intégrer convenablement sous peine d'être en permanence chassée ou déstabilisée.

Pour résumer, l'utilisation de la piézographie est indiquée dans la réhabilitation prothétique des patients édentés totaux à la mandibule. Les avantages de cette technique seront d'autant plus appréciables sur des patients édentés de longue date, non appareillés et avec une tonicité musculaire atypique.

Les contre-indications de la piézographie sont les suivantes (Chevalier 2007) :

- Présence de crêtes osseuses ayant une hauteur suffisante pour assurer une stabilité et une rétention satisfaisante de la prothèse avec la méthode classique (généralement classes III et IV d'Atwood)
- Patient atteint de troubles de la motricité qui pourraient compromettre le bon déroulement de l'empreinte piézographique (exemple : maladie de Parkinson)

- Patient dont l'état de santé ne permet pas de se déplacer aux nombreuses séances nécessaires
- Technicien de laboratoire non initié à cette technique

3.2.5.2. Méthode

La piézographie repose sur le concept de zone neutre : il convient de mettre en évidence un couloir prothétique où la résultante des forces horizontales développées par la langue et la sangle buccinato-labiale est nulle ou, du moins, ne doit pas dépasser la rétention globale des prothèses (figure 45) (Regragui et al. 2012).

Si les empreintes classiques enregistrent une surface prothétique (à savoir la surface d'appui de l'intrados de la prothèse), l'empreinte piézographique quant à elle permet d'enregistrer un volume nommé espace prothétique.

L'espace prothétique chez l'édenté correspond au couloir dentaire chez le patient denté, c'est à dire l'espace occupé par les dents et les procès alvéolaires. Néanmoins, du fait des modifications physiologiques dues au vieillissement (résorption alvéolaire, perte de dimension verticale, plissement des joues, étalement de la langue...) on assiste à un déplacement vestibulaire de l'espace prothétique par rapport au couloir dentaire (Chevalier 2007).

Il est donc établi que cet espace prothétique n'est pas immuable mais plutôt en constante évolution en fonction du jeu des muscles qui le bordent, d'où l'intérêt de réaliser une prothèse parfaitement compatible avec cet espace pour éviter un échec thérapeutique dû à un manque de stabilité. L'empreinte piézographique se doit donc d'être à la fois dynamique et fonctionnelle pour enregistrer ce jeu musculaire complexe et ainsi concevoir une prothèse la plus adaptée possible qui sera stabilisée par les muscles péri-prothétique (figure 46).

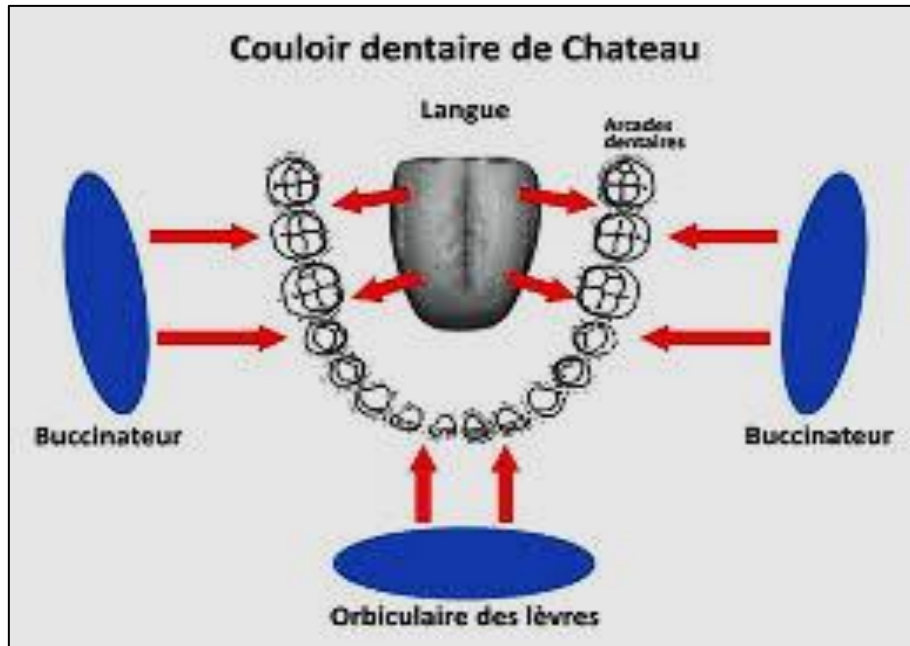


Figure 45 : Forces exercées sur le couloir dentaire d'après Chateau (Tung et al. 2017)

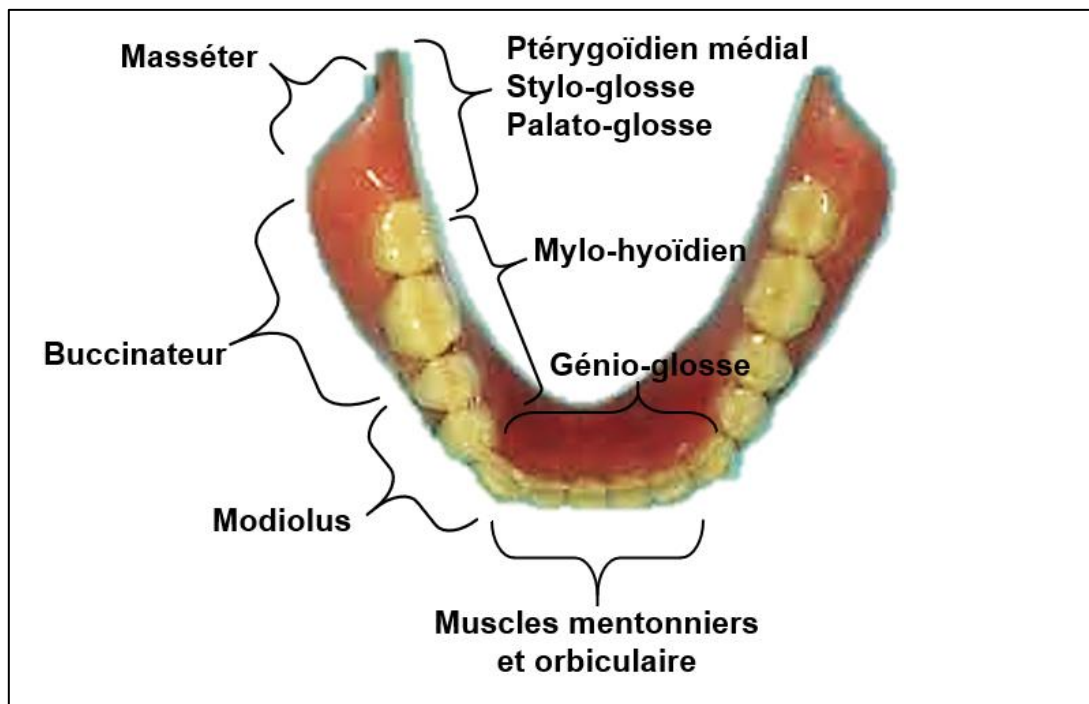


Figure 46 : Muscles en rapport avec l'espace prothétique (d'après (Bouetel 2005; Chevalier 2007; Regragui et al. 2010))

3.2.5.3. Conclusions sur la piézographie

L'utilisation de la piézographie lors de la conception prothétique s'avère être une aide précieuse dans les cas de réhabilitation dits complexes, notamment pour les édentements totaux de longue date à la mandibule chez des patients présentant une tonicité musculaire perturbée. Ses concepts basés sur l'adaptation « sur mesure » de la prothèse permettent à la fois de monter les dents dans un espace prothétique neutre mais également de modeler les extrados prothétiques pour favoriser la stabilité, les fonctions et l'esthétique par un soutien plus harmonieux des tissus.

La revue de littérature réalisée par (Porwal et Sasaki 2013) sur tous les articles traitant du sujet sur la base de données Pubmed entre les années 1900 et 2011 semble confirmer les bienfaits de la piézographie : les prothèses piézographiques seraient plus stables, plus rétentives, plus fonctionnelles, plus esthétiques et plus confortables que les prothèses dites conventionnelles basées sur les normes empiriques.

Cependant, d'autres études semblent montrer le contraire : les différences entre les deux types de prothèses ne seraient pas significatives. C'est le cas de l'étude de (Rehmann et al. 2017) qui indique que la production des sons et de la parole n'est pas meilleure chez les patients porteurs de prothèses piézographiques. Également, l'étude menée par (Geerts 2017) montre une équivalence de la qualité de vie liée à la santé orale entre patients porteurs de prothèses piézographiques et conventionnelles.

L'existence de ces divergences pourrait s'expliquer par l'hétérogénéité des méthodes utilisées. En effet, les échantillonnages de patients, les matériaux et les techniques d'enregistrement peuvent être très variables d'une étude à l'autre.

Pour conclure, les concepts piézographiques semblent très intéressants d'un point de vue théorique pour l'amélioration de la conception prothétique. Cette technique doit néanmoins être maîtrisée à la fois par le praticien et le prothésiste et doit être utilisée dans les bonnes indications pour aboutir au succès thérapeutique.

3.3. Incidence de la prothèse maxillaire sur la langue

Outre les interactions constantes entre la prothèse mandibulaire et la langue, il faut également souligner le lien qui existe avec la prothèse maxillaire. En effet, plusieurs fonctions telles que la déglutition et la phonation font intervenir des contacts étroits entre la langue et le palais. Ainsi, lors d'une réhabilitation par prothèse amovible maxillaire, la forme et l'épaisseur de la base prothétique au niveau du palais doit être adaptée à la langue pour aboutir à un succès thérapeutique, notamment fonctionnel. De plus, la position des dents prothétiques maxillaires est tout aussi importante.

3.3.1. Espace de Donders

L'espace de Donders est l'espace libre entre la face dorsale de la langue et la voûte palatine (figure 47). Un espace de Donders réduit aura pour conséquences une diminution de la mobilité linguale, une sensation d'encombrement et des troubles fonctionnels.

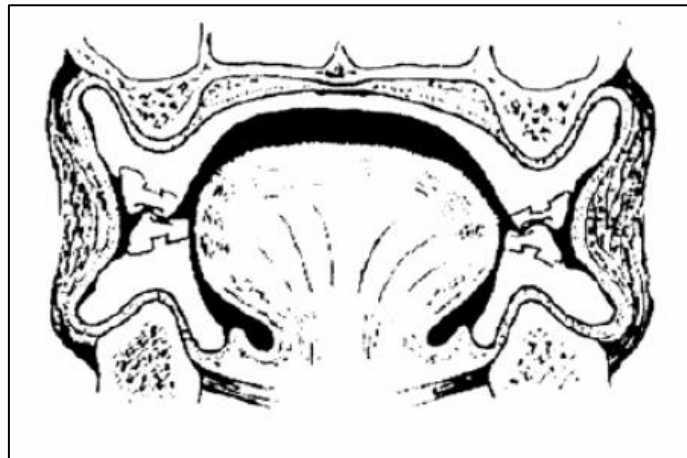


Figure 47 : Représentation de l'espace de Donders (Lejoyeux 1979)

Plusieurs causes peuvent aboutir à une réduction de l'espace de Donders :

- L'épaisseur de la base prothétique : La base prothétique en résine au niveau du palais doit être assez épaisse pour résister à la fracture. Néanmoins, si elle l'est trop, elle empiète sur l'espace dévolu à la langue diminuant ainsi l'espace de Donders. Pour diminuer l'épaisseur de la base prothétique sans risquer une fracture, celle-ci peut être réalisée en métal si les conditions le permettent (figure 48). Dans ce cas, le matériau

indiqué est un alliage de Titane qui présente une bonne résistance et mouillabilité tout en étant moins lourd que les autres métaux utilisés (Didier 2005).

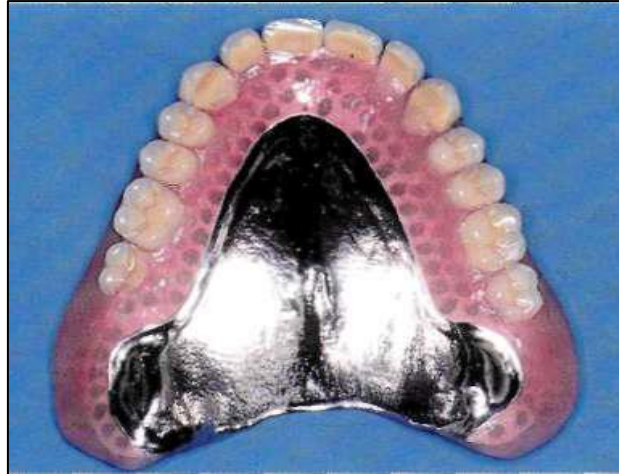

Figure 48 : Prothèse complète maxillaire avec base métallique permettant une diminution d'épaisseur au niveau du palais (Hüe et Berteretche 2004)

- La dimension verticale d'occlusion : En l'absence de dents et de contacts occlusaux, on assiste à une perte de hauteur de l'étage inférieur de la face. Cette diminution de la dimension verticale d'occlusion provoque chez ces patients édentés non appareillés une réelle diminution de l'espace de Donders.

Aussi, lors de la réhabilitation prothétique, une sous-évaluation de la dimension verticale d'occlusion aura les mêmes conséquences.

3.3.2. Conséquences sur les fonctions

La conception de la prothèse maxillaire aura plusieurs conséquences sur les fonctions orales :

- La déglutition : Le contact entre la langue et le palais dur joue un rôle primordial dans la déglutition : en effet, c'est ce contact qui va permettre la propulsion du bol alimentaire vers le pharynx.

Avec l'âge, la puissance motrice de la langue diminue avec pour conséquences des déficits fonctionnels. Ainsi les patients âgés, et de surcroit édentés, présentent des difficultés à déglutir de par le manque de contact entre langue et palais.

Plusieurs études montrent que le port de prothèses maxillaires favorise une meilleure déglutition : en effet, de par l'épaisseur de la base palatine, le contact langue-palais peut avoir lieu malgré le déficit fonctionnel de la langue (Imaizaki et al. 2010; Kondoh et al. 2015). Ces études récentes corroborent ainsi les dires d'articles plus anciens qui affirment qu'une dimension verticale surélevée est plus préjudiciable qu'une dimension sous-élevée (Kaires 1957).

- La phonation : La prothèse maxillaire devra respecter les règles classiques permettant d'assurer sustentation, stabilisation et rétention sous peine de perturber la phonation. En effet, le non-respect des règles de conception prothétique est une cause majeure de dyslalie, c'est-à-dire une dépréciation d'énonciation des phonèmes : des zéaiement, omissions, substitutions, distorsions et additions peuvent alors être observées (Broka et al. 2013).

Ainsi, chaque erreur dans la conception prothétique aura des répercussions bien précises sur la phonation (Sherman 1970; Petrović 1985; Perez 2016) :

- Le respect de la dimension verticale d'occlusion est important pour permettre un placement adéquat de la langue et une articulation correcte des phonèmes.
- En présence d'une base prothétique trop épaisse, les contacts entre la langue et le tiers antérieur du palais (y compris les incisives) seront modifiés, entraînant une perturbation de la prononciation de 90% des consonnes.
En revanche, si le volume global de la prothèse est surdimensionné c'est la fréquence de la voix qui sera modifiée, causant une altération du timbre de voix initial.
- La position des dents est également essentielle : une vestibulisation des incisives de 2mm par rapport à la position de référence est susceptible d'entraîner jusqu'à 80% de distorsions des sons.

- Une mauvaise adaptation du joint postérieur pourra entraîner des modifications de résonance de la cavité nasale et de la gorge affectant ainsi la qualité de la voix (volume, harmonie et prononciation).

Ainsi, la conception prothétique maxillaire, tant la base prothétique que le montage des dents, aura un impact important sur la fonction phonatoire. De plus, il convient de mentionner que le matériau utilisé pour la base prothétique aura également une influence sur la phonation : la revue de littérature de (Foti et al. 1998) présente les prothèses maxillaires à base métallique comme significativement plus fonctionnelles sur le plan phonatoire que les prothèses à base résine.

CONCLUSION

Malgré l'étendue de l'expérience clinique et des connaissances théoriques sur le sujet, la réalisation d'une prothèse amovible complète demeure une aventure semée d'embûches. En premier lieu, l'aspect psychologique du patient édenté ne doit jamais être négligé. En effet, la perte de la totalité des dents demeure toujours un traumatisme psychologique, exprimé consciemment ou non. De plus, les patients présentant un édentement total seront pour la plupart des personnes âgées dont la composante physique sera à prendre en compte lors du traitement et rendant ce dernier beaucoup plus délicat : état général et présence de maladies, effets secondaires des traitements médicamenteux, difficulté de communication. Dans ce contexte, tous les éléments pouvant favoriser la réussite du traitement final doivent être analysés et utilisés au mieux pour aboutir à cet objectif. Ainsi, la langue est certainement un élément majeur de la réussite d'une réhabilitation par prothèse amovible complète. Bien plus que de simplement éviter ses interférences pouvant être néfastes, elle doit au contraire être pleinement intégrée pour favoriser la stabilité, la rétention et ainsi la réussite du traitement.

Nous vivons une époque de progrès et d'avancées spectaculaires dans le domaine scientifique en général et dans le domaine odontologique en particulier : empreintes numériques, CFAO, essor des biomatériaux, thérapeutiques au laser... Dans ce contexte, certains pourraient se demander comment (et, pourquoi ?) garder un intérêt pour des thérapeutiques aussi anciennes que la prothèse amovible complète. En réalité, le maintien d'un intérêt majeur pour ces thérapeutiques relève également d'un regard vers l'avenir mais plutôt empreint d'humilité : trouver une place pour tenter de perfectionner et d'utiliser au mieux cette discipline malgré la quantité d'encre déjà versée par nos prédécesseurs ; cela pour le bien être des patients qui, pour une raison ou une autre, ne peuvent bénéficier des dernières avancées. De plus, il faut savoir que les concepts fondamentaux de la prothèse amovible complète ne seront jamais abrogés par la technologie et le progrès ; au contraire, cette technologie est mise à disposition pour plus de rigueur dans le respect de ces mêmes concepts. Ainsi, une connaissance étendue et un intérêt voué à la prothèse amovible complète ne se montreront jamais obsolètes mais, bien plus, bénéficieront à ceux qui souhaitent maîtriser par la suite les thérapeutiques du futur.

BIBLIOGRAPHIE

Abdessamed A. LA BRIEVETE LINGUALE [Thèse d'exercice : Chirurgie dentaire]. [Toulouse]: Université Paul Sabatier III – Faculté de Chirurgie dentaire; 2015.

Al-Magaleh WR, Swelem AA, Abdelnabi MH, Mofadhal A. Effect on patient satisfaction of mandibular denture tooth arrangement in the neutral zone. J Prosthet Dent. 2019;121(3):440-6.

Bagui M, Fajri L, Mohtarime BE, Merzouk N. La place de la mise en condition tissulaire en prothèse adjointe totale. Actual Odonto-Stomatol. 2016;(275):1-6.

Bertiau F. OSTÉOPATHIE STRUCTURELLE ET RESPIRATION BUCCALE [Internet] [Mémoire]. [Rennes]: Institut de Formation Supérieure en Osthéopathie; 2014 [cité 4 déc 2019]. Disponible sur: https://www.bretagne-osteopathie.com/wp-content/uploads/2019/06/Memoire_BERTIAU_Fabrice.pdf

Bohnenkamp DM, Garcia LT. Phonetics and tongue position to improve mandibular denture retention: A clinical report. J Prosthet Dent. 2007;98(5):344-7.

Boileau M-J, Sampeur-Tarrit M, Bazert C. Physiologie et physiopathologie de la mastication. Encycl Med Chir - Chirurgie Orale [Internet]. 2006 [cité 10 oct 2019];[22-008-A-15]. Disponible sur: <https://docplayer.fr/23437791-Physiologie-et-physiopathologie-de-la-mastication.html>

Bouetel B. Intérêts et limites des techniques piézographiques en prothèse amovible complète sur implant [Thèse d'exercice : Chirurgie dentaire]. [Nantes]: Université de Nantes - Unité de formation et de recherche d'odontologie; 2005.

Bouhard O. Le réflexe nauséux en prothèse amovible [Thèse d'exercice : Chirurgie dentaire]. [Nantes]: Université de Nantes - Unité de formation et de recherche d'odontologie; 2015.

Braud A, Berteretche MV. Edentement complet et phonation. L'Information Dentaire. 2012;94(12):49-54.

Brill N, Tryde G, Schübeler S. The role of the exteroceptors in denture retention. J Prosthet Dent. 1959;791-8.

Broka K, Vidzis A, Grigorjevs J, Sokolovs J, Zigurs G. The Influence of the Design of Removable Dentures on Patient's Voice Quality. Stomatologija. 2013;15(1):20-5.

Buchillard S. Activations musculaires et mouvements linguaux : modélisation en parole naturelle et pathologique [Thèse de doctorat : biologie, santé, environnement]. [Grenoble]: Université Joseph Fourier - Grenoble I; 2007.

Carpentier P, Pajoni D. La langue : un ensemble musculaire complexe. Rev Orthop Dento Faciale. 1989;23(1):19-28.

Castex L. Repérage des troubles de la mastication : création d'un protocole de prévention à destination des aides-soignants des E.H.P.A.D. pour prévenir et retarder la perte de la mastication [Mémoire présenté en vue de l'obtention du Certificat de Capacité

d'Orthophonie]. [Toulouse]: Université Paul Sabatier – Toulouse III. Faculté de Médecine Toulouse Rangueil. Enseignement des Techniques de Réadaptation; 2006.

Chevalier L. Apport des techniques piézographiques dans l'exercice quotidien en prothèse amovible complète [Thèse d'exercice : Chirurgie dentaire]. [Nancy]: Université Henri Poincaré - Nancy I; 2007.

Chouaieb I, Mense C, Hüe O. Refaire ou réadapter une prothèse. Stratégie prothétique. 2016;16(3):225-33.

Clavière S. Prévention du réflexe nauséux: aspects anatomo-physiologiques [Thèse d'exercice : Chirurgie dentaire]. [Nancy]: Université Henri Poincaré - Nancy I; 2002.

Collège National d'Occlusodontologie. Lexique - Occlusodontologie [Internet]. Paris: Quintessence international; 2001 [cité 29 avr 2020]. Disponible sur: <https://www.unitheque.com/lexique-occlusodontologie/quintessence-international/Livre/3048>

Cookson AM. Tongue resting position. A method for its measurement and correlation to skeletal and occlusal patterns. Dent Pract Dent Rec. 1967;115-20.

Didier B. Réflexe nauséux en odontologie [Thèse d'exercice : Chirurgie dentaire]. [Nantes]: Université de Nantes - Unité de formation et de recherche d'odontologie; 2005.

Ekberg O, Feinberg MJ. Altered swallowing function in elderly patients without dysphagia: radiologic findings in 56 cases. Am J Roentgenol. 1991;156(6):1181-4.

Foti B, Tavitian P, Bonfil J-J. Speech intelligibility in patients with complete dentures according to the material used. J Oral Rehabil. 1998;25(6):479-84.

François M. L'enfant qui respire bouche ouverte. Rev Fr Allergol. 2015;55:317-21.

Gaspard M. Acquisition et exercice de la fonction masticatrice chez l'enfant et l'adolescent (deuxième partie). Rev Orthop Dento Faciale. 2001;(35):519-54.

Geerts GAVM. Neutral zone or conventional mandibular complete dentures: a randomised crossover trial comparing oral health-related quality of life. J Oral Rehabil. 2017;44(9):702-8.

Guéran M. Le syndrome d'apnées du sommeil en médecine générale : état des lieux des pratiques, freins à la prise en charge et au suivi. [Internet] [Thèse pour le diplôme d'Etat de Docteur en Médecine]. [Paris]: Université Paris Diderot - Faculté de médecine; 2015 [cité 19 janv 2020]. Disponible sur: http://www.bichat-larib.com/publications.documents/4914_GUERAN_These.pdf

Gysi A. The problem of articulation. Dent Cosmos. 1910;52(1):1-19.

Hasnaoui Y. La chirurgie pré-prothétique chez l'édenté total au service de la prothèse amovible complète bimaxillaire [Thèse d'exercice : Chirurgie dentaire]. [Nancy]: Université de Lorraine - Faculté d'odontologie; 2017.

Heo Y-R, Kim H-J, Son M-K, Chung C-H. Contour of lingual surface in lower complete denture formed by polished surface impression. *J Adv Prosthodont*. 2016;8(6):472-8.

Hüe O, Berteretche M-V. Les extradados prothétiques en prothèse adjointe totale : rôle et réalisation. *Actual Odonto-Stomatol*. 1992;179(177).

Hüe O, Berteretche M-V. Prothèse complète : réalité clinique, solutions thérapeutiques. Paris: Quintessence international; 2004.

Hüe O, Berteretche M-V. Prothèse adjointe complète : la mise en condition tissulaire est-elle toujours d'actualité ? *Actual Odonto-Stomatol*. 2014;(268):24-8.

Imaizaki T, Nishi Y, Kaji A, Nagaoka E. Roles of the artificial tooth arch during swallowing in edentates. *J Prosthodont Res*. 2010;54(1):14-23.

Kaddour-Brahim A, Michel B, Fenouillat J, Ginisty D. Conduite à tenir devant une brièveté du frein de la langue. *Journal de pédiatrie et de puériculture*. 2010;23(1):26-9.

Kaires AK. Palatal pressures of the tongue in phonetics and deglutition. *J Prosthet Dent*. 1957;7(3):305-17.

Kayser C. Physiologie : système nerveux-muscle. Paris: Editions Médicales Flammarion; 1969.

Klein P. Quelques définitions pour mieux comprendre la piézographie. *Inf Dent*. 1989;71(29):2519-23.

Kondoh J, Ono T, Tamine K, Fujiwara S, Minagi Y, Hori K, et al. Effect of complete denture wearing on tongue motor biomechanics during swallowing in edentulous older adults: Complete denture and tongue pressure. *Geriatr Gerontol Int*. 2015;15(5):565-71.

Kopf I. LES TROUBLES DE LA DEGLUTITION CHEZ L'ADULTE : ELABORATION DE FICHES D'INFORMATION DESTINEES AUX FAMILLES [Internet] [Mémoire présenté en vue de l'obtention du Certificat de Capacité d'Orthophonie]. [Nancy]: Université Henri Poincaré - Nancy I; 2001 [cité 19 févr 2020]. Disponible sur: http://docnum.univ-lorraine.fr/public/SCDMED_MORT_2001_KOPF_ISABELLE.pdf

Kotsiomiti E, Farmakis N, Kapari D. Factors related to the resting tongue position among partially and completely edentulous subjects. *J Oral Rehabil*. 2005;32(6):397-402.

Kotsiomiti E, Kapari D. Resting tongue position and its relation to the state of the dentition: a pilot study. *J Oral Rehabil*. 2000;27(4):349-54.

Lejoyeux J. Prothèse complète tome III : Traitement (deuxième partie). 2ème édition. Paris: Maloine; 1971.

Lejoyeux J. Prothèse complète tome I : Examen clinique, traitement pré-prothétique, matériaux et techniques d'empreintes. 3ème édition. Paris: Maloine; 1979.

Lejoyeux J. Mise en condition en prothèse amovible. Paris: Masson; 1993.

Léonard A, Seuret O, Séguéla V, Dupuis V. Prothèse amovible complète. Prise en charge des déficiences du patient âgé. Cah Prothese. 2008;(144):57-67.

Liu EHC, Tan WKS, Pua HL. Acute tongue swelling in an edentulous patient, relieved by denture insertion. Can J Anesth. 2000;47(11):1151-2.

Mahé M. Prise en charge du réflexe nauséux par l'hypnose médicale au cabinet dentaire. Évaluation des pratiques professionnelles. [Thèse d'exercice : Chirurgie dentaire]. [Bordeaux]: Université de Bordeaux - UFR des Sciences Odontologiques; 2017.

Maillet M. Conception du plan d'occlusion mandibulaire en odontologie prothétique et communication des données au laboratoire [Thèse d'exercice : Chirurgie dentaire]. [Nancy]: Université de Lorraine - Faculté d'odontologie; 2016.

Mittenaere C. Le syndrome d'apnées obstructives du sommeil : Place du pharmacien [THESE POUR LE DIPLOME D'ETAT DE DOCTEUR EN PHARMACIE]. [Lille]: Faculté des Sciences Pharmaceutiques et Biologiques de Lille; 2015.

Monteith BD. A cephalometric method to determine the angulation of the occlusal plane in edentulous patients. J Prosthet Dent. 1985;54(1):81-7.

Nguyen PTH. L'effet du port nocturne des prothèses complètes sur le sommeil et la qualité de vie liée à la santé buccodentaire : une étude pilote expérimentale [Internet] [Mémoire en vue de l'obtention du grade de Maîtrise en Science en médecine dentaire]. [Montréal]: Université de Montréal - Faculté de médecine dentaire; 2015 [cité 15 janv 2020]. Disponible sur: https://papyrus.bib.umontreal.ca/xmlui/bitstream/handle/1866/13108/Phan_The_Huy_Nguyen_2015_memoire.pdf?sequence=2&isAllowed=y

Okane H, Yamashina T, Nagasawa T, Tsuru H. The effect of anteroposterior inclination of the occlusal plane on biting force. J Prosthet Dent. 1979;42(5):497-501.

Othman H. Étude comparative des différents matériaux d'empreinte et d'enregistrement utilisés en prothèse complète [Thèse d'exercice : Chirurgie dentaire]. [Marseille]: Aix Marseille Université - Faculté d'Odontologie de Marseille; 2018.

Perez C. ETUDE ACOUSTIQUE DES PATIENTS PORTEURS DE PROTHESES AMOVIBLES TOTALES [Thèse d'exercice : Chirurgie dentaire]. [Lille]: UNIVERSITE DU DROIT ET DE LA SANTE DE LILLE 2; 2016.

Petrović A. Speech sound distortions caused by changes in complete denture morphology. J Oral Rehabil. 1985;12(1):69-79.

Pignier D. La respiration. Paris: Presses Universitaires de France; 1998. (Que sais-je ?).

Pons E. CONSIDERATIONS OCCLUSALES EN PROTHESE AMOVIBLE COMPLETE UNIMAXILLAIRE [Thèse d'exercice : Chirurgie dentaire]. [Toulouse]: Université Paul Sabatier III – Faculté de Chirurgie dentaire; 2014.

Porwal A, Sasaki K. Current status of the neutral zone : a literature revue. J Prosthet Dent. 2013;109(2):129-34.

Pothier B. Comment les enfants apprennent l'orthographe. Paris: Retz; 1998.

Pouyssegur V, Serre D, Exbrayat J. Tests phonétiques et dimension verticale : le logatome. Cah Prothese. 1997;97:52-7.

Rajeshwari K. Evaluation of Resting Tongue Position in Recently Extracted and Long Term Completely Edentulous Patients: A Prospective Interventional Study. J Clin Diagn Res [Internet]. 2017 [cité 29 déc 2019]; Disponible sur: http://jcd.r.net/article_fulltext.asp?issn=0973-709x&year=2017&volume=11&issue=4&page=ZC61&issn=0973-709x&id=9683

Regragui A, Abdedine A, Merzouk N. Espace biofonctionnel et mise en condition tissulaire : quelles perspectives en prothèse amovible complète ? Actual Odonto-Stomatol. 2011;(255):197-206.

Regragui A, Benfdil F, Abdedine A. Intérêt des surfaces polies stabilisatrices dans la gestion d'un cas complexe de prothèse amovible complète. Actual Odonto-Stomatol. 2010;(249):43-58.

Regragui A, Sefrioui A, Benfdil F, Benamar A, Abdedine A. Couloir prothétique et gérodontologie : traitement simple pour une stabilité optimum. Actual Odonto-Stomatol. 2012;(258):161-73.

Rehmann P, Künkel AK, Weber D, Lotzmann U, Wöstmann B. Do mandibular complete dentures made using a neutral zone technique improve speech?-A pilot study. Gerodontology. 2017;34(4):501-4.

Reiner V. Nausées et prothèse dentaire. Rev Fr Odontostomatol. 1963;10(10):1493-503.

Remacle A. La charge vocale : De sa quantification à l'étude de son impact sur la fonction phonatoire et sur la qualité vocale [Thèse de doctorat : Sciences Psychologiques et Education]. [Liège]: Faculté de Psychologie et des Sciences de l'Education : Unité Logopédie de la Voix; 2013.

Renner RP. Complete dentures : A guide for patient treatment. New York: Masson Pub. USA; 1981.

Rios L. Impacts des conditions orales sur le bien-être et la qualité de vie des patients édentés complets porteurs d'une prothèse amovible totale bimaxillaire [Thèse d'exercice : Chirurgie dentaire]. [Brest]: Université de Bretagne occidentale; 2014.

Rokhssi H, Abdelkoui A, Merzouk N, Benfdil F. L'empreinte piézographique en pratique quotidienne. Actual Odonto-Stomatol. 2018;(289):1-9.

Rouvière H, Delmas A. Anatomie humaine descriptive, topographique et fonctionnelle, tome 1 : tête et cou. 15e éd. Paris: Masson; 2002.

Royannez M. Mastication et ODF [Thèse d'exercice : Chirurgie dentaire]. [Marseille]: Aix Marseille Université - Faculté d'Odontologie de Marseille; 2018.

Salle A. Les indications et les techniques de la frenectomie linguale [Thèse d'exercice : Chirurgie dentaire]. [Nantes]: Université de Nantes - Unité de formation et de recherche d'odontologie; 2015.

Senez C. Rééducation des troubles de l'alimentation et de la déglutition. Paris: De Boeck Supérieur; 2015.

Sherman H. Phonetic capability as a function of vertical dimension in complete denture wearers—a preliminary report. *J Prosthet Dent.* 1970;23(6):621-32.

Soulet A. Rôle de la langue au cours des fonctions oro-faciales. *Rev Orthop Dento Faciale.* 1989;23(1):31-52.

Suzuki A, Ito M, Kawai Y. Dentures wearing reduce motion artifacts related to tongue movement in magnetic resonance imaging. *J Prosthodont Res.* 2018;62(3):303-8.

Swenson MG, Boucher CO. *Swenson's Complete Dentures.* 6e éd. Mosby: Saint Louis; 1970.

Takemoto H. Morphological analyses of the human tongue musculature for three-dimensional modeling. *J Speech Lang Hear Res.* 2001;44(1):95-107.

Tung MT, Makaremi M, Brondeau F de. Environnement neuro-musculaire et stabilité de l'expansion maxillaire transversale. *Rev Orthop Dento Faciale.* 1 juill 2017;51(3):399-412.

Waligora J, Perlemuter L. *Anatomie : nerfs crâniens et organes correspondants.* Paris: Masson; 1986.

Wright CR. Evaluation of the factors necessary to develop stability in mandibular dentures. *J Prosthet Dent.* 2004;92(6):10.

Yoshikawa M, Yoshida M, Nagasaki T, Tanimoto K, Tsuga K, Akagawa Y, et al. Aspects of Swallowing in Healthy Dentate Elderly Persons Older Than 80 Years. *J Gerontol A Biol Sci Med Sci.* 2005;60(4):506-9.

Yoshikawa M, Yoshida M, Nagasaki T, Tanimoto K, Tsuga K, Akagawa Y. Effects of tooth loss and denture wear on tongue-tip motion in elderly dentulous and edentulous people. *J Oral Rehabil.* 2008;35(12):882-8.

Les opinions émises dans les dissertations présentées doivent être considérées comme propres à leurs auteurs, sans aucune approbation ou improbation de la Faculté de Chirurgie Dentaire.

HADDAD Jonas. LANGUE ET PROTHESE COMPLETE : STABILITE ET RETENTION EN QUESTION !. 2020. 75 p. Réf. Biblio. : 69-74.

Sous la direction de la Professeure BERTERETCHE Marie-Violaine

Th : Chir Dent. : Université de Paris : 2020

Résumé :

La langue est un organe central qui participe à toutes les fonctions orales : mastication, déglutition, phonation et ventilation. Aussi, elle présente des caractéristiques variables en fonction de chaque patient telles que sa position, son volume, sa tonicité. De ce fait, elle est considérée à bien des égards comme un élément majeur dans la réussite des traitement prothétiques, en particulier concernant les prothèses amovibles complètes mandibulaires dites « conventionnelles ». Bien plus que de simplement éviter ses interférences néfastes, la langue doit au contraire être pleinement intégrée au projet prothétique pour favoriser la stabilité et la rétention de la prothèse et ainsi permettre la réussite du traitement et l'amélioration de la qualité de vie du patient édenté. Après description détaillée de la langue et de son rôle dans chacune des fonctions orales, il sera abordé l'impact de la perte des dents sur la fonction linguale et les conséquences sur les fonctions orales. Enfin, seront abordés les éléments cliniques à prendre en compte lors de chaque étape de la conception prothétique pour y intégrer au mieux la langue et favoriser ainsi la réussite thérapeutique.

Discipline :

Prothèse

Mots clés français (fMeSH et Rameau) : Langue, prothèse adjointe complète, édentement, stabilité, rétention.

TITRE en anglais : TONGUE AND COMPLETE DENTURE : STABILITY AND RETENTION IN QUESTION !

English keywords (MeSH) : Tongue, complete denture, edentulous, stability, retention.

Université de Paris
UFR d'odontologie
5, rue Garancière
75006 Paris