



HAL
open science

Le bras de levier scapulaire du muscle deltoïde dans l'arthroplastie par prothèse inversée d'épaule : évaluation, intérêt de sa restauration

Solène Vigny

► **To cite this version:**

Solène Vigny. Le bras de levier scapulaire du muscle deltoïde dans l'arthroplastie par prothèse inversée d'épaule : évaluation, intérêt de sa restauration. Médecine humaine et pathologie. 2021. dumas-03448919

HAL Id: dumas-03448919

<https://dumas.ccsd.cnrs.fr/dumas-03448919>

Submitted on 25 Nov 2021

HAL is a multi-disciplinary open access archive for the deposit and dissemination of scientific research documents, whether they are published or not. The documents may come from teaching and research institutions in France or abroad, or from public or private research centers.

L'archive ouverte pluridisciplinaire **HAL**, est destinée au dépôt et à la diffusion de documents scientifiques de niveau recherche, publiés ou non, émanant des établissements d'enseignement et de recherche français ou étrangers, des laboratoires publics ou privés.

UFR DE SANTE DE ROUEN NORMANDIE

ANNEE 2021

**THESE POUR LE
DOCTORAT EN MEDECINE**

(Diplôme d'Etat)

Par

**VIGNY Solène
Née le 12 octobre 1992 à Le Chesnay**

Présentée et soutenue publiquement le 22 octobre 2021

**Le bras de levier scapulaire du muscle deltoïde
dans l'arthroplastie par prothèse inversée
d'épaule : évaluation, intérêt de sa restauration.**

Président de Jury : Monsieur le Professeur Franck DUJARDIN
Directeur de Thèse : Monsieur le Professeur Fabrice DUPARC
Membres du Jury : Madame le Professeur Isabelle AUQUIT-AUCKBUR
Monsieur le Docteur Donatien HEUZE

ANNEE UNIVERSITAIRE 2020 - 2021

U.F.R. SANTÉ DE ROUEN

DOYEN : **Professeur Benoît VEBER**

ASSESEURS : **Professeur Loïc FAVENNEC**
Professeur Agnès LIARD
Professeur Guillaume SAVOYE

I - MEDECINE

PROFESSEURS DES UNIVERSITES – PRATICIENS HOSPITALIERS

Mr Frédéric ANSELME	HCN Cardiologie
Mme Gisèle APTER	Havre Pédiopsychiatrie
Mme Isabelle AUQUIT AUCKBUR	HCN Chirurgie plastique
Mr Jean-Marc BASTE	HCN Chirurgie Thoracique
Mr Fabrice BAUER	HCN Cardiologie
Mme Soumeya BEKRI	HCN Biochimie et biologie moléculaire
Mr Ygal BENHAMOU	HCN Médecine interne
Mr Jacques BENICHOU	HCN Bio statistiques et informatique médicale
Mr Olivier BOYER	UFR Immunologie
Mme Sophie CANDON	HCN Immunologie
Mr François CARON	HCN Maladies infectieuses et tropicales
Mr Philippe CHASSAGNE	HCN Médecine interne (gériatrie)
Mr Moïse COEFFIER	HCN Nutrition
Mr Vincent COMPERE	HCN Anesthésiologie et réanimation chirurgicale
Mr Jean-Nicolas CORNU	HCN Urologie
Mr Antoine CUVELIER	HB Pneumologie

Mr Jean-Nicolas DACHER	HCN	Radiologie et imagerie médicale
Mr Stéfan DARMONI	HCN	Informatique médicale et techniques de communication
Mr Pierre DECHELOTTE	HCN	Nutrition
Mr Stéphane DERREY	HCN	Neurochirurgie
Mr Frédéric DI FIORE	CHB	Cancérologie
Mr Fabien DOGUET	HCN	Chirurgie Cardio Vasculaire
Mr Jean DOUCET	SJ	Thérapeutique - Médecine interne et gériatrie
Mr Bernard DUBRAY	CHB	Radiothérapie
Mr Frank DUJARDIN	HCN	Chirurgie orthopédique - Traumatologique
Mr Fabrice DUPARC	HCN	Anatomie - Chirurgie orthopédique et traumatologique
Mr Eric DURAND	HCN	Cardiologie
Mr Bertrand DUREUIL	HCN	Anesthésiologie et réanimation chirurgicale
Mme Hélène ELTCHANINOFF	HCN	Cardiologie
Mr Manuel ETIENNE	HCN	Maladies infectieuses et tropicales
Mr Thierry FREBOURG	UFR	Génétique
Mr Pierre FREGER (<i>surnombre</i>)	HCN	Anatomie - Neurochirurgie
Mr Jean François GEHANNO	HCN	Médecine et santé au travail
Mr Emmanuel GERARDIN	HCN	Imagerie médicale
Mme Priscille GERARDIN	HCN	Pédopsychiatrie
M. Guillaume GOURCEROL	HCN	Physiologie
Mr Dominique GUERROT	HCN	Néphrologie
Mme Julie GUEUDRY	HCN	Ophtalmologie
Mr Olivier GUILLIN	HCN	Psychiatrie Adultes
Mr Claude HOUDAYER	HCN	Génétique
Mr Fabrice JARDIN	CHB	Hématologie
Mr Luc-Marie JOLY	HCN	Médecine d'urgence
Mr Pascal JOLY	HCN	Dermato – Vénérologie
Mme Bouchra LAMIA	Havre	Pneumologie
Mme Annie LAQUERRIERE	HCN	Anatomie et cytologie pathologiques
Mr Vincent LAUDENBACH	HCN	Anesthésie et réanimation chirurgicale
Mr Hervé LEFEBVRE	HB	Endocrinologie et maladies métaboliques
Mr Thierry LEQUERRE	HCN	Rhumatologie

Mme Anne-Marie LEROI	HCN	Physiologie
Mr Hervé LEVESQUE	HCN	Médecine interne
Mme Agnès LIARD-ZMUDA	HCN	Chirurgie Infantile
Mr Pierre Yves LITZLER	HCN	Chirurgie cardiaque
M. David MALTETE	HCN	Neurologie
Mr Christophe MARGUET	HCN	Pédiatrie
Mme Isabelle MARIE	HCN	Médecine interne
Mr Jean-Paul MARIE	HCN	Oto-rhino-laryngologie
Mr Loïc MARPEAU	HCN	Gynécologie - Obstétrique
Mr Stéphane MARRET	HCN	Pédiatrie
Mme Véronique MERLE	HCN	Epidémiologie
Mr Pierre MICHEL	HCN	Hépto-gastro-entérologie
M. Benoit MISSET (<i>détachement</i>)	HCN	Réanimation Médicale
Mr Marc MURAINÉ	HCN	Ophthalmologie
Mr Christian PFISTER	HCN	Urologie
Mr Jean-Christophe PLANTIER	HCN	Bactériologie - Virologie
Mr Didier PLISSONNIER	HCN	Chirurgie vasculaire
Mr Gaëtan PREVOST	HCN	Endocrinologie
Mr Jean-Christophe RICHARD (<i>détachement</i>)	HCN	Réanimation médicale - Médecine d'urgence
Mr Vincent RICHARD	UFR	Pharmacologie
Mme Nathalie RIVES	HCN	Biologie du développement et de la reproduction
Mr Horace ROMAN (<i>détachement</i>)	HCN	Gynécologie - Obstétrique
Mr Jean-Christophe SABOURIN	HCN	Anatomie – Pathologie
Mr Mathieu SALAUN	HCN	Pneumologie
Mr Guillaume SAVOYE	HCN	Hépto-gastrologie
Mme Céline SAVOYE-COLLET	HCN	Imagerie médicale
Mme Pascale SCHNEIDER	HCN	Pédiatrie
Mr Lilian SCHWARZ	HCN	Chirurgie Viscérale et Digestive
Mr Michel SCOTTE	HCN	Chirurgie digestive
Mme Fabienne TAMION	HCN	Thérapeutique
Mr Luc THIBERVILLE	HCN	Pneumologie
Mr Hervé TILLY (<i>surnombre</i>)	CHB	Hématologie et transfusion

M. Gilles TOURNEL	HCN	Médecine Légale
Mr Olivier TROST	HCN	Anatomie -Chirurgie Maxillo-Faciale
Mr Jean-Jacques TUECH	HCN	Chirurgie digestive
Mr Benoît VEBER	HCN	Anesthésiologie - Réanimation chirurgicale
Mr Pierre VERA	CHB	Biophysique et traitement de l'image
Mr Eric VERIN		Les Herbiers Médecine Physique et de Réadaptation
Mr Eric VERSPYCK	HCN	Gynécologie obstétrique
Mr Olivier VITTECOQ	HC	Rhumatologie
Mr David WALLON	HCN	Neurologie
Mme Marie-Laure WELTER	HCN	Physiologie

MAITRES DE CONFERENCES DES UNIVERSITES – PRATICIENS HOSPITALIERS

Mme Najate ACHAMRAH	HCN	Nutrition
Mme Elodie ALESSANDRI-GRADT	HCN	Virologie
Mme Noëlle BARBIER-FREBOURG	HCN	Bactériologie – Virologie
Mr Emmanuel BESNIER	HCN	Anesthésiologie - Réanimation
Mme Carole BRASSE LAGNEL	HCN	Biochimie
Mme Valérie BRIDOUX HUYBRECHTS	HCN	Chirurgie Vasculaire
Mr Gérard BUCHONNET	HCN	Hématologie
Mme Mireille CASTANET	HCN	Pédiatrie
Mme Nathalie CHASTAN	HCN	Neurophysiologie
M. Vianney GILARD	HCN	Neurochirurgie
Mr Serge JACQUOT	UFR	Immunologie
Mr Joël LADNER	HCN	Epidémiologie, économie de la santé
Mr Jean-Baptiste LATOUCHE	UFR	Biologie cellulaire
M. Florent MARGUET	HCN	Histologie
Mme Chloé MELCHIOR	HCN	Gastroentérologie
M. Sébastien MIRANDA	HCN	Chirurgie Vasculaire
Mr Thomas MOUREZ (<i>détachement</i>)	HCN	Virologie
Mr Gaël NICOLAS	UFR	Génétique

Mme Muriel **QUILLARD** HCN Biochimie et biologie moléculaire
Mme Laëtitia **ROLLIN** HCN Médecine du Travail
Mme Pascale **SAUGIER-VEBER** HCN Génétique
M. Abdellah **TEBANI** HCN Biochimie et Biologie Moléculaire
Mme Anne-Claire **TOBENAS-DUJARDIN** HCN Anatomie
Mr Julien **WILS** HCN Pharmacologie

PROFESSEUR AGREGÉ OU CERTIFIÉ

Mr Thierry **WABLE** UFR Communication
Mme Mélanie **AUVRAY-HAMEL** UFR Anglais

ATTACHE TEMPORAIRES D'ENSEIGNEMENT ET DE RECHERCHE à MI-TEMPS

Mme Justine **SAULNIER** UFR Biologie

II - PHARMACIE

PROFESSEURS DES UNIVERSITÉS

Mr Jérémy **BELLIEN** (PU-PH) Pharmacologie
Mr Thierry **BESSON** Chimie Thérapeutique
Mr Jean **COSTENTIN** (Professeur émérite) Pharmacologie
Mme Isabelle **DUBUS** Biochimie
Mr Abdelhakim **EL OMRI** Pharmacognosie

Mr François ESTOUR	Chimie Organique
Mr Loïc FAVENNEC (PU-PH)	Parasitologie
Mr Jean Pierre GOULLE (Professeur émérite)	Toxicologie
Mme Christelle MONTEIL	Toxicologie
Mme Martine PESTEL-CARON (PU-PH)	Microbiologie
Mr Rémi VARIN (PU-PH)	Pharmacie clinique
Mr Jean-Marie VAUGEOIS	Pharmacologie
Mr Philippe VERITE	Chimie analytique

MAITRES DE CONFERENCES DES UNIVERSITES

Mme Cécile BARBOT	Chimie Générale et Minérale
Mr Frédéric BOUNOURE	Pharmacie Galénique
Mr Thomas CASTANHEIRO MATIAS	Chimie Organique
Mr Abdeslam CHAGRAOUI	Physiologie
Mme Camille CHARBONNIER (LE CLEZIO)	Statistiques
Mme Elizabeth CHOSSON	Botanique
Mme Marie Catherine CONCE-CHEMTOB	Législation pharmaceutique et économie de la santé
Mme Cécile CORBIERE	Biochimie
Mme Nathalie DOURMAP	Pharmacologie
Mme Isabelle DUBUC	Pharmacologie
Mme Dominique DUTERTE- BOUCHER	Pharmacologie
Mr Gilles GARGALA (MCU-PH)	Parasitologie
Mme Nejla EL GHARBI-HAMZA	Chimie analytique
Mme Marie-Laure GROULT	Botanique
Mr Chervin HASSEL	Biochimie et Biologie Moléculaire
Mme Maryline LECOINTRE	Physiologie
Mme Hong LU	Biologie
Mme Marine MALLETER	Toxicologie
M. Jérémie MARTINET (MCU-PH)	Immunologie
M. Romy RAZAKANDRAINIBÉ	Parasitologie
Mme Tiphaine ROGEZ-FLORENT	Chimie analytique
Mr Mohamed SKIBA	Pharmacie galénique

Mme Malika SKIBA	Pharmacie galénique
Mme Christine THARASSE	Chimie thérapeutique
Mr Frédéric ZIEGLER	Biochimie

PROFESSEURS ASSOCIES

Mme Cécile GUERARD-DETUNCQ	Pharmacie officinale
Mme Caroline BERTOUX	Pharmacie

PAU-PH

M. Mikaël **DAOUPHARS**

PROFESSEUR CERTIFIE

Mme Mathilde GUERIN	Anglais
----------------------------	---------

ASSISTANTS HOSPITALO-UNIVERSITAIRES

Mme Alice MOISAN	Virologie
M. Henri GONDÉ	Pharmacie

ATTACHES TEMPORAIRES D'ENSEIGNEMENT ET DE RECHERCHE

Mme Soukaina GUAOUA-ELJADDI	Informatique
Mme Clémence MEAUSSONE	Toxicologie

ATTACHE TEMPORAIRE D'ENSEIGNEMENT

Mme Ramla SALHI	Pharmacognosie
------------------------	----------------

LISTE DES RESPONSABLES DES DISCIPLINES PHARMACEUTIQUES

Mme Cécile BARBOT	Chimie Générale et minérale
Mr Thierry BESSON	Chimie thérapeutique
Mr Abdeslam CHAGRAOUI	Physiologie
Mme Elisabeth CHOSSON	Botanique
Mme Marie-Catherine CONCE-CHEMTOB	Législation et économie de la santé
Mme Isabelle DUBUS	Biochimie
Mr Abdelhakim EL OMRI	Pharmacognosie
Mr François ESTOUR	Chimie organique
Mr Loïc FAVENNEC	Parasitologie
Mr Michel GUERBET	Toxicologie
Mme Martine PESTEL-CARON	Microbiologie
Mr Mohamed SKIBA	Pharmacie galénique
Mr Rémi VARIN	Pharmacie clinique
M. Jean-Marie VAUGEOIS	Pharmacologie
Mr Philippe VERITE	Chimie analytique

III – MEDECINE GENERALE

PROFESSEUR MEDECINE GENERALE

Mr Jean-Loup **HERMIL** (PU-MG) UFR Médecine générale

MAITRE DE CONFERENCE MEDECINE GENERALE

Mr Matthieu **SCHUERS** (MCU-MG) UFR Médecine générale

PROFESSEURS ASSOCIES A MI-TEMPS – MEDECINS GENERALISTE

Mr Pascal **BOULET** UFR Médecine générale

Mr Emmanuel **LEFEBVRE** UFR Médecine Générale

Mme Elisabeth **MAUVIARD** UFR Médecine générale

Mr Philippe **NGUYEN THANH** UFR Médecine générale

Mme Yveline **SEVRIN** UFR Médecine générale

MAITRE DE CONFERENCES ASSOCIE A MI-TEMPS – MEDECINS GENERALISTES

Mme Laëtitia **BOURDON** UFR Médecine Générale

Mme Elsa **FAGOT-GRIFFIN** UFR Médecine Générale

Mr Emmanuel **HAZARD** UFR Médecine Générale

Mme Lucile **PELLERIN** UFR Médecine générale

ENSEIGNANTS MONO-APPARTENANTS

PROFESSEURS

Mr Paul **MULDER** (phar) Sciences du Médicament

Mme Su **RUAN** (med) Génie Informatique

MAITRES DE CONFERENCES

Mr Sahil **ADRIOUCH** (med) Biochimie et biologie moléculaire (Unité Inserm 905)

Mme Gaëlle **BOUGEARD-DENOYELLE** (med) Biochimie et biologie moléculaire (UMR 1079)

Mme Carine **CLEREN** (med) Neurosciences (Néovasc)

M. Sylvain **FRAINEAU** (med) Physiologie (Inserm U 1096)

Mme Pascaline **GAILDRAT** (med) Génétique moléculaire humaine (UMR 1079)

Mr Nicolas **GUEROUT** (med) Chirurgie Expérimentale

Mme Rachel **LETELLIER** (med) Physiologie

Mr Antoine **OUVRARD-PASCAUD** (med) Physiologie (Unité Inserm 1076)

Mr Frédéric **PASQUET** Sciences du langage, orthophonie

Mme Anne-Sophie **PEZZINO** Orthophonie

Mme Christine **RONDANINO** (med) Physiologie de la reproduction

Mr Youssan Var **TAN** Immunologie

Mme Isabelle **TOURNIER** (med) Biochimie (UMR 1079)

DIRECTEUR ADMINISTRATIF : M. Jean-Sébastien VALET

HCN - Hôpital Charles Nicolle

HB - Hôpital de BOIS GUILLAUME

*CB - Centre Henri Becquerel
Rouvray*

CHS - Centre Hospitalier Spécialisé du

*CRMPR - Centre Régional de Médecine Physique et de Réadaptation SJ – Saint
Julien Rouen*

Par délibération en date du 3 mars 1967, la faculté a arrêté que les opinions émises dans les dissertations qui lui seront présentées doivent être considérées comme propres à leurs auteurs et qu'elle n'entend leur donner aucune approbation ni improbation.

L'auteur déclare n'avoir aucun conflit d'intérêt quelconque pour aucun fabricant ou industriel décrit dans ce travail.



SERMENT D'HIPPOCRATE

Au moment d'être admis(e) à exercer la médecine, je promets et je jure d'être fidèle aux lois de l'honneur et de la probité.

Mon premier souci sera de rétablir, de préserver ou de promouvoir la santé dans tous ses éléments, physiques et mentaux, individuels et sociaux. Je respecterai toutes les personnes, leur autonomie et leur volonté, sans aucune discrimination selon leur état ou leurs convictions. J'interviendrai pour les protéger si elles sont affaiblies, vulnérables ou menacées dans leur intégrité ou leur dignité. Même sous la contrainte, je ne ferai pas usage de mes connaissances contre les lois de l'humanité. J'informerai les patients des décisions envisagées, de leurs raisons et de leurs conséquences. Je ne tromperai jamais leur confiance et n'exploiterai pas le pouvoir hérité des circonstances pour forcer les consciences. Je donnerai mes soins à l'indigent et à quiconque me les demandera. Je ne me laisserai pas influencer par la soif du gain ou la recherche de la gloire.

Admis(e) dans l'intimité des personnes, je tairai les secrets qui me seront confiés. Reçu(e) à l'intérieur des maisons, je respecterai les secrets des foyers et ma conduite ne servira pas à corrompre les mœurs. Je ferai tout pour soulager les souffrances. Je ne prolongerai pas abusivement les agonies. Je ne provoquerai jamais la mort délibérément.

Je préserverai l'indépendance nécessaire à l'accomplissement de ma mission. Je n'entreprendrai rien qui dépasse mes compétences. Je les entretiendrai et les perfectionnerai pour assurer au mieux les services qui me seront demandés.

J'apporterai mon aide à mes confrères ainsi qu'à leurs familles dans l'adversité. Que les hommes et mes confrères m'accordent leur estime si je suis fidèle à mes promesses ; que je sois déshonoré(e) et méprisé(e) si j'y manque.

TABLE DES MATIERES

LISTES DES ABREVIATIONS, SIGLES, ACRONYMES ET TERMES ANGLAIS	23
PREAMBULE: PRESENTATION DE L'ETUDE	24
PARTIE 1: GENERALITES SUR LES PROTHESES INVERSEES D'EPAULE AVEC RESTAURATION DE LA LONGUEUR DU COL SCAPULAIRE	26
I- HISTOIRE DE LA PROTHESE TOTALE INVERSEE D'EPAULE	26
II- ANATOMIE ET BIOMECHANIQUE DE L'EPAULE	31
1. ANATOMIE	31
2. BIOMECHANIQUE DE L'EPAULE	38
3. BIOMECHANIQUE DE LA PROTHESE INVERSEE D'EPAULE	41
III- SCORE FONCTIONNEL ET CLASSIFICATIONS RADIOLOGIQUES	46
IV- INTERET DE LA RESTAURATION DU BRAS DE LEVIER SCAPULAIRE DU MUSCLE DELTOIDE	54
V- INDICATIONS ET TECHNIQUE CHIRURGICALE	58
VI- ETUDE DE LA LITTERATURE SUR LA RESTITUTION DU COL DE LA SCAPULA	63
VII- COMPLICATIONS	71
PARTIE 2: ETUDE RETROSPECTIVE DES PROTHESES INVERSEES D'EPAULE AVEC RESTAURATION DE LA LONGUEUR DU COL SCAPULAIRE, DANS LE DEPARTEMENT D'ORTHOPEDIE DU CHU DE ROUEN	76
I- JUSTIFICATION ET OBJECTIF DE L'ETUDE	76
II- MATERIEL ET METHODE	79
1. POPULATION	79
2. EVALUATION	80
3. ANALYSE STATISTIQUE	86
III- RESULTATS	87
1. CARACTERISTIQUES DE LA POPULATION ET DES IMPLANTS	87
2. EVALUATION CLINIQUE	92
2. EVALUATION RADIOLOGIQUE	92
3. COMPLICATIONS	93
IV- DISCUSSION	99
1. SCORE FONCTIONNEL	99
2. RESULTATS RADIOLOGIQUES	99
3. COMPLICATIONS	100
4. LIMITES	101
V- CONCLUSION	103
REFERENCES	104
TABLES DES ILLUSTRATIONS	113

Liste des abréviations, sigles, acronymes et termes anglais

bioRSA	Bony Increased Offset-Reversed Shoulder Arthroplasty
cm	Centimètre
Distalization Shoulder Angle	Angle de distalisation de l'épaule
g	Gramme
Gold standard	(étalon) Se dit d'un produit pharmaceutique ou dispositif médical ayant durablement été utilisé pour ses bons résultats sur les patients, et servant de référence pour comparer d'autres produits
IMC	Index de Masse Corporelle, se calcule en divisant le poids (en kg) par le carré de la taille (m)
kg	Kilogramme
Lateralization Shoulder Angle	Angle de latéralisation de l'épaule
m	Mètre
mm	Millimètre
Notch	(encoche) encoche corticale du bord inférieur du col de scapula par conflit avec l'implant prothétique
Neck Shaft Angle	Angle de l'axe du col
Press-fit	(ajustement serré) Mode de fixation par impaction, où le contenant est plus petit que le contenu
PTEI	Prothèse totale d'épaule inversée
Rocking horse effect	(effet de cheval à bascule) Phénomène, décrit dans les prothèses totales anatomiques d'épaule, dans lequel les contraintes excentriques sur le composant glénoïdien provoqueront un descellement.

PREAMBULE: Présentation de l'étude

Les patients présentant une omarthrose avec rupture de la coiffe des rotateurs sont éligibles à la pose d'une prothèse totale d'épaule inversée (PTEI), décrite par Paul-Marie Grammont [1]. La responsabilité de la mobilisation et particulièrement de l'élévation du membre supérieur repose sur le bras de levier du muscle deltoïde. Afin de potentialiser son action, le centre de rotation de l'articulation gléno-humérale est abaissé et médialisé. Dans ces conditions le muscle deltoïde est mis en tension [2,3]. Dans les cas d'arthrose très avancée, on observe une usure de la glène [4] compromettant le résultat fonctionnel des PTEI. En 2017, la technique de bioRSA* est décrite par Pascal Boileau [5]. Il s'agit d'utiliser un greffon spongieux huméral au niveau du col de la scapula afin de latéraliser le centre de rotation. L'usure glénoïdale étendue au col de la scapula est le plus souvent oblique, postérieure et inférieure. Dans notre centre, nous avons pris l'habitude de combler cette perte de substance en manchonnant un greffon corticospongieux perforé, prélevé dans la tête humérale, sur le plot long de la platine deltoïdienne. Cette correction concernait initialement l'usure oblique, et il nous est apparu utile de rechercher également à corriger le défaut de longueur du col de la scapula.

Il existe, à ce jour, très peu d'études évaluant le bénéfice de cette technique sur les pertes de substance glénoïdienne car la majorité des études excluent les usures de glène.

L'objectif de cette étude est d'évaluer les résultats cliniques, fonctionnels et radiologiques des greffes osseuses manchonnées de reconstruction du col de la scapula, dans le cadre des usures glénoïdiennes, dans notre centre depuis 2015.

Dans une première partie, cette étude rappelle les notions fondamentales concernant un rappel historique, l'anatomie de l'épaule et sa biomécanique, l'utilisation des scores fonctionnels, l'intérêt de restaurer le col scapulaire ainsi que la technique chirurgicale avec les résultats et échecs potentiels.

La seconde partie évaluera une cohorte de patients opérés de PTEI avec restauration de la longueur du col scapulaire au CHU de Rouen. Cette étude s'intéressera en particulier au score de Constant à 1 an, en complément d'une

évaluation radiographique, avec la survenue potentielle de complications (infection, luxation, descellement et reprise chirurgicale).

PARTIE 1

GENERALITES SUR LES PROTHESES INVERSEES D'EPAULE

AVEC RESTAURATION DE LA LONGUEUR DU COL

SCAPULAIRE

I- HISTOIRE DE LA PROTHESE TOTALE INVERSEE D'EPAULE

Les premières prothèses d'épaule ont vu le jour à la fin du XIX^e siècle.

La première prothèse conçue par le français Jules Emile Péan, fut posée en 1893 [Figure 1]. Il s'agissait d'une prothèse contrainte avec une tige humérale en platine reliée à un système de cardan, articulé sur une tête en caoutchouc enduite de paraffine dans un cas d'arthrite tuberculeuse [6,7].




Figure 1 : Première prothèse conçue par Jules Emile Péan en 1893.

Katz, D., Valenti, P. Historique des prothèses d'épaules inversées. Maîtrise orthopédique n°149 - décembre 2015

L'histoire débute en partie grâce à Charles S. Neer avec la conception de sa première prothèse humérale non contrainte en 1951 puis en 1973 pour la coupler à une pièce glénoïdienne [8]. Cependant, des limites apparaissent concernant l'insuffisance de la coiffe des rotateurs et la précarité de la fixation glénoïdienne.

Le concept de prothèse inversée émerge en 1970, toujours attribué à Charles S. Neer [9]. Le modèle « Mark 1 » voulait permettre de lutter contre l'ascension de la tête humérale [Figure 2].

Le modèle « Mark 2 » a réduit la taille de la glénosphère afin de permettre la réinsertion des tubérosités. Cependant, l'évolution fut marquée par d'importants descellements liés aux contraintes mécaniques.

Le modèle « Mark 3 » voulut trouver un compromis en proposant une glénosphère de taille intermédiaire ainsi qu'une rotation axiale dans le fourreau huméral [Figure 2].

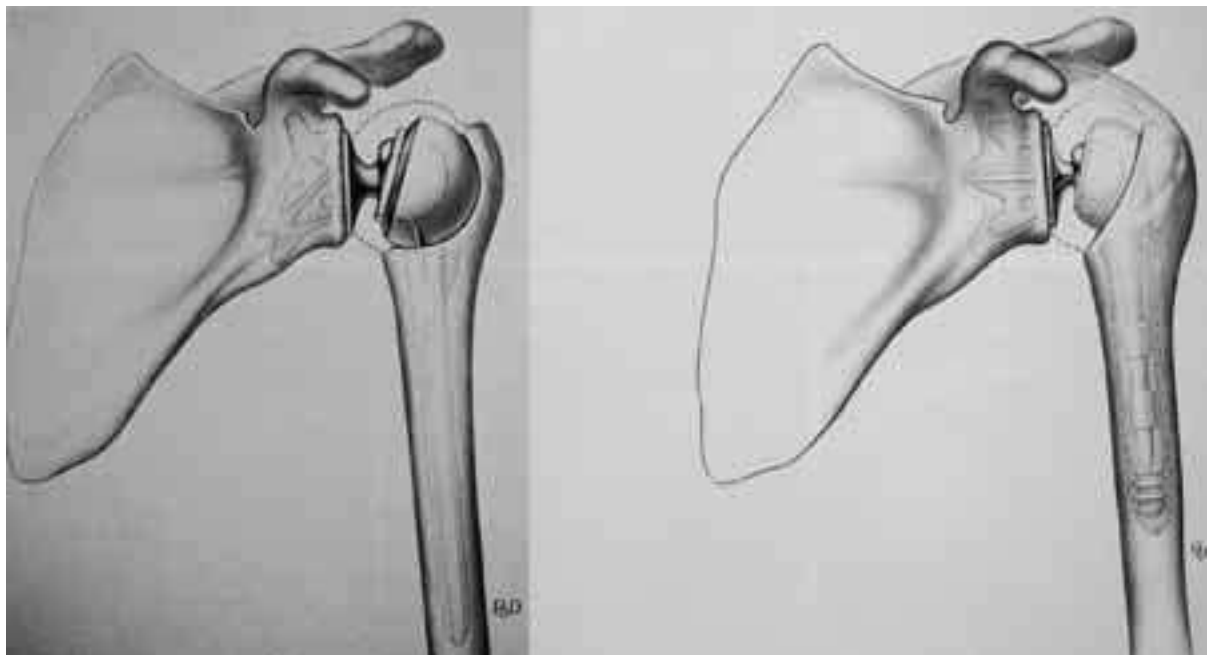


Figure 2 : Prothèses Mark 1 et Mark 3

Katz, D., Valenti, P. Historique des prothèses d'épaules inversées. Maîtrise orthopédique n°149 - décembre 2015

D'autres concepteurs ont réalisé des designs différents, avec des résultats malheureusement très limités.

Paul-Marie Grammont en 1985 [1] développe le concept de l'inversion et définit les principes biomécaniques de la médialisation et de l'abaissement du centre de rotation.

La prothèse de Grammont premier modèle comporte une glénosphère cimentée de 2/3 de sphère en contact avec une tige humérale cimentée de 1/3 de sphère concave. Le principe de 2/3 de sphère induit une latéralisation du centre de rotation, augmentant les contraintes de cisaillement [Figure 3].



Figure 3 : Prothèse de Grammont premier modèle

Katz, D., Valenti, P. Historique des prothèses d'épaules inversées. Maîtrise orthopédique n°149 - décembre 2015

La prothèse Delta III a donc vu le jour en 1989 (" delta " pour deltoïde, seul moteur de cette prothèse) [Figure 4]. Trois générations d'implants ont été nécessaires afin d'arriver au design actuel.

Les différents implants de la prothèse sont constitués pour la partie humérale, d'une tige et d'une métaphyse sur laquelle s'insère la cupule en polyéthylène disponible en deux diamètres (36-42 mm) et qui mesure 6 mm d'épaisseur. La tige et le col peuvent être cimentés ou non. Les matériaux des implants huméraux sont polis ou recouverts d'hydroxyapatite.

Pour la partie glénoïdienne, l'hémisphère est placée sur une platine ou métaglène directement au contact de la surface glénoïdienne et fixé par un plot central et des vis divergentes. Pour les implants glénoïdiens, la glénosphère est en chrome-cobalt, la métaglène en inox avec deux diamètres disponibles (36 et 42 mm).

La prothèse Delta III (Depuy International Ltd, Leeds, England) est donc posée depuis quelques années et ses résultats sont maintenant bien connus [10,11,12,13,14,15]. Toutes les séries montrent une récupération de l'élévation active de l'ordre de 120 à 130 degrés.

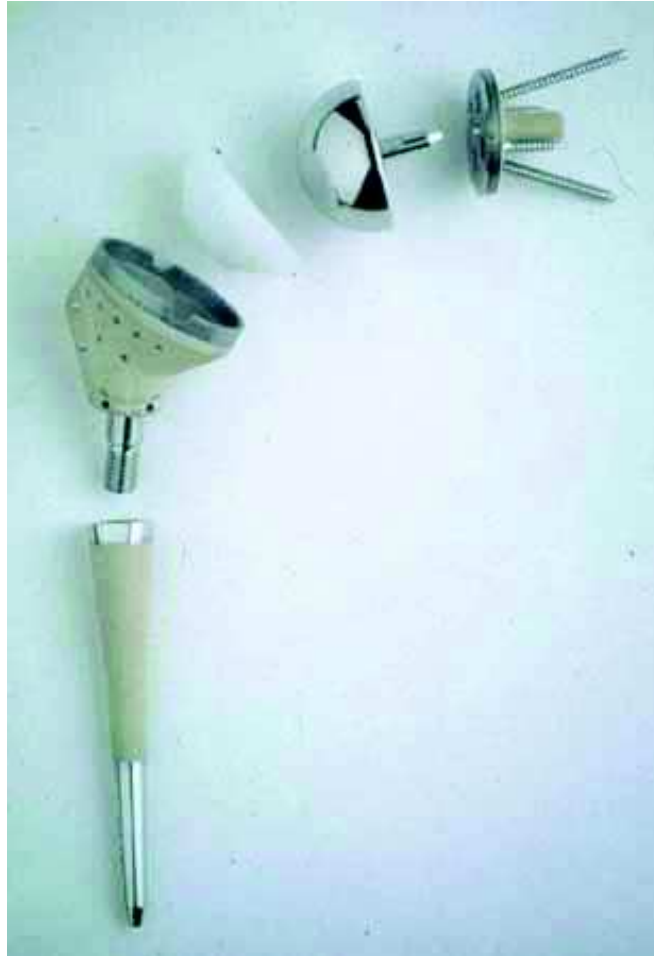

Figure 4 : Prothèse Delta III

Katz, D., Valenti, P. Historique des prothèses d'épaules inversées. Maîtrise orthopédique n°149 - décembre 2015

Les prothèses inversées actuelles (Aequalis TM Reversed Tornier) sont basées sur le même dessin que la prothèse Delta III avec quelques modifications : métaglène et vis en titane, vis supérieures et inférieures autobloquantes à orientation variable, cupule d'épaisseur variable (6, 9, 12 mm) [16].

Nous pouvons à présent apporter une solution aux patients présentant des omarthroses avec atteinte de la coiffe des rotateurs. D'ailleurs, la diffusion de ce type de prothèse devient mondiale à partir du début des années 2000.

Werthel [17] a établi un tableau de 22 implants avec 28 configurations possibles. Il rapporte la latéralisation globale ainsi que celles des différents composants. La prothèse Reversed II latéralise de 8mm sur la composante humérale et de 7,6 mm sur la composante glénoïdienne (métaglène de 36 mm). Une métaglène de 42 mm

latéralise de 8,9 mm sur la composante glénoïdienne et de 10,9 mm au niveau de l'humérus. Il s'agit d'une prothèse classée dans le groupe médialisation de la glène et médialisation humérale. La prothèse Aequalis Reversed II latéralise de 2,5 mm par rapport à la prothèse Delta III (prothèse de référence).

Les implants permettant une forte latéralisation sont à risque de lésion nerveuse, de surtension musculaire en particulier chez des patients de petites tailles.

L'augmentation de longueur liée à la latéralisation a fait craindre initialement des complications mécaniques par insuffisance de fixation dans le col de la scapula.

On observe que les prothèses qui ont suivi la prothèse Delta III, latéralisent le centre de rotation prothétique. La prothèse Aequalis Reversed II est considérée comme faiblement latéralisée.

Le recul des prothèses inversées a permis d'en apprécier les limites. Il s'agit notamment d'encoche du bord inférieur du col scapulaire jusqu'à 74% selon les séries [15].

Pascal Boileau a donc proposé de latéraliser le centre de rotation permettant également un meilleur recrutement des fibres antérieures et postérieures du muscle deltoïde. En 2011, on introduit le concept de minimiser la médialisation, en utilisant un greffon permettant de latéraliser le centre de rotation [18]. La technique prendra le nom de bioRSA* en 2017 [5].

L'optimisation des prothèses inversées est toujours d'actualité et nous offre probablement la perspective de nouveaux progrès dans les années à venir.

II- ANATOMIE ET BIOMECHANIQUE DE L'ÉPAULE [19]

L'épaule se compose de trois segments osseux, la clavicule, la scapula et l'humérus. L'articulation gléno-humérale est l'articulation principale.

1. ANATOMIE

SCAPULA

La scapula est un os plat et dorsal de la ceinture scapulaire. Sa forme est triangulaire et comporte l'épine de la scapula et le processus coracoïde [Figure 5].

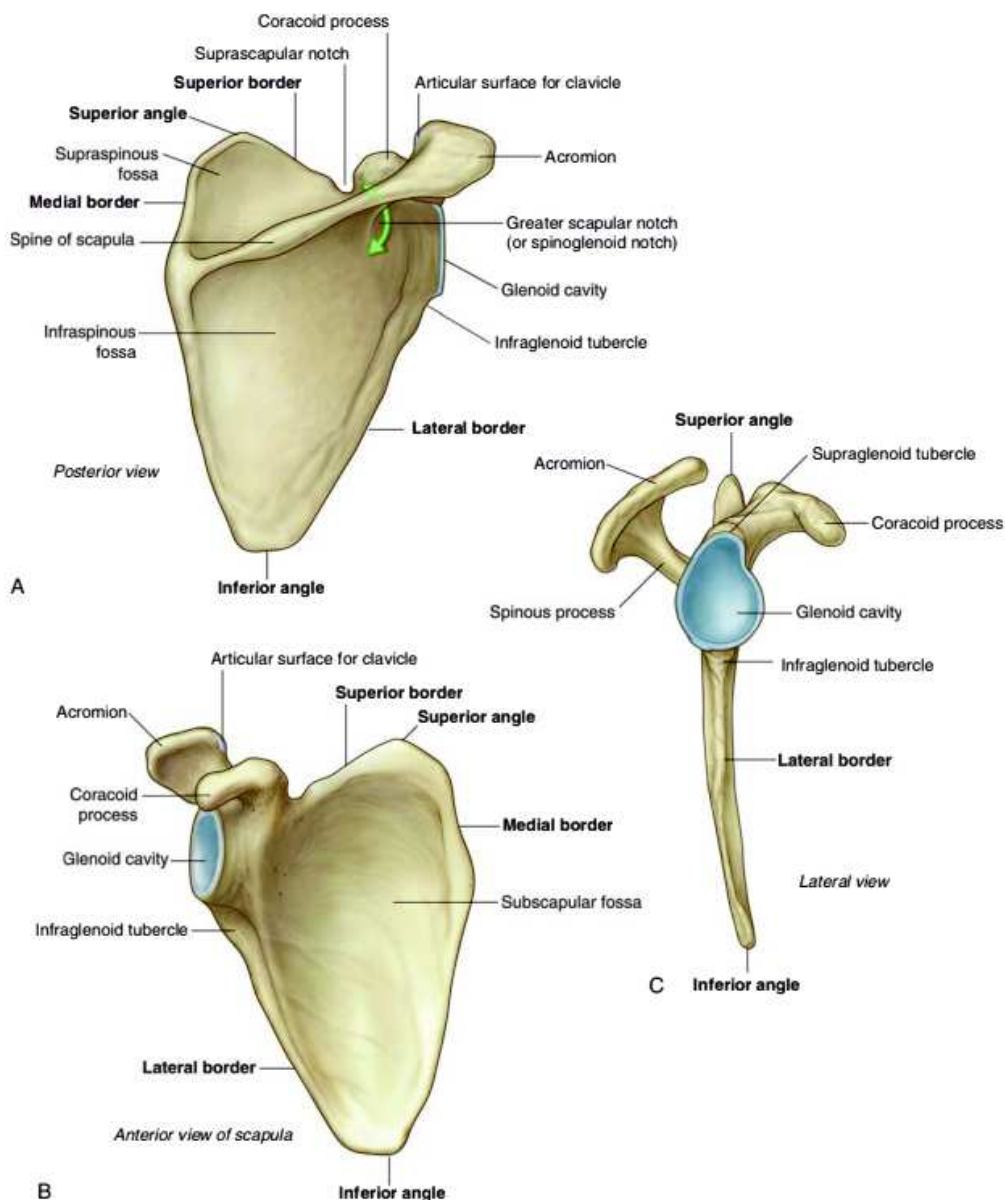


Figure 5 : Scapula, vue postérieure (A), vue antérieure (B), vue latérale (C)

Gray's Anatomie, Le Manuel pour les étudiants, 3e édition, Richard L. Drake, Wayne Vogl, Adam W.M. Mitchell, Fabrice Duparc, Jacques Duparc (Elsevier Masson, 2020)

La face costale présente la fosse sub-scapulaire et permet l'insertion du muscle sub-scapulaire ainsi que du muscle dentelé antérieur sur sa portion médiale.

La face postérieure se divise en deux fosses, supra-épineuse et infra-épineuse, donnant respectivement insertion au muscle supra-épineux et aux muscles infra-épineux, petit rond, grand rond. L'épine de la scapula sépare ces deux fosses et se termine latéralement par l'acromion.

L'acromion, de forme aplatie, est projeté en avant et au-dessus de la cavité glénoïdienne. Sa face supérieure est convexe et rugueuse, tandis que sa face inférieure est concave et lisse. Le bord latéral prolonge l'épine de la scapula et forme un angle droit : l'angle acromial. Le bord médial s'articule avec la clavicule.

Le bord supérieur supporte le processus coracoïde et médialement l'incisure scapulaire qui laisse le passage à l'artère et au nerf supra-scapulaires.

Le bord médial donne insertion sur son versant postérieur au muscle élévateur de la scapula au dessus de l'épine et en dessous aux muscles petit et grand rhomboïde.

Le bord latéral est mince et s'épaissit pour donner le col de la scapula.

Le processus coracoïde a une forme de doigt semi fléchi. Il est orienté en avant et latéralement. Sur son apex s'insère le tendon conjoint (réunion du tendon du chef court du biceps brachial et du tendon du coraco-brachial).

Le bord médial permet l'insertion distale du muscle petit pectoral et plus en arrière aux ligaments trapézoïde et conoïde. Sur son bord latéral s'insèrent les ligaments coraco-huméral et coraco-acromial.

La cavité glénoïdale est de forme piriforme, à extrémité inférieure plus large et concave. Elle présente en son centre le tubercule glénoïdal, qui correspond à la portion située entre les noyaux d'ossification supérieur et inférieur.

La rétroversion de la glène varie en fonction de l'ethnie, elle est plus importante chez les populations blanches que les populations noires. Mais, il n'y a pas de différence entre les hommes et les femmes. En revanche, les dimensions de la glène ne varient pas en fonction de l'origine ethnique mais en fonction du sexe. Churchill et al. ont mesuré la largeur et la hauteur chez les hommes à respectivement 27,8 +/- 1,6 mm

et 37,5 +/- 2,2 mm. Chez les femmes la largeur et la hauteur de la cavité glénoïdale ont été mesurées respectivement à 23,6 +/- 1,5mm et 32,6 +/- [20].

Bicknell et al. confirment également que les dimensions de la glène sont plus grandes chez les hommes que chez les femmes [21].

Le col de la scapula, épais comporte le tubercule supra-glénoïdal donnant naissance au chef long du biceps brachial et le tubercule infra-glénoïdal, au chef long du triceps brachial.

HUMERUS PROXIMAL

L'humérus est un os long. Sa diaphyse est triangulaire, à sommet antérieur et base postérieure [Figure 6].

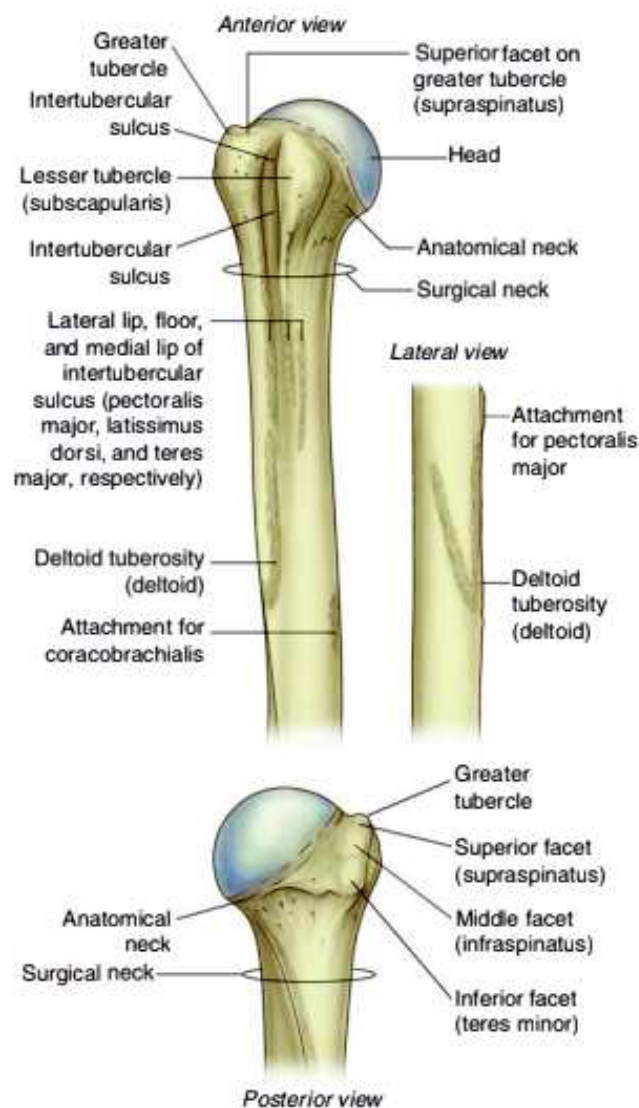


Figure 6 : Humérus proximal

Gray's Anatomie, Le Manuel pour les étudiants, 3e édition, Richard L. Drake, Wayne Vogl, Adam W.M. Mitchell, Fabrice Duparc, Jacques Duparc (Elsevier Masson, 2020)

La face antéro-latérale présente la tubérosité deltoïdienne pour la terminaison du muscle deltoïde.

La face antérieure médiale, dans sa partie supérieure, donne insertion aux muscles grand dorsal et grand rond.

Nous nous intéresserons plus particulièrement à l'épiphyse proximale comprenant le col chirurgical, le col anatomique séparant le tubercule majeur et mineur de la tête humérale.

Le col chirurgical est en contact, dans sa partie postérieure, au nerf axillaire et aux vaisseaux circonflexes postérieurs.

La tête humérale est apparentée à un tiers de sphère de 30 mm de rayon.

Le col anatomique donne insertion à la capsule articulaire et aux ligaments gléno-huméraux.

Le tubercule majeur, grosse saillie latérale, permet l'insertion du tendon supra-épineux sur sa face supérieure qu'il partage, en arrière, avec le tendon infra-épineux qui descend jusqu'à la face postérieure. Le tendon du muscle petit rond s'insère sous le tendon du muscle infra-épineux. En avant de l'insertion du tendon supraépineux se trouve le faisceau latéral du ligament coraco-huméral.

Le tubercule mineur, plus petite saillie et antérieure, permet l'insertion du tendon du muscle sous-scapulaire. Il reçoit le faisceau médial du ligament coraco-huméral.

Entre ces tubercules, le chef long du biceps brachial parcourt le sillon intertuberculaire. Il est recouvert du ligament huméral transverse.

ARTHROLOGIE

L'articulation scapulohumérale ou gléno-humérale est de type sphéroïde, offrant trois degrés de liberté. Le centre de rotation est situé au sein de la tête humérale.

Les surfaces articulaires sont recouvertes de cartilage hyalin.

La cavité glénoïdale est orientée en avant et latéralement pour s'articuler avec la tête humérale. On mesure la version glénoïdienne grâce à l'angle entre la ligne passant

par le point antérieur et postérieur du bord de la glène et la perpendiculaire à la ligne passant par le corps de la scapula dans un plan axial, selon la méthode de Friedman [22]. Friedman rapporte une valeur normale moyenne à 2 degrés d'antéversion.

La tête de l'humérus regarde médialement, en haut et en arrière. L'axe d'orientation forme avec l'horizontale, un angle de 45 degrés et un angle d'inclinaison de 130 degrés (angle entre tête humérale et l'axe de la diaphyse). L'angle de déclinaison se mesure avec le grand axe de l'épiphyse distale et forme un angle de 20 degrés ouvert médialement et en arrière.

APPAREIL STABILISATEUR

Le rayon de courbure de la cavité glénoïdale est plus grand que celui de la tête humérale, mais la surface de congruence est augmentée par le labrum glénoïdal. Il s'agit d'un fibrocartilage triangulaire avec une base s'insérant sur le pourtour de la cavité glénoïdale.

La capsule articulaire est une membrane fibreuse renforcée par les tendons des muscles péri-articulaires et par des ligaments. Elle s'attache sur le pourtour du labrum glénoïdal et le col scapulaire. Elle laisse libre le chef long du biceps brachial qui se termine sur le tubercule supra-glénoïdal en ne formant qu'un avec le labrum.

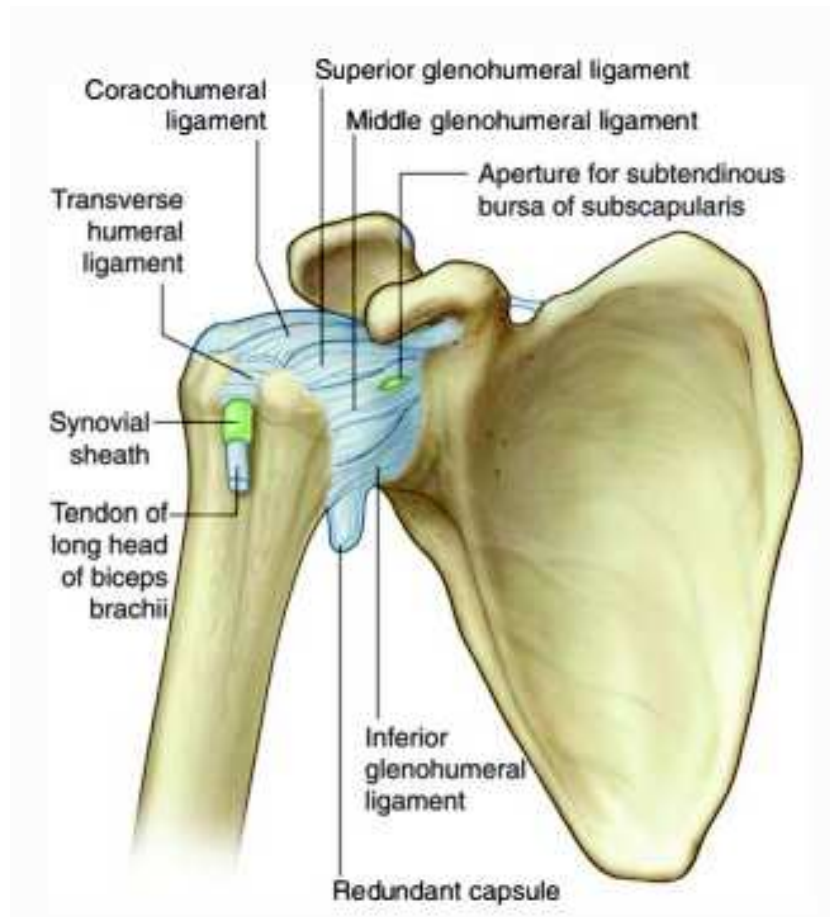


Figure 7 : Complexe ligamentaire

Gray's Anatomie, Le Manuel pour les étudiants, 3e édition, Richard L. Drake, Wayne Vogl, Adam W.M. Mitchell, Fabrice Duparc, Jacques Duparc (Elsevier Masson, 2020)

Le ligament coraco-huméral renforce la capsule articulaire sur sa face supérieure [Figure 7].

La partie antérieure est renforcée par les ligaments gléno-huméraux (supérieur, moyen et inférieur).

Le ligament gléno-huméral supérieur est tendu du pôle supérieur de la glène au tubercule mineur.

Le ligament gléno-huméral moyen naît sous le ligament gléno-huméral supérieur et se termine sur la partie inférieure du tubercule mineur.

Le ligament gléno-huméral inférieur est assimilé à un hamac tendu du bord inférieur de la glène et du col scapulaire à la face antéro-médiale du col chirurgical huméral.

Le ligament coraco-glénoïdien est un faisceau isolé du ligament coraco-huméral se fixant sur la portion postéro-supérieure du bourrelet glénoïdal.

Le ligament huméral transverse est tendu en pont sur les lèvres du sillon intertuberculaire.

COMPLEXE MUSCULO-TENDINEUX [Figure 8]

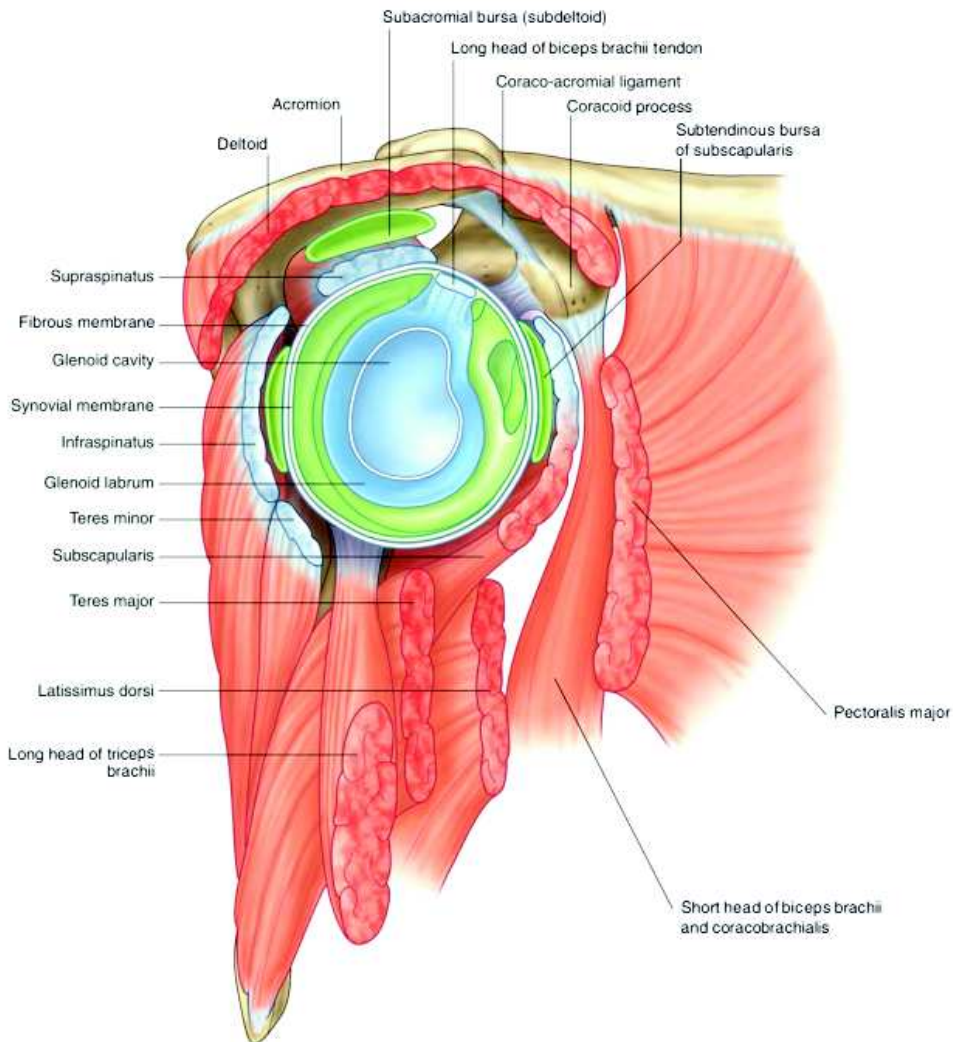


Figure 8 : Complexe musculo-tendineux

Gray's Anatomie, Le Manuel pour les étudiants, 3e édition, Richard L. Drake, Wayne Vogl, Adam W.M. Mitchell, Fabrice Duparc, Jacques Duparc (Elsevier Masson, 2020)

Le deltoïde est le muscle principal qui intervient dans l'élévation du membre supérieur. Ses trois chefs sont respectivement situés sur le bord antéro-supérieur du tiers latéral de la clavicule, sur le bord supéro-latéral de l'acromion et sur le bord inférieur de l'épine de la scapula.

Les muscles de la coiffe des rotateurs stabilisent la tête humérale pour qu'elle reste centrée sur la glène, évitant ainsi son ascension contre l'acromion et le ligament

coraco-acromial. La coiffe des rotateurs est composée de quatre muscles qui s'insèrent au niveau de la tête humérale et de la scapula :

- Le muscle supra-épineux qui s'insère au niveau de la fosse supra-épineuse de la scapula et au niveau de la portion supérieure du tubercule majeur.
- Le muscle infra-épineux qui s'insère au niveau de la fosse infra-épineuse de la scapula et au niveau de la portion supéro-inférieure du tubercule majeur.
- Le muscle petit rond qui s'insère au niveau du bord latéral de la scapula et au niveau de la portion postéro-inférieure du tubercule majeur.
- Le muscle sous-scapulaire, de forme triangulaire, qui s'insère au niveau de la fosse sous-scapulaire et au niveau du tubercule mineur sur l'humérus.

VASCULARISATION

Les artères sont des rameaux des artères supra scapulaire, circonflexes humérales antérieure et postérieure.

INNERVATION

Les nerfs sont des rameaux des nerfs supra scapulaire, axillaire et pectoral latéral. Le muscle deltoïde est innervé par le nerf axillaire, du chef postérieur jusqu'au chef antérieur. Ceci explique la récupération plus tardive du faisceau antérieur lors d'une lésion nerveuse.

2. BIOMECANIQUE DE L'EPAULE

Les mouvements élémentaires s'établissent dans les trois plans de l'espace, plan frontal (abduction, adduction), plan sagittal (flexion, extension) et axial (rotation médiale, rotation latérale) [Figure 9].

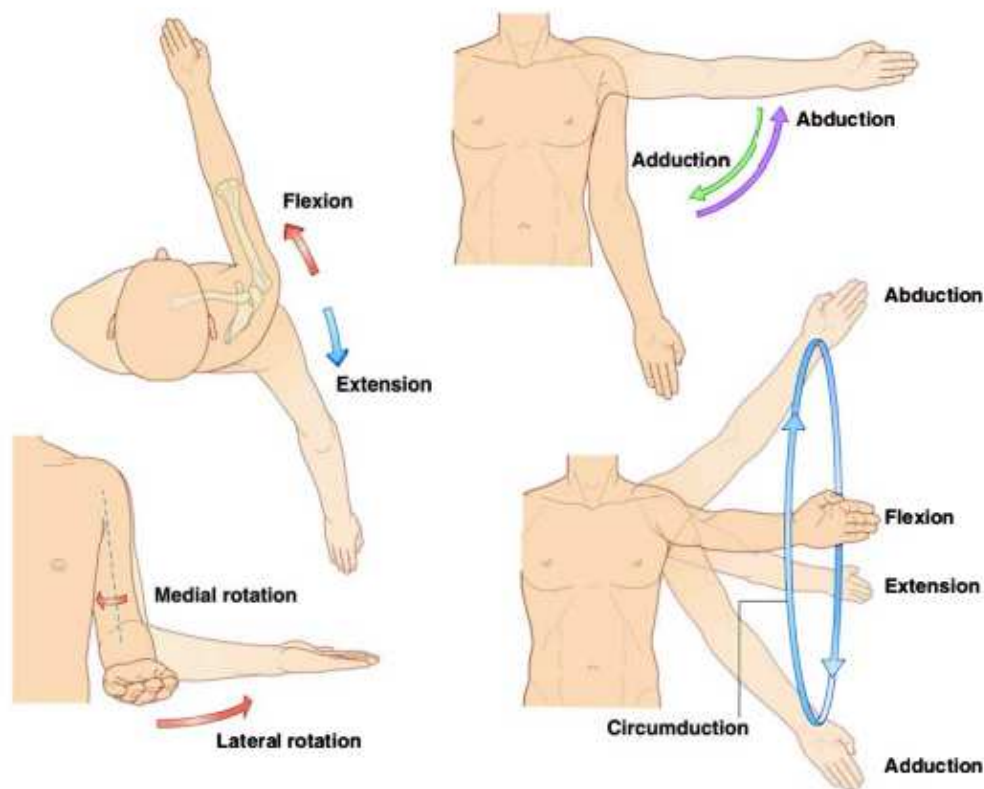


Figure 9 : Mouvements de l'épaule

Gray's Anatomie, Le Manuel pour les étudiants, 3e édition, Richard L. Drake, Wayne Vogl, Adam W.M. Mitchell, Fabrice Duparc, Jacques Duparc (Elsevier Masson, 2020)

ABDUCTION-ADDUCTION

Plan dans l'axe du corps de la scapula.

L'abduction a une amplitude de 90 degrés. En laissant la scapula libre, on obtient une abduction allant jusqu'à 180 degrés. Les ligaments gléno-huméraux se mettent progressivement en tension au cours de l'abduction.

L'amplitude de l'adduction est limitée par le tronc et n'est que d'une dizaine de degrés. En revanche, lorsque l'on y associe une légère flexion ou extension, on avoisine une amplitude de 30 degrés.

L'abduction survient lors de la contraction du chef moyen du deltoïde et du muscle sus-épineux. Accessoirement, le muscle infra-épineux et le muscle sous scapulaire aident à l'abduction.

Le muscle supra-épineux s'oppose à la force ascensionnelle du muscle deltoïde.

L'adduction résulte de la contraction du muscle grand pectoral et du muscle sous-scapulaire. Deux couples participent également : le muscle rhomboïde et le muscle grand rond, ainsi que le muscle triceps (chef long) et le muscle grand dorsal.

ANTEPULSION-RETROPULSION

Plan perpendiculaire à l'axe du corps de la scapula.

La flexion porte le bras en avant et médialement avec une amplitude de 50 degrés. Les muscles deltoïde (faisceau antérieur), coraco-brachial, biceps brachial et grand pectoral (chef claviculaire) contribuent à la flexion de l'épaule.

L'extension porte le bras en arrière et latéralement avec une amplitude de 25 degrés. Elle implique la contraction des muscles deltoïde (faisceau postérieur), grand dorsal, grand rond et accessoirement des muscles infra-épineux, triceps et petit rond.

En laissant la scapula libre, on obtient une antépulsion allant jusqu'à 180 degrés.

L'action des muscles dépend de la position du bras. Autrement dit, l'antépulsion et la rétropulsion s'améliorent au cours de l'abduction.

ROTATION LATÉRALE ET MÉDIALE

L'axe est vertical.

On effectue les mesures bras le long du corps et coude fléchi à 90 degrés. L'angle est défini par l'axe de l'avant bras avec le plan sagittal.

La rotation latérale est de 45 à 60 degrés. Les muscles infra-épineux, petit rond et deltoïde sont rotateurs externes avec l'aide des muscles triceps et supra-épineux.

La rotation médiale est de 95 degrés. Les muscles sous-scapulaire, grand dorsal, grand pectoral, deltoïde, et grand rond sont rotateurs internes avec la participation des muscles coraco-brachial, biceps brachial et supra-épineux.

Les muscles rotateurs médiaux sont plus nombreux et plus puissants que les rotateurs latéraux.

3. BIOMECHANIQUE DE LA PROTHESE INVERSEE D'EPAULE

Le concept biomécanique de cette prothèse est d'inverser l'anatomie naturelle de l'épaule [Figure 10] en déplaçant médialement le centre de rotation natif (centre de la tête humérale), vers le centre de la sphère glénoïdale :

- la tête humérale de forme arrondie est remplacée par une cupule de forme concave
- la cavité glénoïdale de la scapula, de forme concave est remplacée par un implant glénoïdien en forme de sphère. La coiffe s'oppose au mouvement d'ascension de l'humérus en transformant cette force en forces centripètes. La prothèse inversée dirige les forces résultantes vers le centre de la sphère glénoïdienne qui s'exercent sur le col de la scapula.

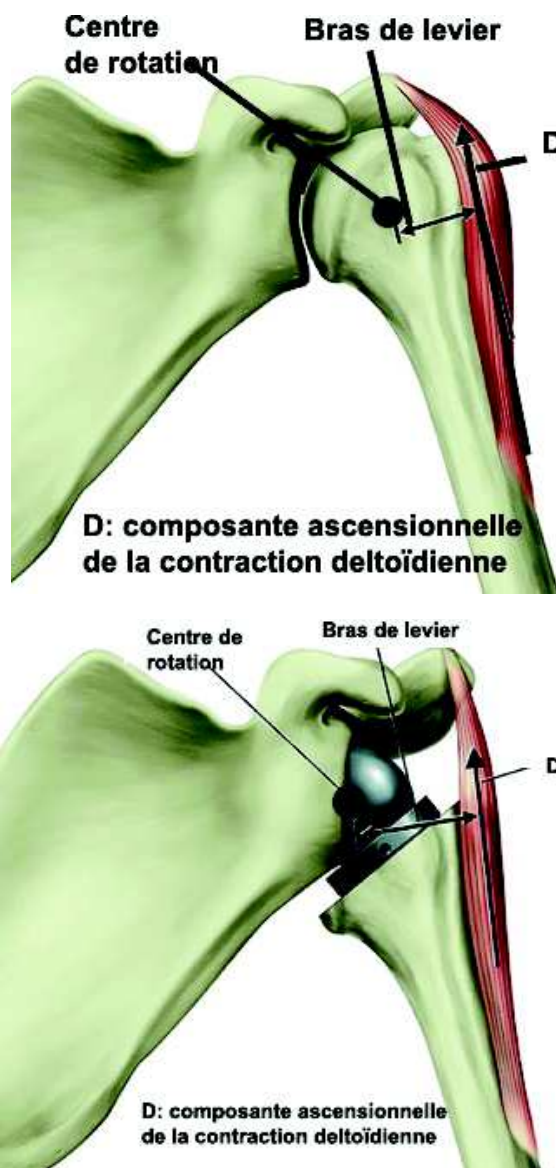

Figure 10 : Variation du centre de rotation entre épaule native et PTEI

Pr Fabrice Duparc

La PTEI permet de s'exempter de la coiffe des rotateurs, néanmoins le seul garant fonctionnel est le muscle deltoïde. Il convient donc de s'assurer de sa trophicité. L'effet coaptateur et centreur de la coiffe des rotateurs est remplacé par l'application de la cupule humérale prothétique au contact de la shère glénoïdale. La composante ascensionnelle du muscle deltoïde devient composante d'abduction.

Le positionnement des implants conditionne le résultat fonctionnel.

MÉDIALISATION-LATERALISATION IMPLANT GLENOÏDIEN

En comparaison à l'anatomie classique [23] :

- une médialisation ou un abaissement de 10 mm du centre de rotation entraîne une augmentation du moment deltoïdien, respectivement de 20% et de 30%.
 - la médialisation du centre de rotation augmente le bras de levier deltoïdien en abduction et diminue les contraintes en cisaillement sauf au début de l'élévation, d'où la nécessité d'un vissage en triangulation.
- L'excès de médialisation est néfaste car elle diminue les forces de coaptation ainsi que la force du deltoïde. L'augmentation du bras de levier a ses limites.
- la latéralisation permet de recruter les fibres antérieures et postérieures du muscle deltoïde [Figure 11]. Cette dernière augmente également les mouvements d'adduction en limitant le conflit huméro-scapulaire.

En résumé le principe de médialisation du centre de rotation augmente le bras de levier du deltoïde par rapport à une épaule native. Mais la latéralisation de l'implant huméral des PTEI augmente encore la force générée par le deltoïde [24]. La latéralisation est corrélée à une meilleure coaptation en particulier du faisceau moyen du deltoïde [25].

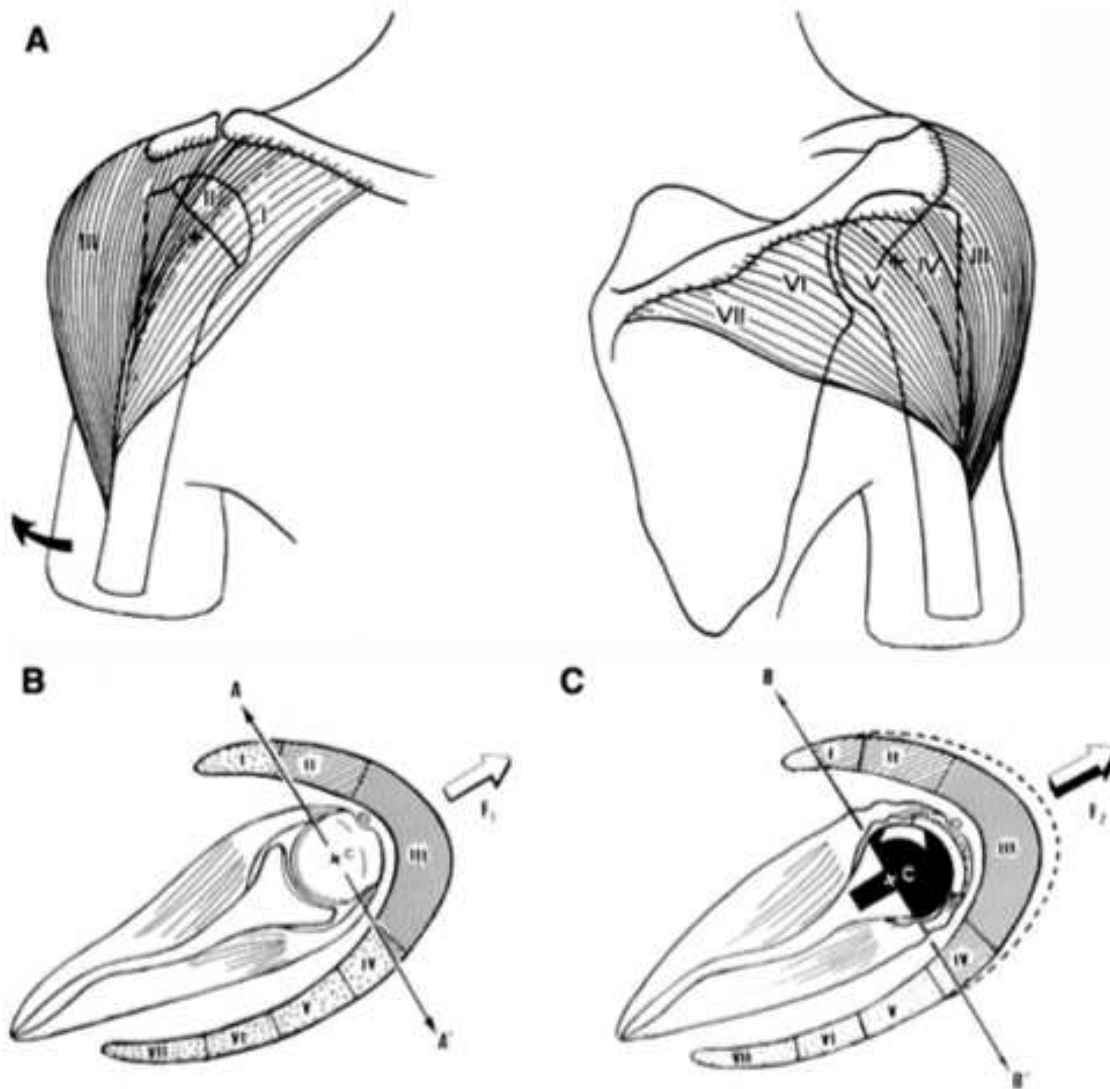


Figure 6 The 7 segments of the deltoid, according to Kapandji²³ (A), in a normal shoulder, only the middle deltoid (segment III) and part of the anterior deltoid segment (segment I) can participate to active elevation (B); after a reverse prosthesis, the medialization of the center of rotation recruits more of the deltoid fibers (segments I and IV) for active elevation (C).

Figure 11 : Effet de la latéralisation du centre de rotation sur le recrutement des fibres du muscle deltoïde

Boileau, P., Watkinson, D. J., Hatzidakis, A. M., & Balg, F. (2005). Grammont reverse prosthesis: Design, rationale, and biomechanics. Journal of Shoulder and Elbow Surgery, 14(1), S147–S161.

L'abaissement huméral constituerait un facteur plus important que la médialisation pour remettre le deltoïde en tension.

L'implantation d'une PTEI entraîne une augmentation de l'abduction de 13 à 40mm pour le deltoïde antérieur, de 50 à 70 mm pour le deltoïde moyen et de 17 à 33 mm pour le deltoïde postérieur [17]. L'élévation antérieure des chefs antérieur et moyen

est augmentée de façon significative de 29 à 54 mm et de 7 à 31 mm respectivement.

Werthel n'a pas montré de différence significative de la latéralisation du centre de rotation sur le bras de levier du deltoïde. Il explique la perte des rotations actives post-opératoires par la médialisation de l'humérus. Celle-ci provoque une perte de tension des rotateurs. Il propose une remise en tension obtenue par la latéralisation de l'humérus plutôt que du centre de rotation.

POSITIONNEMENT DE LA SPHERE GLENOIDIENNE

Le potentiel d'amplitude est plus important lorsque la sphère glénoïdienne est large. D'ailleurs, son positionnement optimal doit être affleurant au bord inférieur de la glène. Nyffeler [26] observe une adduction limitée à -25 degrés lors d'une implantation centrée dans la glène de la sphère glénoïdienne, de -14 degrés lorsque la sphère glénoïdienne est affleurante au bord inférieur de la glène et de -1 degré lorsque la métaglène est mise en position affleurante au bord inférieur de la glène. Des implants permettent d'excentrer la sphère glénoïdienne, afin de favoriser l'abaissement du centre de rotation. Choi a montré une diminution du taux d'encoche scapulaire [27]. Cependant, à court terme il n'existe pas de différence significative du score de Constant.

Favre et al. ont montré qu'une rétroversion de la sphère glénoïdienne de 20 degrés est moins stable qu'une rétroversion égale à 10 degrés ($P < .01$) ainsi qu'une version neutre ($P < .005$). En revanche pour les mouvements d'abduction à 90 degrés, il n'a pas été montré de différence significative de la version du composant glénoïdien sur la stabilité [28].

Il semblerait que la version humérale soit plus importante ($P < .001$) avec une antéversion de 20 degrés proposant une meilleure stabilité antérieure. Cependant Berhouet préconise une rétroversion de la tige humérale, respectant la rétroversion humérale native afin de limiter les risques de conflit avec le col scapulaire [29]. La rétroversion humérale limite la rotation médiale d'un niveau vertébral tous les 10 degrés [30].

Une variation de plus ou moins 10 degrés de la version du composant glénoïdien affecte le ratio de stabilité de 15% [28].

De plus les travaux de Clavert et al [31] ont montré que la rétroversion glénoïdienne ne doit pas excéder 15 degrés.

ANGLE NSA

L'axe du col formé avec l'axe longitudinal de l'humérus est un angle de 130 degrés à 140 degrés (angle NSA). Certaines tiges humérales horizontalisent cet axe jusqu'à 155 degrés. L'idée est de s'opposer à l'ascension de l'humérus liée au défaut de coiffe des rotateurs. Jeon a observé une limitation des mouvements d'adduction ainsi que du risque d'encoche scapulaire [29]. Une diminution de 10 degrés de cet angle en résulte une augmentation de 10 degrés d'adduction. Le design prothétique actuel tend vers un angle de 135-145 degrés.

La PTEI est un compromis entre stabilité, mobilité et respect du deltoïde.

III- SCORE FONCTIONNEL ET CLASSIFICATIONS RADIOLOGIQUES

Les scores décrits ci-dessous sont ceux ayant été utilisés lors de l'étude.

SCORE DE CONSTANT

Le score de Constant, ou score de Constant-Murley, a été publié pour la première fois en 1987 [32]. Il s'agit d'un score composite purement clinique comportant des données subjectives (35 % du score total) et objectives (65 %) [33]. Il existe une version française traduite par Dougados [figure 12]. C'est également le score de référence pour la Société Européenne de Chirurgie de l'Epaule et du Coude depuis 1991 [34].

Date		Début	Mieu	Fin	
Douleur (total sur 15 points)	A. Echelle verbale 0 = intolérable 5 = moyenne 10 = modérée 15 = aucune				
	B. Echelle algométrique Soustraire le chiffre obtenu du nombre 15 0 _____ 15 Absence de douleur _____ douleur sévère				
	Total	A + B / 2 (/15)			
Niveau d'activités quotidiennes (total sur 10 points)	Activités professionnelles/ occupationnelles	travail impossible ou non repris gêne importante gêne moyenne gêne modérée aucune gêne	0 point 1 point 2 points 3 points 4 points		
	Activités de loisirs	impossible gêne importante gêne moyenne	0 point ; 1 point ; 2 points	gêne modérée 3 points aucune gêne 4 points	
	Gêne dans le sommeil exemple : aux changements de position	douleurs insomniantes gêne modérée aucune gêne	0 point 1 point 2 points		
Niveau de travail avec la main (total sur 10 points)	À quelle hauteur le patient peut-il utiliser sa main sans douleur et avec une force suffisante ?	taille xiphoïde	2 points ; 4 points ;	cou tête au dessus de la tête	
Mobilité (total sur 40 points)	Antépulsion (total / 10)	0°-30° 31°-60° 61°-90°	0 point 2 points 4 points	91°-120° 121°-150° >150°	6 points 8 points 10 points
	Abduction (total / 10)	0°-30° 31°-60° 61°-90°	0 point 2 points 4 points	91°-120° 121°-150° < 150°	6 points 8 points 10 points
	Rotation latérale (total / 10)	main derrière la tête, coude en avant main derrière la tête, coude en arrière main sur la tête, coude en avant main sur la tête, coude en arrière élévation complète depuis le sommet de la tête			2 points 4 points 6 points 8 points 10 points
	Rotation médiale (total / 10)	dos de la main niveau fesse dos de la main niveau sacrum dos de la main niveau L3 dos de la main niveau T12 dos de la main niveau T7-T8			2 points 4 points 6 points 8 points 10 points
	Force musculaire (total sur 25 points)	Abduction isométrique (élévation antéro-latérale de 90° dans le plan de l'omoplate)	si 90° n'est pas atteint en actif si maintien de 5 s, par 500g		0 point 1 point
Total (total sur 100 points)	Valeur absolue (en points/100)				
	Valeur pondérée (%)				

Figure 12 : Score de Constant

Ce score comporte 4 rubriques :

- La douleur : 15 points
- La fonction : 20 points
- La mobilité : 40 points
- La force : 25 points

La douleur est cotée sur une échelle de quatre valeurs (aucune, modérée, moyenne, intolérable) et sur une échelle algométrique de 0 à 15. La moyenne de ces deux notes donne le score de la variable douleur.

Le retentissement fonctionnel est jugé sur trois activités de la vie quotidienne (travail, loisirs, sommeil) et sur la capacité à utiliser la main en hauteur.

La mobilité est mesurée à l'aide d'un goniomètre en flexion, extension, rotation médiale et latérale.

La force musculaire est évaluée à l'aide d'un dynamomètre. Il teste les muscles supra-épineux et deltoïde. La patient doit pouvoir soutenir un poids de 25 livres, soit 11,34 kg qui ont été arrondis à 12,5 kg pour plus de simplicité. Ainsi le patient marque 1 point par 500 g soutenus, avec donc un maximum de 25 points. Un adulte de 25 ans est capable de soutenir un poids de 25 livres sans difficulté, ce qui correspond au score maximal de 25 points pour ce paramètre. Le score maximum est ainsi de 100 points ou 100 % par épaule, correspondant à une épaule normale chez un sujet jeune. Cette mesure s'effectue en contraction isométrique, l'épaule à 90 degrés d'abduction, dans le plan de la scapula.

Le score de Constant va donc de 0 à 100 points, 100 correspondant à une épaule normale chez un sujet jeune. Plusieurs études ont montré qu'avec l'âge, le score diminuait progressivement [35], en particulier lié à une baisse de la force.

Il existe un score relatif, calculé en fonction de normales établies pour l'âge et le sexe [Figure 13].

Âge	Hommes			Femmes		
	Droit	Gauche	Moyenne	Droit	Gauche	Moyenne
21/30	97	99	98	98	96	97
31/40	97	90	93	90	91	90
41/50	86	96	92	85	78	80
51/60	94	87	90	75	71	73
61/70	83	83	83	70	61	70
71/80	76	73	75	71	64	69
81/90	70	61	66	65	64	64
91/100	60	54	56	58	50	52

Figure 13 : Valeurs fonctionnelles normales du score de Constant en fonction de l'âge et du sexe.

Haute Autorité de Santé - Modalités de prise en charge d'une épaule douloureuse chronique non instable chez l'adulte. Disponible en ligne sur : http://www.has-sante.fr/portail/jcms/c_272463/modalites-de-prise-en-charge-d-une-epaule-douloureuse-chronique-non-instable-chez-l-adulte

Les qualités métrologiques du score de Constant ont été évaluées par plusieurs études, avec des résultats parfois divergents [33,34,36,37,38,39,40].

La fiabilité du score de Constant, sa reproductibilité, a été la donnée la plus étudiée.

Les résultats sont variables, probablement en raison de populations étudiées différentes et de médecins plus ou moins entraînés. Si tous les auteurs s'accordent pour considérer la reproductibilité intra-observateur comme bonne, la différence inter-observateur varie de quelques pourcents [33,34,38] à plus de 16 points [40].

La réactivité du score de Constant, sa sensibilité au changement, est bonne pour la plupart des pathologies en dehors des instabilités [37].

Sa réalisation prend en moyenne 5 à 7 minutes [37]. Il permet une évaluation multidimensionnelle de l'épaule qui n'est pas retrouvée dans les autres outils [38]. Il est adapté à la plupart des pathologies articulaires ou abarticulaires de l'épaule, à l'exception notable des instabilités.

CLASSIFICATION DE LEVIGNE ET FRANCESCHI

La Classification de Levigne et Franceschi a été décrite en 1999 [41]. Il s'agit d'une évaluation pré-opératoire radiographique des épaules rhumatoïdes. Elle comporte, en partie, une analyse de l'usure glénoïdienne. Il en résulte 3 grades [Figure 14].

Le premier grade présente un os sous chondral glénoïdal intact ou légèrement atteint.

Le grade 2 définit une usure atteignant le pied du processus coracoïde.

Le grade 3 dépasse la partie latérale du pied du processus coracoïde.

L'atteinte de la tête humérale est également décrite mais ne présente pas d'intérêt dans l'évaluation des patients de l'étude.

Cette classification a vu le jour, après avoir constaté les difficultés de quantifier l'usure glénoïde par mesure, les mesures n'étant ni précises ni reproductibles.

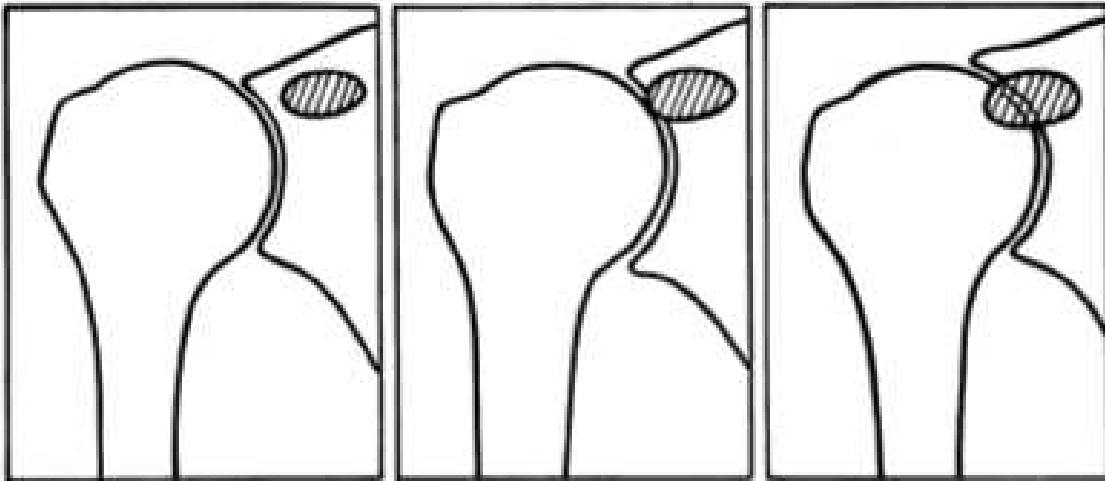


Figure 14 : Classification de Levigne et Franceschi

En 2014, Sirveaux et al. [42] décrivent quatre stades d'encoche scapulaire [fig 15]:

- grade 0 : pas de notching
- grade 1 : érosion du pilier de la scapula
- grade 2 : érosion jusqu'à la vis inférieure
- grade 3 : érosion dépassant la vis inférieure
- grade 4 : érosion atteignant le plot central

Cette classification est basée sur une vue radiographique antéro-postérieure de l'épaule dans le plan de la scapula. Elle décrit la quantité et l'étendue de la perte osseuse chez les patients avec encoche scapulaire après prothèse totale inversée d'épaule.

Mollon et al. [43] ont observé une encoche scapulaire chez 10,1 % (48 sur 476) des prothèses totales inversées d'épaule. Elle est associée à un suivi clinique plus long, et les patients atteints d'encoches scapulaires avaient des scores de Constant post-opératoires significativement plus faibles comparativement aux patients sans encoches scapulaires. Les patients portant une encoche scapulaire présentaient également un abduction active significativement plus faible, une force considérablement moindre et une tendance vers l'antépulsion significativement moins active ($P = 0,0527$).

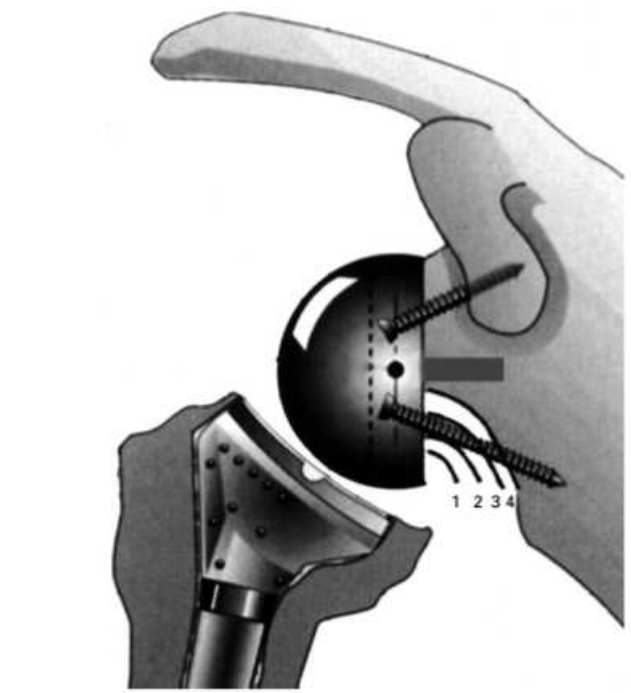


Figure 15 : Classification de Sirveaux

CLASSIFICATION DE FAVARD

Cette classification concerne l'érosion glénoïdienne dans un plan frontal [44].

Quatres types morphologiques ont été décrits à partir de clichés radiographiques [figure 16]:

- Type E0: migration ascendante de la tête humérale sans érosion de la glène.
- Type E1: érosion concentrique de la glène.
- Type E2: érosion supérieure de la glène.
- Type E3: érosion supérieure atteignant la partie inférieure de la glène.
- Type E4: érosion inférieure de la glène.

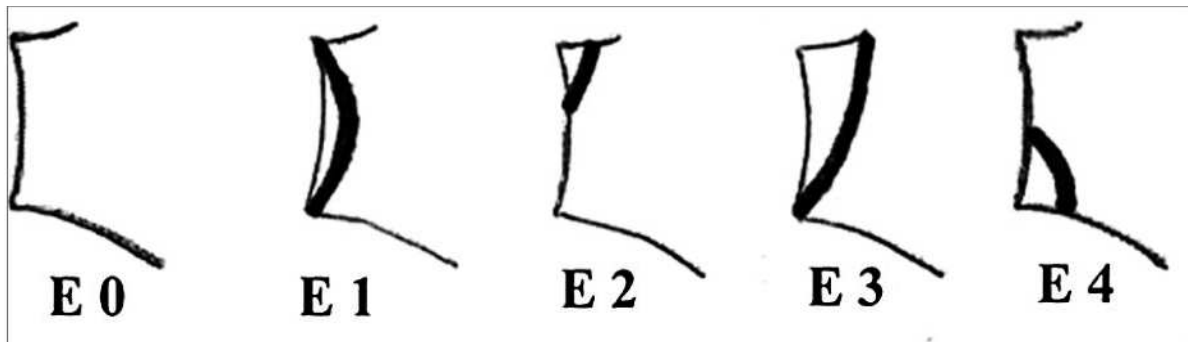


Figure 16 : Classification de Favard

CLASSIFICATION DE WALCH ET BADET

En 1999, Gilles Walch [4] utilise les coupes axiales scannographiques pour classier l'omarthrose sur le versant glénoïdal [Figure 17]. La version glénoïdienne est calculée ainsi que l'index de subluxation gléno-humérale. Les reproductibilités inter-observateur et intra-observateur sont satisfaisantes.

Il existe 3 types de morphologies principales :

Type A (59 %) : la tête humérale est centrée, et les forces résultantes sont également réparties sur la surface glénoïdienne. L'érosion peut être mineure (type A1, 43 %) ou majeure (type A2, 16 %) marquée par une érosion centrale qui a conduit à une cupule glénoïdienne centrée. Dans les cas avancés, la tête humérale fait saillie dans la cavité glénoïdienne.

Type B (32 %) : la tête humérale est subluxée en postérieure (indice de subluxation de la tête humérale moyen de 59 %). La rétroversion avoisine une moyenne de 18 degrés. Deux sous-groupes ont été identifiés : B1 (17 %) avec un rétrécissement de l'espace articulaire postérieur, de la sclérose sous-chondrale et des ostéophytes. B2

(15 %) montrant une cupule postérieure qui donne un aspect biconcave inhabituel mais typique de la glène. Il existe une différence significative entre les âges moyens, 63 ans dans le groupe B1 et 71 ans dans le groupe B2.

Type C (9 %) : ce type de morphologie glénoïdienne est définie par une rétroversion glénoïdale de plus de 25 degrés, indépendamment de l'érosion. La rétroversion est d'origine dysplasique, clairement congénitale, et la tête humérale est bien centrée ou légèrement subluxée postérieurement (valeur moyenne de 55 %). L'âge moyen était de 61,4 ans.

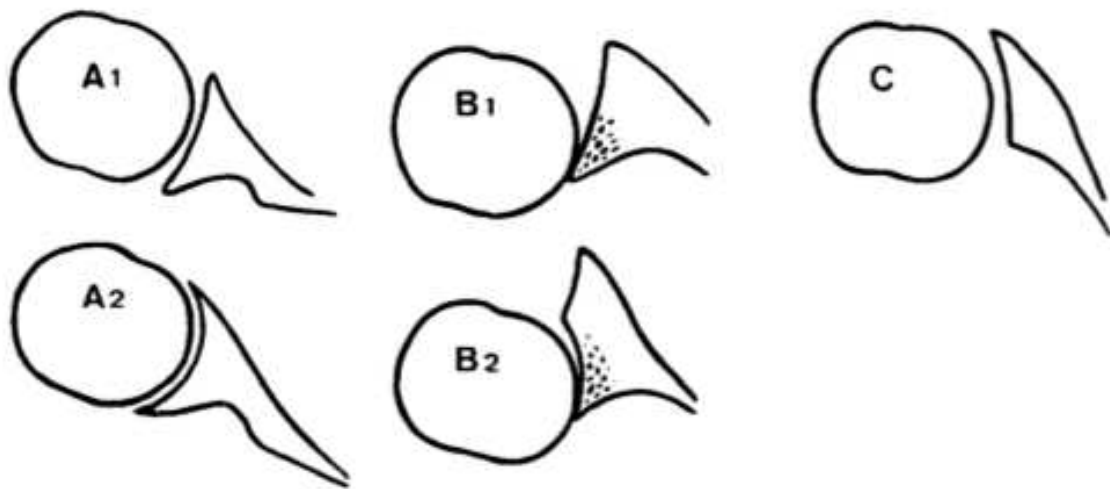


Figure 17 : Classification de Walch et Badet

CLASSIFICATION DE LAZARUS

C'est une classification et évaluation radiographique des lignes d'ostéolyses de la composante glénoïdienne cimentée [45, Figure 18].

Grade 0 : pas d'ostéolyse.

Grade 1 : Radio-clarté incomplète autour de une ou deux vis.

Grade 2 : Radio-transparence complète (2 mm de largeur) autour d'une vis seulement, avec ou sans radio-transparence incomplète autour d'une autre vis.

Grade 3 : Radio-clarté complète (2 mm de large) autour de deux vis ou plus.

Grade 4 : Radio-clarté complète (> 2 mm de large) autour de deux vis ou plus.

Grade 5 : Radio-clarté complète de l'ensemble de l'implant glénoïdal.

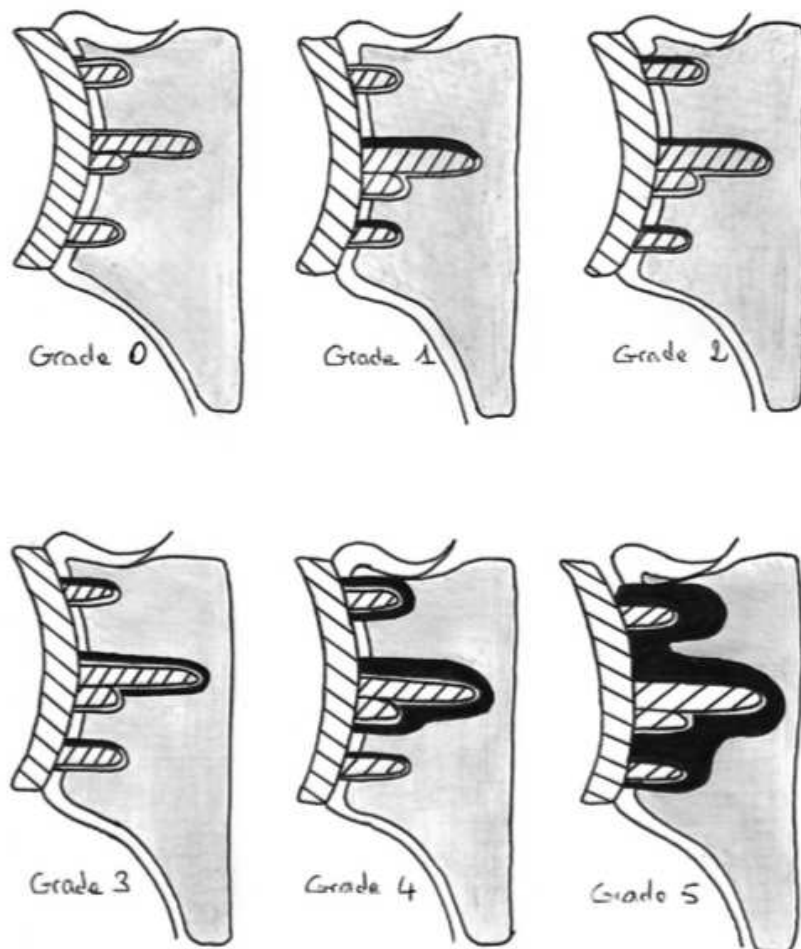


Figure 18 : Classifications de Lazarus

IV- INTERET DE LA RESTAURATION DU BRAS DE LEVIER SCAPULAIRE DU MUSCLE DELTOIDE

L'absence de correction de l'usure glénoïdienne expose à des risques d'instabilité et de descellement. [Figure 19]

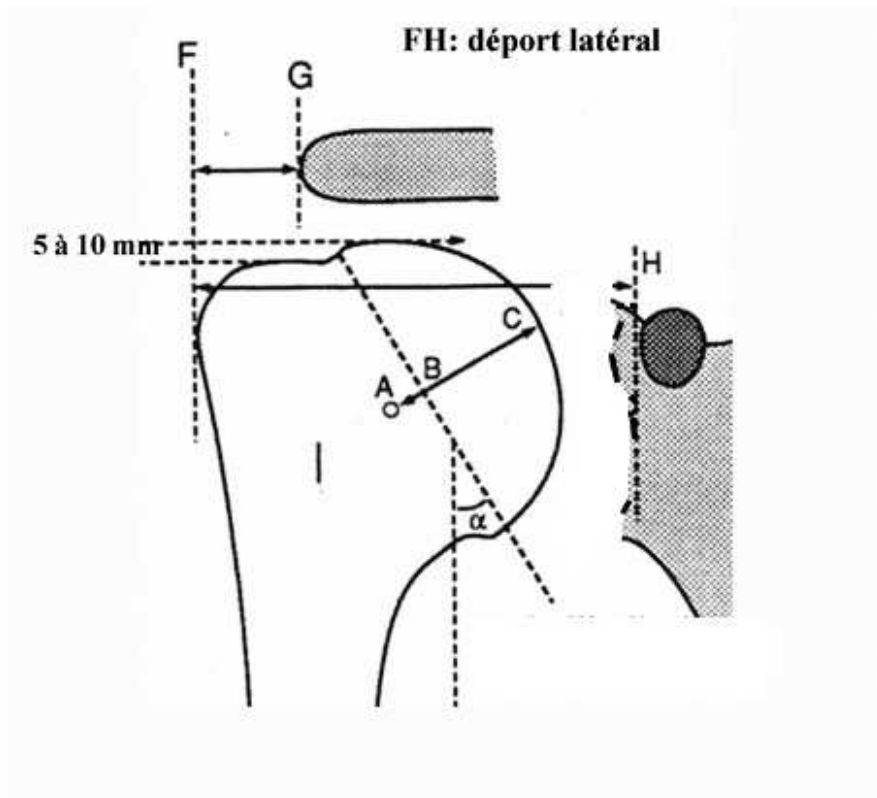


Figure 19 : Usure glénoïdienne

Pr Fabrice Duparc

Pour rappel, la coaptation gléno-humérale est supervisée par les parties molles et tout particulièrement le muscle deltoïde. Dans une moindre mesure, les muscles de la coiffe des rotateurs participent aux forces de compression musculaire coaptatrice mais le design prothétique s'en affranchit.

Comme l'avait montré Brems [46], l'épaule saine entraîne lors de sa mobilisation des contraintes qui sont un facteur d'auto-stabilité.

Lorsque la coaptation n'est pas suffisante, on s'expose au risque d'instabilité prothétique.

L'angle SNA [Figure 20] est défini sur une coupe frontale par l'intersection de deux segments AB-BC. A est le bord supérieur de la glène, B est le bord inférieur de la

glène et C se situe à 1 cm médialement du bord inférieur de glène, sur rebord latéral de la scapula.

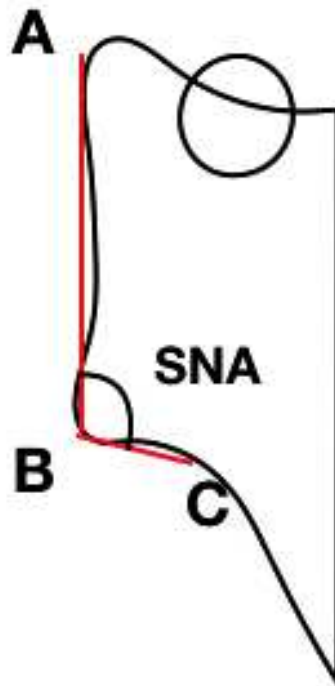


Figure 20 : L'angle SNA (Scapular Neck Angle) est défini par l'intersection des segments AB et BC. Le point C étant localisé à 1cm du point B. Coupe coronale passant par la glène.

Plus l'angle SNA est élevé et plus le risque de notching est augmenté [47]. Ainsi les usures importantes de glène ont tendance à augmenter l'angle SNA. En restaurant la longueur du col scapulaire, on peut diminuer cet angle SNA. La restauration du col permet de réduire le risque de notching.

RESTAURER LA LONGUEUR DU COL SCAPULAIRE

Plusieurs techniques sont proposées afin de restaurer la longueur du col de la scapula, afin d'optimiser le bras de levier du muscle deltoïde, garant du résultat fonctionnel [Figure 21].

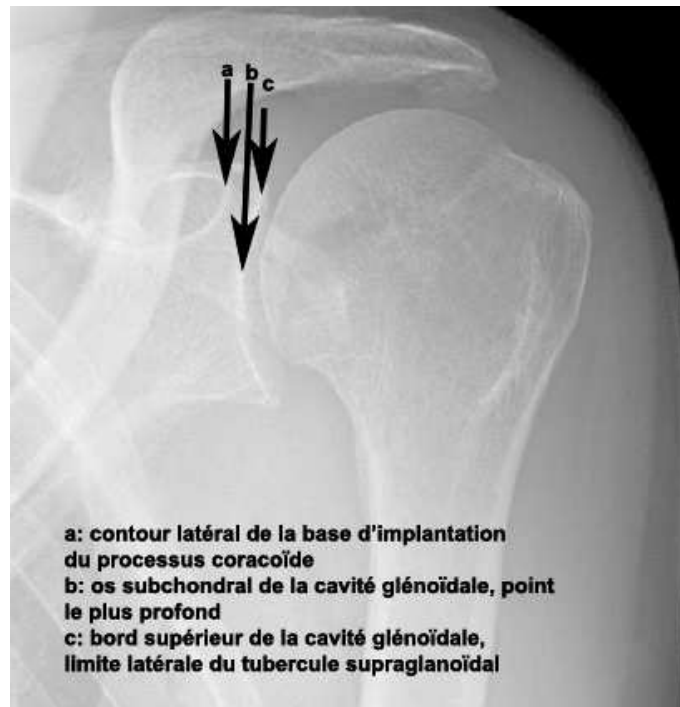

Figure 21: Mesure de la longueur du col de la scapula

Pr Fabrice Duparc

On peut restituer la longueur du col à l'aide d'implant spécifique. Il existe des implants qui permettent de latéraliser le centre de rotation. Nous avons la possibilité de faire varier la taille de la sphère ainsi que l'épaisseur de la platine. Les implants augmentés ont également une embase asymétrique afin de gérer une partie de la version glénoïdienne tout en latéralisant le centre de rotation de la prothèse. Les résultats à long terme ne sont pas encore connus. En pratique, les implants augmentés sont plutôt utilisés pour corriger la rétroversion liée à l'usure que pour redonner de la longueur au col de la scapula.

On choisit dans ce cas une toute autre technique chirurgicale. La bioRSA* consiste à augmenter la longueur du col de la scapula à l'aide d'une greffe osseuse autologue [5]. Il est proposé d'utiliser un greffon d'une épaisseur de 10 mm pour une taille de glénosphère de 36 mm et 7 mm pour une glénosphère de taille 43 mm.

L'intérêt de l'étude est d'utiliser le principe de la bioRSA* afin de restaurer la longueur du col de scapula.

Qui dit restauration de la longueur du col scapulaire dit également gestion de la version glénoïdienne. Il est possible de réaliser un fraisage excentrique.

Clavert et al [31] ont montré que la rétroversion glénoïdienne ne doit pas excéder 15 degrés. Le fraisage excentrique est donc à réserver aux faibles usures de glène, au risque d'amoinrir gravement le capital osseux. Au second plan, sont utilisés les implants augmentés puis dans les cas plus avancés, les bioRSA*.

V- INDICATIONS ET TECHNIQUE CHIRURGICALE

INDICATIONS

- les omarthroses avec incompétence de la coiffe des rotateurs
- les ruptures irréparables de la coiffe des rotateurs ou de grade IVa et IVb d'Hamada [48]
- en cas d'échec ou révision d'arthroplastie simple ou totale d'épaule
- les fractures de l'extrémité supérieure de l'humérus, céphalo-tubérositaires déplacées et comminutives chez le sujet âgé

TECHNIQUE CHIRURGICALE

La technique chirurgicale est celle ayant permis de poser les PTEI de l'étude (Aequalis-Reversed).

L'installation se fait en position demi-assise.

Deux voies d'abord sont possibles : la voie delto-pectorale ou la voie supéro-latérale. La voie supéro-latérale est décrite car elle est la voie d'abord pratiquée dans l'étude. L'incision cutanée part de l'articulation acromio-claviculaire, longe le bord antérieur de l'acromion, puis se poursuit sur le bras en se dirigeant vers le V deltoïdien, sur environ 4 cm.

L'incision du deltoïde est immédiatement sous-jacente à la précédente : à partir de l'angle antéro-latéral de l'acromion, le deltoïde est clivé vers le bas dans le sens de ses fibres. Il convient de ne pas s'étendre au delà de 5 cm sous l'acromion, afin de respecter le nerf axillaire [49]. Afin de bien s'exposer, le deltoïde peut être désinséré avec le périoste, sur sa portion sus acromiale.

La section du ligament acromio-coracoïdien permet également un meilleur espace de travail.

Une fois la face profonde du deltoïde décollée de la bourse séreuse sous-acromio-deltoïdienne, celle-ci est réséquée. Si la coiffe est toujours insérée, l'intervalle des rotateurs est ouvert afin d'accéder à la tête humérale.

Le tendon de la longue portion intra-articulaire du biceps est ténodésé dans sa gouttière avec ténotomie sur le tubercule supra-glénoïdal. Le ligament coraco-

huméral, la capsule articulaire et le tendon du muscle sous-scapulaire sont incisés sur leurs 2/3 supérieurs.

La mise du membre supérieur en extension, rotation latérale avec pression axiale de bas en haut sur le coude fait saillir la tête humérale et le col anatomique.

Le point d'entrée, projection de l'axe diaphysaire sur la tête humérale, est réalisé à la pointe carrée.

L'ablation des ostéophytes péri-céphaliques permet une meilleure visualisation du col anatomique. La tête humérale est sectionnée à la scie oscillante soit à main levée, soit en utilisant le guide de coupe.

La préparation métaphysaire est réalisée avec les fraises adaptées à la surface de la coupe. S'en suit l'alésage métaphysaire, marquant l'empreinte métaphysaire de la prothèse puis l'alésage diaphysaire préalablement déterminé sur les radiographies (36mm ou 42mm).

Les implants d'essai sont ensuite positionnés afin de vérifier la bonne version humérale (rétroversion de 20 degrés). On place un protecteur de coupe sur l'implant d'essai.

L'exposition de la glène peut alors débuter. Les reliquats de bourrelet glénoïdien sont réséqués. Une capsulotomie est bien souvent nécessaire en inférieure et postérieure. De même que sur le versant huméral, les ostéophytes doivent être enlevés.

Le guide de perçage est positionné de manière à ce que le bord inférieur soit affleurant au bord inférieur de la glène, et avec 5 degrés d'antéversion d'après les mesures déterminées sur le scanner pré-opératoire. Le trou central est réalisé. La glène est fraisée en fonction de la taille de la métaphyse humérale choisie précédemment. Le trou central est recalibré grâce à un foret permettant ultérieurement le press-fit de la platine.

Le greffon osseux est prélevé dans la tête humérale, il est spongieux [Figure 22]. Il est taillé de façon à avoir une surface similaire à celle de la platine et l'épaisseur voulue permettant de restaurer la longueur du col scapulaire. Le greffon peut aussi être coupé de biais afin de permettre de combler le plus souvent les usures postérieures [Figure 23]. Il est perforé en son centre permettant d'y introduire le plot long et sa platine qui sont ensuite impactés sur la glène.

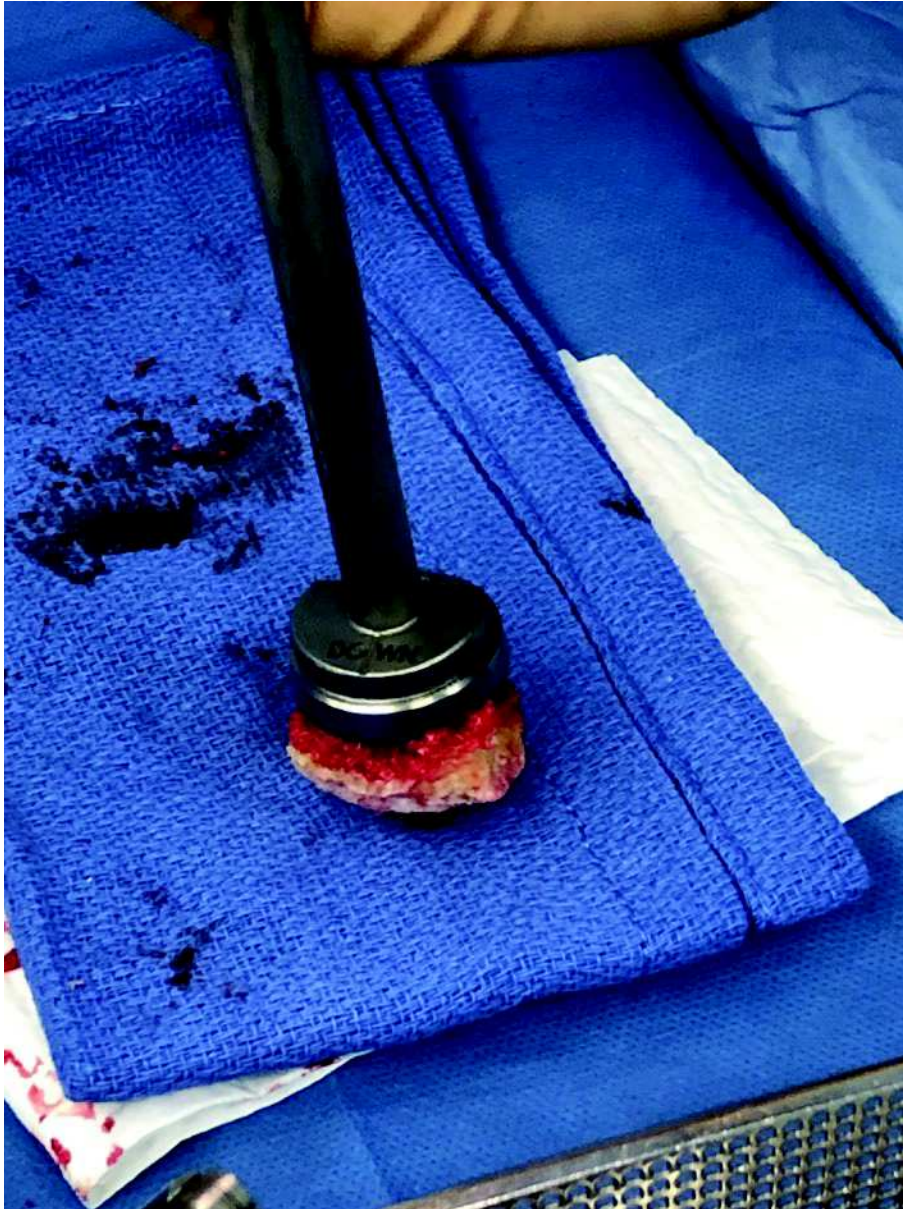

Figure 22 : Greffon spongieux



Figure 23 : Greffon spongieux angulaire

Dr Simon MOUCHEL

Quatre vis auto-taraudeuses, de diamètre 4,5mm, viennent compléter l'ancrage. La mise en compression implique de mettre les vis antérieure et postérieure, en premier. La vis antérieure est placée environ à 15 degrés en dedans et 20 degrés en haut. Le trou de la vis postérieure est orienté légèrement en dedans. Les vis supérieure et inférieure ont la particularité d'être multidirectionnelles et auto-bloquantes. La vis supérieure doit viser le pied de la coracoïde (20 degrés vers le haut et 10 degrés en dedans) et la vis inférieure, le pilier de la scapula (20 degrés vers le bas).

Une glène d'essai permet de vérifier le bon positionnement des implants et de choisir l'épaisseur de l'insert huméral (6mm, 9mm ou 12mm). Les implants d'essai vont laisser la place à la sphère glénoïdienne qui est impactée puis vissée (36mm ou 42mm).

La tige humérale, vissée sur la métaphyse, est à cimenter ou à impacter. Elle est descendue à l'aide de la tige de rétroversion. L'insert huméral en polyéthylène est soit inséré sur la métaphyse, soit sur une entretoise de latéralisation de 9mm.

La prothèse peut être réduite et testée.

Les deux tiers supérieurs tendineux du muscle subscapularis sont suturés (si possible) et l'intervalle des rotateurs également. Le deltoïde est également suturé au lambeau périosté sus-acromial précédemment individualisé, un drain de Redon est placé dans le plan sous-deltaïdien puis fermeture des plans sous cutané et cutané.

Le membre supérieur est positionné dans une écharpe à titre antalgique.

Le coude et l'avant bras sont mobilisés dès le premier jour.

Les patients de l'étude ont débuté la mobilisation en passif de l'épaule au troisième jour post-opératoire après l'ablation du drain de Redon.

VI- ETUDE DE LA LITTERATURE SUR LA RESTITUTION DU COL DE LA SCAPULA

BioRSA*

Boileau et al. ont montré que les patients opérés avec une bioRSA* avaient un gain de 63 degrés d'élévation antérieure et de 12 degrés de rotation latérale [50]. Cependant il s'agit dans cette étude d'une comparaison pré-opératoire et post-opératoire.

Collin et al. ont comparé des prothèses totales d'épaule inversées versus des bioRSA*. Au bout de 2 ans de suivi, il n'y avait pas de différence clinique significative des amplitudes articulaires, du score de Constant ni de notching scapulaire. Il est important de préciser que les usures de glène ont été exclues [51].

Greiner et al. n'ont pas rapporté d'amélioration du score de Constant à 1 an mais une amélioration de la rotation externe [52] lorsque le muscle petit rond est indemne.

LATERALISATION DU CENTRE DE ROTATION

Chou et al. ont montré que la latéralisation de la sphère glénoïdienne améliore l'adduction et l'abduction.

En utilisant une sphère glénoïdienne de 36 mm excentrique versus une sphère glénoïdienne de même dimension concentrique, on améliore l'adduction de 14,5 degrés et l'abduction de 20 degrés (latéralisation du centre de rotation de +0,34mm). De même, une sphère glénoïdienne de 44mm concentrique améliore l'adduction de 11,6 degrés et l'abduction de 22,7 degrés, avec une latéralisation du centre de rotation de +0,69mm.

L'utilisation de la sphère glénoïdienne de 44 mm excentrée augmente l'adduction de 17,7 degrés et l'abduction de 29,2 degrés, avec une latéralisation du centre de rotation de +0,42.

La sphère glénoïdienne excentrée de 44 mm est moins latéralisée que la version concentrique et pourtant améliore les mobilités. Ce résultat peut être expliqué par l'abaissement du centre de rotation qui permet malgré la perte de latéralisation de gagner de la mobilité [53].

Ces résultats sont confortés par ceux de Scalise et al. en concluant que l'excentration est une variable indépendante qui permet d'augmenter la force du deltoïde [54].

Une latéralisation du centre de rotation de 8,5 mm améliorerait la rotation latérale de 15 degrés d'après les études de Kalouche et al. [55] et de Valenti et al. [56]. Ces résultats ont été obtenus en comparant la prothèse Delta III et la prothèse Arrow. Boileau et al. [18], grâce à une latéralisation de greffe osseuse, permettrait une amélioration de la rotation latérale de 10 degrés.

Une étude a comparé une prothèse inversée avec un centre de rotation médialisé (groupe 1) versus une autre prothèse inversée avec un design latéralisé (groupe 2). La différence entre ces deux prothèses réside dans l'angle NSA (Neck Shaft Angle) respectivement de 155 degrés et de 135 degrés. Le groupe 1 présente une meilleure élévation antérieure (143.9° vs 115.6° ; $P=.05$) alors que le groupe 2 semble améliorer la rotation médiale avec résultat non significatif (35.0° vs 28.3° ; $P=.07$). La distance acromio-humérale est significativement plus importante pour le groupe 1. Bien que médialisé, le groupe 1 présente un centre de rotation abaissé, c'est probablement l'abaissement qui permet d'expliquer la meilleure flexion antérieure [57]. Ce raisonnement conforterait l'observation de Streit [55] concernant l'amélioration de l'abduction avec une sphère glénoïdienne excentrée de 44 mm (pourtant moins latéralisée que la sphère glénoïdienne de 44mm). En augmentant l'angle NSA, Jeon [29] avait observé une limitation des mouvements d'adduction ainsi que du risque d'encoche scapulaire. Ainsi un angle NSA inférieur à 155 degrés est préféré.

Il semblerait que les études soient en faveur d'une amélioration des rotations concernant la latéralisation. L'amélioration de la flexion antérieure serait quant à elle plutôt sous l'égide de l'abaissement du centre de rotation. C'est ainsi que la prothèse de P. M. Grammont a évolué vers des prothèses au design plus latéralisé. Cependant, cette tendance actuelle ne doit pas amener à la surtension du muscle deltoïde.

Une revue de la littérature américaine a montré également une amélioration de la rotation latérale en latéralisant le centre de rotation prothétique ainsi qu'une diminution de notching scapulaire [58].

EVALUATION DE LA VERSION GLENOÏDIENNE

Lanzetti et al. proposent de quantifier la zone du défaut osseux. Sur une coupe axiale, on définit un triangle dont les côtés sont [Figure 24] :

A - largeur de la glène en mm

B - largeur moyenne de la glène chez une population saine (churchill)

C - côté manquant.

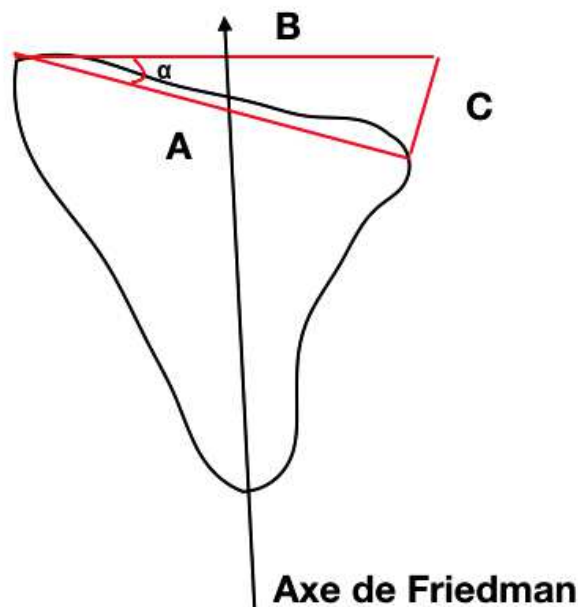


Figure 24 : Axe de Friedman

L'angle α entre les côtés A et B est l'angle de rétroversion calculé selon la méthode de Friedman [22]. Avec un calcul trigonométrique, on peut donc estimer le côté C qui est la longueur du col scapulaire à restaurer. Cette technique peut être utilisée dans les usures postérieures qui n'ont pas atteint le bord antérieur de la glène, sinon on rétablit la version sans restaurer la longueur du col scapulaire. On peut également s'aider de clichés scannographiques de l'épaule controlatérale si cette dernière est saine [59].

LONGUEUR DU COL SCAPULAIRE A RESTAURER

On retrouve très peu d'information sur la longueur du col scapulaire à restaurer en fonction de l'usure glénoïdienne.

On peut choisir comme repère le pied du processus coracoïde. J.P. Iannotti et G.R. Williams ont défini le déport glénoïdien latéral comme la distance entre la base du processus coracoïde et la surface de la glène. L'écart de cette distance se situe entre 0-5 mm et est indépendant de la taille de l'individu et du déport gléno-huméral [60, Figure 25].

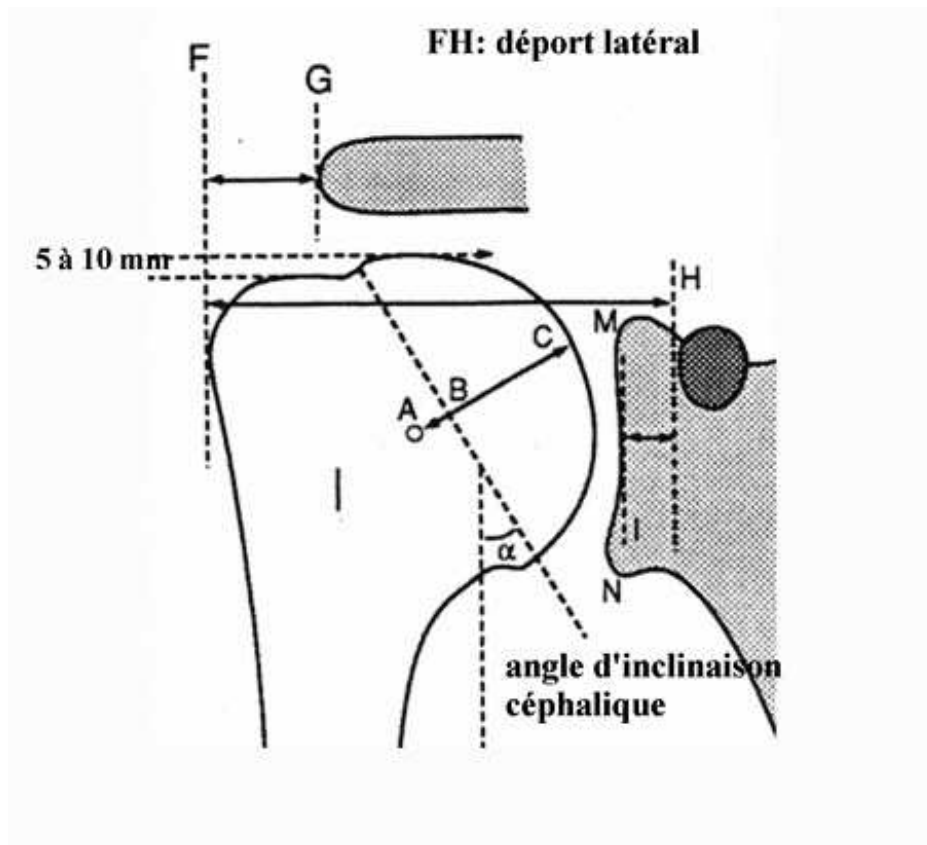


Figure 25 : Déport latéral de H à F, longueur du col scapulaire de H à M

Pr Fabrice Duparc

Il existe quelques études dans lesquelles ont été mesurés plusieurs paramètres anatomiques de la scapula, cependant la distance coraco-glénoïdienne est absente [61]. D'autres repères existent comme l'incisure supra-scapulaire, cependant des travaux ont montré que le type le plus commun est l'absence d'incisure scapulaire ou une simple dépression [62]. Certains auteurs ont mesuré la partie inférieure du col de la scapula et ont distingué deux types de col, court et long [63]. La distance coraco-glénoïdienne semble donc plus facile à utiliser, bien qu'aucune technique ne soit

décrite à ce jour. Dans la pratique courante, c'est un des repères pour évaluer l'omarthrose sur des clichés radiographiques. Cependant cette distance est dépendante de l'incidence du cliché radiographique. De même sur des clichés scannographiques, la reproductibilité des mesures est dépendante de la configuration des plans réalisés par le radiologue.

Il se pose ensuite la question de savoir si les mesures réalisées lors de la planification sont fiables. La mesure scannographique de la version glénoïdienne, se fait selon l'axe de Friedman [64].

Toutefois cette mesure peut varier jusqu'à 10 degrés en fonction des mouvements de rotation de la scapula. Il est préconisé de s'assurer sur le cliché scout que la surface articulaire glénoïdienne soit perpendiculaire au plan de coupe. Cette vérification est rendue plus difficile lorsque la glène est très usée [65].

Kwon et al. ont montré qu'il existe une variation de 1,0 degré plus ou moins 0,7 degré de la version glénoïdienne entre la mesure scannographique des reconstructions 3D et les mesures sur cadavre [66].

Hoenecke et al. se sont intéressés à la variation des mesures de la version glénoïdienne faites sur un scanner en 2D versus des reconstructions 3D. Ils ont estimé cette variation à 5.1 degrés (0 degré à 16 degrés) [67].

Il est donc nécessaire de rester prudent lors de la phase de planification. Comme évoqué précédemment, la rétroversion glénoïdienne ne doit pas excéder 15 degrés. Au vu de ces différents résultats, il semble possible de respecter une fenêtre de rétroversion entre 0 et 15 degrés.

Afin d'aider à la planification, des logiciels en 3-dimensions ont été élaborés. Scalise et al. proposent de matérialiser la perte de substance osseuse en utilisant des clichés scannographiques bilatéraux. Cette technique sous-entend que l'épaule controlatérale, servant de référence, soit saine [68, 69]. Ce n'est pas le cas dans la majorité des omarthroses qui sont bilatérales.

Boutsiadis et al. proposent une mesure deux angles [70, figure 26, figure 27]. L'angle LSA (Lateralization Shoulder Angle) formé par l'intersection de la ligne passant par le tubercule supraglénoïdal et le bord latéral de l'acromion avec la ligne joignant le bord latéral de l'acromion et le bord latéral du tubercule majeur. L'angle DSA (Distalization Shoulder Angle) déterminé par l'intersection de la ligne passant par le bord latéral de

l'acromion et le tubercule supraglénôïdien avec la ligne joignant le tubercule supraglénôïdien avec le bord supérieur du tubercule majeur. Ces angles sont corrélés à de meilleures amplitudes articulaires. Un angle LSA entre 75 degrés et 95 degrés serait corrélé à une amélioration de la rotation latérale active. Un angle DSA entre 40 degrés et 65 degrés serait corrélé à une amélioration de l'élévation active. Cependant ces valeurs ne peuvent plus être utilisées lors de la planification s'il existe un antécédent d'acromioplastie, d'usure de glène importante ou encore de fracture de l'extrémité supérieure de l'humérus ayant modifié la position du tubercule majeur.

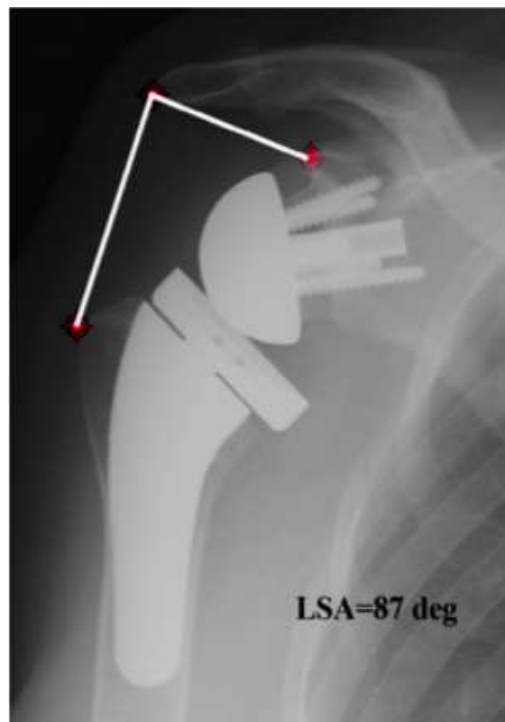


Figure 26 : Angle LSA (Lateralization Shoulder Angle)

Boutsiadis A, Lenoir H, Denard PJ, Panisset JC, Brossard P, Delsol P, Barth, J. The lateralization and distalization shoulder angles are important determinants of clinical outcomes in reverse shoulder arthroplasty. Journal of Shoulder and Elbow Surgery-2018 27(7), 1226–1234.

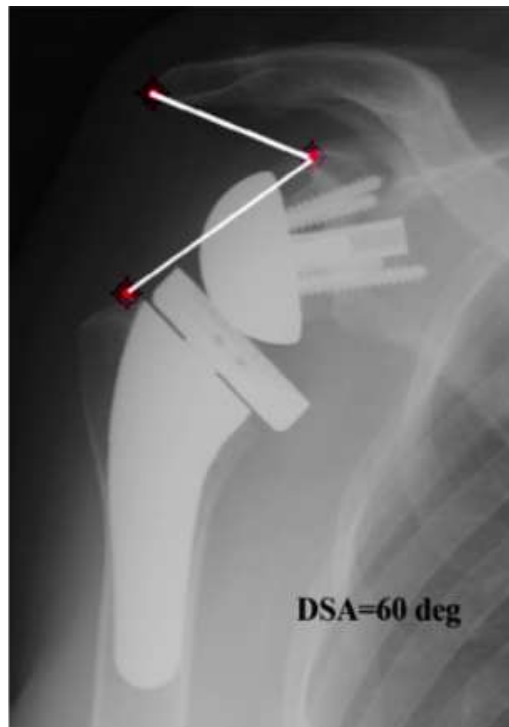

Figure 27: Angle DSA (Distalization Shoulder Angle)

Boutsiadis A, Lenoir H, Denard PJ, Panisset JC, Brossard P, Delsol P, Barth, J. The lateralization and distalization shoulder angles are important determinants of clinical outcomes in reverse shoulder arthroplasty. Journal of Shoulder and Elbow Surgery-2018 27(7), 1226–1234.

EXISTE-T-IL DES RISQUES A L'EXCES DE LATERALISATION?

La latéralisation relative à ce nouveau centre de rotation médialisé permet une plus grande amplitude de mouvement, mais crée un couple déstabilisant supplémentaire à l'interface os-implant [71].

La sphère glénoïdienne Delta III de Grammont a été conçue avec un décalage latéral de 19 mm. Harman et al ont démontré in vitro que les sphères glénoïdiennes avec des décalages latéraux accrus de 23 et 27 mm génèrent respectivement 44% et 69% de couple en plus à l'interface de la jonction os-métal [72]. C'est pour cela que l'utilisation des implants augmentés est restreinte et que la bioRSA* tend à se développer.

Il existe également un risque de surtension du deltoïde. Des fractures de l'acromion ont été décrites chez des patients ostéoporotiques en post-opératoire, ainsi que des lésions du nerf axillaire par des phénomènes de sur-tension du deltoïde [15].

La latéralisation est autorisée dans le respect de la tension isocinétique du muscle deltoïde.

D'ailleurs Sabesan et al. n'avaient pas montré d'amélioration de la rotation latérale ni de l'élévation antérieure en fonction de l'allongement du deltoïde. Il en émerge une corrélation négative de la distance entre l'acromion et le tubercule majeur, et la mesure de l'antéimpulsion post-opératoire ($R = -0.269$, $p = 0.045$). Les résultats sont similaires avec ceux de la distance entre l'insertion et la terminaison du muscle deltoïde ($R = -0.47$, $p = 0.031$) [73]. L'excès de tension du muscle deltoïde détériore le gain fonctionnel.

A propos du vieillissement des implants, Guery et al. ont étudié 66 épaules avec rupture massive de coiffe et un recul de 10 ans. Les résultats sont les suivants: 9% ont été reprises, 16% présentaient un défaut osseux glénoïdien (migration de l'implant), 42% avaient un score de Constant inférieur à 30 et 39% avaient un score de Constant inférieur à 10 de la cotation de la douleur [74].

On ne connaît pas la part d'omarthrose avec rupture de coiffe ayant une importante usure de glène, mais il faut prévoir à l'avance une éventuelle reprise chirurgicale. On peut penser que les révisions de prothèses sont moins problématiques lorsqu'une épargne du capital osseux a été réalisée. Ainsi on peut faire le choix de restaurer la longueur du col scapulaire avec une greffe osseuse plutôt qu'avec un implant augmenté, étant plus à risque de descellement par une interface implant-os éloignée du centre de rotation. Cependant il est légitime de se demander si l'intégration osseuse est satisfaisante et à quelle fréquence observe-t-on des lyses du greffon. Les résultats concernant les bioRSA* sont encore très faibles dans la littérature.

VII- COMPLICATIONS

Afin de s'épargner quelques déconvenues, il faut poser les bonnes indications qui ont déjà été évoquées. Il résulte également des contre-indications au PTEI :

- omarthrose avec atteinte de la coiffe grade V de la classification d'Hamada, c'est à dire avec collapsus de la tête humérale.
- ostéonécrose de la tête humérale
- une glène ne convenant pas à l'implantation d'une platine en raison d'une déformation grave ou d'un stock osseux inadéquat.
- muscle deltoïde non fonctionnel.

INSTABILITE PROTHETIQUE

L'instabilité prothétique est la complication la plus fréquente, 31,3% [75]. Elle représente 5% des PTEI (208 sur 4124 PTEI). Elle n'est pas anodine puisqu'elle nécessite le plus souvent une reprise chirurgicale avec perte du résultat fonctionnel. De plus, le sepsis, le descellement ou la complication neurologique y sont associés. 60% des instabilités surviennent dans les 3 mois post-opératoires. Toutefois l'optimisation de la biomécanique des prothèses, des indications chirurgicales, des protocoles de rééducation et de la technique opératoire (respect des parties molles et équilibres musculaires) réduisent l'incidence des instabilités. L'instabilité de l'épaule peut être effectivement majorée en cas de lésion du muscle sous-scapulaire et lorsque la voie d'abord est delto-pectorale.

La rupture du muscle sous-scapulaire est la cause principale d'instabilité antérieure des PTEI. Sa réparation est donc primordiale par suture tendineuse, réparation trans-osseuse ou bien par techniques mini-invasives sans ouverture du muscle sous-scapulaire. La rééducation proscrit la rotation latérale les premières semaines post-opératoires.

La prévention de l'instabilité postérieure nécessite un bilan scannographique pré-opératoire afin d'identifier une subluxation, une rétroversion ou usure postérieure de la glène (classification de Walch). Ces paramètres devront donc être restaurés en per-opératoire. En cas d'insuffisance du muscle sous-scapulaire, le transfert musculaire de grand pectoral est discuté.

68% des instabilités sont liées à un déficit de tension des parties molles, dont 10% d'anomalies neurologiques [76].

32% des instabilités sont en rapport avec un conflit osseux entre cupule humérale et pilier de la scapula [76]

FRACTURES PERI-PROTHETIQUES

Elles surviennent chez 3,3% des PTEI [75]. La majorité sont per-opératoires (3,3 versus 2,3 des PTEI). Il s'agit de la seconde cause de complication post-opératoire, 20,8% des complications). Les fractures per-opératoires et post-opératoires les plus fréquentes concernent l'humérus.

ENCOCHE SCAPULAIRE

Les encoches dans le pilier de la scapula sont aussi appelées notch.

Le concept initial de médialisation du centre de rotation s'accompagne malheureusement d'une médialisation humérale qui est à risque de conflit huméro-scapulaire dans tous les plans de l'espace. La latéralisation a pour but, entre autre, d'en diminuer le risque. Ce contact est également responsable de la formation d'une encoche au niveau du pilier de la scapula, de l'usure du polyéthylène et/ou d'un effet came, facteur d'instabilité prothétique.

L'encoche scapulaire apparait dans une moyenne de six à quatorze mois post-opératoires [77].

Les effets cliniques et la progression radiographique (classification de Sirveaux) sont controversés. Les facteurs prédictifs sont l'abord chirurgical, l'usure glénoïdienne, le diagnostic préopératoire, la qualité du muscle sous-épineux, le positionnement crânio-caudal et l'inclinaison de la glénosphère.

Le taux global d'encoche scapulaire est estimé à 29,4% (2431 sur 8258 PTEI), avec un suivi moyen de 3,5 ans [78]. Ce dernier a pu être considérablement diminué en raison des nouveaux designs prothétiques. La prothèse initiale de Grammont avait un taux d'encoche de 42,5%. La stratification par grade montrait 1206 grades I, 460 grades II, 274 grades III et 146 grades IV sur 94 études (2086 épaules). Les PTEI de révision y sont plus vulnérables, 51,4 % (374 sur 728) contre 28,1 % (1594 sur 5680) pour les PTEI de première intention.

Lévigne et al. n'ont pas montré de corrélation entre encoche scapulaire et douleur ou encore impaction du score de Constant [79]. Cependant, Mollon et al., dans une étude plus récente, a montré un score de Constant plus faible lors de PTEI avec encoche scapulaire [43]. L'abduction et la flexion étaient également moindre. La littérature n'est pas unanime à ce sujet.

DESCELLEMENT PROTHETIQUE

1,8 % des PTEI se descellent [75], dans la proportion de 1,2% sur le versant glénoïdien et 0,7% sur le versant huméral.

La mauvaise gestion de la version glénoïdienne peut provoquer le descellement de la pièce glénoïdienne, c'est l'effet « rocking horse ». L'ascension de la composante humérale a tendance à favoriser ce phénomène en concentrant les forces sur la partie supérieure de l'implant glénoïdien [80].

Le placement de l'implant glénoïdien sur l'axe super-inférieur modifie l'inclinaison de l'implant et les conséquences des forces de cisaillement. Deux positions ont été étudiées par Karelse et al.[81] ; la première où l'implant est centré sur la glène et la seconde avec un centrage au niveau du quadrant inférieur. Une réduction significative des forces de cisaillement a été calculée pour la composante glénoïdienne de la première position par rapport à la seconde : réduction de 98 % de 60 degrés d'abduction à 49 % de réduction de 90 degrés d'abduction.

L'incidence des lignes radio-transparentes autour du composant glénoïdien a été rapportée dans 12 études [78]. L'incidence moyenne est de 7,7 % (103 sur 1336 PTEI).

SEPSIS

Le taux rapporté par Shah et al. [78] est de:

2,4 % (64 sur 2575 PTEI) pour la déchirure irréparable de la coiffe des rotateurs avec plus ou moins une omarthrose associée (29 études),

0,9 % (3 sur 329 PTEI) pour les fractures aiguës (10 études),

3,7 % (6 sur 161 PTEI) pour les séquelles de fracture (7 études).

Le sepsis peut être révélé par une instabilité. Il doit être recherché, tout particulièrement lorsque l'instabilité n'est pas expliquée par des défauts techniques. Généralement le diagnostic est tardif vers 21 mois [82]. Le tableau clinique est

pauvre : douleur, raideur, peu de signes locaux inflammatoires et souvent tableau sans amélioration clinique.

LESIONS NEUROLOGIQUES

Les lésions neurologiques sont de l'ordre de 0,6% (23 sur 4135 PTEI) à un suivi moyen de 3,4 ans [78]. Il en ressort une prédominance féminine à 72,9% ainsi qu'un taux d'infection majoré lors des reprises de PTEI (1,1% contre 0,4% pour les PTEI de première intention).

Les complications neurologiques signalées touchent le nerf axillaire (57,2 %), suivi du nerf musculo-cutané (14,3 %) et du nerf radial (14,3 %).

Des lésions du nerf supra-scapulaire sont décrites lors du forage du plot central de la métaglène [83]. Dans la majorité des cas, il s'agit d'un mécanisme d'étirement. Lors de l'atteinte du nerf axillaire, la gestion du risque d'instabilité pendant la période de récupération est primordiale.

AUTRES COMPLICATIONS

- Les fractures de fatigue de l'acromion concernent 1% des PTEI [75].
- Les ossifications hétérotopiques influencent significativement le score de Constant en réduisant la mobilité. Elles sont de l'ordre de 0,8% [84].
- Les hématomes post-opératoires sont rapportés à 0,3% et les syndromes douloureux régionaux complexes à 0,4% [84].

IMPACT SUR LA MOBILITE

La restauration du col de la scapula des PTEI implique d'optimiser la tension deltoïdienne.

Le réglage de la tension du muscle deltoïde peut être source de complication :

- instabilité en cas d'insuffisance de tension du deltoïde
- fracture de l'acromion en cas de tension excessive.

Les amplitudes articulaires post-opératoires sont parfois décevantes. L'état pré-opératoire du patient, notamment de ses amplitudes articulaires, peut expliquer ces résultats.

Cependant, la faible rotation latérale peut s'expliquer de quatre façons [15,83,85] :

- un déport latéral faible limite la rotation latérale par conflit interne avec le pilier de l'omoplate.
- la médialisation du centre de rotation diminue la force du deltoïde postérieur
- l'état du muscle petit rond intact, offre une meilleure rotation latérale.

La faiblesse de la rotation médiale a peut-être trois causes :

- le dessin de la prothèse
- la médialisation diminue la force du deltoïde antérieur
- L'état du sous-scapulaire peut-être mieux préservé par voie supérieure que par voie delto-pectorale.

PARTIE 2:

ETUDE RETROSPECTIVE DES PROTHESES INVERSEES D'EPAULE AVEC RESTAURATION DE LA LONGUEUR DU COL SCAPULAIRE, DANS LE DEPARTEMENT D'ORTHOPEDIE DU CHU DE ROUEN

I- JUSTIFICATION ET OBJECTIF DE L'ETUDE

En présence d'une coiffe des rotateurs incompetente et d'atteinte arthrosique significative de l'articulation gléno-humérale, la prothèse totale d'épaule inversée représente le traitement de choix. On a pu observer différents designs depuis sa création. Une entité particulière d'omarthrose excentrée est cependant encore en cours d'évaluation. Il s'agit des usures importantes de glène, propagées au col de la scapula, pour lesquelles l'absence de restauration de la longueur du col scapulaire peut rendre l'action du deltoïde difficile [Figure 28, 29].

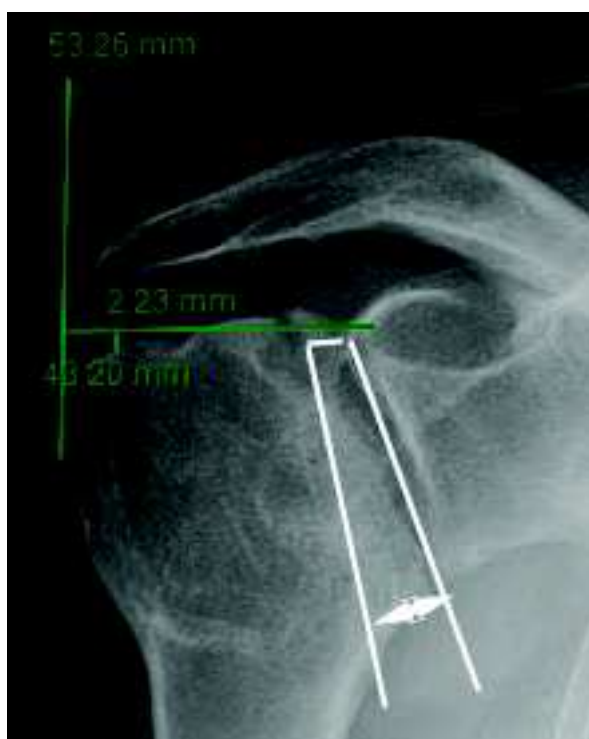


Figure 28 : Radiographie en vue de face. Usure importante, avec la tête humérale à l'aplomb du processus coracoïde

Pr Fabrice Duparc

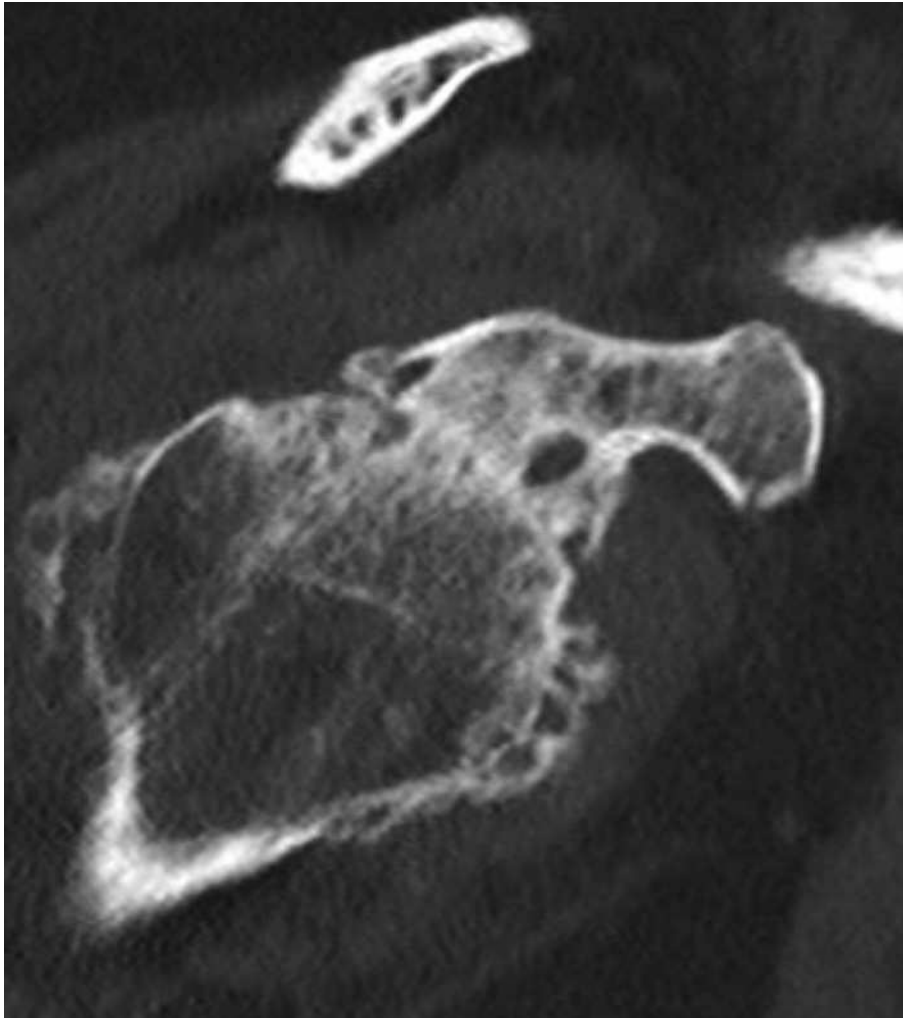


Figure 29 : Coupe axiale scannographique passant par l'articulation gléno-humérale. Usure postérieure

Pr Fabrice Duparc

Dans la littérature, une zone d'ombre concernant la longueur du col scapulaire à restaurer persiste. La latéralisation permet de retendre le deltoïde, qui se réfléchit et prend appui sur le tubercule majeur de l'humérus, ce qui augmente sa force de contraction. Cependant il ne faut pas tomber dans l'excès au risque d'une surtension responsable d'une limitation fonctionnelle et de complications. Il n'y a pas seulement la longueur du col scapulaire qui importe mais également la version glénoïdienne, dont les études à ce sujet sont plus denses.

A ce jour, les pratiques chirurgicales tendent vers l'utilisation des bioRSA* dans le cadre des usures majeures de glène, cependant le nombre d'études à ce sujet ainsi que le recul sont encore très faibles. Il convient de poursuivre les recherches et l'évaluation des bioRSA*, actuellement la solution la plus prometteuse des omarthroses excentrées avec importante usure de glène.

Notre étude a eu un double objectif :

- Clinique : le principal but de cette étude était d'évaluer l'intérêt fonctionnel de la restitution de la longueur du col scapulaire par le score de Constant sur une cohorte de PTEI avec greffon spongieux.
- Radiologique : déterminer le mode de mesure de la latéralisation et de la restitution de la longueur du col de la scapula.

II- MATERIEL ET METHODE

1. POPULATION

Les patients ayant bénéficié d'une arthroplastie totale d'épaule inversée avec restauration de la longueur du col scapulaire au CHU de Rouen entre janvier 2015 et août 2020 ont été inclus de manière rétrospective dans cette étude. Les patients ont été opérés par le même opérateur. Les indications étaient restreintes aux omarthroses avec rupture massive ou non fonctionnelle de la coiffe des rotateurs. Les arthroplasties dans le cadre de fractures ou pour cause post-traumatique, de luxations pré-opératoires ainsi que de reprises prothétiques étaient exclues. Les patients devaient avoir bénéficié d'un suivi radio-clinique avec un contrôle à un an minimum de la chirurgie.

Soixante et onze arthroplasties totales d'épaule inversées répondaient aux critères d'inclusion. Sept patients ont été exclus (3 reprises d'hémiarthroplasties, 2 luxations pré-opératoires, 1 pour absence de radiographie pré-opératoire, 1 pour antécédent de fracture du tubercule majeur). Soixante-quatre arthroplasties ont été incluses. Il s'agissait d'implants Aequalis-Reversed avec tige cimentée (Wright Medical, Memphis, Tennessee, USA).

L'usure de la cavité glénoïdale et du col de la scapula était évaluée sur calque pré-prothétique : usure oblique verticale, usure oblique horizontale (TDM ou IRM).

L'angle de correction nécessaire pour que la platine glénoïdale soit dans le plan perpendiculaire au plan de la scapula était mesuré, et déterminait l'épaisseur du greffon osseux nécessaire. En per-opératoire, une platine à plot long était utilisée, et le greffon osseux prélevé dans la tête humérale était manchonné sur le plot [Figure 30].

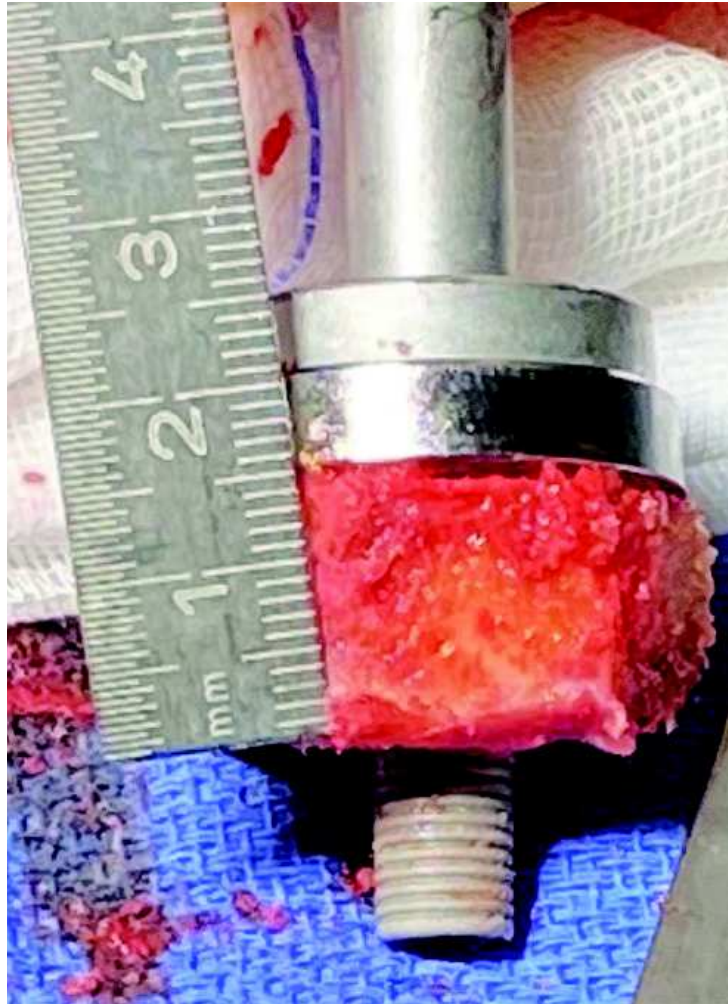

Figure 30 : Greffon spongieux prélevé dans la tête humérale (épaisseur 15mm), perforé et manchonné sur le plot long de la platine glénoïdale

Pr Fabrice Duparc

2. EVALUATION

Les données étaient issues du dossier médical des patients.

EVALUATION CLINIQUE :

En pré-opératoire, les patients étaient évalués cliniquement par leur chirurgien: les mobilités articulaires, la douleur et la fonction. Un score modifié de Constant était réalisé, la force en abduction étant une donnée manquante, non mesurable du fait de l'intensité douloureuse et de l'abduction insuffisante. Un antécédent chirurgical de l'épaule opérée, le score ASA (American Society of Anesthesiologists), l'âge, l'IMC, le côté dominant, l'indication chirurgicale ont été également recherchés.

Le score ASA qualifie l'état de santé pré-opératoire d'un patient. Il permet également d'avoir une vision synthétique des comorbidités des patients. On distingue 6 classes. Les deux premières regroupent les patients globalement en bonne santé. Les deux suivantes regroupent les patients porteurs de pathologies graves.

score ASA 1 : patient en bonne santé

score ASA 2 : patient présentant une maladie systémique légère (diabète non insulino-dépendant, hypertension, obésité, insuffisance rénale modérée, infarctus ancien....)

score ASA 3 : patient présentant une maladie systémique sévère (angine de poitrine, diabète insulino-dépendant, obésité morbide, insuffisance respiratoire modérée, syndrome apnée du sommeil)

score ASA 4 : patient présentant une maladie systémique sévère mettant en jeu le pronostic vital

score ASA 5 : patient moribond dont l'espérance de vie n'excède pas 24 heures en l'absence d'intervention chirurgicale

score ASA 6 : patient en état de mort cérébrale, candidat au don d'organes.

Les données des implants ont été recherchées.

L'investigation post-opératoire concernait l'atteinte du nerf axillaire et d'un sepsis.

Le recueil de l'évaluation clinique des patients se faisait à 1 an par le même chirurgien. Le score modifié de Constant a pu être calculé.

EVALUATION PARACLINIQUE :

Le bilan pré-opératoire comprenait des radiographies d'épaule de face et de profil de Lamy. Une imagerie en coupe était également réalisée (IRM et/ou scanner ou arthroscanner) permettant d'analyser la version glénoïdienne et l'état de la coiffe des rotateurs.

Les données suivantes étaient recueillies :

- l'usure glénoïdienne sur la radiographie de face selon la classification de Favard et celle de Levigne et Franceschi.
- l'usure glénoïdienne sur une coupe axiale scannographique selon la classification de Walch et Badet.

- le déport latéral, distance entre l'horizontale passant par le bord latéral du pied du processus coracoïde et la verticale passant par le point le plus latéral du tubercule majeur.

- la hauteur entre l'horizontale passant par le centre du pied du processus coracoïde et la verticale passant par le point supéro-latéral du tubercule majeur. Les mesures ont été réalisées indépendamment par deux intervenants [Figure 31, 32, 33, 34].

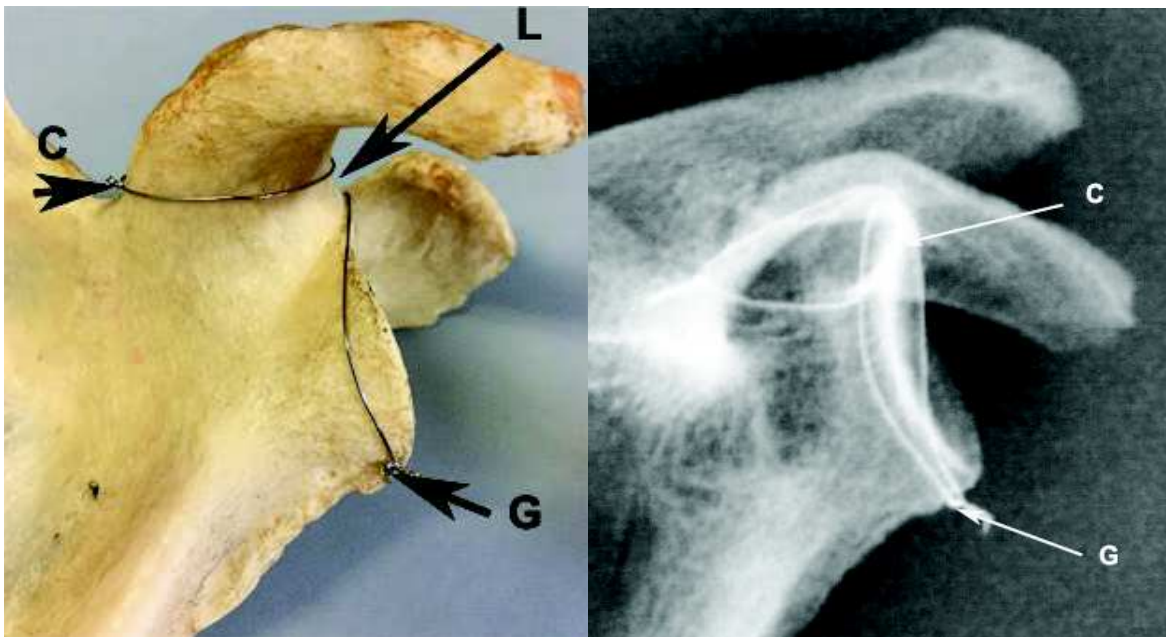


Figure 31 : La base du processus coracoïde (C) et le pourtour glénoïdal (G) sont séparés par la longueur (L), qui correspond à la longueur du col de la scapula. Dans ce morphotype «col court», la longueur L est quasi-nulle. Sur la radiographie, l'empreinte de la base du processus coracoïde est au contact du pôle supérieur de la cavité glénoïdale.

Pr Fabrice Duparc

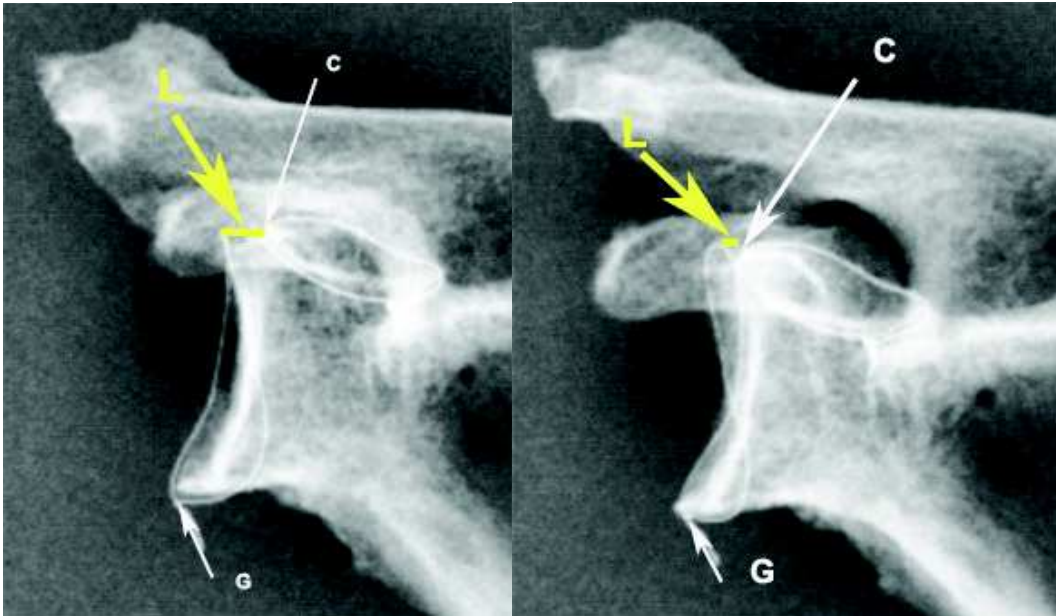


Figure 32 : La base du processus coracoïde (C) et le pourtour glénoïdal (G) sont séparés par la longueur (L), qui correspond à la longueur du col de la scapula. L'inclinaison de la scapula modifie la longueur L mesurable.

Pr Fabrice Duparc

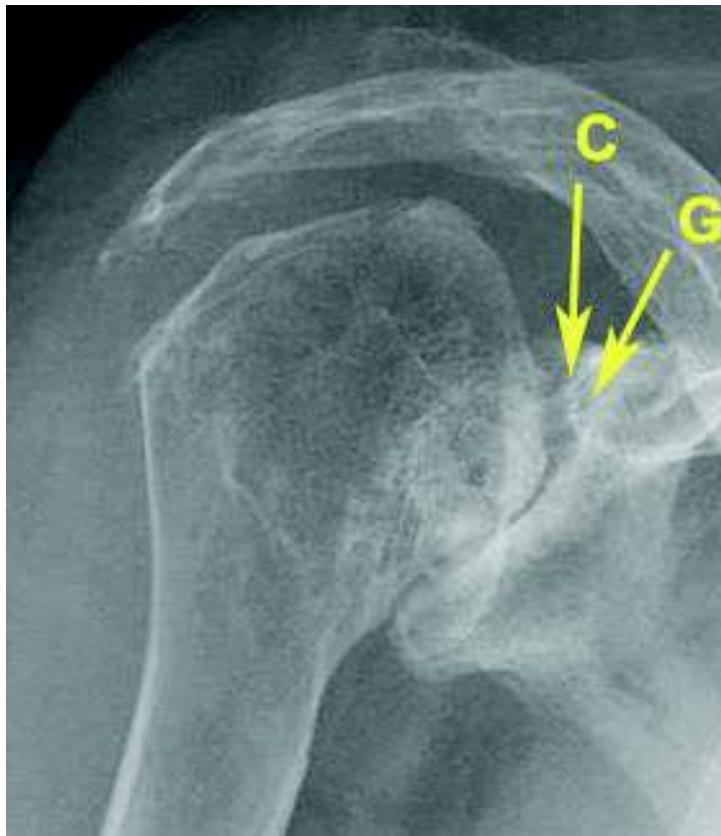


Figure 33 : Usure oblique sous-coracoïdienne. Le contour supérieur de la cavité glénoïdale (G) est médialisé par rapport au contour latéral de la base du processus coracoïde (C) (forme très protrusive).

Pr Fabrice Duparc

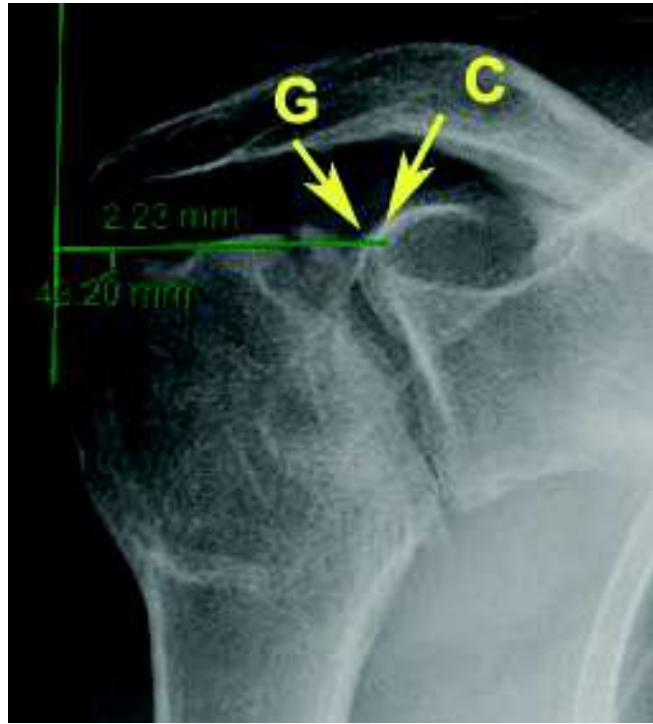

Figure 34 : Usure oblique. Le contour supérieur de la cavité glénoïdale (G) est au contact du contour latéral de la base du processus coracoïde (C)

Hauteur = 2,23 mm, déport latéral = 43,20 mm.

Pr Fabrice Duparc

En post-opératoire, des radiographies d'épaule de face et de profil de Lamy sont pratiquées en post-opératoire immédiat, et associées à une incidence de profil axillaire (abduction 90° nécessaire) en consultation à 2 mois et 12 mois au minimum de suivi [Figure 35].

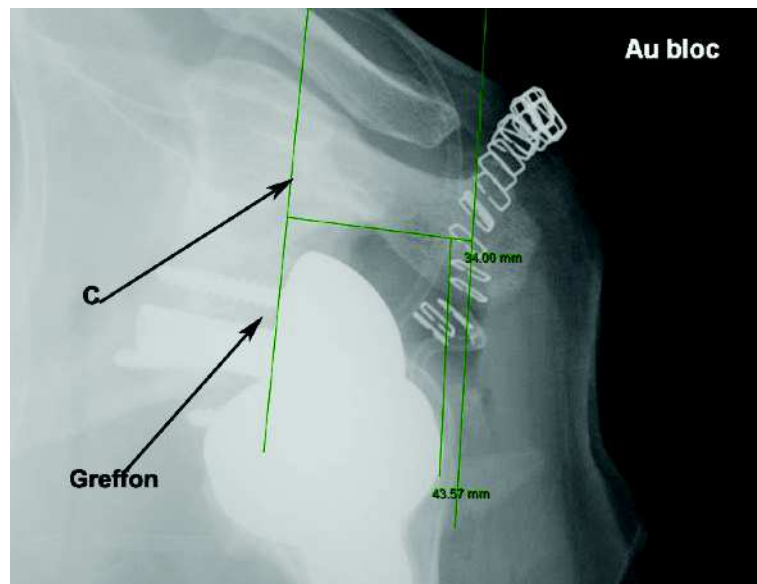
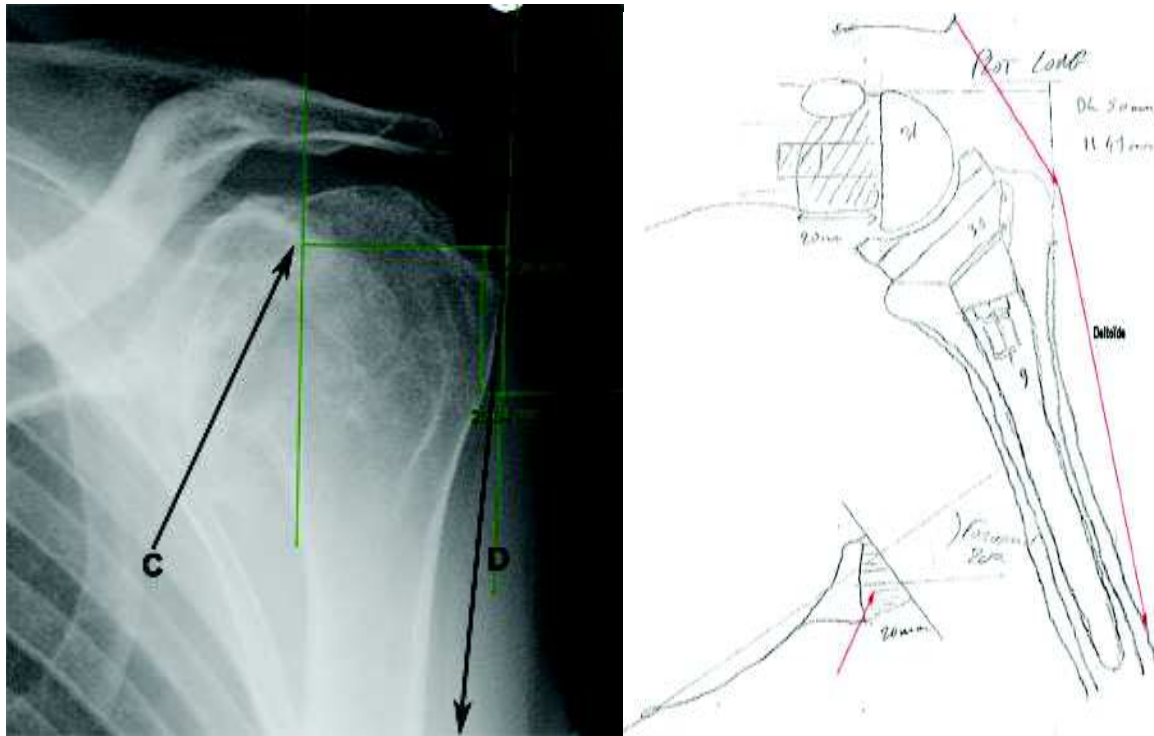


Figure 35 : Usure oblique avec forte médialisation, en dedans du contour coracoïdien (C). Le calque préprothétique conduit à préparer un greffon de 15 mm. Objectif de remise en tension du muscle deltoïde (D) par restitution du déport latéral.

Pr Fabrice Duparc

L'encoche scapulaire selon la classification de Sirveaux, une luxation prothétique, un descellement ou une lyse du greffon spongieux ont été recherchés. Les mesures du déport latéral et de la hauteur humérale ont été reportées afin de calculer la **latéralisation** et **l'abaissement** (distalisation). Ces mesures ont été réalisées par les deux mêmes intervenants qu'en pré-opératoire (un junior et un senior).

Les mesures post-opératoires avec un déport latéral positif (déport latéral post-opératoire - déport pré-opératoire) sont comparées aux autres sur l'amélioration du score de Constant.

3. ANALYSE STATISTIQUE

L'analyse comportait :

- une analyse descriptive de la population (distribution de l'âge, sexe, IMC, diagnostic) et des implants.
- une analyse du score de Constant en pré-opératoire et post-opératoire selon le test d'Agostino-Pearson et le test de Student pour échantillons appariés.
- une analyse descriptive de l'écart des mesures radiographiques inter-observateurs.
- une analyse du score de Constant post-opératoire en fonction du déport latéral selon le test de Student.
- la fréquence d'apparition des complications avec une analyse du score de Constant post-opératoire selon le test de Student.

Le seuil de significativité choisi pour l'ensemble des analyses statistiques était de 0,05.

III- RESULTATS

1. CARACTERISTIQUES DE LA POPULATION ET DES IMPLANTS

CARACTERISTIQUES DE LA POPULATION

Soixante-quatre PTEI ont été incluses de janvier 2015 à août 2020 au CHU de Rouen avec un recul minimal de 1 an.

La population était à forte prédominance féminine. Quatre patients étaient encore en activité professionnelle au moment de l'intervention chirurgicale. Ils ont été opérés par voie d'abord supéro-latérale.

Le recul moyen calculé entre la date de chirurgie et la date de la dernière consultation était de 43 mois (+/-16,8) [12-72].

Les caractéristiques des patients étudiés sont reportées dans le tableau 1.

	Population incluse : N=64 (n,%) ou médiane (+/- DS) [min-max]
Sexe	
Hommes	7 (10,9%)
Femmes	57 (89,1%)
Age lors de l'intervention	
	75 ans (+/- 7,1) [54-92]
IMC (kg/m²)	
	26,95 (+/- 6,06) [17,63-48,40]
Poids (kg)	69,5 (+/- 16,8) [45-135]
Taille (cm)	160 (+/- 6,4) [147-179]
Coté opéré	
Gauche	25 (39%)
Droit	39 (61%)
Coté dominant opéré	39 (61%)
Indication	
Omarthrose avec atteinte de la coiffe	64 (100%)
Score ASA	
ASA 1	7 (10,9%)
ASA 2	44 (68,8%)
ASA 3	12 (18,8%)
ASA 4	1 (1,5%)
Antécédents chirurgicaux de l'épaule opérée	
Pas d'antécédents	52 (81%)
Chirurgie de réparation de la coiffe	5 (7,8%)
Acromioplastie	2 (3,1%)
Chirurgie de réparation de la coiffe et acromioplastie	4 (6,3%)
Ténotomie du long biceps	1 (1,5%)

Tableau 1 : Caractéristiques de la population

L'indication de l'ensemble des prothèses était l'omarthrose avec incompétence de la coiffe des rotateurs.

Le tableau 2 recense les omarthroses selon les classifications de Lévigne et Franceschi, de Favard et de Walch et Badet [Figure 36].

Population: N=64 (n,%)

Levigne et Franceschi

grade 1	4 (6,3%)
grade 2	32 (50%)
grade 3	28 (43,7%)

Favard

E0	0
E1	27 (42,2%)
E2	16 (25%)
E3	6 (9,4%)
E4	15 (23,4%)

Walch et Badet

A1	0
A2	22 (34,4%)
B1	2 (3,1%)
B2	36 (56,3%)
C	4 (6,2%)

Tableau 2 : Caractéristiques radiologiques des omarthroses

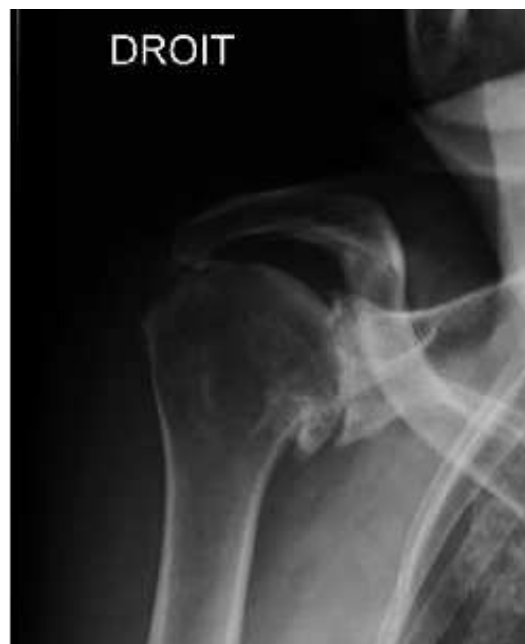

Figure 36 : Omarthrose de grade 3 de la classification de
Levigne et Franceschi

CARACTERISTIQUES DES IMPLANTS (tableau 3)

L'ensemble des implants utilisés étaient des implants Aequalis reversed avec tige cimentée. L'utilisation du greffon spongieux impose l'utilisation d'un plot long [Figure 37].

Six hommes sur 7, ont eu des implants de glène de taille 42 mm et de tige humérale de 12 mm de longueur. La majorité des implants posés chez la population féminine sont : une glène de 36 mm (89,5%) et une tige humérale de longueur 9 mm (91,2%).

	Implants utilisés: N=64 (n,%)
Plot long	64 (100%)
Diamètre de la glène	
36 mm	52 (81,2%)
42 mm	12 (18,8%)
Excentration glène	
Oui	0
Non	64 (100%)
Taille du polyéthylène	
6 mm	59 (92,2%)
9 mm	5 (7,8%)
Diamètre tige humérale	
6,5 mm	3 (4,7%)
9 mm	53 (82,8%)
12 mm	8 (12,5%)
Longueur tige humérale	
100 mm	64 (100%)

Tableau 3 : Caractéristiques des implants prothétiques

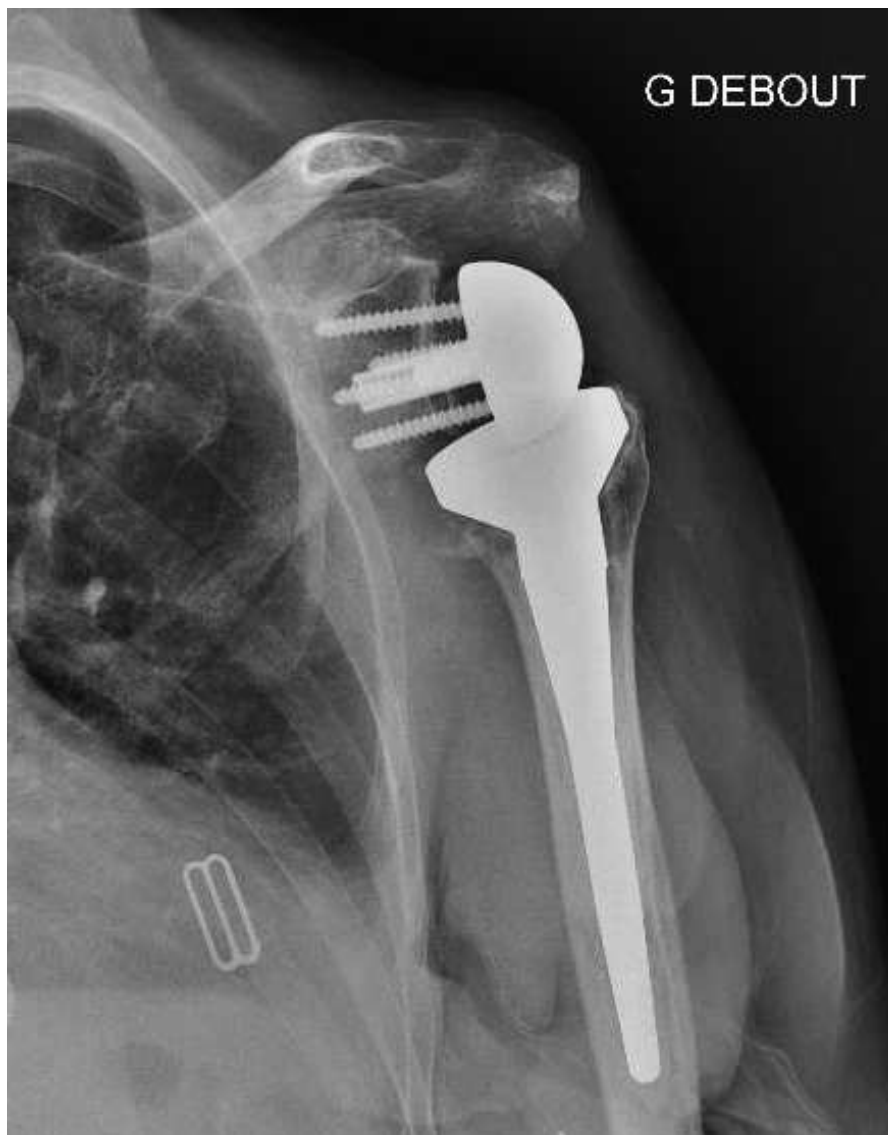

Figure 37 : Prothèse Aequalis Reversed avec tige cimentée et greffon spongieux

2. EVALUATION CLINIQUE

Le score de Constant était calculé en pré-opératoire ainsi qu'en post-opératoire à 1 an (tableau 4).

Paramètres	Pré-opératoire	Post-opératoire (1 an)	Gain	P value (t test)
Score Constant*	20,18	51,60	31,42	3.89E-33

* score de constant modifié n'incluant pas l'évaluation de la force

Tableau 4 : Résultats fonctionnels - Score de Constant

3. EVALUATION RADIOLOGIQUE

Les différences des mesures entre les deux observateurs sont reportées dans le tableau 5.

	médiane (+/-DS) [min-max]
Déport latéral	2,36 (+/- 2,61) [0,01-16,74]
Abaissement	6,09 (+/- 4,78) [0,03-18,66]

Tableau 5 : Ecart des mesures inter-observateurs (en mm)

Le tableau 6 rapporte les scores de Constant des patients avec un déport latéral positif et ceux avec un déport latéral négatif. Vingt-quatre patients présentaient une usure de grade 3 et 9 de grade 2 de la classification de Levigne et Franceschi.

Entre les 2 groupes, il n'a pas été montré de différence significative (moyenne du groupe « déport latéral positif » 52,76 et moyenne du groupe « déport latéral négatif » 50,21, p=0.24).

L'amélioration du score de constant n'a pas montré de différence significative entre les 2 groupes (moyenne du groupe « déport latéral positif » 33,02 et moyenne du groupe « déport latéral négatif » 28,79, p= 0.09).

	Déport latéral positif	Déport latéral négatif
Nombre	35	29
Déport latéral (mm)	4,55 (+/- 3,54) [0,67-13,18]	-4 (+/- 4,92) [-17,68- -0,34]
Score de Constant pré-opératoire	18,5 (+/- 6,82) [5,5-35,5]	20,5 (+/- 7,39) [10,5-42,5]
Score de Constant post-opératoire	55 (+/-9,86) [21-71]	53 (+/-7,08) [37-63]

Tableau 6 : Score de Constant et déport latéral population (n) ou médiane (+/-DS) [min-max]

4. COMPLICATIONS

Le suivi moyen des patients était de 43 mois (+/-16,8) [12-72]. Aucune reprise chirurgicale n'a été nécessaire. Trois lyses du greffon spongieux ont été rapportées mais sans descellement de la pièce glénoïdienne ni manifestation clinique. Ces lyses osseuses ont été observées à la dernière consultation de suivi à 1 an. Les figures 38, 39 et 40 illustrent l'apparence d'un greffon spongieux densifié.

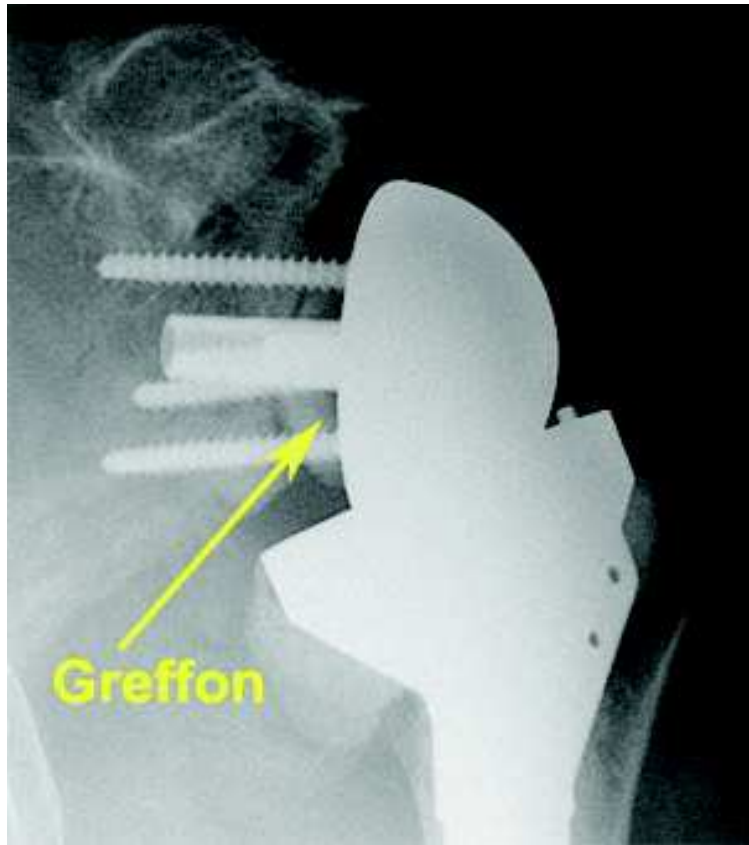

Figure 38 : Greffon dense (8 mm) au recul post-opératoire de 2 mois.

Radiographie de face

Pr Fabrice Duparc

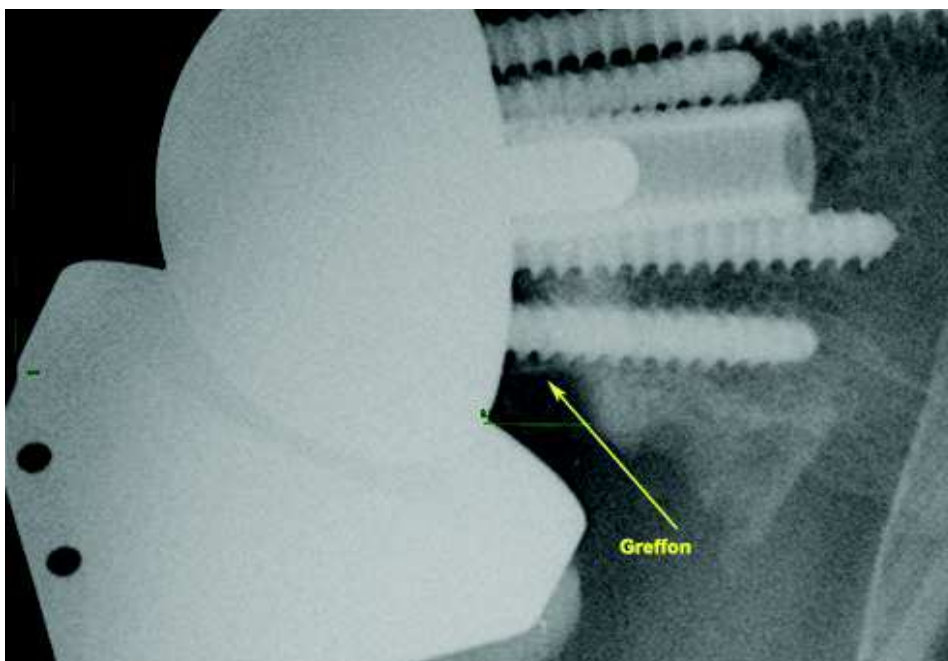


Figure 39 : Greffon dense (12 mm) au recul post-opératoire de 14 mois.

Radiographie de face

Pr Fabrice Duparc

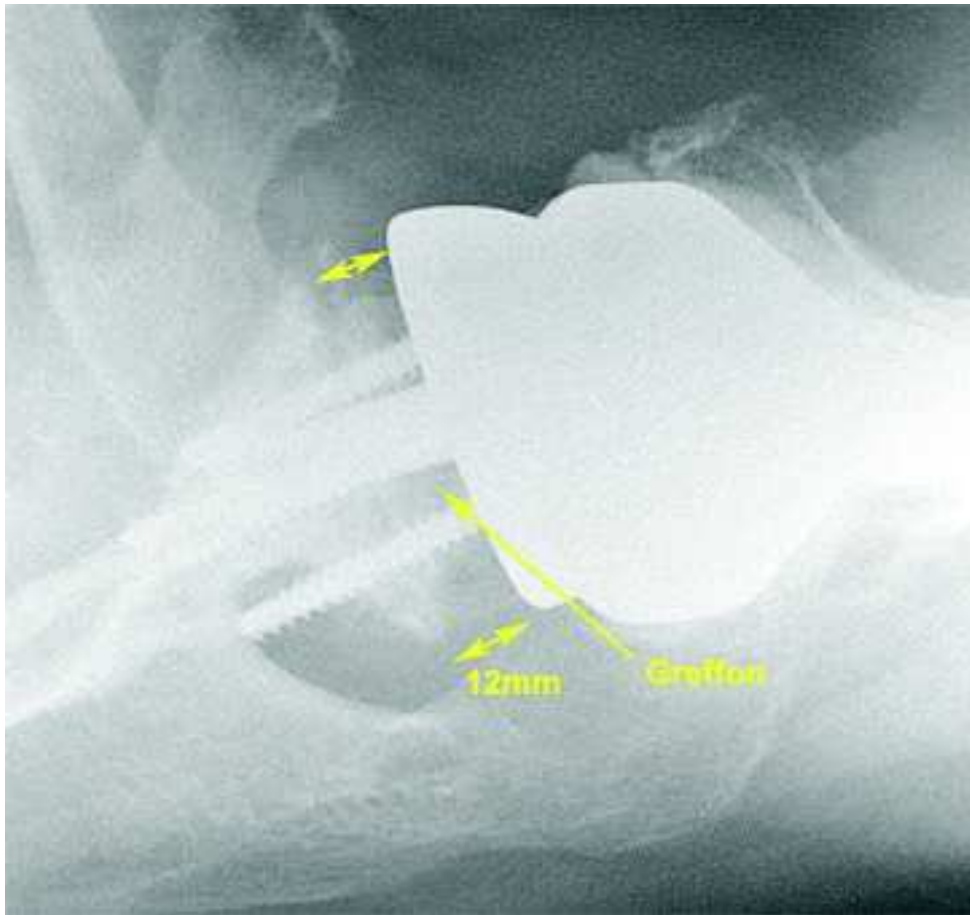


Figure 40 : greffon de 12 mm, densifié, au recul post-opératoire de 2 mois.

Profil axillaire

Pr Fabrice Duparc

La survenue d'une encoche scapulaire était cotée lors de la dernière consultation de suivi. Les encoches de grade 1 ont été observées à un délai moyen de 17 mois (+/-8,6) [12-36].

Celles de grade 2 [Figure 41] avaient un délai moyen de 50 mois (+/-9,8) [40-64]. Les encoches de grade 3 [Figure 42] et 4 ont été visualisées, respectivement, à un délai de 12 mois et de 52 mois.

Le score de Constant moyen des patients présentant une encoche scapulaire, était de 49,15 sans différence significative par rapport au reste de la série (p=0,2).

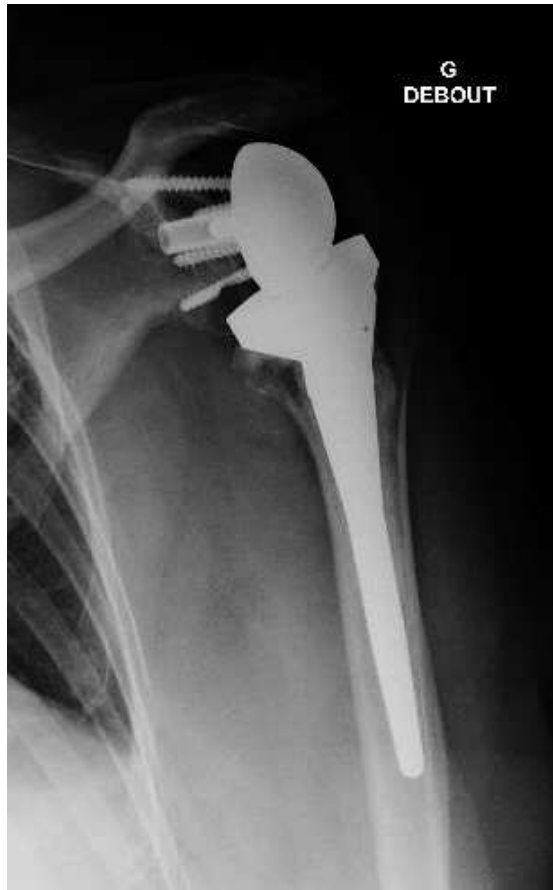

Figure 41 : Encoche scapulaire de grade 2 selon la classification de Sirveaux

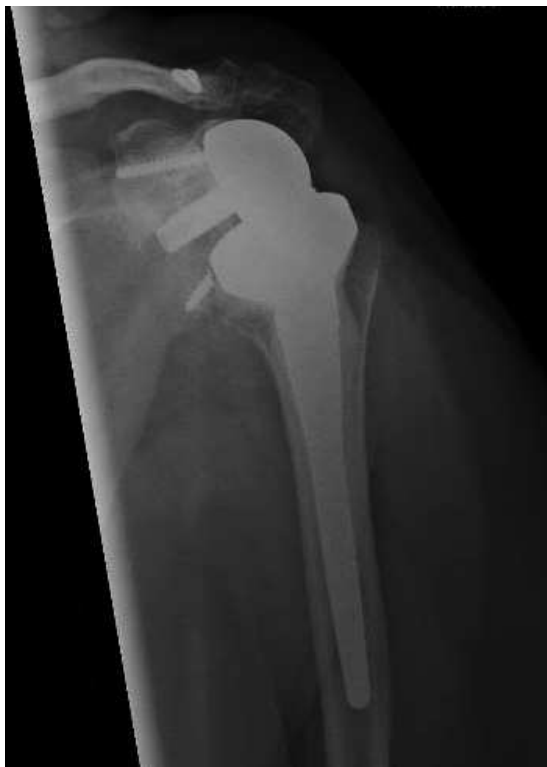

Figure 42 : Encoche scapulaire de grade 3 selon la classification de Sirveaux

L'IMC n'était pas corrélé à la survenue d'une encoche (tableau 7).

	Groupe avec encoche scapulaire	Groupe avec encoche scapulaire	P value (t test)
IMC	28.48	26,96	0.31

Tableau 7 : Impact de l'IMC dans la survenue d'une encoche scapulaire

Une luxation était survenue à 1 mois post-opératoire [Figure 43]. Une lésion du nerf axillaire était également associée. La cause était la formation d'un hématome sous Kardegic.

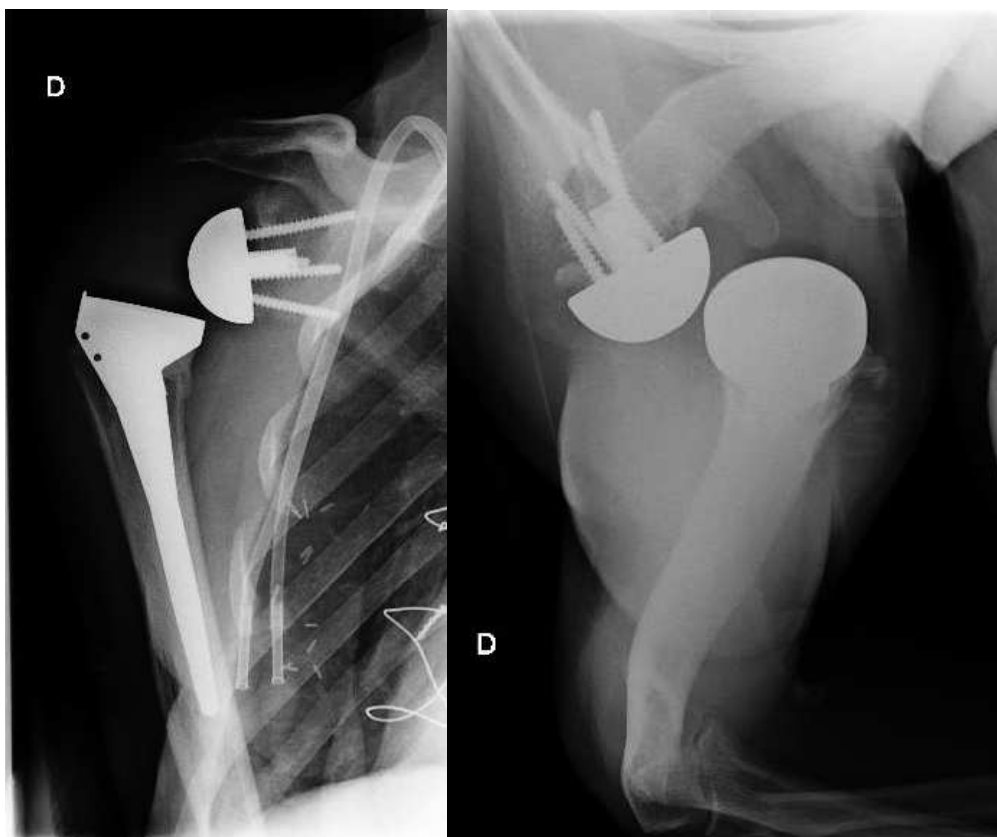

Figure 43: Luxation péri-prothétique à 1 mois post-opératoire, secondaire un hématome

La seconde lésion du nerf axillaire était constatée à 6 mois. La consultation du 2^e mois n'en faisait pas mention. Ces 2 cas étaient des atteintes partielles avec récupération.

La survenue des complications est reportée dans le tableau 8.

Complications	Population incluse : N=64 (n,%)
Infection	0
Lyse du greffon	3 (4,7%)
bonne intégration	61 (95,3%)
liseré entre le greffon et la glène native	1 (1,6%)
lyse du greffon	2 (3,1%)
Descellement	0
Fracture péri-prothétique	0
Encoche scapulaire	20 (31,2%)
grade 1	13 (20,3%)
grade 2	4 (4,7%)
grade 3	2 (3,1%)
grade 4	1 (1,6%)
Luxation	1 (1,6%)
Lésion du nerf axillaire	2 (3,1%)
Total	26 (40,6%)

Tableau 8 : Complications post-opératoires

IV- DISCUSSION

1. SCORES FONCTIONNELS

Notre étude rapporte les résultats précoces des PTEI chez les sujets présentant d'importantes usures glénoïdiennes à un recul minimum de 1 an. Le suivi des patients opérés montre une amélioration significative en terme de score fonctionnel. D'autre part, le score de Constant à 1 an n'est pas définitif et semble s'améliorer encore avec la récupération progressive des faisceaux du deltoïde. Lors de la consultation de suivi à 1 an, il existe encore une amyotrophie du deltoïde, plus importante en antérieur.

Notre série montre une amélioration de 31,42 du score de Constant. Cependant la force était une donnée manquante. Boileau et al. rapportent à un suivi minimum de 5 ans, une amélioration du score de Constant de 34,5 points [86]. La composante force est augmentée de 4,8 points. C'est la composante qui s'améliore le moins (douleur : +8, activité : +8,6, mobilité : +12,8). Les deux populations sont similaires sur l'âge, l'IMC, le sexe et le côté dominant atteint.

2. RESULTATS RADIOLOGIQUES

Les premières greffes osseuses réalisées concernaient des usures glénoïdiennes principalement postéro-inférieures. Il n'y avait donc pas d'effet de latéralisation. Cette idée est venue secondairement. Lors des greffes angulaires, le déport latéral est négatif en raison du fraisage.

Il existe des difficultés de reproductibilité des mesures (intra et inter-observateurs). Les radiographies enfilant le mieux le pied du processus coracoïde étaient choisies pour réaliser les mesures post-opératoires. Il n'y a pas eu de concertation entre les observateurs au sujet du choix des clichés radiographiques pour les mesures post-opératoires.

La reproductibilité des mesures est discutable. Un scanner post-opératoire aurait permis d'effectuer des mesures plus précises mais il n'était pas réalisé en routine au cours du suivi. D'autre part, la mesure du déport latéral à partir du pied du processus coracoïde n'est pas évidente à définir sur une coupe axiale scannographique. Les angles LSA (Lateral Shoulder Angle) et DSA (Distalization Shoulder Angle) permettent d'estimer la latéralisation et l'abaissement (distalisation) [70]. La

reproductibilité des mesures est satisfaisantes. La limite de ces angles est la réalisation d'une acromioplastie, par exemple en lien avec un ostéophyte volumineux ou une coupe humérale emportant une partie du tubercule majeur.

Notre population n'a pas montré de différence significative du score de Constant par rapport à l'augmentation du déport latéral.

Boutsiadis [70] rapporte une corrélation positive entre score de Constant et angle LSA (l'angle LSA étant lui-même plus élevé en cas de latéralisation). Un angle LSA de 75 degrés à 95 degrés est corrélé à une meilleure rotation latérale. Un angle DSA de 40 degrés à 65 degrés est corrélé à une meilleure flexion et abduction.

Une étude biomécanique récente a étudié l'impact de la latéralisation sur le bras de levier du deltoïde et des effets de coaptation. Le bras de levier du deltoïde ne semble pas être affecté par une latéralisation de moins de 9mm. En revanche la coaptation est meilleure. Seul le faisceau moyen a été étudié [25].

3. COMPLICATIONS

Nous avons observé 40,6% de complications, n'ayant nécessité aucune reprise chirurgicale.

Trois lyses osseuses du greffon spongieux ont été constatées. Les patients n'avaient pas de plainte fonctionnelle, leur score de Constant post opératoire moyen était de 53 [45, 59].

La lyse osseuse est un critère d'évaluation difficile. Il est nécessaire de faire varier les contrastes afin de voir apparaître les travées osseuses qui, de prime abord ne sont pas toujours visibles.

Concernant la survenue d'encoche scapulaire, Boileau et al. [86] en dénombrent 76 cas soit 56%. Nous en observons 31,2% mais notre effectif est plus petit. La durée précoce de suivi ne semble pas être un facteur limitant. Nicholson a montré que l'encoche scapulaire apparaît dans une moyenne de 6 à 14 mois post-opératoires [77].

Les encoches scapulaires de notre étude apparaissaient dans ce délai avec une aggravation progressive au cours des consultations de suivi sans aucun descellement ni gêne fonctionnelle. Les travaux expérimentaux de Boughebri et Duparc [87] avaient montré que l'encoche survenait surtout par le frottement de la

partie postérieure de l'implant huméral, au cours de la rotation latérale. Dans notre série, la rotation latérale moyenne à 1 an était de 51,4 degrés [0 - 55] sans encoche et de 43 degrés [0 - 50] avec encoche.

Un suivi particulier de ces patients semble toutefois justifié.

Le score de Constant à 1 an n'était pas impacté par la présence d'une encoche.

L'IMC ne semble pas intervenir dans la survenue d'une encoche, à la différence de l'étude de Bigorre [88].

Le design prothétique de l'Aequalis Reversed avec un axe du col à 155 degrés est plus pourvoyeur de la survenue d'une encoche.

Le recul moyen de 43 mois explique possiblement l'absence de cas de descellement, cependant aucun descellement précoce n'a été constaté.

Les lésions neurologiques sont de l'ordre de 0,6% à un suivi moyen de 3,4 ans [78].

Notre série a observé 2 cas de lésion du nerf axillaire à 12 et 34 mois qui sont en cours de récupération. Dans ces deux cas, l'abaissement était en moyenne de 7,4 mm, et la latéralisation de 3,9 mm. Ces valeurs sont proches de la médiane et ne semble pas être en lien avec un allongement excessif.

4. LIMITES

Il s'agit d'une étude rétrospective qui s'expose aux données manquantes.

Les différents types d'usures de glène ont servi à inclure les patients mais n'ont pas fait l'objet d'une corrélation avec le score de Constant et de la survenue de complication. Ceci pourrait être l'objet d'un autre sujet de recherche.

Un groupe de témoins aurait été nécessaire. Cependant il ne semble pas éthique de réaliser une PTEI sur une glène dont la version n'est pas restaurée ainsi qu'un défaut de coaptation du deltoïde qui donnerait de mauvais résultats.

La mesure du score de Constant à un an est peut être précoce, cependant le suivi des patients au delà d'un an est plus aléatoire. Le choix de suivi à un an limite les données manquantes et permet d'avoir une évaluation fonctionnelle au même moment pour l'ensemble de la série. L'expérience montre une amélioration de la force en abduction lors du contrôle à 3 ans, mais l'effectif de la population se réduit partiellement à cette échéance.

Les mesures radiographiques du déport latéral n'ont pas montré de différence significative du score de Constant. Ces mesures sont difficilement reproductibles et sont variables selon les clichés choisis.

V- CONCLUSION

Historiquement le concept de la PTEI repose sur la médialisation et l'abaissement (distalisation) du centre de rotation. Paradoxalement l'évolution des idées amène aujourd'hui à latéraliser ce centre de rotation gléno-huméral par la restitution de la longueur du col de la scapula. La littérature est en faveur d'un meilleur effet coaptateur du muscle deltoïde ainsi que de l'amélioration des amplitudes articulaires, en particulier des rotations. L'abaissement interviendrait plutôt sur l'antépulsion et l'abduction. Le bras de levier du deltoïde est difficile à étudier en raison des trois faisceaux deltoïdiens qui ont probablement des rôles différents. La biomécanique de la prothèse inversée est en plein essor.

La greffe osseuse autologue semble un moyen fiable pour latéraliser le centre de rotation. Dans le cas de la prothèse Aequalis Reversed II, il se pose la question d'une nécessité de latéralisation en raison de son profil.

REFERENCES

1. Grammont, P.M., Trouilloud, P., Laffay, J.P., Deries, X. Etude et réalisation d'une nouvelle prothèse d'épaule. *Rhumatologie* 1987 (39) 407-418.
2. Schwitzguébel, A.J., Haas, C., Lädermann, A. La prothèse totale d'épaule inversée. *Rev Med Suisse* 2016 12 (504):266, 268-269.
3. Ackland, D.C., Roshan-Zamir, S., Richardson, M., Pandy, M.G. Moment arms of the shoulder musculature after reverse total shoulder arthroplasty. *The Journal of Bone and Joint Surgery-American* 2010 92 (5) 1221–1230.
4. Walch, G., Badet, R., Boulahia, A., Khoury, A. Morphologic study of the glenoid in primary glenohumeral osteoarthritis. *J Arthroplasty* 1999 14 (6) 756–760.
5. Boileau, P., Moineau, G., Roussanne, Y., O'Shea, K. Bony Increased Offset-Reversed Shoulder Arthroplasty (BIO-RSA). *JBJS Essent Surg Tech.* 2017 7 (4) e37.
6. Wirth, M., Rockwood, C.A. Current concept review: Complications of total shoulder replacement arthroplasty. *J Bone Joint Surg* 1996 (78-A) 603-616
7. Lugli, T. Artificial shoulder joint by PEAN(1893). The fact of an exceptional intervention and the prosthetic method. *Clin Orthop* 1978 (133) 215-218
8. Hutten, D. Historique des prothèses d'épaule. *Prothèses d'épaule. Etat actuel.* 2008 3-20
9. Neer, C.S. *Shoulder reconstruction* 1990, WB Saunders Co 146-150
10. Boulahia, A., Edwards, T.B., Walch, G., Barata, R.V. Early results of a reverse design prosthesis in the treatment of arthritis of the shoulder in elderly patients with a large rotator cuff tear. *Orthopaedics* 2002 25 (2) 129-133
11. Renaud, P., Wahab, H., Bontoux, L., Dauty, M., Richard, L., Bregeon, C. Total Inverted Shoulder Prosthesis and rotator cuff insufficiency : evaluation and determination of anatomical parameters predictive of good functional outcome in 21 shoulders. *Ann Readapt Med Phys* 2001 44 (5) 273-80
12. Rittmeister, M., Kerschbaumer, F. Grammont reverse total shoulder arthroplasty in patients with rheumatoid arthritis and nonreconstructible rotator cuff lesions. *J Shoulder Elbow Surg* 2001 10 (1) 17-22

13. Sirveaux, F., Favard, L., Oudet, D., Huquet, D., Walch, G., Mole, D. Grammont;. Inverted total shoulder arthroplasty in the treatment of glenohumeral osteoarthritis with massive rupture of the cuff, results of a multi centre study of 80 shoulders. *J Bone Joint Surg* 2004 86 (3) 388-395
14. Valenti, P., Boutens, D., Nerot, C. DELTA III reversed prosthesis for osteoarthritis with massive rotator cuff tear : long term results (>5 ans). In :Walch G, Mole D, editors. 2000 shoulder prostheses... Two to Ten years follow-up. Montpellier: Sauramp Medical 2001 253-9
15. Boileau, P., Watkinson, D.J., Hatzidakis, A.M., Balg, F. Grammont reverse prosthesis : Design rationale and biomechanics. *J Shoulder Elbow Surg* 2005 14 (1) 147-161
16. Boileau, P., Balg, F. Prothèse totale d'épaule inversée: principes biomécaniques, concept et évolution. In : Boileau P, Walch G. Cahiers d'enseignement de la SOFCOT. Prothèses d'épaule. Etat actuel. Issy-les-Moulineaux : Elsevier Masson SAS 2008 153-167.
17. Werthel, J.D., Walch, G., Vegehan, E., Deransart, P., Sanchez-Sotelo, J., Valenti, P. Lateralization in reverse shoulder arthroplasty: a descriptive analysis of different implants in current practice. *International Orthopaedics*, 2019 43 (10) 2349–2360
18. Boileau, P., Moineau, G., Roussanne, Y., O'Shea, K. Bony increased offset reversed shoulder arthroplasty (BIO-RSA): minimizing scapular impingement while maximizing glenoid fixation. *Clin Orthop Relat Res* 2011 469 (1) 2558-2567.
19. Anatomie clinique. Tome 1, Anatomie générale, membres 4e édition - Pierre Kamina (Maloine, Paris, 2009).
20. Churchill RS, Brems JJ, Kotschi H. Glenoid size, inclination, and version: An anatomic study. *Journal of Shoulder and Elbow Surgery* 2011 10 (4) 327–332
21. Bicknell RT, Patterson SD, King GJ, Chess DG, Johnson JA. Glenoid vault endosteal dimensions : An anthropometric study with special interest in implant design. *J Shoulder Elbow Surg* 2007 16 (3) 96-101.
22. Friedman, R.J., Hawthorne, K.B., Genez, B.M. The use of computerized tomography in the measurement of glenoid version. *J Bone Joint Surg Am*. 1992 74 (7) 1032-1037.

23. Katz, D., Valenti, P. Historique des prothèses d'épaules inversées. *Maîtrise orthopédique*, N°149 - Décembre 2005.
24. Hettrich, C. M., Permeswaran, V. N., Goetz, J. E., & Anderson, D. D. Mechanical tradeoffs associated with glenosphere lateralization in reverse shoulder arthroplasty. *Journal of Shoulder and Elbow Surgery* 2015 24 (11) 1774-1781.
25. Martinez, L., Machefert, M., Poirier, T., Matsoukis, J., Billuart, F. Analysis of the coaptation role of the deltoid in reverse shoulder arthroplasty. A preliminary biomechanical study. *PLoS One*. 2021 16 (8) e0255817.
26. Nyffeler, R.W., Werner, C.M., Gerber, C. Biomechanical relevance of glenoid component positioning in the reverse Delta III total shoulder prosthesis. *J Shoulder Elbow Surg*. 2005 14 (5) 5-8
27. Choi, C.H., Kim, S.G., Lee, J.J., Kwack, B.H. Comparison of Clinical and Radiological Results according to Glenosphere Position in Reverse Total Shoulder Arthroplasty: A Short-term Follow-up Study. *Clinics in Orthopedic Surgery*. 2017 9 (1) 83.
28. Favre, P., Sussmann, P.S., Gerber, C. The effect of component positioning on intrinsic stability of the reverse shoulder arthroplasty. *Journal of Shoulder and Elbow Surgery*. 2010 19 (4) 550–556.
29. Berhouet, J., Garaud, P., Favard, L. Evaluation of the role of glenosphere design and humeral component retroversion in avoiding scapular notching during reverse shoulder arthroplasty. *Journal of Shoulder and Elbow Surgery*. 2014 23 (2) 151–158.
30. Jeon, B.K., Panchal, K.A., Ji, J.H., Xin, Y.Z., Park, S.R., Kim, J.H., Yang, S.J. Combined effect of change in humeral neck-shaft angle and retroversion on shoulder range of motion in reverse total shoulder arthroplasty — A simulation study. *Clinical Biomechanics*. 2016 (31) 12–19.
31. Clavert, P., Millett, P.J., Warner, J.J.P. Glenoid resurfacing: What are the limits to asymmetric reaming for posterior erosion? *Journal of Shoulder and Elbow Surgery*. 2007 16 (6) 843–848.
32. Constant, C.R., Murley, A.H. A clinical method of functional assessment of the shoulder. *Clin Orthop Relat Res* 1987 (214) 160-164.

33. Bard, H., Bouchaud-Chabot, A. Pathologies abarticulaires : indices et critères de diagnostic et de suivi. *Revue du Rhumatisme Monographies* 2010 77 (2) 152-157.
34. Livain, T., Pichon, H., Vermeulen, J., Vaillant, J., Saragaglia, D., Poisson, M.F. and al. Intra- and interobserver reproducibility of the French version of the Constant-Murley shoulder assessment during rehabilitation after rotator cuff surgery. *Rev Chir Orthop Reparatrice Appar Mot* 2007 93 (2) 142-149.
35. Yian, E.H., Ramappa, A.J., Arneberg, O., Gerber, C. The Constant score in normal shoulders. *J Shoulder Elbow Surg* 2005 14 (2) 128-133.
36. Constant, C.R., Gerber, C., Emery, R.J.H., Sojbjerg, J.O., Gohlke, F., Boileau, P. A review of the Constant score: modifications and guidelines for its use. *J Shoulder Elbow Surg* 2008 17 (2) 355-361.
37. Roy, J.S., MacDermid, J.C., Woodhouse, L.J. A systematic review of the psychometric properties of the Constant-Murley score. *J Shoulder Elbow Surg* 2010 19 (1) 157-164.
38. Razmjou, H., Bean, A., Macdermid, J.C., Van Osnabrugge, V., Travers, N., Holtby, R. Convergent validity of the constant-murley outcome measure in patients with rotator cuff disease. *Physiother Can* 2008 60 (1) 72-79.
39. Rocourt, M.H.H., Radlinger, L., Kalberer, F., Sanavi, S., Schmid, N.S., Leunig, M., et al. Evaluation of intratester and intertester reliability of the Constant-Murley shoulder assessment. *J Shoulder Elbow Surg* 2008 17 (2) 364-369.
40. Conboy, V.B., Morris, R.W., Kiss, J., Carr, A.J. An evaluation of the Constant-Murley shoulder assessment. *J Bone Joint Surg Br* 1996 78 (2) 229-232.
41. Lévigne, C., Franceschi, J.P. Rheumatoid arthritis of the shoulder: radiological presentation and results of arthroplasty. In: Walch G, Boileau P, editors. *Shoulder Arthroplasty*. Berlin, Germany: Springer 1999 221–230.
42. Sirveaux, F., Favard, L., Oudet, D., Huquet, D., Walch, G., Mole, D. Grammont inverted total shoulder arthroplasty in the treatment of glenohumeral osteoarthritis with massive rupture of the cuff. *The Journal of Bone and Joint Surgery*. 2004 86 (3) 388–395.

43. Mollon, B., Mahure, S. A., Roche, C. P., Zuckerman, J. D. Impact of scapular notching on clinical outcomes after reverse total shoulder arthroplasty: an analysis of 476 shoulders. *Journal of Shoulder and Elbow Surgery* 2017 26 (7) 1253–1261.
44. Favard, L., Lautmann, S., Sirveaux, F., Oudet, D., Kerjean, Y., Huguet, D. Hemiarthroplasty versus reverse arthroplasty in the treatment of osteoarthritis with massive rotator cuff tear. In: Walch G, Boileau P, Molé D, editors. 2000 Shoulder Prostheses. Two to Ten Years Follow-up. Paris: Sauramps Médical 2001 261–268.
45. Lazarus, M.D., Jensen, K.L., Southworth, C., Matsen, F.A. The radiographic evaluation of keeled and pegged glenoid component insertion. *J Bone Joint Surg Am* 2002, 84 1174–1182.
46. Brems, J.J. Rehabilitation following total shoulder arthroplasty. *Clin Orthop Relat Res.* 1994 (307) 70-85.
47. Simovitch RW, Zumstein MA, Lohri E, Helmy N, Gerber C. Predictors of scapular notching in patients managed with the Delta III reverse total shoulder replacement. *J Bone Joint Surg Am.* 2007 89 (3) 588–600.
48. Hamada, K., Fukuda, H., Mikasa, M., Kobayashi, Y. Roentgenographic findings in massive rotator cuff tears. A long-term observation. *Clin Orthop Relat Res.* 1990 (254) 92-96.
49. Bryan, W.J., Schauder, K., Tullos, H.S. The axillary nerve and its relationship to common sports medicine procedures. *Am J Sports Med*, 1986 (14) 113-116.
50. Boileau, P., Morin-Salvo, N., Gauci, M.O., Seeto, B.L., Chalmers, P.N., Holzer, N., Walch, G. Angled BIO-RSA (bony-increased offset–reverse shoulder arthroplasty): a solution for the management of glenoid bone loss and erosion. *Journal of Shoulder and Elbow Surgery*, 2017 26 (12) 2133–2142.
51. Collin, P., Liu, X., Denard, P.J., Gain, S., Nowak, A., Lädermann, A. Standard versus bony increased-offset reverse shoulder arthroplasty: a retrospective comparative cohort study. *Journal of Shoulder and Elbow Surgery* 2018 27(1) 59–64.
52. Greiner, S., Schmidt, C., Herrmann, S., Pauly, S., Perka, C. Clinical performance of lateralized versus non-lateralized reverse shoulder arthroplasty: a prospective

- randomized study. *Journal of Shoulder and Elbow Surgery* 2015 24 (9) 1397–1404.
53. Chou, J., Malak, S.F., Anderson, I.A., Astley, T., Poon, P.C. Biomechanical evaluation of different designs of glenospheres in the SMR reverse total shoulder prosthesis: Range of motion and risk of scapular notching. *Journal of Shoulder and Elbow Surgery* 2009 18 (3) 354–359.
54. Scalise, J., Jaczynski, A., Jacofsky, M. The effect of glenosphere diameter and eccentricity on deltoid power in reverse shoulder arthroplasty. *The Bone & Joint Journal* 2016 98 (2) 218–223.
55. Kalouche, I., Sevivas, N., Wahegaonker, A., Sauzieres, P., Katz, D., Valenti, P. Reverse shoulder arthroplasty does reduced medialisation improve radiological and clinical results? *Acta Orthop Belg.* 2009 (75) 158-166.
56. Valenti, P., Sauzieres, P., Katz, D., Kalouche, I., Sahin Kilinc, A. Do less medialized reverse shoulder prosthesis increase motion and reduce notching? *Clin Orthop Relat Res.* 2011 (469) 2550-2557.
57. Streit, J.J., Shishani, Y., Gobezie, R. Medialized versus lateralized center of rotation in reverse shoulder arthroplasty. *Orthopedics.* 2015 38 (12) e1098-1103.
58. Helmkamp, J.K., Bullock, G.S., Amilo, N.R., Guerrero, E.M., Ledbetter, L.S., Sell, T.C., Garrigues, G.E. The clinical and radiographic impact of center of rotation lateralization in reverse shoulder arthroplasty: a systematic review. *Journal of Shoulder and Elbow Surgery* 2018 27 (11) 2099–2107.
59. Lanzetti, R.M., Spoliti, M. A new geometric model to quantify the area of glenoid bone defect and medialisation of the native joint line in glenohumeral arthritis. *European Journal of Orthopaedic Surgery & Traumatology* 2019.
60. Iannotti, J.P., Williams, G.R. Prothèses d'épaule, facteurs anatomiques et biomécaniques influençant le « design » des prothèses, sous la direction de M. Mansat. *Cahiers d'enseignement de la SOFCOT* 68, 68-80
61. Mallon, W.J., Brown, H.R., Vogler, J.B., Martinez, S. Radiographic and Geometric Anatomy of the Scapula. *Clinical Orthopaedics and Related Research* 1992 (277) 142-154

62. Chaijaroonkhanarak, W., Amarttayakong, P., Ratanasuwan, S., Kirirat, P., Pannangrong, W., Welbat, J.U., Prachaney, P., Chaichun, A., Sae-Jung, S. Predetermining glenoid dimensions using the scapular dimensions. *Orthop Traumatol Surg Res* 2018.
63. Torrens, C., Corrales, M., Gonzalez, G., Solano, A., Caceres, E. Morphology of the scapula relative to the reverse shoulder prosthesis. *Orthop Traumatol Surg Res* 2009
64. Friedman, R.J., Hawthorne, K.B., Genez, B.M.. The use of computerized tomography in the measurement of glenoid version. *J Bone Joint Surg Am.* 1992 74 (7) 1032-1037.
65. Bokor, D.J., O'Sullivan, M.D., Hazan, G.J. Variability of measurement of glenoid version on computed tomography scan. *Journal of Shoulder and Elbow Surgery*, 1999 8 (6)
66. Kwon, Y.W., Powell, K.A., Yum, J.K., Brems, J.J., Iannotti, J.P. Use of three-dimensional computed tomography for the analysis of the glenoid anatomy. *Journal of Shoulder and Elbow Surgery* 2005 14 (1) 85–90.
67. Hoenecke, H.R., Hermida, J.C., Flores-Hernandez, C., D'Lima, D.D. Accuracy of CT-based measurements of glenoid version for total shoulder arthroplasty. *J Shoulder Elbow Surg*, 2010 (19) 166– 171.
68. Scalise, J.J., Bryan, J., Polster, J., Brems, J.J., Iannotti, J.P. Quantitative analysis of glenoid bone loss in osteoarthritis using three-dimensional computed tomography scans. *Journal of Shoulder and Elbow Surgery*, 2008 17 (2) 328–335.
69. Scalise, J.J., Codsì, M.J., Bryan, J., Iannotti, J.P. The three-dimensional glenoid vault model can estimate normal glenoid version in osteoarthritis. *Journal of Shoulder and Elbow Surgery*, 2008 17 (3) 487–491
70. Boutsiadis, A., Lenoir, H., Denard, P.J., Panisset, J.C., Brossard, P., Delsol, P., Barth, J. The lateralization and distalization shoulder angles are important determinants of clinical outcomes in reverse shoulder arthroplasty. *Journal of Shoulder and Elbow Surgery* 2018 27 (7) 1226–1234.
71. Berliner, J.L., Regalado-Magdos, A., Ma, C.B, Feeley BT. Biomechanics of reverse total shoulder arthroplasty. *J Shoulder Elb Surg* 2015 (24) 150–60.

72. Harman, M., Frankle, M., Vasey, M., Banks, S. Initial glenoid component fixation in “reverse” total shoulder arthroplasty: a biomechanical evaluation. *J Shoulder Elbow Surg* 2005 14(1) 162-167.
73. Sabesan, V.J., Lombardo, D., Josserand, D., Buzas, D., Jelsema, T., Petersen-Fitts, G.R., Wiater, J.M. The effect of deltoid lengthening on functional outcome for reverse shoulder arthroplasty. *Musculoskeletal Surgery*, 2016 100 (2) 127–132.
74. Guery, J., Favard, L., Sirveaux, F., Oudet, D., Mole, D., Walch, G. Reverse Total Shoulder Arthroplasty. *The Journal of Bone and Joint Surgery*, 2006 88 (8) 1742–1747.
75. Bohsali, K. I., Bois, A. J., & Wirth, M. A. Complications of Shoulder Arthroplasty. *The Journal of Bone and Joint Surgery*, 2017 99 (3) 256–269.
76. Kohan, E. M., Chalmers, P. N., Salazar, D., Keener, J. D., Yamaguchi, K., & Chamberlain, A. M. Dislocation following reverse total shoulder arthroplasty. *Journal of Shoulder and Elbow Surgery*, 2017 26 (7) 1238–1245.
77. Nicholson, G.P., Strauss, E.J., Sherman, S.L. Scapular notching: recognition and strategies to minimize clinical impact. *Clin Orthop Relat Res*. 2011 469 (9) 2521–2530.
78. Shah, S.S., Gaal, B.T., Roche, A.M., et al. The modern reverse shoulder arthroplasty and an updated systematic review for each complication: part I. *JSES Int*. 2020 4 (4) 929–943.
79. Lévigne, C., Garret, J., Boileau, P., Alami, G., Favard, L., Walch, G. Scapular notching in reverse shoulder arthroplasty: is it important to avoid it and how? *Clin Orthop Relat Res*. 2011 469 (9) 2512–2520.
80. Franklin, J. L., Barrett, W. P., Jackins, S. E., & Matsen, F. A. Glenoid loosening in total shoulder arthroplasty. *The Journal of Arthroplasty*, 1988 3 (1) 39–46.
81. Karelse, A., Van Tongel, A., Verstraeten, T., Poncet, D., De Wilde, L.F. Rocking-horse phenomenon of the glenoid component: the importance of inclination. *Shoulder Elbow Surg*. 2015 24 (7) 1142-1148.
82. Jacquot, A., Bevilacqua, S., Berhouet, J., Favard, L., Clavert, P., Sirveaux, F., Molé, D. Infections after Reversed Shoulder Prosthesis : How to prevent ? How to

manage ? Shoulder Concept 2012 – Complications in Shoulder Arthroplasty, Sauramps Medical.

83. Nyffeler, R.W., Werner, C.M.L., Simmen, B.R., Gerber, C. Analysis of a retrieved Delta III total shoulder prosthesis. *J Bone Joint Surg* 2004 86 1187-1191
84. Shah, S.S., Roche, A.M., Sullivan, S.W., Gaal, B.T., Dalton, S., Sharma, A., King, J.J., Grawe, B.M., Namdari, S., Lawler, M., Helmkamp, J., Garrigues, G.E., Wright, T.W., Schoch, B.S., Flik, K., Otto, R.J., Jones, R., Jawa, A., McCann, P., Abboud, J., Horneff, G., Ross, G., Friedman, R., Ricchetti, E.T., Boardman, D., Tashjian, R.Z., Gulotta, L.V. The modern reverse shoulder arthroplasty and an updated systematic review for each complication: part II. *JSES Int.* 2020 5 (1) 121-137.
85. Delloye, C., Joris, D., Colette, A., Eudier, A., Dubuc, J.E. Complications mécaniques de la prothèse inversée de l'épaule. *Rev Chir Orthop* 2002 88 410-414.
86. Boileau, P., Morin-Salvo, N., Bessière, C., Chelli, M., Gauci, M.-O., Lemmex, D. B. Bony increased-offset–reverse shoulder arthroplasty: 5 to 10 years' follow-up. *Journal of Shoulder and Elbow Surgery* 2020.
87. Boughebri, O., Duparc, F., Adam, J.-M., Valenti, P. Analyse dynamique par arthroscopie du conflit huméroscapulaire dans l'arthroplastie inversée d'épaule. 2011 97 (8) 769–775.
88. Bigorre, N., Lancigu, R., Bizot, P., Hubert, L. Predictive factors of scapular notching in patients with reverse shoulder arthroplasty. *Orthopaedics & Traumatology: Surgery & Research*-2014 100(7), 711–714.

TABLES DES ILLUSTRATIONS

1. Tableaux

Tableau 1: Caractéristiques de la population	95
Tableau 2: Caractéristiques radiologiques des omarthroses	88
Tableau 3: Caractéristiques des implants prothétiques	89
Tableau 4: Résultats fonctionnels - Score de Constant	92
Tableau 5 : Ecart des mesures inter-observateurs (en mm)	92
Tableau 6 : Score de Constant et déport latéral - population (n) ou médiane (+/-DS) [min-max]	93
Tableau 7 : Impact de l'IMC dans la survenue d'une encoche scapulaire	97
Tableau 8 : Complications post-opératoires	98

2. Figures

Figure 1 : Première prothèse conçue par Jules Emile Péan en 1893	26
Figure 2 : Prothèses Mark 1 et Mark 3	27
Figure 3 : Prothèse de Grammont premier modèle	28
Figure 4 : Prothèse Delta III	28
Figure 5 : Scapula, vue postérieure (A), vue antérieure (B), vue latérale (C)	31
Figure 6 : Humérus proximal	33
Figure 7 : Complexe capsuloligamentaire	36
Figure 8 : Complexe musculo-tendineux	37
Figure 9 : Mouvements de l'épaule	39
Figure 10 : Variation du centre de rotation entre épaule native et PTEI	41
Figure 11 : Effet de la latéralisation du centre de rotation sur le recrutement des fibres du muscle deltoïde	43
Figure 12 : Score de Constant	46
Figure 13 : Valeurs fonctionnelles normales du score de Constant en fonction de l'âge et du sexe	48
Figure 14 : Classification de Levigne et Franceschi	49
Figure 15 : Classification de Sirveaux	50
Figure 16 : Classification de Favard	51
Figure 17 : Classification de Walch et Badet	52

Figure 18 : Classifications de Lazarus	53
Figure 19 : Usure glénoïdienne	54
Figure 20 : L'angle SNA (Scapular Neck Angle) est défini par l'intersection des segments AB et BC. Le point C étant localisé à 1cm du point B. Coupe coronale passant par la glène	55
Figure 21 : Mesure de la longueur du col de la scapula	56
Figure 22 : Greffon spongieux	60
Figure 23 : Greffon spongieux angulaire	61
Figure 24 : Axe de Friedman	65
Figure 25 : Déport latéral de H à F, Longueur du col scapulaire de H à M	66
Figure 26 : Angle LSA (Lateralization Shoulder Angle)	69
Figure 27: Angle DSA (Distalization Shoulder Angle)	76
Figure 28 : Radiographie en vue de face. Usure importante, avec la tête humérale à l'aplomb du processus coracoïde	76
Figure 29 : Coupe axiale scannographique passant par l'articulation gléno-humérale. Usure postérieure	77
Figure 30 : Greffon spongieux prélevé dans la tête humérale (épaisseur 15mm), perforé et manchonné sur le plot long de la platine glénoïdale	80
Figure 31 : La base du processus coracoïde (C) et le pourtour glénoïdal (G) sont séparés par la longueur (L), qui correspond à la longueur du col de la scapula. Dans ce morphotype «col court», la longueur L est quasiment nulle. Sur la radiographie, l'empreinte de la base du processus coracoïde est au contact du pôle supérieur de la cavité glénoïdale	82
Figure 32 : La base du processus coracoïde (C) et le pourtour glénoïdal (G) sont séparés par la longueur (L), qui correspond à la longueur du col de la scapula. L'inclinaison de la scapula modifie la longueur L mesurable	83
Figure 33 : Usure oblique sous-coracoïdienne. Le contour supérieur de la cavité glénoïdale (G) est médialisé par rapport au contour latéral de la base du processus coracoïde (C) (forme très protrusive)	83
Figure 34 : Usure oblique. Le contour supérieur de la cavité glénoïdale (G) est au contact du contour latéral de la base du processus coracoïde (C). Hauteur = 2,23 mm, déport latéral = 43,20 mm	84
Figure 35 : Usure oblique avec forte médialisation, en dedans du contour coracoïdien (C). Le calque préprothétique conduit à préparer un greffon de 15 mm. Objectif de remise en tension du muscle deltoïde (D) par restitution du déport latéral	85
Figure 36 : Omarthrose de grade 3 de la classification de Levigne et Franceschi	89
Figure 37 : Prothèse Aequalis Reversed avec tige cimentée et greffon spongieux	91

Figure 38 : Greffon dense (8 mm) au recul post-opératoire de 2 mois. Radiographie de face	94
Figure 39 : Greffon dense (12 mm) au recul post-opératoire de 14 mois. Radiographie de face	94
Figure 40 : greffon de 12 mm, densifié, au recul post-opératoire de 2 mois. Profil axillaire	95
Figure 41 : Encoche scapulaire de grade 2 selon la classification de Sirveaux	96
Figure 42 : Encoche scapulaire de grade 3 selon la classification de Sirveaux	96
Figure 43: Luxation péri-prothétique à 1 mois post-opératoire, secondaire un hématome	97

Le bras de levier scapulaire du muscle deltoïde dans l'arthroplastie par prothèse inversée d'épaule : évaluation, intérêt de sa restauration.

Résumé

Les patients présentant une omarthrose avec rupture de la coiffe des rotateurs sont éligibles à la pose d'une prothèse totale d'épaule inversée. La responsabilité de la mobilisation et particulièrement d'élévation du membre supérieur repose sur le bras de levier du muscle deltoïde. L'objectif de cette étude est d'évaluer les résultats cliniques, fonctionnels et radiologiques des greffes osseuses de reconstitution de la longueur du col de la scapula dans le cadre des usures glénoïdiennes, dans notre centre depuis 2015.

Matériel et méthodes :

Nous avons revu les prothèses totales inversées implantées pour usure importante de la cavité glénoïdale et du col de la scapula, avec manchonnage d'un greffon spongieux autologue sur le plot de la platine prothétique, pour restitution de la longueur du col. Le déport latéral (latéralisation) et l'abaissement (distalisation) du constituant huméral ont été mesurés sur les radiographies, en pré-opératoire et au contrôle post-opératoire à 1 an.

Résultats :

Soixante-quatre arthroplasties ont été incluses. Notre série montre une amélioration de 31,42 points du score de Constant en post-opératoire. Nous n'avons pas pu montrer de différence significative entre les sous-groupes *déport latéral positif* et *négatif* en post-opératoire.

Discussion :

La cohérence externe de notre étude est satisfaisante, cependant il existe des difficultés de reproductibilité des mesures radiographiques.

Conclusion :

La greffe osseuse semble un moyen fiable pour latéraliser le centre de rotation. Des images scannographiques permettraient de réaliser des mesures plus fiables.

The lever arm of the deltoid muscle in reverse prosthetic shoulder arthroplasty: evaluation, interest in its restoration.

Summary

Patients with glenohumeral arthritis and rotator cuff tear are eligible for a total reverse shoulder arthroplasty. The responsibility for the mobilization and especially the elevation of the upper limb is based on the lever arm of the deltoid muscle. The objective of this study is to evaluate the clinical, functional and radiological results of scapular neck length reconstruction bone grafts in the context of glenoid bone loss, in our center since 2015.

Material and methods:

We retrospectively reviewed the total reversed shoulder prosthesis implanted for significant wear of the glenoid cavity and the neck of the scapula, with sleeving of an autologous cancellous graft on the stem of the prosthetic plate, to restore the length of the neck. Lateral shift (lateralization) and lowering (distalization) of the humeral component were measured on radiographs, preoperatively and at 1 year postoperative control. The Constant score was assessed.

Results :

Sixty-four total reverse shoulder arthroplasty were included. Our series shows 31.42 improvement in Constant's post-operative score. We were not able to show a significant difference between the positive and negative lateralization subgroups in post-operative.

Discussion :

The external consistency of our study is good, however there are difficulties in reproducibility of radiographic measurements.

Conclusion :

Bone grafting seems a reliable way to lateralize the center of rotation. CT-scan images would allow for more reliable measurements.

Mots-clefs: Prothèse inversée d'épaule, Bras de levier muscle deltoïde, Greffe autologue,