



HAL
open science

Étude de faisabilité implantaire chez les patients porteurs de fentes alvéolaires ayant bénéficiés d'une gingivopériostéoplastie

Thomas Nguyen

► **To cite this version:**

Thomas Nguyen. Étude de faisabilité implantaire chez les patients porteurs de fentes alvéolaires ayant bénéficiés d'une gingivopériostéoplastie. Sciences du Vivant [q-bio]. 2020. dumas-03448988

HAL Id: dumas-03448988

<https://dumas.ccsd.cnrs.fr/dumas-03448988v1>

Submitted on 25 Nov 2021

HAL is a multi-disciplinary open access archive for the deposit and dissemination of scientific research documents, whether they are published or not. The documents may come from teaching and research institutions in France or abroad, or from public or private research centers.

L'archive ouverte pluridisciplinaire **HAL**, est destinée au dépôt et à la diffusion de documents scientifiques de niveau recherche, publiés ou non, émanant des établissements d'enseignement et de recherche français ou étrangers, des laboratoires publics ou privés.



Distributed under a Creative Commons Attribution - NonCommercial - NoDerivatives 4.0 International License

THÈSE pour le **DIPLÔME D'ÉTAT DE DOCTEUR**
en **CHIRURGIE DENTAIRE**

présentée et soutenue publiquement le

par **Thomas NGUYEN**

**ÉTUDE DE FAISABILITÉ IMPLANTAIRE CHEZ LES PATIENTS PORTEURS DE
FENTES ALVEOLAIRES AYANT BÉNÉFICIÉS D'UNE GINGIVOPÉRIOSTÉOPLASTIE**

Dirigée par M. le Docteur Rufino FELIZARDO et M. le Docteur Stéphane KERNER

JURY

Mme la Professeure Laurence JORDAN	Président
Mme la Docteure Vanessa BAAROUN	Assesseur
M. le Docteur Stéphane BAREK	Assesseur
M. le Professeur Yves BOUCHER	Assesseur
Mme la Docteure Maria-Clotilde CARRA	Assesseur
M. le Docteur Rufino FELIZARDO	Assesseur
M. le Docteur Stéphane KERNER	Membre Invité



Université
de Paris

UNIVERSITÉ DE PARIS

Présidente de l'Université :	Mme la Professeure Christine CLERICI
Doyenne de l'U.F.R. d'Odontologie Garancière :	Mme la Professeure Ariane BERDAL
Directrice Générale des Services :	Madame Pascale SAINT-CYR

JURY

Mme la Professeure Laurence JORDAN	Président
Mme la Docteure Vanessa BAAROUN	Assesseur
M. le Docteur Stéphane BAREK	Assesseur
M. le Professeur Yves BOUCHER	Assesseur
Mme la Docteure Maria-Clotilde CARRA	Assesseur
M. le Docteur Rufino FELIZARDO	Assesseur
M. le Docteur Stéphane KERNER	Membre Invité

Mme la Professeure Laurence JORDAN Docteur en Chirurgie Dentaire
Diplôme de Doctorat
Professeur des Universités - Praticien Hospitalier

Pour l'honneur que vous nous faites en acceptant la présidence du jury de cette thèse. Pour votre gentillesse et votre disponibilité durant mes années à Garancière. Pour avoir toujours fait de votre mieux pour aider l'ensemble des étudiants de cette faculté qui vous en sont reconnaissants. Veuillez trouver ici mon profond respect et mes sincères remerciements.

Mme la Docteure Vanessa BAAROUN Docteur en Chirurgie Dentaire
Maître de Conférences des Universités - Praticien Hospitalier

Pour l'honneur que vous nous faites en participant au jury de cette thèse et la qualité de votre enseignement. Pour votre disponibilité au sein du service de chirurgie de la Pitié Salpêtrière. Veuillez trouver ici l'expression de mes plus sincères remerciements.

M. le Professeur Yves BOUCHER Docteur en Chirurgie Dentaire
Diplôme de Doctorat
Professeur des Universités - Praticien Hospitalier

Pour l'honneur que vous nous faites en participant au jury de cette thèse, pour la qualité de votre enseignement, et de votre disponibilité au sein du service de la Pitié Salpêtrière. Veuillez trouver ici l'expression de mes plus sincères remerciements.

Mme la Docteure Maria-Clotilde CARRA Docteur en Chirurgie Dentaire
Maître de Conférences des Universités - Praticien Hospitalier

Pour l'honneur que vous nous faites de siéger à ce jury. Pour votre grande rigueur, votre douceur et votre amour de transmettre votre savoir. Pour m'avoir aidé à aborder la parodontologie avec plus de sérénité. Veuillez trouver ici ma profonde reconnaissance et mon respect.

M. le Docteur Rufino FELIZARDO Docteur en Chirurgie Dentaire
Diplôme de Doctorat
Maître de Conférences des Universités - Praticien Hospitalier

Pour l'honneur que vous me faites en acceptant d'être mon directeur de thèse. Pour votre enseignement, votre disponibilité, votre sens de l'écoute et votre grande gentillesse durant toutes ces années estudiantines. Pour vos valeurs humaines, la confiance que vous m'avez accordée et la richesse des conversations que j'ai pu avoir avec vous, veuillez trouver l'expression de ma plus sincère reconnaissance et les remerciements d'un étudiant qui aura toujours plaisir à raconter aux futures générations les enseignements, les bons souvenirs et les anecdotes romanesques qu'il aura eu en anatomie et imagerie.

M. le Docteur Stéphane KERNER

Docteur en Chirurgie Dentaire
Diplôme de Doctorat
Maître de Conférences des Universités - Praticien
Hospitalier

*Pour l'honneur que vous me faites en me proposant ce travail et d'être mon directeur de thèse.
Pour votre grande disponibilité et votre gentillesse de m'avoir accompagné en parodontologie
durant mes années d'internat. Soyez assuré de ma reconnaissance, pour avoir bénéficié de votre
enseignement. Je vous remercie sincèrement de la confiance que vous m'avez accordée.*

SOMMAIRE

1	INTRODUCTION.....	3
1.1	Généralités sur les fentes labio-maxillo-palatines.....	5
1.1.1	Définition.....	5
1.1.2	Embryogénèse cranio-faciale.....	5
1.1.3	Développement embryonnaire précoce.....	6
1.2	Étiologie.....	13
1.2.1	Étiologie génétique et syndromique.....	13
1.2.2	Syndrome de Van der Woude.....	14
1.2.3	Syndrome de Goldenhar.....	15
1.2.4	Syndrome de Pierre Robin.....	15
1.2.5	Syndrome de Treacher-Collins.....	15
1.3	Facteurs environnementaux.....	15
1.3.1	Facteurs physiques.....	16
1.3.2	Facteurs chimiques.....	16
1.3.3	Tabac.....	16
1.3.4	Alcool.....	17
1.3.5	Régime alimentaire.....	17
1.3.6	Médicaments.....	18
1.4	Épidémiologie.....	18
1.5	Classification.....	20
1.5.1	Classification de Veau.....	22
1.5.2	Classification de Kernahan-Stark modifiée.....	23
1.6	Répercussion.....	27
1.6.1	Labiale.....	27
1.6.2	Nasale.....	27
1.6.3	Vélo-palatine.....	27
1.6.4	Squelettique.....	28
1.6.5	Alvéolaire.....	28
1.6.6	Dentaire.....	28
1.6.7	Fonctionnelle.....	30
1.6.8	Psycho-social.....	31
1.7	Prise en charge thérapeutique.....	31
1.7.1	Principe.....	31
1.7.2	Une absence de consensus.....	32
1.8	Protocole de prise en charge des fentes orofaciales des hôpitaux Trousseau-Necker ...	34
1.8.1	Temps primaire chirurgical.....	34
1.8.2	Préparation orthodontique.....	37
1.8.3	Temps chirurgical secondaire.....	39
1.8.4	Le temps tertiaire.....	43
1.9	Gestion de l'incisive latérale.....	44
1.9.1	Fermeture de l'espace.....	44
1.9.2	Ouverture de l'espace.....	45
1.10	Problématique.....	52
2	MATÉRIELS ET MÉTHODES.....	52
2.1	Avant-propos.....	52
2.2	Objectif.....	54
2.3	Lieu et type d'étude.....	55

2.4	Population d'étude	55
2.5	Critères d'inclusion	55
2.6	Critères d'exclusion	56
2.7	Agrément administratif	56
2.8	Matériel d'acquisition radiologique	56
2.9	Méthode d'analyse des dossiers	57
2.10	Méthode d'analyse des données radiographiques	57
2.10.1	Mesure de hauteur osseuse de la crête alvéolaire.....	59
2.10.2	Mesure de l'épaisseur de la crête alvéolaire	60
2.10.3	Critères de planification implantaire	61
2.11	Fiabilité intra-examineur	64
2.12	Présentation des résultats et analyse statistique	64
3	RÉSULTATS	65
3.1	Résultats issus de l'analyse descriptive des dossiers patients	65
3.1.1	Répartition du sexe des patients suivis.....	65
3.1.2	Présence de syndrome associé	65
3.1.3	Nature et type de fente orofaciale	66
3.1.4	Agénésie des incisives latérales associées	67
3.1.5	Anomalies des incisives latérales en rapport avec les fentes orofaciales.....	68
3.1.6	Inclusion des canines permanentes en rapport avec la fente orofaciale.....	69
3.1.7	Traitement orthodontique envisagé pour l'incisive latérale.....	70
3.1.8	Traitement prothétique effectué après ouverture de l'espace pour l'incisive latérale..	70
3.2	Résultats issus de l'analyse quantitative des CBCT	71
3.2.1	Variabilité intra-examineur	72
3.2.2	Analyse descriptive des différents échantillons.....	73
3.2.3	Proposition de classification en rapport avec la difficulté clinique du cas traité.....	73
3.2.4	Évaluation de la difficulté opératoire dans le sens vertical	73
3.2.5	Évaluation de la difficulté opératoire dans le sens horizontal	75
3.2.6	Évaluation globale de la difficulté opératoire du cas traité	76
3.2.7	Mise en évidence de la concavité osseuse vestibulaire.....	78
4	DISCUSSION	81
4.1	Limites du protocole utilisé	81
4.2	Résultats issus de l'analyse descriptive des dossiers patients	82
4.2.1	Interprétation des résultats et comparaison avec les études antérieures	82
4.3	Résultats issus de l'analyse quantitative des CBCT	83
4.3.1	Interprétation des résultats et comparaison avec les études antérieures	83
4.4	Techniques d'augmentation osseuse préconisées	85
4.4.1	Caractéristiques biologiques du site osseux ayant bénéficié d'une GPP	85
4.4.2	Différents choix de techniques	86
4.4.3	Choix du système implantaire.....	87
4.5	Une réhabilitation complexe multifactorielle	87
4.5.1	La gestion parodontale des tissus mous	88
4.5.2	La restauration prothétique.....	89
4.5.3	Satisfaction du patient	90
5	CONCLUSION	91
6	BIBLIOGRAPHIE	92
7	TABLE DES FIGURES	105

1 INTRODUCTION

Les fentes orofaciales, à savoir les fentes labiales, palatines et labiopalatines représentent les malformations congénitales de la zone orofaciale les plus communes dont la prévalence se situe à 1 cas sur 800 naissances dans le monde et 1,55 cas pour 1000 naissances en Europe. Ces malformations résultent d'une fusion incomplète du bourgeon naso-frontal avec le/les bourgeons maxillaires dont l'étiologie est d'origine génétique avec près de 400 gènes concernés et environnementale. Dans 70% des cas, cette malformation est non syndromique. En pouvant affecter simultanément différentes structures orofaciales telles que les lèvres, le maxillaire et le palais dur comme mou, les fentes orofaciales peuvent altérer l'esthétique et les fonctions auditives, masticatoires, respiratoires et la phonation. Les répercussions de ces malformations impactent donc les individus tant sur le plan physique que sociologique et psychologique.

Le but de la prise en charge de ces malformations est le rétablissement fonctionnel et esthétique du massif orofacial en réduisant autant que possible le nombre de chirurgies et les complications associées. Cependant, aucun consensus n'est encore édité à ce jour et leur prise en charge est sujette à une grande variabilité entre les équipes médicales que cela soit au niveau du calendrier opératoire ou de la technique chirurgicale employée. A titre d'exemple près de 194 protocoles différents de prises en charge existaient en Europe en l'an 2000. Néanmoins ceux-ci visent tous la fermeture de la fente labiale et/ou palatine à l'aide de la chirurgie maxillo-faciale. La prise en charge complexe de ces traitements implique des équipes pluridisciplinaires (chirurgie orale, orthodontie, orthophonie etc...) exerçant au sein d'établissements spécialisés. Dans le cadre de cette étude, le protocole chirurgical et le calendrier des interventions mis en place pour la gingivopériostéoplastie est celui utilisé par l'équipe du Professeur Arnaud PICARD dans le service de chirurgie maxillo-faciale de l'hôpital Necker (AP-HP Paris). Le protocole opératoire consiste en une première chirurgie entre l'âge de trois et six mois afin de réparer le voile, la lèvre et le nez. Vient ensuite une deuxième étape chirurgicale à l'âge de 12 mois visant à coapter la muqueuse nasale et la fibromuqueuse palatine au niveau de la fente. Enfin le traitement de la fente alvéolaire intervient entre quatre et six ans par une alvéoplastie primaire réalisée par technique de gingivopériostéoplastie à l'aide d'un greffon d'os spongieux iliaque et d'un lambeau muco-périosté de glissement après

préparation orthodontique consistant en la mise en place d'un disjoncteur ou d'un quad-hélix jusqu'à obtention d'une distance inter-canines de 32-35mm afin de corriger l'endomaxillie associée à la fente. Malgré cette thérapeutique de nombreuses séquelles persistent parmi lesquelles les plus fréquentes sont les agénésies dentaires.

De par les avantages indéniables que représentent la fixité et l'esthétique, les réhabilitations implanto-portées sont de plus en plus fréquemment indiquées chez ces patients présentant des agénésies. En s'appuyant sur l'évaluation clinique et d'un protocole standardisé des examens CBCT, l'objectif principal de cette étude est l'évaluation quantitative du volume osseux sur site de fente alvéolaire ayant subi une alvéoplastie primaire intermédiaire par gingivopériostéoplastie et dont une réhabilitation implanto-prothétique de remplacement d'incisive latérale est envisagée. Une analyse approfondie permettra de déterminer la nécessité ou non d'une chirurgie pré-implantaire, de la technique préconisée lors de la mise en place de l'implant et d'évaluer le besoin d'une intervention péri-implantaire au niveau des tissus durs et mous afin d'arriver in fine à une intégration esthétique et fonctionnelle satisfaisante de la réhabilitation prothétique.

Pour répondre à cette problématique, cette thèse s'articulera en premier lieu sur quelques généralités propres aux fentes orofaciales et la gestion des fentes alvéolaires pour s'orienter ensuite sur le protocole d'étude. Une première partie des résultats permettra une analyse descriptive à partir des données recueillies dans les dossiers médicaux de patients suivis au sein du centre de référence des malformations de la face et de la cavité buccale de l'hôpital Rothschild. Une seconde partie des résultats présentera les mesures quantitatives issues des examens radiographiques tridimensionnels acquis afin que ces résultats soient soumis à discussion.

1.1 Généralités sur les fentes labio-maxillo-palatines

1.1.1 Définition

Les fentes orofaciales sont des dysmorphoses congénitales de la famille des neurocristopathies, conséquences d'un défaut de fusion partielle ou totale entre le bourgeon naso-frontal et le(s) bourgeon(s) maxillaire(s) au cours de l'embryogénèse. Elles peuvent se définir comme « embryopathies de type fissuraire qui atteint la lèvre supérieure, le seuil nasal, l'arcade alvéolaire, la palais osseux et le voile musculaire du palais ». Elles représentent des solutions de continuité affectant le squelette, au niveau de l'arcade alvéolaire et dentaire, ainsi que les tissus mous notamment au niveau « cutané, musculaire et muqueux de la lèvre ainsi qu'une déformation de la narine et du septum nasal. » (Orphanet). Leur survenue peut se faire principalement à deux périodes de la vie intra-utérine (Khonsari et Catala 2018) :

- entre la 4^{ème} et 7^{ème} semaine intra-utérine, le défaut de fusion entre bourgeon maxillaire, nasal interne et nasal externe entraîne la formation d'une fente au niveau du palais primaire qui conduira à ce qui est appelé fente labio-alvéolaire (Shkoukani et al. 2013) ;
- entre la 6^{ème} semaine et la 12^{ème} semaine intra-utérine, le défaut de fusion entre processus palatins et septum nasal entraîne la formation d'une fente au niveau du palais secondaire qui conduira à ce qui est appelé fente vélo-palatine (Voigt et al. 2017).

1.1.2 Embryogénèse cranio-faciale

Les malformations cranio-faciales représentent les trois quarts de l'ensemble des malformations congénitales et affectent le développement de la tête, de la face et du cou. Le développement de la région cranio-faciale est particulièrement complexe avec une organisation et un nombre d'étapes important qui résulte de processus évolutifs acquis au cours de l'évolution, la tête étant le siège du cerveau mais également de la plupart des sens chez les vertébrés (Chai et Maxson 2006). Afin de comprendre la survenue des fentes

orofaciales, il est nécessaire d'établir au préalable un rappel sur l'embryogénèse faciale qui commence dès les premières semaines intra-utérines et c'est lors de la neurulation que les principales structures de l'extrémité céphalique vont s'individualiser et subir de nombreuses modifications avec comme étape cruciale la formation des cellules des crêtes neurales (Basch et al. 2004).

1.1.3 Développement embryonnaire précoce

Après fécondation, de nombreuses divisions mitotiques vont intervenir, l'œuf unicellulaire va se transformer dès les trois premiers jours en une structure d'une quinzaine de cellules prenant alors le nom de Morula (Schoenwolf et al. 2015). A partir du quatrième jour, l'œuf prend le nom de blastocyste et commence sa segmentation avec une partie centrale composée du blastocèle et du bouton embryonnaire entourée du trophoblaste en périphérie. Celui-ci s'implante en parallèle dans la cavité utérine.

Dès le début de la deuxième semaine l'embryon est constitué de deux feuillets, il est dit didermique avec :

- l'entoblaste en position ventrale qui deviendra l'endoderme ;
- l'ectoblaste en position dorsale qui deviendra l'ectoderme.

C'est à la fin de cette deuxième semaine que se forme au niveau de l'ectoderme la ligne primitive formé d'un sillon, les trois axes de développement sont alors définis : cranio-caudal, dorso-ventral et droite-gauche.

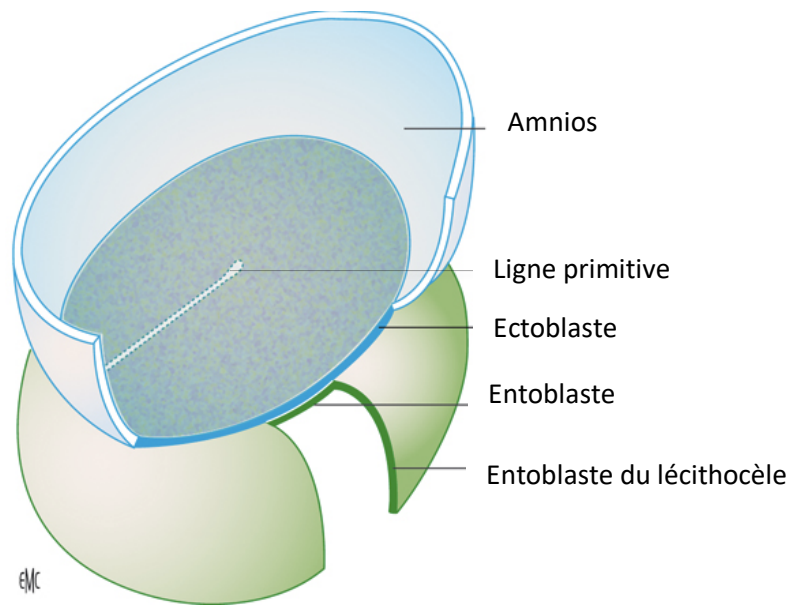


Figure 1 : Embryon didermique (Goldberg et al. 2016)

Au début de la troisième semaine de développement, au cours de la gastrulation, des cellules mésoblastiques se forment et prolifèrent à partir de la ligne primitive (Solnica-Krezel et Sepich 2012). Celles-ci vont s'étendre sur l'ensemble du disque et s'interposer entre le feuillet ectoblastique et le feuillet endoblastique sauf aux extrémités crâniale et caudale qui formeront respectivement deux membranes didermiques : la membrane pharyngienne en position crâniale et la membrane cloacale en position caudale. L'embryon est alors tridermique avec trois feuillets : ectoderme, mésoderme et endoderme.

Au cours de cette troisième semaine, une structure ectoblastique pleine en forme de cordon se forme entre le nœud de Hansen et la membrane pharyngienne, la corde dorsale.

C'est autour de cette structure que se forme en fin de troisième semaine la plaque neurale composée de cellules ectoblastiques induites par la corde marquant le début de la neurulation. Cette plaque neurale en s'étalant et en s'épaississant va former un nouveau tissu le neurectoderme qui prend alors une forme de gouttière : la gouttière neurale, qui par la suite se transformera en un tube : le tube neural (Singh et Munakomi 2020). Au niveau des bords de cette gouttière une nouvelle population cellulaire essentielle dans la constitution du massif facial apparaît : les cellules des crêtes neurales (Greene et Copp 2009). Ces cellules ecto-mésenchymateuses sont essentielles à la formation des différents bourgeons faciaux après migration de celles-ci. Le futur crâne sera composé de tissus embryonnaires issus d'origines différentes : le mésoderme et les cellules des crêtes neurales.

A partir de la quatrième semaine le processus de neurulation se met en place avec une segmentation du tube neural en trois vésicules cérébrales primitives : le prosencéphale (futur bourgeon frontal), le mésencéphale et le rhombencéphale. Les cellules des crêtes neurales situées en regard du mésencéphale et du rhombencéphale vont migrer et participer à la mise en place de l'appareil pharyngien composé de 6 arcs.

Numéro de l'arc	Dérivés vasculaires	Dérivés nerveux	Dérivés musculaires	Dérivés squelettiques
I (Mandibulaire)	Artère maxillaire	Nerf trijumeaux V	Muscles masticateurs, tenseur du tympan, mylohyoïdien, tenseur du voile du palais, ventre antérieur du digastrique	Malleus, Incus, Ligament sphéno-mandibulaire, Cartilage de Meckel, Anneau tympanique
II (Hyoïdien)	Branche infrahyoïdienne de l'artère thyroïdienne supérieure	Nerf facial VII	Muscles de l'expression faciale, stapédien, stylohyoïdien, ventre postérieur du digastrique	Stapès, Processus styloïde, ligament stylohyoïdien, petite corne et partie supérieure du corps de l'os hyoïde
III	Artère carotide interne	Nerf glosso-pharyngien IX	Stylopharyngien	Grande corne et partie inférieure de l'os hyoïde
IV	Segment proximal de l'artère subclavière droite	Nerf vague X	Muscles pharyngés et laryngés	Cartilages laryngés
VI	Segment proximal des artères pulmonaires	Branche laryngée du nerf récurrent X	Muscles laryngés intrinsèques, muscles striés de l'œsophage	Cartilages laryngés (se combinent avec le 4 ^{ème} arc)

Figure 2 : Arcs pharyngiens et leurs dérivés (Carlson 2018)

L'arc mandibulaire (I) va rapidement se remanier pour donner un bourgeon maxillaire issu de son extrémité dorsale et un bourgeon mandibulaire issu de son extrémité ventrale.

C'est au cours de cette quatrième semaine que la formation de la face débute progressivement, centrée sur la cavité du stomodeum, dépression constituant la bouche primitive en regard de la membrane pharyngienne résorbée. Ce stomodeum est entouré de cinq bourgeons faciaux primordiaux :

- le bourgeon frontal constituant le plafond du stomodeum, impair et médian à l'extrémité céphalique, et présentant deux épaissements ectodermiques correspondant aux placodes olfactives ;
- les deux bourgeons maxillaires, pairs et para-sagittaux limitant latéralement le stomodeum et s'insérant entre le bourgeon frontal et les bourgeons mandibulaires ;
- les deux bourgeons mandibulaires, pairs et para-sagittaux, formant le plancher du stomodeum en se rejoignant sur la ligne médiane.

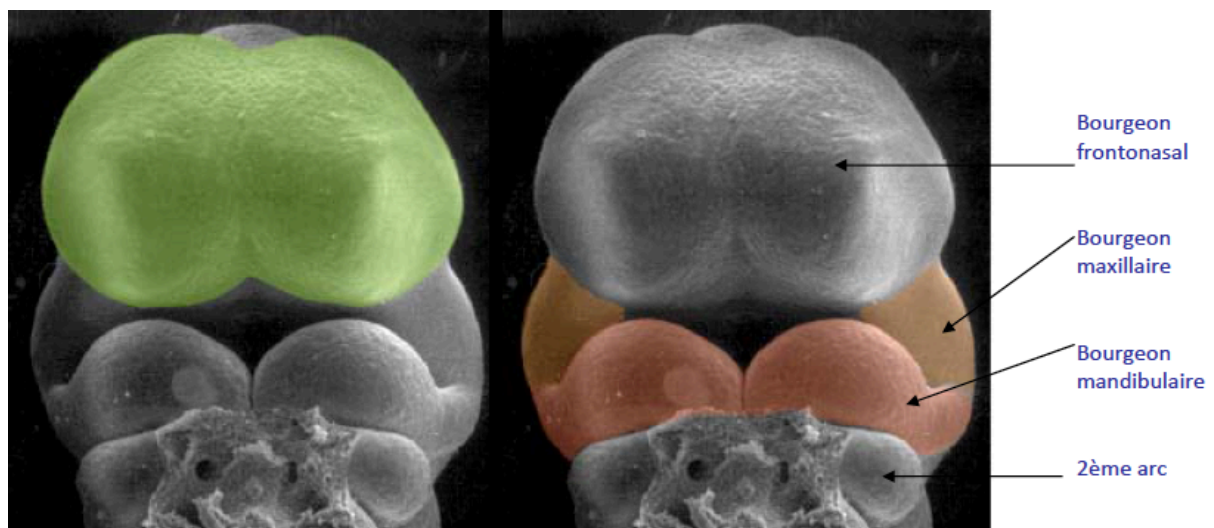


Figure 3 : Partie crâniale de l'embryon au début de la 4^{ème} semaine (Bloch et al. 2018)

Ces bourgeons se remanient et fusionnent pour donner les éléments faciaux suivants

- le bourgeon frontal formera le front ;
- les bourgeons maxillaires formeront les parties latérales de la lèvre supérieure, la partie antéro-supérieure des joues et le palais secondaire (mou) ;
- les bourgeons nasaux externes formeront les ailes du nez ;
- les bourgeons nasaux internes formeront le seuil narinaire, le philtrum et le palais primaire (dur) ;
- les bourgeons mandibulaires formeront le menton, la lèvre inférieure et la partie inféro-latérale des joues.

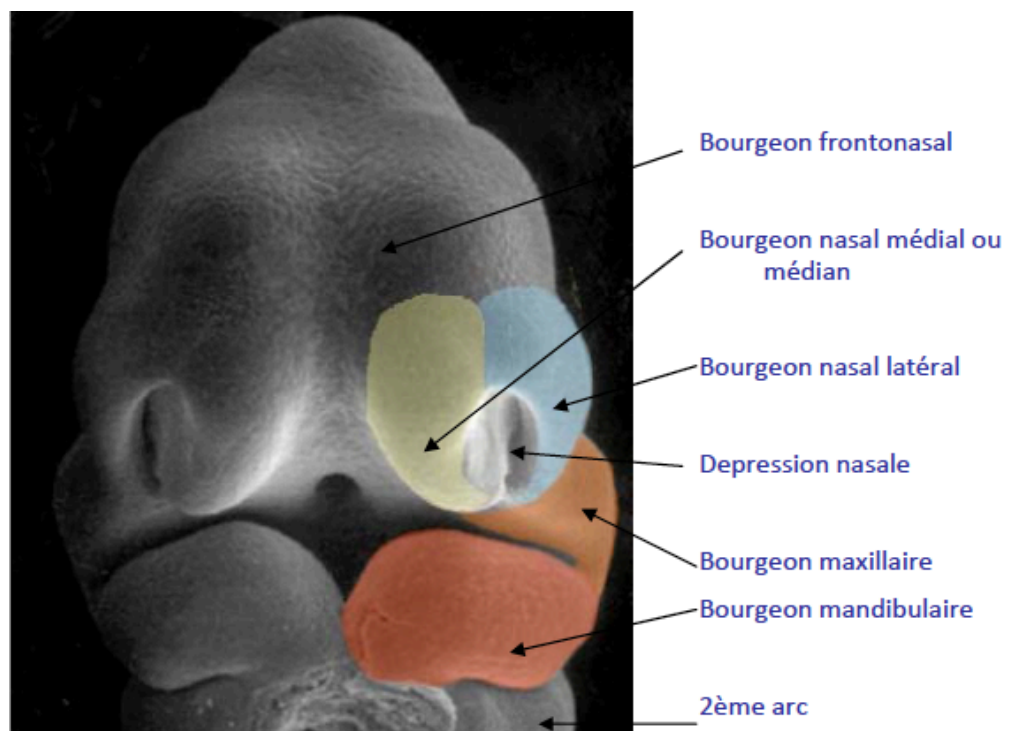


Figure 4 : Partie crâniale de l'embryon à la 6^{ème} semaine (Bloch et al. 2018)

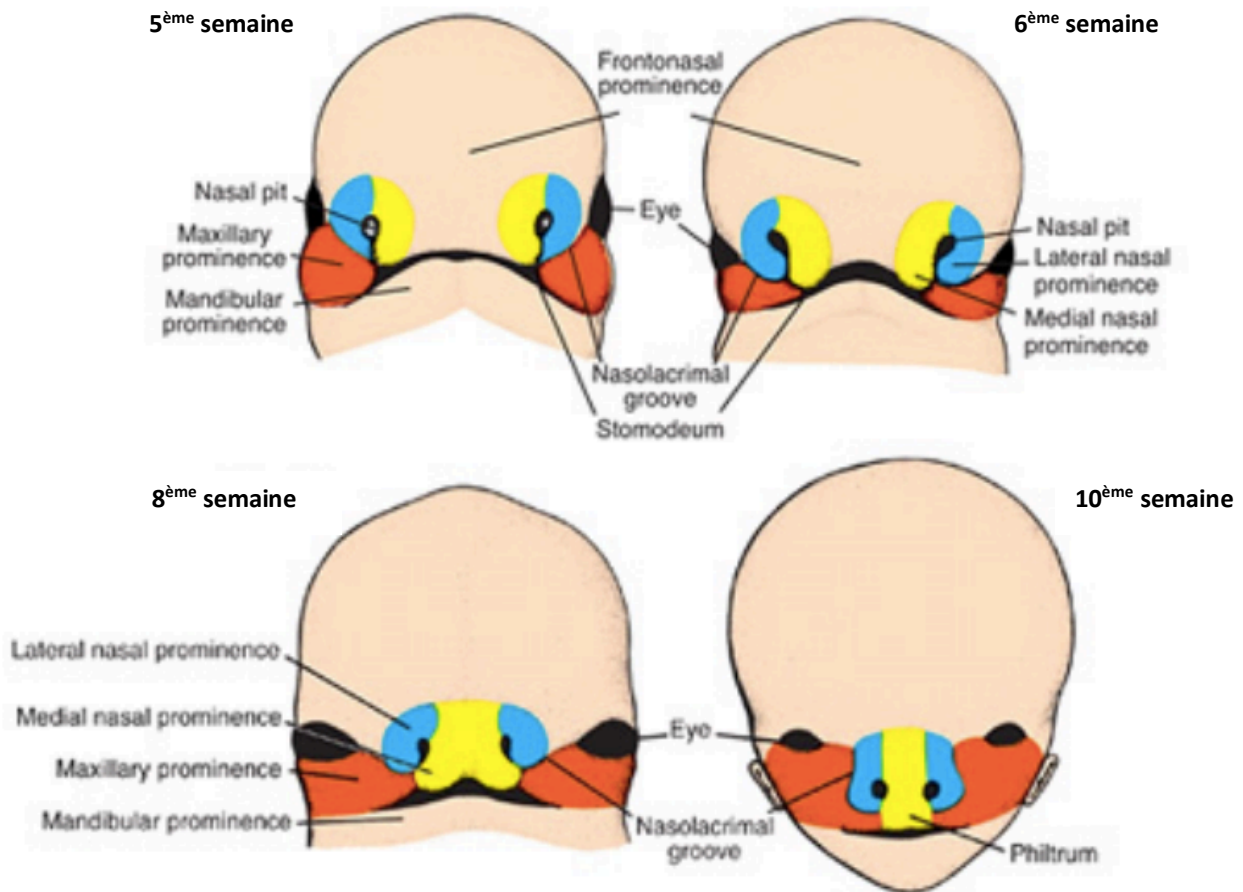


Figure 5 : Schéma des différents bourgeons faciaux et leur évolution entre la 5^{ème} et la 10^{ème} semaine (Duke's Embryology, 2020)

Le développement du palais intervient entre la 5^{ème} et la 12^{ème} semaine et se compose de deux parties : le palais dur dit primaire et le palais mou dit secondaire.

Le palais primaire résulte de la convergence des deux bourgeons nasaux internes sur la ligne médiane avec les bourgeons maxillaires, cet événement a lieu au cours de la 6^{ème} semaine. De leur fusion découle une structure appelée massif médian composé de deux éléments : en antérieur le processus incisif et en postérieur le processus prémaxillaire qui va constituer le palais primaire.

La formation du palais secondaire a lieu plus tard, entre la 9^{ème} et la 12^{ème} semaine et résulte de la fusion des lames palatines latérales issues des bourgeons maxillaires sur la ligne médiane suivant un axe antéro-postérieur (Tachdjian et al. 2016). Les bords antérieurs de ces lames palatines fusionneront avec le palais primaire sauf en un point correspondant au canal incisif.

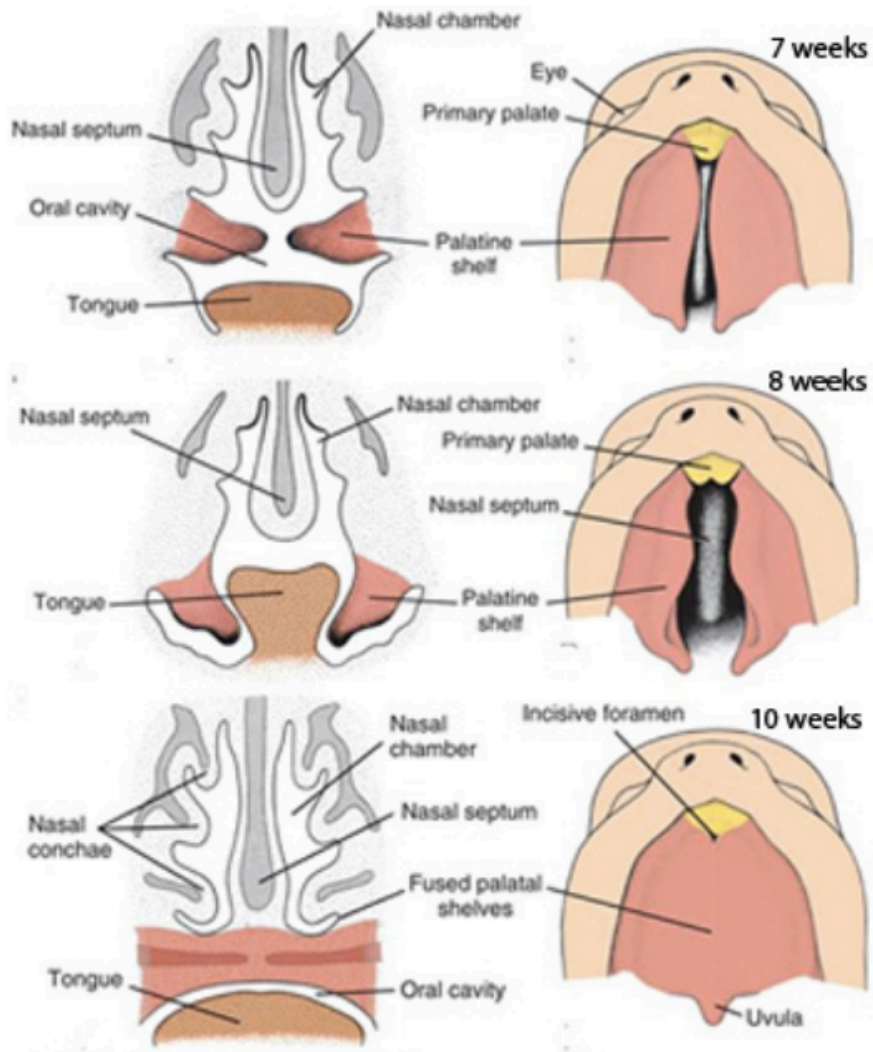


Figure 6 : Développement du palais primaire et secondaire entre la 7^{ème} et la 10^{ème} semaine (Duke's Embryology, 2020)

Cette fusion des différents bourgeons faciaux résultent d'une série d'événements sous contrôle génétique et biochimique régulés par une cascade protéique (Rice 2005; Som et al. 2014). Deux phénomènes prédominent lors de cette fusion : une croissance cellulaire principalement mésenchymateuse permettant le rapprochement des deux berges suivie de l'apoptose des cellules formant la barrière épithéliale recouvrant la surface des bourgeons (Couly 2012). La formation de la face est donc la résultante de ces mécanismes dont la dysfonction de l'un d'eux entraîne irrémédiablement une malformation faciale dont font partie les fentes.

1.2 Étiologie

L'étiologie des fentes orofaciales est hétérogène d'après de nombreuses études menées dans les pays industrialisés qui ont révélées une origine multifactorielle (Yaqoob et al. 2013). En effet il existerait une composante génétique avec près de 400 gènes impliqués (Rahimov et al. 2012) et une composante environnementale (Genisca et al. 2009). Il existe donc une interaction entre facteurs génétiques et environnementaux, les facteurs génétiques prédisposant un individu au risque de survenue de fente tandis que les facteurs environnementaux augmenteraient ces risques en altérant les gènes concernés. En outre ces fentes peuvent survenir de manière isolée ou être associées à d'autres syndromes malformatifs (Tolarová et Cervenka 1998). Les fentes survenant dans un cadre de syndrome malformatif représenteraient environ 30 % des cas (Pereira et al. 2018).

1.2.1 Étiologie génétique et syndromique

Lorsque les fentes sont d'origine génétique, celles-ci sont le plus souvent dues à une anomalie isolée pouvant être héréditaire ou découlée d'une altération génétique par l'environnement. Ces fentes isolées représentent 70 % des cas de fentes orofaciales. Dans 30 % des cas, la fente est associée à un syndrome, en effet il existe au moins 275 syndromes dans lesquels la fente orofaciale est une caractéristique primaire de ces syndromes. Ces syndromes surviennent à cause d'une anomalie génétique, le plus souvent un désordre mendélien n'affectant qu'un locus (Dixon et al. 2011; Leslie et Marazita 2013).

Type de fente	Syndrome associé	Gène impliqué
Labio-alvéolaire associée ou non à une fente palatine	Cancer gastrique héréditaire	CDH1
	Craniofrontal	EFNB1
	Roberts	ESCO2
	Holoprosencéphalie	GLI2, SHH, SIX3, TGIF
	Oro-facial-digital	GLI3
	Goldenhar	HFM
	Hydrolethalus	HYLS1
	Van der Woude	IRF6
	Retard mental lié au chromosome X	PHF8
	Gorlin	PTCH1
	Dysplasie ectodermique	PVRL1

	Ectrodactylie-ectodermie dysplasique	TP73L
	Ankyloblepharon-anomalies ectodermiques-fentes labio-palatines (AEC)	TP73L
	Tétra-amélie	WNT3
Fente palatine isolée	Oculofaciocardiodentaire	BCOR
	CHARGE	CHD7
	Stickler type 1, 2, 3	COL2A1, COL11A1, COL11A2
	Miller	DHODH
	Craniofrontonasal	EFNB1
	Kallman	FGFR1
	Crouzon	FGFR2
	Apert	FGFR2
	Syndrome de Larsen	FLNB
	Oro-facial-digital	GLI3
	Van der Woude	IRF6
	Andersen	KCNJ2
	Kabuki	MLL2
	Retard mental lié à l'X	PQBP1
	Pierre Robin	SOX9
	Di George	TBX1
Treacher Collins	TCOF1	
Saethre-Chotzen	TWIST1	

Figure 7 : Principaux gènes impliqués dans les syndromes malformatifs associés aux fentes orofaciales (Dixon et al. 2011)

Ces mutations peuvent être la résultante d'une transmission mendélienne héréditaire ou être le fruit d'interaction avec l'environnement. Les principaux syndromes associés sont : le syndrome de Van der Woude, le syndrome de Goldenhar, le syndrome de Pierre Robin et le syndrome de Treacher-Collins

1.2.2 Syndrome de Van der Woude

Le syndrome de Van der Woude fut décrit pour la première fois en 1954 (Van Der Woude 1954). Ce syndrome provoqué par une mutation du gène IRF6 et se transmettant sur le mode autosomique dominant se manifeste par des fistules congénitales de la lèvre inférieure associées ou non avec une fente oro-faciale (labiale et/ou palatine) et une hypodontie (Ordioni et al. 2014). Il s'agit du syndrome malformatif le plus souvent associé à une fente

orofaciale touchant entre 1/40 000 à 1/100 000 naissances et avec un sex-ratio de 1 (Rizos et Spyropoulos 2004).

1.2.3 Syndrome de Goldenhar

Le syndrome de Goldenhar, également appelé syndrome oculo-auriculo-vertébral ou syndrome facio-auriculo-vertébral, fut décrit pour la première fois en 1952 (Mellor et al. 1973). Il se manifeste par une atteinte des structures dérivant du 1^{er} et du 2nd arcs pharyngiens avec une hypoplasie mandibulaire avec asymétrie faciale et des malformations auriculaires, oculaires et vertébrales. Selon le site Orphanet, la prévalence de ce syndrome se situe entre 1 à 9 naissances pour 100 000.

1.2.4 Syndrome de Pierre Robin

Le syndrome de Pierre Robin, décrit par le stomatologiste du même nom en 1923 se manifeste par une triade de malformations congénitales comprenant une microdontie, d'une glossoptose et d'une obstruction des voies aériennes (Hsieh et Woo 2019). Dans 85% des cas, les patients atteints d'un syndrome de Pierre Robin présentent une fente oro-faciale (Vatlach et al. 2014). Sa prévalence se situe autour de 1 naissance pour 10 000.

1.2.5 Syndrome de Treacher-Collins

Affectant environ 1 naissance sur 50 000 (Carey 1992), le syndrome de Treacher-Collins se caractérise au niveau oro-faciale par une hypoplasie des os zygomatiques, maxillaires et mandibulaire ainsi que des anomalies péri-orbitaires (Aljerian et Gilardino 2019). Il n'y a généralement pas d'anomalie des extrémités.

1.3 Facteurs environnementaux

De nombreux facteurs environnementaux ont une influence directe ou indirecte sur le génome humain et la synthèse de protéines qui en découle. Les premières études montrant

le lien existant entre fentes et environnement datent de 1943, date à laquelle fut mise en évidence malnutrition et apparition de fentes orofaciales (Deuschle et Warkany 1956). Ces facteurs agissent principalement au début de l'embryogénèse lorsque le massif cranio-céphalique se met en place dans les deux premiers mois de gestation. Ceux sont principalement des substances tératogènes de natures physiques et chimiques.

1.3.1 Facteurs physiques

Parmi les facteurs physiques influençant l'apparition de fentes orofaciales, l'hypoxie est un facteur environnemental favorisant l'apparition de nombreuses malformations congénitales. Ainsi sur une étude in-vivo réalisée en 2018 sur le poisson-zèbre a montré que l'hypoxie durant la phase embryonnaire a une influence sur le gène HIF-1A qui pourrait avoir un rôle dans la survenue de fentes orofaciales (Küchler et al. 2018).

Les irradiations aux rayons X et Gamma durant la gestation pourraient également avoir une influence dans l'induction de fentes orofaciales. Ainsi une étude de Hiranuma et al. en 2000 a mis en évidence une corrélation entre exposition aux rayons X et apparition de fentes palatines (Hiranuma et al. 2000)

1.3.2 Facteurs chimiques

1.3.3 Tabac

Le tabac maternelle lors de la gestation est reconnu comme un facteur majeur de survenue des fentes orofaciales (Lebby et al. 2010). En l'occurrence une étude menée entre 1997 et 2001 par Honein et al. a mis en évidence qu'une consommation quotidienne supérieure à 25 cigarettes / jour par la mère lorsqu'elle était enceinte était associée à une augmentation de survenue de fentes bilatérales (Honein et al. 2007). Des études plus récentes ont confirmé que le tabagisme passif pouvait augmenter de près de 1,5 fois le risque de développer une fente orofaciale (Sabbagh et al. 2015).

1.3.4 Alcool

Souvent associé au tabac, la consommation d'alcool lors de la gestation augmenterait significativement le risque de malformation congénitale (Munger et al. 1996; Shaw et Lammer 1999). Il est avéré notamment que la consommation excessive d'alcool durant la gestation était responsable du syndrome d'alcoolisme fœtal (Clarren et Smith 1978) avec dans 10% des cas la survenue d'une fente orofaciale (Dehaene et al. 2002). Néanmoins si certaines études mettent en évidence un relation dose-dépendante telle que celles citées en amont, certaines études tendent à montrer que seule la consommation d'alcool associée à un phénotype du gène ADH1C augmenterait le risque de survenue de fente (Boyles et al. 2010).

1.3.5 Régime alimentaire

Le régime alimentaire maternelle durant la gestation est également l'un des facteurs majeurs corrélés à l'apparition des fentes orofaciales. Dans une étude contrôle de 381 patientes, Vujkovic et al. ont prouvé qu'un régime maternel riche en viande et en féculent mais pauvre en fruits et légumes augmentait significativement la survenue d'une fente orofaciale chez le nouveau-né (Vujkovic et al. 2007). Une des causes mises en avant serait la carence en acide folique, également appelé vitamine B9. Cette vitamine est présente essentiellement dans les levures alimentaires et les végétaux. Ainsi plusieurs études mettraient en évidence le rôle protecteur d'un régime supplémenté en folates contre la survenue de fentes orofaciales isolées (Shaw et al. 1995; Badovinac et al. 2007; O'Neill 2008). Toutefois d'autres recherches montrent un lien entre l'effet de ces folates et le lieu géographique du régime alimentaire, ainsi au Royaume-Uni et au Texas, des études n'ont pas montré de résultats significatifs dans la supplémentation de folates dans le régime alimentaire (Hashmi et al. 2005; Little et al. 2008). D'autres oligo-éléments auraient un rôle dans le régime alimentaire maternelle dont le plus étudié est le Zinc, quelques études suggèrent en effet qu'une concentration plasmatique faible en zinc chez la mère augmenterait les risques de survenue de fentes orofaciales chez le fœtus (Krapels et al. 2004; Hozyasz et al. 2009).

1.3.6 Médicaments

Parmi les substances médicamenteuses en cause, les bronchodilatateurs, lorsqu'ils sont utilisés lors du premier mois de gestation, augmenteraient de manière significative le risque de fentes orofaciales comme l'a montré Munsie et al. (Munsie et al. 2011). Toutefois cette étude ne permet pas de dire avec certitude si cette augmentation significative est due aux bronchodilatateurs, à la sévérité de l'asthme ou si les deux sont liés.

Les médicaments antiépileptiques et anticonvulsivants seraient également à l'origine d'effets tératogènes pouvant entraîner la survenue de fentes, bien que d'autres études soient nécessaires pour le confirmer. Parmi ces médicaments, le diazépam (Marinucci et al. 2011), la lamotrigine (Wlodarczyk et al. 2012) ainsi que la phénytoïne, la carbamazépine et les tétracyclines (Puhó et al. 2007) joueraient un rôle de premier plan.

Enfin, bien que des études in-vivo chez l'animal aient montré une association entre prise de corticostéroïdes et risque de fente orofaciale, il n'a pas été prouvé que cette association existait chez l'humain (Bay Bjørn et al. 2014).

1.4 Épidémiologie

Les fentes orofaciales représentent les anomalies congénitales les plus fréquentes de la sphère orofaciale avec une prévalence mondiale d'une naissance sur 800 (Panamonta et al. 2015). En Europe ce chiffre se situe aux alentours de 1,55 naissance pour 1000 bien qu'il existe une grande disparité entre les différents états. Ces chiffres concernent l'ensemble des cas de fentes qu'ils soient syndromiques ou non. A titre d'exemple, en Espagne et en Italie, la prévalence est inférieure à 1 naissance pour 1000 tandis qu'en Finlande se chiffre se situe à 2,56 naissances pour 1000 (Lithovius et al. 2014). En France, la prévalence des fentes orofaciales se situe à 2,1 naissances pour 1000 (Doray et al. 2012)

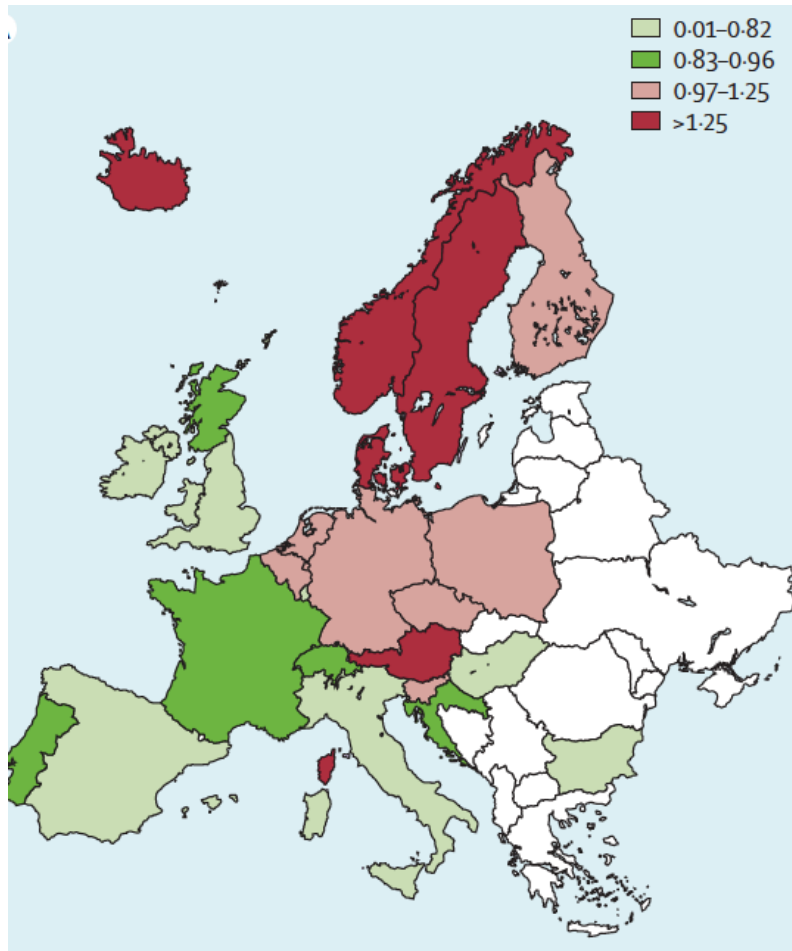


Figure 8 : Prévalence des fentes orofaciales non syndromiques dans les pays européens en naissance par 1000 (Mossey et al. 2009)

En épidémiologie il existe une différenciation entre les fentes labio-alvéolaires, uni ou bilatérales, associées ou non à une fente palatine et les fentes palatines isolées. En effet la prévalence globale des fentes labio-alvéolaires se situe à 1 naissance pour 1000 tandis que les fentes palatines isolées représentent 1 naissance sur 2500 (Parker et al. 2010). De même si la prévalence des fentes palatines isolées est équivalente à travers les ethnies, il n'en n'est pas de même pour les fentes labio-alvéolaires : les ethnies asiatiques sont généralement les plus touchées suivies par les ethnies caucasiennes et africaines (Mitchell 1997). En ce qui concerne le sexe ratio, les hommes sont plus touchés que les femmes concernant les fentes labio-alvéolaires (ratio de 2 hommes pour 1 femme) alors que c'est l'inverse pour les fentes palatines isolées (ratio de 0,5 homme pour 1 femme) (Mossey et al. 2009).

Lorsqu'elles sont labiales, les fentes sont 9 fois plus souvent unilatérales que bilatérales et le plus souvent elles sont unilatérales du côté gauche (deux fois plus fréquemment qu'au niveau du côté droit). Dans 68% des cas les fentes labiales unilatérales sont associées à une fente palatine. En ce qui concerne les fentes labiales bilatérales, elles sont associées dans 86 % des cas à une fente palatine (Bernheim et al. 2006).

1.5 Classification

Le terme de fente orofaciale regroupe un ensemble hétérogène de formes cliniques variées pouvant être interprété différemment suivant les cliniciens. Par conséquent il existe de nombreuses classifications dont les plus utilisées se basent notamment sur la morphologie (classification de Veau, de Spina, de Benoist), l'embryologie (classification de Stark-Kernaham, LASHAL) ou encore sur la sévérité de la fente (classification de Chancholle, de Rossell-Perry) (Wang et al. 2014b). Cependant il n'existe pas à l'heure actuelle de consensus sur une classification universellement acceptée. Par simplification, cette thèse limitera les classifications à celles les plus utilisées.

Classification system, Reference	A	B	C	D	E	F	G	Laterality designation

A

London Dysmorphology Database	Cleft upper lip (non-midline)	None		
ICD-10	Cleft lip	None		
Kernahan's Striped Y	Subtotal cleft of primary palate ¹	Left/Right		
RPL Schwartz <i>et al.</i>	Cleft lip	Left/Right		
ICD-9	Incomplete cleft lip	Complete cleft lip	None	
Elsahy (modification of Kernahan's Striped Y)	Incomplete cleft lip	Complete cleft lip	Left/Right	
Santiago	Submucous	Incomplete cleft lip	Complete cleft lip	Left/Right
Spina	Partial cleft lip	Total cleft lip ³	Left/Right	
LAHSHAL Kriens	Microform	Partial cleft lip	Complete cleft lip	Left/Right
LAHSN Koch <i>et al.</i>	Microform	Subtotal cleft lip	Total cleft lip	Left/Right
Onizuka <i>et al.</i>	Microform	Incomplete cleft lip ⁴	Complete cleft lip	None

Classification system, Reference	A	B	C	D	E	F
RPL Schwartz <i>et al.</i>	Bilateral cleft lip					
	101	101	101	101	101	101
ICD-10	Bilateral cleft lip					
	Q36.0	Q36.0	Q36.0	Q36.0	Q36.0	Q36.0
LAHSN Koch <i>et al.</i>	R subtotal, partially open L subtotal, partially open		R total, open L subtotal, partially open		R subtotal, partially open L total, open	
	L22 L22	L22 L22	L33 L22	L33 L22	L22 L33	L33 L33
LAPAL Liu <i>et al.</i>	R < 1/2 L < 1/2	R > 1/2 L > 1/2	R complete L < 1/2	R complete L > 1/2	R > 1/2 L complete	R complete L complete
	20002	30003	40002	40003	30004	40004
Natsume <i>et al.</i>	R 1/3 L 1/3	R 2/3 L 1/3	R 3/3 L 1/3	R 3/3 L 2/3	R 1/3 L 3/3	R 3/3 L 3/3
	L4 L1	L45 L1	L456 L1	L456 L12	L45 L123	L456 L123
Expression System Koul	R 1/3 L 1/3	R 2/3 L 1/3	R 3/3 L 1/3	R 3/3 L 2/3	R 1/3 L 3/3	R 3/3 L 3/3
	+/- li-p	+/- li+p	+/- li+p	+/- li+p	+/- li-p	+/- li-p
Smith <i>et al.</i> (modification of Kernahan's Striped Y)	R 1/3 L 1/3	R 2/3 L 2/3	R 3/3 L 1/3	R 3/3 L 2/3	R 1/3 L 3/3	R 3/3 L 3/3
	1b - 1b'	1c - 1c'	1 - 1b'	1 - 1c'	1c - 1'	1 - 1'
Harkins <i>et al.</i>	R 1/3 L 1/3	R 2/3 L 2/3	R 3/3 L 1/3	R 3/3 L 2/3	R 1/3 L 3/3	R 3/3 L 3/3

Figure 9 : Comparaison des différentes classifications utilisées pour les fentes unilatérales et bilatérales d'après Wang *et al.* 2014)

1.5.1 Classification de Veau

Victor Veau a publié en 1931 l'une des classifications les plus connues sur les fentes orofaciales en s'inspirant et simplifiant grandement la classification de Brophy (Allori et al. 2017). Ainsi sa classification se base essentiellement sur le défaut anatomique de la fente et se divise en quatre catégories (Veau, 1932).

- veau I : fente palatine limitée au palais mou ;
- veau II : fente palatine intéressant le palais mou et le palais dur ;
- veau III : fente labio-palatine unilatérale ;
- veau IV : fente labio-palatine bilatérale.

Il faut souligner que cette classification ne prend pas en compte les fentes limitées à la lèvre et à l'os alvéolaire (fente labio-alvéolaire). Cette classification minimaliste et parlante cliniquement fut très utilisée par ses contemporains.

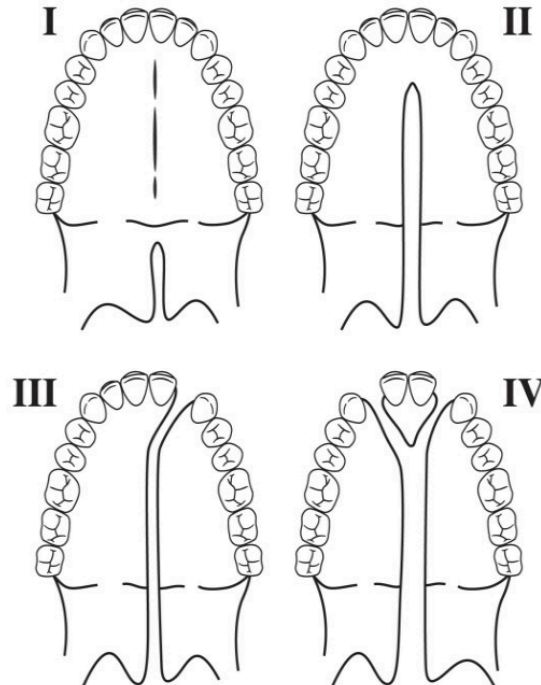


Figure 10 : Classification de Veau I, II, III, IV (Nowak et al. 2019)

1.5.2 Classification de Kernahan-Stark modifiée

La classification de Kernahan-Stark fut publiée pour la première fois en 1958 en se basant sur l'embryologie orofaciale et prenant notamment comme point de repère le foramen incisif comme point de démarcation entre palais primaire et palais secondaire. Cette classification se divise en trois catégories (Kernahan et Stark 1958).

- groupe 1 : fente affectant les structures en avant du foramen incisif, atteinte du palais primaire (lèvre et prémaxillaire) ;
- groupe 2 : fente affectant les structures en arrière du foramen incisif, atteinte du palais secondaire (palais et voile) ;
- groupe 3 : fente affectant les structures en avant et en arrière du foramen incisif, atteinte du palais primaire et secondaire.

Des qualificatifs sont ensuite ajoutés pour décrire l'unilatéralité ou la bilatéralité de la fente, le fait qu'elle soit médiane et enfin la sévérité (totale / subtotale). Cette classification fut ensuite modifiée en 1962 par Harkins et al. (Harkins et al. 1962) afin de répondre aux nouvelles recommandations émises par l'ACPA (American Cleft Palate-Craniofacial Association). Cette nouvelle classification se nommant parfois la classification ACPA se divise en quatre groupes.

- groupe 1 : fente du palais primaire ;
 - o groupe 1a : fente labiale (*cheiloschisis*),
 - o groupe 1b : fente alvéolaire (*alveoloschisis*),
 - o groupe 1c : fente labiale, alvéolaire et du palais dur primaire (*cheiloalveoloschisis*).
- groupe 2 : fente du palais secondaire ;
 - o groupe 2a : fente du palais dur secondaire (*uranoschisis*),
 - o groupe 2b : fente du palais mou (*staphyloschisis*),
 - o groupe 2c : fente du palais dur et mou secondaire (*uranostaphyloschisis*).
- groupe 3 : fente du palais primaire et secondaire (*alveolocheilopalatoschisis*) ;

- groupe 4 : fente faciale ne concernant pas le palais primaire et secondaire ;
 - groupe 4a : fente du procès mandibulaire,
 - groupe 4b : fente naso-oculaire,
 - groupe 4c : fente oro-oculaire,
 - groupe 4d : fente oro-auriculaire.

Comme pour la classification dont elle est issue, ces groupes sont caractérisés par la latéralité et la sévérité de la forme de fente. Au niveau de la latéralité sont admis les termes de : unilatérale gauche, unilatérale droite, médiane et bilatérale. La sévérité, quant à elle, est une mesure quantitative de la largeur de la fente et une mesure semi-quantitative de son extension. Au niveau de l'extension de la fente, elle est notée 1/3 (« forme mineure »), 2/3 (« forme incomplète ») et 3/3 (« forme complète »).

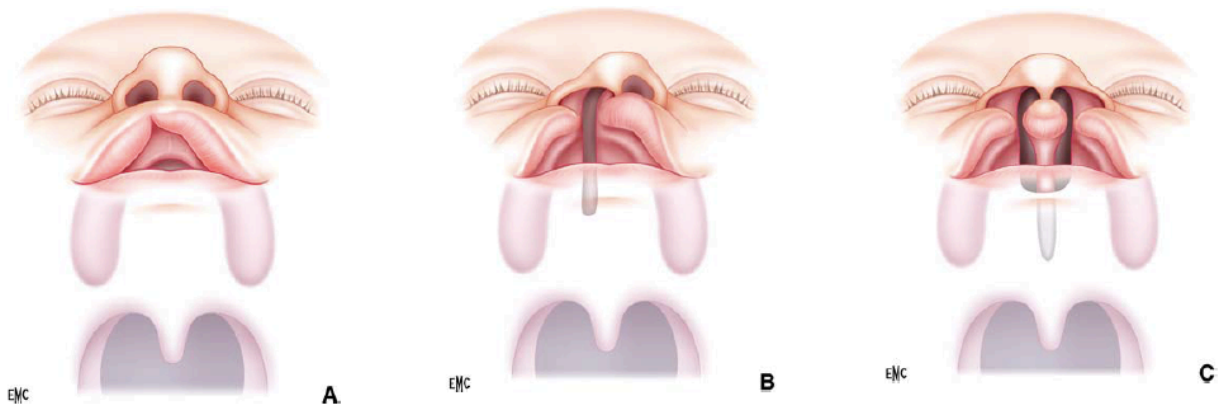


Figure 11 : Fente du palais primaire (groupe 1) selon l'EMC

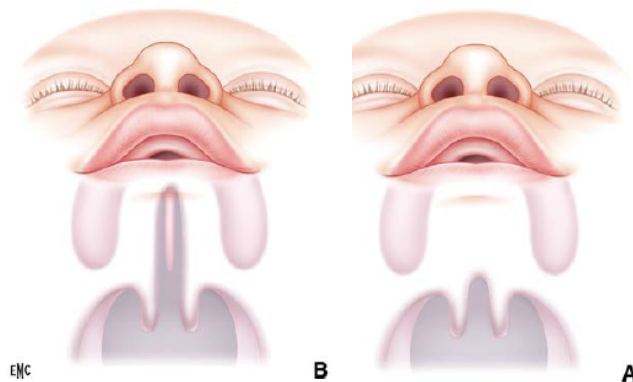
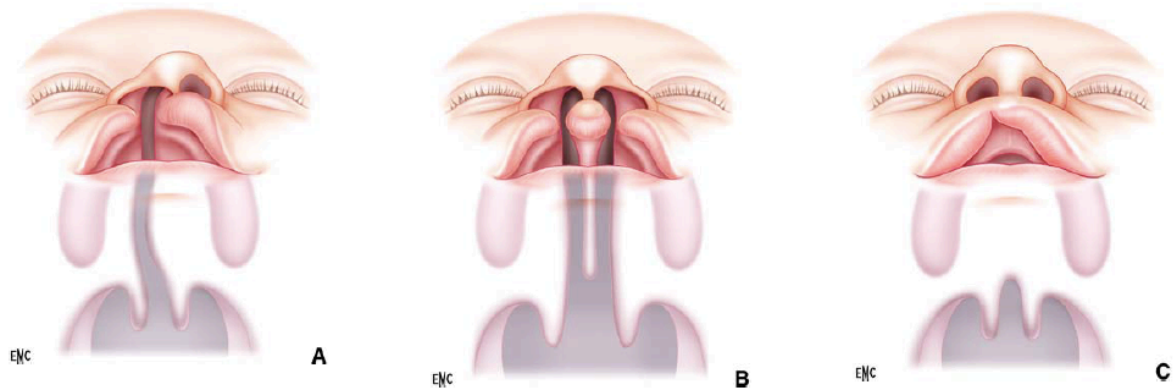


Figure 12 : Fente du palais secondaire (groupe 2) selon l'EMC



*Figure 13 : Fente du palais primaire et secondaire (groupe 3) selon l'EMC
 A : Fente unilatérale complète
 B : Fente bilatérale complète
 C : Fente unilatérale incomplète du palais primaire et du palais secondaire*

La classification de Kernahan est encore largement utilisée dans le monde notamment au travers de la traduction de cette classification en un schéma facile à appréhender. Le diagramme du « Y rayé » (Kernahan 1971) fut tout d'abord conçu pour simplifier la prise en charge des cas de fentes en utilisant un schéma visuel : le palais dur est ainsi divisé en deux boîtes, le palais mou et l'uvule figurent dans une troisième boîte tandis que les branches du Y représentent les lèvres et le palais primaire. Ce diagramme fut par la suite modifié afin de correspondre au mieux à la réalité clinique et être plus exhaustif, il fut notamment modifié par Elsayh (Elsahy 1973), Millard (Millard et Millard 1980), Friedman (Friedman et al. 1991) ou encore Larson (Larson et al. 1998). Dans ce dernier diagramme de Larson, le plus récent, la représentation des seuils nasaires par deux boîtes et le remplacement des chiffres par des lettres majuscules ou minuscules permettent une plus grande lisibilité selon que la fente soit de forme complète ou incomplète. La grande facilité d'utilisation de ce diagramme, son adaptabilité et sa lecture facile en ont fait l'outil le plus utilisé dans la classification des fentes orofaciales.

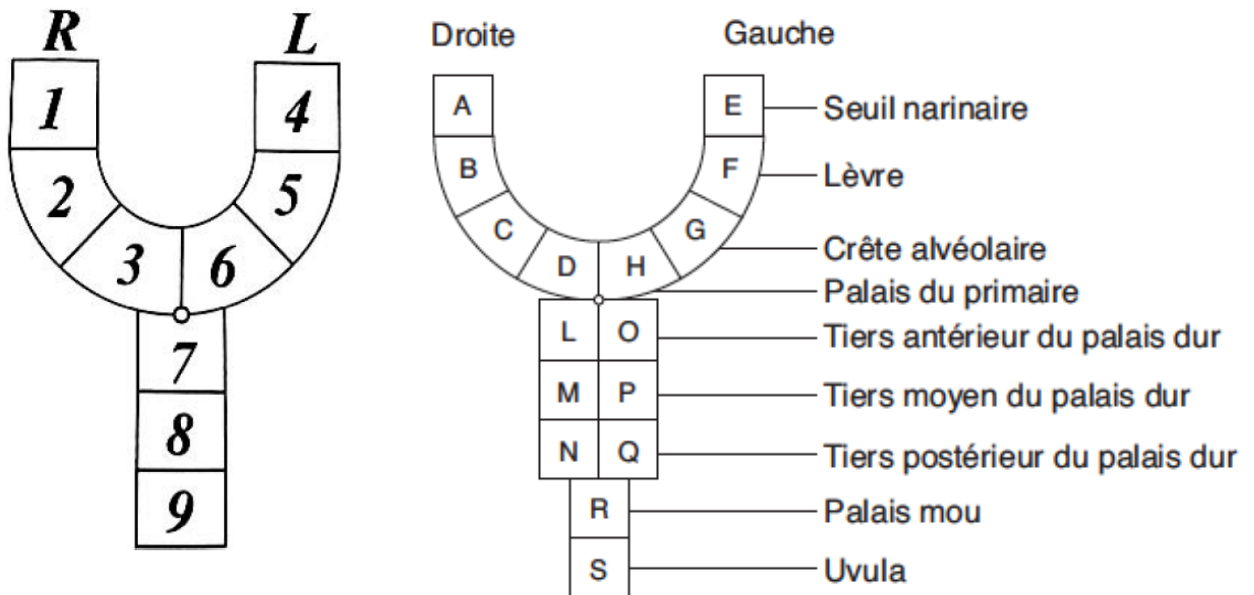


Figure 14 : Diagramme de Kernahan à gauche et de Larson à droite
 Pour celui de Kernahan : 1 et 4 : lèvre / 2 et 5 : crête alvéolaire / 3 et 6 : partie du palais dur comprise entre la crête alvéolaire et le foramen incisif / 7 et 8 : palais dur / 9 : palais mou et uvula

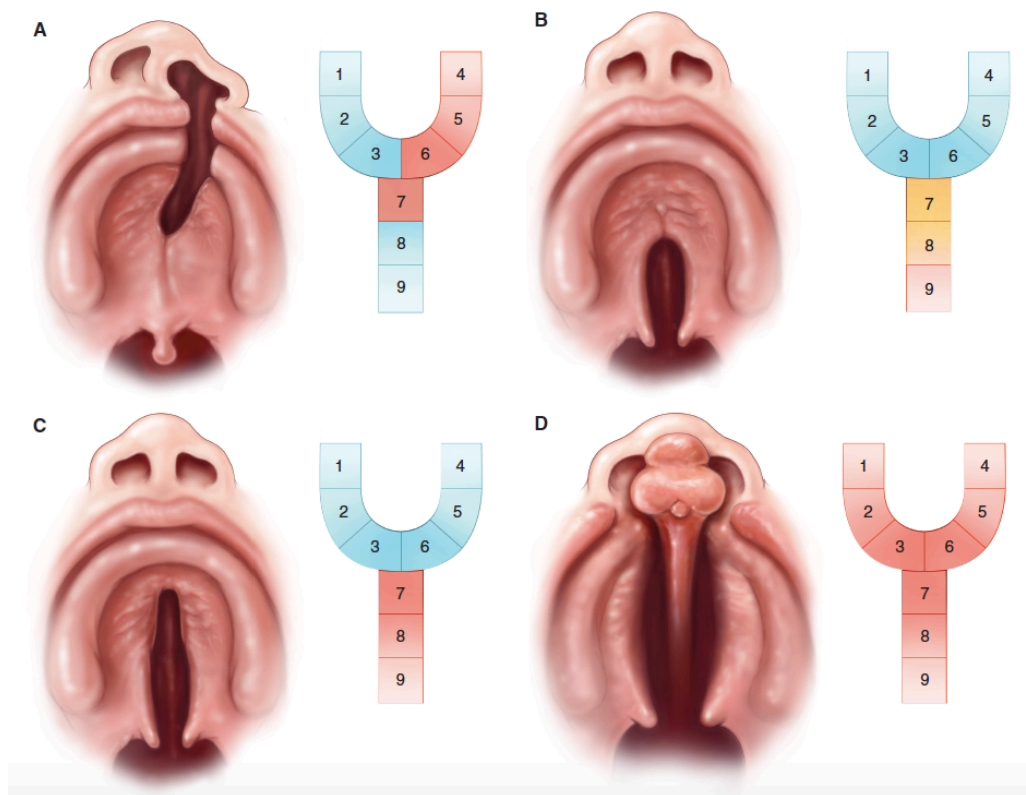


Figure 15 : Exemple de classification avec le Y rayé de Kernahan (Marazita et Mooney 2004)

1.6 Répercussion

Les fentes orofaciales ont de nombreuses conséquences pour son porteur. Les répercussions sont tout d'abord physiques affectant les tissus mous cutané-musculaires et les tissus durs dento-squelettiques. Ces atteintes peuvent avoir un impact fonctionnel et porter un préjudice esthétique se traduisant par des conséquences psychologiques à long terme.

1.6.1 Labiale

Lorsqu'elle concerne la lèvre, la fente unilatérale va diviser la lèvre supérieure en deux pans tout en respectant le philtrum avec une crête philtrale plus courte et oblique du côté fendu. La lèvre se verticalisant, elle s'enroule autour d'un pivot sous-cumellaire, l'arc de cupidon se trouve ainsi dévié en direction de la fente du côté de la berge interne. Lorsque la fente est bilatérale, on note l'absence de l'arc de Cupidon et des structures philtrales (Thomas et al. 2010).

1.6.2 Nasale

Dans les cas de fentes orofaciales, les fragments osseux nasaux, la cloison nasale ainsi que l'aile du nez vont être soumis aux forces musculaires. Dans le cas de fente unilatérale, la pointe nasale va s'aplatir et être déviée du côté sain ainsi que la cloison nasale antérieure et la columelle. Le cartilage alaire est déplacé latéralement et postérieurement du côté de la fente. Dans le cas de fente bilatérale, la pointe du nez est large, aplatie avec une columelle courte. Les cartilages alaires sont déplacés latéralement et postérieurement avec les deux orifices narinaires orientés horizontalement (Haddock et al. 2012; Kaufman et al. 2012).

1.6.3 Vélo-palatine

Au niveau du palais la fente qu'elle soit unilatérale ou bilatérale va induire un hypo développement du palais primaire et des lames horizontales de l'os palatin pouvant conduire à une communication bucco-nasale (Couly et al. 2009). Lorsque le palais mou est concerné, la

musculature du voile est affectée par la fente avec une rétraction des muscles qui vont s'insérer sur le bord postérieur des lames palatines en prenant une direction oblique. De plus la langue va se positionner en retrait et sa pointe va venir s'insinuer dans la fente et entraîner une verticalisation partielle des lames palatines (Vacher 2008).

1.6.4 Squelettique

Les fentes orofaciales induisent le plus souvent une hypoplasie de l'os maxillaire dans le sens transversale due au déficit de croissance congénital de l'étage moyen de la face et des effets iatrogènes des brides chirurgicales consécutives à la prise en charge des fentes dans leur temps primaire (Bardach et al. 1987; Ross 1987; Bénateau et al. 2007). Cette hypomaxillie et endognathie concomitante a une influence directe sur la présence d'une dysharmonie dento-maxillaire chez les patients porteurs de fentes labio-palatine (Anastassov et al. 1993).

1.6.5 Alvéolaire

Les fentes, lorsqu'elles sont alvéolaires induisent une solution de continuité au niveau de l'os alvéolaire en avant du foramen incisif (Kyung et Kang 2015). La perturbation de l'odontogénèse aux berges de la fente réduit l'os alvéolaire dans cette zone également (Rychlik et al. 2012).

1.6.6 Dentaire

Les individus porteurs de fente orofaciale présentent une plus forte propension à développer des anomalies dentaires notamment dans la zone de la fente (Cassolato et al. 2009). Près de 96,7 % des patients porteurs de fente auraient au moins une anomalie dentaire (Akcam et al. 2010). Le plus souvent, les répercussions dentaires se concentrent sur l'incisive latérale (Shapira et al. 1999; Baek et Kim 2007).

Les anomalies dentaires les plus fréquemment rencontrées sont :

- agénésie dentaire : majoritairement, il s'agit de l'incisive latérale qui n'est pas présente dans les sites de fentes dans 19,2 % à 39,3 % des cas (Tsai et al. 1998). Dans

9% des cas, l'incisive controlatérale est manquante dans les cas de fente unilatérale (Bartzela et al. 2013) suivie dans 7,8 % des cas de la seconde prémolaire mandibulaire ;

- position ectopique : dans 71,8 % des cas, il existe des anomalies de position des dents maxillaires survenant le plus souvent dans les cas de fente unilatérale (Rakotoarison et al. 2011) ;
- rotation : les rotations surviennent le plus fréquemment pour l'incisive médiale car celle-ci subit plus de force due à la pression linguale. Ainsi dans 42,7 % des cas, l'incisive médiale est en rotation axiale dans la zone de fente et dans la zone en controlatérale ce chiffre se situe à 20,7 % (Tortora et al. 2008) ;
- transposition : dans 8,6 % des cas, la transposition concerne la canine et la première prémolaire exclusivement du côté atteint par la fente dans le cadre de l'unilatéralité de celle-ci (Cassolato et al. 2009) ;
- version : dans 54,7 % il existe une version des incisives maxillaires du côté atteint avec par ordre d'importance : incisive latérale (50,8 %), incisive médiale (36,5 %) et enfin canine (12,7 %) (Rakotoarison et al. 2012) ;
- inclusion : la canine du côté atteint est le plus souvent incluse et nécessite un dégagement chirurgical dans 4,4 % à 32 % des cas (Tortora et al. 2008; Alqerban 2019) ;
- dent surnuméraire : la présence d'une dent surnuméraire au niveau de la fente est une anomalie fréquente (Tsai et al. 1998). Concernant le plus souvent l'incisive latérale, le taux de dent surnuméraire chez les patients porteurs de fente se situe aux alentours de 7% (Tortora et al. 2008) ;
- anomalie de forme : au niveau coronaire, l'anomalie la plus fréquemment rencontrée est la présence d'une dent hypoplasique, riziforme, concernant le plus souvent l'incisive latérale, cette anomalie se rencontrant dans 35 % à 37,1 % des cas

(Brattström et McWilliam 1989; Suzuki et al. 1992). Les malformations coronaires concernent l'incisive médiale dans 30 % à 32 % des cas (Dewinter et al. 2003). Au niveau radiculaire, des malformations sont observées principalement sur l'incisive médiale dans 44,1 % des cas (Sá et al. 2016) ;

- anomalie de structure : les anomalies de structure sont essentiellement représentées par des dysplasies amélaire et touchent principalement les fentes unilatérales en denture lactéale. On note une prédominance de l'atteinte des incisives médiales et latérales (22,2 %) ainsi que des canines (10,8 %) (Tortora et al. 2008).

1.6.7 Fonctionnelle

Au niveau ORL, la respiration se faisant principalement de manière orale, la fonction humidificatrice et purificatrice des muqueuses nasales est déficitaire. En effet dans les cas de fentes palatines il existe une communication oro-nasale et dans les cas de fentes labiales, il existe une dysperméabilité narinaire due à la malposition et l'hypoplasie des cartilages alaires (Felton et al. 2018). L'hypoventilation de l'oreille moyenne conduit également à l'installation d'une otite chronique séro-muqueuse par hyperplasie et hypersécrétion de la muqueuse (Kuo et al. 2013). Enfin, l'audition est atteinte dans 75 % des cas à cause des changements de pression au niveau du tympan lors de la ventilation (Aknin 2008)

La mastication est également impactée, la malocclusion résultante des fentes affecte notamment la dilacération des aliments par le secteur incisivo-canin. De plus le manque de coaptation des lèvres ne permet pas une étanchéité de la cavité orale et le voile du palais souvent plus court et dysfonctionnel entraîne une augmentation des fausses routes (Palmeiro et al. 2018).

La malposition de la langue ainsi que les dysfonctions du voile entraînent différents troubles de la phonation dès l'apparition des premiers mots. Cette phonation est notamment caractérisée par un timbre nasonné consécutif à l'insuffisance vélo-pharyngée pour une occlusion correcte entraînant une déperdition nasale (Estienne et al. 2015). D'après une étude

de Montoya et al. de 1996, un enfant sur trois porteur de fente a un retard de la parole et un enfant sur quatre a un retard du langage (Montoya y Martinez 1996).

1.6.8 Psycho-social

Les fentes orofaciales ont un retentissement psychologique pour le patient et les parents car affectant l'esthétique du visage. En ce qui concerne les parents, la fente peut entraîner une dévaluation de l'image même du nouveau-né et entraîner un désinvestissement émotionnel des parents vers l'enfant (Thibault 2014; Martínez et al. 2015). En ce qui concerne les patients, Connolly et al. ont montré dans leur revue de la littérature de 2019 que les patients avaient généralement un indice de santé mentale plus faible que la moyenne se traduisant par des troubles anxieux, dépressifs et de manque de confiance en soi (Connolly et al. 2019).

1.7 Prise en charge thérapeutique

1.7.1 Principe

Le but premier dans la prise en charge de ces malformations congénitales est le rétablissement fonctionnel et esthétique du massif orofacial dans une optique de réduction du nombre de chirurgies et des éventuelles complications associées (Dao et Goudy 2016). L'ensemble de ces étapes nécessite une prise en charge et un suivi du patient de sa naissance jusqu'à sa majorité par une équipe pluridisciplinaire incluant (ACPA 2009; Wermker et al. 2014) :

- un chirurgien plasticien ;
- un chirurgien maxillo-facial ;
- un pédiatre ;
- un ORL ;
- un orthodontiste ;
- un dentiste ;
- un psychologue ;
- un orthophoniste.

L'ensemble de cette équipe met en place un protocole de traitement permettant : une restauration esthétique du massif facial grâce à une reconstruction anatomique des tissus mous et durs (Salyer et al. 2005) avec l'objectif d'un regain de confiance en soi et une santé psychologique (Sousa et al. 2009), et une restauration des fonctions de ventilation nasale, une phonation correcte sans compromission de la croissance maxillo-faciale (Kosowski et al. 2012), une audition correcte et l'absence de pathologie au niveau de l'oreille moyenne (Sharma et Nanda 2009), ainsi que le rétablissement d'une mastication correcte et d'une occlusion de convenance (Gopinath 2013).

Le protocole mis en place diffère suivant les équipes notamment sur le calendrier des différentes chirurgies, néanmoins la majorité de ces traitements s'articulent autour de 3 temps (SFCPP 2020):

- le temps primaire : réalisé dans les premiers mois après la naissance, il va permettre la réparation de la déformation nasale, du palais osseux, du voile du palais et de la lèvre ;
- le temps secondaire : réalisé généralement en denture mixte, il permet la réparation de la fente alvéolaire par alvéoplastie associée à de l'orthodontie et de la chirurgie maxillo-faciale au besoin ;
- le temps tertiaire : se focalisant sur la gestion des reprises chirurgicales, correctives ou de gestion des séquelles notamment esthétiques au niveau labio-nasal et de fermeture des fistules au niveau du palais (Monson et al. 2014).

1.7.2 Une absence de consensus

Contrairement à d'autres protocoles de prise en charge codifiés et universellement acceptés, la prise en charge des fentes orofaciales diffère suivant les écoles tant en termes des techniques chirurgicales employées que de calendrier opératoire. Ainsi l'étude menée par Shaw et al. entre 1996 et 2000 a montré que sur les 201 centres européens de référence dans la gestion des fentes orofaciales, il existe 194 protocoles différents qui n'ont toutefois pas prouvé leur supériorité les uns par rapport aux autres (Shaw et al. 2001). De même en France, il coexiste 15 protocoles de prise en charge différents avec leur calendrier propre (Charpentier

2016). Chaque équipe possédant son savoir-faire et ses convictions, il est important de souligner que chaque protocole possède ses avantages et ses inconvénients.

Parmi ces protocoles, deux écoles émergent concernant le temps primaire (Mercier 1998):

- l'école dite « interventionniste » défendant une intervention précoce néonatale comme c'est le cas à Lille, Marseille ou Toulouse. Dans ce cas, l'intervention consiste en une chéiloplastie et rhinoplastie permettant d'unir au plus vite les tissus ostéo-muqueux afin de fermer la lèvre dans la semaine qui suit la naissance. Le but premier étant de rétablir les fonctions et de restaurer une esthétique faciale normale importante dans la relation parents/enfants (Matsuo et al. 1989). Suivant cette école, la fermeture des plans muqueux et osseux peut se faire à 6 mois en un temps avec une greffe périostée au niveau de la fente alvéolaire, on parle d'alvéoplastie primaire initiale (Bénateau et al. 2014), et du palais primaire (Stricker et Raphael 1983). Cependant des travaux récents déconseillent une chirurgie générale avant l'âge de 4 mois due à certains effets neurotoxiques des substances utilisées (Hansen et al. 2009).
- l'école dite « abstentionniste » ou « fonctionnelle » initiée par Malek (Malek 2001) se focalise quant à elle sur une gestion plus tardive de la fente débutant en entre 3 et 6 mois pour la chirurgie primaire labiale et palatine. Ce calendrier permet notamment de travailler sur des tissus plus résistants et développés facilitant les tracés d'incision et de réduire les effets iatrogènes sur la croissance de l'os maxillaire (Pavy et al. 1998). La fente alvéolaire est laissée telle quelle pour une prise en charge plus tardive à partir de 5 ans généralement. On parlera alors d'alvéoplastie primaire précoce si réalisée en denture lactéale, intermédiaire si réalisée en denture mixte et tardive si réalisée en denture définitive (Bénateau et al. 2014). Les équipes de Paris et de Nantes réalisent leurs protocoles suivant cette philosophie (Picard et al. 2011; Talmant et al. 2016).

Les patients suivis au centre de référence des malformations rares de la face et de la cavité buccale de l'hôpital Rothschild étant pris en charge au sein des hôpitaux Trousseau-Necker de

l'AP-HP, le protocole abordé dans cette thèse sera celui de l'équipe du professeur A. Picard décrit dans son article de 2011 (Picard et al. 2011).

1.8 Protocole de prise en charge des fentes orofaciales des hôpitaux Trousseau-Necker

1.8.1 Temps primaire chirurgical

Le premier temps chirurgical est consacré à la réparation de la lèvre, du voile et du nez suivant l'école fonctionnelle en considérant les mécanismes de croissance normaux chez les patients atteints de fente (Precious et al. 2001). Ce premier temps se compose de deux chirurgies qui, s'appuyant sur la technique décrite par Malek, interviennent dans le sens postéro-antérieur (Vanwijck et al. 2002).

La première chirurgie se déroulant à trois mois, va se consacrer à la fermeture muqueuse de la fente au niveau vélaire et labiale avec pour objectif :

- une réparation de la sangle musculaire labiale conditionnant l'esthétique labiale, la largeur du seuil narinaire et la faible visibilité de la cicatrice endonarinaire ;
- une réparation narinaire en parallèle de la réparation labiale permettant le repositionnement du cartilage alaire et la restauration de la perméabilité de la narine favorisant une ventilation nasale ;
- le rétablissement d'une fermeture étanche de la fente vélaire et la restauration de la fonction musculaire et sphinctérienne vélaire.

Lors de cette chirurgie, l'opérateur commence par la fermeture vélaire par une technique d'uranostaphylorrhaphie. Si les premières techniques décrites par Veau et Langenbeck avaient un important rôle iatrogène sur la croissance du maxillaire avec un palais mou trop court associé à des fistules et une incompetence vélo-pharyngée, les techniques récentes telles que la véloplastie de Furlow ou de Sommerlad semblent ne pas interférer avec cette croissance (Ravishanker 2006; Shi et Losee 2015). Très utilisée aux États-Unis, la technique de Furlow est une technique de double plastie en Z qui présente notamment l'avantage d'être associée au plus faible taux de complications au niveau de l'oreille moyenne et du tympan (Téblick et al. 2019) mais cette plastie se montre moins esthétique que la technique de Sommerlad.

Pour cette raison la technique employé à l'hôpital Necker est la technique de Sommerlad décrite en 2003, elle-même dérivée de la technique de Kriens, combinant une dissection minimale des tissus au niveau du palais dur combinée à une rétroposition de cette musculature vélaire disséquée (Sommerlad 2003).

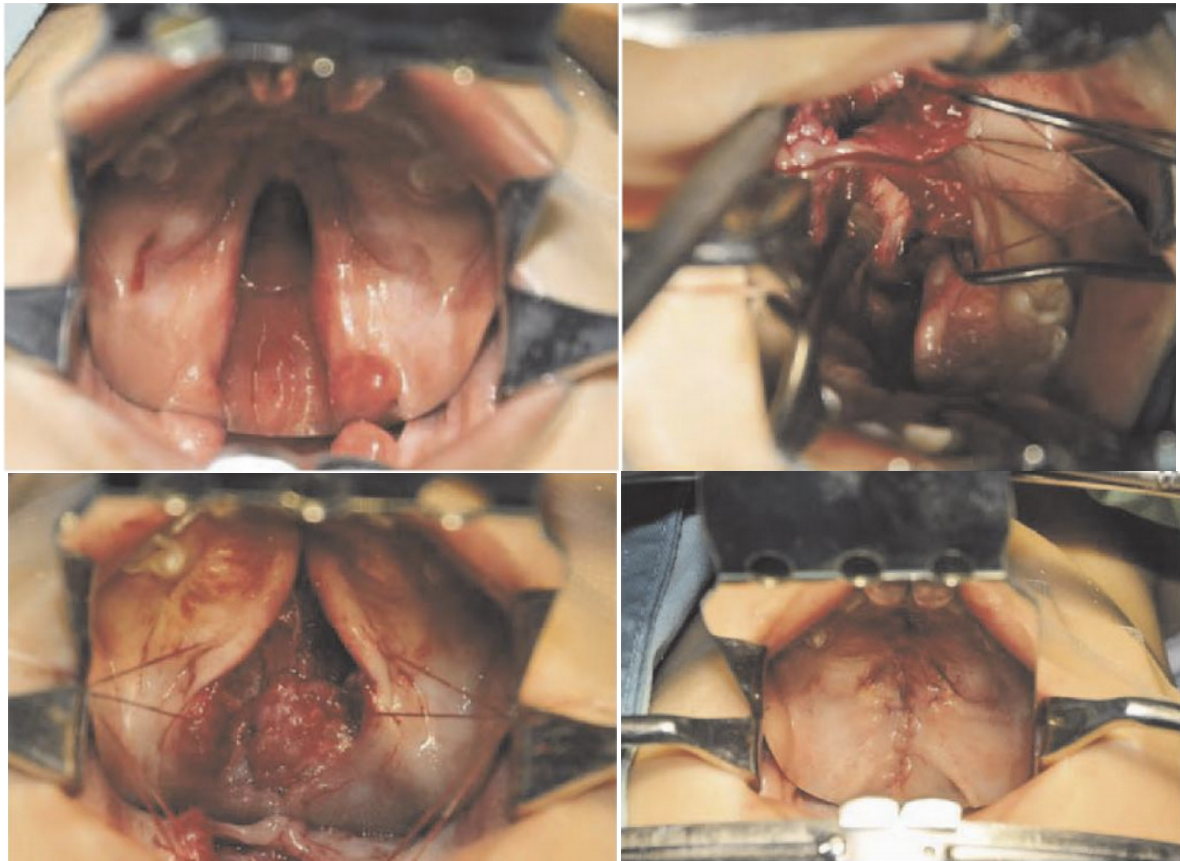


Figure 16 : Étapes chirurgicales de la véloplastie décrite par Sommerlad (Shi et Sommerlad 2013)

En haut à gauche : État initial pré-opératoire

En haut à droite : Exposition et découpe des tendons des muscles tenseurs du voile

En bas à gauche : Suture de la muqueuse nasale avec dissection et rotation latéro-postérieure des muscles entourant l'élevateur du voile

En bas à droite : État final post-opératoire

Cette chirurgie terminée, dans le même temps opératoire est réalisée la chéiloplastie. Cette chirurgie intervient sur les trois plans osseux, musculaires et peucier. Deux grandes techniques actuelles coexistent, la famille des plasties en Z dont dérive la technique de Tennison et la famille des lambeaux déplacés en rotation et avancés. Chacune des techniques vise à recréer l'esthétique labiale tout en camouflant au mieux les brides cicatricielles. Dans le cadre du protocole de l'hôpital Necker, la technique utilisée est celle décrite par Millard car elle permet une répartition équitable de la peau entre la lèvre et le nez (da Silva Freitas et al. 2012).

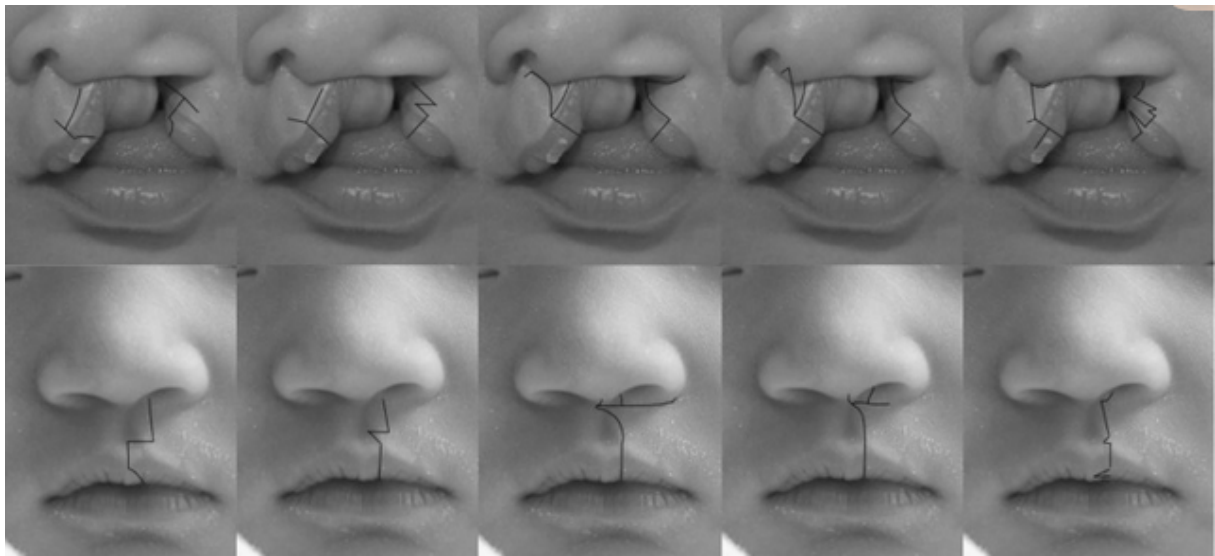


Figure 17 : Schéma des principales techniques de chéiloplastie utilisées (sur fente labiale unilatérale) (Tse 2012)

De gauche à droite : LeMesurier, Tennison, Millard, Mohler, Fischer

A cette chéiloplastie, une rhinoplastie est associée afin de repositionner la cloison nasale et le cartilage alaire ainsi que de corriger la/les narines. A la fin de l'intervention un conformateur nasal est mis en place afin de maîtriser la rétraction post-chirurgicale.

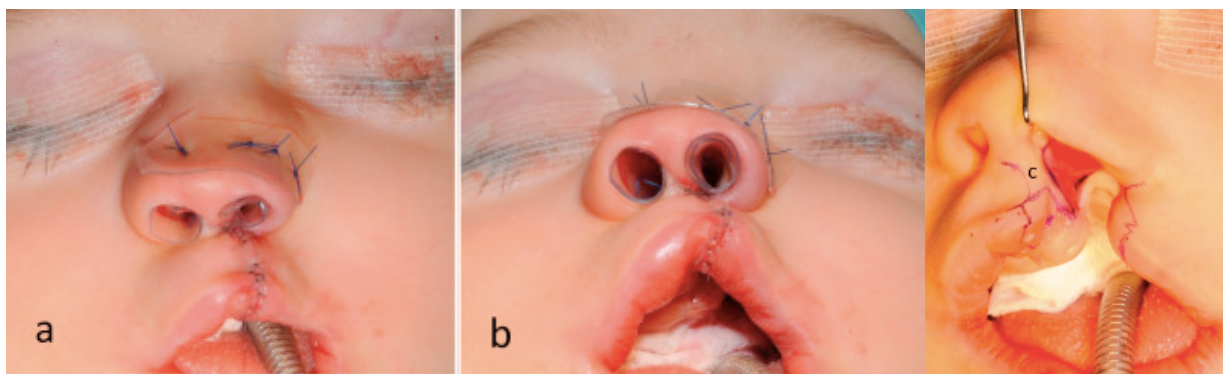


Figure 18 : Vue pré-opératoire et post-opératoire après le premier temps chirurgical muqueux (Talmant et al. 2016)

La thérapeutique primaire est ensuite complétée neuf mois après par un second temps chirurgical destiné à fermer la fente palatine osseuse. En raison de la croissance des os maxillaires et palatins et des effets de la première chirurgie, la fente osseuse résiduelle palatine se trouve fortement réduite permettant une suture sans tension entre la muqueuse nasale et la muqueuse fibro-palatine. Cela permet d'éviter une dénudation osseuse qui entraverait la croissance du maxillaire en raison de la cicatrisation secondaire. Le palais osseux est refermé jusqu'à la zone en arrière de la fente alvéolaire. Celle-ci, laissée telle quelle, subira dans la thérapeutique secondaire une alvéoplastie primaire.

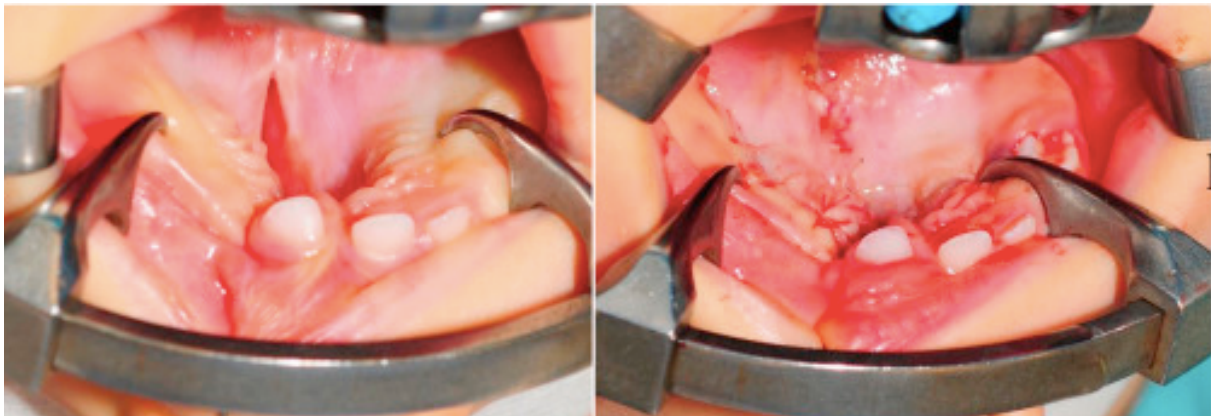


Figure 19 : Fente palatine résiduelle à 1 an (à gauche) et après fermeture en deux pans (à droite) (Talmant et al. 2016)

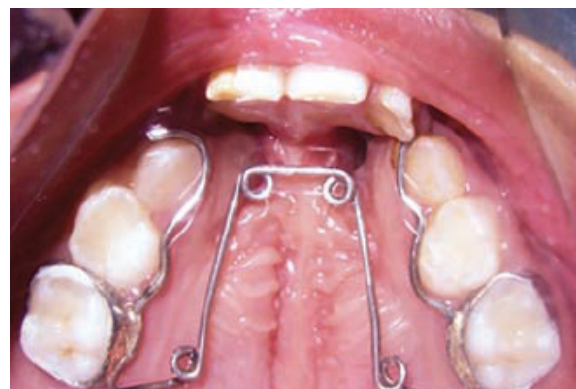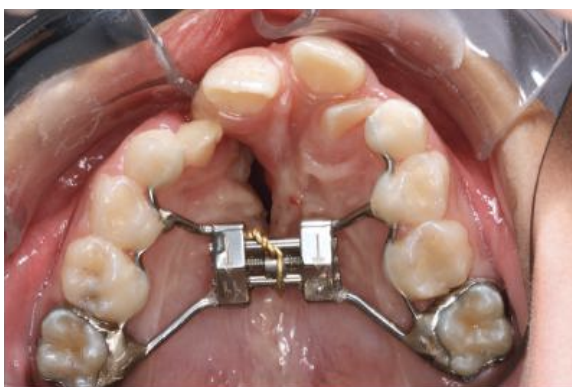1.8.2 Préparation orthodontique

Avant la prise en charge secondaire destinée à refermer la fente alvéolaire, un traitement orthodontique est effectué en denture lactéale afin de préparer l'arcade à recevoir l'alvéoplastie primaire. En effet malgré le temps chirurgical primaire effectué, les patients porteurs de fentes alvéolaires présentent le plus souvent une endomaxillie pouvant être associée à un inversé d'articulé. Le traitement agit principalement dans le sens transversal afin

d'en corriger la dysharmonie (Niez et al. 2014). Ainsi le traitement orthodontique permet (Talmant et al. 2012) :

- la correction de l'endo-alvéolie du petit fragment afin de rétablir une courbe d'arcade correcte. Généralement une distance inter-canine CC' de 32 à 35mm est recherchée (Touzet-Roumazeille et al. 2015) ;
- l'augmentation de la largeur de la fente afin d'aménager le site receveur du greffon ;
- le repositionnement du milieu inter-incisif.

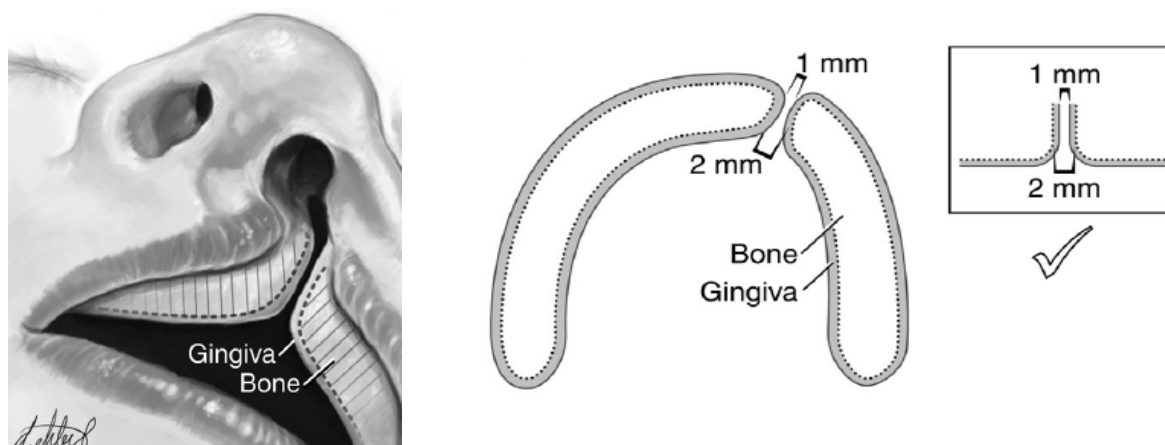
Trois appareillages orthodontiques maxillaires sont généralement utilisés. Le premier est le disjoncteur sur bagues scellées permettant un élargissement important de l'arcade dans le sens transversal. Celui-ci permet notamment une participation basale par réouverture de la suture intermaxillaire. Néanmoins, le port de cet appareillage apporte une gêne lors de la mastication et de la déglutition en perturbant la langue. Par conséquent il peut être préférable d'opter pour un appareillage amovible à vérin notamment chez le patient jeune. Le troisième appareillage est le quad-hélix fixé sur les secondes molaires lactéales, celui-ci étant indiqué lorsque l'importance du sens transversal à corriger est moindre. Cet appareil va agir principalement par expansion de l'arcade et ne fait intervenir que le remodelage des procès alvéolaires maxillaires (Emodi et al. 2015). Le quad-hélix est généralement repositionné tout de suite après l'alvéoplastie primaire et maintenu durant 3 à 6 mois afin de servir contention et de conformateur de l'arcade pour éviter la rétraction de celle-ci lors de la cicatrisation.



Figures 20 et 21 : Vue occlusale d'un disjoncteur sur bagues scellées (à gauche) et d'un quad-hélix (à droite) (Phadkule et al. 2014; Rocha et al. 2017)

1.8.3 Temps chirurgical secondaire

Le temps chirurgical secondaire correspond à la fermeture de la fente alvéolaire par une alvéoplastie primaire intermédiaire. Initialement décrite par Skoog en 1965, la gingivopériostéoplastie était alors décrite en tant que greffe osseuse sans qu'un apport d'os soit réalisé en même temps que la chéiloplastie (Dao et Goudy 2016; Jabbari et al. 2017). Dans le cadre du protocole réalisé à l'hôpital Necker, la technique employée est celle décrite par Boyne et Sands en 1972 (Boyne et Sands 1972) qui est une technique de gingivopériostéoplastie avec greffe osseuse concomitante réalisée en denture mixte entre 4 et 6 ans une fois la préparation orthodontique terminée. Idéalement il faut une largeur de fente alvéolaire résiduelle de 2 mm avec un alignement des deux/trois fragments alvéolaires formant une courbe de l'arcade satisfaisante (Hopper et Al-Mufarrej 2014). La gingivopériostéoplastie telle que décrite par Boyne et Sands permet la mise en place d'un greffon dans la zone de la fente alvéolaire, entouré de périoste afin de maximiser le potentiel de revascularisation



Figures 22 : Prérequis à la gingivopériostéoplastie suivant Hopper et al. (Hopper et Al-Mufarrej 2014)

Les objectifs de cette gingivopériostéoplastie sont multiples et visent à rétablir :

- la fermeture de la fistule oro-nasale (Cho-Lee et al. 2013) ;

- le support de la base alaire et du nez (Kokkinos et al. 1997) ;
- la continuité de l'arcade maxillaire (Vuletić et al. 2014) ;
- le maintien du support osseux des dents adjacentes à la fente (Cho-Lee et al. 2013) ;
- l'éruption spontanée de la canine et/ou de l'incisive latérale ainsi que les mouvements orthodontiques dans la zone de la fente (Takahashi et al. 1997; Dempf et al. 2002) ;
- la mise en place d'un implant endo-osseux (Takahashi et al. 2008) ;
- la fonction, notamment la phonation (Bureau et al. 2001).

Le choix d'effectuer cette gingivopériostéoplastie en denture mixte, avant l'éruption de la canine, permet de stimuler par une mise en charge mécanique, la prise de la greffe lorsque la canine fait son éruption (Weissler et al. 2016).

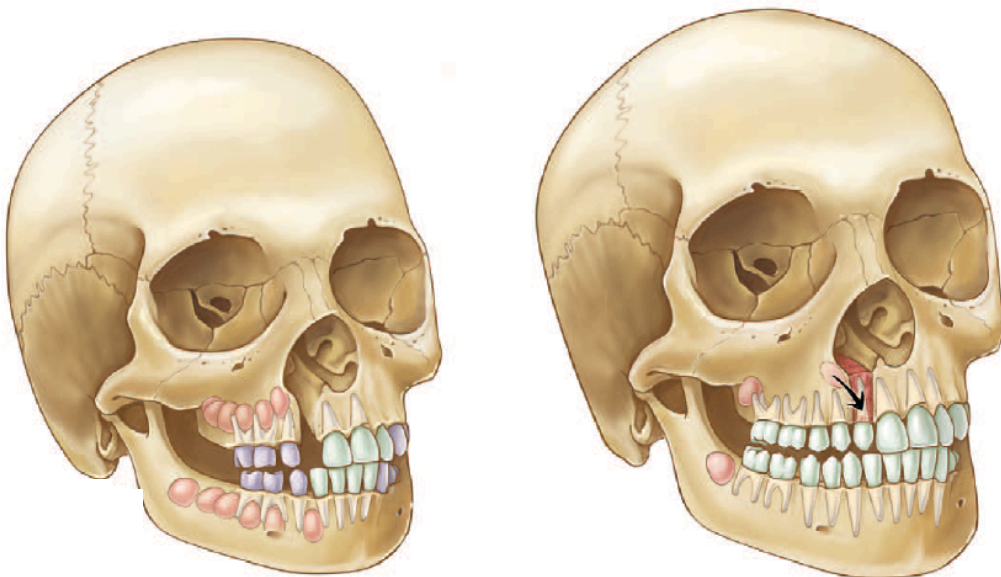


Figure 23 : Mise en place de la canine dans la zone alvéolaire greffée (Weissler et al. 2016)

La première partie de cette chirurgie consiste en une gingivoplastie où après dissection, un plan nasal et un plan oral vont être individualisés et suturés de manière étanche. Secondairement une apposition par greffe osseuse est mise en place dans l'espace résiduel formé entre le plan nasal et oral. Plusieurs greffons osseux ont été décrits dans la littérature : autogène, allogène et xénogène. Néanmoins les greffons autogènes sont préférés à l'heure

actuelle car ayant le plus de recul clinique (Liang et al. 2018). L'origine des greffons autogéniques peut également varier, ces derniers pouvant être prélevés au niveau de la calvaria, de la symphyse mandibulaire, du tibia ou encore de la crête iliaque (Santiago et al. 2014). Parmi ces sites de prélèvement, on considère celui sur la crête iliaque comme Gold Standard (Kessler et al. 2005) ; ainsi il s'agit de la technique de choix pour 87% des centres européens et 83% des centres aux États-Unis (Shaw et al. 2001; Murthy et Lehman 2005). C'est ce site donneur qui est choisi dans le protocole de l'hôpital Necker en raison de sa facilité d'accès, de la concentration élevée de cellules ostéogéniques contenues dans l'os spongieux et de la possibilité de pouvoir légèrement comprimer le greffon si besoin (Semb 2012). Les greffons iliaques ont également un taux de succès plus important que les greffons issus de la calvaria par exemple (93 % contre 80 %) (Sadove et al. 1990). De plus, les récentes techniques de prélèvement minimalement invasives ont permis de réduire les complications post-opératoires : hématome, infection profonde, lésion de structure vasculo-nerveuse, trouble de la marche, gestion de la douleur... (Saha et al. 2019).

Les principales étapes d'une gingivopériostéoplastie de fente unilatérale sont de manière schématique (Dias et al. 2018) :

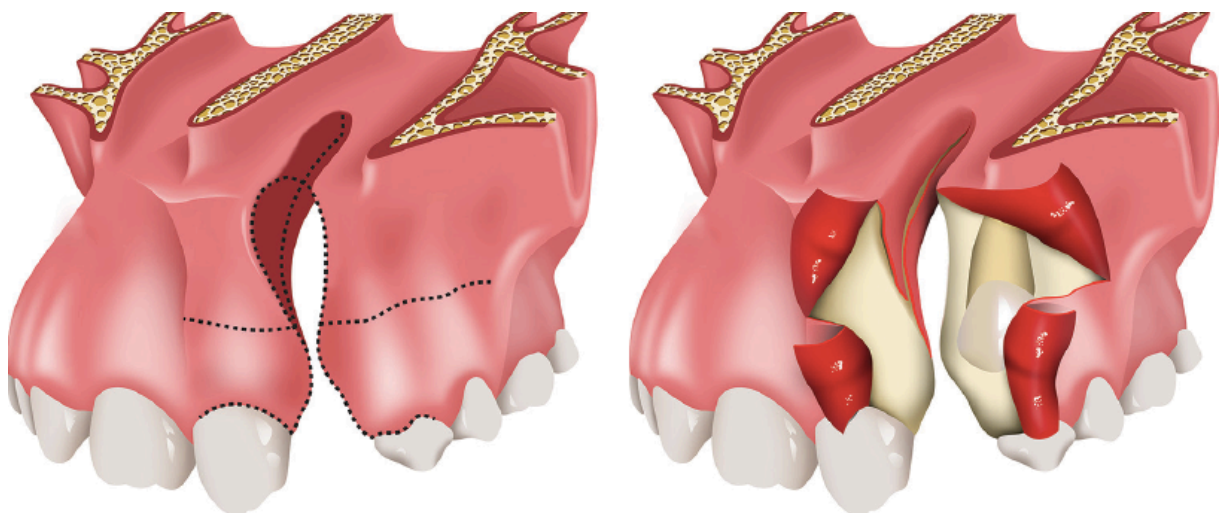


Figure 24 : Tracé de dissection et décollement muco-périosté des lambeaux (Dias et al. 2018)

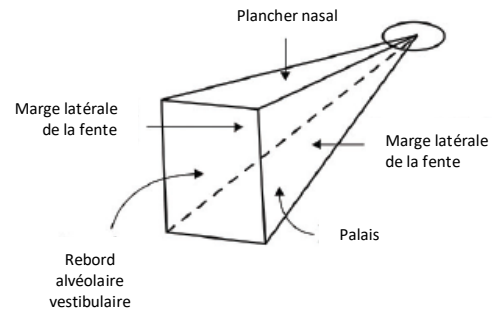
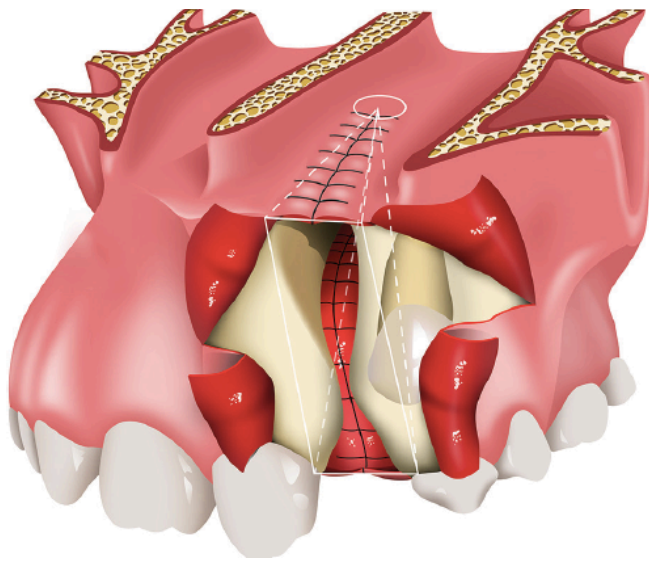


Figure 25 : Le lambeau nasal est suturé avec la partie supérieure du lambeau vomérien et les lambeaux issus des marges latérales de la fente. La muqueuse palatine est reconstituée grâce à l'avancée du lambeau palatin et de la partie inférieure du lambeau vomérien

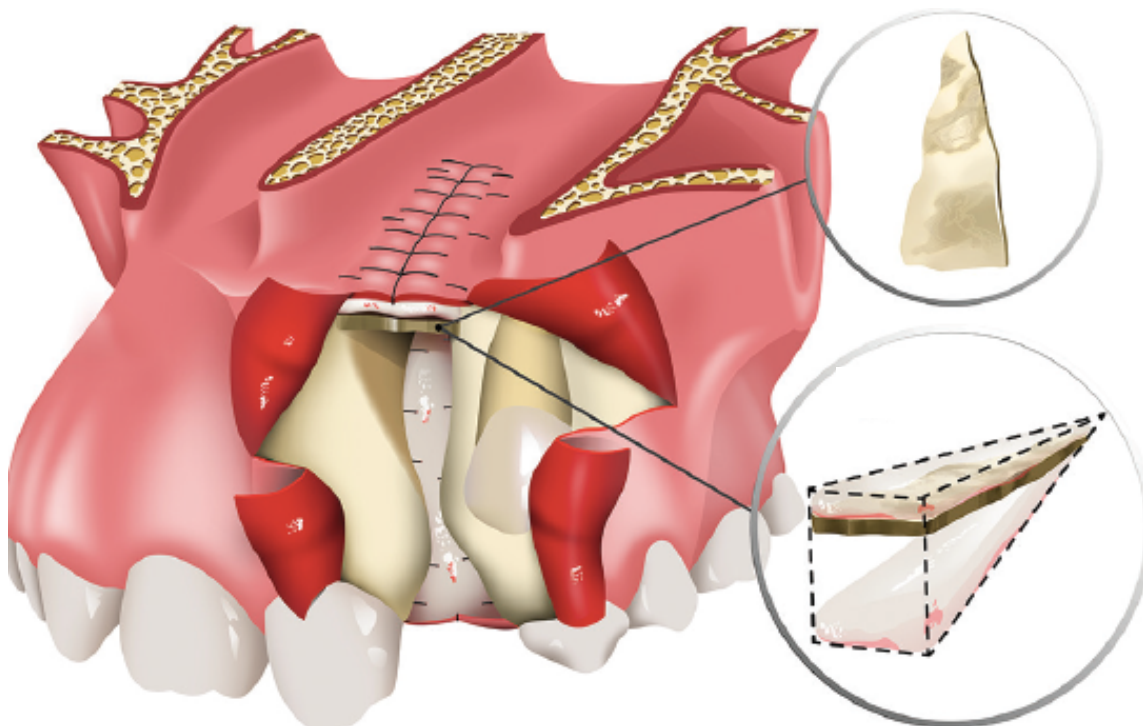


Figure 26 : L'os cortical du greffon iliaque est façonné afin de recréer le plancher nasal

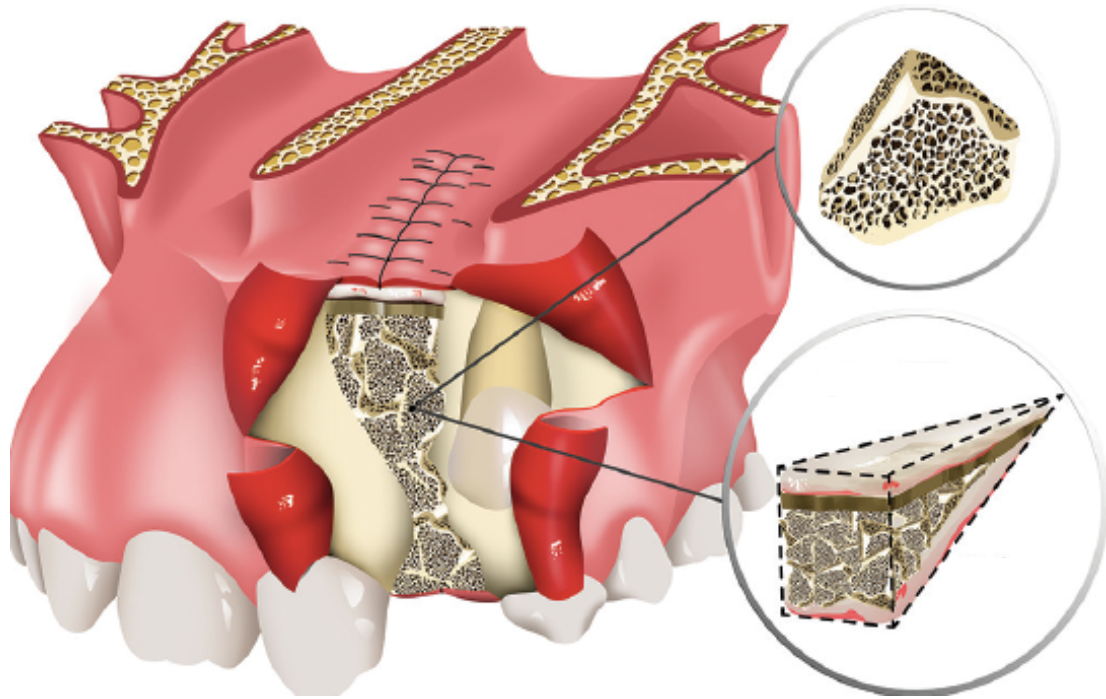


Figure 27 : Mise en place de l'os spongieux issu du greffon iliaque dans le défaut alvéolaire

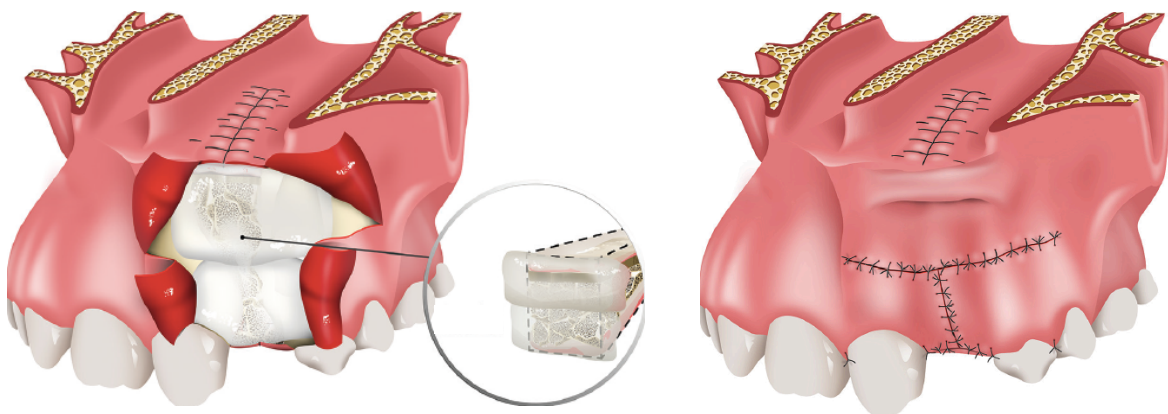


Figure 28 : Mise en place des membranes collagéniques résorbables en vestibulaire pour protéger le site et sutures des lambeaux

1.8.4 Le temps tertiaire

Le temps tertiaire se consacre à la gestion des séquelles éventuelles pouvant concerner l'ensemble des structures déjà opérées. Ainsi les principales ré-interventions sont :

- une chéiloplastie secondaire : correction du vermillon, lèvre courte dans le sens vertical, importante cicatrice cutanée, lèvre fine (Monson et al. 2014) ;
- une rhinoplastie secondaire : correction de la position des cartilages alaires, asymétrie et déformation des narines, cicatrice cutanée, déviation persistante du septum nasal, effacement du seuil narinaire (Losee et Kirschner 2015) ;
- une lipo-structure du voile : Correction de l'insuffisance vélopharyngée ;
- une alvéoplastie secondaire : Échec partiel ou total de l'alvéoplastie primaire pouvant se corriger par une seconde gingivopériostéoplastie.

1.9 Gestion de l'incisive latérale

L'incisive latérale du côté de la fente étant généralement la dent la plus affectée par la fente, cette dernière est la clé de voûte du traitement. Lorsque celle-ci est présente, la thérapeutique consiste en sa mise en place sur l'arcade sauf contre-indication (anomalie de forme ou de structure importante). Auquel cas, l'indication de son avulsion peut être posée. Que l'incisive latérale soit avulsée ou absente du fait d'une agénésie, la thérapeutique dentaire se subdivise en deux pans (Millar et Taylor 1995).

1.9.1 Fermeture de l'espace

La fermeture de l'espace par traitement orthodontique consiste en la mise en place de la canine en lieu et place de l'incisive latérale manquante, puis en un maquillage prothétique de la canine afin de la rendre similaire morphologiquement à l'incisive latérale. Le choix de cette thérapeutique s'appuie sur l'analyse de l'occlusion et du profil, de la forme et teinte de la canine et de la position des lèvres (Zachrisson 1978; Kokich et Kinzer 2005). Les critères permettant le choix de cette thérapeutique sont :

- occlusion : classe II d'Angle sans encombrement mandibulaire, Classe I d'Angle avec encombrement mandibulaire indiquant des avulsions (Tuverson 1970) ;
- profil : Un profil droit ou légèrement convexe est recherché ;
- forme et teinte de la canine : La canine doit idéalement avoir une teinte identique à l'incisive médiale, être étroite dans le sens vestibulo-palatin et mésio-distal au niveau de la jonction amélo-cémentaire et une faible convexité au niveau de la face vestibulaire ;
- position des lèvres : En cas de sourire gingival de classe I ou II de Liébart une gestion des tissus mous sera à prévoir autour de la canine afin de simuler au mieux le profil d'émergence de la latérale.

1.9.2 Ouverture de l'espace

Lorsque les patients ne sont pas éligibles aux critères de fermeture de l'espace suscités, la stratégie thérapeutique consiste en une ouverture orthodontique et au maintien de l'espace permettant la mise en place d'une incisive latérale prothétique. Cet espace idéal est déterminé à l'aide d'une cire de diagnostic prenant en compte l'occlusion et l'esthétique. L'espace mésio-distal nécessaire pour la mise en place d'une incisive latérale prothétique varie entre 5 et 7 mm avec en prérequis pour les dents adjacentes (Kinzer et Kokich 2005) :

- une incisive médiale maxillaire dont le positionnement permet une esthétique optimale ;
- une canine maxillaire positionnée dans l'embrasure créée entre la canine et la première prémolaire mandibulaire et participant au guidage en latéralité.

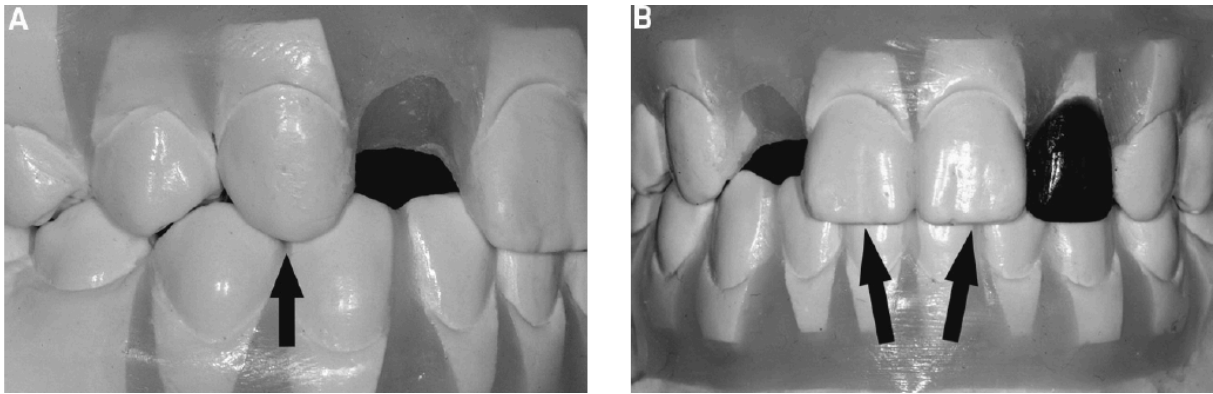


Figure 29 : Critères de mise en place de la canine (en A) et de l'incisive médiale (en B) (Kinzer et Kokich 2005)

Ces critères respectés, trois thérapeutiques peuvent être envisagées :

- une solution amovible par prothèse partielle ;
- une solution fixe dento-portée de type bridge collé ou bridge conventionnel ;
- une solution fixe implanto-portée.

La solution amovible reste le plus souvent une solution de compromis dont l'indication est le plus souvent un refus financier de la part du patient ou l'impossibilité de réalisation d'une thérapeutique fixe. Néanmoins, elles sont indiquées dans certains cas que sont : une dépression tissulaire importante, une temporisation en attente d'une solution fixe, des fistules palatines ou une communication bucco-nasale persistantes ou encore une dysfonction vélo-pharyngée. Par conséquent elles ne sont que très rarement considérées comme première option thérapeutique (Papi et al. 2015)

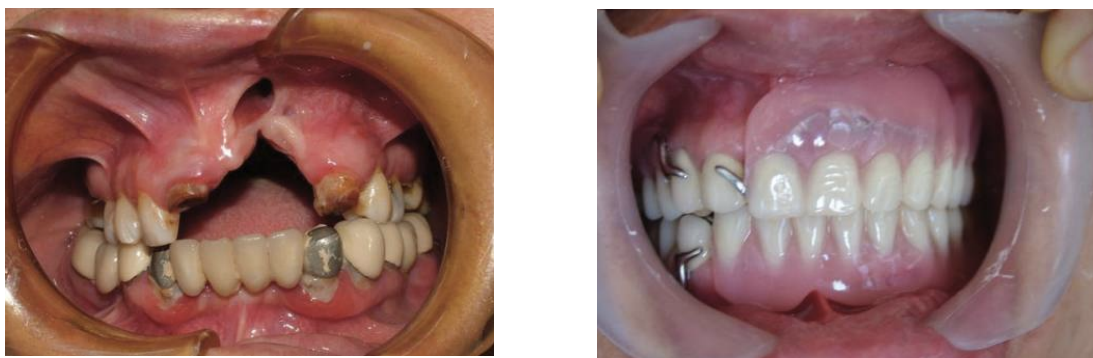


Figure 30 : Exemple d'indication d'une solution amovible (Meşe et Özdemir 2008)

Les solutions fixes dento-portées peuvent se subdiviser en deux groupes, dans le cas où les dents adjacentes sont intactes la thérapeutique de choix est le bridge collé tandis qu'en cas de dents adjacentes délabrées, un bridge conventionnel peut-être indiqué. Collé ou conventionnel, la thérapeutique dento-portée a ses indications lorsque l'environnement ostéo-muqueux ne permet pas une thérapeutique pré/péri-implantaire (Krassnig et Fickl 2011) et doit répondre aux objectifs suivants (Shillingburg et Sather 2012) :

- absence de pathologie sur les dents préparées ;
- nombre et position adéquat des dents piliers ;
- parallélisme adéquat des dents piliers ;
- espace prothétique des piliers suffisant après préparation ;
- environnement parodontal satisfaisant.

Ces solutions présentent toutefois des inconvénients inhérents à la prothèse fixée dento-portée (Tan et al. 2004) :

- préparation délabrante pour les dents piliers ;
- risque accru de lésion carieuse ;
- risque accru de parodontite ;
- risques mécaniques liés à la fracture du pilier.

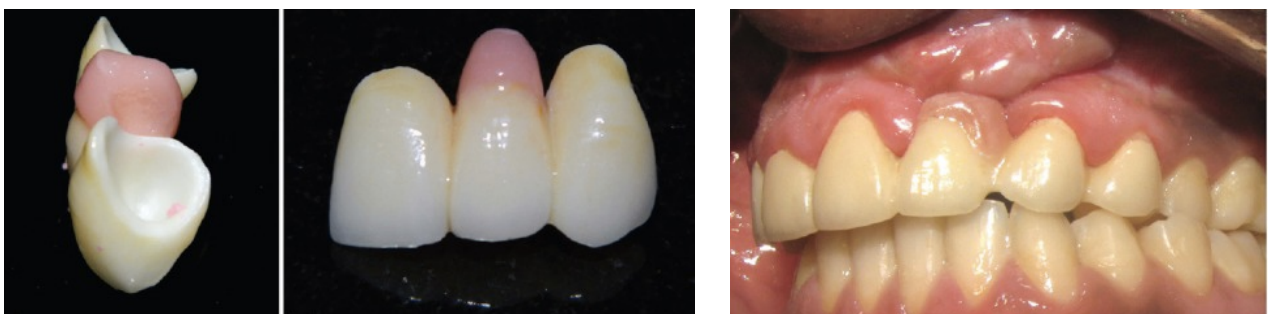

Figure 30 : Exemple de réhabilitation prothétique fixe dento-portée de l'incisive latérale (Bhandari 2017)

Enfin les solutions implanto-portées sont, depuis la mise en place du premier implant endo-osseux sur site de fente alvéolaire greffée par Verdi et al. en 1991 (Verdi et al. 1991), des thérapeutiques de choix pour la réhabilitation des pathologies de fentes (Takahashi et al. 1997; Cune et al. 2004; Wang et al. 2014a). La littérature montre en effet :

- un taux de survie moyen de 88,6 % à 5 ans selon Wermker et al.(Wermker et al. 2014) ;
- mise en charge de la greffe alvéolaire limitant sa résorption (Dempf et al. 2002) ;
- thérapeutique fixe moins délabrante qu'une solution dento-portée ;
- néanmoins le coût de cette thérapeutique conduit souvent à une non-acceptation du plan de traitement (Saint-Surin et al. 2019).

Toutefois la mise en place d'un implant endo-osseux sur un site cicatricielle de fermeture de fente alvéolaire présente de nombreuses difficultés s'apparentant à la prise en charge de trauma du maxillaire antérieur tant au niveau des tissus mous que des tissus durs (Landes 2006). Ainsi la gestion des tissus mous devra prendre en compte le tissu cicatriciel et la perte partielle de gencive kératinisée dans la zone implantaire, la gestion des tissus durs se concentrera davantage sur l'anatomie de la crête alvéolaire et la qualité osseuse associée. En effet une fente alvéolaire, même refermée, présente bien souvent un défaut osseux vertical et horizontal dont une des causes est la résorption du greffon qui n'est pas soumis à une mise en charge fonctionnelle (Honma et al. 1999) ou encore le port de prothèse amovible afin de gérer la temporisation jusqu'à la mise en place de l'implant (Tannyhill et Troulis 2019).

Afin d'évaluer plus précisément la faisabilité implantaire sur site de fente alvéolaire greffée, Molé et Simon ont proposé en 2015 la classification ACS (Alveolar Cleft Score) (Molé et Simon 2015) se basant sur une analyse tissulaire ostéo-muqueuse par l'examen clinique et radiologique. Les points analysés sont :

- la largeur de l'espace prothétique ;
- l'incisive latérale : présente, absente, dysmorphique ;
- état corono-radiculaire des dents bordantes ;
- biotype du parodonte bordant l'édentement ;
- profondeur de l'invagination épithéliale ;

- profondeur et régularité du vestibule ;
- anatomie de la crête osseuse alvéolaire.

A partir de cette analyse, un score allant de 0 à 14 est établi et permet d'orienter la thérapeutique envisagée. Ce score est toutefois à corrélérer avec d'autres facteurs non tissulaires tels que l'état de santé générale, le degré de motivation, le contexte socio-économique ou encore les habitudes néfastes (alcool, tabac).

Paramètre	Scores *	0	1	2
Espace prothétique (largeur)		inadapté (trop petit ou > 1 dent)	normal	continuité d'arcade dentée (pas de besoin prothétique)
Incisive latérale (nature)		absente	dysmorphique ou présence de 2 germes	normalement formée
Dents bordantes (état)		obturations coronaires importantes ou dent dévitalisée	dysplasies de l'émail petites cavités d'obturations de l'émail dent vitale	dents indemnes
Parodonte bordant (résistance)		pathologique ou non intégrée (poches parodontales, inflammation, récessions, dents mobiles, etc...)	sain, biotype fin ou faible hauteur de GAK	sain biotype épais hauteur de GAK suffisante
Invagination épithéliale (prof.)		vestibulaire et palatine avec communication transversale au sondage	vestibulaire ou palatine sans communication transversale au sondage	absente
vestibule (régularité)		avec fistule ou très irrégulier avec défaut de profondeur freins ou brides hypertrophiques	petites brides verticales cicatrices séquelaires horizontales	profond, régulier
Os alvéolaire (imagerie 3D)		hauteur de la crête inférieure au 3/4 de la hauteur normale	hauteur de la crête supérieure au 3/4 de la hauteur normale	hauteur normale (même si épaisseur réduite)
Interprétation	Score total:.....	faible: 0 à 8	élevé: 9 à 13	maximal: 14
Fianlité chirurgico-prothétique recommandée		chirurgie plastique parodontale et prothèse conjointe	consolidation osseuse +/- muco-gingivale et implantologie si besoin prothétique	
Type de prise en charge		praticien spécialisé (parodontie ou chirurgie orale) et centre hospitalier spécialisé	omnipraticque orientation parodontologie et centre hospitalier spécialisé	omnipraticque
Maintenance prophylactique recommandée		trimestrielle	semestrielle (si bon contrôle de plaque)	annuelle (si très bon contrôle de plaque)

Figure 31 : Score ACS (Molé et Simon 2015)

En tenant compte de ces difficultés, le praticien devra être en mesure de placer l'implant dans une position compatible avec le plan de traitement prothétique, garante d'une stabilité primaire suffisante lors de l'insertion implantaire, permettant l'ostéo-intégration de celui-ci, et *in fine*, de la réussite globale de la réhabilitation. Cette stabilité primaire dépend principalement du volume et de la qualité osseuse dans la zone implantée et celle-ci doit être clairement définie avant toute thérapeutique implantaire (Akdeniz et al. 2000; Miguel-Sánchez et al. 2015).

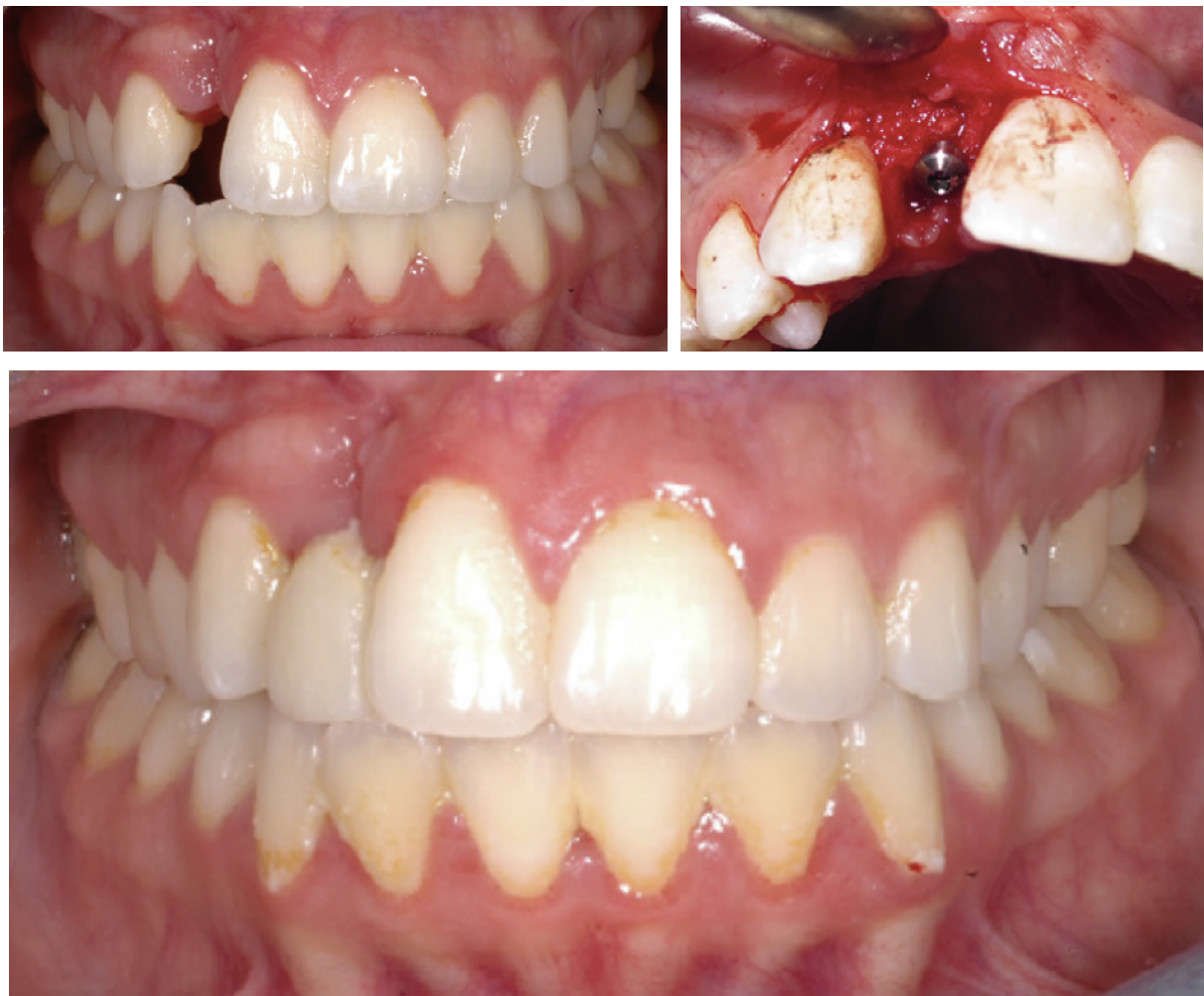

Figure 32 : Photos pré, per et post thérapie implanto-prothétique pour réhabilitation de l'incisive latérale (Tannyhill et Troulis 2019)

1.10 Problématique

Après avoir passé en revue les données scientifiques actuelles sur la prise en charge des fentes orofaciales notamment au sein de l'AP-HP, l'analyse de la littérature montre que les points suivants.

→ L'alvéoplastie primaire intermédiaire par technique de gingivopériostéoplastie est une technique satisfaisante en termes de taux de succès et de recul clinique pour la restauration de l'arcade alvéolaire.

→ Une thérapeutique de réhabilitation implanto-prothétique, chez les patients porteurs de fentes alvéolaires est actuellement la thérapie présentant le bénéfice-risque le plus favorable pour la restauration de l'incisive latérale et/ou de la canine maxillaire lorsque cela est indiqué.

→ Par conséquent il s'avère pertinent d'étudier la faisabilité d'un traitement implanto-prothétique de réhabilitation orale chez les patients présentant une fente alvéolaire traitée par gingivopériostéoplastie au sein du centre de référence des malformations rares de la face et de la cavité buccale O-RARES de l'hôpital Rothschild.

2 MATÉRIELS ET MÉTHODES

2.1 Avant-propos

La faisabilité implantaire sur les patients porteurs de fentes étant directement liée au volume osseux après gingivopériostéoplastie, plusieurs méthodologies furent proposées incluant l'analyse de l'environnement parodontal, l'esthétique ou encore l'éruption spontanée de la canine au niveau de la greffe (El Deeb et al. 1982; Tan et al. 1996). Néanmoins l'évaluation radiologique semble supérieure aux méthodes d'évaluation cliniques (Khalil et al. 2014). La technique radiographique qui fut le gold standard en radiographie bidimensionnelle fut celle décrite par Bergland en 1986. A partir d'un cliché rétro-alvéolaire, elle propose une

classification en quatre catégories en fonction de la hauteur du septum osseux interdentaire (Bergland et al. 1986) :

- type I : hauteur du septum osseux interdentaire proche de la normale (<25 % de résorption osseuse) ;
- type II : hauteur du septum osseux interdentaire égale ou supérieure à 75% de la normale (résorption osseuse comprise entre 25 % et 50 %) ;
- type III : hauteur du septum osseux interdentaire inférieure à 75 % de la normale (résorption osseuse comprise entre 50 % et 75 %) ;
- type IV : échec de la greffe avec solution de continuité entre les fragments de l'arcade (résorption osseuse supérieure à 75 %).

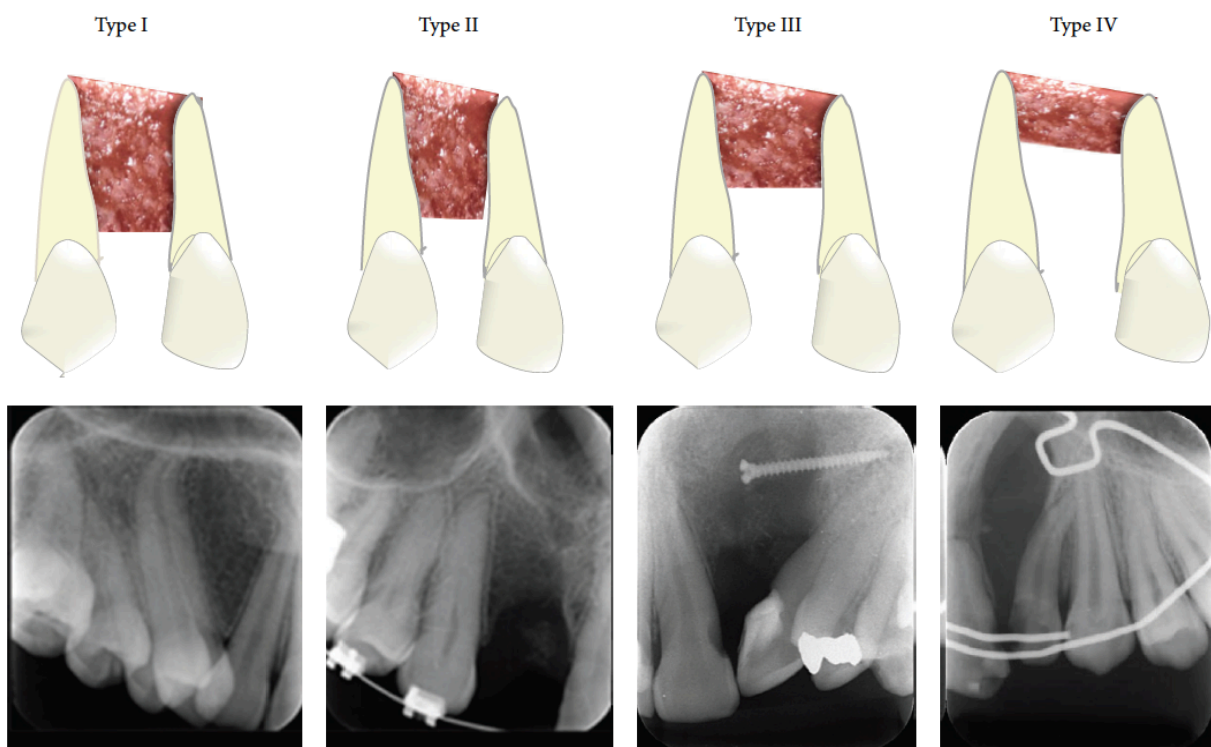


Figure 33 : Classification de Bergland schématique et clichés radiographiques correspondant (Khalil et al. 2014)

L'inconvénient de cette classification est qu'elle ne permet pas de mesure dans la région la plus apicale de la fente (Trindade et al. 2005) ni de mesure d'épaisseur osseuse dans le sens vestibulo-palatin (Suomalainen et al. 2014; Zhou et al. 2015; Lorenzoni et al. 2017).

L'imagerie tridimensionnelle, scanner et CBCT, est devenu un outil important pour donner un plus grand nombre d'information par rapport à des radiographies rétro-alvéolaires (Trindade et al. 2005; Garcia et al. 2018). En effet cela permet une analyse du volume osseux dans le sens horizontal ainsi que d'observer l'impact de la fente alvéolaire sur les structures anatomiques résiduelles telles que le plancher nasal (Anver et al. 2019). Il permet également des mesures équivalentes au Gold standard représenté par les mesures *in-situ* (Li et al. 2019). D'autre part le CBCT est privilégié par rapport au scanner car celui-ci permet une meilleure résolution (Arai et al. 1999), une exposition aux rayons X plus faible du patient (Oberoi et al. 2009) ainsi qu'une reproduction précise des structures anatomiques maxillaires en détail dans tous les plans de l'espace (Zhang et al. 2015a).

2.2 Objectif

L'objectif principal de cette étude est l'évaluation quantitative du volume osseux sur site de fente alvéolaire ayant bénéficié d'une alvéoplastie primaire intermédiaire, par technique de gingivopériostéoplastie, et dont une réhabilitation implanto-prothétique de remplacement d'incisive latérale maxillaire est envisagée. Ceci afin de valider le traitement implanto-prothétique et de prévoir les besoins pré et peropératoires. Cette analyse se fera sur les données DICOM issu de CBCT des patients présentant une fente alvéolaire.

Les objectifs secondaires seront issus de l'analyse descriptive de l'ensemble des dossiers patients afin de faire un état des lieux exhaustif des patients suivis au centre de référence O-RARES de l'hôpital Rothschild.

2.3 Lieu et type d'étude

L'étude sera rétrospective descriptive monocentrique se faisant sur un seul site : le centre des malformations rares de la face et de la cavité buccale O-RARES Hôpital Rothschild AP-HP situé au 5 rue Santerre 75012 PARIS.

2.4 Population d'étude

La population d'étude totalise 130 patients suivis pour une fente alvéolaire fermée par gingivopériostéoplastie suivant le protocole décrit pour les hôpitaux Trousseau-Necker et dont un traitement implanto-prothétique de réhabilitation de l'incisive latérale est envisagé.

2.5 Critères d'inclusion

- Patient présentant une fente alvéolaire uni ou bilatérale associée ou non à une fente palatine ;
- patient présentant un syndrome associé à une fente orofaciale ;
- patient présentant une agénésie de l'incisive latérale maxillaire ou une anomalie de forme/structure ayant entraîné son avulsion ;
- patient présentant une agénésie de la canine maxillaire ou une anomalie de forme/structure ayant entraîné son avulsion ;
- patient dont l'âge est supérieur ou égal à 18 ans ;
- patient dont le traitement orthodontique inclus l'ouverture et/ou le maintien de l'espace pour la mise en place d'une incisive latérale ou d'une canine prothétique ;
- patient dont le remplacement de l'incisive latérale et/ou de la canine maxillaire par mise en place d'une restauration implanto-prothétique est envisagée ;
- patient dont un examen d'imagerie tridimensionnelle en coupes natives a été prescrit avant le plan de traitement implanto-prothétique envisagé.

2.6 Critères d'exclusion

- Patient dont un traitement de fermeture de l'espace de l'incisive latérale par mésialisation de la canine a été effectué ou est en cours ;
- patient dont les données descriptives sont incomplètes et ne permettent pas de remplir la base de données ;
- patient présentant une pathologie affectant la densité osseuse ;
- patient présentant des restaurations métalliques suffisamment importante pour générer des artéfacts interférant avec l'évaluation radiologique ;
- patient consommant des médicaments régulièrement depuis plus de 3 mois.

2.7 Agrément administratif

L'utilisation des données radiographiques et cliniques sur dossiers patients du centre de référence de l'hôpital Rothschild AP-HP est déclarée sous le numéro 2217589 v 0 auprès de la Commission Nationale Informatique et Libertés (CNIL) pour un usage de recherche en odontologie n'impliquant pas la personne humaine suivant la méthodologie de référence MR-004. L'étude est répertoriée sous la référence MR 1615140420 de l'Institut National des Données de Santé.

2.8 Matériel d'acquisition radiologique

Les images radiographiques seront acquises dans le service de radiologie de l'hôpital Rothschild par le Dr Rufino FELIZARDO (MCU-PH). Le matériel utilisé est un CBCT Planmeca ProMax 3D Mid Proface® (Planmeca Co., Helsinki, Finlande) dont les réglages seront les suivants :

- utilisation du mode Ultra Low Dose en résolution normale ;
- utilisation du filtre de réduction de bruit numérique AINO® ;
- taille du patient : Medium ou Small ;
- taille de champ d'acquisition : 80mm x 80mm ;

- caractéristique de l'exposition : Voltage : 90kV / Intensité : 4,5 mA (Small) ou 5,6 mA (Medium) / Durée : 4 s.

Les données ainsi que les métadonnées obtenues seront stockées sous format Digital Imaging and Communications in Medicine (.dicom) et stockées sur le PACS de l'hôpital (système d'archivage et de transmission d'image) Kodak Dental Imaging Software Carestream®

2.9 Méthode d'analyse des dossiers

L'analyse de l'ensemble des dossiers patients inclus dans l'étude sera effectuée au sein de l'hôpital Rothschild. Les dossiers seront lus sur place et l'ensemble des données recueillies sera consignée dans une base de données du logiciel Excel® (Microsoft Corp., Redmond, WA, USA). Seul l'étudiant ainsi que ses directeurs de thèse auront accès à l'ensemble des informations concernant les patients permettant leur identification. Les variables incluses dans cette base de données seront : l'âge, le sexe, le type de fente, la présence d'un syndrome associé, la présence d'agénésie associée, la présence d'une canine incluse ainsi que la voie d'abord envisagée, les anomalies de forme/nombre/structure concernant les incisives latérales, la date de la chirurgie de gingivopériostéoplastie primaire/secondaire/tertiaire, l'âge au moment de la gingivopériostéoplastie, la date du dernier CBCT post-opératoire et l'âge du patient au moment de son CBCT, le traitement orthodontique envisagé et enfin le traitement prothétique de réhabilitation de l'incisive latérale envisagé lorsque celle-ci est absente.

2.10 Méthode d'analyse des données radiographiques

Les données radiographiques seront visionnées et analysées sur le logiciel gratuit Blue Sky Plan v4.5 (Blue Sky Bio, Libertyville, Illinois, USA). L'opérateur sera positionné à une distance de 30 cm du moniteur de bureau LCD IPS doté d'une résolution suffisante de 1440x900 avec 227 pixels par pouce.

Seules les images bien orientées, claires et sans artéfacts seront analysées. L'analyse des fichiers radiographiques sera effectuée par un seul examinateur afin de limiter la variabilité inter-opérateur.

Sur l'ensemble des CBCT maxillaires obtenus, la courbe curviligne sera tracée et passera par les points suivants sur une coupe axiale situé à mi-hauteur au niveau des racines des dents sur arcade maxillaire : au milieu des 3 racines de 17/27, au milieu de la racine de 15/25, au milieu de la racine de 13/23 et au milieu de la crête entre 11/21 (Masri et Driscoll 2015)

Les coupes perpendiculaires obliques d'épaisseur 1mm seront obtenues à intervalles réguliers de 2 mm orthogonalement au tracé de la courbe curviligne.

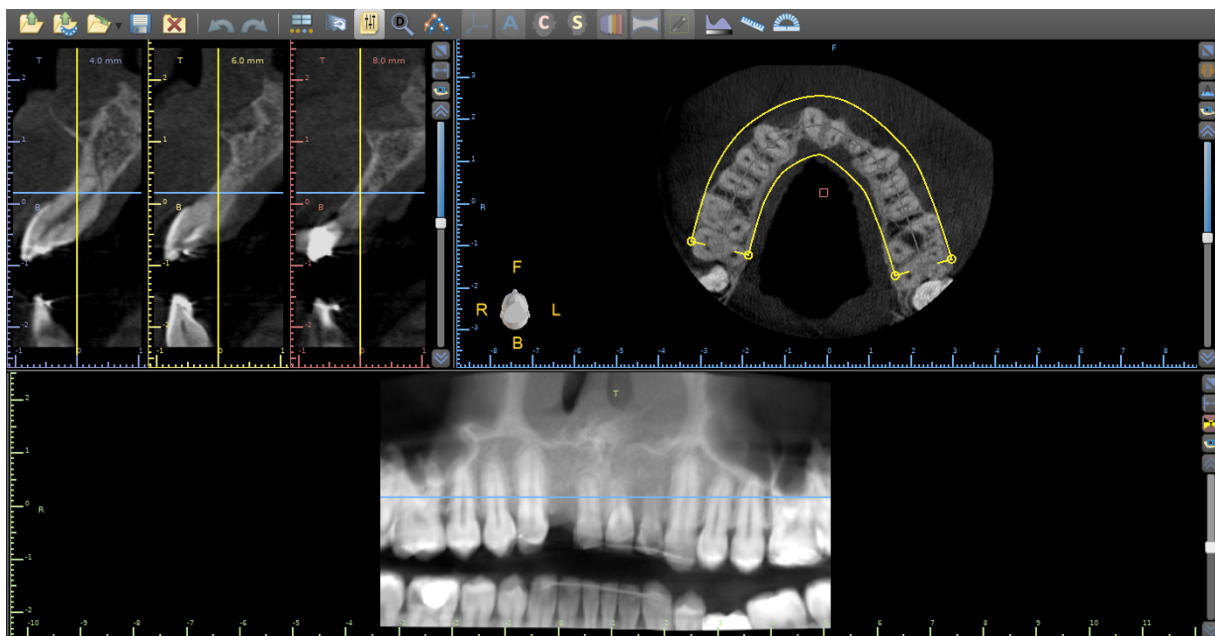


Figure 34 : Tracé de la courbe curviligne

Un projet prothétique virtuel sera calculé à l'aide de l'algorithme du logiciel Blue Sky Plan afin de simuler une incisive latérale et déterminer ainsi le grand axe idéal implanto-prothétique.

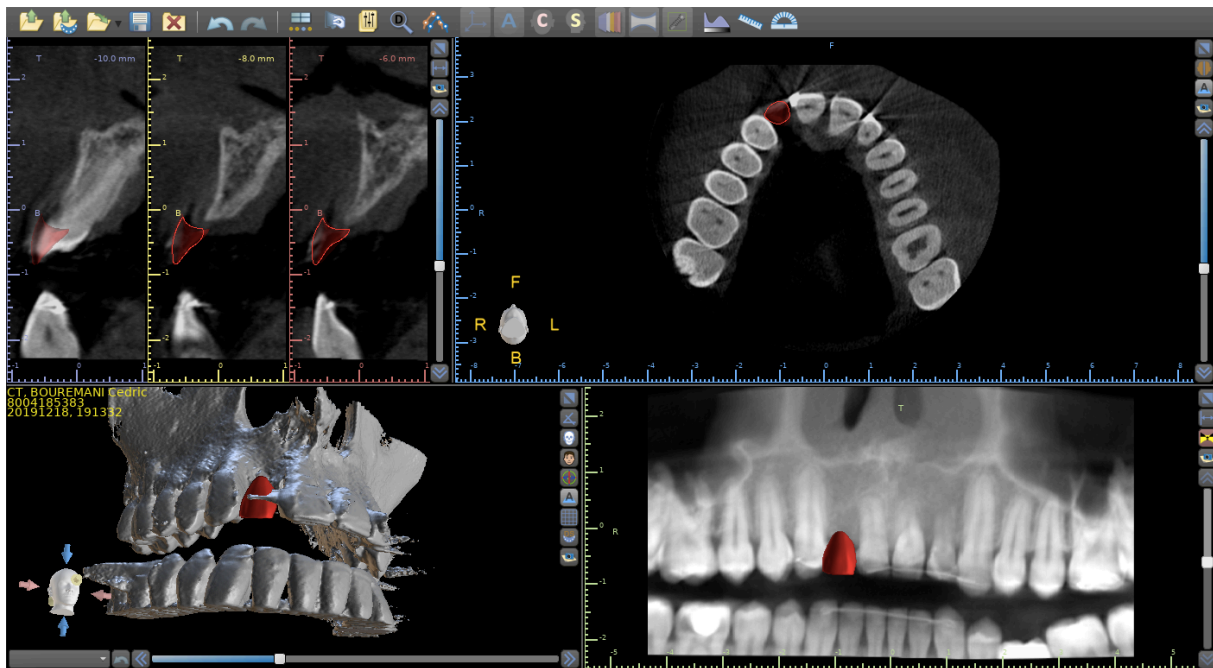


Figure 35 : Réalisation du projet prothétique virtuel

L'ensemble des mesures, hauteur et épaisseur sera effectuées sur la coupe perpendiculaire oblique passant par le grand axe du projet prothétique virtuel. Le choix de cette orientation de coupe pour les mesures de volume de crête osseuse étant considéré comme le Gold standard (Zhang et al. 2015).

2.10.1 Mesure de hauteur osseuse de la crête alvéolaire

La hauteur de crête osseuse au niveau de la zone à réhabiliter est mesurée en traçant un segment parallèle au grand axe de la restauration prothétique, sur la coupe perpendiculaire oblique passant par le milieu mésio-distal de la restauration, ayant comme extrémité le sommet de la crête alvéolaire et le plancher des fosses nasales (Uribe et al. 2013; Zhang et al. 2015).

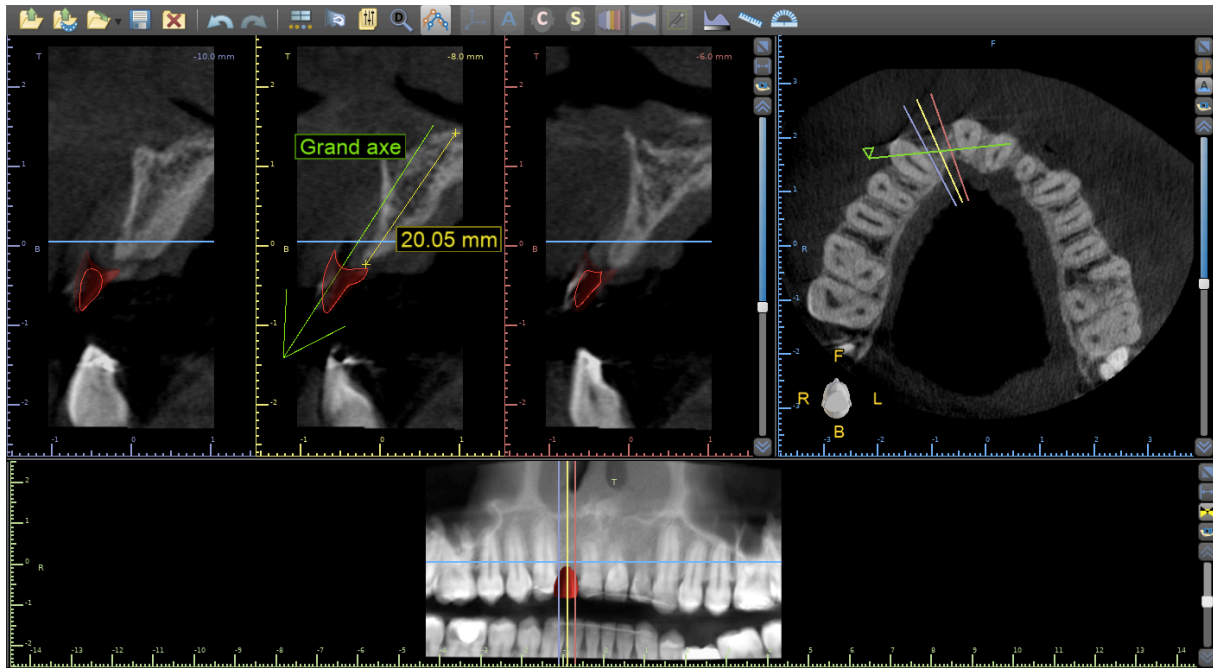
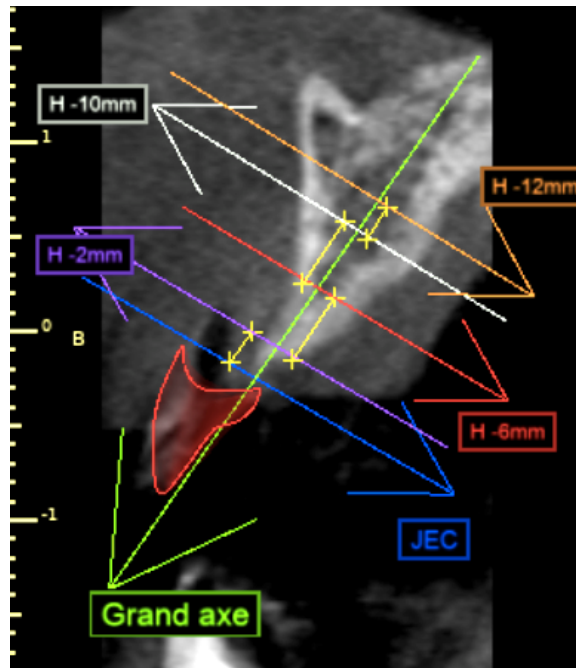


Figure 36 : Mesure de la hauteur osseuse de la crête alvéolaire

2.10.2 Mesure de l'épaisseur de la crête alvéolaire

La ligne de jonction amélo-cémentaire sera déterminée sur les coupes axiales car celles-ci permettent de la déterminer avec plus de précision (Castro et al. 2016) et considérant le jeune âge des patients, celle-ci se situe généralement à 1mm apicalement du niveau osseux interdentaire (Gargiulo et al. 1961).

Le placement de l'implant dans le sens vertical doit prendre en compte une position du col implantaire de 2mm apicalement à la jonction amélo-cémentaire des dents adjacentes (Buser et al. 2009). De plus d'après AlRushaid et al. des mesures à 2 / 4 / 6 et 10 mm apicalement à la jonction amélo-cémentaire permettent d'évaluer qualitativement le risque de fenestration dû à la concavité vestibulaire de la crête alvéolaire au niveau du secteur incisif maxillaire (AlRushaid et al. 2016). Enfin une longueur minimum de 10 mm est préconisée pour un implant endo-osseux en site de fente alvéolaire fermée à l'aide d'une gingivopériostéoplastie (Saint-Surin et al. 2019). En prenant en compte l'ensemble de ces paramètres, les mesures de l'épaisseur de l'os alvéolaire seront effectuées orthogonalement au grand axe de la restauration prothétique virtuelle à 2 / 6 / 10 et 12mm apicalement par rapport à la ligne de jonction amélo-cémentaire. Ces mesures seront effectuées entre le point le plus vestibulaire et le plus point le plus palatin de la corticale osseuse.



*Figure 37 : Mesures de l'épaisseur de la crête alvéolaire
 En bleu le niveau de la ligne de jonction amélo-cémentaire / En violet la ligne représentant le niveau 2mm apicalement à la JEC / En rouge la ligne représentant le niveau 6mm apicalement à la JEC / En blanc la ligne représentant le niveau 10mm apicalement à la JEC / En orange la ligne représentant le niveau 12mm apicalement à la JEC*

2.10.3 Critères de planification implantaire

Afin de correspondre au système implantaire le plus couramment utilisé dans le centre de référence O-RARES, l'implant simulé dans la planification sera un Straumann[®] Bone Level Tapered Roxolid SLA NC de dimensions 3,3 x 10 mm.

Les critères de positionnement de l'implant seront les suivants :

- positionnement de l'implant en accord le projet prothétique ;
- col implantaire 2mm plus apicalement que la jonction amélo-cémentaire (Buser, 2009) ;
- une distance entre l'implant et les racines dentaires adjacentes de minimum 1,5 mm (Tarnow et al. 2000) ;
- une distance minimum de 3mm entre le centre de l'implant et le rebord osseux alvéolaire vestibulaire (Pucciarelli et al. 2019).

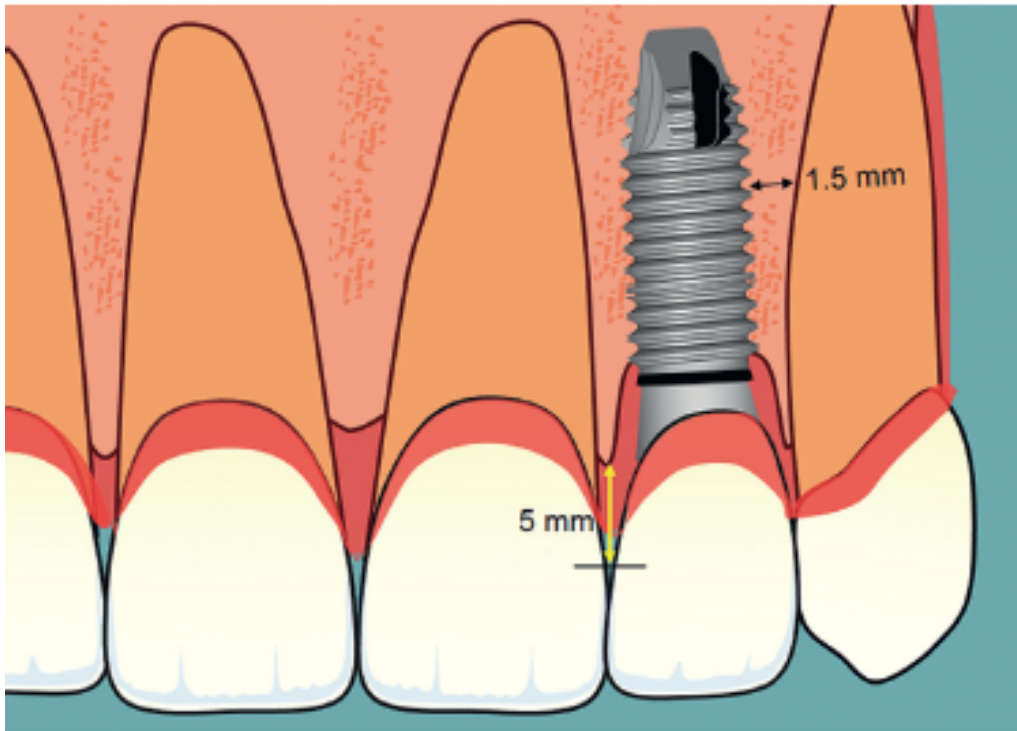


Figure 38 : La distance entre l'implant et la racine de la dent adjacente doit être de 1,5 mm minimum. Le point de contact entre la dent adjacente et la dent prothétique doit se situer à moins de 5 mm coronairement à la crête osseuse afin de recréer la papille (Pucciarelli et al. 2019)

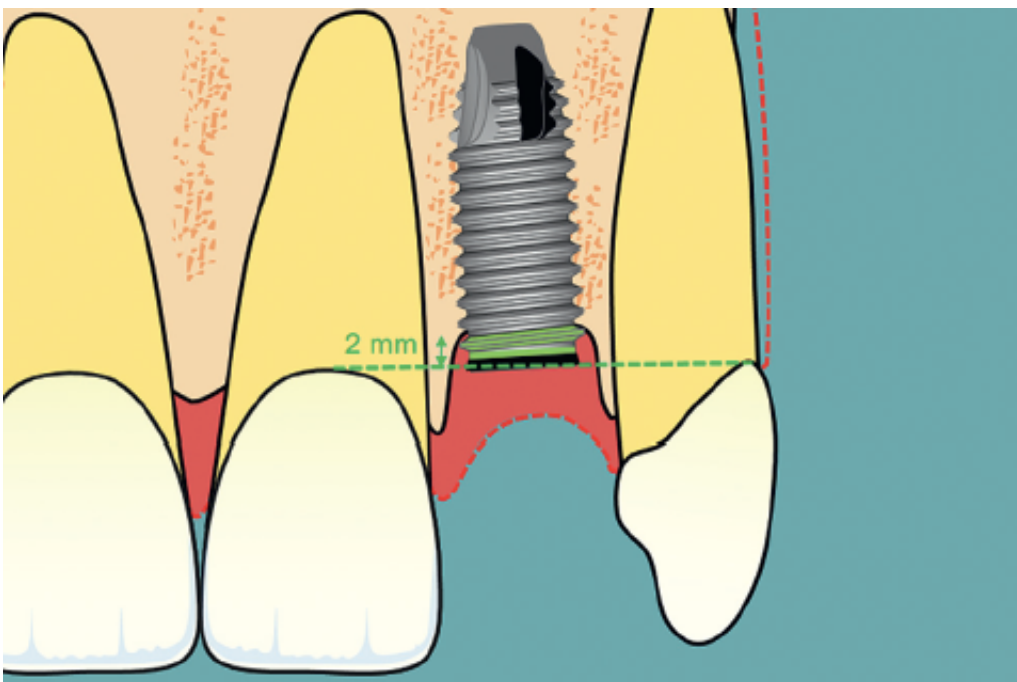


Figure 39 : Le col implantaire doit être enfoui 2 mm apicalement par rapport au sommet de la crête osseuse (Pucciarelli et al. 2019)

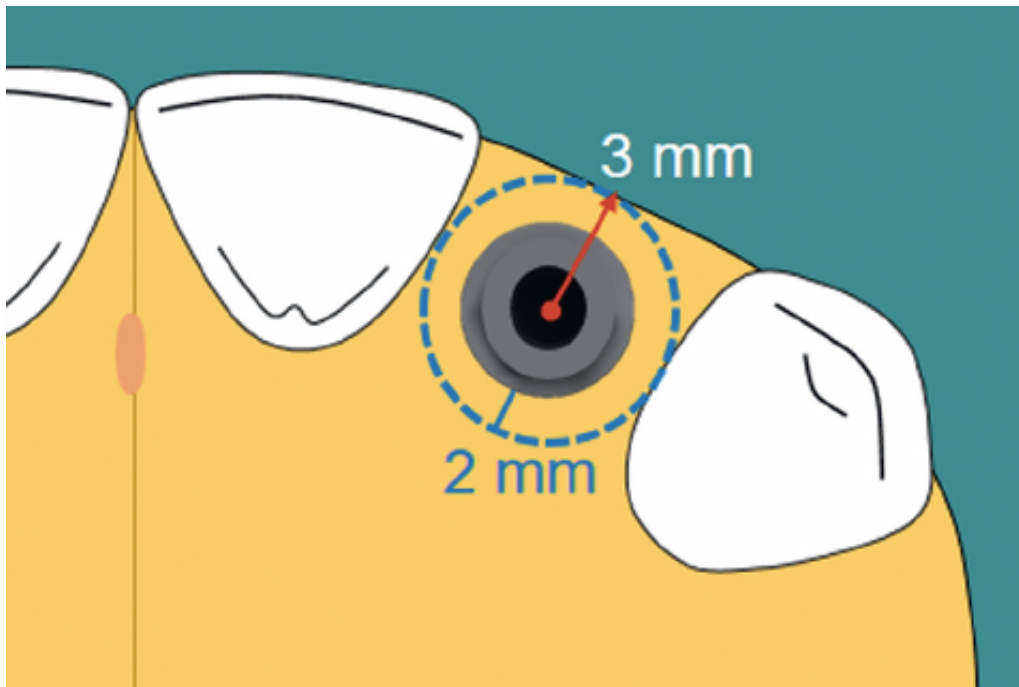


Figure 40 : La distance entre le centre de l'implant et la corticale vestibulaire doit être au minimum de 2mm (Testori et al. 2018) et de 3mm idéalement (Pucciarelli et al. 2019)

Le projet implantaire virtuel permettra d'évaluer la nécessité de greffe tertiaire pré ou per-implantaire. D'après Tannyhill et Troulis, un défaut horizontal inférieur à 3mm peut-être corrigé lors d'une chirurgie d'augmentation osseuse per-implantaire, mais au-delà une chirurgie de reconstruction pré-implantaire sera envisagée. (Tannyhill et Troulis 2019).

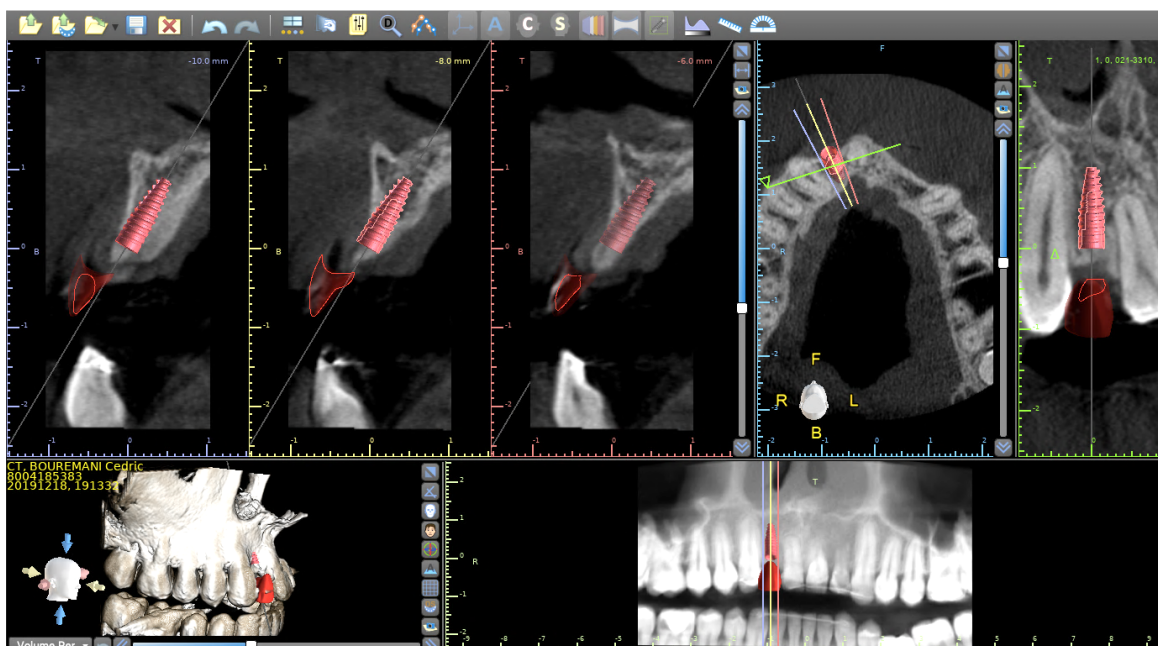


Figure 41 : Placement implantaire suivant le projet prothétique virtuel

2.11 Fiabilité intra-examineur

Afin de limiter le biais lié à l'examineur unique au niveau des mesures effectuées, une seconde série de mesures obéissant au même protocole a été effectuée sur 5 patients tirés au sort 5 semaines après les premières observations. Ces deux séries de mesures vont permettre de vérifier la concordance statistique en appliquant le test de Kendall évaluant l'accord entre deux observateurs pour des variables quantitatives continues. Dans le cadre de cette thèse, ce test sera appliqué à un unique observateur réalisant le même travail à deux instants t distincts simulant de ce fait un même travail réalisé par deux observateurs. Plus généralement le tau-B de Kendall mesure la corrélation de rang entre deux variables quantitatives continues (Kendall 1938).

2.12 Présentation des résultats et analyse statistique

Les analyses statistiques descriptives et la réalisation des diagrammes associés ont été réalisées à l'aide des logiciels Excel® (Microsoft Corp., Redmond, WA, USA) et IBM SPSS® (v25.0). Toutes les mesures sont indiquées en moyenne \pm SD.

3 RÉSULTATS

3.1 Résultats issus de l'analyse descriptive des dossiers patients

Cette partie sera consacrée aux données extraites des 130 dossiers patients papiers suivis au centre de référence pour une fente orofaciale. Pour chaque variable étudiée, le nombre de dossiers inclus sera précisé. En effet, il s'avère qu'un nombre non négligeable de dossiers sont à exclure en fonction de la variable observée notamment pour trois raisons :

- dossier incomplet ou non rempli ;
- l'âge précoce du patient ne permet pas encore l'observation de certaines variables ;
- patient perdu de vue en cours de traitement.

3.1.1 Répartition du sexe des patients suivis

Cette variable sera analysée sur 130 dossiers patients. Les résultats montrent une majorité de patients de sexe masculin (59%) et 41% des patients sont de sexe féminin.

3.1.2 Présence de syndrome associé

Cette variable sera analysée sur 130 dossiers patients. L'absence d'information dans le dossier sera considérée comme l'absence de syndrome associé. 8 % des patients présentent un syndrome associé avec une majorité de Van der Woude (3 patients) et de syndrome de Goldenhar (2 patients).

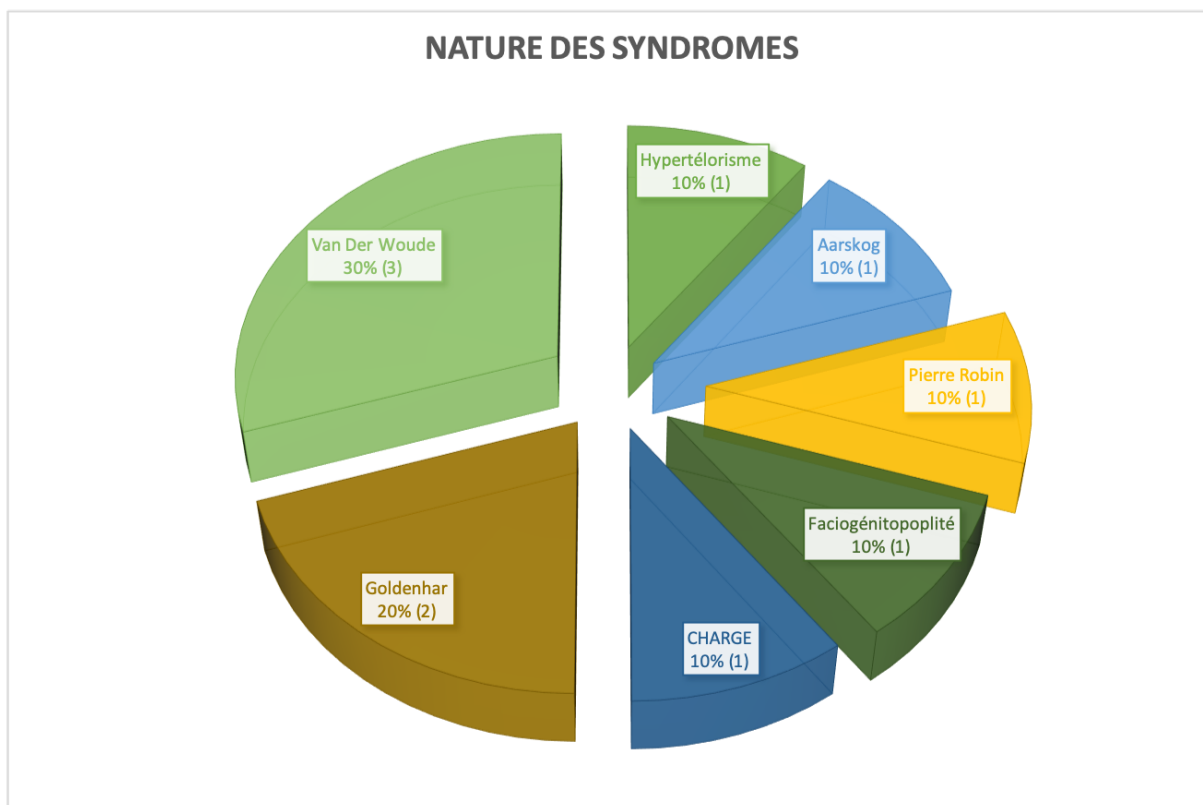


Figure 42 : Nature des syndromes associés et répartition

3.1.3 Nature et type de fente orofaciale

Cette variable sera analysée sur 129 dossiers patients. Le type de fente orofaciale, à savoir unilatérale ou bilatérale exclut les fentes palatines seules, ce qui ramène à 127 le nombre de dossiers inclus. Les patients présentent en majorité des fentes unilatérales (68%) avec une prédominance de fentes labio-alvéolo-palatine gauches (40%). Les formes unilatérales également trouvées sont les fentes labio-alvéolo-palatines droites (16%), les fentes labio-alvéolaires droites (6%), les fentes labio-alvéolaires gauches (5%) et les fentes palatines seules (2%). Parmi les fentes bilatérales (32%), l'écrasante majorité est représentée par les fentes labio-alvéolaires-palatines bilatérales (30%), les fentes labio-alvéolaires bilatérales n'intéressant pas le palais ne représentant que 1% des patients.

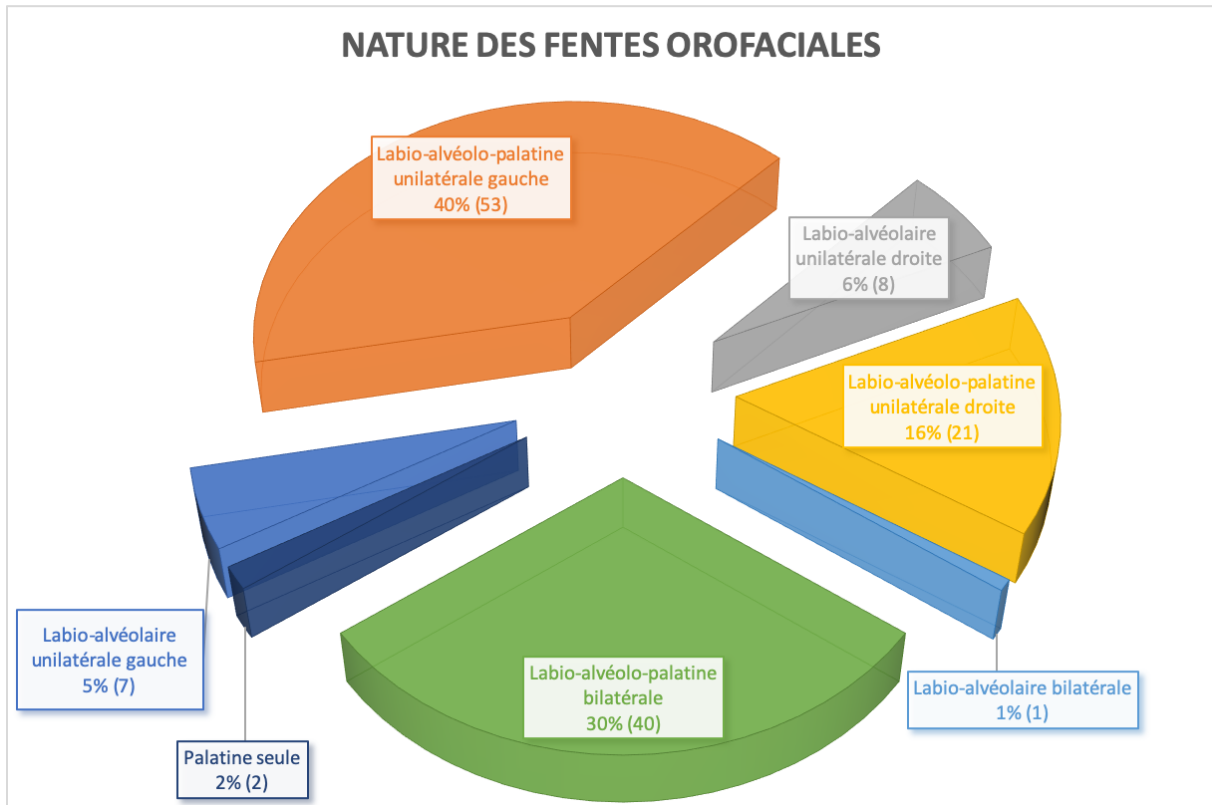


Figure 43 : Nature des fentes orofaciales

3.1.4 Agénésie des incisives latérales associées

Cette variable sera analysée sur 119 dossiers patients et confirmée après lecture de l'orthopantomogramme et/ou du CBCT associé lorsqu'ils sont disponibles. Les patients porteurs de fentes bilatérales seront considérés comme porteurs de deux fentes unilatérales. Dans 51% des cas l'agénésie de l'incisive latérale est du même côté que la fente, dans seulement 3% des cas, elle est controlatérale à la fente. Enfin 46% des patients ne présentent pas d'agénésie de l'incisive latérale associée à une fente orofaciale.

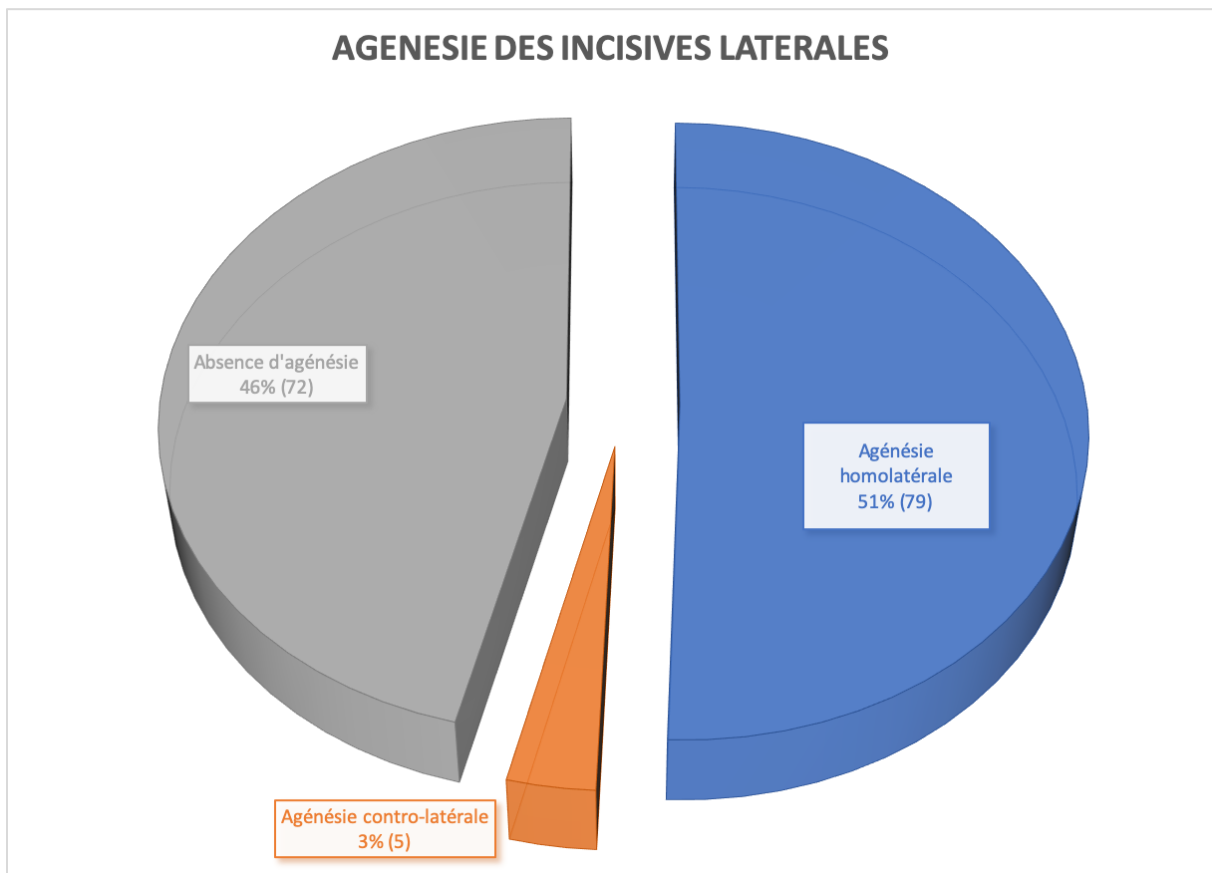


Figure 44 : Répartition des agénésies des incisives latérales

3.1.5 Anomalies des incisives latérales en rapport avec les fentes orofaciales

Cette variable sera analysée sur 52 dossiers patients. Les patients porteurs de fentes bilatérales seront considérés comme porteurs de deux fentes unilatérales. Seront exclus, les patients présentant des agénésies des incisives latérales. 55% des observations montrent l'absence d'anomalie, 23% des cas montrent une anomalie de forme (dent conoïde, dent riziforme...) et dans 22% des cas, on observe une anomalie de structure (hypoplasie particulièrement).

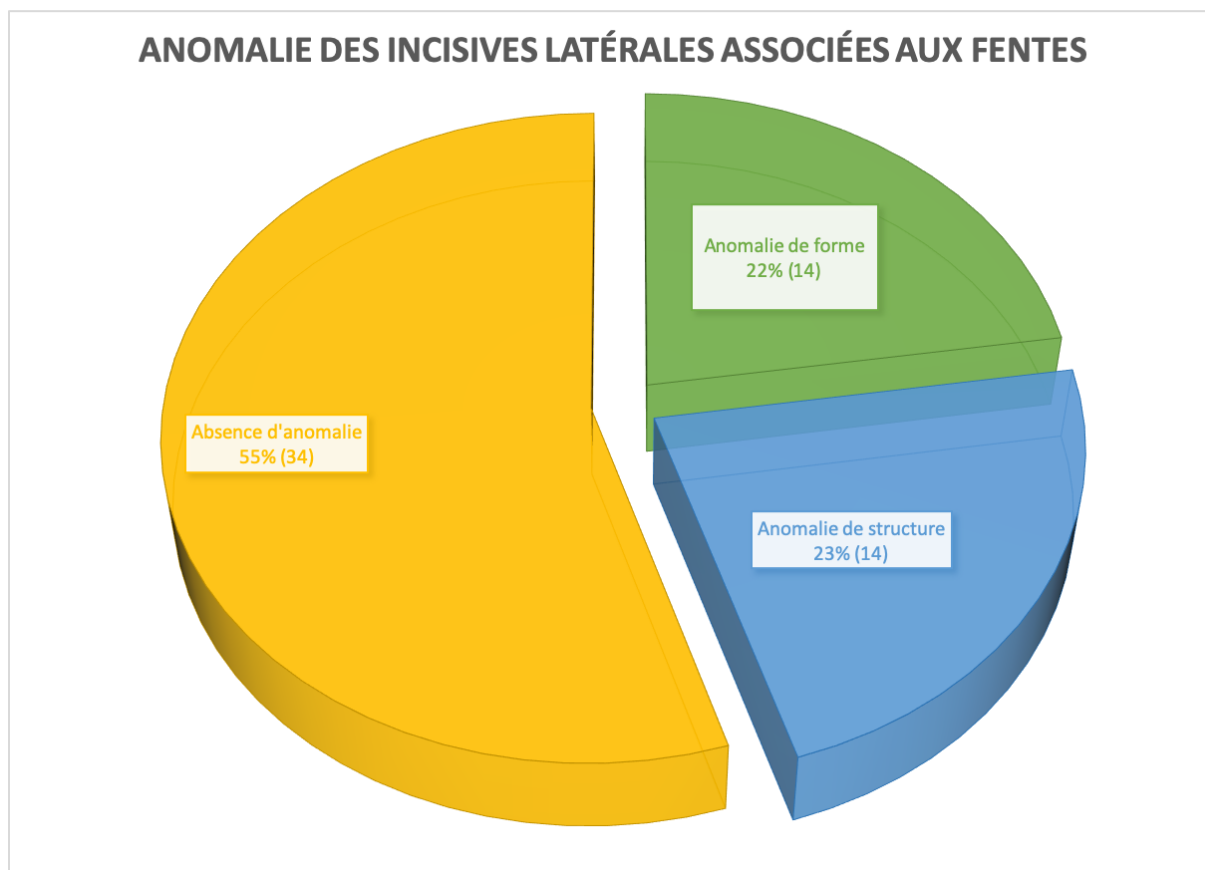


Figure 45 : Anomalies des incisives latérales associées aux fentes orofaciales

3.1.6 Inclusion des canines permanentes en rapport avec la fente orofaciale

Cette variable sera analysée sur 100 dossiers patients. Les patients porteurs de fentes bilatérales seront considérés comme porteurs de deux fentes unilatérales. Pour être considérées comme canines incluses, le patient ne devra pas présenter de signe d'éruption à l'âge de 13 ans et avoir la mention d'inclusion dans son dossier médical. De même, si cela est possible une confirmation de l'inclusion sera donnée après visualisation du CBCT lorsqu'aucune inclusion n'est mentionnée dans le dossier médical. La voie d'abord n'est mentionnée que si la lecture d'un CBCT a été possible par l'examineur. Du côté de la fente, 26% des sites observés présentaient une canine incluse, dans la majorité des cas (65%) en vestibulaire comparativement au côté palatin (35%).

3.1.7 Traitement orthodontique envisagé pour l'incisive latérale

Cette variable sera analysée sur 81 dossiers patients. Les patients porteurs de fentes bilatérales seront considérés comme porteurs de deux fentes unilatérales. Dans 52% des cas, lorsque les incisives latérales sont présentes, le traitement consiste en la mise en place de ces incisives latérales, dans 28% l'espace est ouvert pour permettre la mise en place d'une solution prothétique enfin dans 20% des cas l'espace est refermé avec maquillage de la canine.

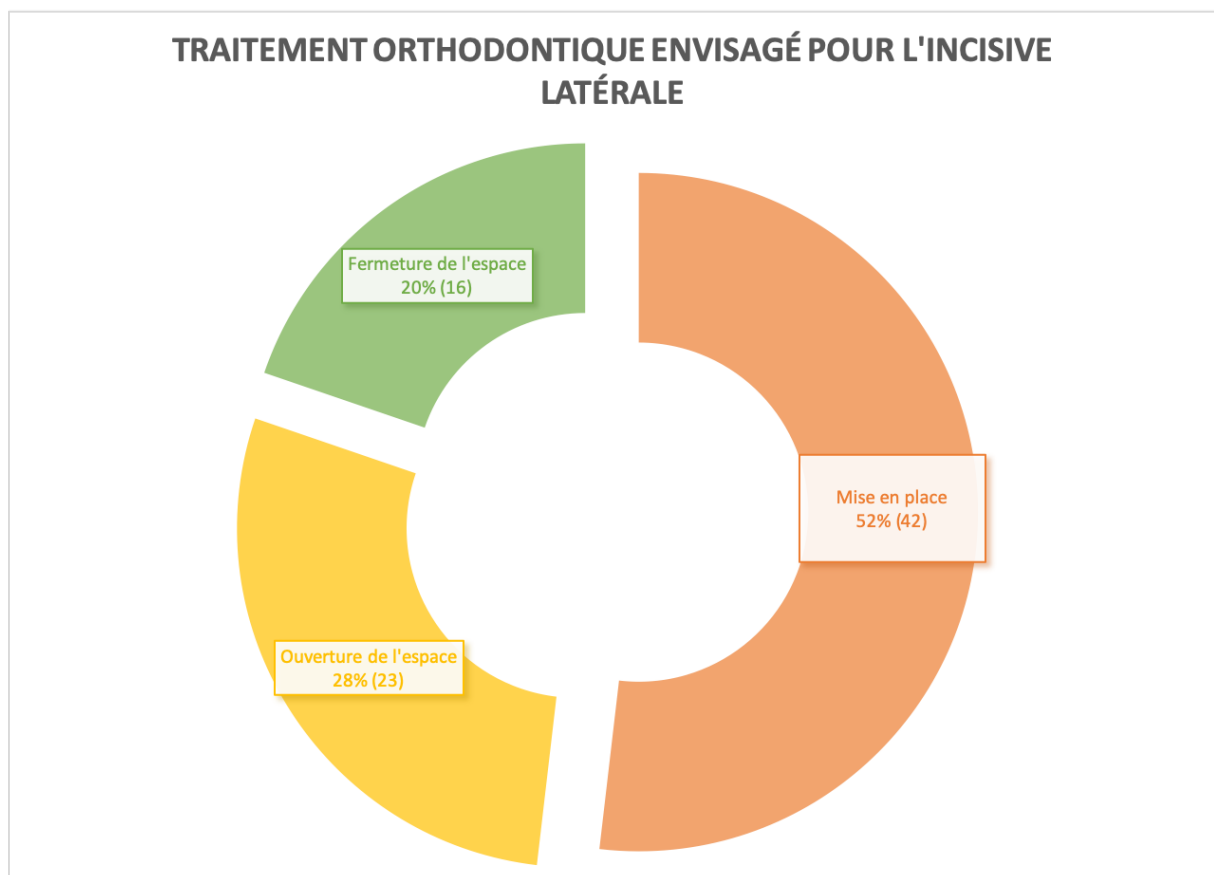


Figure 49 : Traitement orthodontique envisagé pour gérer l'espace de l'incisive latérale

3.1.8 Traitement prothétique effectué après ouverture de l'espace pour l'incisive latérale

Cette variable a été analysée sur 13 dossiers patients. Seuls les patients dont l'âge est supérieur à 16 ans et dont le traitement est terminé ont été comptabilisés. La majorité des traitements sont des thérapeutiques fixes avec une prédominance de l'arc palatin scellé sur

les premières molaires maxillaires (46%) suivi par l'implantologie (23%) et les thérapeutiques par bridge collé (8%). Les traitements par thérapeutique amovible représentent 23% des réhabilitations effectuées dans le service.

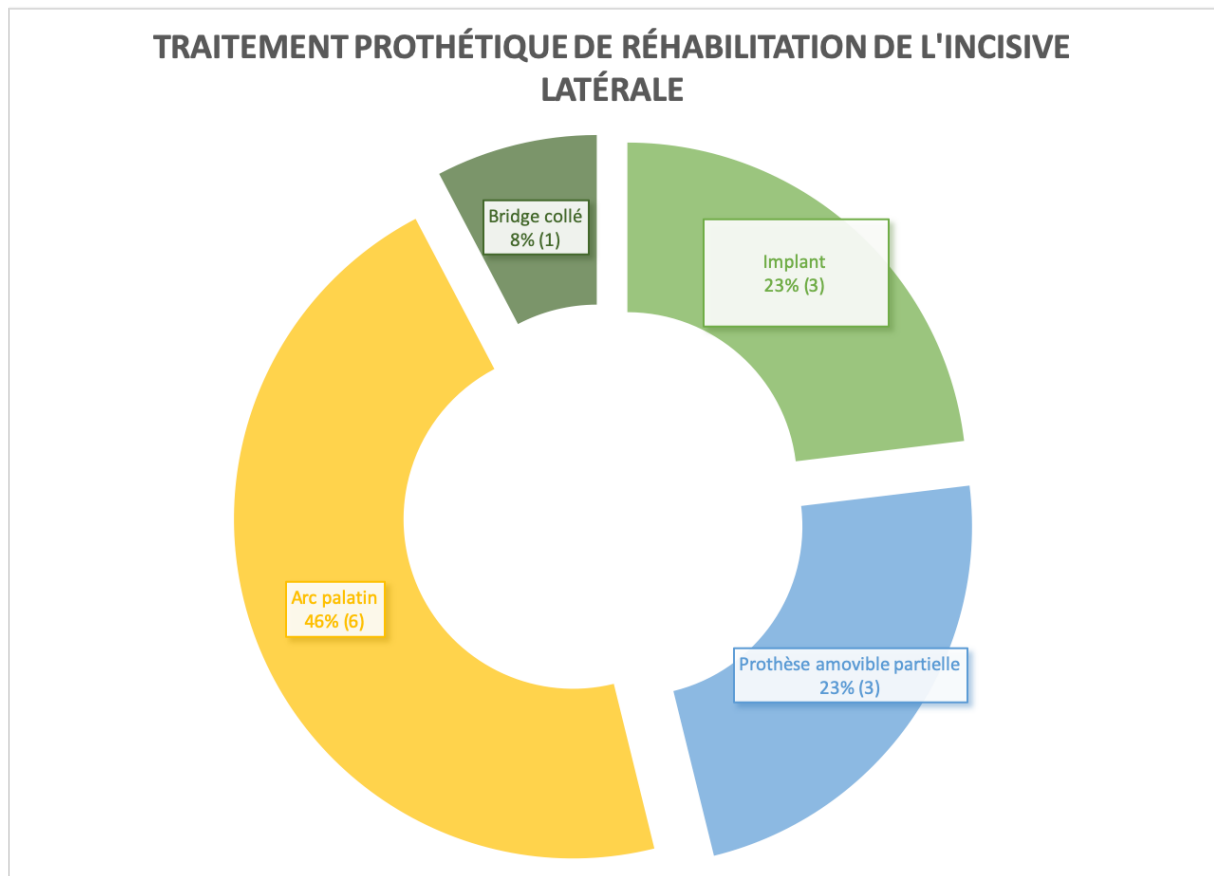


Figure 50 : Répartition des traitements prothétiques de réhabilitation de l'incisive latérale lors d'une ouverture d'espace

3.2 Résultats issus de l'analyse quantitative des CBCT

L'ensemble des mesures a été effectué sur 10 CBCT correspondant à 10 patients différents présentant les caractéristiques suivantes :

- âge supérieur ou égal à 17 ans ;
- agénésie de l'incisive latérale associée à la fente orofaciale ;
- traitement orthodontique d'ouverture de l'espace effectué et terminé au moment de l'acquisition.

Certains patients présentant une fente bilatérale, l'analyse s'effectuera sur 14 sites différents.

3.2.1 Variabilité intra-examineur

La variabilité intra-examineur a été calculée à l'aide du test non paramétrique Tau-b de Kendall. Parmi les 10 patients analysés, 5 patients ont été pris au hasard afin d'effectuer une deuxième série de l'ensemble des mesures suivant le même protocole de départ. L'un des patients présentant une fente bilatérale, la deuxième série de mesure a été effectuée sur 6 sites. L'ensemble de l'analyse de corrélation se fait donc sur 60 mesures appariées deux à deux.

Corrélations

			Mesure1	Mesure2
Tau-B de Kendall	Mesure1	Coefficient de corrélation	1,000	,924**
		Sig. (bilatéral)	.	,000
		N	30	30
	Mesure2	Coefficient de corrélation	,924**	1,000
		Sig. (bilatéral)	,000	.
		N	30	30

** . La corrélation est significative au niveau 0.01 (bilatéral).

Figure 51 : Résultats issus du test Tau-b de Kendall

Le résultat du test de corrélation entre les deux séries de mesures indique un coefficient de 0,924. Rappelons que plus la variabilité est faible entre les deux séries de mesure, plus le coefficient est proche de la valeur 1. La variabilité entre les deux séries de mesures est donc faible indiquant une corrélation intra-examineur élevée.

3.2.2 Analyse descriptive des différents échantillons

L'ensemble des résultats issus de l'analyse descriptive est présenté sous forme de tableaux. Les valeurs seront exprimées en millimètres $\pm 0,22\text{mm}$ correspondant à l'écart-type moyen entre deux mesures d'une même variable.

A noter également que la valeur mesurée pour la distance entre le sommet de la crête osseuse et la ligne de jonction amélo-cémentaire (JEC) peut-être une valeur positive ou négative. Une valeur positive signifie que la JEC se situe plus apicalement par rapport au sommet de la crête osseuse tandis qu'une valeur négative signifie que le sommet de la crête osseuse se situe apicalement par rapport à la JEC.

3.2.3 Proposition de classification en rapport avec la difficulté clinique du cas traité

Afin de faire correspondre au mieux les valeurs brutes mesurées avec l'impact clinique que cela engendre, un code couleur sera utilisé. Celui-ci est proposé à titre indicatif et s'appuie sur les données de la littérature.

3.2.4 Évaluation de la difficulté opératoire dans le sens vertical

Le code couleur utilisé se base sur l'arbre décisionnel concernant une augmentation verticale de la crête osseuse par Plonka et al. (Plonka et al. 2018) et sur les revues de littérature réalisées par Keestra et al. (Keestra et al. 2016) , Milinkovic et Cordaro (Milinkovic et Cordaro 2014) et Esposito et al. (Esposito et al. 2009)



difficulté simple : hauteur de la crête osseuse suffisante et situation du sommet de la crête par rapport à la JEC satisfaisante. Dans le sens vertical, le cas traité ne nécessite pas d'aménagement osseux particulier ;



difficulté intermédiaire : gain osseux vertical nécessaire inférieur ou égal à 3mm. Le cas traité nécessitera une augmentation osseuse verticale pouvant être réalisée en peropératoire simultanément à la mise en place chirurgicale de l'implant. Une solution de compromis thérapeutique peut également être envisagée (implant court, ratio couronne/implant > 1...);



difficulté élevée / contre-indication relative : gain osseux vertical nécessaire supérieur à 3mm. Le cas traité nécessitera une augmentation osseuse verticale réalisée préalablement à la mise en place chirurgicale de l'implant lors d'une chirurgie pré-implantaire. Le gain osseux nécessaire étant important, les résultats obtenus à l'issue de cette chirurgie pré-implantaire peuvent être insuffisants et nécessiter une correction chirurgicale pré/per-implantaire associée ou non à un compromis thérapeutique ;




contre-indication absolue : situation clinique caractérisée par la persistance d'une fente alvéolaire résiduelle. Une alvéoplastie secondaire par gingivopériostéoplastie devra être réalisée afin de rétablir une continuité osseuse au niveau du site avant d'envisager une solution implanto-prothétique.

3.2.5 Évaluation de la difficulté opératoire dans le sens horizontal

Le code couleur utilisé se base sur l'arbre décisionnel concernant une augmentation horizontale de la crête osseuse par Fu et Wang (Fu et Wang 2011) et les revues de littérature réalisées par Tolstunov et al. (Tolstunov et al. 2019) et Herford et Nguyen (Herford et Nguyen 2015).



difficulté simple : Épaisseur de la crête osseuse suffisante. Dans le sens horizontal, le cas traité ne nécessite pas d'aménagement osseux particulier ;



difficulté intermédiaire : Gain osseux horizontal nécessaire inférieur ou égal à 3mm. Le cas traité nécessitera une augmentation osseuse horizontale pouvant être réalisée en peropératoire simultanément à la mise en place chirurgicale de l'implant. S'applique également aux cas où l'épaisseur de la crête osseuse est nulle lorsqu'un déficit vertical y est associé mais que le cas peut être traité en peropératoire par une greffe osseuse verticale associée et/ou par une solution de compromis thérapeutique (implant court) ;



difficulté élevée / contre-indication relative : Gain osseux horizontal nécessaire supérieur à 3mm. Le cas traité nécessitera une augmentation osseuse horizontale réalisée préalablement à la mise en place chirurgicale de l'implant lors d'une chirurgie pré-implantaire. Le gain osseux nécessaire étant important, les résultats obtenus à l'issue de cette chirurgie pré-implantaire peuvent être insuffisants et nécessiter une correction chirurgicale pré/per-implantaire associée ou non à un compromis thérapeutique ;



contre-indication absolue : situation clinique caractérisée par la persistance d'une fente alvéolaire résiduelle. Une alvéoplastie secondaire par gingivopériostéoplastie devra être réalisée afin de rétablir une continuité osseuse au niveau du site avant d'envisager une solution implanto-prothétique.

3.2.6 Évaluation globale de la difficulté opératoire du cas traité



difficulté simple : Sans difficulté particulière, le cas présente les conditions nécessaires à la mise en place chirurgicale de l'implant sans aménagement osseux particulier ;



difficulté intermédiaire : La mise en place chirurgicale de l'implant est possible en un temps chirurgical en planifiant toutefois une chirurgie d'augmentation osseuse per-implantaire et/ou le recours à une solution implanto-chirurgicale de compromis ;



contre-indication relative : La mise en place chirurgicale de l'implant nécessite un aménagement des tissus osseux en pré-implantaire. Plusieurs temps chirurgicaux pré-implantaires peuvent s'avérer nécessaires et le recours à une chirurgie per-implantaire associée ou non à des solutions de compromis sont à envisager. Une solution de réhabilitation fixe dento-portée ou amovible est une alternative justifiée ;



contre-indication absolue : Les conditions cliniques ne permettent pas une réhabilitation implanto-portée sans le recours à une alvéoplastie secondaire par gingivopériostéoplastie. En l'absence de cette chirurgie secondaire, seule une solution amovible ou fixe dento-portée est envisageable.

Cas observé	N°1	N°2	N°3	N°4	N°5	N°6	N°7	N°8	N°9	N°10	N°11	N°12	N°13	N°14
Mesure effectuée														
Hauteur de la crête osseuse alvéolaire (mm)	0	0	11,17	20,7	13,82	11,03	9,52	0	9,7	10,13	15,02	16,84	17,67	13,11
Distance entre le sommet de la crête et la JEC (mm)	ABSENCE DE PONT OSSEUX	ABSENCE DE PONT OSSEUX	-2	+0,7	+0,65	+1,14	-6,84	ABSENCE DE PONT OSSEUX	-2,22	-2,94	-0,61	-0,4	-1,53	-5,63
Épaisseur de la crête 2mm apicalement à la JEC (mm)			0	2,41	5,5	4,21	0		0	0	4,73	4,89	5,36	0
Épaisseur de la crête 6mm apicalement à la JEC (mm)			3,84	4,42	9,49	5,34	0		6,1	3,9	5,27	5,54	5,85	6,06
Épaisseur de la crête 10mm apicalement à la JEC (mm)			4,33	8,09	10,49	4,06	5,88		4,93	5,55	5,68	9,4	6,93	7,15
Épaisseur de la crête 12mm apicalement à la JEC (mm)			5,07	8,52	11,99	0	6,18		0	5,04	6,03	11,53	8,1	8,02
Difficulté globale														

Figure 52 : Tableau récapitulatif des mesures obtenues et de la difficulté globale

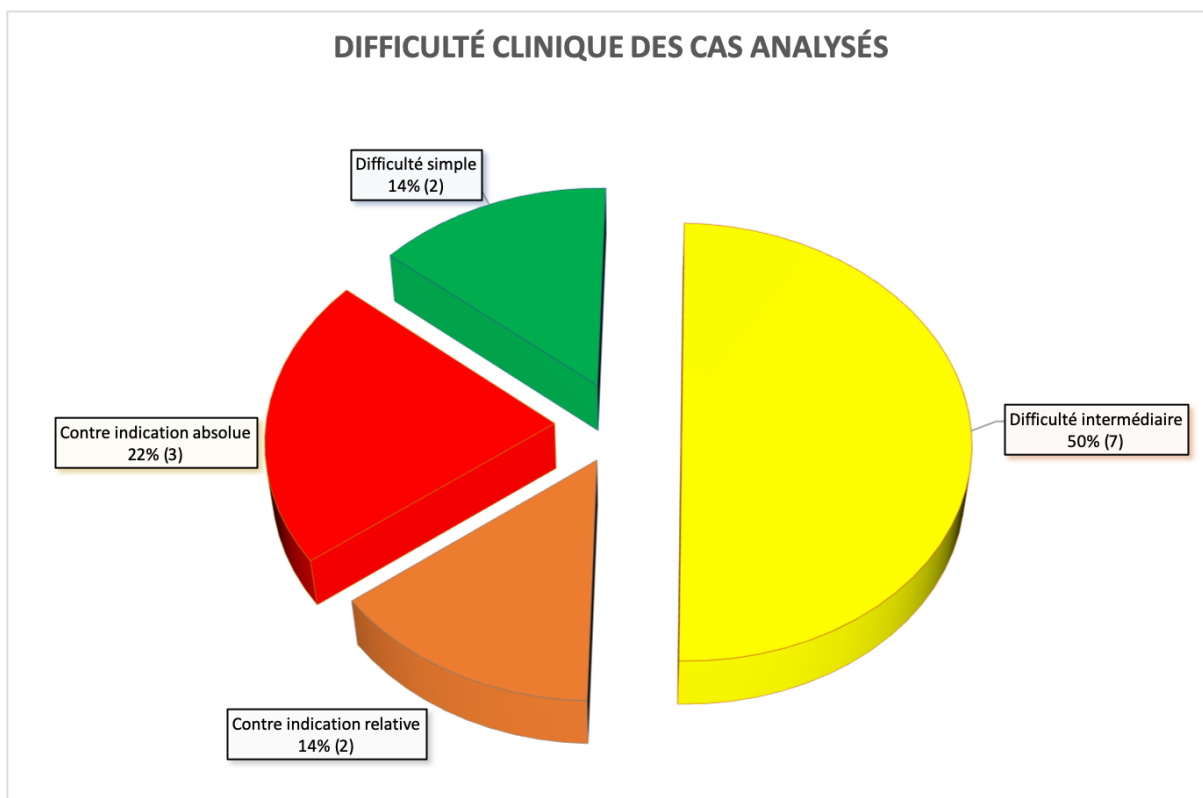


Figure 53 : Répartition de la difficulté clinique des cas analysés

L'analyse des cas suivis dans le centre de référence montre la répartition suivante : la moitié des cas nécessite une chirurgie d'augmentation osseuse per-implantaire pour être dans les conditions optimales de mise en place chirurgicale d'un implant. De plus 36% des cas traités ont besoin d'un plateau technique conséquent et de compétences spécifiques : 22% des cas nécessitent une reprise chirurgicale lourde par gingivopériostéoplastie avant même d'envisager une thérapeutique implantaire et 14% des cas nécessitent de recourir à des chirurgies pré-implantaires complexes. Au final seul 14% des cas peuvent être assimilés à des cas simples apparentés à la mise en place d'un implant dans un édentement encastré sans plateau technique particulier.

3.2.7 Mise en évidence de la concavité osseuse vestibulaire

Les mesures des épaisseurs osseuses à 2/6/10/12 mm de la JEC ont été utilisées afin de pouvoir effectuer une comparaison des moyennes. La comparaison des épaisseurs osseuses

(EO) montre : EO 2mm < EO 6mm < EO 12mm < EO 10mm ce qui montrerait une tendance de concavité osseuse vestibulaire accentuée entre le 1/3 coronaire et le 1/3 médian de l'implant. Néanmoins il faut noter la grande variabilité des mesures entre les différents cas étudiés avec des écarts types respectifs très importants par rapport à ces moyennes (> 50 % de la moyenne).

Comparaison des moyennes

Mesure exprimée en mm			
Site observé	N	Moyenne	Ecart type
Epaisseur de la crête à 2mm de la JEC	14	1,9357	2,42327
Epaisseur de la crête à 6mm de la JEC	14	3,9864	2,93789
Epaisseur de la crête à 10mm de la JEC	14	5,1779	3,33777
Epaisseur de la crête à 12mm de la JEC	14	5,0343	4,38586
Total	56	4,0336	3,50956

Figure 54 : Comparaison des moyennes

Afin de déterminer si ces différences de moyennes étaient significatives, un test statistique de l'analyse de la variance ANOVA à une variable suivie du test post hoc de Bonferroni a été effectué. Au préalable l'homogénéité des variances a été vérifiée à l'aide du test statistique de Levene. Il en résulte qu'il n'existe pas de différence significative entre ces quatre moyennes au seuil de significativité $p \leq 0,05$. Aucune conclusion statistiquement significative ne peut donc être tirée sur la position et la présence d'une concavité osseuse vestibulaire dans les cas observés.

Test d'homogénéité des variances

		Statistique de Levene	ddl1	ddl2	Sig.
Mesure exprimée en mm	Basé sur la moyenne	1,741	3	52	,170
	Basé sur la médiane	1,435	3	52	,243
	Basé sur la médiane avec ddl ajusté	1,435	3	50,857	,243
	Basé sur la moyenne tronquée	1,859	3	52	,148

Comparaisons multiples :

Variable dépendante: Mesure exprimée en mm

Bonferroni

(I) Site observé	(J) Site observé	Différence moyenne (I-J)	Erreur standard	Sig.	Intervalle de confiance à 95 %	
					Borne inférieure	Borne supérieure
Epaisseur de la crête à 2mm de la JEC	Epaisseur de la crête à 6mm de la JEC	-2,05071	1,26604	,668	-5,5234	1,4220
	Epaisseur de la crête à 10mm de la JEC	-3,24214	1,26604	,080	-6,7148	,2305
	Epaisseur de la crête à 12mm de la JEC	-3,09857	1,26604	,107	-6,5713	,3741
Epaisseur de la crête à 6mm de la JEC	Epaisseur de la crête à 2mm de la JEC	2,05071	1,26604	,668	-1,4220	5,5234
	Epaisseur de la crête à 10mm de la JEC	-1,19143	1,26604	1,000	-4,6641	2,2813
	Epaisseur de la crête à 12mm de la JEC	-1,04786	1,26604	1,000	-4,5205	2,4248
Epaisseur de la crête à 10mm de la JEC	Epaisseur de la crête à 2mm de la JEC	3,24214	1,26604	,080	-,2305	6,7148
	Epaisseur de la crête à 6mm de la JEC	1,19143	1,26604	1,000	-2,2813	4,6641
	Epaisseur de la crête à 12mm de la JEC	,14357	1,26604	1,000	-3,3291	3,6163
Epaisseur de la crête à 12mm de la JEC	Epaisseur de la crête à 2mm de la JEC	3,09857	1,26604	,107	-,3741	6,5713
	Epaisseur de la crête à 6mm de la JEC	1,04786	1,26604	1,000	-2,4248	4,5205
	Epaisseur de la crête à 10mm de la JEC	-,14357	1,26604	1,000	-3,6163	3,3291

Figure 55 : Analyse ANOVA suivie du test correctif post hoc de Bonferroni

4 DISCUSSION

4.1 Limites du protocole utilisé

Cette étude comporte quelques biais potentiels inhérents au matériel et à la méthode utilisés qu'il conviendra de rappeler avant l'interprétation des résultats.

→ Tout d'abord pour l'étude d'analyse quantitative, le faible nombre de patients inclus dans l'étude limite d'autant la généralisation ou la validité externe des résultats obtenus. De plus la très grande variabilité des mesures inter-patients ne permet pas d'analyse statistique significative sur un si faible échantillon.

→ Les mesures effectuées sont basées sur les axes issus du projet prothétique virtuel. Dans le logiciel Blue Sky Plan v4.5®, ce projet prothétique virtuel est issu d'une banque de forme générique que l'opérateur place en superposition du CBCT selon sa propre appréciation en respectant au mieux l'intégration esthétique. De ce fait ce projet virtuel n'est pas comparable à un projet prothétique physique sur mesure réalisé par le laboratoire prenant en compte l'intégration esthétique et fonctionnelle. Il en résulte que les axes décidés pour effectuer les mesures peuvent différer des axes d'usage implanto-prothétiques.

→ Les mesures effectuées sur les CBCT se font sur une seule coupe perpendiculaire oblique ne permettant une appréciation tridimensionnelle du volume osseux disponible. Une analyse volumique pourrait s'avérer pertinente.

→ Concernant l'analyse qualitative des dossiers patients, celle-ci est entièrement dépendante de la bonne tenue des dossiers médicaux par les différents praticiens ayant traité le patient. Par conséquent, un biais d'information important peut-être présent (oubli de notification, omission, perte de données...)

4.2 Résultats issus de l'analyse descriptive des dossiers patients

4.2.1 Interprétation des résultats et comparaison avec les études antérieures

Les résultats obtenus dans cette analyse montrent que :

→ En ce qui concerne le sexe des patients, le sexe masculin semble plus touché que le sexe féminin ce qui est en accord avec la littérature (Mossey et al. 2009).

→ Les patients présentant un syndrome associé (8 %) représentent une proportion moindre dans l'échantillon que dans la population générale (30 % des porteurs de fentes orofaciales ont un syndrome associé) (Pereira et al. 2018). Cela peut notamment s'expliquer par un biais inhérent à la méthodologie employée dans l'étude : en effet un biais d'investigation existe lorsque la pathologie n'est pas notée dans le dossier patient par omission ou oubli. Nous rappelons que lors de l'analyse des dossiers, l'absence d'information sur un syndrome associé était synonyme d'absence de ce syndrome. En revanche tout comme dans la littérature, les syndromes majoritairement associés sont le syndrome de Van der Woude et le syndrome de Goldenhar (Ordioni et al. 2014) .

→ En accord avec la littérature (Bernheim et al. 2006), les fentes unilatérales représentent la majorité des cas suivis dans le centre de référence (68 %) avec une prédominance du côté gauche associé à une fente palatine. De même les fentes bilatérales sont majoritairement associées à une fente palatine.

→ Les agénésies des incisives latérales maxillaires du côté atteint (51 %) se retrouvent en plus forte proportion que dans la littérature (maximum 39,3 %) (Tsai et al. 1998). Une hypothèse envisagée est que la complexité accrue de ces cas amène une prise en charge hospitalière spécialisée comme dans le centre de référence. En ce qui concerne les agénésies des incisives latérales maxillaires en controlatérale du côté atteint (3 %), cette valeur est inférieure aux données de la littérature (9 %) (Bartzela et al. 2013) ce qui peut être expliqué par un manque d'information dans les dossiers patients. En effet, il n'était pas toujours possible d'obtenir une

confirmation radiologique de ces agénésies notamment si aucun CBCT n'est disponible. Dans ce cas de figure seule une indication d'agénésie dans le dossier patient est comptabilisée.

→ Les anomalies de structure (23 %) sont représentatives des données issues de la littérature (22,2 %) (Tortora et al. 2008). Les anomalies de formes (22 %) sont en revanche en deçà des valeurs habituelles (35 %) (Brattström et McWilliam 1989; Suzuki et al. 1992), en effet les critères évalués par les articles cités s'avèrent plus discriminants que ceux utilisés dans le cadre de cette thèse en incluant notamment des défauts marginaux du bord incisif. Dans le cadre de cette thèse étaient principalement retenus les critères de dents riziformes ou conoïdes.

→ L'inclusion des canines maxillaires permanentes du côté atteint (26 %) se situe dans la fourchette de prévalence de la littérature (4,4 à 32 %) (Tortora et al. 2008; Algerban 2019).

→ L'échantillon de l'étude, bien que réduit, semble assez représentatif de la population étudiée même si des différences persistent sur certaines variables observées et s'expliquant par les biais inhérents à cette étude.

4.3 Résultats issus de l'analyse quantitative des CBCT

4.3.1 Interprétation des résultats et comparaison avec les études antérieures

Il existe à ce jour un nombre limité d'études ayant pour objet l'analyse pré-implantaire du volume osseux en site de fente alvéolaire, néanmoins les résultats issus de l'analyse des CBCT montrent que :

→ La gestion du site opératoire dans le sens vertical s'avère le point discriminant dans la difficulté de prise en charge. En effet concernant la hauteur de la crête osseuse, la moyenne est de 10,62 mm ce qui est légèrement inférieur aux valeurs trouvées dans la littérature

notamment dans l'étude de Saint-Surin et al. en 2019 (11,8 mm) (Saint-Surin et al. 2019). Une hauteur osseuse moyenne incompatible avec la mise en place d'un implant idéal de longueur 10mm mais pouvant convenir parfaitement à un implant court de 8mm. En revanche les valeurs calculées entre le sommet de la crête osseuse et le niveau de la jonction amélo-cémentaire montrent le besoin d'une augmentation verticale dans 57 % des cas avec un gain moyen nécessaire de 2,40mm correspondant aux valeurs moyennes observées dans l'étude rétrospective de Borgnat et al. en 2015 avec un déficit moyen osseux en hauteur de 2,5mm (Borgnat et al. 2015). Il est également important de rappeler que les résultats d'augmentation osseuse s'avèrent moins prédictibles dans le sens vertical que dans le sens horizontal (Esposito et al. 2009).

→ La gestion du site opératoire dans le sens horizontal s'avère moins problématique. Avec une épaisseur moyenne de la crête de 4,03mm, le gain minimal horizontal nécessaire est de 1mm. Il est important de souligner que cette moyenne est très inférieure à celle obtenue dans l'étude de Saint-Surin et al. qui est de 8,6mm (Saint-Surin et al. 2019). Une des explications possibles est la conservation des patients présentant une fente alvéolaire résiduelle dans le calcul de cette moyenne.

→ Les mesures semblent indiquer la présence d'une concavité osseuse vestibulaire entre le 1/3 coronaire et le 1/3 médian du site opératoire. Toutefois les tests statistiques n'ont pas permis de le prouver significativement. Seule une revue de littérature de Doh et al. a permis de mettre en évidence la présence de cette concavité sur les sites pré-implantaires ayant bénéficiés d'une gingivopériostéoplastie sans toutefois préciser sa position (Doh et al. 2015). En revanche plusieurs études mettent en évidence cette concavité vestibulaire sur les sites antérieurs maxillaires édentés notamment au niveau du 1/3 médian (Kuchler et von Arx 2014). Un approfondissement de ces recherches axées sur les sites ayant bénéficiés d'une gingivopériostéoplastie est nécessaire.

→ L'évaluation de la difficulté globale des cas traités montre que la très grande majorité des cas (86 %) requiert des chirurgies d'augmentation osseuse pré/per-implantaire voir des alvéoplasties secondaires lorsqu'une fente résiduelle est encore présente. Les données de la littérature vont également dans ce sens : Landes et al., Wermker et al. et Hengjeerajaras et al.

insistent sur la nécessité d'une greffe osseuse pré ou per-implantaire dans la très grande majorité des cas sans toutefois préciser leur proportion (Landes 2006; Wermker et al. 2014; Hengjeerajaras et al. 2019). Dans son étude de 2015 l'équipe de Borgnat et al. stipule que 83,7 % des patients traités dans leur étude ont nécessité une greffe osseuse per-implantaire en majorité à composante verticale (Borgnat et al. 2015). Plus récemment, Alberga et al. montre qu'une chirurgie pré ou per implantaire est nécessaire dans 88 % des cas traités dans leur étude rétrospective (Alberga et al. 2020). Toutes ces données vont dans le sens où l'alvéoplastie primaire réalisée par gingivopériostéoplastie subit une forte résorption dans le temps et qu'une reconstruction secondaire du site par chirurgie osseuse pré/per-implantaire est à envisager pour une solution implanto-prothétique dès le début du plan de traitement et doit tendre à devenir la norme.

4.4 Techniques d'augmentation osseuse préconisées

4.4.1 Caractéristiques biologiques du site osseux ayant bénéficié d'une GPP

Landes et al. ont mise en évidence dans leur étude de 2006 que les caractéristiques des sites ayant bénéficié de gingivopériostéoplastie étaient proches de sites osseux cicatriciels ayant subi un traumatisme (Landes 2006). Toutefois aucune étude histologique n'a mis en évidence les caractéristiques biologiques à long terme des sites ayant bénéficiés d'une GPP. De par leur similitude de site donneur, seule une comparaison avec les caractéristiques histo-biologiques à long terme de sites oraux greffés par os iliaque autogène permet d'appréhender au mieux la biologie à long terme des sites ayant bénéficiés d'une GPP. Les principales caractéristiques de ces sites sont les suivantes :

→ Une structure tridimensionnelle qui diffère de l'os natif avec une trame collagénique plus dense en comparaison du volume osseux , une épaisseur et un nombre moindre des trabéculations osseuses et une forme plus irrégulière de ces trabéculations (Huang et al. 2013).

→ Une vascularisation interne diminuée par rapport à l'os natif avec une population réduite des cellules du métabolisme osseux, notamment des ostéoblastes et des ostéoclastes (Khamees et al. 2012; Wu et al. 2019).

→ Ces caractéristiques mettent en évidence que le potentiel biologique de cicatrisation et de régénération de sites greffés par os autologue iliaque est amoindri par rapport à l'os natif. Les différentes thérapies d'augmentation osseuse devront prendre en compte ces caractéristiques biologiques.

4.4.2 Différents choix de techniques

La littérature décrit de nombreuses techniques chirurgicales pour l'augmentation osseuse verticale et horizontale des sites ayant bénéficiés d'une GPP. Lorsque le défaut à corriger est supérieur à 3mm, le Gold Standard reste le greffon autologue d'os mandibulaire rétro-molaire en apposition ou en technique de coffrage (Wermker et al. 2014; Wu et al. 2017; Khoury et Hanser 2019). Le choix d'un greffon autologue se base sur ses propriétés ostéogéniques, ostéoinductrices et ostéoconductrices (Bouchard 2014). D'autres techniques sont également décrites dans le cadre de défaut osseux inférieur à 3mm notamment les greffes à partir de biomatériaux allogéniques et/ou xénogéniques qui ont un potentiel ostéoconducteur pur (Yamada et Egusa 2018; Haugen et al. 2019; Urban et Monje 2019).

Néanmoins il n'existe pas à l'heure actuelle de consensus scientifique sur le type de technique à utiliser et la littérature scientifique s'avère très pauvre concernant les choix et protocoles à envisager dans le cas de greffes osseuses complémentaires chez les patients ayant bénéficiés d'une gingivopériostéoplastie avec greffon d'origine iliaque. Le choix d'une technique particulière devra être guidé par le contexte clinique et l'expérience du chirurgien.

Toutefois, le potentiel ostéogénique d'un site ayant bénéficié d'une gingivopériostéoplastie étant diminué par rapport à l'os natif, il serait intéressant d'apporter un complément de facteurs ostéogéniques et ostéoinducteurs d'origine autologue dans le cadre de greffe allogénique ou xénogénique par ajout d'os autogène ou par facteurs de croissance

ostéogéniques. Une des voies ainsi explorée est l'ajout de protéines osseuses morphogénétiques recombinées 2 et 7 (rhBMP 2/7) qui auraient un impact ostéogénique significatif (Liang et al. 2017; Ayoub et Gillgrass 2019).

4.4.3 Choix du système implantaire

D'après la littérature, un implant idéal destiné à réhabiliter une incisive latérale maxillaire en site de GPP doit présenter les caractéristiques suivantes : un diamètre compris entre 3 et 3,5 mm (Priest 2019) pour une longueur de 10 mm (Saint-Surin et al. 2019). En revanche il n'existe aucun consensus particulier concernant l'état de surface implantaire ou ses autres caractéristiques techniques (forme, type de connexion, matériaux, etc...). Néanmoins la présence d'une concavité osseuse vestibulaire serait une indication à l'utilisation d'implant de forme conique (*tapered*) afin de limiter les risques de fenestration et/ou de déhiscence dans un volume osseux réduit (Atieh et al. 2018).

4.5 Une réhabilitation complexe multifactorielle

Si la gestion des tissus osseux est l'élément essentiel dans la faisabilité implantaire des patients ayant bénéficiés d'une gingivopériostéoplastie, le succès de la réhabilitation de l'incisive latérale dépend d'autres facteurs qui conditionneront l'intégration esthétique et fonctionnelle de la restauration.

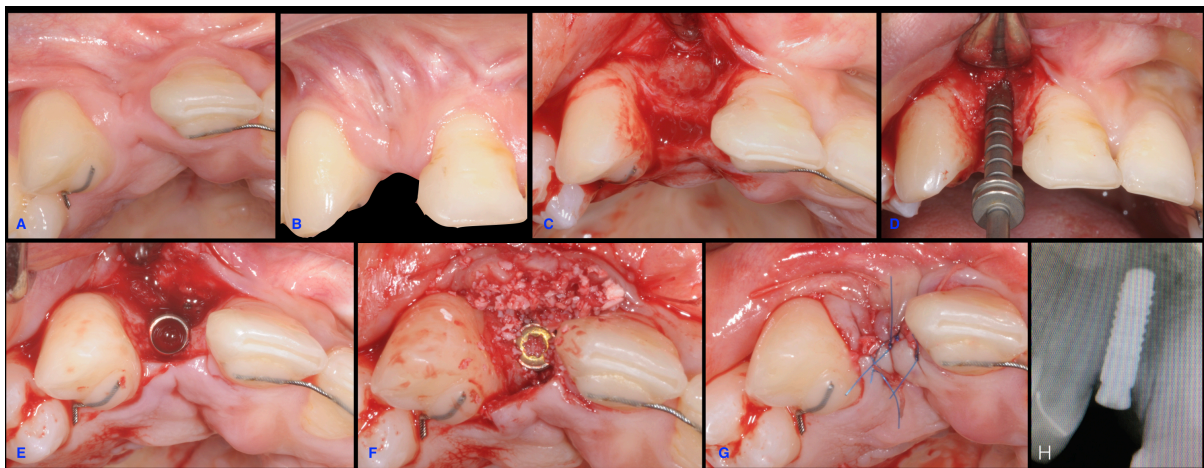


Figure 56 : Exemple de la pose chirurgicale d'un implant chez un patient ayant bénéficié d'une gingivopériostéoplastie (Photos : Dr Kerner/Dr Detzen)

A : Vue occlusale préopératoire ; B : Vue frontale préopératoire ; C : Levée du lambeau ; D : Mise en place de la jauge implantaire ; E : Mise en place de l'implant ; F : Régénération osseuse guidée complémentaire per-implantaire ; G : Sutures ; H : Radiographie de contrôle post-opératoire

4.5.1 La gestion parodontale des tissus mous

Les tissus mous, notamment la gencive kératinisée, jouent un rôle prépondérant dans la santé parodontale à long terme du traitement implantaire. Cependant la présence de tissus attachés épais est souvent très réduite au niveau des sites de fentes : l'irrégularité de la gencive au niveau du site, les agénésies dentaires associées et les brides cicatricielles inhérentes à la gingivopériostéoplastie conduisent à la présence de tissus cicatriciels non attachés. La majorité des études s'accordent sur l'importance de recréer un tissu kératinisé autour du site implanté avant ou après la chirurgie implantaire (Borgnat et al. 2015; Doh et al. 2015; Tannyhill et Troulis 2019). Différentes techniques peuvent être utilisées afin de recréer cet environnement gingival : greffe épithélio-conjonctive, greffe conjonctive enfouie tunnélisée, lambeaux repositionnés ou encore régénération tissulaire guidée (RTG) à partir de dérivés de la matrice amélaire (DMA, Emdogain®...) (Thoma et al. 2014).

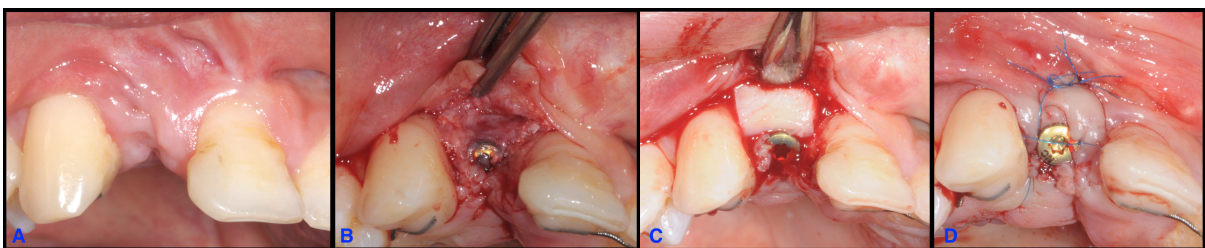


Figure 57 : Chirurgie mucco-gingivale (Photos : Dr Kerner /Dr Detzen)

A : Vue vestibulaire préopératoire ; B : Levée du lambeau ; C : Mise en place et enfouissement du greffon conjonctif ; D : Sutures

4.5.2 La restauration prothétique

Élément visible de la réhabilitation, la restauration prothétique est l'aboutissement du plan de traitement et conditionne sa pérennité, son intégration et son acceptation. Parmi les deux grandes familles de restaurations prothétiques implanto-portées à savoir les restaurations scellées et les restaurations transvissées aucune n'a fait l'objet d'un consensus particulier pour les patients porteurs de fentes orofaciales. Néanmoins, les restaurations transvissées seraient moins sensibles aux péri-implantites que les restaurations scellées (Weber et al. 2006). En effet, plusieurs études mettent en évidence que les excès de ciment induisent une réaction inflammatoire pouvant conduire aux péri-implantites (Renvert et Quirynen 2015; Staubli et al. 2017). Les implants en site de fente étant généralement assez enfouis, en raison du déficit osseux vertical, le retrait des excès de ciment peut s'avérer plus complexe et indiquer par conséquent l'utilisation d'une restauration transvissée.

Par ailleurs l'occlusion devra également être réglée avec minutie, une suroccclusion pouvant conduire à des complications biologiques et mécaniques importantes (Goodacre et al. 1999; Kim et al. 2005)

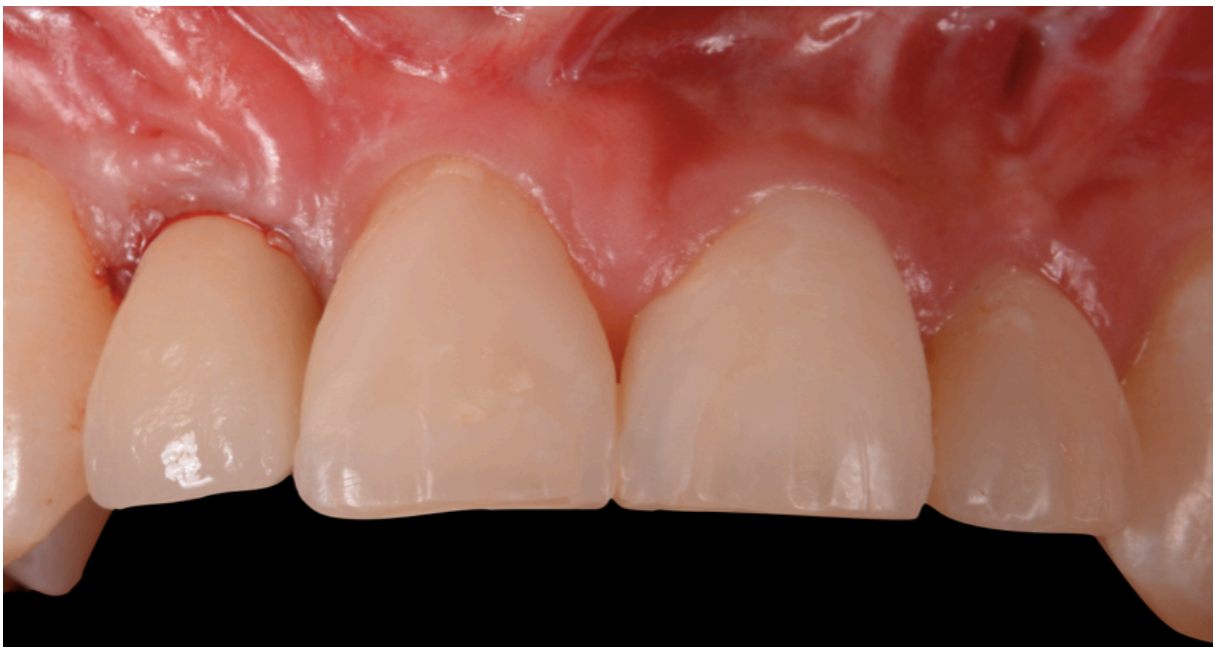

Figure 58 : Réalisation de la prothèse implanto-portée d'usage (Photo : Dr Fauque / Dr Detzen)

4.5.3 Satisfaction du patient

A l'instar de toute thérapeutique, la réussite du plan de traitement est conditionnée par la satisfaction et la coopération du patient tout au long des étapes. La prise en charge des patients porteurs de fentes étant particulièrement longue, une communication adaptée, source d'une alliance thérapeutique de qualité tout au long du traitement, est essentielle. L'étude descriptive des dossiers patients a mis en exergue qu'un grand nombre de patients sont perdus de vue et que seule une minorité va jusqu'au bout du plan de traitement implanto-prothétique. De même les situations cliniques rencontrées étant généralement complexes, la réhabilitation ne peut se faire *ad integrum* et la satisfaction du patient dépendra pour beaucoup de ses exigences initiales d'où l'importance d'une communication adaptée en amont notamment sur la nécessité d'une reprise chirurgicale du site. Il faut garder à l'esprit que sur les 130 dossiers analysés, 14 patients soit 10,7 % avaient bénéficiés d'une gingivopériostéoplastie secondaire parmi lesquels 2 patients avaient par la suite bénéficié d'une gingivopériostéoplastie tertiaire.

5 CONCLUSION

Avec l'essor de l'implantologie, les solutions de réhabilitations implanto-prothétiques sont de plus en plus présentes dans le plan de traitement des patients porteurs de fentes alvéolaires. De nombreuses études mettent en évidence la viabilité et l'intérêt clinique indiscutables de l'apport des restaurations implanto-portées. Toutefois il persiste de nombreuses interrogations soulevées concernant notamment la faisabilité et la difficulté de ces thérapeutiques chez les patients ayant bénéficiés d'une alvéoplastie primaire par gingivopériostéoplastie. Seul un faible nombre d'articles traitant de cette problématique est retrouvé dans la littérature scientifique. La plupart notent cependant la nécessité de chirurgies correctrices supplémentaires en complément de la mise en place chirurgicale de l'implant.

L'objectif de ce travail était d'analyser la faisabilité implantaire des patients suivis dans le centre de référence O-RARES de l'hôpital Rothschild qui sont porteurs de fentes alvéolaires ayant bénéficié d'une gingivopériostéoplastie et d'en évaluer leur difficulté clinique. Les résultats de cette étude préliminaires indiquent que dans la très grande majorité des cas, une chirurgie pré et/ou per-implantaire est nécessaire et demande un plateau technique et des compétences spécifiques. La poursuite des études en ce sens est à envisager en incluant notamment un plus grand nombre de patients. La gestion des tissus osseux est une thématique de recherche très active et, à l'avenir, elle pourrait être grandement facilitée par des avancées en bio-ingénierie des matériaux et par la chirurgie guidée voir naviguée.

Toutefois il est important de souligner que le pan osseux de ces thérapeutiques n'est qu'une première étape dans la réhabilitation orofaciale de ces patients. L'intégration fonctionnelle et esthétique passe également par la gestion des tissus mous péri-implantaires et par la réalisation prothétique. Il s'agit d'un long travail impliquant tous les acteurs de la santé orofaciale qui ne peut se faire sans la coopération du patient. Malgré toutes les progrès scientifiques et l'arrivée de nouvelles techniques, le facteur humain reste prépondérant et gagner la confiance de ces jeunes patients restera un défi dans leur prise en charge.

6 BIBLIOGRAPHIE

- Akcem MO, Evirgen S, Uslu O, Memikoğlu UT. Dental anomalies in individuals with cleft lip and/or palate. *Eur J Orthod*. 2010;32(2):207-13.
- Akdeniz BG, Oksan T, Kovanlikaya I, Genç I. Evaluation of bone height and bone density by computed tomography and panoramic radiography for implant recipient sites. *J Oral Implantol*. 2000;26(2):114-9.
- Aknin J-J. Le point sur les fentes labio-alvéolo-palatines. *Rev Orthopédie Dento-Faciale*. 2008;42(4):391-402.
- Alberga JM, Stellingsma K, Meijer HJA, Oostenbrink HA, Vissink A, Raghoobar GM. Dental implant placement in alveolar cleft patients: a retrospective comparative study on clinical and aesthetic outcomes. *Int J Oral Maxillofac Surg*. S0901-5027(20)30056-4 ;[Epub ahead of print]
- Aljerian A, Gilardino MS. Treacher Collins Syndrome. *Clin Plast Surg*. 2019;46(2):197-205.
- Allori AC, Mulliken JB, Meara JG, Shusterman S, Marcus JR. Classification of Cleft Lip/Palate: Then and Now. *Cleft Palate-Craniofacial J Off Publ Am Cleft Palate-Craniofacial Assoc*. 2017;54(2):175-88.
- Alqerban A. Impacted maxillary canine in unilateral cleft lip and palate: A literature review. *Saudi Dent J*. 2019;31(1):84-92.
- AlRushaid S, Chandhoke T, Utreja A, Tadinada A, Allareddy V, Uribe F. Three-dimensional evaluation of root dimensions and alveolar ridge width of maxillary lateral incisors in patients with unilateral agenesis. *Prog Orthod*. 2016;17(1):30.
- American Cleft Palate-Craniofacial Association (ACPA). Standards of Approval for Team Care [Internet]. ACPA. [Consulté le 5 mars 2020d]. Disponible sur: <https://acpa-cpf.org/team-care/standardscat/standards-of-approval-for-team-care/>
- Anastassov Y, Ribière J, Martinot V, Pellerin P. [Bone age and maxillo-mandibular dysharmony in children with cleft lip and palate]. *Rev Stomatol Chir Maxillofac*. 1993;94(5):300-4.
- Anver TD, Mirzai L, Li P, Powell KK, Waite PD. Long-Term Postoperative Cone-Beam Computed Tomography Analysis of Secondary Bone Grafting in 79 Patients With Unrepaired Alveolar Clefts. *J Oral Maxillofac Surg Off J Am Assoc Oral Maxillofac Surg*. 2019; S0278-2391(19)31238-8;[Epub ahead of print]
- Arai Y, Tammsialo E, Iwai K, Hashimoto K, Shinoda K. Development of a compact computed tomographic apparatus for dental use. *Dento Maxillo Facial Radiol*. 1999;28(4):245-8.
- Atieh MA, Alsabeeha N, Duncan WJ. Stability of tapered and parallel-walled dental implants: A systematic review and meta-analysis. *Clin Implant Dent Relat Res*. 2018;20(4):634-45.
- Ayoub A, Gillgrass T. The Clinical Application of Recombinant Human Bone Morphogenetic Protein 7 for Reconstruction of Alveolar Cleft: 10 Years' Follow-Up. *J Oral Maxillofac Surg*. 2019;77(3):571-81.
- Badovinac RL, Werler MM, Williams PL, Kelsey KT, Hayes C. Folic acid-containing supplement consumption during pregnancy and risk for oral clefts: a meta-analysis. *Birt Defects Res A Clin Mol Teratol*. 2007;79(1):8-15.
- Baek S-H, Kim N-Y. Congenital missing permanent teeth in Korean unilateral cleft lip and alveolus and unilateral cleft lip and palate patients. *Angle Orthod*. 2007;77(1):88-93.
- Bardach J, Salyer KE, Jackson IT. Surgical techniques in cleft lip and palate. Chicago: Year Book Medical Publishers; 1987.
- Bartzela TN, Carels CEL, Bronkhorst EM, Jagtman AMK-. Tooth agenesis patterns in unilateral cleft lip and palate in humans. *Arch Oral Biol*. 2013;58(6):596-602.

- Basch ML, García-Castro MI, Bronner-Fraser M. Molecular mechanisms of neural crest induction. *Birth Defects Res Part C Embryo Today Rev.* 2004;72(2):109-23.
- Bay Bjørn A-M, Ehrenstein V, Hundborg HH, Nohr EA, Sørensen HT, Nørgaard M. Use of corticosteroids in early pregnancy is not associated with risk of oral clefts and other congenital malformations in offspring. *Am J Ther.* 2014;21(2):73-80.
- Bénateau H, Diner P-A, Soubeyrand E, Vazquez M-P, Picard A. Les séquelles maxillaires dans les fentes labioalvéolopalatovélaires. Analyse des causes de la rétromaxillie et réflexions sur sa prévention. *Rev Stomatol Chir Maxillofac.* 2007;108(4):297-300.
- Bénateau H, Vazquez M-P, Pellerin P, Veysière A. La fermeture d'une fente alvéolaire se fait par alvéoloplastie primaire. *Rev Stomatol Chir Maxillofac Chir Orale.* 2014;115:263-4
- Bergland O, Semb G, Abyholm FE. Elimination of the residual alveolar cleft by secondary bone grafting and subsequent orthodontic treatment. *Cleft Palate J.* 1986;23(3):175-205.
- Bernheim N, Georges M, Malevez C, De Mey A, Mansbach A. Embryology and epidemiology of cleft lip and palate. *B-ENT.* 2006;2 Suppl 4:11-9.
- Bhandari S. Clinical outcome of tooth-supported fixed partial dentures in unilateral cleft lip and palate patients: A case series. *J Indian Prosthodont Soc.* 2017;17(1):68-73.
- Bloch B, Sadler TW, Langman J. Embryologie médicale: 13e édition américaine - 9e édition française. Montrouge : Pradel ; 2018
- Borgnat F, Martin P, Paulus C. [Implant-borne prosthetic rehabilitation in patients with cleft lip and palate: A retrospective study on 43 patients]. *Rev Stomatol Chir Maxillo-Faciale Chir Orale.* 2015;116(4):229-34.
- Bouchard P. Parodontologie & dentisterie implantaire. Volume 1, Médecine parodontale. Paris : Lavoisier Médecine Sciences ; 2014
- Boyles AL, DeRoo LA, Lie RT, Taylor JA, Jugessur A, Murray JC, et al. Maternal alcohol consumption, alcohol metabolism genes, and the risk of oral clefts: a population-based case-control study in Norway, 1996-2001. *Am J Epidemiol.* 2010;172(8):924-31.
- Boyne PJ, Sands NR. Secondary bone grafting of residual alveolar and palatal clefts. *J Oral Surg Am Dent Assoc* 1965. 1972;30(2):87-92.
- Brattström V, McWilliam J. The influence of bone grafting age on dental abnormalities and alveolar bone height in patients with unilateral cleft lip and palate. *Eur J Orthod.* 1989;11(4):351-8.
- Bureau S, Penko M, McFadden L. Speech outcome after closure of oronasal fistulas with bone grafts. *J Oral Maxillofac Surg Off J Am Assoc Oral Maxillofac Surg.* 2001;59(12):1408-13; discussion 1413-4.
- Buser D, éditeur. 20 years of guided bone regeneration in implant dentistry. 2nd ed. Chicago: Quintessence Pub. Co; 2009.
- Carey JC. Syndromes of the head and neck. Robert J. Gorlin, M. Michael Cohen, Jr., and L. Stefan Levin. New York: Oxford University Press, 1990, 977 pp. *Am J Med Genet.* 1992;42(1):144-144.
- Carlson BM. Human embryology and developmental biology. Philadelphia : Saunders Elsevier ; 2018.
- Cassolato SF, Ross B, Daskalogiannakis J, Noble J, Tompson B, Paedo D. Treatment of dental anomalies in children with complete unilateral cleft lip and palate at SickKids hospital, Toronto. *Cleft Palate Craniofacial J.* 2009;46(2):166-72.
- Castro LO, Castro IO, de Alencar AHG, Valladares-Neto J, Estrela C. Cone beam computed tomography evaluation of distance from cemento-enamel junction to alveolar crest before and after nonextraction orthodontic treatment. *Angle Orthod.* 2016;86(4):543-9.

- Chai Y, Maxson RE. Recent advances in craniofacial morphogenesis. *Dev Dyn* 2006;235(9):2353-75.
- Charpentier V. La gingivopériostéoplastie dans le traitement des fentes labio-alvéolo-palatines unilatérales complètes : impact du moment de sa réalisation : revue de la littérature [Thèse d'exercice : chirurgie dentaire]. [Bordeaux] : Université de Bordeaux – UFR des Sciences Odontologiques ; 2016.
- Cho-Lee G-Y, García-Díez E-M, Nunes R-A, Martí-Pagès C, Sieira-Gil R, Rivera-Baró A. Review of secondary alveolar cleft repair. *Ann Maxillofac Surg*. 2013;3(1):46-50.
- Clarren SK, Smith DW. The fetal alcohol syndrome. *N Engl J Med*. 1978;298(19):1063-7.
- Connolly KA, Kurnik NM, Truong TA, Muller C, Beals PH, Singh DJ, et al. Long-Term Outcomes for Adult Patients With Cleft Lip and Palate. *J Craniofac Surg*. 2019;30(7):2048-51.
- Couly G. Développement céphalique: embryologie, génétique, croissance et pathologie. Rueil-Malmaison : Édition CdP ; 2012.
- Couly G, Kverneland B, Michel B, Gitton Y, Benouaiche L. Fentes labiomaxillaires et vélopalatines. Diagnostic anténatal, modalités alimentaires, chirurgie réparatrice et surveillance pédiatrique. *Encycl Med Chir - Pédiatrie - Maladies infectieuses*. 2009;[4-014-C-55]
- Cune MS, Meijer GJ, Koole R. Anterior tooth replacement with implants in grafted alveolar cleft sites: a case series. *Clin Oral Implants Res*. 2004;15(5):616-24.
- Dao AM, Goudy SL. Cleft Palate Repair, Gingivoperiosteoplasty, and Alveolar Bone Grafting. *Facial Plast Surg Clin N Am*. 2016;24(4):467-76.
- Dempf R, Teltzrow T, Kramer F-J, Hausamen J-E. Alveolar bone grafting in patients with complete clefts: a comparative study between secondary and tertiary bone grafting. *Cleft Palate Craniofac J*. 2002;39(1):18-25.
- Deuschle FM, Warkany J. Congenital Dentofacial Malformations in Rats Induced by Maternal Nutritional Deficiency. *J Dent Res*. 1956;35(5):674-84.
- Dewinter G, Quirynen M, Heidbüchel K, Verdonck A, Willems G, Carels C. Dental abnormalities, bone graft quality, and periodontal conditions in patients with unilateral cleft lip and palate at different phases of orthodontic treatment. *Cleft Palate Craniofac J*. 2003;40(4):343-50.
- Dias BS de B, Schneider T, Cintra HPL. Platelet-rich fibrin in the Alveolar Bone graft in cleft lip and palate patient. *Int J Growth Factors Stem Cells Dent*. 2018;1(1):27.
- Dixon MJ, Marazita ML, Beaty TH, Murray JC. Cleft lip and palate: synthesizing genetic and environmental influences. *Nat Rev Genet*. 2011;12(3):167-78.
- Doh R-M, Dam C, Kyung K-Y, Park W. Precise implant placement with a computer-assisted surgical guide in cleft lip and palate patients. *Cleft Palate Craniofac J*. 2015;52(3):e65-71.
- Doray B, Badila-Timbolschi D, Schaefer E, Fattori D, Monga B, Dott B, et al. Épidémiologie des fentes labio-palatines : expérience du Registre de malformations congénitales d'Alsace entre 1995 et 2006. *Arch Pédiatrie*. 2012;19(10):1021-9.
- Duke Embryology. Craniofacial Development [Internet]. 2011 [Consulté le 23 févr 2020a]. Disponible sur: <https://web.duke.edu/anatomy/embryology/embryoModules/craniofacial/craniofacial.html>
- El Deeb M, Messer LB, Lehnert MW, Hebda TW, Waite DE. Canine eruption into grafted bone in maxillary alveolar cleft defects. *Cleft Palate J*. 1982;19(1):9-16.
- Elsahy NI. The modified striped Y--a systematic classification for cleft lip and palate. *Cleft Palate J*. 1973;10:247-50.
- Emodi O, Noy D, Hazan-Molina H, Aizenbud D, Rachmiel A. Secondary bone grafting of the cleft maxilla following reverse quad-helix expansion in 103 patients. *Ann Maxillofac Surg*. 2015;5(1):32-6.

Esposito M, Grusovin MG, Felice P, Karatzopoulos G, Worthington HV, Coulthard P. The efficacy of horizontal and vertical bone augmentation procedures for dental implants - a Cochrane systematic review. *Eur J Oral Implantol*. 2009;2(3):167-84.

Estienne F, Deggouj N, Derue L, Vander Linden F. Incompétences vélo-pharyngées, dysfonctionnements tubaires, troubles articulatoires: 300 exercices et activités pour y remédier. Bruxelles; Marseille: De Boeck ; Solal; 2015.

Felton M, Lee JW, Balumuka DD, Arneja JS, Chadha NK. Early Placement of Ventilation Tubes in Infants with Cleft Lip and Palate: A Systematic Review. *Otolaryngol Head Neck Surg*. 2018;158(3):459-64.

Friedman HI, Sayetta RB, Coston GN, Hussey JR. Symbolic representation of cleft lip and palate. *Cleft Palate Craniofac J*. 1991;28(3):252-9; discussion 259-260.

Fu J-H, Wang H-L. Horizontal bone augmentation: the decision tree. *Int J Periodontics Restorative Dent*. 2011;31(4):429-36.

Garcia MA, Yatabe M, Fuzer TU, Calvo AM, Trindade-Suedam IK. Ideal Versus Late Secondary Alveolar Bone Graft Surgery: A Bone-Thickness Cone-Beam Computed Tomographic Assessment. *Cleft Palate Craniofac J*. 2018;55(3):369-74.

Gargiulo AW, Wentz FM, Orban B. Dimensions and Relations of the Dentogingival Junction in Humans. *J Periodontol*. 1961;32(3):261-7.

Genisca AE, Frías JL, Broussard CS, Honein MA, Lammer EJ, Moore CA, et al. Orofacial clefts in the National Birth Defects Prevention Study, 1997-2004. *Am J Med Genet A*. 2009;149A(6):1149-58.

Goldberg M, Davit-Beal T, Barbet P. Embryologie craniofaciale (I). Régulations cellulaires et moléculaires des étapes initiales de l'embryologie craniofaciale. *Encycl Med Chir – Médecine buccale*. 2016;[28-020-C-10]

Goodacre CJ, Kan JY, Rungcharassaeng K. Clinical complications of osseointegrated implants. *J Prosthet Dent*. 1999;81(5):537-52.

Gopinath VK. Assessment of Nutrient Intake in Cleft Lip and Palate Children After Surgical Correction. *Malays J Med Sci*. 2013;20(5):61-6.

Gorlin RJ, Cohen Jr MM, Levin LS. *Syndromes of the head and neck*. New York: Oxford University Press ;1990

Greene NDE, Copp AJ. Development of the vertebrate central nervous system: formation of the neural tube. *Prenat Diagn*. 2009;29(4):303-11.

Haddock NT, McRae MH, Cutting CB. Long-term effect of primary cleft rhinoplasty on secondary cleft rhinoplasty in patients with unilateral cleft lip-cleft palate. *Plast Reconstr Surg*. 2012;129(3):740-8.

Hansen TG, Danish Registry Study Group, Flick R, Mayo Clinic Pediatric Anesthesia and Learning Disabilities Study Group. Anesthetic effects on the developing brain: insights from epidemiology. *Anesthesiology*. 2009;110(1):1-3.

Harkins CS, Berlin A, Harding RL, Longacre JJ, Snodgrass RM. A classification of cleft lip and cleft palate. *Plast Reconstr Surg Transplant Bull*. 1962;29:31-9.

Hashmi SS, Waller DK, Langlois P, Canfield M, Hecht JT. Prevalence of nonsyndromic oral clefts in Texas: 1995-1999. *Am J Med Genet A*. 2005;134(4):368-72.

Haugen HJ, Lyngstadaas SP, Rossi F, Perale G. Bone grafts: which is the ideal biomaterial? *J Clin Periodontol*. 2019;46 Suppl 21:92-102.

Hengjeerajaras P, Froum SJ, Adawi HAA, Yu P, Cho S-C. Anterior Tooth Replacement with an Implant in a Grafted Alveolar Cleft Site: Case Report with a 10-Year Follow-up. *Int J Periodontics Restorative Dent*. 2019;39(4):511-5.

Herford AS, Nguyen K. Complex bone augmentation in alveolar ridge defects. *Oral Maxillofac Surg Clin N Am.* 2015;27(2):227-44.

Hiranuma H, Jikko A, Maeda T, Abe M, Fuchihata H. Effect of X irradiation on secondary palate development in mice. *Radiat Res.* 2000;154(1):34-8.

Honein MA, Rasmussen SA, Reefhuis J, Romitti PA, Lammer EJ, Sun L, et al. Maternal smoking and environmental tobacco smoke exposure and the risk of orofacial clefts. *Epidemiol Camb Mass.* 2007;18(2):226-33.

Honma K, Kobayashi T, Nakajima T, Hayasi T. Computed tomographic evaluation of bone formation after secondary bone grafting of alveolar clefts. *J Oral Maxillofac Surg.* 1999;57(10):1209-13.

Hopper RA, Al-Mufarrej F. Gingivoperiosteoplasty. *Clin Plast Surg.* 2014;41(2):233-40.

Hozyasz KK, Kaczmarczyk M, Dudzik J, Bulska E, Dudkiewicz Z, Szymanski M. Relation between the concentration of zinc in maternal whole blood and the risk of an infant being born with an orofacial cleft. *Br J Oral Maxillofac Surg.* 2009;47(6):466-9.

Hsieh ST, Woo AS. Pierre Robin Sequence. *Clin Plast Surg.* 2019;46(2):249-59.

Huang H-L, Hsu J-T, Chen MYC, Liu C, Chang C-H, Li Y-F, et al. Microcomputed tomography analysis of particulate autogenous bone graft in sinus augmentation at 5 months: differences on bone mineral density and 3D trabecular structure. *Clin Oral Investig.* 2013;17(2):535-42.

Jabbari F, Hakelius MM, Thor ALI, Reiser EA, Skoog VT, Nowinski DJ. Skoog Primary Periosteoplasty versus Secondary Alveolar Bone Grafting in Unilateral Cleft Lip and Alveolus: Long-Term Effects on Alveolar Bone Formation and Maxillary Growth. *Plast Reconstr Surg.* 2017;139(1):137-48.

Kaufman Y, Buchanan EP, Wolfswinkel EM, Weathers WM, Stal S. Cleft Nasal Deformity and Rhinoplasty. *Semin Plast Surg.* 2012;26(4):184-90.

Keestra JAJ, Barry O, Jong L de, Wahl G. Long-term effects of vertical bone augmentation: a systematic review. *J Appl Oral Sci Rev.* 2016;24(1):3-17.

Kendall MG. A new measure of rank correlation. *Biometrika.* 1938;30(1-2):81-93.

Kernahan DA. The striped Y--a symbolic classification for cleft lip and palate. *Plast Reconstr Surg.* 1971;47(5):469-70.

Kernahan DA, Stark RB. A new classification for cleft lip and cleft palate. *Plast Reconstr Surg Transplant Bull.* 1958;22(5):435-41.

Kessler P, Thorwarth M, Bloch-Birkholz A, Nkenke E, Neukam FW. Harvesting of bone from the iliac crest--comparison of the anterior and posterior sites. *Br J Oral Maxillofac Surg.* 2005;43(1):51-6.

Khalil W, de Musis CR, Volpato LER, Veiga KA, Vieira EMM, Aranha AM. Clinical and Radiographic Assessment of Secondary Bone Graft Outcomes in Cleft Lip and Palate Patients. *Int Sch Res Notices.* 2014;2014:231795.

Khamees J, Darwiche MA, Kochaji N. Alveolar ridge augmentation using chin bone graft, bovine bone mineral, and titanium mesh: Clinical, histological, and histomorphometric study. *J Indian Soc Periodontol.* 2012;16(2):235-40.

Khonsari RH, Catala M. Développement de la face. *Encycl Med Chir – Oto-rhino-laryngologie.* 2018;[20-264-A-10]

Khoury F, Hanser T. Three-Dimensional Vertical Alveolar Ridge Augmentation in the Posterior Maxilla: A 10-year Clinical Study. *Int J Oral Maxillofac Implants.* 2019;34(2):471-80.

Kim Y, Oh T-J, Misch CE, Wang H-L. Occlusal considerations in implant therapy: clinical guidelines with biomechanical rationale. *Clin Oral Implants Res.* 2005;16(1):26-35.

Kinzer GA, Kokich VO. Managing congenitally missing lateral incisors. Part II: tooth-supported restorations. *J Esthet Restor Dent Off Publ Am Acad Esthet Dent Al.* 2005;17(2):76-84.

Kokich VO, Kinzer GA. Managing congenitally missing lateral incisors. Part I: Canine substitution. *J Esthet Restor Dent.* 2005;17(1):5-10.

Kokkinos PP, Ledoux WR, Kinnebrew MC, Weinberg R. Iliac apophyseal cartilage augmentation of the deficient piriform rim and maxilla in alveolar cleft grafting. *Am J Orthod Dentofac Orthop.* 1997;112(2):145-53.

Kosowski TR, Weathers WM, Wolfswinkel EM, Ridgway EB. Cleft Palate. *Semin Plast Surg.* 2012;26(4):164-9.

Krapels IPC, Rooij IALM, Wevers RA, Zielhuis GA, Spauwen PHM, Brussel W, et al. Myo-inositol, glucose and zinc status as risk factors for non-syndromic cleft lip with or without cleft palate in offspring: a case-control study. *BJOG Int J Obstet Gynaecol.* 2004;111(7):661-8.

Krassnig M, Fickl S. Congenitally missing lateral incisors--a comparison between restorative, implant, and orthodontic approaches. *Dent Clin North Am.* 2011;55(2):283-99, viii.

Küchler EC, da Silva LA, Nelson-Filho P, Sabóia TM, Rentschler AM, Granjeiro JM, et al. Assessing the association between hypoxia during craniofacial development and oral clefts. *J Appl Oral Sci.* 2018;26:e20170234

Kuchler U, von Arx T. Horizontal ridge augmentation in conjunction with or prior to implant placement in the anterior maxilla: a systematic review. *Int J Oral Maxillofac Implants.* 2014;29 Suppl:14-24.

Kuo C-L, Lien C-F, Chu C-H, Shiao A-S. Otitis media with effusion in children with cleft lip and palate: a narrative review. *Int J Pediatr Otorhinolaryngol.* 2013;77(9):1403-9.

Kyung H, Kang N. Management of Alveolar Cleft. *Arch Craniofac Surg.* 2015;16(2):49-52.

Landes CA. Implant-borne prosthetic rehabilitation of bone-grafted cleft versus traumatic anterior maxillary defects. *J Oral Maxillofac Surg.* 2006;64(2):297-307.

Larson M, Hellquist R, Jakobsson OP. Classification, recording, and cleft palate surgery at the Uppsala Cleft Palate Centre. *Scand J Plast Reconstr Surg Hand Surg.* 1998;32(2):185-92.

Lebby KD, Tan F, Brown CP. Maternal factors and disparities associated with oral clefts. *Ethn Dis.* 2010;20(1 Suppl 1):S1-146-9.

Leslie EJ, Marazita ML. Genetics of Cleft Lip and Cleft Palate. *Am J Med Genet C Semin Med Genet.* 2013;163(4):246-58.

Li Y, Deng S, Mei L, Li J, Qi M, Su S, et al. Accuracy of alveolar bone height and thickness measurements in cone beam computed tomography: a systematic review and meta-analysis. *Oral Surg Oral Med Oral Pathol Oral Radiol.* 2019;128(6):667-79.

Liang F, Leland H, Jedrzejewski B, Auslander A, Maniskas S, Swanson J, et al. Alternatives to Autologous Bone Graft in Alveolar Cleft Reconstruction: The State of Alveolar Tissue Engineering. *J Craniofac Surg.* 2018;29(3):584-93.

Liang F, Yen S, Imahiyerobo T, Sanborn L, Yen L, Yen D, et al. 3D Cone Beam Computed Tomography Volumetric Outcomes of rhBMP-2/demineralized bone matrix vs Iliac Crest Bone Graft for Alveolar Cleft Reconstruction. *Plast Reconstr Surg.* 2017;140(4):767-74

Lithovius RH, Ylikontiola LP, Harila V, Sándor GK. A descriptive epidemiology study of cleft lip and palate in Northern Finland. *Acta Odontol Scand.* 2014;72(5):372-5.

Little J, Gilmour M, Mossey PA, Fitzpatrick D, Cardy A, Clayton-Smith J, et al. Folate and clefts of the lip and palate--a U.K.-based case-control study: Part I: Dietary and supplemental folate. *Cleft Palate Craniofac J.* 2008;45(4):420-7.

Lorenzoni DC, Janson G, Bastos JC, Carvalho RM, Bastos JC, de Cássia Moura Carvalho Lauris R, et al. Evaluation of secondary alveolar bone grafting outcomes performed after canine eruption in complete unilateral cleft lip and palate. *Clin Oral Investig*. 2017;21(1):267-73.

Losee JE, Kirschner RE, éditeurs. *Comprehensive cleft care*. Boca Raton : CRC Press; 2016

Malek R. *Cleft lip and palate: lesions, pathophysiology and primary treatment*. London: Martin Dunitz; 2001.

Marazita ML, Mooney MP. Current concepts in the embryology and genetics of cleft lip and cleft palate. *Clin Plast Surg*. 2004;31(2):125-40.

Marinucci L, Balloni S, Carinci F, Locci P, Pezzetti F, Bodo M. Diazepam effects on non-syndromic cleft lip with or without palate: epidemiological studies, clinical findings, genes and extracellular matrix. *Expert Opin Drug Saf*. 2011;10(1):23-33.

Martínez CP, Béal E, Grollemund B. Le retrait relationnel chez les enfants porteurs d'une fente labio-palatine et l'impact sur les parents. Une revue de la littérature et un protocole de recherche clinique. *Devenir*. 2015;27(4):269-80.

Masri R, Driscoll CF, éditeurs. *Clinical Applications of Digital Dental Technology: Masri/Clinical Applications of Digital Dental Technology*. Chichester, UK: John Wiley & Sons, Inc; 2015b

Matsuo K, Hirose T, Otagiri T, Norose N. Repair of cleft lip with nonsurgical correction of nasal deformity in the early neonatal period. *Plast Reconstr Surg*. 1989;83(1):25-31.

Mellor DH, Richardson JE, Douglas DM. Goldenhar's syndrome. Oculoauriculo-vertebral dysplasia. *Arch Dis Child*. 1973;48(7):537-41.

Mercier J. Traitement des fentes congénitales labio-alvéolo-maxillaires et vélopalatines. *Encycl Med Chir - Pédiatrie - Maladies infectieuses*. 1998;[4-016-A-10]

Meşe A, Özdemir E. Removable Partial Denture in a Cleft Lip and Palate Patient: A Case Report. *J Korean Med Sci*. 2008;23(5):924-7.

Miguel-Sánchez A, Vilaplana-Vivo J, Vilaplana-Vivo C, Vilaplana-Gómez JÁ, Camacho-Alonso F. Accuracy of Quantitative Computed Tomography Bone Mineral Density Measurements in Mandibles: A Cadaveric Study. *Clin Implant Dent Relat Res*. 2015;17(4):693-9.

Milinkovic I, Cordaro L. Are there specific indications for the different alveolar bone augmentation procedures for implant placement? A systematic review. *Int J Oral Maxillofac Surg*. 2014;43(5):606-25.

Millar BJ, Taylor NG. Lateral thinking: the management of missing upper lateral incisors. *Br Dent J*. 1995;179(3):99-106.

Millard DR, Millard DR. *Alveolar and palatal deformities*. 1. ed. Boston: Little, Brown; 1980. (Cleft craft).

Mitchell LE. Genetic epidemiology of birth defects: nonsyndromic cleft lip and neural tube defects. *Epidemiol Rev*. 1997;19(1):61-8.

Molé C, Simon E. Séquelles de fentes labio-maxillo-palatines : détermination d'un nouveau score alvéolaire par la classification Alveolar Cleft Score (ACS). *Rev Stomatol Chir Maxillofac Chir Orale*. 2015;116(3):132-8

Monson LA, Khechoyan DY, Buchanan EP, Hollier LH. Secondary lip and palate surgery. *Clin Plast Surg*. 2014;41(2):301-9.

Montoya y Martinez P. L'incompétence vélo-pharyngée: exploration et prise en charge thérapeutique. *Molinghem: L'Ortho édition*; 1996.

Mossey PA, Little J, Munger RG, Dixon MJ, Shaw WC. Cleft lip and palate. *Lancet*. 2009;374(9703):1773-85.

- Munger RG, Romitti PA, Daack-Hirsch S, Burns TL, Murray JC, Hanson J. Maternal alcohol use and risk of orofacial cleft birth defects. *Teratology*. 1996;54(1):27-33.
- Munsie JW, Lin S, Browne ML, Campbell KA, Caton AR, Bell EM, et al. Maternal bronchodilator use and the risk of orofacial clefts. *Hum Reprod*. 2011;26(11):3147-54.
- Murthy AS, Lehman JA. Evaluation of alveolar bone grafting: a survey of ACPA teams. *Cleft Palate Craniofac J*. 2005;42(1):99-101.
- Niez N, Nham K, Vi-Fane B. Gingivopériostoplastie et greffe alvéolaire chez les patients porteurs de fentes labioalvéolo-palatines bilatérales : caractérisation de l'expansion transversale maxillaire. Étude préliminaire. *Rev Orthop Dento Faciale*. 2014;48(4):407-19.
- Nowak AJ, Christensen JR, Mabry TR, Townsend JA, Wells M, éditeurs. *Pediatric dentistry: infancy through adolescence*. Sixth edition. Philadelphia, PA: Elsevier; 2019.
- Oberoi S, Chigurupati R, Gill P, Hoffman WY, Vargervik K. Volumetric assessment of secondary alveolar bone grafting using cone beam computed tomography. *Cleft Palate Craniofac J*. 2009;46(5):503-11.
- O'Neill J. Do folic acid supplements reduce facial clefts? *Evid Based Dent*. 2008;9(3):82-3.
- Ordioni U, Campana F, Rasmussen N, Catherine J-H. Syndrome de Van der Woude : un cas familial. *Med Buccale Chir Buccale*. 2014;20(2):107-9.
- Orphanet. Fente labio palatine [Internet]. orphanet. 2011 [Consulté le 21 févr 2020c]. Disponible sur: https://www.orpha.net/consor/cgi-bin/OC_Exp.php?Ing=FR&Expert=199306
- Palmeiro MRL, Bronstrup MB, Durham J, Walls A, Shinkai RSA. Quality of life and mastication in denture wearers and cleft lip and palate adults. *Braz Oral Res*. 2018;32:e113.
- Panamonta V, Pradubwong S, Panamonta M, Chowchuen B. Global Birth Prevalence of Orofacial Clefts: A Systematic Review. *J Med Assoc Thai Chotmaihet Thangphaet*. 2015;98 Suppl 7:S11-21.
- Papi P, Giardino R, Sassano P, Amodeo G, Pompa G, Cascone P. Oral health related quality of life in cleft lip and palate patients rehabilitated with conventional prostheses or dental implants. *J Int Soc Prev Community Dent*. 2015;5(6):482-7.
- Parker SE, Mai CT, Canfield MA, Rickard R, Wang Y, Meyer RE, et al. Updated National Birth Prevalence estimates for selected birth defects in the United States, 2004-2006. *Birt Defects Res A Clin Mol Teratol*. 2010;88(12):1008-16.
- Pavy B, Vacher C, Vendroux J, Smarrito S. Fentes labiales et palatines : Traitement primaire. *Encycl Med Chir - Techniques chirurgicales - Chirurgie plastique reconstructrice et esthétique*. 1998;[45-580]
- Pereira AV, Fradinho N, Carmo S, de Sousa JM, Rasteiro D, Duarte R, et al. Associated Malformations in Children with Orofacial Clefts in Portugal: A 31-Year Study. *Plast Reconstr Surg Glob Open*. 2018;6(2):e1635.
- Phadkule SS, Shivaprakash G, Kumar GA, Shamnur N. Customized Appliance for Intrusion and Retraction of Premaxilla in Bilateral Cleft Palate Patient. *J Indian Orthod Soc*. 2014;48(4_suppl4):561-5.
- Picard A, Galliani E, Soupre V, Kadlub N, Cassier S, Constantinescu G, et al. Calendrier et protocole interventionnel des fentes labiopalatines au sein du Service de chirurgie maxillo-faciale et plastique de l'Hôpital d'Enfants Trousseau (AP-HP, Paris). *Rev Orthop Dento Faciale*. 2011;45(3):291-9.
- Plonka AB, Urban IA, Wang H-L. Decision Tree for Vertical Ridge Augmentation. *Int J Periodontics Restorative Dent*. 2018;38(2):269-75.
- Precious DS, Goodday RH, Morrison AD, Davis BR. Cleft lip and palate: a review for dentists. *J Can Dent Assoc*. 2001;67(11):668-73.

- Priest G. The treatment dilemma of missing maxillary lateral incisors-Part II: Implant restoration. *J Esthet Restor Dent*. 2019;31(4):319-26.
- Pucciarelli MGR, Lopes ACO, Lopes JFS, Soares S. Implant placement for patients with cleft lip and palate: A clinical report and guidelines for treatment. *J Prosthet Dent*. 2019;121(1):9-12.
- Puhó EH, Szunyogh M, Métneki J, Czeizel AE. Drug treatment during pregnancy and isolated orofacial clefts in Hungary. *Cleft Palate Craniofac J*. 2007;44(2):194-202.
- Rahimov F, Jugessur A, Murray JC. Genetics of nonsyndromic orofacial clefts. *Cleft Palate Craniofac J*. 2012;49(1):73-91.
- Rakotoarison RA, Rakotoarivony AE, Rabesandratana N, Razafindrabe JB, Andriambololona R, Andriambololo-Nivo R, et al. Cleft lip and palate in Madagascar 1998-2007. *Br J Oral Maxillofac Surg*. 2012;50(5):430-4.
- Rakotoarison RA, Rakotoarivony AE, Ralaiarimanana FL, Andriambololo-Nivo R, Féki A. Étude des anomalies dentaires associées aux fentes labiopalatines : à propos d'une série de 85 cas. *Med Buccale Chir Buccale*. 2011;17(1):7-14.
- Ravishanker R. Furlow's Palatoplasty for Cleft Palate Repair. *Med J Armed Forces India*. 2006;62(3):239-42.
- Renvert S, Quirynen M. Risk indicators for peri-implantitis. A narrative review. *Clin Oral Implants Res*. 2015;26 Suppl 11:15-44.
- Rice DPC. Craniofacial anomalies: from development to molecular pathogenesis. *Curr Mol Med*. 2005;5(7):699-722.
- Rizos M, Spyropoulos MN. Van der Woude syndrome: a review. Cardinal signs, epidemiology, associated features, differential diagnosis, expressivity, genetic counselling and treatment. *Eur J Orthod*. 2004;26(1):17-24.
- Rocha MO, Oliveira DD, Costa FO, Pires LR, Diniz AR, Soares RV, et al. Plaque index and gingival index during rapid maxillary expansion of patients with unilateral cleft lip and palate. *Dent Press J Orthod*. 2017;22(6):43-8.
- Ross RB. Treatment variables affecting facial growth in complete unilateral cleft lip and palate. *Cleft Palate J*. 1987;24(1):5-77.
- Rychlik D, Wójcicki P, Koźlik M. Osteoplasty of the alveolar cleft defect. *Adv Clin Exp Med*. 2012;21(2):255-62.
- Sá J, Araújo L, Guimarães L, Maranhão S, Lopes G, Medrado A, et al. Dental anomalies inside the cleft region in individuals with nonsyndromic cleft lip with or without cleft palate. *Med Oral Patol Oral Cir Bucal*. 2016;21(1):e48-52.
- Sabbagh HJ, Hassan MHA, Innes NPT, Elkodary HM, Little J, Mossey PA. Passive smoking in the etiology of non-syndromic orofacial clefts: a systematic review and meta-analysis. *PloS One*. 2015;10(3):e0116963.
- Sadove AM, Nelson CL, Eppley BL, Nguyen B. An evaluation of calvarial and iliac donor sites in alveolar cleft grafting. *Cleft Palate J*. 1990;27(3):225-8; discussion 229.
- Saha A, Shah S, Waknis P, Bhujbal P, Aher S, Vaswani V. Comparison of minimally invasive versus conventional open harvesting technique for iliac bone graft in secondary alveolar bone grafting in cleft palate patients: a systematic review. *J Korean Assoc Oral Maxillofac Surg*. 2019;45(5):241-53.
- Saint-Surin I, Roman T, Touzet-Roumazielle S, Ferri J, Lauwers L. Implant-borne rehabilitation for alveolar dental cleft: Retrospective analysis of thirty-nine cases. *J Stomatol Oral Maxillofac Surg*. 2019:S2468-7855(19)30252-6. [Epub ahead of print]

- Salyer KE, Rozen SM, Genecov ER, Genecov DG. Unilateral Cleft Lip—Approach and Technique. *Semin Plast Surg.* 2005;19(4):313-28.
- Santiago PE, Schuster LA, Levy-Bercowski D. Management of the alveolar cleft. *Clin Plast Surg.* 2014;41(2):219-32.
- Schoenwolf GC, Bleyl SB, Brauer PR, Francis-West PH. *Larsen's human embryology.* Fifth edition. Philadelphia, PA: Churchill Livingstone; 2015.
- Section française de chirurgie plastique pédiatrique (SFCPP). Les fentes labiales et palatines [Internet]. *chirurgie-plastique-pediatrique.* 2018 [Consulté le 5 mars 2020b]. Disponible sur: <https://chirurgie-plastique-pediatrique.fr/page/les-fentes-labiales-et-palatines>
- Semb G. Alveolar bone grafting. *Front Oral Biol.* 2012;16:124-36.
- Shapira Y, Lubit E, Kuftinec MM. Congenitally missing second premolars in cleft lip and cleft palate children. *Am J Orthod Dentofac Orthop.* 1999;115(4):396-400.
- Sharma RK, Nanda V. Problems of middle ear and hearing in cleft children. *Indian J Plast Surg Off Publ Assoc Plast Surg India.* 2009;42(Suppl):S144.
- Shaw GM, Lammer EJ. Maternal periconceptional alcohol consumption and risk for orofacial clefts. *J Pediatr.* 1999;134(3):298-303.
- Shaw GM, Wasserman CR, O'Malley CD, Tolarova MM, Lammer EJ. Risks of orofacial clefts in children born to women using multivitamins containing folic acid periconceptionally. *The Lancet.* 1995;346(8972):393-6.
- Shaw WC, Semb G, Nelson P, Brattström V, Mølsted K, Prah-Andersen B, et al. The Eurocleft project 1996-2000: overview. *J Cranio-Maxillo-fac Surg.* 2001;29(3):131-40; discussion 141-2.
- Shi B, Losee JE. The impact of cleft lip and palate repair on maxillofacial growth. *Int J Oral Sci.* 2015;7(1):14-7.
- Shi B, Sommerlad BC. *Cleft Lip and Palate Primary Repair.* Berlin: Springer-Verlag Berlin Heidelberg; 2013
- Shillingburg HT, Sather DA. *Fundamentals of fixed prosthodontics.* Hanover Park, IL: Quintessence Pub.; 2012.
- Shkoukani MA, Chen M, Vong A. Cleft lip - a comprehensive review. *Front Pediatr.* 2013;1:53.
- da Silva Freitas R, Bertoco Alves P, Shimizu GKM, Schuchovski JF, Lopes MAC, Maluf I, et al. Beyond Fifty Years of Millard's Rotation-Advancement Technique in Cleft Lip Closure: Are There Many « Millards »? *Plast Surg Int.* 2012;2012:731029.
- Singh R, Munakomi S. *Embryology, Neural Tube.* In: *StatPearls . Treasure Island (FL): StatPearls Publishing; 2020*
- Société canadienne de pédiatrie. Le syndrome d'alcoolisme foetal. *Paediatr Child Health.* 2002;7(3):181-95.
- Solnica-Krezel L, Sepich DS. Gastrulation: making and shaping germ layers. *Annu Rev Cell Dev Biol.* 2012;28:687-717.
- Som PM, Streit A, Naidich TP. Illustrated review of the embryology and development of the facial region, part 3: an overview of the molecular interactions responsible for facial development. *Am J Neuroradiol.* 2014;35(2):223-9.
- Sommerlad BC. A technique for cleft palate repair. *Plast Reconstr Surg.* nov 2003;112(6):1542-8.
- Sousa AD, Devare S, Ghanshani J. Psychological issues in cleft lip and cleft palate. *J Indian Assoc Pediatr Surg.* 2009;14(2):55-8.

- Staubli N, Walter C, Schmidt JC, Weiger R, Zitzmann NU. Excess cement and the risk of peri-implant disease - a systematic review. *Clin Oral Implants Res.* 2017;28(10):1278-90.
- Stricker M, Raphael B. [The periosteum in cleft lip and palate]. *Chir Pediatr.* 1983;24(4-5):274-81.
- Suomalainen A, Åberg T, Rautio J, Hurmerinta K. Cone beam computed tomography in the assessment of alveolar bone grafting in children with unilateral cleft lip and palate. *Eur J Orthod.* 2014;36(5):603-11.
- Suzuki A, Watanabe M, Nakano M, Takahama Y. Maxillary lateral incisors of subjects with cleft lip and/or palate: Part 2. *Cleft Palate-Craniofacial J.* 1992;29(4):380-4.
- Tachdjian G, Brisset S, Courtot A-M, Schoëvaëart D, Tosca L. *Embryologie et histologie humaines. Issy-les-Moulineaux : Elsevier Masson ; 2016*
- Takahashi T, Fukuda M, Yamaguchi T, Kochi S. Use of endosseous implants for dental reconstruction of patients with grafted alveolar clefts. *J Oral Maxillofac Surg.* 1997;55(6):576-83; discussion 584.
- Takahashi T, Inai T, Kochi S, Fukuda M, Yamaguchi T, Matsui K, et al. Long-term follow-up of dental implants placed in a grafted alveolar cleft: evaluation of alveolar bone height. *Oral Surg Oral Med Oral Pathol Oral Radiol Endod.* 2008;105(3):297-302.
- Talmant J-C, Talmant J-C, Lumineau J-P. Traitement chirurgical secondaire des fentes labio-alvéolo-palatines. *Encycl Med Chir - Techniques chirurgicales - Chirurgie plastique reconstructrice et esthétique.* 2012;[45-585]
- Talmant J-C, Talmant J-C, Lumineau J-P. Traitement primaire des fentes labio-palatines. Ses grands principes. *Ann Chir Plast.* 2016;61(5):348-59
- Tan AE, Brogan WF, McComb HK, Henry PJ. Secondary alveolar bone grafting--five-year periodontal and radiographic evaluation in 100 consecutive cases. *Cleft Palate Craniofacial J.* 1996;33(6):513-8.
- Tan K, Pjetursson BE, Lang NP, Chan ESY. A systematic review of the survival and complication rates of fixed partial dentures (FPDs) after an observation period of at least 5 years. *Clin Oral Implants Res.* 2004;15(6):654-66.
- Tannyhill RJ, Troulis MJ. Implant Therapy in Alveolar Cleft Sites. *Oral Maxillofac Surg Clin N Am.* 2019;31(2):207-17.
- Tarnow DP, Cho SC, Wallace SS. The effect of inter-implant distance on the height of inter-implant bone crest. *J Periodontol.* 2000;71(4):546-9.
- Téblick S, Ruymaekers M, Van de Castele E, Nadjmi N. Effect of Cleft Palate Closure Technique on Speech and Middle Ear Outcome: A Systematic Review. *J Oral Maxillofac Surg.* 2019;77(2):405.e1-405.e15.
- Testori T, Weinstein T, Scutellà F, Wang H-L, Zucchelli G. Implant placement in the esthetic area: criteria for positioning single and multiple implants. *Periodontol 2000.* 2018;77(1):176-96.
- Thibault C. *Orthophonie et oralité: la sphère oro-faciale de l'enfant.* Issy-les-Moulineaux : Elsevier Masson ; 2017
- Thoma DS, Buranawat B, Hämmerle CHF, Held U, Jung RE. Efficacy of soft tissue augmentation around dental implants and in partially edentulous areas: a systematic review. *J Clin Periodontol.* 2014;41 Suppl 15:S77-91.
- Thomas JR, éditeur. *Advanced therapy in facial plastic and reconstructive surgery.* Shelton, Conn: People's Medical Pub. House; 2010.
- Tolarová MM, Cervenka J. Classification and birth prevalence of orofacial clefts. *Am J Med Genet.* 1998;75(2):126-37.

- Tolstunov L, Hamrick JFE, Broumand V, Shilo D, Rachmiel A. Bone Augmentation Techniques for Horizontal and Vertical Alveolar Ridge Deficiency in Oral Implantology. *Oral Maxillofac Surg Clin N Am.* 2019;31(2):163-91.
- Tortora C, Meazzini MC, Garattini G, Brusati R. Prevalence of abnormalities in dental structure, position, and eruption pattern in a population of unilateral and bilateral cleft lip and palate patients. *Cleft Palate Craniofacial J.* 2008;45(2):154-62.
- Touzet-Roumazielle S, Vi-Fane B, Kadlub N, Genin M, Dissaux C, Raoul G, et al. Osseous and dental outcomes of primary gingivoperiosteoplasty with iliac bone graft: A radiological evaluation. *J Cranio-Maxillo-fac Surg Off Publ Eur Assoc Cranio-Maxillo-fac Surg.* 2015;43(6):950-5.
- Trindade IK, Mazzottini R, Silva Filho OG da, Trindade IEK, Deboni MCZ. Long-term radiographic assessment of secondary alveolar bone grafting outcomes in patients with alveolar clefts. *Oral Surg Oral Med Oral Pathol Oral Radiol Endod.* 2005;100(3):271-7.
- Tsai TP, Huang CS, Huang CC, See LC. Distribution patterns of primary and permanent dentition in children with unilateral complete cleft lip and palate. *Cleft Palate Craniofacial J.* 1998;35(2):154-60.
- Tse R. Unilateral Cleft Lip: Principles and Practice of Surgical Management. *Semin Plast Surg.* 2012;26(4):145-55.
- Tuverson DL. Orthodontic treatment using canines in place of missing maxillary lateral incisors. *Am J Orthod.* 1970;58(2):109-27.
- Urban IA, Monje A. Guided Bone Regeneration in Alveolar Bone Reconstruction. *Oral Maxillofac Surg Clin N Am.* 2019;31(2):331-8.
- Uribe F, Padala S, Allareddy V, Nanda R. Cone-beam computed tomography evaluation of alveolar ridge width and height changes after orthodontic space opening in patients with congenitally missing maxillary lateral incisors. *Am J Orthod Dentofac Orthop* 2013;144(6):848-59.
- Vacher C. Anatomie du voile normal et du voile fendu. *Rev Stomatol Chir Maxillofac.* 2003;104(2):36
- Van Der Woude A. Fistula labii inferioris congenita and its association with cleft lip and palate. *Am J Hum Genet.* 1954;6(2):244-56.
- Vanwijck R, Bayet B, Deggouj N, Siciliano S, Bousaba S. La prise en charge primaire et secondaire des fentes labio-palatines au centre labio-palatin de Bruxelles. *Ann Chir Plast Esthet.* 2002;47(2):126-33
- Vatlach S, Maas C, Poets CF. Birth prevalence and initial treatment of Robin sequence in Germany: a prospective epidemiologic study. *Orphanet J Rare Dis.* 2014;9:9.
- Veau VE, Borel S. Division palatine. Anatomie. Chirurgie. Phonétique. Avec la collaboration de Mlle S. Borel. Avec 786 figures Paris: Masson et Cie.
- Verdi FJ, SLanzi GL, Cohen SR, Powell R. Use of the Branemark implant in the cleft palate patient. *Cleft Palate Craniofacial J.* 1991;28(3):301-3; discussion 304.
- Voigt A, Radlanski RJ, Sarioglu N, Schmidt G. [Cleft lip and palate]. *Pathol.* 2017;38(4):241-7.
- Vujkovic M, Ocke MC, van der Spek PJ, Yazdanpanah N, Steegers EA, Steegers-Theunissen RP. Maternal Western dietary patterns and the risk of developing a cleft lip with or without a cleft palate. *Obstet Gynecol.* 2007;110(2 Pt 1):378-84.
- Vuletić M, Knežević P, Jokić D, Rebić J, Žabarović D, Macan D. Alveolar Bone Grafting in Cleft Patients from Bone Defect to Dental Implants. *Acta Stomatol Croat.* 2014;48(4):250-7.
- Wang F, Wu Y, Zou D, Wang G, Kaigler D. Clinical outcomes of dental implant therapy in alveolar cleft patients: a systematic review. *Int J Oral Maxillofac Implants.* 2014a;29(5):1098-105.

- Wang KH, Heike CL, Clarkson MD, Mejino JLV, Brinkley JF, Tse RW, et al. Evaluation and integration of disparate classification systems for clefts of the lip. *Front Physiol.* 2014;5(163):1-4
- Weber HP, Kim DM, Ng MW, Hwang JW, Fiorellini JP. Peri-implant soft-tissue health surrounding cement- and screw-retained implant restorations: a multi-center, 3-year prospective study. *Clin Oral Implants Res.* 2006;17(4):375-9.
- Weissler EH, Paine KM, Ahmed MK, Taub PJ. Alveolar Bone Grafting and Cleft Lip and Palate: A Review. *Plast Reconstr Surg.* 2016;138(6):1287-95.
- Wermker K, Jung S, Joos U, Kleinheinz J. Dental implants in cleft lip, alveolus, and palate patients: a systematic review. *Int J Oral Maxillofac Implants.* 2014;29(2):384-90.
- Wlodarczyk BJ, Palacios AM, George TM, Finnell RH. Antiepileptic Drugs and Pregnancy Outcomes. *Am J Med Genet A.* 2012;158A(8):2071-90.
- Wu C, Pan W, Feng C, Su Z, Duan Z, Zheng Q, et al. Grafting materials for alveolar cleft reconstruction: a systematic review and best-evidence synthesis. *Int J Oral Maxillofac Surg.* 2018;47(3):345-56
- Wu V, Helder MN, Bravenboer N, ten Bruggenkate CM, Jin J, Klein-Nulend J, et al. Bone Tissue Regeneration in the Oral and Maxillofacial Region: A Review on the Application of Stem Cells and New Strategies to Improve Vascularization. *Stem Cells Int.* 2019;2019: 6279721
- Yamada M, Egusa H. Current bone substitutes for implant dentistry. *J Prosthodont Res.* 2018;62(2):152-61.
- Yaqoob M, Mahmood F, Hanif G, Bugvi SM, Sheikh MA. Etiology and genetic factors in clefts of lip and/or palate reported at children's hospital, Lahore, Pakistan. *Indian J Hum Genet.* 2013;19(2):136-43.
- Zachrisson BU. Improving orthodontic results in cases with maxillary incisors missing. *Am J Orthod.* 1978;73(3):274-89.
- Zhang D, Xiao W, Zhou R, Xue L, Ma L. Evaluation of Bone Height and Bone Mineral Density Using Cone Beam Computed Tomography After Secondary Bone Graft in Alveolar Cleft. *J Craniofac Surg.* 2015a;26(5):1463-6.
- Zhang W, Skrypczak A, Weltman R. Anterior maxilla alveolar ridge dimension and morphology measurement by cone beam computerized tomography (CBCT) for immediate implant treatment planning. *BMC Oral Health.* 2015b;15:65.
- Zhou W, Xu Y, Jiang H, Wan L, Du Y. Accurate Evaluation of Cone-Beam Computed Tomography to Volumetrically Assess Bone Grafting in Alveolar Cleft Patients. *J Craniofac Surg.* 2015;26(6):e535-539.

7 TABLE DES FIGURES

Figure 1 : Embryon didermique (Goldberg et al. 2016)	7
Figure 2 : Arcs pharyngiens et leurs dérivés (Carlson 2018)	8
Figure 3 : Partie crâniale de l'embryon au début de la 4 ^{ème} semaine (Bloch et al. 2018).....	9
Figure 4 : Partie crâniale de l'embryon à la 6 ^{ème} semaine (Bloch et al. 2018)	10
Figure 5 : Schéma des différents bourgeons faciaux et leur évolution entre la 5 ^{ème} et la 10 ^{ème} semaine (Duke's Embryology, 2020).....	11
Figure 6 : Développement du palais primaire et secondaire entre la 7 ^{ème} et la 10 ^{ème} semaine(Duke's Embryology, 2020)	12
Figure 7 : Principaux gènes impliqués dans les syndromes malformatifs associés aux fentes orofaciales (Dixon et al. 2011).....	14
Figure 8 : Prévalence des fentes orofaciales non syndromiques dans les pays européens en naissance par 1000 (Mossey et al. 2009)	19
Figure 9 : Comparaison des différentes classifications utilisées pour les fentes unilatérales et bilatérales d'après Wang et al. 2014)	21
Figure 10 : Classification de Veau I, II, III, IV (Nowak et al. 2019)	22
Figure 11 : Fente du palais primaire (groupe 1) selon l'EMC	24
Figure 12 : Fente du palais secondaire (groupe 2) selon l'EMC.....	24
Figure 13 : Fente du palais primaire et secondaire (groupe 3) selon l'EMC	25
Figure 14 : Diagramme de Kernahan à gauche et de Larson à droite.....	26
Figure 15 : Exemple de classification avec le Y rayé de Kernahan (Marazita et Mooney 2004)	26
Figure 16 : Étapes chirurgicales de la véloplastie décrite par Sommerlad (Shi et Sommerlad 2013)	35
Figure 17 : Schéma des principales techniques de chéiloplastie utilisées (sur fente labiale unilatérale) (Tse 2012)	36
Figure 18 : Vue pré-opératoire et post-opératoire après le premier temps chirurgical muqueux (Talmant et al. 2016)	37
Figure 19 : Fente palatine résiduelle à 1 an (à gauche) et après fermeture en deux pans (à droite) (Talmant et al. 2016)	37
Figures 20 et 21 : Vue occlusale d'un disjoncteur sur bagues scellées (à gauche) et d'un quad-hélix (à droite) (Phadkule et al. 2014; Rocha et al. 2017).....	38
Figures 22 : Prérequis à la gingivopériostéoplastie suivant Hopper et al. (Hopper et Al-Mufarrej 2014)	39
Figure 23 : Mise en place de la canine dans la zone alvéolaire greffée (Weissler et al. 2016)	40

Figure 24 : Tracé de dissection et décollement muco-périosté des lambeaux (Dias et al. 2018)	
41	
Figure 25 : Le lambeau nasal est suturé avec la partie supérieure du lambeau vomérien et les lambeaux issus des marges latérales de la fente	42
Figure 26 : L'os cortical du greffon iliaque est façonné afin de recréer le plancher nasal....	42
Figure 27 : Mise en place de l'os spongieux issu du greffon iliaque dans le défaut alvéolaire	
43	
Figure 28 : Mise en place des membranes collagéniques résorbables en vestibulaire pour protéger le site et sutures des lambeaux.....	43
Figure 29 : Critères de mise en place de la canine (en A) et de l'incisive médiale (en B) (Kinzer et Kokich 2005)	46
Figure 30 : Exemple d'indication d'une solution amovible (Meşe et Özdemir 2008).....	46
Figure 30 : Exemple de réhabilitation prothétique fixe dento-portée de l'incisive latérale (Bhandari 2017)	47
Figure 31 : Score ACS (Molé et Simon 2015)	50
Figure 32 : Photos pré, per et post thérapie implanto-prothétique pour réhabilitation de l'incisive latérale (Tannyhill et Troulis 2019)	51
Figure 33 : Classification de Bergland schématique et clichés radiographiques correspondant (Khalil et al. 2014)	53
Figure 34 : Tracé de la courbe curviligne	58
Figure 35 : Réalisation du projet prothétique virtuel	59
Figure 36 : Mesure de la hauteur osseuse de la crête alvéolaire	60
Figure 37 : Mesures de l'épaisseur de la crête alvéolaire.....	61
Figure 38 : La distance entre l'implant et la racine de la dent adjacente doit être de 1,5 mm minimum. Le point de contact entre la dent adjacente et la dent prothétique doit se situer à moins de 5 mm coronairement à la crête osseuse afin de recréer la papille (Pucciarelli et al. 2019).....	62
Figure 39 : Le col implantaire doit être enfoui 2 mm apicalement par rapport au sommet de la crête osseuse (Pucciarelli et al. 2019)	62
Figure 40 : La distance entre le centre de l'implant et la corticale vestibulaire doit être au minimum de 2mm (Testori et al. 2018) et de 3mm idéalement (Pucciarelli et al. 2019)	63
Figure 41 : Placement implantaire suivant le projet prothétique virtuel	63
Figure 42 : Nature des syndromes associés et répartition.....	66
Figure 43 : Nature des fentes orofaciales	67
Figure 44 : Répartition des agénésies des incisives latérales.....	68
Figure 45 : Anomalies des incisives latérales associées aux fentes orofaciales.....	69
Figure 49 : Traitement orthodontique envisagé pour gérer l'espace de l'incisive latérale ..	70

Figure 50 : Répartition des traitements prothétiques de réhabilitation de l'incisive latérale lors d'une ouverture d'espace.....	71
Figure 51 : Résultats issus du test Tau-b de Kendall.....	72
Figure 52 : Tableau récapitulatif des mesures obtenues et de la difficulté globale.....	77
Figure 53 : Répartition de la difficulté clinique des cas analysés	78
Figure 54 : Comparaison des moyennes	79
Figure 55 : Analyse ANOVA suivie du test correctif post hoc de Bonferroni	80
Figure 56 : Exemple de la pose chirurgicale d'un implant chez un patient ayant bénéficié d'une gingivopériostéoplastie (Photos : Dr Kerner/Dr Detzen)	88
Figure 57 : Chirurgie mucco-gingivale (Photos : Dr Kerner /Dr Detzen)	88
Figure 58 : Réalisation de la prothèse implanto-portée d'usage (Photo : Dr Fauque / Dr Detzen).....	89

**Les opinions émises dans les dissertations présentées doivent être
considérées comme propres à leurs auteurs, sans aucune
approbation ni improbation de la Faculté de Chirurgie Dentaire.**

NGUYEN Thomas. ÉTUDE DE FAISABILITÉ IMPLANTAIRE CHEZ LES PATIENTS PORTEURS DE FENTES ALVEOLAIRES AYANT BÉNÉFICIÉS D'UNE GINGIVOPÉRIOSTÉOPLASTIE. 2020. 109 p. : ill., graph., tabl. Réf. Biblio. : 92-104

Sous la direction du Docteur FELIZARDO Rufino et du Docteur KERNER Stéphane

Th : Chir Dent. : Université de Paris : 2020

Résumé :

Les fentes labio-maxillo-palatines constituent les malformations faciales congénitales les plus fréquentes avec une prévalence en France d'une naissance pour sept cent cinquante. Les réhabilitations implanto-portées sont de plus en plus fréquemment indiquées chez ces patients présentant des fentes alvéolaires traitées par gingivopériostéoplastie. **L'objectif** de cette étude rétrospective descriptive est d'évaluer qualitativement, à l'aide d'un protocole expérimental standardisé des examens CBCT, la faisabilité d'une chirurgie implantaire chez les patients traités par gingivopériostéoplastie et suivis au sein du centre de référence O-RARES de l'hôpital Rothschild. **Matériels et méthodes** : un protocole expérimental a été conçu afin de mesurer quantitativement la hauteur et l'épaisseur de la crête osseuse des sites à réhabiliter sur 10 dossiers d'imagerie de patients à l'aide d'un logiciel de planification implanto-prothétique. Puis une correspondance est effectuée entre mesure quantitative et appréciation de la difficulté clinique. **Résultats** : 86 % des sites analysés requiert une chirurgie pré-implantaire et/ou per-implantaire d'augmentation osseuse en particulier dans le sens vertical avec toutefois une grande variabilité des mesures entre chaque patient. **Conclusion** : la planification et l'anticipation de ces chirurgies osseuses complémentaires sont essentielles et doivent être prises en compte dans le plan de traitement de ces patients.

Discipline : Sciences anatomiques et radiologie / Parodontologie

Mots clés français (fMeSH et Rameau) : Bec-de-lièvre (fMeSH) / Fente palatine (fMeSH) / Greffe osseuse alvéolaire (fMeSH) / Tomodensitométrie à faisceau conique (fMeSH) / Implants dentaires (fMeSH)

TITRE en anglais : Implantology in cleft lip and palate patients with alveolar cleft treated with gingivoperiosteoplasty : a feasibility study

English keywords (MeSH) : Cleft lip (MeSH) / Cleft Palate (MeSH) / Alveolar Bone Grafting (MeSH) / Cone-Beam Computed Tomography (MeSH) / Dental Implants (MeSH)

Université de Paris
UFR d'odontologie
5, rue Garancière
75006 Paris