



HAL
open science

Hémangiomes infantiles segmentaires de la face traités par propranolol : évaluation à l'âge de 6 ans

Oriane Letertre

► **To cite this version:**

Oriane Letertre. Hémangiomes infantiles segmentaires de la face traités par propranolol : évaluation à l'âge de 6 ans. Sciences du Vivant [q-bio]. 2021. dumas-03451133

HAL Id: dumas-03451133

<https://dumas.ccsd.cnrs.fr/dumas-03451133>

Submitted on 26 Nov 2021

HAL is a multi-disciplinary open access archive for the deposit and dissemination of scientific research documents, whether they are published or not. The documents may come from teaching and research institutions in France or abroad, or from public or private research centers.

L'archive ouverte pluridisciplinaire **HAL**, est destinée au dépôt et à la diffusion de documents scientifiques de niveau recherche, publiés ou non, émanant des établissements d'enseignement et de recherche français ou étrangers, des laboratoires publics ou privés.

Université de Bordeaux

U.F.R. DES SCIENCES MEDICALES

Année 2021

Thèse n° 3014

Thèse pour l'obtention du
DIPLOME D'ETAT de DOCTEUR EN MEDECINE
Présentée et soutenue publiquement le 25 mars 2021 par

Oriane LETERTRE

Née le 4 octobre 1993 à Neuilly sur Seine (92)

Discipline : Dermatologie et Vénérologie

**Hémangiomes infantiles segmentaires de la face traités par
propranolol : évaluation à l'âge de 6 ans.**

Directrice de thèse:

Madame le Docteur Christine LABREZE

Rapporteur externe:

Madame le Professeur Annabel MARUANI

Membres du jury :

Monsieur le Professeur Franck BORALEVI	Président
Madame le Docteur Christine LABREZE	Membre
Madame le Docteur Olivia BOCCARA	Membre
Monsieur le Docteur Jean-Michel PEDESPAN	Membre

Remerciements

Au président du jury

Monsieur le Professeur Franck Boralevi

Professeur des Universités, Praticien Hospitalier
Service de Dermatologie pédiatrique
Hôpital Pellegrin, CHU de Bordeaux

Cher Franck, vous me faites l'honneur d'avoir accepté de présider ma thèse. Je vous remercie de la confiance que vous m'avez accordée et serai ravie de poursuivre ma formation à vos côtés.

A ma directrice de thèse,

Madame le Docteur Christine LABREZE

Praticien Hospitalier
Service de Dermatologie pédiatrique
Hôpital Pellegrin, CHU de Bordeaux

Chère Christine, je vous remercie pour votre encadrement tout au long de ma thèse. Travailler à vos côtés aura été extrêmement enrichissant. Trouvez ici l'expression de ma grande considération.

Aux membres du jury,

Madame le Docteur Olivia BOCCARA

Praticien Hospitalier,
Service de Dermatologie pédiatrique
Hôpital Necker, APHP, Paris

Je vous remercie pour votre implication et votre réactivité dans l'élaboration de cette thèse. Veuillez trouver ici l'expression de ma profonde reconnaissance.

Monsieur le Docteur Jean-Michel PEDESPAN

Praticien Hospitalier,
Service de Neurologie pédiatrique
Hôpital Pellegrin, CHU de Bordeaux

C'est un réel honneur pour moi que vous fassiez partie de mon jury de thèse. J'espère avoir l'occasion de travailler avec vous lors de mon passage en pédiatrie.

A mon rapporteur de thèse,

Madame le Professeur Annabel MARUANI
Professeur des Universités, Praticien Hospitalier
Service de Dermatologie
CHU de Tours

Je suis honorée que vous ayez relu mon travail. Veuillez trouver ici l'expression de ma grande considération.

Sans oublier,

Madame le Professeur Marie BEYLOT-BARRY
Professeur des Universités, Praticien Hospitalier
Service de Dermatologie
Hôpital St André, CHU de Bordeaux

Je vous remercie pour votre implication et votre disponibilité tout au long de mon internat, tant dans la transmission de vos connaissances que durant mon poste de référente. Veuillez trouver ici l'expression de mon profond respect.

Mais aussi,

L'ensemble de mes encadrants :

Lien, Julien et le Pr Marie-Sylvie Doutre: je vous remercie pour votre implication sans faille dans notre formation, à travers les cours, les quizz mais surtout auprès des patients. J'espère que mes « talents » d'actrice vous auront convaincus ... ☺

Sorilla, un grand merci pour ton aide en particulier durant ma thèse. Tes talents informatiques m'auront sortie de bien des impasses. Profite bien de ton petit bonhomme si mignon !

Emilie, Caroline, Léa et toute l'équipe d'onco-dermatologie, vous m'avez appris à écouter les patients. Merci pour votre douceur et votre gentillesse.

Fanny, hâte de revenir dans le monde des bébés et de travailler de nouveau à tes côtés !

A l'équipe de l'U22, Didier et Claire, merci pour ce premier semestre passé avec vous, j'aurais difficilement pu rêver mieux pour faire mes premiers pas d'interne !

A l'équipe de Libourne, Marie-Laure, Elise et ma douce Estèle, la fin fut compliquée mais j'ai passé un excellent stage à vos côtés.

Mention spéciale pour la dermato-allergologie :

Ma chère **Brigitte,** mon semestre à tes côtés a combiné apprentissage, réflexion, rédaction et bons moments. Je te remercie pour ta disponibilité et ton soutien. Une pensée toute particulière pour le GERDA et les « boutons tricotés » de nos grands-mères.

Anne-Sophie, tu étais là pour mes premiers pas en dermatologie et c'est un plaisir de travailler de nouveau avec toi. Merci pour ton accompagnement et ton aide.

Mais aussi les infirmières d'allergo, **Nathalie, Patricia, Valérie :** ce semestre n'aurait pas été le même sans vous. Je pense qu'un investissement dans un tableau blanc sera indispensable pour moi par la suite !

Un grand merci à **toutes les équipes** avec qui j'ai travaillé tout au long de cet internat (infirmières, aide soignantes, ASH, secrétaires etc...) merci pour votre soutien et votre patience !

A ma famille,

A **Guillaume**, tu me soutiens depuis bientôt 10 ans, après la P1 et l'ECN, voici le cap de la thèse. Je ne pourrai jamais te remercier assez pour ta patience et ton amour tout au long de ces années pas toujours évidentes. Il me tarde de poursuivre cette belle aventure à tes côtés.

Prochaine étape on l'espère le 19 juin !

A ma chère **Maman**, mon modèle et mon soutien indéfectible depuis maintenant 27 ans. Tu m'as transmis ton amour de la médecine et des patients. J'espère un jour devenir un aussi bon médecin que toi !

A mon cher **Papa**, la médecine était loin d'être une évidence pour toi mais tu as su me soutenir dans mes choix. Merci de m'avoir transmis ton amour des livres, de la cuisine et de la peinture italienne.

A mon cher frère **Alban**, merci d'avoir supporté nos conversations médicales mère-fille durant toutes ces années (et c'est loin d'être terminé). Je compte sur toi cher témoin ☺

A **Laure et Dany**, merci de m'avoir si bien accueillie dans la famille Lelou et d'avoir été si compréhensifs sur mes absences tout au long de ces années.

A mes amis,

A **Violette et Gaby**, mes témoins adorées, si la P1 m'a apporté quelque chose c'est bien de vous avoir rencontré. J'ai hâte que vous veniez vous installer sur Bordeaux (un jour j'en suis sûre ;) !

A **Clem, Virginie, Agathe et Laure** vous avez adouci mes années d'externat ! J'ai hâte de vous revoir !

A **Audrey**, les Val de Rose resteront à jamais gravés dans ma mémoire

A **Maylis et Mathilde**, loin des yeux près du cœur, vous êtes les bienvenues à Bordeaux !

A mes belles rencontres bordelaises,

A **Jeremy et Camille**, mes artistes dévoreurs de brunchs .

A **Thomas**, mon bichon, pour ce 1^{er} semestre mémorable !

A **Camille**, mon binôme de folie, ma petite sardine. Tellement hâte de retravailler dans le même hôpital pour se voir plus souvent ! o(,)' o(, ,)'

A **Ingrid** (la patronne !) et **Dorine** (mon asticot adorée), mes incroyables co-internes de consult sans qui ce semestre aurait été bien différent !

A **Paul** et **Alizé** pour, entre autres, les bons moments à Uriage !

A **Marie**, ma guichguich, merci d'avoir rendu plus doux ces mois de référente. Hâte de te retrouver pour de nouveau parler de... tout !

A **Alyssa**, hâte de faire ce stage de pédiatrie avec toi !

A **Pauline, Sophie, Colin, Gaëlle, Céline** et **Julie** : les petits devenus grands ! A **Severine, Heloise, Océane, Marine, Alexandra, Marie, Muriel, Aurore et Camille** ces grandes toujours disponibles et à **Adeline** hâte de t'avoir en CCA chez les petits !

A **Mathilde, Olivier, Robin et Tristan** Encore une fois bienvenue en dermatologie !

TABLE DES MATIERES

INTRODUCTION	p9
I. <u>GENERALITES SUR LES HEMANGIOMES INFANTILES</u>	p10
1. Définition et physiopathologie	p10
2. Clinique et évolution	p10
3. Complications	p11
4. Traitements	p11
a) <i>Traitements systémiques</i>	
b) <i>Traitements correctifs : laser et chirurgie.</i>	
II. <u>HEMANGIOMES INFANTILES SEGMENTAIRES</u>	p12
1. Définition	p12
2. Formes syndromiques	p12
3. Physiopathologie et segmentation : le cas des HIS de la face	p12
4. Complications et prise en charge	p13
5. HISF et bilan complémentaire	p13
III. <u>SYNDROME PHACES</u>	p14
1. Définition et facteurs de risques	p14
2. Critères diagnostiques et conférence de consensus	p14
a) <i>Anomalies vasculaires</i>	
b) <i>Anomalies de la structure cérébrale</i>	
c) <i>Hémangiomes</i>	
d) <i>Anomalies cardiaques</i>	
e) <i>Anomalies oculaires</i>	
f) <i>Anomalies sternales</i>	

3. Complications possibles	p17
a) AVC	
b) Anomalies du développement	
c) Troubles de l'oralité	
d) Céphalées	
e) Anomalies auditives	
f) Anomalies endocriniennes	
4. Suivi	p18
5. Syndrome PHACES chez l'adulte	p19
IV. <u>PROPRANOLOL et PHACES</u>	p20
1. Généralités sur le propranolol	p20
a) Mécanismes d'action	
b) Modalités d'administration et tolérance	
2. Propranolol et syndrome PHACES : quels risques ?	p20
3. Efficacité	p21
V. <u>CONTEXTE ET OBJECTIFS DE L'ETUDE</u>	p22
ARTICLE	p23
DISCUSSION	p37
I – APPORTS ET LIMITES DE L'ETUDE	
II – PERSPECTIVES	
CONCLUSION	p38
BIBLIOGRAPHIE	p39

FIGURES ET TABLEAUX

Fig 1 : Hémangiomes infantiles a) superficiel b) profond c) mixte

Fig 2 : Hémangiome infantile dans contexte de syndrome SACRAL

Fig 3 : Segmentation selon *Haggstrom et al.*

Fig 4 : Critères diagnostiques du syndrome PHACES (conf. consensus 2016)

Fig 5 : Syndrome PHACES :

- a) HI touchant le segment 1
- b) HI touchant le segment 3
- c) Défect sternal
- d) Raphé médian supra-ombilical
- e) TDM : protrusion organe à travers défaut sternal
- f) Angio IRM : agénésie artère vertébrale droite

Fig 6 : Arbre décisionnel : suivi sous propranolol

Fig 7 : Evolution syndrome PHACES sous propranolol

LISTE DES ABREVIATIONS

HI : Hémangiome infantile

HISF : Hémangiome infantile segmentaire de la face

PHACES : Posterior fossa anomalies, Hemangioma, Arterial lesions, Cardiac abnormalities, Eye anomalies, Sternal anomalies.

SRAA : système rénine angiotensine aldostérone

INTRODUCTION

I. GENERALITES SUR LES HEMANGIOMES INFANTILES

1. Définition et physiopathologie

L'hémangiome infantile (HI) demeure la tumeur bénigne la plus fréquente du nourrisson avec une prévalence de 4-5%¹

Sa physiopathologie demeure toutefois imparfaitement comprise, impliquant des anomalies de l'angiogénèse, de la vasculogénèse et mettant en jeu des facteurs pro-angiogéniques comme le VEGF.

Certaines études ont mis en évidence des facteurs de risques d'HI retrouvant une prévalence plus importante chez la fille mais aussi chez les prématurés, les petits poids de naissance ou dans le cadre de grossesses compliquées (pré éclampsie, placenta prævia ...); ces derniers facteurs pouvant être associés à des phénomènes d'hypoxie et donc de stimulation angiogénique.²

2. Clinique et évolution

La **présentation clinique**¹ du HI se scinde en 3 types principaux :

- « superficiel » (atteinte du derme) se présentant sous la forme de plaque, papule ou nodule rouge framboisé (a)
- « profond » (atteinte hypoderme) avec tuméfaction bleutée (b)
- « mixte » (c)

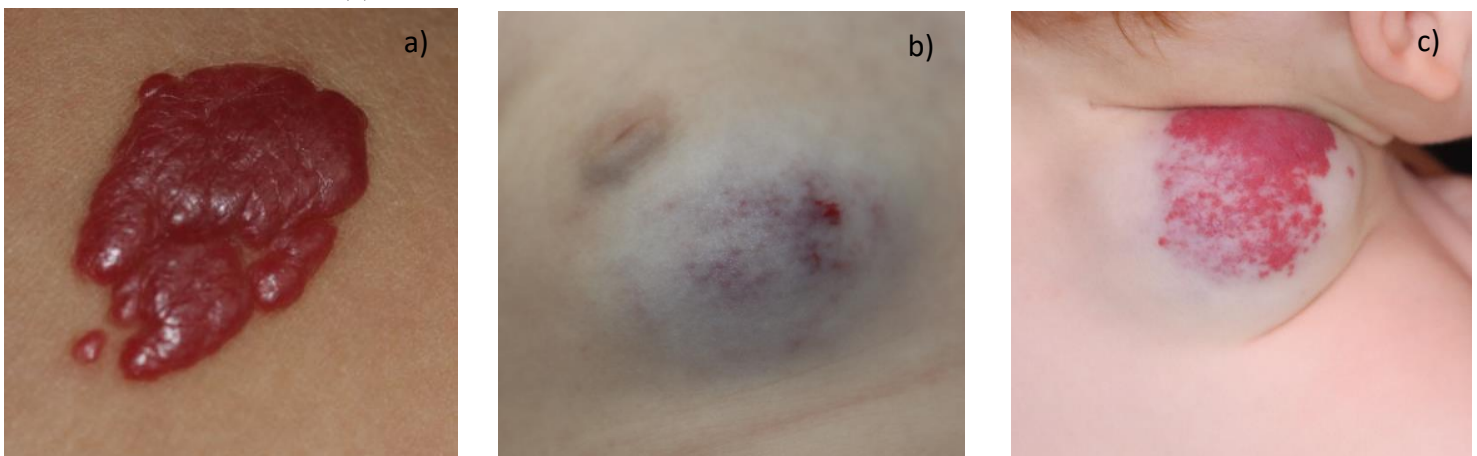


Fig 1 : Hémangiomes infantiles : a) superficiel b) profond c) mixte

L'évolution est quant à elle caractéristique :

- initialement présence d'une lésion précurseur (macule hypochromique ou télangiectasique) passant souvent inaperçue à la naissance ;
- puis progression rapide sur les premiers mois de vie avec un volume maximale atteint vers l'âge de 9 mois ;
- phase de plateau avec stabilité de la lésion ;
- décroissance progressive sur plusieurs mois à années.

La clinique et l'évolution typique, en font une lésion de diagnostic clinique dans la grande majorité des cas. Certains examens complémentaires seront toutefois à discuter dans des formes spécifiques (hémangiomatose multiple et échographie hépatique) ou si doute diagnostique.

3. Complications

Bien que de nature bénigne, l'HI peut être la cause de plusieurs complications.

Ces conséquences peuvent être fonctionnelles lorsqu'il se situe à proximité des orifices (région orbitaire, buccale, nasale, anale) mais peuvent parfois aller jusqu'à une mise en jeu du pronostic vital lors de localisation laryngée avec risque d'obstruction des voies aériennes et détresse respiratoire.

Des ulcérations sont possibles, essentiellement sur des HI volumineux ou dans certaines localisations (lèvres, région ano-génitale)³. Celles-ci sont associées à des douleurs et une altération de la qualité de vie mais peuvent également majorer le risque de cicatrice.

De plus, le risque de rançon cicatricielle n'est pas négligeable en particulier lorsque l'HI se situe sur le visage et en regard de cartilage (nez, oreille...) et pouvant être à l'origine de déformation définitive.

4. Traitement

Il est essentiel de noter que la majorité des HI ne présentera pas de complications et ne nécessitera aucun traitement spécifique.

a. Traitements systémiques

Les HI sont ainsi classés en 2 catégories : « à risque » ou non, motivant ainsi l'instauration ou non d'un traitement systémique. Récemment un score a été établi pour référer au mieux ces HI à risque vers des centres experts.⁴

Avant 2008, le traitement de première ligne reposait sur la corticothérapie générale avec des résultats peu satisfaisants et des effets indésirables non négligeables⁵. Toutefois, l'arrivée du propranolol dans l'arsenal thérapeutique a grandement modifié la prise en charge des HI dit à risque (cf III).

b. Traitements correctifs : laser et chirurgie.

Dans un but esthétique ou d'amélioration fonctionnelle peuvent être pratiqués laser et chirurgie. Le laser dit « à colorant pulsé » est actuellement le plus utilisé, permettant une atténuation de l'aspect érythémateux résiduel de l'HI⁶. Il nécessite toutefois plusieurs séances et souvent la réalisation d'une anesthésie générale au vu du caractère douloureux de l'acte.

La chirurgie est depuis l'avènement du propranolol plus rarement pratiquée. Elle reste toutefois utile pour la prise en charge de résidu fibro-adipeux d'HI ou en cas d'échec ou d'impossibilité de traitement par propranolol.

II. HEMANGIOMES INFANTILES SEGMENTAIRES

1. Définition

La majorité des HI de l'enfant se présente sous la forme d'une lésion unique et de petite taille. Ils peuvent toutefois dans certains cas être caractérisés de « **segmentaires** » c'est-à-dire occupant un territoire anatomique et sont alors le plus souvent de grande taille (>5cm).

2. Formes syndromiques

Ces hémangiomes segmentaires peuvent être associés à diverses anomalies⁷. On décrit alors essentiellement deux entités : le **syndrome PHACES** (cf partie3) lorsque l'HI segmentaire se trouve au niveau de la face et du cou et le **syndrome SACRAL ou LUMBAR**⁸ lorsqu'il se retrouve en région sacrale (associant anomalies urogénitales, myélopathie, anomalies osseuses, anorectales, artérielles et rénales).

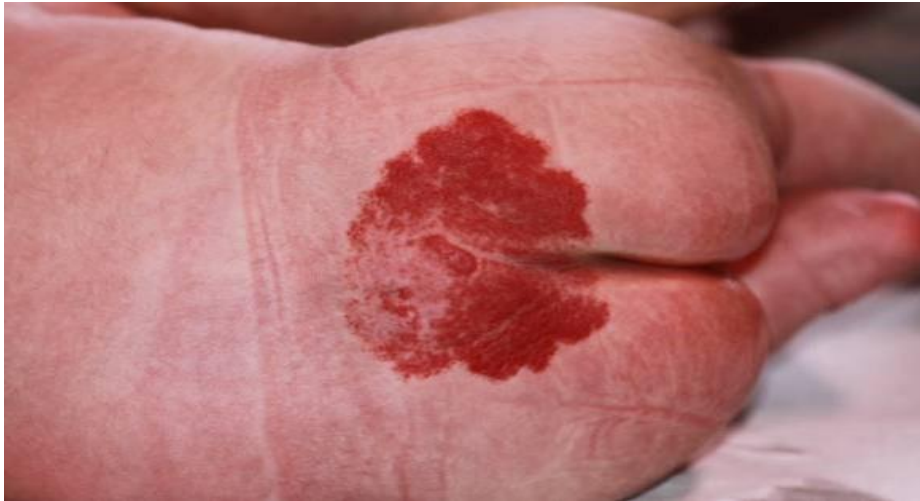

Fig 2 : Hémangiome infantile dans contexte de syndrome SACRAL

3. Physiopathologie et segmentation : le cas des HIS de la face

Concernant la localisation céphalique, Haggstrom et al a établi en 2015 une classification des atteintes différenciant 4 segments : segment 1 (fronto-temporal), segment 2 (maxillaire), segment3 (mandibulaire) et segment 4 (fronto-nasal),⁹ ceux-ci pouvant être isolés ou associés entre eux.

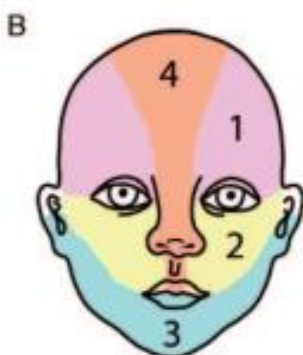


Fig3 :Segmentation selon Haggstrom et al.

Cette segmentation fournit des informations complémentaires importantes quant à la compréhension de la physiopathologie de ces HI segmentaires. En effet, là où les segments 2 et 3 semblent correspondre aux régions embryologiques maxillaires et mandibulaires que nous connaissons, les segments 1 et 4 en diffèrent.

Ce pattern de segmentation est un argument en faveur du rôle primordial de l'environnement périvasculaire et en particulier des cellules dérivant des crêtes neurales dans la formation des HI segmentaires. En effet, les angioblastes ne répondent pas à une distribution segmentaire. Cette segmentation pourrait également avoir un impact pronostique. Ainsi, des études préliminaires ont montré une fréquence plus importante d'atteinte cérébrale du syndrome PHACES dans les atteintes du segment 1 et d'atteinte cardiaque dans les atteintes du segment 3.

4. Complications et prise en charge

La nature des complications ne diffère pas dans le cadre d'HI segmentaire. Toutefois elles sont plus fréquentes et plus sévères, l'HI étant généralement de grande taille et sa localisation à risque (rançon esthétique en région faciale, risque d'ulcération en région sacrale).

Une prise en charge précoce et adaptée est donc primordiale, afin dans un premier temps de rechercher une forme syndromique associée mais également d'initier un traitement précocement pour limiter les conséquences de l'HI.

5. HISF et bilan complémentaire

L'association possible entre HISF et PHACES justifie la réalisation d'explorations complémentaires chez tout enfant présentant un HI segmentaire de la face de grande taille ($> 22\text{cm}^2$ ou $> 5 \times 4.5\text{cm}$).

Ainsi, dans une étude multicentrique menée par Haggstrom et al en 2010,¹⁰ chez 108 enfants présentant un HISF $> 22\text{cm}^2$, 31% avaient un diagnostic de syndrome PHACES. De plus, le risque de syndrome PHACES était majoré lorsque l'HI touchait plus d'un segment et plus sa taille était importante.

La **conférence de consensus de 2016**¹¹ recommande également des explorations chez tout enfant:

- présentant un HI (de plus petite taille ou de distribution atypique) associé à un critère majeur du syndrome PHACES ;
- ne présentant aucun HI mais ≥ 2 de critères majeurs de syndrome PHACES.

Le bilan consiste en la réalisation d'un examen clinique complet, d'une échographie cardiaque (si anomalie, associée à une IRM ou ARM), d'une IRM cérébrale injectée ainsi que d'une ARM tête cou et arc aortique.

III. SYNDROME PHACES

1. Définition et facteurs de risques

L'acronyme PHACES a été créé en 1996 par Frieden et al pour nommer une pathologie associant initialement un HIF et des anomalies du développement¹².

Ce syndrome associe possiblement : des anomalies de la fosse postérieure (**P**osterior fossa anomalies), un HIF (**H**emangioma), des anomalies artérielles (**A**rterial lesions), cardiaques (**C**ardiac anomalies), oculaires (**E**ye anomalies) et sternales (**S**ternal anomalies).

L'étiologie de ce syndrome reste actuellement inconnue, associant vraisemblablement facteurs génétiques et prénataux. Ainsi, en 2017 Wan et al¹³ ont étudié les caractéristiques prénatales d'une cohorte de 218 patients présentant un syndrome PHACES. Ils ont ainsi confirmé une prédominance féminine (ratio de 4.2:1) plus importante que celle déjà présente dans le cadre d'hémangiome infantile isolé (2.4 :1) (19). De plus, a contrario des HI isolés, la majorité des enfants était né à terme avec un poids de naissance normal. Toutefois, la survenue d'une pré-éclampsie ou d'un placenta prævia demeure plus fréquente comparée à la population générale. De diagnostic majoritairement post natal, il est à noter que certaines anomalies de la fosse postérieure peuvent être visualisées lors de la réalisation d'échographie/IRM prénatales.¹⁴

2. Critères diagnostiques et conférence de consensus

La conférence de consensus a ainsi établi de nouveaux critères de diagnostic du syndrome PHACES avec deux catégories : « prouvée » et « possible ».¹¹

Organ systems	Major criteria	Minor criteria
Arterial anomalies	Anomaly of major cerebral or cervical arteries* Dysplasia ¹ of the large cerebral arteries Arterial stenosis or occlusion with or without moyamoya collaterals Absence or moderate-severe hypoplasia of the large cerebral and cervical arteries Aberrant origin or course of the large cerebral or cervical arteries except common arch variants such as bovine arch. Persistent carotid-vertebrobasilar anastomosis (proatlantal segmental, hypoglossal, otic, and/or trigeminal arteries)	Aneurysm of any of the cerebral arteries
Structural brain	Posterior fossa brain anomalies Dandy-Walker complex Other hypoplasia/dysplasia of the mid and/or hind brain	Midline brain anomalies Malformation of cortical development
Cardiovascular	Aortic arch anomalies Coarctation of the aorta Dysplasia* Aneurysm Aberrant origin of the subclavian artery with or without a vascular ring	Ventricular septal defect Right aortic arch/double aortic arch Systemic venous anomalies
Ocular	Posterior segment abnormalities Persistent hyperplastic primary vitreous Persistent fetal vasculature Retinal vascular anomalies Morning glory disc anomaly Optic nerve hypoplasia Peripapillary staphyloma	Anterior segment abnormalities Microphthalmia Sclerocornea Coloboma Cataracts
Ventral/midline	Anomaly of the midline chest and abdomen - Sternal defect - Sternal pit - Sternal cleft - Supraumbilical raphe	Ectopic thyroid hypopituitarism Midline sternal papule/hamartoma
Definite PHACE		
Hemangioma >5 cm in diameter of the head including scalp PLUS 1 major criteria or 2 minor criteria		Hemangioma of the neck, upper trunk or trunk and proximal upper extremity PLUS 2 major criteria
Possible PHACE		
Hemangioma > 5 cm in diameter of the head including scalp PLUS 1 minor criteria		Hemangioma of the neck, upper trunk or trunk and proximal upper extremity PLUS 1 major or 2 minor No hemangioma PLUS 2 major criteria

a- Anomalies vasculaires

Hess et al. ont décrit en 2010 les vasculopathies les plus fréquemment retrouvées chez des enfants présentant un syndrome PHACES¹⁵. Sur 70 enfants présentant une malformation artérielle associée à un PHACES, plus de la moitié avait une association de plusieurs anomalies. La malformation la plus souvent mise en évidence était la dysgénésie (56%) puis les anomalies d'origine ou de trajet (47%). A noter que dans le cas où la lésion est unilatérale, les anomalies vasculaires ainsi que l'HI sont généralement localisés du même côté.

b- Anomalies de la structure cérébrale

La présence d'anomalies cérébrales est très variable selon les études allant de 30 à 80% des cas avec une expression clinique très variable. Par ailleurs, la majorité de ces anomalies est fixe et ne nécessite donc pas de surveillance par imagerie. Il existe cependant des exceptions en particulier la malformation de Dandy Walker.

c- Hémangiome

Bien que localisé dans plus de 90% des cas dans la région céphalique, l'hémangiome peut également atteindre la région cervicale, le scalp ainsi que le haut du tronc et la racine des membres supérieurs. De plus, la présence d'un HI n'est désormais plus indispensable pour proposer un diagnostic possible de syndrome PHACES.¹⁶

d- Anomalies cardiaques

La prévalence d'anomalies cardiaques varie de 41 à 67% selon les études. L'anomalie la plus fréquemment retrouvée est une origine aberrante de l'artère subclavière. La coarctation de l'aorte fait également partie des anomalies à rechercher, d'autant qu'elle revêt souvent dans le syndrome PHACES un caractère unique et complexe, dont le diagnostic peut être compliqué par l'association à d'autres anomalies, en particulier l'origine aberrante des artères subclavières¹⁷.

e- Anomalies oculaires

Ces anomalies sont rares (<10% des cas) et très souvent totalement asymptomatiques dans les premières années de vie, nécessitant pour certains un examen systématique par un spécialiste.¹⁸ A contrario, d'autres équipes suggèrent sa réalisation uniquement lorsqu'il existe un d'hémangiome de grande taille fronto temporal avec une composante péri orbitaire, l'IRM cérébrale permettant le diagnostic d'un grand nombre d'anomalies.¹⁹

f- Anomalies sternales

Initialement absentes de l'acronyme diagnostique, les anomalies de la ligne médiane font désormais partie des critères majeurs du PHACES. Leur sévérité est extrêmement variable allant du raphé supra-ombilical asymptomatique au defect sternal. Dans ce second cas, une prise en charge rapide est souhaitable tant que la cage thoracique de l'enfant conserve une plasticité.²⁰

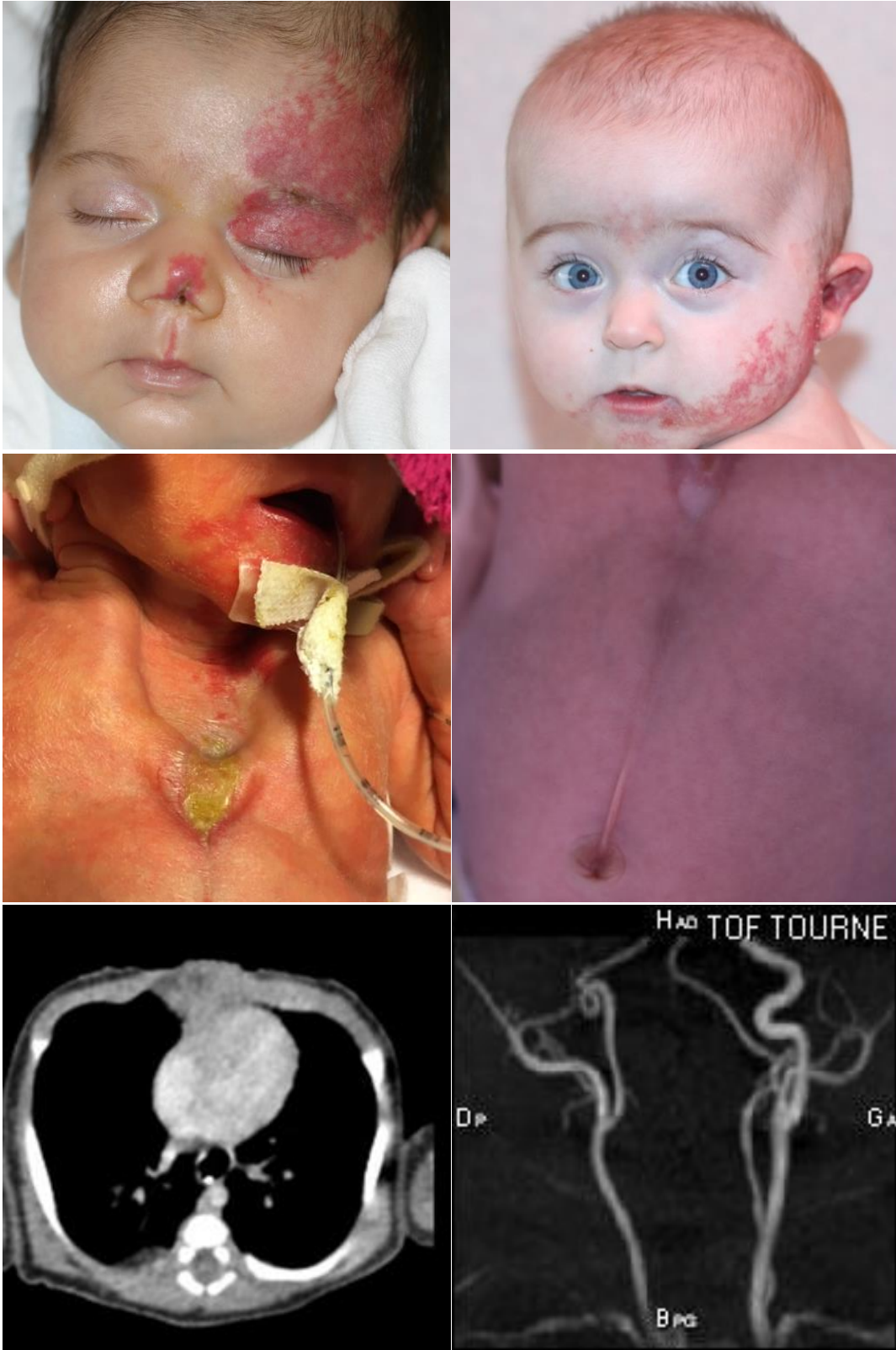


Fig 5 : syndrome PHACES :

- a) HI touchant le segment 1
- b) HI touchant le segment 3
- c) Défect sternal
- d) Raphé médian supra-ombilical
- e) TDM : protrusion organe à travers defect sternal
- f) angio IRM : agénésie artère vertébrale droite

3. Complications possibles

L'ensemble de ces anomalies peuvent être à l'origine de complications essentielles à connaître dans la prise en charge du PHACES²¹ (nous n'aborderons pas ici les complications des hémangiomes déjà traitées précédemment).

a- AVC

La survenue d'AVC dans le cadre du PHACES est généralement d'origine multifactorielle, ces derniers pouvant combiner plusieurs facteurs de risques dont des anomalies vasculaires à type de sténose, mais également une possible majoration du risque thromboembolique consécutive à des anomalies cardiaques ou aortiques.²² Dans ce contexte, 3 catégories de risques ont été définis (faible, intermédiaire et élevé) en fonction des anomalies vasculaires retrouvées à l'ARM :²³

- **risque faible:** anomalie artérielle fréquemment retrouvée dans la population générale avec un impact clinique absent ou très minime.
- **risque modéré:** patient présentant une dysgénésie non sténosante incluant les patients avec une dilatation artérielle segmentaire, ou un rétrécissement ou une occlusion d'une artère proximale du polygone de Willis sans conséquence hémodynamique.
- **risque élevé:** rétrécissement significatif >25% ou occlusion d'un vaisseau cérébral principal du polygone de Willis ou au-dessus avec impact hémodynamique.

b- Anomalies du développement

Le neuro-développement des enfants présentant un syndrome PHACES présente une variabilité majeure d'un enfant à l'autre et ce parfois indépendamment de l'atteinte cérébrale. En effet, cette population présente plusieurs facteurs de risques importants d'anomalies du développement, avec d'une part les anomalies morphologiques (vasculaires ou de la structure cérébrale) et d'autre part les possibles complications à type d'AVC.²⁴

En 2016 a été réalisé par Brosig et al. une étude évaluant le développement d'enfants présentant un syndrome PHACES²⁵. Cette dernière associait une évaluation cognitive, de l'attention, de la motricité fine, de la mémoire, du langage, et du comportement, de façon adaptée à l'âge. Au total, 26 enfants furent inclus avec une moyenne d'âge de 5,3 ans. Cette étude met en évidence la grande variabilité des atteintes. En effet, les résultats de la cohorte entière pour la majorité des thèmes évalués se situent à -1DS comparés à la population générale, avec toutefois un QI significativement supérieur à la norme (109+/- 11). A contrario, l'analyse individuelle mettait en évidence 44% des enfants dans les normes, 28% avec 1 score à risque, 12% avec >1 score à risque et 16% avec une anomalie authentifiée. L'impact sur le neuro-développement restait donc très modéré pour la majorité des enfants avec toutefois deux biais importants : le QI des parents se situant dans la norme supérieure de la population, mais surtout 80% des enfants avaient bénéficié au préalable d'une intervention médicale précoce psychomotrice ou orthophonique (vs 5% dans la population générale). Une prise en charge très précoce pourrait donc expliquer ces résultats.

c- Troubles de l'oralité

Plusieurs études mettent en évidence des troubles de l'oralité (langage, dysphagie) chez les enfants PHACES. Plusieurs éléments peuvent expliquer de tels résultats²⁶ :

- atteinte cérébrale et plus précisément de la fosse postérieure cette dernière jouant un rôle majeur dans la coordination orale et du langage et pouvant être liée à des anomalies de structures, vasculaires ou à la suite d'AVC.
- présence d'hémangiomes labiaux plus ou moins associés à une atteinte oropharyngé

- anomalies de la dentition ²⁷
- réalisation d'une chirurgie cardiaque ²⁸
- surdit 

Ainsi, dans l' tude de Brosig concernant le neuro-d veloppement ²⁵, les troubles du langage  taient le seul crit re significativement abaiss  dans la cohorte PHACES (z-score = -0.5 ; p= 0.006).

d- C phal es

Les enfants pr sentant un syndrome PHACES sont plus susceptibles de pr senter des c phal es pr coces et   tendance migraineuse. Ainsi, sur 83 patients pr sentant un syndrome PHACES, 62% rapportaient des c phal es dont 30% avec un rythme hebdomadaire. L' ge moyen d'apparition  tait de 4.8 ans versus 9.7 ans dans la population g n rale. ²⁹ Plusieurs facteurs peuvent expliquer cette fr quence dont la pr sence d'anomalies de la vascularisation c r brale en particulier dans la r gion du polygone de Willis,³⁰ mais aussi d'anomalies cardiaques dont le foramen ovale perm able ³¹

e- Anomalies auditives

Plusieurs cas de surdit  ont  t  d crits dans la litt rature. ³²⁻³⁴ Ces derniers  taient dans l'ensemble des cas ipsilat raux   l'h mangiome, avec plus rarement une atteinte bilat rale. De plus la localisation de l'h mangiome semblait jouer un r le important avec une atteinte pr dominante des segments S1-S3. Les surdit s  taient de perception, de transmission ou mixte. Cette diversit  s'expliquant par la multitude de facteurs pouvant  tre   l'origine de surdit  dans le PHACES. Les cas de surdit  de perception semblent plurifactoriels mais peuvent dans certains cas  tre expliqu s par une anomalie c r brale avec possible compression du nerf VIII. La majorit  des surdit s de transmission sont associ es   une atteinte du conduit auditif par l'h mangiome, sans toutefois qu'il y ait de corr lation entre le volume de l'h mangiome ou la pr sence d'une atteinte cochl aire et la surdit . De plus, malgr  une diminution radiologique significative de l'HI, les r sultats restent discordants quant   l'efficacit  du propranolol sur la restauration de l'audition. ³⁵ Il est important de souligner que la grande majorit  de ces enfants avaient un examen auditif normal   la naissance. De plus, les imageries ne pr sentant pas toujours de coupe d di e au conduit auditif, la pr sence d'anomalies peut fr quemment passer inaper ue au premier bilan. Ces arguments justifient un suivi rapproch  des enfants.

f- Anomalies endocriniennes

Le syndrome PHACES peut  tre associ    des anomalies endocriniennes en particulier un hypopituitarisme ou des ectopies thyro diennes. Cette association, bien que rare, justifie une consultation sp cialis e devant tout sympt me clinique  vocateur. ³⁶

4. Suivi

La r alisation d'examen compl mentaires de suivi sera discut e en fonction des r sultats du bilan initial et de l'apparition de nouveaux sympt mes.

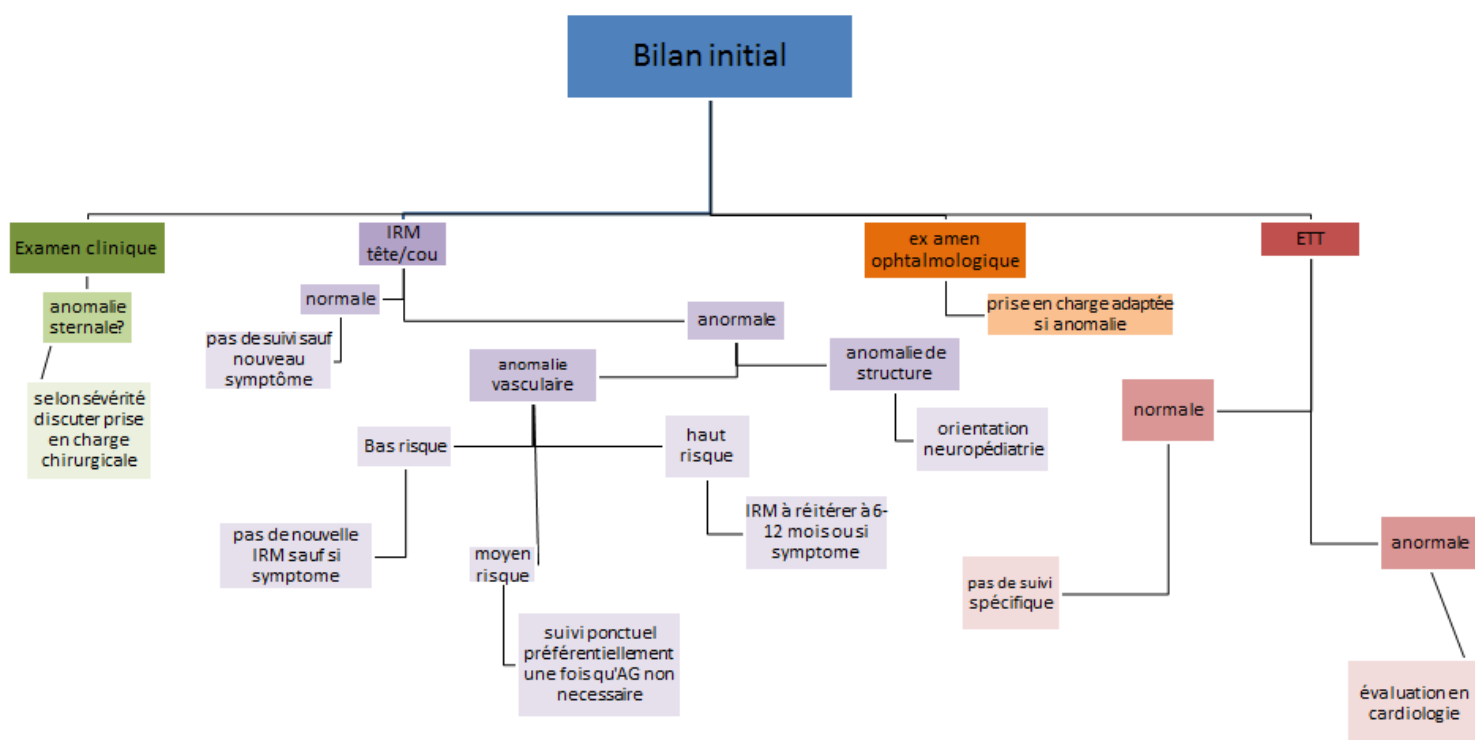


Fig 6 : Arbre décisionnel suivi selon la conférence de consensus de 2016

5. Syndrome PHACES chez l'adulte

La majorité des études concernant le syndrome PHACES implique une population pédiatrique. Toutefois, la question de l'évolution et des possibles complications à l'âge adulte est une problématique essentielle bien que peu explorée. En 2019, Stefanko et al ont inclus 18 adultes présentant un syndrome PHACES afin d'évaluer leur devenir et leurs possibles complications.
37

Concernant le neuro développement, 67% des patients rapportèrent des anomalies (difficultés d'apprentissage, d'attention, de motricité). Sur ces 12 patients, 5 présentaient des anomalies cérébrales et toutes étaient situées au niveau cérébelleux.

Les céphalées étaient très fréquemment retrouvées (83%) dont 93% avec un impact notable sur la qualité de vie.

Des troubles auditifs étaient présents dans 1/3 des cas, toujours homolatéraux à la lésion cutanée.

Les anomalies endocriniennes étaient peu fréquentes (hypothyroïdie chez 2 patients, SOPK chez une patiente). Bien que peu interprétable du fait du petit effectif, 3 des 4 patientes ayant un souhait de grossesse ont mené leur grossesse à terme. Aucun des 6 enfants n'avait d'hémangiome.

IV. PROPRANOLOL ET PHACES

Jusqu'en 2008, la prise en charge des hémangiomes « à risque » reposait sur une corticothérapie générale à l'efficacité limitée, plus ou moins associée à des prises en charge chirurgicales ou laser. L'avènement du propranolol dans cette indication a donc radicalement modifié le pronostic fonctionnel et esthétique de ces enfants³⁸

1- Généralités sur le propranolol

a- Mécanismes d'action

Le propranolol est un agent de synthèse agissant de façon non sélective sur les récepteurs Beta adrénergiques en les bloquant. ³⁹Ainsi, ses effets sont multiples, essentiellement sur le plan cardiopulmonaire (bradycardisant, hypotenseur, vaso et broncho constricteur) mais aussi hypoglycémiant.

Le mécanisme d'action du propranolol dans l'hémangiome reste imparfaitement compris. Plusieurs hypothèses ont été avancées au cours des dernières années mettant en jeu des mécanismes de vasoconstriction, un effet anti angiogénique via le VEGF⁴⁰ ainsi qu'une action via le système rénine angiotensine aldostérone (SRAA) (par le biais de récepteur du SRAA présents dans les tissus d'HI) ⁴¹ Récemment, Moisan et al ont mis en évidence le rôle essentiel de l'aquaporine 1 et des télocytes dans la réponse des HI aux bêtabloquants. ⁴²

b- Modalités d'administration et tolérance

Le propranolol étant utilisé en cardiologie pédiatrique depuis de très nombreuses années, une solution buvable adaptée est présente sur le marché. A la suite d'études randomisées de grande ampleur ^{43,44}, une conférence de consensus américaine ⁴⁵et européenne ⁴⁶ a approuvé l'utilisation du propranolol dans la prise en charge des hémangiomes.

Ces études ont mené aux pratiques actuelles avec instauration progressive du propranolol, sous surveillance hospitalière (clinique, tension artérielle et fréquence cardiaque) pour atteindre une dose de 2-3mg/kg/jour, généralement répartie en 2 prises pour une durée minimale de 6 mois. La tolérance est globalement très satisfaisante, les effets indésirables les plus fréquents étant des troubles du sommeil et des troubles digestifs mineurs à type de diarrhée. Une attention particulière doit toutefois être portée sur le risque d'hypoglycémie justifiant d'une prise de traitement systématiquement en postprandial.

2- Propranolol et syndrome PHACES: quels risques ?

La grande majorité des enfants présentant un syndrome PHACES répond aux critères d'instauration d'un traitement par propranolol de par la présence d'un hémangiome volumineux et sa localisation au niveau de la face. Toutefois, l'effet bêtabloquant du traitement inquiète quant à la possible majoration du risque d'AVC ⁴⁷ Ces préoccupations viennent du postulat selon lequel les beta bloquants non cardiosélectifs, par le biais d'une diminution de la fréquence cardiaque, pourraient être à l'origine d'une diminution du débit cérébral, et par conséquent mener à l'occlusion de vaisseaux anormaux (sténose, hypoplasie ...). Cependant, plusieurs études concernant les effets du propranolol aux doses hémangiome montrent des modifications hémodynamiques infimes et non symptomatiques. ⁴⁸

En 2019, Olsen et al ont publié les résultats d'une étude multicentrique comprenant 76 enfants avec un syndrome PHACES traités par propranolol entre 2010 et 2017. Aucun effet indésirable grave (et en particulier aucun accident ischémique) n'était rapporté. Concernant les effets

indésirables non graves, ces derniers ne différaient pas de ceux des enfants présentant un HI sans critères PHACES, que ce soit dans leur nature (troubles du sommeil, troubles gastro-intestinaux mineurs ...) que dans leur fréquence.⁴⁹ Bien que les études restent limitées, en particulier dans leurs effectifs, le rapport bénéfice/risque semble en faveur de l'utilisation du propranolol dans cette population. Ainsi la conférence de consensus de 2016¹¹ recommande l'utilisation du propranolol en proposant une augmentation plus progressive des doses et/ou une dose maximale de 2mg/kg/j. Par ailleurs, une administration tri journalière serait préférable afin de limiter les variations de flux sanguin. De plus, en dehors des hémangiomes mettant en jeu le pronostic fonctionnel ou vital, la réalisation en amont d'explorations complémentaires (ETT, IRM etc..) est recommandée.

Par ailleurs, une initiation très précoce (période néonatale) est souvent nécessaire au vu du risque de séquelles de ces volumineux hémangiomes de la face.⁵⁰ En 2016, Ji et al ont ainsi étudié la tolérance d'un traitement par propranolol chez 51 nouveaux nés âgés de moins de 30 jours, mettant en évidence de légères modifications hémodynamiques (baisse fréquence cardiaque et pression artérielle systolique) restant toutefois totalement asymptomatiques.

3- Efficacité

Avant l'avènement du propranolol, le recours à la chirurgie était fréquent avec des résultats mitigés tant au niveau esthétique que fonctionnel. Plusieurs études ont conforté l'efficacité du propranolol dans la prise en charge des HI. Ainsi, l'étude randomisée d'une cohorte de 460 enfants traités par propranolol versus placebo mettait en évidence une résolution complète ou quasi complète de l'HI dans 60% après traitement par propranolol pour une durée de 6 mois (vs 5% si placebo)⁵¹. Ces données ont par la suite été complétées par une étude ciblée cette fois sur les HI à haut risque, et montrant là aussi une efficacité au profit souvent d'un traitement plus prolongé (47% d'efficacité à 6 mois vs 76% à 12 mois)⁵².

Cependant, aucune étude concernant l'efficacité du propranolol dans l'indication spécifique du PHACES n'a été réalisée. Les différents cas rapportés dans la littérature sont en faveur d'une efficacité notable au prix toutefois d'un traitement souvent prolongé.^{53,54} En effet, la localisation tête/cou et le caractère segmentaire de l'HI sont des critères majorant le risque de prolifération prolongée des HI parfois au-delà de l'âge de 3 ans⁵⁵.

Par ailleurs, certains auteurs ont noté une récupération neurologique auditive³⁵ ou trigéminée⁵⁶ après traitement par propranolol. Ces résultats restent toutefois à nuancer ; de nombreux cas relatant une diminution de l'hémangiome sans modification des fonctions nerveuses.

V. CONTEXTE ET OBJECTIFS DE L'ETUDE :

La présence d'un HISF doit, en accord avec la conférence de consensus de 2016, faire rechercher un syndrome PHACES. Ces lésions segmentaires et de grande taille nécessitent la majeure partie du temps un traitement par propranolol, mais la possible association à des anomalies neurovasculaires inquiète quant aux répercussions d'un traitement bétabloquant. Des études rassurantes concernant l'utilisation du propranolol chez les enfants présentant un syndrome PHACES ont été publiées durant ces dernières années. Toutefois, les données concernant leur évolution à long terme restent rares.

L'objectif principal de cette étude était donc d'évaluer le développement à l'âge de 6 ans d'enfants présentant un HISF et ayant été traités par propranolol. Les objectifs secondaires étaient l'évaluation de la tolérance, de l'efficacité, de la durée du traitement par propranolol et de l'impact sur ces données du segment atteint, ainsi que la survenue de rechute et la nécessité d'interventions complémentaires (laser, chirurgie).

ARTICLE

Use of propranolol in the treatment of segmental facial infantile hemangiomas: Evaluation at six years of age.

Key points:

Question: How do children with segmental facial infantile hemangiomas (SFIH) treated with propranolol develop?

Findings: In this case series study comprising 30 patients with SFIH treated with propranolol, neurodevelopmental evaluation at six years of age was encouraging.

Meaning: The use of propranolol in children with SFIH, in the presence or absence of PHACES syndrome (posterior fossa malformations, hemangioma, arterial anomalies, cardiac anomalies, eye anomalies, and sternal or abdominal clefting), does not appear to impact patient neurodevelopment.

Abstract:

Importance: The long-term evolution of children with SFIH treated with propranolol remains unstudied.

Objective: To evaluate the neurodevelopmental features of children with SFIH treated with propranolol at six years of age.

Design: This retrospective case series study comprised 30 patients. The study was conducted from January 2008 to June 2020 using data from medical files, patient examinations, and appointments spanning six years.

Setting: The present study was performed in two pediatric referral centers for rare diseases.

Participants: Patients with SFIH that had previously received propranolol and were six years of age as of June 2020 were included in the study. A complete physical examination, magnetic resonance imaging (MRI) of the head, echocardiography, and ophthalmologic examination should have been performed. Six children were excluded due to lack of data or loss of sight.

Intervention(s) (for clinical trials) or exposure(s) (for observational studies): Neurodevelopmental features were evaluated at six years of age following treatment with propranolol.

Main Outcome(s) and Measure(s): Neurodevelopment evaluation was divided into cognition, audition, vision, orality, motor skills, and the occurrence of new symptoms based on examinations performed in the six-year period.

Results: Thirty children with SFIH were included in the study. Of these, 11 presented criteria of PHACES syndrome (posterior fossa malformations, hemangioma, arterial anomalies, cardiac anomalies, eye anomalies, and sternal or abdominal clefting). Evaluation of neurodevelopmental features of the children at six years of age showed learning difficulties in one case with grade skipping in three cases. There were six cases of unilateral hearing loss that had not been diagnosed at birth, two cases of oral difficulties, and one case of minor hypotonia. Early headache was primarily reported as the main new outcome. All children were treated with propranolol, with three following oral steroid therapy. No severe adverse effects were reported. The median length of treatment with propranolol was 16 months, and the median age at treatment cessation was 21 months. Analysis based on segment implication showed the median length of treatment to vary from 12 months (if S3 was spared) to 25 months (if at least S3 was involved). Vascular laser therapy was used in 16 patients (53.3%) and surgery in four patients.

Conclusions and Relevance: In this case series, children with SFIH, including patients with PHACES criteria, presented a good tolerance of treatment with propranolol, as well as encouraging neurodevelopmental data at six years of age. Segmental implication appears to have a significant impact on treatment duration and associated complications. Further studies on child SFIH patients in adulthood are required to support the present data in the long-term.

Article

Introduction:

Infantile hemangiomas (IHs) are frequently focal and limited in size; however, they present a segmental distribution in 25% of cases. Segmental facial infantile hemangiomas (SFIHs) can involve four segments according to Haggstrom et al ¹: frontotemporal (segment 1), maxillary (segment 2), mandibular (segment 3), and frontonasal (segment 4) [Fig.1]

The occurrence of an SFIH in a child may be associated with birth defects ^{2,3}, comprising (posterior fossa malformations, hemangioma of the cervicofacial region, arterial anomalies, cardiac anomalies, eye anomalies, and sternal or abdominal clefting or ectopia cordis (PHACES syndrome), according to the consensus derived recommendations in 2016.⁴ Approximately 30% of children with SFIH meet the PHACES criteria.⁵ Due to facial localization and its large size (mainly > 5 cm²), SFIHs are at risk of functional complications and/or disfigurement and frequently require treatment with propranolol. Studies demonstrating the efficacy of propranolol in infants with PHACES syndrome have been published⁶⁻⁸; however, there is a lack of data concerning their long-term evolution. The main purpose of this study was to assess the development of children with SFIH previously treated with propranolol at six years of age. Secondary outcomes were tolerance, efficacy, and the duration of propranolol treatment (mean duration and duration according to the segments involved), as well as the occurrence of rebound effects after treatment cessation and the necessity of complementary procedures (surgery and/or laser).

Methods:

A retrospective bicentric study was performed, involving two referral centers for rare diseases, Hôpital Pellegrin-Enfants, *Centre Hospitalier Universitaire de Bordeaux* and *Hopital Necker-Enfants maladies (Paris)*. Data were collected from medical files (January 2008 to June 2020), mandatory examinations over a six-year period, and personal or phone appointments. Six years of age was selected as the cut-off due to the mandatory examination performed at this age in France prior to primary school admission. All procedures were approved by the CEREEES (Comité d'expertise pour les recherches, les études et les évaluations dans le domaine de la santé). Patients were included in the study if they presented an SFIH ≥ 5 cm, were previously treated with propranolol and reached the age of 6 years in June 2020. Moreover, each child was expected to have undertaken a complete physical examination, MRI of the head, echocardiography, and ophthalmologic examination. All patients who met the inclusion criteria were offered enrollment in the study. Child development was segmented in cognition, audition, vision, orality, motor skills, and the appearance of new symptoms. Segments were defined according to Haggstrom et al¹. Treatment data were collected on patient age at the beginning and end, duration and tolerance of propranolol, rebound effects, use of laser, surgery, and/or other medicinal therapy, such as steroids. Consent regarding the use of patient medical data was collected from legal representatives. Data were analyzed using Microsoft Excel, and descriptive statistics were performed.

Results:

Population: [Table 1]

Of the 36 children who met the inclusion criteria, loss of sight was reported in six children. In total, 30 children were included in the study, with a majority female (sex ratio 2.75:1). Segment-based distribution showed segment 1 (S1) involvement in 17 patients, segment 2 (S2) in nine patients, segment 3 (S3) in 16 patients, and segment 4 (S4) in two patients. At least two segments were affected in 17 patients (57%). Moreover, 11 children met the diagnostic criteria of PHACES syndrome⁴ during their initial check-up (Table 1).

Development: [Table 2]

All children acquired the classical developmental steps at six years of age. Initial gross motor and language delay (age at walking being 22 months) was observed in one patient, which was corrected by six years of age. Learning difficulties were observed in one patient and grade skipping in three children. Of these, two were diagnosed with PHACES. All children had normal hearing at birth; however, six patients were diagnosed with hearing loss (five with conductive hearing loss and one with mixed hearing loss) at a later age. Of these, PHACES was diagnosed in three patients. With the exception of one case, hearing loss was unilateral and associated with an S3 hemangioma on the corresponding side. Ocular problems were reported, including strabismus (1), astigmatism (3), and hyperopia (3). In addition, two children presented oral anomalies, with mild dysarthria (1) and lower jaw anomaly (1), with both associated with

S3 involvement. Three children developed early headaches without aura, and one case of precocious puberty was suspected.

Treatment: [Table 3]

All children received propranolol, with doses ranging between 2 and 3 mg/kg/day. The median length of treatment was 16 months and the mean 25.5 months. Moreover, the median age at treatment cessation was 21 months, with a mean of 32 months. Rebound effects requiring resumption of propranolol treatment occurred in 13 patients (39%). No severe adverse events were reported during propranolol administration.

The length of treatment varied according to the segment involved. If at least S1 was involved, the median length of treatment was 13.5 months. A comparable length of treatment of 14 months was observed when at least S2 was involved, compared to 25 months with at least S3 involvement. In addition, if S3 was spared, the length of treatment was 12 months.

Steroids were used in three patients prior to propranolol therapy. Vascular laser (pulsed-dye laser) was used in 16 patients (53.3%) and surgery in four patients, of which three patients were administered steroids before initiation of propranolol therapy.

Discussion:

In this study, patients with SFIH treated with propranolol do not differ from the general population at six years of age in terms of neurodevelopment. Neurological development in children with SFIH, especially with concurrent PHACES syndrome, may vary between patients, depending on several factors, including the presence of vascular or brain structure abnormalities. Regardless of propranolol intake, these neuroanatomical and cerebrovascular⁹ anomalies may provoke seizures or stroke in rare cases, potentially resulting in developmental delay¹⁰. Yet, neurological abnormalities are not the sole feature in PHACES, with a potential impact on development. Therefore, as previously reported, patients with congenital heart disease are at an increased risk of neurodevelopmental disorders^{11,12}, especially if surgery is required¹³. In 2016, Brosig et al. compared the neurodevelopmental outcomes of 26 children with PHACES syndrome using standardized test norms. The mean age at neurodevelopmental testing was 5.3 years (4–10 years). If analyzed as a group, children with PHACES syndrome fell within one standard deviation of test norms in all domains examined. However, if analyzed as individuals, 44% of patients were in the normal range in all domains, and only 16% had at least one score in the impaired range. Even if phenotype was predominantly of higher severity in children with low scores, a clinical feature that predicted the risk of a neurodevelopmental deficit was not identified¹⁴. However, only three children in the previously mentioned study were administered propranolol.

Our study aimed to determine patient evolution during and after propranolol treatment. No severe adverse events were observed during treatment, which is consistent with the literature⁶, and long-term neurodevelopmental evaluation was overall favorable. Indeed, only one of 30 children presented with learning difficulties, consistent with general population norms. This child was diagnosed with PHACES syndrome. Interestingly, grade skipping was reported in

two children with PHACES syndrome. Moreover, most ocular abnormalities were not linked with PHACES or hemangiomas; however, one case of intermittent strabismus was associated with an S2–S3 hemangioma. According to Tangtiphaibontana¹⁵, gross motor and language delays have been reported to be the predominant developmental features affected. Speech abnormalities may be multifactorial in patients with PHACES syndrome, with patients potentially presenting posterior fossa anomalies, large mandibular hemangioma, hearing loss, or a history of cardiac surgery, which are features known for their impact on speech and oral acquisition^{16,17}. In the present case series, the only case of hypotonia was minor without serious effects on activities. Two children presented with speech delay, one with initial language acquisition delay and one with dysarthria.

The major issue observed in the patient cohort was hearing loss, which was diagnosed in six patients. Interestingly, patient hearing at birth was tested and considered normal. The knowledge that deafness may lead to many neurodevelopmental delays if not diagnosed highlights the importance of medical supervision of audition. Few cases of hearing loss in children with PHACES syndrome have been previously reported.^{18,19} However, in the six children with hearing loss in the present study, three met the PHACES criteria upon the initial examination. Thus, a regular auditive examination in children with SFIH, with the exception of the presence of PHACES criteria, appears to be essential, especially in cases involving the S3 segment. Furthermore, several other symptoms were reported, in particular early-onset headaches. As discussed in the literature, headaches appear to occur earlier and are associated with migrainous features²⁰. In consideration of the potential impact on patient quality-of-life, these symptoms should not be neglected in this population.

In 2019, Stefanko and colleagues published the first survey of adults with PHACES syndrome²¹, including 18 patients ranging from 18 to 59 years of age. Among their population, 12 reported neurodevelopmental abnormalities with varying degrees of severity, with learning difficulties being the most common (eight patients). Another major symptom observed was headaches, which were reported in 15 cases, impacting the quality-of-life in 14 cases. However, these results should be viewed with caution as there was no medical evaluation, and data were collected from patient reports only.

Since 2008, propranolol has become the first-line treatment of at-risk hemangioma²², with many favorable studies performed on large cohorts supporting the safety of this drug in infants²³. However, the intake of propranolol in SFIH patients, especially in association with cerebrovascular anomalies, has raised potential alarm of the theoretical risk of increasing stroke occurrence²⁴. Indeed, non-selective beta-blockers by decreasing heart rates might lead to a cerebral perfusion defect, potentially resulting in the obstruction of abnormal vessels (e.g., stenosis, hypoplasia). Fortunately, recent studies showed only minute asymptomatic hemodynamic changes in cases where propranolol was administered according to the recommendations in IH²⁵. In addition, Olsen and co-workers published a study on the use of oral propranolol in 76 children with PHACES⁶. There was no significant difference in the rate of serious adverse effects in children with or without PHACE criteria. Our study was concurrent with those of the previously mentioned study, with propranolol well-tolerated among our population. Moreover, previous treatments, such as oral steroids or vincristine, were often

poorly tolerated²⁶ and less effective, leading to more complications and repeated hospitalizations, with potential consequences on development.

A remarkable efficacy of propranolol was observed in SFIH (Fig2) ; however, this came at the cost of a longer treatment duration. Usually, the duration of propranolol treatment in common IH is six months²⁷ but may be continued until one year of age²⁸. In our study, the median duration was 16 months. These results may be explained partly by the large size of the IH treated and early onset of treatment. However, other criteria may also be involved, particularly the localization of IH, with S3 segment involvement appearing to lead to much longer treatment durations compared to other segments (25 vs. 12 months). Another important element was the frequency of rebounds, which requires several periods of propranolol treatment. In addition to PHACE consensus-derived recommendations⁴, care guidelines may be adapted according to the involved segment, especially in cases involving the S3 segment.

Nevertheless, the early introduction of propranolol appears to be a major feature in circumventing the need for surgical treatment. In our population, four patients underwent surgery, of which three were initially treated with steroids, delaying the introduction of propranolol. In Stefanko's survey of adults with PHACES²¹, 50% of the 24 patients examined had undergone numerous laser treatments, which is quite consistent with our study. However, 44% of patients in their study had at least one plastic surgery performed, far higher than observed in our population. The unavailability of propranolol during their early childhood may explain this observation.

Limitations

The present study's limitations were the relatively small sample size, which may be explained by the rarity of the disease. Neurodevelopment was not evaluated systematically by a neuropsychologist; however, we are of the opinion that the systematic examination performed by a general practitioner and/or pediatrician at six years of age is sufficient to diagnose major neurodevelopmental delays.

Conclusion

In conclusion, our neurodevelopmental data reinforce previously published favorable results on the use of propranolol in children with SFIH, even with concurrent PHACES syndrome. Our results underline the major impact of the segment involved, both on the potential complications and the length of treatment. A close follow-up, especially regarding patient hearing loss, is recommended in cases of S3 involvement, even without initial PHACE criteria.

Table 1: Population

Population data	Nr.
Sex	
Female	22
Male	8
Segmental involvement	
S1	17
S2	9
S3	16
S4	2
≥ 2 segments	17
Cardiac abnormalities	
Ventricular septal defects	3
Aortic isthmus partial Stenosis	1
Cerebral arterial anomalies	
Dysplasia/narrowing	3
Hypoplasia	7
Brain structural abnormalities	
Cerebelloschisis	1
Hypoplastic cerebellum	1
Sternal abnormalities	
Supra-umbilical raphe	2
Sternal defect	1

Table 2: Neurological development

Developmental features	Nr.	Nr. of children with PHACES criteria
Cognition		
Learning difficulties	1	1
Grade skipping	3	2
Motor skills		
Moderate hypotonia	1	1
Hearing		
Conductive hearing loss	5	3
Mixed hearing loss	1	0
Ocular abnormalities		
Strabismus	1	1
Astigmatism	3	2
Hypermetropia	3	2
Oral abnormalities		
Dysarthria	1	1
Lower jaw anomaly	1	0
Language acquisition delay	1	1
Other symptoms		
Early headache	3	3
Early puberty	1	1

Table 3: Treatment

Propranolol treatment	
Length of treatment (median/mean) in months	16/25.5
Age at treatment cessation (median/mean) in months	21/32
Rebound effects, nbr (%)	13 (39%)
Severe adverse event nr (%)	0 (0%)
Length of treatment per segment (median /mean) in months	
IH involving at least S1	13.5 / 18.4
IH involving at least S2	14 / 14.2
IH involving at least S3	25 / 34.1
Any segment except S3	12 / 13.5
Other treatments	
Vascular laser, nr (%)	16 (53.3%)
Surgery, nr (%)	4 (14.2%)
Oral steroids	4

Abbreviations:

IH, Infantile hemangioma;

Nr., number.

Fig1 : Segmental distribution in PHACES syndrome

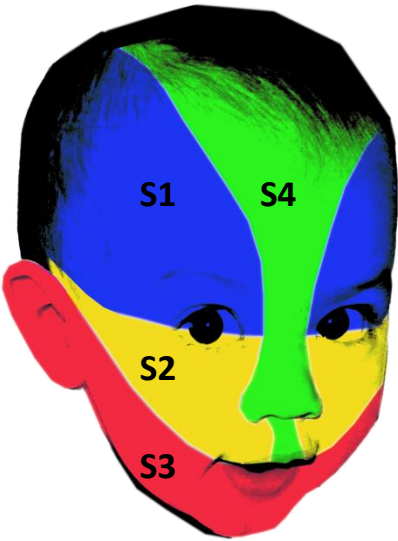
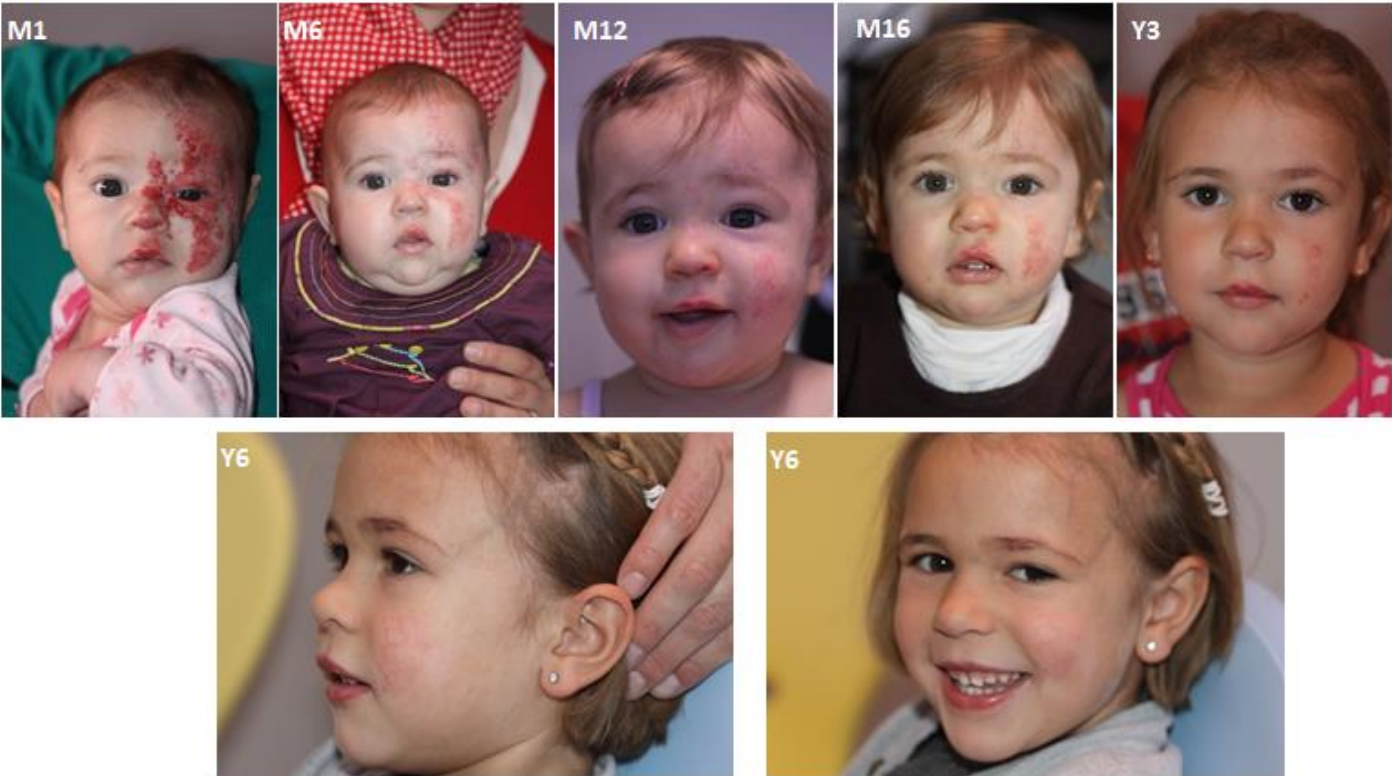

Fig2: PHACES syndrome: evolution of IH with propranolol



1. Haggstrom AN. Patterns of Infantile Hemangiomas: New Clues to Hemangioma Pathogenesis and Embryonic Facial Development. *PEDIATRICS*. 2006;117(3):698-703. doi:10.1542/peds.2005-1092
2. Forde KM, Glover MT, Chong WK, Kinsler VA. Segmental hemangioma of the head and neck: High prevalence of PHACE syndrome. *Journal of the American Academy of Dermatology*. 2017;76(2):356-358. doi:10.1016/j.jaad.2016.06.058
3. Haggstrom AN, Garzon MC, Baselga E, et al. Risk for PHACE Syndrome in Infants With Large Facial Hemangiomas. *PEDIATRICS*. 2010;126(2):e418-e426. doi:10.1542/peds.2009-3166
4. Garzon MC, Epstein LG, Heyer GL, et al. PHACE Syndrome: Consensus-Derived Diagnosis and Care Recommendations. *The Journal of Pediatrics*. 2016;178:24-33.e2. doi:10.1016/j.jpeds.2016.07.054
5. Metry DW, Haggstrom AN, Drolet BA, et al. A prospective study of PHACE syndrome in infantile hemangiomas: Demographic features, clinical findings, and complications. *Am J Med Genet*. 2006;140A(9):975-986. doi:10.1002/ajmg.a.31189
6. Olsen GM, Hansen LM, Stefanko NS, et al. Evaluating the Safety of Oral Propranolol Therapy in Patients With PHACE Syndrome. *JAMA Dermatol*. 2020;156(2):186. doi:10.1001/jamadermatol.2019.3839
7. Disse SC, Zemlin M, Mueller C, Meyer S. PHACE Syndrome—before and after Propranolol Therapy. *The Journal of Pediatrics*. 2018;193:275. doi:10.1016/j.jpeds.2017.10.043
8. Metry D, Frieden IJ, Hess C, et al. Propranolol Use in PHACE Syndrome with Cervical and Intracranial Arterial Anomalies: Collective Experience in 32 Infants. *Pediatric Dermatology*. 2013;30(1):71-89. doi:10.1111/j.1525-1470.2012.01879.x
9. Hess CP, Fullerton HJ, Metry DW, et al. Cervical and Intracranial Arterial Anomalies in 70 Patients with PHACE Syndrome. *AJNR Am J Neuroradiol*. 2010;31(10):1980-1986. doi:10.3174/ajnr.A2206
10. Metry DW, Dowd CF, Barkovich AJ, Frieden IJ. The many faces of PHACE syndrome. *The Journal of Pediatrics*. 2001;139(1):117-123. doi:10.1067/mpd.2001.114880
11. Morton PD, Ishibashi N, Jonas RA. Neurodevelopmental Abnormalities and Congenital Heart Disease: Insights Into Altered Brain Maturation. *Circ Res*. 2017;120(6):960-977. doi:10.1161/CIRCRESAHA.116.309048
12. Nattel SN, Adrianzen L, Kessler EC, et al. Congenital Heart Disease and Neurodevelopment: Clinical Manifestations, Genetics, Mechanisms, and Implications. *Canadian Journal of Cardiology*. 2017;33(12):1543-1555. doi:10.1016/j.cjca.2017.09.020
13. Gaynor JW, Stopp C, Wypij D, et al. Neurodevelopmental Outcomes After Cardiac Surgery in Infancy. *PEDIATRICS*. 2015;135(5):816-825. doi:10.1542/peds.2014-3825

14. Brosig CL, Siegel DH, Haggstrom AN, Frieden IJ, Drolet BA. Neurodevelopmental Outcomes in Children with PHACE Syndrome. *Pediatr Dermatol*. 2016;33(4):415-423. doi:10.1111/pde.12870
15. Tangtiphaibontana J, Hess CP, Bayer M, et al. Neurodevelopmental Abnormalities in Children With PHACE Syndrome. *J Child Neurol*. 2013;28(5):608-614. doi:10.1177/0883073812450073
16. Martin KL, Arvedson JC, Bayer ML, Drolet BA, Chun R, Siegel DH. Risk of Dysphagia and Speech and Language Delay in PHACE Syndrome. *Pediatr Dermatol*. 2015;32(1):64-69. doi:10.1111/pde.12447
17. Kohr LM, Dargan M, Hague A, et al. The incidence of dysphagia in pediatric patients after open heart procedures with transesophageal echocardiography. *The Annals of Thoracic Surgery*. 2003;76(5):1450-1456. doi:10.1016/S0003-4975(03)00956-1
18. Duffy KJ, Runge-Samuelson C, Bayer ML, et al. Association of Hearing Loss With PHACE Syndrome. *Arch Dermatol*. 2010;146(12):1391. doi:10.1001/archdermatol.2010.201
19. Mamlouk MD, Zimmerman B, Mathes EF, Rosbe KW. Hearing loss in PHACE syndrome: clinical and radiologic findings. *Childs Nerv Syst*. 2018;34(9):1717-1724. doi:10.1007/s00381-018-3822-x
20. Yu J, Siegel DH, Drolet BA, et al. Prevalence and Clinical Characteristics of Headaches in PHACE Syndrome. *J Child Neurol*. 2016;31(4):468-473. doi:10.1177/0883073815599261
21. Stefanko NS, Cossio M, Powell J, et al. Natural history of PHACE syndrome: A survey of adults with PHACE. *Pediatr Dermatol*. 2019;36(5):618-622. doi:10.1111/pde.13871
22. Léauté-Labrèze C, de la Roque ED, Hubiche T, Boralevi F, Thambo J-B, Taïeb A. Propranolol for Severe Hemangiomas of Infancy. *N Engl J Med*. 2008;358(24):2649-2651. doi:10.1056/NEJMc0708819
23. Leaute-Labreze C, Boccara O, Degrugillier-Chopin C, et al. Safety of Oral Propranolol for the Treatment of Infantile Hemangioma: A Systematic Review. *PEDIATRICS*. 2016;138(4):e20160353-e20160353. doi:10.1542/peds.2016-0353
24. Siegel DH, Tefft KA, Kelly T, et al. Stroke in children with posterior fossa brain malformations, hemangiomas, arterial anomalies, coarctation of the aorta and cardiac defects, and eye abnormalities (PHACE) syndrome: a systematic review of the literature. *Stroke*. 2012;43(6):1672-1674. doi:10.1161/STROKEAHA.112.650952
25. Püttgen KB, Hansen LM, Lauren C, et al. Limited Utility of Repeated Vital Sign Monitoring During Initiation of Oral Propranolol for Complicated Infantile Hemangioma. *J Am Acad Dermatol*. Published online April 11, 2020. doi:10.1016/j.jaad.2020.04.013
26. George ME, Sharma V, Jacobson J, Simon S, Nopper AJ. Adverse Effects of Systemic Glucocorticosteroid Therapy in Infants With Hemangiomas. *Arch Dermatol*. 2004;140(8). doi:10.1001/archderm.140.8.963
27. Hogeling M, Adams S, Wargon O. A Randomized Controlled Trial of Propranolol for Infantile Hemangiomas. *PEDIATRICS*. 2011;128(2):e259-e266. doi:10.1542/peds.2010-0029

28. Baselga E, Dembowska-Baginska B, Przewratil P, et al. Efficacy of Propranolol Between 6 and 12 Months of Age in High-Risk Infantile Hemangioma. *Pediatrics*. 2018;142(3):e20173866. doi:10.1542/peds.2017-3866

DISCUSSION

I. APPORTS ET LIMITES DE L'ETUDE

Apports : L'évaluation du neurodéveloppement de ces enfants à distance de la prise de propranolol et à un âge où les acquisitions majeures sont évaluables confortent les données rassurantes concernant l'utilisation du propranolol dans cette population. De plus, cette étude met en évidence l'impact des segments atteints sur la durée de traitement mais aussi sur le risque d'anomalie associée (surdit ). Ainsi, l'atteinte du segment S3 semble n cessiter un suivi plus rapproch  et un traitement plus prolong .

Limites : De par la raret  de la pathologie, la population de notre  tude reste faible, pouvant  tre   l'origine d'un manque de puissance. De plus, l' valuation des diff rents crit res neurod veloppementaux n' tait pas syst matiquement r alis e par un sp cialiste. Toutefois, nous pensons que l' valuation par le p diatre ou le g n raliste est suffisante pour les diagnostics de la majorit  des retards pouvant  tre pr sent e par ces enfants.

II. PERSPECTIVES

En 2019, Stefanko et al ont publi  une  tude concernant l' valuation d'adultes pr sentant un syndrome PHACES. Cependant, cette population n' tait que tr s peu trait e par propranolol. Des  tudes futures concernant l' volution   l' ge adulte de ces enfants trait s par propranolol seraient int ressantes.

CONCLUSION

Notre étude apporte des données complémentaires et rassurantes sur le développement des enfants présentant un HISF et ayant été traités par propranolol. Par ailleurs, elle souligne l'impact du segment atteint dans la prise en charge des HISF tant sur le plan des complications (surdit ) que du traitement (dur e prolong e).

Il serait int ressant d' valuer   nouveau ces enfants   l' ge adulte pour conforter ces donn es et rechercher l'apparition de nouveaux sympt mes.

BIBLIOGRAPHIE

1. Léauté-Labrèze C, Harper JL, Hoeger PH. Infantile haemangioma. *The Lancet*. 2017;390(10089):85-94. doi:10.1016/S0140-6736(16)00645-0
2. Munden A, Butschek R, Tom WL, et al. Prospective study of infantile haemangiomas: incidence, clinical characteristics and association with placental anomalies. *Br J Dermatol*. 2014;170(4):907-913. doi:10.1111/bjd.12804
3. Chamlin SL, Haggstrom AN, Drolet BA, et al. Multicenter Prospective Study of Ulcerated Hemangiomas. *The Journal of Pediatrics*. 2007;151(6):684-689.e1. doi:10.1016/j.jpeds.2007.04.055
4. Léauté-Labrèze C, Baselga Torres E, Weibel L, et al. The Infantile Hemangioma Referral Score: A Validated Tool for Physicians. *Pediatrics*. 2020;145(4):e20191628. doi:10.1542/peds.2019-1628
5. George ME, Sharma V, Jacobson J, Simon S, Nopper AJ. Adverse Effects of Systemic Glucocorticosteroid Therapy in Infants With Hemangiomas. *Arch Dermatol*. 2004;140(8). doi:10.1001/archderm.140.8.963
6. Chinnadurai S, Sathe NA, Surawicz T. Laser treatment of infantile hemangioma: A systematic review. *Lasers Surg Med*. 2016;48(3):221-233. doi:10.1002/lsm.22455
7. Valdebran M, Wine Lee L. Hemangioma-related syndromes. *Current Opinion in Pediatrics*. 2020;32(4):498-505. doi:10.1097/MOP.0000000000000925
8. Iacobas I, Burrows PE, Frieden IJ, et al. LUMBAR: Association between Cutaneous Infantile Hemangiomas of the Lower Body and Regional Congenital Anomalies. *The Journal of Pediatrics*. 2010;157(5):795-801.e7. doi:10.1016/j.jpeds.2010.05.027
9. Haggstrom AN. Patterns of Infantile Hemangiomas: New Clues to Hemangioma Pathogenesis and Embryonic Facial Development. *PEDIATRICS*. 2006;117(3):698-703. doi:10.1542/peds.2005-1092
10. Haggstrom AN, Garzon MC, Baselga E, et al. Risk for PHACE Syndrome in Infants With Large Facial Hemangiomas. *PEDIATRICS*. 2010;126(2):e418-e426. doi:10.1542/peds.2009-3166
11. Garzon MC, Epstein LG, Heyer GL, et al. PHACE Syndrome: Consensus-Derived Diagnosis and Care Recommendations. *The Journal of Pediatrics*. 2016;178:24-33.e2. doi:10.1016/j.jpeds.2016.07.054
12. Frieden IJ. PHACE syndrome. The association of posterior fossa brain malformations, hemangiomas, arterial anomalies, coarctation of the aorta and cardiac defects, and eye abnormalities. *Archives of Dermatology*. 1996;132(3):307-311. doi:10.1001/archderm.132.3.307
13. Wan J, Steiner J, Baselga E, et al. Prenatal Risk Factors for PHACE Syndrome: A Study Using the PHACE Syndrome International Clinical Registry and Genetic Repository. *The Journal of Pediatrics*. 2017;190:275-279. doi:10.1016/j.jpeds.2017.06.055
14. Sepulveda W, Sepulveda F. Fetal neuroimaging findings in PHACE syndrome: case report and review of the literature. *The Journal of Maternal-Fetal & Neonatal Medicine*. Published online July 28, 2020:1-8. doi:10.1080/14767058.2020.1799349
15. Hess CP, Fullerton HJ, Metry DW, et al. Cervical and Intracranial Arterial Anomalies in 70 Patients with PHACE Syndrome. *AJNR Am J Neuroradiol*. 2010;31(10):1980-1986. doi:10.3174/ajnr.A2206

16. Nabatian AS, Milgraum SS, Hess CP, Mancini AJ, Krol A, Frieden IJ. PHACE without Face? Infantile Hemangiomas of the Upper Body Region with Minimal or Absent Facial Hemangiomas and Associated Structural Malformations: PHACE without Face? *Pediatric Dermatology*. 2011;28(3):235-241. doi:10.1111/j.1525-1470.2011.01407.x
17. Bayer ML, Frommelt PC, Blei F, et al. Congenital Cardiac, Aortic Arch, and Vascular Bed Anomalies in PHACE Syndrome (from the International PHACE Syndrome Registry). *The American Journal of Cardiology*. 2013;112(12):1948-1952. doi:10.1016/j.amjcard.2013.08.025
18. Coats DK, Paysse EA, Levy ML. PHACE: a neurocutaneous syndrome with important ophthalmologic implications. *Ophthalmology*. 1999;106(9):1739-1741. doi:10.1016/S0161-6420(99)90350-0
19. Samuelov L, Kinori M, Mancini AJ, et al. Ocular Complications in PHACE Syndrome: A True Association or a Coincidence? *The Journal of Pediatrics*. 2019;204:214-218.e2. doi:10.1016/j.jpeds.2018.08.031
20. Benzar IM, Levytskyi AF, Pylypko VM. Sternal cleft and segmental facial hemangiomas in children with phaces syndrome: effectiveness and safety of conservative management and surgical correction. *Wiad Lek*. 2020;73(6):1267-1271.
21. Metry DW, Dowd CF, Barkovich AJ, Frieden IJ. The many faces of PHACE syndrome. *The Journal of Pediatrics*. 2001;139(1):117-123. doi:10.1067/mpd.2001.114880
22. Rotter A, Samorano LP, Rivitti-Machado MC, Oliveira ZNP, Gontijo B. PHACE syndrome: clinical manifestations, diagnostic criteria, and management. *An Bras Dermatol*. 2018;93(3):405-411. doi:10.1590/abd1806-4841.20187693
23. Metry D, Frieden IJ, Hess C, et al. Propranolol Use in PHACE Syndrome with Cervical and Intracranial Arterial Anomalies: Collective Experience in 32 Infants. *Pediatric Dermatology*. 2013;30(1):71-89. doi:10.1111/j.1525-1470.2012.01879.x
24. Tangtiphaiboontana J, Hess CP, Bayer M, et al. Neurodevelopmental Abnormalities in Children With PHACE Syndrome. *J Child Neurol*. 2013;28(5):608-614. doi:10.1177/0883073812450073
25. Brosig CL, Siegel DH, Haggstrom AN, Frieden IJ, Drolet BA. Neurodevelopmental Outcomes in Children with PHACE Syndrome. *Pediatr Dermatol*. 2016;33(4):415-423. doi:10.1111/pde.12870
26. Martin KL, Arvedson JC, Bayer ML, Drolet BA, Chun R, Siegel DH. Risk of Dysphagia and Speech and Language Delay in PHACE Syndrome. *Pediatr Dermatol*. 2015;32(1):64-69. doi:10.1111/pde.12447
27. Chiu YE, Siegel DH, Drolet BA, Hodgson BD. Tooth Enamel Hypoplasia in PHACE Syndrome. *Pediatric Dermatology*. 2014;31(4):455-458. doi:10.1111/pde.12361
28. Kohr LM, Dargan M, Hague A, et al. The incidence of dysphagia in pediatric patients after open heart procedures with transesophageal echocardiography. *The Annals of Thoracic Surgery*. 2003;76(5):1450-1456. doi:10.1016/S0003-4975(03)00956-1
29. Yu J, Siegel DH, Drolet BA, et al. Prevalence and Clinical Characteristics of Headaches in PHACE Syndrome. *J Child Neurol*. 2016;31(4):468-473. doi:10.1177/0883073815599261
30. Cucchiara B, Wolf RL, Nagae L, et al. Migraine with Aura Is Associated with an Incomplete Circle of Willis: Results of a Prospective Observational Study. Antal A, ed. *PLoS ONE*. 2013;8(7):e71007. doi:10.1371/journal.pone.0071007
31. Choi DY, Shin DH, Cho KH, Lee SP, Park S. Migraine with aura: A predictor of patent foramen ovale in children and adolescents. *Cephalalgia*. 2013;33(7):463-468. doi:10.1177/0333102413477740

32. Duffy KJ, Runge-Samuelson C, Bayer ML, et al. Association of Hearing Loss With PHACE Syndrome. *Arch Dermatol*. 2010;146(12):1391. doi:10.1001/archdermatol.2010.201
33. Mamlouk MD, Zimmerman B, Mathes EF, Rosbe KW. Hearing loss in PHACE syndrome: clinical and radiologic findings. *Childs Nerv Syst*. 2018;34(9):1717-1724. doi:10.1007/s00381-018-3822-x
34. Rudnick EF, Chen EY, Manning SC, Perkins JA. PHACES syndrome: Otolaryngic considerations in recognition and management. *International Journal of Pediatric Otorhinolaryngology*. 2009;73(2):281-288. doi:10.1016/j.ijporl.2008.10.018
35. Bangiyev JN, Gurgel R, Vanderhooft SL, Grimmer JF. Reversible profound sensorineural hearing loss due to propranolol sensitive hemangioma in an infant with PHACE syndrome. *International Journal of Pediatric Otorhinolaryngology*. 2017;103:55-57. doi:10.1016/j.ijporl.2017.10.006
36. Bongsebandhu-phubhakdi C, Tempark T, Supornsilpchai V. Endocrine manifestations of PHACE syndrome. *Journal of Pediatric Endocrinology and Metabolism*. 2019;32(8):797-802. doi:10.1515/jpem-2019-0126
37. Stefanko NS, Cossio M, Powell J, et al. Natural history of PHACE syndrome: A survey of adults with PHACE. *Pediatr Dermatol*. 2019;36(5):618-622. doi:10.1111/pde.13871
38. Léauté-Labrèze C, de la Roque ED, Hubiche T, Boralevi F, Thambo J-B, Taïeb A. Propranolol for Severe Hemangiomas of Infancy. *N Engl J Med*. 2008;358(24):2649-2651. doi:10.1056/NEJMc0708819
39. Koh SP, Leadbitter P, Smithers F, Tan ST. β -blocker therapy for infantile haemangioma. *Expert Review of Clinical Pharmacology*. Published online July 14, 2020:17512433. doi:10.1080/17512433.2020.1788938
40. Chim H, Armijo BS, Miller E, Gliniak C, Serret MA, Gosain AK. Propranolol Induces Regression of Hemangioma Cells Through HIF-1 α -Mediated Inhibition of VEGF-A. *Annals of Surgery*. 2012;256(1):146-156. doi:10.1097/SLA.0b013e318254ce7a
41. Itinteang T, Brasch HD, Tan ST, Day DJ. Expression of components of the renin-angiotensin system in proliferating infantile haemangioma may account for the propranolol-induced accelerated involution. *Journal of Plastic, Reconstructive & Aesthetic Surgery*. 2011;64(6):759-765. doi:10.1016/j.bjps.2010.08.039
42. Moisan F, Oucherif S, Kaulanjan-Checkmodine P, et al. Critical role of Aquaporin-1 and telocytes in infantile hemangioma response to propranolol beta blockade. *Proc Natl Acad Sci USA*. 2021;118(7):e2018690118. doi:10.1073/pnas.2018690118
43. Hogeling M, Adams S, Wargon O. A Randomized Controlled Trial of Propranolol for Infantile Hemangiomas. *PEDIATRICS*. 2011;128(2):e259-e266. doi:10.1542/peds.2010-0029
44. Leaute-Labreze C, Boccara O, Degrugillier-Chopinnet C, et al. Safety of Oral Propranolol for the Treatment of Infantile Hemangioma: A Systematic Review. *PEDIATRICS*. 2016;138(4):e20160353-e20160353. doi:10.1542/peds.2016-0353
45. Drolet BA, Frommelt PC, Chamlin SL, et al. Initiation and Use of Propranolol for Infantile Hemangioma: Report of a Consensus Conference. *PEDIATRICS*. 2013;131(1):128-140. doi:10.1542/peds.2012-1691
46. Hoeger PH, Harper JI, Baselga E, et al. Treatment of infantile haemangiomas: recommendations of a European expert group. *Eur J Pediatr*. 2015;174(7):855-865. doi:10.1007/s00431-015-2570-0
47. Siegel DH, Tefft KA, Kelly T, et al. Stroke in children with posterior fossa brain malformations, hemangiomas, arterial anomalies, coarctation of the aorta and cardiac

- defects, and eye abnormalities (PHACE) syndrome: a systematic review of the literature. *Stroke*. 2012;43(6):1672-1674. doi:10.1161/STROKEAHA.112.650952
48. Püttgen KB, Hansen LM, Lauren C, et al. Limited Utility of Repeated Vital Sign Monitoring During Initiation of Oral Propranolol for Complicated Infantile Hemangioma. *J Am Acad Dermatol*. Published online April 11, 2020. doi:10.1016/j.jaad.2020.04.013
49. Olsen GM, Hansen LM, Stefanko NS, et al. Evaluating the Safety of Oral Propranolol Therapy in Patients With PHACE Syndrome. *JAMA Dermatol*. 2020;156(2):186. doi:10.1001/jamadermatol.2019.3839
50. Ji Y, Chen S, Xiang B, Yang Y, Qiu L. Safety and tolerance of propranolol in neonates with severe infantile hemangiomas: a prospective study. *Sci Rep*. 2017;7(1):1503. doi:10.1038/s41598-017-01321-2
51. Léauté-Labrèze C, Hoeger P, Mazereeuw-Hautier J, et al. A Randomized, Controlled Trial of Oral Propranolol in Infantile Hemangioma. *N Engl J Med*. 2015;372(8):735-746. doi:10.1056/NEJMoa1404710
52. Baselga E, Dembowska-Baginska B, Przewratil P, et al. Efficacy of Propranolol Between 6 and 12 Months of Age in High-Risk Infantile Hemangioma. *Pediatrics*. 2018;142(3):e20173866. doi:10.1542/peds.2017-3866
53. Disse SC, Zemlin M, Mueller C, Meyer S. PHACE Syndrome—before and after Propranolol Therapy. *The Journal of Pediatrics*. 2018;193:275. doi:10.1016/j.jpeds.2017.10.043
54. Rokugo Y, Ota C, Kimura M, Sasahara Y. Preoperative administration of propranolol reduced the surgical risks of PHACES syndrome in a 14-month-old girl. *BMJ Case Rep*. 2019;12(4):e228117. doi:10.1136/bcr-2018-228117
55. O'Brien KF, Shah SD, Pope E, et al. Late growth of infantile hemangiomas in children >3 years of age: A retrospective study. *Journal of the American Academy of Dermatology*. 2019;80(2):493-499. doi:10.1016/j.jaad.2018.07.061
56. El Rassi E, MacArthur CJ. Propranolol-responsive cranial nerve palsies in a patient with PHACES syndrome. *International Journal of Pediatric Otorhinolaryngology*. 2015;79(10):1778-1781. doi:10.1016/j.ijporl.2015.07.040
57. Forde KM, Glover MT, Chong WK, Kinsler VA. Segmental hemangioma of the head and neck: High prevalence of PHACE syndrome. *Journal of the American Academy of Dermatology*. 2017;76(2):356-358. doi:10.1016/j.jaad.2016.06.058
58. Metry DW, Haggstrom AN, Drolet BA, et al. A prospective study of PHACE syndrome in infantile hemangiomas: Demographic features, clinical findings, and complications. *Am J Med Genet*. 2006;140A(9):975-986. doi:10.1002/ajmg.a.31189
59. Morton PD, Ishibashi N, Jonas RA. Neurodevelopmental Abnormalities and Congenital Heart Disease: Insights Into Altered Brain Maturation. *Circ Res*. 2017;120(6):960-977. doi:10.1161/CIRCRESAHA.116.309048
60. Nattel SN, Adrianzen L, Kessler EC, et al. Congenital Heart Disease and Neurodevelopment: Clinical Manifestations, Genetics, Mechanisms, and Implications. *Canadian Journal of Cardiology*. 2017;33(12):1543-1555. doi:10.1016/j.cjca.2017.09.020
61. Gaynor JW, Stopp C, Wypij D, et al. Neurodevelopmental Outcomes After Cardiac Surgery in Infancy. *PEDIATRICS*. 2015;135(5):816-825. doi:10.1542/peds.2014-3825

RESUME

Hémangiomes infantiles segmentaires de la face traités par propranolol : évaluation à l'âge de 6 ans.

Contexte : L'hémangiome infantile (HI) est le plus souvent unique et de taille limitée, mais peut être segmentaire (1/4 des cas). Au niveau de la face, un HI segmentaire ≥ 5 cm peut s'intégrer dans un syndrome PHACES (Posterior fossa malformation, Hemangioma, Arterial abnormality, Cardiac defect, Eyes abnormality, Sternal defect). L'évolution à long terme de ces enfants inquiète parents et pédiatres, notamment concernant leur développement psychomoteur et les risques d'un traitement par bêtabloquants. Ces HI, toujours sévères, nécessitent en effet presque systématiquement un traitement par propranolol.

Objectifs : Cette étude a pour objectif principal d'évaluer le développement à l'âge de 6 ans d'enfants avec un HISF traités par propranolol. Les objectifs secondaires sont la tolérance, la durée, l'efficacité du propranolol, l'impact du segment et la nécessité d'interventions complémentaires.

Matériels et méthode : Etude d'une cohorte rétrospective associant deux centres de référence maladies rares le CHU de Bordeaux et l'Hôpital Necker. Critères d'inclusion : enfants avec un HISF ≥ 5 cm et ayant 6 ans révolus au 1^{er} juin 2020. Outre l'examen clinique, les enfants devaient avoir eu une imagerie cérébrale (IRM ou angioIRM), une échographie cardiaque et un examen ophtalmologique. Les données étaient recueillies à partir des dossiers médicaux, de l'examen obligatoire des 6 ans et d'une consultation.

Résultats : 36 enfants répondaient aux critères de l'étude, dont 6 ont été perdus de vue. Sur les 30 inclus, 11 avaient des anomalies pouvant être associées au syndrome PHACES. Concernant le développement, un enfant présentait un retard d'apprentissage a contrario 3 avaient sauté une classe. Un cas d'hypotonie modérée sans impact sur les activités quotidiennes était rapporté. Par ailleurs, 6 enfants présentaient une surdité au moins unilatérale avec dans 5 cas/6 une atteinte du segment S3 homolatérale. On notait la survenue de céphalées précoces chez 3 enfants. Concernant le traitement par propranolol, la durée médiane était de 16 mois avec un âge d'arrêt médian à 21 mois et une durée prolongée en cas d'atteinte du segment S3. Aucun effet indésirable grave n'était rapporté. La chirurgie était quasi exclusivement nécessaire chez des enfants traités tardivement par propranolol.

Conclusion : Notre étude apporte des données complémentaires rassurantes sur le développement de ces enfants et souligne l'impact du segment tant sur le plan des complications (surdité) que du traitement (durée prolongée).

DISCIPLINE : Dermatologie Vénérologie

MOTS CLEFS : hémangiome infantile, propranolol, syndrome PHACES, neuro-développement