



HAL
open science

Histologie des hypominéralisations de premières molaires permanentes (MIH)

Simon Courtade-Vignettes

► **To cite this version:**

Simon Courtade-Vignettes. Histologie des hypominéralisations de premières molaires permanentes (MIH). Sciences du Vivant [q-bio]. 2021. dumas-03451544

HAL Id: dumas-03451544

<https://dumas.ccsd.cnrs.fr/dumas-03451544>

Submitted on 26 Nov 2021

HAL is a multi-disciplinary open access archive for the deposit and dissemination of scientific research documents, whether they are published or not. The documents may come from teaching and research institutions in France or abroad, or from public or private research centers.

L'archive ouverte pluridisciplinaire **HAL**, est destinée au dépôt et à la diffusion de documents scientifiques de niveau recherche, publiés ou non, émanant des établissements d'enseignement et de recherche français ou étrangers, des laboratoires publics ou privés.

U.F.R. D'ODONTOLOGIE

Année 2021

Thèse n° 72

THESE POUR L'OBTENTION DU

DIPLOME D'ETAT de DOCTEUR EN CHIRURGIE DENTAIRE

Présentée et soutenue publiquement

Par COURTADE-VIGNETTES, Simon

Né le 18/11/1995 à Toulouse

Le 08/11/2021

HISTOLOGIE DES HYPOMINERALISATIONS DE PREMIERES MOLAIRES PERMANENTES (MIH)

Sous la direction de : Elsa GAROT
(co-directrice : Christine COUTURE-VESCHAMBRE)

Membres du jury :

Mme BOILEAU, Marie-José
Mme GAROT, Elsa
Mme COUTURE-VESCHAMBRE, Christine
M. ROUAS, Patrick
M. BOU, Christophe

Présidente
Directrice
Directrice
Rapporteur
Examineur

UNIVERSITE DE BORDEAUX

MAJ
01/09/2021

Président M. TUNON DE LARA Manuel

Directeur de Collège des Sciences de la Santé M. PELLEGRIN Jean-Luc

COLLEGE DES SCIENCES DE LA SANTE UNITE DE FORMATION ET DE RECHERCHE DES SCIENCES ODONTOLOGIQUES

Directrice	Mme BERTRAND Caroline	58-01
Directeur Adjoint à la Pédagogie	Mr DELBOS Yves	56-01
Directeur Adjoint – Chargé de la Recherche	M. CATROS Sylvain	57-01
Directeur Adjoint – Chargé des Relations Internationales	M.SEDARAT Cyril	57-01

ENSEIGNANTS DE L'UFR

PROFESSEURS DES UNIVERSITES

Mme	Caroline	BERTRAND	Prothèse dentaire	58-01
Mme	Marie-José	BOILEAU	Orthopédie dento-faciale	56-01
M	Sylvain	CATROS	Chirurgie orale	57-01
M	Raphaël	DEVILLARD	Dentisterie restauratrice et endodontie	58-01
Mme	Véronique	DUPUIS	Prothèse dentaire	58-01
M.	Bruno	ELLA NGUEMA	Sciences anatomiques et physiologiques - Biomatériaux	58-01
M.	Jean-Christophe	FRICAIN	Chirurgie buccale – Pathologie et thérapeutique	57-01

MAITRES DE CONFERENCES DES UNIVERSITES

Mme	Elise	ARRIVÉ	Prévention épidémiologie – Economie de la santé – Odontologie légale	56-02
Mme	Audrey	AUSSEL	Sciences anatomiques et physiologiques	58-01
Mme	Cécile	BADET	Biologie Orale	57-01
M.	Etienne	BARDINET	Orthopédie dento-faciale	56-01
M.	Michel	BARTALA	Prothèse dentaire	58-01
M.	Cédric	BAZERT	Orthopédie dento-faciale	56-01
M.	Christophe	BOU	Prévention épidémiologie – Economie de la santé – Odontologie légale	56-02
Mme	Sylvie	BRUNET	Chirurgie buccale – Pathologie et thérapeutique	57-01
M.	Jacques	COLAT PARROS	Sciences anatomiques et physiologiques	58-01
M,	Jean-Christophe	COUTANT	Sciences anatomiques et physiologiques	58-01
M.	François	DARQUE	Orthopédie dento-faciale	56-01
M.	François	DE BRONDEAU	Orthopédie dento-faciale	56-01
M.	Yves	DELBOS	Odontologie pédiatrique	56-01
M,	Emmanuel	D'INCAU	Prothèse dentaire	58-01
Mme	Mathilde	FENELON	Chirurgie Orale	57-01
Mme	Elsa	GAROT	Odontologie pédiatrique	56-01
M.	Dominique	GILLET	Dentisterie restauratrice et endodontie	58-01
Mme	Olivia	KEROUREDAN	Dentisterie restauratrice et endodontie	58-01
M.	Jean-François	LASSERRE	Prothèse dentaire	58-01
M.	Yves	LAUVERJAT	Parodontologie	57-01
Mme	Javotte	NANCY	Odontologie pédiatrique	56-01

M.	Adrien	NAVEAU	Prothèse dentaire	58-01
M.	Philippe	POISSON	Prévention épidémiologie – Economie de la santé – Odontologie légale	56-02
M.	Patrick	ROUAS	Odontologie pédiatrique	56-01
M.	Johan	SAMOT	Biologie Orale	57-01
Mme	Maud	SAMPEUR	Orthopédie dento-faciale	56-01
M.	Cyril	SEDARAT	Parodontologie	57-01
Mme	Noélie	THEBAUD	Biologie Orale	57-01
M.	Eric	VACHEY	Dentisterie restauratrice et endodontie	58-01

AUTRES ENSEIGNANTS

M.	Cédric	FALLA	Prévention épidémiologie – Economie de la santé – Odontologie légale	56-02
M.	François	ROUZÉ L'ALZIT	Prothèse dentaire	58-01

ASSISTANTS

M.	Bastien	BERCAULT	Chirurgie Orale	57-01
M.	Baptiste	BERGES	Prothèse dentaire	58-01
Mme	Mathilde	BOUDEAU	Odontologie conservatrice – Endodontie	58-01
Mme	Virginie	CHUY	Prévention épidémiologie – Economie de la santé – Odontologie légale	56-02
M	Pierre-Hadrien	DECAUP	Prothèse dentaire	58-01
Mme	Laura	DONNET	Biologie Orale	57-01
Mme	Julia	ESTIVALS	Odontologie pédiatrique	56-01
Mme	Laurie	FUCHS	Odontologie pédiatrique	56-01
Mr	Pierre-André	GUILLAUD	Parodontologie	57-01
Mme	Jane	GOURGUES	Prévention épidémiologie – Economie de la santé – Odontologie légale	56-02
Mr	Louis	HUAULT	Sciences anatomiques et physiologiques	58-01
Mme	Mathilde	JACQUEMONT	Parodontologie	57-01
Mme	Clémence	JAECK	Prothèse dentaire	58-01
Mr	Aymeric	JOUBERT DU CELLIER	Dentisterie restauratrice et endodontie	58-01
Mr	Jean-Baptiste	IRIBARREN	Dentisterie restauratrice et endodontie	58-01
Mme	Claudine	KHOURY	Prévention épidémiologie – Economie de la santé – Odontologie légale	56-02
Mme	Camille	LACAULE	Orthopédie dento-faciale	56-01
M.	Antoine	LAFITTE	Orthopédie dento-faciale	56-01
Mme	Léa	MASSE	Prothèse dentaire	58-01
Mme	Aude	MENARD	Prothèse dentaire	58-01
M	Florian	PITEU	Prothèse dentaire	58-01
Mme	Rawen	SMIRANI	Parodontologie	57-01
Mme	Florianne	VILLAT	Dentisterie restauratrice et endodontie	58-01
M.	Clément	VACHEY	Odontologie conservatrice – Endodontie	58-01
M	Paul	VITIELLO	Prothèse dentaire	58-01
Mme	Sophia	ZIANE	Odontologie conservatrice – Endodontie	58-01

A notre Présidente de thèse

Madame le Professeur Marie-José BOILEAU

Professeur des Universités– Praticien Hospitalier

Sous-section Orthopédie dento-faciale 56-01

Je vous remercie de l'honneur que vous me faites de présider cette thèse.

Veillez trouver au travers de ce travail, l'expression de toute ma reconnaissance pour la qualité de votre enseignement au cours de mes années d'étudiant.

A notre Directrice de thèse

Madame le Docteur Elsa GAROT

Maître de Conférences des Universités – Praticien Hospitalier

Sous-section Odontologie Pédiatrique – 56-01

Je ne saurais assez vous remercier de votre disponibilité et de vos conseils tout au long de ces années de rédaction. Vous avez accompagné mes études d'odontologie depuis l'optionnel de paléodontologie jusqu'aux vacances cliniques à Pellegrin.

Vous m'avez permis de faire une thèse expérimentale passionnante, je vous suis reconnaissant de cet accompagnement et de m'avoir transmis votre intérêt pour les MIH.

A notre co-Directrice de thèse

Madame Christine COUTURE-VESCHAMBRE

Maître de Conférences HDR

Directrice-adjointe PACEA

Je vous remercie d'avoir accepté de co-diriger ma thèse, de m'avoir accueilli au sein du laboratoire PACEA et d'avoir relu et minutieusement corrigé ce travail. J'espère que vous trouverez autant d'intérêt dans cette thèse que j'en ai eu à travailler dans votre laboratoire.

A notre Rapporteur de thèse

Monsieur le Docteur Patrick ROUAS

Maître de Conférences des Universités – Praticien Hospitalier

Sous-section Odontologie Pédiatrique – 56-01

Je vous remercie pour l'intérêt que vous avez porté à ce travail au travers de vos conseils et de votre relecture. Votre enseignement sur les lésions d'hypominéralisation m'a permis de gérer de nombreux cas cliniques à l'hôpital et d'appréhender au mieux ce travail.

A notre Assesseur

Monsieur le Docteur Christophe BOU

Maître de Conférences des Universités – Praticien Hospitalier

Prévention épidémiologie – Economie de la santé – Odontologie légale – 56-02

Je vous remercie de me faire l'honneur d'assister à cette thèse. Vous avez su me transmettre votre intérêt pour l'histologie et vous m'avez donné de précieux conseils lors de nos conversations à ce sujet.

Je garde un excellent souvenir de vos cours et de nos échanges à Saint-André. Vous avez toujours su être bienveillant, compétent et disponible à la fac comme à l'hôpital, j'ai un plaisir sincère à vous avoir dans mon jury.

Je remercie également tout particulièrement Eric Pubert, technicien de laboratoire à PACEA, sans qui ce travail n'aurait jamais vu le jour. Merci pour ton accueil chaleureux au laboratoire. J'ai eu un grand plaisir à travailler avec une personne aussi compétente que toi, qui n'a pas hésité à faire jusqu'à trois lames par dent pour que le résultat de cette thèse soit le plus précis possible. J'espère que ce travail rendra honneur au tien.

A ma famille, à mes amis...

Table des matières :

Introduction.....	1
I. État de l'art.....	2
1. Définitions et critères de diagnostic.....	2
2. Hypothèses étiologiques.....	5
3. Structures de l'émail	8
4. Structure des MIH.....	9
II. Matériel et méthodes	11
1. Critères d'inclusion des dents	11
2. Méthodologie	24
III. Résultats.....	30
1. Coupe et observation des dents	30
2. Synthèse des résultats.....	74
IV. Discussion	77
1. Les limites méthodologiques.....	77
2. Les résultats	78
Conclusion.....	81
Bibliographie :.....	82
Table des illustrations.....	87

Introduction

L'hypominéralisation molaire incisive (MIH) est une anomalie de la structure de l'émail d'une ou de plusieurs premières molaires permanentes, et touche de manière inconstante les incisives permanentes. La MIH se manifeste par des taches bien délimitées sous forme de zones colorées : blanches, jaunes ou brunes.

L'étiologie de la MIH est aujourd'hui inconnue, et serait plurifactorielle, de nombreuses étiologies et facteurs de risques sont incriminés, parmi eux, des facteurs prénataux, perinataux et postnataux (1).

L'objectif principal de cette thèse expérimentale est la caractérisation histologique des hypominéralisations de quinze molaires permanentes atteintes de MIH en fonction de leur sévérité : blanches / jaunes / brunes, sur des coupes histologiques observées en microscopie optique avec un filtre polarisant. De plus, un échantillon de 3 dents atteintes d'hypominéralisation des secondes molaires temporaires (HSPM) sera observé. L'hypothèse principale est que selon le degré d'hypominéralisation, les observations sur les coupes histologiques révéleront des aspects différents au niveau de la surface touchée et de la densité minérale au niveau des tâches.

L'objectif secondaire est de mettre en évidence la ligne néonatale sur des premières molaires permanentes. La ligne néonatale est une strie de Retzius plus marquée que les autres, elle se forme le jour de la naissance de l'enfant et sépare l'émail formé avant et après la naissance. La mise en évidence de cette ligne néonatale en histologie étant inconstante sur les premières molaires permanentes, elle sera plus aisée sur les molaires temporaires (2).

L'objectif tertiaire sera, d'une part, de situer les lésions par rapport à la ligne néonatale. Le postulat est que selon l'instant d'apparition de la MIH chez l'enfant, l'hypominéralisation affectera l'émail prénatal et/ou postnatal, et, d'autre part, de fournir des hypothèses sur l'étiologie de la MIH. Visuellement, une atteinte antérieure, concomitante ou postérieure à la ligne néonatale (se formant lors de la naissance de l'enfant) pourrait permettre de préciser la période de survenue des facteurs étiologiques.

I. État de l'art

1. Définitions et critères de diagnostic

L'hypominéralisation molaire incisive (MIH) est une anomalie de la structure de l'émail d'une ou de plusieurs premières molaires permanentes (PMP), se manifestant par des opacités bien délimitées : blanches, beiges ou jaunes/brunes (3). Elle touche également, de manière inconstante, les incisives permanentes. Elle a été décrite pour la première fois par Black et McKay en 1916 sous le nom d'émail tacheté (4) puis par Koch en 1987 sous le nom d'hypominéralisation idiopathique de l'émail des incisives et premières molaires permanentes (5), mais sa définition et son nom actuel sont assez récents, puisqu'ils datent de 2001 (6).

1.1. Critères de diagnostic

Les critères de diagnostic ont été établis en 2003 par Weerheijm et al. (3) :

Une opacité délimitée : c'est un défaut délimité impliquant une altération de degré variable de la translucidité de l'émail. Ce défaut de l'émail est d'épaisseur normale, avec une surface lisse, pouvant être de couleur blanche, jaune ou brune.

Une fracture post-éruptive de l'émail : c'est un défaut correspondant à une perte localisée de la surface de l'émail après l'éruption de la dent. Cette perte est souvent associée à une opacité délimitée préexistante.

Une restauration atypique : c'est une restauration de taille et de forme inhabituelle et d'aspect non conforme à celui d'une obturation de carie. Dans la plupart des cas sur les molaires, ce sont des restaurations étendues aux surfaces lisses vestibulaires ou palatines. À la périphérie de ces restaurations, on peut souvent remarquer une opacité. Sur les incisives, cela peut ressembler à une restauration vestibulaire non liée à un traumatisme.

Une molaire extraite pour cause de MIH : l'absence d'une première molaire permanente doit être mise en corrélation avec l'aspect des autres molaires permanentes. La présence d'opacités ou de restaurations atypiques sur les autres molaires doit faire suspecter la MIH comme cause de l'extraction. De même, l'absence d'une première molaire permanente associée à l'atteinte des incisives permanentes par des opacités délimitées sera suspectée comme MIH. Les incisives elles-mêmes sont cependant rarement extraites pour cause de MIH.

1.2. Diagnostics différentiels

La MIH est une anomalie de structure, c'est-à-dire que lors de l'histogenèse de l'organe dentaire, la MIH apparaît tardivement, lors des stades de différenciation et de minéralisation. Au contraire, les anomalies de nombre, taille et forme, apparaissent plus précocement, lors des stades d'initiation et morphogenèse (7).

Dans la MIH, l'hypominéralisation débute à la jonction email-dentine (JED) et se projette vers la surface de l'email. Elle peut affecter toute l'épaisseur d'email ou rester au niveau de sa partie interne et a tendance à suivre les stries de Retzius et les bandes de Hunter-Schreger (8).

L'amélogénèse pathologique peut s'exprimer sous trois formes différentes : hypoplasie, hypominéralisation et hypomaturation. Alors que l'hypoplasie se manifeste sous forme de régions localisées dépourvues d'email ou sous forme d'une absence totale de la couche d'email, suggérant une inactivité ou une dégénérescence des améloblastes, l'hypominéralisation se manifeste sous forme de taches dans l'email causées par une densité minérale moins importante (9).

Il existe d'autres anomalies de la structure de l'email pouvant être confondues avec une MIH, les deux principales étant :

- L'amélogénèse imparfaite héréditaire, qui a une étiologie génétique et touche toutes les dents. Elle présente une grande variabilité phénotypique et se présente sous 4 formes principales dans la classification de Witkop : hypomature, hypominéralisée, hypoplasique et hypomature/hypoplasique avec taurodontisme (10,11).
- La fluorose, due à un excès d'apport en fluor, caractérisée par la symétrie des atteintes et touchant également d'autres dents que les molaires-incisives (10).

1.3. Localisation des lésions MIH

La MIH toucherait en moyenne 14,2 % de la population (12), sans différence de prévalence entre les sexes ou entre les arcades maxillaire et mandibulaire (13).

Ces lésions touchent autant les faces vestibulaires que linguales. Cependant, elles ont tendance à épargner le tiers cervical et touchent préférentiellement le tiers occlusal (8).

1.4. Degrés de sévérité des MIH

Lors des études sur la sévérité de la MIH, la sévérité des hypominéralisations est classifiée par leur couleur, indépendamment de la surface de la lésion. Cela est dû au fait que la couleur des lésions est directement corrélée à leur densité minérale (14). On prend également en compte d'autres facteurs comme les fractures post-éruptives de l'email, la sensibilité dentaire et le nombre de restaurations (15,16).

Il a également été mis en évidence que les lésions MIH étaient plus sévères lorsqu'au moins une incisive est concernée : indices de sévérité plus élevés et plus grand nombre de restaurations (15).

Des classifications incluant ces paramètres permettent de mettre en place des barèmes de scores de sévérité des MIH. Cela permet d'établir des recommandations de plans de traitement (17).

1.5. Implications cliniques

Dans notre pratique, les hypominéralisations se traduisent parfois par des fractures post-éruptives de l'émail qui peuvent créer une confusion, car cliniquement semblables à des hypoplasies de l'émail, mais par opposition à celles retrouvées dans une hypoplasie, ces lésions seront irrégulières dans une MIH (3).

Le collage est également moins efficace sur l'émail hypominéralisé (18).

A cela s'ajoute un risque carieux plus élevé, une esthétique médiocre et des hypersensibilités (16,19).

De plus, des difficultés d'anesthésie ont été mises en évidence sur les dents atteintes de MIH (3). Ces difficultés seraient dues à un tissu pulpaire présentant une densité nerveuse plus importante et à une présence plus importante de cellules immunitaires dans celui-ci (20).

1.6. Les HSPM

Les hypominéralisations peuvent toucher les deuxièmes molaires temporaires, ce sont des hypominéralisations des secondes molaires temporaires (HSPM). Les critères diagnostiques des HSPM sont les mêmes que ceux de la MIH (21).

Leur prévalence est entre 4,9 et 6,6 % selon les études (21–23).

Les HSPM partagent des propriétés avec les MIH et pourraient être considérées comme un facteur prédictif de MIH (24).

L'intérêt d'intégrer trois de ces dents dans notre échantillon est de pouvoir observer nettement et avec certitude la ligne néonatale, mais également de pouvoir comparer les lésions induites par la MIH avec les celles induites par la HSPM.

2. Hypothèses étiologiques

L'étiologie de la MIH est inconnue à ce jour, cependant, il est admis que la MIH n'est pas causée par un seul facteur spécifique. Plusieurs facteurs agissent de manière additive, voire parfois synergique (25).

Plus d'une trentaine d'hypothèses étiologiques sont proposées, intervenant à différentes périodes du développement de l'enfant (intra-utérine, per-partum et post-partum de 0 à 4 ans) (1).

2.1. Les facteurs prénataux

Certains facteurs prénataux, tels que l'exposition de la mère au tabac, la présence de maladies de la mère lors la gestation, les médications pendant la grossesse, ou le stress maternels ont été explorés, sans trouver de résultat statistiquement significatif faisant consensus (1).

2.1.1. Tabagisme maternel

Ce facteur a été exploré dans 6 études (26–31), dont trois sont des études prospectives (26–28) mais aucune association significative n'a été montrée concernant le tabagisme maternel (1).

2.1.2. Maladies maternelles lors de la gestation

De nombreux termes ont été utilisés pour décrire les maladies maternelles durant la grossesse, avec certaines maladies directement liées à la grossesse et d'autres englobant au sens plus large les maladies touchant la mère lors de la grossesse. Les résultats varient selon les études, certaines études ont montré que les problèmes médicaux étaient plus fréquents chez les mères d'enfants atteints de MIH (30,32,33). Une récente revue de la littérature révèle une association significative (34).

2.1.3. Prise de médicaments pendant la grossesse

Aujourd'hui, les auteurs s'accordent sur le fait que la prise de médicaments pendant la grossesse n'est pas corrélée avec l'apparition de MIH chez l'enfant (1,26,30,31,33,35,36).

2.1.4. Stress maternel

Une étude s'est penchée sur ce facteur de risque et a mis en évidence une association entre stress maternel durant la grossesse et l'apparition de MIH chez l'enfant. Cependant, le manque d'études documentant ce paramètre, associé à la subjectivité de l'évaluation du stress, mais également au fait que cette étude porte sur des populations iraqiennes ayant connu des conflits et une possible malnutrition liée au stress pousse à la réserve (1,33). Une

revue récente portant sur deux études semble cependant trouver une corrélation entre stress psychologique et apparition de MIH (34).

2.2. Les facteurs périnataux

Les facteurs périnataux, tels que la naissance prématurée, un bas poids de naissance, la césarienne et les complications à la naissance ont également été explorés, mais sans plus de résultats (1).

2.2.1. Naissance prématurée

C'est un facteur largement étudié (1), cependant, peu d'études montrent un lien statistiquement significatif. Certaines montrent que la naissance prématurée est associée à l'apparition de MIH (37), mais d'autres ont même tendance à montrer un résultat inverse (30).

2.2.2. Bas poids de naissance

De même que pour la naissance prématurée, peu d'études montrent un lien significatif entre apparition de MIH chez l'enfant et bas poids de naissance. Deux études montrent cependant une association significative (33,37).

2.2.3. Naissance par césarienne

Une seule étude sur les sept articles inclus par Silva et collaborateurs (1) révèle une association statistiquement significative montrant un lien entre apparition de MIH et naissance par césarienne (29). Une revue récente a établi un lien entre naissance par césarienne et apparition de MIH (34).

2.2.4. Complications à la naissance

Elles peuvent comprendre entre autres l'hypoxie à la naissance, le stress respiratoire ou l'hypocalcémie. Certaines études montrent des résultats statistiquement significatifs concernant ces complications (33,34).

2.3. Les facteurs postnataux

Parmi les facteurs postnataux, les maladies de la petite enfance (notamment les fièvres, l'asthme ou les pneumonies) sont le facteur de risque ayant suscité le plus d'études montrant une association significative. D'autres facteurs sont suspectés, tels que les médicaments dans la petite enfance (1).

2.3.1. Maladies de la petite enfance

Il a été montré un lien statistiquement significatif concernant l'otite moyenne (38), la pneumonie (35,38), les infections de voies urinaires (39) et la varicelle (32).

Est-ce la fièvre, symptôme commun à ces maladies ou la maladie elle-même qui cause la MIH ? Une étude semble valider l'hypothèse de la fièvre comme étiologie possible de la MIH, en induisant une hypominéralisation des incisives chez des rats en leur administrant de la térébenthine, un pyrogène exogène (39).

2.3.2. Médications pendant la petite enfance

Une revue systématique de la littérature s'est penchée sur le lien entre médicaments et MIH. Les médicaments étudiés incluaient les chimiothérapies, les antibiotiques, les bronchodilatateurs et corticostéroïdes dans le cadre du traitement de l'asthme, les antiépileptiques, les antiviraux, les antifongiques et les antiparasitaires. Cependant, aucune association statistiquement significative n'a pu être réalisée entre médication et MIH (40).

Certaines études ont réussi à montrer un lien entre médication antibiotique et MIH (32,35,41). Des liens ont également été établis avec les corticostéroïdes sur une étude qui concernait les défauts de l'émail au sens large (42).

Cependant, il est difficile de savoir si ce sont les maladies infantiles ou les traitements administrés pour les traiter qui constituent le facteur causal ou bien si les deux sont impliqués.

2.3.3. Perturbateurs endocriniens

L'exposition accidentelle à la 2,3,7,8-tétrachlorodibenzo-p-dioxine ou TCDD (dioxine relarguée lors de l'accident de Seveso) montre d'avantage d'hypoplasies, mais pas plus d'opacités démarquées de l'émail chez le groupe exposé (43).

L'exposition aux polychlorobiphényles (BCP) serait en revanche associée à plus d'hypoplasies et à plus d'opacités démarquées (44).

Le bisphénol A, administré en laboratoire à des rats, provoque des lésions d'hypominéralisation au niveau de leurs incisives (45).

2.3.4. Maladies métaboliques

Peu d'études concernent les maladies métaboliques. Seule la vitamine D qui contribue avec le phosphate et le calcium à la minéralisation de l'émail et de la dentine, fait l'objet d'une étude qui montre une piste intéressante. L'augmentation de la concentration de vitamine D sérique serait de manière significative négativement associée à l'apparition de MIH (46).

2.3.5. Génétique

L'origine environnementale a longtemps été l'hypothèse privilégiée. Cependant, on penche de plus en plus en faveur d'une prédisposition génétique ou épigénétique, qui favoriserait le développement des MIH par sensibilisation de l'individu à des facteurs environnementaux. Des études ont mis en évidence certains gènes qui seraient associés à l'apparition de MIH (47,48).

3. Structures de l'émail

La dentine et la pulpe sont observables en microscopie, cependant, nous nous concentrerons essentiellement l'émail et ses structures visibles en microscopie optique :

Les prismes d'émail (PE) : compacts et parallèles entre eux, allant de la jonction émail-dentine à la surface de la dent (49). Dans la région des cuspidés et de la face occlusale, leur disposition semble beaucoup plus complexe, ils sont enchevêtrés les uns dans les autres et forment l'émail noueux (9).

Les stries de Retzius (SR) : conséquence de la discontinuité de la synthèse de l'émail par les améloblastes lors de l'amélogenèse (à l'image des lignes de croissance chez l'arbre), elles forment des lignes brunâtres parallèles à la surface de l'émail et illustrent un gradient temporo-spatial lié au développement, allant du sommet vers la portion cervicale de la dent. La distance entre deux stries est de 30 à 40 μm et représenterait 7-8 jours de formation d'émail ou un groupe de 6-7 prismes (9,50).

La ligne néonatale (NL) : c'est une strie de Retzius plus large que les autres causée par le stress de la naissance. Elle sépare donc l'émail prénatal et postnatal (9). Elle est visible sur les dents temporaires et de manière inconstante sur les premières molaires permanentes (2). Le phénomène optique la rendant observable est dû à des altérations dans la hauteur et le degré de minéralisation des prismes de l'émail. Il a été démontré que son épaisseur varie selon la modalité de naissance de l'enfant (césarienne, accouchement opératoire, accouchement normal), mais la durée de gestation aurait également une influence (51).

Les striations de Hunter-Schreger (SHS) : stries isolées et ondulantes, orientées de manière radiaire par rapport à la surface en coupe longitudinale (50). Elles restent limitées aux 2/3 internes de l'émail et apparaissent comme des bandes alternativement sombres et claires. Elles sont dues au changement de direction des groupes de prismes (9).

La jonction amélo-dentinaire (JAD) : c'est une ligne ondulée dont les convexités sont tournées vers la dentine (9).

4. Structure des MIH

4.1. Propriétés structurelles

La porosité de l'émail serait accrue de 5 à 25 % dans les lésions MIH par rapport à l'émail sain. Les lésions blanches et celles sans fracture post-éruptive sont les moins poreuses, le degré de porosité est corrélé à l'opacité de la lésion (52,53).

Les lésions traversent toute l'épaisseur de l'émail en commençant à la jonction amérodentinaire (JAD) et se terminent à la surface de l'émail (52,53).

Dans l'émail atteint par la MIH, la structure prismatique est moins dense, on observe une perte partielle de l'organisation des prismes et des cristaux d'émail, des prismes aux bordures moins nettes, plus d'espace inter-prismatique et des gaines plus larges (52).

Le mordantage acide n'a pas non plus les mêmes conséquences sur les dents atteintes de MIH : le nombre de porosités profondes est augmenté lors du mordantage de l'émail déminéralisé (52).

La zone de transition, définie comme étant la zone d'émail cliniquement sain adjacent à l'opacité délimitée de la lésion MIH a également moins de gaines minéralisées que l'émail sain malgré son apparence normale (52).

4.2. Densité minérale

La densité minérale de dents MIH microscannées est en moyenne inférieure de 20% par rapport à l'émail sain. Le contenu minéral moyen en microradiographie transversale est de 59 % sur les lésions MIH contre 89 % sur l'émail sain (52).

La densité minérale décroît depuis la jonction émail-cément (JEC) jusqu'à la surface occlusale pour augmenter à nouveau dans la région de la cuspide. Elle est également plus élevée près de la JAD. La zone de transition entre émail sain et émail hypominéralisé présente une diminution de la densité minérale (52).

Il a déjà été démontré sur des dents présentant une MIH que la couleur des hypominéralisations était corrélée à la densité minérale, celle-ci allant en diminuant lorsque l'aspect visuel allait du blanc crayeux au marron (14).

4.3. Propriétés mécaniques

Ces hypominéralisations se traduisent par une diminution des propriétés mécaniques de l'émail hypominéralisé : diminution de la dureté et du module d'élasticité (52,54,55).

La diminution des propriétés mécaniques touche également la zone de transition entre émail sain et émail hypominéralisé (52).

4.4. Propriétés chimiques

Il apparaît que l'émail hypominéralisé d'une dent atteinte de MIH serait moins concentré en calcium et en phosphore que l'émail sain, mais plus concentré en carbone. L'émail hypominéralisé contient donc d'avantage de composés organiques et moins de composés minéraux (52,56,57).

L'émail hypominéralisé contiendrait plus de protéines que l'émail sain. Les lésions brunes et jaunes présentent les plus fortes concentrations en protéines, l'améloblastine n'a cependant été retrouvée que dans les lésions brunes. Une plus grande concentration en albumine, alpha-1-antitripsine et antithrombine III a été trouvée dans les lésions jaunes et brunes que dans les lésions blanches (52).

II. Matériel et méthodes

1. Critères d'inclusion des dents

Nous avons choisi un panel de 15 dents atteintes de MIH dont l'atteinte sera classée en 3 degrés de sévérité différents (blanc / beige / jaune-brun), c'est à dire par densité minérale des lésions (14), avec 5 dents par degré de sévérité. De plus, trois deuxièmes molaires temporaires formeront le quatrième groupe. La sélection des dents privilégie celles ayant les caries, fractures post éruptives ou restaurations les moins volumineuses afin de permettre l'observation de toute l'épaisseur d'émail.

Les dents ont été numérotées, photographiées et microscannées avant la coupe. Elles ont été prélevées sur des enfants dont le diagnostic de MIH avait été posé avant extraction.

Le groupe 1 comprend les dents MIH avec lésion blanche, le groupe 2 comprend celles avec lésion beige, le groupe 3 comprend celles avec lésion brune, le groupe 4 comprend les dents temporaires. Les dents se sont ensuite vues attribuer une lettre dans chaque groupe.

La coupe se fera en vestibulo-palatin et passera préférentiellement au niveau de la tache la plus évidente sur une cuspidé de morphologie intacte de préférence (Figure 1).

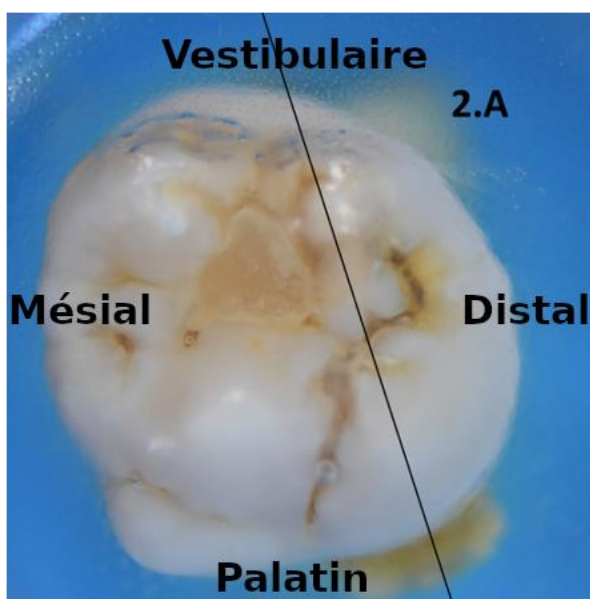


Figure 1 : tracé de l'axe de coupe sur la tache en distal d'une 26 (dent 2A)

1.1. Répartition des dents maxillaires et mandibulaires

Tableau 1 : Répartition des dents maxillaires et mandibulaires

	Molaires maxillaires	Molaires mandibulaires
Groupe 1	2	3
Groupe 2	4	1
Groupe 3	2	3
Groupe 4	1	2
Total	9	9

L'échantillon comprend à part égale des dents maxillaires et mandibulaires, leur répartition est inégale dans chacun des groupes (Tableau 1).

Tableau 2 : Répartition des coupes en mésial ou en distal

	Maxillaire		Mandibulaire		Total
	Coupe mésiale	Coupe distale	Coupe mésiale	Coupe distale	
Groupe 1	1	1	1	2	5
Groupe 2	2	2	1	0	5
Groupe 3	1	1	3	0	5
Total	4	4	5	2	15
En % du total	26,67	26,67	33,33	13,33	100,00

Concernant la possibilité de mettre en évidence la ligne néonatale sur des molaires permanentes, il existe très peu de références bibliographiques dans la littérature. Nous essaierons de voir sur quelles cuspides nous la mettons le plus souvent en évidence. Pour ce faire, notre échantillon comprend des coupes en mésial et en distal sur des molaires maxillaires et mandibulaires (Tableau 2).

1.2. Groupe 1 : lésions blanches

Le Tableau 3 récapitule pour chaque dent du groupe 1 : le code donné pour cette étude, le numéro de dent FDI, ainsi que la cuspide ciblée par la coupe.

Tableau 3 : Axe de coupe des dents avec lésions blanches

Code	1A	1B	1C	1D	1E
Dent	46	26	26	36	46
Coupe	Cuspide mésiale	Cuspide mésiale	Cuspide distale	Cuspide médiane en vestibulaire/ distale en palatin	Cuspide distale

1.2.1. Dent 1A

La dent 1A est une 46 présentant des taches blanches, elle sera coupée en mésial (Figure 2).

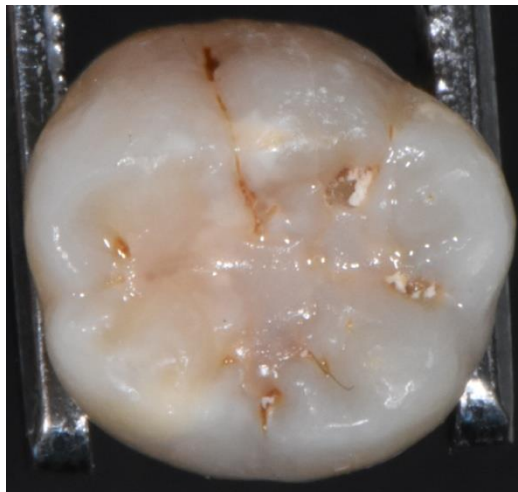


Figure 2 : 46 en vue occlusale, sens mésio-distal de gauche à droite

1.2.2. Dent 1B

La dent 1B est une 26 présentant des taches blanches, elle sera coupée en mésial (Figure 3).

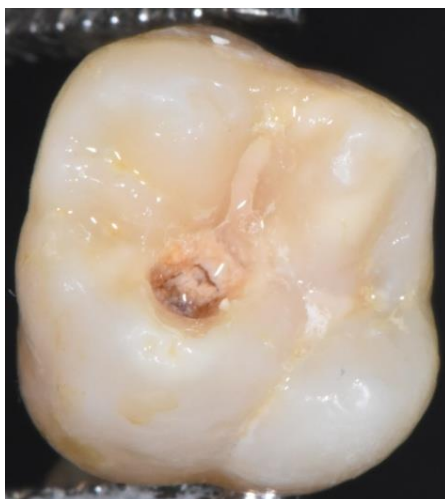

Figure 3 : 26, sens mésio-distal de gauche à droite

1.2.3. Dent 1C

La dent 1C est une 26 présentant des taches blanches, elle sera coupée en distal (Figure 4).

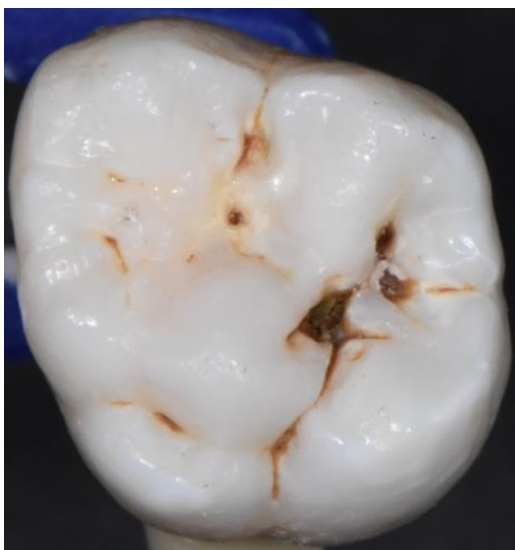

Figure 4 : 26, sens mésio-distal de gauche à droite

1.2.4. Dent 1D

La dent 1D est une 36 présentant des taches blanches, le trajet de coupe passera au niveau de la cuspide médiane vestibulaire et de la cuspide distale en palatin (Figure 5).

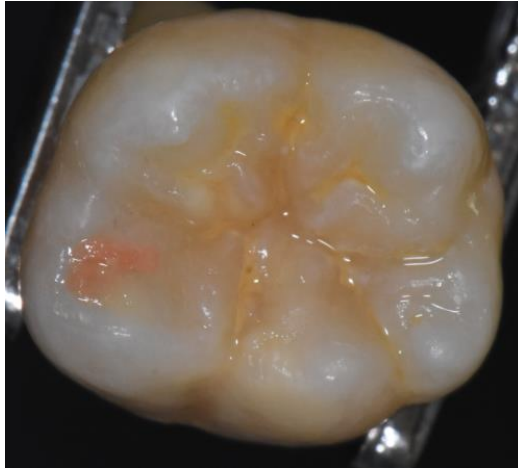

Figure 5 : 36, sens mésio-distal de gauche à droite

1.2.5. Dent 1E

La dent 1E est une 46 présentant des taches blanches, elle sera coupée en distal (Figure 6).

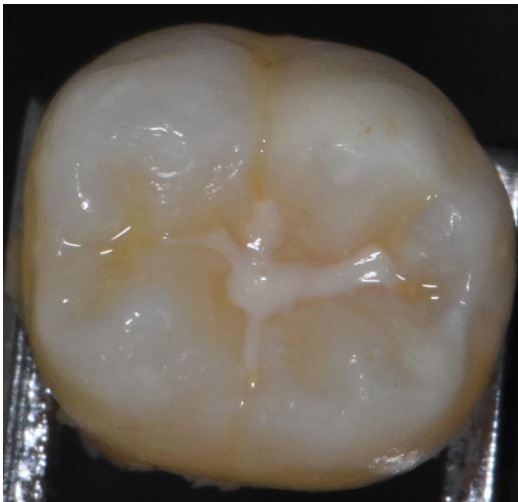

Figure 6 : 46, sens mésio-distal de gauche à droite

1.3. Groupe 2 : lésions beiges

Le Tableau 4 récapitule pour chaque dent du groupe 2 : le code donné pour cette étude, le numéro de dent FDI, ainsi que la cuspide ciblée par la coupe.

Tableau 4 : Axe de coupe des dents avec lésions beiges

Code	2A	2B	2C	2D	2E
Dent	26	16	16	26	46
Coupe	Cuspide distale	Cuspide distale	Cuspide mésiale	Cuspide mésiale	Cuspide mésiale

1.3.1. Dent 2A

La dent 2A est une 26 présentant des taches beiges, elle sera coupée en distal (Figure 7).

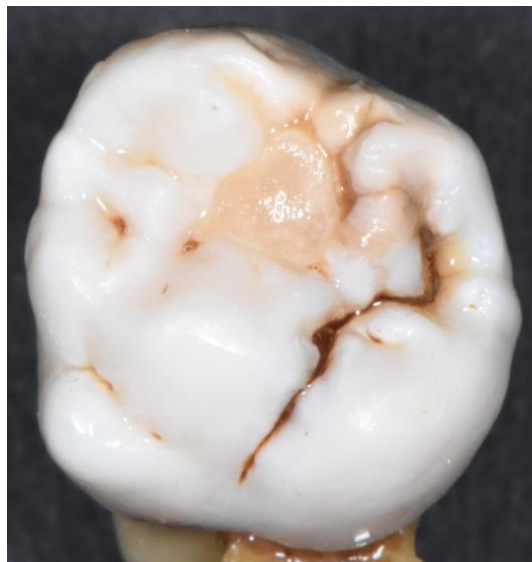

Figure 7 : 26, sens mésio-distal de gauche à droite

1.3.2. Dent 2B

La dent 2B est une 16 présentant des taches beiges, elle sera coupée en distal (Figure 8).

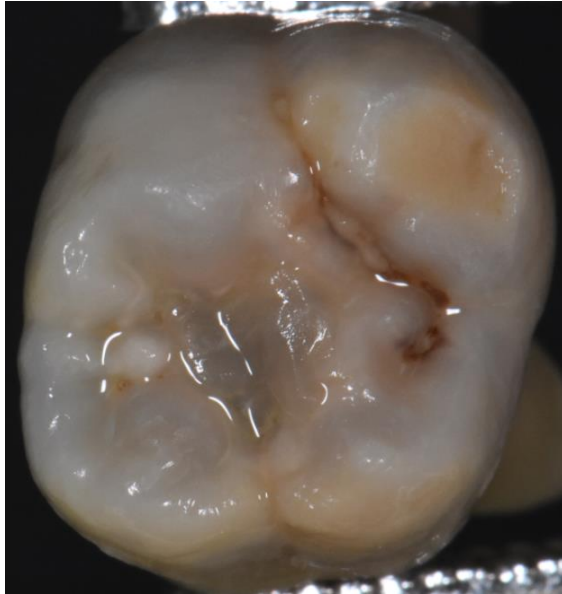


Figure 8 : 16, sens mésio-distal de gauche à droite

1.3.3. Dent 2C

La dent 2C est une 16 présentant des taches beiges, elle sera coupée en mésial (Figure 9).

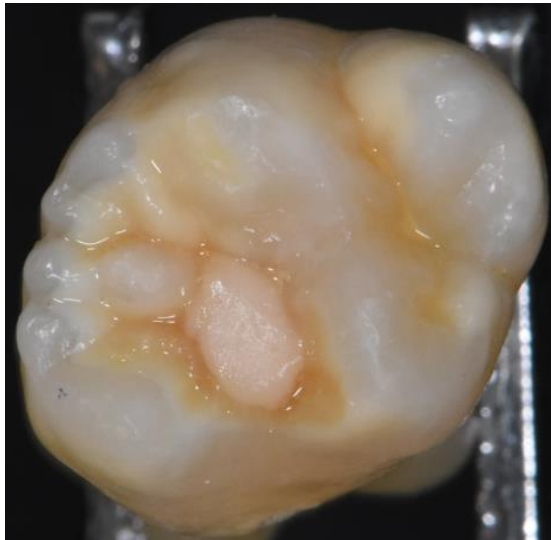


Figure 9 : 16, sens mésio-distal de gauche à droite

1.3.4. Dent 2D

La dent 2D est une 26 présentant des taches beiges, elle sera coupée en mésial (Figure 10).

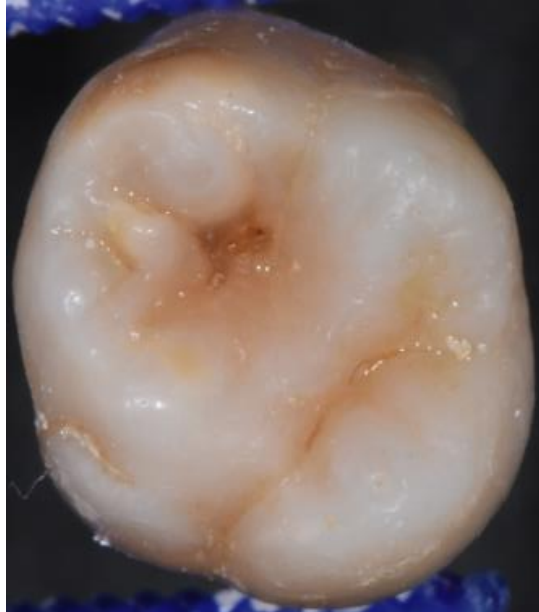


Figure 10 : 26, sens mésio-distal de gauche à droite

1.3.5. Dent 2E

La dent 2E est une 46 présentant des taches beiges, elle sera coupée en mésial (Figure 11).

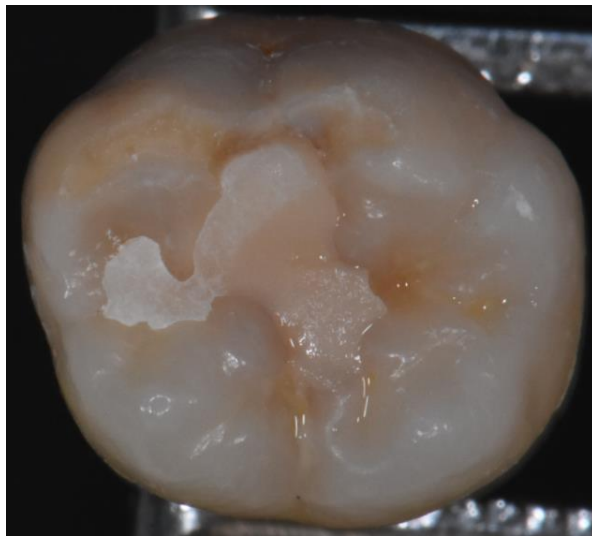


Figure 11 : 46, sens mésio-distal de gauche à droite

1.4. Groupe 3 : lésions brunes

Le Tableau 5 récapitule pour chaque dent du groupe 3 : le code donné pour cette étude, le numéro de dent FDI, ainsi que la cuspide ciblée par la coupe.

Tableau 5 : Axe de coupe des dents avec lésions brunes

Code	3A	3B	3C	3D	3E
Dent	26	46	36	16	46
Coupe	Cuspide distale	Cuspide mésiale	Cuspide mésiale	Cuspide mésiale	Cuspide mésiale

1.4.1. Dent 3A

La dent 3A est une 26 présentant des taches brunes, elle sera coupée en distal (Figure 12).

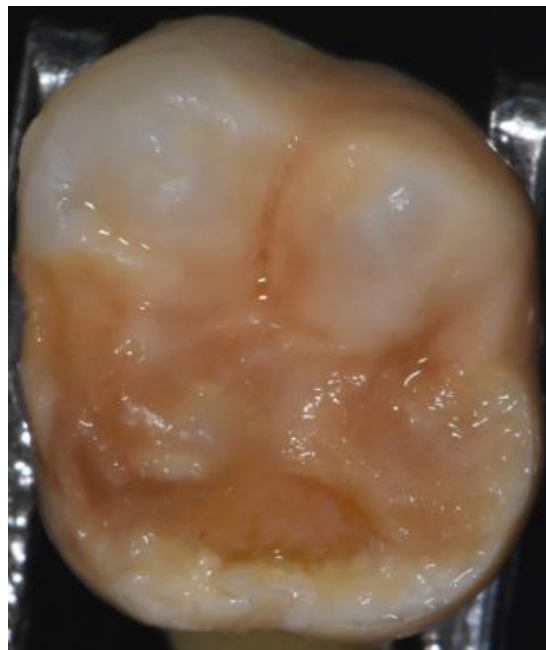


Figure 12 : 26, sens mésio-distal de gauche à droite

1.4.2. Dent 3B

La dent 3B est une 46 présentant des taches brunes, elle sera coupée en mésial (Figure 13).

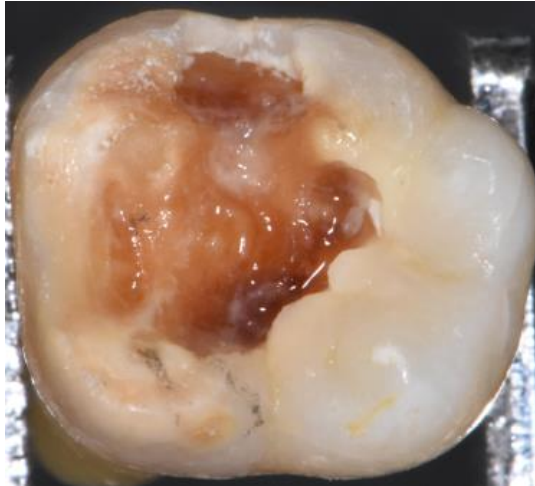


Figure 13 : 46, sens mésio-distal de gauche à droite

1.4.3. Dent 3C

La dent 3C est une 36 présentant des taches brunes, elle sera coupée en mésial (Figure 14).

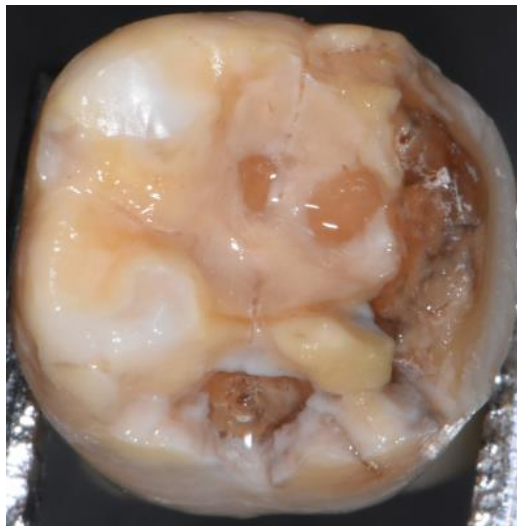


Figure 14 : 36, sens mésio-distal de gauche à droite

1.4.4. Dent 3D

La dent 3D est une 16 présentant des taches brunes, elle sera coupée en mésial (Figure 15).

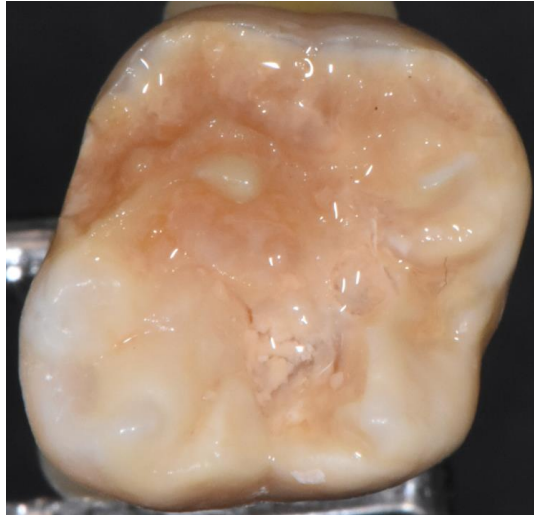


Figure 15 : 16, sens mésio-distal de gauche à droite

1.4.5. Dent 3E

La dent 3E est une 46 présentant des taches brunes, elle sera coupée en mésial (Figure 16).

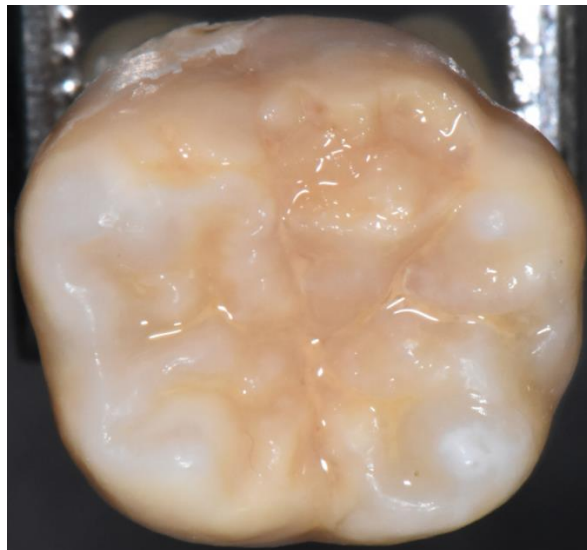


Figure 16 : 46, sens mésio-distal de gauche à droite

1.5. Groupe 4 : dents temporaires

Le Tableau 6 récapitule pour chaque dent du groupe 4 : le code donné pour cette étude, le numéro de dent FDI, ainsi que la cuspide ciblée par la coupe.

Tableau 6 : Axe de coupe des dents temporaires

Code	4A	4B	4C
Dent	85	65	85
Coupe	Cuspide mésiale	Cuspide mésiale	Cuspide médiane

1.5.1. Dent 4A

La dent 4A est une 85 présentant des taches brunes, elle sera coupée en mésial (Figure 17).

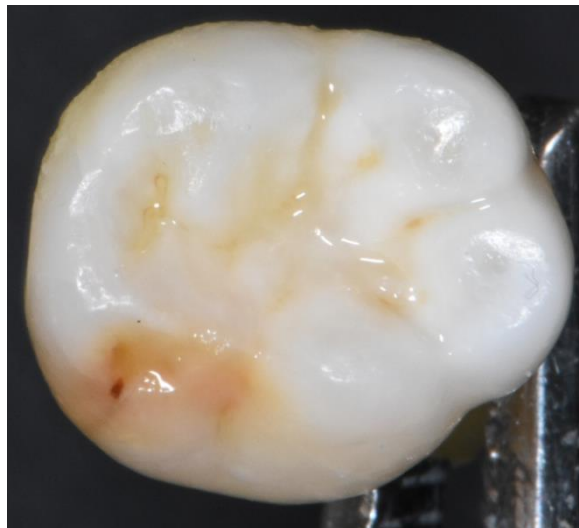

Figure 17 : sens mésio-distal de gauche à droite

1.5.2. Dent 4B

La dent 4B est une 65 présentant des taches beiges, elle sera coupée en mésial (Figure 18).

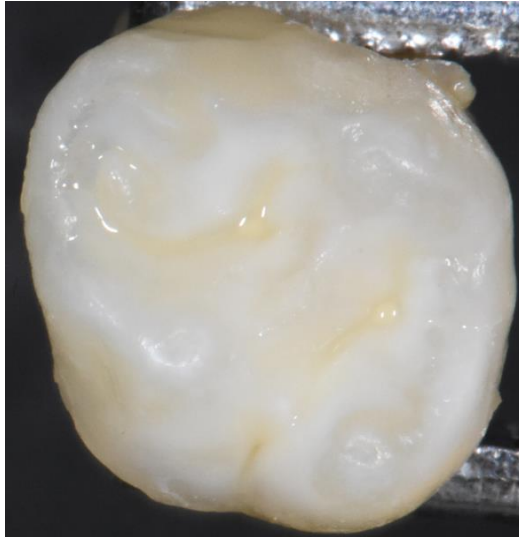

Figure 18 : sens mésio-distal de gauche à droite

1.5.3. Dent 4C

La dent 4C est une 85 présentant des taches beiges, elle sera coupée en son milieu, au niveau de la cuspide médiane vestibulaire (Figure 19).

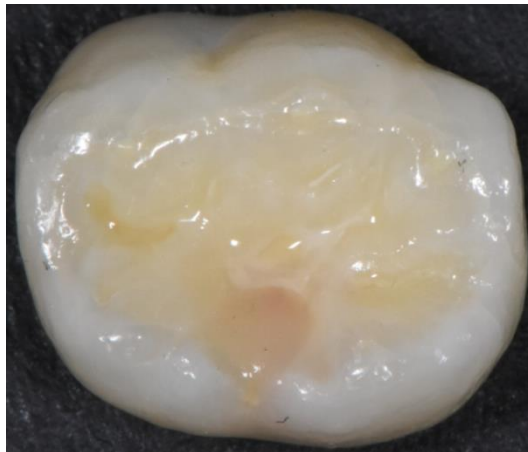


Figure 19 : sens mésio-distal de gauche à droite

2. Méthodologie

Les étapes expérimentales ont eu lieu au laboratoire PACEA (UMR 5199, Université de Bordeaux) avec Eric Pubert (Technicien UB).

Tout d'abord, les dents non stables sont arasées au niveau des apex sur un disque à polir (Figure 20). Le sens dans lequel la dent est incluse a une importance, car il influence l'axe dans lequel la dent est coupée par la lame. Une dent versée nous fait prendre le risque de ne pas couper dans le grand axe. Il faut donc que les dents soient stables et droites lors de l'inclusion.



Figure 20 : arasage des apex

Ensuite, les dents sont placées droites dans des contenants adaptés (Figure 21) puis incluses dans une résine transparente Epoxy (MA2+, Presi) en évitant l'inclusion de bulles (Figures 22 et 23). La polymérisation complète nécessite une attente d'au moins 24 heures. Pour les dents dont l'inclusion n'est pas complète après 24 heures, on rajoute de la résine une seconde fois.




Figure 21 : préparation des dents avant inclusion

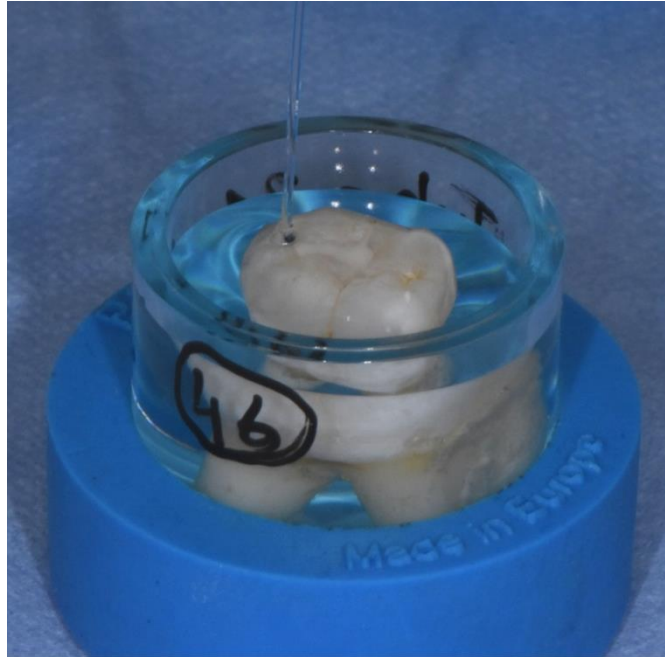


Figure 22 : inclusion

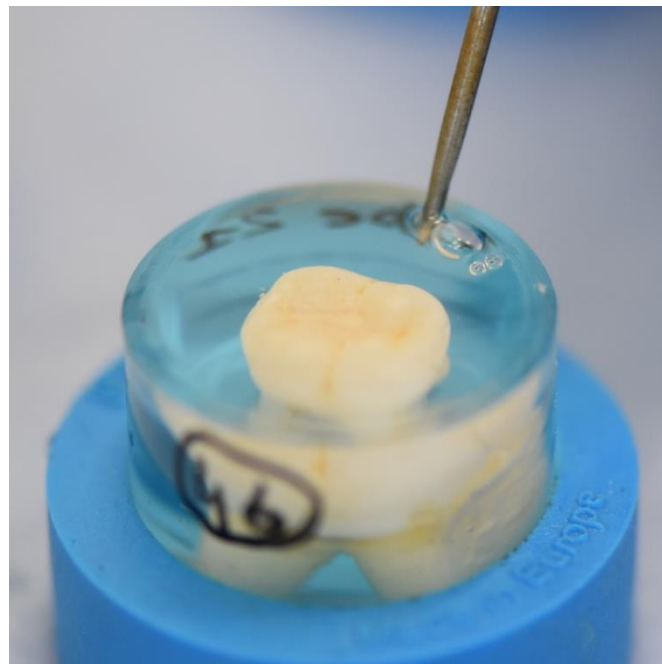


Figure 23 : élimination des bulles

La coupe est longitudinale afin de séparer la dent en deux parties, la ligne de coupe passe dans la région d'intérêt et a été déterminée au préalable (Figure 1). Les dents sont coupées dans les sens vestibulo-lingual avec une lame diamantée Buehler IsoMet Diamondbacks Wafering blade 178 x 0,6 mm, à 2000 tours par minute et à une vitesse de 8 mm par minute, de manière à traverser la cuspide présentant la lésion MIH (Figures 24 et 25). Les cuspides mésio-vestibulaires ont été privilégiées afin de maximiser les chances d'observer la ligne néonatale (2).




Figure 24 : coupe des dents

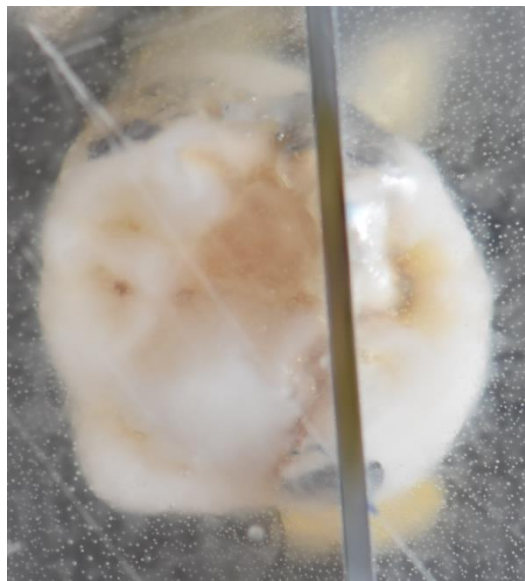


Figure 25 : dent 26 (2A) après inclusion et coupe en vue occlusale

La surface de coupe de la partie d'intérêt (ici nous observerons la partie la plus petite afin de conserver le reste de la dent) est ensuite polie de manière à l'aplanir et à enlever les défauts de surface. Le polissage est fait avec un disque abrasif P240, puis avec un plateau de polissage diamanté 54 microns, puis de 18 microns.

Ensuite, on colle l'échantillon sur une lame de verre (Figure 26) avant de procéder à son arasement par coupe au plus près de la lame porte objet. L'échantillon après cette coupe fait entre 300 et 500 microns. Il est ensuite réduit à 100 microns par polissage (disque P240, polissage 54 et 18 microns), puis nous réalisons 3 étapes de polissage de finition (disques tissés avec pulvérisation de suspensions diamantées 9 microns, 3 microns puis 1 micron) afin d'enlever tous les défauts de surface (micro-rayures).




Figure 26 : collage sur les lames

Enfin, nous ferons les observations des lames au microscope optique Leica DM2500P avec et sans filtre polarisant. Il est possible d'observer les hypominéralisations de lésions MIH en microscopie optique à la lumière naturelle (58). Cependant, il est plus courant et plus pratique d'observer les hypominéralisations en utilisant également un dispositif polarisant (deux filtres croisés à angle droit : un polarisateur et un analyseur), les zones en biréfringence négative sont normalement minéralisées et les zones en biréfringence positive sont hypominéralisées (8,59,60).

Visuellement, les hypominéralisations apparaîtront comme des zones plus sombres que l'émail sain (8,59,61).

Deux protocoles d'observation existent : les lames peuvent être sèches ou hydratées et permettent de faire varier le seuil de détection des hypominéralisations (8,53,59,60) :

- Les coupes imprégnées d'eau révèlent (négativement biréfringent) l'émail avec une porosité inférieure ou égale à 5% et un indice de réfraction de 1,33, ce qui fait apparaître l'émail hypominéralisé avec une porosité supérieure à 5% comme une zone noire décolorée (positivement biréfringent) (8,60).
- Les coupes déshydratées révéleront l'émail hypominéralisé avec une porosité supérieure à 1% comme une zone noire décolorée (positivement biréfringent) (8).

Le fait de déshydrater les coupes augmente donc la surface visible des zones hypominéralisées. A l'inverse, observer les dents humides restreint cette zone hypominéralisée observable au niveau des secteurs les plus sévèrement touchés.

Ce phénomène n'est observable qu'avec de l'eau, l'émail mature ne pouvant être imbibé par des liquides organiques ou hydrophobes. Immergé dans l'eau, l'imbibition se fait à une vitesse de 40 μ m par heure dans une direction perpendiculaire à l'orientation des prismes, et de 100 μ m par heure le long des prismes. Ce processus est complètement réversible, le séchage redonne sa biréfringence initiale à l'émail (62).

Nous ferons les observations sur des coupes déshydratées pour observer l'ensemble des lésions et nous évaluerons la surface de ces hypominéralisations et leur rapport avec la ligne néonatale lorsque celle-ci sera observable (Figure 27).



Figure 27 : Observation des lames au microscope

Avant l'expérimentation sur des dents MIH, nous avons fait une coupe d'essai au niveau de la cuspide mésio-vestibulaire d'une 16 saine. Celle-ci nous permet de mettre en évidence les différentes structures de l'émail : jonction amélo-dentinaire (JAD), ligne néonatale (NL), stries de Retzius (SR), striations de Hunter-Schreger (SHS) et les prismes d'émail (PE) (Figure 28).




Figure 28 : Coupe d'essai longitudinale de la cuspidé mésio-vestibulaire d'une 16 saine (SR, stries de Retzius ; NL, ligne néonatale ; JAD, jonction amélo-dentinaire, SHS, striations de Hunter-Schreger ; PE, prisme d'émail)

III. Résultats

1. Coupe et observation des dents

Les coupes sont ici exposées de la manière suivante : tout d'abord, l'image du talon concerné, le talon est la partie de la dent incluse sélectionnée pour observation après coupe. Il existe un talon mésial et un talon distal. Ensuite sont présentées les lames histologiques au grossissement x1.25 avec et sans filtre polarisant, de manière à avoir une vue globale de la dent. Sur certaines lames, des vues en grossissement x4 sur une région d'intérêt seront également présentées.

Notre résine de collage a présenté des défauts que nous n'avons pas pu expliquer même après contact avec le fabricant. Nous avons eu des bulles lors du premier collage, que nous avons fait à chaud. Cela nous a contraint à faire un deuxième jeu de lames sur les talons non utilisés. La résine est censée pouvoir prendre à froid, mais elle n'a pas pris. Nous avons réessayé avec un deuxième produit neuf, mais les résultats n'ont pas été concluants. Pour certaines dents, nous avons même dû faire une troisième coupe pour avoir un résultat exploitable.

1.1. Groupe 1 : lésions blanches

Le tableau 3 résume les tracés des axes coupe concernant ces dents.

1.1.1. Dent 1A

La dent est une 46. Sur le talon, on observe une tache d'hypominéralisation au niveau de la cuspide mésio-linguale (Figure 29). On retrouve cette tache à la microscopie (Figures 30 et 31). L'émail de surface apparaît préservé. L'émail cervical est préservé. La ligne néonatale n'est pas observable.

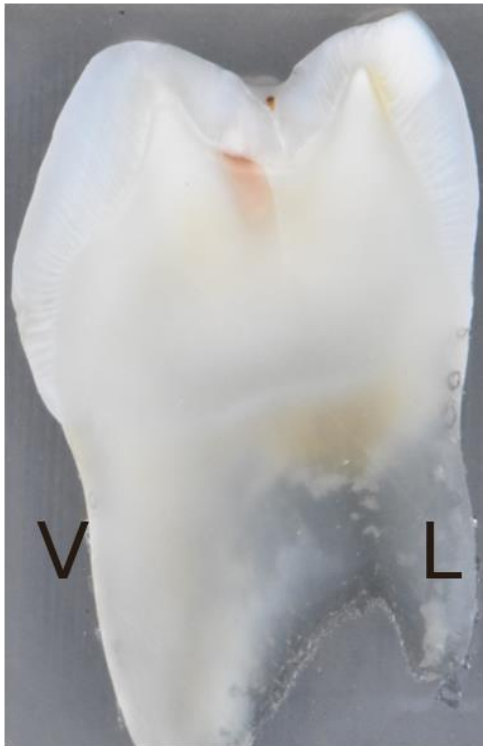

Figure 29 : talon mésial, cuspide vestibulaire à gauche

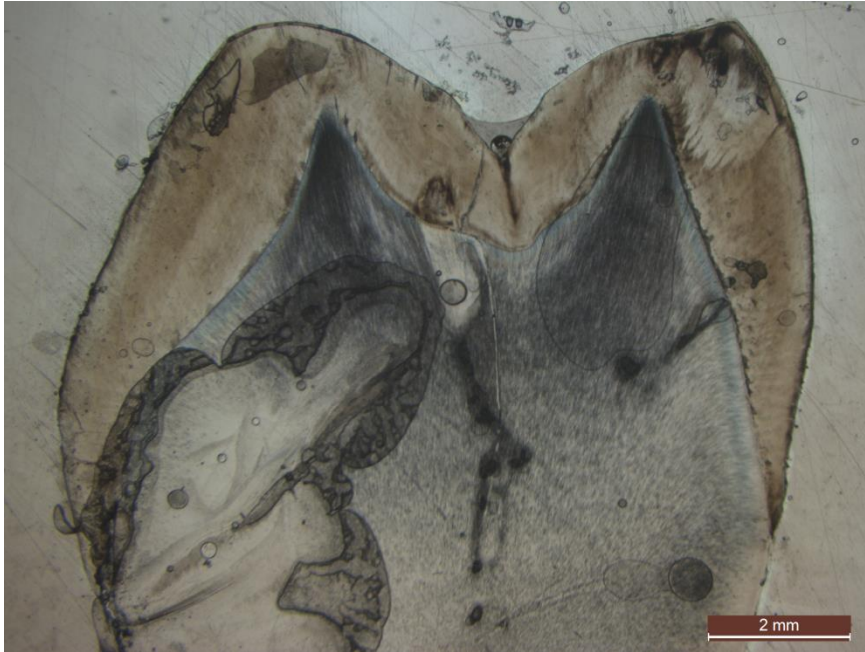


Figure 30 : grossissement x1.25 sans filtre polarisant

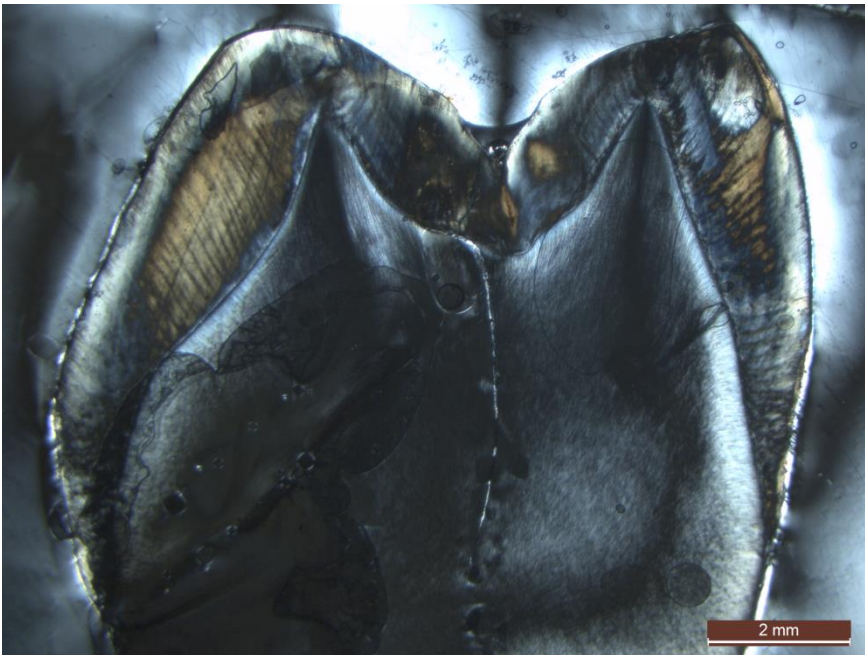


Figure 31 : grossissement x1.25 avec filtre polarisant

1.1.2. Dent 1B

La dent est une 26. Sur le talon, on observe une tache d'hypominéralisation au niveau des cuspidés mésio-palatine et mésio-vestibulaire (Figure 32). On retrouve ces taches à la microscopie (Figures 33 et 34). L'émail de surface apparaît préservé. L'émail cervical est préservé. La ligne néonatale est observable au niveau de la cuspidé mésio-vestibulaire, elle est cependant à distance de la lésion (Figure 35). L'hypominéralisation a un aspect zébré que l'on retrouve également sur les autres dents (Figure 36).

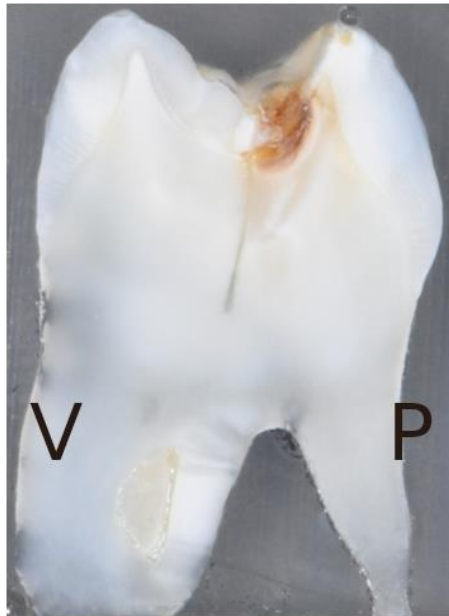


Figure 32 : partie mésiale, cuspidé vestibulaire à gauche

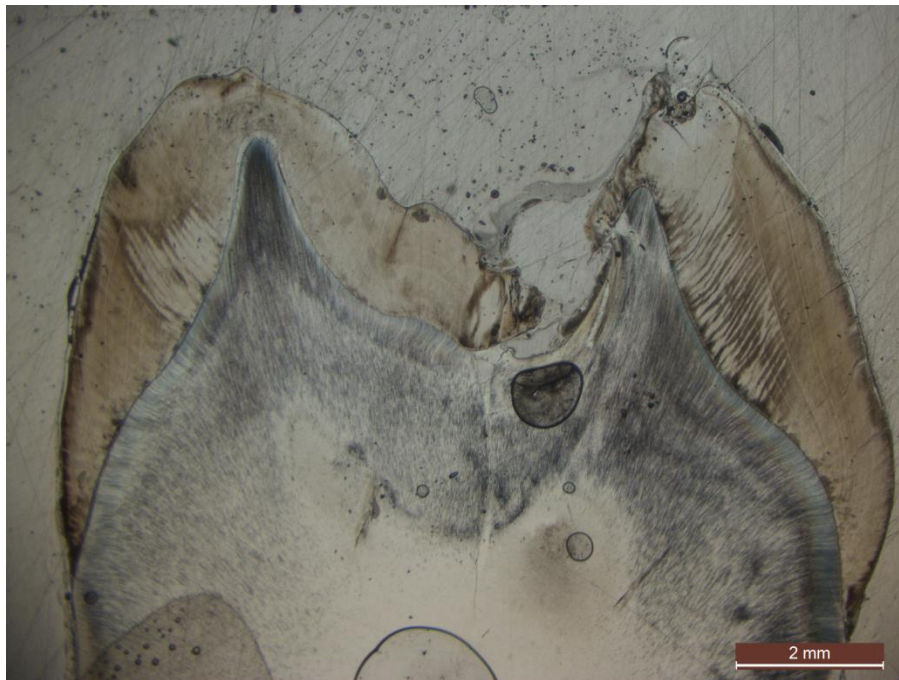


Figure 33 : grossissement x1.25 sans filtre polarisant

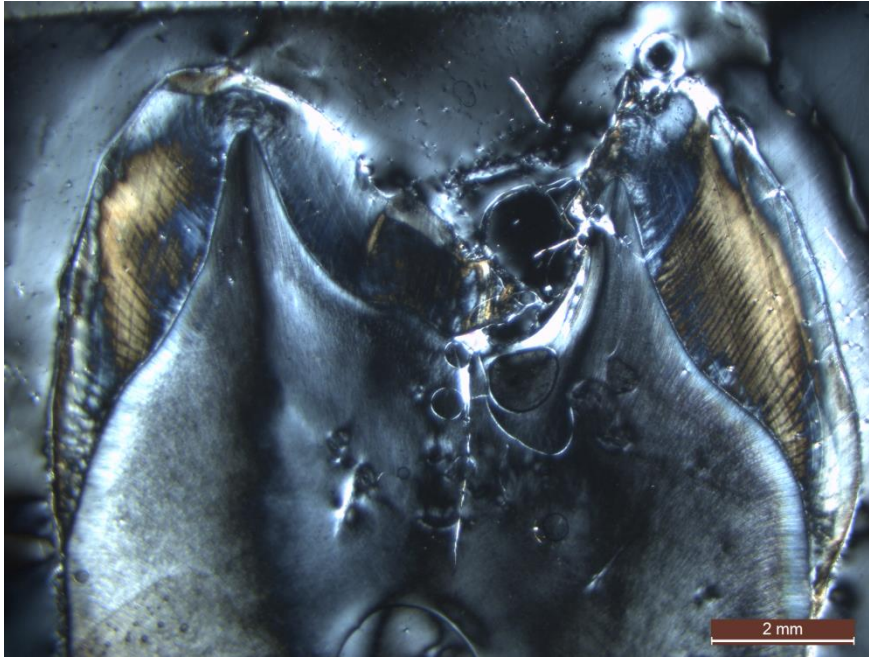


Figure 34 : grossissement x1.25 avec filtre polarisant




Figure 35 : grossissement x4 sans filtre polarisant au niveau de la cuspidé mésio-vestibulaire. On observe la ligne néonatale et une tache d'hypominéralisation MIH (NL, ligne néonatale ; JAD, jonction amélo-dentinaire, MIH, zone hypominéralisée).




Figure 36 : grossissement x4 sans filtre polarisant au niveau de la lésion MIH au niveau de la cuspidé mésio-palatine

1.1.3. Dent 1C

La dent est une 26. Sur le talon, on observe une tache d'hypominéralisation au niveau de la cuspide disto-palatine (Figure 37). On retrouve cette tache à la microscopie (Figures 38 et 39). L'émail de surface apparaît préservé. L'émail cervical est préservé. La ligne néonatale n'est pas observable.

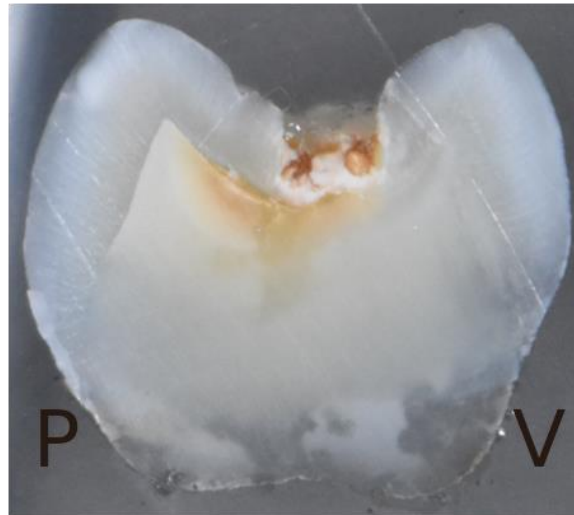

Figure 37 : talon distal, cuspide vestibulaire à droite

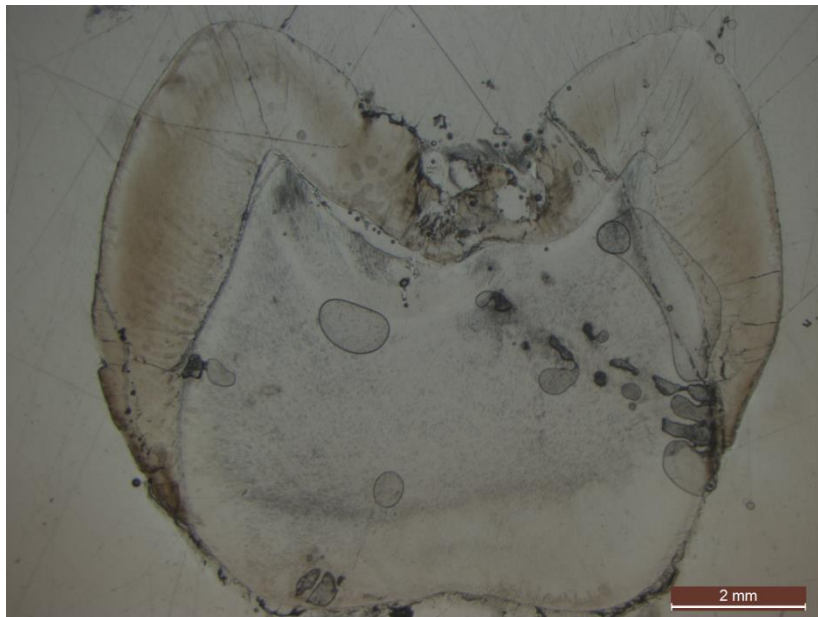


Figure 38 : grossissement x1.25 sans filtre polarisant

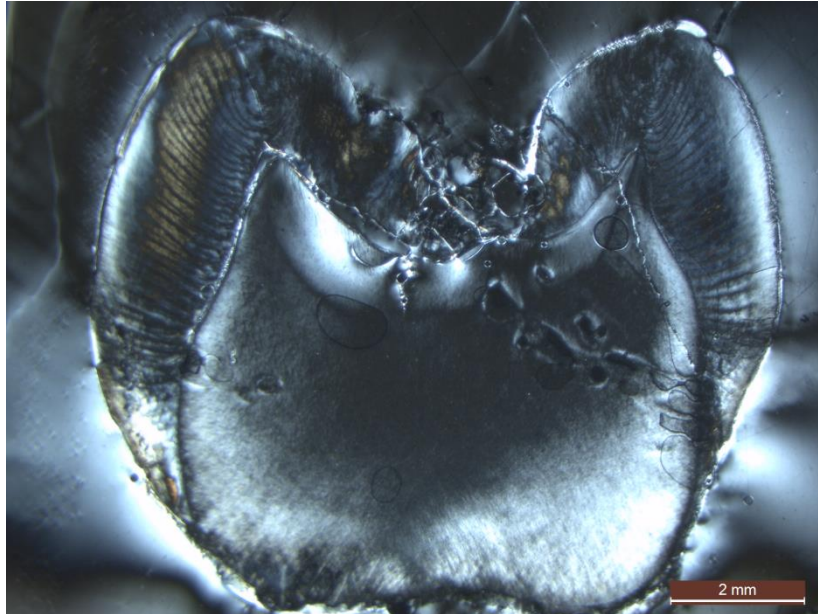


Figure 39 : grossissement x1.25 avec filtre polarisant

1.1.4. Dent 1D

La dent est une 36. Sur le talon, on observe une tache d'hypominéralisation au niveau de la cuspide médiane vestibulaire (Figure 40). On retrouve cette tache à la microscopie (Figures 41 et 42). L'émail de surface apparaît préservé. L'émail cervical est préservé. La ligne néonatale n'est pas observable.

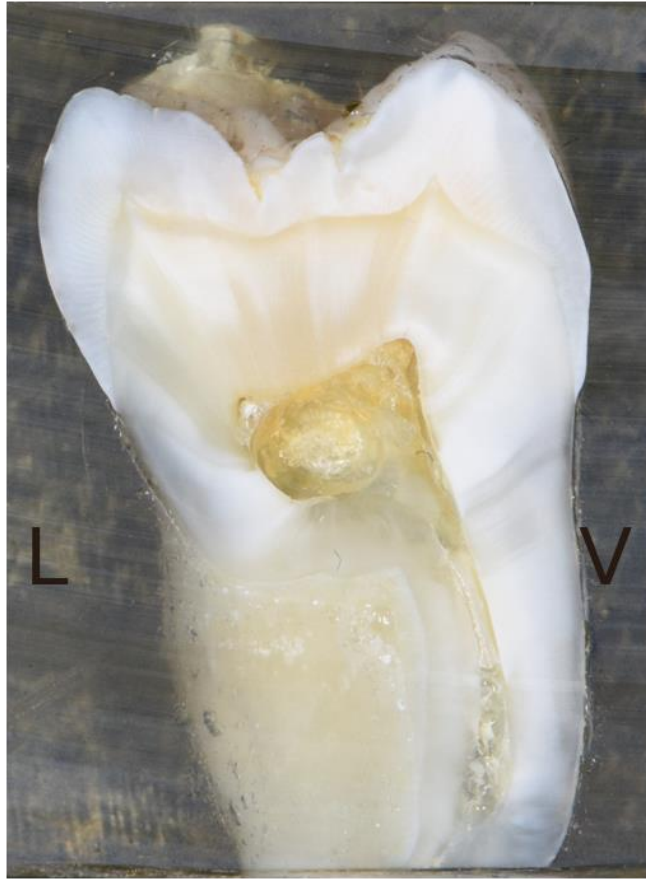

Figure 40 : talon mésial, cuspide vestibulaire à droite

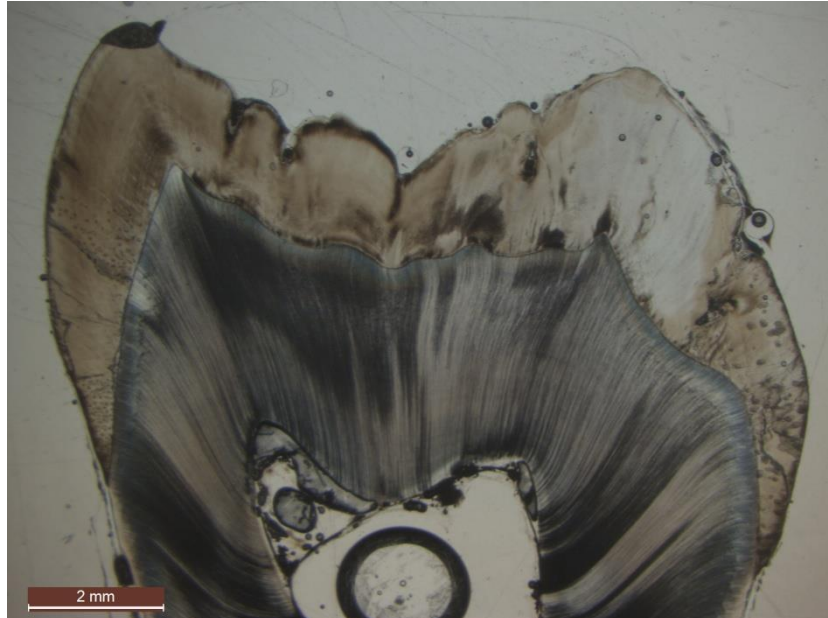


Figure 41 : grossissement x1.25 sans filtre polarisant

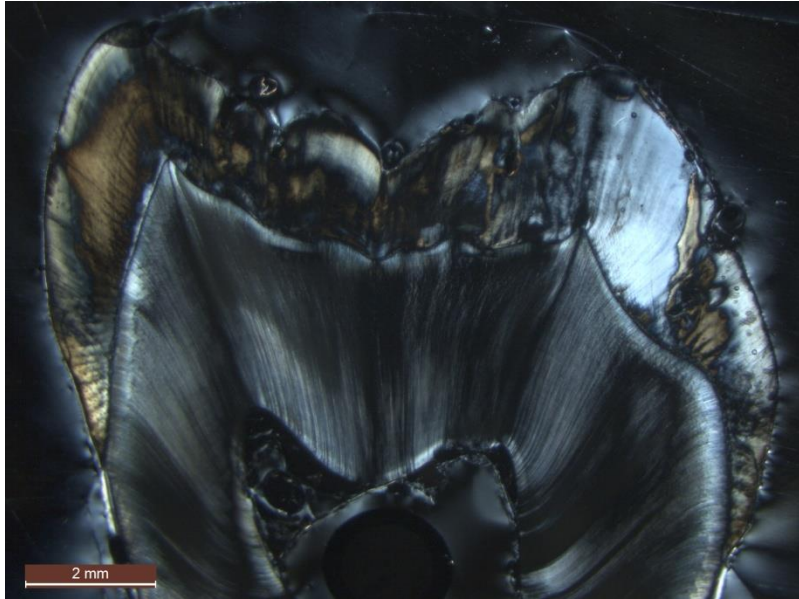


Figure 42 : grossissement x1.25 avec filtre polarisant

1.1.5. Dent 1E

La dent est une 46. Sur le talon, on observe une tache d'hypominéralisation au niveau de la cuspide disto-vestibulaire (Figure 43). On retrouve cette tache à la microscopie (Figures 44 et 45). L'émail de surface apparaît préservé. L'émail cervical est préservé. La ligne néonatale n'est pas observable.

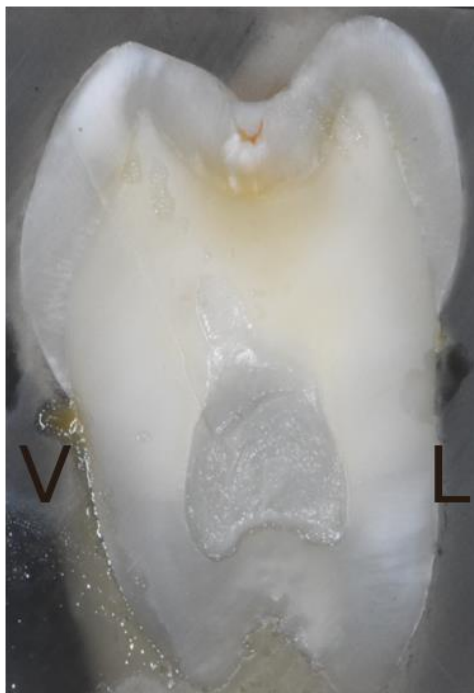

Figure 43 : talon mésial, cuspide vestibulaire à gauche

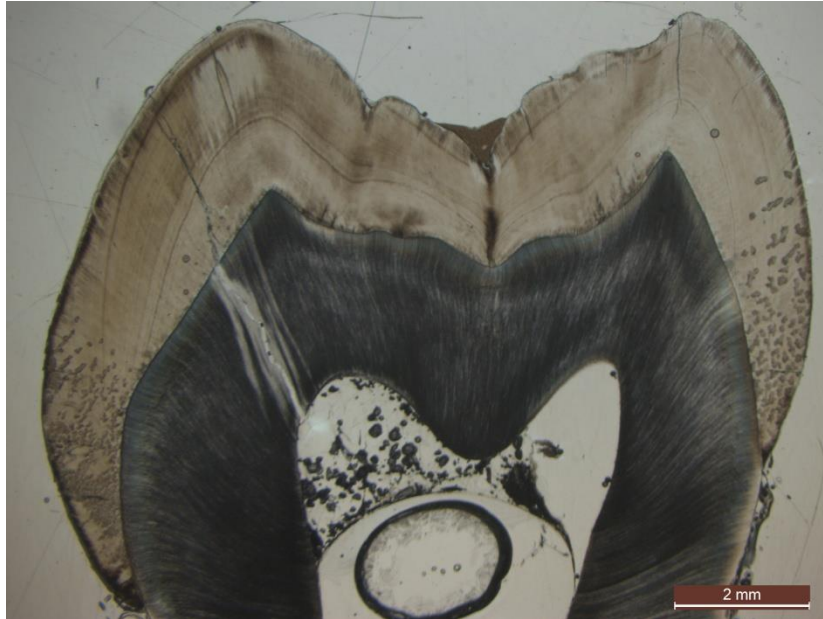

Figure 44 : grossissement x1.25 sans filtre polarisant

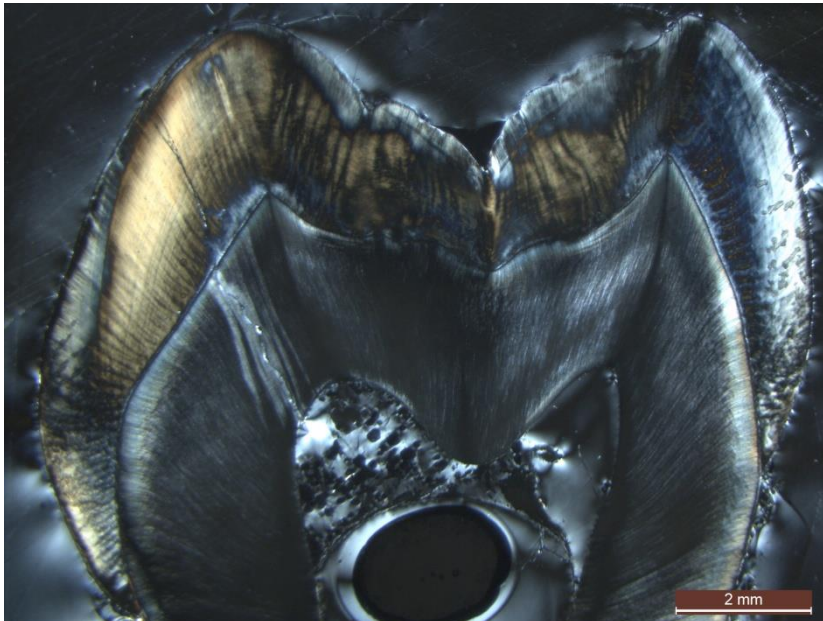


Figure 45 : grossissement x1.25 avec filtre polarisant

1.2. Groupe 2 : lésions beiges

Le tableau 4 résume les tracés des axes coupe concernant ces dents.

1.2.1. Dent 2A

La dent est une 26. Sur le talon, on observe une tache d'hypominéralisation étendue au niveau de la cuspide disto-vestibulaire et une tache moins étendue au niveau de la cuspide disto-palatine (Figure 46). On retrouve ces taches à la microscopie (Figures 47 et 48). L'émail de surface apparaît préservé sur une partie de la lésion, cependant, on observe des fractures post-éruptives. L'émail cervical est préservé. La ligne néonatale n'est pas observable.

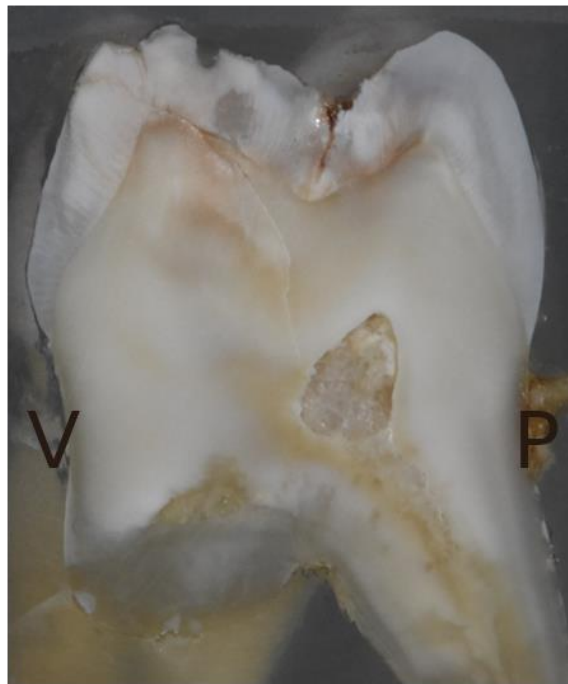


Figure 46 : talon mésial, cuspide vestibulaire à gauche

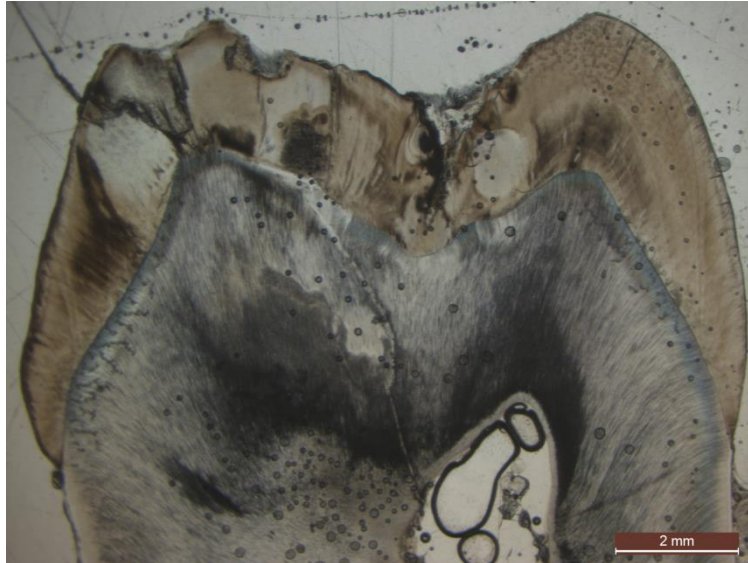


Figure 47 : grossissement x1.25 sans filtre polarisant

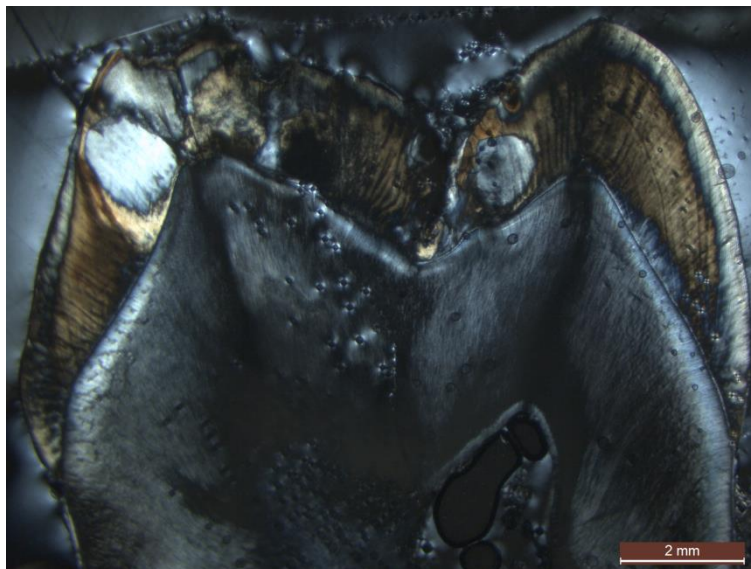

Figure 48 : grossissement x1.25 avec filtre polarisant

1.2.2. Dent 2B

La dent est une 16. Sur le talon, on observe des taches d'hypominéralisation étendues au niveau des cuspidés disto-vestibulaire et disto-palatine (Figure 49). On retrouve ces taches à la microscopie (Figures 50 et 51). L'émail de surface apparaît préservé. L'émail cervical est préservé. La ligne néonatale n'est pas observable.

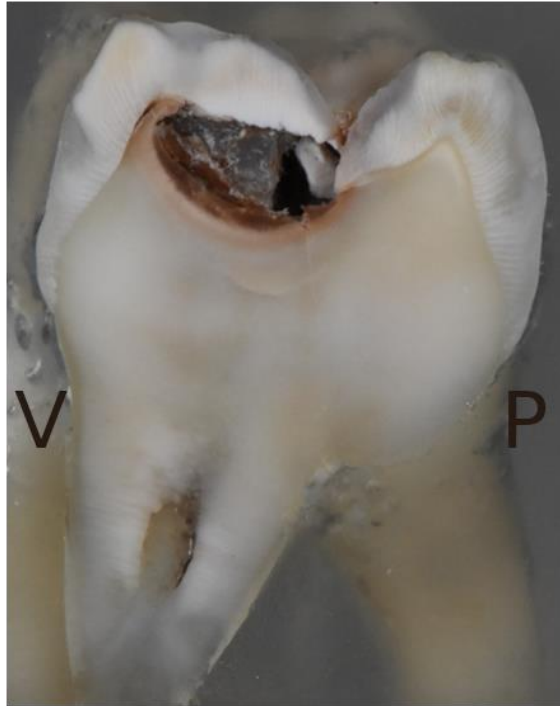

Figure 49 : talon mésial, cuspide vestibulaire à gauche

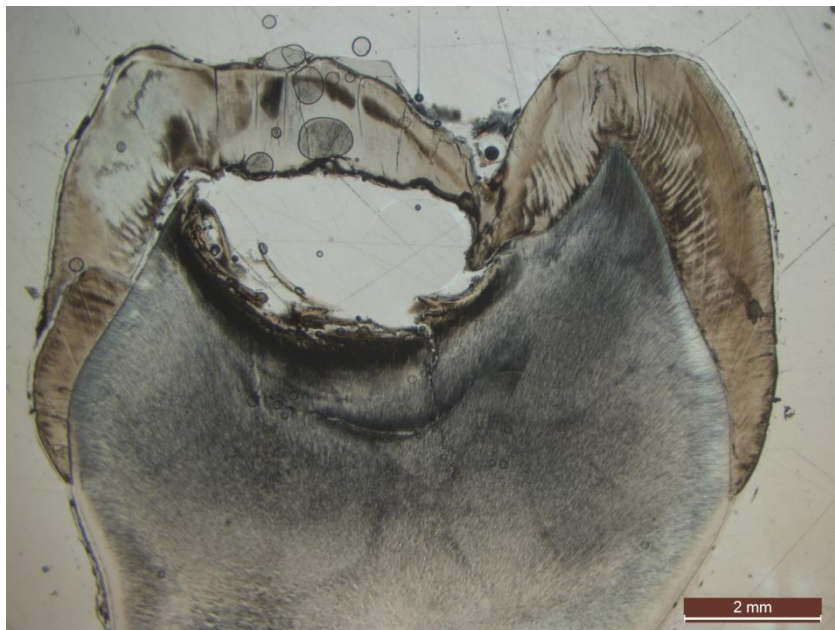

Figure 50 : grossissement x1.25 sans filtre polarisant

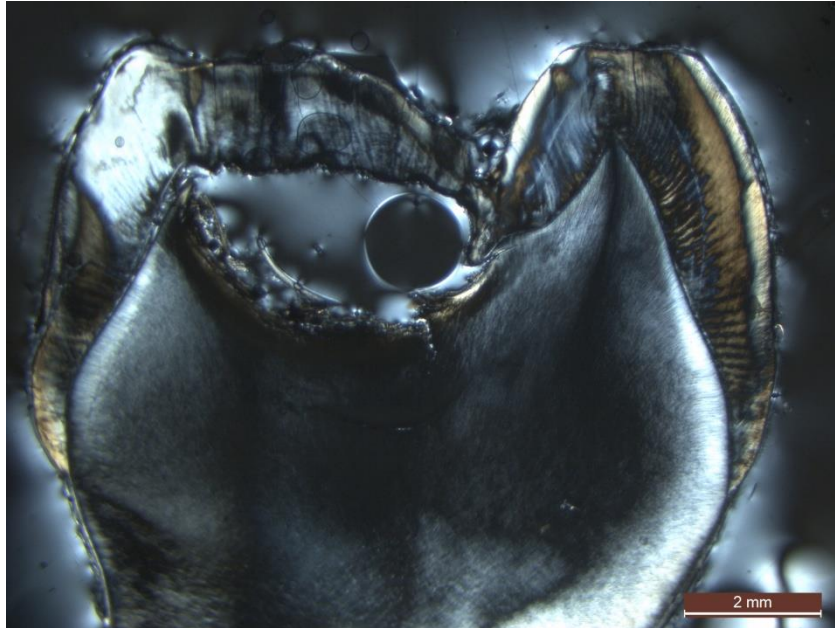


Figure 51 : grossissement x1.25 avec filtre polarisant

1.2.3. Dent 2C

La dent est une 16. Sur le talon, on observe une tache d'hypominéralisation étendue allant de la cuspide mésio-palatine jusqu'au niveau du sillon et une tache moins étendue au niveau de la cuspide mésio-vestibulaire (Figure 52). On retrouve ces taches à la microscopie (Figures 53 et 54). L'émail de surface apparaît préservé. L'émail cervical est préservé. La ligne néonatale n'est pas observable avec certitude, mais on peut deviner une strie de Retzius qui pourrait lui correspondre sur les cuspides mésio-vestibulaire et mésio-palatine.

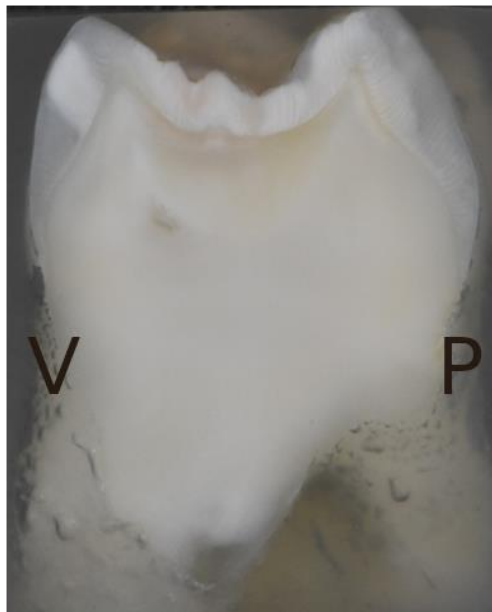


Figure 52 : talon distal, cuspide vestibulaire à gauche

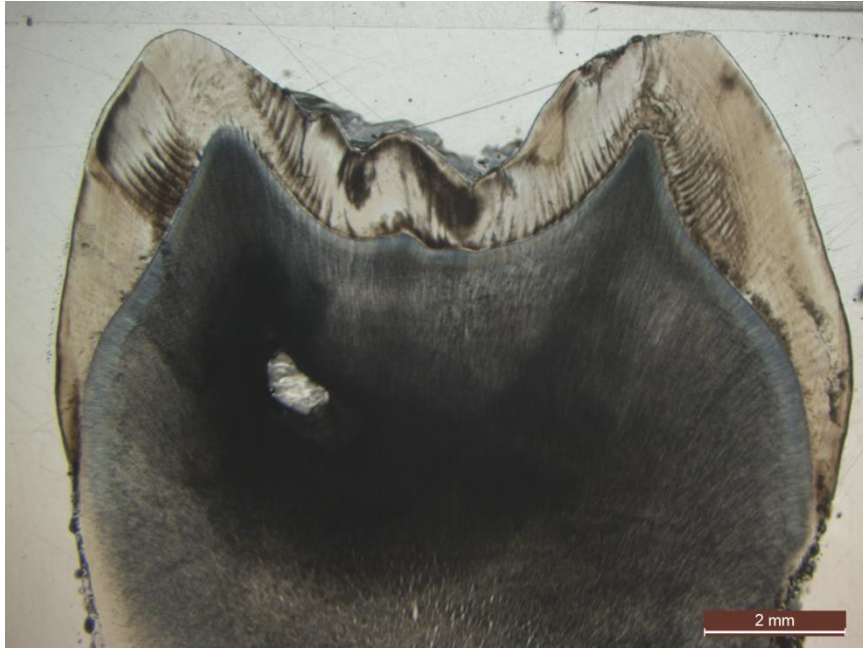


Figure 53 : grossissement x1.25 sans filtre polarisant

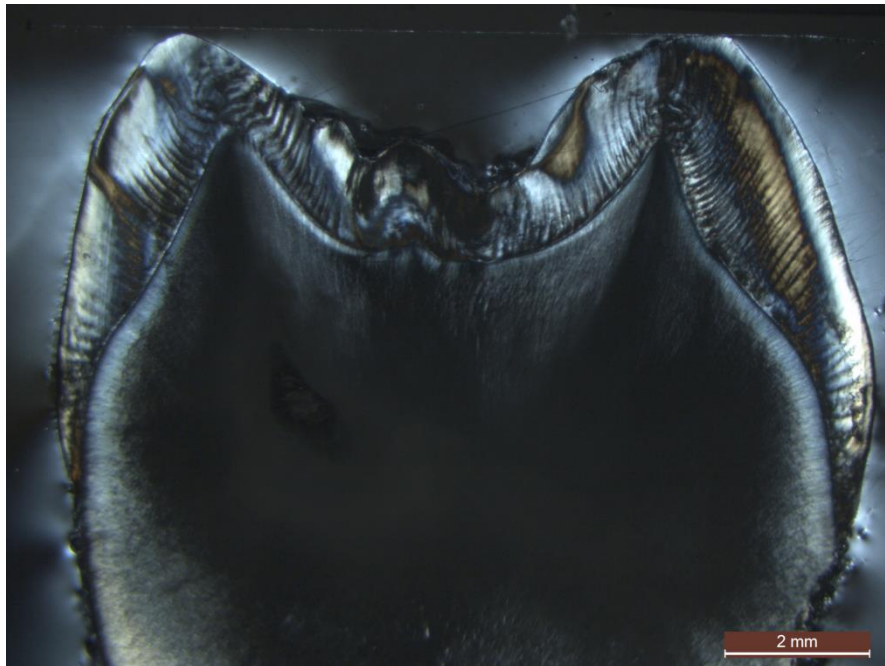


Figure 54 : grossissement x1.25 avec filtre polarisant

1.2.4. Dent 2D

La dent est une 26. Sur le talon, on observe des taches d'hypominéralisation étendues au niveau des cuspidés mésio-vestibulaire, mésio-palatine et au niveau du sillon (Figure 55). On retrouve ces taches à la microscopie (Figures 56 et 57). L'émail de surface apparaît préservé. L'émail cervical est préservé. La ligne néonatale n'est pas observable avec certitude, mais on peut deviner une strie de Retzius qui pourrait lui correspondre sur la cuspidé mésio-linguale.

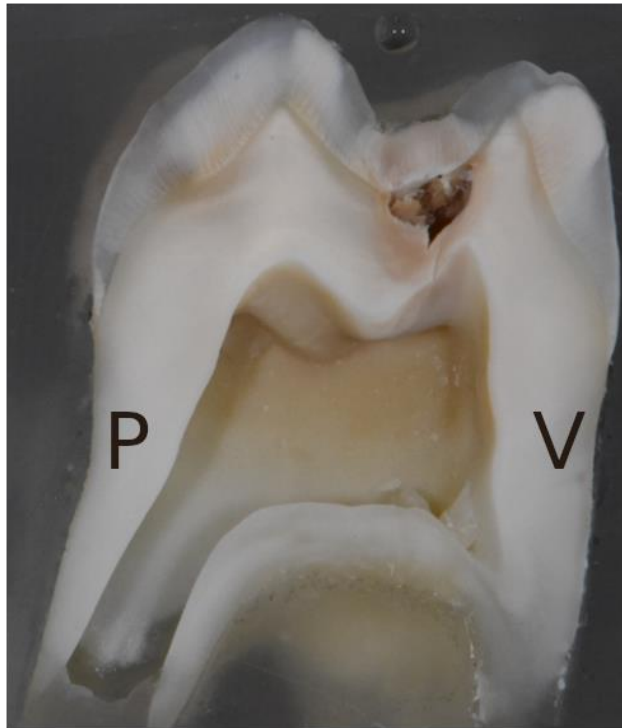


Figure 55 : talon distal, cuspidé vestibulaire à droite

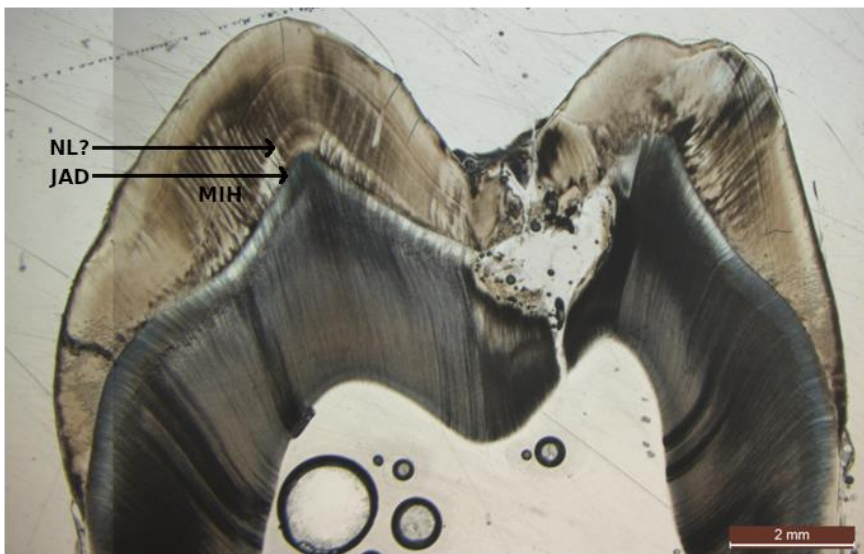


Figure 56 : grossissement x1.25 sans filtre polarisant (NL ?, ligne néonatale supposée ; JAD, jonction amélo-dentinaire, MIH, zone hypominéralisée)




Figure 57 : grossissement x1.25 avec filtre polarisant

1.2.5. Dent 2E

La dent est une 46. Sur le talon, on observe une tache d'hypominéralisation étendue au niveau de la cuspidé mésio-vestibulaire (Figure 58). On retrouve cette tache à la microscopie (Figures 59 et 60). L'émail de surface apparaît préservé sur une partie de la lésion, cependant, on observe une fracture post-éruptive à la pointe de la cuspidé mésio-vestibulaire. L'émail cervical est préservé. La ligne néonatale est observable au niveau de la cuspidé mésio-vestibulaire, l'émail prénatal étant très fin sur cette dent, il est difficile de dire s'il est atteint par l'hypominéralisation, mais il semblerait que cet émail soit relativement préservé (Figures 61 et 62). La deuxième lame, faite à partir du deuxième talon de la même dent, confirme ces observations (Figures 63, 64, 65, 66 et 67).

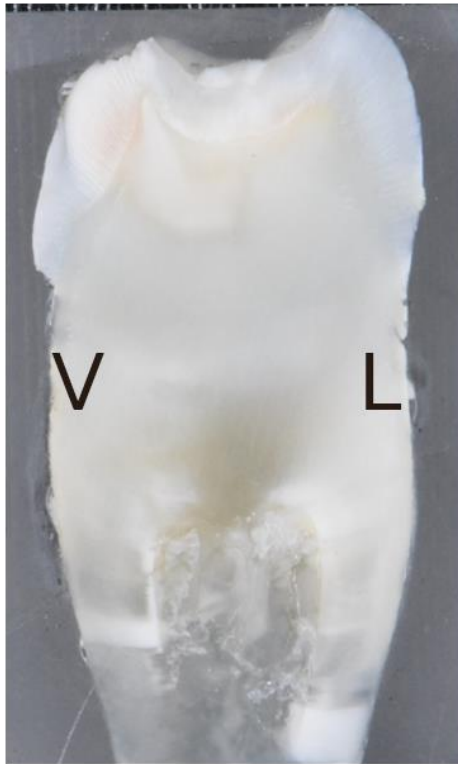

Figure 58 : talon mésial, cuspide vestibulaire à gauche

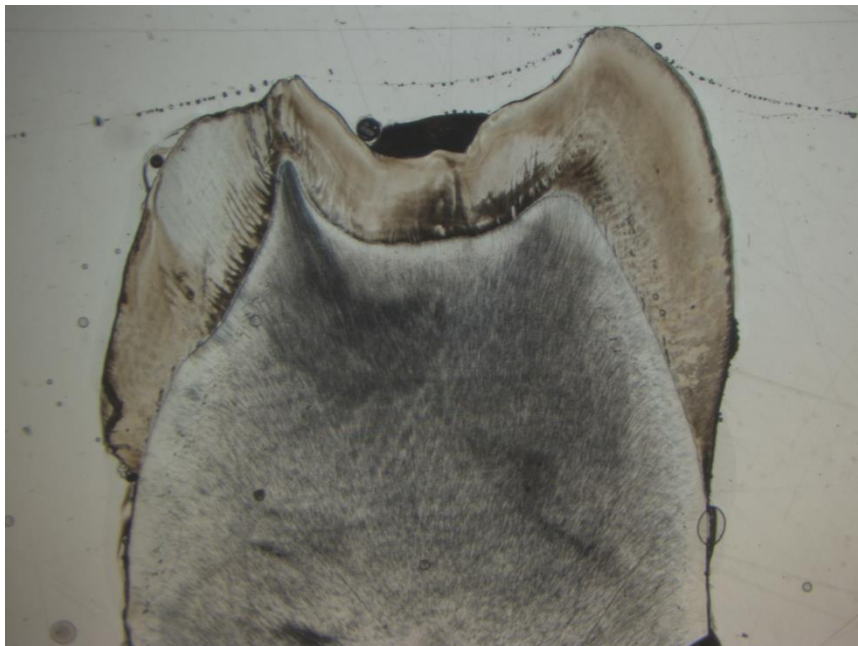

Figure 59 : grossissement x1.25 sans filtre polarisant

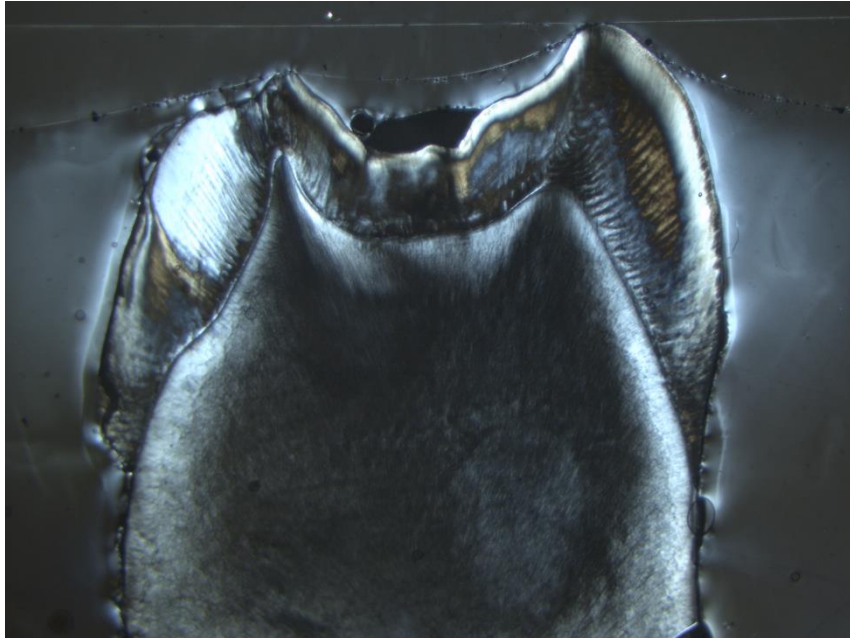


Figure 60 : grossissement x1.25 avec filtre polarisant

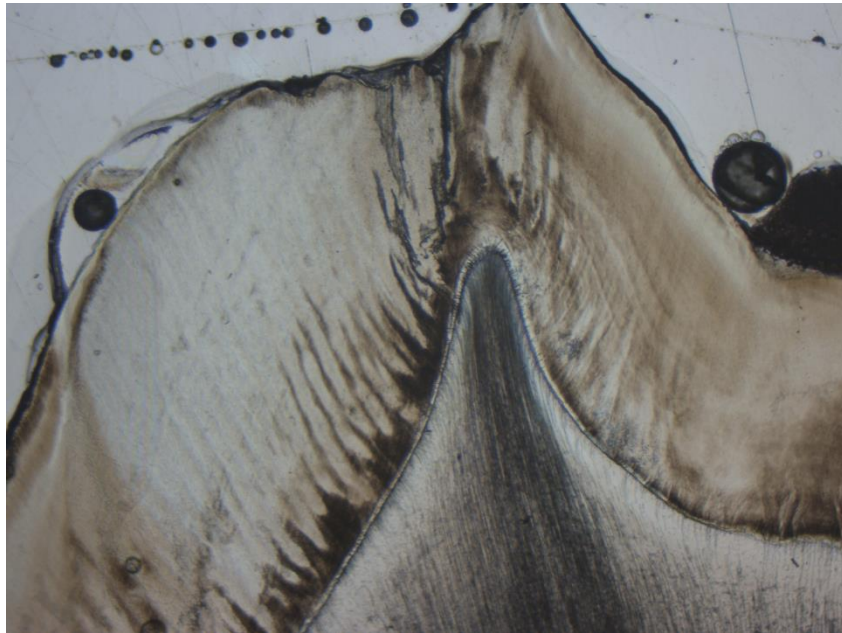


Figure 61 : grossissement x4 sans filtre polarisant au niveau de la cuspidé mésio-vestibulaire. On observe la ligne néonatale et une tache d'hypominéralisation MIH

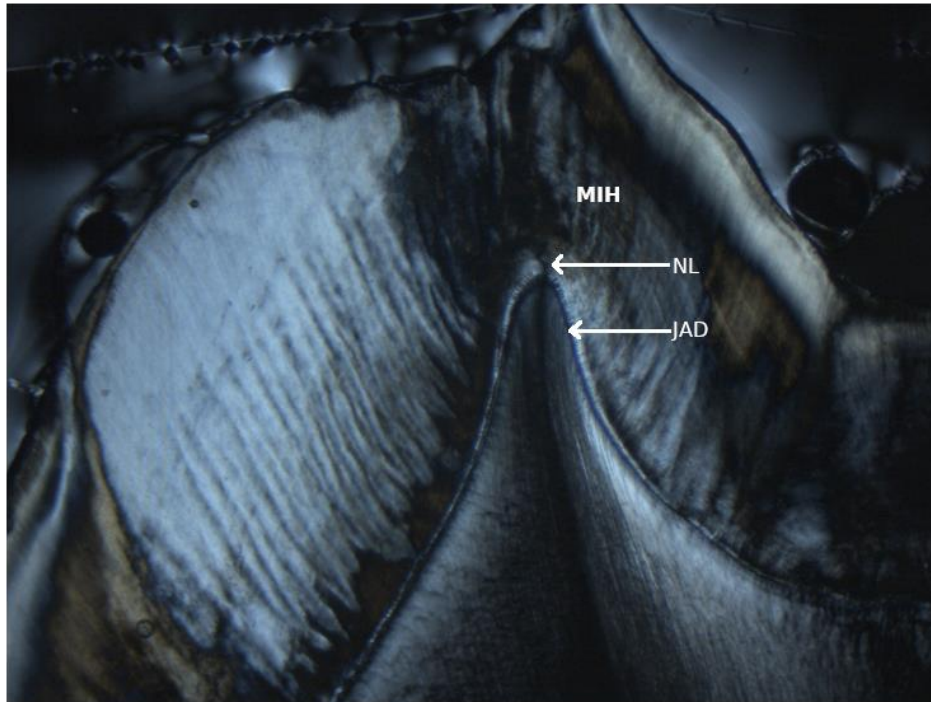


Figure 62 : grossissement x4 avec filtre polarisant au niveau de la cuspidé mésio-vestibulaire. On observe la ligne néonatale et une tache d'hypominéralisation MIH (NL, ligne néonatale ; JAD, jonction amélo-dentinaire, MIH, zone hypominéralisée)

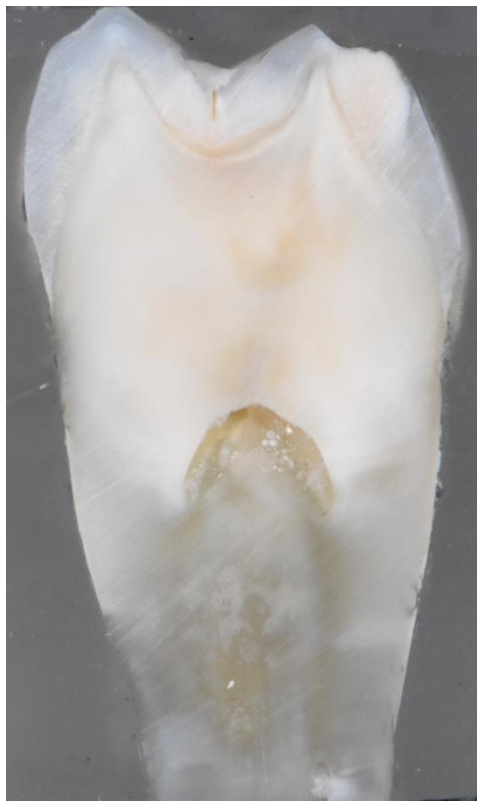

Figure 63 : talon distal, cuspidé vestibulaire à droite

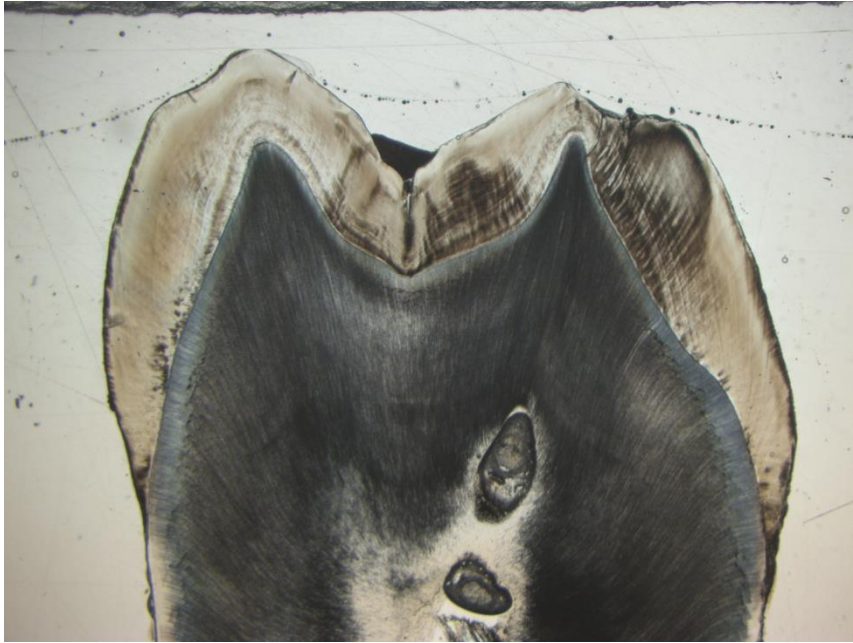

Figure 64 : grossissement x1.25 sans filtre polarisant

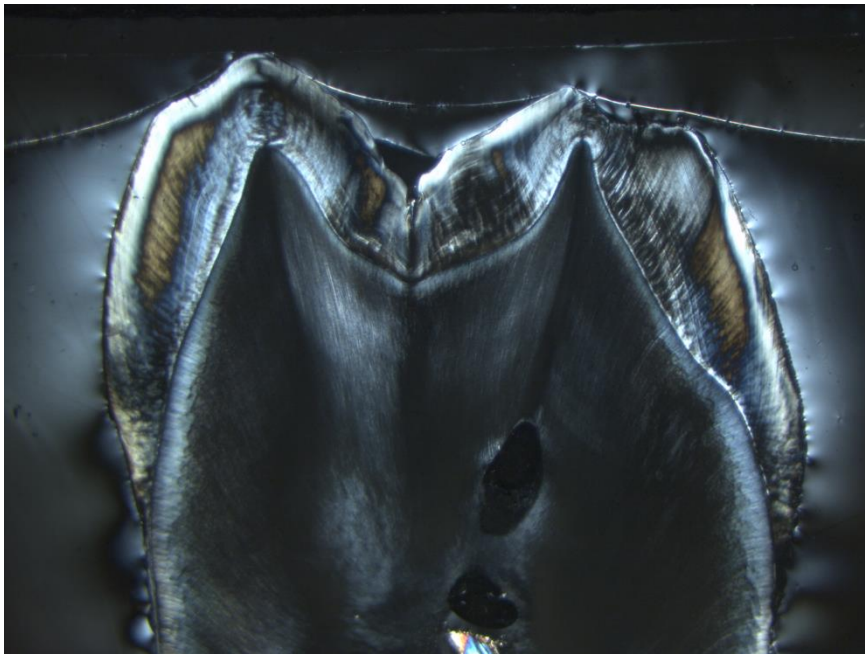


Figure 65 : grossissement x1.25 avec filtre polarisant




Figure 66 : grossissement x4 sans filtre polarisant au niveau de la cuspidé mésio-vestibulaire. On observe la ligne néonatale et une tache d'hypominéralisation MIH (NL, ligne néonatale ; JAD, jonction amélo-dentinaire, MIH, zone hypominéralisée)

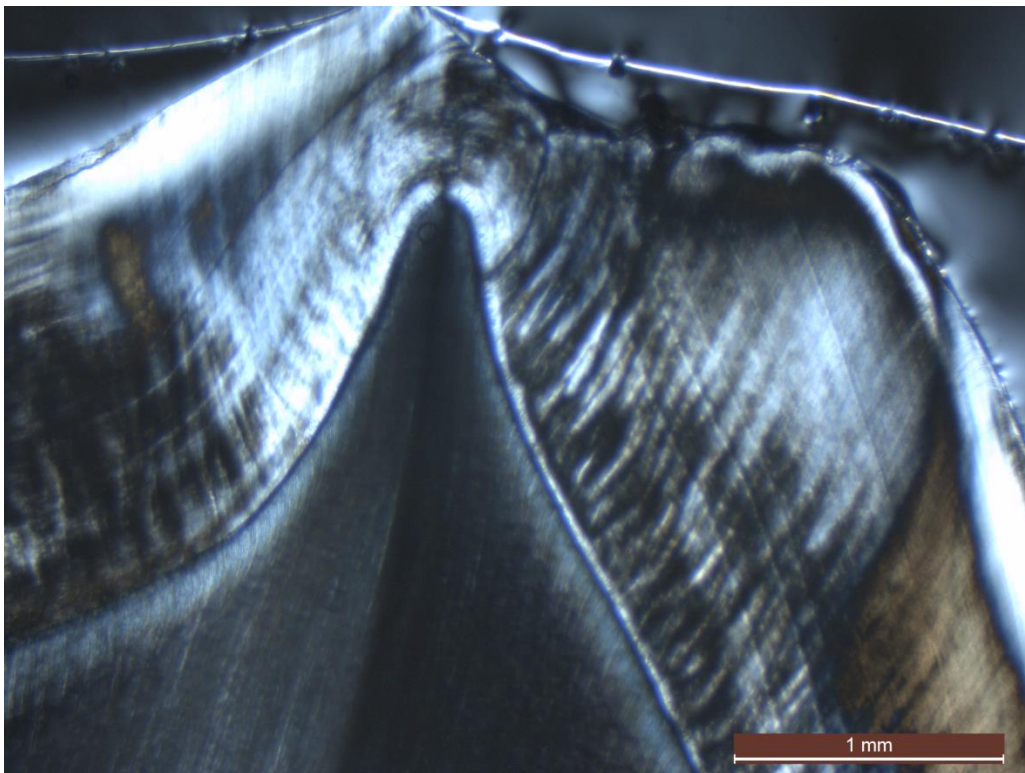


Figure 67 : grossissement x4 avec filtre polarisant au niveau de la cuspidé mésio-vestibulaire. On observe la ligne néonatale et une tache d'hypominéralisation MIH

1.3. Groupe 3 : lésions brunes

Le tableau 5 résume les tracés des axes coupe concernant ces dents.

1.3.1. Dent 3A

La dent est une 26. Sur le talon, on observe une grande plage d'hypominéralisation étendue au niveau des cuspidés disto-vestibulaire, disto-palatine et au niveau du sillon (Figure 68). On retrouve ces taches à la microscopie (Figures 69 et 70). L'émail de surface apparaît préservé sur une partie de la lésion, cependant, on observe une importante fracture post-éruptive au niveau de la cuspide disto-vestibulaire. L'émail cervical est préservé. La ligne néonatale n'est pas observable.

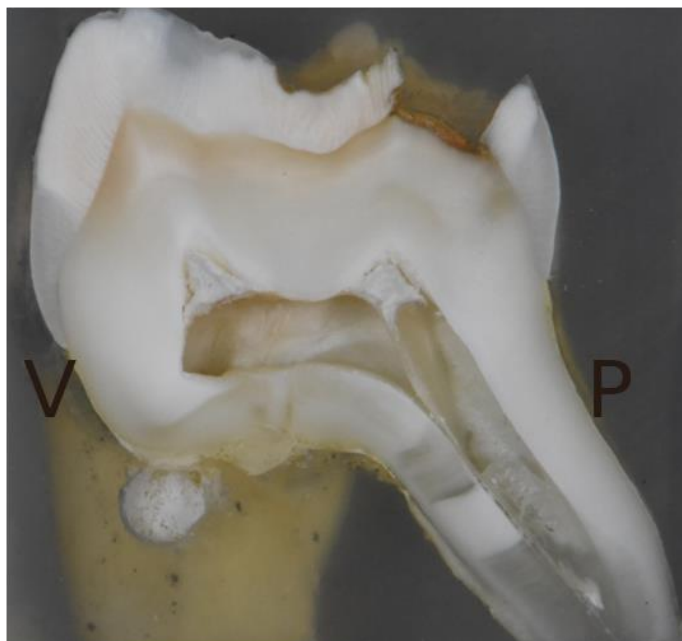

Figure 68 : talon mésial, cuspide vestibulaire à gauche

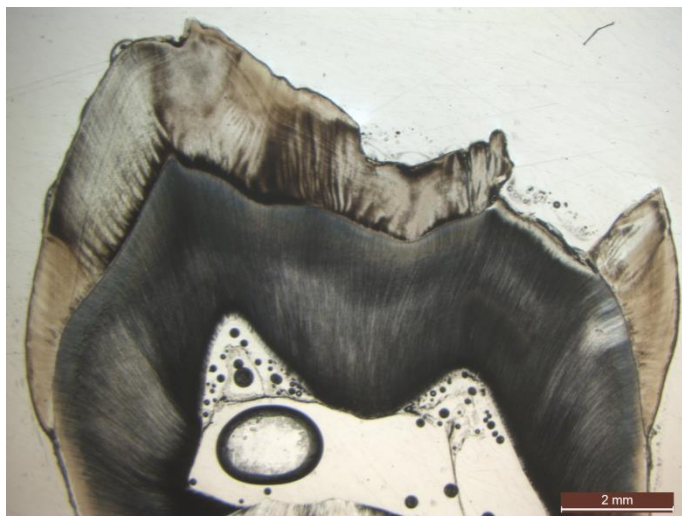


Figure 69 : grossissement x1.25 sans filtre polarisant

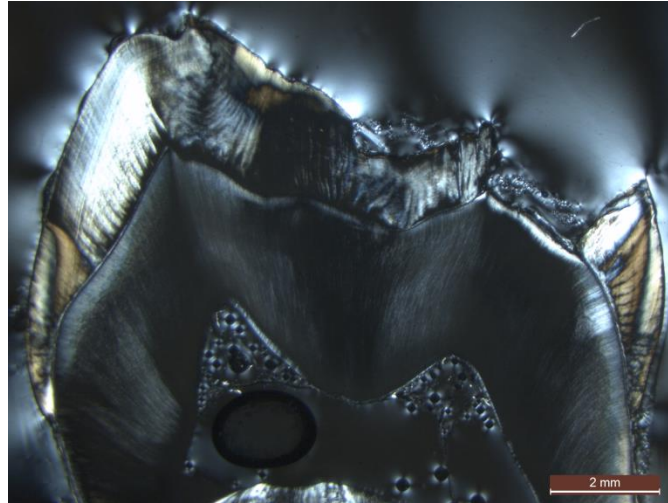


Figure 70 : grossissement x1.25 avec filtre polarisant

1.3.2. Dent 3B

La dent est une 46. Sur le talon, on observe des taches d'hypominéralisation au niveau des cuspides mésio-vestibulaire, mésio-linguale et au niveau du sillon (Figure 71). On retrouve ces taches à la microscopie (Figures 72 et 73). L'émail de surface apparaît préservé uniquement sur le versant lingual, la plupart de la surface atteinte a subi une fracture post éruptive profonde. L'émail cervical est préservé. La ligne néonatale n'est pas observable.

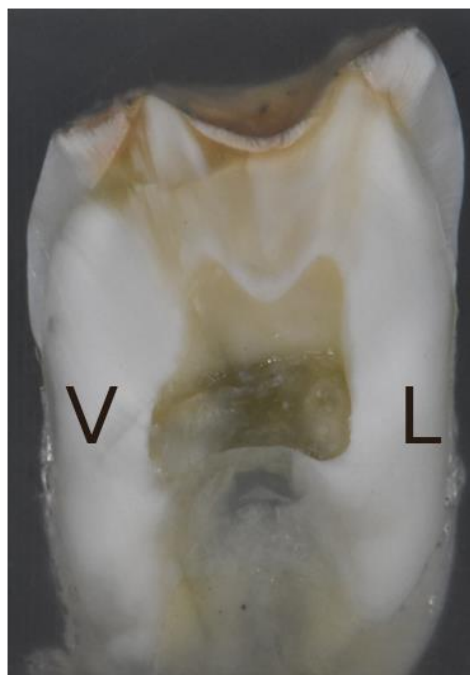

Figure 71 : talon mésial, cuspide vestibulaire à gauche

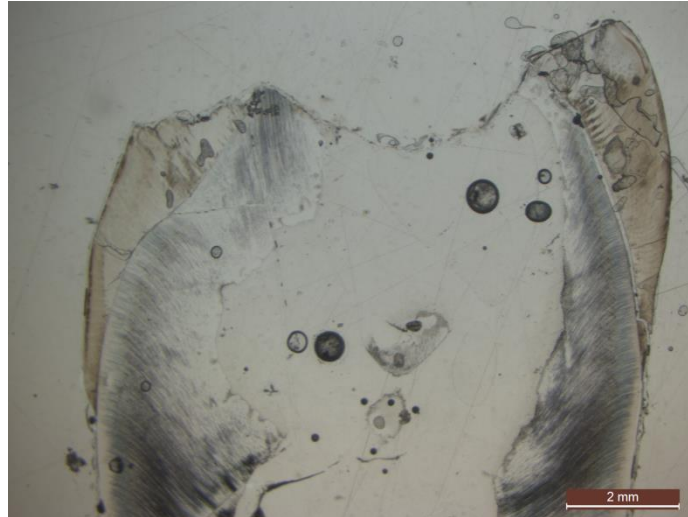


Figure 72 : grossissement x1.25 sans filtre polarisant




Figure 73 : grossissement x1.25 avec filtre polarisant

1.3.3. Dent 3C

La dent est une 36. Sur le talon, on observe une grande plage d'hypominéralisation au niveau des cuspides mésio-vestibulaire, mésio-linguale et au niveau du sillon (Figure 74). On retrouve ces taches à la microscopie (Figures 75 et 76). L'émail de surface apparaît relativement préservé sur la plupart de la surface atteinte. L'émail cervical est préservé. La ligne néonatale n'est pas observable avec certitude, mais on peut deviner une strie de Retzius qui pourrait lui correspondre sur la cuspide mésio-linguale.

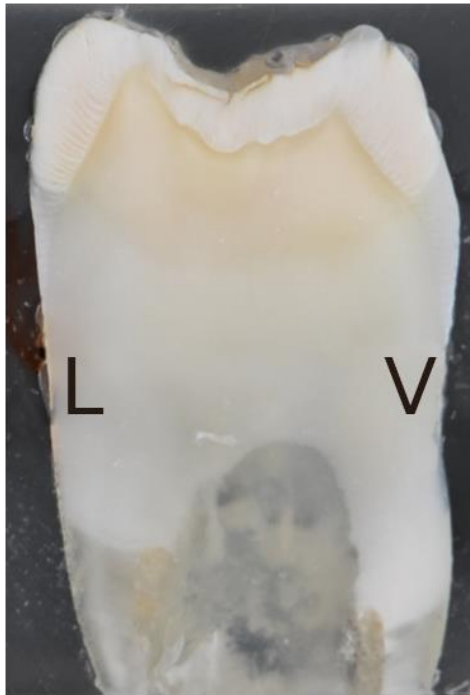


Figure 74 : talon mésial, cuspidé vestibulaire à droite

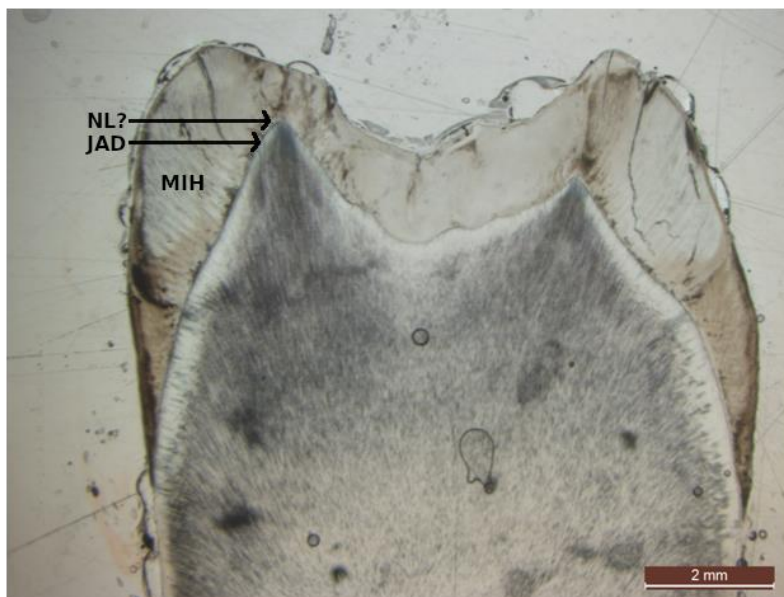


Figure 75 : grossissement x1.25 sans filtre polarisant (NL ?, ligne néonatale supposée ; JAD, jonction amélo-dentinaire, MIH, zone hypominéralisée)

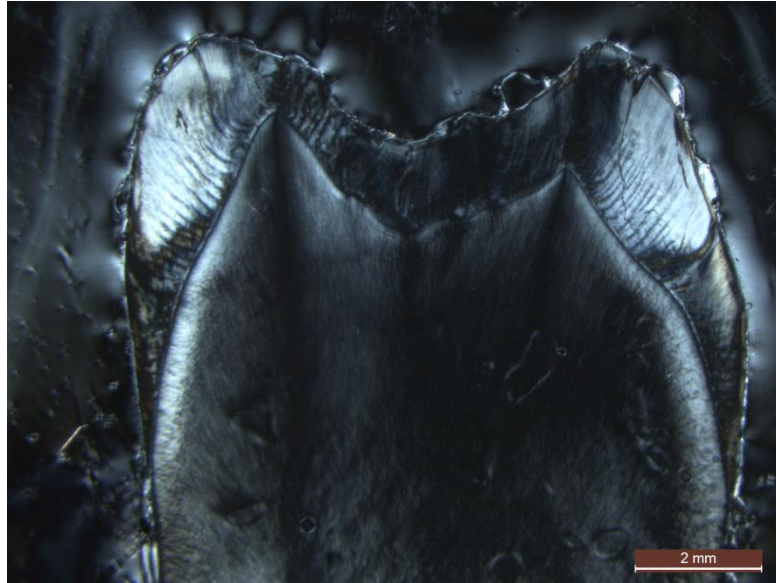


Figure 76 : grossissement x1.25 sans filtre polarisant

1.3.4. Dent 3D

La dent est une 16. Sur le talon, on observe une grande plage d'hypominéralisation étendue au niveau des cuspidés mésio-vestibulaire, mésio-palatine et au niveau du sillon (Figure 77). On retrouve ces taches à la microscopie (Figures 78 et 79). L'émail de surface apparaît préservé sur une partie de la lésion, cependant, on observe une importante fracture post-éruptive au niveau de la cuspide mésio-palatine. L'émail cervical est préservé. La ligne néonatale est observable au niveau des cuspidés mésio-vestibulaire et mésio-palatine, l'émail prénatal étant très fin sur cette dent, il est difficile de dire si il est atteint par l'hypominéralisation, mais il semblerait que cet émail soit relativement préservé (Figure 80, 81 et 82).

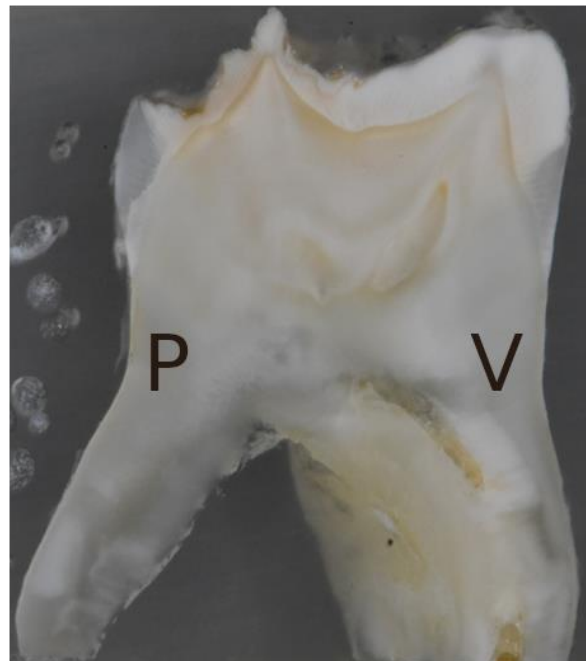

Figure 77 : talon mésial, cuspide vestibulaire à droite

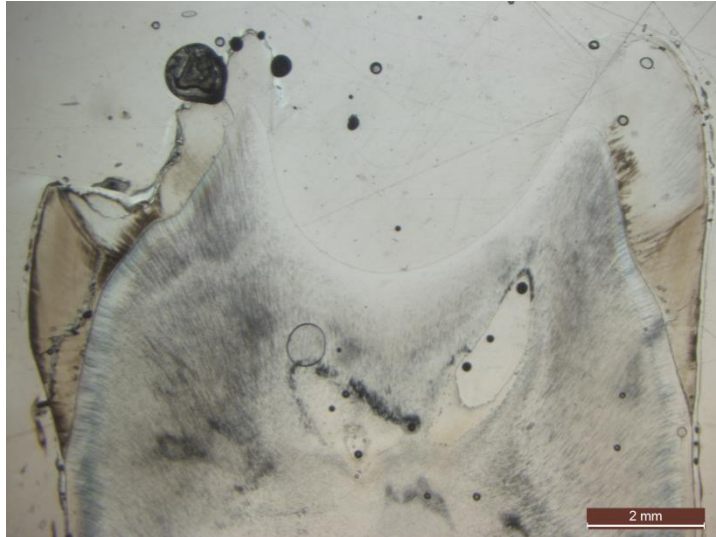


Figure 78 : grossissement x1.25 sans filtre polarisant



Figure 79 : grossissement x1.25 avec filtre polarisant



Figure 80 : grossissement x4 sans filtre polarisant au niveau de la cuspidé mésio-vestibulaire. On observe la ligne néonatale et une tache d'hypominéralisation MIH

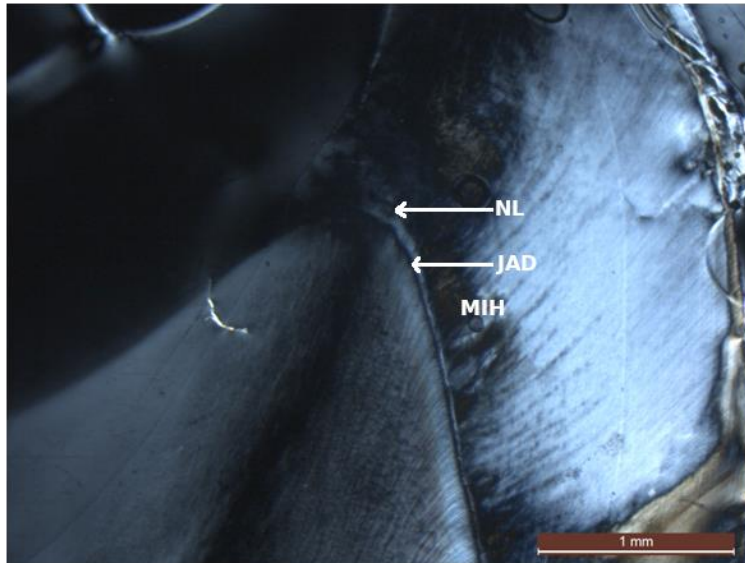


Figure 81 : grossissement x4 avec filtre polarisant au niveau de la cuspidé mésio-vestibulaire. On observe la ligne néonatale et une tache d'hypominéralisation MIH (NL, ligne néonatale ; JAD, jonction amélo-dentinaire, MIH, zone hypominéralisée)

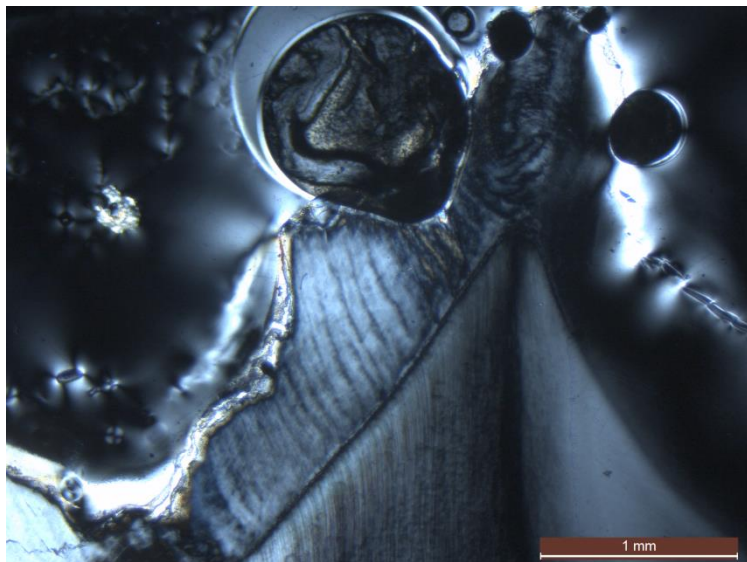


Figure 82 : grossissement x4 avec filtre polarisant au niveau de la cuspidé mésio-palatine. On observe la ligne néonatale et une tache d'hypominéralisation MIH

1.3.5. Dent 3E

La dent est une 46. Sur le talon, on observe des taches d'hypominéralisation au niveau des cuspidés mésio-vestibulaire et mésio-linguale (Figure 83). On retrouve ces taches à la microscopie (Figures 84 et 85). L'émail de surface est difficilement observable, car il a été perdu lors de la coupe, notamment au niveau de la face linguale. L'émail cervical est préservé. La ligne néonatale est nettement observable au niveau de la cuspidé mésio-vestibulaire (Figures 86 et 87), on la voit plus difficilement au niveau de la cuspidé mésio-linguale (Figures 88 et 89). L'émail prénatal semble relativement préservé, bien qu'il semblerait que la partie la plus vestibulaire de l'émail prénatal de la cuspidé mésio-vestibulaire soit légèrement hypominéralisée.

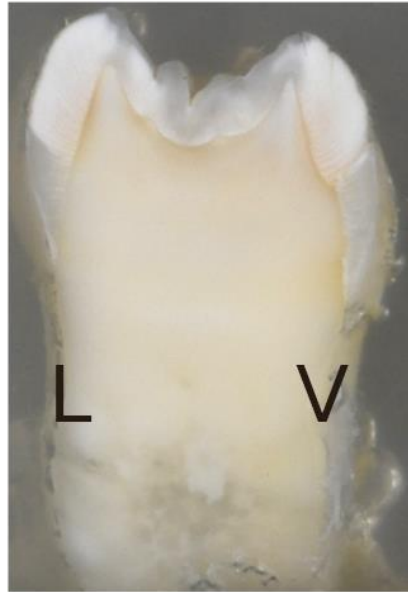

Figure 83 : talon distal, cuspide vestibulaire à droite

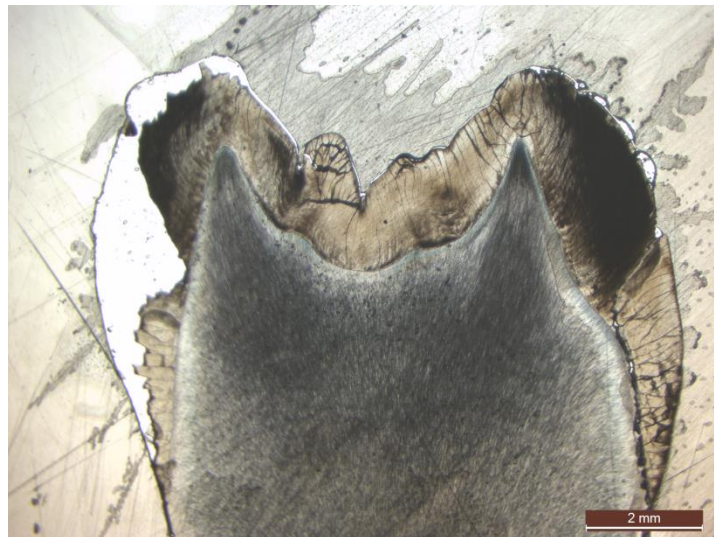


Figure 84 : grossissement x1.25 sans filtre polarisant

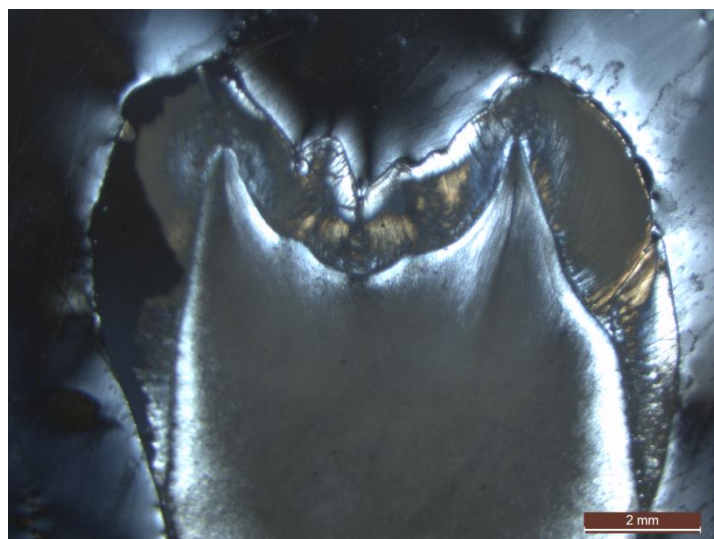

Figure 85 : grossissement x1.25 avec filtre polarisant

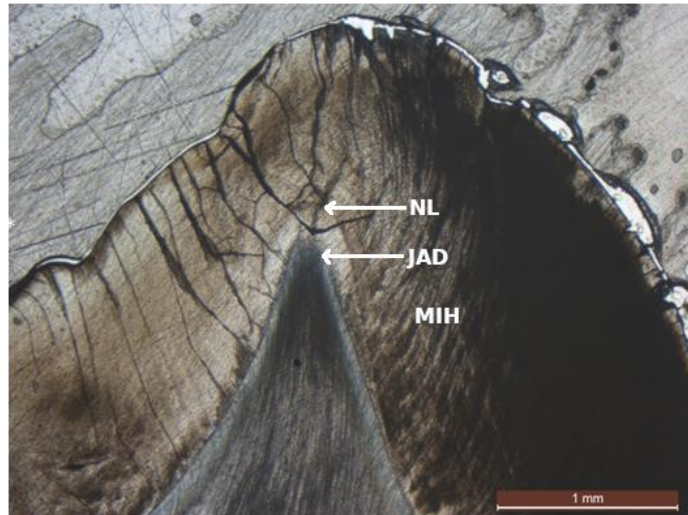


Figure 86 : grossissement x4 sans filtre polarisant au niveau de la cuspidé mésio-vestibulaire. On observe la ligne néonatale et une tache d'hypominéralisation MIH (NL, ligne néonatale ; JAD, jonction amélo-dentinaire, MIH, zone hypominéralisée)

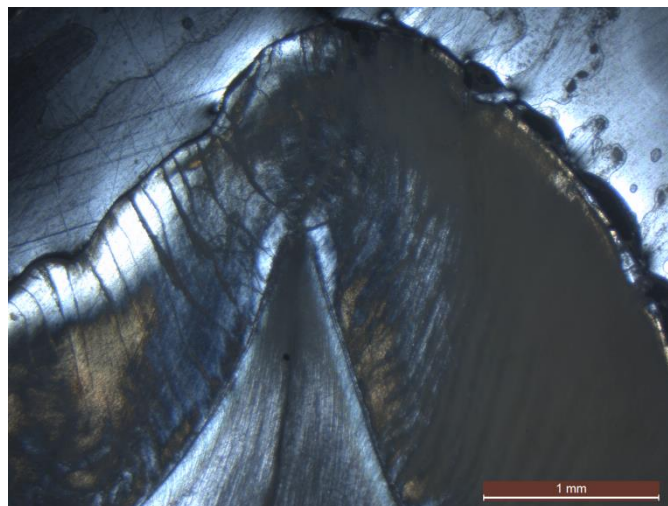


Figure 87 : grossissement x4 avec filtre polarisant au niveau de la cuspidé mésio-vestibulaire. On observe la ligne néonatale et une tache d'hypominéralisation MIH




Figure 88 : grossissement x4 sans filtre polarisant au niveau de la cuspidé mésio-palatine. On observe la ligne néonatale et une tache d'hypominéralisation MIH




Figure 89 : grossissement x4 avec filtre polarisant au niveau de la cuspide mésio-palatine. On observe la ligne néonatale et une tache d'hypominéralisation MIH (NL, ligne néonatale ; JAD, jonction amérodentinaire, MIH, zone hypominéralisée)

1.4. Groupe 4 : dents temporaires

Le tableau 6 résume les tracés des axes coupe concernant ces dents.

1.4.1. Dent 4A

La dent est une 85 présentant des lésions beiges. Sur le talon, on observe une tache d'hypominéralisation importante au niveau de la cuspide mésio-linguale et une atteinte moins marquée au niveau du sillon mésio-vestibulaire (Figure 90). On retrouve ces taches à la microscopie, la lame a dû être refaite et ne correspond pas exactement à la surface photographiée du talon, elle se trouve 100µm plus en profondeur (Figures 91 et 92). L'émail de surface apparaît préservé sur ces lames. Cependant, sur les lames faites à partir de l'autre talon de cette même dent (Figure 93), on observe une fracture post-éruptive au niveau de la cuspide mésio-linguale (Figures 94 et 95). L'émail cervical est préservé. La ligne néonatale est nettement observable au niveau des cuspides mésio-linguale (Figure 96) et mésio-vestibulaire (Figure 97). L'émail prénatal apparaît nettement atteint par l'hypominéralisation.

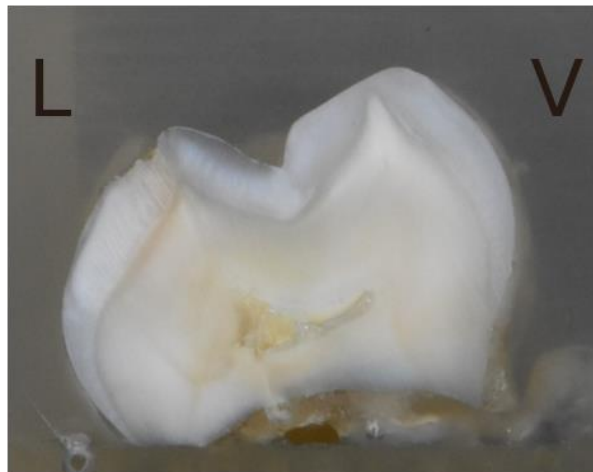


Figure 90 : talon distal, cuspide vestibulaire à droite




Figure 91 : grossissement x1.25 sans filtre polarisant



Figure 92 : grossissement x1.25 avec filtre polarisant

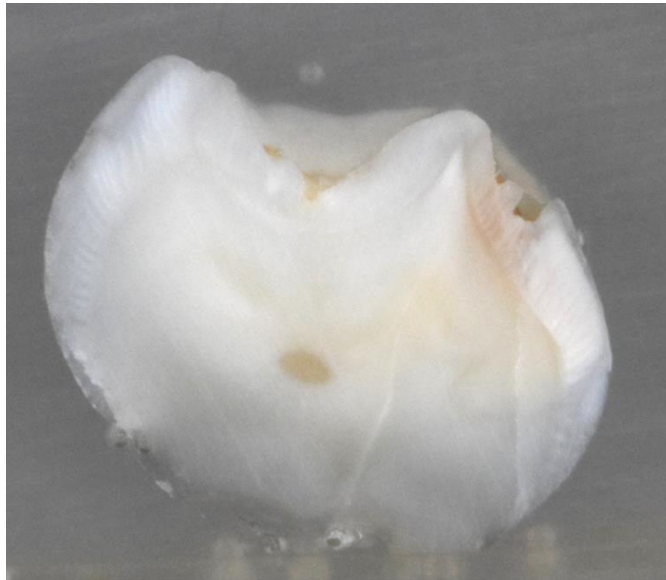


Figure 93 : talon mésial, cuspide vestibulaire à gauche

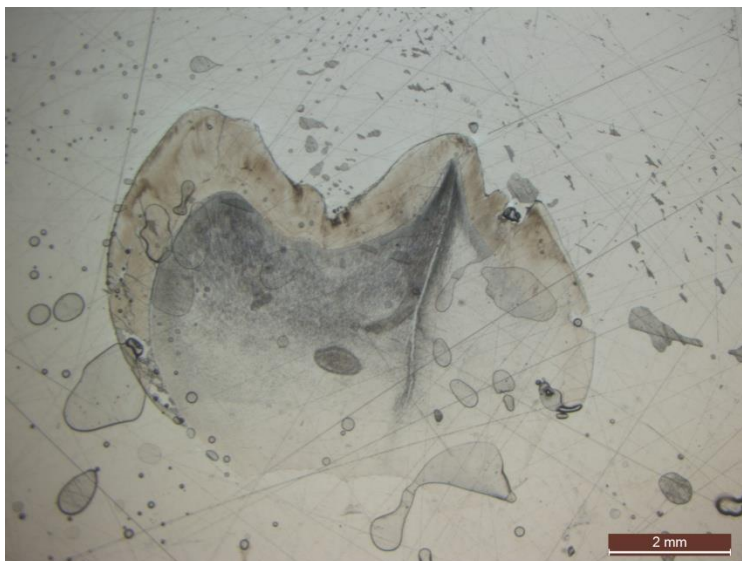


Figure 94 : grossissement x1.25 sans filtre polarisant

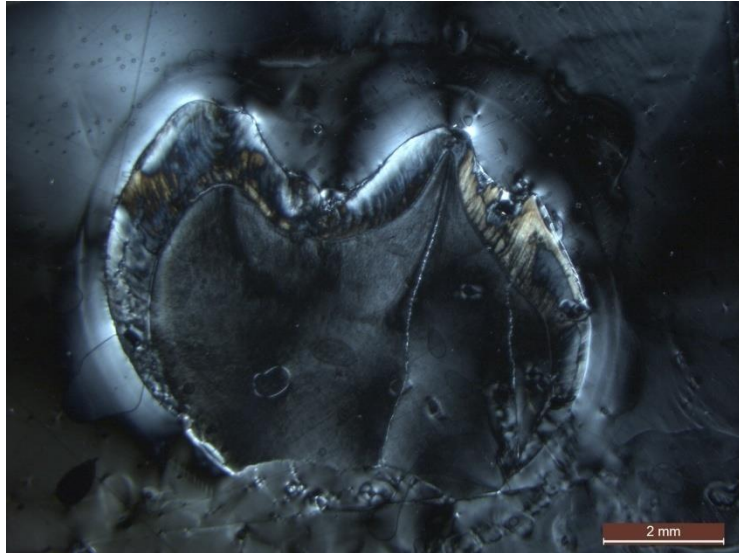


Figure 95 : grossissement x1.25 avec filtre polarisant

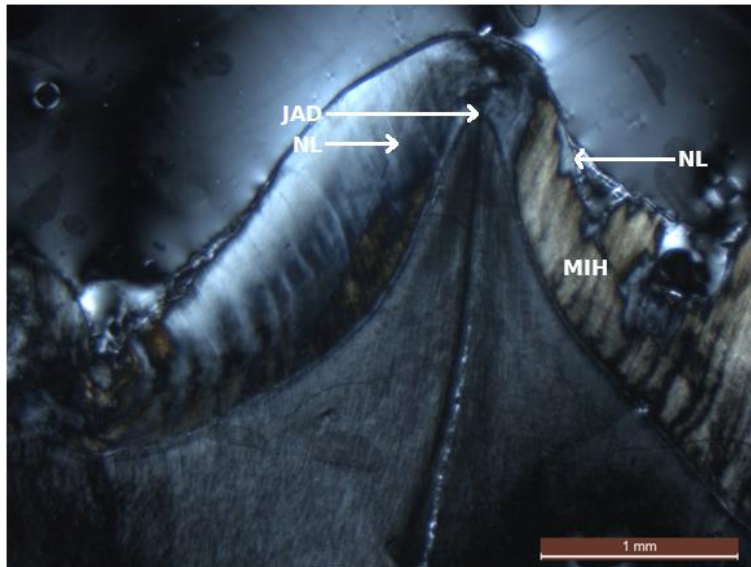


Figure 96 : grossissement x4 avec filtre polarisant au niveau de la cuspide mésio-linguale. On observe la ligne néonatale et une tache d'hypominéralisation HSPM (NL, ligne néonatale ; JAD, jonction amélo-dentinaire, MIH, zone hypominéralisée)

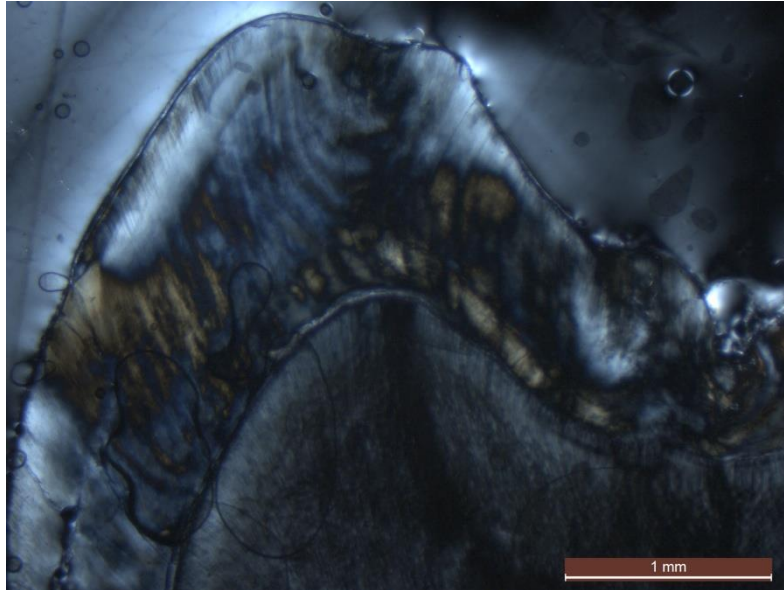


Figure 97 : grossissement x4 avec filtre polarisant au niveau de la cuspide mésio-vestibulaire. On observe la ligne néonatale et une tache d'hypominéralisation HSPM

1.4.2. Dent 4B

La dent est une 65 présentant des lésions blanches. Sur le talon, on observe des taches d'hypominéralisation étendues au niveau des cuspidés mésio-vestibulaire, mésio-palatine et au niveau du sillon (Figure 98). On retrouve ces taches à la microscopie (Figures 99 et 100). L'émail de surface apparaît relativement préservé sur ces lames. L'émail cervical est préservé en vestibulaire, mais non observable en palatin. La ligne néonatale est nettement observable au niveau des cuspidés mésio-vestibulaire (Figures 101 et 102) et mésio-palatine (Figures 103 et 104). L'émail prénatal apparaît préservé de l'hypominéralisation.

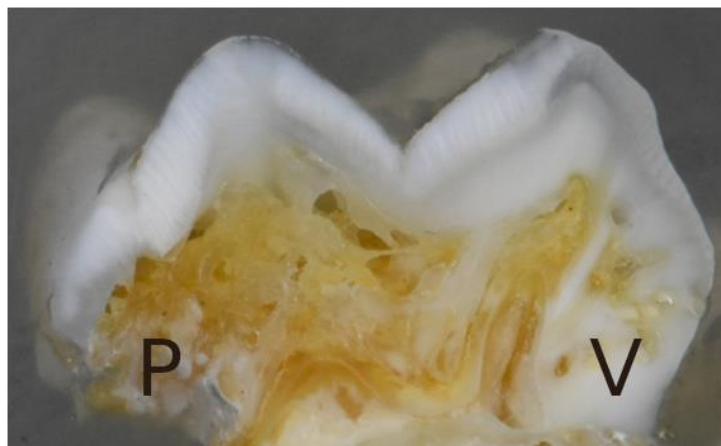


Figure 98 : talon distal, cuspide vestibulaire à droite




Figure 99 : grossissement x1.25 sans filtre polarisant




Figure 100 : grossissement x1.25 avec filtre polarisant

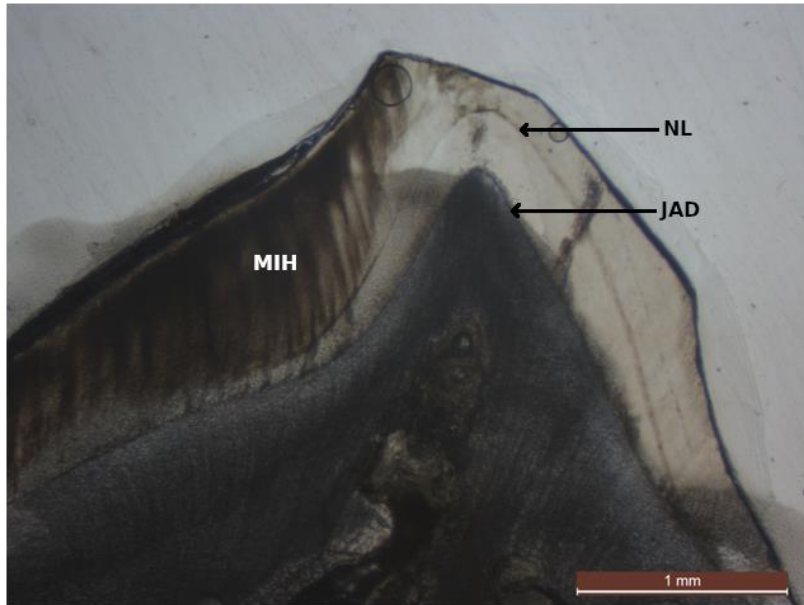


Figure 101 : grossissement x4 sans filtre polarisant au niveau de la cuspide mésio-vestibulaire. On observe la ligne néonatale et une tache d'hypominéralisation HSPM (NL, ligne néonatale ; JAD, jonction amélo-dentinaire, MIH, zone hypominéralisée)




Figure 102 : grossissement x4 avec filtre polarisant au niveau de la cuspide mésio-vestibulaire. On observe la ligne néonatale et une tache d'hypominéralisation HSPM

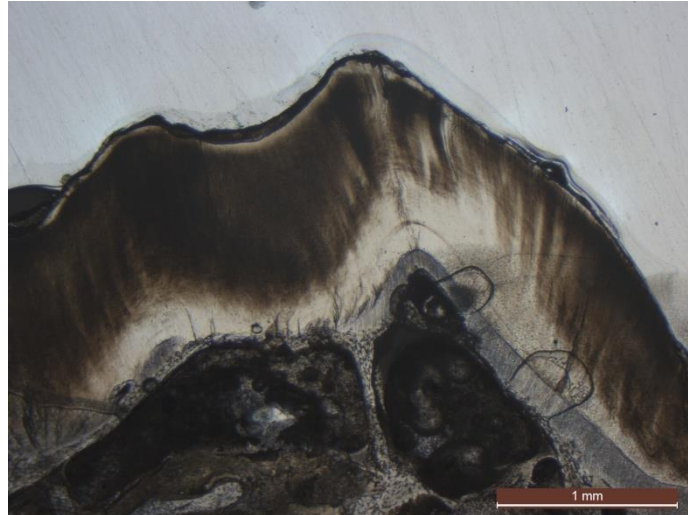


Figure 103 : grossissement x4 sans filtre polarisant au niveau de la cuspidé mésio-palatine. On observe la ligne néonatale et une tache d'hypominéralisation HSPM

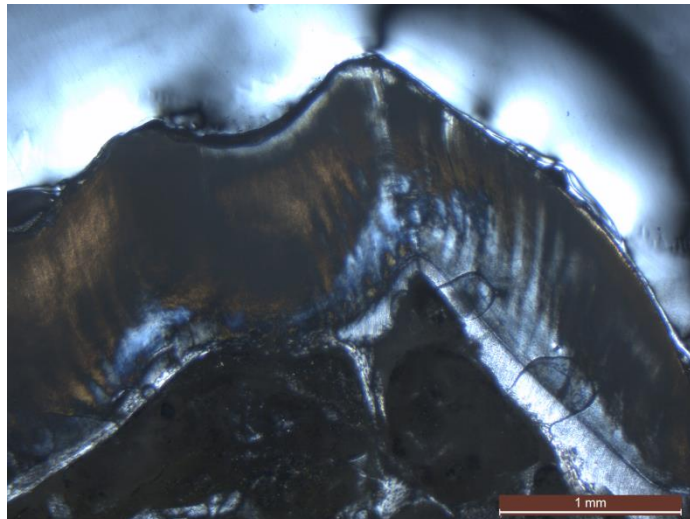


Figure 104 : grossissement x4 avec filtre polarisant au niveau de la cuspidé mésio-palatine. On observe la ligne néonatale et une tache d'hypominéralisation HSPM

1.4.3. Dent 4C

La dent est une 85 présentant des lésions blanches. Sur le talon, on observe de légères taches d'hypominéralisation et une lésion carieuse obturée, secondaire à l'hypominéralisation, au niveau de la cuspidé linguale (Figure 105). Suite à des échecs de coupe et au niveau du collage des lames, la seule lame exploitable se retrouve à distance des taches d'hypominéralisation (Figures 106 et 107). L'émail de surface apparaît préservé sur ces lames. L'émail cervical est préservé. La ligne néonatale est observable au niveau des cuspidés mésio-vestibulaire (Figures 108 et 109) et mésio-palatine (Figure 110 et 111). Cependant la confusion est possible du fait des nombreuses stries de Retzius très marquées. La lame est au final peu exploitable du fait de l'absence de lésion MIH.

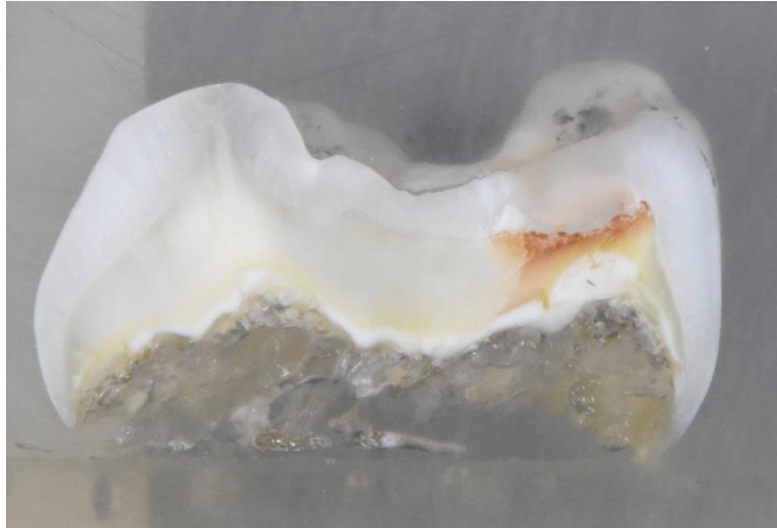

Figure 105 : talon distal, cuspide vestibulaire à gauche

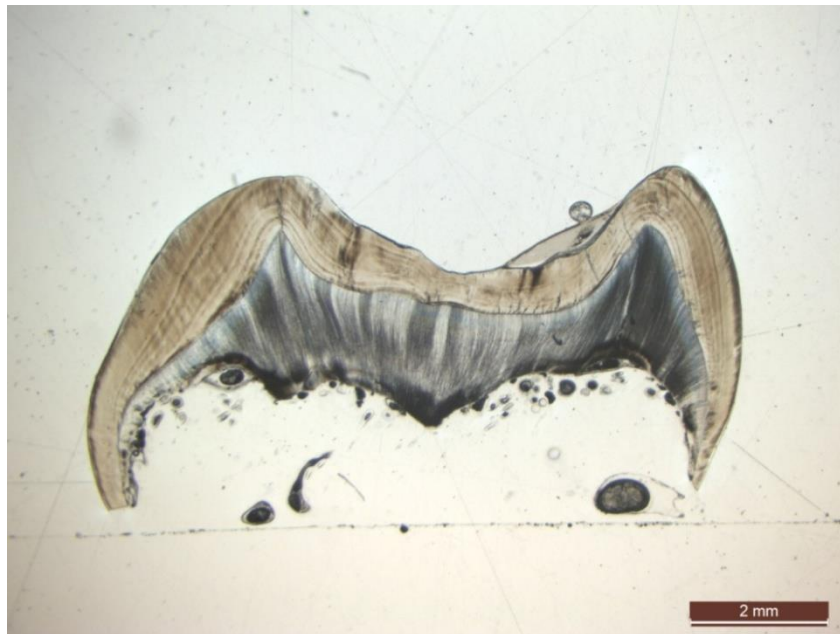


Figure 106 : grossissement x1.25 sans filtre polarisant

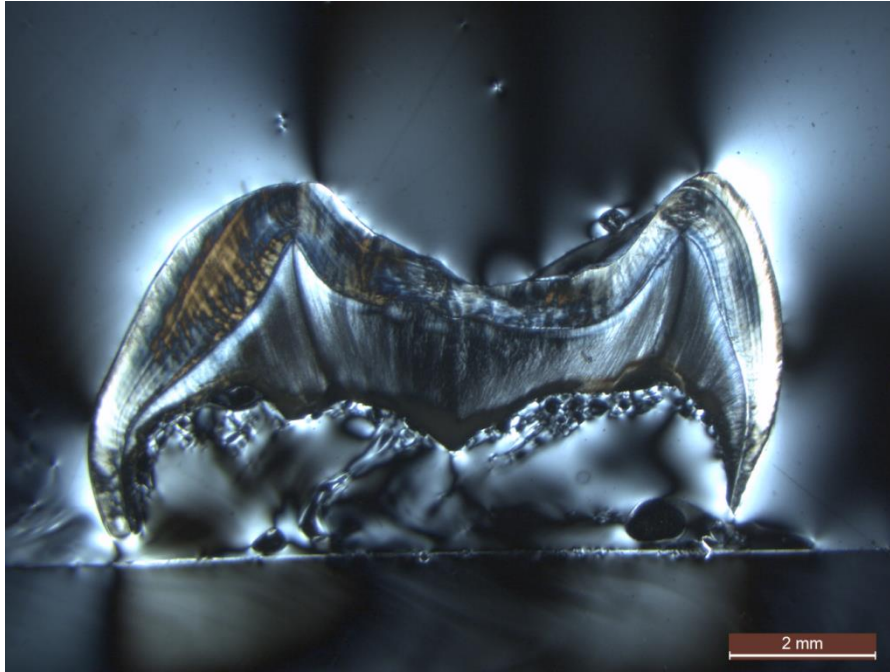


Figure 107 : grossissement x1.25 avec filtre polarisant




Figure 108 : grossissement x4 sans filtre polarisant au niveau de la cuspidé vestibulaire. On observe la ligne néonatale

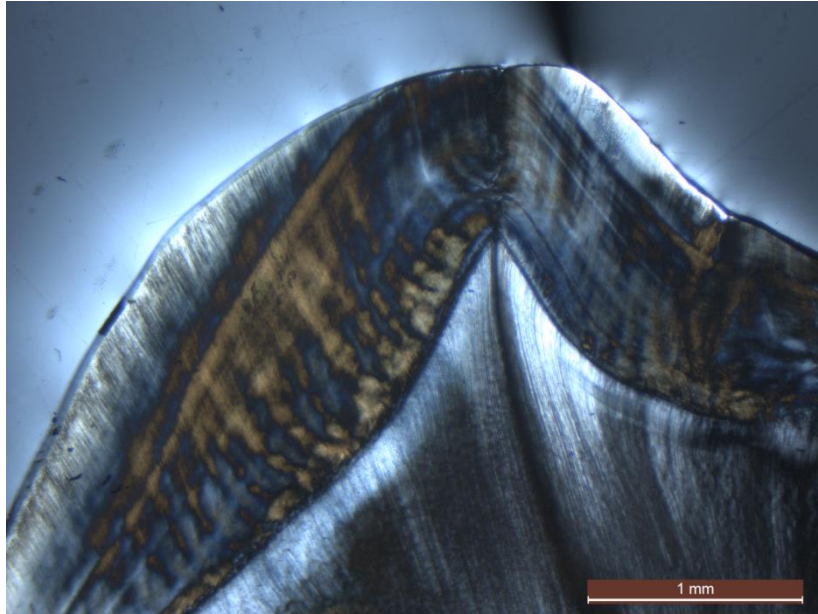


Figure 109 : grossissement x4 avec filtre polarisant au niveau de la cuspidé vestibulaire. On observe la ligne néonatale

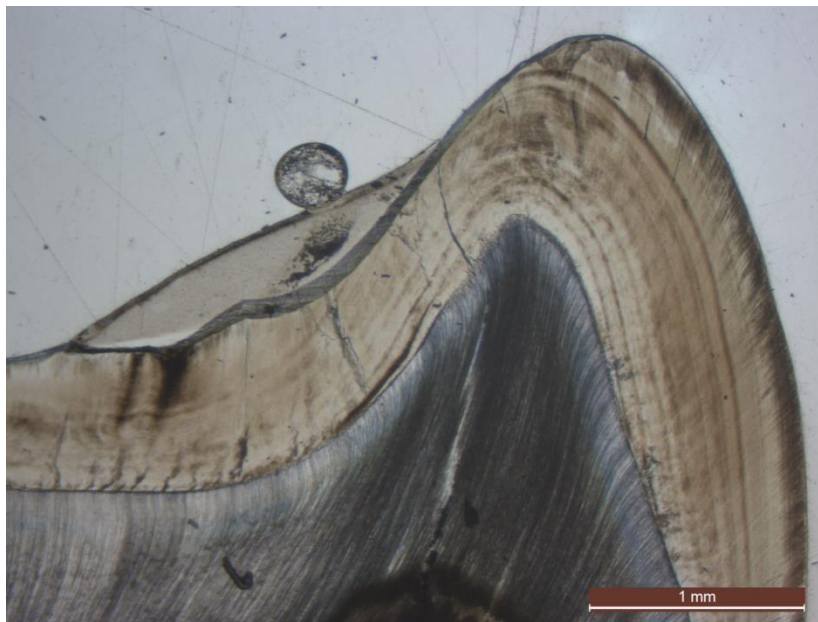


Figure 110 : grossissement x4 sans filtre polarisant au niveau de la cuspidé linguale. On observe la ligne néonatale

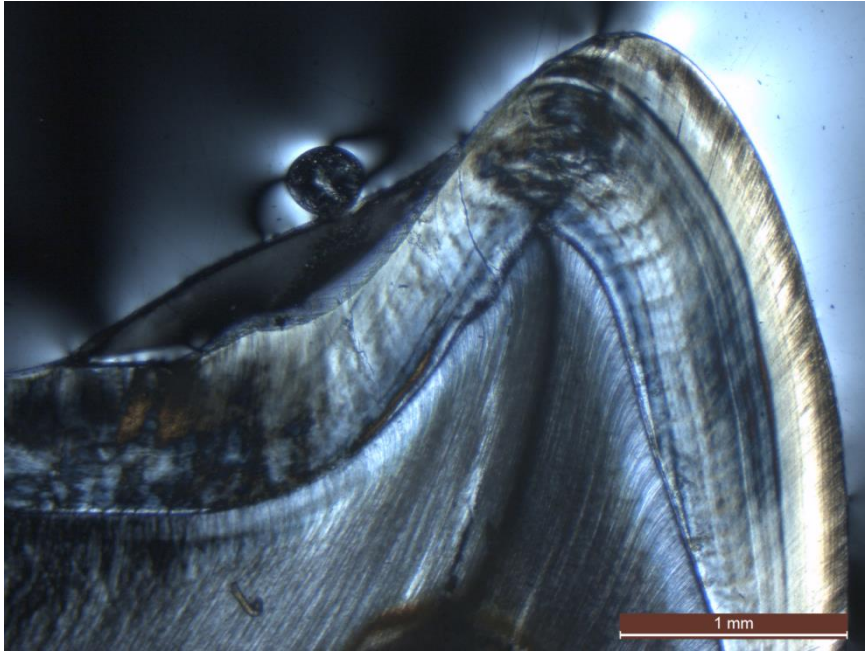


Figure 111 : grossissement x4 avec filtre polarisant au niveau de la cuspidé linguale. On observe la ligne néonatale

2. Synthèse des résultats

2.1. Sévérité des lésions sur les dents permanentes

Quel que soit le groupe de sévérité observé, on remarque que la partie la plus cervicale de l'émail est préservée de la MIH. C'est-à-dire qu'elle ne présente pas d'hypominéralisation. Cela est observable sur la totalité (100%) de nos coupes.

On remarque également que l'émail de surface est très souvent préservé. Il est absent dans le cas de lésions post-éruptives.

Globalement, les surfaces hypominéralisées suivent les striations de Hunter-Schreger, cela peut parfois donner un aspect zébré à l'histologie, et donne souvent à la lésion un aspect irradiant depuis la JAD jusqu'à la surface de l'émail. Elles témoignent de la perte en densité des prismes d'émail.

2.1.1. Groupe 1

Le groupe 1 rassemble les dents ayant des atteintes légères (taches blanches). En se basant sur les 5 dents de notre échantillon, on retrouve des points communs entre ces dents au niveau des coupes :

- On retrouve généralement une ou deux taches de diamètre modéré.
- L'hypominéralisation reste souvent limitée à l'émail profond, près de la JAD et séparée de la surface de l'émail par une large bande d'émail sain d'environ 0,1 mm ou plus.
- La déminéralisation touche moins de 50% de l'émail.
- Le volume tissulaire est conservé (pas de perte tissulaire).
- Les taches sont mieux visibles sans filtre polarisant.

2.1.2. Groupe 2

Le groupe 2 rassemble les dents ayant des atteintes modérées (taches jaunes). En se basant sur les 5 dents de notre échantillon, on retrouve des points communs entre ces dents au niveau des coupes :

- On retrouve généralement plusieurs taches, qui ont tendance à se rejoindre entre elles.
- L'hypominéralisation est parfois en profondeur et parfois simplement à la limite de la surface de l'émail, protégée par une fine couche d'émail sain qui mesure en général 0,05 à 0,1 mm.
- L'hypominéralisation touche environ 50 % de l'émail.
- Une perte tissulaire est souvent associée (fracture post-éruptive ou carie amélaire/ amélo-dentinaire).
- Les taches sont mieux visibles sans filtre polarisant.

2.1.3. Groupe 3

Le groupe 3 rassemble les dents ayant des atteintes sévères (taches brunes). En se basant sur les 5 dents de notre échantillon, on retrouve des points communs entre ces dents au niveau des coupes :

- On retrouve généralement des taches allongées en une surface continue, de largeur égale à celle de la couche d'émail.
- L'hypominéralisation est presque systématiquement à la limite de la surface de l'émail, protégée par une fine couche d'émail sain d'environ 0,05 mm.
- L'hypominéralisation touche plus de 50 % de l'émail.
- Une perte tissulaire est presque systématiquement associée par le biais de fractures post-éruptives.
- Le filtre polarisant peut présenter un intérêt pour observer ces taches.

2.2. Visualisation de la ligne néonatale sur les dents permanentes

Tableau 7 : Visualisation de la ligne néonatale sur les dents permanentes

	Maxillaire		Mandibulaire		Total
	Coupe mésiale	Coupe distale	Coupe mésiale	Coupe distale	
Nombre de lames observées	4	4	5	2	15
Lames sur lesquelles la ligne néonatale est observable	2	0	2	0	4
Ligne néonatale observée sur la cuspide vestibulaire	2	0	2	0	4
Ligne néonatale observée sur la cuspide linguale/ palatine	1	0	1	0	2

La ligne néonatale a été observée sur 2 des 4 dents maxillaires coupées en mésial (50% des lames de ce type) et sur 2 de 5 dents mandibulaires coupées en mésial (40% des lames de ce type). La ligne néonatale n'a pas été observée sur des lames en coupe distale de dent maxillaire ou mandibulaire. De manière générale, la ligne néonatale était nettement observable sur 4 des 15 dents observées, cela représente 27% de l'échantillon (Tableau 7).

De plus, la ligne néonatale était plus fréquemment observée sur les cuspides vestibulaires (100% des lames où les lignes néonatales étaient visibles) que linguales ou palatines (50% des lames où les lignes néonatales étaient visibles).

Au vu du peu de dents sur lesquelles la ligne néonatale est nettement visible et au vu de la faible surface d'émail prénatal observable, il est difficile de visualiser ou non l'atteinte des lésions sur l'émail prénatal, et d'en tirer une conclusion.

2.3. Concernant les dents temporaires

L'échantillon ici est uniquement de 3 dents et nous avons de surcroît l'impossibilité d'observer une lésion MIH sur la lame de la dent 4C, ce qui ramène notre échantillon à 2 dents concernant l'observation des lésions MIH.

La ligne néonatale était observable sur les 3 dents temporaires de notre échantillon.

L'émail de surface et l'émail cervical apparaissent également préservés sur les dents temporaires.

L'émail prénatal semble préservé par l'hypominéralisation sur une dent (4B) et atteint sur l'autre (4A).

IV. Discussion

1. Les limites méthodologiques

1.1. Limite liée à la position de la lésion par rapport à la coupe

Une limite de cette étude est que les coupes telles que nous les avons faites ne se superposent pas forcément à la grande section de l'hypominéralisation, car nous ne sommes pas forcément au centre de la lésion et que l'épaisseur de la lame de coupe nous fait perdre du tissu dentaire. Nous pouvons donc être décalés en mésial ou en distal de la tache, et l'observer dans une section où l'hypominéralisation est moins étendue, et n'est pas en rapport avec la ligne néonatale.

La résine de collage de nos lames a présenté des défauts lors de sa prise, ce qui a causé l'apparition de bulles sur les lames et nous a contraint à faire d'autres lames sur le deuxième talon, voire même trois lames pour certaines dents, ce qui a décalé l'observation par rapport au trait de coupe initial. Nous sommes par exemple hors de la tache d'hypominéralisation pour la dent 4C, la seule lame exploitable s'étant trop décalée par rapport à la tache.

1.2. Limite liée à la position de la tache par rapport à la ligne néonatale

La ligne néonatale étant inconstante sur les molaires permanentes, la fréquence d'observation est faible. Il est donc difficile de tirer des conclusions fiables, d'autant plus que notre échantillon est relativement faible. Cependant, nous l'avons mise en évidence sur 27% des dents observées, et les résultats de nos observations correspondent à ce qui est décrit dans la littérature (2), puisque nous avons observé la ligne néonatale uniquement sur des coupes mésiales et préférentiellement sur des cuspides mésio-vestibulaires, bien que nous ayons mis en évidence la ligne néonatale aussi bien sur des dents maxillaires que mandibulaires.

L'émail prénatal est de faible surface et dans les rares cas où l'on observe nettement cette zone sur les molaires permanentes, il faut également que la tache d'hypominéralisation soit à proximité afin de pouvoir statuer si la lésion touche l'émail prénatal ou non.

Une autre limite est que l'apparition de la lésion pourrait être décalée dans le temps par rapport à l'exposition au facteur de risque et apparaître ultérieurement à la ligne néonatale. Cependant, une position antérieure à la ligne néonatale signifierait logiquement une exposition prénatale.

1.3. Limites liées à l'échantillon

Les observations ont été réalisées sur des dents récoltées dans différents lieux et à différentes périodes. Le diagnostic de MIH a été posé avec certitude. Cependant, dans notre étude, les dents ayant été récoltées de manière anonyme, nous n'avons pas la possibilité de réaliser une anamnèse des patients afin de trouver des corrélations entre certains facteurs de risque et la gravité des lésions ou bien corréler certains facteurs prénataux et périnataux à la visualisation de la ligne néonatale. Cela aurait pu être un bon complément à cette étude.

1.4. Filtre polarisant

L'intérêt du filtre polarisant semble beaucoup dépendre de la sévérité de l'hypominéralisation. Globalement, dans notre étude, il était plus aisé de mettre en évidence les taches sans le filtre polarisant, en particulier les défauts les moins sévères. Le filtre a néanmoins présenté un intérêt dans les cas des lésions sévères hautement hypominéralisées. Dans une étude notamment, les deux méthodes ont été utilisées conjointement (63). Cependant, dans la plupart des études étudiant les hypominéralisations de type MIH, le choix s'est porté sur des microscopes à filtre polarisant (8,53,59–61).

2. Les résultats

2.1. Email de surface et lésion MIH

L'email de surface apparaît généralement préservé dans notre étude, à l'exception de la surface amélaire ayant subi des fractures post-éruptives. Cela correspond à la littérature, une couche d'email de surface très fine, mais très minéralisée y est également décrite (8).

2.2. Email cervical et lésion MIH

Dans notre étude, l'email cervical est systématiquement préservé, ce résultat est comparable à celui d'autres études (8,64). En effet, il a déjà été démontré que l'email cervical est préservé dans le cadre de la MIH, et que les lésions s'arrêtent assez nettement en cervical, tout en suivant les striations de Hunter-Schreger et que la densité minérale diminue en allant depuis la JEC vers la tache pour augmenter à nouveau en approchant de la cuspide, qui serait généralement moins atteinte (65).

Ces conclusions pourraient permettre d'envisager certaines thérapeutiques de collage sur un email sain périphérique sur des dents atteintes de MIH.

2.3. Ligne néonatale et lésion MIH

Il est difficile d'établir avec précision une corrélation entre position de la tache d'hypominéralisation et la ligne néonatale pour plusieurs raisons : faiblesse de l'échantillon, faible fréquence d'observation et faible surface d'émail prénatal observable. Il semblerait que l'émail prénatal soit relativement préservé sur les molaires permanentes, mais cela pourrait aussi être lié au hasard du positionnement des taches. Concernant les dents temporaires, l'émail prénatal était nettement préservé sur une molaire, et nettement atteint sur l'autre. L'apparition de la lésion semble concomitante ou semble précéder légèrement la naissance, cela correspond aux estimations basées sur d'autres données histologiques (63).

Un synchrotron combiné à un algorithme de rétroprojection filtrée permet de faire de l'histologie en trois dimensions mettant en évidence les structures anatomiques les plus fines telles que les périkémies, les stries de Retzius, et bien sûr la ligne néonatale (66). Cette reconstruction tomographique pourrait permettre une étude plus approfondie en visualisant la lésion MIH en trois dimensions ainsi que ses rapports anatomiques avec la ligne néonatale ainsi que l'épaisseur de l'émail de surface.

2.4. Couleur de la lésion et aspect histologique

Comme démontré dans d'autres études (8,14), nous avons observé une corrélation entre couleur de la lésion et profondeur de la tache d'hypominéralisation. Les lésions blanches sont souvent moins projetées vers la surface d'émail avec une épaisse couche d'émail sain la recouvrant. A l'inverse, les lésions brunes ont tendance à couvrir l'ensemble de l'épaisseur de l'émail, de la JAD à la surface amélaire, avec une très fine couche d'émail de surface.

Cela a une répercussion sur nos thérapeutiques, notamment d'érosion-infiltration. En effet, en ce qui concerne les lésions comme les caries débutantes, les lésions post-traumatiques ou les fluoroses légères, l'infiltration superficielle suffit. Cependant, les lésions MIH ont la spécificité de démarrer en profondeur et d'être isolées de la surface amélaire par la fine couche d'émail que nous avons mis en évidence dans cette étude. La thérapeutique consiste donc en une infiltration en profondeur par micro abrasion (sablage ou pâte abrasive) ou macro-abrasion (fraisage) (10,67).

De plus, les lésions brunes sont souvent beaucoup plus étendues en superficie, en comparaison des dents atteintes de lésions blanches qui donnent des taches de faible superficie et éparées.

2.5. Vers une classification histologique

L'échantillon ici est faible et peu représentatif, mais une observation à plus grande échelle pourrait aboutir à une classification histologique des lésions MIH, utilisant des critères spécifiques à l'histologie et permettant une meilleure compréhension de cette pathologie. Une classification histologique a déjà été proposée afin de grouper les observations morphologiques sur des premières molaires permanentes, avec quatre types

de lésions, mais elle est complexe, utilise différents niveaux d'hydratation des dents et ne prend pas en compte la couleur de la lésion ou la ligne néonatale (8).

2.6. Hypothèses étiologiques

Il a déjà été démontré dans d'autres études que l'émail hypominéralisé part de la JAD et se projette vers la surface de l'émail et que l'hypominéralisation a une délimitation cervicale suivant un prisme d'émail, c'est-à-dire une ligne de croissance de l'émail (64,65). Le départ au niveau de la JAD signifie que le début de la formation de l'hypominéralisation est précoce. La période de formation de l'émail des cuspidés mésio-vestibulaires des premières molaires permanentes est estimée à partir des données histologiques à une à sept semaines avant la naissance, ce serait le moment où les améloblastes subiraient une altération (63).

Trois hypothèses sont émises dans l'étude de Fagrell et al. La première est que l'étiologie pourrait être liée à une altération de la synthèse des protéines, dont la concentration est plus élevée dans l'émail hypominéralisé. Une deuxième hypothèse est que l'améloblaste est à ce moment en phase de transition entre la phase sécrétoire et la phase de maturation, ce qui pourrait le rendre plus vulnérable à une altération. La troisième possibilité serait une anomalie lors de la maturation, lors de la résorption de l'eau et des protéines (63).

Dans l'étude de Fagrell et al., à partir de coupes histologiques, la fin de la période où l'hypominéralisation se forme est estimée à 200 jours après le début de la minéralisation de l'émail, bien que la localisation des stries de Retzius à la surface de l'émail corresponde plutôt à 300 ou 400 jours après le début de la minéralisation. Cela s'explique par le fait que la zone d'émail cervical est systématiquement préservée en dessous du niveau d'un prisme d'émail dont la formation est estimée en moyenne à 200 jours (63).

Une conclusion possible est que les améloblastes seraient capables de former un émail d'épaisseur normale, mais avec une limitation importante de leur capacité de maturation. L'aspect histologique des lésions MIH permet d'estimer que la période pendant laquelle le fonctionnement des améloblastes est perturbé serait limité à une période inférieure aux 6 ou 7 premiers mois de vie (63).

Conclusion

La MIH est une anomalie dont la définition actuelle, ainsi que les critères diagnostiques sont relativement récents (2001). L'apport de l'histologie est considérable dans la connaissance de cette anomalie de l'émail.

Notre étude histologique, de par la classification des dents en groupes d'aspects différents, a permis d'objectiver la classification de la sévérité des lésions en fonction de leur couleur ainsi qu'en fonction de l'apparition de fractures post-éruptives. Notre hypothèse principale est donc vérifiée.

L'apport de l'histologie permet également d'estimer la période durant laquelle le fonctionnement des améloblastes est altéré. Cette période peut être estimée grâce à la connaissance des périodes de formation des stries de Retzius et grâce à l'observation de la préservation d'une zone d'émail cervical. Elle commencerait lors du début la formation de l'émail des molaires permanentes et s'arrêterait en moyenne 200 jours plus tard. Cela revient à une période allant de 1 à 7 semaines avant la naissance, jusqu'aux 6^{ème} ou 7^{ème} mois de vie. Cette période couvre la période prénatale, perinatale et postnatale, et aurait une étiologie plurifactorielle environnementale, génétique et épigénétique, d'où la difficulté d'isoler des facteurs étiologiques précis.

L'observation de la ligne néonatale lorsqu'elle a été possible ainsi que sa situation par rapport à la lésion, semble confirmer cette estimation de la période de formation de l'anomalie MIH. En cela, nous avons pu répondre aux objectifs secondaire et tertiaire de cette étude.

L'observation histologique de la couche d'émail de surface sain permet également de donner une explication à l'échec des thérapeutiques esthétiques d'érosion infiltration, et justifie l'utilisation de micro-abrasion et de macro-abrasion.

Ainsi, un travail histologique à plus grande échelle permettra d'estimer plus précisément le début de la formation des lésions MIH.

Bibliographie :

1. Silva MJ, Scurrah KJ, Craig JM, Manton DJ, Kilpatrick N. Etiology of molar incisor hypomineralization - A systematic review. *Community Dent Oral Epidemiol.* août 2016;44(4):342-53.
2. Schour I. The Neonatal Line in the Enamel and Dentin of the Human Deciduous Teeth and First Permanent Molar. *J Am Dent Assoc* 1922. oct 1936;23(10):1946-55.
3. Weerheijm KL, Duggal M, Mejàre I, Papagiannoulis L, Koch G, Martens LC, et al. Judgement criteria for Molar Incisor Hypomineralisation (MIH) in epidemiologic studies: a summary of the European meeting on MIH held in Athens, 2003. *Eur J Paediatr Dent.* sept 2003;4(3):110-3.
4. McKay F, Black G. An investigation of mottled teeth: an endemic developmental imperfection of the enamel of the teeth, heretofore unknown in the literature of dentistry. *Dent Cosm.* 1916;58:477-84.
5. Koch G, Hallonsten A-L, Ludvigsson N, Hansson B, Holst A, Ullbro C. Epidemiologic study of idiopathic enamel hypomineralization in permanent teeth of Swedish children. *Community Dent Oral Epidemiol.* 1987;15:279-85.
6. Weerheijm KL, Jälevik B, Alaluusua S. Molar-Incisor Hypomineralisation. *Caries Res.* oct 2001;35(5):390-1.
7. Brook AH. Multilevel complex interactions between genetic, epigenetic and environmental factors in the aetiology of anomalies of dental development. *Arch Oral Biol.* déc 2009;54:S3-17.
8. Jälevik B. Enamel hypomineralization of permanent first molars: a morphological study and survey of possible aetiological factors. *Int J Paediatr Dent.* 2000;13.
9. Goldberg M. Manuel d'histologie et de biologie buccale. Masson. 1989.
10. Muller-Bolla M. Guide clinique d'odontologie pédiatrique : La clinique par la preuve, 2^e édition. Editions CDP. 2018.
11. Witkop CJ. Amelogenesis imperfecta, dentinogenesis imperfecta and dentin dysplasia revisited: problems in classification. *J Oral Pathol.* 1988;17(9-10):547-53.
12. Zhao D, Dong B, Yu D, Ren Q, Sun Y. The prevalence of molar incisor hypomineralization: evidence from 70 studies. *Int J Paediatr Dent.* mars 2018;28(2):170-9.
13. Willmott NS, Bryan RAE, Duggal MS. Molar-Incisor-Hypomineralisation: A literature review. *Eur Arch Paediatr Dent.* déc 2008;9(4):172-9.
14. Farah R, Drummond B, Swain M, Williams S. Linking the clinical presentation of molar-incisor hypomineralisation to its mineral density: Clinical presentation and mineral density of MIH enamel. *Int J Paediatr Dent.* sept 2010;20(5):353-60.
15. Chawla N, Messer LB, Silva M. Clinical Studies on Molar-Incisor-Hypomineralisation Part 2: Development of a Severity Index. *Eur Arch Paediatr Dent.* déc 2008;9(4):191-9.

16. Leppäniemi A, Lukinmaa P-L, Alaluusua S. Nonfluoride Hypomineralizations in the Permanent First Molars and Their Impact on the Treatment Need. *Caries Res.* 2001;35(1):36-40.
17. Oliver K, Messer LB, Manton DJ, Kan K, Ng F, Olsen C, et al. Distribution and severity of molar hypomineralisation: trial of a new severity index. *Int J Paediatr Dent.* mars 2014;24(2):131-51.
18. Krämer N, Bui Khac N-HN, Lückner S, Stachniss V, Frankenberger R. Bonding strategies for MIH-affected enamel and dentin. *Dent Mater.* févr 2018;34(2):331-40.
19. Preusser SE, Ferring V, Wleklinski C, Wetzel W-E. Prevalence and Severity of Molar Incisor Hypomineralization in a Region of Germany ? A Brief Communication. *J Public Health Dent.* juin 2007;67(3):148-50.
20. Rodd HD, Boissonade FM, Day PF. Pulpal Status of Hypomineralized Permanent Molars. *Paediatr Dent.* 2007;29(6):514-20.
21. Elfrink MEC, Schuller AA, Weerheijm KL, Veerkamp JSJ. Hypomineralized Second Primary Molars: Prevalence data in Dutch 5-Year-Olds. *Caries Res.* 2008;42(4):282-5.
22. Ghanim A, Manton D, Mariño R, Morgan M, Bailey D. Prevalence of demarcated hypomineralisation defects in second primary molars in Iraqi children. *Int J Paediatr Dent.* janv 2013;23(1):48-55.
23. Mittal R, Chandak S, Chandwani M, Singh P, Pimpale J. Assessment of association between molar incisor hypomineralization and hypomineralized second primary molar. *J Int Soc Prev Community Dent.* 2016;6(1):34.
24. Negre-Barber A, Montiel-Company JM, Boronat-Catalá M, Catalá-Pizarro M, Almerich-Silla JM. Hypomineralized Second Primary Molars as Predictor of Molar Incisor Hypomineralization. *Sci Rep.* août 2016;6(1):31929.
25. Lygidakis NA, Wong F, Jälevik B, Vierrou AM, Alaluusua S, Espelid I. Best Clinical Practice Guidance for clinicians dealing with children presenting with Molar-Incisor-Hypomineralisation (MIH): An EAPD Policy Document. *Eur Arch Paediatr Dent.* avr 2010;11(2):75-81.
26. Fagrell T, Ludvigsson J, Ullbro C, Lundin S-A, Koch G. Aetiology of severe demarcated enamel opacities-an evaluation based on prospective medical and social data from 17,000 children. *Swed Dent J.* 2010;57-67.
27. Alaluusua S, Lukinmaa P-L, Koskimies M, Pirinen S, Hölttä P, Kallio M, et al. Developmental dental defects associated with long breast feeding. *Eur J Oral Sci.* oct 1996;104(5-6):493-7.
28. Kühnisch J, Mach D, Thiering E, Brockow I, Hoffmann U, Neumann C, et al. Respiratory diseases are associated with molar-incisor hypomineralizations. *Swiss Dent J.* 2014;124(3):286-93.
29. Pitiphat W, Luangchaichaweng S, Pungchanchaikul P, Angwaravong O, Chansamak N. Factors associated with molar incisor hypomineralization in Thai children. *Eur J Oral Sci.* août 2014;122(4):265-70.

30. Souza JF, Costa-Silva CM, Jeremias F, Santos-Pinto L, Zuanon ACC, Cordeiro RCL. Molar Incisor Hypomineralisation: Possible aetiological factors in children from urban and rural areas. *Eur Arch Paediatr Dent.* août 2012;13(4):164-70.
31. Arrow P. Risk factors in the occurrence of enamel defects of the first permanent molars among schoolchildren in Western Australia. *Community Dent Oral Epidemiol.* oct 2009;37(5):405-15.
32. Whatling R, Fearn JM. Molar incisor hypomineralization: a study of aetiological factors in a group of UK children. *Int J Paediatr Dent.* mai 2008;18(3):155-62.
33. Ghanim A, Manton D, Bailey D, Mariño R, Morgan M. Risk factors in the occurrence of molar-incisor hypomineralization amongst a group of Iraqi children. *Int J Paediatr Dent.* mai 2013;23(3):197-206.
34. Fatturi AL, Wambier LM, Chibinski AC, Assunção LR da S, Brancher JA, Reis A, et al. A systematic review and meta-analysis of systemic exposure associated with molar incisor hypomineralization. *Community Dent Oral Epidemiol.* oct 2019;47(5):407-15.
35. Jälevik B, Norén J, Klingberg G, Barregard L. Etiologic factors influencing the prevalence of demarcated opacities in permanent first molars in a group of Swedish children. *Eur J Oral Sci.* 2001;109(4):230-4.
36. Allazzam SM, Alaki SM, El Meligy OAS. Molar Incisor Hypomineralization, Prevalence, and Etiology. *Int J Dent.* 2014;2014:1-8.
37. Brogårdh-Roth S, Matsson L, Klingberg G. Molar-incisor hypomineralization and oral hygiene in 10- to-12-yr-old Swedish children born preterm: MIH and oral hygiene in preterm children. *Eur J Oral Sci.* févr 2011;119(1):33-9.
38. Beentjes VE, Weerheijm KL, Groen HJ. Factors involved in the aetiology of molar-incisor hypomineralisation (MIH). *Eur J Paediatr Dent.* 2002;3(1):9-13.
39. Tung K, Fujita H, Yamashita Y, Takagi Y. Effect of turpentine-induced fever during the enamel formation of rat incisor. *Arch Oral Biol.* juin 2006;51(6):464-70.
40. Serna C, Vicente A, Finke C, Ortiz AJ. Drugs related to the etiology of molar incisor hypomineralization. *J Am Dent Assoc.* févr 2016;147(2):120-30.
41. Laisi S, Ess A, Sahlberg C, Arvio P, Lukinmaa P-L, Alaluusua S. Amoxicillin May Cause Molar Incisor Hypomineralization. *J Dent Res.* févr 2009;88(2):132-6.
42. Guergolette RP, Dezan CC, Frossard WGTG, Ferreira FB de A, Cerci Neto A, Fernandes KBP. Prevalence of developmental defects of enamel in children and adolescents with asthma. *J Bras Pneumol.* avr 2009;35(4):295-300.
43. Alaluusua S, Calderara P, Gerthoux PM, Lukinmaa P-L, Kovero O, Needham L, et al. Developmental Dental Aberrations After the Dioxin Accident in Seveso. *Environ Health Perspect.* sept 2004;112(13):1313-8.
44. Jan J, Sovcikova E, Kočan A, Wsolova L, Trnovec T. Developmental dental defects in children exposed to PCBs in eastern Slovakia. *Chemosphere.* avr 2007;67(9):S350-4.

45. Jedeon K, De la Dure-Molla M, Brookes SJ, Liodice S, Marciano C, Kirkham J, et al. Enamel Defects Reflect Perinatal Exposure to Bisphenol A. *Am J Pathol.* juill 2013;183(1):108-18.
46. Kühnisch J, Thiering E, Kratzsch J, Heinrich-Weltzien R, Hickel R, Heinrich J. Elevated Serum 25(OH)-Vitamin D Levels Are Negatively Correlated with Molar-Incisor Hypomineralization. *J Dent Res.* 2015;94(2):381-7.
47. Jeremias F, Koruyucu M, KÜchler EC, Bayram M, Tuna EB, Deeley K, et al. Genes expressed in dental enamel development are associated with molar-incisor hypomineralization. *Arch Oral Biol.* oct 2013;58(10):1434-42.
48. Kühnisch J, Thiering E, Heitmüller D, Tiesler CMT, Grallert H, Heinrich-Weltzien R, et al. Genome-wide association study (GWAS) for molar–incisor hypomineralization (MIH). *Clin Oral Investig.* mars 2014;18(2):677-82.
49. Stevens A, Lowe J. *Histologie humaine.* Elsevier. 2006.
50. Welsch U. *Précis d'histologie.* Lavoisier. 2004.
51. Zanolli C, Bondioli L, Manni F, Rossi P, Macchiarelli R. Gestation Length, Mode of Delivery, and Neonatal Line-Thickness Variation. *Hum Biol.* déc 2011;83(6):695-713.
52. Elhennawy K, Manton DJ, Crombie F, Zaslansky P, Radlanski RJ, Jost-Brinkmann P-G, et al. Structural, mechanical and chemical evaluation of molar-incisor hypomineralization-affected enamel: A systematic review. *Arch Oral Biol.* nov 2017;83:272-81.
53. Crombie FA, Manton DJ, Palamara JEA, Zaluzniak I, Cochrane NJ, Reynolds EC. Characterisation of developmentally hypomineralised human enamel. *J Dent.* juill 2013;41(7):611-8.
54. Xie Z, Mahoney EK, Swain M, Hoffman M. On the structure-property relationship of sound and hypomineralized enamel. *Acta Biomater.* 2007;3(6):865-72.
55. Mahoney EK, Rohanizadeh R, Ismail FSM, Kilpatrick NM, Swain M. Mechanical properties and microstructure of hypomineralised enamel of permanent teeth. Elsevier Ltd. 2004;25(20):5091-100.
56. Jälevik B, Odelius H, Dietz W, Norén J. Secondary ion mass spectrometry and X-ray microanalysis of hypomineralized enamel in human permanent first molars. *Arch Oral Biol.* mars 2001;46(3):239-47.
57. Martinovic B, Ivanovic M, Milojkovic Z, Mladenovic R. Analysis of the mineral composition of hypomineralized first permanent molars. *Vojnosanit Pregl.* 2015;72(10):864-9.
58. Crombie F, Manton D, Palamara J, Reynolds E. Resin infiltration of developmentally hypomineralised enamel. *Int J Paediatr Dent.* janv 2014;24(1):51-5.
59. Takeuti ML, Marquezan M. Inhibition of Demineralization Adjacent to Tooth-colored Restorations in Primary Teeth after 2 In Vitro Challenges. *J Dent Child.* 2007;7.
60. Kumar H, Palamara JEA, Burrow MF, Manton DJ. An investigation into the effect of a resin infiltrant on the micromechanical properties of hypomineralised enamel. *Int J Paediatr Dent.* sept 2017;27(5):399-411.

61. Gargouri W, Zmantar T, Kammoun R, Kechaou N, Ghoul-Mazgar S. Coupling xylitol with remineralizing agents improves tooth protection against demineralization but reduces antibiofilm effect. *Microb Pathog.* oct 2018;123:177-82.
62. Angmar B, Carlström D, Glas J-E. Studies on the ultrastructure of dental enamel. *J Ultrastruct Res.* 1963;8:12-23.
63. Fagrell TG, Salmon P, Melin L, Norén JG. Onset of molar incisor hypomineralization (MIH). *Swed Dent J.* 2013;37(2):61-70.
64. Fearne J, Anderson P, Davis GR. 3D X-ray microscopic study of the extent of variations in enamel density in first permanent molars with idiopathic enamel hypomineralisation. *Br Dent J.* mai 2004;196(10):634-8.
65. Farah RA, Swain MV, Drummond BK, Cook R, Atieh M. Mineral density of hypomineralised enamel. *J Dent.* janv 2010;38(1):50-8.
66. Le Cabec A, Tang N, Tafforeau P. Accessing Developmental Information of Fossil Hominin Teeth Using New Synchrotron Microtomography-Based Visualization Techniques of Dental Surfaces and Interfaces. Viriot L, éditeur. *PLOS ONE.* avr 2015;10(4):e0123019.
67. Attal J-P, Atlan A, Denis M, Vennat E, Tirlet G. White spots on enamel: Treatment protocol by superficial or deep infiltration (part 2). *Int Orthod.* mars 2014;12(1):1-31.

Table des illustrations

Figure 1 : tracé de l'axe de coupe sur la tache en distal d'une 26 (dent 2A)	11
Figure 2 : 46 en vue occlusale, sens mésio-distal de gauche à droite	13
Figure 3 : 26, sens mésio-distal de gauche à droite	14
Figure 4 : 26, sens mésio-distal de gauche à droite	14
Figure 5 : 36, sens mésio-distal de gauche à droite	15
Figure 6 : 46, sens mésio-distal de gauche à droite	15
Figure 7 : 26, sens mésio-distal de gauche à droite	16
Figure 8 : 16, sens mésio-distal de gauche à droite	17
Figure 9 : 16, sens mésio-distal de gauche à droite	17
Figure 10 : 26, sens mésio-distal de gauche à droite	18
Figure 11 : 46, sens mésio-distal de gauche à droite	18
Figure 12 : 26, sens mésio-distal de gauche à droite	19
Figure 13 : 46, sens mésio-distal de gauche à droite	20
Figure 14 : 36, sens mésio-distal de gauche à droite	20
Figure 15 : 16, sens mésio-distal de gauche à droite	21
Figure 16 : 46, sens mésio-distal de gauche à droite	21
Figure 17 : sens mésio-distal de gauche à droite	22
Figure 18 : sens mésio-distal de gauche à droite	23
Figure 19 : sens mésio-distal de gauche à droite	23
Figure 20 : arasage des apex	24
Figure 21 : préparation des dents avant inclusion	24
Figure 22 : inclusion	25
Figure 23 : élimination des bulles	25
Figure 24 : coupe des dents	26
Figure 25 : dent 26 (2A) après inclusion et coupe en vue occlusale	26
Figure 26 : collage sur les lames	27
Figure 27 : Observation des lames au microscope	28
Figure 28 : Coupe d'essai longitudinale de la cuspide mésio-vestibulaire d'une 16 saine (SR, stries de Retzius ; NL, ligne néonatale ; JAD, jonction amélo-dentinaire, SHS, striations de Hunter-Schreger ; PE, prisme d'émail)	29
Figure 29 : talon mésial, cuspide vestibulaire à gauche	31
Figure 30 : grossissement x1.25 sans filtre polarisant	32
Figure 31 : grossissement x1.25 avec filtre polarisant	32
Figure 32 : partie mésiale, cuspide vestibulaire à gauche	33
Figure 33 : grossissement x1.25 sans filtre polarisant	33
Figure 34 : grossissement x1.25 avec filtre polarisant	34
Figure 35 : grossissement x4 sans filtre polarisant au niveau de la cuspide mésio-vestibulaire. On observe la ligne néonatale et une tache d'hypominéralisation MIH (NL, ligne néonatale ; JAD, jonction amélo-dentinaire, MIH, zone hypominéralisée).	34
Figure 36 : grossissement x4 sans filtre polarisant au niveau de la lésion MIH au niveau de la cuspide mésio-palatine	35
Figure 37 : talon distal, cuspide vestibulaire à droite	36
Figure 38 : grossissement x1.25 sans filtre polarisant	36
Figure 39 : grossissement x1.25 avec filtre polarisant	37
Figure 40 : talon mésial, cuspide vestibulaire à droite	38
Figure 41 : grossissement x1.25 sans filtre polarisant	38
Figure 42 : grossissement x1.25 avec filtre polarisant	39
Figure 43 : talon mésial, cuspide vestibulaire à gauche	39
Figure 44 : grossissement x1.25 sans filtre polarisant	40
Figure 45 : grossissement x1.25 avec filtre polarisant	40
Figure 46 : talon mésial, cuspide vestibulaire à gauche	41
Figure 47 : grossissement x1.25 sans filtre polarisant	42
Figure 48 : grossissement x1.25 avec filtre polarisant	42
Figure 49 : talon mésial, cuspide vestibulaire à gauche	43

Figure 50 : grossissement x1.25 sans filtre polarisant	43
Figure 51 : grossissement x1.25 avec filtre polarisant	44
Figure 52 : talon distal, cuspide vestibulaire à gauche	44
Figure 53 : grossissement x1.25 sans filtre polarisant	45
Figure 54 : grossissement x1.25 avec filtre polarisant	45
Figure 55 : talon distal, cuspide vestibulaire à droite	46
Figure 56 : grossissement x1.25 sans filtre polarisant (NL ?, ligne néonatale supposée ; JAD, jonction amélo-dentinaire, MIH, zone hypominéralisée)	46
Figure 57 : grossissement x1.25 avec filtre polarisant	47
Figure 58 : talon mésial, cuspide vestibulaire à gauche	48
Figure 59 : grossissement x1.25 sans filtre polarisant	48
Figure 60 : grossissement x1.25 avec filtre polarisant	49
Figure 61 : grossissement x4 sans filtre polarisant au niveau de la cuspide mésio-vestibulaire. On observe la ligne néonatale et une tache d'hypominéralisation MIH	49
Figure 62 : grossissement x4 avec filtre polarisant au niveau de la cuspide mésio-vestibulaire. On observe la ligne néonatale et une tache d'hypominéralisation MIH (NL, ligne néonatale ; JAD, jonction amélo-dentinaire, MIH, zone hypominéralisée)	50
Figure 63 : talon distal, cuspide vestibulaire à droite	50
Figure 64 : grossissement x1.25 sans filtre polarisant	51
Figure 65 : grossissement x1.25 avec filtre polarisant	51
Figure 66 : grossissement x4 sans filtre polarisant au niveau de la cuspide mésio-vestibulaire. On observe la ligne néonatale et une tache d'hypominéralisation MIH (NL, ligne néonatale ; JAD, jonction amélo-dentinaire, MIH, zone hypominéralisée)	52
Figure 67 : grossissement x4 avec filtre polarisant au niveau de la cuspide mésio-vestibulaire. On observe la ligne néonatale et une tache d'hypominéralisation MIH	52
Figure 68 : talon mésial, cuspide vestibulaire à gauche	53
Figure 69 : grossissement x1.25 sans filtre polarisant	53
Figure 70 : grossissement x1.25 avec filtre polarisant	54
Figure 71 : talon mésial, cuspide vestibulaire à gauche	54
Figure 72 : grossissement x1.25 sans filtre polarisant	55
Figure 73 : grossissement x1.25 avec filtre polarisant	55
Figure 74 : talon mésial, cuspide vestibulaire à droite	56
Figure 75 : grossissement x1.25 sans filtre polarisant (NL ?, ligne néonatale supposée ; JAD, jonction amélo-dentinaire, MIH, zone hypominéralisée)	56
Figure 76 : grossissement x1.25 sans filtre polarisant	57
Figure 77 : talon mésial, cuspide vestibulaire à droite	57
Figure 78 : grossissement x1.25 sans filtre polarisant	58
Figure 79 : grossissement x1.25 avec filtre polarisant	58
Figure 80 : grossissement x4 sans filtre polarisant au niveau de la cuspide mésio-vestibulaire. On observe la ligne néonatale et une tache d'hypominéralisation MIH	58
Figure 81 : grossissement x4 avec filtre polarisant au niveau de la cuspide mésio-vestibulaire. On observe la ligne néonatale et une tache d'hypominéralisation MIH (NL, ligne néonatale ; JAD, jonction amélo-dentinaire, MIH, zone hypominéralisée)	59
Figure 82 : grossissement x4 avec filtre polarisant au niveau de la cuspide mésio-palatine. On observe la ligne néonatale et une tache d'hypominéralisation MIH	59
Figure 83 : talon distal, cuspide vestibulaire à droite	60
Figure 84 : grossissement x1.25 sans filtre polarisant	60
Figure 85 : grossissement x1.25 avec filtre polarisant	60
Figure 86 : grossissement x4 sans filtre polarisant au niveau de la cuspide mésio-vestibulaire. On observe la ligne néonatale et une tache d'hypominéralisation MIH (NL, ligne néonatale ; JAD, jonction amélo-dentinaire, MIH, zone hypominéralisée)	61
Figure 87 : grossissement x4 avec filtre polarisant au niveau de la cuspide mésio-vestibulaire. On observe la ligne néonatale et une tache d'hypominéralisation MIH	61
Figure 88 : grossissement x4 sans filtre polarisant au niveau de la cuspide mésio-palatine. On observe la ligne néonatale et une tache d'hypominéralisation MIH	61
Figure 89 : grossissement x4 avec filtre polarisant au niveau de la cuspide mésio-palatine. On observe la ligne néonatale et une tache d'hypominéralisation MIH (NL, ligne néonatale ; JAD, jonction amélo-dentinaire, MIH, zone hypominéralisée)	62

Figure 90 : talon distal, cuspide vestibulaire à droite	63
Figure 91 : grossissement x1.25 sans filtre polarisant	63
Figure 92 : grossissement x1.25 avec filtre polarisant	64
Figure 93 : talon mésial, cuspide vestibulaire à gauche	64
Figure 94 : grossissement x1.25 sans filtre polarisant	64
Figure 95 : grossissement x1.25 avec filtre polarisant	65
Figure 96 : grossissement x4 avec filtre polarisant au niveau de la cuspide mésio-linguale. On observe la ligne néonatale et une tache d'hypominéralisation HSPM (NL, ligne néonatale ; JAD, jonction amélo-dentinaire, MIH, zone hypominéralisée)	65
Figure 97 : grossissement x4 avec filtre polarisant au niveau de la cuspide mésio-vestibulaire. On observe la ligne néonatale et une tache d'hypominéralisation HSPM	66
Figure 98 : talon distal, cuspide vestibulaire à droite	66
Figure 99 : grossissement x1.25 sans filtre polarisant	67
Figure 100 : grossissement x1.25 avec filtre polarisant	67
Figure 101 : grossissement x4 sans filtre polarisant au niveau de la cuspide mésio-vestibulaire. On observe la ligne néonatale et une tache d'hypominéralisation HSPM (NL, ligne néonatale ; JAD, jonction amélo-dentinaire, MIH, zone hypominéralisée)	68
Figure 102 : grossissement x4 avec filtre polarisant au niveau de la cuspide mésio-vestibulaire. On observe la ligne néonatale et une tache d'hypominéralisation HSPM	68
Figure 103 : grossissement x4 sans filtre polarisant au niveau de la cuspide mésio-palatine. On observe la ligne néonatale et une tache d'hypominéralisation HSPM	69
Figure 104 : grossissement x4 avec filtre polarisant au niveau de la cuspide mésio-palatine. On observe la ligne néonatale et une tache d'hypominéralisation HSPM	69
Figure 105 : talon distal, cuspide vestibulaire à gauche	70
Figure 106 : grossissement x1.25 sans filtre polarisant	70
Figure 107 : grossissement x1.25 avec filtre polarisant	71
Figure 108 : grossissement x4 sans filtre polarisant au niveau de la cuspide vestibulaire. On observe la ligne néonatale	71
Figure 109 : grossissement x4 avec filtre polarisant au niveau de la cuspide vestibulaire. On observe la ligne néonatale	72
Figure 110 : grossissement x4 sans filtre polarisant au niveau de la cuspide linguale. On observe la ligne néonatale	72
Figure 111 : grossissement x4 avec filtre polarisant au niveau de la cuspide linguale. On observe la ligne néonatale	73

Collège des Sciences de la Santé

UFR des Sciences Odontologiques

Serment

En présence de mes Maîtres et de mes condisciples, je promets et je jure d'être fidèle aux lois de l'honneur et de la probité dans l'exercice de l'art dentaire.

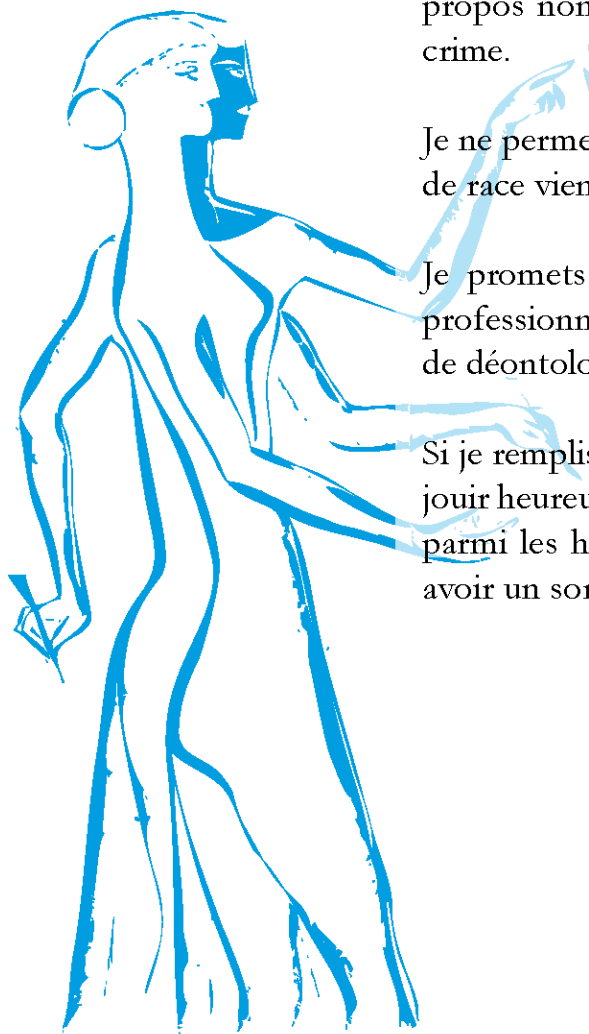
Je donnerai mes soins gratuits à l'indigent et n'exigerai jamais un honoraire au-dessus de mon travail. Ma langue taira les secrets qui me seront confiés. Admis à l'intérieur des maisons, mes yeux ne verront pas ce qui s'y passe.

Mes connaissances et mon état ne serviront ni à diffuser des propos non avérés, ni à corrompre les mœurs, ni à favoriser le crime.

Je ne permettrai pas que des conditions de croyance, de nation et de race viennent s'interposer entre mon devoir et mon patient.

Je promets et je jure de conformer strictement ma conduite professionnelle aux principes et aux règles prescrites par le code de déontologie.

Si je remplis ce serment sans l'enfreindre, qu'il me soit donné de jouir heureusement de la vie et de ma profession, honoré à jamais parmi les hommes. Si je le viole et que je me parjure, puissé-je avoir un sort contraire.



Vu, Le Président du Jury,

Date, Signature :

Vu, la Directrice de l'UFR des Sciences Odontologiques,

Date, Signature :

Vu, le Président de l'Université de Bordeaux,

Date, Signature :

Titre : Histologie des hypominéralisations de premières molaires permanentes (MIH)

Résumé : La MIH est un défaut de l'émail dont les facteurs étiologiques sont encore mal connus. Notre étude histologique a pour objectifs de caractériser les hypominéralisations en fonction de leur sévérité, mais également de mettre en évidence la ligne néonatale et de voir le rapport de celle-ci avec les lésions MIH. Nous avons sélectionné 1 groupe de 5 premières molaires permanentes présentant des lésions blanches, 1 groupe de 5 premières molaires permanentes présentant des lésions jaunes, 1 groupe de 5 premières molaires permanentes présentant des lésions brunes et un groupe de 3 secondes molaires temporaires présentant une HSPM. Suite à une observation histologique, nous avons pu objectiver une taille croissante des lésions en fonction de la sévérité de l'atteinte, nous avons pu mettre en évidence la présence d'une couche d'émail sain de surface et d'émail cervical préservé. La ligne néonatale a été observée sur 4 des 15 molaires permanentes, le plus fréquemment sur les cuspidés mésio-vestibulaires. Elle était observable sur toutes les molaires temporaires. Nos observations vont dans les sens de celles retrouvées dans la littérature : la couleur de la lésion est corrélée au degré de sévérité. L'anomalie de l'émail semble apparaître quelques semaines avant la naissance, jusqu'au 6/7^{ème} mois de la vie. De plus, l'émail de surface observé, explique les limites de nos thérapeutiques d'érosion-infiltration. La ligne néonatale est inconstante sur les premières molaires permanentes, mais nous a fourni des informations sur la date d'apparition de cette lésion.

Mots clés : Hypominéralisation molaire-incisive, Microscopie, Structure, Histologie, Email

Title : Histology of hypomineralisations on first permanent molars (MIH)

Abstract : MIH is an enamel defect whose etiological factors are still poorly known. The objectives of our histological study are to characterize the hypomineralisations according to their severity, but also to highlight the neonatal line and to see the relationship of this line with the MIH lesions. We selected 1 group of 5 first permanent molars with white lesions, 1 group of 5 first permanent molars with yellow lesions, 1 group of 5 first permanent molars with brown lesions, and 1 group of 3 temporary second molars with MIH. Following a histological observation, we were able to objectify an increasing size of the lesions according to the severity of the defect; we could highlight the presence of a layer of healthy surface enamel and preserved cervical enamel. The neonatal line was observed on 4 of 15 permanent molars, most frequently on the mesiovestibular cusps. It was observable on all temporary molars. Our observations are consistent with those found in the literature: the color of the lesion correlates with the degree of severity. The enamel anomaly seems to appear a few weeks before birth, until the 6th/7th month of life. Moreover, the surface enamel observed, explains the limits of our erosion-infiltration therapies. The neonatal line is inconsistent on the first permanent molars, but has provided us with information on the date of appearance of this lesion.

Keywords : Molar incisor hypomineralisation, Microscopy, Structure, Histology, Enamel
