



HAL
open science

Sémiologie et pronostic de l'infection congénitale à cytomégalovirus après primo-infection maternelle du second trimestre de la grossesse

Nathalie Cornet

► **To cite this version:**

Nathalie Cornet. Sémiologie et pronostic de l'infection congénitale à cytomégalovirus après primo-infection maternelle du second trimestre de la grossesse. Médecine humaine et pathologie. 2019. dumas-03457624

HAL Id: dumas-03457624

<https://dumas.ccsd.cnrs.fr/dumas-03457624v1>

Submitted on 30 Nov 2021

HAL is a multi-disciplinary open access archive for the deposit and dissemination of scientific research documents, whether they are published or not. The documents may come from teaching and research institutions in France or abroad, or from public or private research centers.

L'archive ouverte pluridisciplinaire **HAL**, est destinée au dépôt et à la diffusion de documents scientifiques de niveau recherche, publiés ou non, émanant des établissements d'enseignement et de recherche français ou étrangers, des laboratoires publics ou privés.



Distributed under a Creative Commons Attribution - NonCommercial - NoDerivatives 4.0 International License

AVERTISSEMENT

Cette thèse d'exercice est le fruit d'un travail approuvé par le jury de soutenance et réalisé dans le but d'obtenir le diplôme d'Etat de docteur en médecine. Ce document est mis à disposition de l'ensemble de la communauté universitaire élargie.

Il est soumis à la propriété intellectuelle de l'auteur. Ceci implique une obligation de citation et de référencement lors de l'utilisation de ce document.

D'autre part, toute contrefaçon, plagiat, reproduction illicite encourt toute poursuite pénale.

Code de la Propriété Intellectuelle. Articles L 122.4

Code de la Propriété Intellectuelle. Articles L 335.2-L 335.10

UNIVERSITÉ PARIS DESCARTES
Faculté de Médecine PARIS DESCARTES

Année 2019

N°287

THÈSE
POUR LE DIPLÔME D'ÉTAT
DE
DOCTEUR EN MÉDECINE

Sémiologie et pronostic de l'infection congénitale à cytomégalo virus après
primo-infection maternelle du second trimestre de la grossesse

Présentée et soutenue publiquement
le 26 novembre 2019

Par

Nathalie CORNET

Née le 8 janvier 1988 à Colombes

Dirigée par M. Le Professeur Yves Ville, PU-PH

Jury :

M. Le Professeur Julien Stirnemann, PU-PH Président

M. Le Professeur Jean-Marc Ayoubi, PU-PH

M. Le Docteur Geoffroy Canlorbe, MCU-PH

Remerciements

A Monsieur le Professeur Yves Ville

Pour m'avoir proposé ce sujet de thèse et accepté de diriger ce travail.

A Monsieur le Professeur Julien STIRNEMANN

Pour avoir accepté de présider ce jury.

A Monsieur le Professeur Jean-Marc AYOUBI

Merci pour cette année à travailler ensemble sur le sujet de la greffe utérine et d'avoir accepté de participer à ce jury.

A Monsieur le Dr Geoffroy CANLORBE

Merci pour le travail que nous avons fait ensemble cette année et d'avoir accepté de juger ce travail.

Table des matières

| | |
|--|-----------|
| TABLE DES MATIERES..... | 2 |
| TABLE DES ILLUSTRATIONS | 4 |
| TABLE DES TABLEAUX | 4 |
| LISTE DES ABREVIATIONS | 5 |
| INTRODUCTION..... | 6 |
| ▪ <i>Epidémiologie et facteurs de risque de séroconversion</i> | <i>6</i> |
| ▪ <i>Symptomatologie chez l'adulte en cas d'infection par le CMV</i> | <i>7</i> |
| ▪ <i>Transmission materno-foetale</i> | <i>8</i> |
| ▪ <i>Symptomatologie néonatale et au long cours en cas d'infection congénitale.....</i> | <i>9</i> |
| ▪ <i>Facteurs pouvant influencer le pronostic néonatal et à long terme</i> | <i>11</i> |
| ○ Terme de la séroconversion maternelle | 11 |
| ○ Sémiologie radiologique prénatale..... | 12 |
| ○ Poids foetal en anténatal et à la naissance..... | 13 |
| ▪ <i>Objectifs de cette étude</i> | <i>13</i> |
| MATERIELS ET METHODES..... | 14 |
| ▪ <i>Critères d'inclusion des patientes.....</i> | <i>14</i> |
| ▪ <i>Données recueillies.....</i> | <i>14</i> |
| ▪ <i>Diagnostic de primo-infection à CMV.....</i> | <i>16</i> |
| ▪ <i>Modalités du suivi anténatal.....</i> | <i>16</i> |
| ▪ <i>Indication de l'IRM foetale et méthode de réalisation</i> | <i>17</i> |
| ▪ <i>Place du traitement anténatal par Valacyclovir</i> | <i>18</i> |
| ▪ <i>Place de l'interruption médicale de grossesse.....</i> | <i>18</i> |
| ▪ <i>Définition du statut symptomatique ou asymptomatique des enfants à la naissance.....</i> | <i>19</i> |
| ▪ <i>Modalités du suivi post-natal.....</i> | <i>20</i> |
| ▪ <i>Analyse statistique</i> | <i>20</i> |
| RESULTATS | 21 |
| ▪ <i>Inclusion des patientes.....</i> | <i>21</i> |
| ▪ <i>Issues néonatales et à long terme en cas d'infection congénitale à CMV après primo-infection maternelle du second trimestre</i> | <i>23</i> |
| ○ <i>Caractéristiques des patientes</i> | <i>23</i> |
| ○ <i>Description de la symptomatologie à la naissance et à long terme</i> | <i>26</i> |
| ▪ <i>Sémiologie échographique en cas de séroconversion du 2^{ème} trimestre</i> | <i>27</i> |
| ○ <i>Description de la population</i> | <i>27</i> |
| ○ <i>Description des signes échographiques.....</i> | <i>27</i> |
| ○ <i>Performances diagnostiques de l'échographie.....</i> | <i>28</i> |
| ○ <i>Corrélation entre la sémiologie de l'échographie anténatale et la sémiologie clinique et radiologique post natale</i> | <i>29</i> |
| ○ <i>Prévalence, évolution au cours de la grossesse et impact sur le pronostic néonatal des différents signes échographiques en cas de séroconversion du 2^{ème} trimestre</i> | <i>33</i> |
| ▪ <i>Sémiologie IRM en cas de séroconversion du 2^{ème} trimestre</i> | <i>35</i> |
| ▪ <i>Prévalence des retards de croissance intra-utérin (RCIU) en cas de primo-infection maternelle par le CMV et impact sur la symptomatologie à la naissance et à long terme.....</i> | <i>38</i> |
| ▪ <i>Prévalence des petits poids pour l'âge gestationnel (PAG) et symptomatologie en fonction du poids de naissance en cas de primo-infection maternelle par le CMV.....</i> | <i>42</i> |
| ○ <i>Prévalence des PAG en cas de primo-infection maternelle</i> | <i>42</i> |
| ○ <i>Symptomatologie à la naissance et à long terme en fonction du poids de naissance</i> | <i>44</i> |
| CONCLUSION | 60 |

Table des illustrations

Figure 1: Séroprévalence pour le CMV et incidence de l'infection congénitale à CMV dans le monde 6
 Figure 2: Risque maternel et fœtal d'infection par le CMV 11
 Figure 3 : Flow chart des patientes 22
 Figure 4 : Prévalence du RCIU en fonction du résultat de l'amniocentèse et du terme de séroconversion maternelle et pronostic néonatal et à long terme 40
 Figure 5: Symptomatologie à la naissance et à long terme en fonction du poids de naissance et du trimestre de séroconversion 46

Table des tableaux

Tableau 1: Sémiologie échographique en cas d'infection congénitale à CMV 13
 Tableau 2: Caractéristiques des patientes ayant eu une primo-infection du second trimestre de la grossesse en fonction de la symptomatologie des fœtus à la naissance 25
 Tableau 3 : Symptomatologie des enfants à la naissance et à long terme après séroconversion maternelle du second trimestre 26
 Tableau 4 : Anomalies échographiques observées au cours de la grossesse en cas de séroconversion CMV au 2ème trimestre 30
 Tableau 5: Description de la sémiologie radiologique anténatale et post natale 31
 Tableau 6 : Evolution de la prévalence des signes échographiques au cours de la grossesse et de leur fréquence chez les fœtus symptomatiques à la naissance en cas de séroconversion du 2ème trimestre 35
 Tableau 7: Anomalies retrouvées à l'IRM anténatale en cas de séroconversion du 2ème trimestre 37
 Tableau 8: Prévalence du RCIU et impact sur le pronostic néonatal et à long terme 39
 Tableau 9: Détail de la morphologie anténatale et de la symptomatologie néonatale et à long terme des fœtus infectés au premier trimestre ayant un RCIU à partir du 3ème trimestre et présentés dans la figure 5 41
 Tableau 10: Prévalence des fœtus avec un poids de naissance inférieur au 10ème percentile en fonction de la charge virale CMV dans le liquide amniotique 43
 Tableau 11 : Prévalence des PAG en fonction du terme de séroconversion 44
 Tableau 12 : Symptomatologie à la naissance et à long terme en fonction du poids de naissance chez les 82 fœtus infectés 45
 Tableau 13: Morphologie anténatale et évolution de la symptomatologie des enfants symptomatiques à long terme 47

Liste des abréviations

ADN : Acide Désoxyribonucléique

CMV : Cytomégalovirus

ETF : Echographie transfontanellaire

FCT : Fausse couche tardive

IH : Intestin Hyperéchogène

HSMG : Hépatosplénomégalie

Ig : Immunoglobuline

IMC : Indice de Masse Corporelle

IMG : Interruption Médicale de Grossesse

IRM : Imagerie par Résonance Magnétique

MFIU : Mort Fœtale In Utero

PAG : Petit poids pour l'âge gestationnel

PCR : *Polymerase Chain Reaction*

PEA : Potentiels Evoqués Auditifs

PMG : Placentomégalie

PSF : Ponction de Sang Fœtal

RCIU : Retard de croissance intra-utérin

SB : Substance Blanche

SFR : Société Française de Radiologie

VMG : Ventriculomégalie

Introduction

▪ Epidémiologie et facteurs de risque de séroconversion

Le cytomégalo virus (CMV) est un virus fréquemment rencontré en population générale. Son expression est endémique et ne présente pas de variation saisonnière (1). On estime la séroprévalence chez les femmes en âge de procréer entre moins de 50 et 85% tandis que dans les pays en voie de développement elle peut atteindre 100% (2,3) (**Figure 1**). L'acquisition d'une immunité pour le CMV varie en fonction des zones géographiques et du niveau socio-économique de la population. En effet, la séroconversion se fait généralement dans l'enfance surtout dans les pays en développement tandis que dans les pays d'Europe du Nord et d'Amérique du Nord, la séroprévalence augmente avec l'âge. Les raisons de cette séroconversion précoce sont l'allaitement qui infecte les enfants dès leur plus jeune âge et les conditions de vie, généralement surpeuplées facilitant la transmission du virus (2,3). Les autres facteurs de risque associés à une séroprévalence élevée sont un niveau socio-économique bas, les populations non caucasiennes, la prise en charge de jeunes enfants et les rapports sexuels (2).

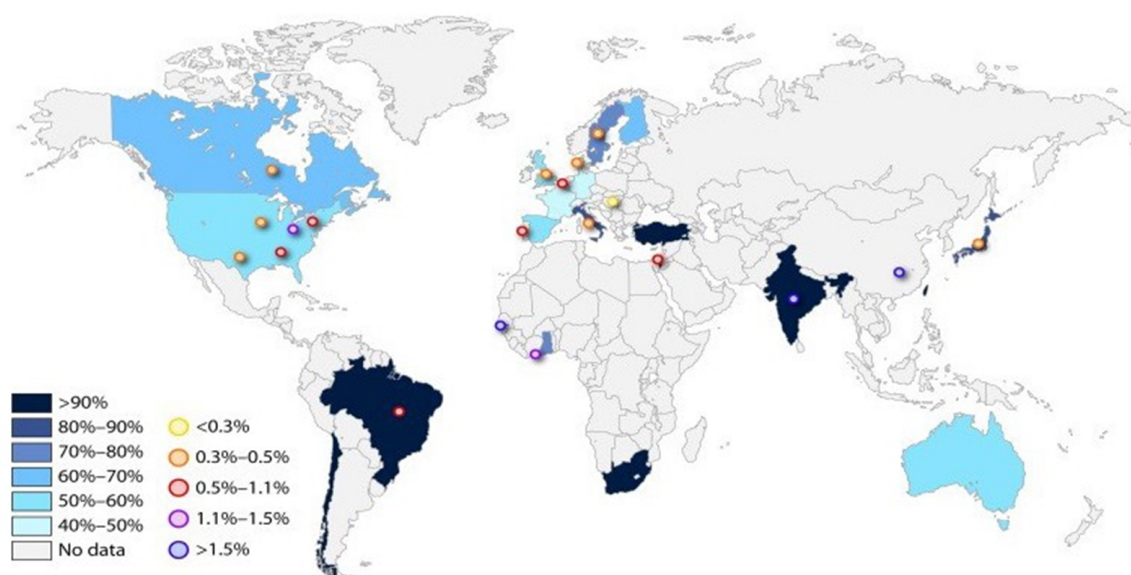


Figure 1: Séroprévalence pour le CMV et incidence de l'infection congénitale à CMV dans le monde (d'après Emery et al. F1000 Research 2017)

Séroprévalence pour le CMV est représentée par un dégradé de couleur tandis que la prévalence de l'infection congénitale est représentée par les ronds colorés.

La transmission d'une personne à une autre du virus nécessite un contact rapproché avec des sécrétions corporelles comme le lait maternel, les sécrétions vaginales ou séminales ainsi que la salive et l'urine (4). Les jeunes enfants sont des vecteurs majeurs de dissémination du CMV. En effet, l'excrétion virale est maximale chez les enfants entre 1 à 2 ans, surtout si l'enfant est gardé en collectivité, et décroît fortement après 5 ans. Le virus est excrété préférentiellement dans les urines et les sécrétions orales (5). De plus, les enfants infectés pendant la grossesse ou pendant l'allaitement ont une excrétion virale plus importante et plus prolongée (1). Les femmes enceintes séronégatives au contact de jeunes enfants sont particulièrement à risque de séroconversion avec un risque de transmission materno-fœtale.

- Symptomatologie chez l'adulte en cas d'infection par le CMV

Chez un adulte en bonne santé, l'infection par le CMV peut être asymptomatique ou peut s'apparenter à une infection mononucléosique (fièvre, myalgie, pharyngite, adénopathie et lymphocytose sont les symptômes les plus fréquents, hépatite et pneumopathie sont plus rares) (6,7). Cependant, une virémie positive ainsi qu'une excrétion du virus dans les sécrétions corporelles peuvent persister pendant plusieurs mois. De plus, comme la plupart des herpès virus, le virus persiste sous une forme latente non détectable dans l'organisme hôte, notamment au niveau des glandes salivaires (7) et de la moelle osseuse (8). Une réactivation du virus sous forme d'excrétion asymptomatique peut survenir plusieurs années après la primo-infection (4,7).

En cas de système immunitaire défaillant ou immature (infection congénitale, immunodépression innée ou acquise), les réactivations peuvent être plus fréquentes et l'infection initiale par le CMV peut être symptomatique, allant jusqu'à une atteinte multiviscérale (6).

La symptomatologie peu spécifique de l'infection par le CMV rend difficile le diagnostic d'infection maternelle et par conséquent le diagnostic de la transmission du virus au fœtus.

- Transmission materno-foetale

La transmission materno-foetale est positivement corrélée à la séroprévalence maternelle (1,9). En effet, malgré la présence d'anticorps spécifique contre le CMV acquis lors d'une précédente infection, les femmes séropositives pour le CMV conservent un risque de transmission du virus au fœtus en raison du risque de réactivation et du risque d'infection par une autre souche de CMV (10,11). De plus, une forte séroprévalence dans une population peut suggérer des comportements à risque d'infection et une augmentation du risque de séroconversion des femmes séronégatives en cas de contact avec une personne infectée (9). L'incidence des primo-infections est comprise entre 0,7 et 4% tandis que celle des infections secondaires s'élève à 13,5% dans la population américaine (12).

La transmission materno-fœtale du virus peut se faire pendant la grossesse (infection congénitale, transplacentaire), à la naissance ou au cours de l'allaitement (4). La transmission materno-fœtale transplacentaire concerne environ 35% des primo-infections (2,4,9) et augmente avec l'âge gestationnel (13), variant entre 20% et 30% en cas d'infection au premier trimestre de la grossesse jusqu'à 75% en cas d'infection au troisième trimestre (4,12,14,15). En cas d'infection secondaire, le taux de transmission transplacentaire varie entre 0,1% et 1,7% selon les études (2,4,16).

La transmission virale lors de l'accouchement se fait par l'intermédiaire des sécrétions vaginales et cervicales. Ces sécrétions sont augmentées en cas d'immunodépression comme en cas de séropositivité pour le VIH (4). La transmission materno-fœtale au cours de l'allaitement représente le mode de transmission le plus fréquent. Aucune symptomatologie néonatale ou au long cours liée au CMV n'a été observée chez les enfants infectés en bonne santé en raison de la transmission concomitante des anticorps anti-CMV maternels. En revanche, en cas de

déficiences immunitaires maternelles ou fœtales et en cas de pathologie néonatale (naissance prématurée, retard de croissance), l'infection peut être symptomatique (4). Ces deux derniers modes de transmission n'entraînent pas de symptomatologie à la naissance ou au long cours, en dehors de cas particuliers, contrairement à l'infection transplacentaire (12).

▪ Symptomatologie néonatale et au long cours en cas d'infection congénitale

L'infection congénitale par le CMV représente la première cause de surdité neurosensorielle d'origine non génétique et une cause majeure d'anomalie neurodéveloppementale (7,17). Le CMV est l'infection congénitale la plus fréquente dont l'incidence est estimée entre 0,2 et 2,2% des naissances vivantes (7,12,17).

À la naissance, la plupart des enfants sont asymptomatiques. La prévalence des enfants symptomatiques à la naissance, en cas de primo-infection maternelle, est estimée entre 10 et 15% (7,12,18,19). La symptomatologie néonatale a été décrite par Kimberlin et al. (20) et classée selon la sévérité de l'atteinte :

▪ Infection congénitale à CMV avec atteinte sévère à modérée :

- Multiples manifestations attribuables à une infection congénitale par le CMV : thrombocytopénie, pétéchie, hépatomégalie, splénomégalie, retard de croissance intra-utérin, hépatite aiguë diagnostiquée par une augmentation des transaminases et de la bilirubine
- Atteinte du système nerveux central : microcéphalie, anomalie radiologique compatible avec une atteinte cérébrale secondaire à une infection par le CMV (ventriculomégalie, calcifications intracérébrales, échogénicité périventriculaire, malformations corticales ou cérébelleuses), anomalie du liquide cérébro-spinal, chorioretinite, surdité neurosensorielle ou détection de l'ADN du CMV dans le liquide cérébro-spinal

▪ Infection congénitale à CMV légèrement symptomatique :

- Une ou deux manifestations isolées d'infection congénitale à CMV transitoires de sévérité légère (par exemple, une hépatomégalie modérée ou une thrombopénie sur une mesure unique ou une augmentation transitoire des transaminases).
- **Atteinte auditive isolée avec un déficit auditif ≥ 21 décibels**
- **Infection congénitale à CMV asymptomatique**

A long terme, une méta-analyse réalisée par Dollard et al. (19) retrouve un taux de séquelles chez les enfants symptomatiques à la naissance, après primo-infection, compris entre 40 et 58% et un taux de séquelles chez les enfants asymptomatiques de 13,5%. Les séquelles sont essentiellement neurologiques. Les déficits auditifs sont les symptômes les plus fréquents. Ils peuvent survenir dès la naissance ou apparaître après la période néonatale pour 30 à 50% des cas et sont de sévérité variable, allant d'un déficit auditif unilatéral sur les hautes fréquences à une surdité bilatérale profonde (21). Des cas d'infirmité motrice cérébrale, d'épilepsie, de déficit visuel, de trouble du comportement (difficultés alimentaires, retard des acquisitions, retard mental, troubles de l'équilibre, déficit attentionnel et hyperactivité, trouble du spectre autistique) sont également associés à l'infection congénitale à CMV (22,23). Chez les enfants asymptomatiques à la naissance, la principale séquelle observée est le déficit auditif chez 10% des enfants (19,23) et 5% des enfants asymptomatiques développeront un déficit cognitif (19). Le taux de séquelles permanentes en cas de primo-infection maternelle à CMV s'élève entre 17 et 20% des enfants infectés selon la méta-analyse de Dollard et al et les 2/3 concernent des enfants asymptomatiques à la naissance (19).

Le risque auditif est également présent en cas d'infection maternelle secondaire puisque des études ont retrouvé une prévalence des séquelles auditives identique chez les enfants contaminés après primo-infection ou après infection secondaire (17,24).

Les risques maternels et fœtaux d'infection par le CMV ont été résumés dans la **figure 2**.

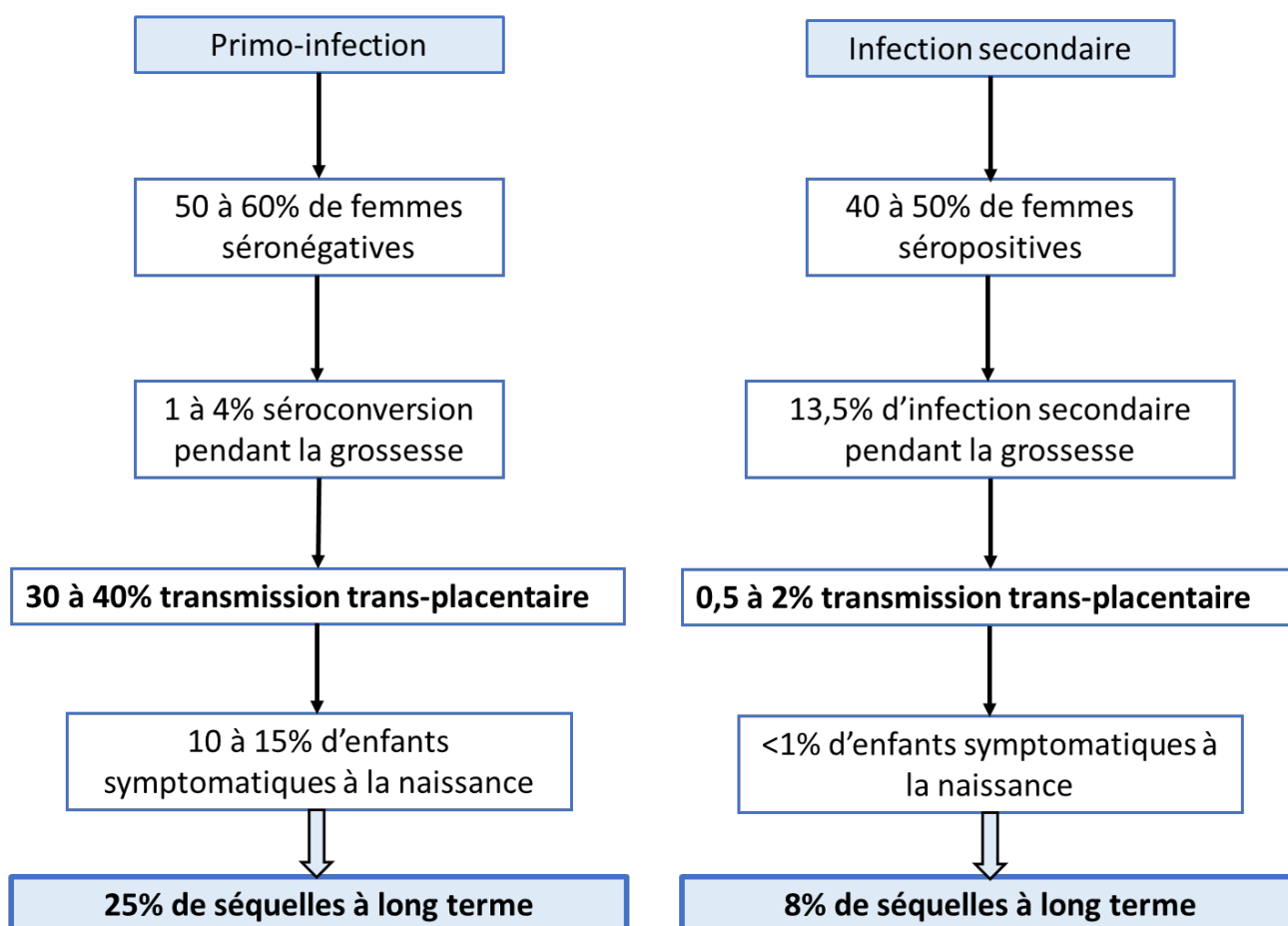


Figure 2: Risque maternel et fœtal d'infection par le CMV (d'après Hughes et al. Am J Obstet Gynecol 2016)

- Facteurs pouvant influencer le pronostic néonatal et à long terme
 - Terme de la séroconversion maternelle

Les données de la littérature ont observés que les fœtus infectés après séroconversion du premier trimestre sont plus symptomatiques que les fœtus infectés au deuxième et au troisième trimestre de la grossesse (25–27). Dans une cohorte de 260 fœtus infectés en anténatal, Faure-Bardon et al. (28) a retrouvé une différence significative, en termes de surdité et de séquelles neurologiques à long terme, entre les fœtus infectés au premier trimestre et les fœtus infectés au deuxième trimestre de la grossesse. Le taux de séquelles était de 27,7% pour la surdité et de 12,6% pour les séquelles neurologiques en cas d'infection du premier trimestre.

Les données de la littérature retrouve également un risque de symptomatologie nul en cas de primo-infection au troisième trimestre de la grossesse (27–29).

Concernant les primo-infections du deuxième trimestre, les études retrouvent des résultats discordants sur la prévalence de la symptomatologie néonatale et des séquelles à long terme (14,26,27,30). Une des limites de ces études est le faible effectif inclus dans ces cohortes rétrospectives.

- Sémiologie radiologique prénatale

Le suivi échographique anténatal a pour objectif de dépister les anomalies morphologiques secondaires à l'infection par le CMV afin d'évaluer, avec le plus de précision, le pronostic néonatal et à long terme (7,18). Il doit être orienté par la connaissance du statut du fœtus concernant l'infection et réalisé par un échographiste connaissant cette pathologie (31). Les anomalies échographiques attribuables à une infection congénitale à CMV sont répertoriées dans le **tableau 1**. Les anomalies cérébrales sont celles influençant le pronostic néonatal et à long terme (32). Compte tenu que la morphologie cérébrale évolue tout au long de la grossesse, les anomalies peuvent apparaître tardivement ce qui implique un suivi échographique jusqu'à l'accouchement.

L'imagerie par résonance magnétique (IRM) cérébrale anténatale permet de compléter l'examen du cerveau fœtal (33). Elle est généralement réalisée entre 28 et 32SA (7,34).

A notre connaissance, aucune étude a décrit spécifiquement la sémiologie radiologique anténatale en cas d'infection congénitale du deuxième trimestre

Tableau 1: Sémiologie échographique en cas d'infection congénitale à CMV (d'après Leruez-Ville et al. Best Pract Res Clin Obstet Gynaecol 2017)

| Anomalie cérébrale sévère | Anomalie cérébrale modérée | Anomalie extra-cérébrale |
|---|--|---|
| Ventriculomégalie ≥15mm Hyperéchogénéité périventriculaire Hydrocéphalie Microcéphalie <-2DS Cisterna magna ≥8mm Hypoplasie vermienne Porencéphalie Lissencéphalie Kyste périventriculaire de la substance blanche Agénésie du corps calleux | Ventriculomégalie modérée (entre 10 et 15mm) Cloisonnement intra-ventriculaire Calcifications intracérébrales Kystes sous-épendymaires Kystes des plexus choroïdes Calcification des vaisseaux lenticulostrés | Intestin hyperéchogène Hépatomégalie (lobe droit ≥40mm) Splénomégalie (grand axe ≥40mm au 2 ^{ème} trimestre) RCIU <5 ^{ème} percentile Oligoamnios (grande citerne <2,5cm) Hydramnios (grande citerne >10cm) Ascite Epanchement pleural Anasarque, œdème sous-cutané Placentomégalie ≥40mm Calcifications intra-hépatiques |

Ventriculomégalie : Augmentation de la largeur des ventricules latéraux mesurée au niveau du carrefour ventriculaire

Hydrocéphalie : dilatation tri ou quadri ventriculaire en relation avec une microcéphalie

Hépatomégalie : Mesure, sur une coupe para-sagittale, du lobe droit du foie >40mm au deuxième trimestre de la grossesse

Intestin hyperéchogène : Echogénéité de l'intestin supérieure ou égale à celle de la crête iliaque

○ Poids fœtal en anténatal et à la naissance

Dans 5 à 15% des cas, le RCIU est d'origine infectieuse et le CMV en représente la principale étiologie (35). Le CMV a des conséquences sur la croissance fœtale (36) en agissant sur les étapes précoces du développement placentaire (37,38) et en créant une vasculopathie placentaire (39). Le pronostic des anomalies de croissance, en anténatal ou à la naissance, a peu été évalué.

▪ Objectifs de cette étude

Cette étude a eu pour objectifs : (i) la description de la symptomatologie des fœtus infectés au deuxième trimestre de la grossesse ; (ii) la description de la sémiologie échographique et IRM en cas d'infection congénitale au deuxième trimestre de la grossesse ; (iii) l'évaluation de la prévalence et du pronostic, néonatal et à long terme, des fœtus ayant un poids <10^{ème} percentile que ce soit in utero (Retard de croissance intra-utérin, RCIU) ou à la naissance (Petit poids pour l'âge gestationnel, PAG).

Matériels et Méthodes

Il s'agit d'une étude rétrospective monocentrique issue de la base de données du service de gynécologie obstétrique de l'hôpital Necker-Enfants Malades.

- Critères d'inclusion des patientes

Nous avons analysé les dossiers des patientes ayant été adressées au service de diagnostic anténatal de l'hôpital Necker pour une séroconversion au cytomégalovirus (CMV) pendant leur grossesse entre janvier 2008 et janvier 2018. Les critères d'inclusion étaient :

- Avoir une primo-infection à CMV au deuxième trimestre de la grossesse
- La charge virale de l'ADN du CMV dans le liquide amniotique, mesurée par *polymerase chain reaction* (PCR), devait être positive
- Le devenir néonatal en cas de naissance vivante ou l'examen de fœtopathologie en cas d'interruption médicale de grossesse (IMG) ou de mort fœtale in utero (MFIU) devait être connu

Les critères d'exclusion étaient les séroconversions du troisième trimestre, les séroconversions à un terme non connu et l'absence d'information sur le suivi anténatal ou l'issue néonatale.

Pour l'analyse de la prévalence des petits poids pour l'âge gestationnel (PAG), définis par un poids à la naissance <10^{ème} percentile, nous avons constitué une population témoin composée des fœtus avec une amniocentèse négative et dont la séroconversion maternelle a eu lieu au premier ou au deuxième trimestre de la grossesse. Les fœtus infectés après primo-infection maternelle du premier trimestre ont aussi été inclus dans cette analyse.

- Données recueillies

Les données anténatales, recueillies à partir du dossier de chaque patiente, ont concerné :

- Les caractéristiques cliniques des patientes : l'âge au moment de la séroconversion, l'indice de masse corporelle (IMC), la parité, l'existence de pathologie obstétricale (diabète gestationnel, prééclampsie)
- Le terme de séroconversion
- Les informations relatives à l'amniocentèse : l'indication de l'amniocentèse, le terme de réalisation de l'amniocentèse, la charge virale de l'ADN du CMV dans le liquide amniotique mesurée par PCR, les résultats de la *comparative genomic hybridization array* (CGH-Array) lorsque celle-ci a été réalisée
- Les informations relatives à la ponction de sang fœtal (PSF) lorsque celle-ci a été réalisée : le terme de réalisation, la charge virale de l'ADN du CMV mesurée par PCR, la numération formule sanguine et le bilan hépatique
- Le traitement anténatal par valacyclovir et le terme de début du traitement
- Les informations relatives au suivi échographique anténatal : le terme de chaque échographie et les anomalies dépistées. Les anomalies ont été classées en anomalie cérébrale, anomalie extra-cérébrale et association d'anomalie cérébrale et extra-cérébrale
- Les informations relatives à l'imagerie par résonance magnétique (IRM) fœtale lorsque celle-ci a été réalisée : le terme de réalisation, l'existence d'anomalie morphologique classée en anomalie cérébrale, anomalie extra-cérébrale et association d'anomalie cérébrale et extra-cérébrale
- Les informations relatives à l'issue de la grossesse : l'issue de la grossesse (naissance vivante, IMG, MFIU ou fausse couche tardive), le terme d'accouchement ou de l'IMG, le sexe de l'enfant, le poids de naissance et le score d'Apgar, calculé à 1 min, 5 min et 10 min après la naissance. Le percentile du poids de naissance a été déterminé à l'aide des courbes de morphométrie néonatale Audipog (40). En cas d'information manquante sur le poids de

naissance, les patientes ont été contactées par mail ou par téléphone pour récupérer cette information.

- Les anomalies morphologiques observées à l'examen de fœtopathologie

Les données pédiatriques ont été recueillies à partir de la base de données CYMEPEDIA regroupant les informations concernant le suivi post-natal des enfants ayant eu une séroconversion anténatale à CMV et ont concerné :

- L'examen clinique néonatal et les examens paracliniques réalisés lors du séjour à la maternité : numération formule sanguine, échographie transfontanellaire (ETF), fond d'œil, potentiels évoqués auditifs (PEA)
- Le suivi pédiatrique à long terme : la durée du suivi pédiatrique, l'existence d'une surdité ou de trouble neurologique

- Diagnostic de primo-infection à CMV

Le diagnostic de séroconversion a été basé sur le dosage des immunoglobulines (Ig) de type M et de type G. Le terme de primo-infection a été estimé sur la recherche d'une symptomatologie clinique à l'interrogatoire. En l'absence de symptomatologie au moment de l'infection par le CMV, le terme de séroconversion a été déterminé arbitrairement entre la date de la dernière sérologie négative et la date de la première sérologie positive. De plus, une avidité des IgG inférieure à 10% a permis de dater la primo-infection dans les trois semaines précédant la sérologie ayant servi au dosage de l'avidité.

L'infection fœtale a été confirmée par une amniocentèse réalisée au moins 6 semaines après la primo-infection et à partir de 20SA.

- Modalités du suivi anténatal

Les fœtus ayant une charge virale positive dans le liquide amniotique ont été suivis dans le service de diagnostic anténatal de l'hôpital Necker. La recherche de l'ADN du CMV dans le

liquide amniotique a été réalisée soit en cas de séroconversion soit en cas de signe échographique pouvant être secondaire à une infection anténatale à CMV. Selon les recommandations (12,17,18,23), elle a été réalisée après 20SA, terme auquel le fœtus commence à uriner in utero, et au moins 6 semaines après la date présumée d'infection maternelle ce qui permet d'avoir une sensibilité autour de 90-95% (36).

Un prélèvement de sang fœtal au niveau de la veine ombilicale (PSF) a été proposé aux patientes en cas de charge virale positive dans le liquide amniotique, après information des patientes sur les risques du prélèvement. La charge virale d'ADN du CMV ainsi que la numération plaquettaire ont été mesurées dans le sang fœtal. Le suivi échographique comprenait une échographie référent 2 fois par mois réalisée par un échographiste sénior.

- Indication de l'IRM fœtale et méthode de réalisation

Une IRM cérébrale fœtale a été réalisée entre 30SA et 34SA ou avant, en cas de lésion cérébrale suspectée à l'échographie. Les examens ont été analysés par les radiologues de l'hôpital Necker, habitués à l'imagerie cérébrale anténatale et aux signes d'infection congénitale à CMV.

Les recommandations émises par la Société Française de Radiologie (41) précisent les modalités de sa réalisation. L'examen doit comporter des coupes dans les 3 plans de l'espace : coupes sagittales, coupes axiales si possible dans le plan entre la commissure antérieure et la commissure postérieure (bord supérieur de l'abouchement de l'aqueduc de Sylvius dans le troisième ventricule) et coupes frontales, en général parallèles au grand axe du tronc cérébral. Les séquences doivent être rapides et combinées dans les 3 plans de l'espace. Elles comprennent, au minimum, une pondération T2 à visée morphologique dans les 3 plans, une pondération T1 pour l'appréciation du signal du parenchyme (hémorragie, gliose) dans 1 plan (axial ou frontal). Selon la pathologie évoquée, une séquence axiale en diffusion peut être

réalisée à la recherche de dépôts d'hémosidérine. L'injection de produit de contraste (Gadolinium) n'est pas recommandée.

La sédation maternelle n'est pas indispensable (basée en général sur l'administration per os de benzodiazépines).

- Place du traitement anténatal par Valacyclovir

Un traitement par Valacyclovir à la dose de 8g/jour par voie orale a été proposé aux patientes si la charge virale d'ADN du CMV mesurée dans le sang fœtal était supérieure à 3000 copies/ml et/ou la numération plaquettaire était inférieure à 100 000 plaquettes/dL et/ou en cas d'anomalie non sévère à l'échographie. Le traitement a été administré jusqu'à l'accouchement. Les fonctions rénales et hépatiques des patients ont été surveillées régulièrement en raison du risque d'effet indésirable du Valacyclovir. Après la publication des résultats de l'essai thérapeutique de phase 2 CYMEVAL II (42), ce traitement a été proposé aux patientes avec une charge virale positive dans le liquide amniotique.

- Place de l'interruption médicale de grossesse

Une IMG pouvait être demandée par le couple, quel que soit le terme de la grossesse, en cas d'anomalie échographique ou à l'IRM suggérant une probabilité élevée que l'enfant à naître soit atteint d'une affection d'une particulière gravité reconnue comme incurable au moment du diagnostic (Article L2213-1 du code de santé publique). La demande d'IMG était examinée par une équipe pluridisciplinaire au sein d'un centre pluridisciplinaire de diagnostic prénatal. L'interruption volontaire d'une grossesse peut, à toute époque, être pratiquée si deux médecins membres d'une équipe pluridisciplinaire attestent qu'il existe une forte probabilité que l'enfant à naître soit atteint d'une affection d'une particulière gravité reconnue comme incurable au moment du diagnostic.

Une autopsie a été proposée au couple en cas d'IMG. Les fœtus ont été considérés comme symptomatiques à la naissance en cas d'anomalies cérébrales manifestes telles qu'une

microcéphalie, une ventriculomégalie, une nécrose de la substance blanche en association avec des lésions diffuses de vascularite ou une encéphalite, retrouvées à l'examen histopathologique ou en cas d'atteinte de plusieurs organes cibles de l'infection à CMV.

- Définition du statut symptomatique ou asymptomatique des enfants à la naissance

Au cours du séjour à la maternité, les signes d'infection à CMV ont été recherchés chez les enfants au cours d'un examen clinique et de différents examens paracliniques (numération formule sanguine, bilan hépatique, potentiels évoqués auditifs, échographie transfontanellaire et fond d'œil).

Pour différencier les enfants symptomatiques des enfants asymptomatiques, nous avons utilisé la classification utilisée par Kimberlin et al. (20) et reprise dans la publication de Leruez-Ville et al. (43). Un enfant était considéré comme asymptomatique en cas d'examen clinique et d'examens paracliniques normaux. Les enfants étaient considérés comme symptomatiques à la naissance en cas d'examen clinique retrouvant des anomalies telles qu'un retard de croissance, des pétéchies, un purpura, une microcéphalie, des crises convulsives, une hypotonie, une succion anormale, une hépatosplénomégalie ou un déficit auditif ; et/ou d'anomalies cérébrales sévères à l'échographie transfontanellaire telles que de multiples calcifications intracérébrales, une hyperéchogénicité périventriculaire ou une ventriculomégalie supérieure à 15mm ; et/ou d'une perturbation du bilan biologique telle qu'une thrombopénie.

Les enfants ayant un examen clinique normal et des anomalies mineures à l'échographie transfontanellaire (ventriculomégalie inférieure à 15mm, hyperéchogénicité des vaisseaux lenticulostriés et pseudo kystes de la zones germinative) n'étaient pas considérés comme symptomatiques.

- Modalités du suivi post-natal

Seuls les enfants nés vivants ont été analysés pour l'évaluation de la symptomatologie à long terme. Les enfants avaient un suivi pédiatrique régulier avec un premier examen à l'âge de 4 mois. Le développement neurologique, la psychomotricité et l'audition ont été évalués à chaque consultation.

- Analyse statistique

Le T test de Student et le test de Mann-Whitney ont été utilisés pour l'analyse des variables continues et le test du χ^2 et le test de Fisher ont été utilisés pour les variables qualitatives.

Les valeurs de $p < 0,05$ étaient considérées comme statistiquement significatives.

Les données ont été recueillies dans le logiciel EXCEL (Microsoft) et le logiciel GraphPad Prism 8 a été utilisé pour effectuer les analyses statistiques.

Résultats

▪ Inclusion des patientes

Comme indiqué dans la **figure 3**, 347 amniocentèses pour séroconversion CMV ont été faites entre janvier 2009 et janvier 2018.

Parmi les 136 amniocentèses positives (39,2%), 25 patientes ont été exclues en raison soit d'une séroconversion au 3^{ème} trimestre, soit d'un manque d'information sur l'issue néonatale, soit d'une séroconversion secondaire. Sur les 111 fœtus analysés, 78 séroconversions du premier trimestre (60,8%) et 33 séroconversions du 2^{ème} trimestre (29,7%) ont été retrouvées. Une différence significative en termes d'issue de grossesse a été retrouvée entre les séroconversions du premier trimestre et les séroconversions du 2^{ème} trimestre ($p=0,001$). En effet, on dénombrait moins de naissances vivantes et plus d'IMG parmi les séroconversions du premier trimestre que parmi les séroconversions du 2^{ème} trimestre (58 (74,4%) versus 31 (93,9%) respectivement pour les naissances vivantes et 18 (23,1%) versus 0 respectivement pour les IMG).

Parmi les 211 amniocentèses avec une charge virale négative dans le liquide amniotique (64,1%), 24 patientes ont été exclues en raison soit d'un terme de séroconversion imprécis, soit d'une séroconversion au 3^{ème} trimestre de la grossesse, soit d'une infection secondaire. Sur les 188 fœtus inclus, le poids de naissance n'a pas pu être récupéré pour 42 fœtus. Sur les 146 fœtus analysés, 126 séroconversions du premier trimestre (86,3%) et 20 séroconversions du 2^{ème} trimestre (23,7%) ont été retrouvées. Il y avait significativement plus de séroconversion du premier trimestre dans le groupe des amniocentèses négatives par rapport au groupe des amniocentèses positives ($p=0,002$).

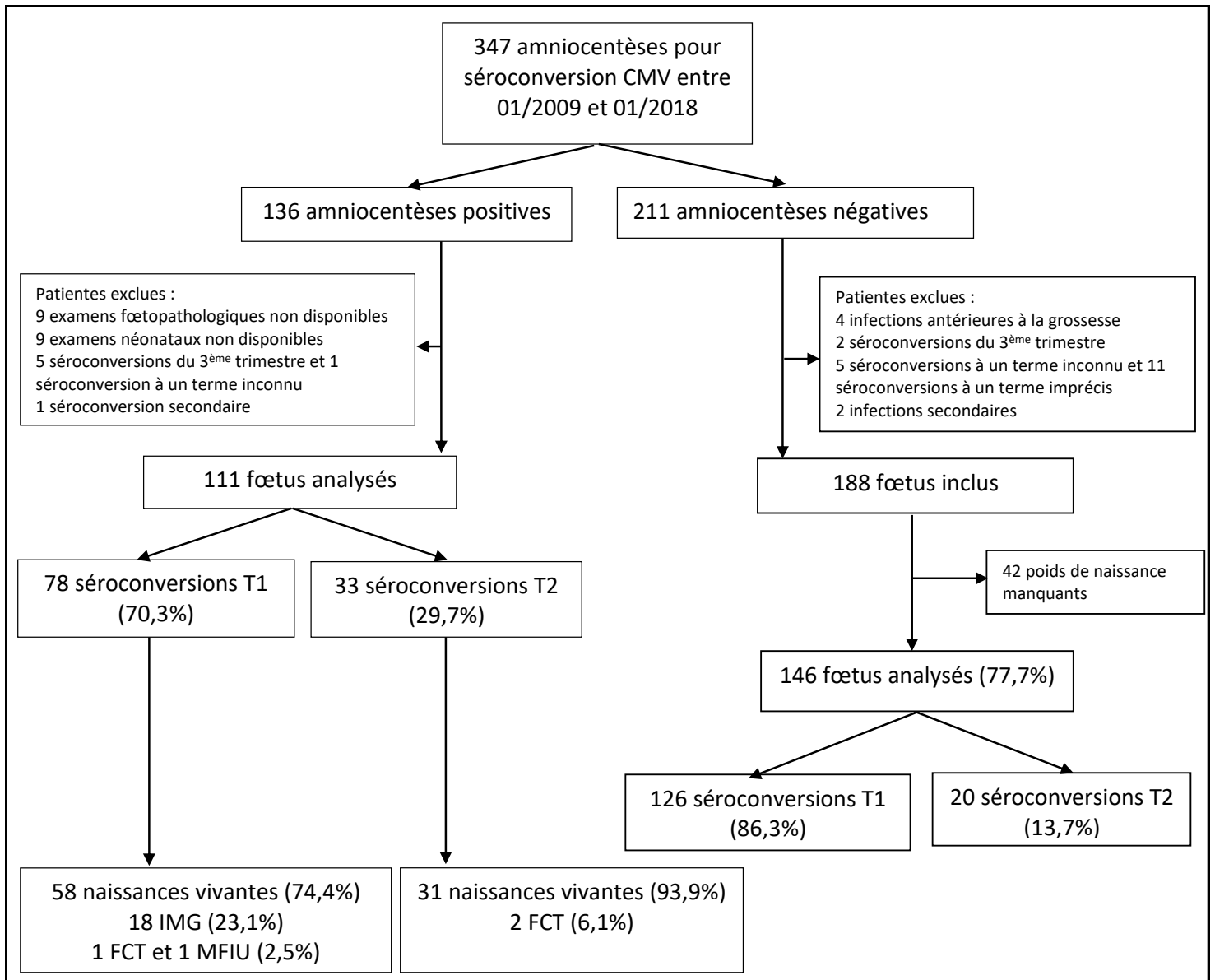


Figure 3 : Flow chart des patientes

IMG : Interruption Médicale de Grossesse ; MFIU : Mort Fœtale In Utero ; FCT : Fausse Couche tardive

- Issues néonatales et à long terme en cas d'infection congénitale à CMV après primo-infection maternelle du second trimestre
 - Caractéristiques des patientes

Les caractéristiques de la population totale ainsi que les caractéristiques des patientes en fonction de la symptomatologie néonatale à la naissance ont été décrites dans le **tableau 2**.

Dans cette analyse, nous avons considéré uniquement les fœtus infectés après primo-infection maternelle du second trimestre de la grossesse, soit entre 14SA et 27SA inclus. Cette cohorte était composée de 31 patientes dont 2 grossesses gémellaires avec les 2 fœtus infectés (une grossesse gémellaire monochoriale biamniotique et une grossesse gémellaire monochoriale monoamniotique).

L'âge maternel moyen était de 30,8 ans (Interquartile IQ 28,0-34,0). Le terme de séroconversion moyen était de 18,3SA (IQ 15,5-21,0). Le terme moyen de réalisation de l'amniocentèse était de 28,5 (IQ 24,5-32,1) et respectait les recommandations sur la réalisation de l'amniocentèse au moins 6 semaines après la date présumée d'infection maternelle.

La charge virale dans le liquide amniotique et le sang fœtal ainsi que la numération plaquettaire dans le sang fœtal n'étaient significativement pas différentes entre les fœtus symptomatiques et les fœtus asymptomatiques à la naissance (6,3 (IQ 5,8-6,9) vs. 6,2 (IQ 5,5-6,8), $p=1$ pour la charge virale dans le liquide amniotique ; 3,9 (IQ 3,7-4,1) vs. 4,4 (3,8-4,7), $p=0,29$ pour la charge virale dans le sang fœtal et 202,3 (190,5-211,5) vs 172,9 (134,0-197,0), $p=0,37$ pour la numération plaquettaire). Dans cette cohorte, seuls 2 fœtus avaient une charge virale dans le sang supérieure à 5 log/ml (5,2 pour le fœtus 24 et 5,9 pour le fœtus 14) et 1 fœtus avait une thrombopénie sévère inférieure à 100 000 plaquettes/ml (35 000 plaquettes/ml pour le fœtus 14).

Le traitement par Valacyclovir en anténatal a été prescrit dans 60,6% des cas. Il n'y avait pas d'influence sur le pronostic néonatal dans cette cohorte ($p=0,39$).

L'IRM anténatale a été réalisée chez 29 fœtus (87,9%). Sur les 24 IRM réalisées chez les fœtus asymptomatiques, un compte-rendu n'a pu être retrouvé.

Les anomalies à l'imagerie anténatale (échographie et IRM) étaient des facteurs pronostic significatifs. En effet, les fœtus symptomatiques à la naissance avaient significativement plus d'anomalies échographiques (100% vs. 46,2% ; $p=0,01$) et d'anomalies à l'IRM (80,0% vs. 19,2% ; $p=0,003$) que les fœtus asymptomatiques à la naissance.

Le terme d'accouchement en cas de naissance vivante n'était pas significativement différent entre les deux groupes (39,3 (38,7-40,1) vs. 38,6 (38,1-39,6) respectivement ; $p=0,37$). Il n'y a pas eu d'accouchement prématuré dans cette cohorte, à l'exception de la patiente avec la grossesse gémellaire monochoriale monoamniotique qui a accouché à 22SA+4j dans un contexte de chorioamniotite après rupture prématurée des membranes à 21SA+4j.

Le suivi pédiatrique à long terme était disponible pour 29 des 31 naissances vivantes (93,5%). Concernant les deux données manquantes, un fœtus a eu une IRM cérébrale normale à 4 mois mais a été perdu de vue et un fœtus avait un suivi inférieur à 4 mois au moment de l'arrêt du recueil de données. Le suivi moyen était de 23,0 mois (12,0-31,0) pour les fœtus symptomatiques à la naissance et de 18,1 mois (7,0-24,0) pour les fœtus asymptomatiques à la naissance.

A long terme, les enfants étaient asymptomatiques après infection congénitale à CMV après primo-infection maternelle du second trimestre.

Tableau 2: Caractéristiques des patientes ayant eu une primo-infection du second trimestre de la grossesse en fonction de la symptomatologie des fœtus à la naissance

| | Séroconversion T2 n=33 (29,7%) | Symptomatique n=7 (21,2%) | Asymptomatique n=26 (78,8%) | p |
|---|-----------------------------------|------------------------------|--------------------------------|--------------|
| Age maternel moyen (en années) | 30,8 (28,0-34,0) | 30,6 (29,4-30,6) | 28,0 (24,4-32,0) | 0,28 |
| Terme de séroconversion (en SA) | 18,3SA (IQ 15,5-21,0) | 19,0 (16,3-21,5) | 18,3 (15,5-21,0) | 0,72 |
| Terme moyen de réalisation de l'amniocentèse (en SA) | 28,5 (24,5-32,1) | 30,6 (29,4-30,6) | 28,0 (24,4-32,0) | 0,28 |
| Charge virale CMV dans liquide amniotique (en log/ml) | 6,2 (5,5-6,9) | 6,3 (5,8-6,9) | 6,2 (5,5-6,8) | 1 |
| Nombre de PSF réalisée n (%) | 26 (78,8) | 5 (73,0) | 21 (80,8) | 0,62 |
| Terme moyen de réalisation de la PSF (en SA) | 29,1 (24,4-32,6) | 29,1 (28,8-31,6) | 29,2 (24,7-32,6) | 0,46 |
| Charge virale CMV dans sang fœtal (en log/ml) | 4,3 (3,8-4,7) | 3,9 (3,7-4,1) | 4,4 (3,8-4,7) | 0,29 |
| Nombre moyen de plaquettes dans le sang fœtal (en 10 ⁹ /l) | 177,3 (136,8-205,3) | 202,3 (190,5-211,5) | 172,9 (134,0-197,0) | 0,37 |
| Traitement par Valacyclovir n (%) | 20 (60,6) | 3 (42,9) | 17 (65,4) | 0,39 |
| Suivi échographique, n (%) : | | | | |
| -Aucune anomalie échographique | 14 (42,4) | 0 | 14 (53,8) | 0,01 |
| - Echographie anormale | 19 (57,6) | 7 (100) | 12 (46,2) | |
| Patientes ayant eu une IRM n (%) | 29 (87,9) | 5 (73,0) | 24 (92,3) | 0,19 |
| ✓ Terme moyen de réalisation de l'IRM (en SA) | 32,8 (32,0-33,8) | 34,1 (32,3-35,3) | 32,5 (31,7-33,1) | 0,14 |
| Résultats de l'IRM, n (%) : | | | | |
| - IRM normale | 25 (89,3) | 1 (20,0) | 21 (80,8) | 0,003 |
| - IRM anormale | 3 (10,7) | 4 (80,0) | 2 (19,2) | |
| Terme de naissance moyen des naissances vivantes (en SA) | 38,7 (38,0-39,6) | 39,3 (38,7-40,1) | 38,6 (38,1-39,6) | 0,37 |
| Nombre de suivis à long terme disponibles pour les naissances vivantes, n (%) | 29 (93,5) | 5 (100) | 24 (92,3) | 1 |
| Suivi pédiatrique moyen (en mois) | 18,9 (8,3-24,0) | 23,0 (12,0-31,0) | 18,1 (7,0-24,0) | 0,63 |
| Symptomatologie à long terme parmi les naissances vivantes, n (%) | 0 | 0 | 0 | - |

Les résultats sont exprimés en moyenne (interquartile) sauf indication contraire.

PSF : Ponction de sang fœtal ; CMV : cytomégalo virus ; IRM : Imagerie par résonance magnétique

○ Description de la symptomatologie à la naissance et à long terme

La symptomatologie des enfants après primo-infection maternelle du second trimestre a été décrite dans le **tableau 3**.

Le symptôme le plus fréquent à la naissance était l'hypotrophie inférieure au 5^{ème} percentile qui touchait 57,1% des fœtus.

Des anomalies cérébrales, visualisées par l'échographie transfontanellaire, étaient présentes chez 2 enfants à type de kyste cérébral isolé pour l'un et de kyste cérébral unique associé à une hémorragie intra-ventriculaire de grade 1. Ces anomalies de l'ETF n'étaient pas sévères et n'entraient pas dans la définition des anomalies de l'ETF. Ces 2 enfants étaient symptomatiques en raison de leur hypotrophie <5^{ème} percentile.

Une splénomégalie clinique associée à une hypotrophie inférieure au 10^{ème} percentile était retrouvée chez un enfant.

Deux décès néonataux ont été observés. Malgré l'atteinte multi viscérale (inclusions virales typiques du CMV) confirmée par l'examen de fœtopathologie, ces décès sont secondaires à une prématurité extrême causée par une complication obstétricale dans le cadre d'une grossesse gémellaire monochoriale monoamniotique.

Aucun symptôme à long terme n'a été observé chez ces enfants.

Tableau 3 : Symptomatologie des enfants à la naissance et à long terme après séroconversion maternelle du second trimestre

| Trimestre de séroconversion | Symptômes cliniques, anomalies à l'ETF, anomalies biologiques |
|---------------------------------------|--|
| Symptomatologie à la naissance | |
| 2 ^{ème} trimestre | <ul style="list-style-type: none"> ✓ Fœtus 4 : hypotrophie <5^{ème} percentile, Kyste cérébral droit à l'ETF ✓ Fœtus 9 : hypotrophie <5^{ème} percentile, ETF normale ✓ Fœtus 12, 13 : FCT à 22SA+4j dans un contexte de grossesse gémellaire monochoriale monoamniotique. Atteinte multi viscérale en fœtopathologie (inclusion virales typiques du CMV au niveau des glandes surrénales, des reins, des poumons. Altération arachnoïdienne épendymaire et vasculaire avec remaniement du ruban cortical) ✓ Fœtus 20 : hypotrophie <10^{ème} percentile avec splénomégalie, ETF normale ✓ Fœtus 30 : hypotrophie <5^{ème} percentile, HIV grade 1 unilatérale et kyste du cervelet à l'ETF ✓ Fœtus 32 : hypotrophie <5^{ème} percentile, ETF normale |
| Symptomatologie au long cours | |
| 2 ^{ème} trimestre | ✓ Aucun |

RCIU : Retard de croissance intra-utérin ; ETF : Echographie transfontanellaire ; PEA : Potentiel évoqué auditif ; HIV : Hémorragie intra-ventriculaire

- Sémiologie échographique en cas de séroconversion du 2^{ème} trimestre

- Description de la population

Vingt-six patientes (83,9%) ont été adressées pour séroconversion pour le CMV sans anomalie échographique dépistée. Deux patientes (6,5%) ont été adressées pour signes échographiques dans le contexte d'une séroconversion. Deux patientes (6,5%) ont été adressées pour anomalies échographiques sans diagnostic de séroconversion établie. Une patiente présentant une grossesse gémellaire monochoriale monoamniotique a été adressée pour séroconversion CMV dans un contexte de complication obstétricale (anamnios secondaire à une rupture prématurée des membranes à 21SA+4j).

Vingt-trois fœtus (69,7%) ont été suivis, sur le plan échographique, dès le 2^{ème} trimestre dans le service de diagnostic anténatal de l'hôpital Necker. Deux fœtus (6,1%) ont été suivis uniquement au 2^{ème} trimestre en raison d'un accouchement prématuré à 22SA+4j dans un contexte de chorioamniotite post rupture prématurée des membranes. Dix fœtus (30,3%) ont été suivis uniquement à partir du 3^{ème} trimestre dans le service de diagnostic anténatal de l'hôpital Necker.

- Description des signes échographiques

Les signes échographiques observés chez les fœtus en fonction du trimestre de réalisation de l'échographie ont été reportés dans le **tableau 4**.

Le suivi échographique au 2^{ème} trimestre était normal dans 65,2% des cas. Les signes retrouvés sont essentiellement extra-cérébraux, isolés (30,4%) ou en association (4,4%). Concernant les signes extra-cérébraux isolés, 6 fœtus avaient un intestin hyperéchogène et 1 fœtus avait des calcifications intra-hépatiques. Un intestin hyperéchogène et une hépatosplénomégalie étaient observés chez le fœtus ayant une association de signes extra-digestifs.

Le suivi échographique au 3^{ème} trimestre était normal dans 51,6% des cas. Parmi les fœtus ayant un suivi échographique normal au 3^{ème} trimestre, 2 avaient des anomalies extra-cérébrales

au 2^{ème} trimestre (intestin hyperéchogène isolé) qui ont régressées au 3^{ème} trimestre. Des signes extra-cérébraux isolés étaient observés chez 9 fœtus (29,0%) à type d'intestin hyperéchogène pour 4 fœtus et hépatosplénomégalie pour 5 fœtus. Des signes cérébraux isolés étaient observés chez un fœtus (3,2%) à type de ventriculomégalie unilatérale modérée mesurée à 11mm. Une association de signes échographiques a été observée chez 5 fœtus (16,1%) (Association de signes extra-cérébraux chez 2 fœtus et association de signes cérébraux et extra-cérébraux chez 3 fœtus).

○ Performances diagnostiques de l'échographie

Nous avons déterminé les performances diagnostiques de l'échographie dans la prédiction de symptômes cliniques néonataux. Les 2 fœtus décédés en période néonatale n'ont pas été inclus dans cette analyse.

Concernant l'échographie du 2^{ème} trimestre, il n'y avait pas de différence significative en termes de symptomatologie à la naissance entre les fœtus ayant des anomalies échographiques au 2^{ème} trimestre et les fœtus n'en ayant pas ($p=0,54$). La sensibilité (Sn) de l'échographie du 2^{ème} trimestre était de 50,0% (IC 95% 88,8- 91,1) et sa spécificité (Sp) de 76,5% (IC 95% 52,7-90,4). La valeur prédictive positive (VPP) était de 33,3% (IC 95% 59,2-70,0) et la valeur prédictive négative (VPN) de 86,7% (IC 95% 62,1-97,6).

Concernant l'échographie du 3^{ème} trimestre, les fœtus ayant des anomalies échographiques étaient significativement plus symptomatiques que les fœtus n'en ayant pas ($p=0,02$). La Sn était de 100% (IC 95% 56,6-100) et la Sp de 61,5% (IC 95% 42,5-77,6). La VPP était de 33,3% (IC 95% 15,2-58,3) et la VPN de 100% (IC 95% 80,6-100).

Concernant le suivi échographique, la Sn était de 100% (IC 95% 65,0-100) et la Sp de 53,8% (IC 95% 35,5-71,2). La VPP était de 36,8% (IC 95% 19,1-59,0) et la VPN de 100% (IC 95% 78,5-100).

- Corrélation entre la sémiologie de l'échographie anténatale et la sémiologie clinique et radiologique post natale

La sémiologie radiologique anténatale, post natale ainsi que la symptomatologie à la naissance de chaque fœtus a été décrite dans le **tableau 5**.

Sur les 10 hépatosplénomégalies diagnostiquées en anténatal, seul un fœtus a présenté une splénomégalie clinique. Les signes extra-cérébraux anténataux ont été confirmés pour seulement 10% des fœtus.

Sur les deux candélabres observés en anténatal, seul l'atteinte d'un fœtus a été confirmée sur l'échographie transfontanellaire réalisée en post natal. Au contraire, des candélabres ont été observés chez 3 enfants sur l'échographie transfontanellaire post natale alors que la morphologie cérébrale anténatale était normale. La ventriculomégalie unilatérale diagnostiquée en anténatal chez un fœtus a été confirmée en post natal et l'échographie transfontanellaire a également retrouvé des candélabres non visualisés en anténatal. Des anomalies kystiques ont été observées chez 5 fœtus en post natal (1 cas de kyste du cervelet, 1 cas de kyste cérébral isolé et 3 cas de kystes sous-épendymaires bilatéraux ou unique) alors qu'elles n'étaient pas connues en anténatal. La sémiologie cérébrale anténatale a été confirmée dans 66,7% (2 cas/3) des cas. Cependant, seulement 20,0% (2 cas/10) de la sémiologie cérébrale post natale avait été diagnostiquée en anténatal. Aucune des anomalies retrouvées à l'échographie transfontanellaire post natale n'était sévère selon la classification utilisée pour classer la symptomatologie des enfants à la naissance.

Tableau 4 : Anomalies échographiques observées au cours de la grossesse en cas de séroconversion CMV au 2ème trimestre

EC : signes extra-cérébraux ; C : signes cérébraux

HI : intestin hyperéchogène ; HSM : hépatosplénomégalie ; HE : hyperéchogénicité ; VMG : ventriculomégalie ; PMG ; Placentomégalie ; SB : substance blanche ; RCIU :

Retard de croissance intra-utérin

Pour la description de la symptomatologie néonatale, seuls les enfants ayant survécu ont été pris en compte.

| Type d'anomalie échographique | 2 ^{ème} trimestre n=23 fœtus | | | | 3 ^{ème} trimestre n=31 fœtus | | | | |
|----------------------------------|--|-----------|----------------------|--|--|-----------|----------|-----------------|---|
| | Aucune | EC isolée | Association signe EC | Détail anomalies échographiques | Aucune | EC isolée | C isolée | Signes associés | Détail anomalies échographiques |
| Population totale, n (%) | 15 (65,2) | 7 (30,4) | 1 (4,4) | 6 HI isolés ; 1 calcification intra-hépatique isolée 1 HI + HSM | 16 (51,6%) | 9 (29,0) | 1 (3,2) | 5 (16,1) | 4 HI isolé ; 5 HSM isolée ; 1 VMG unilatérale isolée 1 HSM + ascite + candélabre + HE périventriculaire 1 HI + HSM + PMG + candélabre 1 HI + HSM 1 PMG + candélabre + HE SB 1 HSM + RCIU |
| Symptomatologie néonatale, n (%) | 2 (13,3) | 2 (28,6) | 0 | 2 HI isolés | 0 | 4 (44,4) | 0 | 1 (20,0) | 1 HI isolé ; 3 HSM isolée 1 HSM + RCIU |

Tableau 5: Description de la sémiologie radiologique anténatale et post natale

| Fœtus n° | Terme séroconversion maternelle | Morphologie échographique | IRM foetale | ETF post-natale | Symptomatologie à la naissance/long terme |
|----------|---------------------------------|--|---|-------------------------------------|--|
| 1 | 17SA | 34SA+6j: SMG mesurée à 44mm sur une coupe axiale | Normale | Kystes sous-épendymaires bilatéraux | Asymptomatique/Asymptomatique. Suivi 12 mois |
| 2 | 17SA | Normale | Normale | | Asymptomatique/Asymptomatique. Suivi 12 mois |
| 3 | 16-18SA | Normale | Normale | Candélabres bilatéraux | Asymptomatique/Asymptomatique. Suivi 36 mois |
| 4 | 23SA | 31SA+4j: SMG | Normale | Kyste cérébral droit | hypotrophie <5 ^{ème} percentile/Asymptomatique. Suivi 12 mois |
| 5 | 21SA | Normale | Normale | | Asymptomatique/Asymptomatique. Suivi 24 mois |
| 6 | 14SA | Normale | Normale | | Asymptomatique/Asymptomatique. Suivi 18 mois |
| 7 | T2 | 32SA+2j: Ascite avec ACM à 1,57MoM; 33SA+3: ascite, HSMG, œdème préfrontal, cloison au niveau cavum, calcification des thalamis; 33SA+5j: hyperéchogénicité de la base des ventricules; 37SA+5j: morphologie normale | 35SA+3j: hypersignal de la substance blanche dans les limites de la normale, HSMG mesurée à 53mm en coupe sagittale, ascite | | Asymptomatique/Asymptomatique. Suivi 42 mois |
| 8 | 16SA | Normale | Normale | | Asymptomatique/Asymptomatique. Suivi 6 mois |
| 9 | 13-22SA | 28SA+3j: IH; 30SA+3j: RAS; 33SA+3j: HSMG; 35SA+3j: RAS | Normale | | hypotrophie <5 ^{ème} percentile/Asymptomatique. Suivi 48 mois |
| 10 | 14SA | 27-29SA: IH; 31SA: RAS; 35SA+1j: IH; 39SA: RAS | Normale | Candélabres bilatéraux | Asymptomatique/Asymptomatique. Suivi 12 mois |
| 11 | 16SA | Normale | 34SA+3j: hypersignal de la substance blanche dans les limites de la normale | Kystes sous-épendymaires | Asymptomatique/Asymptomatique. Suivi 6 mois |
| 12 | 15-16SA | 18SA+6j: IH Grossesse gémellaire monochoriale monoamniotique | NA | | Rupture des membranes à 21SA+4j. Accouchement à 22SA+4j dans un contexte de chorioamniotite Atteinte multi viscérale en fœtopathologie (inclusion virales typiques du CMV au niveau des glandes surrénales, des reins, des poumons. Altération arachnoïdienne épendymaire et vasculaire avec remaniement du ruban cortical) |
| 13 | 15-16SA | 18SA+6: calcifications hépatiques Grossesse gémellaire monochoriale monoamniotique | NA | | |
| 14 | 15SA | 24SA+6j-26SA+6j: IH | Normale | | Asymptomatique/Asymptomatique. Suivi 4 mois |
| 15 | 17SA | IH | NA | | Asymptomatique/Asymptomatique. Suivi 18 mois |

| Fœtus n° | Terme séroconversion maternelle | Morphologie échographique | IRM foetale | ETF post-natale | Symptomatologie à la naissance/long terme |
|----------|---------------------------------|--|--|---|--|
| 16 | 15SA | Normale | Normale | | Asymptomatique/Asymptomatique. Suivi 22 mois |
| 17 | 23SA | 30SA+5j: HSMG, IH, placenta 40mm d'épaisseur et candélabres. RAS ensuite | Normale | Candélabres bilatéraux | Asymptomatique/Asymptomatique. Suivi 24 mois |
| 18 | T2 | 34SA: SMG mesurée à 46mm sur une coupe axiale | NA | | Asymptomatique/Asymptomatique. Suivi 19 mois |
| 19 | 21SA | 32SA+6j: IH; HMG mesurée à 42mm en coupe sagittale. | Normale | | Asymptomatique/Asymptomatique. Suivi 4 mois |
| 20 | 16SA | 33SA+4j: HSMG, PMG | Normale | | Splénomégalie/Asymptomatique. Suivi 31 mois |
| 21 | 15SA | Normale | Normale | Kyste sous-épendymaire unique | Asymptomatique/Suivi <4 mois |
| 22 | 23SA | Normale | Normale | | Asymptomatique/Asymptomatique. Suivi 7 mois |
| 23 | 17SA | 24SA+5j: IH | Normale | | Asymptomatique/Asymptomatique. Suivi 24 mois |
| 24 | 24SA | 31SA+4j: PMG, candélabre, hyperéchogénicité zone germinative | Normale | | Asymptomatique/Asymptomatique. Suivi 22 mois |
| 25 | 24SA | Normale | NA | | Asymptomatique/Asymptomatique. Suivi 36 mois |
| 26 | 8-28SA | Normale | Normale | | Asymptomatique/Asymptomatique. Suivi 16 mois |
| 27 | 16SA | 32SA: VMG unilatérale 11mm; 35SA: normale | 34SA: VMG unilatérale 13mm | Asymétrie ventriculaire et candélabres bilatéraux | Asymptomatique/Asymptomatique. Suivi 36 mois |
| 28 | 25SA | Normale | Normale | | Asymptomatique/Asymptomatique. Suivi 24 mois |
| 29 | 20SA | Normale | Normale | Candélabre unilatéral | Asymptomatique/Asymptomatique. Suivi 24 mois |
| 30 | 23SA | 35SA+1: RCIU<3 ^{ème} percentile; 36SA+6j: HSMG | 37SA+6j: HMG mesurée à 53mm en coupe sagittale | HIV grade 1 et kyste du cervelet | hypotrophie <5 ^{ème} percentile/Asymptomatique. Suivi 6 mois |
| 31 | 18SA | Normale | Normale | | Asymptomatique/Perdu de vue |
| 32 | 17SA | 29SA+3j: IH; 31SA+3j IH grade 1, PMG | Normale | | hypotrophie <5 ^{ème} percentile/Asymptomatique. Suivi 18 mois |
| 33 | 15SA | 26SA+2j: IH, HSMG | Normale | | Asymptomatique/Asymptomatique. Suivi 4 mois |

ETF : échographie transfontanellaire ; HIV : hémorragie intra ventriculaire ; IH : intestin hyperéchogène ; HMG : hépatomégalie ; HSMG : hépatosplénomégalie ; PMG : placentomégalie ; RCIU : Retard de croissance intra utérin ; SMG : splénomégalie ; VMG : ventriculomégalie

- Prévalence, évolution au cours de la grossesse et impact sur le pronostic néonatal des différents signes échographiques en cas de séroconversion du 2^{ème} trimestre

La prévalence des différents signes échographiques au cours de la grossesse ainsi que leur fréquence chez les fœtus symptomatiques à la naissance ont été reportés dans le **tableau 6**.

- Intestin hyperéchogène

Concernant l'intestin hyperéchogène, aucune différence significative n'a été observée entre la prévalence du signe au 2^{ème} trimestre et la prévalence du signe au 3^{ème} trimestre ($p=0,17$).

Au 2^{ème} trimestre, l'intestin hyperéchogène était un signe majoritairement isolé (6 fœtus versus 1 fœtus ayant aussi une hépatosplénomégalie). Ce signe a persisté au jusqu'au début du 3^{ème} trimestre chez 3 fœtus et a régressé chez 3 fœtus. Il n'y avait pas de différence significative en termes de symptomatologie à la naissance entre les fœtus ayant un intestin hyperéchogène et les fœtus n'en ayant pas au 2^{ème} trimestre ($p=0,57$) ni entre les fœtus ayant un intestin hyperéchogène isolé et les fœtus ayant un intestin hyperéchogène associé à un autre signe ($p>0,99$).

Au 3^{ème} trimestre, l'intestin hyperéchogène était isolé dans 4 cas, associé à une anomalie extra-cérébrale dans 1 cas (hépatosplénomégalie) et associé à des anomalies extra-cérébrales et cérébrales dans 1 cas (hépatosplénomégalie, placentomégalie et candélabres).

Il n'y avait pas de différence significative en termes de symptomatologie à la naissance entre les fœtus ayant un intestin hyperéchogène et les fœtus n'en ayant pas ($p>0,99$) ni entre les fœtus ayant un intestin hyperéchogène isolé et les fœtus ayant un intestin hyperéchogène associé à un autre signe ($p>0,99$).

En cas d'intestin hyperéchogène isolé, la Sn est de 40,0% (IC95% 11,8-76,9), la Sp de 80,8% (IC95% 62,1-91,5), la VPP de 28,6% (IC95% 8,2-64,1) et la VPN de 87,5% (IC95% 69,0-95,7).

- Hépatosplénomégalie

Concernant l'hépatosplénomégalie, ce signe était significativement moins observé au 2^{ème} trimestre qu'au 3^{ème} trimestre (4,3% versus 29,0% ; p=0,03).

Au 2^{ème} trimestre, ce signe était associé à un intestin hyperéchogène dans 1 cas uniquement et n'a pas été retrouvé au 3^{ème} trimestre.

Au 3^{ème} trimestre, l'hépatosplénomégalie était isolée dans 5 cas, associée à des anomalies extra-cérébrales dans 2 cas (intestin hyperéchogène pour l'un ; RCIU pour l'autre) et associée à des anomalies cérébrales et extra-cérébrales dans 2 cas (intestin hyperéchogène, ascite, hépatosplénomégalie, hyperéchogénicité périventriculaire et candélabre pour l'un ; intestin hyperéchogène, placentomégalie et candélabre pour l'autre). Sur les 9 fœtus présentant une hépatosplénomégalie au 3^{ème} trimestre, 4 étaient symptomatiques à la naissance (44,4%).

Il y avait une différence significative en termes de symptomatologie à la naissance entre les fœtus ayant une hépatosplénomégalie et les fœtus n'ayant pas d'hépatosplénomégalie au 3^{ème} trimestre (44,4% versus 4,6% respectivement, p=0,02). Toutefois, il n'y avait pas de différence significative en termes de symptomatologie à la naissance entre les formes isolées et les formes associées à un autre signe cérébral ou extra-cérébral (p=0,52).

En cas d'hépatosplénomégalie isolée, la Sn est de 60,0% (IC95% 23,1-88,2), la Sp de 92,3% (IC95% 75,9-97,9), la VPP de 60,0% (IC95% 23,1-88,2) et la VPN de 92,3% (IC95% 75,9-97,9).

- Candélabres

Concernant les candélabres, ce signe a été observé uniquement au 3^{ème} trimestre avec une prévalence de 9,7%. Ce signe n'a jamais été isolé : dans 1 cas, il était associé à des anomalies extra-cérébrales (intestin hyperéchogène, hépatosplénomégalie et placentomégalie) et dans 2 cas, il était associé à des anomalies extra-cérébrales et cérébrales (intestin hyperéchogène, ascite, hépatosplénomégalie et hyperéchogénicité périventriculaire pour l'un ; placentomégalie

et hyperéchogénicité de la substance blanche pour l'autre). Aucun des fœtus n'était symptomatique à la naissance.

Tableau 6 : Evolution de la prévalence des signes échographiques au cours de la grossesse et de leur fréquence chez les fœtus symptomatiques à la naissance en cas de séroconversion du 2^{ème} trimestre

| Type d'anomalie échographique | 2 ^{ème} trimestre n=23 fœtus | | 3 ^{ème} trimestre n=31 fœtus | | |
|----------------------------------|--|----------------|--|----------------|------------------|
| | Signe isolé | Association EC | Signe isolé | Association EC | Association C+EC |
| Intestin hyperéchogène | | | | | |
| Population totale, n (%) | 6 (26,1) | 1 (4,4) | 4 (12,9) | 1 (3,2) | 1 (3,2) |
| Symptomatologie néonatale, n (%) | 2 (33,3) | 0 | 1 (50,0) | 0 | 0 |
| Hépatosplénomégalie | | | | | |
| Population totale, n (%) | 0 | 1 (4,3) | 5 (16,1) | 2 (6,5) | 2 (6,5) |
| Symptomatologie néonatale, n (%) | - | 0 | 3 (60,0) | 1 (50,0) | 0 |
| Candélabres | | | | | |
| Population totale, n (%) | | | 0 | 1 (3,2) | 2 (6,5) |
| Symptomatologie néonatale, n (%) | | | - | 0 | 0 |

EC : signes extra-cérébraux ; C : signes cérébraux

Pour la description de la symptomatologie néonatale, seuls les enfants ayant survécu ont été pris en compte.

▪ Sémiologie IRM en cas de séroconversion du 2^{ème} trimestre

Sur les 29 IRM réalisées, seules trois IRM étaient anormales (10,7%). Les anomalies présentées à l'IRM sont résumées dans le **tableau 7**.

Pour le fœtus 7, on retrouvait une hépatomégalie mesurée à 53mm en coupe sagittale associée à un hypersignal de la substance blanche et à une ascite sur l'IRM réalisée à 35SA+3j. Cette sémiologie était concordante avec l'échographie réalisée au même terme qui retrouvait une hépatomégalie et une ascite en amélioration. Les échographies de 34SA+5j et 37SA+5j ne retrouvaient pas d'anomalie cérébrale.

Pour le fœtus 27, une ventriculomégalie unilatérale mesurée à 13mm a été observée sur l'IRM réalisée à 34SA. Cette ventriculomégalie avait été mesurée à 11mm sur l'échographie de 32SA puis n'avait pas été retrouvée à 35SA.

Pour le fœtus 30, une hépatomégalie mesurée à 53mm en coupe sagittale a été observée sur l'IRM réalisée à 37SA+6j. Cette hépatomégalie avait également été retrouvée au cours du suivi échographique anténatal à 36SA+6j et avait également été mesurée à 53mm.

Concernant ces trois fœtus, l'IRM et l'échographie retrouvaient une sémiologie semblable.

Sur les trois IRM anormales, seul le fœtus ayant l'hépatomégalie isolée était symptomatique à la naissance (hypotrophie <5^{ème} percentile ; kyste du cervelet isolé et hémorragie intraventriculaire de grade 1).

La Sn de l'IRM en cas de séroconversion du 2^{ème} trimestre était de 80,0% (IC 95% 37,6-96,4) et la Sp était de 91,3% (IC 95% 73,2-97,6). La VPP était de 66,7% (IC 95% 30,0-90,3) et la VPN était de 95,5% (IC 95% 78,2-99,2).

Tableau 7: Anomalies retrouvées à l'IRM anténatale en cas de séroconversion du 2ème trimestre

| | IRM normale | IRM anormale | Détail anomalie IRM |
|--------------------------------|-------------|--------------|--|
| Population totale, n (%) | 25 (89,3) | 3 (10,7) | Fœtus 7 : hypersignal de la substance blanche dans les limites de la normale, HMG, ascite Fœtus 27 : VMG unilatérale à 13mm Fœtus 30 : HMG |
| Symptomatologie néonatale, (%) | 4 (16,0) | 1 (33,3) | Fœtus 30 : HMG |

HMG : hépatomégalie ; VMG : ventriculomégalie

- Prévalence des retards de croissance intra-utérin (RCIU) en cas de primo-infection maternelle par le CMV et impact sur la symptomatologie à la naissance et à long terme

Pour cette analyse, nous avons considéré la totalité de la population décrite dans le flow chart composée des 111 fœtus avec une amniocentèse positive (78 séroconversions maternelles du premier trimestre et 33 séroconversions maternelles du deuxième trimestre) et des 146 fœtus avec une amniocentèse négative (126 séroconversions du premier trimestre et 20 séroconversions du deuxième trimestre).

Le RCIU était défini comme une estimation du poids fœtal à l'échographie inférieure au 10^{ème} percentile, calculée avec la formule de Hadlock. La prévalence du RCIU en fonction du résultat de l'amniocentèse et du terme de séroconversion maternelle ainsi que les issues néonatales et à long terme ont été décrites dans la **figure 4** et le **tableau 8**.

Dix-sept cas de RCIU ont été diagnostiqués dans cette cohorte. Le RCIU était significativement moins fréquent en cas d'amniocentèse négative (2,1%) par rapport aux amniocentèses positives (12,6%) ($p=0,001$). Il n'y avait pas de différence significative de prévalence du RCIU en fonction du terme de séroconversion maternelle (7,4% en cas de séroconversion du premier trimestre et 3,8% en cas de séroconversion du deuxième trimestre, $p=0,54$). Cependant, si on considère uniquement les fœtus infectés, on observe une tendance à l'augmentation de la prévalence des RCIU en cas de séroconversion du premier trimestre par rapport aux séroconversions du deuxième trimestre (16,7% vs. 3,0% respectivement ; $p=0,06$).

Le RCIU était associé à d'autres signes échographiques chez la totalité des fœtus avec une amniocentèse positive tandis qu'il était isolé chez les fœtus avec une amniocentèse négative. Tous les RCIU diagnostiqués en anténatal ont été confirmés à la naissance par une hypotrophie inférieure au 10^{ème} percentile.

En dehors de toute hypotrophie inférieure au 10^{ème} percentile isolée, 40 fœtus étaient symptomatiques dans cette cohorte. Le RCIU était un facteur de risque de symptomatologie

néonatale, en analyse univariée, par rapport aux fœtus eutrophes, que ce soit dans la population totale (64,7% vs. 12,1% respectivement ; $p < 0,001$) ou dans la population de fœtus infectés (78,6% vs. 29,9% respectivement ; $p = 0,001$). La symptomatologie néonatale était majoritairement présente chez les fœtus infectés au premier trimestre (8 IMG et 3 fœtus symptomatiques sur les 5 naissances vivantes – **tableau 9**). De plus, les IMG ont été demandées dans un contexte de RCIU d'apparition précoce, au deuxième trimestre de la grossesse, associé à des anomalies cérébrales.

Un suivi pédiatrique de plus de 4 mois était connu pour 76 des 89 naissances vivantes dans le groupe des fœtus infectés. A long terme, le RCIU n'était pas associé à un pronostic péjoratif par rapport aux fœtus eutrophes, que ce soit dans la population totale (22,2% vs. 5,8% respectivement ; $p = 0,12$) ou dans la population de fœtus infectés (33,3% vs. 15,7% respectivement ; $p = 0,30$).

Tableau 8: Prévalence du RCIU et impact sur le pronostic néonatal et à long terme

| | RCIU (EPF < 10 ^{ème} percentile) | Eutrophe (EPF > 10 ^{ème} percentile) | p |
|--|---|---|------------------|
| Population totale | | | |
| | n=17 (6,6%) | n=240 (93,4%) | |
| Résultat amniocentèse : | | | |
| Négative | 3 (2,1) | 143 (97,9) | 0,001 |
| Positive | 14 (12,6) | 97 (87,4) | |
| Terme de séroconversion : | | | |
| T1 | 15 (7,4) | 189 (92,6) | 0,54 |
| T2 | 2 (3,8) | 51 (96,2) | |
| Symptômes à la naissance | 11 (64,7) | 29 (12,1) | <0,001 |
| Symptômes à long terme en cas de naissance vivante | 2 (22,2) | 13 (5,9) | 0,12 |
| Fœtus infectés uniquement | | | |
| | n=14 (12,6%) | n=97 (87,4%) | |
| Terme de séroconversion : | | | |
| T1 | 13 (16,7) | 65 (83,3) | 0,06 |
| T2 | 1 (3,0) | 32 (97,0) | |
| Symptômes à la naissance | 11 (78,6) | 29 (29,9) | 0,001 |
| Symptômes à long terme en cas de naissance vivante | 2 (33,3) | 13 (17,1) | 0,30 |

Les résultats ont été exprimés en n (%).

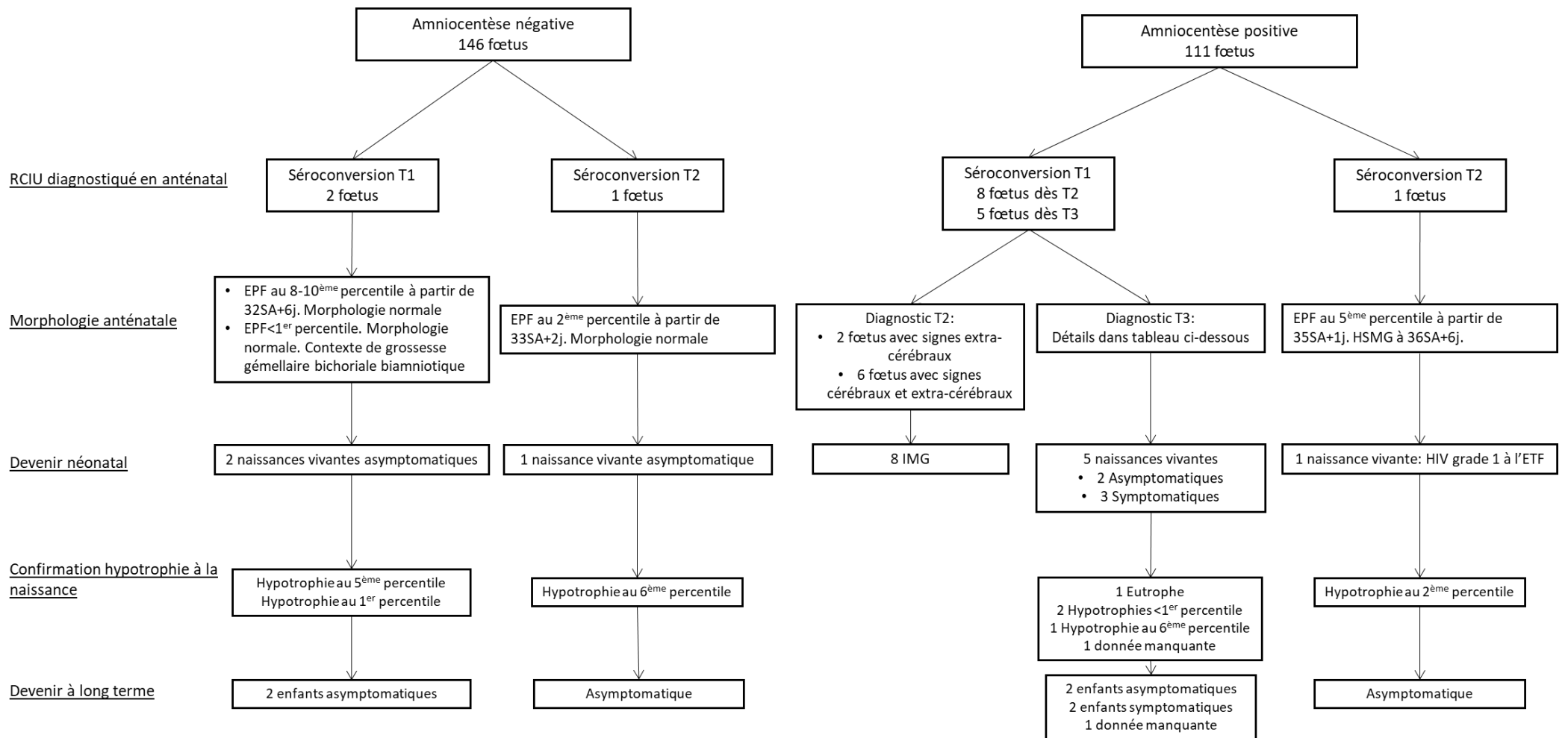


Figure 4 : Prévalence du RCIU en fonction du résultat de l'amniocentèse et du terme de séroconversion maternelle et pronostic néonatal et à long terme

Diagnostic T2 : RCIU diagnostiqué au deuxième trimestre de la grossesse ; EPF : estimation du poids fœtal ; ETF : échographie transfontanellaire ; HIV : hémorragie intra ventriculaire ; HSMG : hépatosplénomégalie ; IMG : interruption médicale de grossesse ; RCIU : retard de croissance intra utérin

Tableau 9: Détail de la morphologie anténatale et de la symptomatologie néonatale et à long terme des fœtus infectés au premier trimestre ayant un RCIU à partir du 3ème trimestre et présentés dans la figure 5

| Détails morphologie anténatale | Détails symptomatologie à la naissance | Détails symptomatologie long cours |
|---|---|--|
| Hypospade à 27SA+3j; EPF au 5 ^{ème} percentile à 29SA puis <3 ^{ème} percentile à partir de 31SA+2j; IH à 29SA IRM à 31SA: normale | Asymptomatique | Asymptomatique. Suivi 48 mois. |
| VMG unilatérale isolée à partir de 28SA+4j mesurant jusqu'à 12mm puis associée à un kyste de germinolyse sous la corne frontale gauche et à une EPF au 5 ^{ème} percentile à partir de 34SA+4j IRM à 35SA+5j; VMG à 10-11mm, kyste de germinolyse unilatéral | Microcéphalie, kystes sous épendymaires à l'ETF, thrombopénie | Surdité unilatérale droite d'apparition retardée (11 mois), trouble vestibulaire. Suivi 72 mois. |
| EPF au 6 ^{ème} percentile. Morphologie normale. Contexte de grossesse gémellaire bichoriale biamniotique IRM à 30SA: normale | Hyperéchogénicité frontale bilatérale non cavitaire | Suivi <4 mois |
| EPF au 3 ^{ème} percentile. Cloisonnement de la corne postérieure sans dilatation ventriculaire | Calcifications à l'ETF; Surdité bilatérale | Surdité bilatérale appareillée. Suivi 17 mois. |
| HI et HMG à 27SA+2j; EPF entre 5 et 10 ^{ème} percentile à partir de 33SA+4j; VMG unilatérale à 12mm à 36SA+3j IRM à 36SA+6j: VMG 12 mm, hypersignaux de la substance blanche périventriculaire, HSMG | VMG modérée à l'ETF | Asymptomatique. Suivi 24 mois. |

F : estimation du poids fœtal ; ETF : échographie transfontanellaire ; HSMG : hépatosplénomégalie ; IH : intestin hyperéchogène ;

∩ : imagerie par résonance magnétique ; VMG : ventriculomégalie

- Prévalence des petits poids pour l'âge gestationnel (PAG) et symptomatologie en fonction du poids de naissance en cas de primo-infection maternelle par le CMV
 - Prévalence des PAG en cas de primo-infection maternelle

La prévalence des fœtus ayant un poids de naissance inférieur au 10^{ème} percentile en fonction du résultat de l'amniocentèse a été décrit dans le **tableau 10**.

Les analyses ont été effectuées sur les 146 naissances vivantes dans le groupe des amniocentèses négatives et sur les 82 naissances vivantes du groupe des amniocentèses positives dont le poids de naissance était connu. Il n'y avait pas de différence significative en termes d'âge des patientes ou de parité entre les patientes ayant une amniocentèse négative et les patientes ayant une amniocentèse positive. Les patientes multipares étaient majoritaires dans les deux groupes conformément aux facteurs de risque d'infection maternelle connus. Les séroconversions du premier trimestre étaient significativement plus fréquentes dans le groupe des amniocentèses négatives (86,3% versus 65,9% respectivement ; p=0,0006).

Il n'y avait pas de différence significative en termes de prévalence des PAG entre les deux groupes (11,0% versus 15,9% respectivement ; p=0,31) cependant le poids de naissance des fœtus avec une amniocentèse négative était significativement plus élevé que le poids de naissance des enfants avec une amniocentèse positive (3335,0 g (3089,0-3649,0) versus 2976,0 g (2680,0-3320,0) respectivement ; p<0,0001). Cette différence peut être expliquée par le terme de naissance qui était significativement plus élevé dans le groupe des amniocentèses négatives (39,6 SA (39,0-40,7) versus 38,5 SA (38,0-40,0) respectivement ; p=0,0007). Cependant, il n'y avait pas de différence en termes de prévalence des accouchements prématurés (<37SA) entre les deux groupes.

Il n'y avait pas de différence significative en termes de prévalence des PAG compris entre le 10^{ème} et le 5^{ème} percentile et des PAG \leq 5^{ème} percentile entre les deux groupes. Parmi les PAG, aucune notion de pathologie hypertensive maternelle n'a été diagnostiquée pendant la grossesse dans les deux groupes.

Tableau 10: Prévalence des fœtus avec un poids de naissance inférieur au 10ème percentile en fonction de la charge virale CMV dans le liquide amniotique

| | Amniocentèse négative 146 naissances | Amniocentèse positive 82 naissances vivantes | <i>p</i> |
|--|---|---|------------------|
| Age maternel (en année) | 32,1 (29,0-34,0) | 31,3 (29,0-34,0) | 0,18 |
| Nullipare, n (%) | 27 (18,5) | 16 (19,5) | 0,86 |
| Trimestre de séroconversion, n (%) | | | |
| Premier trimestre | 126 (86,3) | 54 (65,9) | <0,001 |
| Deuxième trimestre | 20 (13,7) | 28 (34,1) | |
| Terme de naissance (en SA) | 39,6 (39,0-40,7) | 38,5 (38,0-40,0) | 0,001 |
| Naissance avant 37SA | 5 (3,4) | 4 (4,9) | 0,5 |
| Poids de naissance moyen (en g) | 3335,0 (3089,0-3649,0) | 2976,0 (2680,0-3320,0) | <0,001 |
| PAG, n (%) | 16 (11,0) | 13 (15,9) | 0,29 |
| >5 ^{ème} percentile et <10 ^{ème} percentile, n (%) | 8 (5,5) | 4 (4,9) | 1 |
| ≤5 ^{ème} percentile, n (%) | 8 (5,5) | 9 (11,0) | 0,19 |

PAG : Petit poids pour l'âge gestationnel défini par un poids de naissance <10^{ème} percentile selon les courbes de morphométrie néonatale Audipog.

La prévalence du PAG en fonction du terme de séroconversion a été décrite dans le **tableau 11**.

Les analyses ont été effectuées sur les 180 naissances vivantes de mères avec une séroconversion pendant le premier trimestre de la grossesse et les 48 naissances vivantes de mères avec une séroconversion pendant le deuxième trimestre de la grossesse.

Il n'y avait pas de différence significative en termes de prévalence des PAG <10^{ème} percentile, entre le 10^{ème} et le 5^{ème} percentile et ≤5^{ème} percentile entre les séroconversions du premier trimestre et les séroconversions du deuxième trimestre ($p=1$ respectivement pour les trois conditions).

Enfin, au sein de chaque catégorie de PAG, il n'y avait pas de différence significative entre les deux groupes si les résultats de l'amniocentèse étaient pris en compte.

Tableau 11 : Prévalence des PAG en fonction du terme de séroconversion

| | Séroconversion T1 180 naissances | Séroconversion T2 48 naissances | <i>p</i> |
|--|-------------------------------------|------------------------------------|----------|
| PAG | 23 (12,8) | 6 (12,5) | 1 |
| • Amniocentèse positive | 9 (39,1) | 4 (66,6) | 0,36 |
| >5 ^{ème} percentile et <10 ^{ème} percentile, n (%) | 9 (5,0) | 2 (4,2) | 1 |
| • Amniocentèse positive | 3 (33,3) | 1 (50,0) | 1 |
| ≤5 ^{ème} percentile, n (%) | 14 (7,8) | 4 (8,3) | 1 |
| • Amniocentèse positive | 6 (42,9) | 3 (75,0) | 0,58 |

PAG : Petit poids pour l'âge gestationnel défini par un poids de naissance <10^{ème} percentile selon les courbes de morphométrie néonatale Audipog.

○ Symptomatologie à la naissance et à long terme en fonction du poids de naissance

La symptomatologie des enfants à la naissance et à long terme en fonction du poids de naissance chez les 82 fœtus infectés a été décrite dans le **tableau 12** et la **figure 5**.

Les PAG <10^{ème} percentile étaient significativement plus symptomatiques à la naissance que les fœtus avec un poids de naissance ≥10^{ème} percentile (61,5% versus 24,6% respectivement ; $p=0,02$). Si on exclut le poids de naissance <5^{ème} percentile isolé comme étant un symptôme néonatal d'infection congénital à CMV, il n'était plus retrouvé de différence significative en termes de symptomatologie à la naissance entre les fœtus hypotrophes et les fœtus eutrophes ($p=0,73$). La morphologie anténatale et l'évolution de la symptomatologie des fœtus symptomatiques à long terme ont été décrites dans le **tableau 13**.

Le suivi à long terme était manquant chez 8 fœtus : 6 ont été perdus de vue dont 2 après une IRM cérébrale normale, 1 fœtus a été suivi à l'étranger et 1 fœtus avait un suivi pédiatrique de moins de 4 mois. Il n'y avait pas de différence significative en termes de symptomatologie à long terme entre les deux groupes ($p=0,69$). De même, il n'y avait aucune différence significative entre les deux groupes concernant les différents symptômes liés à l'infection néonatale à CMV. Tous les enfants symptomatiques à long terme avaient eu une infection congénitale au premier trimestre de la grossesse.

Dans le groupe des enfants eutrophes avec amniocentèse négative, un décès néonatal est survenu dans un contexte d'hémorragie fœto-maternelle et deux enfants ont une symptomatologie neurologique sans lien avec une infection congénitale à CMV (un cas de dysphasie et un cas de retard psychomoteur).

Tableau 12 : Symptomatologie à la naissance et à long terme en fonction du poids de naissance chez les 82 fœtus infectés

| | Enfants hypotrophes <10 ^{ème} percentile (13) | Enfants eutrophes ≥10 ^{ème} percentile (69) | p |
|---|---|---|-------------|
| Asymptomatique à la naissance n (%) | 5 (38,5) | 52 (75,4) | 0,02 |
| Symptômes à la naissance, n (%) | 8 (61,5) | 17 (24,6) | |
| • Exclusion RCIU isolé | 4 (30,8) | 16 (23,2) | 0,73 |
| Symptômes à long terme, n (%) | 3 (23,1) | 11 (19,9) | 0,69 |
| Surdité unilatérale, n (%) | 0 | 5 (7,2) | 1 |
| Surdité bilatérale, n (%) | 1 (7,7) | 1 (1,4) | 0,29 |
| Atteinte neurologique isolée, n (%) | 0 | 1 (1,4) | 1 |
| Association surdité et atteinte neurologique, n (%) | 2 (15,4) | 4 (5,8) | 0,24 |

*Le percentile du poids de naissance a été déterminé selon les courbes de morphométrie néonatale Audipog.
RCIU : Retard de croissance intra-utérin*

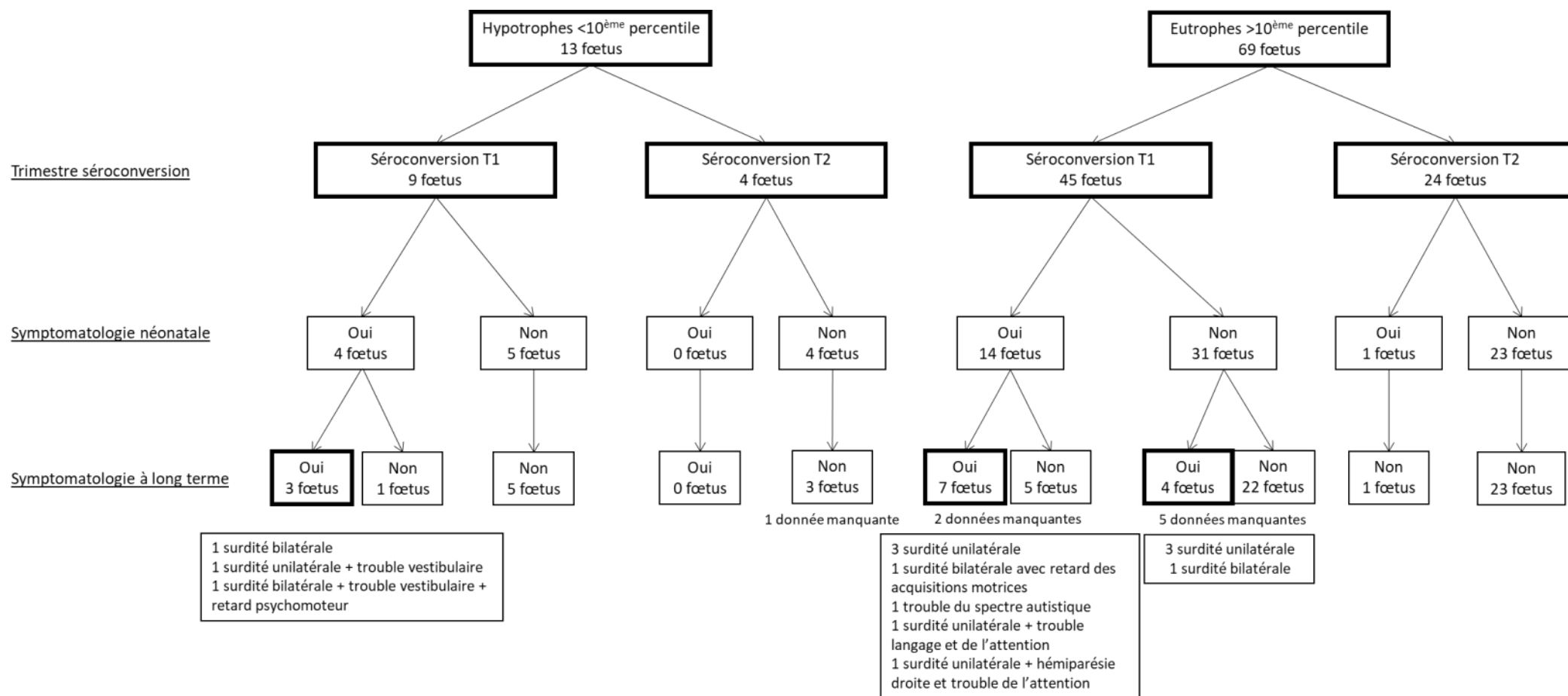


Figure 5: Symptomatologie   la naissance et   long terme en fonction du poids de naissance et du trimestre de s roconversion

Tableau 13: Morphologie anténatale et évolution de la symptomatologie des enfants symptomatiques à long terme

| Détails morphologie anténatale | Détails symptomatologie à la naissance | Détails symptomatologie long cours |
|---|---|--|
| Séroconversion T1 et Hypotrophie <10^{ème} percentile à la naissance | | |
| VMG unilatérale isolée à partir de 28SA+4j puis associée à un kyste de germinolyse sous la corne frontale gauche et à une EPF au 5 ^{ème} percentile à partir de 34SA+4j IRM à 35SA+5j: VMG bilatérale de 10-11 mm , kyste de germinolyse unilatéral | Microcéphalie, kystes sous épendymaires à l'ETF, thrombopénie | Surdité unilatérale droite d'apparition retardée (11 mois), trouble vestibulaire. Suivi 72 mois. |
| 34SA: VMG à 12mm; kyste sous épendymaire; HSMG. IRM à 34SA+3j: Hypersignal diffus de la substance blanche, kystes de germinolyse bilatéraux, VMG unilatérale de 11mm, HSMG | Surdité bilatérale, thrombopénie, hyperéchogénicité de la substance blanche en regard corne frontale ventricule gauche, discrète dilatation ventriculaire à l'ETF | Surdité bilatérale appareillée. Suivi 12 mois. |
| HI à 34SA+1j. IRM à 33SA: normale | Surdité bilatérale, Kystes sous épendymaires et candélabres à l'ETF | Surdité bilatérale appareillée, retard psychomoteur et atteinte vestibulaire. Suivi 24 mois. |
| Séroconversion T1 et Enfant eutrophe à la naissance | | |
| IH à 21SA IRM à 33SA: normale | Anomalie des PEA bilatéral | Surdité bilatérale et discret retard des acquisitions motrices. Suivi 5 mois. |
| Morphologie normale IRM à 34SA+3j: normale | Surdité unilatérale, microcéphalie | Surdité unilatérale. Suivi 17 mois. |
| Oligoamnios à 31SA. IRM à 33SA+5j: aspect hétérogène de la substance blanche avec hypersignal des lobes temporaux compatible avec une encéphalite | Surdité unilatérale. Kystes sous épendymaires unilatéraux à l'ETF | Surdité unilatérale. Hémiparésie et trouble de l'attention. Suivi 72 mois. |
| IH à 23SA+1j et 24SA+1j. IRM à 32SA+6j: normale | Surdité unilatérale | Surdité unilatérale appareillée, trouble du langage et trouble de l'attention. Suivi 48 mois |
| IH à 23SA+1j; HMG mesurée à 39mm et hyperéchogénicité des parois ventriculaires à 25SA IRM à 29SA+5j: hypersignal de la substance blanche en regard des cornes temporales avec image prékystique temporale antérieure de 3 mm bilatérale | Surdité unilatérale. Kystes sous épendymaires bilatéraux à l'ETF | Surdité unilatérale. Suivi 48 mois. |
| IH de 24SA+2j à 29SA+1j. Adhérence de la corne postérieure du ventricule droit IRM à 31SA+6j: ectasie des cornes temporales avec hypersignal de la substance blanche en regard | Thrombopénie et leucopénie, hémorragie rétinienne bilatérale. Kyste intra ventriculaire de 3mm à l'ETF. | Trouble du spectre autistique, retard de langage. Suivi 48 mois |
| IH à 20SA. IRM à 32SA: normale | Surdité unilatérale | Surdité unilatérale. Suivi 15 mois. |
| Suivi échographique normal IRM à 31SA+4j: normale | Asymptomatique | Surdité unilatérale avec échec d'appareillage d'apparition retardée (1 an). Suivi 18 mois. |
| HI et PMG; HMG à 44mm à 27SA+5j. IRM à 32SA+2j: HSMG | Asymptomatique | Surdité unilatérale d'apparition retardée (4 mois). Suivi 13 mois. |
| HMG mesurée à 42mm à 6SA+4j; oligoamnios à 31SA+2j puis RAS IRM à 31SA+2: discret hypersignal de la substance blanche périventriculaire de la région occipitale et temporale , cornes temporales trop visibles | Asymptomatique | Surdité bilatérale appareillée d'apparition retardée (26 mois mais pas de test auditif antérieur). Suivi 72 mois |
| Clarté nucale à 3,3mm à 11SA+6j Caryotype 46XY et CGH normale sur biopsie de trophoblaste; HI à 21SA+2 et 23SA+6j puis RAS | Kyste unique et candélabre à l'ETF | Surdité unilatérale d'apparition retardée (24 mois), atteinte vestibulaire. Suivi 48 mois. |

CGH : Comparative genomic hybridization ; ETF : échographie transfontanellaire ; HMG : hépatomégalie ; HSMG : hépatosplénomégalie ; IH : intestin hyperéchogène ; IRM : imagerie par résonnance magnétique ; VMG : ventriculomégalie

Discussion

Dans cette étude incluant 33 fœtus infectés au deuxième trimestre de la grossesse, le pronostic à long terme des enfants est bon puisque nous n'avons pas observé de séquelles neurologiques ou auditives à long terme. Malgré une sémiologie radiologique riche de signes extra-cérébraux (RCIU, intestin hyperéchogène, hépatosplénomégalie) et cérébraux (ventriculomégalie modérée et candélabres), le pronostic néonatal est bon également puisque le symptôme le plus fréquent est l'hypotrophie néonatale inférieure au 5^{ème} percentile.

La prévalence et le pronostic des fœtus hypotrophes en anténatal et à la naissance a peu été évalué dans la littérature. Dans cette cohorte de 146 fœtus non infectés et de 111 fœtus infectés, le retard de croissance intra utérin (RCIU) est significativement plus fréquent en cas d'amniocentèse positive et influence le pronostic néonatal des enfants mais pas leur pronostic à long terme. Dans la population de fœtus infectés, les petits poids pour l'âge gestationnel (PAG) n'ont pas plus de séquelles à long terme que chez les fœtus eutrophes.

Dans cette cohorte de 111 fœtus infectés, la prévalence des infections congénitales du deuxième trimestre est de 29,7%. Malgré le fait que le risque de transmission transplacentaire augmente avec l'âge gestationnel (13), cette cohorte comprend moins de séroconversion du deuxième trimestre que de séroconversion du premier trimestre. Deux éléments peuvent expliquer cette constatation : l'hôpital Necker étant un centre de référence pour l'infection à CMV, les cas les plus graves y sont adressés et les séroconversions du premier trimestre sont les patientes les plus à risque de symptomatologie néonatale et à long terme (25,28) ; les séroconversions maternelles, notamment du deuxième trimestre, sont sous-estimées. En effet, le dépistage est pratiqué par un nombre croissant de maternités et de médecins de ville (44). Cependant, ce dépistage est souvent réalisé en début de grossesse avec les autres sérologies obligatoires et est inconstamment renouvelé au cours de la grossesse (45). Les séroconversions du premier trimestre sont, par conséquent, plus facilement dépistées tandis que le diagnostic

des séroconversions du deuxième trimestre repose sur un dépistage ciblé (femmes ayant une symptomatologie clinique faisant évoquer une infection par le CMV ou dont le fœtus présente des signes échographiques avec une infection congénitale à CMV).

Dans cette cohorte de 33 infections congénitales du deuxième trimestre, le taux de symptomatologie à la naissance est de 21,2%. Aucun fœtus n'a eu de symptômes sévères secondaires au CMV. En effet, le symptôme le plus fréquent à la naissance est l'hypotrophie <5^{ème} percentile et aucun fœtus n'a présenté de séquelles à long terme, notamment neurologiques ou auditives. Nos résultats sont concordants avec les données récentes de la littérature où aucun cas sévère d'infection congénitale à CMV n'est observé en cas d'infection congénitale après 14SA (27,28).

Des études plus anciennes ont décrit des fœtus symptomatiques après une infection >14SA (14,25,26,30,46). Dans une cohorte de 40 infections congénitales après 14SA, Pass et al (25) a décrit 1 cas de surdité, 2 cas de retard mental avec un quotient intellectuel <70, 1 cas d'épilepsie séquellaire et 1 cas de chorioretinite. Le diagnostic et la datation de primo infection maternelle reposait sur la mise en évidence d'une séroconversion ou sur le dosage des IgM sur le premier sérum prénatal. Or, la présence d'immunoglobuline M (IgM) anti-CMV seule ne permet pas de diagnostiquer une primo-infection avec certitude. En effet, seulement 10 à 30% des patientes ayant uniquement des IgM seules ont une primo-infection CMV. Les raisons de ce constat sont (i) la persistance des IgM plusieurs mois après la primo-infection, (ii) la possible présence d'IgM au cours d'une infection secondaire, (iii) la réactivité croisée des IgM avec une autre infection virale et enfin, (iiii) la stimulation non spécifique polyclonale du système immunitaire (7,12). La datation du terme d'infection maternelle est, par conséquent, imprécise dans cette étude.

Le problème de la datation de l'infection maternel est aussi rencontré dans l'étude de Liesnard et al (30). En effet, la présence d'IgM a aussi été utilisée pour classer les patientes en 3 groupes

selon leur terme de primo infection : ≤ 8 SA, >8 SA- ≤ 20 SA et >20 SA. Après 20SA, 3 IMG ont été demandées par les parents en l'absence d'anomalie échographique ou d'anomalie biologique sévère (2 cas d'augmentation des Gamma-Glutamyl Transpeptidases). A la naissance, un fœtus avait une cicatrice unilatérale de rétinite à la naissance. Aucun des 13 fœtus était symptomatique à long terme. Entre 8 et 20SA, 10 IMG ont été réalisées et un décès post natal à 6 mois a été décrit. Ce groupe recouvre les primo infections de la fin du premier trimestre et du début du second trimestre. Il ne nous permet pas de conclure sur le pronostic en cas de primo infection maternelle du second trimestre. Un dosage de l'avidité des IgG aurait permis d'affiner la datation de la primo infection. L'avidité d'un anticorps indique la force avec laquelle un anticorps multivalent se lie à un antigène multivalent. Le degré d'avidité des anticorps augmente progressivement et lentement reflétant la maturation de la réponse immunitaire (47). Ainsi, une avidité élevée ($>60\%$) indique une infection datant de plus de 3 mois ou une infection secondaire tandis qu'une avidité faible ($<30\%$) indique une infection dans les 3 derniers mois (7).

Lipitz et al a analysé les issues néonatales et à long terme chez des fœtus infectés au deuxième trimestre de la grossesse dans 2 études (26,46). Dans une cohorte de 19 fœtus, 3 IMG ont été demandées par les patientes : un cas d'imagerie anténatale normale, un cas d'hypersignal dans les lobes frontaux et temporaux à l'IRM et un cas de RCIU associé à un intestin hyperéchogène, une splénomégalie et à un hypersignal des lobes temporaux à l'IRM. Dans les trois cas, les examens de fœtopathologie n'ont pas été communiqués. Cette étude a été poursuivie pour permettre d'augmenter l'effectif de séroconversion du deuxième trimestre. Sur les 74 séroconversions du deuxième trimestre, un enfant a développé un déficit auditif et 3 enfants avaient une déficience neurodéveloppementale à type d'hypotonie légère. Une des limites de l'étude est l'absence de centralisation du dosage des immunoglobulines et de la détermination de l'avidité des IgG qui peut varier en fonction du kit utilisé (48). Cela peut

induire un biais de classement des patientes et méprendre des primo-infections du premier trimestre pour des primo infection du deuxième trimestre. Pour nous affranchir de ce biais, tous les sérums ont été analysés à l'hôpital Necker-Enfants Malades et les kits LIAISON CMV IgG Avidity II et/ou VIDAS CMV IgG avidity II (BioMerieux, Marcy L'Etoile, France) ont été utilisés. Ces deux méthodes ont montré des résultats concordants pour la datation des primo infections (49).

Le taux de séquelles auditives en fonction du trimestre de séroconversion a été évalué dans une cohorte de 28 fœtus infectés en anténatal dont 12 au deuxième trimestre de la grossesse (50). Un fœtus a développé une surdité unilatérale modérée après avoir contracté une méningite à pneumocoque à l'âge de 8 mois. Cela remet en question l'imputabilité du CMV dans le développement de cette surdité.

Dans toutes ces cohortes, les patientes n'ont reçu aucun traitement anténatal par Valacyclovir 8g par jour contrairement à 60,6% des patientes de cette étude. Le Valacyclovir est un antiviral actif sur les virus du groupe herpès. Il est, avec l'acyclovir, le seul antiviral utilisable pendant la grossesse en raison de l'absence de tératogénicité et d'une bonne tolérance. Deux études ont montré une diminution du taux d'interruption médicale de grossesse dans une cohorte de 21 patientes dans le groupe traitement par rapport au groupe non traité (29% vs. 58% respectivement) (51) ainsi qu'une augmentation du taux de fœtus asymptomatiques à la naissance dans le groupe traitement par rapport à une cohorte historique (43 % (comparaison historique) vs 82 % respectivement) (42). Ce traitement pourrait expliquer la différence de symptomatologie observée.

Nous avons répertorié l'ensemble des signes échographiques et IRM présentés par les 33 fœtus infectés après séroconversion maternelle du deuxième trimestre de notre cohorte. Le suivi échographique est normal dans 42,4% des cas. Les anomalies sont exclusivement extra-

cérébrales sur l'échographie du deuxième trimestre et l'intestin hyperéchogène est l'anomalie la plus fréquente (85,7% des fœtus avec anomalies). Sur l'échographie du troisième trimestre, les signes extra-cérébraux sont majoritaires (93,3% des fœtus ont au moins une anomalie extra-cérébrale) mais on observe également des signes cérébraux à type de calcification des vaisseaux lenticulo-striés (candélabres) et d'hyperéchogénicité de la substance blanche. L'IRM anténatale est normale dans 89,3% des cas. L'anomalie la plus fréquente est l'hépatomégalie (2/3 des IRM anormales).

Lipitz et al. (52) a analysé la sémiologie de l'imagerie anténatale de 19 fœtus infectés au deuxième trimestre de la grossesse. Le suivi échographique était normal chez 17/19 fœtus. Les anomalies échographiques étaient un retard de croissance associé à un intestin hyperéchogène pour un fœtus et un retard de croissance associé à un intestin hyperéchogène et à une splénomégalie pour l'autre fœtus. Des anomalies à l'IRM ont été observés chez 6/19 fœtus. Un hypersignal dans les lobes pariétaux, temporaux +/- frontaux était retrouvé chez ces 6 fœtus. La prévalence des anomalies échographiques est plus importante dans notre étude ce qui peut être lié à notre effectif légèrement supérieur. La prévalence des anomalies à l'IRM est supérieure dans l'étude de Lipitz et al et aucune anomalie extra-cérébrale n'a été rapportée. Dans l'étude de Lipitz et al, seul le cerveau fœtal est analysé alors que les anomalies extra-cérébrales ont aussi été recherchées dans notre étude. De plus, L'hypersignal de la substance blanche a été retrouvé chez un seul des fœtus ayant des anomalies IRM de notre cohorte et était associé à des anomalies extra-cérébrales. Etant donné que l'hypersignal des cornes temporales peut être physiologique (53–55) et le peu d'information sur son pronostic, ce signe n'a pas été considéré comme anormal dans notre cohorte. Dans la série de Lipitz, aucun des fœtus nés vivants était symptomatique et trois IMG ont été demandées : en raison de cette seule anomalie sur l'imagerie anténatale ; en raison d'anomalies échographiques et IRM ; imagerie anténatale normale et malgré les informations de l'équipe médicale.

Dans la cohorte de Picone et al (27), seul un fœtus a présenté un hydramnios comme seule anomalie échographique sur les 14 fœtus infectés au deuxième trimestre de la grossesse. Cet enfant était asymptomatique à la naissance et sur le suivi au long cours.

Les trois anomalies échographiques que nous avons observé sont toutes peu spécifiques à l'infection congénitale à CMV. L'intestin hyperéchogène, défini par une échogénicité supérieure à celle de la crête iliaque au niveau de l'intestin (56), est observé au deuxième jusqu'au début du troisième trimestre et est principalement isolé. Dans notre cohorte, l'intestin hyperéchogène n'était pas un marqueur prédictif d'infection congénitale symptomatique à la naissance. Dans la littérature, le pronostic de l'intestin hyperéchogène isolé est variable. Dans les cohortes de Picone et al.(27,57) le pronostic est plutôt favorable en cas d'intestin hyperéchogène isolé sans anomalie à l'IRM (3 enfants asymptomatiques et 1 surdité) tandis qu'en cas d'anomalie à l'IRM le pronostic est défavorable (3 IMG et 1 retard mental). Ces observations ont été faites chez des fœtus infectés au premier trimestre de la grossesse. Dans la cohorte de Guerra et al. (31), le pronostic est plus réservé (1 enfant asymptomatique ; 1 surdité associée à une retard psychomoteur d'apparition retardée ; 4 IMG avec atteinte multiviscérale à CMV à l'examen de fœtopathologie ; 1 enfant infecté avec chorioretinite, calcifications cérébrales et surdité). Dans cette étude, le terme de séroconversion n'était pas connu et il n'y a pas eu d'IRM en anténatale pouvant faire méconnaître des anomalies cérébrales aggravant le pronostic (57).

L'hépatomégalie, définie par une mesure du lobe droit du foie sur une coupe para sagittale supérieure à 40mm, est observée au 3^{ème} trimestre de la grossesse. L'hépatomégalie était un marqueur prédictif d'infection congénitale symptomatique à la naissance. Dans la littérature, l'hépatomégalie est souvent associée à d'autres signes (27,31). Le pronostic de cette anomalie est défavorable (2 IMG ; 1 retard psychomoteur ; 1 retard mental modéré) et a été observé pour des infections congénitales du premier trimestre de la grossesse.

Les calcifications des vaisseaux lenticulo-striés ou candélabres sont observées au troisième trimestre de la grossesse et sont toujours associés à d'autres anomalies cérébrales ou extra-cérébrales. Dans la littérature, ce signe est également associé à d'autres signes cérébraux, à l'origine du pronostic défavorable (27,57). Le pronostic néonatal et à long terme dépend essentiellement de l'importance des anomalies cérébrales diagnostiquées à l'échographie ou à l'IRM (55,57,58).

Dans notre cohorte, le pronostic est bon en cas de suivi échographique normal et d'IRM normale. La VPN de l'échographie est de 100% et la VPN de l'IRM est de 95,5%. Plusieurs études confirment cette observation même si la plupart ont été faites sans tenir compte du trimestre de séroconversion (52,57,58). De plus, dans cette cohorte de 33 fœtus infectés au deuxième trimestre de la grossesse, les anomalies échographiques et IRM sont des facteurs pronostic de symptomatologie à la naissance. La sensibilité de l'échographie et de l'IRM est bonne (100% et 80% respectivement) ce qui permet une bonne évaluation du pronostic néonatal.

Sur les 257 fœtus de cette cohorte, 17 (6,6%) ont eu un diagnostic de RCIU en anténatal. La prévalence du RCIU est significativement supérieure chez les fœtus infectés par rapports aux fœtus non infectés après séroconversion maternelle (12,6% vs. 2,1% respectivement ; $p < 0,001$). De plus, la prévalence du RCIU n'est pas associée au terme de séroconversion (7,4% pour les séroconversions du premier trimestre et 3,8% pour les séroconversions du deuxième trimestre ; $p = 0,54$) dans la population totale mais une tendance à l'augmentation de la prévalence des RCIU en cas de séroconversion du premier trimestre a été observée (16,7% pour les séroconversions du premier trimestre et 3,0% pour les séroconversions du deuxième trimestre ; $p = 0,06$).

La prévalence du RCIU n'était pas significativement différente entre les fœtus infectés et les fœtus non infectés dans la cohorte de Guerra et al composée de 600 fœtus (2,9% vs. 1,3% respectivement ; $p=0,29$) (31). Dans la littérature, la prévalence du RCIU parmi les fœtus infectés varie entre 2,9% et 21,4% (26,31,57,59). La prévalence du RCIU en fonction du trimestre de séroconversion a été analysée dans une cohorte de 145 fœtus infectés dont 71 au premier trimestre (26). Dans cette étude, le taux de RCIU était de 11,7% ce qui rejoint nos résultats. Il n'y avait pas de différence significative, en termes de prévalence, entre les séroconversions du premier trimestre et les séroconversions du deuxième trimestre (13,5% vs. 9,6% ; $p=0,76$). La cohorte de cette étude était plus importante avec un nombre de séroconversion du deuxième trimestre plus important ce qui peut expliquer cette différence de résultat.

Les symptômes à la naissance sont significativement plus fréquents chez les RCIU que chez les fœtus eutrophes, dans la population totale et dans la population de fœtus infectés, notamment en cas de RCIU d'apparition précoce au deuxième trimestre de la grossesse chez les fœtus infectés au premier trimestre. Dans cette sous-population, le taux d'IMG était de 100% en raison des anomalies échographiques associées au RCIU. Les séquelles à long terme ont été observées uniquement chez les RCIU après infection du premier trimestre. Les séquelles présentées par les 2 RCIU sont sévères puisqu'un fœtus a une surdité bilatérale et que le deuxième fœtus a une surdité unilatérale associée à un trouble vestibulaire. Cependant, le pronostic à long terme des RCIU est équivalent à celui des fœtus eutrophes, que ce soit dans la population totale ou la population de fœtus infectés. Ce résultat a été confirmé par Lipitz et al (26) qui ne retrouvait pas d'augmentation du risque de séquelles à long terme en cas de RCIU.

Dans la littérature, le pronostic des fœtus ayant un RCIU peut être évalué à partir de cohortes décrivant la sémiologie radiologique anténatale et le pronostic fœtal (31,52,57,59,60). Un total de 306 fœtus a été analysé dans ces études parmi lesquels 34 fœtus avaient un RCIU (11,1%).

Le RCIU était isolé dans 10 cas (29,4%) et survenait majoritairement au troisième trimestre de la grossesse (6/7 cas). Les fœtus étaient asymptomatiques à long terme dans 7/10 cas, 1 fœtus avait une surdité bilatérale d'apparition retardée et 2 cas d'IMG ont été observés. L'examen de fœtopathologie de ces deux fœtus a retrouvé une encéphalite dans un cas et des inclusions secondaires au cytomégalo virus dans l'autre (57,59). Dans 24 cas (88,9%), le RCIU était associé à des anomalies cérébrales (4/24 cas), extra-cérébrales (7/24 cas) ou les deux (13/24 cas) et survenait troisième trimestre de la grossesse dans la moitié des cas. Le pronostic le plus péjoratif était observé en cas de RCIU avec des anomalies cérébrales et extra-cérébrales associées (10 IMG, 2 enfants symptomatiques et 1 enfant asymptomatique avec seulement 2 mois de suivi). Puis, les fœtus ayant un RCIU associé à des anomalies cérébrales seules étaient symptomatiques dans tous les cas avec une IMG demandée pour un fœtus. Enfin, le pronostic en cas de RCIU associé à des anomalies extra-cérébrales était intermédiaire car seulement 2 fœtus étaient asymptomatiques, 2 ont été interrompus et 3 sont symptomatiques à long terme. Si on considère les données de l'ensemble de ces études, les RCIU n'étaient significativement pas plus symptomatiques que les fœtus eutrophes ($p=0,09$) ce qui confirme nos résultats.

Ces études confirment également l'association entre RCIU non isolé et symptomatologie à long terme. Cependant, le terme de séroconversion maternelle était peu renseigné dans ces études ce qui ne nous permet pas de corrélérer la symptomatologie des RCIU au terme de séroconversion maternelle.

Dans cette cohorte, la prévalence des PAG n'est pas impactée par le résultat de l'amniocentèse (11,0% en cas d'amniocentèse négative vs. 15,9% en cas d'amniocentèse positive ; $p=0,29$) ou par le terme de la séroconversion maternelle (12,8% en cas de séroconversion du premier trimestre vs. 12,5% en cas de séroconversion du deuxième trimestre ; $p=1$), quel que soit le seuil de percentile utilisé ($<10^{\text{ème}}$ percentile, entre le $10^{\text{ème}}$ et le $5^{\text{ème}}$ percentile ou $\leq 5^{\text{ème}}$

percentile). Les enfants dont le poids de naissance est inférieur au 10^{ème} percentile sont significativement plus symptomatiques à la naissance que les enfants eutrophes. Cependant, parmi les critères définissant les enfants symptomatiques à la naissance, nous avons choisi d'inclure les retards de croissance intra-utérin <5^{ème} percentile isolé ce qui induit un biais de classement. Après retrait de ce critère, nous n'avons pas retrouvé de différence significative en termes de symptomatologie à la naissance. Concernant la symptomatologie au long cours, nous n'avons pas retrouvé de différence entre les enfants hypotrophes et les enfants eutrophes. Compte tenu de la faible prévalence de chaque symptôme, il faudrait augmenter l'effectif de patientes afin d'augmenter la puissance de l'étude.

En 2014, Simonazzi et al. a aussi évalué la prévalence des PAG et leur influence sur le pronostic néonatal et à long terme dans une population de primo-infection maternelle à CMV (61). La prévalence du PAG était identique entre les enfants infectés et les enfants non infectés (8/119 enfants (6,7%) vs. 27/469 (5,7%) respectivement ; $p=0,69$). Dans le groupe des fœtus infectés, la prévalence du PAG n'était pas différente entre les fœtus symptomatiques et les fœtus asymptomatiques (2/14 (15%) vs. 6/105 (5,7%) ; $p=0,22$). Il n'y avait pas de différence également concernant le terme de séroconversion maternelle entre les PAG et les fœtus eutrophes, chez les fœtus infectés. Nos données sont concordantes avec cette étude. Malgré notre effectif moindre, la prévalence des PAG et des symptômes à la naissance (25/82 soit 30,5%) et au long cours (14/82 soit 17,1%) étaient plus importantes. De plus, 55 patientes (67,1%) de notre étude ont reçu du Valacyclovir en anténatal contrairement à l'étude de Simonazzi où les patientes ayant reçu un traitement anténatal par globulines hyperimmunes ont été exclus. Le rôle du Valacyclovir dans la prévention des symptômes est difficile à définir ce qui peut induire un biais.

Ces données ont été confirmées par l'étude de Lipitz et al. réunissant une cohorte de 71 primo-infections du premier trimestre et 74 séroconversions du deuxième trimestre (26). La

prévalence des PAG était de 11,7% et il n'y avait pas de différence significative concernant leur incidence en fonction du terme de séroconversion. Le PAG n'était pas non plus associé à une augmentation du risque de séquelles liées au CMV. Dans cette étude, il n'y avait pas de population témoin et les patientes ayant reçu un traitement anténatal étaient également exclues.

Dans notre cohorte, le poids de naissance et le terme de naissance sont significativement moins élevés en cas d'aniocentèse positive, sans augmentation de la prévalence des accouchements prématurés. L'association entre l'infection congénitale à CMV et la réduction du poids de naissance a déjà été observée par Preece et al (62). En effet, les 9 enfants infectés par le CMV avaient un poids moins élevé que les 37 enfants non infectés après séroconversion maternelle et les 39 enfants nés de mères séronégatives, sans augmentation de la prévalence des PAG chez les enfants infectés par le CMV. Une association positive entre infection congénitale à CMV et accouchement prématuré a été retrouvée par Gibson et al (63) (OR 1,61 ; IC95% 1,14–2,27), sans augmentation de la prévalence des PAG (OR 0,85 ; IC95% 0,61–1,19). Cependant, cette étude a été réalisée à partir d'une cohorte d'enfants atteints d'infirmité motrice cérébrale et leurs témoins appariés sur le terme de naissance. La prévalence des naissances prématurées avant 37SA était plus importante dans la population témoin que dans la population générale étant donné l'association entre infirmité motrice cérébrale et prématurité (64). Malgré l'exclusion des enfants atteints d'infirmité motrice cérébrale nés prématurément pour l'analyse, des biais persistent puisque les témoins n'ont pas été appariés sur les cas. Cela limite la généralisation de ce résultat.

L'augmentation de l'incidence de l'infection congénitale à CMV n'a pas été retrouvée par Turner et al. (65) dans une cohorte de 4594 fœtus nés prématurément et dont le poids de naissance est inférieur à 1500g. En effet, la prévalence était de 0,39% ce qui était inférieur à l'incidence de 0,5% décrite dans une cohorte américaine de 34 989 nouveau-nés (66). La

prévalence des PAG était de 33% chez les fœtus infectés ce qui n'était pas différent de la prévalence chez les fœtus non infectés.

Notre travail présente plusieurs limites. Tout d'abord, il s'agit d'une étude rétrospective pouvant être responsable d'un nombre non négligeable de données manquantes. De plus, nos effectifs sont relativement faibles pour comparer la prévalence des signes neurologiques et neurodéveloppementaux en cas de RCIU et de PAG. Ces symptômes étant peu fréquents, notre étude manque probablement de puissance. Ensuite, l'effet du traitement anténatal par Valacyclovir n'a pas été analysé dans cette étude. Ce traitement a été administré chez 60,6% des patientes ce qui a pu moduler la symptomatologie fœtale à la naissance ou à long terme. Enfin, la durée de suivi moyen des fœtus en post natal était de 18,9 mois ce qui est court pour dépister l'apparition de séquelles tardives.

Une des forces de notre travail est l'estimation centralisée du terme de séroconversion. La standardisation de la mesure de l'avidité des IgG permet de limiter les biais liés à l'utilisation de kits différents (36). De plus, échographies et IRM ont été réalisées par des opérateurs entraînés, formés à la sémiologie échographique liée à l'infection congénitale à CMV.

Conclusion

Cette étude permet de confirmer que les fœtus infectés après une séroconversion maternelle du deuxième trimestre ont un bon pronostic néonatal et à long terme. La symptomatologie néonatale n'a pas comporté de signes sévères d'infection et aucun fœtus n'a présenté de séquelle à long terme. Le pronostic peut être considéré comme favorable en cas d'imagerie anténatale normale. Même si la sensibilité individuelle de chacun des signes échographiques est relativement faible, la sensibilité de l'IRM et de l'échographie est élevée et permet d'affiner le pronostic néonatal. L'information délivrée aux parents concernant le pronostic au long cours peut être rassurante en cas de séroconversion maternelle du deuxième trimestre.

Les RCIU d'apparition précoce dans un contexte de séroconversion du premier trimestre ont un pronostic péjoratif, en raison de l'association systématique avec des signes cérébraux. Cependant, le pronostic à long terme est équivalent à celui des fœtus eutrophes en anténatal. Chez les fœtus infectés, les PAG n'ont pas de pronostic plus péjoratif que les enfants eutrophes. Cette étude permet d'apporter des éléments de réponse rassurant sur le pronostic au long cours des fœtus hypotrophes. Néanmoins, l'augmentation des effectifs serait utile pour confirmer ces résultats.

Bibliographie

1. Boppana SB, Fowler KB. Persistence in the population: epidemiology and transmission. In: Arvin A, Campadelli-Fiume G, Mocarski E, Moore PS, Roizman B, Whitley R, et al., editors. *Human Herpesviruses: Biology, Therapy, and Immunoprophylaxis* [Internet]. Cambridge: Cambridge University Press; 2007 [cited 2019 Sep 24]. Available from: <http://www.ncbi.nlm.nih.gov/books/NBK47450/>
2. Marsico C, Kimberlin DW. Congenital Cytomegalovirus infection: advances and challenges in diagnosis, prevention and treatment. *Ital J Pediatr.* 2017 Dec;43(1):38.
3. Emery VC, Lazzarotto T. Cytomegalovirus in pregnancy and the neonate. *F1000Research.* 2017 Feb 14;6:138.
4. Pass RF, Anderson B. Mother-to-Child Transmission of Cytomegalovirus and Prevention of Congenital Infection. *J Pediatr Infect Dis Soc.* 2014 Sep 1;3(suppl_1):S2–6.
5. Cannon MJ, Hyde TB, Schmid DS. Review of cytomegalovirus shedding in bodily fluids and relevance to congenital cytomegalovirus infection: Review of CMV shedding in bodily fluids. *Rev Med Virol.* 2011 Jul;21(4):240–55.
6. Drew WL. Cytomegalovirus. In: *Goldman's Cecil Medicine.* 2012. p. 2131–3.
7. Congenital Cytomegalovirus Infection: Update on Treatment: Scientific Impact Paper No. 56. *BJOG Int J Obstet Gynaecol.* 2018 Jan;125(1):e1–11.
8. Schleiss MR. Congenital cytomegalovirus infection: molecular mechanisms mediating viral pathogenesis. *Infect Disord Drug Targets.* 2011 Oct;11(5):449–65.
9. Kenneson A, Cannon MJ. Review and meta-analysis of the epidemiology of congenital cytomegalovirus (CMV) infection. *Rev Med Virol.* 2007 Jul;17(4):253–76.
10. Boppana SB, Fowler KB, Britt WJ, Stagno S, Pass RF. Symptomatic Congenital Cytomegalovirus Infection in Infants Born to Mothers With Preexisting Immunity to Cytomegalovirus. *Pediatrics.* 1999 Jul 1;104(1):55–60.
11. Boppana SB, Rivera LB, Fowler KB, Mach M, Britt WJ. Intrauterine Transmission of Cytomegalovirus to Infants of Women with Preconceptional Immunity. *N Engl J Med.* 2001 May 3;344(18):1366–71.
12. Practice Bulletin No. 151: Cytomegalovirus, Parvovirus B19, Varicella Zoster, and Toxoplasmosis in Pregnancy. *Obstet Gynecol.* 2015 Jun;125(6):1510–25.
13. Bodéus M, Hubinont C, Goubau P. Increased risk of cytomegalovirus transmission in utero during late gestation. *Obstet Gynecol.* 1999 May;93(5 Pt 1):658–60.
14. Enders G, Daiminger A, Bäder U, Exler S, Enders M. Intrauterine transmission and clinical outcome of 248 pregnancies with primary cytomegalovirus infection in relation to gestational age. *J Clin Virol.* 2011 Nov;52(3):244–6.
15. Favre R, Picone O, Benachi A, Jouannic J-M, Salomon L, Winer N, et al. Avis du CNGOF sur le dépistage systématique en prénatal du CMV. *CNGOF;* 2018 Feb.

16. Weisblum Y, Panet A, Haimov-Kochman R, Wolf DG. Models of vertical cytomegalovirus (CMV) transmission and pathogenesis. *Semin Immunopathol.* 2014 Nov;36(6):615–25.
17. Rawlinson WD, Boppana SB, Fowler KB, Kimberlin DW, Lazzarotto T, Alain S, et al. Congenital cytomegalovirus infection in pregnancy and the neonate: consensus recommendations for prevention, diagnosis, and therapy. *Lancet Infect Dis.* 2017 Jun;17(6):e177–88.
18. Hughes BL, Gyamfi-Bannerman C. Diagnosis and antenatal management of congenital cytomegalovirus infection. *Am J Obstet Gynecol.* 2016 Jun;214(6):B5–11.
19. Dollard SC, Grosse SD, Ross DS. New estimates of the prevalence of neurological and sensory sequelae and mortality associated with congenital cytomegalovirus infection. *Rev Med Virol.* 2007 Sep;17(5):355–63.
20. Kimberlin DW, Jester PM, Sánchez PJ, Ahmed A, Arav-Boger R, Michaels MG, et al. Valganciclovir for Symptomatic Congenital Cytomegalovirus Disease. *N Engl J Med.* 2015 Mar 5;372(10):933–43.
21. Fowler KB, Boppana SB. Congenital cytomegalovirus (CMV) infection and hearing deficit. *J Clin Virol.* 2006 Feb;35(2):226–31.
22. Retzler J, Hex N, Bartlett C, Webb A, Wood S, Star C, et al. Economic cost of congenital CMV in the UK. *Arch Dis Child.* 2019 Jun;104(6):559–63.
23. Ross SA, Boppana SB. Congenital cytomegalovirus infection: outcome and diagnosis. *Semin Pediatr Infect Dis.* 2005 Jan;16(1):44–9.
24. Ross SA, Fowler KB, Ashrith G, Stagno S, Britt WJ, Pass RF, et al. Hearing loss in children with congenital cytomegalovirus infection born to mothers with preexisting immunity. *J Pediatr.* 2006 Mar;148(3):332–6.
25. Pass RF, Fowler KB, Boppana SB, Britt WJ, Stagno S. Congenital cytomegalovirus infection following first trimester maternal infection: Symptoms at birth and outcome. *J Clin Virol.* 2006 Feb;35(2):216–20.
26. Lipitz S, Yinon Y, Malinger G, Yagel S, Levit L, Hoffman C, et al. Risk of cytomegalovirus-associated sequelae in relation to time of infection and findings on prenatal imaging: Prenatal imaging and CMV-related sequelae. *Ultrasound Obstet Gynecol.* 2013 May;41(5):508–14.
27. Picone O, Vauloup-Fellous C, Cordier AG, Guitton S, Senat MV, Fuchs F, et al. A series of 238 cytomegalovirus primary infections during pregnancy: description and outcome: Outcome of maternal CMV infection during pregnancy. *Prenat Diagn.* 2013 Aug;33(8):751–8.
28. Faure-Bardon V, Magny J-F, Parodi M, Couderc S, Garcia P, Maillotte A-M, et al. Sequelae of Congenital Cytomegalovirus Following Maternal Primary Infections Are Limited to Those Acquired in the First Trimester of Pregnancy. *Clin Infect Dis.* 2018 Dec 31;ciy1128.

29. Gindes L, Teperberg-Oikawa M, Sherman D, Pardo J, Rahav G. Congenital cytomegalovirus infection following primary maternal infection in the third trimester. *BJOG Int J Obstet Gynaecol.* 2008 Jun;115(7):830–5.
30. Liesnard C. Prenatal diagnosis of congenital cytomegalovirus infection: prospective study of 237 pregnancies at risk. *Obstet Gynecol.* 2000 Jun;95(6):881–8.
31. Guerra B, Simonazzi G, Puccetti C, Lanari M, Farina A, Lazzarotto T, et al. Ultrasound prediction of symptomatic congenital cytomegalovirus infection. *Am J Obstet Gynecol.* 2008 Apr;198(4):380.e1-380.e7.
32. Farkas N, Hoffmann C, Ben-Sira L, Lev D, Schweiger A, Kidron D, et al. Does normal fetal brain ultrasound predict normal neurodevelopmental outcome in congenital cytomegalovirus infection? *Prenat Diagn.* 2011 Apr;31(4):360–6.
33. Jarvis D, Mooney C, Cohen J, Papaioannou D, Bradburn M, Sutton A, et al. A systematic review and meta-analysis to determine the contribution of mr imaging to the diagnosis of foetal brain abnormalities In Utero. *Eur Radiol.* 2017 Jun;27(6):2367–80.
34. Prévention de l'infection à cytomégalovirus chez la femme enceinte et le nouveau-né. Haut Conseil de la Santé Publique; 2018 Dec.
35. Cordier A-G, Nedellec S, Benachi A, Frydman R, Picone O. Quels arguments pour déterminer l'origine infectieuse d'un retard de croissance intra-utérin ? *J Gynécologie Obstétrique Biol Reprod.* 2011 Apr;40(2):109–15.
36. Leruez-Ville M, Ville Y. Fetal cytomegalovirus infection. *Best Pract Res Clin Obstet Gynaecol.* 2017 Jan;38:97–107.
37. Yamamoto-Tabata T, McDonagh S, Chang H-T, Fisher S, Pereira L. Human cytomegalovirus interleukin-10 downregulates metalloproteinase activity and impairs endothelial cell migration and placental cytotrophoblast invasiveness in vitro. *J Virol.* 2004 Mar;78(6):2831–40.
38. Pereira L, Maidji E, McDonagh S, Tabata T. Insights into viral transmission at the uterine-placental interface. *Trends Microbiol.* 2005 Apr;13(4):164–74.
39. Persoons MC, Stals FS, van dam Mieras MC, Bruggeman CA. Multiple organ involvement during experimental cytomegalovirus infection is associated with disseminated vascular pathology. *J Pathol.* 1998 Jan;184(1):103–9.
40. AUDIPOG. Courbes de morphométrie néonatale [Internet]. Available from: <https://www.audipog.net/Courbes-morpho>
41. Geoffray A, Adamsbaul C, Chateil J-F, Claudon M, Ducou Le Pointe H, Galloy-Vouriot M-A, et al. Guide pratique d'imagerie diagnostique à l'usage des médecins radiologues- Société Française de Radiologie. 2013.
42. Leruez-Ville M, Ghout I, Bussièrès L, Stirnemann J, Magny J-F, Couderc S, et al. In utero treatment of congenital cytomegalovirus infection with valgacyclovir in a multicenter, open-label, phase II study. *Am J Obstet Gynecol.* 2016 Oct;215(4):462.e1-462.e10.

43. Leruez-Ville M, Stirnemann J, Sellier Y, Guilleminot T, Dejean A, Magny J-F, et al. Feasibility of predicting the outcome of fetal infection with cytomegalovirus at the time of prenatal diagnosis. *Am J Obstet Gynecol.* 2016 Sep;215(3):342.e1-342.e9.
44. Moty-Monnereau C, Leroy V, Deligne J, Latapy C, Rumeau-Pichon C, Blum-Boisgard C, et al. [Prenatal screening of cytomegalovirus in France: an increasing frequency practices of screening from 2000 to 2003 despite no recommendation in favor]. *Rev Epidemiol Sante Publique.* 2005 Dec;53(6):591–600.
45. Seror J, Bordes P, Luton D. Dépistage systématique du CMV pendant la grossesse : évaluation des pratiques en Île-de-France. *Gynécologie Obstétrique Fertil.* 2013 Oct;41(10):578–82.
46. Lipitz S, Hoffmann C, Feldman B, Tepperberg-Dikawa M, Schiff E, Weisz B. Value of prenatal ultrasound and magnetic resonance imaging in assessment of congenital primary cytomegalovirus infection. *Ultrasound Obstet Gynecol Off J Int Soc Ultrasound Obstet Gynecol.* 2010 Dec;36(6):709–17.
47. Lazzarotto T, Guerra B, Lanari M, Gabrielli L, Landini MP. New advances in the diagnosis of congenital cytomegalovirus infection. *J Clin Virol.* 2008 Mar;41(3):192–7.
48. Revello MG, Genini E, Gorini G, Klersy C, Piralla A, Gerna G. Comparative evaluation of eight commercial human cytomegalovirus IgG avidity assays. *J Clin Virol.* 2010 Aug;48(4):255–9.
49. Sellier Y, Guilleminot T, Ville Y, Leruez-Ville M. Comparison of the LIAISON® CMV IgG Avidity II and the VIDAS® CMV IgG Avidity II assays for the diagnosis of primary infection in pregnant women. *J Clin Virol.* 2015 Nov;72:46–8.
50. Foulon I, Naessens A, Foulon W, Casteels A, Gordts F. Hearing loss in children with congenital cytomegalovirus infection in relation to the maternal trimester in which the maternal primary infection occurred. *Pediatrics.* 2008 Dec;122(6):e1123-1127.
51. Jacquemard F, Yamamoto M, Costa J-M, Romand S, Jaqz-Aigrain E, Dejean A, et al. Maternal administration of valaciclovir in symptomatic intrauterine cytomegalovirus infection. *BJOG Int J Obstet Gynaecol.* 2007 Jul 6;114(9):1113–21.
52. Lipitz S, Hoffmann C, Feldman B, Tepperberg-Dikawa M, Schiff E, Weisz B. Value of prenatal ultrasound and magnetic resonance imaging in assessment of congenital primary cytomegalovirus infection. *Ultrasound Obstet Gynecol.* 2010 Dec;36(6):709–17.
53. Glenn OA, Barkovich AJ. Magnetic resonance imaging of the fetal brain and spine: an increasingly important tool in prenatal diagnosis, part 1. *AJNR Am J Neuroradiol.* 2006 Sep;27(8):1604–11.
54. Malinger G, Lev D, Lerman-Sagie T. Imaging of Fetal Cytomegalovirus Infection. *Fetal Diagn Ther.* 2011;29(2):117–26.
55. Cannie MM, Devlieger R, Leyder M, Claus F, Leus A, De Catte L, et al. Congenital cytomegalovirus infection: contribution and best timing of prenatal MR imaging. *Eur Radiol.* 2016 Oct;26(10):3760–9.

56. Slotnick RN, Abuhamad AZ. Prognostic implications of fetal echogenic bowel. *Lancet Lond Engl.* 1996 Jan 13;347(8994):85–7.
57. Picone O, Simon I, Benachi A, Brunelle F, Sonigo P. Comparison between ultrasound and magnetic resonance imaging in assessment of fetal cytomegalovirus infection. *Prenat Diagn.* 2008 Aug;28(8):753–8.
58. Benoist G, Salomon L, Jacquemard F, Daffos F, Ville Y. The prognostic value of ultrasound abnormalities and biological parameters in blood of fetuses infected with cytomegalovirus. *BJOG Int J Obstet Gynaecol.* 2008 Jun;115(7):823–9.
59. Picone O, Costa J-M, Leruez-Ville M, Ernault P, Olivi M, Ville Y. Cytomegalovirus (CMV) glycoprotein B genotype and CMV DNA load in the amniotic fluid of infected fetuses. *Prenat Diagn.* 2004 Dec 15;24(12):1001–6.
60. Carrara J, Delaveaucoupet J, Cordier AG, Vauloup-Fellous C, Senat MV, Ayoubi JM, et al. Étude descriptive de signes échographiques anténataux de 34 cas d'infections congénitales à cytomégalo­virus. *J Gynécologie Obstétrique Biol Reprod.* 2016 Apr;45(4):397–406.
61. Simonazzi G, Curti A, Murano P, Cervi F, Contoli M, Lazzarotto T, et al. Congenital cytomegalovirus infection and small for gestational age infants: SGA infants in congenital CMV infection. *Prenat Diagn.* 2014 Aug;34(8):765–9.
62. Preece PM, Blount JM, Glover J, Fletcher GM, Peckham CS, Griffiths PD. The consequences of primary cytomegalovirus infection in pregnancy. *Arch Dis Child.* 1983 Dec;58(12):970–5.
63. Gibson C, Goldwater P, MacLennan A, Haan E, Priest K, Dekker G, et al. Fetal exposure to herpesviruses may be associated with pregnancy-induced hypertensive disorders and preterm birth in a Caucasian population. *BJOG Int J Obstet Gynaecol.* 2008 Mar;115(4):492–500.
64. Gibson CS, MacLennan AH, Hague WM, Haan EA, Priest K, Chan A, et al. Associations between inherited thrombophilias, gestational age, and cerebral palsy. *Am J Obstet Gynecol.* 2005 Oct;193(4):1437.e1-1437.e12.
65. Turner KM, Lee HC, Boppana SB, Carlo WA, Randolph DA. Incidence and Impact of CMV Infection in Very Low Birth Weight Infants. *PEDIATRICS.* 2014 Mar 1;133(3):e609–15.
66. Boppana SB, Ross SA, Shimamura M, Palmer AL, Ahmed A, Michaels MG, et al. Saliva Polymerase-Chain-Reaction Assay for Cytomegalovirus Screening in Newborns. *N Engl J Med.* 2011 Jun 2;364(22):2111–8.

Sémiologie et pronostic de l'infection congénitale à cytomégalovirus après primo-infection maternelle du second trimestre de la grossesse

L'infection congénitale par le CMV représente la première cause de surdité neurosensorielle d'origine non génétique et une cause majeure d'anomalie neurodéveloppementale. **Objectif** : Description de la symptomatologie et de la sémiologie radiologique des fœtus infectés au deuxième trimestre de la grossesse ; Evaluation de la prévalence et du pronostic, néonatal et à long terme, des fœtus avec un retard de croissance intra utérine (RCIU) et un petit poids pour l'âge gestationnel (PAG) à la naissance. **Matériel et Méthode** : Etude rétrospective monocentrique incluant les patientes adressées pour séroconversion CMV au deuxième trimestre de la grossesse avec une charge virale CMV positive dans le liquide amniotique et une issue néonatale connue. **Résultats** : 111 fœtus avaient une amniocentèse positive pour la recherche du CMV dont 33 après une séroconversion du deuxième trimestre (29,7%). 21,2% des fœtus étaient symptomatiques à la naissance mais aucun n'était symptomatique à long terme. La sémiologie radiologique, essentiellement composée de signes extra-cérébraux, était un facteur pronostique de symptomatologie à la naissance en analyse univariée. In utero, les fœtus avec un RCIU étaient significativement plus symptomatiques à la naissance par rapport aux fœtus eutrophes (64,7% vs. 12,1%, $p < 0,001$) mais pas à long terme. Chez les fœtus infectés, les PAG n'avaient pas plus de symptômes à la naissance et à long terme que les enfants eutrophes (30,8% vs. 20,3%, $p = 0,73$ et 23,1% vs. 19,9%, $p = 0,69$ respectivement). **Conclusion** : Le pronostic des enfants infectés au deuxième trimestre est bon. Le pronostic à long terme des enfants hypotrophes en anténatal ou à la naissance est équivalent à celui des enfants eutrophes.

Semiology and prognosis of congenital cytomegalovirus infection after primary maternal infection in the second trimester of pregnancy

Congenital CMV is a major cause of neurological and sensory impairment in children. **Objective**: Description of the symptomatology and radiological semiology of infected fetuses in the second trimester of pregnancy; Assessment of the prevalence and neonatal and long-term prognosis of fetuses with intrauterine growth restriction (IUGR) and small for gestational age birth weight (SGA). **Material and Method**: Monocentric retrospective study including patients referred for CMV seroconversion in the second trimester of pregnancy with a positive CMV viral load in amniotic fluid and a known neonatal outcome. **Results**: 111 fetuses had positive amniocentesis for CMV, 33 of them after second trimester seroconversion (29.7%). 21.2% of the fetuses were symptomatic at birth but none were long-term symptomatic. Radiological semiology, essentially composed of extracerebral signs, was a prognostic factor for birth symptomatology in univariate analysis. In utero, fetuses with IUGR were significantly more symptomatic at birth than eutrophic fetuses (64.7% vs. 12.1%, $p < 0.001$) but not in the long term. Among infected fetuses, PAG had no more symptoms at birth and in the long term than eutrophic children (30.8% vs. 20.3%, $p = 0.73$ and 23.1% vs. 19.9%, $p = 0.69$ respectively). **Conclusion**: The prognosis for infected children in the second trimester is good. The long-term prognosis of hypotrophic children antenatally or at birth is equivalent to that of eutrophic children.

Mots clés en français

Cytomegalovirus ; Infection congénitale ; Pronostic ; Petit poids pour l'âge gestationnel ; Imagerie anténatale

Mots clés en anglais

Cytomegalovirus; Congenital infection; Prognosis; Small for gestational age; Diagnostic imaging



UNIVERSITÉ
PARIS
DESCARTES

Faculté de Médecine Paris Descartes
15 rue de l'École de Médecine
75006 Paris