



**HAL**  
open science

# L'importance de l'odontologie dans l'exploration spatiale

Johanna Brain

► **To cite this version:**

Johanna Brain. L'importance de l'odontologie dans l'exploration spatiale. Sciences du Vivant [q-bio]. 2021. dumas-03457651

**HAL Id: dumas-03457651**

**<https://dumas.ccsd.cnrs.fr/dumas-03457651>**

Submitted on 30 Nov 2021

**HAL** is a multi-disciplinary open access archive for the deposit and dissemination of scientific research documents, whether they are published or not. The documents may come from teaching and research institutions in France or abroad, or from public or private research centers.

L'archive ouverte pluridisciplinaire **HAL**, est destinée au dépôt et à la diffusion de documents scientifiques de niveau recherche, publiés ou non, émanant des établissements d'enseignement et de recherche français ou étrangers, des laboratoires publics ou privés.



Distributed under a Creative Commons Attribution - NonCommercial - NoDerivatives 4.0 International License

## **AVERTISSEMENT**

Cette thèse d'exercice est le fruit d'un travail approuvé par le jury de soutenance et réalisé dans le but d'obtenir le diplôme d'État de docteur en chirurgie dentaire. Ce document est mis à disposition de l'ensemble de la communauté universitaire élargie.

Il est soumis à la propriété intellectuelle de l'auteur. Ceci implique une obligation de citation et de référencement lors de l'utilisation de ce document.

D'autre part, toute contrefaçon, plagiat, reproduction illicite encourt toute poursuite pénale.

**UNIVERSITÉ DE PARIS**  
**FACULTÉ DE SANTÉ**  
**UFR D'ODONTOLOGIE - MONTROUGE**

**Année 2021**

**N° M002**

**THÈSE**  
**POUR LE DIPLÔME D'ÉTAT DE DOCTEUR EN CHIRURGIE DENTAIRE**  
Présentée et soutenue publiquement le : 20 janvier 2021

Par

**Johanna BRAIN**

**L'importance de l'odontologie dans l'exploration spatiale**

Dirigée par M. le Docteur Jean-Claude Tavernier

JURY

Mme le Professeur Tchilalo Boukpassi

Président

Mme le Docteur Ihsène Taihi

Assesseur

M. le Docteur Charles-Daniel Arreto

Assesseur

Mme le Docteur Marion Florimond

Assesseur

M. le Docteur Jean-Claude Tavernier

Invité





## Remerciements

---

**À Mme le Professeur Tchilalo Boukessi**, Docteur en Chirurgie dentaire, Docteur de l'Université Paris Descartes, Habilitée à Diriger des Recherches, Professeur des Universités, UFR d'Odontologie - Montrouge, Praticien Hospitalier, Assistance Publique-Hôpitaux de Paris.

Pour l'honneur que vous me faites de présider ce jury de thèse d'exercice. Je me souviendrai de la qualité de l'enseignement théorique et clinique en endodontie que vous m'avez prodiguée pendant mes années d'études. Veuillez trouver l'expression de mon profond respect et de ma gratitude.

**À Mme le Docteur Ihsène Taihi**, Docteur en Chirurgie dentaire, Spécialiste qualifiée en Chirurgie orale, Ancienne Interne des Hôpitaux, Docteur de l'Université Paris- Est, Maître de Conférences des Universités, UFR d'Odontologie - Montrouge, Praticien Hospitalier, Assistance Publique-Hôpitaux de Paris.

Qui m'a fait l'honneur de participer à ce jury de thèse. Je vous remercie pour votre enseignement de qualité et de m'avoir permis d'apprécier la chirurgie au cours de mon externat. Veuillez trouver ici l'expression de ma gratitude et de ma reconnaissance.

**À M. le Docteur Charles-Daniel Arreto**, Docteur en Chirurgie dentaire, Docteur de l'Université Paris Descartes, Maître de Conférences des Universités, UFR d'Odontologie - Montrouge, Praticien Hospitalier, Assistance Publique-Hôpitaux de Paris.

Pour l'honneur que vous me faites de participer à ce jury de thèse. Veuillez trouver ici l'expression de ma gratitude et de mon estime.

**À Mme le Docteur Marion Florimond**, Docteur en Chirurgie dentaire, Assistant Hospitalo-Universitaire associé, UFR d'Odontologie - Montrouge.

Qui m'a fait l'honneur de participer à ce jury de thèse. Je vous remercie pour la qualité de la formation prodiguée en odontologie conservatrice au cours de mon externat, ainsi que de votre gentillesse, de votre bonne humeur et de votre disponibilité. Soyez assurée de ma gratitude et de mon plus profond respect.



***À M. le Docteur Jean-Claude Tavernier, Chevalier de l'ordre national du mérite, Officier de l'ordre des palmes académiques.***

De m'avoir fait l'honneur de diriger cette thèse. Je vous suis très reconnaissante de votre disponibilité, de votre patience, de vos conseils et surtout de votre gentillesse et de votre bienveillance. Je vous remercie d'avoir partagé vos connaissances avec moi en gérodonologie, en histoire de la dentisterie et en archéologie. Je vous souhaite une agréable retraite. Soyez assuré de ma gratitude et de mon plus profond respect.





# Résumé et indexation en français et anglais

---

## Résumé :

La conquête spatiale progresse et l'objectif de cette décennie serait pour la plupart des nations d'envoyer des hommes sur la planète Mars. Les spationautes sont confrontés à des missions de plus en plus longues, vers des planètes de plus en plus éloignées de la Terre. Or, le corps humain n'est pas constitué pour vivre dans des conditions si extrêmes telles que l'apesanteur ou encore l'exposition aux radiations cosmiques. Des accidents odontologiques ont été rapportés au cours des missions et de multiples modifications physiopathologiques ont été observées sur les spationautes. Sur l'ISS (la station spatiale internationale) comme sur Terre, ces altérations physiologiques, qui risquent de s'accroître avec l'augmentation de la durée des explorations, sont étudiées très précisément afin de pouvoir proposer la meilleure prise en charge thérapeutique réalisable durant le vol. Un retour sur Terre immédiat serait impossible dans le cas d'une urgence dentaire, ce qui pourrait nuire au bon déroulement de la mission. Ainsi, du fait de l'impossibilité d'envoyer du personnel médical comme les dentistes dans les navettes, les spationautes devront être formés aux soins dentaires et la prévention jouera un rôle primordial pour anticiper ces urgences. Une préparation approfondie devra être envisagée en amont et lors de ces missions habitées interplanétaires pour prévenir la survenue de problèmes bucco-dentaires en vol et de garantir le maintien de la capacité opérationnelle de nos astronautes. Installer de nouvelles technologies dans les navettes comme l'imprimante 3D semblerait être une perspective à prendre en considération.

## Discipline ou spécialité :

Médecine buccale

## Mots clés français (fMeSH et Rameau) :

**fMeSH** : Contre-mesures à l'apesanteur ; Médecine aérospatiale

**Rameau** : Vol spatial habité ; Impression 3D

## Forme ou Genre :

**fMeSH** : Dissertation universitaire

**Rameau** : Thèses et écrits académiques



**Abstract :**

The Space conquest improves itself and the aim of this decade would be for most of the nations to send humans to Mars. The astronaut have to deal with longer-timed and further-distanced missions from the earth. Thus human body is not made for such extrem life conditions as weightlessness or exposure to cosmic radiations. Odontological accidents were told during missions and multiple physiopathological modifications were observed on the spacemen. On the ISS (International Space Station) as on Earth these physiological alterations that may increase according to the amplification of the length of time, are studied very accurately in order to be able to suggest the best therapeutical care which is done during the flight. Going back to Earth immediately would be impossible in case of a dental emergency, which could provide bad consequences to the proper achievement of the mission. Then, because it is impossible to send medical staff as dentists in the shuttles, the spacemen will have to be trained in dental cares and prevention will play an essential role to anticipate these emergencies. A specific and accurate preparation will have to be thought and accomplished before the departure and during these missions when astronauts experiment life on the planet. In order to prevent dental problems during the flight and to guaranty the proper operational capacity of the spacemen. Setting up new technological devices in the shuttles as 3D printers would be worthy to be considered.

**Branches or specialty :**

Oral medicine

**English keywords (MeSH) :**

Weightlessness Countermeasures ; Aerospace Medicine

**Publication type (MeSH) :**

Academic Dissertation



## Liste des abréviations

---

- ATM : Articulation Temporo-Mandibulaire
- ESA : Agence Spatiale Européenne
- ISS : International Space Station
- NASA : National Aeronautics and Space Administration
- SMEMCL : Space Medicine Exploration Medical Conditions List
- URSS : Union des Républiques Socialistes Soviétiques
- USA : United States of America



# Table des matières

---

<b>INTRODUCTION.....</b>	<b>3</b>
<b>1 : LES VOYAGES SPATIAUX HABITES : UN ENVIRONNEMENT SPECIFIQUE.....</b>	<b>4</b>
1.1 LES VOLS SPATIAUX HABITES ET LES PREMICES DE LA DENTISTERIE SPATIALE .....	4
1.1.1 <i>L'exploration spatiale : un bref historique</i> .....	4
1.1.2 <i>Les urgences oro-faciales relatées en pré-vol et pendant le vol</i> .....	7
1.1.3 <i>Le développement d'une nouvelle discipline : la dentisterie spatiale</i> .....	8
1.2 L'ESPACE : UN ENVIRONNEMENT HOSTILE POUR L'HOMME ? .....	9
1.2.1 <i>Les facteurs de stress environnementaux physiques</i> .....	10
1.2.2 <i>Les facteurs de stress environnementaux psychosociaux</i> .....	14
1.3 LA VIE DANS L'ESPACE, UN QUOTIDIEN SINGULIER .....	16
1.3.1 <i>Le maintien de l'hygiène corporelle et bucco-dentaire</i> .....	16
1.3.2 <i>La nourriture spatiale</i> .....	16
<b>2 : L'IMPACT DE L'ENVIRONNEMENT SPATIAL SUR LA PHYSIOLOGIE HUMAINE .....</b>	<b>20</b>
2.1 LES MODIFICATIONS PHYSIO-PATHOLOGIQUES GENERALES CHEZ LE SPATIONAUTE.....	20
2.1.1 <i>Le « mal des transports spatiaux »</i> .....	20
2.1.2 <i>Le déconditionnement du système cardiovasculaire</i> .....	21
2.1.3 <i>Les troubles hématologiques et du système immunitaire</i> .....	22
2.1.4 <i>Le système musculo-squelettique et le système rénal</i> .....	24
2.1.5 <i>D'autres conséquences sur le corps humain</i> .....	26
2.2 LES MODIFICATIONS PHYSIO-PATHOLOGIQUES DE LA CAVITE BUCCALE .....	27
2.2.1 <i>L'impact de l'environnement spatial sur les tissus dentaires</i> .....	27
2.2.2 <i>L'influence de l'environnement spatial sur les tissus parodontaux</i> .....	32
2.2.3 <i>L'influence de la pression atmosphérique sur les tissus et prothèses dentaires</i> .....	34
2.2.4 <i>L'influence de l'environnement spatial sur les muqueuses buccales</i> .....	37
2.2.5 <i>L'influence de l'environnement spatial sur l'articulation temporo-mandibulaire</i> .....	38
2.2.6 <i>L'influence de l'environnement spatial sur les os maxillaires et mandibulaires</i> .....	39
<b>3 : LES SOINS BUCCO-DENTAIRES DES SPATIONAUTES : UNE PRISE EN CHARGE SPECIFIQUE.....</b>	<b>41</b>
3.1 LE SYSTEME MEDICAL DES MISSIONS D'EXPLORATIONS ET SES DEFIS .....	41
3.1.1 <i>Les futures missions d'exploration et leurs inconvénients</i> .....	41

3.1.2 <i>La prévision des risques médicaux et odontologiques</i> .....	43
3.2 UNE PRISE EN CHARGE « PRE-VOL » BASEE SUR LA PREVENTION BUCCO-DENTAIRE .....	45
3.2.1 <i>Le recrutement sélectif des spationautes selon leur état médical</i> .....	45
3.2.2 <i>Un enseignement médical indispensable pour les spationautes</i> .....	46
3.2.3 <i>Le suivi bucco-dentaire des spationautes avant la mission</i> .....	49
3.3 L'ANTICIPATION ET LA GESTION DES URGENCES DENTAIRES AU COURS DES MISSIONS.....	52
3.3.1 <i>Le plateau technique dentaire à bord du vaisseau</i> .....	52
3.3.2 <i>La prise en charge des urgences dentaires et la réalisation des soins en vol</i> .....	55
3.3.3 <i>Les risques médicaux potentiels liés aux soins odontologiques en vol</i> .....	62
3.4 L'APPORT DU NUMERIQUE EN ODONTOLOGIE SPATIALE.....	63
3.4.1 <i>La technologie tridimensionnelle au service des missions d'exploration : un outil d'avenir</i> .....	64
3.4.2 <i>La technologie 3D et l'odontologie spatiale</i> .....	65
<b>4 : LA RECHERCHE SPATIALE AU SERVICE DE LA DENTISTERIE MODERNE .....</b>	<b>68</b>
<b>CONCLUSION .....</b>	<b>70</b>
<b>BIBLIOGRAPHIE .....</b>	<b>71</b>
<b>TABLE DES FIGURES.....</b>	<b>77</b>
<b>TABLE DES TABLEAUX.....</b>	<b>78</b>
<b>ANNEXES.....</b>	<b>79</b>



## Introduction

---

Durant des siècles, l'aspiration des hommes à explorer l'espace est un rêve impossible, relaté uniquement dans les livres tels que le roman « De la Terre à la Lune » de Jules Verne ou dans la bande dessinée d'Hergé « On a marché sur la Lune » des aventures de Tintin.

Cependant, à partir de la 2<sup>e</sup> moitié du XX<sup>e</sup> siècle, une « course à l'exploration spatiale » entre les Etats-Unis et l'URSS s'instaure, chacune des deux grandes puissances mondiales souhaitant prouver leur hégémonie technologique dans les domaines aéronautiques et spatiaux. Les progrès réalisés dans ces disciplines ont offert aux Hommes l'opportunité d'étendre leurs connaissances au-delà des frontières terrestres jusqu'alors inaccessibles. Ces avancées se sont traduites par la mise en orbite des premiers satellites, puis l'apparition des premiers vols habités dans les années 1960.

Les projets de conquête, notamment ceux impliquant le voyage vers Mars dont le trajet aller-retour avoisinera les 2-3 ans, imposeront des séjours spatiaux de longue durée. Durant les précédents vols de courte durée, les spationautes ont dû s'adapter aux contraintes environnementales qu'offre l'espace tels que la microgravité, les rayonnements ionisants ou l'altération du rythme circadien. La santé de ces hommes, confrontée à cet environnement particulier, et l'odontologie spatiale se sont ainsi révélées être des sujets de recherche. Il devient primordial d'étudier les effets immédiats et différés de ces expositions prolongées dans l'espace afin de se préparer à de tels voyages.

Ceci nous oblige déjà à nous interroger sur les modifications physiopathologiques médicales et particulièrement odontologiques qu'engendreraient ces vols.

Envisager un rapatriement sur Terre immédiatement serait irréalisable dans le cas d'une urgence dentaire. Les spationautes ne peuvent, par ailleurs, se permettre de compromettre l'opération qu'on leur a attribuée à cause de douleurs bucco-dentaires. Ainsi, nous sommes amenés à nous demander quelles stratégies de prévention adopter pour anticiper ces urgences et quelle préparation envisager en amont et lors de ces missions habitées pour ces voyageurs de l'espace.

# 1 : Les voyages spatiaux habités : un environnement spécifique

---

## 1.1 Les vols spatiaux habités et les prémices de la dentisterie spatiale

Par définition, les vols spatiaux habités sont des voyages dans l'Espace de durées variables, à plus de 100 km de la surface terrestre<sup>1</sup>, entrepris par des spationautes à bord de capsules, de vaisseaux ou de stations spatiales. En France, à partir des années 1980, pour désigner ses propres explorateurs de l'espace, l'agence nationale utilise l'appellation "spationaute" provenant, étymologiquement, de *nautes* signifiant « marin » en grec ancien et de *spatium* dont la signification latine est « espace ». Cette dénomination n'a cependant pas été reprise par l'Agence Spatiale Européenne qui préfère le terme d'astronaute européen. A travers le monde, d'autres qualifications sont utilisées. Les « astronautes » sont assimilés aux Américains, les « vyomanautes » aux Indiens, les « taïkonautes » aux Chinois et les « cosmonautes » aux Russes.

### 1.1.1 L'exploration spatiale : un bref historique

#### 1.1.1.1 Des années 1950 à aujourd'hui

Durant la Guerre Froide, l'affrontement opposant les Etats-Unis et l'URSS, pour des raisons politiques initialement, a permis une avancée phénoménale dans la conquête spatiale. Ces deux pays, détenteurs de l'arme nucléaire, se tournent chacun vers les ingénieurs allemands ayant mis au point les fusées V2 pendant la 2<sup>e</sup> Guerre Mondiale. Dans le camp russe, à la fin de l'année 1957, est lancé le premier satellite en orbite surnommé Spoutnik-1, suivi peu de temps après, de Spoutnik-2 à bord duquel se trouve la chienne Laïka. Dans le camp adverse, cependant, ce n'est qu'en janvier 1958 que fut mis en poste celui des Américains, Explorer-1. C'est durant la même année que fut fondée la "National Aeronautics and Space Administration" (NASA).

Le 12 avril 1961, l'humanité est entrée dans l'ère de l'espace grâce à l'URSS qui fait voyager son cosmonaute, Yuri Gargarine, lors de la mission Vostok 1. Durant ce vol de 108 minutes, il reste 89 minutes en orbite. Un mois seulement après l'exploit russe, les Américains envoient Alan Shepard, leur premier astronaute, à bord de la capsule spatiale Freedom 7 lors du programme spatial Mercury. Sa mission Mercury 3 est un vol suborbital ne durant qu'une quinzaine de minutes. Les missions suivantes

---

<sup>1</sup> Hodkinson et al., « An overview of space medicine ».

permettent à ce premier programme de réaliser son objectif initial, celui étant d'accomplir des vols orbitaux. Leur 2<sup>e</sup> programme spatial Gemini diffère de Mercury par la capacité de bénéficier de deux places dans son vaisseau et par son but, celui d'accomplir des sorties extravéhiculaires. Les premières expériences médicales y sont réalisées.

En juillet 1969, au cours de la mission américaine Apollo 11 qui dure 195 heures et 18 minutes, trois astronautes, Neil Armstrong, Michael Collins et Buzz Aldrin réalisent le premier atterrissage sur la surface lunaire. Quelques années plus tard, en 1973, est mise en orbite la première station spatiale des USA nommée Skylab qui, faisant office de laboratoire, est utilisée à des fins scientifiques. Grâce à elle, les Américains souhaitent prouver au monde que les hommes sont capables de s'adapter et de vivre dans l'espace plusieurs mois, voire plusieurs années. Du côté soviétique, leurs propres stations spatiales sont placées en orbite au cours du programme Saliout. En 1975, l'Agence Spatiale Européenne voit le jour. La même année, pour la première fois, une entente se forme entre les Etats-Unis et la Russie, illustrée par un projet commun : Apollo-Soyouz. Ce n'est que 7 ans plus tard, en juin 1982, qu'un spationaute français se voit attribuer une mission dans une station spatiale : ce dernier n'est autre que Jean-Loup Chrétien.

Puis, en 1986, la station spatiale russe, MIR, construite directement en orbite, est, tout comme Skylab, le terrain de multiples expériences scientifiques comme l'étude des océans ou des recherches en microgravité : elle y accueille le cosmonaute, Valeri Polyakov, 1 an et 72 jours d'affilée, ce qui correspond à la plus longue période passée par un spationaute au-delà de la planète Terre.

Depuis 1998, la station spatiale internationale (ISS), issue d'un partenariat entre 5 agences spatiales (l'Agence spatiale européenne, l'Agence japonaise d'exploration spatiale, l'Agence spatiale canadienne, la NASA et l'Agence Fédérale russe), est positionnée en orbite à approximativement 400 km de la Terre et comporte de nombreux équipements pour les expériences scientifiques, soit 6 laboratoires. L'équipage est composé de 6 spationautes formant deux équipes dont la mission se chevauche de 3 mois : une équipe de 3 spationautes se relaie tous les 6 mois. De nombreux humains y ont séjourné, dont Thomas Pesquet de 2016 à 2017 lors de la mission Proxima.

#### 1.1.1.2 Vers la perspective d'une conquête de Mars

Le programme américain Artemis, vise à envoyer de nouveau, d'ici 2024, des spationautes sur la Lune, à bord du vaisseau spatial ORION. C'est le prémice d'une nouvelle ère d'exploration : à travers ce programme, qui est une étape essentielle à la conquête de Mars, la NASA souhaite établir un pied-à-terre en dehors de l'orbite basse terrestre, faire de nombreuses découvertes scientifiques et tester leurs progrès technologiques. Pour les agences spatiales, la planète Mars, située à une distance

d'environ 56 à 400 millions de kilomètres de la Terre<sup>2</sup>, est jugée idéale pour l'exploration future, voire pour la colonisation humaine. Cette 4<sup>e</sup> planète du système solaire est, cependant, quelque peu différente de la Terre de part son atmosphère basse pression très fine (730 Pa), la longueur de ses saisons durant deux fois plus longtemps<sup>3</sup>, sa température variable à sa surface atteignant -140°C à +20°C ou encore sa force de gravité trois fois plus faible que sur Terre (1 g)<sup>4</sup>. Ses faibles champs magnétiques localisés (non globaux comme sur Terre) rendent vulnérable la surface martienne aux rayonnements ionisants spatiaux<sup>5</sup>. Son atmosphère est par ailleurs constituée majoritairement de dioxyde de carbone (95 %) et de traces d'oxygène (0,13 %), le reste étant de l'azote et de l'argon<sup>6</sup>. Une autre différence avec la Terre est l'absence d'océan et d'eau liquide à sa surface : cette dernière n'existe, en grande majorité, que sous forme de glace.

Chacune de ces deux planètes est en orbite autour du Soleil selon une trajectoire elliptique (et non pas circulaire) : Mars achève son tour en 1 an et 9 mois tandis que la Terre le fait en seulement 365 jours. Pour se positionner à une distance au plus proche l'une de l'autre et permettre au vaisseau spatial de rejoindre Mars, elles doivent être alignées toutes les deux avec le Soleil, Mars en périhélie et la Terre en aphélie : ce phénomène ne se produit que très rarement, tous les 2 ans et 2 mois environ. Il faudra ainsi compter environ 3 ans pour que les spationautes reviennent de cette mission interplanétaire.

Tableau 1 : Comparaison entre les missions en orbite basse de la Terre et les missions vers Mars

Mission characteristic	Low Earth orbit (the ISS)	Mars
Distance from Earth	250 miles	141,000,000 miles
Return to Earth	Hours	Months
Length of mission	6-12 months	2-3 years
Communication delay	1-2 s	Up to 45 min
Autonomy of crew	Low	High
Resupply possible	Yes	No

Source : Landon, Slack et Barrett, « Teamwork and collaboration in long-duration space missions : going to extremes », 2018.

La communication avec la Terre aura du retard et il est aisé de comprendre que dans le cas où une urgence médicale ou dentaire surviendrait, il serait impossible de rapatrier de façon imminente le

<sup>2</sup> Doarn, Polk, et Shepanek, « Health challenges including behavioral problems in long-duration spaceflight ».

<sup>3</sup> Oluwafemi et al., « Space food and nutrition in a long term manned mission ».

<sup>4</sup> Goyal et al., « Mission mars : a dentist's perspective ».

<sup>5</sup> Goyal et al.

<sup>6</sup> Goyal et al.

malade sur Terre (cf. tableau 1)<sup>7</sup>. Ces urgences dentaires sont donc l'un des nombreux risques importants à évaluer dans la planification des missions d'exploration à long terme.

### **1.1.2 Les urgences oro-faciales relatées en pré-vol et pendant le vol**

Dans l'histoire des vols spatiaux, quelques cas « d'événements » dentaires survenus chez des spationautes avant et pendant la mission ont été recensés. Or ceux-ci sont probablement sous-représentés car pour la majorité, ils proviennent de la mémoire des chirurgiens-dentistes soignant les spationautes : tous les cas n'étaient pas systématiquement consignés à l'époque<sup>8</sup>.

#### **1.1.2.1 Cas recensés avant la mission**

Un cas de pulpite survenu 3 mois avant le lancement d'Apollo, des cas de fractures dentaires et de couronnes descellées nécessitant un traitement ont été rapportés. Selon un médecin de la NASA, deux semaines avant un vol, des abcès apicaux aigus ont été diagnostiqués et les dents ont été traitées endodontiquement afin d'éviter une récurrence et la venue d'une potentielle douleur pendant la mission<sup>9</sup>. Selon Johnston, quelques mois avant les missions sur la station Skylab, diverses urgences comme des aphtes douloureux, une gingivite localisée ainsi qu'un abcès apical aigu ont été diagnostiqués et traités chez plusieurs membres du futur équipage<sup>10</sup>.

#### **1.1.2.2 Cas recensés pendant la mission**

Contrairement aux missions soviétiques, hormis un descellement de couronne n'ayant engendré aucune complication pulpaire et parodontale, aucun astronaute n'a semble-t-il été victime d'urgence odontologique pendant les missions américaines Skylab et Apollo<sup>11</sup>. Cependant, durant le séjour des cosmonautes sur les navettes spatiales MIR et Saliout, des descellements de couronnes et des pertes de restaurations ont été observées pendant le décollage, ainsi qu'une lésion carieuse diagnostiquée et soignée à bord de la station soviétique<sup>12</sup>. Mais l'anecdote la plus populaire de l'histoire spatiale fut sans nul doute celle de Yuri Romanenko en 1978. Ce cosmonaute russe a subi des odontalgies intenses, probablement une pulpite, l'empêchant de mener à bien sa mission, et malheureusement, les soviétiques n'avaient pas anticipé la survenue d'urgences dentaires en cours de vol à cette époque.<sup>13</sup>

---

<sup>7</sup> Landon, Slack, et Barrett, « Teamwork and collaboration in long-duration space missions : going to extremes. »

<sup>8</sup> Menon, « Review of spaceflight dental emergencies ».

<sup>9</sup> Menon.

<sup>10</sup> Johnston et Dietlein, « Biomedical results from skylab ».

<sup>11</sup> Johnston et Dietlein, « Biomedical results of apollo ».

<sup>12</sup> Dietlein, Lawrence, et Pestov, « Space biology and medicine ».

<sup>13</sup> Häuplik-Meusburger, « Emergency dental treatment on the way to mars ».

Il a fallu attendre son rapatriement sur Terre, au bout de deux semaines seulement après le début de ses maux, pour qu'il ait un traitement adéquat.

Dans les environnements analogues aux vols spatiaux (expéditions en Antarctique, missions sous-marines), les urgences médicales les plus fréquentes sont des urgences liées à la sphère oro-faciale. A titre d'exemple, dans le cadre du projet britannique POLARIS, 7 extractions et 30 restaurations ont été réalisées parmi les 100 patrouilles de sous-marins<sup>14</sup>. Les urgences odontologiques semblent négligeables par rapport aux urgences vitales mais elles peuvent rapidement compliquer la tâche du spationaute en mission. Compte tenu de la longue durée d'une mission vers Mars, il est plausible que la probabilité d'apparition d'une urgence dentaire augmente avec le temps d'autant plus qu'un examen bucco-dentaire des spationautes ne pourra être réalisé tous les ans.

### **1.1.3 Le développement d'une nouvelle discipline : la dentisterie spatiale**

La dentisterie spatiale est une science spécialisée et en plein essor étudiant l'aspect bucco-dentaire dans le milieu aéronautique et spatial. Bien que le terme de médecine spatiale soit né en 1948, inventé par Hubertus Strughold, un médecin nazi, cette notion de dentisterie spatiale a vu le jour bien plus tard, en 1957, dans un vade-mecum de médecine dans l'espace<sup>15</sup>. De multiples travaux de recherches portant sur l'effet de l'exposition prolongée à l'oxygène ou des variations de la pression atmosphérique sur les tissus et prothèses dentaires dans le milieu aérien, ont été entamés avant que cette notion ne voie le jour, à la fin de la guerre, en 1945. En effet, durant ce conflit, les scientifiques se sont interrogés sur d'éventuelles corrélations entre l'utilisation accrue et à plus haute altitude des avions de l'armée de l'air pendant la guerre et l'augmentation des consultations dentaires des aviateurs pour des doléances odontologiques comme des odontalgies ou des fractures de restauration ou du tissu dentaire. Pendant cette guerre, il a été estimé qu'environ 1 à 3 % des pilotes aériens souffraient de barodontalgies et certains ont été contraints d'abandonner leur poste<sup>16</sup>.

La NASA est créée en 1958 mais ce n'est que 8 ans plus tard, qu'elle engagea pour la première fois un colonel dentiste pour prévenir, diagnostiquer et traiter les pathologies bucco-dentaires de ses astronautes<sup>17</sup>. L'anecdote de Yuri Romanenko a remis en question la formation des cosmonautes aux soins dentaires, et dès 1978, des procédures prophylactiques et des protocoles d'urgence dentaire ont été instaurés dans les missions spatiales soviétiques<sup>18</sup>. Du côté américain, en 1980, un vade-mecum de

---

<sup>14</sup> McPhee et Charles, *Human health and performance risks of space exploration missions : evidence reviewed by the nasa human research program*.

<sup>15</sup> Savage, *50th commemorative anniversary of the United States air force dental service, 1949-1999*.

<sup>16</sup> Savage.

<sup>17</sup> Rai et Kaur, « The history and importance of aeronautic dentistry ».

<sup>18</sup> Häuplik-Meusburger, « Emergency dental treatment on the way to mars ».

ce type est enfin conceptualisé<sup>19</sup> : il comporte également des informations sur le plateau technique dentaire à utiliser pendant les missions. D'autres recommandations ont été rédigées bien plus tard, dans les années 2000, pour les missions des spationautes sur la station spatiale internationale.

Au début du XXI<sup>e</sup> siècle, un dentiste américain, Dr Balwant Rai, est l'un des premiers à s'intéresser à l'effet de la microgravité simulée sur les structures buccales et entame des recherches expérimentales<sup>20</sup>. Depuis maintenant une dizaine d'années, des enseignements sont proposés par une université américaine aux professionnels de santé, aux étudiants en chirurgie dentaire et aux spationautes pour les informer sur le sujet spécifique que représente l'odontologie spatiale. Ceci a pour but de contribuer à de nouvelles avancées dans ce domaine<sup>21</sup>.

## **1.2 L'espace : un environnement hostile pour l'Homme ?**

Les spationautes séjournant dans l'espace sont confrontés à un environnement unique, spécifique et extrême, bien différent de celui de la surface terrestre. Le corps humain est exposé à une combinaison unique de facteurs environnementaux dont la compréhension est primordiale pour lui assurer une protection maximale, d'autant plus que les missions d'exploration diffèrent des missions précédentes de part leur durée et leur distance : l'adaptation de l'homme à l'environnement spatial est un problème auquel il faut faire face dans l'évolution des vols spatiaux habités. Parmi ces caractéristiques, la microgravité spatiale et les radiations ionisantes sont les deux principaux facteurs de risque pour l'organisme humain. Mais d'autres contraintes ne peuvent être négligées comme le niveau de bruit élevé se produisant pendant le vol<sup>22</sup>, les accélérations linéaires lors du décollage et de l'atterrissage, les vibrations générées, les variations de température en cas de dysfonctionnement ou les variations barométriques. Des facteurs psychologiques liés au confinement et à l'isolement dans les navettes spatiales peuvent mener à un stress chronique altérant la santé de l'équipage.

La plupart de ces phénomènes sont étudiés à la fois dans l'espace et sur Terre : nous pouvons citer les laboratoires de la Station Spatiale Internationale ou des endroits terrestres isolés comme l'Antarctique et les sous-marins militaires. Cet environnement est aussi simulé dans des programmes expérimentaux tels que le laboratoire de "Mars Desert Research Station" localisé aux Etats-Unis ou le projet russe Mars 500 dont l'objectif est d'étudier leur impact sur la physiologie et la psychologie humaine. Des expériences sur des animaux, notamment des rongeurs, des singes ou des humains couchés avec la tête en bas, inclinés à 6 degrés pour simuler les déplacements de fluides en microgravité, ont également été entreprises.

---

<sup>19</sup> Rai et Kaur, « The history and importance of aeronautic dentistry ».

<sup>20</sup> Rai et Kaur.

<sup>21</sup> Rai et Kaur.

<sup>22</sup> Dietlein, Lawrence, et Pestov, « Space biology and medicine ».

## 1.2.1 Les facteurs de stress environnementaux physiques

### 1.2.1.1 La microgravité spatiale

Dans l'univers, tous les corps ayant une masse s'attirent mutuellement, c'est ce qu'on appelle la gravitation. Plus un corps est massif et plus deux corps sont à faible distance, plus la force d'attraction gravitationnelle augmente : le corps humain est donc attiré vers le centre de la Terre, il prend appui sur la surface terrestre, ce qui en résulte une force appelée le poids. Dans l'espace, le vaisseau spatial et les spationautes sont toujours soumis à l'attraction terrestre, la gravité ne disparaît pas. Or, le vaisseau est lancé à une vitesse de 28 000 km/h à 400 km de la Terre, ce qui compense cette attraction : il est donc en orbite circulaire autour de notre planète. Non soumis à l'influence de l'air dans l'espace de part son vide, les spationautes et leur vaisseau tombent à la même vitesse et sont en chute libre permanente : le poids ne se ressent plus, et par conséquent, ils sont en apesanteur (ou en microgravité). Sur Mars, comme précisé précédemment, cette force est 3 fois plus faible que sur Terre. Cette microgravité, à laquelle le corps humain doit s'adapter, provoque de nombreux changements, parmi lesquels nous pouvons citer, entre autres, des troubles cardiovasculaires, neurosensoriels ou respiratoires, des pathologies ophtalmiques, un déconditionnement de l'appareil locomoteur par un remaniement musculo-squelettique et une dégradation du système immunitaire. La face et la cavité buccale n'en sont pas moins affectées : des barotraumatismes potentiels, une augmentation de l'incidence des pathologies carieuses et parodontales ou encore des cancers buccaux ont été mis en exergue par les scientifiques.

### 1.2.1.2 Les rayonnements ionisants

Dans l'espace, le rayonnement est dangereux pour l'être humain car aucune barrière protectrice, comme l'atmosphère ou les champs magnétiques dont bénéficient à la fois les hommes sur Terre ou les spationautes des missions actuelles en orbite basse sur l'ISS, n'existe. Cette forme d'énergie est majoritairement ionisante et on distingue trois origines à ce rayonnement spatial. La première provient de la ceinture de Van Allen : les spationautes seront contraints de traverser cette zone contenant le rayonnement retenu par le champ magnétique de la Terre en cas d'une mission vers la Lune ou vers Mars<sup>23</sup>. La seconde correspond aux radiations produites lors des éruptions de notre soleil et des éjections de masse coronale (nuage de plasma solaire expulsé), ces phénomènes sont appelés les événements de particules solaires. L'énergie libérée est puissante et prend la forme de rayons X, de rayons gamma et de flux de protons et d'électrons<sup>24</sup>.

---

<sup>23</sup> Chancellor, Scott, et Sutton, « Space radiation : the number one risk to astronaut health beyond low earth orbit ».

<sup>24</sup> Chancellor, Scott, et Sutton.



Enfin, la dose de rayonnement la plus importante et la plus dangereuse emmagasinée par les hommes participants à ces missions dans l'Espace provient d'une source qui n'est pas originaire de notre système solaire, on l'appelle le rayonnement cosmique galactique<sup>25</sup>. Il est constitué d'atomes ionisés se déplaçant à la vitesse de la lumière, accélérés par les champs magnétiques des restes de supernova : en s'échappant de la galaxie, ils deviennent des rayons cosmiques composés de protons hautement énergétiques, de noyaux d'hélium et d'une faible proportion de particules HZE, ces dernières ayant un fort pouvoir d'ionisation. Par leur capacité à traverser, par centaines de centimètres, l'intérieur de l'engin spatial et à produire des radiations secondaires hautement énergétiques par interaction avec les matériaux de blindage, ils sont extrêmement dommageables. Les matériaux actuels constituant le vaisseau spatial sont efficaces contre les événements de particules solaires mais pas contre ces noyaux de rayonnement cosmique galactique dont ils ne réduisent qu'une partie de la dose absorbée par l'organisme humain<sup>26</sup>. Par conséquent, obtenir une protection totale de ces rayonnements à l'intérieur du vaisseau spatial se révèle être pratiquement impossible : selon Schwadron et al., « les spationautes protégés par un blindage de 10 g/cm<sup>2</sup> d'aluminium atteindraient leur limite d'exposition au rayonnement de leur carrière en une ou plusieurs années »<sup>27</sup>.

La dose efficace moyenne que reçoit une personne sur Terre est d'environ 3,6 mSv/an. Les normes internationales autorisent une exposition à des doses efficaces maximales de 50 mSv/an pour les travailleurs dans le domaine de la radioactivité tandis qu'en France, la réglementation est plus stricte avec une limite maximale de 20 mSv/an<sup>28</sup>. Par comparaison, les chirurgiens-dentistes sont classés dans la catégorie B et leur dose efficace doit être inférieure ou égale à 6 mSv/an.

Les spationautes appartiennent, quant à eux, à la catégorie des travailleurs sous rayonnements (catégorie A). Quand la limite d'exposition pour leur carrière est dépassée, ils n'ont plus le droit d'être envoyés en mission. En vol, elle est mesurée grâce aux dosimètres individuels portés par les spationautes et à des dosimètres répartis dans le vaisseau. L'Agence spatiale européenne, l'Agence spatiale russe et l'Agence spatiale canadienne ont toutes trois établi une limite de 1000 mSv/an pour l'ensemble de la carrière d'un spationaute à ne pas dépasser pour contrôler l'exposition aux rayonnements<sup>29</sup>. Cependant, aux Etats-Unis, les normes existantes étaient jugées trop restrictives pour les activités spatiales, la NASA a donc été autorisée à établir ses propres normes : elle a imposé une

---

<sup>25</sup> Chancellor, Scott, et Sutton.

<sup>26</sup> Chancellor, Scott, et Sutton.

<sup>27</sup> Schwadron et al., « Particle radiation sources, propagation and interactions in deep space, at earth, the moon, mars, and beyond : examples of radiation interactions and effects ».

<sup>28</sup> Décret relatif à la protection des travailleurs contre les risques dus aux rayonnements ionisants.

<sup>29</sup> Goyal et al., « Mission mars : a dentist's perspective ».

limite de 500 mSv/an pour les missions en orbite basse. Ces seuils varient en fonction du sexe et de l'âge du spationaute<sup>30</sup>.

Tableau 2 : Limites de dose efficace au cours de la carrière d'un spationaute calculées pour des missions d'1 an à l'ISS

Âge (années)	Dose limite pour les spationautes de sexe masculin (mSv)	Dose limite pour les spationautes de sexe féminin (mSv)
25	520	370
35	720	550
45	950	750
55	1470	1120

Source : Chancellor, Scott, et Sutton, « Space radiation : the number one risk to astronaut health beyond low earth orbit », 2014.

Tableau 3 : Les différentes missions spatiales en fonction de leur durée et de la dose de rayonnement

Type de mission	Dose de rayonnement ionisant (mSv)
Mission de la navette spatiale 41-C (8 jours de mission en orbite autour de la Terre à 460 km)	5,59
Apollo 14 (9 jours de mission sur la Lune)	11,4
Skylab 4 (87 jours de mission en orbite autour de la Terre à 473 km)	178
Mission sur l'ISS (environ 6 mois en orbite autour de la Terre à 353 km)	160
Estimation pour une mission vers Mars (approximativement 3 ans)	1200

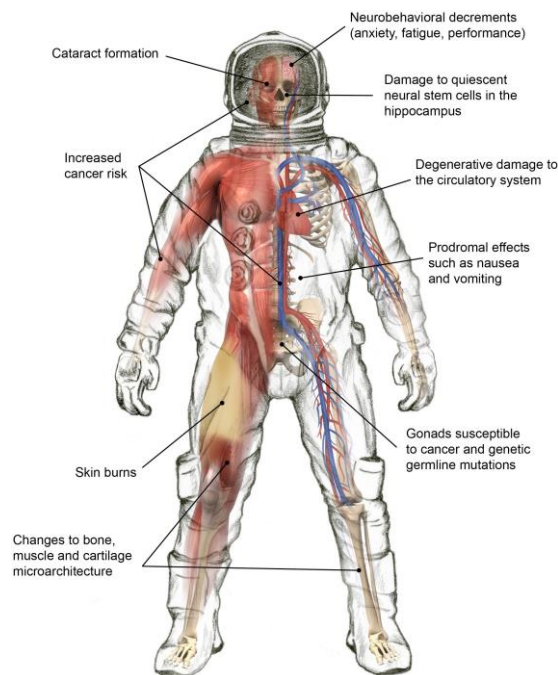
Source : Jon et al., « Space faring : the radiation challenge », 2008.

D'après le tableau 3, la dose de rayonnement pour un voyage aller-retour vers Mars est d'environ 1200 mSv (600 mSv pour l'aller-retour Terre-Mars et 600 mSv pour les 18 mois sur Mars en attendant le réalignement des planètes pour un retour sur Terre). Sur la surface martienne, il a été estimé que la dose efficace des spationautes serait d'environ 11 mSv par an en étant exposé 1 heure par jour sans protection efficace ou en dehors de leur base<sup>31</sup>, ce qui est évidemment difficilement concevable. À mesure que les missions s'aventurent dans l'espace lointain, des expositions à long terme se produisent, ce qui soulève d'importantes préoccupations quant aux risques pour les astronautes.

<sup>30</sup> Chancellor, Scott, et Sutton, « Space radiation : the number one risk to astronaut health beyond low earth orbit ».

<sup>31</sup> Goyal et al., « Mission mars : a dentist's perspective ».

Figure 1 : Effets de l'exposition aux rayonnements spatiaux sur la santé du spationaute



Source : Chancellor, Scott, et Sutton, « Space radiation : the number one risk to astronaut health beyond low earth orbit », 2014.

Outre l'endommagement direct de l'ADN, les effets néfastes sur leur santé liés à cette exposition sont multiples (cf. figure 1)<sup>32</sup>. Elle peut être à l'origine de symptômes comme des nausées ou des vomissements, d'une modification de l'architecture musculo-squelettique, de lésions dermatologiques et du système nerveux central, d'une immunosuppression, de dégénérescences tissulaires comme la cataracte, de pathologies vasculaires, cardiaques et digestives ainsi que d'un cancer. Des études ont établi un risque accru d'apparition de cancer pour des doses de rayonnement supérieures à 50 mSv. Or, pendant les missions de 6 mois sur l'ISS, des doses plus importantes sont généralement emmagasinées par les membres de l'équipage : elles sont évaluées à plus de 70 mSv<sup>3334</sup>. Aucun travail de recherche n'a, cependant, pu certifier, à cause des faibles doses reçues pendant les vols spatiaux en orbite basse et par le peu de spationautes envoyés en mission, que l'exposition aux doses du rayonnement spatial entraînait une hausse du risque de mortalité par cancer par rapport à la population terrestre<sup>35</sup>.

<sup>32</sup> Chancellor, Scott, et Sutton, « Space radiation : the number one risk to astronaut health beyond low earth orbit ».

<sup>33</sup> McPhee et Charles, *Human health and performance risks of space exploration missions : evidence reviewed by the nasa human research program*.

<sup>34</sup> Chancellor, Scott, et Sutton, « Space radiation : the number one risk to astronaut health beyond low earth orbit ».

<sup>35</sup> McPhee et Charles, *Human health and performance risks of space exploration missions : evidence reviewed by the nasa human research program*.

## 1.2.2 Les facteurs de stress environnementaux psychosociaux

### 1.2.2.1 Le confinement et l'isolement

Les spationautes vivent dans un environnement bien particulier, ils sont confinés dans un vaisseau spatial et isolés du reste du monde. Les futures missions d'exploration vont les contraindre à vivre ainsi pendant de nombreux mois. Hormis le contact avec l'équipage, toute communication avec le monde extérieur est restreinte. La frustration sociale peut être à l'origine de conflits entre les coéquipiers, c'est pourquoi, des tests psychologiques et comportementaux sont effectués lors de leur sélection pour limiter ce phénomène. Des mesures de prévention sont mises en place lors de leur mission sur l'ISS : ils peuvent communiquer avec leur famille, leurs amis, des personnalités du monde sportif ou leur médecin. Ils peuvent participer à des conférences avec la Terre organisées depuis la station et se maintenir informé de l'actualité, soit en direct grâce à des reportages télévisés, soit grâce à des magazines apportés depuis la Terre. Or, toutes ces mesures ne seront pas possibles pour une mission vers Mars, du fait de la distance et du délai de communication. Il a été montré qu'après une mission, cet isolement social pouvait subsister<sup>36</sup>. Par ailleurs, s'adapter dans un espace de vie et de travail limité, comportant des dangers potentiels, est une tâche peu aisée<sup>37</sup>. L'emmurement continu, le manque d'intimité, une perception spatio-temporelle modifiée, l'environnement international ou l'accès à des ressources limitées sont elles aussi des sources de stress liées au confinement.

Ces deux phénomènes sont des facteurs de stress inhérents à une mission de longue durée, contribuant à abaisser le moral et la cohésion des coéquipiers. Or un stress excessif et continu s'avère délétère pour la santé physique et mentale, elle est fortement liée à l'apparition de troubles psychiatriques et dépressifs<sup>38</sup>.

### 1.2.2.2 Les contraintes liées au travail dans un vaisseau spatial

Le nombre d'heures de travail journalier sur l'ISS est d'environ 10 heures, et même s'il est recommandé que chaque spationaute ne dépasse pas une semaine de travail de 48 heures, il travaille souvent plus. Cet environnement leur impose des changements brusques de leurs horaires de travail, notamment la nuit. Or selon McPhee et Charles, « travailler de façon accrue et trop intensément, en association avec des troubles du sommeil, peut altérer la santé et les performances en causant, dans les cas extrêmes, des accidents et des blessures »<sup>39</sup>.

---

<sup>36</sup> McPhee et Charles.

<sup>37</sup> Landon, Slack, et Barrett, « Teamwork and collaboration in long-duration space missions : going to extremes. »

<sup>38</sup> McPhee et Charles, *Human health and performance risks of space exploration missions : evidence reviewed by the nasa human research program.*

<sup>39</sup> McPhee et Charles.

### 1.2.2.3 Les troubles du rythme circadien

Le rythme circadien, régi principalement par une horloge biologique située dans l'hypothalamus, est altéré dans l'espace. Dans une journée de 24 heures, se produisent de multiples modifications biochimiques et physiologiques itératives dans le corps humain. L'hypothalamus contrôle à travers lui, entre autres, les rythmes du sommeil et la fonction endocrinienne. Bien qu'il ait une composante génétique, ce rythme est influencé par des facteurs environnementaux tels que la quantité de lumière ambiante. Dans la station spatiale internationale, l'éclairage disponible est limité (108 à 538 lux) alors que l'homme a besoin de 2500 lux pour son rythme circadien. Cela altère la production d'une neurohormone, la mélatonine, connue comme étant un antioxydant et un modulateur du système immunitaire. Dans la rétine, un photorécepteur appelé la mélanopsine transmet des informations sur le début du jour et de la nuit, en captant les rayons de la lumière, à l'horloge interne et à l'épiphyse. Cette dernière sécrète la mélatonine pendant la nuit en absence de luminosité. Cette hormone agirait sur les cellules cancéreuses en inhibant leur prolifération et en stimulant leur apoptose<sup>40</sup>. Des études ont montré un lien de causalité entre l'interruption de sécrétion de mélatonine lié à un trouble du rythme circadien et des troubles du sommeil, et l'apparition de certains cancers, notamment chez les pilotes aériens<sup>41</sup>. Les spationautes seraient donc, également, une population à risque.

Par ailleurs, la station spatiale gravite autour de la Terre toutes les heures et demie, entraînant une quinzaine de levers et de couchers de soleil en 24 heures : les spationautes ne peuvent donc plus se repérer dans le temps grâce à l'éclairage naturel. Le cycle du sommeil n'est plus synchronisé avec le cycle lumière-obscurité, le résultat étant l'arrêt de production de la mélatonine. L'irrégularité de ce rythme entraîne des conséquences non négligeables sur le sommeil des spationautes. Sur l'ISS, il est réduit par rapport au sommeil terrestre<sup>42</sup>, ainsi plus de 70 % des spationautes s'administrent des somnifères comme les benzodiazépines pour lutter contre l'insomnie et la fatigue pendant les missions<sup>43</sup>. Ceci a pour conséquence une augmentation du stress ainsi qu'une diminution du fonctionnement cognitif et de la vigilance. Ainsi, comme l'isolement et le confinement, la perturbation du sommeil peut accentuer le risque de survenue d'un trouble du comportement, voire d'une dépression.

---

<sup>40</sup> Kwiatkowski et al., « Stress, cancer et rythme circadien de la mélatonine ».

<sup>41</sup> Kwiatkowski et al.

<sup>42</sup> McPhee et Charles, *Human health and performance risks of space exploration missions : evidence reviewed by the nasa human research program*.

<sup>43</sup> Antonsen, « Risk of adverse health outcomes and decrements in performance due to in-flight medical conditions ».

## **1.3 La vie dans l'espace, un quotidien singulier**

### **1.3.1 Le maintien de l'hygiène corporelle et bucco-dentaire**

Maintenir une hygiène bucco-dentaire et corporelle correcte dans des conditions de microgravité n'est pas instinctif pour l'Homme. En effet, l'eau, recyclée à partir des urines, de l'humidité et de la transpiration corporelle, est une denrée précieuse dans l'espace. Les spationautes se nettoient les mains, le corps et le visage à l'aide de lingettes désinfectantes ne nécessitant pas l'usage de l'eau. A propos de l'hygiène dentaire, ils se servent d'une brosse à dents manuelle classique et d'un dentifrice fluoruré qu'ils recrachent ensuite dans un linge. L'eau est contenue dans des sachets hermétiques surmontés d'une paille : les spationautes aspirent l'eau et rince leur brosse à dents directement en bouche. Ils ont également à leur disposition dans le vaisseau, depuis les missions Apollo, du fil dentaire afin d'optimiser leur hygiène interdentaire<sup>44</sup>. En 1968, un dentifrice sans mousse avec la propriété spécifique d'être comestible fut inventé pour éviter l'expulsion de gouttelettes salivaires dans le vaisseau spatial<sup>45</sup> : les spationautes l'utilisent moins, voire ne l'utilisent plus, aujourd'hui.

### **1.3.2 La nourriture spatiale**

Anciennement, les Hommes craignaient qu'en situation d'apesanteur, ils ne s'étouffent lors de la déglutition. En 60 ans, la nourriture spatiale s'est énormément développée et diversifiée.

#### **1.3.2.1 L'évolution de la nourriture spatiale de la mission Mercury à nos jours**

Au cours de la mission Mercury, les aliments sont conservés dans des tubes (semblables aux tubes de dentifrice d'aujourd'hui), pressés en cube ou sous forme de poudre lyophilisée difficile à réhydrater. Cette nourriture, peu appétissante, n'est consommée qu'en partie par l'équipage, ce qui a eu pour conséquence une perte de poids importante des spationautes et un apport nutritionnel insuffisant. Lors des missions Apollo, la qualité alimentaire s'améliore avec l'apparition de boîtes de conserves, de sachets, de jus et barres de fruit. Se développent également un emballage spécifique en bol-cuillère (cf. figure 2) et des aliments déshydratés se conservant plus longtemps (cf. figure 3)<sup>46</sup>: outre son avantage de limiter le volume alimentaire, la déshydratation prévient les pathologies d'origine

---

<sup>44</sup> Johnston et Dietlein, « Biomedical results of apollo ».

<sup>45</sup> Savage, *50th commemorative anniversary of the United States air force dental service, 1949-1999*.

<sup>46</sup> Johnston et Dietlein, « Biomedical results of apollo ».

alimentaires en jouant un rôle anti-bactérien<sup>47</sup>. De plus, l'introduction de l'eau chaude dans la capsule facilite la réhydratation des aliments, les rendant plus agréables à manger.

Figure 2 : Aliments deshydratés sur Apollo



Source : Johnston, « Biomedical results of Apollo », 1975.

Figure 3 : Emballage à cuillère-bol



Source : Johnston, « Biomedical results of Apollo », 1975.

La station Skylab est la première à disposer d'un congélateur et d'un réfrigérateur dédiés au stockage de ces 72 aliments<sup>48</sup>. L'apport nutritionnel enregistré chez les spationautes est meilleur que les précédentes missions, ce qui peut être expliqué par une alimentation plus variée et plus savoureuse. A ce jour, la station spatiale internationale comporte plus de 350 aliments à son bord : ils sont disponibles sous de multiples formes<sup>49</sup>. Les haricots verts ou les céréales sont réhydratables, la viande est irradiée (stérilisée par exposition aux rayonnements ionisants), les raviolis ou les soupes sont thermostabilisés. On y trouve également des aliments à conservation moins longue comme les légumes et les fruits frais. Les amandes, les noix ou les fruits secs, présents sur la station, sont, quant à eux, des aliments naturels. Les boissons (café, thé, jus d'orange, limonade entre autres) sont stockées dans des sachets : on les trouve sous forme de poudre reconstituables avec de l'eau<sup>50</sup>. Le pain n'est

---

<sup>47</sup> McPhee et Charles, *Human health and performance risks of space exploration missions : evidence reviewed by the nasa human research program*.

<sup>48</sup> Cooper, Douglas, et Perchonok, « Developing the NASA food system for long-duration missions ».

<sup>49</sup> Cooper, Douglas, et Perchonok.

<sup>50</sup> Cooper, Douglas, et Perchonok.

pas autorisé et est substitué par des tortillas mexicaines, en raison des miettes en suspension susceptibles d'endommager le vaisseau et de blesser les membres d'équipage.

L'enjeu des missions d'exploration futures sera de fournir une nourriture à la fois goûteuse, riche en nutriments, facile à transporter et à ranger et dont la durée de conservation avoisine 3 à 5 ans, ce qui est loin d'être le cas aujourd'hui car elle est d'environ 18 mois. Cultiver ses légumes directement dans le vaisseau est une solution pour l'avenir et permettra de fournir des aliments frais aux spationautes : la culture de végétaux est déjà expérimentée dans l'ISS<sup>51</sup>.

### 1.3.2.2 Les carences nutritionnelles rapportées pendant les missions

Au cours des 3 missions américaines Mercury, Gemini et Apollo, les spationautes ont perdu à la fois l'appétit et du poids : les facteurs potentiellement mis en cause sont les conditions et la surcharge de travail, l'alimentation peu goûteuse et les contraintes de temps pour la consommation des repas. Par ailleurs, McPhee et Charles déclarent que « certains aliments transformés à certaines températures perdent de manière significative leur teneur en vitamines et qu'un niveau élevé de rayonnements engendre des pertes de nutriments »<sup>52</sup>. De multiples carences nutritionnelles ont été recensées à la fois sur Apollo 15, Skylab et la station spatiale internationale comme des cas de scorbut (carence en vitamine C), de rachitisme (carence en vitamine D et en calcium), des carences en potassium induisant des arythmies fréquentes chez les spationautes, ainsi que de faibles concentrations en vitamine E et en folate (vitamine B9)<sup>5354</sup>. Le faible taux de vitamine D, produite majoritairement chez l'Homme par photosynthèse sous l'influence des rayons UV, s'explique par l'absence d'exposition suffisante au soleil dans le vaisseau. De plus, les régimes alimentaires ont tendance à être riches en fer et en sodium : les nutritionnistes ont donc mis en place des menus visant à la fois à compenser ces pertes de vitamines et à réduire la quantité de sodium et de fer.

### 1.3.2.3 Des perceptions sensorielles modifiées

Un grand nombre de spationautes ont rapporté aimer dans l'espace des plats qui les répugnaient sur Terre. En effet, les fluides du corps humain sont répartis différemment en condition de microgravité, se dirigeant vers la tête et notamment vers les sinus. Ce phénomène provoque une congestion nasale et une hyposmie, altérant le goût<sup>55</sup>. D'autres facteurs comme le mal de l'espace, le stress, l'hyposialie

---

<sup>51</sup> Cooper, Douglas, et Perchonok.

<sup>52</sup> McPhee et Charles, *Human health and performance risks of space exploration missions : evidence reviewed by the nasa human research program*.

<sup>53</sup> McPhee et Charles.

<sup>54</sup> Johnston et Dietlein, « Biomedical results of apollo ».

<sup>55</sup> Rai et Kaur, « Mental and physical workload, salivary stress biomarkers and taste perception : mars desert research station expedition ».



provoquée en microgravité, les radiations et des facteurs psychologiques influeraient aussi négativement sur ce sens<sup>56</sup>. Le goût et la texture se transforment en situation d'apesanteur et il s'avère que les spationautes optent pour de la nourriture plus épicée et plus sucrée. Ils ont également à leur disposition des boissons sucrées.

---

<sup>56</sup> Rai et Kaur.

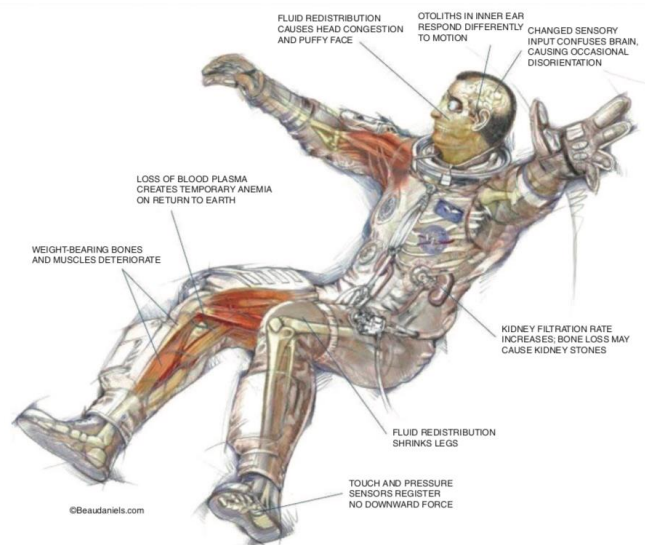
## 2 : L'impact de l'environnement spatial sur la physiologie humaine

---

Depuis le premier vol spatial habité de Yuri Gargarine, en 1961, les scientifiques ont constaté de nombreux changements physiologiques, notamment au niveau de la face et de l'ensemble des structures de la cavité buccale chez les spationautes, signant une adaptation du corps humain à ce nouvel environnement. Les facteurs environnementaux et psychosociaux évoqués précédemment influent sur cette physiologie humaine avec des conséquences non négligeables à long terme. Il est vital de comprendre et de prévenir les pathologies auxquelles ces spationautes pourraient être confrontés.

### 2.1 Les modifications physio-pathologiques générales chez le spationaute

Figure 4 : Les modifications physiologiques du corps humain lors d'un séjour dans l'espace



Source : Hodkinson et al., « An overview of space medicine », 2017.

#### 2.1.1 Le « mal des transports spatiaux »

Le « mal des transports spatiaux » plus communément appelé le syndrome d'adaptation à l'espace, se produisant chez 70 % des spationautes dès leur sortie de l'atmosphère terrestre, provoque chez ces derniers, un débousolement lié à des informations visuelles différentes de celles perçues par le système vestibulaire localisé dans l'oreille interne, de sudation, de nausées, de vomissements, de

céphalées et de malaises<sup>57</sup>. Ces symptômes invalidants et contraignants perdurent jusqu'à 3 jours et se dissipent spontanément ou après injection intramusculaire de prométhazine<sup>58</sup>.

## **2.1.2 Le déconditionnement du système cardiovasculaire**

### **2.1.2.1 La répartition différente des fluides biologiques dans le corps humain**

Le corps humain n'est plus soumis à son propre poids du fait de la microgravité. Les fluides biologiques constituant 60 % du corps humain n'obéissent plus non plus à la gravité terrestre et sont redistribués. En effet, les fluides intravasculaires n'exercent plus de pression hydrostatique sur les parois des vaisseaux sanguins et se dirigent du bas vers le haut du corps. Cela provoque une augmentation du volume sanguin au niveau de la tête et une diminution de ce volume au niveau des jambes. Ainsi, une différence de pression se produit entre les compartiments intravasculaire et extravasculaire : le liquide extravasculaire est réabsorbé à travers les capillaires dans le bas du corps tandis qu'au niveau du tronc et de la tête, le liquide est déplacé transcapillairement du compartiment intravasculaire vers le compartiment extravasculaire. Ceci a pour conséquence la formation d'un œdème facial, d'une congestion nasale et d'un affinement des jambes des spationautes<sup>59</sup>.

### **2.1.2.2 Les effets de la microgravité sur le système cardiovasculaire**

Le système cardiovasculaire en condition de microgravité est un sujet de recherche majeur, au même titre que le système musculo-squelettique et le système immunitaire, car il est affecté à la fois sur le court et le long terme. Tout d'abord, des électrocardiographies réalisées au cours des voyages spatiaux révèlent un risque accru de troubles du rythme cardiaque : des tachycardies liées au stress lors des sorties extravéhiculaires, des tachycardies ventriculaires ainsi que des contractions auriculaires et ventriculaires prématurées ont été décelées<sup>60</sup>. Se produisent également une hypovolémie plasmatique d'environ 10 à 15 %<sup>61</sup> et parfois, une atrophie du muscle cardiaque après le vol, liée à sa sollicitation moins importante en microgravité<sup>62</sup>.

De plus, un phénomène d'hypotension orthostatique se produit fréquemment chez ces explorateurs de l'espace à l'atterrissage, associé à des troubles de la vue, des nausées, une diaphorèse, une présyncope plus courante chez les femmes, et une syncope<sup>63</sup>. Cette baisse de pression artérielle est

---

<sup>57</sup> Hodkinson et al., « An overview of space medicine ».

<sup>58</sup> Hodkinson et al.

<sup>59</sup> Stewart, Trunkey, et Rebagliati, « Emergency medicine in space ».

<sup>60</sup> Hodkinson et al., « An overview of space medicine ».

<sup>61</sup> Hodkinson et al.

<sup>62</sup> Stewart, Trunkey, et Rebagliati, « Emergency medicine in space ».

<sup>63</sup> Graebe et al., « Physiological, pharmacokinetic, and pharmacodynamic changes in space ».

favorisée par la réduction du volume plasmatique et de la sensibilité des récepteurs liés aux variations de pression<sup>64</sup>. Une assistance dès leur arrivée sur le sol terrestre est nécessaire.

Par ailleurs, dans le cas d'une urgence vitale, la réanimation cardiopulmonaire est spécifique et ne peut être réalisée de la même manière que sur Terre. Le sauveteur exerce des compressions thoraciques dans une position inhabituelle : il se positionne perpendiculairement à la victime contentionnée, repousse la paroi du vaisseau avec ses jambes et ses bras sont en extension pour réaliser le massage cardiaque (cf. figure 5)<sup>65</sup>.

Figure 5 : La réanimation cardiopulmonaire en condition de microgravité simulée



Source : Stewart, Trunkey et Rebagliati, « Emergency medicine in space », 2007.

### **2.1.3 Les troubles hématologiques et du système immunitaire**

#### **2.1.3.1 L'atteinte des globules rouges pendant et après un vol spatial**

Pendant les vols spatiaux de courte durée, parallèlement à cette hypovolémie, les concentrations de globules rouges et d'hémoglobine sont élevées dans les premiers jours de vol, sans pour autant qu'il ne se produise une multiplication des cellules. Une perte progressive de la masse globulaire des hématies survient par la suite à hauteur d'environ 10 %<sup>66</sup>. Il s'avère que les réticulocytes (= érythrocytes immatures de plus grande taille) diminuent en nombre et sont détruits de manière sélective par les cellules phagocytaires pendant le vol<sup>67</sup>, provoquant une anémie. L'érythropoïétine, l'hormone stimulant la production des érythrocytes dans la moelle osseuse, est réduite pendant le vol et augmente après le vol, nous indiquant que les mécanismes homéostatiques tentent de réguler le taux

---

<sup>64</sup> Stewart, Trunkey, et Rebagliati, « Emergency medicine in space ».

<sup>65</sup> Stewart, Trunkey, et Rebagliati.

<sup>66</sup> Dietlein, Lawrence, et Pestov, « Space biology and medicine ».

<sup>67</sup> Smith, « Red blood cell and iron metabolism during space flight ».

d'hémoglobine dans le sang. Par ailleurs, une « anémie » se produit systématiquement après les vols spatiaux<sup>68</sup> : une réduction de la masse des hématies et de l'hémoglobine dans la circulation sanguine est observée depuis le début de l'histoire spatiale après l'atterrissage. L'hématocrite correspondant au rapport entre le volume des cellules sanguines sur le volume total du sang est réduite quelques heures après l'atterrissage<sup>69</sup>, liée à la hausse soudaine du volume du plasma. Peu d'études ont été réalisées sur des vols de longue durée, les résultats obtenus lors des voyages de courte durée peuvent donc ne pas refléter de manière significative ce qui surviendra lors des futures missions vers Mars.

#### 2.1.3.2 L'influence de la microgravité sur les thrombocytes et les facteurs de coagulation

Les quelques données existantes sur la variation des plaquettes lors de vols spatiaux suggèrent que la microgravité pourrait induire une thrombopénie, mais cette hypothèse reste à confirmer à long terme<sup>70</sup>. Les élévations de la concentration de plaquettes enregistrées en début de vol seraient expliquées par l'hypovolémie, sans réelle augmentation du taux de thrombocytes. Par ailleurs, la synthèse des facteurs de coagulation vitamine K dépendants, dans le foie, pourrait être affectée par la faible concentration de cette dernière en microgravité.

#### 2.1.3.3 L'altération du système immunitaire

L'environnement spatial et ses facteurs (stress, microgravité, radiations ionisantes, perturbation du sommeil) ont un retentissement négatif sur les réponses immunitaires spécifique et innée. Peu d'études ont été réalisées lors de vols spatiaux de courte et longue durée, la plupart des données proviennent de la simulation des conditions de microgravité au sol sur des cultures cellulaires, des rongeurs, des singes et des sujets humains. Les sujets sont isolés, alités avec une inclinaison de la tête vers le bas (avec un déchargement des membres postérieurs chez les rats) et exposés à une altitude élevée<sup>71</sup>. Les organes lymphoïdes primaires (moelle osseuse, thymus) et secondaires (nœuds lymphatiques, rate et les tissus lymphoïdes associés aux muqueuses) sont atteints : il a été observé une hypoplasie réversible du thymus et de la rate après l'atterrissage chez les rongeurs<sup>72</sup>, un déficit de réponse des cellules souches de la moelle osseuse aux facteurs exogènes et un renouvellement insuffisant des cellules souches<sup>73</sup>.

---

<sup>68</sup> Smith.

<sup>69</sup> Smith.

<sup>70</sup> Kunz et al., « Alterations in hematologic indices during long-duration spaceflight ».

<sup>71</sup> Sonnenfeld, « Space flight, microgravity, stress, and immune responses ».

<sup>72</sup> Sonnenfeld.

<sup>73</sup> Sonnenfeld, Butel, et Shearer, « Effects of the space flight environment on the immune system ».

Concernant la lignée lymphoïde, le nombre des lymphocytes Natural Killers (NK) décroît et leur activité, c'est-à-dire, la lyse des cellules tumorales ou infectées par un virus, est altérée lors de l'immunité innée<sup>74</sup>. Les autres lymphocytes (lymphocytes B, T CD4+ et T CD8+), support de l'immunité adaptative, diminuent en quantité avec une modification du cycle cellulaire et une inhibition de leur différenciation. De plus, les radiations ionisantes provoqueraient une augmentation des altérations chromosomiques des lymphocytes après les vols.<sup>75 76</sup>

Concernant la lignée myéloïde, les cellules dendritiques et les macrophages ont une activité restreinte : d'après Stewart, Trunkey, et Rebagliati, « les cellules dendritiques produisent un taux inférieur d'interleukine 12 et expriment une densité inférieure de HLA-DR de surface »<sup>77</sup>. Pour rappel, ces deux types cellulaires ont comme spécificité de présenter les antigènes aux lymphocytes, et les macrophages permettent la phagocytose des micro-organismes.

Chez le rat et le singe après leur retour sur Terre, il a été observé une diminution de la synthèse des cytokines (interleukine et interféron) et de leur fonction régulatrice intercellulaire<sup>78</sup> mais toutes les cytokines ne sont pas affectées de la même façon.

Par ailleurs, l'environnement du vaisseau spatial dans lequel l'Homme est confiné rend propice le développement des bactéries : il a été observé une pathogénicité bactérienne accrue pendant les vols<sup>79</sup>. Tout porte à croire que les bactéries développent une antibiorésistance dans cet environnement de microgravité : leur paroi cellulaire est plus épaisse et moins perméable, empêchant les antibiotiques de pénétrer dans la cellule<sup>80</sup>. Cependant, des expériences supplémentaires sont requises pour confirmer cette hypothèse<sup>81</sup>. Par ailleurs, il semblerait que le rayonnement ionisant spatial soit capable de doubler le taux de mutation des micro-organismes<sup>82</sup>. Les spationautes semblent plus sujets aux pathologies infectieuses et inflammatoires en vol mais il reste encore à établir à quel point l'hôte, dont la fonction immunitaire est déficiente, peut y résister lors des voyages inter-planétaires.

## **2.1.4 Le système musculo-squelettique et le système rénal**

### **2.1.4.1 Les modifications musculaires en vol**

---

<sup>74</sup> Hodkinson et al., « An overview of space medicine ».

<sup>75</sup> Stewart, Trunkey, et Rebagliati, « Emergency medicine in space ».

<sup>76</sup> Chancellor, Scott, et Sutton, « Space radiation : the number one risk to astronaut health beyond low earth orbit ».

<sup>77</sup> Stewart, Trunkey, et Rebagliati, « Emergency medicine in space ».

<sup>78</sup> Sonnenfeld, « Space flight, microgravity, stress, and immune responses ».

<sup>79</sup> Dietlein, Lawrence, et Pestov, « Space biology and medicine ».

<sup>80</sup> Kirkpatrick et al., « Severe traumatic injury during long duration spaceflight ».

<sup>81</sup> Taylor, « Impact of space flight on bacterial virulence and antibiotic susceptibility ».

<sup>82</sup> Taylor.

Les muscles des membres inférieurs ne sont plus sollicités et s'atrophient en condition de microgravité, atteignant, en 6 mois, un déficit d'environ un tiers de leur masse. Deux complexes protéiques d'adhésion focale et dystrophine-glycoprotéine captent les sollicitations mécaniques au niveau de la membrane des cellules musculaires : en absence de gravité, la dégradation de ces protéines augmente aux dépens de leur synthèse et un déséquilibre se crée entre la croissance et l'atrophie musculaire<sup>83</sup>. Leur performance et leur volume diminuent également, causés par un raccourcissement des fibres et une altération de leur capacité à se contracter.

#### 2.1.4.2 Le système ostéo-articulaire

Une déminéralisation osseuse, ressemblant à l'ostéoporose des personnes âgées, se produit chez le spationaute dans les régions supportant le poids du corps comme la colonne vertébrale, le col du fémur ou le squelette appendiculaire des membres inférieurs<sup>84</sup>. Cette perte régionale, concernant à la fois l'os spongieux et l'os cortical, est estimée à environ 1,5 % par mois, variant selon les individus et les différents os<sup>85</sup>. Deux tiers des spationautes souffrent de lombalgies : en effet, la colonne vertébrale se redresse et s'allonge de plusieurs centimètres et les disques intervertébraux augmentent en volume, ce qui a tendance à tracter les ligaments, les nerfs et les muscles dorsaux<sup>86</sup>. Les scientifiques ignorent encore si pour une mission de 3 ans, cette perte atteindra un seuil ou non, auquel cas elle pourrait atteindre 30 à 50 %, ce qui est dangereux pour l'Homme. Cette perte est due à l'altération de l'homéostasie osseuse : un déséquilibre se crée entre la résorption et la formation osseuse. Il a été établi que l'ostéogénèse est inchangée voire ralentie tandis que la résorption est augmentée. En plus d'une concentration plus faible de phosphatase alcaline et d'ostéocalcine (biomarqueurs de l'ostéogénèse)<sup>87</sup>, les ostéoblastes sont moins efficaces à cause d'une détérioration de leur cytosquelette et de leurs structures de fixation<sup>88</sup>. Il s'avère que la concentration de la parathormone (PTH) dans l'espace est diminuée<sup>89</sup>. Or cette dernière, dans des conditions physiologiques, active la libération de la 1,25-dihydroxy-vitamine D dont le rôle est de permettre l'absorption du calcium par les intestins. Le calcium osseux est, par conséquent, moins absorbé par cet organe et excrété en grande quantité dans les urines et en petite quantité dans les selles : une perte générale de calcium dans

---

<sup>83</sup> Philippou et al., « Masticatory muscles of mouse do not undergo atrophy in space ».

<sup>84</sup> Hodkinson et al., « An overview of space medicine ».

<sup>85</sup> Rai, Kaur, et Catalina, « Bone mineral density, bone mineral content, gingival crevicular fluid (matrix metalloproteinases, cathepsin k, osteocalcin), and salivary and serum osteocalcin levels in human mandible and alveolar bone under conditions of simulated microgravity ».

<sup>86</sup> Stewart, Trunkey, et Rebagliati, « Emergency medicine in space ».

<sup>87</sup> Alexandre, « Microgravité et système ostéoarticulaire ».

<sup>88</sup> Goyal et al., « Mission mars : a dentist's perspective ».

<sup>89</sup> Stein, « Nutrition in the space station era ».

l'organisme est donc observée à hauteur de 250 mg/jour. Certains os échappent, cependant, à cette ostéolyse, comme le crâne<sup>90</sup>.

L'une des conséquences de cette déminéralisation est bien sûr la majoration du risque de fracture osseuse dans l'espace en cas de traumatismes. Ces traumatismes sont extrêmement redoutés car ils sont imprévisibles. Les spationautes pratiquent des exercices physiques (vélos ergomètres, tapis roulants, exercices de résistance...) afin de maintenir leur santé musculo-squelettique<sup>91</sup> mais cette méthode ne suffit pas. La prise de bisphosphonates en complément, est une alternative pour lutter contre cette ostéoporose précoce<sup>92</sup>.

#### 2.1.4.1 Le système rénal

L'hypercalcurie liée à la déminéralisation osseuse contribue à la formation fréquente de lithiases rénales en vol. On a pu établir également une modification de la composition urinaire caractérisée par une hausse du taux de phosphate, de sodium, de calcium et de potassium<sup>93</sup>.

#### 2.1.5 D'autres conséquences sur le corps humain

Concernant le système endocrinien, certaines hormones sont sensibles à la microgravité, comme le montre la recrudescence importante d'épinéphrine, de norépinéphrine, de cortisol ou de glucagon dans le sang pendant les vols. Des pathologies ophtalmiques et dermatologiques sont également fréquentes en vol. De nombreux spationautes témoignent de l'apparition de troubles visuels pendant les vols, probablement à cause d'une atteinte du nerf optique<sup>94</sup>. De plus, le développement de la cataracte est accru et favorisé par les radiations ionisantes. Des affections sont fréquentes chez les spationautes dont les réactivations virales, les dermatites de contact, les plaques d'eczéma et les infections cutanées (acné vulgaire, cellulite cutanée, dermatophytose, psoriasis)<sup>95</sup>. Pendant les missions spatiales, la peau s'enrichit en collagène, s'amincit et perd de son élasticité, semblable à un vieillissement précoce : ces modifications associées à sa capacité à absorber les particules de rayonnement favorisent les tumeurs cutanées<sup>96</sup>.

---

<sup>90</sup> Rai, Kaur, et Catalina, « Bone mineral density, bone mineral content, gingival crevicular fluid (matrix metalloproteinases, cathepsin k, osteocalcin), and salivary and serum osteocalcin levels in human mandible and alveolar bone under conditions of simulated microgravity ».

<sup>91</sup> Antonsen, « Risk of adverse health outcomes and decrements in performance due to in-flight medical conditions ».

<sup>92</sup> Hodkinson et al., « An overview of space medicine ».

<sup>93</sup> Stewart, Trunkey, et Rebagliati, « Emergency medicine in space ».

<sup>94</sup> Hodkinson et al., « An overview of space medicine ».

<sup>95</sup> Dunn, Boyd, et Orengo, « Dermatologic manifestations in spaceflight : a review ».

<sup>96</sup> Dunn, Boyd, et Orengo.



À ce jour, la plupart des altérations de l'organisme humain sont réversibles pour les spationautes lors du retour à la gravité terrestre. Cependant, la durée du voyage vers Mars questionne actuellement sur une irréversibilité potentielle. Par ailleurs, le tourisme spatial se développe de plus en plus et contrairement aux spationautes qui subissent des tests médicaux très pointus, il est à se demander si les « touristes de l'espace » seront en aussi bonne santé qu'eux.

## **2.2 Les modifications physio-pathologiques de la cavité buccale**

Les études publiées et réalisées en condition de microgravité réelle ou simulée sur la cavité buccale des spationautes sont assez peu nombreuses et limitées en termes d'échantillons et de durée de suivi. Certains auteurs, comme Balwant Rai, ont constaté que la face et la cavité buccale n'étaient pas épargnées par cet environnement spécifique.

### **2.2.1 L'impact de l'environnement spatial sur les tissus dentaires**

#### **2.2.1.1 La pathologie carieuse et ses facteurs de risque**

La maladie carieuse, très répandue, est une pathologie infectieuse : en effet, les bactéries cariogènes, présentes dans la cavité buccale, forment un biofilm sur la surface dentaire, et transforment les glucides alimentaires en acides induisant ainsi une diminution locale du pH et une destruction localisée de l'émail, de la dentine et du cément. Cela se produit quand l'équilibre naturel de déminéralisation/reminéralisation au niveau de la dent est rompu. Dans la population des spationautes, quelques facteurs généraux sont carioprotecteurs tels que leur niveau d'éducation, leur niveau socio-économique favorable ou les rendez-vous de contrôle réguliers avant le vol. Cependant, d'autres facteurs comportementaux ou locaux favorisent l'apparition de ces lésions carieuses.

- **Incidence sur le facteur salivaire :**

Pour rappel, la salive est sécrétée par 3 glandes salivaires majeures et des glandes salivaires accessoires. Elle peut être stimulée ou non, et remplit de nombreuses fonctions dont la protection des muqueuses et des tissus dentaires grâce à son pouvoir tampon, son action mécanique et ses propriétés antimicrobiennes, antivirales et antifongiques, ou encore l'amélioration de la déglutition, la perception gustative et un rôle hormonal.

Concernant les glandes salivaires majeures, leur réponse à l'environnement spatial varie selon les différentes glandes, les types cellulaires et les protéines sécrétoires libérées dans la salive. Par

exemple, les cellules acineuses des glandes sublinguales ne sont pas altérées en vol tandis que des études sur des rongeurs ont mis en évidence l'autophagocytose et l'apoptose de celles de la parotide<sup>97</sup>.

Une hyposialie significative chez les spationautes a été mise en évidence dans plusieurs études<sup>98 99 100</sup>. Un symptôme de cette hyposialie, la xérostomie, est fréquemment déclaré dans cette population. Plusieurs hypothèses ont été énoncées sur son étiologie telles que le déséquilibre des fluides corporels en microgravité<sup>101</sup>. L'hyposialie peut contribuer à une dysgueusie chez les spationautes. Comme évoquée précédemment, cette altération du goût est probablement liée à la congestion nasale provoquée par la répartition anormale des fluides corporels dans l'organisme. De plus, selon l'étude de Rai et Kaur, le stress dans ces conditions extrêmes aurait des effets notables sur la perception gustative<sup>102</sup>. Par ailleurs, la sécrétion salivaire chez l'Homme subit des variations circadiennes, ainsi, il serait cohérent que l'altération du rythme nyctéméral dans le vaisseau spatial ait une influence sur cette production.

Rai, Kaur et Foing ont réalisé une expérience sur 10 jeunes hommes alités, en bonne santé générale et sans antécédents médicaux et bucco-dentaires, en microgravité simulée, pendant une période de 6 semaines, dans laquelle, une modification de la composition salivaire a été notée<sup>103</sup>. Concernant les éléments inorganiques salivaires, les taux de calcium et de phosphate augmentent tandis que les taux de potassium et de sodium diminuent. L'activité de l'alpha amylase salivaire est réduite. Cependant, la mucine salivaire sécrétée par la glande sublinguale ne semble pas, quant à elle, affectée par la microgravité<sup>104</sup>.

Une autre étude menée par Rai et Kaur a signalé des taux plus faibles d'immunoglobulines IgA, IgG et IgM salivaires en microgravité simulée<sup>105 106</sup>. Ces immunoglobulines ont pour rôle de fixer un antigène spécifique et d'éviter une prolifération bactérienne incontrôlable. L'immunoglobuline A sécrétée en

---

<sup>97</sup> Dagdeviren et al., « Response of the mouse sublingual gland to spaceflight ».

<sup>98</sup> Rai, Kaur, et Foing, « Evaluation by an aeronautic dentist on the adverse effects of a six-week period of microgravity on the oral cavity ».

<sup>99</sup> Rai et Kaur, « Periodontal status, salivary immunoglobulin, and microbial counts after short exposure to an isolated environment ».

<sup>100</sup> Brown et al., « Effects of a simulated Skylab mission on the oral health of astronauts ».

<sup>101</sup> Goyal et al., « Mission mars : a dentist's perspective », 2015.

<sup>102</sup> Rai et Kaur, « Mental and physical workload, salivary stress biomarkers and taste perception : mars desert research station expedition ».

<sup>103</sup> Rai, Kaur, et Foing, « Evaluation by an aeronautic dentist on the adverse effects of a six-week period of microgravity on the oral cavity ».

<sup>104</sup> Dagdeviren et al., « Response of the mouse sublingual gland to spaceflight ».

<sup>105</sup> Rai et Kaur, « Periodontal status, salivary immunoglobulin, and microbial counts after short exposure to an isolated environment ».

<sup>106</sup> Rai, Kaur, et Foing, « Wound healing and mucosal immunity during short mars analog environment mission : salivary biomarkers and its clinical implications ».

grande partie par les glandes accessoires, inhibe l'adhérence des micro-organismes aux surfaces dentaires.

Par conséquent, l'hyposialie et l'altération de l'immunité innée sont susceptibles de déclencher chez les spationautes l'apparition de lésions carieuses et d'autres pathologies buccales au niveau du parodonte ou de la muqueuse.

Par ailleurs, des lithiases salivaires dans les canaux excréteurs des glandes se développent fréquemment chez les spationautes<sup>107</sup>. Les sels de calcium comme le phosphate de calcium ou l'oxalate de calcium dont le taux salivaire s'accroît en microgravité, sont des composants inorganiques des sialolithiases. Certains chercheurs pensent que l'augmentation de la concentration de calcium salivaire découlerait de la résorption osseuse par les ostéoclastes observée en microgravité<sup>108</sup>.

▪ **Incidence sur les bactéries cariogènes :**

Deux grandes familles bactériennes, les streptocoques et les lactobacilles (et dans une moindre mesure, les actinomycètes) sont spécifiques à la carie : le *Streptococcus Mutans* est impliqué dans le début du processus. Les streptocoques et notamment le *S. Mutans*, sont fortement virulents et se développent dans un milieu acide. Tout d'abord, ils synthétisent des polymères extracellulaires comme le glucane ou le fructane, qui ont pour fonction l'agglutination et l'adhérence des micro-organismes aux surfaces dentaires. Ils produisent également des polymères intracellulaires et de grandes quantités d'acides organiques (acide lactique, acétique et formique) à partir du métabolisme des glucides alimentaires induisant la déminéralisation dentaire.

En 1974, Brown et al. analysent, en confinement en chambre, les tissus oraux de 3 spationautes de la NASA dans une mission Skylab simulée durant une période de 56 jours. Leurs résultats montrent une modification d'un point de vue quantitatif de *Streptococcus Mutans* juste avant l'isolation en chambre. La concentration de *Streptococcus Mutans* a considérablement augmenté au sein de la plaque dentaire (cf. figure 6). Ceci pourrait s'expliquer par l'alimentation sucrée à laquelle ont été soumis les spationautes avant leur confinement, donc dans ce cas, cette étude n'est pas vraiment représentative. Mais on pourrait également penser que cela soit dû aux aliments ayant subi une déshydratation avec lesquels se sont nourris les explorateurs sur la station spatiale Américaine. D'autres études réalisées

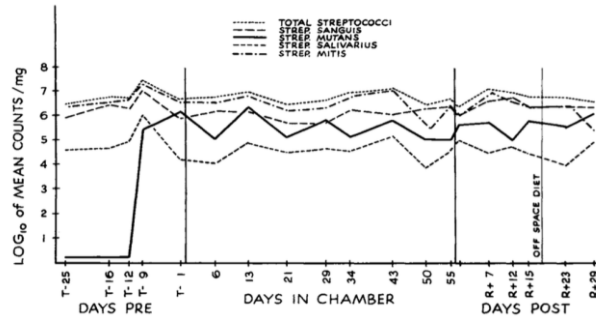
---

<sup>107</sup> Goyal et al., « Mission mars : a dentist's perspective ».

<sup>108</sup> Rai, Kaur, et Foing, « Evaluation by an aeronautic dentist on the adverse effects of a six-week period of microgravity on the oral cavity ».

sur Skylab démontrent une modification de la microflore buccale par une augmentation du nombre de lactobacilles et streptocoques chez plusieurs spationautes<sup>109</sup>.

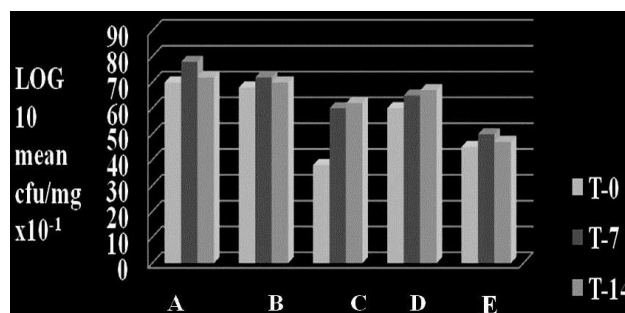
Figure 6 : Modification quantitative des Streptocoques au sein de la plaque dentaire



Source : Brown et al., « Effects of a simulated skylab mission on the oral health of astronauts », 1974.

Des années plus tard, Rai et Kaur observent une augmentation du nombre de *Streptococcus Mutans* et de *Streptococcus salivarius* dans la salive au bout de 14 jours de mission (cf. figure 7)<sup>110</sup>. Cependant, les spationautes n'ont pas eu recours au dentifrice et donc à un apport de fluor pendant les brossages quotidiens, ce fluor jouant un rôle dans l'inhibition de la prolifération bactérienne au sein du biofilm et dans la reminéralisation de l'émail. Une autre étude, celle de Cheng et al., a, quant à elle, confirmé une hausse de la proportion de *S. mutans* au sein d'un biofilm en condition de microgravité<sup>111</sup>.

Figure 7 : Quantité de Streptocoques dans la plaque dentaire de 12 sujets sains au cours d'une mission de 14 jours simulant la surface martienne (A= Streptocoques totaux, B= *S. sanguinis*, C= *S. mutans*, D= *S. salivarius*, E= *S. mitis*)



Source : Rai et Kaur, « Periodontal status, salivary immunoglobulin, and microbial counts after short exposure to an isolated environment », 2013.

<sup>109</sup> Johnston et Dietlein, « Biomedical results from skylab ».

<sup>110</sup> Rai et Kaur, « Periodontal status, salivary immunoglobulin, and microbial counts after short exposure to an isolated environment ».

<sup>111</sup> Cheng et al., « Effects of simulated microgravity on Streptococcus mutans physiology and biofilm structure ».

Outre cette modification quantitative, la microgravité semblerait avoir des effets sur sa virulence. Cheng et al. se sont intéressés au comportement du *Streptococcus Mutans* dans la cavité buccale en condition de microgravité simulée à l'aide d'un aimant supraconducteur<sup>112</sup>. Dans leur étude, ils démontrent :

- Une acido-tolérance augmentée du *S. Mutans* en microgravité liée à une expression plus importante du gène *ffh* codant une particule de reconnaissance du signal bactérien impliquée dans la résistance à un environnement acide.
- Une modification de l'architecture et de la composition du biofilm, et notamment de la structure des polysaccharides extracellulaires. Le biofilm est de ce fait plus épais.
- Une amélioration de la compétitivité de *S. Mutans* au sein du biofilm grâce à une production plus importante de mutacine par ce dernier, la mutacine étant une bactériocine.

Cependant, la microgravité n'a eu aucune influence sur la production d'acides, la cinétique de croissance ou la morphologie de la bactérie.

De plus, *S. Mutans* produit des glycosyltransférases qui catalysent la synthèse du glucane, ce sont des enzymes clés dans la progression des caries dentaires. Or, dans une étude d'une mission de 6 semaines à bord de la station spatiale internationale<sup>113</sup>, la quantité de ces enzymes a considérablement augmenté dans la salive des spationautes, amenant à un risque carieux individuel plus élevé. Par conséquent, il semblerait que le pouvoir pathogène de *S. Mutans* augmente dans cet environnement spatial.

Le dernier facteur pouvant accentuer le risque carieux chez le spationaute est l'alimentation. A cause de leur dysgueusie, les spationautes consomment plus de glucides pour retrouver un semblant de goût. De plus, la nourriture spatiale, soumise elle aussi à la microgravité, a une consistance spécifique et adhère plus longtemps aux surfaces dentaires. Le rythme de travail et l'environnement spatial peuvent être, également, propices à la consommation d'en-cas multiples entre les repas. L'atteinte de l'ensemble de ces facteurs de risque nous laisse supposer qu'une augmentation de la prévalence des caries dentaires lors d'un vol spatial est tout à fait possible, d'autant plus en vue d'une future mission vers Mars où les soins dentaires professionnels disponibles seront limités : ils devront être vigilants quant à leurs habitudes, à la fois, alimentaires et d'hygiène bucco-dentaire.

---

<sup>112</sup> Cheng et al.

<sup>113</sup> Rai, Kaur, et Foing, « Evaluation by an aeronautic dentist on the adverse effects of a six-week period of microgravity on the oral cavity ».

### 2.2.1.2 Les traumatismes dentaires

Les traumatismes dentaires ne sont pas des modifications physiologiques en soi, mais se produiront inévitablement pendant un vol spatial, en raison des activités à risque du spationaute comme les sorties extravéhiculaires, et en raison également de son habitat restreint. Tout type de fracture dentaire (amélaire, amélo-dentinaire complexe ou simple, radiculaire ou corono-radiculaires) peut survenir au cours d'une mission. Les traumatismes des tissus de soutien parodontaux comme la subluxation, l'intrusion, l'extrusion, la luxation latérale voire l'expulsion des dents permanentes sont des urgences que les spationautes doivent savoir gérer lors d'un vol vers Mars. Ils constituent un risque majeur et imprévisible, d'autant plus que la résistance mécanique de l'os et des dents sont moindres du fait de la modification du métabolisme du calcium et son excrétion accrue liée à une ostéolyse importante.

## 2.2.2 L'influence de l'environnement spatial sur les tissus parodontaux

### 2.2.2.1 Les parodontopathies : quelques rappels

Les maladies parodontales sont des pathologies localisées au parodonte (os alvéolaire, cément, tissu gingival et ligament parodontal) à composante inflammatoire. Elles sont, pour la plupart, d'origine bactérienne et sont des pathologies chroniques qui aboutissent à terme à la perte dentaire.

### 2.2.2.2 Les facteurs de risque parodontaux

Dans une étude de Rai et Kaur simulant une mission spatiale vers Mars et réalisée sur 12 volontaires en bonne santé générale et sans pathologies bucco-dentaires, une augmentation significative des profondeurs de poches parodontales, de la perte d'attache gingivale et du saignement au sondage est constatée au bout de deux semaines (cf. tableau 4)<sup>114</sup>. La modification de ces 3 signes cliniques présuppose l'apparition d'une parodontite au cours du vol.

---

<sup>114</sup> Rai et Kaur, « Periodontal status, salivary immunoglobulin, and microbial counts after short exposure to an isolated environment ».

Tableau 4 : Signes cliniques parodontales chez 12 sujets pendant 14 jours de mission

Variables	Jour 1	Jour 7	Jour 14
Profondeur de sondage (mm)	2.1	3.1	3.6
Perte d'attache clinique (mm)	1.6	2.2	3.1
Saignement au sondage (%)	4.32	23.1	42.3

Source : Rai et Kaur, « Periodontal status, salivary immunoglobulin, and microbial counts after short exposure to an isolated environment », 2013.

La modification de certains facteurs parodontaux pourrait expliquer la survenue de ces pathologies. Tout d'abord, le stress chronique est fréquent au quotidien chez les spationautes et est associé à une réaction immunitaire défaillante<sup>115</sup>. En effet, plusieurs études ont pu observer une concentration élevée d'un indicateur de stress dans la salive des spationautes, le cortisol, lors des missions spatiales, et notamment lors des sorties extra-véhiculaires<sup>116 117 118 119</sup>.

L'immunité innée, sollicitée à l'interface dents-tissus mous en cas d'infection, perd de son efficacité du fait d'une activité moins performante des macrophages, des cellules dendritiques et des lymphocytes Natural Killers. Les immunoglobulines salivaires sont, elles aussi, altérées quantitativement<sup>120</sup>. La réponse immunitaire de l'hôte à l'infection est donc compromise. L'immunodépression, le stress et une alimentation déséquilibrée prédisposent à des maladies parodontales agressives comme les gingivites ulcéro-nécrotiques ou les parodontites ulcéro-nécrotiques : on peut donc s'attendre à l'apparition de ces maladies lors d'un voyage vers Mars.

Des chercheurs ont étudié, par ailleurs, l'influence de la microgravité simulée sur le niveau de métalloprotéinases matricielles MMP-8 et MMP-9 présentes dans le fluide gingival. Ils ont montré une accentuation de leur concentration<sup>121</sup>. Ces deux métalloprotéinases dégradent le collagène et certaines protéines de la matrice extracellulaire : elles sont ainsi associées à la progression des parodontites par une destruction irréversible des tissus.

---

<sup>115</sup> Rai, Kaur, et Foing, « Wound healing and mucosal immunity during short mars analog environment mission : salivary biomarkers and its clinical implications ».

<sup>116</sup> Rai, Kaur, et Foing.

<sup>117</sup> Rai, Kaur, et Foing, « Stress, workload and physiology demand during extravehicular activity : a pilot study ».

<sup>118</sup> Rai et Kaur, « Periodontal status, salivary immunoglobulin, and microbial counts after short exposure to an isolated environment ».

<sup>119</sup> Rai et Kaur, « Mental and physical workload, salivary stress biomarkers and taste perception : mars desert research station expedition ».

<sup>120</sup> Rai, Kaur, et Foing, « Wound healing and mucosal immunity during short mars analog environment mission : salivary biomarkers and its clinical implications ».

<sup>121</sup> Rai, Kaur, et Catalina, « Bone mineral density, bone mineral content, gingival crevicular fluid (matrix metalloproteinases, cathepsin k, osteocalcin), and salivary and serum osteocalcin levels in human mandible and alveolar bone under conditions of simulated microgravity ».

Ces maladies parodontales sont, également, liées à la quantité de dépôts bactériens présents sur les surfaces dentaires, la plaque dentaire étant le facteur de causalité principal.

Dans leur étude, Rai et Kaur notent un pourcentage plus important de l'indice de plaque sur les surfaces amélaire et du nombre de bactéries anaérobies parodontopathogènes au terme de l'expérience, traduisant un déséquilibre au sein de la microflore orale<sup>122</sup>. Des résultats similaires ont été obtenus lors d'expériences sur Skylab : des bactéries parodontopathogènes comme *S. Sanguis* ont augmenté en nombre et étaient associés à une inflammation gingivale et un indice de plaque élevé<sup>123</sup>. Par ailleurs, la diminution de la concentration en vitamine D, associée à un apport insuffisant en calcium, serait un facteur de risque du développement de maladies parodontales, par l'aggravation de la perte d'attache gingivale et des profondeurs de poches<sup>124</sup>.

Par conséquent, nous constatons que plusieurs facteurs de risque des maladies parodontales sont altérés par l'environnement spatial. Le système immunitaire affaibli des spationautes, le stress accru par les conditions de vol, la modification de la microflore commensale et l'hyposialie augmentent la prévalence des maladies parodontales au cours des vols spatiaux. D'après toutes ces données, nous pouvons supposer que les spationautes sont une population à risque. Il serait, cependant, judicieux de réaliser des études avec des échantillons plus larges et des durées plus longues.

### 2.2.3 L'influence de la pression atmosphérique sur les tissus et prothèses dentaires

#### 2.2.3.1 Quelques données sur les variations de pression dans l'espace

Tableau 5 : Différentes pressions rencontrées par les spationautes au cours d'une mission

	Atmosphère terrestre	Atmosphère martienne <sup>125</sup>	Station spatiale Internationale <sup>126</sup>	Combinaison spatiale américaine <sup>127</sup>
Pression moyenne (Pa)	101 325	640	101 325	30 397

Source : Auteur, 2020.

La pression atmosphérique martienne est très faible comparée à celle de la Terre. Lors des sorties extravéhiculaires dans l'espace et sur la surface martienne, une combinaison spatiale est nécessaire :

<sup>122</sup> Rai et Kaur, « Periodontal status, salivary immunoglobulin, and microbial counts after short exposure to an isolated environment ».

<sup>123</sup> Johnston et Dietlein, « Biomedical results from skylab ».

<sup>124</sup> Amarine-Ferry, « L'impact de la vitamine D sur la physiopathologie parodontale ».

<sup>125</sup> Barratt et Pool, *Principles of clinical medicine for space flight*.

<sup>126</sup> Hodkinson et al., « An overview of space medicine ».

<sup>127</sup> Hodkinson et al.



elle est pressurisée mais à une valeur moindre que la pression ambiante sur l'ISS. Les astronautes seront donc souvent victimes de changements de pression au cours de leur mission : le risque d'apparition d'un accident de décompression n'est pas négligeable. Par ailleurs, une nouvelle génération de combinaison spatiale a été conçue par la NASA pour les futures missions du programme Artemis : c'est l'Unité de mobilité extravéhiculaire d'exploration.

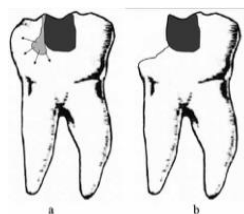
### 2.2.3.2 Les barotraumatismes faciaux

Lors des futures missions vers Mars, les spatonautes devront faire face à de multiples et intenses changements de pression durant le décollage, l'atterrissage de la capsule et lors des sorties extravéhiculaires : des lésions de la face et de la cavité buccale sont donc susceptibles de se produire. En effet, les gaz enfermés dans un espace ont tendance à se dilater au fur et à mesure de l'ascension de la fusée vers l'espace<sup>128</sup>. Cela a pour conséquence l'apparition potentielle de plusieurs sortes de barotraumatismes. Dans la sphère ORL, peuvent survenir des barosinusites dont la douleur est souvent confondue avec un barotraumatisme dentaire, et des barotraumatismes otitiques, principalement au niveau de l'oreille moyenne ou externe (mais il peut toucher aussi l'oreille interne)<sup>129</sup>. Dans la cavité buccale, on les retrouve au niveau des dents et des prothèses dentaires. Ceci peut entraîner des fractures des tissus dentaires, ainsi qu'un descellement des couronnes.

#### Influence de la pression sur les tissus dentaires et les restaurations :

Une lésion carieuse secondaire peut être présente sous une restauration coronaire temporaire ou définitive. L'air, prisonnier de la fosse formée par la carie, exerce une pression contre les parois indéformables et les fragilisent, ce qui engendre des fractures dentaires<sup>130</sup>. Cette pression peut également s'exercer au niveau du plancher pulpaire et être source de barodontalgies.

Figure 8 : Fracture dentaire dans un milieu hypobare



Source : Guenepin et al., « Problèmes odontologiques des plongeurs sous-marins militaires français », 2015.

---

<sup>128</sup> Zadik, « Aviation dentistry : current concepts and practice ».

<sup>129</sup> Zadik.

<sup>130</sup> Gunepin et al., « Problèmes odontologiques des plongeurs sous-marins militaires français ».

### Influence de la pression sur les prothèses dentaires :

Cette contrainte environnementale aurait des conséquences non négligeables sur certains ciments utilisés pour le scellement de prothèse conjointe, en altérant leurs propriétés mécaniques : c'est le cas de l'oxyphosphate de zinc ou des ciments verre ionomères<sup>131132</sup>. Des experts pensent que « la dilatation de microbulles d'air présentes dans les porosités créées en les manipulant »<sup>133</sup> pourrait en être la cause. Or les ciments à base de résine semblent échapper à ce phénomène : en effet, Lyons, Rodda et Hood ont observé que leurs propriétés mécaniques comme leur capacité de rétention sont inchangées malgré les variations barométriques<sup>134</sup>. Aucune craquelure n'a été engendrée au sein de la structure de ce ciment<sup>135</sup>. Par conséquent, il semble que la rétention des éléments prothétiques dans le milieu spatial soit influencée par le type de ciment de scellement utilisé lors de la pose. Il est donc recommandé, comme pour les pilotes de ligne, de privilégier ceux à base de polymères pour le scellement des tenons radiculaires et des couronnes métalliques ou céramo-métalliques si le spationaute part en mission. Outre le scellement, le collage de couronne en céramique pourrait être une bonne alternative.

Par ailleurs, il semblerait que les prothèses complètes amovibles soient moins stables lorsque ce phénomène de pression survient<sup>136</sup> mais peu de recherches ont été effectuées sur le sujet pour le confirmer. Le tourisme spatial se développant peu à peu, il est possible qu'un jour, certains « touristes » soient porteurs d'une prothèse amovible, même si, actuellement, pour postuler dans un poste aérien dans l'armée, elles ne sont pas autorisées : il serait donc intéressant d'étudier les effets de la microgravité et de la pression sur ce type de prothèse. On pourrait imaginer qu'en microgravité, il soit préférable de porter une prothèse dont la rétention est permise grâce à des implants.

#### 2.2.3.3 La barodontalgie

Les odontalgies, associées aux barotraumatismes provoqués lors d'extrêmes changements de pression, sont appelées des barodontalgies<sup>137</sup>. Anciennement appelé « aérodontalgie », ce symptôme n'a encore jamais été signalé lors de vols spatiaux<sup>138</sup>, mais il est possible que cela survienne dans les futures missions spatiales. En effet, la majorité des données provient d'études sur les pilotes de l'armée de l'air. Leur incidence est plus faible actuellement grâce aux progrès réalisées en

---

<sup>131</sup> Gunepin et al.

<sup>132</sup> Lyons, Rodda, et Hood, « The effect of environmental pressure changes during diving on the retentive strength of different luting agents for full cast crowns ».

<sup>133</sup> Mandke et Garg, « Aviation dentistry : new horizon, new challenge ».

<sup>134</sup> Lyons, Rodda, et Hood, « The effect of environmental pressure changes during diving on the retentive strength of different luting agents for full cast crowns ».

<sup>135</sup> Lyons, Rodda, et Hood.

<sup>136</sup> Zadik, « Aviation dentistry : current concepts and practice ».

<sup>137</sup> Zadik.

<sup>138</sup> Kini et al., « Barodontalgia : etiology, features and prevention ».

aéronautique et à l'amélioration de la qualité des soins dentaires<sup>139</sup>. Avant le vol, les dents ne présentent aucun symptôme mais en réalité, elles ne sont pas saines. Les molaires maxillaires et mandibulaires, majoritairement affectées, peuvent avoir subi des traitements inadaptés comme une excavation carieuse insuffisante, un traitement endodontique non satisfaisant ou des restaurations défectueuses<sup>140</sup>. Associé à un changement de pression, une parodontite apicale chronique, un kyste, une pulpopathie, une lésion carieuse secondaire sous une restauration ou des fêlures peuvent être à l'origine de ces douleurs.

#### **2.2.4 L'influence de l'environnement spatial sur les muqueuses buccales**

Le dérèglement du système immunitaire, le niveau élevé de stress du spationaute et la virulence accrue des micro-organismes seraient à l'origine d'une réactivation virale au cours des vols comme celui de l'Eipstein-Barr (HHV-4), de l'herpès orofacial, de la varicelle-zona (HHV-3) ou du cytomégalovirus ainsi que d'une guérison moins rapide de ces infections virulentes<sup>141</sup>. Lors de missions de 6 mois, des spationautes ont eu des poussées herpétiques avec l'apparition de « boutons de fièvre » persistants jusqu'à 1 mois après leur retour sur Terre<sup>142</sup>. De plus, l'hyposialie observée chez les spationautes peut favoriser les infections fongiques comme la candidose, une dépapillation de la langue ou des mucites.

Par ailleurs, il a été signalé que les plaies cicatrisaient moins vite que sur Terre<sup>143</sup>. En effet, dans l'étude de Rai, Kaur et Foing, deux biopsies ont été réalisées sur le palais dur de 2 spationautes, à deux périodes différentes, l'une la veille d'une mission simulée sur Mars dans le laboratoire de "Mars Desert Research Station", l'autre quelques mois avant le début de la mission<sup>144</sup>.

D'après leurs résultats, la durée de guérison complète des lésions palatines au cours de la mission simulée a été prolongée de 6 jours par rapport à la durée de cicatrisation de ces mêmes lésions quelques mois avant la mission<sup>145</sup> (cf. figure 9).

---

<sup>139</sup> Zadik, « Aviation dentistry : current concepts and practice ».

<sup>140</sup> Gaur et Shrivastava, « Barodontalgia : a clinical entity ».

<sup>141</sup> Goyal et al., « Mission mars : a dentist's perspective ».

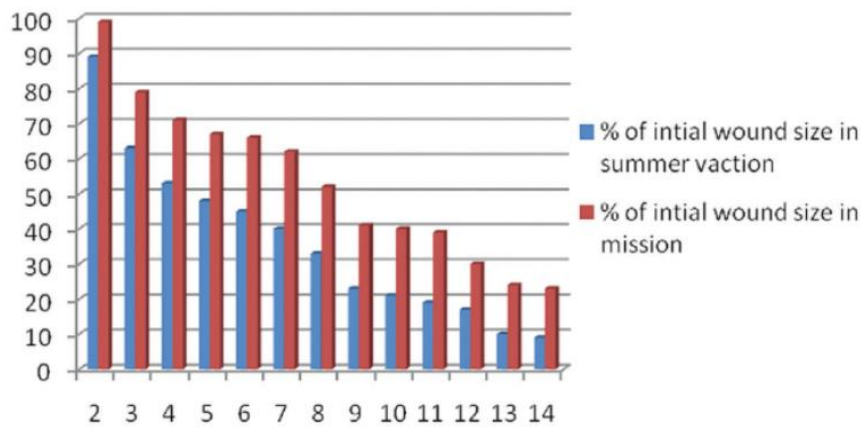
<sup>142</sup> Dunn, Boyd, et Orengo, « Dermatologic manifestations in spaceflight : a review ».

<sup>143</sup> Kirkpatrick et al., « Severe traumatic injury during long duration spaceflight ».

<sup>144</sup> Rai, Kaur, et Foing, « Wound healing and mucosal immunity during short mars analog environment mission : salivary biomarkers and its clinical implications ».

<sup>145</sup> Rai, Kaur, et Foing.

Figure 9 : Évolution de la taille des lésions du palais, du jour de la biopsie à deux semaines. La taille est figurée en pourcentage de la taille initiale de la lésion.



Source : Rai, Kaur et Foing, « Wound healing and mucosal immunity during short mars analog environment mission : salivary biomarkers and its clinical implications », 2012.

## 2.2.5 L'influence de l'environnement spatial sur l'articulation temporo-mandibulaire

### Les muscles masticateurs

Parmi les muscles masticateurs, 3 muscles sont élévateurs de la mandibule : le muscle masséter, le muscle temporal et le muscle ptérygoïdien médial. Pour permettre la fermeture de la cavité buccale, leurs fibres se contractent en s'opposant à l'effet de gravité, contrairement aux muscles abaisseurs mandibulaires. Or, contrairement aux muscles des membres inférieurs, ceux-ci sont toujours sollicités lors de la mastication dans l'espace et ne s'atrophient pas hormis si l'alimentation est uniquement liquide<sup>146</sup>.

### Le dysfonctionnement de l'articulation temporo-mandibulaire et les parafunctions

Les spationautes sont victimes de stress, d'anxiété et de troubles du sommeil au cours de leurs missions, ce qui pourrait susciter l'apparition de troubles de l'articulation temporo-mandibulaire (ATM). On peut émettre l'hypothèse qu'en raison de ce contexte environnemental, des douleurs oro-faciales puissent se déclencher chez l'équipage. A ma connaissance, aucune étude n'a encore été réalisée sur la fréquence des troubles de l'ATM dans cette population.

Des parafunctions sont, elles aussi, susceptibles de se produire comme le bruxisme, caractérisé par une contraction involontaire des muscles masticateurs associée à des contacts occlusaux. Dans une

<sup>146</sup> Philippou et al., « Masticatory muscles of mouse do not undergo atrophy in space ».

étude de Kaushik et al., plus de la moitié des pilotes aériens souffraient de bruxisme.<sup>147</sup> Etant donné l'environnement propice au stress dans lequel vivent les spationautes (accélérations, vibrations, mal des transports, bruits, communication etc..), le risque de bruxisme est fortement augmenté dans cette population. Elle provoque des myalgies, des fêlures, fractures dentaires et prothétiques et des lésions d'usure. Il semblerait également que les mouvements linguaux et mandibulaires soient réduits en condition de microgravité<sup>148</sup>, mais des études plus poussées et à plus grande échelle sont nécessaires pour confirmer cette hypothèse.

## 2.2.6 L'influence de l'environnement spatial sur les os maxillaires et mandibulaires

Comme cela a été évoqué précédemment, la colonne vertébrale, le fémur ou encore le tibia se déminéralisent en microgravité en l'absence de sollicitation mécanique. La question est de savoir s'il en est de même pour les os de la face notamment l'os mandibulaire. Le squelette cranio-facial fait l'objet de changements réactifs bien qu'il ne soit soumis à aucune charge, des chercheurs suggèrent que les déplacements de fluides liés à la microgravité sont capables à eux seuls d'initier une adaptation osseuse<sup>149</sup>.

De nombreuses études ont montré que la mandibule était elle aussi sensible aux effets de l'apesanteur qui altèrent ces propriétés. Pour ce qui est du volume global de l'os mandibulaire, les résultats d'expériences sur des rongeurs en vol ne concordent pas toujours, notamment à cause d'une alimentation consommée de consistance différente influençant les forces masticatoires des souris<sup>150</sup>. Or, une diminution de ce volume a tout de même été signalée dans d'autres études<sup>151</sup>. Selon Rai et al., la densité et la minéralisation de cet os mandibulaire sont plus faibles lors d'une microgravité simulée<sup>152</sup>, augmentant le risque de fracture de la mâchoire en vol.

Haigneré et al. ont, quant à eux, réalisé une étude sur un spationaute porteur d'un implant en site de 46 et ayant vécu la moitié d'une année sur la station spatiale russe MIR<sup>153</sup>. La hauteur de l'os péri-implantaire s'est révélée stable et comprise dans les limites normées au terme de cette durée<sup>154</sup>. De plus, aucune complication péri-implantaire comme une péri-implantite n'est survenue. Cette étude est

---

<sup>147</sup> Kaushik et al., « Aviation stress and dental attrition ».

<sup>148</sup> Rai, Kaur, et Foing, « Evaluation by an aeronautic dentist on the adverse effects of a six-week period of microgravity on the oral cavity ».

<sup>149</sup> Ghosh et al., « Effects of spaceflight on the murine mandible : possible factors mediating skeletal changes in non-weight bearing bones of the head ».

<sup>150</sup> Dagdeviren et al., « Responses to spaceflight of mouse mandibular bone and teeth ».

<sup>151</sup> Ghosh et al., « Effects of spaceflight on the murine mandible : possible factors mediating skeletal changes in non-weight bearing bones of the head ».

<sup>152</sup> Rai, Kaur, et Catalina, « Bone mineral density, bone mineral content, gingival crevicular fluid (matrix metalloproteinases, cathepsin k, osteocalcin), and salivary and serum osteocalcin levels in human mandible and alveolar bone under conditions of simulated microgravity ».

<sup>153</sup> Haigneré et al., « Bone height measurements around a dental implant after a 6-month space flight : a case report ».

<sup>154</sup> Haigneré et al.

prometteuse mais n'est pas suffisante pour en tirer des conclusions définitives sur le comportement des implants dans l'espace, il est nécessaire que d'autres expériences soient menées sur le maintien de l'ostéointégration à l'avenir.

## **3 : Les soins bucco-dentaires des spationautes : une prise en charge spécifique**

---

### **3.1 Le système médical des missions d'explorations et ses défis**

#### **3.1.1 Les futures missions d'exploration et leurs inconvénients**

##### **3.1.1.1 Des contraintes liées à la capacité d'évacuation**

La station spatiale internationale dispose de deux vaisseaux Soyouz amarrés, grâce auxquels les spationautes sont évacués en cas d'urgence médicale grave et/ou d'interventions chirurgicales complexes vers un centre de soins médical terrestre : cela est arrivé à trois reprises dans l'histoire des vols spatiaux habités<sup>155</sup>. La capsule de Soyouz comporte du matériel médical à son bord et peut accueillir 3 spationautes. Elle réalise le trajet entre la station et la Terre en moins d'une journée, jusqu'à une base localisée dans les steppes du Kazakhstan. Quant aux missions d'explorations, elles n'auront pas la possibilité de rapatrier ses membres malades ou blessés à cause de la distance interplanétaire et de la limitation du carburant<sup>156</sup>.

Figure 10 : Le vaisseau Soyouz en orbite



Source : Garcia, National aeronautics and space administration (NASA), 2015.

##### **3.1.1.2 Des contraintes liées à la communication interplanétaire**

Actuellement, depuis la station, communiquer avec la Terre est une chose aisée car les informations sont transmises et renvoyées immédiatement, la plupart du temps, ce qui facilite l'interaction entre

---

<sup>155</sup> Doarn, Polk, et Shepanek, « Health challenges including behavioral problems in long-duration spaceflight ».

<sup>156</sup> Antonsen, « Risk of adverse health outcomes and decrements in performance due to in-flight medical conditions ».

les spationautes et le personnel médical terrestre par le biais d'une liaison sécurisée. Cela leur permet de pratiquer la télémédecine : elle fait partie intégrante des missions et apporte une aide considérable au spationaute chargé des soins médicaux.

Pour les futures missions d'exploration, ce système sera différent. En fonction de la position des planètes, la distance entre la Terre et Mars est évaluée de 56 à 400 millions de kilomètres<sup>157</sup>. Cette distance interplanétaire, la vitesse de la lumière et la disponibilité du réseau limitent la réception instantanée des informations terrestres par un vaisseau ou à la surface martienne. En effet, un délai de communication aller-retour sans entrave d'environ 8 à 40 minutes est estimé par les scientifiques, c'est-à-dire qu'à partir d'un message transmis depuis Mars, 22 minutes environ sont nécessaires pour qu'il soit reçu par la Terre, et ce délai est semblable pour un retour de la réponse vers Mars<sup>158</sup>. Le temps disponible pour les consultations médicales avec un médecin sur Terre est donc limité. Par ailleurs, en fonction de la position des deux planètes et du Soleil, c'est-à-dire si la Terre est occultée par le Soleil par exemple, des coupures de communication de 2 semaines à 1 mois peuvent survenir. Cela affecte ainsi la transmission des données, restreignant la mise à jour des connaissances et des procédures médicales basées sur des logiciels informatiques<sup>159</sup>.

C'est donc un problème majeur dans le cas où les spationautes formés aux soins médicaux en vol ont des difficultés à gérer une urgence médicale. Il est donc nécessaire que le système médical spatial apprenne à fonctionner indépendamment de la Terre.

### 3.1.1.3 Des contraintes liées à la conception du vaisseau et à l'absence de réapprovisionnement

Actuellement, les dispositifs médicaux, les instruments dentaires, les médicaments ainsi que les consommables sont limités à cause d'une restriction d'espace et d'entreposage à bord du vaisseau<sup>160</sup>. Des normes à ne pas dépasser ont été établies sur le poids, la taille et les besoins en énergie de ces dispositifs. Pour les missions vers Mars, un réapprovisionnement en consommables ou en médicaments se révélera complexe : tout le matériel médical devra se trouver à bord pour au moins 3 ans, ce qui est un enjeu considérable pour les agences spatiales.

La quantité de médicaments disponibles diminuera au fur et à mesure du voyage à cause de leurs usages et leurs péremptions, sans possibilité de renouvellement. La date de péremption des médicaments à bord devra excéder 3 ans, or aujourd'hui, plus de 80 % de ces médicaments expirent

---

<sup>157</sup> Doarn, Polk, et Shepanek, « Health challenges including behavioral problems in long-duration spaceflight ».

<sup>158</sup> Doarn, Polk, et Shepanek.

<sup>159</sup> Antonsen, « Risk of adverse health outcomes and decrements in performance due to in-flight medical conditions ».

<sup>160</sup> Antonsen.



au bout de 2,5 ans<sup>161</sup>. Par ailleurs, selon certaines études, « plus le temps d'entreposage des médicaments augmente dans l'espace, plus le nombre de formulations médicamenteuses instables s'accroît »<sup>162</sup>. La question de la stabilité des médicaments dans un milieu ionisant est importante : en effet, il semblerait que la teneur en principe actif de certains médicaments diminue proportionnellement au temps passé dans l'espace<sup>163</sup> mais les causes sont encore inconnues. Une autre étude tend, cependant, à affirmer que le rayonnement spatial n'influerait pas sur les médicaments à long terme<sup>164</sup>. D'autres facteurs environnementaux comme les vibrations ou la température pourraient être responsables de cette instabilité. De plus, il a été observé que certains médicaments n'obtenaient pas la même réponse thérapeutique chez les spationautes en mission que chez la population terrestre, cela est potentiellement dû à une altération de la motilité gastro-intestinale, restreignant leur absorption<sup>165</sup>.

### 3.1.2 La prévision des risques médicaux et odontologiques

Pour essayer de palier le problème majeur de limitation des capacités médicales à bord, la NASA tente de déterminer les pathologies considérées cliniquement comme des « priorités » en estimant les risques de survenue d'une urgence médicale en vol et par cette façon, le matériel médical indispensable à la mission. Pour cela, elle se base entre autres, sur les urgences médicales et odontologiques survenues précédemment lors de missions spatiales, lors de missions analogues aux missions spatiales (missions sous-marines, dans les déserts comme l'Antarctique...) et chez les pilotes de l'armée de l'air.

*Space Medicine Exploration Medical Conditions List (SMEMCL)*<sup>166</sup> est un document datant de 2009 qui énumère les 100 pathologies les plus inquiétantes pour la santé des spationautes statistiquement au cours d'un vol spatial et les plus susceptibles de mettre en péril la mission. Une évolution de cette liste est possible dans le temps. Dans celle-ci, y figurent des pathologies bucco-dentaires considérées comme primordiales et pour lesquelles des moyens de diagnostics et de traitements doivent être fournis malgré les restrictions de puissance et de volume. Les pathologies en question sont celles nécessitant une avulsion, un remplacement prothétique ou une restauration des tissus et celles menant à une exposition de la pulpe comme les fractures amélo-dentaires complexes ou les lésions carieuses juxtapulpaire dont l'excavation peut mener à une effraction pulpaire. Les pulpites, les abcès,

---

<sup>161</sup> Antonsen.

<sup>162</sup> Antonsen.

<sup>163</sup> Taylor, « Impact of space flight on bacterial virulence and antibiotic susceptibility ».

<sup>164</sup> Antonsen, « Risk of adverse health outcomes and decrements in performance due to in-flight medical conditions ».

<sup>165</sup> Dietlein, Lawrence, et Pestov, « Space biology and medicine ».

<sup>166</sup> Watkins, Barr, et Kerstman, « The space medicine exploration medical condition list ».

les cellulites ainsi que certaines pathologies de la muqueuse buccale (herpès buccal, les ulcérations comme les aphtes) en font partie.

Par ailleurs, une étude a estimé à 0,92 % le risque d'apparition de pathologies dentaires handicapantes pour une mission d'un mois telle que Skylab<sup>167</sup>. Selon les données d'*Ingrated Medical Model*, les 3 pathologies bucco-dentaires dont l'incidence est la plus forte lors des missions sont la maladie carieuse, les abcès et les pulpopathies (cf. tableau 6)<sup>168</sup>. L'abcès dentaire d'origine endodontique, parodontale ou endo-parodontale est, d'après ce modèle, la pathologie odontologique ayant le plus de risque d'entraîner une évacuation d'urgence du spationaute<sup>169</sup>. Il est bien évident que la douleur engendrée par un abcès ou une pulpite peut être un handicap majeur pour la réalisation des tâches attribuées au spationaute.

Tableau 6 : Risque de survenue d'urgences odontologiques au cours d'une mission sur l'ISS

<b>Condition</b>	<b>Incidence (per person-year)</b>
Tooth decay	0,39 %
Abscess	0,02 %
Exposed Pulp/Pulpitis	0,02 %
Avulsion/Tooth Loss	0,003 %
Crown Replacement	0,005 %
Filling Replacement	0,005 %

Source : Menon, Barsten et Watkins, « Dental working group meeting summary report », 2012.

Un rapport synthétique de la NASA de 2012, né d'une réunion regroupant des chirurgiens-dentistes, des membres des opérations médicales et le bureau des spationautes dans le cadre du programme de recherche « Human Research Program », réévalue l'importance des soins bucco-dentaires pour les futures missions d'explorations. L'équipe *Exploration Medical Capability* (ExMC) de ce programme cherche à diminuer le risque d'un mauvais diagnostic ou d'un traitement inadéquat au cours de la mission lié à des capacités médicales limitées. Dans ce rapport, ils évoquent d'autres pathologies bucco-dentaires qu'ils jugent à pronostic peu favorable<sup>170</sup> :

- Les troubles de l'articulation temporo-mandibulaire
- La gingivite ulcéro-nécrotique et les pathologies parodontales menant à des mobilités dentaires

<sup>167</sup> Menon, « Review of spaceflight dental emergencies ».

<sup>168</sup> Menon, Barsten, et Watkins, « Dental working group meeting summary report ».

<sup>169</sup> Menon, Barsten, et Watkins.

<sup>170</sup> Menon, Barsten, et Watkins.

- Les traumatismes dentaires engendrant un risque de nécrose pulpaire. Comme ils surviennent de façon imprévisible, ils sont redoutés au plus haut point par les agences spatiales car, au même titre que pour les militaires en mission, ils peuvent handicaper les spationautes en vol<sup>171</sup>.
- Les fractures amélaire ou amélo-dentinaire compliquées ou non par une exposition pulpaire, ainsi que les fractures prothétiques
- Les caries secondaires
- Les traitements endodontiques insuffisants en densité, en longueur et en nombre

Les pathologies telles que les alvéolites ou les péri-implantites n'y sont pas incluses.

### **3.2 Une prise en charge « pré-vol » basée sur la prévention bucco-dentaire**

Pour toutes les agences spatiales, la prévention primaire et secondaire des pathologies bucco-dentaires est un élément fondamental, en amont de la mission, afin de réduire le risque d'incidence de ces maladies en vol et de limiter leur gravité : cela passe par une sélection minutieuse des spationautes selon leur état médical, un enseignement en soins odontologiques ainsi que le dépistage des pathologies avant le vol. La prévention tertiaire consistant à réaliser des thérapeutiques une fois la pathologie installée n'est pas souhaitable en amont et pendant la mission.

#### **3.2.1 Le recrutement sélectif des spationautes selon leur état médical**

Les premières sélections des astronautes et cosmonautes, en 1959, s'appuyaient sur les principes de la médecine aéronautique, car il n'en existait pas pour l'aérospatial à cette époque. Les premières normes concernant la sélection des candidats selon leur état bucco-dentaire ont été établies dans les années 1960<sup>172</sup>.

Chaque agence recrute selon ses propres normes. Par exemple, l'Agence Spatiale Européenne ne recrute que des personnes nées en Europe et de taille comprise entre 1,53 m et 1,90 m, détenant un diplôme scientifique avec au moins 3 ans de pratique dans le domaine<sup>173</sup>. Elle sélectionne selon l'âge contrairement à la NASA et l'Agence Spatiale Canadienne où aucun âge limite n'est mentionné, bien que les probabilités d'être sélectionné au-delà de 46 ans soient faibles. L'anglais doit être maîtrisé pour ces trois agences spatiales. L'Agence Spatiale chinoise, quant à elle, autorise les femmes à devenir taïkonaute uniquement si elles sont mariées. Ce métier est donc inaccessible pour une partie de la population.

---

<sup>171</sup> Kirkpatrick et al., « Severe traumatic injury during long duration spaceflight ».

<sup>172</sup> Savage, *50th commemorative anniversary of the United States air force dental service, 1949-1999*.

<sup>173</sup> European space agency, « Frequently asked questions. ESA astronauts ».

De plus, outre ces critères cités, il est nécessaire de passer une multitude de tests à la fois médicaux et psychologiques. Cette sélection médicale débute dès sa postulation au métier : un premier bilan médical est effectué par un médecin agréé en médecine aéronautique, permettant au futur spationaute, d'obtenir un certificat JAR-FCL3 de classe 2, obligatoire pour tout pilote, nécessaire lors de sa candidature<sup>174</sup>. A titre d'exemple, un toxicomane ou un consommateur de tabac ne peuvent pas devenir spationaute car le certificat JAR-FCL3 ne leur serait pas remis. Les patients ayant des troubles visuels, des pathologies chroniques ou des troubles psychologiques sont également refusés. Par la suite, de multiples examens médicaux sont réalisés, dont un examen bucco-dentaire.

Parmi les critères d'élimination de la NASA et de l'Agence Spatiale Russe, sont disqualifiantes les anomalies congénitales pouvant altérer de façon permanente la langue ou la cavité buccale ainsi que les troubles de la denture affectant l'élocution ou la capacité à la mastication<sup>175</sup>. Les normes d'exclusion russes comprennent les parodontites dont l'alvéolyse est sévère, les pathologies chroniques des muqueuses buccales et des glandes salivaires pouvant altérer la fonction, une occlusion anormale et la présence de lésions carieuses sur au moins 10 dents définitives.<sup>176</sup> En Russie, entre 1959 et 1985, parmi les 674 candidats refusés, 8 % avait une parodontite sévère ou de multiples lésions carieuses<sup>177</sup>.

### **3.2.2 Un enseignement médical indispensable pour les spationautes**

#### **3.2.2.1 Les différentes formations du spationaute après son recrutement**

Le centre d'instruction de la NASA est le « Johnson Space Center » au Texas tandis qu'au sein de l'Agence spatiale Européenne, les spationautes apprennent leur métier au Centre européen des astronautes depuis 1990 en Allemagne. Chaque spationaute se rend à Cologne et reçoit trois types de formations<sup>178</sup>. La première est une formation générale d'environ 1 an et quelques mois où leur sont enseignés, entre autres, l'astronomie, la physique de l'espace, l'ingénierie, la météorologie, l'histoire spatiale, la plongée sous marine ou le russe couramment employé sur l'ISS. La deuxième formation est approximativement équivalente en termes de durée et concentre les apprentissages liés à leur future mission sur la station spatiale comme le pilotage, l'entraînement à l'évacuation et à la survie, ou le fonctionnement de la station. Le dernier enseignement de 18 mois est spécifique et comprend, entre autres, une formation biomédicale.

---

<sup>174</sup> European space agency.

<sup>175</sup> Dietlein, Lawrence, et Pestov, « Space biology and medicine ».

<sup>176</sup> Dietlein, Lawrence, et Pestov.

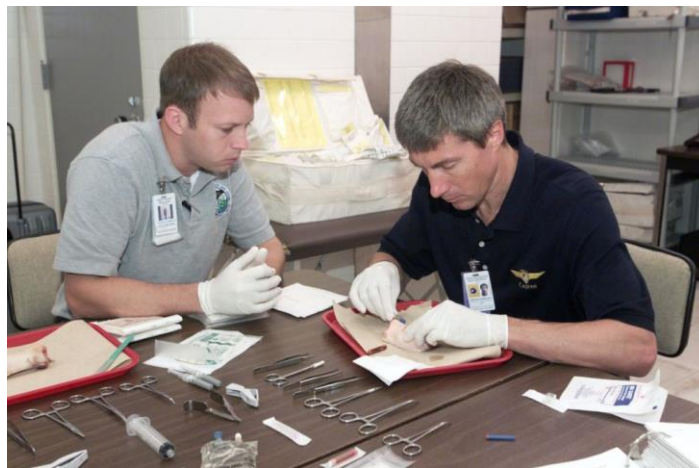<sup>177</sup> Dietlein, Lawrence, et Pestov.

<sup>178</sup> European space agency, « Frequently asked questions. ESA astronauts ».

### 3.2.2.2 L'enseignement bucco-dentaire

Au sein de l'équipage, chaque spationaute est assigné à plusieurs tâches et assume différentes responsabilités. Actuellement, sur la station, deux membres d'équipage sur les six sont responsables des soins médicaux, et par conséquent des soins odontologiques, et reçoivent une formation d'une dizaine d'heures, plus d'1 an avant la mission<sup>179</sup>. Les « Crew Medical Officers » (CMO) comme on les surnomme, n'ont pour la majorité aucune base médicale ou chirurgicale avant leur embauche. En effet, depuis le début des vols spatiaux habités, seuls quelques médecins/chirurgiens dont Dr Claudie Haigneré, Dr Story Musgrave ou Dr Joseph Kerwin, ont participé à une mission dans l'espace : aucun chirurgien-dentiste n'a cependant pris part à une mission.

Figure 11 : Formation médicale d'un astronaute américain



Source : Emanuelli, « Space medicine », 2014.

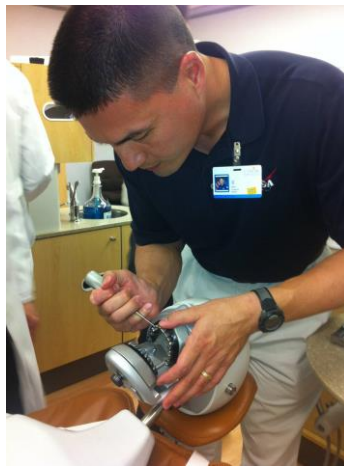Mise en place pour la première fois lors des missions Apollo, cet enseignement ne comprend qu'une seule demi-journée consacrée aux soins dentaires<sup>180</sup>. Elle se compose de cours magistraux sur l'anatomie de l'organe dentaire, sur la terminologie ainsi que sur les symptômes et les signes cliniques des pathologies bucco-dentaires les plus fréquentes. Ils apprennent à manier des instruments utilisés en dentisterie, et assistent à des démonstrations de procédures thérapeutiques sur des frascos ou des mannequins. De plus, les spationautes apprennent à évaluer la gravité d'une carie selon la taille de la lésion et les tissus atteints : il distingue la lésion carieuse légère non douloureuse, affectant le tissu amélaire, voire le 1/3 dentinaire externe, la lésion carieuse modérée pouvant engendrer des sensibilités dentaires et atteignant la moitié de la profondeur dentinaire, ainsi que la lésion carieuse avancée juxtapulpaire pouvant provoquer un effondrement cuspidien.

<sup>179</sup> Antonsen, « Risk of adverse health outcomes and decrements in performance due to in-flight medical conditions ».

<sup>180</sup> Menon, Barsten, et Watkins, « Dental working group meeting summary report ».

Au terme de cette formation, ils doivent avoir acquis les bases nécessaires pour réaliser des contrôles bucco-dentaires annuels et pour intervenir lors d'une urgence dentaire. En pratique, ils doivent être capable de contrôler une hémorragie, d'avoir les bons réflexes en cas de traumatismes, de réaliser une anesthésie, un détartrage et une extraction dentaire, de resceller une prothèse en cas de descellement, de traiter des caries, de prescrire un traitement médicamenteux en cas d'odontalgies ou d'infection dentaire au cours d'une mission et de soigner une pulpite<sup>181</sup>. Il est primordial qu'ils aient, en cas de fracture mandibulaire ou dentaire, un socle de connaissances solide pour intervenir correctement et éviter d'éventuelles complications, parfois dramatiques. Cependant, il est évident que cette formation ne remplacera jamais la présence d'un professionnel en vol.

Figure 12 : Avulsion dentaire simulée par un spationaute au cours de sa mission



Source : Callini, « Tooth extraction practice », 2015.

### 3.2.2.3 Les limites de la formation médicale pour les missions d'explorations

Pour les futures missions d'exploration, un spationaute ayant des connaissances médicales ou chirurgicales serait l'idéal car l'équipage ne pourra dépendre de la Terre comme elle le fait aujourd'hui sur l'ISS : ceci est préconisé par l'Agence américaine pour les missions d'une durée supérieure à 210 jours<sup>182</sup>. Si cela n'est pas possible, une formation en soins médicaux de l'ensemble des membres de l'équipage serait avantageuse, les CMO actuels n'étant pas épargnés par les blessures et les pathologies.

De plus, appliquer les thérapeutiques odontologiques sur de vrais patients dans des conditions réelles (ici de microgravité) avant leur départ en mission, au même titre que la formation des sergents

---

<sup>181</sup> Menon, Barsten, et Watkins.

<sup>182</sup> Antonsen, « Risk of adverse health outcomes and decrements in performance due to in-flight medical conditions ».

médicaux des forces spéciales de l'armée américaine<sup>183</sup>, pourraient être intéressants afin de leur faire prendre conscience de la difficulté de soigner dans l'espace. Pour évaluer les compétences des CMO avant le vol, des examens cliniques structurés par objectifs (ECOS) simulant des situations cliniques pourrait être instaurés, car actuellement aucun système n'existe pour cela<sup>184</sup>.

Une formation continue est primordiale compte tenu de la durée du voyage et de l'intervalle de temps séparant leur formation initiale et l'apparition d'une véritable urgence. En effet, ces spationautes ne seront pas confrontés régulièrement à des urgences odontologiques menant inéluctablement à une dégradation des connaissances dans le temps. Sur l'ISS, ils ont à leur disposition un ouvrage comportant la démarche diagnostique et les thérapeutiques des pathologies bucco-dentaires les plus susceptibles de se produire. Pour les missions d'exploration, des supports vidéo comprenant des rappels théoriques et des connaissances sur l'ensemble des pathologies existantes, ou des masques de réalité virtuelle simulant des situations cliniques pourraient être de bons atouts pour assurer la continuité pédagogique<sup>185</sup>.

### **3.2.3 Le suivi bucco-dentaire des spationautes avant la mission**

#### **3.2.3.1 La sélection des spationautes selon leur état buccal pour un départ en mission**

Pour être autorisé à partir en mission, le spationaute doit répondre à des critères spécifiques en termes de santé bucco-dentaire. Il passe obligatoirement un examen clinique rigoureux 1 an et demi puis 6 mois avant son voyage, accompagné d'un examen radiographique (panoramique dentaire, clichés rétro-coronaires et rétro-alvéolaires)<sup>186</sup>.

Pendant les 3 premiers mois, il reçoit l'ensemble des thérapeutiques dentaires dont il aurait besoin, comme les traitements parodontaux et endodontiques, l'excavation des lésions carieuses, les chirurgies ainsi que la dépose et le scellement/collage de prothèses étanches et adaptées.

A 3 mois du départ, tous les traitements doivent être terminés pour que le chirurgien-dentiste surveille l'évolution des lésions et puisse émettre un pronostic. Durant ces derniers mois, un examen final est réalisé pour s'assurer qu'aucune pathologie bucco-dentaire n'ait échappé à l'examen clinique initial<sup>187</sup> : cette séance permet à la fois d'effectuer un assainissement parodontal, d'appliquer un gel fluoruré sur les dents et de les catégoriser selon leur état bucco-dentaire<sup>188</sup> (cf. tableau 7). Le spationaute appartenant exclusivement à la première catégorie, c'est-à-dire en bonne santé bucco-

---

<sup>183</sup> Menon, Barsten, et Watkins, « Dental working group meeting summary report ».

<sup>184</sup> Antonsen, « Risk of adverse health outcomes and decrements in performance due to in-flight medical conditions ».

<sup>185</sup> Menon, Barsten, et Watkins, « Dental working group meeting summary report ».

<sup>186</sup> Sanjay et al., « Let's explore aeronautical dentistry - proquest ».

<sup>187</sup> Rai et Kaur, « The history and importance of aeronautic dentistry ».

<sup>188</sup> Menon, Barsten, et Watkins, « Dental working group meeting summary report ».

dentaire, peut partir en mission sur l'ISS. Il n'est pas acceptable d'appartenir à la troisième catégorie pour un spationaute.

Tableau 7 : Classification des spationautes selon leur état bucco-dentaire

Class I	<p style="text-align: center;"><b>Santé bucco-dentaire (« good oral health »)</b></p> <ul style="list-style-type: none"> <li>- Faible probabilité d'occasionner une thérapeutique dentaire</li> <li>- Pas de contrôle bucco-dentaire nécessaire dans l'année en cours</li> </ul>
Class II	<p style="text-align: center;"><b>Pathologies bucco-dentaires diagnostiquées</b></p> <ul style="list-style-type: none"> <li>- Probabilité de susciter un traitement mineur</li> <li>- L'absence de thérapeutiques immédiates n'entraîne pas d'urgence dentaire dans l'année en cours</li> </ul>
Class III	<p style="text-align: center;"><b>Pathologies bucco-dentaires diagnostiquées</b></p> <ul style="list-style-type: none"> <li>- L'absence de thérapeutique peut entraîner une urgence dentaire dans l'année en cours</li> </ul>

Source : Menon, Barsten et Watkins, « Dental working group meeting summary report », 2012.

### 3.2.3.2 Les mesures prophylactiques et thérapeutiques recommandées avant le vol

Après son recrutement, le spationaute est régulièrement suivi pour sa santé bucco-dentaire : il est recommandé qu'un examen soit réalisé tous les 6 mois<sup>189</sup>. Ces examens semi-annuels sont effectués par des chirurgiens-dentistes libéraux non dépendants de la NASA depuis la fermeture du centre dentaire de l'agence spatiale<sup>190</sup>. En plus de ces examens, des médecins de l'agence surveillent pointilleusement l'état bucco-dentaire de ses spationautes. Ces derniers sont tenus de maintenir une santé orale la plus favorable possible et de contrôler les facteurs de risque des maladies carieuses et parodontales. Dans les années 70, avant que les spationautes ne partent pour les missions Skylab, la NASA misait déjà sur la prévention de la maladie carieuse, par l'application topique de fluorures stanneux<sup>191</sup>.

Avant le vol, pour limiter le risque de survenue d'un barotraumatisme chez les pilotes aériens, il est recommandé de déposer les restaurations à l'amalgame et de s'assurer de l'absence de fêlures ou de

<sup>189</sup> Menon, Barsten, et Watkins.

<sup>190</sup> Zimmermann, « Interview : extracting a tooth should be the last resort in space ».

<sup>191</sup> Johnston et Dietlein, « Biomedical results from skylab ».



fractures dentaires, puis de reconstituer la dent par des techniques directes ou indirectes afin d'éviter l'effet de joint<sup>192</sup>. D'autres préconisations existent<sup>193</sup> :

- Des radiographies rétroalvéolaires de dents potentiellement suspectes doivent être réalisées pour s'assurer de l'absence de foyer infectieux. Cela concerne celles qui ont été traitées endodontiquement ou celles dont le matériau de restauration coronaire se situe à proximité de la chambre pulpaire. Les dents couronnées ayant conservé leur vitalité pulpaire doivent également être surveillées.
- La reconstitution d'une cavité amélo-dentinaire est préférentiellement réalisée par une technique sandwich avec un ciment verre ionomère en fond de cavité pour limiter la rétraction de prise du composite. Il est également nécessaire de refaire toutes les restaurations inadaptées.
- Le coiffage pulpaire direct est contre indiqué dans le cas d'une effraction pulpaire à cause du risque de pulpite induit par les variations de pression, il est, en effet, préférable de réaliser le traitement endodontique de la dent<sup>194</sup>. Le retraitement endodontique est préconisé sur des dents même asymptomatiques dont le traitement initial est insuffisant.
- Le scellement définitif des inlays core et couronnes à l'aide d'un ciment à base de résine est conseillé.

Toutes ces recommandations pourraient s'appliquer aux spationautes qui eux aussi sont exposés à des variations de pression tout au long de leur voyage.

De plus, pour protéger temporairement les dents des contraintes occlusales excessives provoquées par le bruxisme et améliorer le confort de vie de l'équipage en soulageant les myalgies associées, il serait intéressant de concevoir avant le départ en mission, une ou plusieurs orthèses à libération occlusale, spécifique à chaque spationaute. Il la porterait lors des situations engendrant un stress intense comme le décollage, l'atterrissage ou les sorties extravéhiculaires. Selon le rapport du programme de recherche de la NASA, tous les participants se sont accordés sur le fait de fournir à chaque membre de l'équipage une orthèse pour prévenir le risque de traumatismes ou de surcharge occlusale lié au bruxisme<sup>195</sup>.

---

<sup>192</sup> Menon, Barsten, et Watkins, « Dental working group meeting summary report ».

<sup>193</sup> Gunepin et al., « Problèmes odontologiques des plongeurs sous-marins militaires français ».

<sup>194</sup> Mandke et Garg, « Aviation dentistry : new horizon, new challenge ».

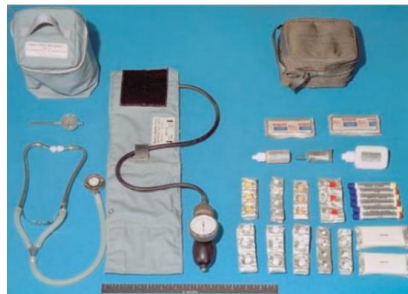<sup>195</sup> Menon, Barsten, et Watkins, « Dental working group meeting summary report ».

### 3.3 L'anticipation et la gestion des urgences dentaires au cours des missions

#### 3.3.1 Le plateau technique dentaire à bord du vaisseau

Les coffrets médicaux ont connu une évolution sans précédent à travers les décennies. Avant le projet américain GEMINI en 1965, ils se composaient uniquement de 3 médicaments<sup>196</sup>. Ce fut au cours des 10 vols spatiaux constituant ce projet que des découvertes médicales comme la perte de densité osseuse ont poussé les experts aérospatiaux à développer des nécessaires plus importants incluant notamment une brosse à dents<sup>197</sup>. Durant les missions Apollo, l'équipage a à sa disposition des troussees médicales personnalisées où sont incorporés le premier dentifrice et du matériel pour l'hygiène dentaire interproximale comme le fil dentaire<sup>198</sup>.

Figure 13 : Matériel d'urgence médical au cours des missions Apollo



Source : Barratt et Pool, « Principles of clinical medicine for spaceflight », 2008.

Du côté américain, le premier coffret dentaire a été développé en 1966 mais ce ne fut que dans les années 70 au cours des missions Skylab, après maintes modifications, qu'il a accompagné les spationautes lors d'un vol spatial au sein du système médical SMOS<sup>199</sup>.

Du côté soviétique, Yuri Romanenko a souffert pendant plusieurs jours en 1978 avec comme seule recommandation de la part de ses supérieurs « d'utiliser un bain de bouche et de se tenir au chaud »<sup>200</sup> ce qui incita les soviétiques à mettre en place, plusieurs années après la NASA, des conduites à tenir en cas d'urgence dentaire ainsi que des coffrets dentaires lors des vols. Sur la station russe Mir, le plateau technique dentaire se composait d'un excavateur, de plusieurs fouloirs à amalgame, de 4

---

<sup>196</sup> Barratt et Pool, *Principles of clinical medicine for space flight*.

<sup>197</sup> Zimmermann, « Interview : extracting a tooth should be the last resort in space ».

<sup>198</sup> Zimmermann.

<sup>199</sup> Savage, *50th commemorative anniversary of the United States air force dental service, 1949-1999*.

<sup>200</sup> Häuplik-Meusburger, Lotzmann, et Meusburger, « Dental treatment during a human mars mission with remote support and advanced technology ».

daviers, d'une spatule à ciment, d'une « pâte dentinaire », d'éthanol, de compresses, d'un « ouvre-bouche », de bistouris, de cotons et d'une sonde dentaire<sup>201</sup>.

Actuellement, sur la station spatiale internationale, les deux boîtes médicales dont les « Crews Medical Officers » ont en leur possession, contiennent, entre autres, un brassard pour la prise de la tension artérielle, un oxymètre de pouls, un stéthoscope, un analyseur sanguin portable, un défibrillateur, un thermomètre ainsi que des seringues d'atropine et d'épinéphrine.

Figure 14 : Préparation des différentes troussees médicales avant une mission sur l'ISS



Source : Calini, « Medical kits for ISS », 2015.

### 3.3.1.1 Les instruments dentaires disponibles

Sur l'ISS, l'équipage dispose, actuellement, de gants en nitrile de 3 tailles, d'une lampe frontale en guise de scialytique, d'un conteneur pour objet tranchant, d'un ensemble de nettoyage des contaminants, de contentions pour immobiliser le patient et le praticien, de sacs poubelles, de bétadine iodée, de compresses, de gazes hémostatiques et de cotons. Parmi les médicaments de la trousse pharmaceutique de l'ISS utilisés par les chirurgiens-dentistes, on retrouve des antibiotiques (amoxicilline, azythromicine, clindamycine, ceftriaxone, doxycycline, metronidazole), des antifongiques, des antiviraux, des anti-inflammatoires (ibuprofène), des analgésiques (paracétamol, aspirine) et de l'eugéno<sup>202</sup>. Le matériel dentaire est rangé dans une boîte et se constitue<sup>203</sup> :

- Des instruments nécessaires à l'examen clinique et au diagnostic des pathologies buccales comme un miroir de bouche, une sonde dentaire et du fil dentaire.

---

<sup>201</sup> Dietlein, Lawrence, et Pestov, « Space biology and medicine ».

<sup>202</sup> Cordero, « Emergency medical procedures manual for the international space station (iss) ».

<sup>203</sup> Cordero.

- Du matériel pour l'anesthésie locale comme des aiguilles 25 G, des rubans, des seringues, ainsi que des anesthésiants locaux (xylocaïne, lidocaïne, un gel de benzocaïne)
- Du matériel nécessaire à la restauration dentaire et prothétique tel que des matériaux de restauration temporaire comme du Cavit, des ciments temporaires d'oxyde de zinc sans eugénol et avec eugénol comme le Tempbond, une spatule à ciment, un fouloir à amalgame, un arrache couronne, de l'hydroxyde de calcium (Dycal) et des papiers d'occlusion.
- Des instruments chirurgicaux pour les avulsions dentaires tels que des daviers (un pour les molaires mandibulaires, un pour les molaires maxillaires et un autre pour les incisives, canines et prémolaires), des élévateurs, des ciseaux de suture, une précelle chirurgicale à griffe, des pinces, du fil résorbable 3.0 et non résorbable 2.0 et 5.0 ainsi que deux bistouris.
- Une curette parodontale permettant un détartrage manuel.
- Un excavateur manuel à deux extrémités pour cureter les lésions carieuses

Ils ont également à disposition un ordinateur avec un logiciel d'exploitation médicale personnalisée permettant de stocker les données médicales, mettre à jour les dossiers médicaux électroniques et évaluer la santé de l'équipage. Pour les futures missions d'exploration, ce logiciel pourrait comporter les différentes radiographies du patient réalisées avant le départ en mission, les antécédents de traitement bucco-dentaire afin d'optimiser le diagnostic et les décisions thérapeutiques, en les comparant à ceux effectués précédemment sur Terre.

### 3.3.1.2 Les équipements dentaires indisponibles

Il est évident qu'aucun fauteuil dentaire ne fera partie de l'équipement dans une mission d'exploration, ils ont cependant à bord du module de laboratoire des Etats-Unis de la station spatiale internationale, une table d'opération ayant un système de contention pour faciliter les soins. Le matériel nécessaire à la prise de clichés radiographiques argentiques ou numériques n'existe pas actuellement dans les vaisseaux spatiaux, ce qui est un frein à la pose d'un diagnostic à prendre en considération au cours des missions. A titre indicatif, les médecins ont quant à eux à leur disposition un appareil d'imagerie, l'échographie, à bord de l'ISS depuis 2002.

Il est à noter qu'aucun instrument nécessaire pour un traitement endodontique comme des limes manuelles ou des matériaux d'obturation canalaire n'est inclus dans la trousse dentaire. L'inhalation de petits instruments comme les limes endodontiques pourrait engendrer de graves complications. Les traitements conservateurs sont limités par l'absence de digue empêchant le collage des restaurations en toute étanchéité, par l'absence de matrice pré-galbé et de coin de bois limitant la

réalisation d'un point de contact adéquat, l'absence de fraises et d'instruments rotatifs, de lampe à photopolymériser ou de tests électriques pour confirmer la vitalité dentaire. L'utilisation d'instruments rotatifs forme une aérosolisation contaminant le milieu environnant, ce qui n'est pas souhaitable au sein du vaisseau. La NASA envisage tout de même l'incorporation d'une pièce à main rechargeable à l'aide d'une batterie pour les missions d'explorations futures<sup>204</sup>.

A l'aide du papier articulé, le réglage de l'occlusion est possible, mais il est nécessaire que des fraises y soient associées. Des travaux de recherche sont en cours pour la fabrication d'un matériau de restauration libérant des ions fluorures, facilement manipulable et hydrophile car il sera exposé aux fluides buccaux lors de son utilisation<sup>205</sup>. Le ciment verre ionomère, souvent utilisé dans les régions terrestres isolées, pourrait correspondre à ces propriétés recherchées, il est cependant difficile à mettre en œuvre dans le cas d'une carie mésiale ou distale.

Pour le traitement parodontal, une seule curette semble insuffisante pour l'ensemble de l'équipage et la sonde parodontale est absente pour diagnostiquer les pertes d'attaches.

Parmi les éléments qui serait intéressant d'inclure dans le bagage médical, nous pourrions citer des couronnes préformées individuelles, similaires aux couronnes pédodontiques préformés, qui seraient adaptées aux dents permanentes du spationaute et feraient office de solution temporaire. De la même façon, des appareils de radiologies portatifs sont envisagés dans les futures missions<sup>206</sup>. Par ailleurs, il n'y a actuellement pas d'appareil d'aspiration spécifique aux thérapeutiques odontologiques en vol mais il existe un système pour stériliser les instruments souillés<sup>207</sup>.

### **3.3.2 La prise en charge des urgences dentaires et la réalisation des soins en vol**

#### **3.3.2.1 Les mesures de prévention en vol**

Sur Skylab, les spationautes devaient déjà être attentifs à leur hygiène bucco-dentaire au cours de la mission, grâce à un brossage associé à du dentifrice fluoruré deux fois par jour, et l'utilisation du fil dentaire au moins une fois par jour<sup>208</sup>. Les experts de la NASA pensent modifier leurs recommandations pour les missions d'exploration en augmentant la fréquence de brossages obligatoires à 3 fois par jour et en les associant à un détartrage effectué par les « Crews Medical Officers » deux fois par an<sup>209</sup>. Il serait judicieux de compléter l'hygiène interproximale par l'introduction de brossettes interdentaires dans les boîtes dentaires spatiaux. Comme les aliments sont plus « fades » dans l'espace à cause de

---

<sup>204</sup> Zimmermann, « Interview : extracting a tooth should be the last resort in space ».

<sup>205</sup> Zimmermann.

<sup>206</sup> Menon, Barsten, et Watkins, « Dental working group meeting summary report ».

<sup>207</sup> Zimmermann, « Interview : extracting a tooth should be the last resort in space ».

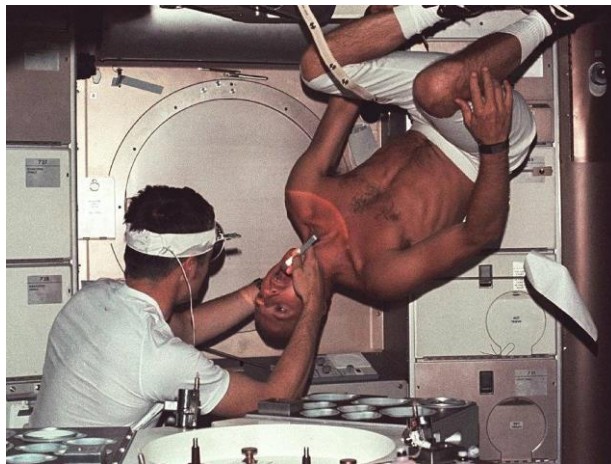
<sup>208</sup> Johnston et Dietlein, « Biomedical results from skylab ».

<sup>209</sup> Menon, Barsten, et Watkins, « Dental working group meeting summary report ».

leur dysgueusie, les spationautes sont tentés de consommer des aliments riches en glucides : des conseils et un suivi alimentaire sont donc indispensables. Les chewing-gums au xylitol ou au sorbitol pourraient être consommés après chaque repas par les spationautes pour stimuler leur débit salivaire, réduire la croissance de *S. mutans* et donc diminuer le risque de survenue de caries : leur efficacité a déjà été prouvé, dans l'armée, chez les militaires à risque carieux élevé<sup>210</sup>. Comme le risque carieux est plus important dans l'espace, il ne serait pas aberrant que les spationautes utilisent un dentifrice à haute teneur en fluorures ou qu'un gel fluoruré soient introduits à bord, à visée préventive, et appliqués tous les 3 à 6 mois par le spationaute en charge des soins dentaires<sup>211</sup>. Le CPP-ACP sous forme de chewing gum ou de crème indiqué chez les patients à RCI élevé, est un élément de prévention qu'ils pourraient utiliser pendant leur voyage.

### 3.3.2.2 L'examen clinique dentaire en vol

Figure 15 : Réalisation d'un examen clinique dentaire lors de la mission Skylab



Source : National aeronautics and space administration content administrator, « A checkup aboard Skylab », 2013.

La photographie de la NASA ci-dessus montre le docteur Kerwin réalisant un examen clinique dentaire sur le commandant d'une des missions Skylab. Comme nous le voyons, l'ergonomie n'est pas idéale en situation de microgravité, le patient a la tête en bas et est sanglé par la jambe gauche. Dr Kerwin examine son patient à l'aide d'une lampe frontale et d'un miroir de bouche, sans utiliser ni de gant ni de masque. On peut imaginer que la réalisation d'un traitement dentaire dans cette position n'est pas une chose aisée : des progrès ont été réalisés depuis pour les soins sur l'ISS.

---

<sup>210</sup> Gunepin et al., *Évaluation de l'impact de la consommation de xylitol sur l'incidence et la prévalence carieuses et sur le taux d'aptes dentaires chez les militaires : résultats de l'étude XYLIMIL.*

<sup>211</sup> Menon, Barsten, et Watkins, « Dental working group meeting summary report ».

### 3.3.2.3 Les aides au diagnostic

Tout d'abord, les spationautes en charge des soins dentaires sur la station ne sont pas livrés à eux-mêmes pour la détermination du diagnostic et les décisions thérapeutiques. La télé-médecine, semblable à celle utilisée dans les régions terrestres éloignées, facilite cette prise de décision. Des médecins restés sur Terre ont à leur disposition les photographies, les radiographies, les dossiers médicaux avec les antécédents médicaux et de soins de chaque spationaute : par ce biais, ils peuvent aider les « Crews Medical Officers », en cas d'urgence médicale ou lors du suivi dentaire, à réaliser un plan de traitement et les accompagner à distance sur les actes thérapeutiques à réaliser. Pour les missions d'exploration, ces échanges entre la Terre et le vaisseau seront limités, le médecin à bord devra prendre la décision médicale seul. Il devra ainsi avoir à sa disposition un autre système d'aide à la décision, informatisé ou sur papier.

Deuxièmement, les spationautes peuvent s'aider d'un vade-mecum disponible à bord : il existe depuis les missions Skylab. Celui-ci indiquait la démarche diagnostique que devait suivre le CMO pour prendre en charge son patient face à une urgence bucco-dentaire et le traitement recommandé en vol dans le cas d'une couronne ou d'une restauration fracturée/perdue, d'un abcès apical aigu ou parodontal, d'une péri-coronarite, d'une pulpite, d'une gingivite, d'une dent fracturée, d'une lésion carieuse et d'ulcérations buccales (aphtes et herpès)<sup>212</sup> (cf. annexes 1 et 2).

Les moyens de diagnostic sont assez restreints lors d'un vol spatial. L'une des limites à l'établissement d'un diagnostic est l'absence d'appareil radiographique à bord du vaisseau. Les caries proximales, par exemple, ne sont souvent pas visibles directement en bouche, et nécessite l'apport de cet examen complémentaire. Mais les spationautes pourraient avoir recours à d'autres moyens pour les diagnostiquer comme l'impédance électrique, le Diagnodent ou encore le QLF (Quantitative Light induced Fluorescence). De la même façon, il est compréhensible qu'un traitement endodontique ne soit pas réalisé en vol, d'une part par la complexité de l'acte en condition de microgravité pour un spationaute non professionnel, et d'autre part par l'absence de radiographies pré-opératoire, per-opératoire et post-opératoire, obligatoire d'un point de vue médico-légal. Cela pose également problème en cas d'un traumatisme dentaire ou parodontal d'un spationaute : sans l'aide de la radiographie, il est difficile de percevoir un trait de fracture radiculaire, corono-radiculaire ou une intrusion par exemple, et d'indiquer le traitement adéquat.

De plus, photographier la cavité buccale lors de l'examen clinique en cas de lésions des muqueuses, d'abcès ou de lésion carieuse peut permettre au spationaute de se faire confirmer le diagnostic par les

---

<sup>212</sup> Johnston et Dietlein, « Biomedical results from skylab ».

médecins au sol en cas de communication retardée et de réaliser un suivi des lésions<sup>213</sup> : cette méthode est déjà appliquée sur l'ISS.

Par ailleurs, une sonde parodontale pourrait compléter le nécessaire afin de faciliter le diagnostic des maladies parodontales.

#### 3.3.2.4 Les thérapeutiques bucco-dentaires des vols spatiaux

Les thérapeutiques dentaires en vol sont indéniablement limitées : elles sont pour la plupart d'entre elles, des solutions provisoires avec un pronostic peu favorable, permettant au spationaute d'accomplir sa mission jusqu'à la fin mais incompatibles pour les futurs vols d'une durée de 3 ans.

Pour les aider, les spationautes de l'ISS possèdent un livre décrivant les séquences opératoires de plusieurs thérapeutiques dentaires comme l'anesthésie locale, le remplacement d'une restauration temporaire et d'une couronne dentaire, le traitement d'une dent fracturée avec exposition pulpaire, d'une pulpite et d'un abcès dentaire, le contrôle d'un saignement, le traitement d'une ulcération de la muqueuse buccale de type lésion herpétique ou aphteuse, l'avulsion dentaire et la conduite à tenir dans le cas d'une expulsion dentaire ou d'une sinusite<sup>214</sup> (cf. annexe 2). Ce vade mecum nommé le « Medical Check List » a évolué entre 2001 et 2015 : il est traduit en russe et en anglais. Ces thérapeutiques sont réalisées dans un environnement spécifique de microgravité où les instruments, le « dentiste » et le patient flottent, ce qui engendre de multiples difficultés pour les spationautes en charge des soins. On peut imaginer que le travail en bouche entraîne, à cause de cette condition environnementale, un risque plus important d'inhalation d'instruments ou de couronnes dentaire lors du rescellement. Avant chaque soin, le patient est installé sur une table de contention appelée le Crew Medical Restraint System (CMRS) située dans le module Destiny de l'ISS, permettant sa stabilisation à l'aide de lanières ainsi que celle du CMO<sup>215</sup>.

Figure 16 : Maintien du patient pour les soins dentaires en vol



Source : Redmond et al., « International space station integrated medical group. Medical checklist », 2001.

---

<sup>213</sup> Menon, Barsten, et Watkins, « Dental working group meeting summary report ».

<sup>214</sup> Cordero, « Emergency medical procedures manual for the international space station (iss) ».

<sup>215</sup> Dietlein, Lawrence, et Pestov, « Space biology and medicine ».



### L'anesthésie locale et loco-régionale

Il a été recommandé au médecin du vaisseau, tout d'abord, de réaliser une anesthésie de contact avec la benzocaïne. Afin de s'assurer qu'il ne soit pas dans un élément vasculaire au moment de l'injection, il doit réaliser une aspiration : pour faciliter cette étape, un ruban est enroulé autour du piston. Nous pouvons imaginer que l'anesthésie est difficile à réaliser dans l'espace, le médecin flotte, même en étant attaché par le CMRS, et doit se stabiliser pour réussir à injecter la lidocaïne. Des schémas illustrant les sites d'injection notamment pour l'anesthésie loco-régionale du nerf mandibulaire sont incorporés dans le guide (cf. annexe 2).

### La conduite à tenir en cas de traumatisme dentaire

Dans le guide existant, seuls deux cas d'urgences sont évoqués : la fracture dentaire avec exposition pulpaire et l'expulsion dentaire. Dans le cas de la fracture, il est conseillé au CMO de photographier le fragment et la dent afin de la transmettre au médecin sur Terre. Le patient doit s'administrer en per os un anti-inflammatoire (ibuprofène) et un antalgique (hydrocodone-acétaminophène). Le CMO prépare ensuite une compresse humidifiée avec de l'eugénol qu'il applique au niveau de l'exposition pulpaire, en attendant les instructions du médecin sur Terre<sup>216</sup>. Si l'exposition pulpaire est de quelques millimètres, le recours à l'hydroxyde de calcium pour réaliser un coiffage pulpaire direct pourrait être envisagé avant d'indiquer l'avulsion de la dent, malgré le risque d'apparition de barodontalgies.

En cas d'expulsion dentaire, il est préconisé d'obtenir l'hémostase de l'alvéole et de soulager la douleur à l'aide d'un anti-inflammatoire et d'un antalgique. La dent ne doit surtout pas être réimplantée<sup>217</sup>.

En cas de subluxation importante, d'extrusion ou de luxation latérale, la dent anesthésiée doit être positionnée correctement dans l'alvéole, et la vitalité pulpaire doit être vérifiée. Aucune contention de la dent ne peut être réalisée cependant.

### Les soins conservateurs

Dans le cas d'une perte de restauration de type composite, ciment verre ionomère ou amalgame, il est recommandé, s'il n'y a pas d'exposition pulpaire, d'obturer de nouveau la cavité formée avec un matériau temporaire comme le Cavit<sup>218</sup>. Si la pulpe est exposée, le protocole est le même que pour la dent fracturée ci-dessus. Dans le cas d'une lésion carieuse ICDAS 3, 4 et 5, l'excavation de la carie à l'aide d'un excavateur manuel est recommandée, puis un matériau provisoire est utilisé pour restaurer la dent. Pour les missions d'exploration, un matériau libérant du fluor et plus définitif devra remplacer ce matériau temporaire. En cas de survenue d'une pulpite, il est conseillé, en première intention, de

---

<sup>216</sup> Cordero, « Emergency medical procedures manual for the international space station (iss) ».

<sup>217</sup> Redmond et al., « International space station integrated medical group. Medical checklist. »

<sup>218</sup> Redmond et al.

soulager la douleur par des antalgiques et de l'eugénol et non par une ouverture de la chambre pulpaire, ce qui n'est pas une solution à long terme<sup>219</sup> : le pronostic de la dent est défavorable. En cas de douleurs exacerbées empêchant le spationaute de travailler, la seule solution sera d'extraire la dent. La prise d'antalgiques est également conseillée en cas de fêlure dentaire provoquant une sensibilité au relâchement. La pose de la digue et les traitements endodontiques ne sont actuellement pas réalisés lors des vols spatiaux.

### Les soins prothétiques

Dans le vade-mecum, le descellement d'une couronne dentaire est le seul cas d'urgence prothétique existant. Il est conseillé au CMO de resceller la couronne si et seulement si une sensibilité ou une douleur de la dent est ressentie. Il est bien évident que cette option thérapeutique n'est pas envisageable pour les missions d'exploration. Le protocole existant consiste à éliminer le ciment résiduel des parois dentaires, de vérifier l'ajustage de la couronne en bouche, soit de mélanger le ciment à base d'hydroxyde de calcium sur un abaisse langue dans le manuel de 2001<sup>220</sup>, soit d'utiliser un ciment temporaire à base d'oxyde de zinc sans eugénol dans le manuel de 2015<sup>221</sup>, de sceller la couronne et d'éliminer le surplus de ciment à l'aide d'une sonde et du fil dentaire. Si la couronne s'est descellée, il peut exister une cause sous-jacente comme une lésion carieuse secondaire : la couronne ne sera donc pas adaptée après éviction du tissu carieux, le rescelllement sera impossible et la fonction sera perturbée. Les spationautes n'ont pas à ce jour les moyens techniques pour confectionner une nouvelle couronne sur place : ils n'ont pas de matériel nécessaire à la confection des empreintes, ni de prothésiste à bord pour confectionner la pièce prothétique. De la même façon, si le spationaute a une couronne transvissée sur un implant en bouche et qu'elle tombe, le spationaute ne pourra pas la revisser en vol.

### Les soins chirurgicaux

Dans le manuel, le protocole d'avulsion dentaire est bien détaillé<sup>222</sup>. L'extraction ne doit être envisagée qu'en dernière option, après avis du médecin sur Terre, c'est-à-dire si la douleur est trop intense, ou dans le cas d'une infection dont le traitement par antibiotique ne couvre pas toute la durée de la mission. Avant d'extraire une dent, les spationautes peuvent s'aider des radiographies réalisées avant le vol et intégrées dans le dossier médical informatisé. Le protocole consiste à réaliser une anesthésie locale ou loco-régionale, à mobiliser et à extraire la dent à l'aide du davier correspondant. Aucune

---

<sup>219</sup> Redmond et al.

<sup>220</sup> Redmond et al.

<sup>221</sup> Cordero, « Emergency medical procedures manual for the international space station (iss) ».

<sup>222</sup> Redmond et al., « International space station integrated medical group. Medical checklist. »

syndesmotomie n'est préconisée. Si la dent n'est pas suffisamment mobilisée, il est conseillé de s'aider d'un élévateur. Le curetage de l'alvéole n'est pas décrit dans ce protocole, les curettes n'existant pas dans la trousse dentaire. Une fois la dent avulsée, le spationaute doit obtenir l'hémostase et des conseils post-opératoires sont à respecter comme l'interdiction de cracher et de se brosser les dents le jour de l'opération ainsi que la préconisation de manger des aliments mous pendant 72 heures. Aucune préconisation n'existe, en cas de complications, comme un apex fracturé ou la survenue d'une communication bucco-sinusienne après l'avulsion d'une molaire maxillaire par exemple. L'absence d'instruments rotatifs en vol limite la réalisation d'avulsions complexes : la séparation de racines ou l'alvéolectomie sont impossibles à exécuter.

D'après Menon, Barsten et Watkins, l'eugénol extrait du clou de girofle est utilisé en vol, associé à des anti-inflammatoires et des antalgiques, pour traiter les alvéolites sèches.<sup>223</sup>

En cas de survenue d'un abcès dentaire associé à des symptômes spécifiques de l'infection (fièvre, adénopathies, tuméfaction, rougeur et collection de pus), le médecin consultant prescrit des antibiotiques (amoxicilline, azithromycine si allergie à la pénicilline). Il est recommandé de s'administrer des comprimés d'aspirine ou des antalgiques en cas de douleurs<sup>224</sup>. A terme, une extraction de la dent devra être effectuée. Il n'y a aucune procédure en cas d'apparition d'une cellulite cervico-faciale d'origine dentaire ou non dentaire chez un spationaute : or, celle-ci peut dans certains cas, en fonction de sa localisation, évoluer en une urgence vitale avec un risque d'obstruction des voies aériennes supérieures. Il est nécessaire de l'introduire pour les missions vers Mars.

#### Les soins parodontaux

Aucune procédure n'est décrite dans le guide concernant les pathologies parodontales, mais les spationautes ont quand même à disposition des curettes parodontales pour réaliser un détartrage manuel en cas de besoin.

#### La conduite à tenir en cas de lésions de la muqueuse buccale

En cas de lésion aphteuse, il est conseillé d'appliquer de la pommade, dont le principe actif est l'acétonide de triamcinolone, sur l'aphte après chaque repas ou de faire fondre des pastilles de Faringosept jusqu'à sa disparition<sup>225</sup>. Les biopsies ou l'exérèse des lésions ne sont actuellement pas réalisables en vol<sup>226</sup>.

---

<sup>223</sup> Menon, Barsten, et Watkins, « Dental working group meeting summary report ».

<sup>224</sup> Redmond et al., « International space station integrated medical group. Medical checklist. »

<sup>225</sup> Redmond et al.

<sup>226</sup> Dunn, Boyd, et Orengo, « Dermatologic manifestations in spaceflight : a review ».

En vue des futures missions d'exploration, les recommandations actuellement décrites devront évoluer car, hormis l'avulsion dentaire, elles sont toutes des solutions provisoires traitant les symptômes dont le pronostic n'est pas favorable à long terme, compte tenu de la faible durée des missions actuelles et du contact possible avec un médecin sur Terre. Elles devront également être complétées car de multiples situations cliniques avec les conduites à tenir n'y sont pas décrites comme l'alvéolite, la cellulite cervico-faciale, la parodontite apicale aiguë, les pathologies parodontales (gingivite ulcéro-nécrotiques, parodontite ulcéro-nécrotiques, péri-implantites, l'abcès parodontal...), les traumatismes comme la subluxation, l'intrusion, l'extrusion, les fractures amélo-dentinaire sans exposition pulpaire, le syndrome du septum, les péri-coronarites, les pathologies des glandes salivaires comme les lithiases salivaires ou les troubles de l'articulation temporo-mandibulaire.

L'autre inconvénient des missions spatiales concerne la contamination de l'environnement par les fluides corporels comme le sang, la salive lors des chirurgies ou de liquide purulent lors de l'excision d'un abcès collecté. Le vaisseau n'étant pas un endroit stérile, favorable au développement des micro-organismes, il serait intéressant d'envisager, de façon ergonomique, l'installation d'une pièce chirurgicale spécialisée et stérile, dédiée aux soins médicaux.

### **3.3.3 Les risques médicaux potentiels liés aux soins odontologiques en vol**

#### **3.3.3.1 Le risque d'ostéonécrose des maxillaires**

D'après les conclusions de l'étude menée par Leblanc et al en 2013, adjoindre un médicament anti-ostéoporotique comme les bisphosphonates à l'exercice physique aide à ralentir la perte osseuse prématurée des spationautes pendant un vol, ainsi que l'excrétion urinaire de calcium et par conséquent la formation de calculs rénaux<sup>227</sup>. Ce traitement prophylactique par bisphosphonates est envisagé chez tous les spationautes dont la mission dure plus de 6 mois, et par conséquent, pour les futures missions vers la Lune et la planète Mars<sup>228</sup>. Cette classe de médicament, administré en per os ou par voie intraveineuse, est connue pour avoir une élimination hors de l'organisme, très longue, de l'ordre de dix ans environ du fait de l'accumulation du bisphosphonate au sein du tissu osseux<sup>229</sup>. Les agences spatiales s'intéressent également à un autre médicament, le dénosumab qui est un anticorps monoclonal injecté en sous cutané deux fois par an, connu pour lutter contre l'ostéoporose en vol. Le risque majeur de l'administration de ces deux médicaments est l'ostéonécrose des maxillaires

---

<sup>227</sup> LeBlanc et al., « Bisphosphonates as a supplement to exercise to protect bone during long-duration spaceflight ».

<sup>228</sup> Antonsen, « Risk of adverse health outcomes and decrements in performance due to in-flight medical conditions ».

<sup>229</sup> Polymenidi, Trombetti, et Carballo, « Risque d'ostéonécrose des maxillaires avec l'utilisation des bisphosphonates ».

caractérisée par des lésions ostéo-muqueuses persistantes de plus de 2 mois<sup>230</sup>. Ces bisphosphonates pourraient être injectés par voie intraveineuse (Zolédronate) avant le vol ou administrés par voie orale (Risédronate, Alendronate) avant et pendant la mission. Bien que ce risque soit mineur lors d'une administration par voie orale dans le cas d'un traitement ostéoporotique, il serait judicieux de limiter, voire de proscrire, les vasoconstricteurs lors de l'anesthésie locale, d'éviter au maximum les avulsions dentaires au cours de la mission et de privilégier d'autres thérapeutiques.

### 3.3.3.2 Les autres risques potentiels

On pourrait supposer que les spationautes soient à risque infectieux et hémorragique au cours de leur mission. Tout d'abord, nous savons que dans l'environnement spatial, leurs défenses immunitaires sont altérées et une immunodépression est induite. De plus, la durée de cicatrisation des muqueuses est plus longue. La question est de savoir si le spationaute peut être considéré comme un sujet immunodéprimé et par conséquent, à risque d'infection locale, nécessitant des précautions particulières lors de la réalisation d'un acte dentaire avec un risque de bactériémie. Si c'est le cas, une antibioprofylaxie pourrait-elle être préconisée, avant l'avulsion par exemple ?

Par ailleurs, il est possible qu'une thrombopénie associée à un déficit de la vitamine K engendrant un défaut de synthèse de la plupart des facteurs de coagulation puissent être à l'origine d'un potentiel risque hémorragique chez le spationaute. Dans ce cas, ces derniers ont à leur disposition des compresses, des fils de sutures résorbables et de la colle de fibrine sous forme de mousse<sup>231</sup>.

## 3.4 L'apport du numérique en odontologie spatiale

Notre ère nous offre l'opportunité de réaliser des prouesses technologiques, dans les domaines du numérique ou de la robotique, au profit des futures missions d'exploration. La technologie médicale spatiale actuelle n'est pas aussi efficace que les équipements au sol. Des études notamment sur l'assistance robotique sont en cours de réalisation pour faire face à la difficulté de la télémédecine durant ces vols : des essais ont déjà été menés avec succès dans des lieux terrestres isolés. Des prototypes de robots, conceptionnés pour assister le CMO, l'aider à prendre des décisions thérapeutiques ou réaliser des gestes chirurgicaux, sont actuellement testés<sup>232</sup>. Le prototype de l'image ci-dessous, créé par Virtual Incision en collaboration avec la NASA, est constitué d'une caméra et de deux « bras » capables de manier des instruments ou de réaliser des sutures en étant télécommander à distance par un chirurgien<sup>233</sup>.

---

<sup>230</sup> Polymenidi, Trombetti, et Carballo.

<sup>231</sup> Kirkpatrick et al., « Severe traumatic injury during long duration spaceflight ».

<sup>232</sup> Antonsen, « Risk of adverse health outcomes and decrements in performance due to in-flight medical conditions ».

<sup>233</sup> Emanuelli, « Future of space medical devices : robotics, cold plasma and compact mri ».

Figure 17 : Prototype d'un robot-chirurgien



Source : Emanuelli, « Future of space medical devices : robotics, cold plasma and compact mri », 2014.

### 3.4.1 La technologie tridimensionnelle au service des missions d'exploration : un outil d'avenir

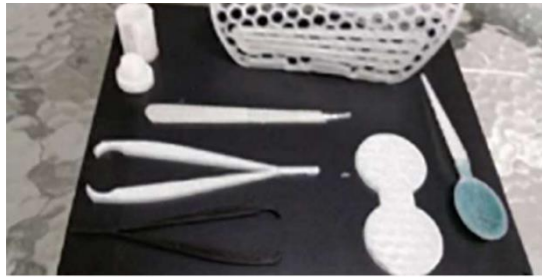
Un approvisionnement des ressources nécessaires à l'équipage par un vaisseau cargot s'avèrera impossible au cours des futures missions d'exploration : l'une des alternatives à cette situation serait de produire le matériel in situ, directement sur le vaisseau. L'apport de la technologie 3D est actuellement expérimentée sur la station spatiale internationale par la NASA. En effet, en 2014, une imprimante 3D a été envoyée pour la première fois sur la station dans le cadre du projet ISM (« In Space Manufacturing ») afin d'élaborer, entre autres, des prototypes de pièces en condition de microgravité réelle<sup>234</sup>. Cette production in situ pallierait les problèmes de logistique liés à la limite de poids et de masse autorisée dans le vaisseau. Ce projet a démontré que l'exploitation de l'imprimante 3D en microgravité était tout à fait viable et que cette condition environnementale ne modifiait pas les propriétés (résistance à la flexion, traction, compression par exemple) des matériaux conçus. Des dispositifs médicaux et des matières premières comme les polymères, le plastique ou les métaux (projet FabLab) pourraient être confectionnées par cette méthode additive. Le « Refabricator » est une imprimante 3D, testée sur l'ISS en 2018, ayant comme spécificité de pouvoir recycler les matériaux plastiques notamment et des pièces préalablement conçues en impression 3D. Une nouvelle génération d'imprimante « ERASMUS » sera probablement utilisée lors des futures missions : en plus de sa propriété de recyclage, elle a pour spécificité de stériliser à la chaleur sèche des pièces plastiques précédemment utilisées<sup>235</sup>.

---

<sup>234</sup> Prater et al., « Nasa's in space manufacturing project : update on manufacturing technologies and materials to enable more sustainable and safer exploration ».

<sup>235</sup> Prater et al.

Figure 18 : Quelques dispositifs médicaux conçus par l'imprimante 3D « ERASMUS » sur l'ISS



Source : Preter et al., « NASA's in space manufacturing project : update on manufacturing technologies and materials to enable more sustainable and safer exploration », 2019.

### 3.4.2 La technologie 3D et l'odontologie spatiale

La conception et fabrication assistée par ordinateur (CFAO) serait une aide précieuse lors des missions vers Mars, dans le domaine médical et odontologique. Utiliser des outils de fabrication à commande numérique comme les imprimantes 3D pour faciliter l'examen clinique, le diagnostic et les thérapeutiques odontologiques réalisées par les spationautes en cas d'urgence dentaire est à envisager comme un outil de demain.

#### 3.4.2.1 Les thérapeutiques prothétiques

Comme cela est déjà réalisé dans les cabinets dentaires actuels, elle pourrait fabriquer in situ des prothèses conjointes d'usage (couronne, bridge...) et des restaurations partielles indirectes (inlays, onlays, overlays). En 2015, lors de la mission AMADEE-15 en Autriche simulant une expédition sur Mars de deux semaines, les chercheurs ont expérimenté des actes thérapeutiques dentaires combinées à cette technologie tridimensionnelle dans des situations spécifiques comme le descellement d'une couronne prothétique d'un spationaute pendant sa mission<sup>236</sup>. Lors de cette étude, ce dernier avait à disposition une caméra intra-orale, lui permettant de réaliser une empreinte optique de l'ensemble de sa cavité buccale, seul ou avec un spationaute assistant. Ce fichier 3D est transféré à des chirurgiens-dentistes et prothésistes sur Terre qui seront capables de valider la décision médicale en relisant l'empreinte numérique et de modéliser, par conception assistée par ordinateur, la nouvelle prothèse. Ce fichier est, par la suite, envoyé au spationaute qui, doté d'une imprimante 3D, pourra créer la couronne directement sur le vaisseau ou sur Mars et la sceller dans un second temps dans la cavité buccale du patient<sup>237</sup>. Cependant, cela nécessite un apprentissage supplémentaire et

---

<sup>236</sup> Häuplik-Meusburger, Lotzmann, et Meusburger, « Dental treatment during a human mars mission with remote support and advanced technology ».

<sup>237</sup> Häuplik-Meusburger, Lotzmann, et Meusburger.

rigoureux du spationaute en amont, car son utilisation n'est pas évidente. Manier la caméra optique peut s'avérer être une tâche difficile sans aide opératoire.

Figure 19 : Utilisation d'une caméra intra-orale par un spationaute lors de la mission AMADEE-15



Source : Häuplik-Meusburger, Lotzmann et Meusburger, « Dental treatment during a human mars mission with remote support and advanced technology », 2016.

Les prothèses amovibles partielles à châssis métallique pour des édentements encastrés pourrait être conçus ainsi mais la probabilité qu'un spationaute ait besoin de ce type d'appareillage est très faible. De plus, sa fabrication pose de nombreux inconvénients (absence d'empreinte optique de l'ensemble de l'arcade, impossibilité d'enregistrement du soutien des lèvres ou du fond du vestibule, imprécision du collage des dents, de la selle au métal du châssis etc...) ne garantissant pas de bons résultats.

#### 3.4.2.2 Les autres applications potentielles

La caméra intra-orale peut être utilisée pour faciliter l'examen clinique et le diagnostic des lésions carieuses occlusales si elle est dotée de fonctions supplémentaires comme un système de type DIAGNODENT ou un système infra-rouge. L'impression tridimensionnelle peut aussi servir à faciliter la thérapeutique dentaire pendant la mission<sup>238</sup>. Ont été suggérées, par exemple, la réalisation de gouttière de fluoruration ou la conception d'orthèses à libération occlusale pour lutter contre le

---

<sup>238</sup> Häuplik-Meusburger, Lotzmann, et Meusburger.



bruxisme<sup>239</sup>. Mais on peut imaginer qu'elle pourrait permettre également la fabrication d'instruments dentaires à usage unique ou d'autres consommables.

Evidemment, des recherches supplémentaires sont nécessaires avant qu'elles ne soient appliquées pendant les missions. Utiliser l'ISS comme "laboratoire spatial" permet de se rapprocher le plus possible de la réalité du terrain.

---

<sup>239</sup> Häuplik-Meusburger, Lotzmann, et Meusburger.

## 4 : La recherche spatiale au service de la dentisterie moderne

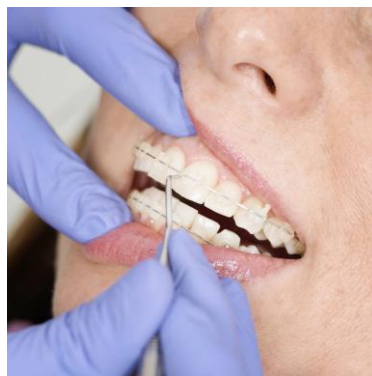---

Afin de relever les nombreux défis imposés par les missions spatiales, de multiples innovations ont vu le jour notamment dans le domaine médical et odontologique.

Certains dispositifs, fabriqués au départ uniquement pour l'exploration spatiale, se sont vu attribuer des applications sur Terre. Par exemple, le dentifrice comestible qu'ont utilisé les spationautes lors des premiers vols spatiaux, a pu profiter à certains jeunes enfants qui ne crachaient pas encore lors du brossage des dents.

De la même façon, des dispositifs spatiaux, dont l'usage d'origine n'était pas à visée odontologique, ont pu inspirer des chercheurs : en effet, les systèmes de décontamination de l'eau utilisés dans les navettes spatiales ont inspiré un dispositif permettant de purifier l'eau lors des soins dentaires. Certains matériaux comme les alliages à mémoire de forme ou l'alumine polycristalline transparente, dont l'étude n'était pas à visée médicale mais aéronautique, ont permis d'améliorer des dispositifs prothétiques et orthodontiques. Par exemple, les appareils dentaires fabriqués à partir d'alumine, matériau composant les missiles, a permis qu'ils acquièrent une propriété importante, celle d'être transparents<sup>240</sup>.

Figure 20 : Appareil multi-attaches « invisible » fabriqué à partir d'alumine polycristalline transparente



Source : Bryan, « Invisible braces », 2016.

---

<sup>240</sup> Dunbar, « Taking a bite out of discomfort ».

La NASA, en collaboration avec l'armée américaine, s'est inspirée des ondes ultrasonores, utilisées en aéronautique pour des contrôles non-destructifs de pièces d'avion, afin de concevoir un appareil capable de diagnostiquer des parodontopathies, le but étant d'être moins invasif que le sondage dentaire<sup>241</sup>.

L'Agence Américaine se penche également sur la fabrication d'un laser à double longueur d'onde qui pourrait, à la fois, remplacer la fraise dentaire pour la préparation des tissus dentaires et le bistouri pour la chirurgie dentaire et muco-gingivale : son intérêt serait de ne pas avoir recours à l'anesthésie et de réaliser des actes sans douleurs<sup>242</sup>.

---

<sup>241</sup> Dunbar.

<sup>242</sup> Dunbar.

## Conclusion

---

Bien que l'Homme ne soit pas né pour voyager dans l'espace, le corps semble s'adapter à cet environnement spatial assez défavorable à la physiologie humaine. Dans la sphère oro-faciale, l'organe dentaire n'est pas épargné par l'environnement. La prévalence des pathologies carieuses et parodontales augmente, des lésions des muqueuses buccales apparaissent à cause du dérèglement du système immunitaire et les os maxillaire et mandibulaire semblent se déminéraliser au même titre que les os longs des membres inférieurs. Les barotraumatismes et les parafonctions altèrent leur bien-être au cours des missions. Les études actuelles réalisées sur les modifications physio-pathologiques de la cavité buccale sont peu nombreuses, contrairement à celles du système cardio-vasculaire ou ostéo-articulaire, et de nombreuses interrogations persistent sur les conséquences d'une mission à longue durée sur l'organe dentaire. Or, une inflammation pulpaire peut empêcher un spationaute de mener à bien sa mission et une cellulite cervico-faciale peut rapidement devenir une urgence vitale. Il est, donc, important que les recherches sur l'odontologie spatiale s'amplifient.

La prise en charge odontologique actuelle des spationautes est très spécifique, elle est basée principalement sur la prévention. Peu d'urgences dentaires sont survenues pendant ces missions de courte durée grâce à une sélection stricte des spationautes selon leur état bucco-dentaire ainsi qu'à un suivi pointilleux avant le vol.

Si l'Homme souhaite poursuivre ses pulsions de conquête spatiale vers d'autres planètes et notamment Mars, le système spatial actuel devra s'adapter pour répondre à la contrainte de temps imposée par ces voyages. Les spationautes sont insuffisamment formés aux soins dentaires et les thérapeutiques proposées à court terme durant le vol ne suffiront pas. Des solutions permanentes et plus conservatrices devront être envisagées, mais cela nécessitera une expérience pratique et théorique plus poussée en odontologie ainsi que des équipements servant au diagnostic et aux soins bucco-dentaires plus nombreux dans l'aéronef. Les innovations réalisées en robotique et en numérique sont appliquées à l'aérospatial et vont permettre de faciliter le quotidien des spationautes. Réussir à imprimer en 3D une prothèse dentaire dans l'espace peut révolutionner les soins dentaires existants.

La dentisterie spatiale doit donc faire face à de nombreux enjeux et il est primordial de développer cette science, qui tient une place majeure au même titre que la médecine spatiale.

## Bibliographie

---

- Alexandre, C. « Microgravité et système ostéoarticulaire ». *Revue du rhumatisme* 68, n° 8 (2001): 781-86. [https://doi.org/10.1016/S1169-8330\(01\)00176-4](https://doi.org/10.1016/S1169-8330(01)00176-4).
- Amarine-Ferry, M-C. « L'impact de la vitamine D sur la physiopathologie parodontale ». Thèse d'exercice, Université d'Auvergne Clermont-Ferrand I, 2015. <https://dumas.ccsd.cnrs.fr/dumas-01311988/document>.
- Antonsen, E. « Risk of adverse health outcomes and decrements in performance due to in-flight medical conditions ». United States : National aeronautics and space administration (NASA), 2017. <https://ntrs.nasa.gov/search.jsp?R=20170004604>.
- Barratt, M., et S. Pool, éd. *Principles of clinical medicine for space flight*. United States : Springer science & business media, 2008.
- Brown, L. R., M. G. Wheatcroft, W. J. Frome, et L. J. Rider. « Effects of a simulated Skylab mission on the oral health of astronauts ». *Journal of dental research* 53, n° 5 (1974): 1268-75. <https://doi.org/10.1177/00220345740530053201>.
- Chancellor, J., G. Scott, et J. Sutton. « Space radiation : the number one risk to astronaut health beyond low earth orbit ». *Life* 4, n° 3 (2014): 491-510. <https://doi.org/10.3390/life4030491>.
- Cheng, X., X. Xu, J. Chen, X. Zhou, L. Cheng, M. Li, J. Li, R. Wang, W. Jia, et Y-Q. Li. « Effects of simulated microgravity on *Streptococcus mutans* physiology and biofilm structure ». *FEMS microbiology letters* 359, n° 1 (2014): 94-101. <https://doi.org/10.1111/1574-6968.12573>.
- Cooper, M., G. Douglas, et M. Perchonok. « Developing the NASA food system for long-duration missions ». *Journal of food science* 76, n° 2 (2011): 40-48. <https://doi.org/10.1111/j.1750-3841.2010.01982.x>.
- Cordero, J. « Emergency medical procedures manual for the international space station (iss) ». National aeronautics and space administration (NASA), 2015. [https://www.governmentattic.org/19docs/NASA-ISSmedicalEmergManual\\_2016.pdf](https://www.governmentattic.org/19docs/NASA-ISSmedicalEmergManual_2016.pdf).
- Dagdeviren, D., J. Beallias, I. Khan, M. Mednieks, et A. Hand. « Response of the mouse sublingual gland to spaceflight ». *European journal of oral sciences* 126, n° 5 (2018): 373-81. <https://doi.org/10.1111/eos.12541>.
- Dagdeviren, D., Z. Kalajzic, D. J. Adams, I. Kalajzic, A. Lurie, M. I. Mednieks, et A. R. Hand. « Responses to spaceflight of mouse mandibular bone and teeth ». *Archives of oral biology* 93 (2018): 163-76. <https://doi.org/10.1016/j.archoralbio.2018.06.008>.

- Décret relatif à la protection des travailleurs contre les risques dus aux rayonnements ionisants, Pub. L. No. 0127, 2018-437 Journal officiel de la république française 182 (2018). [https://www.legifrance.gouv.fr/jo\\_pdf.do?id=JORFTEXT000036985602](https://www.legifrance.gouv.fr/jo_pdf.do?id=JORFTEXT000036985602).
- Dietlein, L., F. Lawrence, et I. D. Pestov. « Space biology and medicine ». In *Space biology and medicine*, AIAA : Nauka press. National aeronautics and space administration, 2004. <https://ntrs.nasa.gov/citations/20050220674>.
- Doarn, C. R., J. D. Polk, et M. Shepanek. « Health challenges including behavioral problems in long-duration spaceflight ». *Neurology india* 67 (2019): S190-95. <https://doi.org/10.4103/0028-3886.259116>.
- Dunbar, B. « Taking a bite out of discomfort ». Nasa.gov. Educator features, 2004. [https://www.nasa.gov/audience/foreducators/k-4/features/F\\_Bite\\_Out\\_of\\_Discomfort.html](https://www.nasa.gov/audience/foreducators/k-4/features/F_Bite_Out_of_Discomfort.html).
- Dunn, C., M. Boyd, et I. Orengo. « Dermatologic manifestations in spaceflight : a review ». *Dermatology online journal* 24, n° 11 (2018).
- Emanuelli, M. « Future of space medical devices : robotics, cold plasma and compact mri ». *Space safety magazine*, 2014. <http://www.spacesafetymagazine.com/spaceflight/space-medicine/future-space-medical-devices-robot-cold-plasma/>.
- European space agency. « Frequently asked questions. ESA astronauts ». Esa.int. Science & exploration. [https://www.esa.int/Science\\_Exploration/Human\\_and\\_Robotic\\_Exploration/Astronauts/Frequently\\_asked\\_questions\\_ESA\\_astronauts](https://www.esa.int/Science_Exploration/Human_and_Robotic_Exploration/Astronauts/Frequently_asked_questions_ESA_astronauts).
- Gaur, T., et T. V. Shrivastava. « Barodontalgia : a clinical entity ». *Journal of oral health community dentistry* 6, n° 1 (2012): 18-20. <https://doi.org/10.5005/johcd-6-1-18>.
- Ghosh, P., J. N. Stabley, B. J. Behnke, M. R. Allen, et M. D. Delp. « Effects of spaceflight on the murine mandible : possible factors mediating skeletal changes in non-weight bearing bones of the head ». *Bone* 83 (2016): 156-61. <https://doi.org/10.1016/j.bone.2015.11.001>.
- Goyal, A., P. Malhotra, P. Bansal, V. Arora, P. Arora, et R. Singh. « Mission Mars : a dentist's perspective » 68 (2015): 393-99.
- Graebe, A., E. L. Schuck, P. Lensing, L. Putcha, et H. Derendorf. « Physiological, pharmacokinetic, and pharmacodynamic changes in space ». *Journal of clinical pharmacology* 44, n° 8 (2004): 837-53. <https://doi.org/10.1177/0091270004267193>.
- Gunepin, M., F. Derache, A. Bouvet, J-J. Risso, B. Maugey, et D. Rivière. *Évaluation de l'impact de la consommation de xylitol sur l'incidence et la prévalence carieuses et sur le taux d'aptes dentaires chez les militaires : résultats de l'étude XYLIMIL*, 2016. <https://doi.org/10.13140/RG.2.2.22979.81440>.

- Gunepin, M., F. Derache, Y. Zadik, J. Blatteau, J. Risso, et M. Hugon. « Problèmes odontologiques des plongeurs sous-marins militaires français : résultats de l'étude POP ». *Médecine et armées* 43 (2015): 111-18.
- Haigneré, C., P. Jonas, P. Khayat, et G. Giro. « Bone height measurements around a dental implant after a 6-month space flight : a case report ». *The international journal of oral* 21, n° 3 (2006): 450-54.
- Häuplik-Meusburger, S. « Emergency dental treatment on the way to mars ». *The space journal* 3 (2016): 70-73.
- Häuplik-Meusburger, S., H. Meusburger, et U. Lotzmann. « Dental treatment during a human Mars mission with remote support and advanced technology ». The 46<sup>th</sup> international conference on environmental systems was held in Vienna, Austria, USA on 10 July 2016 through 14 July 2016 <https://ttu-ir.tdl.org/handle/2346/67570>.
- Hodkinson, P. D., R. A. Anderton, B. N. Posselt, et K. J. Fong. « An overview of space medicine ». *British journal of anaesthesia* 119, n° suppl1 (2017): 143-53. <https://doi.org/10.1093/bja/aex336>.
- Johnston, R. S. D., et L. Dietlein. « Biomedical results from skylab ». Nasa.gov. Biomedical results from skylab, 1977. <https://ntrs.nasa.gov/search.jsp?R=19770026836>.
- . « Biomedical results of apollo ». Nasa.gov. Biomedical results of apollo, 1975. <https://ntrs.nasa.gov/search.jsp?R=19760005580>.
- Kaushik, W., G. Madan, W. Gambhir, et S. Prasanth. « Aviation stress and dental attrition ». *Indian journal of aerospace medicine* 53, n° 1 (2009): 5.
- Kini, P. V., V. R. Jathanna, R. V. Jathanna, et K. Shetty. « Barodontalgia : etiology, features and prevention ». *Open journal of dentistry and oral medicine*, 2015, 35-38. <https://doi.org/10.13189/ojdom.2015.030201>.
- Kirkpatrick, A. W., C. G. Ball, M. Campbell, D. R. Williams, S. E. Parazynski, K. L. Mattox, et T. J. Broderick. « Severe traumatic injury during long duration spaceflight : light years beyond ATLS ». *Journal of trauma management & outcomes* 3 (2009): 4. <https://doi.org/10.1186/1752-2897-3-4>.
- Kunz, H., H. Quiariarte, R. J. Simpson, R. Ploutz-Snyder, K. McMonigal, C. Sams, et B. Crucian. « Alterations in hematologic indices during long-duration spaceflight ». *BMC hematology* 17, n° 1 (2017): 12. <https://doi.org/10.1186/s12878-017-0083-y>.
- Kwiatkowski, F., C. Abrial, F. Gachon, R. Chevrier, H. Curé, et P. Chollet. « Stress, cancer et rythme circadien de la mélatonine ». *Pathologie biologie* 53, n° 5 (2005): 269-72. <https://doi.org/10.1016/j.patbio.2004.12.018>.
- Landon, L., K. Slack, et J. Barrett. « Teamwork and collaboration in long-duration space missions : going to extremes. » *The american psychologist* 73, n° 4 (2018): 563-75. <https://doi.org/10.1037/amp0000260>.

- LeBlanc, A., T. Matsumoto, J. Jones, J. Shapiro, T. Lang, L. Shackelford, S. M. Smith, et al. « Bisphosphonates as a supplement to exercise to protect bone during long-duration spaceflight ». *Osteoporosis international* 24, n° 7 (2013): 2105-14.  
<https://doi.org/10.1007/s00198-012-2243-z>.
- Lyons, K., J. Rodda, et J. Hood. « The effect of environmental pressure changes during diving on the retentive strength of different luting agents for full cast crowns ». *The journal of prosthetic dentistry* 78, n° 5 (1997): 522-27. [https://doi.org/10.1016/S0022-3913\(97\)70070-2](https://doi.org/10.1016/S0022-3913(97)70070-2).
- Mandke, L., et S. Garg. « Aviation dentistry : new horizon, new challenge ». *International journal of contemporary dental and medical reviews*, 2015, ID :350115.
- McPhee, J. C., et J. B. Charles, éd. *Human health and performance risks of space exploration missions : evidence reviewed by the nasa human research program*. Houston : National aeronautics and space administration, 2009.
- Menon, A. « Review of spaceflight dental emergencies », 2012.  
<https://ntrs.nasa.gov/search.jsp?R=20120002807>.
- Menon, A., K. Barsten, et S. D. Watkins. « Dental working group meeting summary report ». United States : National aeronautics and space administration (NASA), 2012.  
[https://humanresearchroadmap.nasa.gov/gaps/closureDocumentation/1-Menon-A\\_TM-2012-217367.pdf?rnd=0.845147081578685](https://humanresearchroadmap.nasa.gov/gaps/closureDocumentation/1-Menon-A_TM-2012-217367.pdf?rnd=0.845147081578685).
- Oluwafemi, F., A. De La Torre, E. Afolayan, B. Olalekan-Ajayi, B. Dhital, J. Mora-Almanza, G. Potrivitu, J. Creech, et A. Rivolta. « Space food and nutrition in a long term manned mission ». *Advances in astronautics science and technology* 1, n° 1 (2018): 1-21. <https://doi.org/10.1007/s42423-018-0016-2>.
- Philippou, A., F. C. Minozzo, J. M. Spinazzola, L. R. Smith, H. Lei, D. E. Rassier, et E. R. Barton. « Masticatory muscles of mouse do not undergo atrophy in space ». *The FASEB journal* 29, n° 7 (2015). <https://doi.org/10.1096/fj.14-267336>.
- Polymenidi, I., A. Trombetti, et S. Carballo. « Risque d'ostéonécrose des maxillaires avec l'utilisation des bisphosphonates ». *Revue médicale suisse* 10, n° 446 (2014).  
<https://www.revmed.ch/RMS/2014/RMS-N-446/Risque-d-osteonecrose-des-maxillaires-avec-l-utilisation-des-bisphosphonates>.
- Prater, T., J. Edmunson, F. Ledbetter, M. Fiske, C. Hill, M. Meyyappan, C. Roberts, L. Huebner, P. Hall, et N. Werkheiser. « Nasa's in space manufacturing project : update on manufacturing technologies and materials to enable more sustainable and safer exploration ». United States, 2019. <https://ntrs.nasa.gov/search.jsp?R=20190033333>.



- Rai, B., et J. Kaur. « Mental and physical workload, salivary stress biomarkers and taste perception : mars desert research station expedition ». *North american journal of medical sciences* 4, n° 11 (2012): 577-81. <https://doi.org/10.4103/1947-2714.103318>.
- . « Periodontal status, salivary immunoglobulin, and microbial counts after short exposure to an isolated environment ». *Journal of oral science* 55, n° 2 (2013): 139-43. <https://doi.org/10.2334/josnusd.55.139>.
- . « The history and importance of aeronautic dentistry ». *Journal of oral science* 53, n° 2 (2011): 143-46. <https://doi.org/10.2334/josnusd.53.143>.
- Rai, B., J. Kaur, et M. Catalina. « Bone mineral density, bone mineral content, gingival crevicular fluid (matrix metalloproteinases, cathepsin k, osteocalcin), and salivary and serum osteocalcin levels in human mandible and alveolar bone under conditions of simulated microgravity ». *Journal of oral science* 52, n° 3 (2010): 385-90. <https://doi.org/10.2334/josnusd.52.385>.
- Rai, B., J. Kaur, et B. Foing. « Stress, workload and physiology demand during extravehicular activity : a pilot study ». *North american journal of medical sciences* 4, n° 6 (2012): 266-69. <https://doi.org/10.4103/1947-2714.97205>.
- . « Wound healing and mucosal immunity during short mars analog environment mission : salivary biomarkers and its clinical implications ». *The eurasian journal of medicine* 44, n° 2 (2012): 63-67. <https://doi.org/10.5152/eajm.2012.16>.
- Rai, B., J. Kaur, et B. H. Foing. « Evaluation by an aeronautic dentist on the adverse effects of a six-week period of microgravity on the oral cavity ». *International journal of dentistry*, 2011. <https://doi.org/10.1155/2011/548068>.
- Redmond, M., R. Janney, C. Flynn, L. Laws, et M. Hurt. « International space station integrated medical group. Medical checklist. » United States : National aeronautics and space administration (NASA), 2001. [https://www.nasa.gov/centers/johnson/pdf/163533main\\_ISS\\_Med\\_CL.pdf](https://www.nasa.gov/centers/johnson/pdf/163533main_ISS_Med_CL.pdf).
- Sanjay, C., K. Rachna, P. Shilpa, S. Nishant, et B. Suraksha. « Let's explore aeronautical dentistry - proquest ». *Indian j stomatol*, 2013, 99-102.
- Savage, D. K. *50<sup>th</sup> commemorative anniversary of the United States air force dental service, 1949-1999*. United States : Office of the assistant surgeon general for dental services, 1999.
- Schwadron, N., J. Cooper, M. Desai, C. Downs, M. Gorby, A. Jordan, C. Joyce, et al. « Particle radiation sources, propagation and interactions in deep space, at earth, the moon, Mars, and beyond : examples of radiation interactions and effects », 257-94, 2017. [https://doi.org/10.1007/978-94-024-1588-9\\_8](https://doi.org/10.1007/978-94-024-1588-9_8).
- Smith, S. M. « Red blood cell and iron metabolism during space flight ». *Nutrition* 18 (2002): 864-66. [https://dx.doi.org/10.1016/S0899-9007\(02\)00912-7](https://dx.doi.org/10.1016/S0899-9007(02)00912-7).
- Sonnenfeld, G. « Space flight, microgravity, stress, and immune responses ». *Advances in space*

- research*, Life sciences : microgravity research I, 23, n° 12 (1999): 1945-53.  
[https://doi.org/10.1016/S0273-1177\(99\)00455-X](https://doi.org/10.1016/S0273-1177(99)00455-X).
- Sonnenfeld, G., J. S. Butel, et W. T. Shearer. « Effects of the space flight environment on the immune system » 18, n° 1 (2003): 1-17. <https://doi.org/10.1515/reveh.2003.18.1.1>.
- Stein, T. P. « Nutrition in the space station era ». *Nutrition research reviews* 14, n° 1 (2001): 87-118.  
<https://doi.org/10.1079/NRR200119>.
- Stewart, L. H., D. Trunkey, et G. S. Rebagliati. « Emergency medicine in space ». *The journal of emergency medicine* 32, n° 1 (2007): 45-54. <https://doi.org/10.1016/j.jemermed.2006.05.031>.
- Taylor, P. « Impact of space flight on bacterial virulence and antibiotic susceptibility ». *Infection and drug resistance* 8 (2015): 249-62. <https://doi.org/10.2147/IDR.S67275>.
- Watkins, S., Y. Barr, et E. Kerstman. « The space medicine exploration medical condition list ». National aeronautics and space administration (NASA), 2009.  
<https://ntrs.nasa.gov/archive/nasa/casi.ntrs.nasa.gov/20110008645.pdf>.
- Zadik, Y. « Aviation dentistry : current concepts and practice ». *British dental journal* 206, n° 1 (2009): 11-16. <https://doi.org/10.1038/sj.bdj.2008.1121>.
- Zimmermann, D. « Interview : extracting a tooth should be the last resort in space », 2013.  
<https://am.dental-tribune.com/news/interview-extracting-a-tooth-should-be-the-last-resort-in-space/>.

## Table des figures

---

Figure 1 : Effets de l'exposition aux rayonnements spatiaux sur la santé du spationaute .....	13
Figure 2 : Aliments deshydratés sur Apollo.....	17
Figure 3 : Emballage à cuillère-bol .....	17
Figure 4 : Les modifications physiologiques du corps humain lors d'un séjour dans l'espace .....	20
Figure 5 : La réanimation cardiopulmonaire en condition de microgravité simulée .....	22
Figure 6 : Modification quantitative des Streptocoques au sein de la plaque dentaire .....	30
Figure 7 : Quantité de Streptocoques dans la plaque dentaire de 12 sujets sains au cours d'une mission de 14 jours simulant la surface martienne (A= Streptocoques totaux, B= <i>S. sanguinis</i> , C= <i>S. mutans</i> , D= <i>S. salivarius</i> , E= <i>S. mitis</i> ).....	30
Figure 8 : Fracture dentaire dans un milieu hypobare .....	35
Figure 9 : Évolution de la taille des lésions du palais, du jour de la biopsie à deux semaines. La taille est figurée en pourcentage de la taille initiale de la lésion. ....	38
Figure 10 : Le vaisseau Soyouz en orbite.....	41
Figure 11 : Formation médicale d'un astronaute américain .....	47
Figure 12 : Avulsion dentaire simulée par un spationaute au cours de sa mission .....	48
Figure 13 : Matériel d'urgence médical au cours des missions Apollo .....	52
Figure 14 : Préparation des différentes trousse médicales avant une mission sur l'ISS .....	53
Figure 15 : Réalisation d'un examen clinique dentaire lors de la mission Skylab .....	56
Figure 16 : Maintien du patient pour les soins dentaires en vol.....	58
Figure 17 : Prototype d'un robot-chirurgien .....	64
Figure 18 : Quelques dispositifs médicaux conçus par l'imprimante 3D « ERASMUS » sur l'ISS .....	65
Figure 19 : Utilisation d'une caméra intra-orale par un spationaute lors de la mission AMADEE-15 ..	66
Figure 20 : Appareil multi-attaches « invisible » fabriqué à partir d'alumine polycristalline transparente .....	68

## Table des tableaux

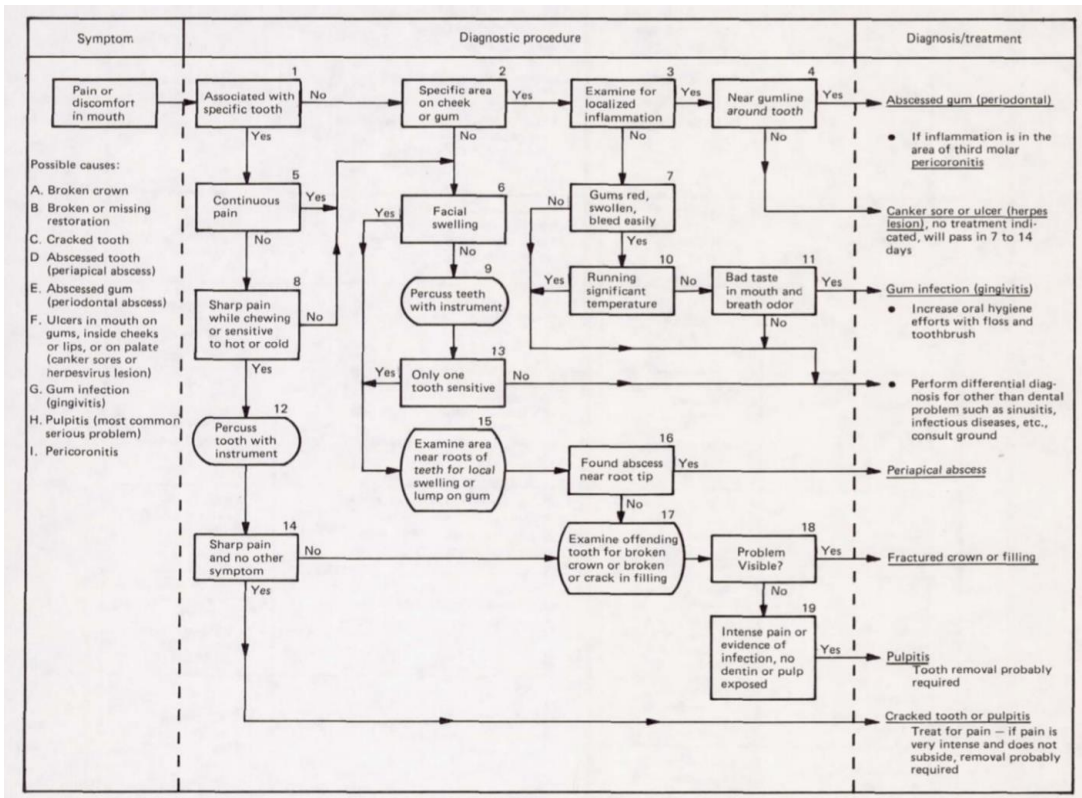
---

Tableau 1 : Comparaison entre les missions en orbite basse de la Terre et les missions vers Mars.....	6
Tableau 2 : Limites de dose efficace au cours de la carrière d'un spationaute calculées pour des missions d'1 an à l'ISS.....	12
Tableau 3 : Les différentes missions spatiales en fonction de leur durée et et la dose de rayonnement .....	12
Tableau 4 : Signes cliniques parodontales chez 12 sujets pendant 14 jours de mission .....	33
Tableau 5 : Différentes pressions rencontrées par les spationautes au cours d'une mission .....	34
Tableau 6 : Risque de survenue d'urgences odontologiques au cours d'une mission sur l'ISS .....	44
Tableau 7 : Classification des spationautes selon leur état bucco-dentaire .....	50

## Annexes

### ANNEXE 1 (Biomedical results from Skylab) : Vade-mecum de Skylab et démarche diagnostique dentaire

CAUSE	SYMPTOMS	TREATMENT PROCEDURE	REMARKS
Pulpitis (Inflammation of dental pulp)	Early Dull pain (intermittent) Sensitive to percussion, heat, and cold	May reverse, use analgesics  If not, removal may be necessary	Antibiotics may be prescribed by ground
	Late Sharp pain (continuous) Heat or percussion increases pain Cold decreases or increases pain Aspirin or Darvon <sup>®</sup> does not relieve pain	Remove tooth  Probably no tissue swelling	
Tooth decay (Caries)  [Unlikely cause due to time required to develop]	Mild pain (intermittent or continuous) Cavitation of enamel Brownish-black spot Heat, cold, or sweets may elicit pain	Identify offending tooth Employ local anesthesia Remove soft decayed material using curette Isolate tooth with gauze packs and dry out cavity Mix sedative restorative material and pack into cavity with applicator Have patient bite while cement is soft, remove excess using curette Bite again	See required mixing procedures
Crown fracture, broken or missing filling	Part of tooth visibly missing	File off rough edges of broken tooth using file Mix sedative restorative material and cover exposed area Smooth surface	Bite down to check occlusion
Cracked tooth	Severe pain when chewing	If pain persists - remove tooth	Crack could have gone undetected on X-rays
Periapical abscess (Infection at apex of tooth)	Tooth may feel elongated to patient Percussion may elicit sharp pain Area of pointed swelling	Induce drainage of pus by: (A) Incision of pus pocket, or (B) Digital pressure on gum near root of tooth If pain persists - remove tooth	Antibiotics may be prescribed by ground Pain will subside upon release of pus pressure
Periodontal abscess (Gum infection)	Dull throbbing pain Sharp pain when biting Tenderness of surrounding tissue	Probe around tooth with curette Remove any foreign object Induce drainage of pus by incision Rinse with warm water	Antibiotics may be prescribed by ground
Pericoronitis (Inflammation of gum flap)	Pain on opening mouth Continuous dull ache and swelling around lower third molar	Clean under tissue flap Brush thoroughly, rinse and floss Rinse vigorously with warm water	Antibiotics may be prescribed by ground Becomes more comfortable in 24-36 h.
Aphthous ulcer (White spot on oral mucosa)	Discomfort is sometimes mistaken for toothache	No treatment is indicated - normal healing occurs in 7 to 14 days	Antibiotics are usually of no value
Canker sore (Red ulcer)	Burning sensation, not sharp pain		



ANNEXE 2 : Exemples de thérapeutiques dans le guide de procédures odontologiques sur l'ISS

2.6.301 DENTAL PROCEDURE - NERVE BLOCK  
(MED CL/SpX-6 - ALL/FIN 1/T) Page 1 of 3 pages

OBJECTIVE:

To place a nerve block for dental procedures.

ITEMS:

LED Head Lamp P/N SEZ33103989-301

Medical Supply Pack (Green):

- Gauze 4"x4"
- Medical Tape
- Needle 25G
- Nitrile Gloves (select appropriate size)
- Syringe 10 mL

Minor Treatment Pack (Pink):

Sharps Container

Topical & Injectable Medication Pack (Brown):

- Benzocaine Swabstick
- Lidocaine (Xylocaine)

1. PREPARING A WORKSPACE

Create workstation using Gray Tape and temporarily stow hardware on tape. Use Ziplock Bag for trash stowage during procedure.

2. Place a Benzocaine Swabstick topical numbing stick on injection site [Topical & Injectable Medication Pack (Brown)]. Leave in place for 5 to 10 minutes prior to injections.

3. CONFIGURING SYRINGE FOR DENTAL INJECTION

- NOTE
- A standard Syringe 10 mL will be modified to allow for one-handed aspiration (or pulling back on plunger).
  - Aspiration allows operator to make sure the needle is not in a blood vessel.

3.1 Tear off an 8-inch strip of Medical Tape [Medical Supply Pack (Green)]. Twist the middle of the tape around itself. Pull plunger out of syringe. Apply the ends of the tape to the plunger. (Figure 1)

2.6.301 DENTAL PROCEDURE - NERVE BLOCK  
(MED CL/SpX-6 - ALL/FIN 1/T) Page 3 of 3 pages

Wait 5 minutes. Pain should subside. If pain does not subside Repeat step 5.1.

5.2 Lower Injection Technique

Needle 25G -|- Syringe 10 mL. Remove needle cap and temporarily stow. Place thumb in deepest portion of coronoid notch. (Figure 3)

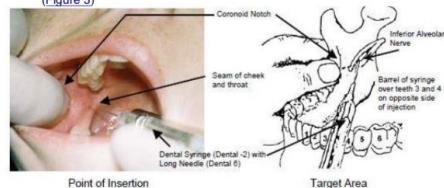


Figure 3. Lower Nerve Block.

Insert needle just anterior at point where seam between cheek and throat turns upward toward maxilla. (Figure 3)

NOTE  
Barrel of syringe is kept over teeth 3 and 4 on opposite side of injection.

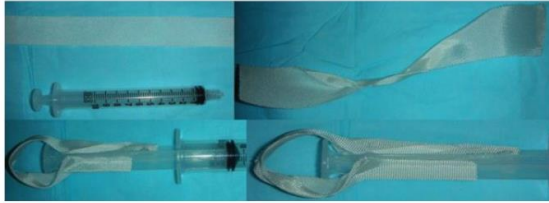Insert needle until bone is contacted (and only 5 to 10 mm of needle is left exposed.)  
If no bone contact  
Withdraw needle slightly, reposition needle with syringe barrel over teeth 4 and 5.

If bone is contacted and more than 5 to 10 mm of needle exposed  
Reposition needle with syringe barrel over teeth 2 and 3.

Gently pull back on syringe plunger and inspect chamber to ensure no blood in chamber. Inject 2 to 3 mL of Lidocaine (Xylocaine) directly over the root of the tooth. Withdraw needle; recap it using one-handed technique and temporarily stow. Wait 5 minutes. Pain should subside. If pain does not subside Repeat step 5.2.

Place used hardware, contaminated gloves, and packaging materials in Ziplock Bag and discard.

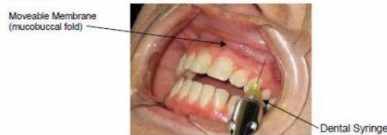**2.6.301 DENTAL PROCEDURE - NERVE BLOCK**  
(MED CL/SpX-6 - ALL/FIN 1/T) Page 2 of 3 pages



**Figure 1. Modification to Make Aspirating Syringe.**

- 3.2 Draw up 10 mL of Lidocaine (Xylocaine) into Syringe 10 mL.  
If required, refer to [2.14.303 INJECTIONS AND IV - DRAWING UP MEDICINE FROM VIAL](#), all (SODF: MED CL: EXAMS, PROCEDURES, AND TREATMENT).
4. **PREPARING PATIENT**  
Don Nitrile Gloves and LED Headlamp for adequate lighting.  
Pack Gauze 4"x4" between gum and teeth to assist in visualizing injection location.
5. **SELECTING INJECTION LOCATION**  
If using upper nerve block  
| Go to [step 5.1](#).  
If using lower nerve block  
| Go to [step 5.2](#).

- 5.1 **Upper Injection Technique**  
Needle 25G -- Syringe 10 mL  
Remove needle cap and temporarily stow on workspace.  
Place needle at height of moveable membrane (mucobuccal fold) above fixed gum tissue.  
([Figure 2](#))



**Figure 2. Upper Nerve Block.**

Insert needle, directing needle toward root of tooth to be anesthetized.  
Gently pull back on syringe plunger and inspect chamber to ensure no blood in chamber.  
Inject 2 to 3 mL of Lidocaine (Xylocaine) directly over the root of the tooth.  
Withdraw needle; recap it using one-handed technique and temporarily stow.

**2.6.302 DENTAL PROCEDURE - TEMPORARY DENTAL FILLING**  
(MED CL/E44 - ALL/FIN 4/T) Page 1 of 2 pages

**OBJECTIVE:**

To repair dental filling.

**ITEMS:**

- Medical Supply Pack:**  
Nitrile Gloves (select appropriate size)  
Gauze 4"x4"
- Topical & Injectable Medication Pack:**  
Temporary Tooth Filling
- Minor Treatment Pack:**  
Dental Tools Kit

**TOOLS:**

- Digital Camera  
SSC

1. **PHOTO DOCUMENTING DENTAL FILLING**

Photo document tooth and displaced dental filling [Digital Camera].  
To view anatomic reference images of the mouth and teeth, refer to [Mouth Anatomy](#).  
If required, refer to [1.480 D4 SETUP - MEDICAL IMAGERY](#), all (SODF: ISS PTV: NIKON D4).

2. **REPLACING DENTAL FILLING**

- 2.1 Don Nitrile Gloves (select appropriate size).  
Inspect tooth for debris and remove any debris found.  
Have subject brush teeth to assist in any debris removal.
- 2.2 Puncture end of Temporary Tooth Filling.  
Squeeze Temporary Tooth Filling material onto finger.  
Roll material into a ball.
- 2.3 Place Temporary Tooth Filling into the tooth cavity and gently form to tooth.  
Wipe off excess with Gauze 4"x4".  
Have subject firmly bite down on Temporary Tooth Filling for 2 minutes, allowing the Temporary Tooth Filling to form to the surfaces of the tooth and to harden.  
Adjust filling by removing and smoothing excess filling using Gauze 4"x4" and Dental Carver File (G).

Filling will achieve initial set in 5 minutes.  
Subject may resume drinking in approximately 1 hour.  
Limit solid or hard food consumption on the affected side of the mouth for first 12 to 24 hours as filling hardens.

**NOTE**

It is important to keep individuals' data separate by making separate folders that are labeled with crewname and GMT day.

**2.6.303 DENTAL PROCEDURE - DENTAL CROWN REPLACEMENT**  
(MED CL/E44 - ALL/FIN 4/T) Page 1 of 3 pages

**OBJECTIVE:**

To replace an intact dental crown.

**ITEMS:**

- Ziplock Bag, for trash  
Ziplock Bag, Small  
**Medical Supply Pack:**  
Gauze 4"x4"  
Nitrile Gloves (select appropriate size)
- Topical & Injectable Medication Pack:**  
Dental Adhesive Tip  
Dental Adhesive
- Minor Treatment Pack:**  
Dental Tools Kit

**TOOLS:**

- Digital Camera  
SSC

1. **PHOTO DOCUMENTING LOST CROWN**

Photo document tooth and broken fragment [Digital Camera].  
To view anatomic reference images of the mouth and teeth, refer to [Mouth Anatomy](#).  
If required, refer to [1.480 D4 SETUP - MEDICAL IMAGERY](#), all (SODF: ISS PTV: NIKON D4).

If no dental pain or sensitivity  
| Place crown in a Ziplock Bag and stow in a known location in sleep station.  
| Go to [step 4](#).

If dental pain or sensitivity present  
| Go to [step 2](#).

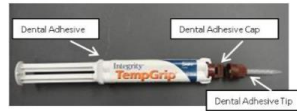2. **PREPARING EQUIPMENT**

Create workstation using Gray Tape and temporarily stow hardware on tape.

2.1 **Preparing Dental Adhesive**

To review additional use information on this product, refer to [Dental Adhesive Use](#).  
Remove Dental Adhesive from packaging.  
Remove cap from Dental Adhesive (⌘).  
Press on the plunger to dispense small amount of material onto a Gauze 4"x4", ensuring flow from both chambers of the Dental Adhesive syringe.  
Wipe residual material away from syringe.  
Align v-shaped notches on the Dental Adhesive syringe and Dental Adhesive Tip.  
Dental Adhesive -- Dental Adhesive Tip (⌘)  
([Figure 1](#) and [Figure 2](#))

**2.6.303 DENTAL PROCEDURE - DENTAL CROWN REPLACEMENT**  
(MED CL/E44 - ALL/FIN 4/T) Page 2 of 3 pages



**Figure 1. Dental Adhesive Equipment.**



**Figure 2. Connecting Dental Tip.**

3. **REPLACING DENTAL CROWN**

Don Nitrile Gloves.

3.1 **Preparing Loose Crown**

Remove residual cement from crown and tooth utilizing Dental Carver File (G).  
Carefully check fit of crown by placing on tooth and having subject bite down.  
Remove crown and dry off with Gauze 4"x4".  
Temporarily stow crown in Gauze 4"x4".

3.2 **Replacing Crown**

Coat the surfaces of the crown that will contact tooth with Dental Adhesive.  
Place crown over tooth, ensuring proper orientation.  
Place a Cotton Swab over crown and have subject gently bite down on Cotton Swab and crown for 3 to 5 seconds to fully seat the crown.  
Remove Cotton Swab and have subject bite down a second time to determine if crown is fully seated.

3.3 **Confirming Crown Placement**

If crown fully seated  
| Place Cotton Swab back over crown and have subject bite down and apply moderate pressure for 2 to 3 minutes.  
If crown not fully seated  
|



**2.6.304 DENTAL PROCEDURE - EXPOSED DENTAL PULP**  
(MED CL/E44 - ALL/FIN 5/T) Page 1 of 2 pages

**OBJECTIVE:**

To treat a fractured tooth showing exposed pulp.

**ITEMS:**

Ziplock Bag, 12"x12" for trash

Convenience Medication Pack (White):

Ibuprofen (Motrin)

Medical Supply Pack (Green):

Gauze 4"x4"

Nitrile Gloves (select appropriate size)

Oral Medication Pack (Purple):

Hydrocodone and Acetaminophen (Vicodin HP)

Topical & Injectable Medication Pack (Brown):

Eugenol

**TOOLS:**

Digital Camera

SSC

**1. PHOTO DOCUMENTING BROKEN TOOTH**

1.1 Photo document tooth and broken fragment [Digital Camera].  
To view anatomic reference images of the mouth and teeth, refer to [Mouth Anatomy](#).

SSC

1.2 Downlink photos for Surgeon.  
If required, refer to [1.480 D4 SETUP - MEDICAL IMAGERY](#), all (SODF: ISS PTV: NIKON D4).

2. Take two (2) tablets Ibuprofen (Motrin) (400mg per tablet) [Convenience Medication Pack (White)] and one (1) tablet Hydrocodone and Acetaminophen (Vicodin HP) (10mg/300mg per tablet) [Oral Medication Pack (Purple)] for pain control.  
If required, refer to [2.0.402 TREATING PAIN](#), all (SODF: MED CL: EXAMS, PROCEDURES, AND TREATMENT).  
Consult with Surgeon on type of block to place.

Perform [2.6.301 DENTAL PROCEDURE - NERVE BLOCK](#), all (SODF: MED CL: EXAMS, PROCEDURES, AND TREATMENT), then:

**3. TREATING WITH EUGENOL**

**WARNING**  
Minimize contact between the Eugenol and skin or gums to prevent tissue damage.

3.1 Don Nitrile Gloves.  
Moisten a small portion of a Gauze 4"x4" with Eugenol [Topical & Injectable Medication Pack (Brown)].

**DENTAL - TOOTH EXTRACTION**

(ISS MED/3A - ALL/FIN A) Page 1 of 3 pages

**NOTE**  
Tooth **Extraction** is a last resort and is reserved only for those cases where pain is excessive or an infective process has set in and the amount of time remaining for the mission is greater than the time to safely control infection with antibiotics. A course of antibiotics will not cure a tooth infection, and more definitive care is always necessary. **Extraction** should only be done when all other treatment options have been exhausted and on consultation with Surgeon.

AMP  
(blue)

1. Unstow from Dental Subpack:  
Elevator, 301 (Dental-4)  
34S (Dental-4)

**NOTE**  
Type number is stamped on Elevator handle.

Gauze Pads (4) (P3-B4)  
and one of following:

Forceps, 151AS (Dental-3)  
(for incisors, cuspids, bicuspid)  
Forceps, 17 (for lower molars) (Dental-3)  
Forceps, 10S (upper molars) (Dental-3)

**NOTE**  
Type number is stamped on Forcep handle.

2. Anesthetize area where tooth is to be extracted.  
Refer to [\(DENTAL - INJECTION TECHNIQUE\)](#) (SODF: ISS MED: DENTAL).

**DENTAL - TOOTH EXTRACTION**

(ISS MED/3A - ALL/FIN A) Page 3 of 3 pages

7. Perform steps 3 and 4 using appropriate Forceps.  
8. When tooth has been extracted, fold Gauze Pad and apply to bleeding socket until bleeding stops.

AMP  
(blue)

9. Dispose of blood soaked Gauze Pad in Ziplock Bag (P4-B7).  
Affix appropriate Biohazard Decal (CCPK) and dispose of Ziplock Bag in biohazardous trash.

**10. POST-OP INTRUCTIONS**

10.1 Control bleeding by applying direct pressure to the tooth socket with a Gauze Pad(s) (AMP P3-B4).  
10.2 After 20 minutes, remove Gauze Pad(s) and inspect the tooth socket for bleeding. If a blood flow is still present, place additional Gauze for 20 additional minutes.  
10.3 Do not brush teeth until following day.  
10.4 Follow up with a soft food diet for 3 days and a warm salt water rinse 3 times per day. This can be done with a salt water tablet and water.  
10.5 Do not spit forcefully or suck through a straw for 3 to 4 days.

**2.6.304 DENTAL PROCEDURE - EXPOSED DENTAL PULP**

(MED CL/E44 - ALL/FIN 5/T) Page 2 of 2 pages

Squeeze excess Eugenol out of Gauze 4"x4" onto a second piece of Gauze 4"x4" or a Dry Wipe.

3.2 Place moistened portion of Gauze 4"x4" over exposed pulp.  
Have patient hold gauze with teeth for 1 to 2 minutes.

3.3 Additional placement of Eugenol should not require additional local anesthesia.

4. Avoid chewing on affected side and keep food out of cavity.

**DENTAL - TOOTH EXTRACTION**

(ISS MED/3A - ALL/FIN A) Page 2 of 3 pages

**NOTE**  
1. On upper teeth, it will be necessary to inject Xylocaine into gum tissue on palate around tooth to be extracted in addition to Xylocaine injected when performing Upper Injection Technique.  
2. On lower molars, it will be necessary to inject Xylocaine into gum tissue on cheek side of tooth to be extracted in addition to Xylocaine injected when performing Lower Injection Technique.

**WARNING**  
All extractions require light to moderate force. Do not use heavy force to remove a tooth. Heavy forces will break either tooth or bone.

3. Place correct Forceps on tooth to be extracted exerting force toward root of tooth and squeeze Forceps with moderate force.  
Use other hand to grasp onto both sides of gum tissue of tooth to be extracted (if an upper tooth) or to hold lower jaw from moving (if a lower tooth).  
4. Exert light to moderate rotational force holding for 30 seconds in each direction.  
Continue this motion until tooth loosens and comes up out of socket on its own.  
5. If after several minutes, tooth has not increased in mobility, continue to step 6.  
6. From cheek side, place small Elevator 301 between tooth to be extracted and adjacent tooth with lower edge of Elevator against tooth to be extracted.  
Apply moderate rotational force to Elevator (as if turning a screwdriver) creating a lifting force on tooth to be extracted and hold for 60 seconds.  
Apply this force sequentially on both front and back side of tooth.  
Once tooth is slightly elevated then repeat with large Elevator 34S only if adequate space exists.



Vu, le Directeur de thèse

Vu, le Doyen de l'UFR d'Odontologie

Docteur Jean-Claude TAVERNIER

Professeur Louis MAMAN

Vu, le Président d'Université de Paris

Professeur Christine CLERICI

Pour le Président et par délégation,

Le Doyen Louis MAMAN



## **L'importance de l'odontologie dans l'exploration spatiale**

Brain Johanna. L'importance de l'odontologie dans l'exploration spatiale. 2021. 82 p. :  
ill., tabl. Réf. bibliographiques p. 71-76.

Sous la direction de M. le Docteur Jean-Claude Tavernier.

Université de Paris  
UFR d'Odontologie - Montrouge  
1, rue Maurice Arnoux - 92120 Montrouge