



HAL
open science

Modifications techniques du lambeau bipédiculé palmaire en îlot de Tranquilli-Leali et son apport dans la prise en charge des reconstructions pulpaire pour les amputations distales des doigts longs

Julien Sérane

► To cite this version:

Julien Sérane. Modifications techniques du lambeau bipédiculé palmaire en îlot de Tranquilli-Leali et son apport dans la prise en charge des reconstructions pulpaire pour les amputations distales des doigts longs. Médecine humaine et pathologie. 2019. dumas-03457653

HAL Id: dumas-03457653

<https://dumas.ccsd.cnrs.fr/dumas-03457653v1>

Submitted on 30 Nov 2021

HAL is a multi-disciplinary open access archive for the deposit and dissemination of scientific research documents, whether they are published or not. The documents may come from teaching and research institutions in France or abroad, or from public or private research centers.

L'archive ouverte pluridisciplinaire **HAL**, est destinée au dépôt et à la diffusion de documents scientifiques de niveau recherche, publiés ou non, émanant des établissements d'enseignement et de recherche français ou étrangers, des laboratoires publics ou privés.



Distributed under a Creative Commons Attribution - NonCommercial - NoDerivatives 4.0 International License

AVERTISSEMENT

Cette thèse d'exercice est le fruit d'un travail approuvé par le jury de soutenance et réalisé dans le but d'obtenir le diplôme d'Etat de docteur en médecine. Ce document est mis à disposition de l'ensemble de la communauté universitaire élargie.

Il est soumis à la propriété intellectuelle de l'auteur. Ceci implique une obligation de citation et de référencement lors de l'utilisation de ce document.

D'autre part, toute contrefaçon, plagiat, reproduction illicite encourt toute poursuite pénale.

Code de la Propriété Intellectuelle. Articles L 122.4

Code de la Propriété Intellectuelle. Articles L 335.2-L 335.10

UNIVERSITÉ PARIS DESCARTES
Faculté de Médecine PARIS DESCARTES

Année 2019

N° 168

THÈSE
POUR LE DIPLÔME D'ÉTAT
DE
DOCTEUR EN MÉDECINE

Modifications techniques du lambeau bipédiculé palmaire en îlot de
Tranquilli-Leali et son apport dans la prise en charge des reconstructions
pulpaire pour les amputations distales des doigts longs

Présentée et soutenue publiquement
le 4 octobre 2019

Par

Julien SÉRANE

Né le 25 janvier 1988 à Paris (75)

Dirigée par M. Le Docteur Xavier Delpit

Jury :

M. Le Professeur Emmanuel Masméjean, PU-PH Président

M. Le Professeur Pierre Guigui, PU-PH

M. Le Docteur Romain Bosc, MCU-PH

M. Le Docteur Pascal Jehanno, PH

M. Le Docteur Thibault Lafosse

Titre de la thèse en français

Modifications techniques du lambeau en îlot bipédiculé palmaire de Tranquilli-Leali et son apport dans la prise en charge des reconstructions pulpaire pour les amputations distales des doigts longs.

Titre de la thèse en anglais

Technical modifications of the palmar bipedicular Tranquilli-Leali's Flap and his role in fingertip reconstruction in distal amputation of long digits.

Résumé en français

Introduction : l'utilisation de lambeau de couverture dans les pertes de substance pulpaire avec exposition osseuse est encore largement admise. Les auteurs présentent une modification du lambeau de Tranquilli-Leali. L'objectif de cette étude est d'en évaluer le résultat du point de vue sensitif, esthétique et fonctionnel.

Matériel et méthode : l'analyse rétrospective de données portait sur 42 lambeaux dits modifiés avec un recul moyen de 16,4 mois (30-6 mois) opérés dans 2 centres. 33 étaient des hommes. L'âge moyen était de 39,5 ans (12-83 ans) et 57,1 % (n=24) étaient fumeurs. Dans 54,8 % (n=23) des cas, l'accident était lié au travail ; il correspondait à un écrasement dans 69% (n=29) des cas. Selon la classification d'Allen, il y avait 26 stade II, 14 stade III et 2 stade IV. Les résultats esthétiques, sensitifs et fonctionnels ont été évalués.

Résultats : aucun ongle en griffe n'a été observé. Le Weber moyen était à 3,8 mm (2-6 mm). La TAM moyenne était de 268,3° (255-275°). L'index global de satisfaction était de 8,7/10. Nous ne rapportons aucune complication vasculaire.

Conclusion : notre modification du lambeau de Tranquilli-Leali permet de simplifier et sécuriser un lambeau qui conserve une mauvaise réputation chez les chirurgiens de la main, en assurant de bons résultats, en reconstruisant un bon équilibre entre la peau, l'os et l'appareil unguéal dans les amputations zone II et III d'Allen.

Résumé en anglais

Introduction : the use of flap in fingertip reconstruction with bone exposure is still widely accepted. The authors present a modification of the Tranquilli-Leali flap. The objective of this study is to assess the sensory, aesthetic and functional results.

Patients and methods : we retrospectively analyse the prospective data of 42 patients with a mean follow up of 16,4 months (30-6 months) operated in two centres. 33 were men. Mean age was 39,5 years (12-83 years old) and 57,1 % (n=24) were smokers. In 54,8 % (n=23), the traumatism was work related. Crushing mechanism was involved in 69 % (n=29). According Allen's classification, we report 26 cases of stage II, 14 cases of stage III and 2 cases of stage IV.

Results : no claw nail deformity was observed. The mean Weber was 3,8 mm (2-6 mm). The mean TAM was 268,3° (255-275°). We report 8,7 satisfaction rates on a 0 to 10 scale. We report no vascular complication such as dorsal skin necrosis.

Conclusion : our modified Tranquilli-Leali flap allows simple and safe use of the old Tranquilli-Leali flap which keep a bad reputation in the hand surgeon community this flap insures good results providing a balance between skin, bone and nail in Allen stage II and III.

Mots clés en français

Amputation digitale, reconstruction de pulpe, lambeau, ongle.

Mots clés en anglais

Digital amputation, tip reconstruction, flap, nail.

REMERCIEMENTS :

A Monsieur le Professeur Emmanuel MASMEJEAN, Président du Jury,

Merci d'avoir accepté de présider ce Jury. Merci pour vos enseignements et pour la chance que vous m'offrez en me prenant comme Assistant dans votre Service afin que je puisse exercer le métier qui me passionne depuis longtemps. Merci d'avoir su me motiver !
Merci pour votre confiance que je ne décevrai pas.

A Monsieur le Docteur Xavier DELPIT, Directeur de Thèse,

Merci Xavier pour ton aide, et ton soutien. Merci pour ta rigueur exemplaire que j'essaie de reproduire durant chaque intervention.
Merci surtout pour ton amitié.

A Monsieur le Professeur Pierre GUIGUI, Membre du Jury,

Merci de me faire l'honneur d'être présent à cette thèse. J'attends avec beaucoup d'impatience les 2 années à venir dans votre service.
Merci pour vos conseils.

A Monsieur le Docteur Romain BOSC, Membre du jury,

Merci d'avoir accepté d'être membre de ce jury. Merci pour votre aide et votre temps.

A Monsieur le Docteur Pascal JEHANNO, Membre du jury,

Merci Pascal pour ta patience et ta volonté de transmettre ton savoir. J'ai énormément appris durant ces 6 mois avec toi à Robert Debré.
Merci pour ce « coup de pied aux fesses » à la FESUM...

A Monsieur le Docteur Thibault LAFOSSE, Membre du Jury,

Merci pour cette formidable opportunité qu'a été pour moi Annecy. Grâce à toi j'ai découvert et appris à aimer la chirurgie nerveuse.
Merci pour ta patience, tous ces bons moments et ton amitié.

A mes maitres d'Internat,

Monsieur le Docteur Abdelmassi ABOUCHAAYA ;

Monsieur le Docteur Jean-Manuel GRUSS ;

Monsieur le Professeur Philippe MASSIN ;

Monsieur le Professeur Patrick BOYER ;

Monsieur le Professeur Levon DOUSOUNIAN ;

Monsieur le Professeur Jean-Marc FERON ;

Monsieur le Professeur Alain-Charles MASQUELET ;

Monsieur le Docteur Christian COUTURIER ;

Monsieur le Professeur Christian GARREAU de LOUBRESSE ;

Monsieur le Professeur Eric VANDENBUSSCHE ;

Monsieur le Professeur Keyvan MAZDA ;

Monsieur le Professeur Brice ILHARREBORDE ;

et à leurs équipes,

Merci pour leur patience avec le jeune interne ignorant et avec le vieil interne impatient.

A Laurent LAFOSSE,

Merci Laurent pour ces 6 mois extraordinaires que j'ai passés avec vous à Annecy. Merci pour votre patience, et la passion avec laquelle vous m'avez enseigné la chirurgie de l'épaule, mais aussi comment rester humain avec ses patients. Merci pour votre confiance qui compte énormément pour moi.

A mes chefs de cliniques,

de Beaujon, durant cette année passée avec vous,

A David, je me souviens de tes conseils durant ma première garde d'externe... Merci pour ton amitié depuis ce jour.

A Alexandre, merci pour tous ces moments inoubliables et tout ce que tu m'as appris.

A Blandine, Thomas, et Thibault merci pour votre amitié.

A Benjamin et Djamel.

de Saint-Antoine,

A Grégoire, mon « grand frère » dans la chirurgie. Merci pour tes conseils, tant en chirurgie qu'en voiture !

A Amir, merci de m'avoir poussé à aller à Annecy !

A James, Quentin et Emmanuel, merci pour vos enseignements et ces bons moments au Bidule et ailleurs !

de l'Hôpital Privé de L'ouest Parisien,

A Romain, tu dis tout le temps que nous t'avons tout pris, mais c'est parce que tu nous as beaucoup donné. Merci pour tous ces petits « trucs » qui font que la chirurgie est moins difficile. Merci pour ton amitié.

A Nicolas, sans qui cette thèse n'existerait pas. Merci pour ta confiance et ton amitié.

A Julien, qui m'a appris à simplifier la chirurgie. Merci pour ta patience et ces belles discussions avec Philippe...

A Michel, merci pour ta confiance et ta disponibilité.

A François, merci pour mes premières balades arthroscopiques en autonomie.

A Caroline, merci d'avoir pour avoir de l'orthopédie pédiatrique un monde moins obscur.

A Fabien, merci pour ces mardis en musique, et ces petits Wallach qui nous rendent tant service. Merci pour ta confiance et ton indulgence !

A Nathalie, Jojo, Aude, Anouchka, Céline et Bahia...

de l'Hôpital Européen Georges Pompidou,

A Amaury, merci pour une des plus belles rencontres de mon internat.

A Guillaume, qui m'a tant appris sur Rachis ! Merci pour ces cafés, ces gardes, ces moments et ta patience, qui va nous manquer. Merci pour ton amitié.

A Benjamin, pour ces recadrages musclés et ces FDP ! Merci pour ce si bon copain que tu es aussi. Tu vas nous manquer.

A Pierre, merci pour ton sens de la mesure et tes qualités. J'espère être un chef de ton niveau. Nous allons te regretter.

A Charlotte, Salma, Amaury, Hussein et Jérôme pour tout ce qu'ils m'ont appris.

de l'Hôpital Robert Debré,

A Emmanuelle, merci pour ta patience et ton sens de l'enseignement (même sur Keops).
J'ai hâte de te retrouver en novembre et d'être ton co-chef.

A Anne-Laure, pour son dévouement, sa gentillesse et tout ce qu'elle a appris à la Ped Patrol.

A Anna et Marmoud.

A mes co-Internes,

A Edouard, doudou, pour ces 2 premières années d'internat passées ensemble. Merci pour ton amitié, tes conseils et ta vision de la vie qui nous fait réfléchir.

A Nicolas, mon Penet, un orthopédiste perdu en neurochirurgie. On a bien profité au A2, mais il nous reste encore de bons moments. Merci pour ton amitié et ta fidélité.

A Camillo, le plus malin d'entre nous, j'espère que l'avenir nous permettra de travailler ensemble.

A Thibault, ma Gerosette, merci pour cette année d'internat passée ensemble. Ton amitié et ta fidélité sont inestimables. Ces 2 années à Pompidou s'annoncent exceptionnelles !

A Gauthier, le Petro, tes qualités sont énormes. C'est un immense plaisir d'attaquer bientôt le clinicat avec toi. Merci pour ton amitié.

A Arnaud, Walchou, une des plus belles rencontres de mon Internat. Merci pour tous ces moments. Je suis fier de te compter parmi mes amis.

A Gilles, guerin, le Breton perdu à Paris. Merci pour ta bonne humeur dans l'enfer de Debré et pour ton amitié.

A Frédérique, Frédiboulle, chef de la Ped Patrol. Merci pour ton savoir pédiatrique qui nous a gardés la tête hors de l'eau durant ces 6 mois.

A David, pour cette belle rencontre et ces bons souvenirs !

A toute l'équipe de la Clinique Générale d'Annecy,

A Babette, merci pour votre accueil qui m'a fait sentir comme chez moi dès la première minute.

A Lydie, sans qui rien ne serait possible.

A Christine, qui transforme un « japanese flag » en arthroscopie lumineuse. Merci pour ta gentillesse.

A Rolland, Javier et Louis, pour ce Fellowship qui restera un des meilleurs souvenirs de ma vie, grâce à vous.

A Léonard, Ken et Marinos, merci pour ces belles rencontres et ces bons moments !

A mes amis pour leur soutien indéfectible,

A Antoine, le plus brillant. Pas facile à joindre mais toujours là. Merci pour ton amitié et ta fidélité qui comptent énormément pour moi.

A Maxime et Grégoire, merci pour votre amitié et votre soutien depuis plus de 10 ans et pour encore de longues années, j'en suis sûr.

A Nico et Elliott, mes amis depuis toujours !

A Benoit, pour ta fidélité et ton soutien sans faille. Merci pour ton amitié.

A Charles, Charles et Paul, pour cette rencontre au petit carré. Merci pour votre amitié et pour tant de bons moments !

A Ralph, ton exemple et ton travail nous inspirent ! Merci pour ton soutien et ta gentillesse.

A Angélique et Sophie,

A Tim et Jérémy,

A Emilie et Mat,

A Alexia et Mat,

Et bien sûr...

Aux Bandits,

A Thomas et Lior, de bien belles rencontres ! Merci pour votre confiance, votre amitié et les beaux projets que l'avenir nous réserve !

A ma famille,

A mes parents, pour leur soutien et leur amour sans faille, sans qui je n'aurai jamais pu en arriver là aujourd'hui. Merci infiniment.

A mon frère, à qui je dois beaucoup, même s'il ne s'en rend pas compte.

A mes oncles, chacun à leurs manières, ils ont marqué ma vie et ont fait de moi l'homme que je suis aujourd'hui.

A ma grand-mère, encore aujourd'hui, tu es ma conscience.

A mes 2 grands-pères, j'espère que vous auriez été fiers de moi.

A mes cousins, parce que plus la famille est grande mieux c'est.

A Karin et JP, A Éric et Theresa, pour ces bons moments partagés qui me donnent envie d'avancer toujours plus loin.

A Julien et à Chloé, vous êtes aussi ma famille.

A Charlotte, chaton, la femme de ma vie. Tu as été mon moteur jusqu'à aujourd'hui. Je sais que tu le seras encore longtemps. Alors comme tu dis si bien : « la vie n'est pas facile », mais j'ai hâte de voir ce qu'une vie ensemble nous réserve comme surprise.

A tous ceux que je n'ai pu citer et qui comptent pour moi...

TABLES DES MATIERES

| | |
|---|-----------|
| REMERCIEMENTS..... | 3 |
| INTRODUCTION..... | 8 |
| I. RAPPELS ANATOMO-PHYSIOLOGIQUES..... | 10 |
| A. ANATOMIE ET PHYSIOLOGIE DE LA PULPE..... | 10 |
| 1. Définition..... | 10 |
| 2. Anatomie descriptive..... | 10 |
| 3. Physiologie de la pulpe..... | 14 |
| B. ANATOMIE ET PHYSIOLOGIE DE L'ONGLE..... | 16 |
| 1. Définition..... | 16 |
| 2. Anatomie descriptive..... | 16 |
| 3. Physiologie de l'ongle..... | 19 |
| C. ANATOMIE OSSEUSE DE P3..... | 20 |
| D. VASCULARISATION ET INNERVATION DE LA FACE DORSAL DES DOIGTS LONGS..... | 20 |
| 1. Au niveau de la première phalange..... | 20 |
| 2. Au niveau de la 2ème phalange..... | 21 |
| 3. Drainage veineux..... | 21 |
| 4. Un réseau dorsal ?..... | 22 |
| 5. L'innervation de la face dorsale des doigts longs..... | 24 |
| II. METHODES DE PRISE EN CHARGE DES AMPUTATIONS DISTALES DES DOIGTS..... | 26 |
| A. TOPOGRAPHIE ET CLASSIFICATION DES AMPUTATIONS DISTALES DES DOIGTS..... | 27 |
| B. METHODES DE RECONSTRUCTION..... | 28 |
| 1. Cicatrisation dirigée..... | 28 |
| 2. Greffes de peau..... | 29 |
| 3. Régularisation..... | 30 |
| 4. Lambeaux pour perte de substance pulpaire des doigts longs..... | 31 |
| 5. Réimplantation..... | 45 |
| 6. Le « reposition flap »..... | 48 |
| III. MATERIEL ET METHODES..... | 50 |
| A. ETUDE CLINIQUE..... | 50 |
| B. DONNEES COLLECTEES..... | 50 |
| 1. Données épidémiologiques..... | 50 |
| 2. Données lésionnelles..... | 51 |
| 3. Critères de jugement..... | 51 |
| C. TECHNIQUE OPERATOIRE..... | 54 |
| IV. RESULTATS LAMBEAU BIPEDICULE PALMAIRE..... | 58 |
| A. COMPLICATIONS..... | 58 |
| 1. Complications immédiates..... | 58 |
| 2. Complications tardives..... | 58 |
| B. RESULTATS..... | 58 |
| 1. Résultats esthétiques..... | 59 |
| 2. Résultats neurologiques..... | 60 |
| 3. Résultats fonctionnels..... | 60 |
| 3. Résultats globaux..... | 60 |
| V. DISCUSSION..... | 63 |
| VI. CONCLUSION..... | 70 |
| VII. TABLE DES ILLUSTRATIONS..... | 72 |
| VIII. BIBLIOGRAPHIE..... | 73 |
| IX. ANNEXES..... | 78 |

Introduction

Les traumatismes de la main sont un véritable problème de santé publique : ils représentent à eux seuls 10% des passages dans les Services d'Accueil des Urgences (SAU)[1]. En France en 2016, 2,1 millions de personnes ont consulté aux SAU pour une blessure de la main[2]. Ce nombre augmente chaque année.

Parmi ces lésions, les atteintes de l'extrémité distale du doigt sont les plus fréquentes[3].

En cas de perte de substance pulpaire, l'objectif est de restaurer l'esthétique, la sensibilité et la fonction du doigt. Lorsque que la réimplantation n'est pas possible, il n'existe pas de consensus sur la conduite thérapeutique à tenir. De très nombreux traitements sont possibles allant de la cicatrisation dirigée par pansement[4] au transfert d'orteil[5], en passant par un grand nombre de lambeau[6].

Le lambeau palmaire bipédiculé en îlot palmaire, initialement décrit pour les reconstructions de perte de substance distale dans le pouce[7], fut pour la première fois utilisé dans les doigts longs par Tranquilli-Leali en 1935[8]. Comme pour le pouce, ce lambeau local donne de bons résultats en permettant une reconstruction pulpaire, ou une néopulpe, de qualité grâce à une couverture osseuse par une peau épaisse et sensible, sans occasionner de raideur post opératoire[9].

Malgré ces avantages, ce lambeau souffre d'une mauvaise réputation. En effet, de nombreux auteurs déconseillent son usage à cause de la dissection difficile et risquée des 2 pédicules et qui exposerait au risque de nécrose de la peau dorsale[10].

De nombreuses modifications techniques ont été publiées depuis afin de rendre l'usage du lambeau palmaire bipédiculé (LBP) en îlot plus fiable et plus reproductible[11] avec de bons résultats cliniques[3][9][12]. Néanmoins, ce lambeau reste largement non utilisé.

Au cours de ce travail, nous avons essayé de faire le point sur les connaissances actuelles en physiologie et anatomie de la dernière phalange des doigts longs, ainsi que sur la vascularisation de leur face dorsale. Nous étudierons ensuite les différentes solutions thérapeutiques à la disposition du chirurgien de la main pour reconstruire les pertes de substance distales dans les doigts longs. Enfin, nous présenterons nos modifications techniques puis les résultats de notre série de reconstruction de perte de substance distale des doigts longs à l'aide de ce lambeau modifié.

I. RAPPELS ANATOMO-PHYSIOLOGIQUES

A. ANATOMIE ET PHYSIOLOGIE DE LA PULPE

1. Définition

La pulpe est la partie palmaire de l'extrémité des doigts. Ses limites distale et proximale sont respectivement le bord libre de l'ongle et le pli de flexion de l'inter phalangienne distale. La jonction des peaux palmaire et dorsale forme ses deux limites latérales. Elle repose en profondeur sur le périoste de la phalangette et sur l'insertion de la terminaison de l'appareil fléchisseur. Elle est plus longue que large et convexe dans les deux sens.

2. Anatomie descriptive

La pulpe est un organe complexe et hautement spécialisée constituée par la peau de l'extrémité du doigt et le tissu cellulo-adipeux adjacent.

a) La peau pulpaire

Elle est épaisse, glabre et riche en glandes sudoripares.

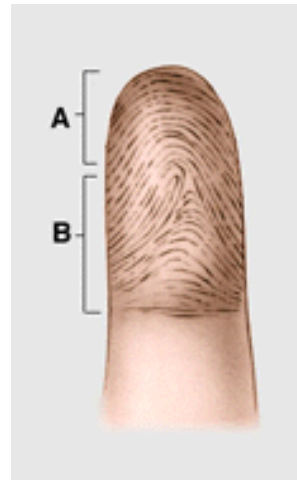L'épiderme est épais de 750 à 900 microns. À sa face externe se dessinent de fines crêtes papillaires qui séparent des sillons. Cette disposition ne se trouve qu'à la face palmaire des mains et à la plante des pieds. Elle est extrêmement variable surtout au centre de la surface pulpaire où se trouvent des boucles, des courbes et des spirales : les dermatoglyphes.

Cette structure est extrêmement variable d'un individu à l'autre et spécifique de celui-ci.

Figure 1 : disposition des dermatoglyphes

A : pulpe distale

B : pulpe proximale



Les glandes sudoripares sont placées au sommet des crêtes papillaires, leur sécrétion aide à la préhension en permettant une meilleure adhérence aux objets. Pour Riordan, la disposition particulière des crêtes papillaires rend plus précise la pince pouce index, les crêtes pulpaire de l'un se plaçant toujours perpendiculairement à celles de l'autre[13]. La perte d'innervation interrompt les voies sympathiques en aval et supprime la sécrétion sudoripare dans leur territoire pulpaire qui devient sec. En l'absence de régénération nerveuse, les crêtes papillaires peuvent s'atrophier et présenter un aspect lisse.

La jonction dermo-épidermique est formée par l'enchâssement de crêtes épidermiques et dermiques. Les crêtes épidermiques correspondent aux crêtes papillaires (crête centrale ou intermédiaire) et aux sillons intermédiaires (crête latérale). Le canal sudoripare traverse en spirale la crête centrale. Le derme est épais et se moule sous l'épiderme et les papilles dermiques s'inscrivent dans l'espace entre crêtes épidermiques centrale et latérale. Les crêtes dermiques sont divisées par des cloisons qui unissent transversalement les crêtes épidermiques.

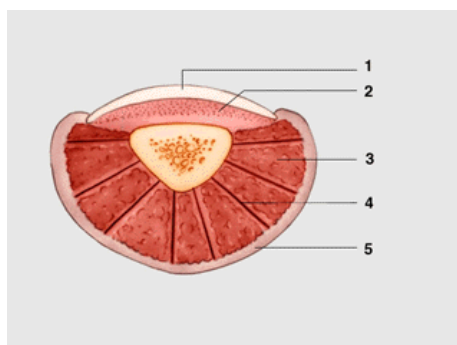


Figure 2 : coupe transversale distale

1 : tablette unguéale

2 : lit unguéal

3 : lobules du tissu pulpaire

4 : travées fibreuses du cloisonnement

5 : revêtement cutané

Les papilles dermiques sont très richement vascularisées. L'origine des artères est sous dermique, le réseau de capillaire devenant ensuite papillaire, intradermique puis sous-dermique, se drainant alors dans des veines.

L'innervation est la fois profonde et superficielle. On trouve dans le plan cutané de nombreuses terminaisons nerveuses.

Dans l'épiderme et les papilles dermiques existent des terminaisons nerveuses libres et encapsulées. Les fibres libres se localisent au niveau des papilles dermiques sous forme de simples fibres nues, de branches ramifiées ou au niveau de la jonction dermo-épidermique (crêtes centrales) au voisinage d'un canal sudoripare. Les terminaisons encapsulées des papilles dermiques sont les corpuscules de Meissner que les nerfs innervent. Les corpuscules peuvent être simples ou constitués de 2 à 8 lobes superposés. Ils sont longs de 100 à 150 microns et larges de 30 à 50 microns. On ne les trouve que dans les papilles dermiques. La moitié des papilles dermiques contient des corpuscules de Meissner.

Dans le derme sous-papillaire, les terminaisons nerveuses sont moins nombreuses et plus régulièrement disposées. Comme à l'étage dermique, on trouve des terminaisons libres simples ou ramifiées ainsi que des terminaisons spécialisées mais non encapsulées : les corpuscules de Ruffini. Ils sont volumineux (300 à 400 microns de long et 50 à 200 microns de diamètre) formés d'un tissu de soutien conjonctivo-élastique et de ramifications nerveuses qui se dépouillent de leurs gaines de myéline et se réunissent en un réseau dense portant de petits renflements, correspondant à des terminaisons encapsulées : les corpuscules de dactyle, situés dans le derme sous-papillaire.

b) Le tissu pulpaire

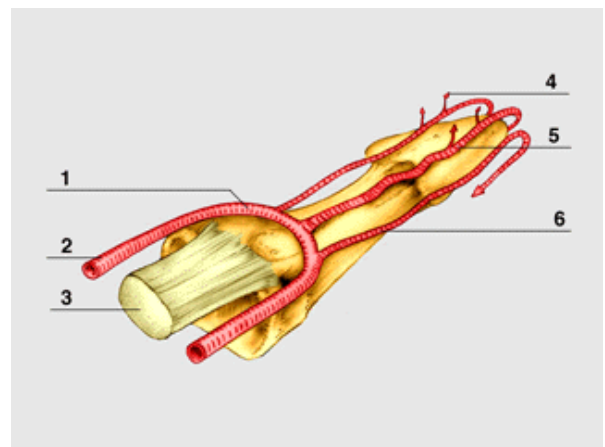
Il est constitué par l'hypoderme ou tissu cellulaire sous-cutané de la face antérieure du doigt qui s'épaissit après l'insertion du tendon fléchisseur profond, et qui occupe l'espace situé entre la peau et le périoste de la phalangette. Il est formé de tissu cellulo graisseux divisé par des cloisons fibreuses qui délimitent des logettes. Ces cloisons stabilisent le derme au périoste limitant ainsi les forces de savonnage de la peau lors des contraintes de la préhension.

Le tissu pulpaire est richement innervé et vascularisé.

La vascularisation : les 2 artères collatérales palmaires se réunissent devant la phalangette et une anastomose en X ou en H d'où irradient de nombreuses artéριοles qui se jettent dans le réseau artériel sous-dermique, et dont certaines sont anastomosées avec le réseau sous-unguéal. L'artère centrale de pulpe est l'artère la plus volumineuse (0,5mm de diamètre) de cet ensemble et peut faire l'objet de suture microchirurgicale [14][15].

Figure 3 : vascularisation pulpaire

- 1 : arcade anastomotique pulpaire
- 2 : artère collatérale palmaire
- 3 : tendon fléchisseur
- 4 : branche terminale à destinée pulpaire
- 5 : artère centrale de pulpe
- 6 : branche collatérale de l'arcade pulpaire



Le drainage veineux : les veines pulpairees se groupent sur les faces latérales de la phalange et rejoignent par un trajet oblique les veines dorsales du doigt au niveau de la phalange moyenne. Les lymphatiques suivent le trajet des artères collatérales et se rendent aussi au riche réseau cutané.

L'innervation : la trifurcation des nerfs digitaux a lieu 8 à 10 mm après le pli de flexion distal, donnant ainsi chacun trois rameaux innervant la partie distale de la pulpe. Des anastomoses latérales existent entre les nerfs dorsaux et palmaires, expliquant ainsi la persistance d'une sensibilité latérale du doigt après la section du nerf palmaire correspondant.

On trouve dans le tissu cellulo-adipeux sous-dermique des terminaisons nerveuses volumineuses, les corpuscules de Vater-Pacini visibles à l'œil nu, car gros de 1 à 5 mm, ovoïdes et formés d'une coque périphérique conjonctive stratifiée et d'une massue centrale dans laquelle pénètre le nerf qui perd alors sa gaine myélinique.

Le tissu sous-dermique contient également les glomérules des glandes sudoripares, très nombreux et entourés d'un réseau vasculaire et nerveux très riche. Il n'y a pas de glandes sébacées.

3. Physiologie de la pulpe

La grande richesse en terminaisons sensibles de la pulpe rend compte de son rôle dans la perception tactile. Sans la sur-spécialisation du tissu pulpaire, l'homme ne serait pas ce qu'il est aujourd'hui. En effet au cours de l'évolution, les qualités de la pulpe et ses propriétés ont doté l'homme d'un formidable outil que l'on ne retrouve chez aucun autre être vivant, lui permettant la prise pollicidigitale.

a) Rôle mécanique de la pulpe

La structure de la pulpe est parfaitement adaptée à la préhension. Le tissu cellulo-adipeux est déformable dans sa partie distale, mais il est amarré au plan dur de la phalangette prolongée par l'ongle par ces cloisons, ce qui lui donne une plasticité particulière, ne savonnant pas. C'est la qualité principale de pulpe distale.

La forme de la pulpe joue aussi un rôle important. Elle est convexe dans tous les sens et le contact avec l'objet peut être localisé. Enfin, les crêtes pulpaire, par leur disposition et la sécrétion sudoripare assurent une meilleure adhérence cutanée. Ainsi se trouvent réunies les meilleures conditions d'une prise rétentive adaptée à l'objet.

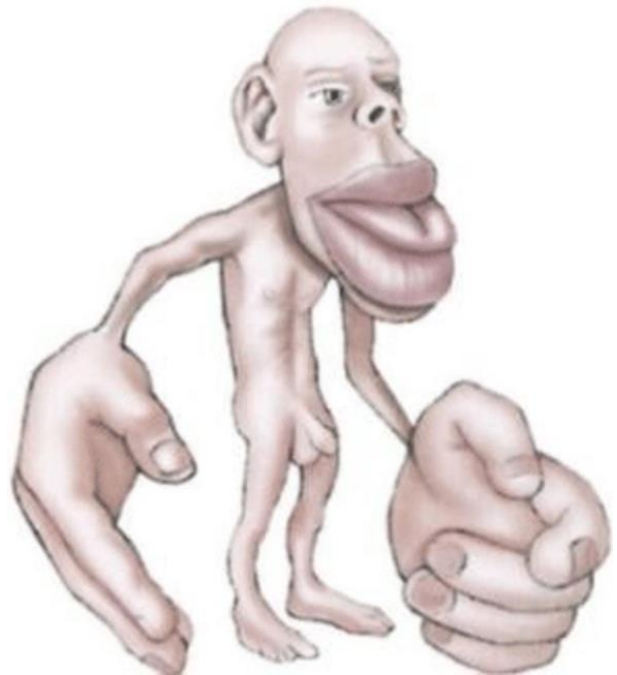
La pulpe du pouce s'oppose à celle d'un ou de plusieurs doigts dans la pince pollicidigitale. Toutes les pulpes se répartissent autour d'un objet arrondi ou cylindrique (prise circulaire ou multi pulpaire).

b) Rôle sensitif de la pulpe

La pulpe est plus riche que n'importe quelle autre partie du corps en terminaisons sensibles : 350 corpuscules de Meissner par cm² de pulpe, 15 à 20000 pour les pulpes des deux mains ; 75 corpuscules de Pacini pour un seul doigt sur les 2000 environ du corps humain.

La zone de projection des doigts sur la circonvolution pariétale ascendante est aussi importante que celle du tronc et du membre inférieur réunis comme l'illustre le dessin de l'homonculus de sensitif de Penfield.

Figure 4 : Homonculus sensitif de Penfield



On a attribué à chaque terminaison nerveuse un rôle précis :

- les corpuscules de Pacini sont des récepteurs de pression ;
- les corpuscules de Meissner et les disques dactyles sont des récepteurs au tact ;
- les corpuscules dactyles et de Ruffini enregistrent les variations de température ;
- les terminaisons nerveuses libres sont une voie de conduction de la douleur.

La réalité semble plus complexe, comme le montre un certain nombre de constatations anatomiques et expérimentales. Le nombre de fibres d'un nerf collatéral est inférieur au nombre de corpuscules que l'on peut trouver dans le doigt correspondant, ce qui laisse supposer la convergence de plusieurs terminaisons corpusculaires sur une même fibre. Chaque récepteur pulpaire couvre un territoire limité mais s'intriquant avec son voisin. Le test de Weber[16] traduit la nécessité de toucher deux champs différents pour avoir deux sensations tactiles.

Par ses propriétés physiques et la richesse de ses terminaisons nerveuses, la pulpe des doigts apparaît comme un véritable organe adapté à la reconnaissance et à la préhension fine et forte, et participe à la perception active de l'environnement. Les pulpes digitales n'ont pas la même importance relative au sein de cet organe de perception et de préhension. Le fonctionnement de la pince pollicidigitale rend prépondérante la pulpe ulnaire du pouce, les pulpes radiales des 2^e et 3^e doigts (pulpes d'opposition). La pulpe ulnaire du 5^e doigt, quant à elle, participe volontiers à la perception de l'environnement.

B. ANATOMIE ET PHYSIOLOGIE DE L'ONGLE

1. Définition

L'ongle est une annexe cutanée très spécialisée. Il joue un rôle non seulement esthétique mais aussi protecteur de l'extrémité digitale. Sa fonction est complémentaire de celle de la pulpe, intervenant comme celle-ci dans l'élaboration des sensations tactiles, participant à la préhension fine par sa rigidité, formant un contre-appui à la malléabilité pulpaire indispensable pour les préhensions très fines de petits objets.

2. Anatomie descriptive

- ✓ Le paronychium (tissus péri unguéaux) et le lit de l'ongle forment le périonychium.
- ✓ La partie dorsale du repli unguéal est formée par un bourrelet corné distal (cuticule) et un repli proximal appelé éponychium

- ✓ L'hyponychium est la zone kératinisée située entre le repli unguéal distal et la partie distale du lit de l'ongle. C'est la zone intermédiaire entre la pulpe et le lit de l'ongle qui n'y adhère pas.
- ✓ Le lit de l'ongle est constitué par la peau dorsale du doigt recouverte par l'ongle et qui présente 2 caractéristiques : sa face profonde adhère au périoste de la phalange distale ; l'épiderme subit une différenciation cornée, permettant l'adhérence intime de l'ongle à son lit.

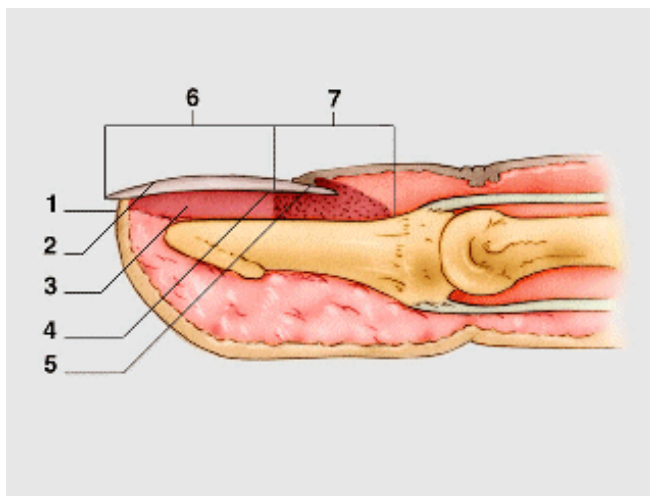


Figure 5 : anatomie de l'ongle et du périonychium

- 1 : hyponychium
- 2 : tablette unguéale
- 3 : lit unguéal
- 4 : projection de la lunule
- 5 : eponychium
- 6 : zone stérile du lit unguéal
- 7 : matrice unguéale fertile

- ➔ Lors des avulsions traumatiques, si le lit de l'ongle est arraché, le tissu qui le remplace (greffe cutanée, lambeau, cicatrisation dirigée) n'a pas cette possibilité d'adhérer à l'ongle qui repousse. Ceci explique les décollements unguéaux persistants.
- ➔ Toute irrégularité du lit de l'ongle perturbe la pousse normale de l'ongle. Le moindre relief cicatriciel forme un butoir auquel il se heurte, ce qui entraîne son décollement et son aspect dystrophique (en particulier son épaissement).

Les coupes histologiques montrent que le lit de l'ongle épouse les irrégularités de la face profonde de l'ongle, augmentant ainsi son adhérence.

La vascularisation du lit de l'ongle provient de 2 boucles anastomotiques provenant des artères collatérales. L'une est parallèle à la lunule et l'autre au bord libre de l'ongle. Après avoir vascularisé en 2 zones le lit de l'ongle, les artérioles rejoignent la pulpe. Les petites veines du lit de l'ongle se rejoignent dans la peau du repli unguéal et se dirigent vers la portion proximale du doigt.

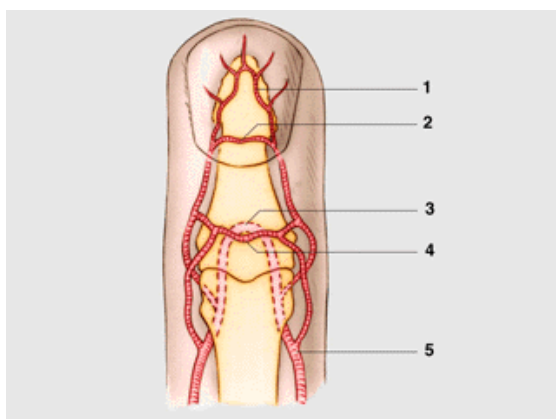


Figure 6 : vascularisation du complexe unguéal

- 1 : arcade distale
- 2 : arcade proximale
- 3 : arcade pulpaire
- 4 : arcade superficielle
- 5 : artère collatérale palmaire

Les lymphatiques forment un réseau très dense, surtout au niveau de la partie distale de l'ongle.

Les nerfs proviennent de branches de terminaison des nerfs collatéraux et se rendent au lit de l'ongle.

a) L'ongle

Il est formé par la matrice et par la tablette unguéale.

- La matrice unguéale : elle est formée par l'invagination de l'épiderme dorsal de l'extrémité digitale qui s'étend profondément du repli unguéal jusqu'au niveau de la lunule, et donne naissance à l'ongle proprement dit dont la croissance s'effectue vers l'extrémité distale. Toute lésion de la matrice entraîne une déformation unguéale.
- La tablette unguéale : elle est formée par une plaque dure rectangulaire à grand axe longitudinal et à convexité dorsale.

La surface externe de l'ongle est lisse. Il semble que l'éponychium contribue à lui donner un aspect brillant. En effet, la destruction partielle du repli unguéal entraîne à ce niveau un aspect dépoli. La face profonde de l'ongle est striée longitudinalement, ces stries correspondant à des dépressions du lit de l'ongle.

L'ongle est constitué de 3 couches, chacune formée d'une portion différente de la zone matricielle et du lit de l'ongle. La partie moyenne (intermédiaire) est formée de cellules des parties ventrales et latérales du repli unguéal. La partie profonde (ventrale) provient de la kératine du lit de l'ongle de l'éponychium qui adhère à la face profonde de la tablette, l'épaississant progressivement.

b) La lunule

Elle forme la partie proximale de l'ongle, zone blanche dont l'extrémité convexe se continue avec la partie rosée de la tablette unguéale. La teinte blanchâtre de la lunule est mal expliquée.

La partie proximale de l'ongle est mince et recouvre la zone épaisse de la matrice qui ne laisse pas apparaître la vascularisation sous-jacente.

3. Physiologie de l'ongle

L'ongle progresse d'environ 0,5 mm par semaine. L'ongle se reforme en 80 à 150 jours. Après un traumatisme, il existe une période de latence avec production ralentie qui dure environ 3 mois[17].

L'ongle progresse deux fois plus vite chez un individu de 30 ans que chez un sujet de 80 ans. Il pousse lentement chez l'enfant de moins de 3 ans. Mais plus rapidement l'été que l'hiver. La croissance de l'ongle dépend de l'état de la matrice unguéale et du lit de l'ongle. Les traumatismes, les troubles métaboliques, les infections locales, les compressions l'altèrent. Si la phalange est raccourcie, l'ongle capote et s'incurve.

C. ANATOMIE OSSEUSE DE P3

Le squelette est constitué par une phalange mono articulaire, dont l'extrémité libre élargie et arrondie constitue la houppe phalangienne. Cette structure osseuse est rendue mobile grâce au tendon du fléchisseur profond qui se fixe sur le quart proximal du squelette, et par la terminaison de l'extenseur qui s'insère sur la crête articulaire dorsale.

La portion proximale de la phalange contient un espace médullaire.

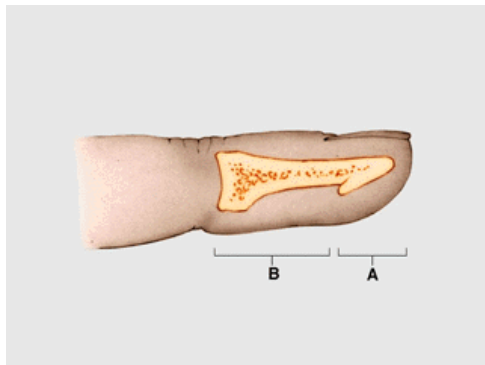


Figure 7 : anatomie osseuse P3

A : houppe phalangienne

B : diaphyse + surface articulaire

D. VASCULARISATION ET INNERVATION DE LA FACE DORSALE DES DOIGTS LONGS

A la différence du pouce, les doigts longs ne possèdent pas à proprement parler d'artère digitale dorsale courant sur toute la longueur du doigt. La vascularisation de la face dorsale des doigts longs provient du réseau palmaire.

1. Au niveau de la première phalange

A ce niveau, la vascularisation est mixte et provient à la fois du réseau dorsal et du réseau palmaire. En effet, au niveau de l'articulation métacarpo-phalangienne, l'artère dorsale métacarpienne donne deux artères digitales pour la face dorsale de la première moitié de la première phalange. La vascularisation de la deuxième moitié de la première phalange est assurée par 2 à 3 branches palmo dorsales. Une proximale, à la moitié de la première phalange, faisant 0,3 à 0,6 mm de diamètre. La perforante intermédiaire est inconstante. Elle est retrouvée dans 15 à 20 % des cas[18] et provient de la branche vinculaire. La

perforante distale émerge de l'arcade palmaire proximale sous le coup de la première phalange. Elle vascularise aussi le condyle homolatéral et mesure aussi entre 0,3 et 0,6 mm[19].

2. Au niveau de la 2ème phalange

La vascularisation dépend du réseau palmaire par l'intermédiaire de 2 perforantes. Une proximale, naissant au niveau de la moitié de la phalange, mesurant entre 0,3 et 0,5 mm et une distale, naissant au niveau du col de la phalange et mesurant entre 0,2 et 0,5 mm[20].

L'anatomie vasculaire de la troisième phalange a été détaillée précédemment.

3. Drainage veineux

Au niveau des doigts, le drainage veineux se fait par 2 systèmes : profond et superficiel. Le système profond n'est en fait représenté que par les veines collatérales des artères digitales palmaires. Très grêles, ces veines n'existent qu'en amont de l'IPP.

Le système superficiel est à prédominance dorsale. Le réseau veineux longitudinal est anastomosé par des veines obliques et transversales. Le réseau superficiel palmaire se draine à la fois dans le réseau dorsal par des anastomoses obliques, et dans une arcade palmaire située le long du bord distal du ligament transverse superficiel de l'aponévrose palmaire moyenne. Cette arcade palmaire se draine dans le réseau métacarpien dorsal par les veines intercapitulaires, qui traversent les commissures de palmaire en dorsal.

La présence de micro valvule au niveau digital est contestée. Leur existence jusqu'à la moitié de la première phalange est par contre démontrée.

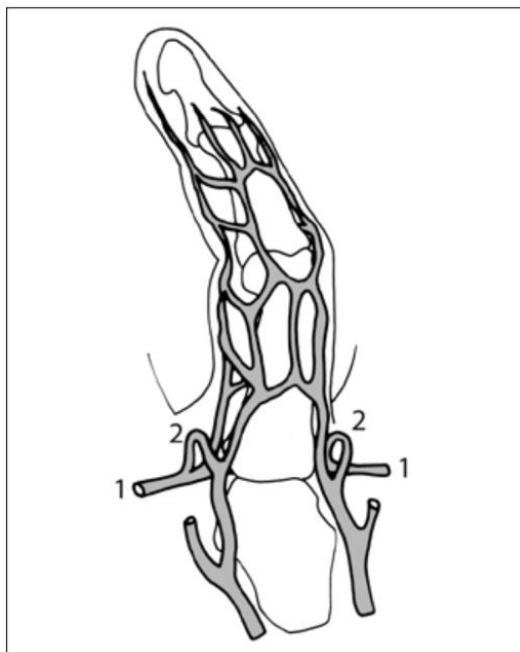


Figure 8 : anatomie veineuse

1. veine métacarpienne transverse superficielle
2. veine intercapitaire, drainant le sang vers le dos de la main.

4. Un réseau dorsal ?

La disposition des perforantes ainsi que leur trajet semblent anatomiquement fixés et peu sujet à variation.

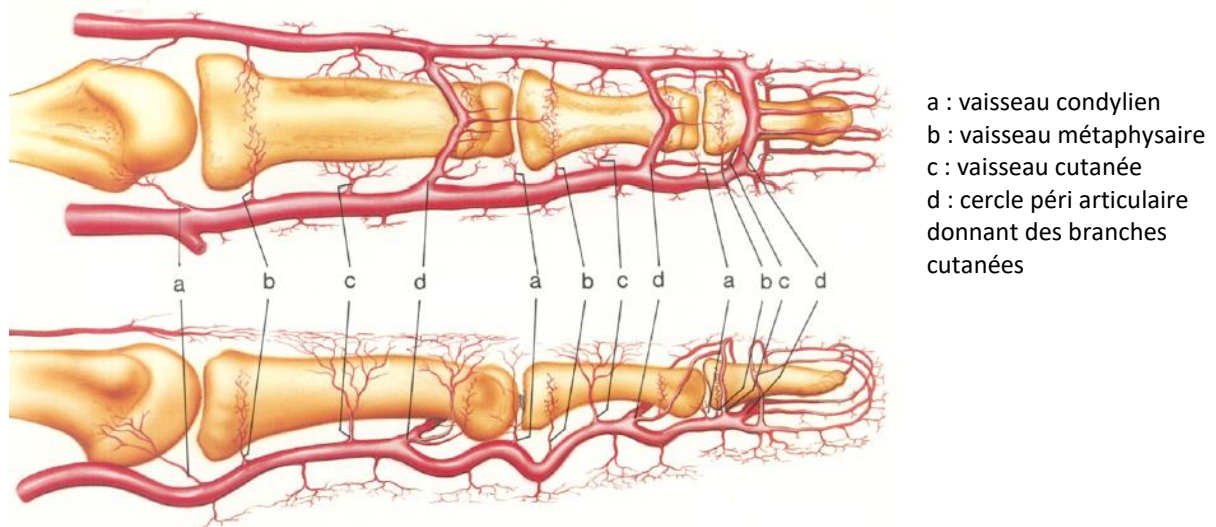
Au niveau de chaque articulation, IP et MCP, les perforantes distales naissent d'un tronc commun artériel d'origine palmaire qui donne aussi naissance au cercle vasculaire péri articulaire réalisant ainsi l'anastomose des réseaux ulnaires et radiaux. Cela permet de compenser la section d'un réseau, ulnaire ou radial, en empêchant une hémicécrose du doigt.

Par rapport à ces anastomoses transversales qui sont constantes, les anastomoses longitudinales entre différents niveaux phalangiens du doigt le sont beaucoup moins.

L'artère métacarpienne dorsale se termine en s'anastomosant avec les branches terminales dorsales des premières perforantes de la première phalange[18].

Au niveau de la partie distale du doigt, il existe un réseau anastomotique dorsal reliant la première perforante de la 2ème phalange avec le cercle vasculaire péri articulaire de l'articulation inter phalangienne distale et toute la face dorsale de l'extrémité distale du doigt. Dans 95% des cas ces 2 réseaux, proximal et distal ne sont pas reliés [19]. Mais, dans 5% des cas, il existe une artère dorsale, continue et anastomosée avec le réseau palmaire, expliquant les cas de doigt restant vascularisés après une section complète des 2 pédicules palmaires.

Figure 9 : vascularisation artérielle dorsale



5. L'innervation de la face dorsale des doigts longs

Elle est mixte et provient des 3 nerfs majeurs de la main :

Au niveau du nerf ulnaire la branche cutanée dorsale est sensitive. Elle naît du nerf ulnaire au tiers distal de l'avant-bras, de 5 à 8 cm avant la styloïde ulnaire. Elle se dirige en bas et dedans, passe sous le tendon du FCU, gagne la face dorsale du poignet, où elle traverse l'aponévrose avant d'atteindre le tendon ECU. Continuant à descendre à la face dorsale du bord ulnaire de la main, elle se divise en trois rameaux :

- interne, ou collatéral dorsal ulnaire du 5° doigt ;
- moyen, qui descend dans le 4° espace interosseux et fournit le collatéral dorsal radial du 5° doigt, et le collatéral dorsal ulnaire du 4° doigt ;
- externe, qui descend dans le 3° espace interosseux et fournit deux courtes branches destinées à l'innervation sensitive dorsale des hémiphalanges proximales : du côté radial pour le 4° doigt, et du côté ulnaire pour le 3° doigt.

Les variations anatomiques principales de cette branche sensitive portent : soit sur son absence, supplée par la branche antérieure du radial qui innerve alors la totalité du dos de la main, soit sur son origine, qui peut être haute à l'avant-bras, voire au coude.

Le nerf ulnaire contribue aussi à l'innervation de la face dorsale des doigts longs par les nerfs digitaux palmaires. En effet, de chaque nerf digital naît un nerf palmo-dorsal sensitif participant à l'innervation de la face dorsale de la première phalange. L'émergence de ce rameau est proximale à l'articulation de l'articulation métacarpo-phalangienne.

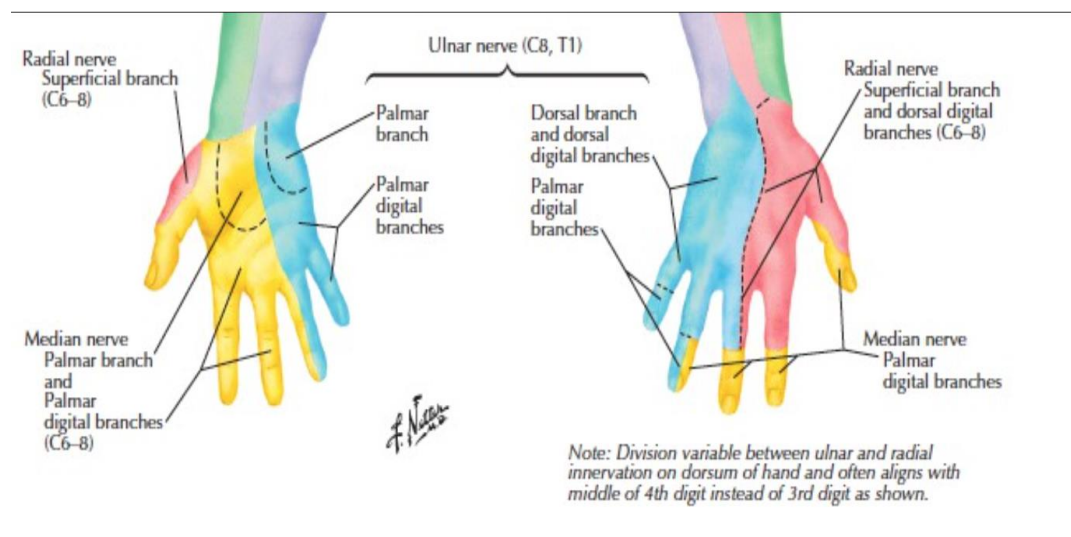
Au niveau du nerf radial, la branche superficielle, sensitive, du nerf radial passe sous le tendon du brachioradialis, dont elle se dégage en devenant superficielle à la face postérieure de l'avant-bras, où elle se divise en 3 branches sensibles, sujettes à de nombreuses variations :

- externe : qui donne un filet thénarien, et forme le collatéral dorsal radial du pouce ;
- moyenne : qui, dans le 1er espace interosseux, se divise en collatéral dorsal ulnaire du pouce et en un rameau pour le côté radial de la face dorsale de la phalange proximale de l'index ;
- interne : anastomosée avec le rameau externe de la branche cutanée dorsale du nerf ulnaire (avec le territoire sensitif duquel elle peut interférer en plus ou en moins), elle donne 2 rameaux dans le 2° espace interosseux, pour innerver le côté ulnaire de la face dorsale de la phalange proximale de l'index, et le côté radial de celle du médius.

La zone dite « autonome » du territoire sensitif radial est située au dos du 1er espace interosseux.

Le nerf médian contribue aussi à l'innervation de la face dorsale des doigts longs par les nerfs digitaux palmaires. En effet, de chaque nerf digital naît un nerf palmo-dorsal sensitif participant à l'innervation de la face dorsale de la première phalange. L'émergence de ce rameau est proximale à l'articulation de l'articulation métacarpo-phalangienne.

Figure 10 : détail de l'innervation sensitive de la main



II. METHODES DE PRISE EN CHARGE DES AMPUTATIONS DISTALES DES DOIGTS

Les pertes de substance affectant le segment digital sont fréquentes. Le nombre annuel d'accident incluant une atteinte de la main est estimé aux environs de 2,1 millions. La pulpe des doigts est fréquemment atteinte, en particulier dans les traumatismes par écrasement. Ces lésions peuvent aller de la simple abrasion à l'amputation de toute la phalange, en passant par l'avulsion pulpaire complète, posant alors le problème du traitement en urgence.

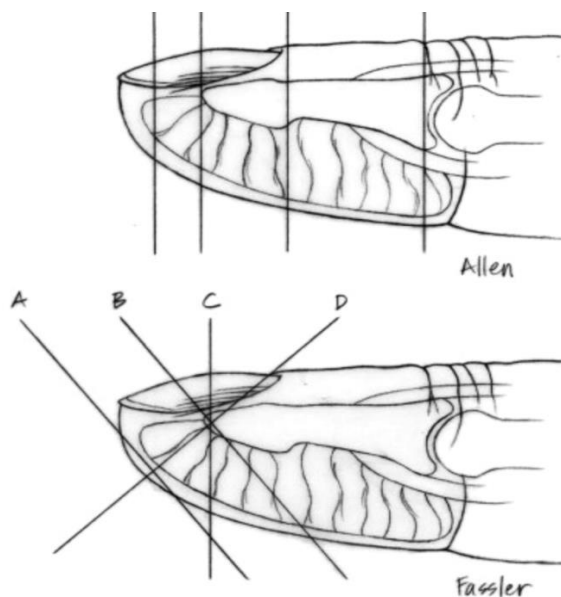
Le moyen de couverture doit être choisi avec minutie en fonction de nombreux critères. La topographie de la perte de substance, le doigt incriminé, les lésions associées du doigt blessé lui-même et des doigts voisins, les impératifs de la rééducation post opératoire, les besoins fonctionnels, l'âge, le sexe du patient, l'hygiène de vie, les antécédents interviennent conjointement dans ce choix thérapeutique.

Toutes les techniques de couverture, de la simple cicatrisation dirigée au transfert microchirurgical « sur mesure » doivent être connues dans leurs détails afin de proposer immédiatement et en un temps au patient la solution la plus appropriée parmi celles disponibles dans l'arsenal technique du chirurgien de la Main. La pratique des lambeaux locaux nécessite une connaissance approfondie de la vascularisation de la main.

A. TOPOGRAPHIE ET CLASSIFICATION DES AMPUTATIONS DISTALES DES DOIGTS

Dans le but de clarifier les indications propres à chaque type de lésion, Allen[12] a proposé une classification des amputations distales selon leurs topographies. Outre le niveau de section proprement dit, pris en charge par cette classification, la description de la lésion et donc le choix du procédé de couverture retenu, doit prendre en compte l'obliquité de l'amputation (oblique en sifflet ou transversal en guillotine), que l'on retrouve dans la classification de Fassler[21] ; et de l'attrition plus ou moins importante des tissus résiduels. Ces 2 classifications sont divisées en 4 sous-groupes.

Figure 11 : classifications d'Allen et Fassler



- Zone 1 : amputation très distale, n'exposant pas la phalangette
- Zone 2 : la section passe par le lit de l'ongle dont persiste toutefois une longueur susceptible de limiter le phénomène de repousse en griffe.
- Zone 3 : le niveau d'amputation est proche du sillon unguéal proximal et de la zone matricielle. A ce niveau, la longueur du lit unguéal résiduel n'est plus suffisante pour assurer une repousse correcte de l'ongle et éviter les phénomènes de griffe
- Zone 4 : l'amputation est proche de l'interligne interphalangien (IP du pouce ou IPD des doigts longs)
- Zone A : oblique palmaire, sans atteinte du lit de l'ongle.
- Zone B : oblique palmaire avec atteinte du lit de l'ongle.
- Zone C : transversale, correspondant au type 2 d'Allen.
- Zone D : oblique dorsale.

Il existe différents modes thérapeutiques en fonction du niveau d'amputation et de son orientation.

Il est déjà possible d'orienter le mode de reconstruction en fonction de la zone d'amputation.

Zone 1 : l'absence d'exposition osseuse fait de ce type de lésion un parfait candidat à la cicatrisation dirigée.

Zone 2 : un diamètre artériel suffisant rend la réalisation de la réimplantation du fragment distal avec microanastomose vasculaire possible dès cette zone. La réalisation de lambeaux de couverture restant une solution de deuxième recours.

Zone 3 : le fort risque d'ongle en griffe impose des solutions chirurgicales permettant de restaurer la longueur du lit unguéal (réimplantation, lambeaux adaptés, « reposition flap », transfert libre vascularisé « sur mesure » à partir d'un orteil). Dans le cas contraire, il faut alors envisager la stérilisation de la matrice unguéale. En cas de réimplantation, aucune veine dorsale ne peut être suturée.

Zone 4 : à la différence de la zone 3, dans cette zone, si le fragment distal a été retrouvé, il autorisera souvent lors de la replantation la réalisation de micro-anastomoses veineuses dorsales. En cas d'absence du fragment, la régularisation en tête de P2 sera une possibilité.

B. METHODES DE RECONSTRUCTION

1. Cicatrisation dirigée

C'est, par ordre de fréquence et de simplicité de mise en œuvre, la première des méthodes de reconstruction pulpaire. Elle s'adresse aux pertes de substance pulpaire limitées, sans exposition de tissus nobles, et nécessite un suivi régulier. Il ne s'agit pas d'un abandon thérapeutique. Cette méthode s'adresse donc aux lésions de zone 1. L'exposition de la phalangette contre indique le recours à cette méthode, et il ne saurait être question de raccourcir largement le squelette d'un doigt déjà mutilé pour rendre cette cicatrisation dirigée possible. Comme pour toute plaie évoluant spontanément, sous l'effet d'un pansement adéquat (pro inflammatoire), un bourgeonnement à partir du sous-sol, suivi d'une contraction de la plaie et d'une épithélialisation à partir des berges vont survenir successivement.

L'évolution spontanée de cette perte de substance pulpaire aboutit ainsi à une migration progressive de la zone cicatricielle en direction distale vers le bord libre de l'ongle. Cet « escamotage » progressif de la cicatrice n'est pas le moindre bénéfice de cette méthode.

La prise en charge initiale de ces pertes de substance vouées à la cicatrisation dirigée comporte un temps de parage et de lavage local. L'alternance de pansements pro-inflammatoires propices au bourgeonnement et de pansements anti-inflammatoires stoppant le bourgeonnement et autorisant l'épithélialisation permet la cicatrisation en 3 à 4 semaines. Ainsi menée, la cicatrisation dirigée obtient des résultats remarquables tant sur le plan esthétique que fonctionnel.

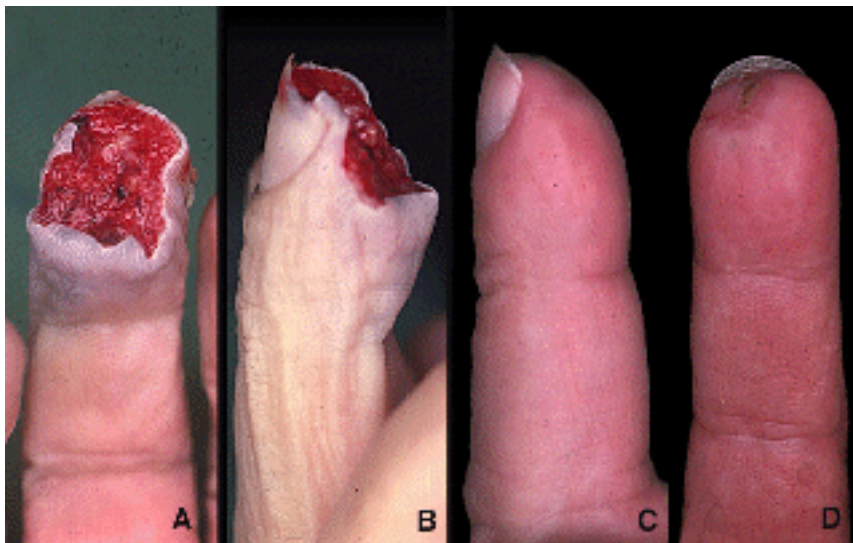


Figure 12 : cicatrisation dirigée

A et B : aspect initial

C et D : résultat à 7 semaines

2. Greffes de peau

Tous les types de greffe cutanée ont été proposés pour traiter les pertes de substances digitales distales. Quelle que soit la nature du tissu greffé, les inconvénients sont nombreux. Ces méthodes restent très peu utilisées en pratique courante.

a) Greffes de peau mince

Peu exigeantes quant à la nature de leur sous-sol, elles « prennent » facilement mais cumulent des inconvénients mécaniques et sensoriels.

Mécaniques car minces, et adhérents aux plans sous-jacents, elles ne répondent à aucun critère du cahier des charges de la reconstruction pulpaire (épaisseur, malléabilité).

Récupération sensitive de qualité médiocre.

Cette méthode de reconstruction doit être évitée.

b) Greffes de peau totale

Sur le plan mécanique, ces greffes ne se rétractent pas et offrent un revêtement stable et de bonne qualité, sans toutefois satisfaire aux critères de malléabilité et d'épaisseur de la pulpe.

La récupération sensitive y est supérieure à celle obtenue par les greffes de peau minces, sans atteindre les performances de discrimination des lambeaux sensibles[22].

En résumé, la place des greffes de peau dans la reconstruction pulpaire est restreinte, limitée par leurs inconvénients mécaniques et sensitifs. Il ne reste plus que 2 indications exceptionnelles :

- « pansement-greffe » d'attente avant une reconstruction complexe par transfert microchirurgical ;
- amputation en sifflet palmaire de la zone 1 lorsque des exigences professionnelles imposent un délai de cicatrisation court.

3. Régularisation

Elle consiste en un raccourcissement du squelette afin d'autoriser la fermeture du moignon par suture simple. Elle entraîne une diminution de la longueur osseuse résiduelle avec un risque d'ongle en griffe non négligeable. Elle garde une indication lorsque seuls persistent quelques millimètres de la base de P3 d'un doigt long. On peut alors tirer parti d'un raccourcissement qu'autorise une régularisation en tête de P2 pour obtenir d'emblée un moignon sensible et bien étoffé.

Une telle règle ne s'applique pas toujours au niveau du pouce. Chez des patients jeunes, lorsque la base de P3 est encore présente avec ses insertions intactes du fléchisseur et de l'extenseur, il est préférable d'envisager une reconstruction par transfert d'orteil. L'atout fonctionnel d'une articulation intacte est alors considérable.

4. Lambeaux pour perte de substance pulpaire des doigts longs

Il existe différents types de lambeaux permettant la couverture des pertes de substances distales des doigts : lambeaux péninsulaires, en îlots vasculaires ou neurovasculaires, à pédicule proximal ou distal, vascularisé a contrario.

a) Lambeau d'Atasoy

La première description d'un lambeau triangulaire destiné aux pertes de substances pulpaire est celle de Tranquilli-Leali en 1935[8]. Ce lambeau ne fut popularisé que 35 ans plus tard par Atasoy[23].

Le lambeau est dessiné en forme de triangle avec un sommet proximal. Le premier temps de l'intervention consiste en un clivage entre le lambeau et la 3^{ème} phalange au niveau de sa face palmaire. Puis un effondrement des cloisons fibreuses longitudinales après incision cutanée. Et enfin une fixation de ce lambeau après avancement de celui-ci avec fixation à l'aide d'une aiguille trans-osseuse.

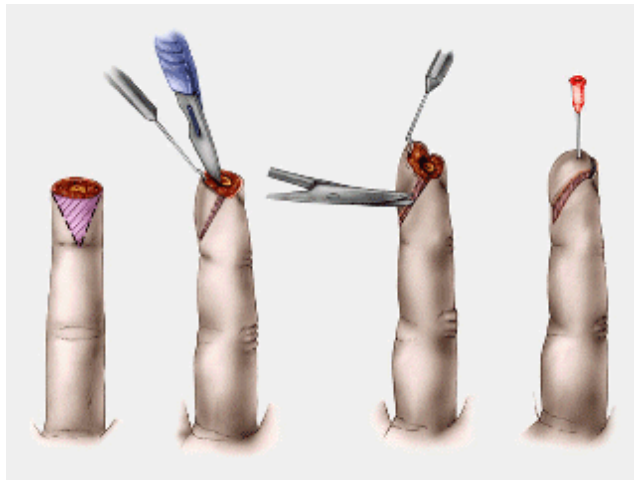
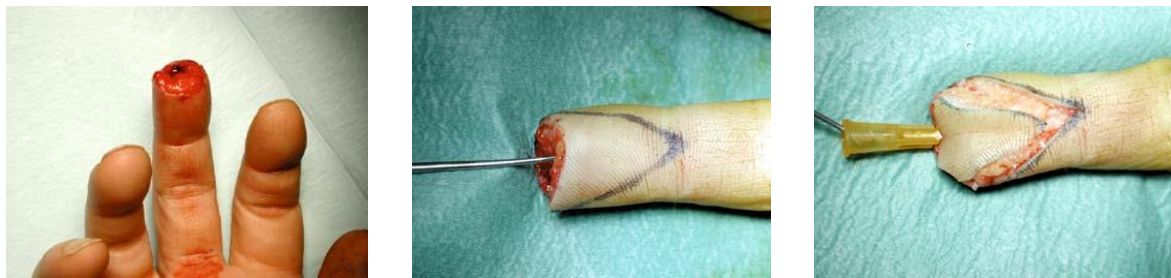

Figure 13 : lambeau d'Atasoy

- A : dessin du lambeau
- B : clivage de la face profonde
- C : effondrement des cloisons fibreuses
- D : fixation de l'avancement par une aiguille trans-osseuse

A B C D

Figure 14 : Lambeau d'Atasoy, cas 1



A B C

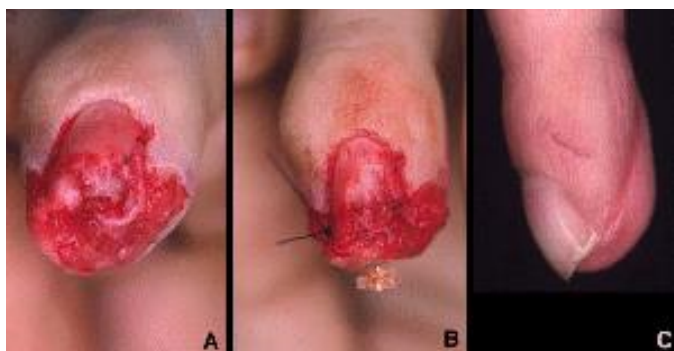


Figure 15 : lambeau d'Atasoy, cas 2

A B C

Certains points méritent d'être explicités :

- ↳ Le lambeau pivote sur une charnière de tissu sous-cutané pulpaire. L'apport vasculaire s'effectue à partir de l'arcade pulpaire par des branches pulpaire ascendantes.
- ↳ Pour obtenir l'avancement, la face profonde du lambeau doit être totalement libérée du périoste de la phalangette sous-jacente. C'est au bistouri qu'on effectue cette libération en s'attachant à rester en profondeur au contact osseux de manière à éviter toute blessure de l'arcade pulpaire, elle-même profondément située.
- ↳ Latéralement et au niveau de la pointe du lambeau, le bistouri doit sectionner les travées fibreuses qui restreignent la mobilité de l'îlot cutané. La différence est bien perçue sous le bistouri entre les travées fibreuses rigides et les éléments vasculo-nerveux.
- ↳ L'avancement est pérennisé par une aiguille intradermique transfixant le lambeau et fichée dans la phalangette. Aucune suture des berges du lambeau en « V-Y » n'est souhaitable. Elle risquerait de compromettre la vascularisation de l'îlot par effet de strangulation, et elle ne réduit pas le délai de cicatrisation. De la même façon, il n'est pas souhaitable de suturer le bord distal du lambeau au bord libre de l'ongle au risque de favoriser une ébauche de repousse en griffe, déjà induite par le raccourcissement squelettique.

L'avancement est de l'ordre de 5 mm. Ses principaux avantages sont sa simplicité et sa fiabilité. Ses inconvénients sont la faiblesse de son avancement et les troubles cicatriciels fréquents sur la zone donneuse.

b) lambeau de Kutler

Sur le même principe que le lambeau d'Atasoy, Kutler décrit en 1947 l'adossement de 2 lambeaux latéraux sur la ligne médiane[24].

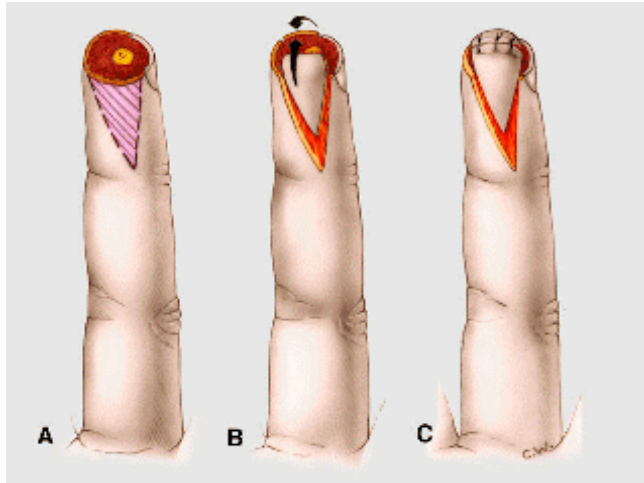
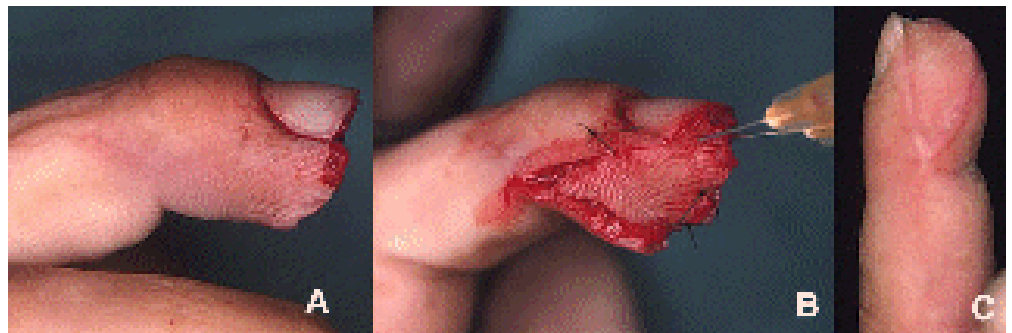


Figure 16 : lambeau de Kutler

A : tracé du lambeau
B : avancement pulpaire sur une charnière du tissu sous-cutané pulpaire
C : adossement des 2 lambeaux sur la ligne médiale

Figure 17 : Lambeau de Kutler, résultat à 3 semaines



Il n'est indiqué que lors des amputations à biseau palmaire court des doigts longs.

Son avancement est de l'ordre de 5 mm.

Ses principaux avantages sont sa simplicité et sa fiabilité. Ses inconvénients sont la faiblesse de son avancement et les troubles cicatriciels fréquents sur la zone donneuse.

c) lambeau de Hueston

Décrit par cet auteur en 1966, c'est un lambeau quadrangulaire d'avancement-rotation délimité par une incision en [25].

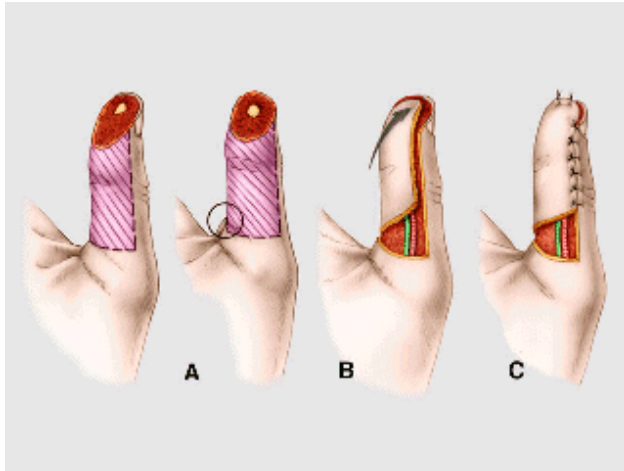


Figure 18 : lambeau de Hueston

A : tracé du lambeau
B : réalisation d'un « back-cut »
C : avancement-rotation, le premier pédicule rencontré est « abandonné » en profondeur
D : fixation de l'avancement

La branche verticale du L est à l'union des peaux palmaires et dorsales, la branche horizontale située dans un pli de flexion. La dissection abandonne en profondeur le premier pédicule rencontré (celui qui se situe du côté opposé à la charnière), mais inclut le second pédicule dans la charnière du lambeau.

La mobilisation résulte à la fois d'un avancement et d'une rotation. Le « gain » ainsi obtenu est supérieur à celui des petits lambeaux distaux précédents. Son inconvénient majeur tient au fait que la dissection sacrifie tous les rameaux nerveux issus du premier pédicule collatéral rencontré (côté opposé à la hampe). Ainsi l'angle du lambeau qui avance le plus, celui qui assure la couverture proprement dite du défaut pulpaire est aussi celui qui est le moins sensible. Il est donc crucial lors de la dissection du lambeau de privilégier l'hémipulpe dominante sur le plan sensitif.

Du fait de ces inconvénients sensitifs, ce lambeau est peu recommandé dans la pratique courante où il est concurrencé par les lambeaux en îlots pulpaire.

Son avancement est de l'ordre de 5 à 7 mm. Ses avantages sont sa simplicité et sa fiabilité. Ses inconvénients sont son avancement limité par un seul côté, une sensibilité médiocre et l'importance du décollement.

d) Lambeau de Venkataswami et Subramanian (VKS)

Décrit par les auteurs en 1980, c'est un lambeau réservé aux amputations distales à biseau oblique[26].

Son dessin est triangulaire. Par l'incision verticale, il est procédé à la dissection monobloc du pédicule jusqu'à l'isoler totalement. L'incision oblique qui barre la face palmaire du doigt est utilisée pour effondrer les septas fibreux qui amarrent le tissu palmaire à la gaine des fléchisseurs sous-jacents. L'avancement du lambeau sera asymétrique, plus importante du côté vertical et par conséquent propice à la couverture de ces amputations à biseau oblique.

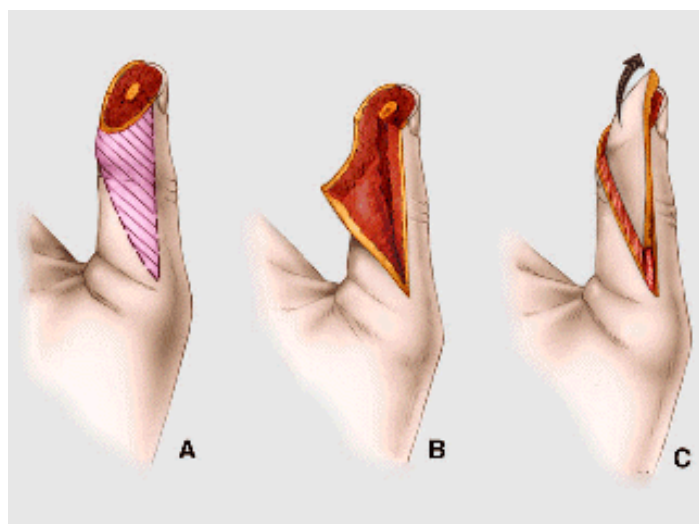


Figure 19 : lambeau de Venkataswami et Subramanian

A : tracé du lambeau
B : dissection de la face profonde
C : avancement après effondrement des septas fibreux sur le côté « oblique » du lambeau

Son avancement peut aller jusqu'à 15 mm. Son principal avantage est l'importance de la couverture qu'il offre. Les inconvénients majeurs de ce lambeau sont la raideur IPP et les cicatrices dystrophiques, hypersensibles et rétractiles.

e) Lambeau en îlot unipédiculé homodactyle (LIUH)

L'idée de transposer un îlot pulpaire sensible sur son pédicule vasculo-nerveux débute avec Littler et Tubiana mais ces auteurs utilisent ces îlots pulpaire sensibles dans leur forme hétérodactyle[27][28].

Ce n'est que 20 ans plus tard que sont faites les premières descriptions de lambeau pulpaire en îlot homodactyle. Le choix du pédicule dépend de la topographie du défaut pulpaire mais aussi de considérations anatomiques et fonctionnelles. Ainsi Brunelli conseille de privilégier comme site donneur le côté cubital de l'index et du médus et radial du 4^{ème} et du 5^{ème} doigt [29]. Ce faisant, l'hémipulpe dominante du doigt est laissée intacte et l'on évite de se trouver confronté à des variations anatomiques susceptibles d'être rencontrées au niveau de la collatérale radiale de l'index et cubitale du 5^{ème} doigt.

Le tracé du lambeau est fonction du défaut à couvrir. On opte généralement pour un tracé rectangulaire simple. L'incision pour disséquer le pédicule doit résolument être médio-latérale. L'îlot cutané est libéré en profondeur de la gaine du fléchisseur. Lors de la section du côté médial du lambeau, il convient de réaliser l'hémostase minutieuse de l'arcade artérielle pulpaire. La dissection du pédicule s'effectue pas à pas en conservant l'ambiance graisseuse péripédiculaire qui participera au retour veineux. Cette dissection peut être menée en proximal jusqu'au niveau commissural (en prenant soin de ménager la branche à destinée dorsale issue du nerf collatéral palmaire). L'hémostase doit être soignée avec coagulation élective de tous les rameaux vasculaires issus de l'artère collatérale.

L'avancement obtenu résulte à la fois de l'effet de dissection pédiculaire et de la mise en flexion des interphalangiennes.

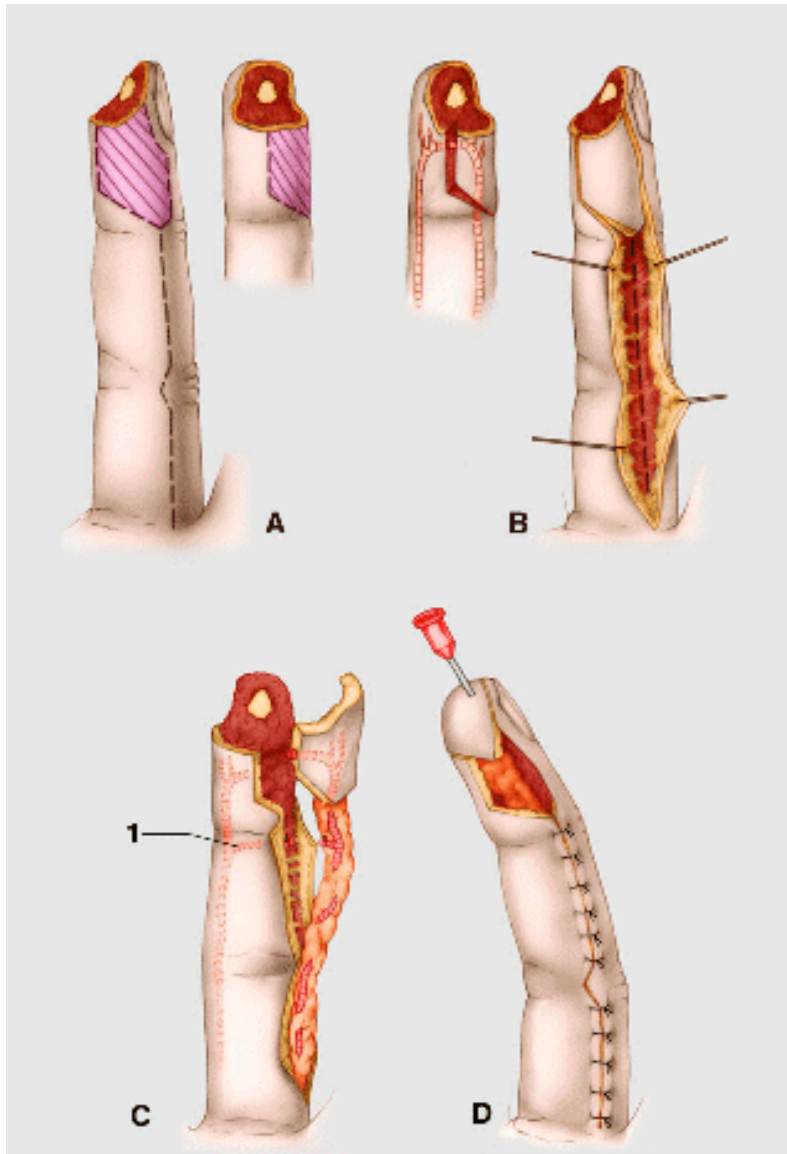


Figure 20 : lambeau pulpaire en îlot homodactyle

A : tracé du lambeau
B : abord pédiculaire

C : isolement en îlot
D : avancement avec médialisation du pédicule

Le site donneur peut être greffé en utilisant une peau d'épaisseur subtotale prélevée sur l'éminence hypothénar. Un système d'attelle limitant l'extension pour une durée de 10 jours peut être utilisée.

Il nécessite la réalisation préalable d'un test d'Allen digital.

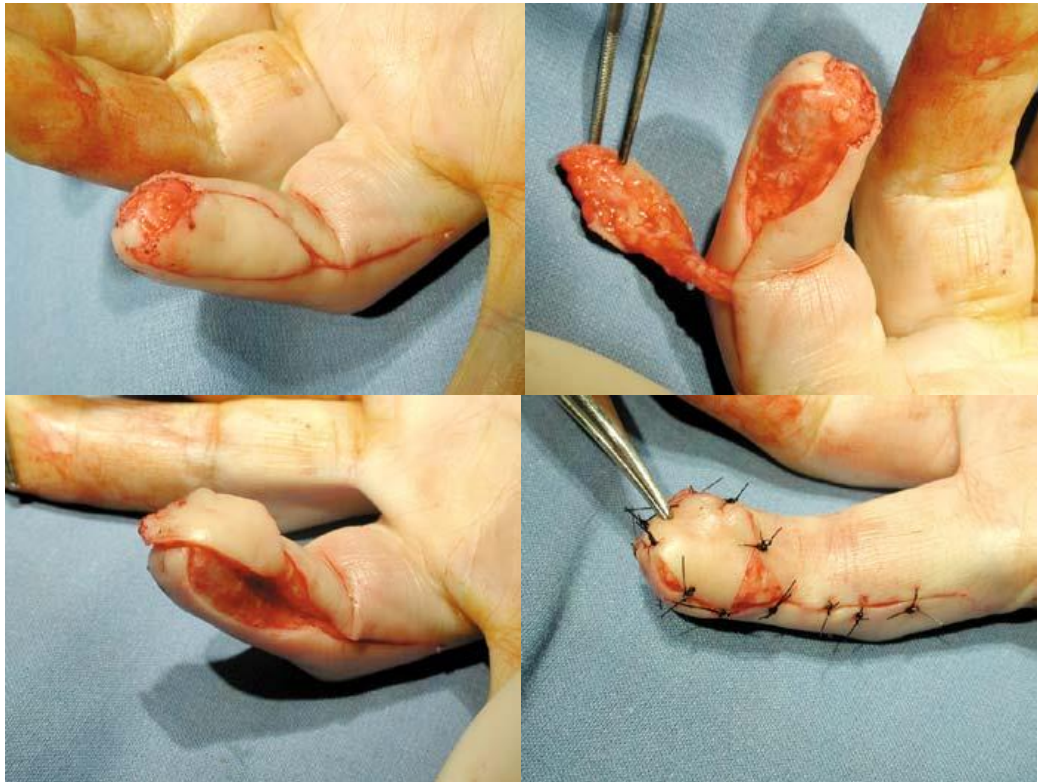

Figure 21 : lambeau pulpaire homodactyle en îlot, cas 1

Son avancement peut aller jusqu'à 15 mm. Ses principaux avantages sont l'importance de la couverture apportée et la qualité du matelassage. Ses inconvénients sont la difficulté technique, la raideur séquellaire et l'hypersensibilité au froid.

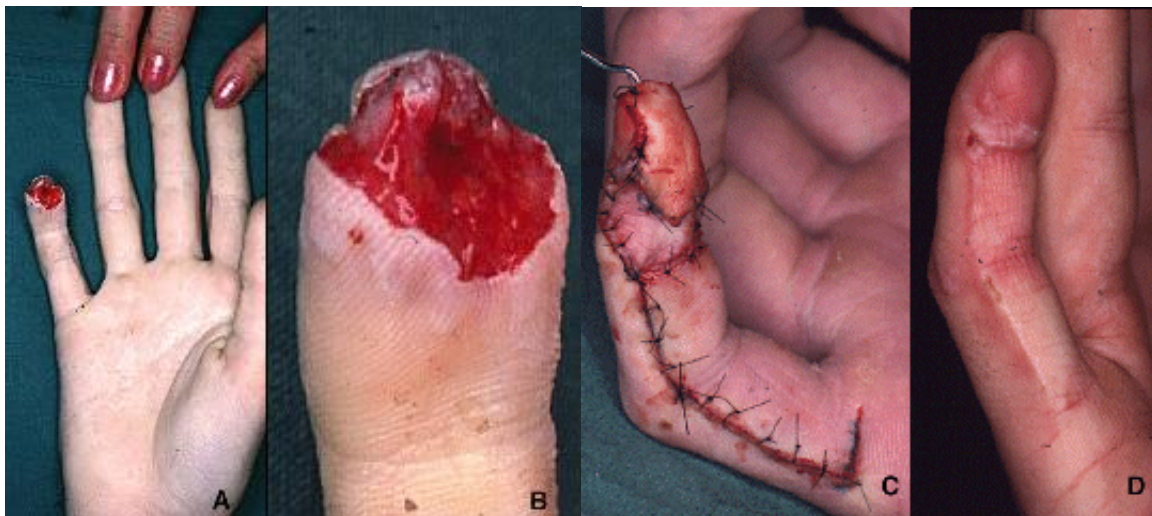


Figure 22 : lambeau pulpaire homodactyle en îlot, cas 2

f) Plastie d'échange pulpaire

Ce lambeau est une variante de l'îlot pulpaire homodactyle. En cas de perte de substance concernant une hémipulpe dominante d'un doigt long, il peut être envisagé de translater l'hémipulpe mineure adjacente sous la forme d'un îlot sensible.

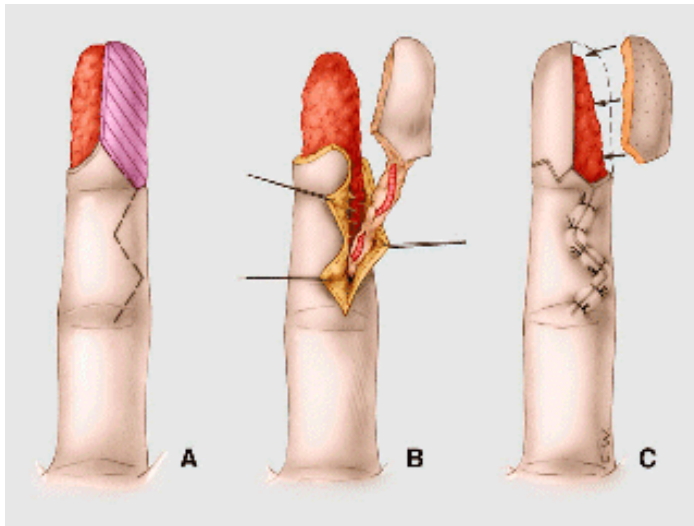


Figure 23 : plastie pulpaire d'échange

- A : dessin du lambeau
- B : dissection de l'îlot
- C : greffe de peau totale du site donneur

Dans la mesure où il s'agit d'une translation et non plus d'un avancement, une dissection pédiculaire limitée suffit. Le site donneur est greffé en utilisant une greffe de peau totale.

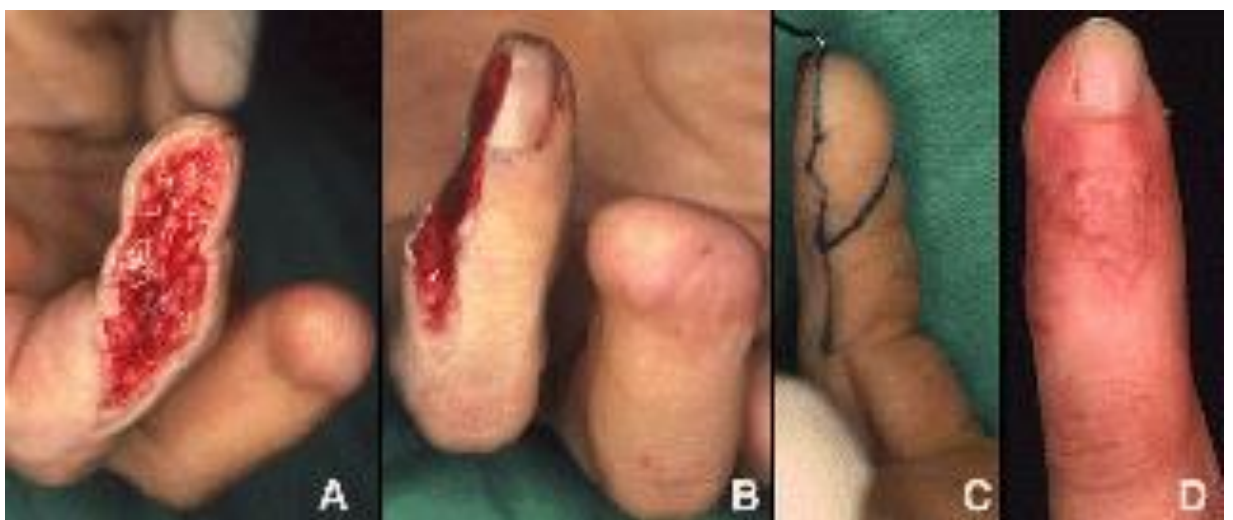

Figure 24 : plastie pulpaire d'échange

g) Lambeau digital palmaire homodactyle en îlot « a contrario »
(LDGHIC)

Les deux artères collatérales palmaires sont unies entre elles par 3 arcades anastomotiques constantes. Ce sont ces arcades anastomotiques qui permettent à l'une des deux artères d'assurer à elle seule la survie de l'ensemble du doigt. L'utilisation de ces arcades anastomotiques pour la réalisation de lambeaux cutanés en îlot a contrario a été proposée soit sous forme non sensible, soit sous forme « resensibilisée ». Les indications de ce type de lambeau sont représentées par les pertes de substance pulpaire étendues, symétriques (ne ménageant pas l'intégrité d'une des deux hémipulpes), dépassant les capacités d'avancement d'un lambeau à pédicule direct[30].

Pour une perte de substance pulpaire, le lambeau est taillé sur la face palmaire de la première phalange. Il est soulevé en le clivant de la gaine des fléchisseurs. Une incision médiolatérale proximale autorise la dissection du nerf collatéral sous-jacent. Après avoir repéré au niveau du défaut pulpaire la longueur nécessaire de nerf collatéral, celui-ci est sectionné dans la paume, laissant un moignon de nerf collatéral environné de tissu graisseux palmaire et donc théoriquement à l'abri des névromes. L'artère collatérale palmaire est elle-même sectionnée entre 2 ligatures au niveau du bord proximal de l'îlot cutané.

La dissection se poursuit alors de proximal en distal individualisant le pédicule. Comme dans tout îlot digital, cette dissection passe au large des éléments pédiculaires, de manière à ménager le tissu graisseux péripédiculaire, support du retour veineux. Cette dissection s'arrête avant d'atteindre le col de la deuxième phalange afin d'être sûr de ménager l'arcade anastomotique qui va alimenter le lambeau à contre-courant. L'arc de rotation obtenu suffit alors pour amener le lambeau au niveau du site receveur. La « resensibilisation » est permise par suture microchirurgicale entre l'extrémité distale du nerf collatéral sain controlatéral et le nerf du lambeau. Le site donneur est greffé en peau totale.

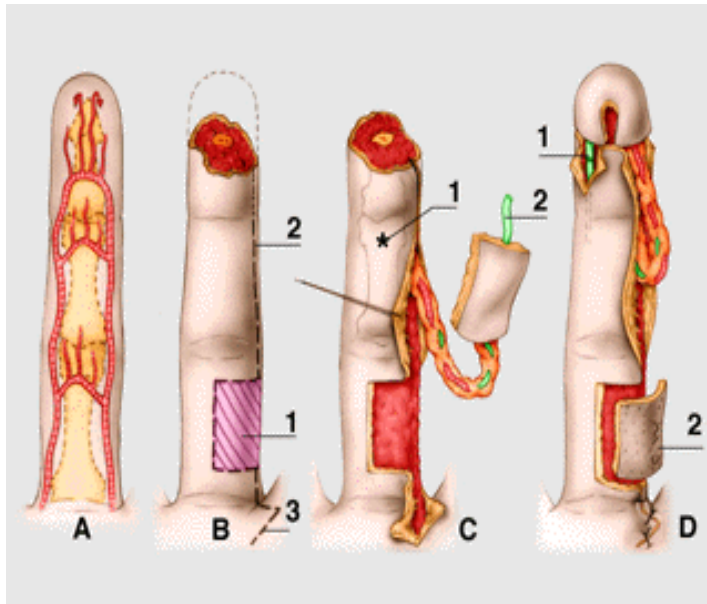


Figure 25 : lambeau en îlot a contrario resensibilisé

- A : disposition des arcades anastomotiques
 B : tracé du lambeau
 1 : îlot cutané
 2 : incision médio-latérale
 3 : incision palmaire (dissection nerf)
 C : isolement de l'îlot cutané
 1 : point limite de rotation
 2 : nerf collatéral palmaire
 D : agencement du lambeau
 1 : rebranchement du nerf collatéral
 2 : greffe de peau

Son principal avantage réside dans le fait que le lambeau peut reconstruire un scalpe pulpaire complet. Ses inconvénients sont la sensibilité aléatoire (soumise aux aléas de la neurographie), le sacrifice d'un axe artériel et sa difficulté technique.

Plus récemment, une modification a été proposée, visant à éviter ce sacrifice du nerf collatéral palmaire. Hirase propose en 1992 de reporter le prélèvement cutané à la face dorsale de la phalange moyenne et de resensibiliser le lambeau en utilisant la branche sensitive à destinée dorsale du nerf collatéral palmaire, ce dernier étant préservé lors de la dissection[31].

Dans les îlots cutanés a contrario non sensibles, le nerf est abandonné « in situ » et seule l'artère et son ambiance graisseuse est incluse dans le pédicule. Il existerait une possible neurotisation locale permettant de récupérer une sensibilité intéressante principalement chez l'enfant[32].

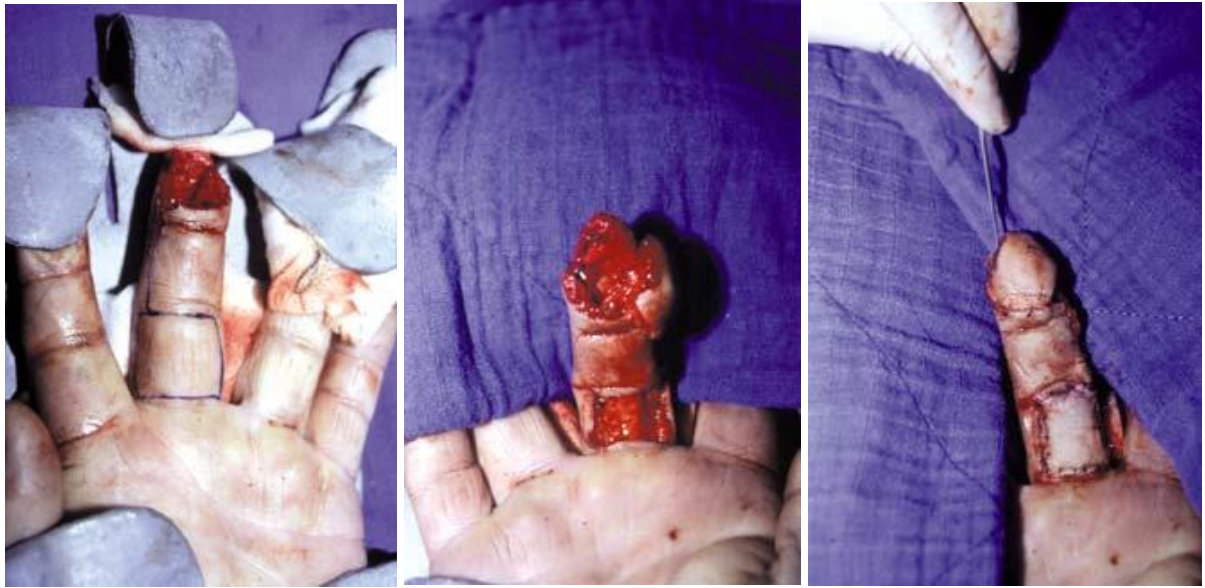

Figure 26 : lambeau en îlot a contrario, cas 1

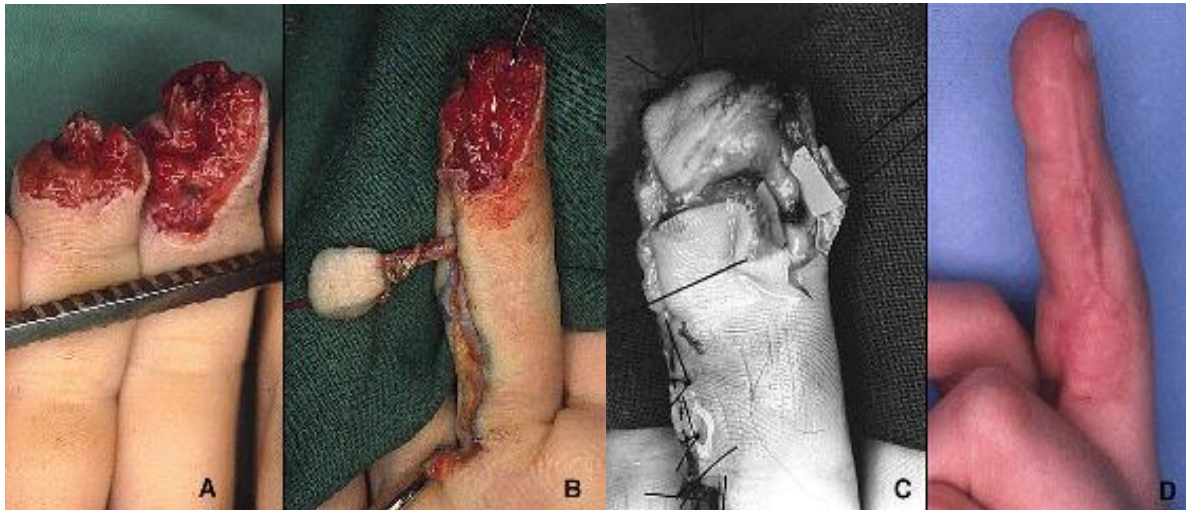


Figure 27 : lambeau en îlot a contrario, cas 2

h) Lambeau thénarien

Il s'agit d'un lambeau en 2 temps. Le lambeau est dessiné sur l'éminence thénar en prenant comme limite radiale le pli de flexion MP du pouce et est centré sur la zone où vient naturellement s'appliquer la pulpe avulsée du 2^{ème} ou du 3^{ème} doigt. Il peut être utilisé à pédicule cutané proximal ou distal, ce dernier ayant notre préférence. Le lambeau est fixé aux berges de la perte de substance pulpaire par points séparés, le doigt en flexion afin de permettre le contact.

Il sera libéré lors d'une 2^{ème} intervention au bout de 12 jours environ, des soins quotidiens étant faits pendant l'intervalle. Le lambeau se resensibilisera ensuite progressivement par la périphérie.

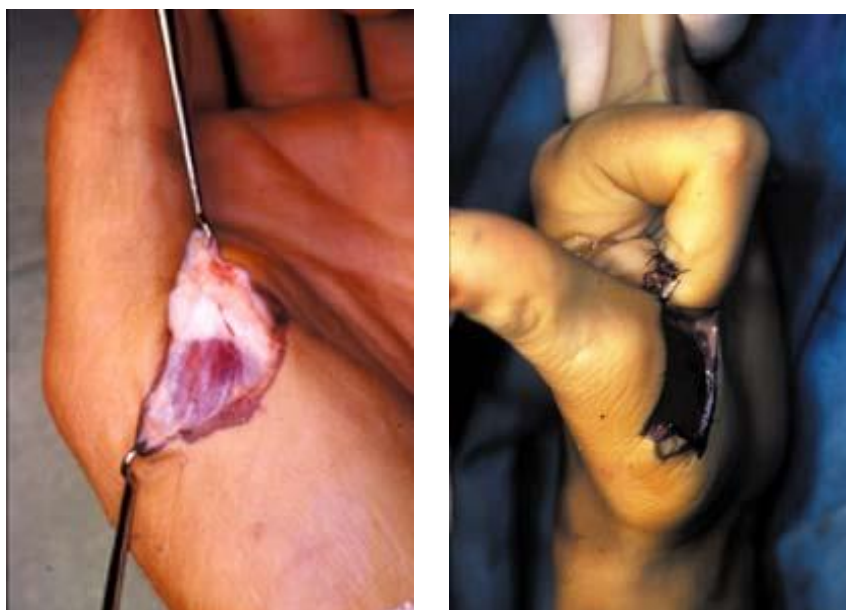

Figure 28 : lambeau thenarien à pédicule distal

Ses avantages sont sa simplicité et sa fiabilité. Ses inconvénients sont une couverture limitée, des soins cicatriciels compliqués et la nécessité d'une deuxième intervention avec une possible raideur séquellaire

5. Réimplantation

Elle représente la technique de référence dans les amputations distales de doigt pour ses qualités esthétiques et fonctionnelles. Les amputations en zone 2 et 3 de Foucher conservant l'interligne articulaire présentent dans la littérature des mobilités satisfaisantes. Sur le plan sensitif, la distance est courte à franchir entre le front de suture nerveuse et les terminaux sensitifs. Chez l'enfant il est même possible d'espérer, en l'absence de toute suture nerveuse, un certain degré de neurotisation sensitive du fragment replanté aboutissant à une vraie discrimination.

Enfin, sur le plan esthétique, le doigt blessé a à gagner de la replantation qui restaure la longueur et conserve l'ongle.

a) Technique chirurgicale

Pour ces amputations très distales, la préparation des extrémités de manière séparées sous microscope est nécessaire. Il faut repérer sous fort grossissement l'artère centrale de pulpe. Cette artère peut être repérée par un fil de 11/0 ancré sur l'adventice. Après un simple parage cutané et un raccourcissement osseux minime, le fragment distal est alors ostéosynthésé par une ou deux broches de Kirschner de calibre 10/10 pour la broche axiale et 8/10 pour la broche oblique antirotation. Il faut éviter autant que possible la mise en place d'une broche d'arthrorise.

Nous utilisons l'exposition longitudinale médio-pulpaire plutôt que l'incision en « Z » décrite par Tsu Min Tsai[33] car nous utilisons d'emblée la méthode simple du saignement dirigé pour assurer le retour veineux en post opératoire. L'exposition et le temps de suture microchirurgical nécessitent la mise en place de fils de traction noués sur la peau pour pérenniser la rétraction des berges cutanées.

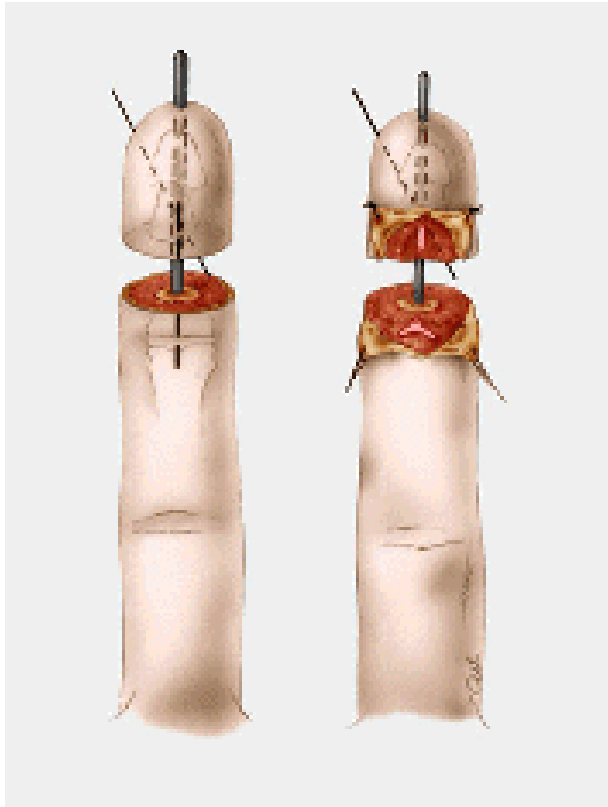


Figure 29 : abord médio pulpaire

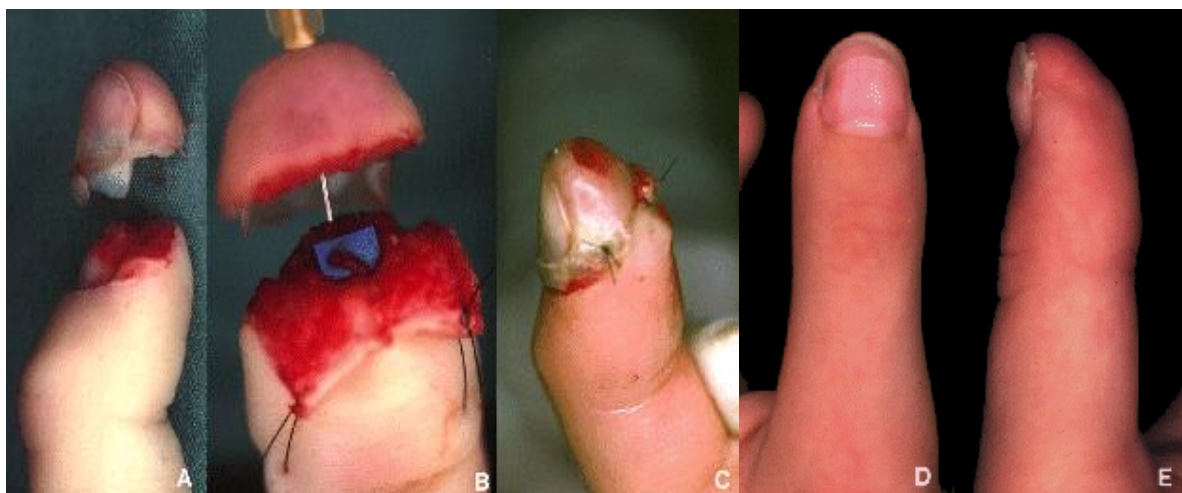

Figure 30 : replantation distale

La réparation artérielle est la première étape de ce temps microchirurgical. Suivant le niveau d'amputation, elle concernera l'une des deux artères collatérales ou une des branches de division de l'arcade pulpaire. Lorsque l'amputation siège au-delà de l'arcade, l'anastomose portera sur l'artère centrale de la pulpe ou l'une, quelconque, des branches de division de l'arcade pulpaire. S'il existe une perte de substance, il est possible de détourner l'arcade pulpaire après l'avoir ligaturée à une de ses extrémités, obtenant ainsi un effet d'allongement sur le vaisseau proximal.

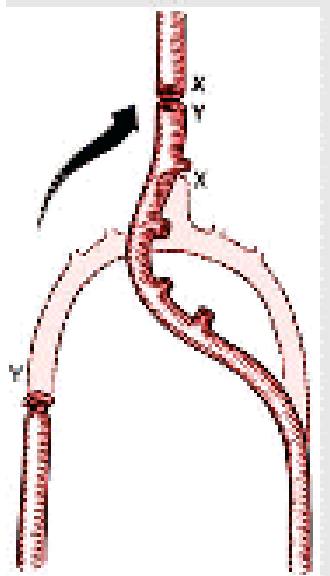


Figure 31 : détournement de l'arcade pulpaire pour combler une perte de substance artérielle distale

S'il persiste un manque de longueur artériel, on peut être amené à utiliser un greffon veineux.

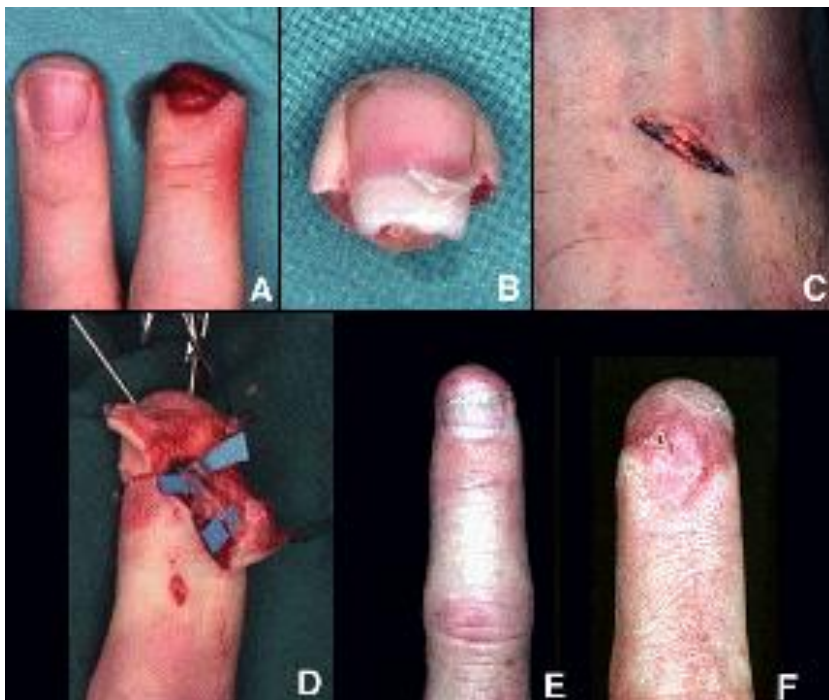

Figure 32 : replantation distale avec utilisation d'un greffon veineux pour pontage

Pour ce qui est de la réparation nerveuse, la difficulté est liée au fait que chacun des deux nerfs collatéraux a déjà subi sa trifurcation terminale. Il est rare qu'une anastomose nerveuse distincte puisse être réalisée sur toutes les branches de division distale mais un certain degré de neurotisation directe de l'extrémité replantée est probablement pour une part dans la qualité des résultats sensitifs obtenus.

En fin d'intervention, on effectue la résection tangentielle d'un couvercle pulpaire pour le saignement dirigé. La suture cutanée doit éliminer tous les « espaces morts » entre les 2 extrémités digitales. En effet, la constitution d'un caillot dans cet espace, s'interposant entre les 2 extrémités digitales, serait un obstacle à l'établissement des néoconnexions veineuses.

b) Suivi post-opératoire

La surveillance est d'abord horaire puis s'espacera au fur et à mesure. Le saignement dirigé de l'extrémité replantée va pouvoir suppléer l'absence de retour veineux pendant les 7 à 10 jours nécessaires à l'établissement de nouvelles connexions veineuses. Il est entretenu pendant 7 à 10 jours par l'application de compresses imbibées d'une solution diluée d'héparine. Lorsque ce saignement dirigé ne suffit pas et que l'extrémité replantée présente des signes d'engorgement veineux, l'usage de sangsues peut être indiqué[34].

6. Le « reposition flap »

Cette technique développée par Robert et al.[35] concerne les amputations pulpaire avec fragment disponible mais non réimplantable.

Au niveau du fragment distal, la tablette unguéale est avulsée et conservée dans du sérum physiologique. Un parage du lit unguéal économe et une excision complète de tous les tissus cutanés et sous cutanés sont ensuite réalisés pour ne conserver que le segment osseux sur lequel le lit unguéal reste inséré. Aucun geste ne doit aboutir à la désolidarisation du complexe os-lit unguéal. Le segment osseux est également paré à la pince gouge pour obtenir un os saignant, ostéosynthésé au segment digital par une broche centromédullaire 10/10 et une broche anti-rotation.

La couverture osseuse est ensuite réalisée par un lambeau local pédiculé, bi-pédiculé ou en îlot homo ou hétéro-digital.

Cette technique a l'avantage de ne pas être limitée par le niveau d'amputation et de permettre une reconstruction ad integrum du segment digital. Mais elle nécessite la présence du fragment distal ainsi qu'un deuxième temps chirurgical pour l'ablation des broches. Elle expose de plus au risque de non consolidation osseuse.

III. MATERIEL ET METHODES

A. ETUDE CLINIQUE

Nous avons conduit une étude rétrospective dans 2 grands centres français spécialisés dans la prise en charge des urgences de la main : l'Hôpital Européen Georges Pompidou et l'Hôpital Privé de l'Ouest Parisien. Entre janvier 2016 et décembre 2017, 55 lambeaux bipédiculés palmaires ont été réalisés.

Les critères d'inclusions étaient :

- ↳ réalisation d'un lambeau pour une amputation en zone 2, 3 ou 4 d'Allen ;
- ↳ un suivi post opératoire de 6 mois minimum.

Les critères d'exclusions étaient :

- ↳ les atteintes du pouce ;
- ↳ les antécédents médicaux susceptibles de nuire à la sensibilité distale (diabète, chimiothérapie, alcoolisme sévère...);
- ↳ âge inférieur à 12 ans, à cause de la subjectivité de l'examen clinique.

B. DONNEES COLLECTEES.

Sur les 55 patients, 42 dossiers furent inclus. Les patients furent ensuite revus en consultation par un intervenant extérieur au geste chirurgical durant l'été 2018.

1. Données épidémiologiques

Afin de caractériser la population, différentes données furent recueillies :

- ✓ le sexe ;
- ✓ l'âge ;
- ✓ le coté dominant ;
- ✓ le statut tabagique ;
- ✓ les antécédents médicaux.

2. Données lésionnelles

Afin de caractériser l'accident, différentes données furent recueillies :

- ✓ le mécanisme lésionnel ;
- ✓ le doigt lésé ;
- ✓ la présence de fracture à la radio préopératoire ;
- ✓ la présence de lésions associées ;
- ✓ le temps entre l'accident et la chirurgie.

3. Critères de jugement

Les critères de jugement étaient esthétiques, sensitifs et fonctionnels.

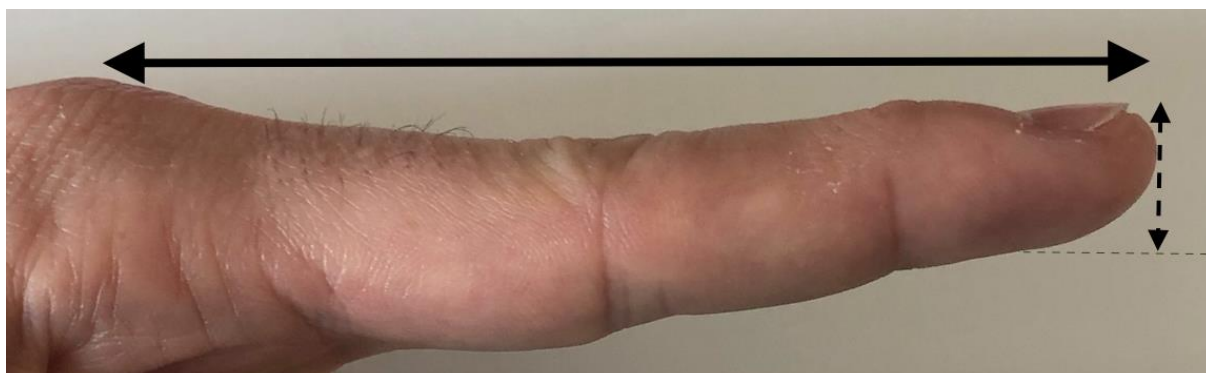Un index global de satisfaction des patients a été mesuré avec une échelle analogique allant de 0 à 10.

a. Critères esthétiques

Le critère de jugement esthétique principal était l'aspect de l'ongle, qui pouvait être : absent, court, déformé en griffe ou normal. La longueur du doigt atteint et l'épaisseur de sa pulpe étaient aussi mesurées et comparées au doigt sain controlatéral à l'aide d'un pied à coulisse. Le point de mesure était situé à la moitié de la tablette unguéale. La longueur était mesurée du sommet de l'articulation métacarpo-phalangienne jusqu'au bout du doigt, comme montré sur la figure 33.

Une note globale esthétique était donnée par le patient sur 10, à l'aide d'une Echelle Visuelle Analogique.

Figure 33 : Mesure de la longueur du doigt et de l'épaisseur de la pulpe.



b. Critères sensitifs

Le critère de jugement sensitif était la sensibilité de la pulpe du doigt opéré mesurée selon le test de Weber (figure 34) et rapportée selon la classification du « Nerve committee of the British Medical Research Council » (NCBMRC) (figure 35). Cette mesure était comparée au doigt controlatéral.

L'hyperesthésie et la sensibilité au froid étaient aussi recherchées.



Figure 34 : test de Weber

| Grade | Recovery of sensibility | s2PD (mm) |
|-----------------|---|-----------|
| S0 | No recovery of sensibility in the autonomous zone of the nerve | |
| S1 | Recovery of deep cutaneous pain sensibility within the autonomous zone of the nerve | |
| S1 ⁺ | Recovery of superficial pain sensibility | |
| S2 | Recovery of superficial pain and some touch sensibility | |
| S2 ⁺ | As in S2, but with overresponse | |
| S3 | Recovery of pain and touch sensibility with > 15 disappearance of overresponse | |
| S3 ⁺ | As S3, but localization of the stimulus is good 7–15 and there is imperfect recovery of 2PD | |
| S4 | Complete recovery | 2–6 |

Figure 35 : évaluation de la sensibilité

c. Critères fonctionnels

Les critères de jugement fonctionnels étaient la mesure de la TAM (Total Active Motion), le score au Quick-DASH (Annexe 1) et la durée de l'arrêt de travail.

Un score global composite fut calculé selon le tableau 1. Il comprend 4 principaux critères. Le premier est la note attribuée aux résultats par le patient selon un point de vue esthétique : une note à 10 rapporte 2 points, entre 9 et 8, 1 point et inférieur à 8, aucun point n'était rapporté. Le deuxième critère était la sensibilité selon le NCBMRC : 2 point étaient attribués pour une sensibilité cotée à S4, 1 point pour S3+ ou S3, aucun point si la sensibilité était inférieure. 1 point était attribué si aucun impact socio-professionnel n'était présent, aucun point à l'inverse. Le dernier critère était le niveau de satisfaction évalué selon une échelle EVA : une note de 10 rapportait 2 points, 1 point pour une note entre 8 et 9, pas de point si le niveau de satisfaction était évalué comme inférieur ou égal à 7. Les résultats étaient considérés « Excellent » si la note était supérieure ou égale à 7 points, « Bien » entre 6 et 5 points, « Passable » entre 3 et 4 points et « Mauvais » en dessous de 2 points.

| <u>Critère</u> | <u>Niveau</u> | <u>Note</u> |
|------------------------|---------------|-------------|
| Esthétique | 10 | 2 |
| | 9-8 | 1 |
| | <8 | 0 |
| Sensitif | S4 | 2 |
| | S3+, S3 | 1 |
| | <S3 | 0 |
| Impact Professionnel | no | 1 |
| | Yes | 0 |
| Niveau de satisfaction | 10 | 2 |
| | 9-8 | 1 |
| | <8 | 0 |

C. TECHNIQUE OPERATOIRE

L'opération était réalisée en ambulatoire. La procédure a été réalisée sous garrot, anesthésie axillaire.

Après le débridement de la plaie, l'indication d'un lambeau était confirmée. La limite proximale de l'incision cutanée passait par l'extrémité la plus distale du pli de flexion IPP, rejoignant la jonction peau palmaire peau dorsale pour s'étendre vers le bout distal du doigt. Le lambeau était levé de distal vers proximal par dissection au-dessus du plan de canal digital. Latéralement, les ligaments de Cleland et de Grayson étaient ouverts, puis les deux pédicules étaient identifiés. Un crochet de Gillis placé sur l'os de la dernière phalange agissait comme contre appui pendant cette étape de la dissection. Au milieu de la deuxième phalange, une attention particulière devait être portée à la perforante palmo-dorsale vascularisant la peau dorsale qui traverse la ligne d'incision et doit être préservée (figure 36).

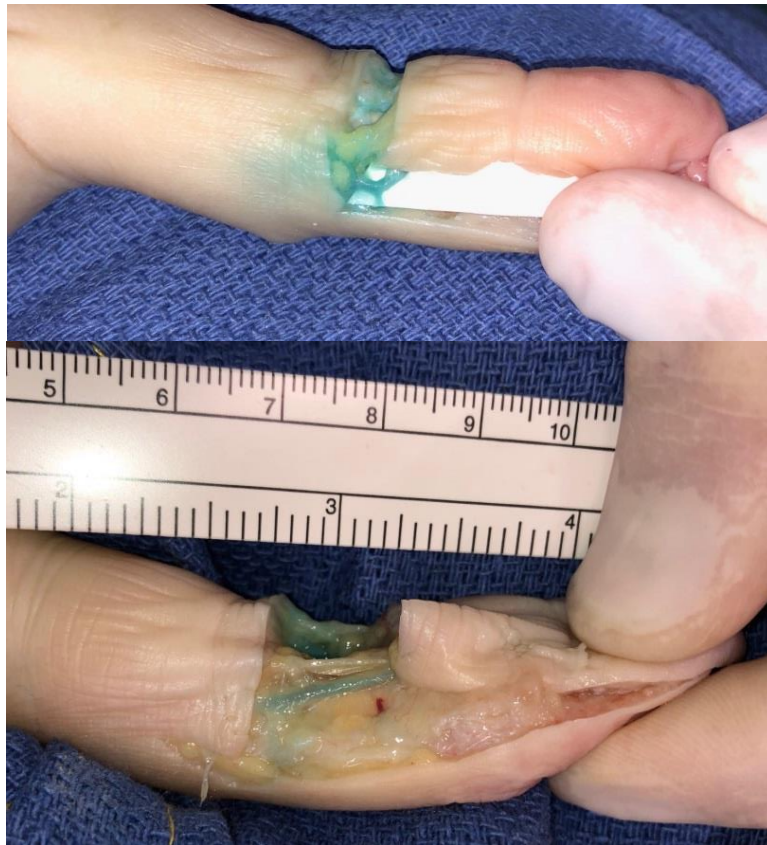


Figure 36 : cadavérique injecté au bleu de méthylène et gélatine montrant :

- les incisions cutanées
- l'artère perforante
- l'avancée du lambeau

La dissection se termine lorsque les dernières fibres sont coupées et que le lambeau ne tient plus que par ses 2 pédicules et les deux artères perforantes palmo-dorsales.

Pour restaurer le galbe de la pulpe, deux triangles peuvent être réséqués de chaque côté du bout du lambeau, dit « artifice de Delpit ».

Pour restaurer un ongle suffisamment long et esthétique, le bord libre distal de l'éponychium peut être réséqué, comme décrit par Wang et al. [36]. Pour ce faire, une pince type « Mosquito » était glissée sous le bord libre du repli unguéal afin d'estimer la réserve de longueur d'ongle disponible. Pour être précis, nous ouvrons longitudinalement la racine de l'ongle le long du bord proximal, puis nous effectuons une excision transversale de l'éponychium pour exposer partiellement la racine de l'ongle.

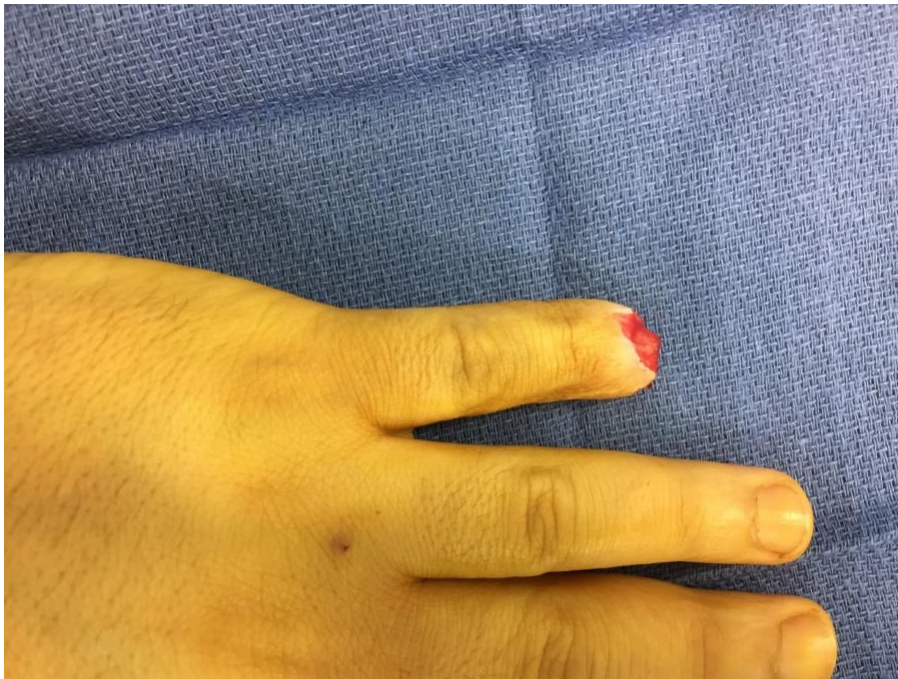

Figure 37 :
amputation zone 3
avec section >50% du
lit de l'ongle

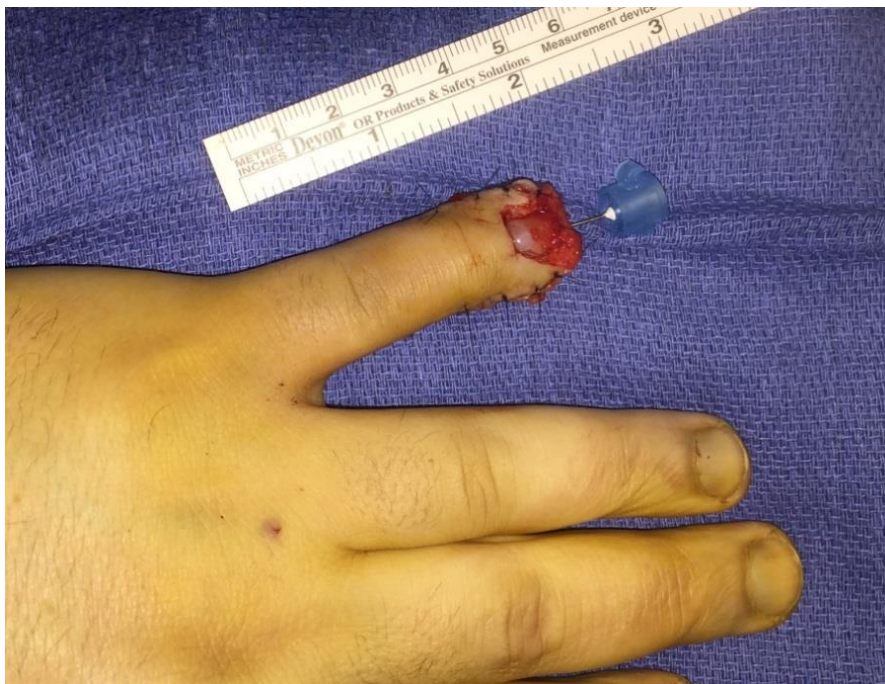

Figure 38 :
reconstruction
unguëale selon Wang
per opératoire

Si nécessaire, une petite résection osseuse a été réalisée pour assurer un bon équilibre entre l'os, l'ongle et la peau.

Le lambeau a été fixé par suture non résorbable et une aiguille dermique dans la troisième phalange, retirée à quinze jours.

Le site donneur est mis à la cicatrisation dirigée par pansement, changé tous les jours la première semaine puis tous les 2 jours.

Les patients ont été vus en consultation au cours de la première semaine postopératoire, à 15 jours pour retirer les points de suture, à 1 mois et à 6 mois postopératoires.

IV. RESULTATS LAMBEAU BIPEDICULE PALMAIRE

A. COMPLICATIONS

1. Complications immédiates

Nous rapportons un cas de sepsis post opératoire précoce chez un patient fumeur ayant nécessité une reprise au bloc opératoire à J+5. Le geste chirurgical a consisté en l'ablation des points cutanés, le soulèvement du lambeau avec prélèvements bactériologiques et lavage abondant. Un complément de résection osseuse de 2 mm de la troisième phalange fut aussi réalisé.

L'évolution a été favorable par la suite.

2. Complications tardives

Nous ne rapportons pas de complications tardives. Particulièrement, nous n'avons pas observé de nécrose du lambeau, ni de la face dorsale digitale. Aucun flesum.

B. RESULTATS

Sur 55 patients, 42 ont pu être examinés à minimum de 6 mois (moyenne 16,4 mois, extrêmes 6-30 mois). Quarante d'entre eux étaient des hommes. L'âge moyen était de 39,5 ans (extrêmes 12 à 83 ans) et 57,1 % étaient fumeurs. Aucun antécédent médical particulier n'a été rencontré, à l'exception de deux patients âgés : un sous anti-vitamine K et un sous Plavix après dilatation coronaire. La coté dominant a été blessé dans 20 cas.

Dans 54,7 % des cas, l'accident était lié au travail. Le mécanisme d'écrasement était impliqué dans 69 % des lésions et la section dans 26 % des cas.

Il convient de noter que 2 cas d'avulsion cutanée très distale ont été rapportés et que la replantation n'était pas réalisable.

La phalange distale était cassée dans 64,3 % des cas. La répartition des lésions selon les classifications d'Allen est illustrée à la figure suivante.

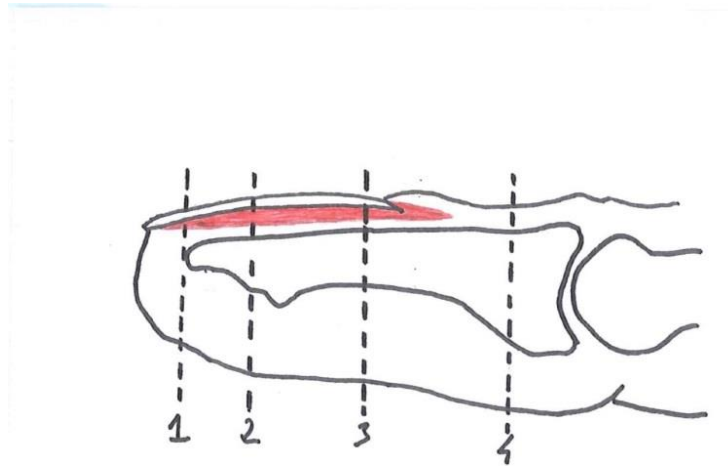


Figure 39 : répartition des cas selon la classification d'Allen

Stade 2 : 26 cas (61,9%)

Stade 3 : 14 cas (33,1%)

Stade 4 : 2 cas (5%)

L'index était atteint dans 31 % des cas, le médus dans 31 %, l'annulaire dans 26 % et le cinquième doigt dans 12 % des cas.

Cinq patients avaient des lésions associées. Dans tous les cas, il s'agissait de simples plaies d'autres doigts traitées simultanément.

Le délai entre l'accident et la chirurgie était toujours inférieur à 24 heures (moyenne 11 heures ; extrêmes de 4 à 24 heures).

L'intervention chirurgicale a été réalisée comme décrit ci-dessus dans la technique opératoire. Le temps opératoire moyen était de 27 minutes (extrêmes 20-45 minutes).

1. Résultats esthétiques

L'évaluation globale esthétique par le patient était très bonne avec une note moyenne de 8,2 / 10.

Nous ne rapportons aucune déformation en griffe, mais 19 % des ongles ont été jugés courts, comparés à l'autre côté. Deux ongles étaient absents, en raison d'amputation en zone IV d'Allen.

L'épaisseur de la pulpe et la longueur du doigt opéré ne différaient pas de celles du côté controlatéral, même si dans 22 cas, nous avons mesuré un raccourcissement osseux moyen de 2,9 mm (extrêmes 1 à 6 mm).

2. Résultats neurologiques

La sensibilité a été jugée excellente (S4) dans 40 cas et bonne (S3 +) dans 2 cas. La moyenne de Weber après 6 mois était de 3,8 millimètres (extrêmes 2-7).

Nous rapportons 28,6 % de sensibilité au froid et 2 cas d'hyperesthésie digitale distale, sans aucun signe clinique de névrome. Aucune hypersensibilité du site donneur n'a été observée.

3. Résultats fonctionnels

Nous ne signalons aucun cas de raideur digitale. Deux patients présentaient une limitation de l'extension inférieure à 10 ° de l'articulation inter-phalangienne proximale. Le TAM moyen était de 268,3° (extrêmes 250-275°). Le score Quick DASH montre un très bon résultat fonctionnel avec un score moyen à 2,21 / 100 (extrêmes 0-25).

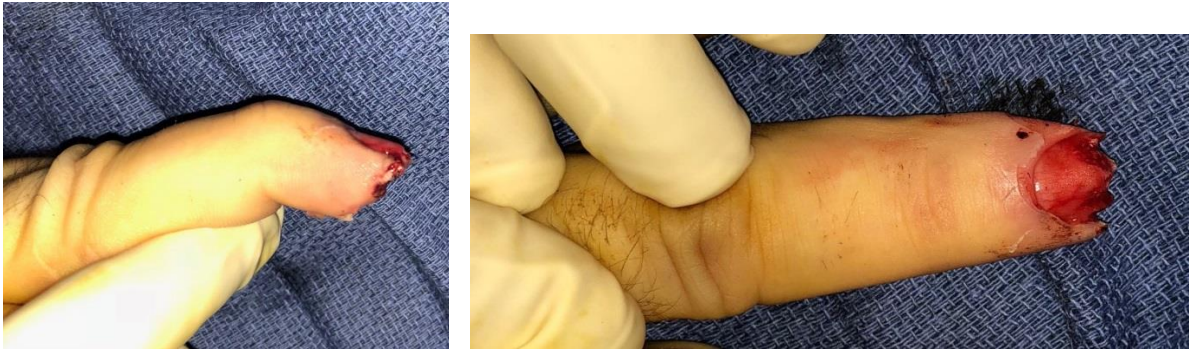Le temps moyen d'arrêt de travail était de 7,3 semaines (entre 0 et 12 semaines). Tous les patients ont repris leurs activités professionnelles et de loisirs antérieurs.

4. Résultats globaux

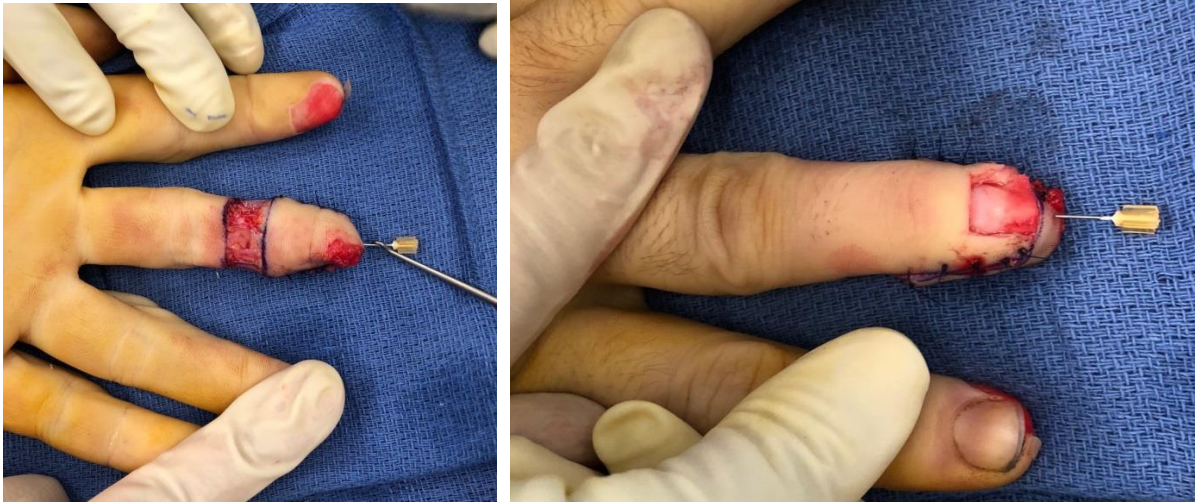
Enfin, sur une échelle de 0 à 10, l'indice de satisfaction global moyen était de 8,7 (intervalle de 5 à 10).

Les résultats ont été jugés excellents dans 15 cas, bons dans 23 cas et moyens dans 4 cas. Nous n'avons pas eu de mauvais résultats

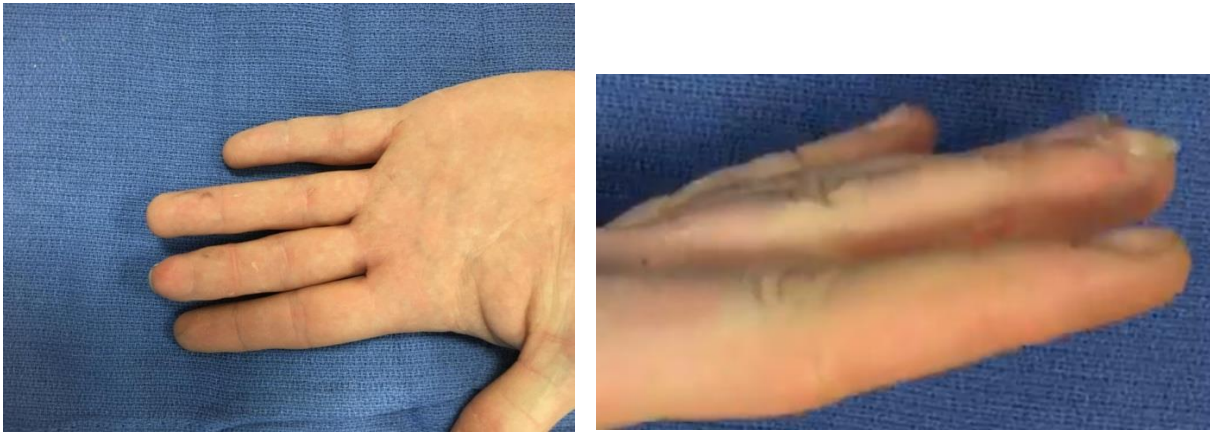Figure 40 : amputation stade 2 d'Allen



Vue pré opératoire

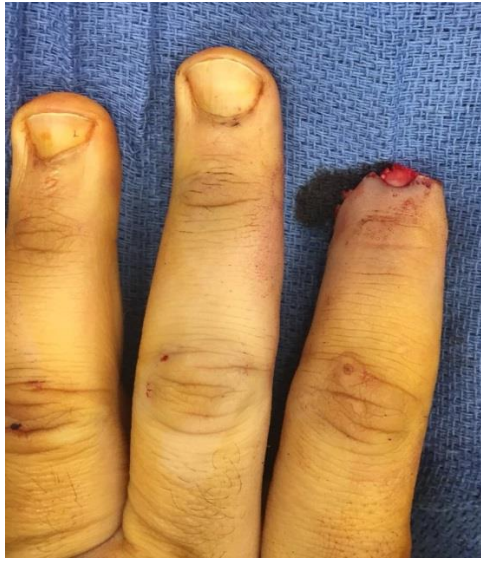

Vue post-opératoire immédiate

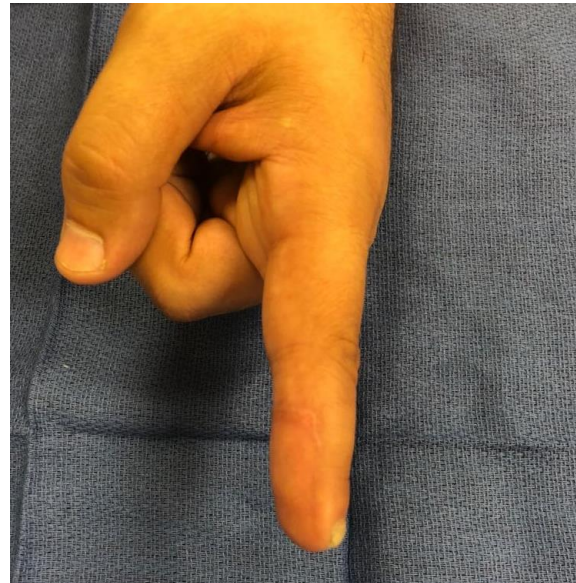
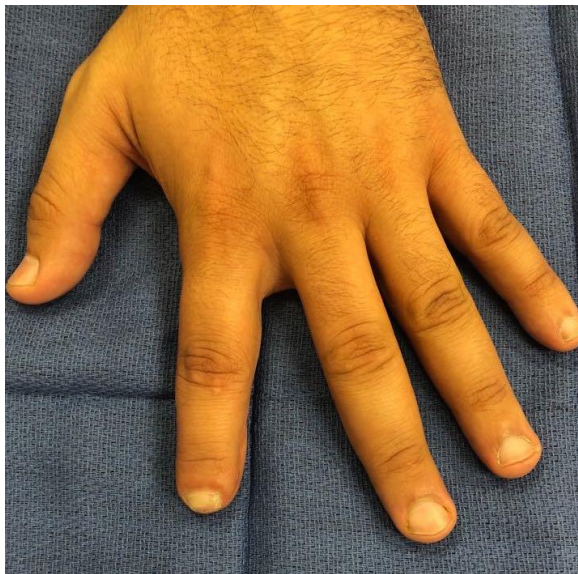
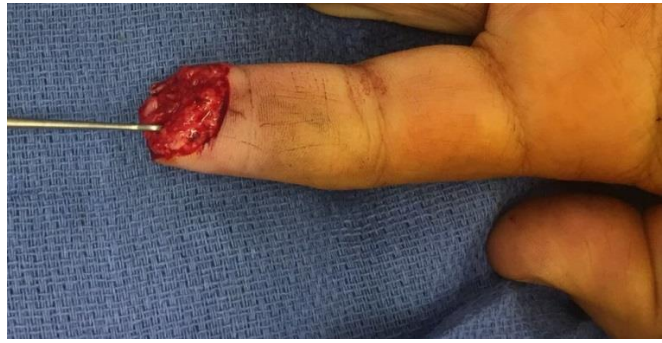
Résultats à un an.

Figure 41 : amputation en zone 3 d'Allen



Vue pré opératoire



Résultats à 13 mois post-opératoire.

V. DISCUSSION

Les traumatismes de la main sont souvent négligés à la fois par les patients et les médecins généralistes malgré le besoin d'une exploration spécialisée, comme le soulignent Amsallem et al. [37]. Cependant, les amputations de l'extrémité distale des doigts, de par leur caractère visuel impressionnant, sont plus fréquemment adressées et traitées dans un centre spécialisé et nécessitent toujours une exploration chirurgicale, au moins pour le débridement.

Réimplantation

La replantation en microchirurgie est considérée comme la meilleure option de traitement pour une amputation pulpaire lorsque cela est possible [38][11]. Malheureusement, cette option n'est pas toujours possible car le fragment distal est souvent absent [11] ou inexploitable dans les mécanismes d'avulsion ou d'écrasement qui sont malheureusement le plus souvent responsable de ce genre de lésion.

La cicatrisation dirigée

Selon la classification d'Allen pour les amputations pulpaire, il est préférable de traiter le stade I par un traitement conservateur. Le type de pansement, standard ou occlusif, ne semble pas avoir d'importance pour les résultats [3]. Il est intéressant de noter que Van den Berg et al. [39] ont observé que l'issue du traitement des lésions stade Allen II, III et IV était indépendante de l'option de traitement choisie. Cependant, un traitement par cicatrisation dirigée est associé dans 50 % des cas à des dystrophies unguéales séquellaires lorsque la plaie est plus proximale que le tiers distal de la matrice [40].

Des lambeaux

L'utilisation d'un lambeau de reconstruction pulpaire peut être une option nécessaire pour Allen II, III et IV [41][42][43]. De nombreux lambeaux ont été décrits. Le choix dépend de facteurs locaux comme l'étendue et la configuration de la perte de substance mais aussi de facteurs généraux comme le terrain du patient et sa compliance.

Les petites pertes de substance (inférieure à 5 mm) transversales ou à biseau dorsal peuvent relever d'un Lambeau d'Atasoy[23]. Si l'avancement doit être supérieur pour reconstruire une pulpe non dominante, le lambeau de Hueston peut être utilisé à condition que le pédicule du côté de la « charnière » soit sain.

Pour les blessures transversales ou à biseau palmaire, le lambeau de Kutler est facile à utiliser et donne de bons résultats sur les petites pertes de substance et donne une bonne sensibilité [6]. Mais dans notre expérience, ce lambeau expose souvent à des cicatrices pulpaire dystrophiques, douloureuses et gênantes.

Lorsque la perte de substance est plus importante, le lambeau de Venkataswami et Subramanien (VKS) est utile, mais risque de provoquer une raideur et une cicatrice atrophiée et douloureuse [43].

Lorsque davantage de tissus mous sont nécessaires, un lambeau thénarien peut être utilisé avec de bons résultats, mais avec ses complications bien connues : chirurgie en deux temps et raideur [44] associée à une sensibilité pauvre. Cette dernière remarque est à nuancer chez les enfants chez qui un phénomène de réinervation permet d'obtenir à terme une sensibilité proche de la normale.

Un lambeau en îlot homodactyle peut être utilisé avec de bons résultats esthétiques et fonctionnels pour de larges amputations pulpaire dans toutes les directions [45]. Également fiable, ce lambeau a besoin des 2 pédicules intacts et peut conduire à une raideur interphalangienne distale [45] et même interphalangienne proximale [46]. De plus, son avancée est moindre en cas de biseau palmaire important et sa dissection difficile.

Le lambeau en îlot homodactyle «a contrario» est aussi disponible pour les importantes pertes de substance pulpaire. Les deux inconvénients majeurs sont le sacrifice d'une artère digitale et la nécessité d'une suture nerveuse microchirurgicale.

Le lambeau en îlot dorsolatéral homodactyle décrit par Joshi [47] peut être utile en cas de disparition quasi complète de la pulpe sur un doigt n'étant pas un index, lorsque les capacités de couverture d'un lambeau en îlot traditionnel sont dépassées.

Lorsqu'une hémi-pulpe est entièrement amputée, se discute alors la plastie d'échange de pulpe.

Le lambeau veineux libre artérialisé rétrograde est une solution intéressante pour les défauts cutanés importants lorsqu'il n'y a pas de site donneur disponible [3]. Les principaux inconvénients sont la faible sensibilité et la nécessité d'une anastomose microchirurgicale.

Le lambeau de Tranquilli-Leali

Les lambeaux d'avancement palmaire bipédiculés sont fréquemment utilisés dans la reconstruction du pouce avec les lambeaux de Moberg [48] et de Moberg-O'Brien [7] depuis 1964. En 1967, Snow et al. [49] ont appliqué cette technique à l'index, au majeur et à l'annulaire avec de bons résultats. Cependant, en raison du risque de trouble de la vascularisation de la peau dorsale des doigts longs, leur utilisation dans ces doigts reste controversée [50] [10]. La bonne connaissance anatomique de la vascularisation de la face dorsale des doigts longs a permis des modifications du lambeau rendant sa réalisation plus sûre et sans compromettre les bons résultats. Endo et al. [18] ont montré que les artères dorsales apparaissent en deux points différents de chaque phalange et que la branche proximale de la région phalangienne proximale est la plus grande.

Par conséquent, Kojima et al. [51] ont identifié et préservé toutes ces branches. Aussi, Elliot et al. [9] ont montré de bons résultats en utilisant un lambeau neurovasculaire bipédiculé VY. Les différentes incisions cutanées sont illustrées ci-après.

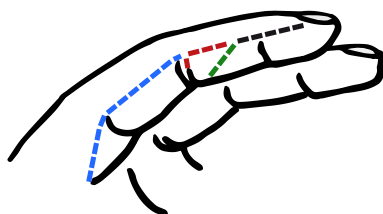


Figure 42 : Les différentes incisions cutanées du lambeau de Tranquilli-Leali.

Noir : incision habituelle de la peau.

Rouge : notre incision cutanée modifiée.

Vert : incision cutanée selon Elliot.

Bleu : incision cutanée selon Kojima.

Notre lambeau bipédiculé en ilot palmaire

Le lambeau neurovasculaire de cette étude inclut certaines de ces modifications mais aussi d'autres particularités : conservations de l'artère palmo-dorsale proximale, non fermeture du site donneur, résection de l'éponychium et régularisation osseuse.

Premièrement, alors que Kojiman [51] et al. respectent toutes les branches palmo-dorsales, nous ne conservons que l'artère proximale de la phalange moyenne. Le respect de cette artère, juste distale par rapport à l'articulation interphalangienne proximale est facilité par le port de loupe chirurgicale durant la dissection, mais ces dernières ne sont pas indispensables à un opérateur expérimenté. Cette modification permet une dissection plus rapide et plus facile et ne compromet pas la vascularisation de la peau dorsale.

Deuxièmement, nous n'utilisons pas l'avancement VY car nous pensons qu'il est responsable de la dystrophie cicatricielle et de l'hyperesthésie gênante rapportées par certains auteurs [46] [9]. De plus, nous ne favorisons pas la greffe de peau car celle-ci n'a jamais la qualité de la peau obtenue en cicatrisation dirigée. Par conséquent, nous confions la zone donneuse à la cicatrisation dirigée par pansement.

Dans notre modification, un soin particulier est apporté au traitement des lésions unguéales. Par conséquent, essayer de restaurer un ongle normal fait partie intégrante de la technique opératoire de notre lambeau Tranquilli-Leali modifié. C'est pourquoi nous avons intégré la technique de Wang et al [36] pour répondre au problème du raccourcissement des ongles lors de l'amputation au bout du doigt. Ils ont montré que sous l'éponychium, une réserve de 5 mm de lit d'ongle, et donc d'ongle, est disponible. Nous ne sommes pas en faveur du lambeau hyponychial de Backhach [52] pour l'allongement du lit de l'ongle en raison de la vascularisation précaire du lambeau [53], qui plus est, associé à notre lambeau qui sacrifie les perforantes les plus distales vascularisant la face dorsale du doigt.

Dans de nombreux cas (52,4 %), le doigt a été raccourci de 2,9 mm (plage 1-6 mm) sans impact sur les résultats globaux. Cela peut s'expliquer par le nombre élevé de blessures de stade III (35,7 %). Malgré les recommandations de respecter la longueur de l'os [3], nous n'avons pas hésité à raccourcir la phalange distale afin de gérer l'équilibre entre peau / os /

ongle. Associé à un volume du doigt restauré, un raccourcissement adapté de l'os semble empêcher la déformation de l'ongle et assurer de bons résultats esthétiques.

De bons résultats fonctionnels ont été obtenus avec un taux de satisfaction élevé et une reprise rapide du travail. L'amplitude complète des mouvements était toujours retrouvée, sauf dans 2 cas où un léger flessum de 10 ° persistait sans conséquence fonctionnel. La sensibilité était presque entièrement rétablie avec un Weber d'environ 3,8 mm, bien que 28,6 % de sensibilité au froid aient été rapportés. Elliot et al. [9] rapportent 13 % d'intolérance au froid alors que pour Loréa et al. [46] il est toujours présent. Cette différence extrême peut être expliquée par la fermeture VY de la zone donneuse et par la tension appliquée sur la peau pour la fermer.

Nous rapportons deux cas d'amputation de stade 4 ne laissant pas de lit d'ongle, mais la bonne épaisseur de la pulpe reconstruite a permis la conservation et la fonction de l'articulation interphalangienne distale.

Limites

Les limites de notre étude résident en son caractère rétrospectif, l'inclusion uniquement centrée sur les prises en charge d'amputation en urgence et l'exclusion de geste comme les couvertures d'amputation post échec de réimplantation. De même nous avons exclu les enfants âgés de moins de 12 ans à cause de la difficulté à obtenir un examen sensitif fiable chez les jeunes enfants. Malgré cela, nous utilisons très régulièrement ce lambeau chez cette population avec d'excellents résultats.

Indications

Plus que la simple réalisation d'un lambeau en particulier, c'est une prise en charge globale de la lésion qui doit passer au premier plan en restaurant le complexe de la phalange distale : l'os doit être recouvert d'une peau de bonne qualité et sensible mais l'ongle doit être esthétique, tout en autorisant au doigt une mobilisation précoce prévenant l'enraidissement.

Dans cette optique, l'utilisation de notre lambeau de Tranquilli-Leali modifié s'inscrit au premier plan. Il est indiqué pour les amputations en zone 2 ou 3, à biseau dorsal ou palmaire. Nous l'utilisons aussi sans hésitations pour les amputations obliques courtes latéralement, les résultats sont très satisfaisant au prix d'un raccourcissement du squelette osseux, recréant par résection latéralisée du lit de l'ongle et plastie de Wang un doigt esthétique avec un ongle droit et de longueur acceptable.

Son utilisation dans les amputations obliques longues est en balance avec les lambeaux en îlot unipédiculé homodigital ou les lambeaux en îlot rétrograde, car il impose un raccourcissement certain afin de redonner un ongle droit, mais il n'expose pas aux complications des autres lambeaux : raideur, sacrifice d'un pédicule et neuroraphie.

Dans le cas d'un scalp subtotal de pulpe, l'utilisation de notre lambeau impose un raccourcissement d'au moins de la moitié du lit de l'ongle qui de par l'importance de la lésion créée, mérite logiquement de laisser la place au lambeau a contrario, indiqué dans ces présentations cliniques.

Le tableau 2 récapitule les indications des différents lambeaux en fonction du type d'amputation dans les doigts longs.

Tableau 2 : Résumé des Indication des différents lambeaux en fonction du niveau et du type d'amputation.

| | Zone 2 | Zone 3 |
|---------------------------------|---|--|
| Transverse | Atasoy Kuttler | Ilot pulpaire unipediculé Ilot a contrario Thénarien Tranquilli-Leali modifié |
| Biseau palmaire | Kuttler Ilot pulpaire unipediculé Thénarien Tranquilli-Leali modifié | Ilot a contrario Thénarien Tranquilli-Leali modifié |
| Biseau dorsal | Ilot pulpaire unipediculé Thénarien Tranquilli-Leali modifié | Ilot pulpaire unipediculé Thénarien Tranquilli-Leali modifié |
| Oblique courte | VKS Tranquilli-Leali modifié | VKS Tranquilli-Leali modifié |
| Oblique longue | Ilot pulpaire unipediculé Ilot a contrario Tranquilli-Leali modifié | Ilot pulpaire unipediculé Ilot a contrario Tranquilli-Leali modifié |
| Scalpe palmaire de pulpe | Ilot dorsal Ilot a contrario | |

VI. CONCLUSION

La pulpe est un tissu hautement spécialisé impliqué dans les interactions sociales et professionnelles avec un rôle sensitif, fonctionnel et esthétique. Les amputations pulpaire sont parmi les lésions les plus fréquentes touchant la main. Leur traitement fait appel à toute la panoplie technique du chirurgien de la main.

Lorsqu'elle est nécessaire la reconstruction par lambeau doit satisfaire à un cahier des charges précis pour redonner sa fonction à l'extrémité digitale et restaurer, autant que faire se peut, la sensibilité, la fonction et l'aspect esthétique. La grande variété de solutions dont nous avons fait l'inventaire illustre la complexité de cette pathologie et l'absence de réponse idéale.

Face à ce problème, notre modèle de prise en charge globale des amputations pulpaire des doigts longs, appuyé sur notre lambeau de Tranquilli-Leali modifié, présente des atouts. Les résultats de notre série sont très bons et largement comparables à ceux des séries existantes. La sensibilité restaurée est proche de la normale. Les patients sont satisfaits du résultat esthétique final. La fonction du doigt est restaurée, ce qui permet un retour rapide à la vie active, diminuant les coûts liés à des arrêts de travail prolongés.

Le faible temps chirurgical et l'absence de complication montrent que nos modifications rendent ce lambeau simple, rapidité d'exécution et sûr ; le rendant accessible aux moins expérimentés des chirurgiens de la main. Enfin, le type d'amputation ne restreint que très peu son indication, ce qui en fait aujourd'hui le principal lambeau de reconstruction pulpaire que nous utilisons dans notre pratique quotidienne pour les amputations en zone 2 et 3 d'Allen, quel que soit le sens du biseau et pour les amputations obliques courtes.

Note lambeau bipédiculé en ilot palmaire, avec ses différents artifices, permet une prise en charge globale des amputations pulpaire des doigts longs avec d'excellents résultats en restaurant l'équilibre de la pulpe et la balance entre l'os, la peau et l'ongle.

VII. TABLE DES ILLUSTRATIONS

| | |
|--|----|
| Figure 1 : disposition des dermatoglyphes..... | 11 |
| Figure 2 : coupe transversale distale..... | 11 |
| Figure 3 : vascularisation pulpaire..... | 13 |
| Figure 4 : Homonculus sensitif de Penfield..... | 15 |
| Figure 5 : anatomie de l'ongle et du périonychieum..... | 17 |
| Figure 6 : vascularisation du complexe unguéal..... | 18 |
| Figure 7 : anatomie osseuse P3..... | 20 |
| Figure 8 : anatomie veineuse..... | 22 |
| Figure 9 : vascularisation artérielle dorsale..... | 23 |
| Figure 10 : détail de l'innervation sensitive de la main..... | 25 |
| Figure 11 : classifications d'Allen et Fassler..... | 27 |
| Figure 12 : cicatrisation dirigée..... | 29 |
| Figure 13 : lambeau d'Atasoy..... | 32 |
| Figure 14 : lambeau d'Atasoy, cas 1..... | 32 |
| Figure 15 : lambeau d'Atasoy, cas 2..... | 32 |
| Figure 16 : lambeau de Kutler..... | 34 |
| Figure 17 : lambeau de Kutler, résultat à 3 semaines..... | 34 |
| Figure 18 : Lambeau de Hueston..... | 35 |
| Figure 19 : lambeau de Venkataswami et Subramanian..... | 36 |
| Figure 20 : lambeau pulpaire en îlot homodactyle..... | 38 |
| Figure 21 : lambeau pulpaire homodactyle en îlot, cas 1..... | 39 |
| Figure 22 : lambeau pulpaire homodactyle en îlot, cas 2..... | 39 |
| Figure 23 : plastie pulpaire d'échange..... | 40 |
| Figure 24 : plastie pulpaire d'échange..... | 40 |
| Figure 25 : lambeau en îlot a contrario resensibilisé..... | 42 |
| Figure 26 : lambeau en îlot a contrario, cas 1..... | 43 |
| Figure 27 : lambeau en îlot a contrario, cas 2..... | 43 |
| Figure 28 : lambeau thenarien à pédicule distal..... | 44 |
| Figure 29 : abord médio pulpaire..... | 46 |
| Figure 30 : replantation distale..... | 46 |
| Figure 31 : détournement de l'arcade pulpaire pour combler une perte de substance artérielle distale..... | 47 |
| Figure 32 : replantation distale avec utilisation d'un greffon veineux pour pontage..... | 47 |
| Figure 33 : mesure de la longueur du doigt et de l'épaisseur de la pulpe..... | 52 |
| Figure 34 : test de Weber..... | 52 |
| Figure 35 : évaluation de la sensibilité..... | 53 |
| Figure 36 : cadavérique injecté au bleu de méthylène et gélatine montrant les incisions cutanées, l'artère perforante, l'avancée du lambeau..... | 55 |
| Figure 37 : amputation zone 3 avec section >50% du lit de l'ongle..... | 56 |
| Figure 38 : reconstruction unguéale selon Wang per opératoire..... | 56 |
| Figure 39 : répartition des cas selon la classification d'Allen..... | 59 |
| Figure 40 : amputation stade 2 d'Allen..... | 61 |
| Figure 41 : amputation en zone 3 d'Allen..... | 62 |
| Figure 42 : les différentes incisions cutanées du lambeau de Tranquilli-Leali..... | 65 |

VIII BIBLIOGRAPHIE

- [1] D. P. Clark, R. N. Scott, and I. W. Anderson, Hand problems in an accident and emergency department, *J. Hand Surg. Edinb. Scotl.*, vol. 10, no. 3, pp. 297–299, Oct. 1985.
- [2] FESUM, *Livre blanc - Etat des lieux des urgences de la main en france en 2018*.
- [3] T. Giesen, R. Adani, S. Carmes, C. Dumontier, D. Elliot, and M. Calcagni, IFSSH scientific committee on skin coverage: 2015 report, *Hand Surg. Rehabil.*, vol. 35, no. 5, pp. 307–319, 2016.
- [4] M. Quell, T. Neubauer, and M. Wagner, Treatment of fingertip defect injuries with a semi-occlusive dressing, *Handchir. Mikrochir. Plast. Chir. Organ Deutschsprachigen Arbeitsgemeinschaft Handchir. Organ Deutschsprachigen Arbeitsgemeinschaft Mikrochir. Peripher. Nerven Gefasse Organ V*, vol. 30, no. 1, pp. 24–29, Jan. 1998.
- [5] K. Guelmi, B. Barbato, D. Maladry, V. Mitz, and J. P. Lemerle, Reconstruction of digital pulp by pulp tissue transfer of the toe. Apropos of 15 cases, *Rev. Chir. Orthop. Reparatrice Appar. Mot.*, vol. 82, no. 5, pp. 446–452, 1996.
- [6] Dautel G., La couverture cutanée des petites pertes de substance digitales. In: Merle M, Dautel G. La main traumatique Tome 1, Masson 1992:75- 172.
- [7] B. O'Brien, Neurovascular island pedicle flaps for terminal amputations and digital scars, *Br. J. Plast. Surg.*, vol. 21, no. 3, pp. 258–261, Jul. 1968.
- [8] TRANQUILLI-LEALI, E., Ricostruzione dell'apice delle falangi ungueali ruediante autoplastica volare peduncolata per scorrimento. *Infort. Traum. Lavarò*, 1: 186-193.
- [9] D. Elliot, N. S. Moiemèn, and V. S. Jigjinni, The neurovascular Tranquilli-Leali flap, *J. Hand Surg. Edinb. Scotl.*, vol. 20, no. 6, pp. 815–823, Dec. 1995.
- [10] C. Nicoletis and D. Morel-Fatio, Unusual necrosis, *Ann. Chir. Plast.*, vol. 14, no. 1, pp. 56–59, 1969.



- [11] D. Elliot and N. W. Yii, Homodigital reconstruction of the digits-the perspective of one unit, *Handchir. Mikrochir. Plast. Chir. Organ Deutschsprachigen Arbeitsgemeinschaft Handchir. Organ Deutschsprachigen Arbeitsgemeinschaft Mikrochir. Peripher. Nerven Gefasse Organ V*, vol. 33, no. 1, pp. 7–19, Jan. 2001.
- [12] Allen J.M, Conservative management of finger tip injuries in adults, *The Hand*, vol. 12, no. 3, pp. 257–265, Oct. 1980.
- [13] Riordan DC., Functional anatomy of the hand and forearm., *Orthop Clin North Am.* 1974 Apr;5(2):199-203.
- [14] Smith D.O., Chikahoshi O., Chi Hiro K., Kiyotaka T., “Artery anatomy and tortuosity in the distal finger,” *J. Hand Surg.*, vol. 16, no. 2, pp. 297–302, Mar. 1991.
- [15] Smith D.O., Tajima N., Oura C., Toshimori K., Digital artery tortuosity and elasticity: a biomechanical study., *J Reconstr Microsurg.* 1991 Apr;7(2):105-8.
- [16] Dellon AL., The moving two-point discrimination test: clinical evaluation of the quickly adapting fiber/receptor system., *J Hand Surg Am* 1978 Sep35474-81.
- [17] Baden H.P., Regeneration of the nail., *Arch Dermatol* 1965 Jun91619-20.
- [18] T. Endo, T. Kojima, and Y. Hirase, Vascular anatomy of the finger dorsum and a new idea for coverage of the finger pulp defect that restores sensation,” *J. Hand Surg.*, vol. 17, no. 5, pp. 927–932, Sep. 1992.
- [19] B. Strauch and W. de Moura, Arterial system of the fingers, *J. Hand Surg.*, vol. 15, no. 1, pp. 148–154, Jan. 1990.
- [20] Hunter JM., Anatomy of flexor tendons-pulley, vincular, synovia, and vascular structures: The retinacular and sheath systems., *Kaplan EB Funct. Surg. Anat. Hand 2nd Ed Phila. Lippincott* 197565-92.
- [21] P.R. Fassler, Fingertip injuries: evaluation and treatment, *J Am Acad Orthop Surg* 4 1 1996 Pp 84-92.
- [22] Porter RW., Functional assessment of transplanted skin in volar defects of the digits. A comparison between free grafts and flaps., *J Bone Jt. Surg Am* 1968 Jul505955-63.

- [23] E. Atasoy, E. Ioakimidis, M. L. Kasdan, J. E. Kutz, and H. E. Kleinert, Reconstruction of the amputated finger tip with a triangular volar flap. A new surgical procedure, *J. Bone Joint Surg. Am.*, vol. 52, no. 5, pp. 921–926, Jul. 1970.
- [24] Kutler., A new method for fingertip amputation., *J Am Med Assoc* 1947 133 29-30.
- [25] Hueston J., Local flap repair of fingertip injuries., *Plast Reconstr Surg* 1966 Apr374349-50.
- [26] Venkataswami R, Subramanian N., Oblique triangular flap : a new method of repair for oblique amputations of the fingertip and thumb., *Plast Reconstr Surg* 1980 Aug 662296-300.
- [27] Littler JW., The neurovascular pedicle method of digital transposition for reconstruction of the thumb., *Plast Reconstr Surg* 1946 1953 Nov125303-19.
- [28] Tubiana R., Duparc J., Moreau C., Restoration of sensibility at the level of the hand by transfer of a heterodigital cutaneous transplant possessing its vasculo-nervous pedicle., *Rev Chir Orthop Reparatrice Appar Mot* 1960 Apr-Jun46163-78.
- [29] Brunelli, Lambeaux digitaux en îlots., *Monogr. GEM* 1990 132-138.
- [30] Kojima T, Tsuchida Y, Hirasé Y, Endo T., Reverse vascular pedicle digital island flap., *Br J Plast Surg* 1990 May433290-5.
- [31] Hirasé Y, Kojima T, Matsuura S., A versatile one-stage neurovascular flap for fingertip reconstruction: the dorsal middle phalangeal finger flap., *Plast Reconstr Surg* 1992 Dec9061009-15.
- [32] Corcella., Reconstruction des pertes de substances digitale distale chez l'enfant., *Thèse Grenoble* 1996.
- [33] Tsai T.M., McCabe S.J., Maki Y., A technique for replantation of the finger tip., *Microsurg* 1989 10 1-4.
- [34] Brody G.A., Maloney W.J., Hentz V.R., Digit replantation applying the leech *Hirudo medicinalis*., *Clin Orthop* 1989 245133-137.

- [35] N. Robert, Le 'reposition flap' : une alternative à la re-égularisation lors des amputations distales des doigts. Thèse pour le diplôme de Docteur en médecine, 2009.
- [36] L. Wang and S. Yuan, A simple and direct procedure for excision of peripheral skin above the nail root to enable nail lengthening after fingertip amputation, *J. Plast. Reconstr. Aesthetic Surg. JPRAS*, vol. 65, no. 9, pp. e265-266, Sep. 2012.
- [37] L. Amsallem *et al.*, Hand injury without any deficit: Is systematic surgical exploration justified ?, *Hand Surg. Rehabil.*, Sep. 2018.
- [38] G. Dautel and S. Barbary, Mini replants: fingertip replant distal to the IP or DIP joint, *J. Plast. Reconstr. Aesthetic Surg. JPRAS*, vol. 60, no. 7, pp. 811–815, 2007.
- [39] W. B. van den Berg, R. A. Vergeer, C. K. van der Sluis, H.-J. Ten Duis, and P. M. N. Werker, Comparison of three types of treatment modalities on the outcome of fingertip injuries, *J. Trauma Acute Care Surg.*, vol. 72, no. 6, pp. 1681–1687, Jun. 2012.
- [40] S. P. Chow and E. Ho, Open treatment of fingertip injuries in adults, *J. Hand Surg.*, vol. 7, no. 5, pp. 470–476, Sep. 1982.
- [41] M. Lanzetta and J. Y. St-Laurent, Pulp neurovascular island flap for finger amputation, *J. Hand Surg.*, vol. 21, no. 5, pp. 918–921, Sep. 1996.
- [42] Massart P, Foucher G., Résultats des lambeaux en îlot homodactyles unipédiculés. *Ann Chir Main* 1988;7:158–62.
- [43] C. Vasseur, R. Legré, P. Leps, and M. Schoofs, Qualitative retrospective study comparing 43 advanced-rotated flaps to 19 island type Venkataswami-Subramanian flaps, *Chir. Main*, vol. 19, no. 1, pp. 44–55, Feb. 2000.
- [44] C. P. Melone, R. W. Beasley, and J. H. Carstens, The thenar flap--An analysis of its use in 150 cases, *J. Hand Surg.*, vol. 7, no. 3, pp. 291–297, May 1982.
- [45] M. F. Hamdi, Advancement fingertip homodigital neurovascular island flaps of long fingers. About 32 cases, *Chir. Main*, vol. 30, no. 2, pp. 105–109, Apr. 2011.
- [46] P. Loréa, N. Chahidi, S. Marchesi, R. Ezzedine, F. Marin Braun, and M. Dury, Reconstruction of

fingertip defects with the neurovascular tranquillileali flap, *J. Hand Surg. Edinb. Scotl.*, vol. 31, no. 3, pp. 280–284, Jun. 2006.

[47] Joshi BB, A local dorsolateral island flap for restoration of sensation after avulsion injury of fingertip pulp., *Plast Reconstr Surg* 1974 Aug;54:175-82.

[48] E. Moberg, Aspects of sensation in reconstructive surgery of the upper extremity, *J. Bone Joint Surg. Am.*, vol. 46, pp. 817–825, Jun. 1964.

[49] J. W. Snow, The use of a volar flap for repair of fingertip amputations : a preliminary report, *Plast. Reconstr. Surg.*, vol. 40, no. 2, pp. 163–168, Aug. 1967.

[50] Shaw MH., Neurovascular island pedicled flaps for terminal digital scars-a hazard. *Br J Plast Surg* 1971; 24: 161-5.

[51] T. Kojima, Y. Kinoshita, Y. Hirase, T. Endo, and H. Hayashi, Extended palmar advancement flap with V-Y closure for finger injuries, *Br. J. Plast. Surg.*, vol. 47, no. 4, pp. 275–279, Jun. 1994.

[52] J. Bakhach, Eponychial flap, *Ann Chir Plast Esthet* 43 1998 Pp 259-263.

[53] R. Wofram-Gabel, H. Sick, Vascular networks of the periphery of the fingernail, *J Hand Surg Br* 20 1995 Pp 488-492.

IX ANNEXES

Annexe 1 : score de Quick DASH

1

Quick DASH

Veillez évaluer vos possibilités d'effectuer les activités suivantes au cours des 7 derniers jours en entourant le chiffre placé sous la réponse appropriée

| | | Aucune difficulté | Difficulté légère | Difficulté moyenne | Difficulté importante | Impossible |
|----|--|-------------------|-------------------|--------------------|-----------------------|------------|
| 1. | Dévisser un couvercle serré ou neuf | 1 | 2 | 3 | 4 | 5 |
| 2. | Effectuer des tâches ménagères lourdes (nettoyage des sols ou des murs) | 1 | 2 | 3 | 4 | 5 |
| 3. | Porter des sacs de provisions ou une mallette | 1 | 2 | 3 | 4 | 5 |
| 4. | Se laver le dos | 1 | 2 | 3 | 4 | 5 |
| 5. | Couper la nourriture avec un couteau | 1 | 2 | 3 | 4 | 5 |
| 6. | Activités de loisir nécessitant une certaine force ou avec des chocs au niveau de l'épaule du bras ou de la main. (bricolage, tennis, golf, etc..) | 1 | 2 | 3 | 4 | 5 |

Pas du tout Légèrement Moyennement Beaucoup Extrêmement

7. **Pendant les 7 derniers jours, à quel point votre épaule, votre bras ou votre main vous a-t-elle gêné dans vos relations avec votre famille, vos amis ou vos voisins ? (entourez une seule réponse)**

| | | Pas du tout limité | Légèrement limité | Moyennement limité | Très limité | Incapable |
|----|--|--------------------|-------------------|--------------------|-------------|-----------|
| 7. | | 1 | 2 | 3 | 4 | 5 |

8. **Avez-vous été limité dans votre travail ou une de vos activités quotidiennes habituelles en raison de problèmes à votre épaule, votre bras ou votre main?**

| | | 1 | 2 | 3 | 4 | 5 |
|----|--|---|---|---|---|---|
| 8. | | | | | | |

Veillez évaluer la sévérité des symptômes suivants **durant les 7 derniers jours**. (entourez une réponse sur chacune des lignes)

| | | Aucune | Légère | Moyenne | Importante | Extrême |
|-----|---|--------|--------|---------|------------|---------|
| 9. | Douleur de l'épaule, du bras ou de la main | 1 | 2 | 3 | 4 | 5 |
| 10. | Picotements ou fourmillements douloureux de l'épaule, du bras ou de la main | 1 | 2 | 3 | 4 | 5 |

Pas du tout perturbé Un peu perturbé Moyennement perturbé Très perturbé **Tellement perturbé que je ne peux pas dormir**

11. **Pendant les 7 derniers jours, votre sommeil a-t-il été perturbé par une douleur de votre épaule, de votre bras ou de votre main ? (entourez une seule réponse)**

| | | 1 | 2 | 3 | 4 | 5 |
|-----|--|---|---|---|---|---|
| 11. | | | | | | |

Le score QuickDASH n'est pas valable s'il y a plus d'une réponse manquante.

Calcul du score du QuickDASH = ([somme des n réponses] - 1) X 25, où n est égal au nombre de réponses.

Lambeaux bipédiculés d'avancement pulpaire

| | | |
|---------------|-------------------|-----------------|
| Etiquette nom | Etiquette adresse | Tél : Mail : |
|---------------|-------------------|-----------------|

PATIENT

Age : Sexe : Côté dominant : D / G
 Profession : Manuel lourd / Manuel léger / Non manuel
 Loisirs manuels :
Antécédents :
 Chirurgicaux :
 Médicaux :
 Tabagisme : Oui / Non Nbre de PA : Arrêt depuis :
 Allergies : Tit actuel :

ETAT INITIAL

Date de l'accident :
 Type d'accident : AT / Domestique / Voie publique / Agression / Sport
 Mécanisme du traumatisme : écrasement / arme blanche / toupie / morsure

| | Pouce | Index | Majeur | Annulaire | Auriculaire |
|--------|-------|-------|--------|-----------|-------------|
| Droit | | | | | |
| Gauche | | | | | |

Niveau d'amputation : zone 2 / zone 3 / Zone 4
 Fracture associée :
 Etat du lit de l'ongle/
 Photos : (en pj) à xxxx@xxxx.xxx

TRAITEMENT CHIRURGICAL EFFECTUE

Date de l'intervention : Délai de prise en charge :
 Lieu de prise en charge : hospitalisation conventionnelle / HDJ
 Type d'anesthésie : AL/ALR /AG
 Chirurgien :
Technique opératoire :
 Avancée obtenue : maximale = / nécessaire =
 Autres gestes chirurgicaux effectués :
 Durée d'intervention :

SUITES POST OPERATOIRES

- Durée d'hospitalisation :
- Durée de l'arrêt de travail :
- Nombre de consultations post op :
- Reprise du travail TOTALE / PARTIELLE / IMPOSSIBLE
- COMPLICATIONS ? :
- Délai de cicatrisation :
- Suivi de l'auto-rééducation sensitive :

SUIVI



| | A 3 mois | A 6 mois |
|------------------------------|---|---|
| EVA | | |
| Prise d'antalgique | | |
| Quick-DASH | | |
| Signes parmi | <ul style="list-style-type: none"> • Intolérance au froid / Névrome / hypersensibilité au tapotement | <ul style="list-style-type: none"> • Intolérance au froid / Névrome / hypersensibilité au tapotement |
| Test de Weber | | |
| Sensibilité peau dorsale | | |
| Mobilité IPD (A/P) | | |
| Mobilité IPP (A/P) | | |
| TAM /270 | | |
| Pinch | | |
| Jamar | | |
| Aspect de l'ongle | Normal / Griffe / Court / dystrophique / Absent | Normal / Griffe / Court / dystrophique / Absent |
| Aspect de la pulpe | Fluctuante / bonne épaisseur / bonne coloration | Fluctuante / bonne épaisseur / bonne coloration |
| Différence de longueur (D/G) | | |
| Photo | | |

Satisfaction globale du patient : Très satisfait / Satisfait / Peu satisfait / Mécontent
 Note esthétique donnée par un chirurgien extérieur (10)

Titre de la thèse en français

Modifications techniques du lambeau en îlot bipédiculé palmaire de Tranquilli-Leali et son apport dans la prise en charge des reconstructions pulpaire pour les amputations distales des doigts longs.

Titre de la thèse en anglais

Technical modifications of the palmar bipedicular Tranquilli-Leali's Flap and his role in fingertip reconstruction in distal amputation of long digits.

Résumé en français

Introduction : l'utilisation de lambeau de couverture dans les pertes de substance pulpaire avec exposition osseuse est encore largement admise. Les auteurs présentent une modification du lambeau de Tranquilli-Leali. L'objectif de cette étude est d'en évaluer le résultat du point de vue sensitif, esthétique et fonctionnel.

Matériel et méthode : l'analyse rétrospective de données portait sur 42 lambeaux dits modifiés avec un recul moyen de 16,4 mois (30-6 mois) opérés dans 2 centres. 33 étaient des hommes. L'âge moyen était de 39,5 ans (12-83 ans) et 57,1 % (n=24) étaient fumeurs. Dans 54,8 % (n=23) des cas, l'accident était lié au travail ; il correspondait à un écrasement dans 69% (n=29) des cas. Selon la classification d'Allen, il y avait 26 stade II, 14 stade III et 2 stade IV. Les résultats esthétiques, sensitifs et fonctionnels ont été évalués.

Résultats : aucun ongle en griffe n'a été observé. Le Weber moyen était à 3,8 mm (2-6 mm). La TAM moyenne était de 268,3° (255-275°). L'index global de satisfaction était de 8,7/10. Nous ne rapportons aucune complication vasculaire.

Conclusion : notre modification du lambeau de Tranquilli-Leali permet de simplifier et sécuriser un lambeau qui conserve une mauvaise réputation chez les chirurgiens de la main, en assurant de bons résultats, en reconstruisant un bon équilibre entre la peau, l'os et l'appareil unguéal dans les amputations zone II et III d'Allen.

Résumé en anglais

Introduction : the use of flap in fingertip reconstruction with bone exposure is still widely accepted. The authors present a modification of the Tranquilli-Leali flap. The objective of this study is to assess the sensory, aesthetic and functional results.

Patients and methods : we retrospectively analyse the prospective data of 42 patients with a mean follow up of 16,4 months (30-6 months) operated in two centres. 33 were men. Mean age was 39,5 years (12-83 years old) and 57,1 % (n=24) were smokers. In 54,8 % (n=23), the traumatism was work related. Crushing mechanism was involved in 69 % (n=29). According Allen's classification, we report 26 cases of stage II, 14 cases of stage III and 2 cases of stage IV.

Results : no claw nail deformity was observed. The mean Weber was 3,8 mm (2-6 mm). The mean TAM was 268,3° (255-275°). We report 8,7 satisfaction rates on a 0 to 10 scale. We report no vascular complication such as dorsal skin necrosis.

Conclusion : our modified Tranquilli-Leali flap allows simple and safe use of the old Tranquilli-Leali flap which keep a bad reputation in the hand surgeon community this flap insures good results providing a balance between skin, bone and nail in Allen stage II and III.

Mots clés en français

Amputation digitale, reconstruction de pulpe, lambeau, ongle.

Mots clés en anglais

Digital amputation, tip reconstruction, flap, nail.