



HAL
open science

Conséquences des dysfonctions et des parafunctions sur l'occlusion du jeune patient et leur prise en charge pluridisciplinaire

Marina Traing

► **To cite this version:**

Marina Traing. Conséquences des dysfonctions et des parafunctions sur l'occlusion du jeune patient et leur prise en charge pluridisciplinaire. Sciences du Vivant [q-bio]. 2021. dumas-03457877

HAL Id: dumas-03457877

<https://dumas.ccsd.cnrs.fr/dumas-03457877v1>

Submitted on 30 Nov 2021

HAL is a multi-disciplinary open access archive for the deposit and dissemination of scientific research documents, whether they are published or not. The documents may come from teaching and research institutions in France or abroad, or from public or private research centers.

L'archive ouverte pluridisciplinaire **HAL**, est destinée au dépôt et à la diffusion de documents scientifiques de niveau recherche, publiés ou non, émanant des établissements d'enseignement et de recherche français ou étrangers, des laboratoires publics ou privés.



Distributed under a Creative Commons Attribution - NonCommercial - NoDerivatives 4.0
International License

AVERTISSEMENT

Cette thèse d'exercice est le fruit d'un travail approuvé par le jury de soutenance et réalisé dans le but d'obtenir le diplôme d'État de docteur en chirurgie dentaire. Ce document est mis à disposition de l'ensemble de la communauté universitaire élargie.

Il est soumis à la propriété intellectuelle de l'auteur. Ceci implique une obligation de citation et de référencement lors de l'utilisation de ce document.

D'autre part, toute contrefaçon, plagiat, reproduction illicite encourt toute poursuite pénale.



Université
de Paris

UNIVERSITÉ DE PARIS
FACULTÉ DE SANTÉ
UFR D'ODONTOLOGIE - MONTROUGE

Année 2021

N° M006

THÈSE

POUR LE DIPLÔME D'ÉTAT DE DOCTEUR EN CHIRURGIE DENTAIRE

Présentée et soutenue publiquement le : 02 février 2021

Par

Marina TRAINING

**Conséquences des dysfonctions et des parafunctions sur l'occlusion
du jeune patient et leur prise en charge pluridisciplinaire**

Dirigée par Mme le Docteur Céline Pujade

JURY

Mme le Professeur Élisabeth Dursun

Président

Mme le Docteur Céline Gaucher

Assesseur

M. le Docteur Frédéric Courson

Assesseur

Mme le Docteur Marianne Lagarde

Assesseur

Mme le Docteur Céline Pujade

Invité



Remerciements

À Mme le Professeur Élisabeth Dursun, Docteur en Chirurgie dentaire ; Ancien Interne des Hôpitaux ; Docteur de l'Université Paris 13 ; Habilitée à Diriger des Recherches ; Professeur des Universités, UFR d'Odontologie - Montrouge ; Praticien Hospitalier, Assistance Publique-Hôpitaux de Paris

Merci de m'avoir fait l'honneur de présider ce jury de thèse d'exercice.

J'ai eu la chance de profiter de vos cours à la faculté, de vos enseignements en clinique, et de vos conseils plus qu'avisés en étant votre attachée. Votre disponibilité, votre gentillesse et votre soutien me sont inestimables. Merci de m'avoir poussée à donner le meilleur de moi-même.

Veuillez recevoir l'expression de ma gratitude et de mon plus grand respect.

À Mme le Docteur Céline Gaucher, Docteur en Chirurgie dentaire ; Docteur de l'Université Paris Descartes ; Maître de Conférences des Universités, UFR d'Odontologie - Montrouge ; Praticien Hospitalier, Assistance-Publique Hôpitaux de Paris

Merci de me faire l'honneur de siéger dans ce jury.

Grâce à la bienveillance et la gentillesse que vous témoignez toujours sans mesure, j'ai pris confiance en moi lors de mon externat pour comprendre, tirer parti de mes erreurs et tendre vers une meilleure pratique. Votre polyvalence, votre investissement et votre passion pour le métier m'ont fait apprécier l'odontologie dans sa globalité et m'ont poussée à toujours continuer à apprendre.

Veuillez recevoir l'expression de ma gratitude et de mon plus grand respect.

À M. le Docteur Frédéric Courson, Docteur en Chirurgie dentaire ; Docteur de l'Université Pierre et Marie Curie ; Habilité à Diriger des Recherches ; Maître de Conférences des Universités, UFR d'Odontologie - Montrouge ; Praticien Hospitalier, Assistance Publique-Hôpitaux de Paris

Merci de me faire l'honneur de siéger dans ce jury.

J'ai apprécié vos enseignements enrichissants à la faculté, qui n'ont fait qu'accroître mon attrait pour l'odontologie pédiatrique au fil de mes années universitaires. J'ai été sensible à votre investissement et à la passion avec laquelle vous transmettez votre expérience sur la matière.

Veuillez recevoir l'expression de ma gratitude et de mon plus grand respect.

À Mme le Docteur Marianne Lagarde, Docteur en Chirurgie dentaire, ; Assistant Hospitalo-Universitaire, UFR d'Odontologie - Montrouge

Merci de me faire l'honneur de siéger dans ce jury.

Merci pour votre bonne humeur, votre conseil et votre soutien, merci pour votre patience. Merci pour vos enseignements, autant sur le plan pédagogique que sur le plan humain. Vous avez été disponible au quotidien pour superviser des actes en clinique, rire et enseigner, comme vous avez été là pour des moments difficiles.

Veillez recevoir l'expression de ma gratitude et de mon plus grand respect.

À Mme le Docteur Céline Pujade, Docteur en Chirurgie dentaire

Merci d'avoir accepté de diriger cette thèse d'exercice.

J'ai énormément apprécié votre rigueur de travail, votre patience, votre gentillesse et votre rire extrêmement communicatif depuis ma cinquième année. Je vous remercie pour votre pédagogie et vos conseils, qui ont beaucoup d'influence dans le relationnel que j'entretiens avec mes patients. Grâce à vous, j'ai découvert et j'adore l'odontologie pédiatrique.

Veillez recevoir l'expression de ma gratitude et de mon plus grand respect.

Résumé et indexation en français et anglais

Résumé :

Les fonctions oro-faciales jouent un rôle important dans la mise en place de l'occlusion dentaire chez l'enfant : il s'agit de la ventilation, la posture linguale au repos, la déglutition, la phonation ainsi que la mastication. Toute perturbation de l'équilibre oro-facial causée par une dysfonction ou une parafonction peut donc être à l'origine d'une malocclusion plus ou moins importante. Le chirurgien-dentiste est en première ligne dans le dépistage et le diagnostic des dysfonctions et des parafonctions. Il est en mesure de traiter certaines étiologies, de supprimer des obstacles anatomiques, de supprimer des parafonctions et de corriger des dysfonctions. Cependant, il devra s'entourer de professionnels de santé afin d'offrir au patient une prise en charge complète, stratégique et coordonnée.

Discipline ou spécialité :

Odontologie pédiatrique

Mots clés français (fMeSH et Rameau) :

fMeSH : Malocclusion dentaire ; Développement maxillofacial -- Physiologie

Rameau : Éducation fonctionnelle ; Orthodontie

Forme ou Genre :

fMeSH : Dissertation universitaire

Rameau : Thèses et écrits académiques

Abstract :

Orofacial functions (such as ventilation, lingual resting posture, swallowing, phonation and chewing) play an important role in child dental occlusion. Any disturbance of the orofacial balance that is the result of a dysfunction or a parafunction can therefore cause a more or less severe malocclusion.

Dentists are part of the front line in the detection and diagnosis of dysfunctions and parafunctions. They are able to treat some etiologies, eliminate anatomical obstacles, correct dysfunctions and remove parafunctions. However, they will have to work with different health professionals in order to offer the patient the most complete, strategic and coordinated care.

Branches or specialty :

Pediatric Dentistry

English keywords (MeSH) :

Malocclusion ; Maxillofacial Development -- physiology

Publication type (MeSH) :

Academic Dissertation

Liste des abréviations

- ATM : Articulation Temporo-Mandibulaire
- ELN : Enveloppe Linguale Nocturne
- ORL : Oto-Rhino-Laryngologue
- SAHOS : Syndrome d'Apnées-Hypopnées Obstructives du Sommeil

Table des matières

INTRODUCTION	3
1 : L'INFLUENCE DES FONCTIONS SUR LA CROISSANCE MAXILLO-FACIALE ET L'OCCLUSION DENTAIRE	4
1.1 NORMALITE : CROISSANCE, FONCTIONS ET OCCLUSION	4
1.1.1 <i>Le massif cranio-facial</i>	4
1.1.2 <i>Les fonctions oro-faciales</i>	9
1.1.3 <i>La mise en place de l'occlusion</i>	15
1.2 LES PERTURBATIONS DE LA NORMALITE.....	17
1.2.1 <i>Les troubles de la musculature péri-orale</i>	17
1.2.2 <i>Les dysfonctions</i>	18
1.2.3 <i>Les parafunctions</i>	28
2 : LE ROLE DU CHIRURGIEN-DENTISTE DANS LA PRISE EN CHARGE DES DYSFONCTIONS ET PARAFONCTIONS ORALES	32
2.1 LE DIAGNOSTIC	32
2.1.1 <i>Dès l'entrée dans le cabinet</i>	32
2.1.2 <i>Au questionnaire médical</i>	34
2.1.3 <i>Au fauteuil</i>	35
2.1.4 <i>Les examens complémentaires</i>	41
2.2 LE TRAITEMENT.....	42
2.2.1 <i>L'éducation thérapeutique et les conseils pour l'arrêt des parafunctions</i>	42
2.2.2 <i>Les meulages occlusaux</i>	43
2.2.3 <i>Les traitements chirurgicaux</i>	44
2.2.4 <i>L'éducation fonctionnelle au cabinet dentaire</i>	45
3 : LE ROLE DES CORRESPONDANTS DU CHIRURGIEN-DENTISTE	56
3.1 L'ORTHODONTISTE	56
3.1.1 <i>Dans le sens transversal</i>	57
3.1.2 <i>Dans le sens sagittal</i>	58
3.2 LES SPECIALISTES DE LA VENTILATION.....	59
3.3 L'ORTHOPHONISTE ET LE KINESITHERAPEUTE	61
3.4 LES AUTRES INTERVENANTS POSSIBLES : POSTUROLOGUE, PODOLOGUE, ORTHOPTISTE, OSTEOPATHE	62
3.5 L'ACCOMPAGNEMENT PSYCHOLOGIQUE.....	63
CONCLUSION	64

BIBLIOGRAPHIE	65
TABLE DES FIGURES.....	69
ANNEXES.....	71

Introduction

La prise en charge bucco-dentaire de patients de jeune âge doit prendre en compte la croissance maxillo-faciale et la mise en place progressive de l'occlusion.

Après avoir longtemps considéré que la croissance était uniquement déterminée par la génétique, on a reconnu aux fonctions oro-faciales un rôle morphogénétique important. De ce fait, une dysfonction ou l'installation d'une parafonction peuvent perturber la croissance et donc l'occlusion du patient.

La compréhension des étiologies des malocclusions permet d'éviter l'aggravation de ces dernières, et les récurrences post-traitement.

Le chirurgien-dentiste joue un rôle clé dans le dépistage et la prise en charge des dysfonctions, des parafonctions et des malocclusions, mais il ne travaillera pas seul. En effet, la réhabilitation des fonctions nécessite en général l'intervention de différents professionnels de santé dont l'action sera coordonnée en amont.

Dans la première partie de cette thèse, nous verrons la croissance des bases osseuses et ce par quoi elle est influencée ; nous verrons les fonctions et les acteurs musculaires qui en sont responsables, notamment la langue, leur rôle dans la croissance et sur l'occlusion ; nous aborderons également les conséquences d'une dysfonction ou d'une parafonction.

Dans une seconde partie, nous traiterons tout ce qui est à disposition du chirurgien-dentiste pour dépister et traiter les dysfonctions et les parafonctions.

Enfin dans la troisième et dernière partie, nous verrons les rôles des professionnels de santé avec lesquels le chirurgien-dentiste collaborera dans la correction des dysfonctions et des parafonctions du jeune patient.

1 : L'influence des fonctions sur la croissance maxillo-faciale et l'occlusion dentaire

Les dents, les procès alvéolaires, la mandibule et le maxillaire font partie du massif facial moyen et inférieur. Leur croissance est liée et sera influencée par leur environnement musculaire.

1.1 Normalité : croissance, fonctions et occlusion

1.1.1 Le massif cranio-facial

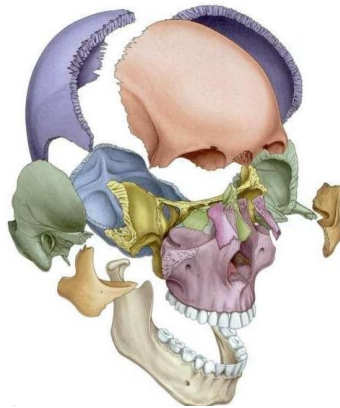
La compréhension de la morphogénèse cranio-faciale permet par extension celle de la mise en place de l'occlusion. Celles-ci sont déterminées génétiquement, mais elles répondent d'autre part à l'influence des fonctions oro-faciales.

Le massif cranio-facial est divisé en plusieurs parties : la base du crâne, sa voûte et le squelette de la face (cf. figure 1). Chaque structure squelettique du crâne a un potentiel intrinsèque de croissance qui a une répercussion sur le volume, la forme et la position dans l'espace des autres unités squelettiques. Ainsi, toute modification sur une pièce osseuse aura une conséquence sur la croissance de l'ensemble des pièces¹. La morphogénèse cranio-faciale est donc le produit des interactions entre les potentiels de croissance des structures faciales, de l'influence des muscles assurant les fonctions orofaciales et de la posture crânienne sur le rachis cervical.

La figure 1 présente les os du crâne : en orange est représenté l'os frontal, en violet les os pariétaux, en bleu l'os occipital, en vert foncé les os temporaux, en jaune l'os sphénoïdal, en marron foncé les zygomatiques, en vert clair l'os ethmoïde, en rose les maxillaires et les nasaux, en marron clair la mandibule.

¹ Flour, *Création des dysmorphies : une approche pédagogique*.

Figure 1 : Os du crâne



Source : Gray et al., *Gray's anatomie pour les étudiants*, 1^{ère} édition, 2006.

1.1.1.1 La croissance basi-crânienne

La base du crâne est composée de la partie horizontale de l'os frontal, de la lame criblée de l'ethmoïde, de l'os sphénoïdal, du rocher de l'os temporal et du corps de l'os occipital.

Dans sa partie supérieure, la base du crâne est en relation avec le cerveau et les os de la voûte crânienne ; dans sa partie inférieure, elle est en relation avec l'os maxillaire (via le septum nasal, le vomer et l'os ethmoïde) et la mandibule, par l'intermédiaire des cavités glénoïdes de l'articulation temporo-mandibulaire.

Le développement de la base du crâne suit celui du cerveau et conditionne la croissance de la voûte et de la face.

La base du crâne est d'origine cartilagineuse et présente deux types de croissance. D'un côté, elle suit l'action des synchondroses qui sont des supports de croissance primaire endochondrale liés à des facteurs génétiques et des sécrétions hormonales. De l'autre côté, elle est soumise à des phénomènes de remodelage par apposition-résorption dans les trois sens de l'espace². Cependant, elle est peu sensible aux facteurs mécaniques.

1.1.1.2 La croissance de la voûte crânienne

La voûte du crâne est composée de l'os frontal, des pariétaux, des temporaux, de la face exocrânienne des grandes ailes du sphénoïde et de l'occipital. Chez un jeune patient, la boîte crânienne aura un volume plus important que celui du massif facial, dû à la croissance rapide et précoce du cerveau. Cette différence diminuera avec la croissance progressive de la face.

² Akinin, *La croissance cranio-faciale*.

La croissance transversale, verticale et antéro-postérieure de la voûte crânienne s'effectue grâce à l'action des sutures, sièges de croissance membraneuse, et aux phénomènes de remodelage.

Le développement des sutures répond surtout au développement de l'encéphale, et plus accessoirement de l'action des systèmes musculaire et oculaire. Ne possédant pas de potentiel de croissance propre, elles se comportent comme des sites de croissance secondaire adaptative et répondent aux sollicitations du cerveau qui se développe et des muscles qui les avoisinent³.

1.1.1.3 La croissance du massif facial supérieur

La partie supérieure de la face est composée de 13 os, dont 6 paires : les maxillaires supérieurs, les palatins, les zygomatiques, les nasaux, les cornets inférieurs, les lacrymaux et le vomer.

Comme la voûte, le massif facial supérieur est surtout d'origine membraneuse ; sa croissance dépend essentiellement de l'action des sutures ainsi que du remodelage⁴.

1.1.1.4 La croissance de la mandibule

Unique os mobile du crâne, la mandibule constitue la partie inférieure du massif facial. Elle est appendue par ses articulations à la base du crâne et est reliée au complexe dento-nasal par le biais de l'occlusion dentaire. Elle est soumise à la tension des muscles, des ligaments, des parties molles et elle entretient un lien avec les systèmes hyoïdien et cervico-thoracique.

La croissance mandibulaire est majoritairement membraneuse, en partie enchondrale, et sujette à des phénomènes de remodelage. Elle répond non seulement à des injonctions d'ordre génétique mais aussi à la dynamique crânienne, aux systèmes neuro-musculaire et alvéolo-dentaire ainsi qu'à la physiologie des fonctions. Cette croissance est très rapide : à 5 ans, la face a atteint approximativement 80 % de ses dimensions adultes ; sa vitesse diminue ensuite, avant de connaître un pic pendant la période péri-pubertaire, puis une chute rapide et un arrêt de la croissance suturale vers 17 ans⁵.

- Le cartilage condylien est un site de croissance adaptatif important de la mandibule. Selon les stimulations induites par le ptérygoïdien latéral et les organes connexes, il permet la croissance du ramus mandibulaire en haut et en arrière (cf. figure 2), rattrapant le déplacement progressif en bas et en avant de la mandibule. Certains auteurs estiment le cartilage condylien responsable de 80 % du développement du ramus⁶. Ses variations de

³ Akinin.

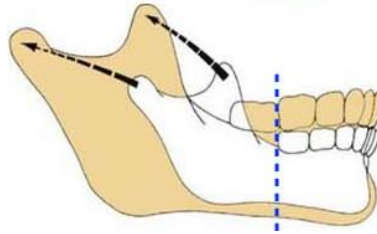
⁴ Akinin.

⁵ Akinin.

⁶ Akinin.

direction de croissance influent sur le type de rotation mandibulaire (antérieure ou postérieure) décrites par Björk.

Figure 2 : La direction de croissance mandibulaire



Source : Bücco orthodontie, « Croissance et développement des mâchoires ».

- Pour le reste de la mandibule, excepté les cartilages coronoïdien et symphysaire, l'ossification est d'origine membraneuse. Son accroissement dépend de l'environnement local, telles que les dynamiques musculaires.

1.1.1.5 La croissance alvéolaire

L'os alvéolaire tient une part importante dans la croissance faciale dans les trois sens de l'espace, particulièrement au niveau de l'étage inférieur du visage. Sa croissance dépend des dents qu'il supporte ; en effet, les phénomènes d'apposition-résorption suivent les migrations dentaires.

Les procès alvéolaires tiennent une fonction de compensation et de comblement : dans le sens transversal, l'os basal maxillaire étant moins large que l'os basal mandibulaire, la croissance centrifuge des procès maxillaires et la croissance centripète des procès mandibulaires permettent de coordonner les arcades. C'est ainsi que typiquement, le maxillaire circonscrit la mandibule⁷.

La compensation limite également les malocclusions, qui seraient beaucoup plus importantes si les dents ne suivaient que les bases osseuses⁸ : c'est pourquoi il n'y a pas de liaison directe entre les décalages intermaxillaires et les décalages interdentaires.

Si le développement de l'os alvéolaire est influencé par des facteurs intrinsèques (génétiques, endocriniens), extrinsèques (alimentation, rayons UV et X, traumatismes), locaux (l'éruption dentaire, la formation radiculaire, l'os basal, la croissance cranio-faciale), il est plus que toute autre région osseuse sous l'influence de l'équilibre musculaire, fonctionnel et occlusal de la sphère oro-faciale.

⁷ Akinin.

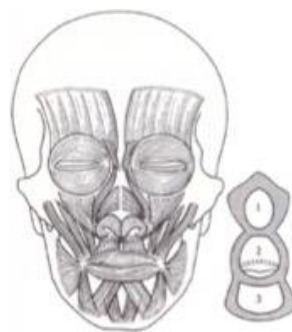
⁸ Chateau et al., *Orthopédie dento-faciale. Tome 1, Bases scientifiques : croissance, embryologie, histologie, occlusion, physiologie.*

1.1.1.6 L'action morphogénétique musculaire

Le développement cranio-facial est soumis à l'action morphogénétique des systèmes musculaires suivants⁹ :

1. Les muscles cervicaux postérieurs et latéraux : leur action s'étend à la voûte épicroânienne, aux faux du cerveau et du cervelet et à la tente du cervelet. Ils sont notamment responsables de la rotation anti-horaire occipitale, de l'angulation de la base du crâne, de la migration en avant des articulations temporo-mandibulaires (ATM) et de la coudure de l'angle mandibulaire.
2. Les muscles profonds de la face : ils s'organisent et forment le tractus aérodigestif. Ils participent aux mouvements de la langue, du plancher, du voile palatin, des parois latérales du pharynx et à la fonction masticatoire.
3. Le système musculo-aponévrotique de la face, qui est composé de quatre anneaux, responsables des mimiques faciales (cf. figure 3) :
 - L'anneau orbitaire
 - L'anneau nasal : formé par les muscles élévateurs de la lèvre supérieure et des ailes du nez, il positionne l'épine nasale antérieure.
 - L'anneau labial : formé par les orbiculaires des lèvres
 - L'anneau mentonnier : composé du muscle triangulaire des lèvres, du carré et de la houppette du menton. Il participe au maintien de la position verticale et transversale du menton.

Figure 3 : Anneaux nasal, buccal et mentonnier



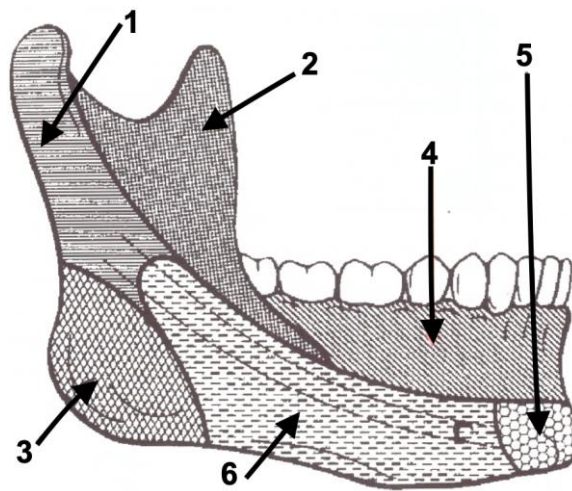
Source : Aknin, *La croissance cranio-faciale*, 2007.

En ce qui concerne la mandibule, Moss la divise en 6 unités micro-squelettiques. Chacune est associée à une ou plusieurs matrices fonctionnelles qui entraînent sa croissance basale (cf. figure 4) :

⁹ Aknin, *La croissance cranio-faciale*.

1. Le condyle
2. Le coroné : il est associé aux tractions du muscle temporal
3. L'angle mandibulaire : il dépend du complexe massétero-ptérygoïdien médial et du ligament stylo-mandibulaire
4. La zone alvéolaire : elle est dirigée par le système dentaire en éruption et en fonction.
5. La symphyse : la croissance périostée de sa face antérieure est modelée par les muscles de la mimique, c'est-à-dire le triangulaire des lèvres et le carré du menton
6. La zone basale : elle est gérée par la fonction du système musculaire hyoïdien

Figure 4 : Les unités micro-squelettiques de Moss



Source : Aknin, *La croissance cranio-faciale*, 2007.

Toutes les chaînes musculaires du corps étant connectées, un état d'équilibre général donc une posture corporelle correcte seraient nécessaires à la mise en place de l'occlusion dans de bonnes conditions. Dans cette idée, la position de la mandibule, la position de la langue et donc les malocclusions dentaires dépendraient de la posture de la tête sur le rachis cervical¹⁰ :

- La tête est en extension : la mandibule recule
- La tête est en flexion : la mandibule avance

1.1.2 Les fonctions oro-faciales

Les fonctions oro-faciales sont la ventilation, la déglutition, la phonation ainsi que la mastication. Selon leur exécution, elles orienteront la croissance dans un certain sens. Les acteurs des fonctions sont musculaires, l'un des principaux étant la langue.

¹⁰ Landouzy et al., « La langue : déglutition, fonctions oro-faciales, croissance crânio-faciale ».

Nous verrons tout d'abord le rôle des muscles et de la posture dans la morphogénèse maxillo-faciale, avant de détailler l'influence de chaque fonction.

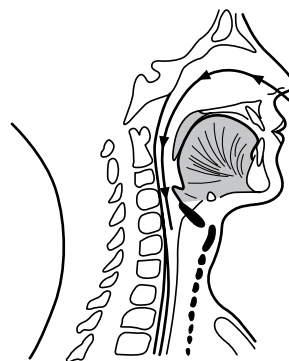
1.1.2.1 La ventilation

La ventilation est l'action de renouvellement de l'air dans les poumons par les muscles respiratoires, permettant un apport d'air riche en dioxygène. Cette fonction peut être effectuée par la voie nasale, avec la bouche fermée, la voie buccale, ou de manière mixte.

On considère que la ventilation exclusivement nasale est la plus saine et la plus efficace des manières de ventiler¹¹ : non seulement elle permet un réchauffement, un filtrage et une humidification de l'air inspiré, mais elle est essentielle au bon développement des voies aériennes supérieures (VAS) et des maxillaires. La ventilation buccale sera réservée aux efforts physiques.

L'expansion des cavités aériennes par la ventilation nasale est accompagnée par une stimulation de l'activité suturale et la croissance intrinsèque des maxillaires. En effet lors de l'inspiration, la langue s'élève et exerce une pression favorisant le développement du palais¹² (cf. figure 5). Il y aura donc un développement transversal et sagittal, projetant les maxillaires en bas et en avant.

Figure 5 : Ventilation nasale



Source : Ricard, *Traité de médecine ostéopathique du crâne et de l'articulation temporomandibulaire*, 2010.

1.1.2.2 La langue et sa position de repos

La langue est composée de deux parties : le corps, délimité de la pointe jusqu'au V lingual, et la base, qu'on retrouve dans l'oropharynx jusqu'à l'os hyoïde. Elle est gérée par 17 muscles : certains la rétractent et la galbent, d'autres l'étalent et la propulsent. À sa face ventrale, elle présente un frein médian qui la relie au plancher mandibulaire.

¹¹ Tamkin, « Impact of airway dysfunction on dental health ».

¹² Ricard, *Traité de médecine ostéopathique du crâne et de l'articulation temporomandibulaire*.

La croissance propre de la langue est contrôlée par une hormone anté-hypophysaire : la somatomédine. La langue atteint sa taille quasiment définitive vers 8 ans, mais chez certains individus, elle peut continuer de croître jusqu'à l'âge adulte¹³.

À la naissance, la langue du bébé est d'abord protrusive et étalée. Elle recule entre 4 et 6 mois, en corrélation avec la maturation neurologique des muscles de la colonne vertébrale, l'apparition de la denture et le changement d'alimentation. Entre 6 et 8 mois, elle se verticalise et sa pointe, au contact du palais, effleure la papille rétro-incisive¹⁴. Ses bords sont étalés contre les collets des dents supérieures latérales et antérieures¹⁵. Puis entre 15 et 18 mois, grâce à son développement musculaire, sa mobilité est affinée dans tous les plans de la cavité buccale. Selon Fournier¹⁶, la langue est bien positionnée à 2 ans, lors de l'établissement de la denture temporaire. Cet âge est aussi celui de la mise en place d'une motricité précise, du contrôle du tonus postural et de l'inhibition des réflexes primaires¹⁷. Selon Château¹⁸, c'est à 3 ans, en denture temporaire stable, que cette position est acquise.

Au repos, la région postérieure de la langue se situe à une distance suffisante de la paroi postérieure du pharynx afin de libérer le passage de l'air pour la fonction ventilatoire¹⁹.

La langue exerce alors un tonus musculaire déterminant une force d'appui minime, mais constante sur son environnement : c'est ainsi qu'elle participe à la croissance maxillo-mandibulaire (cf. figure 6)

Elle a une action directe sur la mandibule en exerçant une poussée directe postéro-antérieure, ainsi qu'une action indirecte car elle augmente l'activité contractile des ptérygoïdien latéraux, stimulant ainsi le cartilage condylien. Quant au maxillaire, sa croissance est liée à la pression directe de la langue sur la voûte palatine dans les trois sens de l'espace²⁰.

La langue a une action au repos, lors de la déglutition et lors de la phonation. Cet ensemble n'est pas dissociable : soit les trois positions sont anormales, soit elles sont toutes correctes²¹.

¹³ Soulet, « Rôle de la langue au cours des fonctions oro-faciales ».

¹⁴ Chauvois, Fournier, et Girardin, *Rééducation des fonctions dans la thérapeutique orthodontique*.

¹⁵ Biourge, « La langue, son importance dans l'étiologie des dysmorphoses ».

¹⁶ Chauvois, Fournier, et Girardin, *Rééducation des fonctions dans la thérapeutique orthodontique*.

¹⁷ Gil et Fougeront, « Dépister un dysfonctionnement lingual : bilan à l'usage des prescripteurs ».

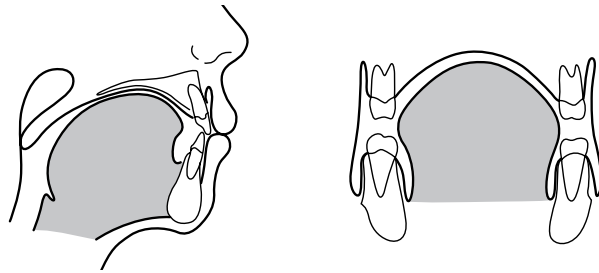
¹⁸ Château, *Orthopédie dento-faciale. Tome 2, Clinique : diagnostic, traitement, orthognathie, orthodontie, stabilisation*.

¹⁹ Brulin et Talmant, « La statique cranio-rachidienne, relais de l'action de la langue sur la croissance sagittale de la mandibule ».

²⁰ Soulet, « Rôle de la langue au cours des fonctions oro-faciales ».

²¹ Chauvois, Fournier, et Girardin, *Rééducation des fonctions dans la thérapeutique orthodontique*.

Figure 6 : La position linguale haute



Source : Ricard, *Traité de médecine ostéopathique du crâne et de l'articulation temporo-mandibulaire*, 2010.

1.1.2.3 La déglutition

La déglutition est un automatisme séquentiel des muscles oro-linguo-pharyngo-laryngés et de l'œsophage, permettant le transport actif de la salive et du bol alimentaire (liquide et solide) vers l'estomac. On déglutit entre 1800 et 2000 fois par 24 heures²². Comme la posture linguale au repos, la déglutition change avec l'éruption des premières dents et la diversification alimentaire.

À la naissance, les bébés présentent une déglutition primaire, ou immature, qu'on appelle la succion-déglutition. Les arcades édentées sont séparées, avec la langue et la face interne des joues interposées entre les arcades. La musculature jugo-labiale formera le joint d'étanchéité de la succion. Le mouvement de la mandibule est donc essentiellement sagittal, en propulsion, ce qui se traduit par une réponse horizontale du condyle vers l'avant et une croissance de la mandibule en longueur²³. De plus, la langue exerce une poussée postéro-antérieure, verticale et transversale sur les maxillaires²⁴. La succion-déglutition reste physiologique tant que la bouche est dépourvue de dents²⁵.

Le passage de la déglutition primaire à la déglutition secondaire commence vers 18 mois²⁶ ; il est concomitant avec la maturation du schéma neuro-musculaire, la mise en place progressive de la denture temporaire et au développement de la mastication avec la solidification du bol alimentaire.

Selon Fellus²⁷, à l'âge de quatre ans, 60 % des enfants ont déjà adopté une déglutition secondaire mature ; d'ailleurs, ce sont parmi eux qu'on retrouverait les 50 % d'enfants qui n'auraient jamais besoin d'un traitement orthodontique. Chabre²⁸ considère, quant à lui, que l'établissement définitif de

²² Landouzy et al., « La langue : déglutition, fonctions oro-faciales, croissance crânio-faciale ».

²³ Akinin, *La croissance cranio-faciale*.

²⁴ Flour, *Création des dysmorphies : une approche pédagogique*.

²⁵ Fellus, « Succions et déglutition ».

²⁶ Chabre, *Orthodontie interceptive*.

²⁷ Fellus, « Succions et déglutition ».

²⁸ Chabre, *Orthodontie interceptive*.

la déglutition mature a lieu à la mise en occlusion fonctionnelle des incisives et des premières molaires permanentes, c'est-à-dire vers 8-10 ans.

Lors d'une déglutition mature fonctionnelle, le dos de la langue se creuse en gouttière antéro-postérieure et les bords de la langue balayent d'avant en arrière les parois de la cavité que forment les dents en occlusion²⁹. La langue s'appuie sur la face interne des procès alvéolaires des prémolaires et molaires maxillaires ; la gouttière disparaît, le muscle mylo-hyoïdien se contracte, le plancher de la bouche s'élève et la langue fait saillie en arrière dans le pharynx.

Pendant la déglutition, les joues doivent être immobiles, les lèvres jointes mais non contractées.

Au même titre que la ventilation, la déglutition participe au développement transversal du complexe naso-maxillaire : la répartition des forces linguales sur le palais favorise la croissance maxillaire, débouche les sinus, libère les fosses nasales et facilite ainsi la ventilation nasale³⁰.

1.1.2.4 La phonation

La phonation est une fonction permettant l'élaboration du langage oral.

La glotte produit un son transformé au niveau du pharynx et de la cavité buccale où il devient un langage articulé par le jeu de différents acteurs buccaux, dont le principal est la langue.

Selon les consonnes émises, la langue doit, sans s'interposer entre les arcades, se placer à des emplacements particuliers. Ces critères peuvent varier selon les rééducateurs³¹ :

- Les palatales L, N, D, T : en kinésithérapie, la langue ne s'étale pas et son apex est en contact avec les papilles palatines. En orthophonie, l'apex de la langue est appliqué contre les incisives supérieures pour les D et T ; pour le L, il peut s'appuyer sur les incisives supérieures ou leurs alvéoles
- Les sifflantes S et Z : en kinésithérapie, la langue recule et n'a pas de contact avec les incisives, alors que c'est le cas en orthophonie. Les bords latéraux de la langue sont en contact avec les molaires.
- Les chuintantes CH et J : l'appui lingual est le même que pour les sifflantes sauf que la langue n'est pas aplatie
- Les fricatives F et V : la lèvre inférieure ne doit pas passer sous les incisives supérieures, ni être mordue

²⁹ Chauvois, Fournier, et Girardin, *Rééducation des fonctions dans la thérapeutique orthodontique*.

³⁰ Landouzy et al., « La langue : déglutition, fonctions oro-faciales, croissance crânio-faciale ».

³¹ Gil et Fougeront, « Dépister un dysfonctionnement lingual : bilan à l'usage des prescripteurs ».

- Les labiales M : les deux lèvres bougent simultanément ; la lèvre supérieure descend toucher la lèvre inférieure

L'âge d'acquisition de la phonation est variable selon les enfants. Selon Benyahia, les voyelles sont acquises à 3 ans, et l'enfant peut prononcer n'importe quel phonème à 7 ans³².

Lors de la phonation, l'action exercée par la langue dure un dixième de seconde, contre une seconde lors de la déglutition. Ainsi, le rôle de la phonation dans la morphogénèse et l'occlusion est limité³³.

1.1.2.5 La mastication

La mastication permet le broyage des aliments, constituant le bol alimentaire qui sera dégluti. Elle est physiologiquement unilatérale alternée. Les cycles masticatoires sont symétriques en forme, amplitude et en énergie dépensée (cf. figure 7). En effet, la mastication étant une praxie dissymétrique, l'alternance des deux côtés permet un développement maxillo-mandibulaire symétrique des deux côtés.

Le commencement de la mastication chez l'enfant oriente la direction de la croissance mandibulaire³⁴. En effet, à l'éruption des dents temporaires, les mouvements de diduction remplacent progressivement les propulsions mandibulaires qui caractérisent la succion-déglutition. Ainsi, la croissance horizontale diminuera, au profit d'une augmentation de la croissance verticale avec une verticalisation du ramus. De plus, l'engagement des muscles temporaux en traction lors de la mastication stimule la zone du coroné, qui effectuera une dérive médiale et une croissance en V, avec apposition interne et résorption externe.

Au niveau du maxillaire, une mastication active favorisera son développement transversal³⁵.

La consistance du bol alimentaire a son importance³⁶ : des aliments durs, non ramollis et résistants stimuleront favorablement la mastication. Les cycles masticatoires seront larges, le travail musculaire engagé important et la croissance transversale suffisamment stimulée. On verra en denture temporaire :

- Des diastèmes antérieurs, appelés les espaces de Bogue. Ces diastèmes prévoient de compenser la différence de diamètre des incisives permanentes, qui sont plus larges que les temporaires (cf. figure 8)
- Une attrition cuspidienne des secteurs latéraux en denture temporaire caractéristique. Elle facilitera les mouvements de propulsion mandibulaire.

³² Benyahia et al., « Prise en charge des troubles d'articulé phonatoire chez l'enfant ».

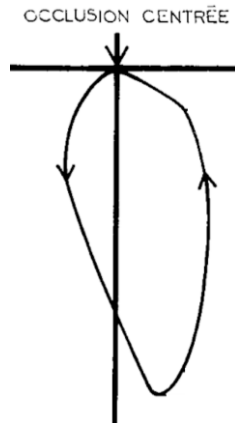
³³ Soulet, « Rôle de la langue au cours des fonctions oro-faciales ».

³⁴ Aknin, *La croissance cranio-faciale*.

³⁵ Boileau, *Orthodontie de l'enfant et du jeune adulte. Tome 1, Principes et moyens thérapeutiques*.

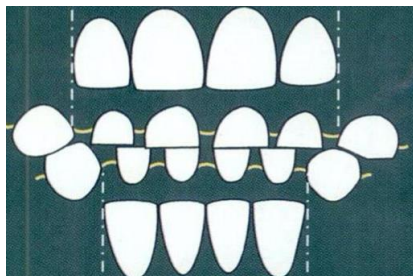
³⁶ Limme, « Conduites alimentaires et croissance des arcades dentaires ».

Figure 7 : Cycle masticatoire physiologique du côté gauche



Source : Woda et Fontenelle, *Orthopédie dento-faciale : croissance, embryologie, histologie, occlusion, physiologie*, 1992.

Figure 8 : Espaces de Bogue chez un patient avec une musculature puissante, consommant des aliments non ramollis



Source : Limme, « Conduites alimentaires et croissance des arcades », 2002.

1.1.3 La mise en place de l'occlusion

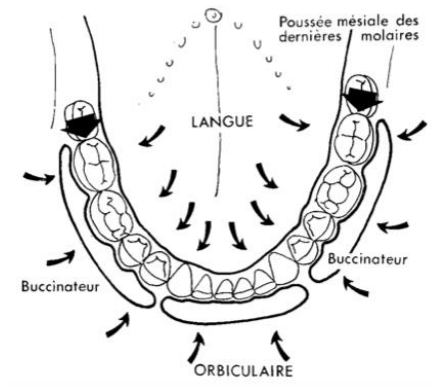
La croissance de l'os alvéolaire et l'éruption des dents s'effectuent dans une zone neutre que Château appelle le « couloir dentaire³⁷ » (cf. figure 9). Ce dernier correspond à l'espace dans lequel les forces musculaires et occlusales sont équilibrées :

³⁷ Château et al., *Orthopédie dento-faciale. Tome 1, Bases scientifiques : croissance, embryologie, histologie, occlusion, physiologie*.

- À l'extérieur, les muscles labiaux, mentonniers, jugaux et masticateurs exercent des forces centripètes.
- À l'intérieur, la langue exerce des forces centrifuges.

Les limites postérieures sont constituées du ligament sphénomandibulaire et des insertions du buccinateur.

Figure 9 : Le couloir dentaire de Chateau

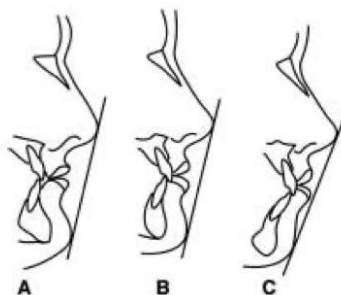


Source : Chateau, *Orthopédie dento-faciale*. Tome 1, Bases scientifiques : croissance, embryologie, histologie, occlusion, physiologie 992.

Ainsi, l'équilibre entre les différents groupes musculaires et les fonctions auxquelles ils participent est essentiel à la mise en place d'une occlusion harmonieuse : il s'agit de l'équilibre oro-facial.

Réciproquement, le bon positionnement des dents permet également une bonne réalisation des fonctions (cf. figure 10)³⁸.

Figure 10 : Les positions dentaires et labiales permettant une déglutition salivaire fonctionnelle selon Ricketts



Source : Landouzy et al., « La langue : déglutition, fonctions oro-faciales, croissance cranio-faciale », 2009.

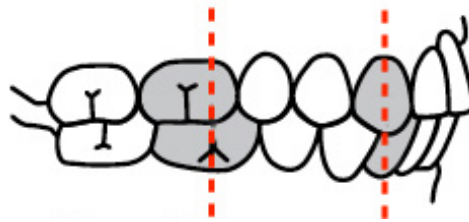
Une normocclusion est définie dans les trois sens de l'espace³⁹:

³⁸ Landouzy et al., « La langue : déglutition, fonctions oro-faciales, croissance cranio-faciale ».

³⁹ Chabre, *Orthodontie interceptive*.

- Transversal : le maxillaire circonscrit la mandibule, les milieux-inter-incisifs sont alignés dans le plan sagittal médian.
- Vertical : le recouvrement incisif est estimé à 2-3 mm. Dans les secteurs latéraux, les dents maxillaires sont au contact des dents mandibulaires.
- Antéro-postérieur : la première molaire mandibulaire est mésialée d'une demi-cuspide par rapport à la première molaire maxillaire, de telle sorte que la pointe de la cuspide mésio-vestibulaire de la première molaire maxillaire soit en rapport avec le sillon mésio-vestibulaire de la première molaire mandibulaire ; c'est la classe I d'Angle (cf. figure 11). Pour les secondes molaires temporaires, la molaire mandibulaire est avancée par rapport à la molaire maxillaire, de sorte à créer une marche mésiale. La canine mandibulaire est avancée d'une demi-pointe par rapport à la canine maxillaire : c'est la classe I d'Angle canine. Le surplomb incisif est de 2 millimètres.

Figure 11 : La classe I d'Angle



Source : La médecine dentaire, « La classification d'Angle ».

1.2 Les perturbations de la normalité

1.2.1 Les troubles de la musculature péri-orale⁴⁰

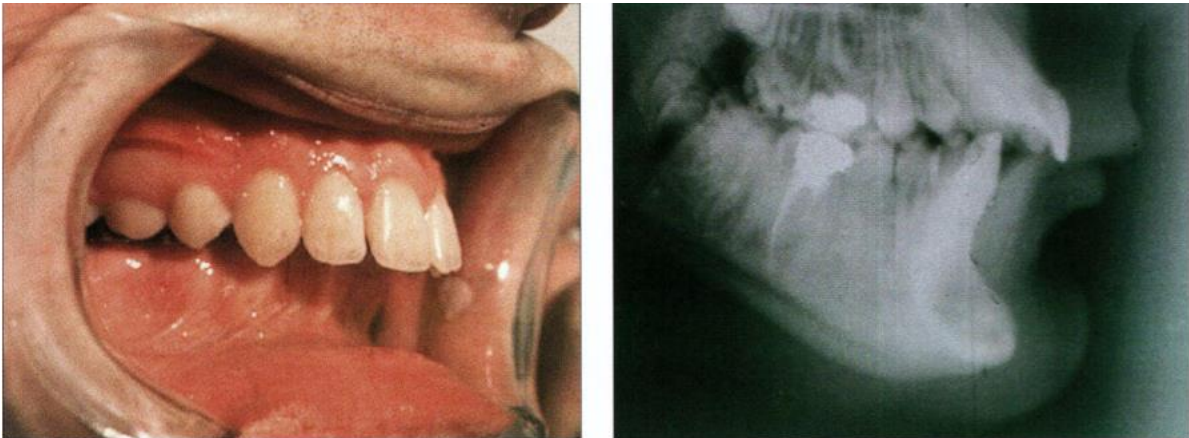
Une hypotonicité ou une hypertonicité des muscles de la région labio-mentonnaire (de la houppe du menton, orbiculaire, buccinateur) causent une rupture de l'équilibre musculaire établi avec la langue. Les conséquences fonctionnelles et occlusales seront différentes selon les muscles concernés :

- L'hyperactivité prédominante des muscles labio-buccinateurs (cf. figure 12) : ils auront une action sagittale distale. Ainsi on verra souvent une rétroalvéolie globale inférieure (malocclusion de classe II), un sillon labio-mentonnier marqué et une lèvre inférieure éversée ; le menton paraîtra paradoxalement prédominant. De plus, la pression musculaire exercée sur l'os alvéolaire et les racines dentaires réduit la taille de cet os et entraîne des proximités

⁴⁰ Bedhet et al., « Dysfonctionnement des muscles labio-mentonniers et indications de la chirurgie d'affaiblissement ».

radiculaires, d'où un encombrement dentaire coronaire visible en bouche. Cette action musculaire peut aussi avoir des répercussions sur le compartiment dento-alvéolaire maxillaire.

Figure 12 : Rétro-alvéolie globale mandibulaire liée à une hyperactivité des muscles labio-buccinateurs



Source : Bedhet et al., « Dysfonctionnements des muscles labio-mentonniers et indications de la chirurgie d'affaiblissement », 2001.

- L'hyperactivité des muscles mentonniers : ils ont une action verticale. Elle est caractérisée par une respiration buccale, une inoclusion labiale au repos et la disparition du sillon labio-mentonnier. La langue sera propulsive, antérieure et basse. On pourra observer des récessions parodontales.
- L'hyperactivité mixte labiale et mentonnière : dans certains cas sévères, les buccinateurs causent une rétroalvéolie telle que l'occlusion labiale est spontanément impossible, stimulant une hyperactivité des muscles buccinateurs et de la houppe du menton pour fermer les lèvres au repos.

Une hypotonie de ces muscles favorisera les actions centrifuges de la langue.

1.2.2 Les dysfonctions

Pour de nombreuses raisons, à différents niveaux, une ou plusieurs fonctions oro-faciales peuvent être incorrectement exécutées par le patient ; on parle de dysfonctions, qui mènent à une perturbation de l'équilibre oro-facial et à l'apparition ou à l'aggravation d'une dysmorphose.

Les fonctions présentant souvent des acteurs communs, on diagnostiquera généralement plusieurs dysfonctions chez un même patient, c'est pourquoi il faut visualiser les fonctions dans leur globalité et ne pas les isoler.

1.2.2.1 La ventilation dysfonctionnelle

Une ventilation dysfonctionnelle est une ventilation qui n'est pas exclusivement nasale : elle sera buccale ou mixte. Une ouverture des lèvres d'un millimètre fait passer 50% de l'air par la bouche⁴¹.

Un patient peut développer une ventilation buccale par mauvaise habitude ; cette dernière peut s'installer après une obstruction nasale, même passagère.

A. Causes possibles

- À l'étage nasal : Une déviation de la cloison nasale, des polypes, des tumeurs ou des fosses nasales étroites avec des hypertrophies des cornets sont responsables d'une gêne ou d'une impossibilité de ventiler correctement par le nez. Des épisodes inflammatoires des voies aériennes supérieures, comme des rhinites allergiques, sont caractérisés par une obstruction nasale, qui pousse le patient à ventiler par la voie buccale. La fréquence des rhinites a été multipliée par quatre au cours des trois dernières décennies ; cela pourrait être lié à l'augmentation graduelle de polluants atmosphériques (tels que l'ozone qui altère les muqueuses respiratoires), ou le changement climatique, qui a un effet sur certains pollens⁴². Aujourd'hui, selon l'Inserm, plus de 25 % des Français en sont affectés⁴³.
- Au niveau labial : une lèvre supérieure trop courte empêche l'occlusion labiale au repos.
- Au niveau lingual : une posture linguale basse, par exemple en lien avec une langue hypotonique peut entraîner une bascule de la mandibule vers l'avant et donc une ventilation orale. Une langue entre les arcades gêne la ventilation nasale car sa partie moyenne obture partiellement ou complètement le carrefour aérien supérieur⁴⁴.

⁴¹ Chauvois, Fournier, et Girardin, *Rééducation des fonctions dans la thérapie orthodontique*.

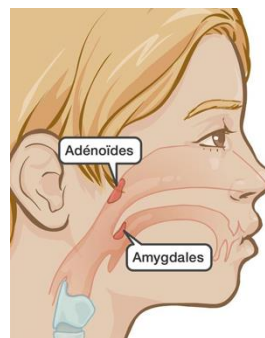
⁴² « Effets des pollens sur la santé ».

⁴³ Institut National de la Santé et de la Recherche Médicale, « Rhinite allergique ».

⁴⁴ Chauvois, Fournier, et Girardin, *Rééducation des fonctions dans la thérapie orthodontique*.

- Au niveau pharyngé : des végétations adénoïdes ou des tonsilles palatines (cf. figure 13) hypertrophiées ou fréquemment infectées peuvent obstruer les voies aériennes supérieures et empêcher l'enfant de ventiler correctement par le nez. Une ventilation buccale entretient une inflammation chronique de ces tissus. Ainsi, un cercle vicieux s'installe et les difficultés respiratoires de l'enfant sont aggravées⁴⁵.

Figure 13 : Végétations adénoïdes et tonsilles palatines



Source : Auteur d'après The hospital for sick children, « Amygdales et végétations adénoïdes »,2019.

L'hypertrophie des tonsilles palatines et des végétations adénoïdes constitue l'étiologie la plus commune des Syndromes d'Apnées-Hypopnées Obstructives du Sommeil⁴⁶ (SAHOS). Il s'agit chez l'enfant d'un « arrêt anormalement fréquent de l'échange aérien au niveau de la bouche et du nez d'au moins 5 secondes, alors que les mouvements thoracico-abdominaux persistent ». Ce trouble concerne entre 1 à 4 % des patients entre 3 et 10 ans, avec un pic de prévalence à 5-6 ans. À cet âge, la croissance des voies aériennes supérieures est faible et le tonus musculaire qui vers 3 ans empêchait la fermeture des VAS diminue.

B. Conséquences

Afin de dégager le pharynx et d'augmenter le couloir aérien postérieur, le patient adopte une nouvelle posture céphalique dans le sens d'une hyperextension cranio-rachidienne, avec une position avancée de la colonne vertébrale⁴⁷. Cela verticalise la croissance, la face s'allonge et le schéma de croissance sera en rotation postérieure. La mandibule s'abaisse et bascule en arrière par relâchement des élévateurs. Les lèvres s'entr'ouvrent, la langue est plus antérieure, les dilateurs des narines ont une activité

⁴⁵ Tamkin, « Impact of airway dysfunction on dental health ».

⁴⁶ Lenouvel et Six, « Diagnostic et prise en charge du syndrome d'apnée obstructive du sommeil chez l'enfant ».

⁴⁷ Le Breton, « Occlusion et posture ».

diminuée⁴⁸. Le patient pourra aussi présenter des troubles de la statique céphalo-vertébrale : il sera voûté, les épaules creuses et présentera souvent des déformations de la colonne vertébrale (cyphose, scoliose, lordose)⁴⁹.

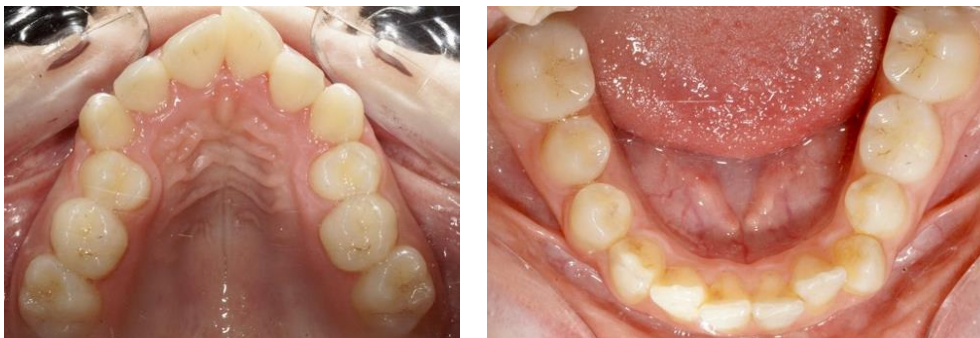Associées à une ventilation dysfonctionnelle, on retrouvera des malocclusions du sens transversal telles que des endognathies maxillaires associées à des encombrements, des inclusions, des inversés d'articulé. L'arcade maxillaire aura une forme triangulaire tandis que l'arcade mandibulaire sera carrée (cf. figure 14).

On aura également des béances⁵⁰, qui sont des troubles du sens vertical : cela peut s'expliquer par une interposition de la langue entre les arcades dans le secteur antérieur. Les molaires s'égresseront.

Dans le sens sagittal, les classes II division 1 sont les formes les plus souvent rencontrées⁵¹. Selon Delaire⁵², un patient peut adopter une autre posture pour faciliter sa ventilation buccale : il avance la mandibule et le massif lingual, déterminant une classe III d'Angle.

Dans les ventilations mixtes, une ventilation buccale discrète peut entraîner autant de déformations dento-squelettiques que si elle était proportionnellement plus importante : la sévérité des déformations ne dépend pas des effets directs des flux ventilatoires mais de la gravité des postures et dysfonctions qui en découlent⁵³.

Figure 14 : Arcade maxillaire en V et arcade mandibulaire carrée chez une patiente à ventilation buccale



Source : Dr Froger, 2020.

⁴⁸ Chabre, *Orthodontie interceptive*.

⁴⁹ Soulet, « Rôle de la langue au cours des fonctions oro-faciales ».

⁵⁰ Chabre, *Orthodontie interceptive*.

⁵¹ Flour, *Syndrome posturo-ventilatoire et dysmorphies de classe II : bases fondamentales*.

⁵² Delaire, « Les signes téléradiographiques de la respiration buccale (suite) ».

⁵³ Patti et al., *Traitement des classes II : de la prévention à la chirurgie*.

1.2.2.2 Une dysfonction linguale

Selon le triptyque de Château, lorsqu'une des trois postures linguales (au repos, à la déglutition, à la phonation) est déficitaire, les deux autres le sont forcément aussi⁵⁴. Cependant, les conséquences squelettiques et occlusales liées à une position linguale au repos seront les plus notables, étant donné que la langue est plus souvent au repos qu'en déglutition ou en phonation.

A. Une position linguale au repos incorrecte

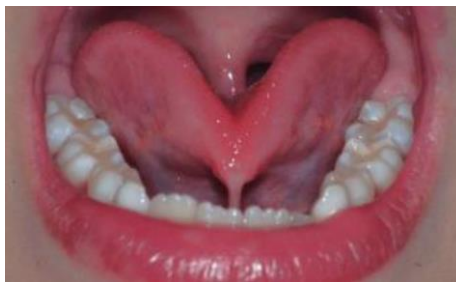a) Causes possibles

➤ Le frein lingual

Un frein lingual trop court (cf. figure 15) et/ou trop fibreux peut être responsable d'ankyloglossie : c'est une pathologie qui concerne entre 3,2 et 4,8 % des nouveaux-nés⁵⁵. La langue ne pouvant ni s'élever, ni s'étirer, restera plaquée au repos contre le plancher buccal. Le nourrisson aura des difficultés à effectuer la succion, et plus tard dans son développement, à déglutir et articuler⁵⁶.

L'enfant pourra même développer du bruxisme : en effet, la position basse de la langue et la relaxation musculaire causée par le sommeil peuvent obstruer les voies aériennes supérieures : l'enfant aura alors tendance à effectuer une protrusion mandibulaire afin de dégager de l'espace pour le passage de l'air.

Figure 15 : Frein lingual court



Source : Veyssiere et al., « Diagnostic et prise en charge de l'ankyloglossie chez le jeune enfant », 2015.

⁵⁴ Gil et Fougeront, « Dépister un dysfonctionnement linguale : bilan à l'usage des prescripteurs ».

⁵⁵ Veyssiere et al., « Diagnostic et prise en charge de l'ankyloglossie chez le jeune enfant ».

⁵⁶ Tamkin, « Impact of airway dysfunction on dental health ».

➤ La tonicité linguale⁵⁷

Certaines langues hypertoniques développeront des poussées antérieures et/ou latérales très importantes. Les langues hypotoniques s'étaleront entre les arcades ou seront très basses, sous le plan d'occlusion.

➤ Une ventilation buccale : vue précédemment.

➤ La posture corporelle

La posture est une fonction à voir dans la globalité du corps. Le système postural a une capacité d'adaptation importante, mais lorsque la compensation est dépassée, un déséquilibre postural s'installe⁵⁸.

De nombreux auteurs ont défini un équilibre entre la tête, le rachis cervical et la mandibule, nécessaire à une posture correcte de la langue au repos⁵⁹. Ainsi, toute perturbation de cet équilibre altérerait la position linguale.

Cependant, le lien direct entre la posture corporelle et l'occlusion n'est actuellement pas suffisamment prouvé dans la littérature⁶⁰ ; il est néanmoins un axe intéressant à développer.

b) Conséquences

Selon la position des appuis de la langue (cf. figure 16), les effets seront différents^{61,62} :

- Sur la face linguale des incisives supérieures : l'action de la langue est plus dentaire que squelettique. Les incisives maxillaires se vestibulent, sans forcément qu'il n'y ait d'effet latéralement. On parle de division 1.
- Le dos au palais, la pointe sur les racines des incisives mandibulaires : on la retrouve dans certaines classes II division 2.
- Entre les incisives supérieures et inférieures : on aura une biproalvéolie, avec les incisives maxillaires et mandibulaires projetées en avant, ou une béance. L'action fonctionnelle de la langue sur les bases squelettiques sera diminuée, on pourra avoir une birétromaxillie.

⁵⁷ Soulet, « Rôle de la langue au cours des fonctions oro-faciales ».

⁵⁸ Le Breton, « Occlusion et posture ».

⁵⁹ Landouzy et al., « La langue : déglutition, fonctions oro-faciales, croissance crânio-faciale ».

⁶⁰ Manfredini et al., « Dental occlusion, body posture and temporomandibular disorders : where we are now and where we are heading for ».

⁶¹ Flour, *Création des dysmorphies : une approche pédagogique*.

⁶² Gil et Fougeron, « Dépister un dysfonctionnement lingual : bilan à l'usage des prescripteurs ».

- Basse et antérieure : la symphyse mandibulaire sera excessivement stimulée lors des mouvements, au détriment du maxillaire : on aura donc une classe III par insuffisance maxillaire, avec un encombrement supérieur et une promandibulie. On pourra donc retrouver une voûte palatine élevée (cf. figure 17), des inversés d'articulés, des chevauchements et protrusions des dents antérieures, des béances antérieures, et une croissance rotationnelle postérieure avec une augmentation de la partie inférieure de la face⁶³.

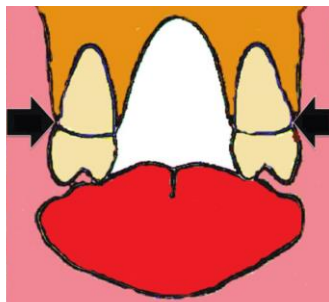
Cependant, des auteurs⁶⁴ ont retrouvé une proportion de classes I et II squelettiques de Ballard plus importante chez les patients présentant une ankyloglossie, donc une posture linguale basse au repos. Cela peut signifier que l'ankyloglossie, donc la position basse de la langue au repos, est un facteur associé s'ajoutant à la forte composante génétique de la classe III d'Angle, et non le seul facteur étiologique.

Figure 16 : Différentes positions linguales atypiques



Source : Gil et Fougeront, « Dépister un dysfonctionnement lingual : bilan à l'usage des prescripteurs », 2015.

Figure 17 : Effet transversal d'une position linguale basse



Source : Vallée, « L'exerlangue », 2017.

B. Une déglutition dysfonctionnelle

Une déglutition atypique est caractérisée par une interposition linguale et/ou par une contraction des muscles peauciers (l'orbiculaire de la bouche, du modiolus, tension du sillon labio-mentonnier,

⁶³ Ricard, *Traité de médecine ostéopathique du crâne et de l'articulation temporomandibulaire*.

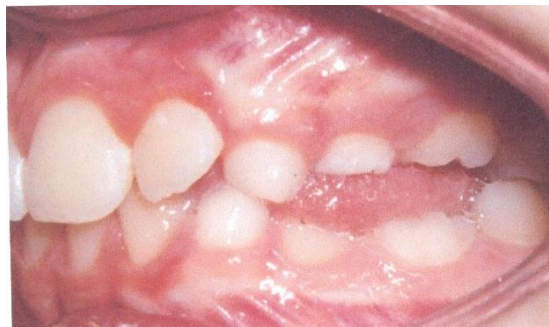⁶⁴ Srinivasan et Chitharanjan, « Skeletal and Dental Characteristics in Subjects with Ankyloglossia ».

aspiration des joues)⁶⁵. L'activité de la sangle labio-jugale perturbera la croissance physiologique, causant des troubles squelettiques variables.

On distingue trois types de déglutitions anormales en rapport avec une interposition linguale⁶⁶ :

- La déglutition avec interposition postérieure : elle peut être en rapport avec des arcades dentaires incomplètes, une position céphalique et cervicale causant un recul mandibulaire et ainsi une désocclusion dentaire. Ainsi au lieu de favoriser l'expansion transversale du maxillaire, la langue peut exercer une traction interne sur les maxillaires et les dents, provoquant un inversé d'articulé latéral. L'équilibre musculaire étant perturbé, les buccinateurs, les lèvres et les muscles de la houppe du menton se contracteront plus, renforçant la pression sur le maxillaire et les dents. De plus, l'abaissement de la mandibule causé par l'interposition favorise une rotation antérieure de Björk en modifiant l'orientation de la force des masséters. Enfin, l'interposition latérale de la langue peut s'opposer à l'éruption complète des dents et causer une infraclusion dans les secteurs postérieurs (cf. figure 18)⁶⁷.

Figure 18 : Interposition de la langue lors d'une déglutition chez un patient présentant une infraclusion latérale



Source : Chabre, *Orthodontie interceptive*, 2019.

- La déglutition en pulsion (cf. figure 19) : elle peut être causée par l'interposition d'un corps étranger (un pouce, un doudou, une tétine) et entraîner une béance antérieure.

Il est également possible que la succion-déglutition soit maintenue au-delà de la mise en place de la denture temporaire. Fellus⁶⁸ considère qu'à 4 ans, 40 % des enfants n'ont pas encore adopté une déglutition secondaire fonctionnelle.

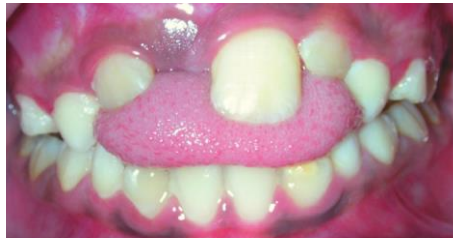⁶⁵ Gil et Fougeront, « Dépister un dysfonctionnement lingual : bilan à l'usage des prescripteurs ».

⁶⁶ Landouzy et al., « La langue : déglutition, fonctions oro-faciales, croissance crânio-faciale ».

⁶⁷ Chabre, *Orthodontie interceptive*.

⁶⁸ Fellus, « Succions et déglutition ».

Figure 19 : Béance antérieure liée à une déglutition en pulsion



Source : Benyahia, « Prise en charge des troubles d'articulé phonatoire chez l'enfant », 2009.

- La déglutition en langue basse : elle peut être causée par un frein lingual trop court, une inoclusion labiale. Cette dernière favorise la croissance mandibulaire au détriment du développement maxillaire, donc l'apparition des malocclusions de classe III.

Il n'est pas impossible de trouver plusieurs de ces positions chez un même patient ; chacune aura des conséquences spécifiques sur la croissance cranio-faciale, l'occlusion dentaire, le fonctionnement des ATM et la posture du patient.

Cependant, Woda et Fontenelle considèrent que les forces mises en jeu lors de la déglutition ne sont pas suffisantes pour causer un déplacement dentaire, étant donné que la durée totale de la déglutition n'excède pas 10 minutes par jour⁶⁹.

C. Une phonation dysfonctionnelle

Les relations entre une phonation dysfonctionnelle et les malocclusions sont discutables.

Selon Soulet⁷⁰, les troubles phonatoires n'ont des conséquences sur l'occlusion que lorsque le point d'articulation se situe antérieurement :

- Lors de l'articulation des D et T, si l'appui se fait sur les dents antérieures au lieu du palais, on aura une proalvéolie
- Lorsque l'enfant zézaie et interpose la pointe de la langue entre les incisives, on aura une béance.

⁶⁹ Chateau et al., *Orthopédie dento-faciale. Tome 1, Bases scientifiques : croissance, embryologie, histologie, occlusion, physiologie.*

⁷⁰ Soulet, « Rôle de la langue au cours des fonctions oro-faciales ».

À ce tableau clinique, Benyahia⁷¹ ajoute qu'une interposition latérale de la langue dans l'articulation des sifflantes et des chuintantes peut causer une infra-alvéolie molaire, et de fait une supraclusion incisive. Chabre suggère quant à lui qu'on pourrait retrouver des inversés d'articulés postérieurs⁷².

Certains auteurs, considérant que l'action linguale lors de la phonation soit très courte en durée, minimisent les troubles qu'une phonation dysfonctionnelle pourrait entraîner. Pour d'autres auteurs, un trouble de la phonation n'aurait de conséquences morphologiques que dans un environnement musculaire déséquilibré.

On notera cependant qu'une phonation et une déglutition dysfonctionnelles ont en commun des appuis linguaux anormaux, d'où leur corrélation importante. Ainsi, il est toujours intéressant de diagnostiquer des phonations dysfonctionnelles et de les inclure dans le tableau clinique global.

1.2.2.3 Une mastication insuffisante ou dysfonctionnelle

Un enfant habitué à une alimentation semi-liquide et molle aura des cycles masticatoires peu importants en amplitude, avec une sollicitation musculaire moindre. Ainsi, la croissance transversale des arcades sera peu stimulée et ces dernières resteront plus étroites⁷³.

Toute mastication asymétrique, ou réalisée exclusivement d'un seul côté de la bouche, est considérée anormale sur le plan fonctionnel, car les contractions musculaires engendrées seront asymétriques. Une douleur causée par des mobilités dentaires ou des caries entraîne des troubles masticatoires par réflexe d'évitement⁷⁴.

On pourra rencontrer des encombrements antérieurs (cf. figure 20) liés à une distance intercanine qui n'a pas été assez élargie. Une mastication insuffisamment développée, associée à d'autres troubles fonctionnels (une respiration buccale, une déglutition atypique), va contribuer à l'étroitesse de l'arcade supérieure par rapport à l'arcade inférieure ; l'enfant aura une occlusion en bout-à-bout et cherchera une position plus confortable. Il se retrouvera ainsi en latérogissement mandibulaire, vers la gauche ou la droite et on verra apparaître un inversé d'articulé du côté du glissement, ainsi qu'une mauvaise orientation du plan d'occlusion dans le plan frontal. Le patient mastiquera préférentiellement du côté présentant l'occlusion inversée. Il risque une croissance condylienne, maxillaire et mandibulaire asymétrique qui s'installera définitivement⁷⁵.

⁷¹ Benyahia et al., « Prise en charge des troubles d'articulé phonatoire chez l'enfant ».

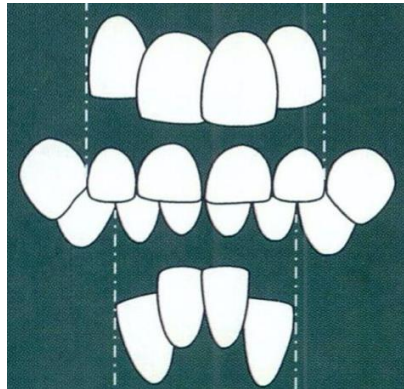
⁷² Chabre, *Orthodontie interceptive*.

⁷³ Limme, « Conduites alimentaires et croissance des arcades dentaires ».

⁷⁴ Bally, « Fonctions, dysfonctions, para-fonctions : comment faciliter le développement des structures faciales ? »

⁷⁵ Limme, « Conduites alimentaires et croissance des arcades dentaires ».

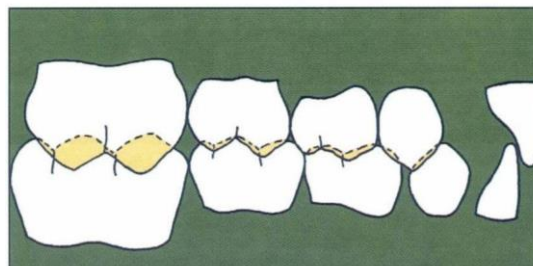
Figure 20 : Conséquences transversales et cycle mastocatoire chez un patient avec une musculature faible, consommant des aliments ramollis



Source : Limme, « Conduites alimentaires et croissance des arcades », 2002.

D'autre part, l'usure occlusale molaire et canine ne se fera pas. Les mouvements de latéralité nécessiteront donc des mouvements de désengrènement verticaux très amples, plus difficiles à réaliser. De plus, ce verrouillage occlusal (cf. figure 21) empêchera la mandibule de propulser et d'exprimer son potentiel de croissance vers l'avant, ce qui donnera un surplomb et un recouvrement vertical importants. Ainsi on retrouvera souvent des situations de classe II molaires d'Angle subdivision droite ou gauche, avec déviation des milieux⁷⁶.

Figure 21 : Conséquences du verrou causé par une occlusion non attritionnelle en denture mixte



Source : Limme, « Conduites alimentaires et croissance des arcades », 2002.

1.2.3 Les parafunctions

Une parafunction est une action, une habitude qui n'est liée à aucune nécessité fonctionnelle. Elle perturbe l'équilibre des structures de la sphère buccale et celui des fonctions.

Les parafunctions les plus fréquentes sont : la succion non nutritive (digitale ou de tétine, doudou), les tics de mordillement (lèvres ou joues), l'onychophagie, le bruxisme. Elles sont en relation avec d'autres

⁷⁶ Limme.

dysfonctions : si l'espace de la langue est envahi par un pouce ou une tétine par exemple, la langue devra se décaler et effectuer la déglutition avec une position différente. Des tensions musculaires anormales se créent, et la langue conservera cette mauvaise position même lorsque le pouce est hors de la bouche⁷⁷. On aura également une altération des postures de repos des joues et des lèvres.

L'effet des parafunctions sur les dents dépend de leur intensité, mais surtout de la durée d'exécution : si l'enfant entretient la parafunction toute la nuit, cela aura plus d'effet que s'il le fait de manière intermittente.

➤ Les suctions non-nutritives (doigts, tétine, objet)

Selon Fellus⁷⁸, la tétine a des effets bénéfiques (diminution du nombre de décès par mort subite du nourrisson, endormissement facilité), mais ne devrait idéalement plus être utilisée à deux ans. Quant aux suctions digitales, il considère que le sevrage devrait être réalisé avant quatre ans. Au-delà de cet âge, Fellus considère que 95 % des suctions digitales sont des suctions d'habitude, les 5 % restants sont des suctions de « nécessité », en lien avec un retard de maturation affective par exemple.

Bally⁷⁹ pense qu'il est surtout important d'arrêter la succion du pouce ou de la tétine avant l'éruption des dents définitives, afin d'éviter les déformations dento-alvéolaires.

L'intensité, la fréquence, la durée de l'habitude et le type de succion sont très variables. De même, les points d'appui diffèrent beaucoup selon les patients : médian, latéral, en avant, en arrière, sur la zone incisivo-canine, etc. Ainsi, les conséquences occlusales seront très variées, mais on trouvera généralement une béance antérieure⁸⁰ (cf. figure 22), une vestibuloversion des incisives maxillaires ainsi qu'une égression des molaires postérieures à cause de l'inocclusion labiale. De plus, le pouce ou la tétine maintenant la langue en position basse (cf. figure 23), l'équilibre entre celle-ci et les muscles jugaux est perturbé, favorisant ainsi une contraction de l'arcade maxillaire⁸¹.

Au niveau squelettique, la succion d'un doigt exerce une force antéro-postérieure qui peut favoriser une classe II de Ballard en tractant le maxillaire et en freinant la croissance mandibulaire⁸².

⁷⁷ Landouzy et al., « La langue : déglutition, fonctions oro-faciales, croissance crânio-faciale ».

⁷⁸ Fellus, « Suctions et déglutition ».

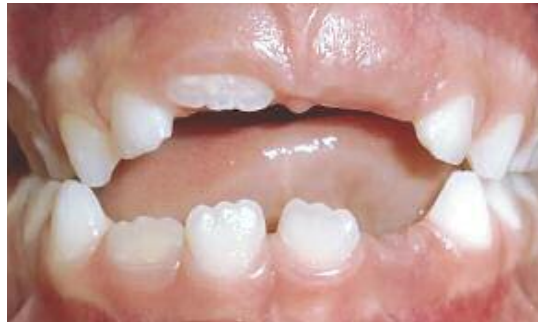⁷⁹ Bally, « Fonctions, dysfonctions, parafunctions : comment faciliter le développement des structures faciales ? »

⁸⁰ Ricard, *Traité de médecine ostéopathique du crâne et de l'articulation temporomandibulaire*.

⁸¹ Le Norcy, « Cours interception des malocclusions : fonctions, dysfonctions, parafunctions ».

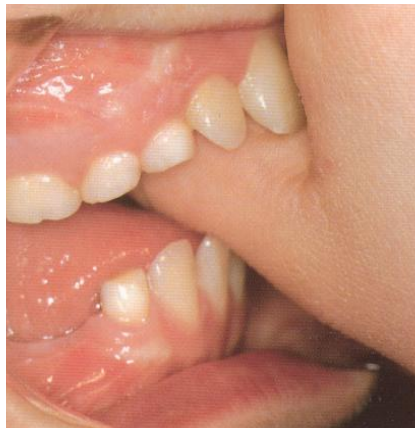⁸² Boileau, *Orthodontie de l'enfant et du jeune adulte. Tome 1, Principes et moyens thérapeutiques*.

Figure 22 : Béance antérieure liée à la succion du pouce



Source : Bally, « Fonctions, dysfonctions, parafunctions : comment faciliter le développement harmonieux des structures faciales ? », 2002.

Figure 23 : Position linguale basse liée à une succion du pouce



Source : Dunglas, « Cours : interception et correction des malocclusions. Anomalies du sens vertical », 2017.

➤ Les tics de mordillement

Les patients avec une interposition de la lèvre inférieure présentent généralement une hypotonie du muscle mentonnier et une proalvéolie maxillaire antérieure avec un surplomb augmenté : en effet, la lèvre inférieure se place derrière les incisives supérieures, ce qui peut aggraver ou maintenir leur vestibulo-version et provoquer des versions linguales des incisives inférieures.

Dans certains cas, le bord de la lèvre inférieure heurte le bord des incisives maxillaires, entraînant un manque d'égression de leur part⁸³.

Si le patient a pour habitude de mordiller l'intérieur de ses joues, elles s'interposent entre les deux arcades et causent des béances latérales ainsi que des endoalvéolies des secteurs postérieurs.

⁸³ Le Norcy, « Cours interception des malocclusions : fonctions, dysfonctions, parafunctions ».

➤ Le bruxisme

Camoin et al⁸⁴ définissent le bruxisme comme « une parafonction orale caractérisée par des contacts occlusaux résultant d'activités motrices manducatrices non nutritives, répétitives, involontaires, le plus souvent inconscientes ».

Chez l'enfant, le bruxisme peut être considéré comme physiologique. En effet, selon les auteurs, il stimule la croissance mandibulaire par l'application de forces sur les dents, déverrouille l'occlusion et libère les mouvements mandibulaires. Il favorise une croissance alvéolaire harmonieuse.

Cependant, il existe un bruxisme exagéré, à cause multifactorielle. Parmi les causes possibles on retrouve le stress, l'anxiété, des troubles du système nerveux central et autonome, des prédispositions familiales, mais aussi une ventilation dysfonctionnelle ou un SAHOS⁸⁵.

Ce bruxisme pathologique peut avoir de nombreuses conséquences : des céphalées, des douleurs articulaires et musculaires, mais aussi une usure dentaire par attrition plus ou moins importante. Le développement vertical du patient en sera limité⁸⁶.

Les fonctions ont donc une répercussion sur la croissance maxillo-faciale et sur l'occlusion dentaire. Nous allons maintenant détailler le rôle des différents professionnels de santé qui interviendront dans le diagnostic et le traitement des malocclusions.

⁸⁴ Camoin et al., « Le bruxisme du sommeil chez l'enfant ».

⁸⁵ Archbold et al., « Symptoms of sleep disturbances among children at two general pediatric clinics ».

⁸⁶ Boileau, *Orthodontie de l'enfant et du jeune adulte. Tome 1, Principes et moyens thérapeutiques*.

2 : Le rôle du chirurgien-dentiste dans la prise en charge des dysfonctions et parafunctions orales

Le chirurgien-dentiste joue un rôle capital dans le dépistage des malocclusions. Avant de mettre en place une thérapeutique, il va devoir poser un diagnostic. Pour cela l'analyse des étiologies est indispensable.

2.1 Le diagnostic

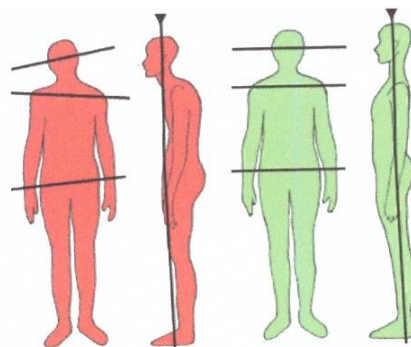
L'observation du patient dès son entrée au cabinet, un questionnaire médical précis suivi d'un examen clinique nous permettront de mettre en évidence des obstacles anatomiques, des dysfonctions et des parafunctions à l'origine de malocclusions. Pour compléter cette analyse, des examens complémentaires pourront être réalisés.

2.1.1 Dès l'entrée dans le cabinet

Le chirurgien-dentiste doit être attentif dès l'entrée du patient dans le cabinet et pendant les premiers échanges oraux. Nous verrons ici quelques signes qui doivent l'interpeler sur de potentielles dysfonctions ou parafunctions.

- La posture : on évalue la posture corporelle générale. De profil, on regardera l'équilibre et l'alignement de la tête par rapport à la ceinture scapulaire, le bassin et les jambes. De face, on prêtera attention à la verticalité de la tête, l'horizontalité des épaules et des hanches ; on cherchera des asymétries. Une tête en hyper-extension avec la colonne vertébrale en position avancée (cf. figure 24) est évocatrice d'une respiration buccale.

Figure 24 : Mauvaise et bonne posture corporelle



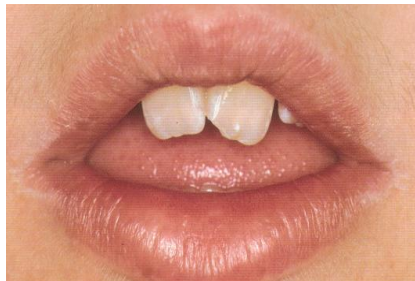
Source: Chabre, *Orthodontie interceptive*, 2019.

- La typologie faciale : elle permet de prévoir les modalités de croissance et l'évolution des dysmorphoses existantes. On aura les types hypodivergents, normodivergents, et hyperdivergents. Il est également intéressant d'examiner rapidement le profil des parents et d'évaluer l'hérédité d'un profil ou d'une malocclusion. Cela peut être visible notamment pour les classes III squelettiques.

- Le profil psychologique : on évaluera la maturité psychologique, l'autonomie de l'enfant, sa motivation et celle de ses parents afin d'estimer leur adhésion à un éventuel traitement.

- Les troubles ventilatoires : les patients avec des troubles de ventilation ont un profil caractéristique dit adénoïdien⁸⁷ : ils sont caractérisés par une face longue, des yeux cernés, des narines étroites, non sollicitées, une hypotonie jugale ainsi qu'une inoclusion labiale au repos liée à la respiration buccale, donnant des lèvres gercées. La langue peut être vue interposée entre les incisives maxillaires et mandibulaires (cf. figure 25). Une lèvre supérieure courte est à mettre en rapport avec une éventuelle inoclusion labiale. Au sourire, les patients avec un déficit transversal des arcades découvrent des corridors buccaux importants (cf. figure 26).

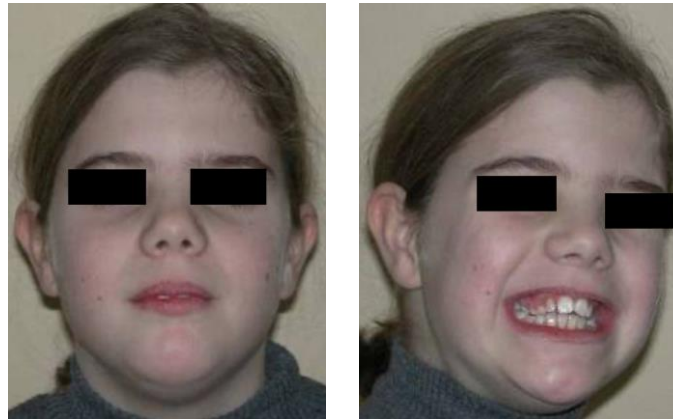Figure 25 : Interposition linguale antérieure liée à une ventilation orale et une inoclusion labiale



Source : Dunglas, « Cours : interception et correction des malocclusions. Anomalies du sens vertical », 2017.

⁸⁷ Stellzig-Eisenhauer et Meyer-Marcotty, « Interaction between otorhinolaryngology and orthodontics: correlation between the nasopharyngeal airway and the craniofacial complex ».

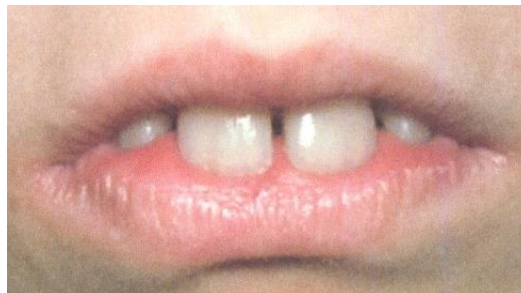Figure 26 : Patiente présentant un profil adénoïdien



Source : Dunglas, « Cours : interception et correction des malocclusions. Anomalies du sens transversal », 2017.

- La phonation/déglutition : en regardant le jeune patient parler, nous pouvons repérer des éventuelles mauvaises positions linguales durant la prononciation de certains phonèmes ou même lors de la déglutition.
- Les parafunctions : les tics de mordillement (cf. figure 27), l'usage de la tétine ou la succion d'un doigt sont facilement décelables. Des ongles rongés révèlent une onychophagie.

Figure 27 : Interposition de la lèvre inférieure derrière les incisives maxillaires



Source : Chabre, *Orthodontie interceptive*, 2019.

2.1.2 Au questionnaire médical⁸⁸

En plus d'être légalement obligatoire, le questionnaire médical révèle beaucoup d'indices permettant de détecter des dysfonctions ou des parafunctions. Nous verrons quelles questions poser pour les relever (cf. annexe 1 pour le questionnaire complet).

- État civil

⁸⁸ Gil et Fougeront, « Dépister un dysfonctionnement lingual : bilan à l'usage des prescripteurs ».

On demandera la situation familiale : elle pourra nous aider à comprendre l'environnement dans lequel l'enfant vit et rechercher des situations qui pourraient émotionnellement l'affecter (divorce, adoption, foyer, situation socio-professionnelle des parents).

➤ Les antécédents médico-chirurgicaux

On recherche en particulier des infections oto-rhino-laryngologiques (ORL) à répétition, de l'asthme, des allergies empêchant l'enfant de ventiler correctement. On demandera s'il a déjà eu des opérations des VAS.

En demandant si le patient a préalablement été suivi chez un autre professionnel de santé (ORL, orthophoniste, orthodontiste, etc.), le chirurgien-dentiste peut déjà dresser une liste des correspondants avec lesquels il pourra communiquer.

➤ Les habitudes de vie

On se renseignera sur la qualité du sommeil : s'il est agité, si l'enfant ronfle ou se réveille avec une bouche sèche le matin. Un sommeil de mauvaise qualité se traduit par une fatigue au réveil et un manque d'attention notable lors de la journée. Il nous oriente vers la possibilité d'un SAHOS.

On pourra également demander la consistance du bol alimentaire quotidien : est-elle généralement molle, mixée, dure ? Les légumes et fruits sont-ils consommés cuits ou crus ?

➤ Les dysfonctions et parafunctions

On interrogera l'enfant et ses parents sur les tics et parafunctions comme le bruxisme nocturne ou l'utilisation de la tétine ou du pouce pour s'endormir. On demandera quand ces habitudes ont-elles commencé.

2.1.3 Au fauteuil

Au fauteuil, notre examen clinique va commencer au niveau exo-buccal, se poursuivre en endo-buccal, pour enfin finir par l'observation de la réalisation des fonctions.

2.1.3.1 L'examen de la musculature péri-orale⁸⁹

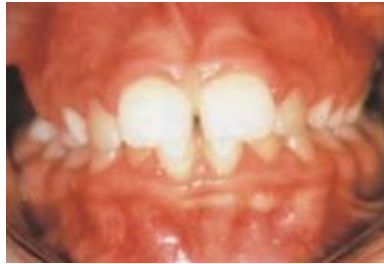On peut pincer les lèvres supérieures, inférieures et le sillon labio-mentonnier pour évaluer leur tonicité. On évaluera les buccinateurs en observant leurs répercussions sur les procès alvéolaires : s'ils sont hypertoniques, on verra des procès alvéolaires en « balcon » (cf. figure 28) ; selon Frederick⁹⁰, ces

⁸⁹ Patti et Perrier d'Arc, *Les traitements orthodontiques précoces*.

⁹⁰ Frederick, « The perioral muscular phenomenon ».

muscles tirent sur l'orbiculaire des lèvres, c'est pourquoi on verra le même aspect des procès au niveau du groupe incisivo-canin.

Figure 28 : Procès alvéolaires en balcon en rapport avec des buccinateurs hypertoniques



Source : Patti, *Les traitements orthodontiques précoces*, 2003.

2.1.3.2 L'examen dentaire et de l'occlusion

Après avoir examiné l'articulation temporo-mandibulaire, décrit le parodonte, l'hygiène bucco-dentaire, déterminé la formule dentaire et réalisé le bilan carieux, on fera un examen intra-arcade. On y évaluera la forme et la symétrie d'arcade, les courbes de Spee et de Wilson, l'orientation des procès alvéolaires, les malpositions ainsi que l'encombrement dentaire.

Quant à l'examen inter-arcade, on notera dans les trois sens de l'espace les points suivants :

- Dans le sens transversal : un décalage des milieux inter-incisifs, la présence d'inversés d'articulés uni ou bilatéraux
- Dans le sens vertical : une infraclusion ou une supraclusion
- Dans le sens antéro-postérieur : une classe I, II ou III d'Angle, un surplomb trop ou pas assez important.

On décrira également l'occlusion dynamique, en décrivant l'amplitude de la propulsion mandibulaire, des latéralités et la symétrie de ces dernières.

2.1.3.3 L'examen des tissus mous

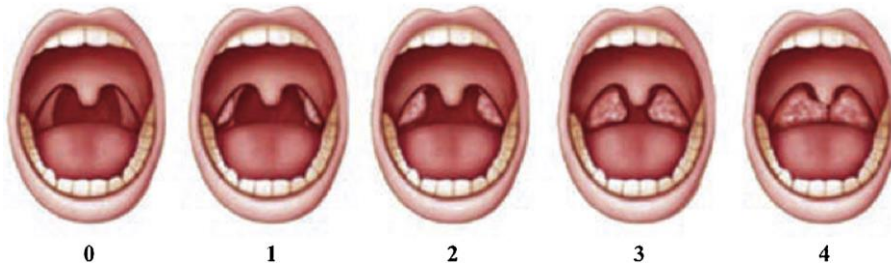
- La langue : son volume et sa mobilité seront appréciés (élévation et protraction). Pour que la longueur du frein soit considérée suffisante, il faut qu'à l'ouverture maximale la distance inter-incisive mesure au moins trois travers de doigt, en conservant l'apex de la langue au palais⁹¹. On notera aussi la présence ou non d'indentations des bords de la langue, signes d'un volume important de celle-ci par rapport aux arcades ou de son interposition entre ces dernières.

⁹¹ Gil et Fougeront, « Dépister un dysfonctionnement lingual : bilan à l'usage des prescripteurs ».

➤ Les amygdales palatines⁹² : on évaluera leur volume selon la classification de Friedman (cf. figure 29), la bouche du patient ouverte et la langue en position neutre. Les grades sont les suivants :

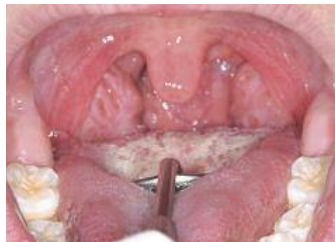- Grade 0 : la luette et les piliers de la loge amygdalienne sont visibles
- Grade 1 : les amygdales palatines sont cachées dans la loge
- Grade 2 : les amygdales palatines dépassent la loge
- Grade 3 : les amygdales palatines dépassent largement la loge sans être jointives (cf. figure 30)
- Grade 4 : les amygdales palatines sont jointives à la luette

Figure 29 : Grades de Friedman pour la détermination du volume amygdalien



Source : Aubertin, « Diagnostic clinique du syndrome d'apnées obstructives du sommeil de l'enfant », 2017.

Figure 30 : Des amygdales palatines hypertrophiques (grade 3 de Friedman)



Source : Bally, « Fonctions, dysfonctions, parafonctions », 2018.

➤ La perméabilité oro-pharyngée⁹³ : elle peut être estimée par le score modifié de Mallampati (cf. figure 31), où on évalue les rapports entre le volume de la langue, le voile du palais et la cavité buccale. Ici, la langue sera en propulsion. Les classes sont les suivantes :

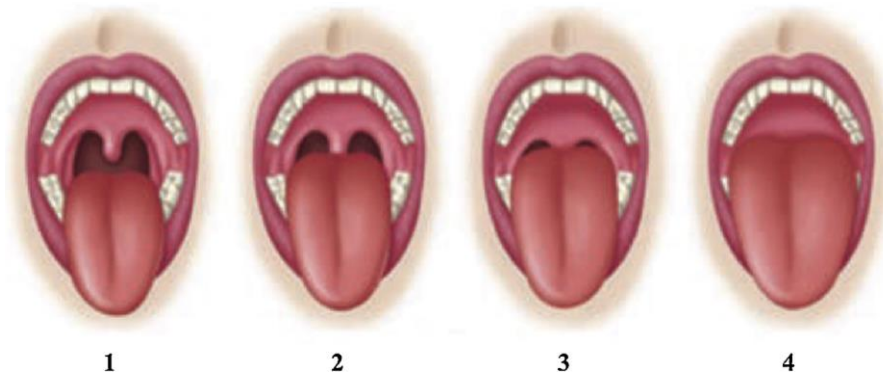
- Classe 1 : la luette et les loges amygdaliennes sont visibles
- Classe 2 : la luette est partiellement visible
- Classe 3 : le palais membraneux est visible

⁹² Aubertin et al., « Diagnostic clinique du syndrome d'apnées obstructives du sommeil de l'enfant ».

⁹³ Aubertin et al.

- Classe 4 : seul le palais osseux est visible

Figure 31 : Score de Mallampati modifié



Source : Aubertin, « Diagnostic clinique du syndrome d'apnées obstructives du sommeil de l'enfant », 2017.

- Les joues : on cherche des éventuelles traces de mordillement, signes de la parafonction.

2.1.3.4 L'examen des fonctions

Des exercices simples nous permettront d'évaluer les fonctions au fauteuil.

a) Examen de la ventilation

Pour vérifier qu'un patient respire uniquement par le nez, on peut réaliser les tests suivants^{94,95}:

- Le test de Glatzel : on place un miroir sous les narines. Si de la buée se forme, la respiration de l'enfant est nasale.
- Le test narinaire, dit « réflexe de Gudin » : on pince le nez du patient deux secondes avant de relâcher : si le nez reste pincé, le test est négatif et la respiration du patient est buccale.
- Le test de Rosenthal : le patient respire quinze fois par le nez. Si la bouche reste fermée et que le patient ne ressent pas d'essoufflement, le test est négatif ; le patient est un respirateur nasal ou un faux respirateur buccal. Il sera positif si le patient finit par ouvrir la bouche, qu'on note une suée au-dessus de la lèvre supérieure ou une accélération du pouls.

⁹⁴ Sabouni, « Étude de la respiration avec l'aérophonoscope ».

⁹⁵ Gil et Fougeront, « Dépister un dysfonctionnement lingual : bilan à l'usage des prescripteurs ».

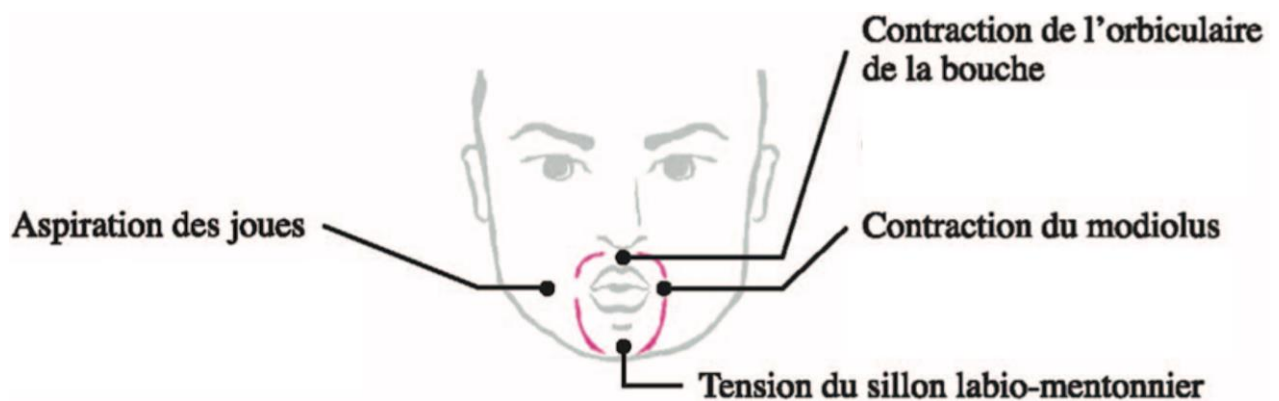
b) Examen de la posture linguale au repos

On note si elle est interposée entre les lèvres ou les arcades dentaires, et on observe la position de la pointe et de son dos. Dans les cas où la position de la langue au repos est difficilement évaluable, on se référera aux tests de phonétique pour objectiver la dysfonction linguale⁹⁶.

c) Examen de la déglutition

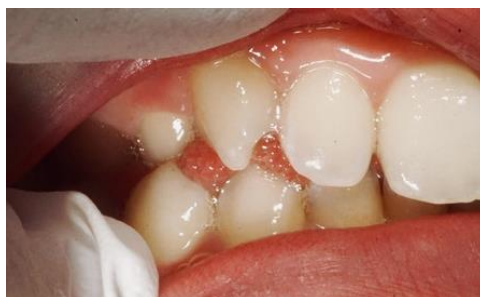On demande au patient de déglutir deux fois. Lors de la première (cf. figure 32), on recherche une contraction des muscles peauciers (modiolus, orbiculaire, tension du sillon labio-mentonnier, aspiration des joues). Pour la deuxième, on écarte les lèvres du patient avant de le faire déglutir et voir s'il interpose sa langue (cf. figure 33).

Figure 32 : Muscles peauciers à examiner lors de la déglutition



Source : Gil et Fougeront, « Dépister un dysfonctionnement lingual : bilan à l'usage des prescripteurs », 2015.

Figure 33 : Interposition linguale lors de la déglutition



Source : Dr Froger, 2020.

⁹⁶ Gil et Fougeront.

d) Examen de la phonation

On demande à l'enfant de prononcer « dînette » et « tartine ». Ces mots permettant une ouverture buccale suffisante pour une bonne visibilité de la langue⁹⁷, le test des palatales sera le plus significatif de tous les phonèmes. De plus, il y a beaucoup de similarités dans les appuis linguaux lors de la déglutition et lors de l'articulation des palatales⁹⁸. On vérifiera que l'apex lingual ne se projette pas contre les incisives et qu'il touche bien la papille rétro-incisive.

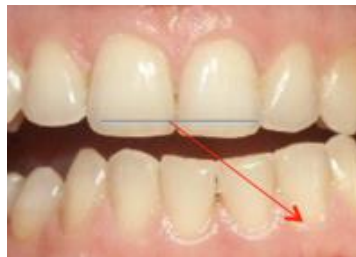e) Examen de la mastication

On étudie les facettes d'abrasion et surtout les asymétries entre elles.

Les angles fonctionnels masticateurs de Planas⁹⁹ permettent de savoir le côté préférentiel de mastication de l'enfant : on place le bout d'une précelle ou d'une sonde entre les incisives maxillaires et mandibulaires et on demande au patient de réaliser un mouvement de latéralité d'un côté, puis de l'autre. Ces déplacements produisent deux lignes inclinées qui représentent l'abaissement mandibulaire qui accompagne le glissement inter-arcades. L'angle formé par chacune des lignes inclinées et le plan horizontal est l'angle fonctionnel masticatoire de Planas (cf. figure 34).

Chez l'enfant, ces angles sont généralement de faible valeur et symétriques. Si ce n'est pas le cas, le patient mastiquera de préférence du côté où l'angle est le plus petit, où l'abaissement mandibulaire est moins important ; plus la différence entre les angles est importante, plus la mastication sera unilatérale^{100,101}.

Figure 34 : Angle fonctionnel masticatoire de Planas gauche



Source : Black, « Connaissez-vous les angles fonctionnels masticatoires de Planas (AFMP) ? », 2015.

⁹⁷ Gil et Fougeront.

⁹⁸ Chabre, *Orthodontie interceptive*.

⁹⁹ Black, « Connaissez-vous les angles fonctionnels masticatoires de Planas (AFMP) ? »

¹⁰⁰ Chabre, *Orthodontie interceptive*.

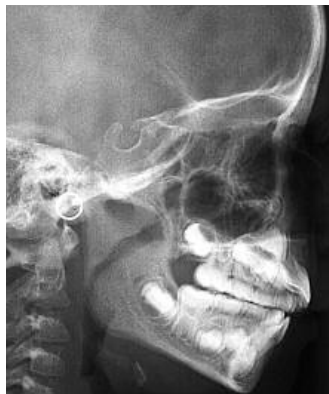¹⁰¹ Limme, « L'interception en denture temporaire : mastication et réhabilitation neuro-occlusale ».

2.1.4 Les examens complémentaires

Les examens radiologiques à disposition du chirurgien-dentiste sont indispensables pour le dépistage d'anomalies dentaires, qu'elles soient de nombre, de taille ou de forme. De plus, elles fournissent une multitude de renseignements sur l'état des tissus mous et des structures osseuses tels que le sens de rotation de la face pour la téléradiographie de profil. Elles permettent également de repérer des obstacles à l'origine de dysfonctions¹⁰² :

- La panoramique : on y visualise les sinus (opacité, volume, symétrie), la cavité nasale (forme, perméabilité, déviation ou non de la cloison, volume des cornets).
- La téléradiographie de profil : cet examen permet l'analyse des structures dans le sens antéro-postérieur et vertical. Elle permet notamment d'évaluer la perméabilité des VAS (cf. figure 35), le volume des amygdales palatines et des végétations adénoïdes ainsi que la position de la langue et des lèvres au repos.
- La téléradiographie de face : les signes faisant suspecter une ventilation buccale visibles sur une téléradiographie de face sont¹⁰³ : une réduction transversale des orifices pyriformes, des fosses nasales, de la voûte palatine, une déviation/coudure du septum nasal ainsi qu'une hypertrophie des cornets.

Figure 35 : Obstruction des VAS sur une téléradiographie de profil



Source : Bally, « Fonctions, dysfonctions, parafonctions », 2018.

On pourra également réaliser des moulages, afin d'examiner les arcades plus facilement.

¹⁰² Chabre, *Orthodontie interceptive*.

¹⁰³ Delaire, « Les signes téléradiographiques de la respiration buccale (suite) ».

Le questionnaire médical, l'examen clinique et les examens complémentaires permettent ainsi de poser un diagnostic précis. Le chirurgien-dentiste proposera donc un traitement adapté.

2.2 Le traitement

Les objectifs de traitement sont spécifiques au patient. Un plan de traitement sera élaboré selon ses besoins thérapeutiques, son âge et sa coopération. Le traitement sera souvent pluridisciplinaire : dans un premier temps, le chirurgien-dentiste fera un bilan carieux, car des foyers infectieux entraînent des réflexes d'évitements donc des troubles fonctionnels. Dans un second temps, le bilan fonctionnel pourra être réalisé et d'autres professionnels de santé pourront aussi intervenir : l'orthodontiste, l'ORL, l'orthophoniste, le kinésithérapeute, etc.

Dans cette partie nous verrons l'ensemble des solutions thérapeutiques proposées par le chirurgien-dentiste. Nous verrons d'abord les conseils à donner pour l'arrêt des parafunctions, les meulages occlusaux, les possibilités chirurgicales permettant de supprimer les obstacles anatomiques possibles, et enfin les dispositifs et exercices à disposition du chirurgien-dentiste pour l'éducation des fonctions à proprement parler.

2.2.1 L'éducation thérapeutique et les conseils pour l'arrêt des parafunctions

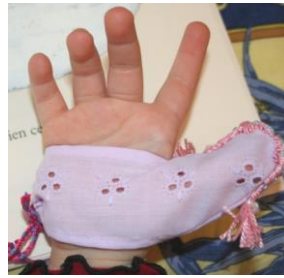Le chirurgien-dentiste a pour rôle d'expliquer au patient et à ses parents les conséquences des parafunctions sur l'occlusion. Ces dernières créent ou entretiennent des conditions favorisant les dysfonctions ; c'est pourquoi leur suppression doit précéder l'éducation des fonctions.

Dans cette partie du traitement, la communication est la clé. L'enfant est acteur de son traitement : c'est à lui de comprendre pourquoi il devrait arrêter ses parafunctions et c'est à lui de décider de le faire. Pour l'aider, le chirurgien-dentiste peut suggérer de diminuer progressivement le temps « autorisé » avec la tétine/le pouce : que dans sa chambre, seulement pour la nuit, une nuit sur deux, jusqu'à que l'enfant ne le fasse plus du tout. Il peut proposer à l'enfant de donner sa tétine au Père Noël à l'occasion des fêtes, avant les vacances ou encore lors de son anniversaire. Il est également possible de proposer solennellement à l'enfant de s'asseoir, d'écrire « Je promets d'arrêter de sucer mon pouce (ou autre) », de dater et de signer. Le but est de trouver quel message va interpeler et motiver l'enfant, ce qui va le motiver. Cela est variable d'un enfant à un autre. Il faut rester à l'écoute de ses difficultés pour l'aider à trouver sa solution.

Il existe aussi des méthodes dissuasives. Par exemple, l'enfant pourra mettre du vernis amer sur le pouce, ou l'habiller pour s'empêcher de le mettre dans la bouche (cf. figure 36).

Il est important de garder l'enfant positivement motivé au fur et à mesure des rendez-vous et de le féliciter pour ses progrès.

Figure 36 : Poupée pour pouce



Source : Poucinet poucinette, « Gant anti-pouce ».

2.2.2 Les meulages occlusaux

Les meulages sélectifs décrits par Planas¹⁰⁴ consistent à reproduire artificiellement l'usure attritionnelle symétrique que le patient aurait dû avoir en denture temporaire, facilitant les mouvements de latéralité et symétrisant les angles fonctionnels masticatoires de Planas (cf. figure 37). Le but n'est pas de toucher aux cuspides d'appui (ces éléments contribuant au maintien de la dimension verticale), mais de leur créer des facettes de glissement. Ainsi, le patient pourra mastiquer des deux côtés et ne sera plus limité.

Il faut commencer par visualiser les points de contact en occlusion d'intercuspédie maximale avec du papier articulé.

Les canines sont l'obstacle le plus fréquent et le plus important aux mouvements de latéralité. Ainsi, on commence généralement par meuler le versant mésial de la face linguale de la canine maxillaire et le versant distal de la canine mandibulaire, en conservant les limites inférieures des marques d'occlusion¹⁰⁵. Au fil des semaines, la pointe canine maxillaire se déplacera vers l'arrière, tandis que la pointe canine mandibulaire se déplacera vers l'avant. Puis, si nécessaire, on s'intéressera aux secteurs latéraux : du côté travaillant, les surfaces maxillaires concernées sont les versants mésiaux des cuspides vestibulaires et palatines. À la mandibule, les surfaces se situeront aux versants distaux des cuspides linguales et aux versants distovestibulaires des cuspides vestibulaires. Enfin, on meulera si besoin la partie distale du bord libre des incisives supérieures, par leur face palatine.

Les meulages doivent être progressifs, avec une comparaison fréquente des angles fonctionnels masticatoires de Planas : ces derniers doivent être parfaitement symétriques en fin de meulage et les contacts devront être équilibrés sur toute la denture.

¹⁰⁴ Limme, « L'interception en denture temporaire : mastication et réhabilitation neuro-occlusale ».

¹⁰⁵ Martin, « Réhabilitation neuro-occlusale et meulages sélectifs ».

2.2.3 Les traitements chirurgicaux

Ces traitements concernent les obstacles anatomiques qu'il faut supprimer, au risque d'être confronté à un échec de traitement.

Certaines formes peu symptomatiques d'ankyloglossie peuvent évoluer favorablement spontanément, ou à l'aide de séances d'orthophonie. Mais les formes sévères d'ankyloglossie doivent être traitées chirurgicalement. On distingue trois techniques¹⁰⁶ :

- La frénotomie : sans anesthésie, elle est réalisée chez le nourrisson de moins de 6 mois. Le frein n'est qu'alors une fine membrane celluleuse. Une incision est réalisée 3 mm en arrière de l'insertion antérieure du frein. Elle est non douloureuse, exsangue et ne présente aucune complication post-opératoire ; le patient n'aura non plus aucune difficulté à s'alimenter, même juste après l'intervention.
- La frénectomie : il s'agit d'une exérèse complète du frein, avec une libération des fibres musculaires linguales (cf. figure 37). Cela peut être fait à la lame 15, aux ciseaux à disséquer ou au laser ; l'hémostase doit être obtenue avant de réaliser des points de suture résorbables et sans tension. Elle est réalisée sous anesthésie locale ou générale.
- La fréнопластие : la frénectomie est suivie d'une plastie locale, généralement en Z. Cette dernière interrompt la zone freinale et diminue le risque d'avoir une bride cicatricielle. Cet acte requiert l'anesthésie générale, notamment pour gérer l'hémorragie importante liée à l'acte.

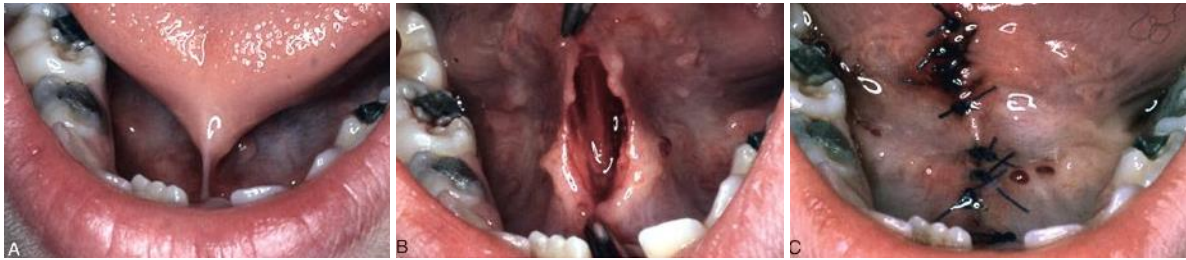Pour la facilité d'exécution, l'absence de complications post-opératoires et de douleur ressentie par le patient, la frénotomie se positionne clairement comme la meilleure des solutions thérapeutiques. Cependant, elle impose un dépistage et une prise en charge précoce : ainsi, l'éducation des jeunes parents est primordiale à ce niveau-là.

Afin d'éviter la création de brides cicatricielles, une frénectomie doit être obligatoirement suivie d'une éducation fonctionnelle¹⁰⁷.

¹⁰⁶ Veyssiere et al., « Diagnostic et prise en charge de l'ankyloglossie chez le jeune enfant ».

¹⁰⁷ Chabre, *Orthodontie interceptive*.

Figure 37 : Frénectomie linguale



Source : Boileau, *Orthodontie de l'enfant et du jeune adulte. Tome 1, Principes et moyens thérapeutiques*, 2011.

2.2.4 L'éducation fonctionnelle au cabinet dentaire

L'éducation maxillo-faciale a pour objectif de corriger les mauvaises postures et praxies, afin que les dents puissent évoluer dans un couloir dentaire neutre¹⁰⁸. Elle permet de prévenir et intercepter les malocclusions.

Bien que l'expression « rééducation fonctionnelle » soit couramment utilisée, elle sous-entend que l'enfant avait les bonnes praxies au départ et qu'il a développé des troubles à un moment de sa vie - c'est notamment le cas chez les enfants ayant appris à respirer par la bouche lors d'épisodes respiratoires pathologiques. Cependant, chez les patients présentant des obstacles anatomiques ou n'ayant jamais abandonné la déglutition primaire, ces enfants n'ont jamais fonctionné autrement. Ainsi, les expressions « éducation fonctionnelle » ou « réhabilitation fonctionnelle » semblent plus adaptées¹⁰⁹.

On distingue deux types d'éducation fonctionnelle¹¹⁰ :

- L'éducation active : elle sollicite une motivation et coopération importantes de la part du patient, car il devra réaliser des exercices régulièrement et sur une longue durée de temps. Elle a pour but d'installer, au niveau de l'encéphale, de nouveaux circuits qui remplaceraient ceux archaïques de la petite enfance, par la répétition volontaire d'un mouvement qui sera automatisé par la suite.
- L'éducation passive : un dispositif fixe ou amovible sera mis en place. La coopération demandée sera beaucoup moins importante.

¹⁰⁸ Gil et Fougeront, « Traiter un dysfonctionnement lingual : rééducation à l'usage des prescripteurs ».

¹⁰⁹ Chauvois, Fournier, et Girardin, *Rééducation des fonctions dans la thérapeutique orthodontique*.

¹¹⁰ Boileau, *Orthodontie de l'enfant et du jeune adulte. Tome 1, Principes et moyens thérapeutiques*.

2.2.4.1 L'éducation active au cabinet dentaire

Le chirurgien-dentiste peut prescrire certains exercices pour corriger un dysfonctionnement lingual. Cependant, si plusieurs troubles sont associés (ventilatoires, de phonation, douloureux, avec des parafonctions), Gil et Fougeront recommandent une prise en charge par un éducateur spécialisé.

Le libellé de l'ordonnance correspondante est : « Bilan de la fonction labiale, jugale, linguale, de la déglutition, de la phonation, de la ventilation, de la posture et des articulations temporo-mandibulaires. Éducation fonctionnelle si nécessaire », sans préciser le nombre de séances.

a. Apprendre à respirer par le nez¹¹¹

Tout d'abord, l'enfant devra apprendre à se moucher correctement, afin de garder les fosses nasales propres et dégagées avant de commencer les exercices.

Si la ventilation buccale n'est liée qu'à une mauvaise habitude apprise par le patient et non un obstacle anatomique, on peut le rendre conscient de ce fait par des explications et lui apprendre à ventiler par le nez en lui demandant de réaliser des inspirations et des expirations strictement nasales, d'abord par les deux narines simultanément, puis par une seule en alternant les narines¹¹².

b. Détecter et lever une éventuelle immaturité linguale¹¹³

Le chirurgien-dentiste cherchera à savoir si le patient maîtrise bien sa langue, que la proprioceptivité soit suffisante. Pour cela, il lui demandera de balayer la pointe de la langue au palais, d'avant en arrière deux à trois fois de suite, et d'en décrire le relief (lisse ou rugueux, avec des bosses, des creux ?). Si le patient a du mal à répondre ou à effectuer le geste demandé, le praticien fera un éveil gnoso-praxique :

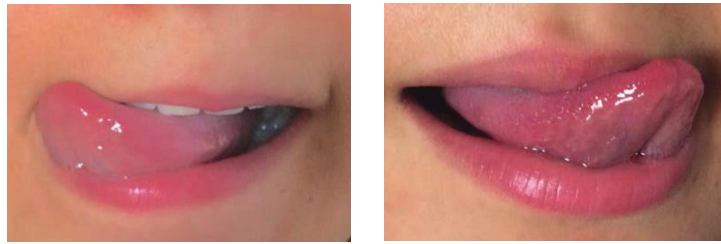- Le patient tire la langue, la rétracte, va à gauche, puis à droite. Il variera la vitesse et le sens de déplacement.
- Il fait le « tour des cadrans » (cf. figure 38) : avec la pointe de la langue, il fait le tour des lèvres, dix fois dans le sens horaire, puis dix fois dans le sens anti-horaire. Ensuite, le praticien dira au patient de répéter l'exercice devant un miroir, en alternant un sens avec l'autre. Il pourra augmenter la difficulté de l'exercice en faisant le tour des lèvres, mais en vestibulaire. La langue devra se déplacer régulièrement et sans à-coups.

¹¹¹ Gil et Fougeront, « Traiter un dysfonctionnement lingual : rééducation à l'usage des prescripteurs ».

¹¹² Boileau, *Orthodontie de l'enfant et du jeune adulte. Tome 1, Principes et moyens thérapeutiques*.

¹¹³ Gil et Fougeront, « Traiter un dysfonctionnement lingual : rééducation à l'usage des prescripteurs ».

Figure 38 : Le "tour des cadrans" : la pointe de la langue fait le tour des lèvres



Source : Gil et Fougeront, « Traiter un dysfonctionnement lingual », 2018.

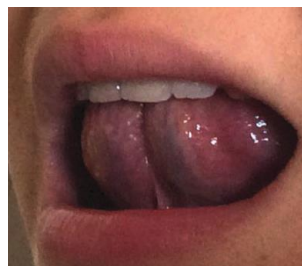c. Corriger la malposition linguale au repos¹¹⁴

Le patient doit, bouche ouverte, plaquer sa langue au palais, la pointe avec un contact léger sur la papille rétro-incisive, afin que la langue ne « rebique » pas (cf. figure 39). Il devra positionner sa langue ainsi une dizaine de fois réparties dans la journée, pendant une semaine, puis vingt fois la deuxième semaine, trente fois la troisième, jusqu'à ce que la langue soit en permanence au palais. Le patient devra noter le nombre de repositionnements par jour sur un carnet ; lorsque ce nombre atteint la quarantaine, on considère que l'automatisation a débuté.

Si le patient a du mal à y penser souvent, le praticien pourra lui proposer d'essayer de maintenir la langue le plus longtemps possible au palais.

Pour les patients âgés de 2-3 ans, on peut proposer aux parents de mettre une fine couche de crème collante et appétissante (ex : au miel) au palais de l'enfant, 3-4 fois par jour, pendant plusieurs jours. L'enfant devra ensuite fermer la bouche et lécher son palais¹¹⁵.

Figure 39 : Une langue "rebiquée"



Source : Gil et Fougeront, « Traiter un dysfonctionnement lingual », 2018.

¹¹⁴ Gil et Fougeront.

¹¹⁵ Vallée, « L'Exerlangue®, une aide efficace et simple pour la rééducation de la position langue/palais ».

d. Corriger une déglutition dysfonctionnelle¹¹⁶

Si lors de la déglutition, le patient sollicite ses muscles péri-buccaux, on lui proposera d'essayer de déglutir sa salive en inocclusion, ce qui mettra ces muscles à distance. S'il n'y arrive toujours pas, il essaiera alors de faire le « SLURP » : il aspire fortement sa salive en faisant le son et avale la bouche ouverte. Cela fera glisser la salive entre la langue et le palais.

Le patient devra faire cet exercice à chaque fois qu'il pense à mettre sa langue au palais.

Ensuite, le patient exécutera l'exercice des gorgées d'eau : quotidiennement, il prendra dix fois de suite une petite gorgée d'eau, sans aucune contraction des muscles péri-buccaux, ni de propulsion linguale. Puis, il augmentera la quantité d'eau et la vitesse d'exécution.

e. Corriger la phonation¹¹⁷

À haute voix, le patient répète les phonèmes « LA, NA, DA, TA », vingt fois de suite, une fois par jour, sans toucher ses incisives en parlant. La semaine suivante, il double les phonèmes « LALA, NANA, DADA, TATA », et ainsi de suite.

f. Améliorer la mastication^{118,119}

Pour les patients en denture temporaire, on conseillera aux parents de diversifier leur alimentation, notamment au niveau des consistances : on préconisera un bol alimentaire non mixé nécessitant une mastication active. Cela permettra également de stimuler la fonction « préhension/morsure » entre les incisives.

On encouragera l'enfant à mastiquer un aliment consistant consciemment d'un côté, puis de l'autre.

Par exemple, il peut mastiquer un chewing-gum face à un miroir afin de se rendre compte des mouvements mandibulaires corrects à adopter.

g. Corriger la posture corporelle

Choukroun¹²⁰ propose l'exercice suivant (cf. figure 40) : l'enfant se met dos au mur, avec la nuque, les épaules et les talons collés au mur. Il rentre le ventre comme pour toucher le mur avec son dos. Il doit respirer et détendre ce qui est tendu à chaque expiration. Après 3-4 minutes il aura l'impression d'être plus grand ; il devra alors tirer une mèche de cheveux sur le sommet du crâne pour se grandir encore un peu plus.

¹¹⁶ Gil et Fougeront, « Traiter un dysfonctionnement lingual : rééducation à l'usage des prescripteurs ».

¹¹⁷ Gil et Fougeront.

¹¹⁸ Boileau, *Orthodontie de l'enfant et du jeune adulte. Tome 1, Principes et moyens thérapeutiques*.

¹¹⁹ Limme, « Conduites alimentaires et croissance des arcades dentaires ».

¹²⁰ Choukroun, *L'orthodontie fonctionnelle : apprentissage et coopération pour les praticiens et les assistantes*.

Cet exercice devra être effectué une dizaine de fois par jour. Puis, il faudra que le patient pense à retrouver cette posture dans la journée, qu'il soit debout, en marchant ou en position assise. Si des anomalies persistent, le chirurgien-dentiste devra orienter le patient vers des spécialistes. Le chirurgien-dentiste doit également suivre la pérennité des résultats par des contrôles réguliers.

Figure 40 : Exercice de posture



Source : Auteur, 2020.

2.2.4.2 L'éducation passive : les appareils à disposition du chirurgien-dentiste

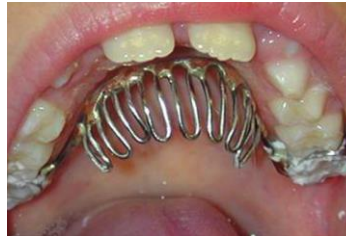Par l'intermédiaire de dispositifs amovibles ou fixes, le chirurgien-dentiste peut intervenir par de l'éducation passive sur les fonctions oro-faciales. Il existe de nombreux appareillages ; dans cette partie, nous en verrons quelques exemples.

- La cage/grille à langue, ou anti-pouce¹²¹ (cf. figure 41) : elle comporte un écran lingual antérieur en résine ou métallique, positionné en regard des faces linguales des incisives. Ce dispositif empêche la langue de s'interposer antérieurement et permet de développer un réflexe extéroceptif de repositionnement lingual. Elle peut être amovible, lorsque l'écran est supporté par une plaque, mais les résultats obtenus sont aléatoires car l'enfant peut simplement ne pas porter l'appareil. Elle peut aussi être fixe par l'utilisation de bagues scellées

¹²¹ Boileau, *Orthodontie de l'enfant et du jeune adulte. Tome 1, Principes et moyens thérapeutiques.*

sur les molaires maxillaires. La grille à langue présente des inconvénients : elle risque d'entraîner une interposition linguale latérale ou une mésialisation des molaires supports de la forme fixe.

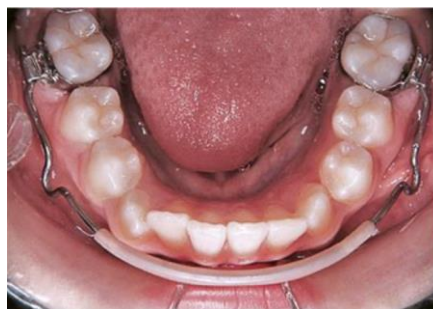Figure 41 : Grille anti-langue fixe



Source : Boileau, *Orthodontie de l'enfant et du jeune adulte. Tome 1, Principes et moyens thérapeutiques*, 2011.

- Le lip-bumper¹²² (cf. figure 42) : il est constitué de deux bagues sur les molaires (maxillaires ou mandibulaires) et un arc qui parcourt l'arcade vestibulairement avec un écran en résine ou un tube souple dans la zone antérieure. Il permet d'atténuer la pression des joues, de la houppe du menton, de l'orbiculaire des lèvres les forces de la lèvre sur les dents. L'éloignement de la lèvre inférieure empêche une éventuelle interposition labiale et la poussée linguale est libérée. Il peut également servir à redresser les molaires, les ingresser, créer une rotation ou à les maintenir dans une position voulue.

Figure 42 : Lip-bumper

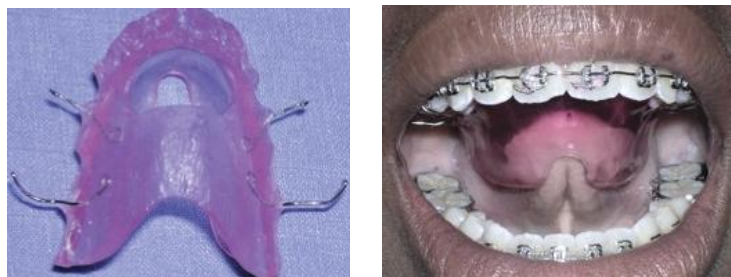

Source : Le Norcy, « Cours : Interception et correction des malocclusions. Terminologie des dispositifs et du matériel orthodontique » 2017.

¹²² Patti et Perrier d'Arc, *Les traitements orthodontiques précoces*.

- L'enveloppe linguale nocturne (ELN) de Bonnet¹²³ (cf. figure 43) : ce dispositif comporte un toboggan antérieur et des parois latérales empêchant le contact de la langue avec les lèvres et les joues. L'ouverture antérieure se situe au niveau de la papille rétro-incisive : cette dernière constitue une cible tactile et permet l'acquisition de la posture linguale haute. Ainsi, elle favorise l'installation inconsciente du programme moteur encéphalique de la déglutition secondaire fonctionnelle. Ainsi, la pression linguale redirigée libère l'arcade mandibulaire et permet l'expansion naturelle de l'arcade supérieure. Le patient doit porter l'ELN environ 6 mois, la nuit et une heure par jour : cette heure diurne permet à l'enfant de prendre conscience du changement de positionnement et de comportement lingual. Bonnet conseille un port précoce de l'ELN, dès 5 ans.

Figure 43 : Utilisation d'une enveloppe linguale nocturne



Source : Boileau, *Orthodontie de l'enfant et du jeune adulte. Tome 1, Principes et moyens thérapeutiques*, 2011.

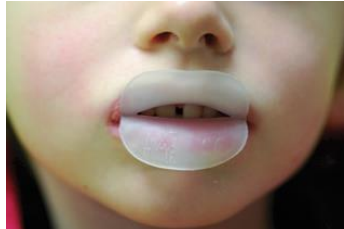- La perle de Tucat : placée sur un dispositif amovible (plaque palatine) ou fixe (bagues scellées sur les premières molaires maxillaires avec un arc palatin), la perle palatine encourage la langue à jouer avec et à adopter une position haute. Cependant la langue n'établira pas de contact avec la muqueuse, ainsi les résultats après la dépose du dispositif seront assez aléatoires.
- Le Froggy Mouth¹²⁴ (cf. figure 44) : ce dispositif amovible est indiqué pour les patients ayant conservé une succion-déglutition. Il permet d'éloigner la lèvre supérieure de l'inférieure. Ainsi, le patient ne pourra plus recourir à la succion-déglutition pour avaler sa salive, car le joint linguo-labial de la déglutition primaire sera empêché.
Il doit être porté 15 minutes par jour afin d'activer sous le contrôle du nerf trijumeau le « câblage neurologique » responsable des mouvements automatiques. Il ne faut pas que

¹²³ Boileau, *Orthodontie de l'enfant et du jeune adulte. Tome 1, Principes et moyens thérapeutiques*.

¹²⁴ Fellus, « Succions et déglutition ».

l'enfant parle avec le Froggy Mouth® en bouche et qu'il ait le regard (et de ce fait le plan lingual) horizontal. De fait, Fellus conseille de porter le dispositif devant un écran de télévision ou d'ordinateur ; l'activité ludique sera perçue comme une récompense, ce qui augmentera la coopération du patient.

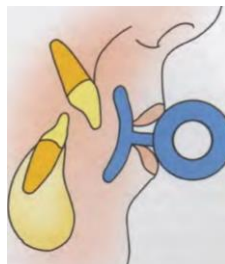Figure 44 : Un Froggy Mouth®



Source : Fellus, « Succions et déglutition », 2014.

- L'écran buccal de Hinz¹²⁵ (cf. figure 45) : selon les fabricants, ce dispositif doit être porté quelques heures en journée et toute la nuit¹²⁶. Il est interposé entre les lèvres et les dents, dans le vestibule. Il présente plusieurs avantages :
 - La suppression de parafonctions : l'enfant ne pourra pas sucer son pouce, ni sa lèvre inférieure, ni une tétine.
 - L'éducation linguale : une grille anti-langue (cf. figure 46) ou une bille sera ajoutée à l'écran pour empêcher une interposition linguale entre les arcades
 - L'éducation de la ventilation nasale : l'enfant sera forcé de respirer par le nez afin de garder le dispositif en bouche

Figure 45 : Un écran buccal



Source : Patti, *Les traitements orthodontiques précoces*, 2003.

¹²⁵ Patti et Perrier d'Arc, *Les traitements orthodontiques précoces*.

¹²⁶ Dr Hintz® dental, « Pour en finir avec les mauvaises habitudes : Muppy® ».

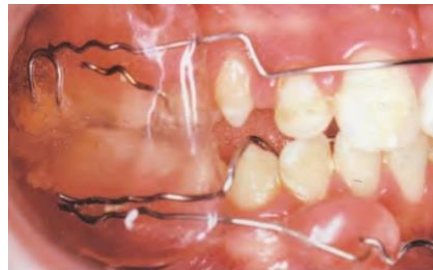Figure 46 : Écran buccal présentant une grille anti-langue



Source : Rocky mountains orthodontics, « Traitements précoces & interception », 2020.

- Le « régulateur de fonctions » de Frankel¹²⁷ (cf. figure 47) : les écrans latéraux neutralisent les forces jugales. Les écrans vestibulaires éloignent les joues, permettant l'expansion spontanée des arcades dentaires. Les deux écrans labiaux supportent la lèvre inférieure, empêchent une interposition ou une succion de cette dernière et stimulent la contraction de l'orbiculaire. Cela permet de récupérer une jonction correcte des lèvres. On peut également y retrouver un arc inférieur rétroincisif avec des ressorts. Ces derniers poussent sur la muqueuse et le réflexe postural qui en découle stimule une propulsion mandibulaire.

Figure 47 : Régulateur de fonctions de Frankel



Source : Patti, *Les traitements orthodontiques précoces*, 2003.

- Les gouttières d'éducation fonctionnelle (cf. figure 48) : elles permettent la réalisation de nombreux objectifs : la suppression de certaines parafunctions, l'éducation de la ventilation nasale, l'éducation linguale, la suppression de forces excessives de la sangle labio-jugale, etc. Elles ne nécessitent pas d'empreinte, c'est au chirurgien-dentiste de choisir la taille de gouttière adaptée au patient, ainsi que la forme d'arcade.

¹²⁷ Patti et Perrier d'Arc, *Les traitements orthodontiques précoces*.

Différents laboratoires ont développé des gammes variées de gouttières fonctionnelles. Selon les éléments présents sur une gouttière, les effets sur les dysfonctions et les parafunctions seront différents^{128,129}, (cf. annexe 2) :

- Une double gouttière pour empêcher la respiration buccale
- Un écran labial/jugal pour réduire les forces musculaires appliquées à la mandibule et permettre une légère expansion. Il empêche également la succion digitale, de tétine, et les interpositions labiales. L'utilisation d'une gouttière d'éducation fonctionnelle est également intéressante chez les patients présentant une incompetence labiale¹³⁰.
- Une enveloppe linguale pour un bon repositionnement lingual au palais et la favorisation d'une expansion maxillaire

L'utilisation des gouttières lors de l'éruption des dents permanentes (notamment les prémolaires) peut être intéressante car elles créent un couloir guide d'éruption. Certaines gouttières peuvent être utilisées durant un traitement orthodontique.

Figure 48 : Une gouttière fonctionnelle



Source : Orthoplus, « Comment bien choisir son dispositif ? ».

En général ces dispositifs doivent être portés toute la nuit et deux heures dans la journée pendant les activités quotidiennes (ex : devoirs, lecture, télévision), afin que l'enfant s'habitue en phase consciente au dispositif et ne les perde pas en dormant.

Dans certains cas, ces dispositifs d'éducation passive seront suffisants pour corriger les dysfonctions et ne nécessiteront pas d'éducation active¹³¹. Cependant, associer l'éducation passive et active permet d'optimiser les résultats ; il est par exemple recommandé de faire pratiquer des exercices de déglutition au patient portant une ELN avant de dormir, afin qu'il prenne mieux conscience de sa

¹²⁸ « Les 6 clefs des dispositifs de la gamme EF Line ».

¹²⁹ Orthodeal France, « Les produits Myobrace ».

¹³⁰ Uysal et al., « Influence of pre-orthodontic trainer treatment on the perioral and masticatory muscles in patients with class II division 1 malocclusion ».

¹³¹ Gil et Fougeron, « Dépister un dysfonctionnement lingual : bilan à l'usage des prescripteurs ».

nouvelle posture linguale¹³². Ainsi Orthoplus propose des exercices en vidéo d'éducation ventilatoire et linguale à réaliser en même temps que le port des gouttières fonctionnelles¹³³.

Cependant, il est important de contrôler les fonctions après la dépose des appareils ou l'arrêt d'utilisation, pour s'assurer qu'elles soient toujours bien exécutées et éviter les récurrences.

Le plus souvent, le chirurgien-dentiste devra collaborer avec d'autres spécialistes soit en amont, en parallèle ou en aval du traitement qu'il aura décidé de mettre en place.

¹³² Bally, « Fonctions, dysfonctions, para-fonctions : comment faciliter le développement des structures faciales ? »

¹³³ Orthoplus, « Les exercices pour les patients ».

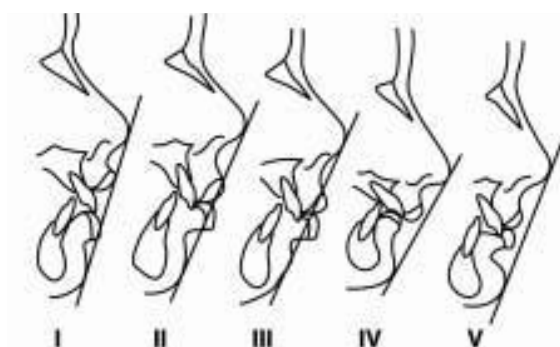
3 : Le rôle des correspondants du chirurgien-dentiste

Le chirurgien-dentiste va le plus souvent s'entourer d'orthodontistes, spécialistes de l'occlusion dentaire, d'ORL et autres spécialistes de la ventilation, ainsi que d'orthophonistes ou de kinésithérapeutes, spécialistes dans l'éducation linguale, pour traiter les malocclusions dentaires observées chez son jeune patient.

3.1 L'orthodontiste

Si on admet que les fonctions modèlent la forme, il faut aussi reconnaître que la forme influence les fonctions. Dans certains cas, la malocclusion verrouille l'évolution alvéolaire et empêche la correction de comportements labiaux, linguaux ou ventilatoires¹³⁴ (cf. figure 49) ; un cercle vicieux s'engage et le tableau clinique fonctionnel et occlusal s'aggrave.

Figure 49 : Les positions dentaires et labiales incompatibles avec une déglutition salivaire fonctionnelle selon Ricketts



Source : Landouzy, « La langue : déglutition, fonctions oro-faciales, croissance cranio-faciale », 2009.

Ainsi, en cas d'anomalies squelettiques ou alvéolaires importantes, il faudrait d'abord obtenir des rapports maxillo-mandibulaires harmonieux grâce à un traitement orthodontique, afin de réhabiliter la fonction¹³⁵. Nous verrons ici les situations concernées.

¹³⁴ Boileau, *Orthodontie de l'enfant et du jeune adulte. Tome 1, Principes et moyens thérapeutiques*.

¹³⁵ Soulet, « Éducation neuro-musculaire des fonctions oro-faciales ».

3.1.1 Dans le sens transversal

L'augmentation du sens transversal des arcades permet d'accroître le diamètre du palais osseux et le plancher des fosses nasales. Ainsi, on aura une amélioration significative du débit d'air nasal¹³⁶. La langue pourra se repositionner en hauteur contre le palais.

Par ailleurs, la correction d'inversés d'articulés permet de restaurer une mastication bilatérale.

La correction d'un défaut dans le sens transversal peut s'effectuer par différents moyens, selon le type d'expansion requis¹³⁷ :

- Pour une expansion alvéolaire (endoalvéolie) : un Quad Helix (cf. figure 50), une plaque palatine ou des arcs orthodontiques en expansion, avec ou sans l'utilisation de tractions inter-maxillaires
- Pour une expansion basale (endognathie) : un disjoncteur de Haas (cf. figure 51), ou un Quad Hélix chez des patients en denture temporaire ou mixte. Selon Tsang Tung et al.¹³⁸, cette dernière thérapeutique présente son intérêt chez les patients pré-pubertaires, car les forces appliquées sont moins importantes qu'avec un disjoncteur, mais suffisantes : cela permet une diminution du risque de déformation des structures faciales, une minéralisation progressive avec l'intégrité de la suture palatine préservée, et moins de résistance des structures péri-maxillaires.

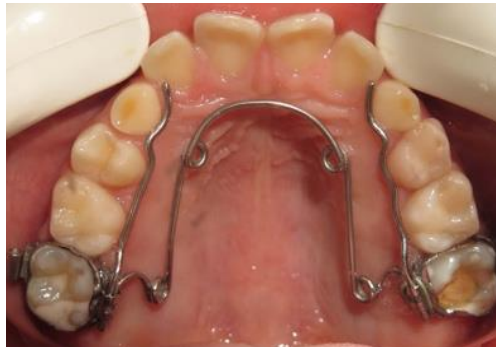Les déficits transversaux sont facilement récidivants. Ainsi, une surcorrection transversale et une contention de plusieurs mois (en laissant les dispositifs en bouche, ou en les remplaçant par un arc transpalatin par exemple) seront indiqués.

¹³⁶ Stellzig-Eisenhauer et Meyer-Marcotty, « Interaction between otorhinolaryngology and orthodontics: correlation between the nasopharyngeal airway and the craniofacial complex ».

¹³⁷ Boileau, *Orthodontie de l'enfant et du jeune adulte. Tome 2, Traitements des dysmorphies et malocclusions*.

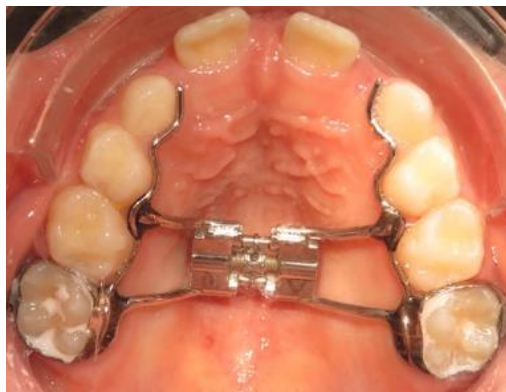¹³⁸ Tsang Tung, Makaremi, et de Brondeau, « Environnement neuro-musculaire et stabilité de l'expansion maxillaire transversale ».

Figure 50 : Quad Hélix



Source : Tsang Tung et al., « Environnement neuro-musculaire et stabilité de l'expansion maxillaire transversale », 2017.

Figure 51 : Disjoncteur de Haas



Source : Tsang Tung et al., « Environnement neuro-musculaire et stabilité de l'expansion maxillaire transversale », 2017.

3.1.2 Dans le sens sagittal

L'avancée mandibulaire d'un patient en classe II, avec rétrusion mandibulaire accompagnée d'un trouble de la ventilation, permettra de dégager le pharynx.

Au niveau du secteur antérieur, la prise en charge d'un surplomb important permet d'obtenir des rapports labiaux compatibles avec une déglutition fonctionnelle (cf. figure 10).

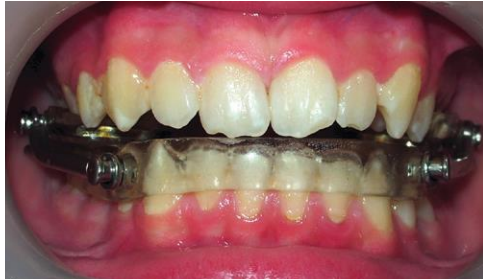Il existe de nombreuses thérapeutiques pour traiter les malocclusions du sens sagittal :

- Les solutions orthopédiques (action sur les bases osseuses) : par activateur de croissance (cf. figure 52) ou par multi-attaches accompagnés de tractions intermaxillaires. Les thérapeutiques orthopédiques peuvent être précédées d'une phase de coordination transversale des arcades

et de levée des verrous occlusaux, tels qu'une supraclusion : cela permettra de libérer la croissance mandibulaire.

- Les solutions orthodontiques (action dento-alvéolaire). Des dispositifs peuvent être mis en place pour distaler, mésialer ou verser les dents.

Figure 52 : Exemple d'activateur de croissance : bielle de Herbst sur gouttières



Source : Boileau, *Orthodontie de l'enfant et du jeune adulte. Tome 1, Principes et moyens thérapeutiques*, 2011.

En modifiant les conditions anatomiques, le traitement orthodontique altère les stimuli proprioceptifs, entraînant parfois une correction totale et spontanée des troubles fonctionnels associés¹³⁹.

Cependant, Chauvois et al.¹⁴⁰ déconseillent de se lancer dans un traitement orthodontique lourd tant qu'il y a une obstruction majeure des voies aériennes. De même, tant qu'une posture linguale très perturbée persiste et qu'elle joue un rôle majeur dans le déséquilibre oro-facial, mieux vaut différer le traitement orthodontique.

3.2 Les spécialistes de la ventilation

Les causes d'une ventilation dysfonctionnelle doivent être précisément identifiées car si elles ne sont pas traitées, une récurrence des malocclusions est attendue. De fait, différents spécialistes seront consultés : l'ORL, le pneumologue, l'allergologue, etc. Après un interrogatoire orienté et un examen clinique, ces professionnels pourront effectuer des examens complémentaires spécifiques à la cause recherchée^{141,142,143} :

- Exploration morphologique, pour un obstacle anatomique : une rhinoscopie antérieure, une rhinométrie acoustique (elle permet d'évaluer la géométrie des cavités nasales)

¹³⁹ Boileau, *Orthodontie de l'enfant et du jeune adulte. Tome 1, Principes et moyens thérapeutiques*.

¹⁴⁰ Chauvois, Fournier, et Girardin, *Rééducation des fonctions dans la thérapeutique orthodontique*.

¹⁴¹ Groupe Hospitalier Paris Saint-Joseph, « Bilan d'une obstruction nasale ».

¹⁴² Le Norcy, « Cours interception des malocclusions : fonctions, dysfonctions, para-fonctions ».

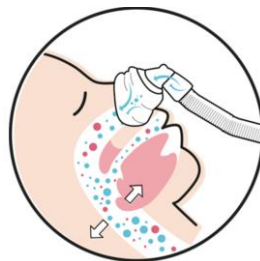¹⁴³ Papon, « Les explorations fonctionnelles respiratoires nasales ».

- Exploration fonctionnelle : la rhinomanométrie antérieure (elle mesure la résistance nasale en comparant la différence de pression), la rhinomanométrie postérieure (elle n'est pas utilisée avant 7 ans, car elle nécessite une coopération de la part du patient, qui doit bien positionner sa langue), un spiromètre (pour mesurer le débit nasal expiratoire ou inspiratoire de pointe), une polysomnographie ventilatoire (pour détecter les SAHOS).
- Recherche d'allergies : des tests cutanés ou sanguins seront réalisés
- Exploration radiologique : un cône beam ou un scanner des sinus permet de connaître la participation ou non des sinus dans l'obstruction nasale. L'imagerie par Résonance Magnétique nucléaire (IRM) est restreinte aux pathologies tumorales.

De fait, les traitements seront très variés :

- Pour les rhinites allergiques¹⁴⁴ et l'asthme : des traitements médicamenteux, en cas de crise ou de fond seront mis en place. On citera les antihistaminiques, les corticoïdes, les bronchodilatateurs ou les traitements de désensibilisation.
- Pour des obstacles anatomiques tels que des végétations adénoïdiennes, des amygdales palatines hypertrophiques ou une cloison nasale déviée, une solution chirurgicale peut être envisagée.
- Pour les SAHOS¹⁴⁵ : dans les cas les plus sévères, une ventilation en pression positive continue (cf. figure 53) peut être mise en place par le spécialiste du sommeil : il s'agit d'un ventilateur associé à un masque qui insufflent une pression positive qui permet de diminuer la résistance des VAS et d'augmenter leur calibre. L'utilisation de ce dispositif médical est souvent transitoire chez l'enfant et associé à d'autres thérapeutiques telles qu'un traitement orthodontique ou une chirurgie ORL.

Figure 53 : Principe de la pression positive continue



Source : Somniplanet, « Quels sont les bénéfices et effets secondaires du traitement par pression positive continue (PPC) ? », 2020.

¹⁴⁴ « Rhinite allergique : prise en charge ».

¹⁴⁵ Lenouvel et Six, « Diagnostic et prise en charge du syndrome d'apnée obstructive du sommeil chez l'enfant ».

3.3 L'orthophoniste et le kinésithérapeute

Un orthophoniste ou un kinésithérapeute spécialisé sont à même de gérer l'éducation linguale et ventilatoire. Leurs rôles sont les suivants¹⁴⁶ :

- Faire découvrir au patient un comportement nouveau de la respiration, de la langue et de la sangle oro-labiale
- Lui donner les moyens de s'adapter à ces fonctions par le développement de la proprioception, la suppression des tensions et le renforcement de la musculature
- Obtenir une automatisation des fonctions et créer un nouveau comportement, entièrement réflexe comme la marche ou l'écriture.

Ils interviennent même en cas de dysfonctions liées à des obstacles anatomiques. En effet, même si ces derniers ont été levés, il est indispensable d'éduquer les fonctions, car le patient ne le fera pas automatiquement. Un traitement chirurgical d'ankyloglossie doit être suivi d'une prise en charge orthophonique ou kinésithérapique avec des séances d'éducation post-opératoires. De plus, ces séances doivent débiter très rapidement après l'acte chirurgical, afin d'éviter la formation de brides cicatricielles ; ainsi, une coordination en amont est indispensable. Il en est de même pour la respiration buccale causée par des végétations hypertrophiques : ôter ces dernières ne conduit pas forcément à l'adoption d'une respiration nasale. Le patient en a la possibilité, mais il faut encore qu'il apprenne et s'habitue à utiliser ce mode de ventilation.

Selon Gil et Fougeront¹⁴⁷, plus il y a de dysfonctions détectées, plus il faudra commencer les séances d'éducation fonctionnelle précocément, et ce d'autant plus si des parafonctions y sont associées. Les résultats sur l'occlusion en seront meilleurs et diminueront la difficulté de prise en charge orthodontique.

Cependant, Chauvois et al.¹⁴⁸ recommandent de ne pas se lancer dans l'éducation fonctionnelle tant qu'il existe un décalage squelettique ou dentaire très important, sans déverouillage (c'est par exemple le cas si le patient présente un inversé d'articulé).

De plus, la présence au palais d'appareils orthodontiques ou orthopédiques, tels qu'une plaque palatine, ou une plaque à vérin lors de la phase de traitement du sens transversal, faussent l'extéroception langue/palais. L'éducation fonctionnelle ne devra pas avoir lieu à cette étape-là.

¹⁴⁶ Chauvois, Fournier, et Girardin, *Rééducation des fonctions dans la thérapeutique orthodontique*.

¹⁴⁷ Gil et Fougeront, « Dépister un dysfonctionnement lingual : bilan à l'usage des prescripteurs ».

¹⁴⁸ Chauvois, Fournier, et Girardin, *Rééducation des fonctions dans la thérapeutique orthodontique*.

Il faudra compter en général au moins 20 séances d'éducation fonctionnelle. Après un bilan initial, les premières séances sont dédiées à l'apprentissage des nouvelles praxies et de la posture linguale correcte. Le fait que l'enfant sache exécuter volontairement les exercices n'est pas suffisant ; l'automatisation de ces praxies et postures doit être acquise, d'où la nécessité de séances supplémentaires pour vérifier.

Les séances sont d'une demi-heure afin d'établir une relation privilégiée avec le patient et d'avoir une qualité de soin. Elles seront hebdomadaires au début, puis graduellement espacées à quinze jours, un mois, jusqu'à l'automatisation des praxies. Lors du traitement, le rééducateur pourra réaliser des bilans intermédiaires sur demande du chirurgien-dentiste, et il fera un bilan final afin de communiquer les progrès, la réussite ou l'échec du traitement.

L'éducation fonctionnelle est considérée comme réussie quand :

- Au repos, la langue est au palais, les lèvres en contact sans crispation
- Il n'y a pas de déglutition atypique à la lecture ou à la parole. Le patient peut boire de grandes gorgées d'eau sans participation des muscles péribuccaux ni projection de la langue sur les incisives
- Les phonèmes sont correctement articulés
- La ventilation est exclusivement nasale
- Les troubles de posture et les parafonctions ont disparu.

L'éducation fonctionnelle a cependant des limites : elle dépend énormément de la coopération du patient. L'éducation fonctionnelle active nécessite la participation de l'enfant qui est difficile à obtenir avant l'âge de 7-8 ans¹⁴⁹.

Ainsi, des emplois du temps trop chargés ou des patients peu investis peuvent empêcher tout progrès.

3.4 Les autres intervenants possibles : posturologue, podologue, orthoptiste, ostéopathe

Le lien cause/effet entre la posture corporelle et les malocclusions n'est toujours pas clair et encore débattu dans la littérature¹⁵⁰. En effet, pour Manfredini il n'existe pas d'association significative entre la posture corporelle et l'occlusion dentaire, cela pouvant être expliqué par de la compensation du

¹⁴⁹ Bally, « Fonctions, dysfonctions, parafonctions : comment faciliter le développement des structures faciales ? »

¹⁵⁰ Le Breton, « Occlusion et posture ».

système neuromusculaire¹⁵¹. Cependant, il est intéressant de travailler avec ces spécialistes dans le cas de troubles posturaux sévères.

Un médecin posturologue¹⁵² sera capable de faire la différence entre les troubles relevant exclusivement de la posture, et des diagnostics différentiels possibles (tumeurs, infections, etc.). Ainsi il est plus intéressant d'adresser le patient à un posturologue afin d'avoir un diagnostic postural précis, et il est possible d'avoir recours à différents autres spécialistes en fonction des capteurs concernés par la pathologie (podologue, orthoptiste, ostéopathe).

Landouzy¹⁵³ propose de corriger une déglutition dysfonctionnelle avec une approche ostéopathique. Au lieu de se concentrer sur la pointe de la langue, il agit sur les positions de la tête, du rachis cervical ainsi que de l'os hyoïde pour « tirer » sur les attaches postéro-inférieures de la langue. Ainsi, la pointe de la langue se placerait naturellement au bon endroit, à la papille rétro-incisive. Cette approche peut être accompagnée d'une rééducation kinésithérapique ou orthophonique.

3.5 L'accompagnement psychologique

Un enfant peut présenter des parafonctions suite à des changements d'environnement brutaux ; parfois il présentera des difficultés à les arrêter à cause d'un trouble affectif. Ce sont dans ces situations que le chirurgien-dentiste peut adresser l'enfant à un spécialiste de l'accompagnement psychologique. Il peut s'agir d'un psychologue ou d'un pédopsychiatre. Ils interviennent notamment dans la prise en charge des suctions dites de nécessité (constituant 5% des suctions)¹⁵⁴, où l'enfant ressent un réel besoin psychologique de succion.

Un professionnel de l'accompagnement psychologique de l'enfant peut aussi être requis dans la prise en charge d'une anxiété importante, pouvant être à l'origine d'un bruxisme pathologique.

Ainsi le traitement des malocclusions dentaires chez le jeune patient est pluridisciplinaire car il ne s'agit pas seulement d'« aligner les dents » mais aussi de réhabiliter les fonctions oro-faciales. Pour cela différents spécialistes interviendront par le biais de la chirurgie, de traitements médicamenteux, d'un suivi psychologique, mais surtout par le biais d'éducation passive et active.

¹⁵¹ Manfredini et al., « Dental occlusion, body posture and temporomandibular disorders : where we are now and where we are heading for ».

¹⁵² Le Breton, « Occlusion et posture ».

¹⁵³ Landouzy et al., « La langue : déglutition, fonctions oro-faciales, croissance crânio-faciale ».

¹⁵⁴ Fellus, « Suctions et déglutition ».

Conclusion

Les fonctions oro-faciales jouent un rôle incontournable dans la mise en place de l'occlusion de l'enfant. Ainsi, les dysfonctions et les parafunctions ont des conséquences non-négligeables et si elles ne sont pas prises en compte. Le chirurgien-dentiste est en première ligne dans le dépistage et le diagnostic de dysfonctions et de parafunctions. Il est en mesure d'informer le patient et ses parents, de donner des conseils et d'entreprendre des thérapeutiques pour supprimer certains obstacles et réhabiliter les fonctions oro-faciales.

Cependant, les étiologies des dysfonctions et des parafunctions sont très diverses, et les thérapeutiques ne relèvent parfois pas de son champ de compétences. Dans cette idée, le chirurgien-dentiste doit s'entourer d'une équipe pluridisciplinaire de professionnels de santé afin d'établir des priorités et de traiter au mieux les patients.

L'objectif de cette démarche est la libération du potentiel fonctionnel permettant à la croissance de s'exprimer, et ainsi d'améliorer le schéma facial et l'état général. À terme, elle conduit à un épanouissement esthétique et psychologique.

Bibliographie

- Aknin, J.-J. *La croissance cranio-faciale*. Paris : Éditions SID, 2007.
- Archbold, K.H., K. J. Pituch, P. Panahi, et R. D. Chervin. « Symptoms of sleep disturbances among children at two general pediatric clinics ». *The journal of pediatrics* 140, n° 1 (2002): 97-102. <https://doi.org/10.1067/mpd.2002.119990>.
- Aubertin, G., C. Schröder, F. Sevin, F. Clouteau, M.-D. Lamblin, et M.-F. Vecchierini. « Diagnostic clinique du syndrome d'apnées obstructives du sommeil de l'enfant ». *Médecine du sommeil* 14, n° 2 (2017): 68-76. <https://doi.org/10.1016/j.msom.2017.02.003>.
- Bally, F. « Fonctions, dysfonctions, para-fonctions : comment faciliter le développement des structures faciales ? » *Revue d'odonto stomatologie* 47, n° 3 (2018): 196-210.
- Bedhet, N., A. Manière-Ezvan, M. Delamaire, P. Jan, et M. Behaghel. « Dysfonctionnement des muscles labio-mentonniers et indications de la chirurgie d'affaiblissement ». *L'orthodontie française* 72, n° 4 (2001): 317-30. <https://doi.org/10.1051/orthodfr/200172317>.
- Benyahia, H., L. Bahije, F. Zaoui, et E. Aalloula. « Prise en charge des troubles d'articulé phonatoire chez l'enfant ». *Actualités odonto-stomatologiques*, n° 246 (2009): 143-56. <https://doi.org/10.1051/aos/2009005>.
- Biourge, A. « La langue, son importance dans l'étiologie des dysmorphoses ». *L'orthodontie française* 45, n° 1 (1974): 629-42.
- Black, B. « Connaissez-vous les angles fonctionnels masticatoires de Planas (AFMP) ? » <https://www.idweblogs.com>, 2015. <https://www.idweblogs.com/e-occluso/connaissez-vous-les-angles-fonctionnels-masticatoires-de-planas-afmp/>.
- Boileau, M.-J. *Orthodontie de l'enfant et du jeune adulte. Tome 1, Principes et moyens thérapeutiques*. Issy-les-Moulineaux : Elsevier Masson, 2011.
- . *Orthodontie de l'enfant et du jeune adulte. Tome 2, Traitements des dysmorphies et malocclusions*. Issy-les-Moulineaux : Elsevier Masson, 2012.
- Bruhin, F., et J. Talmant. « La statique cranio-rachidienne, relais de l'action de la langue sur la croissance sagittale de la mandibule ». *L'Orthodontie française* 47, n° 0 (1976): 75-83.
- Camoin, A., C. Tardieu, I. Blanchet, et J.-D. Orthlieb. « Le bruxisme du sommeil chez l'enfant ». *Archives de pédiatrie* 24, n° 7 (2017): 659-66. <https://doi.org/10.1016/j.arcped.2017.04.005>.
- Chabre, C. *Orthodontie interceptive*. Montrouge : Parresia, 2019.
- Chateau, M. *Orthopédie dento-faciale. Tome 2, Clinique : diagnostic, traitement, orthognathie, orthodontie, stabilisation*. Paris : Éditions CdP, 1993.

- Chateau, M., C. Charron, G. Couly, J. Delaire, P.-H. Demogé, J.-C. Ferré, M.-P. Filleul, et al. *Orthopédie dento-faciale. Tome 1, Bases scientifiques : croissance, embryologie, histologie, occlusion, physiologie*. Paris : Éd. CdP, 1992.
- Chauvois, A., M. Fournier, et F. Girardin. *Rééducation des fonctions dans la thérapeutique orthodontique*. Paris : Éditions S.I.D, 1991.
- Choukroun, M.-G. *L'orthodontie fonctionnelle : apprentissage et coopération pour les praticiens et les assistantes*. Montrouge : Parresia, 2018.
- Delaire, J. « Les signes téléradiographiques de la respiration buccale (suite) ». *Bulletin de l'union nationale pour l'intérêt de l'orthopédie dento-faciale*, n° 36 (2008): 4-11.
<https://doi.org/10.1051/uniodf/200836004>.
- Dr Hintz® dental. « Pour en finir avec les mauvaises habitudes : Muppy® », s. d.
http://www.rmoeurope.com/Notices/Notice_ECM0156-157_FR.pdf.
- Ministère des Solidarités et de la Santé. « Effets des pollens sur la santé », 2020. <https://solidarites-sante.gouv.fr/sante-et-environnement/air-exterieur/pollens-et-allergies/article/effets-des-pollens-sur-la-sante>.
- Fellus, P. « Succions et déglutition ». *Revue d'orthopédie dento-faciale* 48, n° 4 (2014): 425-28.
<https://doi.org/10.1051/odf/2014033>.
- Flour, J. *Création des dysmorphies : une approche pédagogique*. Montrouge : Parresia, 2019.
- . *Syndrome posturo-ventilatoire et dysmorphies de classe II : bases fondamentales*. Montrouge : Parresia, 2019.
- Frederick, S. « The perioral muscular phenomenon: Part I ». *Australian orthodontic journal* 12, n° 1 (1991): 3-9.
- Gil, H., et N. Fougeront. « Dépister un dysfonctionnement lingual : bilan à l'usage des prescripteurs ». *Revue d'orthopédie dento-faciale* 49, n° 3 (2015): 277.
- . « Traiter un dysfonctionnement lingual : rééducation à l'usage des prescripteurs ». *Revue d'orthopédie dento-faciale* 52, n° 4 (2018): 343-50.
- Groupe Hospitalier Paris Saint-Joseph. « Bilan d'une obstruction nasale ». [hpsj.fr](https://www.hpsj.fr/specialites/oto-rhino-laryngologie-ork/bilan-dune-obstruction-nasale/), 2019.
<https://www.hpsj.fr/specialites/oto-rhino-laryngologie-ork/bilan-dune-obstruction-nasale/>.
- Institut National de la Santé et de la Recherche Médicale. « Rhinite allergique ». La science pour la santé. Consulté le 6 août 2020. <https://www.inserm.fr/information-en-sante/dossiers-information/rhinite-allergique>.
- Landouzy, J.-M., A. Sergent Delattre, R. Fenart, B. Delattre, J. Claire, et M. Biecq. « La langue : déglutition, fonctions oro-faciales, croissance crânio-faciale ». *International orthodontics* 7, n° 3 (2009): 227-56. [https://doi.org/10.1016/S1761-7227\(09\)73500-4](https://doi.org/10.1016/S1761-7227(09)73500-4).

- Le Breton, A. « Occlusion et posture ». Thèse d'exercice, Université Paris Descartes, 2017.
<https://dumas.ccsd.cnrs.fr/duman-01498934/document>.
- Le Norcy, E. « Cours interception des malocclusions : fonctions, dysfonctions, para-fonctions », 2017.
- Lenouvel, I., et A.-C. Six. « Diagnostic et prise en charge du syndrome d'apnée obstructive du sommeil chez l'enfant ». *Revue d'odonto stomatologie* 47, n° 3 (2018): 211-22.
- Orthoplus. « Les 6 clefs des dispositifs de la gamme EF Line ». Consulté le 13 octobre 2020.
<https://www.orthoplus.fr/education-fonctionnelle/ef-line/les-6-clefs-des-dispositifs-de-la-gamme-ef-line>.
- Limme, M. « Conduites alimentaires et croissance des arcades dentaires ». *Revue d'orthopédie dento-faciale* 36, n° 3 (2002): 289-309. <https://doi.org/10.1051/odf/2002020>.
- . « L'interception en denture temporaire : mastication et réhabilitation neuro-occlusale ». *L'orthodontie française* 77, n° 1 (2006): 113-35. <https://doi.org/10.1051/orthodfr/200677113>.
- Manfredini, D., T. Castroflorio, G. Perinetti, et L. Guarda-Nardini. « Dental occlusion, body posture and temporomandibular disorders : where we are now and where we are heading for ». *Journal of Oral Rehabilitation* 39, n° 6 (2012): 463-71.
<https://doi.org/10.1111/j.1365-2842.2012.02291.x>.
- Martin, E. « Réhabilitation neuro-occlusale et meulages sélectifs : résultats à un an ». *L'orthodontie française* 71, n° 1 (2000): 57-60. <https://doi.org/10.1051/orthodfr/200071057>.
- Orthodeal France. « Les produits Myobrace ». orthodeal.com, 2020.
<https://www.orthodeal.com/categorie-produit/myobrace/>.
- Orthoplus. « Les exercices pour les patients ». education-fonctionnelle.com. Consulté le 13 octobre 2020. <https://education-fonctionnelle.com/les-exercices-pour-les-patients/>.
- Papon, J. F. « Les explorations fonctionnelles respiratoires nasales ». *La lettre d'ORL et de chirurgie cervico-faciale*, n° 321 (2010): 4.
- Patti, A., J.-J. Akinin, M. Balland, et E. Callabe. *Traitement des classes II : de la prévention à la chirurgie*. Paris : Quintessence International, 2010.
- Patti, A., et G. Perrier d'Arc. *Les traitements orthodontiques précoces*. Paris : Quintessence International, 2003.
- vidal.fr. « Rhinite allergique : prise en charge », 2020.
https://www.vidal.fr/recommandations/3526/rhinite_allergique/prise_en_charge/.
- Ricard, F. *Traité de médecine ostéopathique du crâne et de l'articulation temporomandibulaire*. Issy-les-Moulineaux : Elsevier Masson, 2010.
- Sabouni, W. « Étude de la respiration avec l'aérophonoscope ». *Bulletin de l'union nationale pour l'intérêt de l'orthopédie dento-faciale*, n° 36 (2008): 24-29.
<https://doi.org/10.1051/uniodf/200836024>.

- Soulet, A. « Éducation neuro-musculaire des fonctions oro-faciales ». *Revue d'orthopédie dento-faciale* 23, n° 2 (1989): 135-75. <https://doi.org/10.1051/odf/1989013>.
- — —. « Rôle de la langue au cours des fonctions oro-faciales ». *Revue d'orthopédie dento-faciale* 23, n° 1 (1989): 31-52. <https://doi.org/10.1051/odf/1989005>.
- Srinivasan, B., et A. B. Chitharanjan. « Skeletal and dental characteristics in subjects with ankyloglossia ». *Progress in orthodontics* 14, n° 1 (2013): 44. <https://doi.org/10.1186/2196-1042-14-44>.
- Stellzig-Eisenhauer, A., et P. Meyer-Marcotty. « Interaction between otorhinolaryngology and orthodontics: correlation between the nasopharyngeal airway and the craniofacial complex ». *Laryngorhinootologie* 89 Suppl 1 (2010): 72-78. <https://doi.org/10.1055/s-0029-1246163>.
- Tamkin, J. « Impact of airway dysfunction on dental health ». *Bioinformation* 16, n° 1 (2020): 26-29. <https://doi.org/10.6026/97320630016026>.
- Tsang Tung, M., M. Makaremi, et F. de Brondeau. « Environnement neuro-musculaire et stabilité de l'expansion maxillaire transversale ». *Revue d'orthopédie dento-faciale* 51, n° 3 (2017): 399-412. <https://doi.org/10.1051/odf/2017028>.
- Uysal, T., A. Yagci, S. Kara, et S. Okkesim. « Influence of pre-orthodontic trainer treatment on the perioral and masticatory muscles in patients with class II division 1 malocclusion ». *European journal of orthodontics* 34, n° 1 (2012): 96-101. <https://doi.org/10.1093/ejo/cjq169>.
- Vallée, J.-J. « L'exerlangue®, une aide efficace et simple pour la rééducation de la position langue/palais ». *Ortho autrement*, n° 27 (2017): 4-7.
- Veyssiere, A., J.D. Kun-Darbois, C. Paulus, A. Chatellier, A. Caillot, et H. Bénateau. « Diagnostic et prise en charge de l'ankyloglossie chez le jeune enfant ». *Revue de stomatologie, de chirurgie maxillo-faciale et de chirurgie orale* 116, n° 4 (2015): 215-20. <https://doi.org/10.1016/j.revsto.2015.06.003>.

Table des figures

Figure 1 : Os du crâne	5
Figure 2 : La direction de croissance mandibulaire	7
Figure 3 : Anneaux nasal, buccal et mentonnier	8
Figure 4 : Les unités micro-squelettiques de Moss	9
Figure 5 : Ventilation nasale	10
Figure 6 : La position linguale haute	12
Figure 7 : Cycle masticatoire physiologique du côté gauche	15
Figure 8 : Espaces de Bogue chez un patient avec une musculature puissante, consommant des aliments non ramollis	15
Figure 9 : Le couloir dentaire de Chateau	16
Figure 10 : Les positions dentaires et labiales permettant une déglutition salivaire fonctionnelle selon Ricketts	16
Figure 11 : La classe I d'Angle	17
Figure 12 : Rétro-alvéolie globale mandibulaire liée à une hyperactivité des muscles labio-buccinateurs	18
Figure 13 : Végétations adénoïdes et tonsilles palatines	20
Figure 14 : Arcade maxillaire en V et arcade mandibulaire carrée chez une patiente à ventilation buccale.....	21
Figure 15 : Frein lingual court.....	22
Figure 16 : Différentes positions linguales atypiques	24
Figure 17 : Effet transversal d'une position linguale basse	24
Figure 18 : Interposition de la langue lors d'une déglutition chez un patient présentant une infraclusion latérale.....	25
Figure 19 : Béance antérieure liée à une déglutition en pulsion	26
Figure 20 : Conséquences transversales et cycle masticatoire chez un patient avec une musculature faible, consommant des aliments ramollis.....	28
Figure 21 : Conséquences du verrou causé par une occlusion non attritionnelle en denture mixte ...	28
Figure 22 : Béance antérieure liée à la succion du pouce	30
Figure 23 : Position linguale basse liée à une succion du pouce.....	30
Figure 24 : Mauvaise et bonne posture corporelle	32
Figure 25 : Interposition linguale antérieure liée à une ventilation orale et une inoclusion labiale ..	33

Figure 26 : Patiente présentant un profil adénoïdien	34
Figure 27 : Interposition de la lèvre inférieure derrière les incisives maxillaires.....	34
Figure 28 : Procès alvéolaires en balcon en rapport avec des buccinateurs hypertoniques	36
Figure 29 : Grades de Friedman pour la détermination du volume amygdalien	37
Figure 30 : Des amygdales palatines hypertrophiques (grade 3 de Friedman).....	37
Figure 31 : Score de Mallampati modifié	38
Figure 32 : Muscles peuciers à examiner lors de la déglutition	39
Figure 33 : Interposition linguale lors de la déglutition	39
Figure 34 : Angle fonctionnel masticatoire de Planas gauche	40
Figure 35 : Obstruction des VAS sur une téléradiographie de profil.....	41
Figure 36 : Poupée pour pouce	43
Figure 37 : Frénectomie linguale.....	45
Figure 38 : Le "tour des cadrans" : la pointe de la langue fait le tour des lèvres.....	47
Figure 39 : Une langue "rebiquée"	47
Figure 40 : Exercice de posture	49
Figure 41 : Grille anti-langue fixe	50
Figure 42 : Lip-bumper	50
Figure 43 : Utilisation d'une enveloppe linguale nocturne	51
Figure 44 : Un Froggy Mouth®	52
Figure 45 : Un écran buccal	52
Figure 46 : Écran buccal présentant une grille anti-langue.....	53
Figure 47 : Régulateur de fonctions de Frankel	53
Figure 48 : Une gouttière fonctionnelle	54
Figure 49 : Les positions dentaires et labiales incompatibles avec une déglutition salivaire fonctionnelle selon Ricketts.....	56
Figure 50 : Quad Hélix	58
Figure 51 : Disjoncteur de Haas.....	58
Figure 52 : Exemple d'activateur de croissance : bielle de Herbst sur gouttières	59
Figure 53 : Principe de la pression positive continue.....	60

Annexes

Annexe 1 : Questionnaire médical complet

QUESTIONNAIRE MÉDICAL

ÉTAT CIVIL

- | | |
|---|--|
| <input type="checkbox"/> Nom, prénom : | <input type="checkbox"/> Numéro de téléphone : |
| <input type="checkbox"/> Date de naissance : | <input type="checkbox"/> Classe : |
| <input type="checkbox"/> Identité des parents : | <input type="checkbox"/> Situation familiale, nombre de frères et sœurs, place dans la fratrie : |
| <input type="checkbox"/> Adresse : | |

MOTIF DE CONSULTATION

ANTÉCÉDENTS MÉDICO-CHIRURGICAUX :

- | | |
|---|--|
| <input type="checkbox"/> Poids et taille : | <input type="checkbox"/> Antécédents ORL : rhinites saisonnières, rhumes à répétition, asthme, saignements de nez à répétition (en écartant les causes de chaleur ou de fatigue) : |
| <input type="checkbox"/> Vaccins à jour : | |
| <input type="checkbox"/> Allergies : | |
| <input type="checkbox"/> Traitements médicamenteux en cours : | <input type="checkbox"/> Antécédent d'ablation des amygdales palatines ou des végétations adénoïdes : |
| <input type="checkbox"/> Pathologies cardiaques, pathologies rénales, hépatiques, diabète, etc. : | <input type="checkbox"/> Antécédent de suivi chez d'autres professionnels de santé : ORL, orthophoniste, kinésithérapeute, podologue, etc. : |

ANTÉCÉDENTS DENTAIRES

- | | |
|--|---|
| <input type="checkbox"/> Suivi chez le dentiste régulier ? 1 ^{ère} consultation ? | <input type="checkbox"/> Antécédents carieux et infectieux : |
| <input type="checkbox"/> Antécédents traumatiques : | <input type="checkbox"/> Suivi ODF : l'enfant a-t-il déjà eu un appareil dentaire ? |

HYGIÈNE BUCCO-DENTAIRE

- | | |
|---|--|
| <input type="checkbox"/> Type de brosse à dent (manuelle, électrique) : | <input type="checkbox"/> L'enfant se brosse-t-il les dents tout seul ? |
| <input type="checkbox"/> Fréquence des brossages : | <input type="checkbox"/> Le dentifrice est-il fluoré ? |

ALIMENTATION

- | | |
|--|---|
| <input type="checkbox"/> Allaitement : oui, non ? jusqu'à quel âge ? | <input type="checkbox"/> Consistance du bol alimentaire : mou, cru, cuit, mixé ? |
| <input type="checkbox"/> Nombre de repas par jour : | <input type="checkbox"/> Consommation de boissons sucrées, de sucreries (indiquer la fréquence) : |
| <input type="checkbox"/> Grignotages ? | |

QUALITÉ DU SOMMEIL

- Pendant la nuit : ronflements (en dehors de périodes d'infections rhinopharyngées), sommeil agité ?
- Au réveil : bouche sèche, sommeil non réparateur ?
- Pendant la journée : difficulté à se concentrer, fatigue même avec une nuit pleine de sommeil ?

PARAFONCTIONS

Pour chaque habitude réalisée par l'enfant, préciser l'âge de début, et si l'habitude a été abandonnée, l'âge d'arrêt

- Succion d'un pouce, de doigts ou de la lèvre :
- Mordillements : onychophagie, interposition de la lèvre ou aspiration des joues
- Tic de succion :
- Autres habitudes déformantes
- Tétine :
- L'enfant grince-t-il des dents la nuit, ou en journée ?

Source : Auteur, 2020.

Annexe 2 : Différentes gouttières fonctionnelles de la marque Orthoplus

EF Classique		EF Spécifique		EF Mécanique	
Classe I	Classe II Sévère Modérée	Classe II Sévère Très sévère	Classe III		
3 ans	EF Kid			avec un dispositif de correction du sens transversal EF Profil	
6 ans	EF Start	EF Classe II Petit		avec un dispositif de correction des classes II Class II Booster [®] Class I Stabilizer [®]	
6 ans	EF T Slim	EF Classe II Slim	EF Classe III Petit	avec un traitement multibagues EF Braces EF Protect	
10 ans	EF Profil	EF Classe II Slim Long	EF Classe II two steps EF Classe III Standard		
10 ans	EF Guide	EF Classe II Standard	EF Classe III Standard		
12 ans et +		EF Guide	Traitements des problèmes d'articulation temporo-mandibulaire EF TMJ		

EF Spécifique - Rééducation labiale: Intercepteur Labial[®] Pédiatrique, Intercepteur Labial[®] 2 steps, Intercepteur Labial[®] avec Butée (suppression ou articulé inversé), classe II avec overjet important.

EF Spécifique - Rééducation linguale: exerlangue[®] petite taille, exerlangue[®].

EF Classique - EF T Slim: selon labio maxillaire masqué.

EF Classique - EF Guide: traitement des overjets de plus de 10 mm.

Avertissement : Ce guide de sélection est un support indicatif. La taille d'arcade, l'âge dentaire et les objectifs thérapeutiques varient selon chaque patient. Les appareils d'éducation fonctionnelle de la gamme EF Line sont des dispositifs médicaux de Classe II destinés à être portés dans le cadre d'un traitement global par des praticiens qui déléguent les indications, les temps de port et les exercices associés en fonction du patient.

Vu, le Directeur de thèse

Vu, le Doyen de l'UFR d'Odontologie

Docteur Céline PUJADE

Professeur Louis MAMAN

Vu, le Président d'Université de Paris

Professeur Christine CLERICI

Pour le Président et par délégation,

Le Doyen Louis MAMAN

Conséquences des dysfonctions et des parafunctions sur l'occlusion du jeune patient et leur prise en charge pluridisciplinaire

Marina Traing. Conséquences des dysfonctions et des parafunctions sur l'occlusion du jeune patient et leur prise en charge pluridisciplinaire. 2021. 73 p. : ill. , Réf. bibliographiques p. 65-68

Sous la direction de Mme le Docteur Céline Pujade

Université de Paris
UFR d'Odontologie - Montrouge
1, rue Maurice Arnoux - 92120 Montrouge