



HAL
open science

Les complications vasculaires de la transplantation rénale. Résultats sur 3 ans au Centre-Hospitalo-Universitaire de La Réunion

Lilia Mahjoubi

► **To cite this version:**

Lilia Mahjoubi. Les complications vasculaires de la transplantation rénale. Résultats sur 3 ans au Centre-Hospitalo-Universitaire de La Réunion. Sciences du Vivant [q-bio]. 2021. dumas-03462696

HAL Id: dumas-03462696

<https://dumas.ccsd.cnrs.fr/dumas-03462696>

Submitted on 2 Dec 2021

HAL is a multi-disciplinary open access archive for the deposit and dissemination of scientific research documents, whether they are published or not. The documents may come from teaching and research institutions in France or abroad, or from public or private research centers.

L'archive ouverte pluridisciplinaire **HAL**, est destinée au dépôt et à la diffusion de documents scientifiques de niveau recherche, publiés ou non, émanant des établissements d'enseignement et de recherche français ou étrangers, des laboratoires publics ou privés.

UNIVERSITÉ DE LA RÉUNION
UFR SANTÉ

Année : 2021

N°

THÈSE POUR LE DIPLÔME D'ÉTAT
DE DOCTEUR EN MÉDECINE

**Les complications vasculaires de la transplantation rénale.
Résultats sur 3 ans au Centre Hospitalo-Universitaire de La Réunion**

Présentée et soutenue publiquement le 23 avril 2021 à 15h
à La Réunion

Par Lilia Mahjoubi

JURY

Président :

Monsieur le Professeur Éric Braunberger

Assesseurs :

Monsieur le Professeur Henri Vacher-Coponat

Monsieur le Professeur Arnaud Winer

Monsieur le Docteur Guillaume Biland

Directeur de Thèse :

Monsieur le Docteur Ilya Khantalin

RÉSUMÉ

Les complications vasculaires de la transplantation rénale. Résultats sur 3 ans au Centre Hospitalo-Universitaire de La Réunion.

Introduction : Sur une île où la prévalence du diabète et des maladies cardio-vasculaires ne cesse d'augmenter, la morbidité vasculaire menace le devenir des patients transplantés. Les défis vasculaires de la transplantation rénale ont un impact sur les défaillances et pertes de greffons à court, moyen et long terme.

Objectifs : Documenter les complications vasculaires post opératoires de la transplantation rénale afin d'évaluer l'incidence de celles-ci au CHU de La Réunion, identifier une approche thérapeutique optimale, et souligner les défis et difficultés vasculaires rencontrés en pré et per opératoire pour anticiper ces complications.

Matériels et Méthode : 178 transplantations rénales ont été réalisées entre le 1^{er} mars 2017 et le 1^{er} mars 2020 au seul centre de transplantation rénale de l'île de La Réunion à Saint-Denis. Les dossiers médicaux de tous les patients ont été analysés rétrospectivement.

Résultats : 17 patients ont présenté des complications vasculaires post opératoires (9,6%) dont : 7 sténoses de l'artère rénale du greffon (3,9%), 3 thromboses de l'artère rénale du greffon (1,7%), 1 sténose de la veine iliaque (0,6%), 5 thromboses veineuses du greffon (2,8%). Parmi ces 17 patients compliqués, 5 avaient reçu un greffon à vaisseaux multiples, aucun n'avait reçu de greffon avec une lésion vasculaire, aucun n'avait de lésion aorto-iliaque préexistante, et 4 patients avaient présenté une complication per opératoire (3 plicatures artérielles et 1 plaie hémorragique). Il y a eu 1 perte de greffon (0,6%), 1 explantation (0,6%) et 10 patients (5,6%) repris chirurgicalement suite à une complication vasculaire. La mortalité opératoire et globale dans la population compliquée était nulle sur un suivi maximum de 3 ans.

Conclusion : L'incidence des complications vasculaires post opératoires dans notre centre est comparable à la littérature. La survenue d'une complication vasculaire n'a pas d'impact sur la fonction rénale du greffon au long cours ou sur la survie globale du patient. Le sexe féminin et l'obésité sont des facteurs délétères sur la survenue de complications vasculaires.

Mots clefs : Transplantation rénale, complications vasculaires, île de La Réunion, perte fonctionnelle du greffon rénal, sténose de l'artère rénale du greffon, vaisseaux multiples du greffon rénal.

TABLE DES MATIÈRES

RÉSUMÉ	2
TABLES DES MATIÈRES	3
TABLE DES ILLUSTRATIONS	6
TABLE DES ABRÉVIATIONS.....	9
PRÉAMBULE	10
I. Anatomie rénale	10
II. Du prélèvement rénal à la transplantation rénale : préparation du greffon et du receveur.....	14
A. Prélèvement rénal	14
B. Préparation du receveur.....	15
C. Préparation du transplant.....	15
D. Implantation du transplant	23
III. Anastomoses vasculaires et urinaires.....	20
A. Anastomoses vasculaires.....	20
B. Anastomose urinaire	21
INTRODUCTION GÉNÉRALE	23
I. Épidémiologie	23
II. Île de La Réunion	24
III. Les défis de la greffe rénale.....	24
IV. Morbidité vasculaire	25
V. Problématique	26
OBJECTIFS	27
MATÉRIELS ET MÉTHODE.....	28
I. Type et lieu de l'étude.....	28
II. Sélection des patients.....	28
III. Taille de l'étude.....	29
IV. Recueil de données	29
A. Caractéristiques des patients.....	29
B. Complications vasculaires post opératoires principales.....	32
C. Complications vasculaires post opératoires apparentées.....	33
D. Complications vasculaires per opératoires	33
E. Difficultés vasculaires en pré-transplantation.....	34
F. Données recueillies pour chaque complication.....	34
V. Critères de jugement	35
VI. La transplantation rénale au CHU de La Réunion.....	36
A. Avant la transplantation : le bilan pré-greffe	36
B. La transplantation rénale : technique chirurgicale.....	38
C. Après la transplantation : le suivi post-greffe	39
VII. Analyses statistiques.....	40
VIII. Éthique	40
RÉSULTATS.....	41

I.	Sélection et caractéristiques des patients.....	41
II.	Résultats sur les complications vasculaires de la transplantation rénale	43
A.	Les complications vasculaires post opératoires principales.....	43
1.	Patients	43
2.	Complications artérielles	47
a)	Thrombose de l'artère rénale du greffon.....	47
b)	Sténose de l'artère rénale du greffon	53
c)	Sténose artérielle en amont de l'artère rénale du greffon	64
d)	Anévrisme de l'artère rénale du greffon.....	64
3.	Complications veineuses.....	65
a)	Thrombose de la veine rénale du greffon	65
b)	Thrombose veineuse profonde épargnant la veine du greffon	70
c)	Sténose de la veine rénale du greffon	71
d)	Sténose de la veine iliaque.....	72
B.	Les complications vasculaires post opératoires apparentées	76
1.	Patients	76
2.	Complications urinaires ischémiques.....	77
a)	Sténose ischémique de l'uretère du greffon.....	80
b)	Rupture nécrotique de l'uretère du greffon.....	85
3.	Lymphocèles et hématomes symptomatiques	89
C.	Les complications vasculaires per opératoires.....	92
1.	Patients	92
2.	Thrombose vasculaires per opératoire	94
3.	Plaie per opératoire.....	94
a)	Plicature artérielle.....	94
b)	Torsion vasculaire	100
c)	Plaie hémorragique	103
D.	Difficultés vasculaires à anticiper en pré opératoire.....	106
1.	Patients	106
2.	Lésions vasculaires préexistantes chez le receveur	108
3.	Vaisseaux multiples du greffon.....	110
a)	Artères rénales multiples	110
b)	Veines rénales multiples.....	118
4.	Lésions vasculaires du greffon.....	119
a)	Section de l'artère rénale du greffon.....	119
b)	Anévrisme hilare de l'artère rénale du greffon	121
III.	Résultats sur la fonction du greffon.....	123
A.	Résultats sur les complications vasculaires post opératoires principales	125
1.	Fonction rénale du greffon	125
2.	Critères de jugement secondaires	126
B.	Résultats sur les complications vasculaires post opératoires élargies : artérielles, veineuses, urinaires ischémiques, et lymphocèles / hématomes compressifs	127
1.	Fonction rénale du greffon	127
2.	Critères de jugement secondaires	128
C.	Résultats sur les complications vasculaires per opératoires	130
1.	Fonction rénale du greffon	130
2.	Critères de jugement secondaires	131
D.	Résultats sur les difficultés vasculaires pré opératoires	132
1.	Fonction rénale du greffon	132
2.	Critères de jugement secondaires	133
E.	Analyse multivariante	134

DISCUSSION	135
I. Caractéristiques des patients	135
A. Facteurs de risque cardio-vasculaires	135
B. Néphropathies et durée de dialyse	136
C. Transplantations itératives.....	137
D. Particularités du donneur.....	137
E. Modalités opératoires.....	139
II. Incidence et prise en charge des complications et difficultés vasculaires de la transplantation rénale.....	141
A. Post opératoires	141
B. Per opératoires.....	147
C. Pré opératoires.....	147
III. Morbi-mortalité post opératoire	152
A. Impact sur la fonction du greffon rénal	152
B. Reprises chirurgicales	152
C. Perte fonctionnelle du greffon et explantation	153
D. Mortalité opératoire et globale.....	154
IV. Particularités du CHU de La Réunion.....	155
V. Limites	156
CONCLUSION.....	157
BIBLIOGRAPHIE	158
ANNEXES	164
SERMENT D’HIPPOCRATE	165

TABLE DES ILLUSTRATIONS

I. Tableaux

- Tableau 1 : Définitions des variables catégoriques
- Tableau 2 : Définitions des variables continues
- Tableau 3 : Définitions des complications vasculaires post opératoires
- Tableau 4 : Définitions des autres complications vasculaires post opératoires apparentées
- Tableau 5 : Définitions des complications vasculaires per opératoires
- Tableau 6 : Définitions des difficultés préopératoires à anticiper avant la transplantation rénale
- Tableau 7 : Définitions des données recueillies pour chaque complication
- Tableau 8 : Définitions des critères de jugement primaire et secondaires
- Tableau 9 : Stades de la Maladie Rénale Chronique
- Tableau 10 : Examens composant le bilan pré-transplantation
- Tableau 11 : Suivi post-transplantation classique
- Tableau 12 : Caractéristiques générales de la population (variables continues)
- Tableau 13 : Caractéristiques générales de la population (variables catégoriques)
- Tableau 14 : Incidence des complications vasculaires post opératoire
- Tableau 15 : Patients sujets à une complication vasculaire post opératoire
- Tableau 16 : Caractéristiques générales de la population compliquée et non compliquée (variables qualitatives)
- Tableau 17 : Caractéristiques générales de la population compliquée et non compliquée (variables quantitatives)
- Tableau 18 : Caractéristiques des patients sujets à une thrombose de l'artère rénale du greffon post opératoire
- Tableau 19 : Prise en charge des sténose de l'artère rénale du greffon
- Tableau 20 : Technique chirurgicale de la prise en charge de sténose de l'artère rénale du greffon par voie endovasculaire
- Tableau 21 : Caractéristiques des patients compliqués d'une sténose de l'artère rénale du greffon post opératoire immédiate ou précoce
- Tableau 22 : Caractéristiques des patients compliqués d'une sténose de l'artère rénale du greffon post opératoire tardive
- Tableau 23 : Prise en charge des thromboses veineuses du greffon
- Tableau 24 : Caractéristiques des patients compliqués d'une thrombose de la veine rénale du greffon post opératoire
- Tableau 25 : Caractéristiques des patients compliqués d'une thrombose veineuse profonde post opératoire épargnant la veine du greffon
- Tableau 26 : Caractéristiques du patient compliqué d'une sténose de la veine iliaque post opératoire
- Tableau 27 : Incidence des complications vasculaires post opératoires apparentées
- Tableau 28 : Patients sujets à une complication urinaire ischémique post opératoire
- Tableau 29 : Prise en charge de l'uretère ischémique ou nécrotique
- Tableau 30 : Principales étapes des techniques chirurgicales de réimplantations urinaires
- Tableau 31 : Caractéristiques des patients compliqués d'une sténose ischémique de l'uretère du greffon

Tableau 32 : Caractéristiques des patients compliqués d'une rupture nécrotique de l'uretère du greffon

Tableau 33 : Symptômes du lymphocèle compressif

Tableau 34 : Symptômes de l'hématome compressif

Tableau 35 : Effet de masse des lymphocèles ou hématomes compressifs

Tableau 36 : Prise en charge du lymphocèle compressif

Tableau 37 : Prise en charge de l'hématome compressif

Tableau 38 : Incidence des complications vasculaires per opératoires de la greffe rénale

Tableau 39 : Patients sujets à une complication vasculaire per opératoire

Tableau 40 : Caractéristiques des patients sujets à une plicature artérielle

Tableau 41 : Prise en charge des plicatures artérielles

Tableau 42 : Prise en charge des torsions vasculaires

Tableau 43 : Caractéristiques des patients sujets à une torsion vasculaire

Tableau 44 : Caractéristiques des patients sujets à une plaie hémorragique

Tableau 45 : Incidence des difficultés vasculaires présentes en pré-greffe

Tableau 46 : Patients sujets à une difficulté vasculaire à anticiper en pré-transplantation (hors vaisseaux multiples du greffon)

Tableau 47 : Caractéristiques des patients présentant des lésions aorto-iliaques préexistantes

Tableau 48 : Présentation des différents cas de figures pour la reconstruction artérielle des greffons à artères multiples

Tableau 49 : Patients avec greffon à artères multiples sujets à une complication artérielle per ou post opératoire

Tableau 50 : Résultats en fonction du type de réparation artérielle des greffons à artères multiples

Tableau 51 : Résultats en fonction du type de réparation veineuse des greffons à veines multiples

Tableau 52 : Caractéristiques des patients présentant des anomalies vasculaires du greffon

Tableau 53 : Résultats sur la fonction rénale du greffon des complications vasculaires post opératoires principales

Tableau 54 : Critères de jugement secondaires chez les patients présentant des complications vasculaires post opératoires principales

Tableau 55 : Résultats sur la fonction rénale du greffon des complications vasculaires post opératoires élargies

Tableau 56 : Résultats des critères de jugement secondaires sur les complications vasculaires post opératoires élargies

Tableau 57 : Critères de jugement secondaires chez les patients présentant des complications vasculaires post opératoires élargies

Tableau 58 : Résultats sur la fonction rénale du greffon des complications vasculaires per opératoires

Tableau 59 : Critères de jugement secondaires chez les patients présentant des complications vasculaires per opératoires

Tableau 60 : Résultats sur la fonction rénale du greffon des patients présentant des difficultés vasculaires pré opératoires

Tableau 61 : Critères de jugement secondaires chez les patients présentant des difficultés vasculaires pré opératoires

Tableau 62 : Critères de jugement secondaires sur les greffons à vaisseaux uniques et multiples

Tableau 63 : Analyse multivariable

Tableau 64 : Revue de la littérature

II. Figures

Figure 1 : Vue antérieure des reins et des glandes surrénales

Figure 2 : Le « triangle d'or »

Figure 3 : Coupe frontale du rein droit (segment postérieur de la coupe)

Figure 4 : Préparation du greffon rénal sur lit de glace stérile avant induction du patient

Figure 5 : Préparation des éléments vasculaires du greffon rénal sur lit de glace stérile

Figure 6 : Réalisation de l'allongement de la veine rénale droite du greffon par plastie de la veine cave inférieure

Figure 7 : Plastie d'allongement de la veine rénale droite à l'aide de la veine cave inférieure

Figure 8 : Greffon droit présentant deux artères rénales sur patch aortique conservé et une plastie d'allongement de la veine rénale droite

Figure 9 : Variante d'anastomoses de l'artère rénale

Figure 10 : Muqueuse vésicale faisant hernie en « œil-de-bœuf » et intubation de l'uretère du greffon par une sonde double J

Figure 11 : Anastomose urétérovésicale avec mécanisme anti reflux de Lich-Gregoir

Figure 12 : Angiographie de l'artère rénale du greffon (Patient 4)

Figure 13 : Artériographie rénale du greffon, avant et après angioplastie (Patient 12)

Figure 14 : Angioscanner pelvien au temps tardif montrant une sténose de la veine iliaque commune droite

Figure 15 : Phlébographie montrant la sténose de la veine iliaque commune

Figure 16 : Uroscanner objectivant un uretère filiforme sans passage de contraste en intra-vésical avec un arrêt net de produit de contraste au tiers distal, compatible avec une sténose ischémique

Figure 17 : Plicature de l'artère rénale du greffon visualisée à l'artériographie (Patient 4)

Figure 18 : Plastie du patch aortique

Figure 19 : Reconstruction artérielle sans patch aortique

Figure 20 : Greffon gauche présentant deux artères rénales, réimplantation de l'artère polaire inférieure sur le tronc de l'artère rénale principale

Figure 21 : Greffon droit présentant deux artères rénales sur patch aortique conservé

Figure 22 : Réparation de l'artère rénale du transplant par un greffon artériel iliaque interne

Figure 23 : Anévrisme de l'artère rénale à sa bifurcation dans le hile, avant reconstruction

Figure 24 : Après résection de l'anévrisme et reconstruction de la bifurcation

Figure 25 : Algorithme proposé de décision du type de réparation artérielle pour les greffons à artères multiples

III. Annexes

Annexe 1 : Physiopathologie de l'ischémie froide

TABLE DES ABRÉVIATIONS

AIE	Artère iliaque externe
AIC	Artère iliaque commune
ATL	Angioplastie transluminale
AOMI	Artériopathie oblitérante des membres inférieurs
BDDIN	Base de données informatisées du service de Néphrologie
CRP	Protéine C réactive
DMI	Dossier médical informatisé
EP	Embolie pulmonaire
FID	Fosse iliaque droite
FIG	Fosse iliaque gauche
HTA	Hypertension artérielle
HLA	<i>Human leucocyte antigen</i>
HbA1c	Hémoglobine glyquée
IRM	Image par résonance magnétique
LDH	Lactate déshydrogénase
NC	Non connu
NFS	Numération formule sanguine
OR	<i>Odds ratio</i>
ORL	Oto-rhino-laryngologie
PFG :	Perte fonctionnelle du greffon
PSA	Antigène prostatique spécifique
RAI	Recherche d'anticorps anti-érythrocytaires
RNU	Rupture nécrotique de l'uretère
SARG	Sténose de l'artère rénale du greffon
SIU	Sténose ischémique de l'uretère
SVI	Sténose de la veine iliaque
TARG	Thrombose de l'artère rénale du greffon
TCA	Temps de céphaline activée
TL	Termino-latérale
TP	Taux de prothrombine
TSA	Troncs supra-aortiques
TVEG	Thrombose veineuse épargnant le greffon
TVRG	Thrombose de la veine rénale du greffon
VIE	Veine iliaque externe
VIC	Veine iliaque commune
VCI	Veine cave inférieure

PRÉAMBULE

I. ANATOMIE RÉNALE

Du grec Néphroi (uriner) et du latin Renes (couler), les reins sont deux glandes sécrétrices d'urine situées dans l'espace rétropéritonéal (1). Classiquement décrit comme ayant la forme d'un haricot, le rein présente un bord externe convexe et un bord interne concave. C'est au niveau de ce dernier que se situe le hile du rein à partir duquel naît le canal excréteur du rein, l'uretère, et le pédicule vasculaire (1R3).

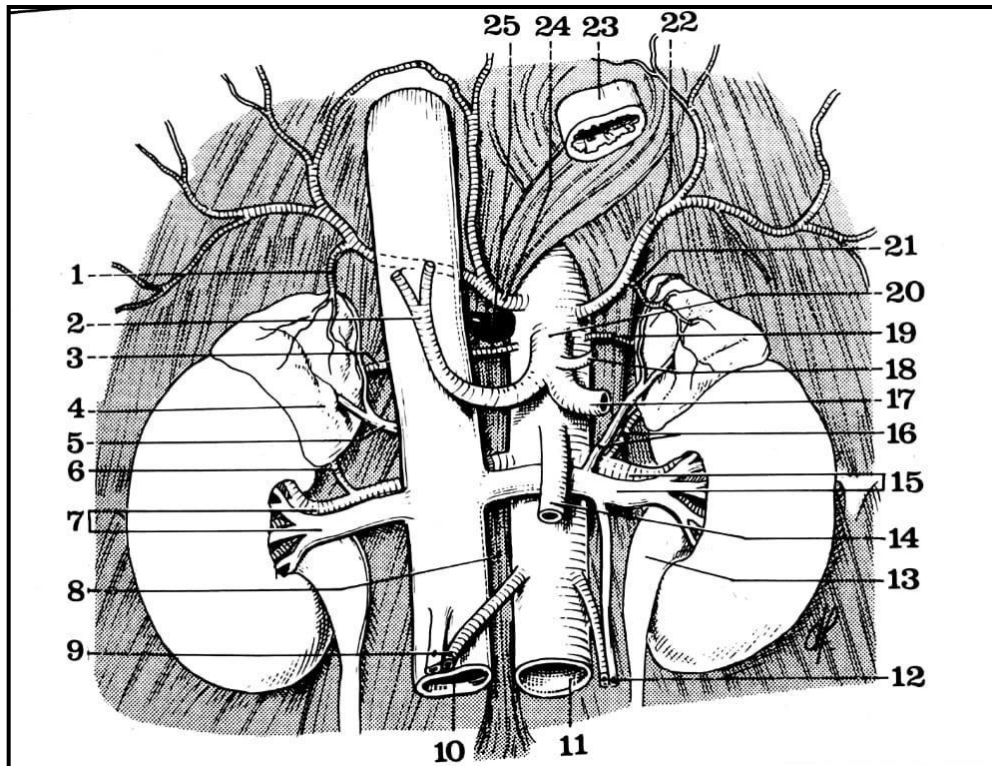


Figure 1 : Vue antérieure des reins et des glandes surrénales (1)

1 : artère capsulaire supérieure. 2 : artère hépatique propre. 3 : artère capsulaire moyenne. 4 : glande surrénale droite. 5 : veine surrénale principale droite. 6 : artère capsulaire inférieure droite. 7 : artère et veine rénales droites. 8 : pili er droit du diaphragme. 9 : vaisseaux de la gonade droite. 10 : veine cave inférieure. 11 : aorte abdominale. 12 : vaisseaux de la gonade gauche. 13 : bassin et gauche. 14 : artère mésentérique supérieure. 15 : artère et veine rénales gauches. 16 : artère capsulaire inférieure et veine surrénale principale gauche. 17 : artère splénique. 18 : artère coronaire stomacique. 19 : artère capsulaire moyenne gauche. 20 : tronc coeliaque. 21 : artère capsulaire supérieure gauche. 22 : artère diaphragmatique inférieure gauche. 23 : œsophage abdominal. 24 : artère diaphragmatique inférieure droite. 25 : ganglion semi-lunaire droit.

Le rein mesure environ 12 cm de longueur, 6 cm de largeur, et 3 cm d'épaisseur. Il est situé dans la loge rénale cellulo-adipeuse (Capsula Fibrosa), limitée par le fascia péri-rénal composé de deux feuillets : l'un antérieur constituant le fascia de Gerota, l'un postérieur constituant le fascia de Zuckerkandl (4). Entouré de sa graisse péri-rénale, le rein se positionne en regard des 11^e et 12^e côtes, des muscles grands psoas (m. psoas major), carré des lombes (m. quadratum lumborum), et de l'aponévrose du muscle transverse de l'abdomen (m. transversus abdominis), et est surplombé par la glande surrénalienne (2,3).

Il est entouré à sa partie externe par une enveloppe périphérique superficielle, la capsule rénale, recouvrant la zone corticale. Sous cette couche externe, se trouve la zone médullaire sous forme de pyramides de Malpighi séparées les unes des autres par les colonnes rénales de Bertin. La médulla et le cortex sont constitués de néphrons, unité fonctionnelle du rein, responsables de la filtration du sang. L'urine est ensuite collectée des calices (pointes des pyramides médullaires) à travers les papilles dans le bassinnet, ou pyélon, dans la partie médiale du rein. C'est au niveau du hile que la cavité pyélique s'abouche dans l'uretère pour transporter l'urine vers la vessie (1R3).

L'anatomie chirurgicale définit sous le terme de « triangle d'or » la région qui contient les branches urétérales de l'artère rénale, primordiale pour la bonne vascularisation de l'uretère (5). Elle est limitée en dedans par la veine génitale, en dehors par le pole inférieur du rein, et en haut par le pédicule rénal (Figure 2) (5).

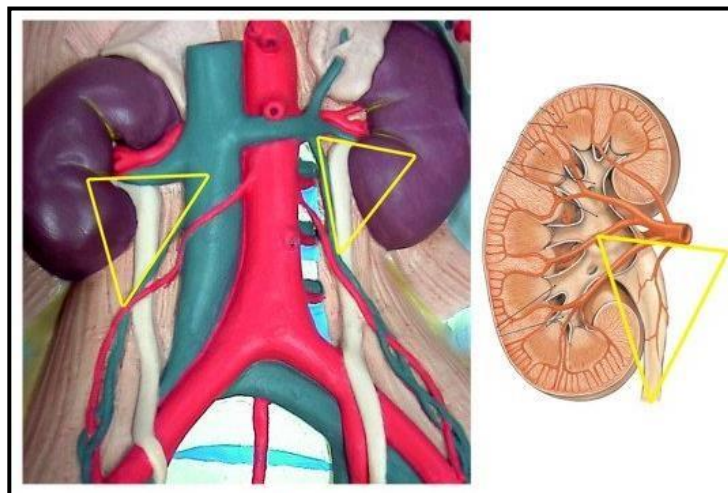


Figure 2 : Le « triangle d'or » (5)

Le rein est vascularisé par l'artère rénale provenant de la face latérale de l'aorte abdominale sous l'artère mésentérique supérieure, à hauteur du disque L1-L2. L'artère rénale est d'abord tronculaire, unique ou multiple, se séparant dans sa portion hilare en branches pré-pyélique antérieure et rétro-pyélique postérieure. Elles donnent naissance ensuite aux artères inter-papillaires, inter-pyramidales, puis aux artères radiées, et artères glomérulaires. Lorsqu'une artère provenant directement de l'aorte vascularise l'un des pôles du rein sans cheminer par le hile, elle est appelée artère polaire (supérieure ou inférieure). Le drainage du rein s'effectue par la veine rénale qui est généralement unique et qui s'abouche dans la veine cave inférieure (1R3).

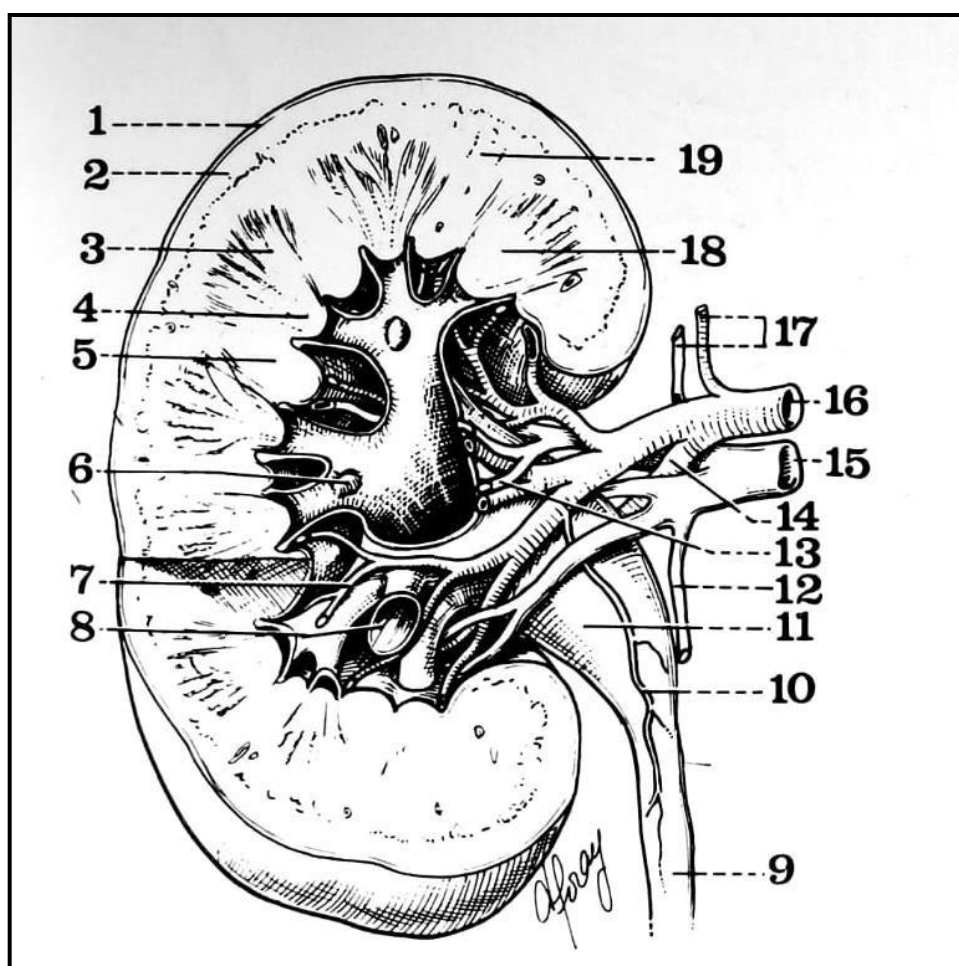


Figure 3 : Coupe frontale du rein droit (segment postérieur de la coupe) (1)

1 : capsule du rein. 2 : corticale. 3 : pyramide de Malpighi. 4 : papille. 5 : colonne de Bertin. 6 : papille. 7 : artère péri-pyramidale. 8 : calice. 9 : uretère. 10 : artère urétérale. 11 : bassinets. 12 : veine urétérale. 13 : veine pré-pyélique. 14 : artère rétro-pyélique. 15 : veine rénale droite. 16 : artère rénale droite. 17 : artère et veine capsulaires inférieures droites. 18 : pyramide de Malpighi. 19 : substance médullaire et colonne de Bertin.

Les particularités vasculaires à prendre en compte lors du prélèvement rénal sont : (1R3)

- L'artère rénale droite a un trajet rétro-cave passant en arrière de la veine cave inférieure
- L'artère surrénalienne inférieure naît du même tronc artériel que l'artère rénale
- La veine rénale gauche s'abouche dans la veine cave inférieure en passant dans la pince aorto-mésentérique, en avant de l'aorte abdominale et en arrière de l'artère mésentérique supérieure
- La veine testiculaire (ovarienne) gauche s'abouche dans la veine rénale gauche
- L'aorte étant positionnée à gauche et la veine cave à droite, le tronc de la veine rénale gauche est plus long que celui de la veine rénale droite, et le tronc de l'artère rénale droite est plus long que celui de l'artère rénale gauche
- Les veines et artères rénales peuvent être uniques ou multiples

Des variations anatomiques existent : (6,7)

- Les variantes artérielles concernent environ 30% de la population
 - Il peut exister des artères rénales accessoires, passant du côté droit en avant ou en arrière de la veine cave inférieure
 - L'artère rénale peut avoir une division très proximale
 - L'artère rénale peut avoir une origine supra-diaphragmatique
 - L'artère rénale droite peut passer en position pré-cave en avant de la veine cave inférieure
- Les variantes veineuses
 - La veine rénale gauche peut être rétro-aortique dans 3-5% des cas (8)
 - La veine rénale gauche peut être double, formant un anneau autour de l'aorte abdominale à type de circum aortique, se présentant sous forme de veine rénale gauche rétro-aortique avec une branche pré aortique
 - Il peut exister des veines rénales accessoires
 - La veine cave inférieure peut être bilatérale
 - Il peut exister une confluence tardive des veines segmentaires.

II. DU PRÉLEVEMENT RÉNAL À LA TRANSPLANTATION RÉNALE : PRÉPARATION DU GREFFON ET DU RECEVEUR

A. Prélèvement rénal

La particularité de l'île de La Réunion est l'utilisation exclusive de greffons provenant de donneurs décédés. D'après les données du Centre Hospitalo-Universitaire (CHU) de La Réunion, les causes de décès sont à majorité vasculaires ischémiques dans 46,5% des cas, suivi des causes traumatiques dans 31,1% des cas, anoxiques dans 13,4% des cas, et vasculaires hémorragiques dans 3,7% des cas. Les autres étiologies de type embolie gazeuse, méningite, ou tumorale, représentent 5,3% des cas.

Un rappel sur les étapes phares du prélèvement rénal dans le cadre d'un prélèvement multi-organes chez patient décédé est présenté ci-après. L'incision de référence est une incision dite cruciforme définie par l'association d'une incision médiane xipho-pubienne et deux incisions sous costales, permettant une exposition large des organes rétropéritonéaux (9,10):

- 1- Inspection : il est important en premier lieu de bien inspecter l'environnement rénal et ses particularités. Sa position anatomique habituelle ou ectopique, sa vascularisation et la présence ou non de polaires, les variantes anatomiques, l'état vasculaire du patient, sont des points à identifier afin d'éviter les plaies et anticiper la préparation vasculaire du greffon (8).
- 2- Dégraissage : la dissection du rein commence par un dégraissage permettant de vérifier l'absence de tumeur ou de lésions suspectes (11). Il permet aussi de bien vérifier la décoloration du parenchyme lors de l'irrigation du rein après clampage à l'aide d'un liquide de perfusion (8,11).
- 3- Explantation : cette étape commence par la section première de la veine rénale gauche avec son ostium dans la veine cave inférieure, suivie de la section de la veine rénale droite avec en bloc la veine cave inférieure pour la future plastie d'allongement. Le prélèvement artériel se fait par une artériotomie longitudinale sur la face antérieure de l'aorte abdominale afin de repérer les ostia des artères rénales et de prélever les artères

avec leur patch aortique respectif. Attention à bien visualiser une éventuelle artère polaire inférieure qu'il ne faudra pas sectionner, impliquée dans la vascularisation urétérale (8).

- 4- Examen du greffon sur lit de glace : sur le plan vasculaire, identifier et noter le nombre d'artères et de veines du greffon, l'aspect vasculaire général (plaque d'athérome, calcification compromettant les futures anastomoses, réparation d'éventuelle plaie ou dissection survenues lors du prélèvement). L'uretère doit être gardé long et son tissu cellulaire périurétéral graisseux conservé car responsable en partie de sa vascularisation. Enfin, le chirurgien préleveur doit soigneusement examiner le rein prélevé afin de vérifier l'absence de contre-indication à la transplantation, et préparer les différentes structures pour que l'anatomie soit au maximum discernable et prête pour la transplantation (11).

B. Préparation du receveur

Après le bilan pré-greffe complet, le patient est éligible ou non à une transplantation rénale. Si la greffe est réalisable, une néphrectomie préalable peut être nécessaire. Dans les cas de polykystose rénale autosomique dominante, le rein natif pathologique peut être de taille tellement importante qu'une néphrectomie ou une embolisation de l'artère rénale native est nécessaire afin de faire de la place pour le nouveau greffon (11). La deuxième situation dans laquelle la néphrectomie préalable est nécessaire est la présence de symptômes handicapants et néfastes pour le receveur : pyélonéphrites chroniques, infections répétées sur reflux vésico-urétéral, hypertension artérielle non contrôlée, calculs rénaux (11).

C. Préparation du transplant

Cette étape est réalisée par le chirurgien greffeur avant induction du patient receveur et sur lit de glace stérile (Figure 4) (11). En effet le rein est conservé depuis son prélèvement par une perfusion réfrigérée à 4 degrés Celsius pendant 36 à 72 heures maximum, c'est le temps d'ischémie froide (12). Une ischémie froide prolongée augmente le risque d'insuffisance rénale par tubulopathie (13).

- 1- Il est primordial de vérifier pendant cette étape la bonne perfusion du greffon par une injection intra-artérielle de liquide de préservation, qui ressortira clair par la veine du greffon.
- 2- Le chirurgien greffeur finalise ensuite le dégraissage qui avait été commencé lors du prélèvement, et vérifie l'absence de lésions suspectes parenchymateuses. Une biopsie avec examen histologique extemporané en urgence doit être réalisée devant toute lésion suspecte (11).
- 3- Enfin, le chirurgien greffeur profite de ce temps d'ischémie froide pour préparer les anastomoses, dans le but de limiter au maximum le temps de clampage du greffon dans le corps du receveur, définissant le temps d'ischémie chaude :
 - Pour l'anastomose de l'artère rénale du greffon, il doit vérifier et préparer le patch artériel.
 - Pour celle de la veine rénale du greffon, il doit ligaturer les veines afférentes à la veine rénale gauche (génitale, surrénalienne moyenne, lombaire), ou préparer la plastie d'allongement de la veine rénale droite en utilisant la veine cave inférieure qui avait été prélevée en bloc. Deux types de plasties (Figure 6) sont réalisables : soit de manière rectiligne et transversale, soit de manière incurvée (11).
 - Sur le plan lymphatique, il est primordial de ligaturer tout vaisseau lymphatique afin de limiter le risque de lymphocèle post opératoire.
 - Sur le plan urinaire, bien vérifier la préservation du tissu péri-urétéral impliqué dans la vascularisation de l'uretère, réparer les éventuelles plaies de l'uretère, et si l'uretère est double, préparer une anastomose latéro-latérale afin qu'il n'y ait qu'une seule anastomose urétéro-vésicale (11).

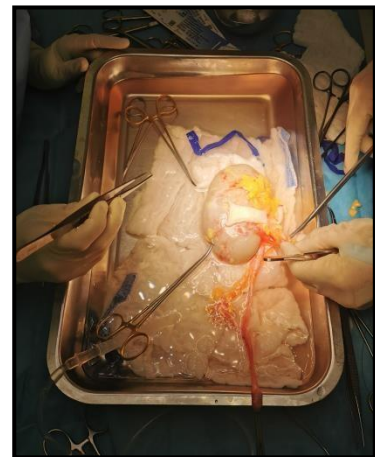


Figure 4 : Préparation du greffon rénal sur lit de glace stérile avant induction du patient

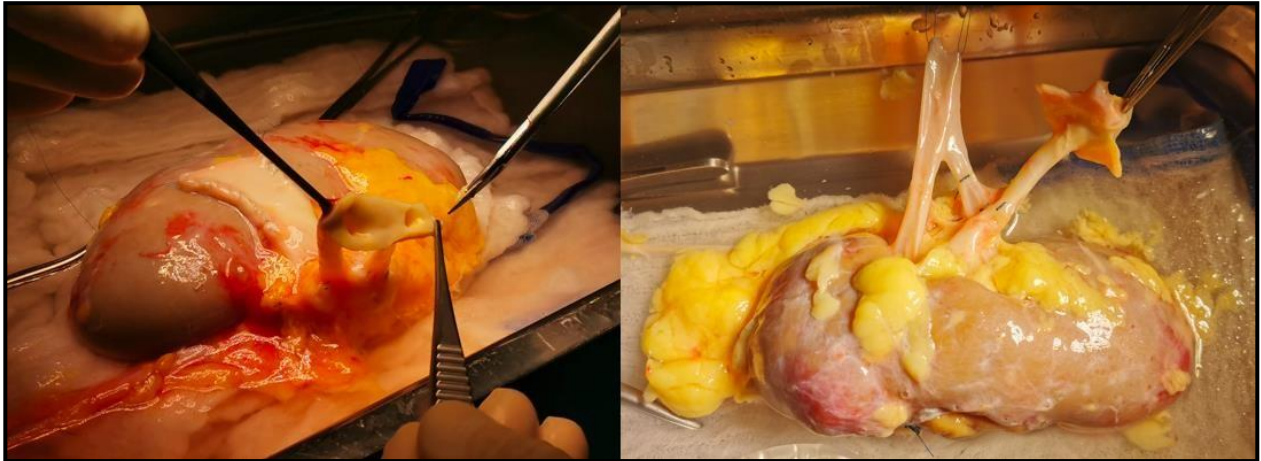

Figure 5 : Préparation des éléments vasculaires du greffon rénal sur lit de glace stérile

Inspection, dégraissage, individualisation des vaisseaux rénaux

À gauche : préparation d'un greffon droit avec artère principale et artère polaire supérieure sur leur patch aortique, et veine rénale droite allongée par plastie de la veine cave inférieure

À droite : préparation d'un greffon gauche avec artère principale sur son patch aortique, et veine rénale du greffon dont le tronc principal est la confluence de deux veines

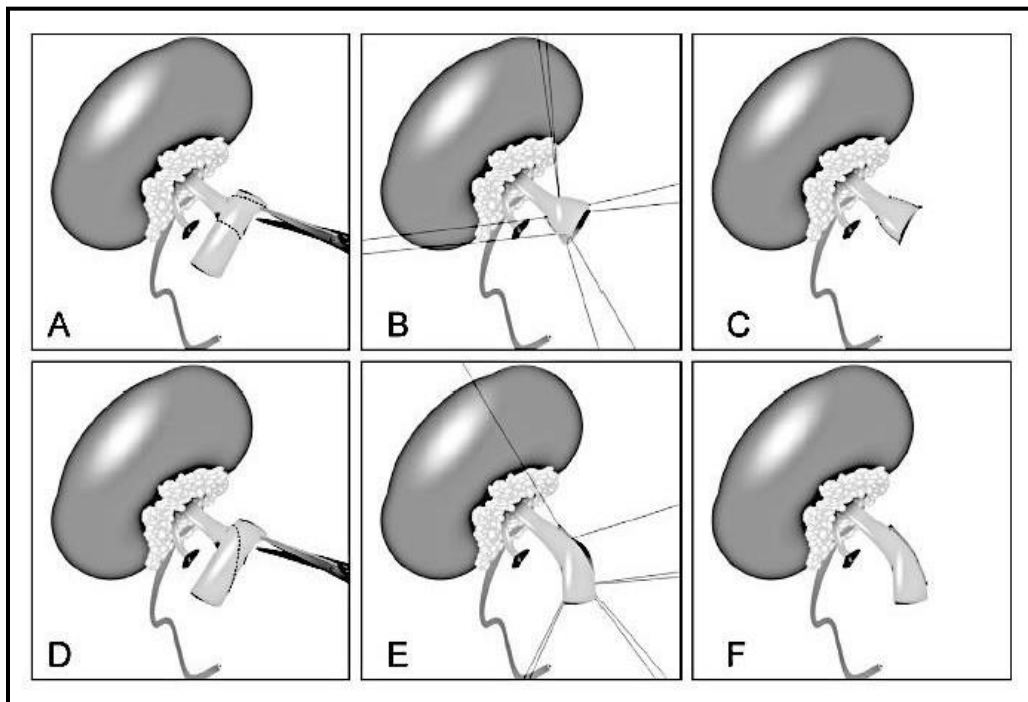


Figure 6 : Réalisation de l'allongement de la veine rénale droite du greffon par plastie de la veine cave inférieure (11)

A, B, C : de manière rectiligne en utilisant l'ostium de la veine rénale droite

D, E, F : de manière incurvée vers la partie inférieure de la veine cave inférieure

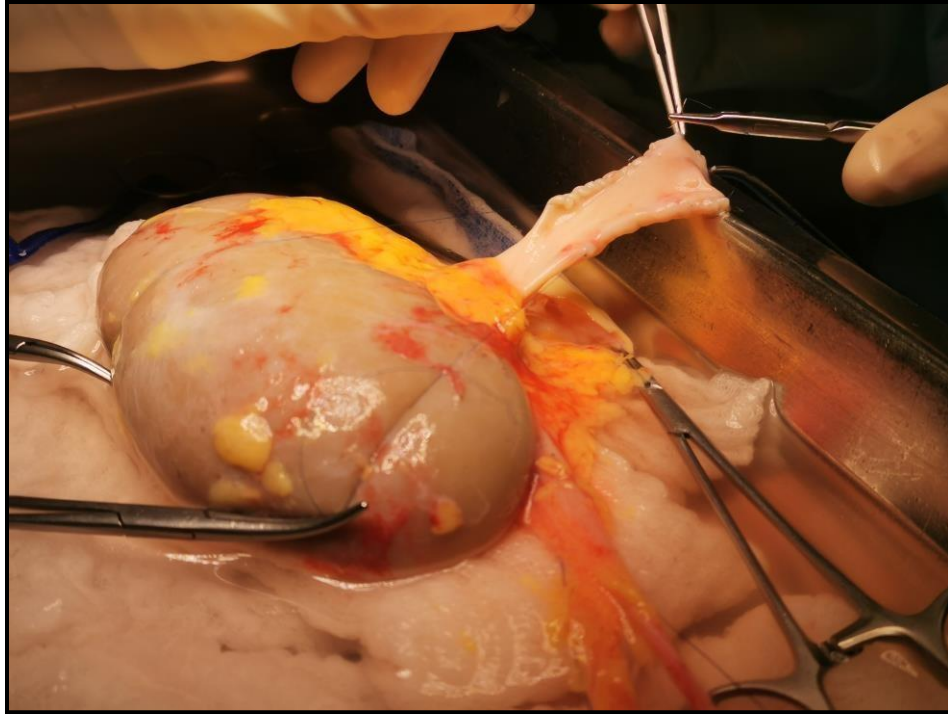


Figure 7 : Plastie d'allongement de la veine rénale droite à l'aide de la veine cave inférieure

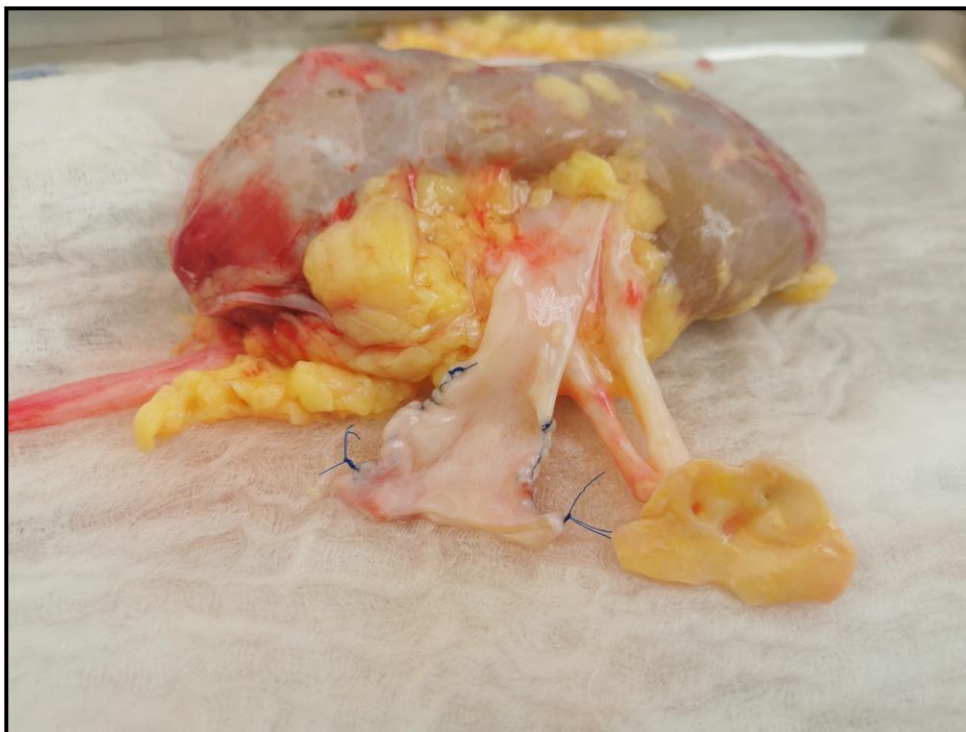

Figure 8 : Greffon droit présentant deux artères rénales sur patch aortique conservé et une plastie d'allongement de la veine rénale droite

D. Implantation du greffon

Le site d'implantation du greffon dépend de plusieurs caractéristiques du receveur et du greffon. Pour le receveur, c'est le nombre de greffes antérieures, son anatomie, ses antécédents cardio-vasculaires et la présence ou non d'uropathie malformative, qui vont guider le choix du meilleur site de greffe ; pour le greffon, c'est sa taille, la longueur des vaisseaux prélevés, et les patch et reconstructions vasculaires réalisées pour les anastomoses, qui vont participer à la prise de décision (12,14).

L'implantation du greffon se fait généralement en position hétérotopique, dans l'espace rétropéritonéal pelvien, et préférentiellement en fosse iliaque droite pour le caractère plus superficiel et le trajet plus horizontal des vaisseaux iliaques droits par rapport au côté gauche (12,13). Certaines équipes ont pour habitude de greffer les reins gauches en fosse iliaque droite et les reins droits en fosse iliaque gauche pour éviter que les vaisseaux ne se croisent (14).

Le site vasculaire préférentiel est l'axe iliaque externe, mais il faut anticiper les prochaines greffes et donc préserver un maximum d'axe vasculaire, en implantant en premier sur l'iliaque externe basse ou l'iliaque commune haute (11).

Certaines particularités chirurgicales sont à noter : bien préserver l'artère épigastrique inférieure qui naît de l'artère iliaque externe si besoin pour anastomoser les éventuelles artères polaires, bien identifier et préserver le cordon spermatique chez l'homme, le ligament rond chez la femme lui peut être sectionné (11).

Enfin, durant toute la préparation du greffon et son implantation, le « triangle d'or » doit être soigneusement respectée car il est impliqué dans la vascularisation de l'uretère (5).

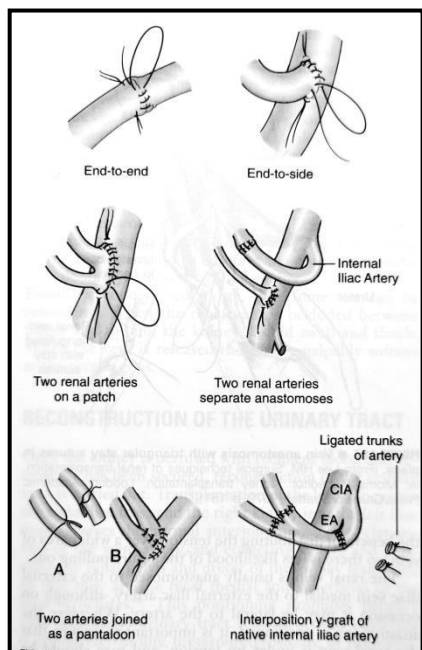
III. ANASTOMOSES VASCULAIRES ET URINAIRES

La tomодensitométrie abdomino-pelvienne et l'échographie Doppler artério-veineuse (sensibilité et spécificité > 80% pour les sténoses artérielles) abdomino-pelvienne préopératoires sont importantes pour la visualisation des calcifications et vérifier la perméabilité des axes vasculaires (11).

A. Anastomoses vasculaires

L'anastomose veineuse est réalisée en premier. Après clampage, on réalise une veinotomie longitudinale et une anastomose termino-latérale sur la veine iliaque externe au fil monobrin non résorbable 5/0 ou 6/0 (11R13).

L'anastomose artérielle est réalisée en second. Après une artériotomie de la face antérieure de l'artère, une anastomose soit termino-latérale sur l'artère iliaque externe ou l'artère iliaque commune, soit termino-terminale sur l'artère hypogastrique, est réalisée au fil monobrin non résorbable 6/0, 7/0 ou 8/0 (11R13).



Les anastomoses sont testées avec un clamp bulldog, et seulement si celles-ci sont étanches, perméables et non sténosantes, le déclampage est autorisé. A cette étape, il faut bien vérifier la bonne recoloration du greffon, et la bonne position des vaisseaux qui doit être harmonieuse et sans tension, torsion ou plicature (11).

Figure 9 : Variante d'anastomoses de l'artère rénale (12)

B. Anastomose urinaire

Enfin l'anastomose urinaire se fait en dernier et guidée par une sonde urétérale double J. L'uretère doit être glissé sous le cordon spermatique pour éviter une éventuelle compression.

L'anastomose peut être soit urétéro-vésicale par la technique de Campos-Freire avec le montage anti-reflux de Lich-Gregoir, soit pyélo-urétérale entre le pyélon du greffon et l'uretère natif, voire urétéro-urétérale sous pyélique.

La technique anti-reflux est généralement la technique de choix. La vessie est disséquée en postéro-latérale, en libérant le muscle détroisor sur quelques centimètres pour exposer la muqueuse vésicale faisant hernie à travers l'orifice avec un aspect en « œil-de-bœuf » (Figure 10).

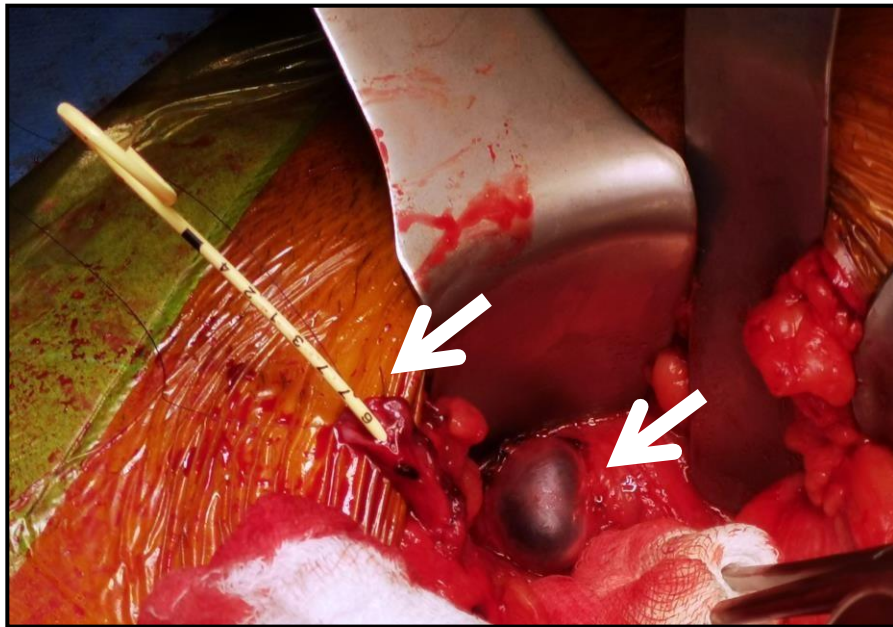


Figure 10 : Muqueuse vésicale faisant hernie en « œil-de-bœuf » et intubation de l'uretère du greffon par une sonde double J

L'extrémité distale de l'uretère est préparée en spatule de 1 à 2 cm. La suture se fait par un fil monobrin résorbable 5/0 ou 6/0, le point distal prend la totalité de la paroi vésicale pour assurer un bon ancrage de l'uretère, et le reste du surjet ne concerne que la suture de l'uretère à la muqueuse de la vessie. Le détroleur sera refermé par-dessus l'uretère par des points séparés et sans tension au fil résorbable 3/0 ou 4/0, c'est le trajet anti-reflux (Figure 11) (8,11,12).

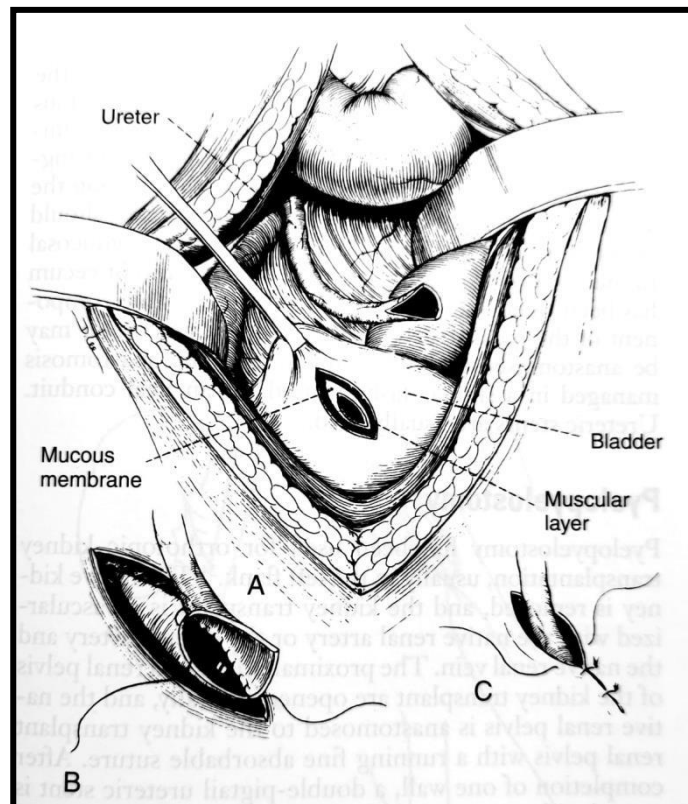


Figure 11 : Anastomose urétérovésicale avec mécanisme anti reflux de Lich-Gregoir (A-C) (12)

INTRODUCTION GÉNÉRALE

I. ÉPIDÉMIOLOGIE

La transplantation rénale est définie par la Haute Autorité de Santé (HAS) comme le traitement de choix pour les insuffisants rénaux terminaux, tant par l'amélioration de la fonction rénale que celle de la durée de vie du greffon, de l'autonomie et de la qualité de vie du patient (11). Selon le rapport REIN (Registre, Épidémiologie, Information, Néphrologie) de 2017, entre 60 et 69 ans, on note 115 décès pour 1000 patients dialysés, versus 27 décès pour 1000 patients greffés. Même si la comparaison des patients greffés et dialysés doit être faite avec précaution due au biais d'indication (les patients greffés sont plus jeunes et ont moins de comorbidités), la survie et la qualité de vie sont malgré tout bien plus importantes chez les patients greffés (15). Le taux de mortalité annuel chez les patients souffrants d'insuffisance rénale chronique terminale traitée est comparable d'année en année entre 2010 et 2017 : 16 pour 100 patients-années en dialyse, versus 2 pour 100 patients-années dans le cadre d'une greffe (15). Depuis 2012, on note une augmentation de la prévalence des porteurs de greffon rénal fonctionnel chez les patients de 75 ans et plus, reflétant à la fois une augmentation de l'incidence d'insuffisance rénale terminale dans cette population, mais aussi témoignant d'une augmentation de la survie globale (15).

En 2017, 39 288 patients en France sont porteurs d'un greffon rénal fonctionnel, dont 12% provenant d'un donneur vivant (15). Les principales étiologies de l'insuffisance rénale terminale sont les néphropathies hypertensives (23.7%), les néphropathies diabétiques (22.7%), les néphropathie d'étiologie inconnue (17.1%), la glomérulonéphrite primitive (10.8%), la polykystose rénale (6.2%), la pyélonéphrite (4.4%), les néphropathies vasculaires (0.9%). Alors que le taux d'incidence globale de l'insuffisance rénale terminale traitée en France en 2017 est de 172 par millions d'habitants (pmh), celui-ci est multiplié par 2,4 à La Réunion (15).

II. ÎLE DE LA RÉUNION

La particularité de l'île de La Réunion est la forte prévalence du diabète : un réunionnais sur dix est diabétique à La Réunion en 2014 (16). La fréquence de cette maladie augmente d'années en années : 4300 nouveaux patients sont pris en charge par an en moyenne, dont 95% de type 2. L'étude REDIA en 2007 montre qu'un diabétique sur trois ignore sa maladie. Selon cette étude s'intéressant aux sujets de 30-69 ans, la prévalence du diabète connu chez les réunionnais est de 11.2%, soit quatre fois plus que la prévalence du diabète connu en métropole qui s'élève à 2.9%. La prévalence du diabète connu et dépisté à la Réunion s'élève elle à 17.5%, soit environ cinq fois plus qu'en métropole (16).

En 2017, le registre REIN rapporte un total de 403 greffes réalisées à La Réunion, avec un taux standardisé de 496 pmh contre 585 pmh en métropole : le taux de greffe réalisée est donc encore significativement inférieur à 1 par rapport à la métropole. L'âge médian de la greffe rénale à la Réunion est 52,9 ans comparé à 57,9 ans en métropole. Concernant la durée moyenne de survie du greffon rénal, elle est de 7,5 ans à La Réunion, comparable à celui de la métropole (7,2 ans). Parmi ces 403 greffes, 38.2% concernent des glomérulonéphrites chroniques, 11.2% des néphropathies diabétiques, 9.4% des polykystoses rénales, 5.7% hypertensives, 3.5% des pyélonéphrites, 1% d'origine vasculaire, 18.1% autre étiologies, 12.9% sont des néphropathies d'étiologies inconnues (15).

III. LES DÉFIS DE LA GREFFE RÉNALE

Il existe deux problématiques principales autour de la greffe rénale. La première concerne la pénurie d'organe. Chaque année, on observe une augmentation du nombre de greffes, mais aussi du nombre de patients inscrits. L'Agence de la biomédecine propose de répondre à cette problématique avec le Plan Greffe 2017-2021 qui élargit les possibilités de prélèvement : les décès par état de mort encéphalique, les décès par arrêt circulatoire (soit par arrêt cardiaque, soit suite à une limitation ou arrêt des thérapeutiques), les donneurs vivants, et les donneurs cadavériques à « critères élargis » c'est-à-dire les patients de plus de 60 ans, ou les patients de 50

à 59 ans avec au moins deux des facteurs de risque suivants : cause de décès cérébro-vasculaire, antécédent d'hypertension artérielle, créatininémie supérieure à 150 $\mu\text{mol/l}$ (12,17R22).

La deuxième problématique concerne l'arrêt fonctionnel du greffon, mettant en jeu le pronostic vital du patient. En 2017, 1116 arrêts fonctionnels de greffon sont notés en France, soit 9% des patients arrivés en dialyse cette année-là, l'âge médian étant de 67 ans, et la durée médiane de vie du greffon de 5,7 ans (15). Parmi ceux-là, 88 (7.8%) sont décédés 5,5 mois après l'arrêt fonctionnel du greffon (15).

L'une des principales causes de l'arrêt fonctionnel du greffon est la survenue de complications vasculaires. La fonction du greffon et la survie du patient greffé dépendent de l'état vasculaire du patient. À chaque étape de la greffe, pré, per ou post opératoire, des difficultés vasculaires peuvent survenir et mettre en jeu le pronostic fonctionnel du greffon et vital du patient.

IV. MORBIDITÉ VASCULAIRE

Les complications vasculaires de la greffe rénale, principalement à type de sténose ou thrombose vasculaire pouvant résulter en une malperfusion ou ischémie du greffon, surviennent dans 3 à 15% (13,23) des cas et peuvent entraîner une morbidité importante, voire la perte du greffon et une détérioration de la qualité de vie du patient. Elles s'expriment généralement sous la forme d'une altération de la fonction rénale, la survenue d'une hypertension artérielle réfractaire difficilement équilibrée par multi thérapie, d'une oligurie voire une anurie, la nécessité de reprise de dialyse, et dans certains cas d'un œdème aigu du poumon (13).

Elles sont classiquement le résultats d'un défaut technique chirurgical, de l'état vasculaire athéromateux avancé du patient, d'un trouble de la coagulation, ou encore d'une hypotension artérielle ou instabilité hémodynamique péri-opératoire du patient. La survenue d'une sténose de l'artère rénale du greffon (3-12.5%) (24) est la complication vasculaire la plus fréquente de la transplantation rénale, mais la plus redoutée est la thrombose artérielle et veineuse post

opératoire qui survient respectivement dans 0.2-7.5% et 0.1-8.2% des cas (25), pouvant entraîner la perte du greffon dans la semaine qui suit la transplantation.

Parmi les principales difficultés rencontrées avant la greffe, la présence d'artères multiples du greffon (25%) (13), et l'état compromettant des axes vasculaires principaux du receveur, en particulier les lésions aorto-iliaques nécessitant une préparation vasculaire (8), sont des situations à anticiper afin d'optimiser la survie du greffon.

V. PROBLÉMATIQUE

À La Réunion, depuis la première transplantation rénale en 1984, le nombre de greffes augmente d'années en années avec des équipes de plus en plus riches et performantes, la présence d'un centre de référence de transplantation rénale, et un centre hospitalo-universitaire dédié à la formation de nouveaux chirurgiens à cette spécialité. La question des complications vasculaires est d'autant plus intéressante que, ces trois dernières années, la particularité chirurgicale de la transplantation rénale à La Réunion est l'implication forte du chirurgien cardio-vasculaire.

L'objectif de notre travail est de présenter les résultats des complications vasculaires de la transplantation rénale à La Réunion sur les trois dernières années, et d'exposer la gestion de ces difficultés vasculaires.

OBJECTIFS

Notre objectif était d'explorer les résultats de la transplantation rénale d'une série de cas consécutifs de patients greffés, en nous focalisant sur les défis vasculaires de cette chirurgie.

Nous voulions apporter des éléments de réponses aux questions suivantes :

Quelles sont la morbidité, la mortalité opératoire, et la mortalité globale de la transplantation rénale ?

Quelles sont les complications vasculaires classiques de la chirurgie de transplantation rénale, comment les anticiper et comment optimiser leur gestion ?

Quelles sont les difficultés vasculaires à anticiper préalablement à la transplantation rénale afin de minimiser les défauts techniques, les complications post opératoires, ou la perte du greffon ?

Nous voulions pouvoir déterminer à l'issue de ce travail si nos résultats étaient comparables à ceux de la littérature, afin d'effectuer un premier bilan de cette procédure sur l'île.

MATÉRIELS ET MÉTHODE

I. TYPE ET LIEU DE L'ÉTUDE

Il s'agit d'une étude descriptive d'une série de cas consécutifs suivis à court et moyen terme de patients opérés d'une transplantation rénale entre mars 2017 et mars 2020, menée à l'île de la Réunion. Elle est menée dans le seul centre existant de chirurgie de la transplantation rénale de l'île, au Centre Hospitalo-Universitaire (CHU) Felix Guyon de Saint-Denis de La Réunion.

II. SELECTION DES PATIENTS

Les patients ont été sélectionnés en mars 2020 en interrogeant la base de données informatisée du service de Néphrologie du centre hospitalier (BDDIN), ainsi que le système informatique de dossiers médicaux informatisés (DMI).

La base de données informatisée du service de Néphrologie documente de manière exhaustive les patients opérés de transplantation rénale au CHU Felix Guyon. Elle est renseignée quotidiennement par les néphrologues, après chaque greffe rénale, depuis sa création en 2017 jusqu'à ce jour.

Le système informatique recense la liste des patients ayant été opérés d'une transplantation rénale entre mars 2017 et mars 2020 au CHU Felix Guyon, en utilisant le système de codage des actes chirurgicaux selon la Classification Commune des Actes Médicaux (CCAM). Le code CCAM utilisé était JAEA003, le libellé de l'acte était « Transplantation du rein », et la période était du 1^{er} mars 2017 au 1^{er} mars 2020 inclus.

La population concernée était sélectionnée selon le critère d'inclusion suivant : les patients ayant été sujets à une transplantation rénale entre le 1^{er} mars 2017 et le 1^{er} mars 2020 inclus. Il n'y avait pas de critère d'exclusion.

III. TAILLE DE L'ÉTUDE

La taille de l'étude n'était pas définie à priori et a correspondu aux nombres de patients répondant à l'ensemble des critères de sélection ci-dessus.

IV. RECUEIL DE DONNÉES

L'ensemble du recueil de données a été effectué par l'auteur en septembre 2020. Certaines données étaient issues directement de la base de données informatisée du service de Néphrologie du CHU, d'autres des dossiers médicaux informatisés accessibles sur le logiciel médical M-CrossWay (*Maincare Solutions*) de l'hôpital.

A. Caractéristiques des patients

Les définitions des différentes variables étudiées sont détaillées dans les tableaux ci-dessous (Tableaux 1 et 2).

Tableau 1 : Définitions des variables catégoriques

Variables catégoriques	Critère diagnostique positif utilisé dans notre étude
Sexe	Genre masculin ou féminin
Facteurs de risque cardio-vasculaires	
Age	Homme \geq 45 ans ; femme \geq 55 ans selon la définition de l'HAS (26)
Tabagisme	Données de l'interrogatoire rapportés dans le DMI
Diabète	Données de l'interrogatoire
Hypertension artérielle	Données de l'interrogatoire
Obésité	Données de l'examen clinique rapportées dans la BDDIN : taille, poids et calcul de l'index de masse corporelle \geq 30 kg/m ²
Antécédents vasculaires	
Lésions aorto-iliaques	Données de l'interrogatoire : antécédent retrouvé de lésion aortique ou de la bifurcation iliaque ayant nécessité ou non une prise en charge
Artériopathie oblitérante des membres inférieurs	Données de l'interrogatoire : antécédent retrouvé d'artériopathie périphérique à type de claudication des membres inférieurs, douleur de décubitus, ou troubles trophiques, ayant nécessité ou non une prise en charge
Etiologies insuffisance rénale	Donnée rapportée dans le DMI et la BDDIN
Dialyse	
Dialyse pré-greffe	Notion de dialyse avant la transplantation rénale, date de la première dialyse connue
Greffe préemptive	Absence de dialyse avant la transplantation rénale
Le donneur	
Vivant ou Cadavérique	Données rapportée dans le DMI et la BDDIN
Donneur à critères élargis	Données de l'interrogatoire : 4 facteurs indépendants associés à risque accru de perte de greffon : tous les donneurs $>$ 60 ans, ou les donneurs de 50 à 59 ans avec \geq 2 critères parmi antécédent d'hypertension artérielle, décès d'accident vasculaire cérébral, créatininémie $>$ 1,5 mg/dl (27)
Hypertendu	Données rapportée dans le DMI et la BDDIN
Diabétique	Données rapportée dans le DMI et la BDDIN
Greffon droit ou gauche	Données rapportée dans le DMI et la BDDIN
La transplantation rénale	
Site d'implantation	Données du compte rendu opératoire : fosse iliaque droite ou gauche
Type d'anastomose vasculaire	Données du compte rendu opératoire : anastomose veineuse termino-latérale sur la veine iliaque externe, la veine iliaque commune, ou la veine cave inférieure, et anastomose artérielle termino-latérale sur l'artère iliaque externe, l'artère iliaque commune, ou termino-terminale sur l'artère iliaque interne
Nécessité de dialyse post greffe	Données du suivi post greffe
Autres facteurs de risque	
Greffe itérative	Notion de greffe antérieure au moment de la date opératoire
Trouble de coagulation	Données de l'interrogatoire : hémophilie, maladie de von Willebrand, carence en vitamine K, troubles hépatiques à type de cirrhose ou hépatite fulminante, coagulation intravasculaire disséminée, présence d'anticoagulants circulants
Traitement anticoagulant	Données de l'interrogatoire : prise d'anticoagulants au moment de la date opératoire

Tableau 2 : Définitions des variables continues

Variables continues	Critère diagnostique utilisé dans notre étude
Age (années)	Calculé en années au moment de la date opératoire
Durée de dialyse avant la greffe rénale (mois)	Durée calculée en mois de la date de la première mise en dialyse à la date de l'intervention
Temps opératoires	
Temps d'ischémie froide (heures : min)	Temps calculé en heures et en minutes pendant lequel le greffon est conservé à 4°C dans le liquide de conservation : à partir du moment où le rein est perfusé par ce liquide pendant le prélèvement, jusqu'au moment où le rein est sorti de son conditionnement en vue de la transplantation (28)
Temps d'ischémie chaude (min)	Temps calculé en minutes des anastomoses artérielle et veineuse
Temps d'intervention (heures : min)	Durée calculée en heures et en minutes de l'induction du patient au pansement
Durée d'hospitalisation (jours)	Durée en jours calculée entre la date opératoire et la sortie de l'hôpital
Fonction rénale post greffe	
Créatininémie ($\mu\text{mol/l}$)	Taux sanguin de créatinine relevé à 1 mois, 3 mois et 1 an après la transplantation rénale
Débit de filtration glomérulaire (ml/min/1.73m^2)	Estimé par l'équation CKD-EPI
Kaliémie (mmol/l)	Concentration de potassium dans le plasma sanguin à 1 mois, 3 mois et 1 an après la transplantation rénale
Tension artérielle (mmHg)	Pression artérielle systolique et diastolique recueillie à 1 mois, 3 mois et 1 an après la transplantation rénale
Suivi (mois)	Durée calculée en mois de la date d'intervention à la date du recueil par l'auteur

B. Complications vasculaires post opératoires principales

Les complications vasculaires post opératoires recueillies sont détaillées dans le tableau ci-dessous (Tableau 3). Une complication post opératoire était définie comme immédiate si elle survenait dans les 72 heures après la transplantation, précoce si elle survenait dans les 30 jours après la transplantation, et tardive si elle survenait après 30 jours de la transplantation.

Tableau 3 : Définitions des complications vasculaires post opératoires

Variables catégoriques	Critère utilisé dans notre étude
Complications artérielles :	
Thrombose de l'artère rénale du greffon	Obstruction de l'artère rénale du greffon par un thrombus, entraînant une interruption totale du flux et une absence de vascularisation intra rénale, reflétée au doppler par une disparition du signal artériel et une absence du flux dans la veine rénale (8).
Sténose de l'artère rénale du greffon	Réduction significative du calibre de l'artère rénale du greffon reflétée au doppler (sensibilité 90%, spécificité 85-100%) par la mesure du pic de vitesse systolique supérieur à 200 cm/s au niveau de la sténose, et des index de résistance artériels intra rénaux faibles (0,5 à 0,9) (8,12,24).
Sténose artérielle en amont de l'artère rénale du greffon	Réduction significative du calibre d'une artère en amont de l'artère rénale du greffon : iliaque externe, iliaque commune, ou lésion aortique.
Anévrisme de l'artère rénale du greffon	Perte de parallélisme des parois de l'artère rénale du greffon, associée à une fragilité de la paroi artérielle, une augmentation du calibre du vaisseau diagnostiquée à l'échodoppler (13).
Complications veineuses :	
Thrombose de la veine rénale du greffon	Obstruction de la veine rénale du greffon par un thrombus, avec interruption totale du flux dans la veine, visualisée à l'échodoppler par un flux diastolique inversé en plateau dans l'artère, et à l'artériographie par un flux artériel ralenti, une stagnation du produit de contraste et l'absence d'opacification de la veine (8).
Thrombose veineuse profonde épargnant la veine rénale du greffon	Obstruction intraluminaire par un thrombus d'une ou plusieurs veines profondes du membre inférieur (iliaque commune ou externe, fémorale, poplitée, jambières), sans atteinte de la veine rénale du greffon.
Sténose de la veine rénale du greffon	Réduction significative du calibre de la veine rénale du greffon avec une diminution significative du signal couleur de la veine au doppler, associée à un flux de haute vitesse et une turbulence en distalité (29).
Sténose de la veine iliaque	Réduction significative du diamètre de la veine iliaque commune ou externe.

C. Complications vasculaires post opératoires apparentées

Les autres complications chirurgicales post opératoires recueillies étaient celles intimement liées à la part vasculaire de la transplantation. Ces complications sont détaillées dans le tableau ci-dessous (Tableau 4).

Tableau 4 : Définitions des autres complications vasculaires post opératoires apparentées

Variables catégoriques	Critère utilisé dans notre étude
Complications urinaires ischémiques :	
Sténose ischémique de l'uretère	Réduction significative du calibre de l'uretère du greffon dans un contexte de fibrose urétérale secondaire à une malperfusion urétérale.
Rupture nécrotique de l'uretère	Fistule urinaire intrapéritonéale par déhiscence de l'uretère secondaire à une dévascularisation de l'uretère.
Complications lymphatiques et hématiques :	
Lymphocèle symptomatiques	Collection liquidienne lymphatique se développant autour du greffon, douloureuse ou compressive sur le greffon ou les organes voisins, et nécessitant une intervention.
Hématomes symptomatiques	Collection de liquidienne hématique se développant autour du greffon, douloureuse ou compressive sur le greffon ou les organes voisins, et nécessitant une intervention.

D. Complications vasculaires per opératoires

Les complications vasculaires per opératoires recherchées sont détaillées dans le tableau ci-dessous (Tableau 5).

Tableau 5 : Définitions des complications vasculaires per opératoires

Variables catégoriques	Critère utilisé dans notre étude
Thrombose vasculaire per opératoire	Survenue de thrombose veineuse ou artérielle du pédicule vasculaire du greffon en per opératoire
Plaie per opératoire	
Plicature artérielle	Survenue d'un <i>kinking</i> (coudure) de l'artère du greffon après la réalisation de l'anastomose artérielle
Torsion vasculaire	Survenue d'un <i>twist</i> (torsion) du pédicule du greffon après la réalisation des anastomoses vasculaires
Lésion hémorragique	Plaie consécutive d'un vaisseau pendant la chirurgie de transplantation

E. Difficultés vasculaires en pré-transplantation

Les difficultés vasculaires à rechercher et à anticiper en pré transplantation sont détaillées dans le tableau ci-dessous (Tableau 6).

Tableau 6 : Définitions des difficultés préopératoires à anticiper avant la transplantation rénale

Variables catégoriques	Critère utilisé dans notre étude
Chez le receveur : Lésions aorto-iliaques préexistantes chez le receveur	Présence de lésions vasculaires athéromateuses, anévrismales ou disséquantes, des axes aorto-iliaques nécessitant une prise en charge au préalable pour assurer la bonne vascularisation du greffon
Chez le donneur : Vaisseaux multiples du greffon Lésions vasculaires du greffon	Présence de deux ou plus veines et/ou artères du greffon Présence d'anomalies vasculaires du greffon nécessitant une réparation vasculaire préalable à la transplantation

F. Données recueillies pour chaque complication

Les données recueillies pour chaque complication sont détaillées dans le tableau ci-dessous (Tableau 7).

Tableau 7 : Définitions des données recueillies pour chaque complication

Variables	Critère utilisé dans notre étude
Délai d'apparition	Durée en jours, mois ou années entre la date de la transplantation rénale et la survenue de la complication
Symptômes	Recueillis lors de la complication : oligo-anurie, hypertension artérielle, œdème aigu du poumon, dégradation de la fonction rénale, nécessité de remise en dialyse, ou autres (œdème des membres inférieurs, embolie pulmonaire associée...)
Fonction rénale à l'évènement	Mesure de la créatininémie, du débit de filtration glomérulaire, de la kaliémie et de la tension artérielle au moment de la complication

V. CRITÈRES DE JUGEMENT

Le critère de jugement principal était la fonction rénale à 1 mois, à 3 mois, puis à 1 an. Elle était définie par la créatininémie ($\mu\text{mol/l}$) le débit de filtration glomérulaire (ml/min/1.73m^2), et reflétée par la kaliémie (en mmol/l) et la tension artérielle systolique et diastolique (en mmHg).

Les critères de jugement secondaires étaient la reprise chirurgicale en rapport avec une complication de la transplantation rénale quelle qu'en soit la cause, la perte fonctionnelle du greffon quelle qu'en soit la cause, l'explantation du greffon rénal, la mortalité opératoire, et la mortalité globale.

Les données de chaque critère sont détaillées dans le tableau ci-dessous (Tableau 8).

Tableau 8 : Définitions des critères de jugement primaire et secondaires

Variables	Critère utilisé dans notre étude
Fonction rénale du greffon	Mesure de la créatininémie, du débit de filtration glomérulaire, de la kaliémie et de la tension artérielle à 1 mois, 3 mois et 1 an après la transplantation
Reprise chirurgicale	Reprise chirurgicale en rapport avec une complication de la transplantation rénale quelle qu'en soit l'étiologie
Perte fonctionnelle du greffon	Survenue d'un arrêt fonctionnel du greffon quelle qu'en soit la cause
Explantation du greffon	Transplantectomie quelle qu'en soit la cause
Mortalité	
Opératoire	Survenue d'un décès dans les 30 jours post opératoires ou au-delà si le patient n'avait pu quitter l'hôpital
Globale	Survenue d'un décès quels qu'en soit la cause et le délai après la transplantation

VI. LA TRANSPLANTATION RÉNALE AU CHU DE LA RÉUNION

A. Avant la transplantation : le bilan pré-greffe

La maladie rénale chronique était définie selon le Collège Universitaire des Enseignants en Néphrologie (CUEN) par l'existence depuis plus de trois mois d'une insuffisance rénale (débit de filtration glomérulaire (DFG) inférieur à 60 ml/min/1,73m²), et/ou une atteinte rénale morphologique ou histologique symptomatique, et/ou une atteinte rénale biologique sanguine ou urinaire (28). Le Tableau 9 rapporte la classification des maladies rénales chroniques telle que la propose le CUEN et la Haute Autorité de Santé (28,30). Le dernier stade (Stade 5) correspond à l'insuffisance rénale terminale qui peut être traitée par épuration extrarénale (dialyse péritonéale ou hémodialyse) et/ou par transplantation rénale (28).

Tableau 9 : Stades de la Maladie Rénale Chronique (28,30)

Stade	Description	DFG (ml/min/1,73m ²)
1	Maladie rénale chronique avec fonction rénale normale	≥ 90
2	Maladie rénale chronique avec insuffisance rénale légère	60-89
3A	Insuffisance rénale légère à modérée	45-59
3B	Insuffisance rénale modérée à sévère	30-44
4	Insuffisance rénale sévère	15-29
5	Insuffisance rénale terminale	< 15

Le bilan clinique vasculaire du receveur avant la transplantation rénale se composait d'un interrogatoire complet à la recherche des facteurs de risque cardio-vasculaires, des antécédents personnels et familiaux, et d'un examen physique minutieux auscultant les trajets vasculaires, les pouls périphériques, la tension artérielle, l'état vasculaire périphérique (ulcères, claudication), et la recherche d'anévrisme.

Le bilan radiologique cardio-vasculaire complet comprenait :

- Un bilan des axes vasculaires par échographie-doppler des troncs supra-aortiques et des vaisseaux aorto-iliaques et des membres inférieurs associé à un angiographe aorto-iliaque et des membres inférieurs, ou scanner sans injection pour les greffes préemptives.

- Un bilan cardiologique par échographie cardiaque avec mesure de la fraction d'éjection du ventricule gauche, scintigraphie myocardique thallium/persantine ou échographie à la dobutamine si présence de facteurs de risque cardio-vasculaires ou si le patient avait plus de 50 ans, et coronarographie si la scintigraphie était positive ou si le patient était diabétique.

Cette évaluation pré-greffe était complétée par un ensemble d'examens cliniques, biologiques, radiologiques multidisciplinaires exposés dans le tableau suivant (Tableau 10).

Tableau 10 : Examens composant le bilan pré-transplantation

Bilan pré-greffe	Examens réalisés
Bilan clinique	Consultation stomatologique Consultation ophtalmologique Consultation ORL Consultation gynécologique Psychologue
Bilan biologique	Ionogramme sanguin complet Glycémie, HbA1c Dosage vitamine D NFS TP, TCA, fibrinogène CRP LDH Electrophorèse des protéines Parathormone PSA si homme > 50 ans
Bilan immunologique et infectieux	Groupage ABO, phénotype RAI Groupage HLA Anticorps HLA Sérologies virales
Bilan radiologique	Radiographie de thorax Panoramique dentaire Scanner des sinus Echographie abdominale Uréthrocystographie rétrograde et mictionnelle* Coloscopie** Scanner rénal*** IRM cérébrale*** Mammographie si femme > 40 ans

*selon avis du chirurgien urologique

**si > 50 ans, ou antécédent de cancer colique, ou polykystose rénale

***si polykystose rénale

RAI : recherche d'anticorps anti-érythrocytaires. HLA : *human leucocyte antigen*. HbA1c : hémoglobine glyquée. NFS : numération formule sanguine. TP : taux de prothrombine. TCA : temps de céphaline activée. CRP : protéine C réactive. LDH : Lactate déshydrogénase. PSA : antigène prostatique spécifique. IRM : image par résonance magnétique. ORL : oto-rhino-laryngologie.

B. La transplantation rénale : technique chirurgicale

L'équipe était composée de quatre opérateurs ayant des habitudes différentes et rendant la technique opératoire partiellement inhomogène, cependant nous pouvions dégager les points communs ci-dessous. Les greffons étaient soit transférés de métropole, soit prélevés sur l'île.

L'intervention commençait par une incision au niveau de la fosse iliaque droite, arciforme de deux à trois travers de doigts en dedans de l'épine iliaque antéro-supérieure au pubis, pour un abord rétropéritonéal bas. Après l'abord du péritoine, les vaisseaux iliaques étaient soigneusement disséqués et examinés afin de juger du meilleur endroit pour l'implantation.

Après clampage veineux par un clamp de Satinsky et veinotomie, l'anastomose veineuse était réalisée en première en termino-latérale entre la veine du greffon et la veine iliaque externe classiquement, par un surjet simple ou deux hémi-surjets de Prolène 5/0. L'anastomose était vérifiée perméable et étanche après positionnement d'un clamp type bulldog sur la veine rénale et déclampage de la veine iliaque.

Après clampage des artériels iliaques commun, interne et externe, une artériotomie longitudinale était réalisée sur l'artère iliaque externe et l'anastomose termino-latérale entre l'artère rénale du greffon et l'artère iliaque externe était réalisée par un surjet ou deux hémi-surjets de Prolène 5/0.

Au déclampage, une inspection soigneuse de la recoloration du rein, du pouls rénal, et de la reprise de la diurèse, permettait de s'assurer de la bonne perméabilité vasculaire.

Dans un second temps, le chirurgien procédait au remplissage vésical pour repérage et dissection de la face antéro-externe droite de la vessie. Le détrusor était incisé sur 3-4 cm, laissant apparaître la muqueuse vésicale faisant hernie à travers l'orifice avec un aspect en « œil-de-bœuf ». L'uretère du greffon était recoupé pour ajuster la longueur à la zone d'implantation vésicale. L'anastomose urétéro-vésicale était réalisée en termino-latérale par un surjet de fil résorbable type PDS 6/0, et intubée par une sonde double J de taille 7/16. Puis un mécanisme anti-reflux selon Lich-Gregoir était réalisé en façonnant un trajet intra-mural par la fermeture du muscle vésical à points séparés de Vicryl 3/0, en vérifiant que le montage n'était pas sténosant.

Enfin, le rein était positionné dans sa loge de néo-acceptation tout en contrôlant que le pédicule ne présentait pas d'obstacle, coudure, ou torsion vasculaire.

La fermeture de chaque plan était réalisée classiquement avec deux drains de Redon aspiratifs.

En post opératoire, le patient greffé était surveillé en soins continus avant d'être transféré en hospitalisation conventionnelle dans le service des transplantés rénal en Néphrologie, où une surveillance stricte de la diurèse et de la tension artérielle était réalisée.

C. Après la transplantation : le suivi post-greffe

Le suivi post-transplantation était réalisé en consultation externe par des néphrologues expérimentés en transplantation rénale, selon le rythme et les modalités exposés dans le tableau suivant (Tableau 11).

Tableau 11 : Suivi post-transplantation classique

Temps post-transplantation	Modalités et rythme du suivi
Pendant le 1^{er} mois	Bilan biologique et consultation médicale bihebdomadaires
À 2 mois	Ablation de la sonde double J Echographie rénale post ablation de sonde double J
Du 2^e au 3^e mois inclus	Bilan biologique et consultation médicale hebdomadaires
À 3 mois	Echographie doppler du greffon rénal Biopsie du greffon rénal
Du 3^e au 6^e mois inclus	Bilan biologique et consultation médicale toutes les 2 semaines
Du 6^e au 9^e mois inclus	Bilan biologique et consultation médicale toutes les 3 semaines
Du 9^e au 12^e mois inclus	Bilan biologique et consultation médicale toutes les 4 semaines
À 12 mois	Echographie doppler du greffon rénal Biopsie du greffon rénal Bilan annuel : échographie abdominale et des reins natifs, radiographie pulmonaire, bilan biologique complet, consultation cardiologique, dermatologique et gynécologique, afin de rechercher des lésions favorisées par l'immunosuppression.
Après le 12^e mois	Bilan biologique et consultation médicale toutes les 6-8 semaines
Une fois par an	Bilan annuel

VII. ANALYSES STATISTIQUES

Lors du calcul des statistiques descriptives dans le cas de variables quantitatives, la médiane et les quartiles (Q1 et Q3) ont été utilisés pour tenir compte des données extrêmes ou d'une distribution non normale. La comparaison des médianes a été réalisée à l'aide du test non paramétrique Mann-Whitney. Lorsque les données étaient qualitatives, les fréquences ont été comparées à l'aide du test du Chi2 ou du test exact de Fisher lorsque les conditions n'étaient pas permises pour utiliser le test du Chi2 (effectif théorique inférieur à 5). Les temps opératoires ont également été exprimés sous forme de moyenne (écart-type).

Un modèle multivariable a été réalisé pour expliquer la survenue d'une complication vasculaire pure. Seules les variables explicatives pour lesquelles $p < 0.20$ lors des analyses univariées ont été considérées.

Toutes les analyses ont été réalisées par un statisticien avec le logiciel SAS (SAS System for Windows, version 9.4; SAS Institute Inc., Cary, NC).

VIII. ETHIQUE

Dans le cadre d'une démarche éthique, nous avons respecté l'anonymisation des patients, et effectué la déclaration du travail auprès du délégué à la protection des données de l'université conformément au Règlement Général sur la Protection des Données (RGPD).

RÉSULTATS

I. SELECTION ET CARACTÉRISTIQUES DES PATIENTS

178 patients ont été sujets à une transplantation rénale entre le 1^{er} mars 2017 et le 1^{er} mars 2020 au CHU Felix Guyon de Saint-Denis de La Réunion. Les caractéristiques générales des 178 patients sont présentées dans les tableaux suivants (variables catégoriques et continues) (Tableau 12 et 13). Notre série comprenait une majorité de greffons droits (58%), provenant de donneur décédé (100%), à artère et veine uniques (70%). Ils étaient typiquement implantés chez des hommes (57%) entre 45 et 64 ans (43%), en fosse iliaque droite (80%) avec des anastomoses termino-latérales sur les vaisseaux iliaques externes (87%).

Tableau 12 : Caractéristiques générales de la population (variables continues)

Variables continues	Total N = 178					
	Médiane			Q1 - Q3		
Age (années)	51,5			38,0 - 64,3		
Durée de dialyse avant la greffe rénale (mois)	54,2			28,8 - 90,6		
Temps opératoires moyens						
Temps d'ischémie froide	18h16			12h09 - 24h17		
Temps d'ischémie chaude	0h44			0h37 - 0h52		
Temps d'intervention	3h33			3h13 - 4h05		
Durée moyenne d'hospitalisation (jours)	15,0			14,0 - 18,0		
Fonction rénale post greffe	M1	M3	1A	M1	M3	1A
Créatininémie (μmol/l)	136,5	123,0	126,0	103,0 - 181,0	100,0 - 163,0	101,0 - 161,0
DFG (ml/min/1.73m ²)	45,0	53,0	50,0	32,0 - 61,0	37,0 - 65,0	38,0 - 67,0
Kaliémie (mmol/l)	4,30	4,10	4,10	4,00 - 4,70	3,90 - 4,50	3,70 - 4,40
Tension artérielle systolique (mmHg)	135,0	134,0	134,5	124,0 - 147,0	123,0 - 144,0	122,5 - 145,0
Tension artérielle diastolique (mmHg)	80,0	80,0	80,0	70,0 - 88,0	69,0 - 87,0	69,5 - 87,0
Suivi moyen (mois)	22,4			14,7 - 28,1		

Q1 : premier quartile ; Q3 : troisième quartile ; DFG : débit de filtration glomérulaire ; M1 : à 1 mois ; M3 : à 3 mois ; 1A : à 1 an.

Tableau 13 : Caractéristiques générales de la population (variables catégoriques)

Variables qualitatives	Total N = 178	
	Nombre	%
Age		
- < 12 ans	1	0,56
- 12-24 ans	9	5,06
- 25-44 ans	53	29,78
- 45-64 ans	76	42,70
- 65-74 ans	36	20,22
- > 75 ans	3	1,69
Genre		
- Hommes	101	56,74
- Femmes	77	43,26
Facteurs de risque cardio-vasculaires		
- Age	103	57,87
- Tabagisme	106	59,55
- Diabète	55	30,90
- HTA	154	86,52
- Obésité	35	19,66
Antécédents vasculaires		
- Lésions aorto-iliaques	2	1,12
- Lésions AOMI	24	13,48
Etiologie insuffisance rénale		
- Indéterminée	66	37,08
- Diabète	31	17,42
- Polykystose rénale	13	7,30
- Glomérulopathie	45	25,28
- Uropathie	7	3,93
- Hypertension artérielle	9	5,06
- Autres	7	3,93
Dialyse pré-greffe		
- Oui	174	97,75
- Non : greffe préemptive	4	2,25
Donneur		
- Donneur		
o Vivant	0	0
o Cadavérique	178	100
- Greffon		
o Droit	103	57,87
o Gauche	75	42,13
- Donneurs à critères élargis	73	41,01
- HTA	73	41,01
- Diabète	30	16,85
Greffe		
- Site d'implantation		
o Fosse iliaque droite	142	79,78
o Fosse iliaque gauche	34	19,10
- Type d'anastomose		
o Artérielle		
▪ Termino-latérale AIE	154	86,52
▪ Termino-latérale AIC	22	12,36
▪ Termino-terminale AII	0	0
o Veineuse		
▪ Termino-latérale VIE	153	85,96
▪ Termino-latérale VIC	22	12,36
▪ Termino-latérale VCI	1	0,56
- Vaisseaux multiples	54	30,34
- Dialyse post greffe		
o Oui	17	9,55
o Non	161	90,45
Autres facteurs de risque		
- Greffe itérative	16	8,99
- Trouble de la coagulation	3	1,68
- Traitement anticoagulant	5	2,81

HTA : hypertension artérielle. AOMI : artériopathie oblitérante des membres inférieurs. AIE : artère iliaque externe. AIC : artère iliaque commune. AII : artère iliaque interne. VIE : veine iliaque externe. VIC : veine iliaque commune. VCI : veine cave inférieure.

II. RÉSULTATS SUR LES COMPLICATIONS VASCULAIRES DE LA TRANSPLANTATION RÉNALE

A. Les complications vasculaires post opératoires principales

1. Patients

Sur les 178 patients, 17 patients (9,55%) ont eu une ou plusieurs complications vasculaires : 10 patients (5,62%) ont présenté une complication artérielle, 9 patients (5,06%) ont présenté une complication veineuse. L'incidence de chacune d'entre elles, ainsi que la liste des patients concernés, sont présentées dans les tableaux suivants (Tableau 14 et Tableau 15).

Tableau 14 : Incidence des complications vasculaires post opératoire

Complications vasculaires post opératoires	N (%)			
	Total N = 22	Immédiat < 72H N = 4	Précoce < 30J N = 7	Tardif > 30J N = 11
Artérielles				
▪ Thrombose de l'artère rénale du greffon	3 (1,69)	1 (0,56)	1 (0,56)	1 (0,56)
▪ Sténose de l'artère rénale du greffon	7 (3,93)	1 (0,56)	3 (1,39)	3 (1,39)
▪ Sténose artérielle en amont de l'ARG	0 (0)	0 (0)	0 (0)	0 (0)
▪ Anévrisme de l'artère rénale du greffon	0 (0)	0 (0)	0 (0)	0 (0)
Veineuses				
▪ Thrombose de la veine rénale du greffon	5 (2,81)	2 (1,12)	0 (0)	3 (1,69)
▪ Thrombose veineuse profonde épargnant la veine du greffon	6 (3,37)	0 (0)	3 (1,69)	3 (1,69)
▪ Sténose de la veine rénale du greffon	0 (0)	0 (0)	0 (0)	0 (0)
▪ Sténose de la veine iliaque	1 (0,56)	0 (0)	0 (0)	1 (0,56)

ARG : artère rénale du greffon

Les caractéristiques générales de cette population sont présentées dans les tableaux suivants et comparée à la population entière de notre étude (Tableau 16 et Tableau 17).

Tableau 15 : Patients sujets à une complication vasculaire post opératoire

Patients	Complication vasculaire post opératoire	Délai	Prise en charge thérapeutique	PFG	Explantation	Décès
Patient 1	Sténose de l'artère rénale du greffon	3 ans	Non	Oui sur rejet	Non	Non
Patient 2	Sténose de l'artère rénale du greffon	3 ans	En cours	Non	Non	Non
	Thrombose de la veine iliaque					
Patient 3	Sténose de l'artère rénale du greffon	J18	Oui - anticoagulation curative			
Patient 4	Sténose de l'artère rénale du greffon	J10	Oui - réfection de l'anastomose	Non	Non	Non
Patient 5	Sténose de l'artère rénale du greffon	J15	Oui - ATL dilatation seule	Non	Non	Non
	Thrombose de la veine rénale du greffon	2 mois	Oui - marsupialisation du lymphocèle compressif en cause	Non	Non	Non
Patient 6	Thrombose de la veine fémorale, EP	2 mois	Oui - anticoagulation curative	Non	Non	Non
Patient 7	Thrombose de la veine rénale du greffon	13 mois	Oui - anticoagulation curative	Non	Non	Non
	Thrombose de la veine fémorale					
Patient 8	Thrombose de l'artère et de la veine du greffon	J1	Oui - explantation	Oui	Oui	Non
Patient 9	Thrombose de la veine rénale du greffon	2 mois	Oui - marsupialisation du lymphocèle compressif en cause	Non	Non	Non
Patient 10	Thrombose veineuse ilio-fémorale	2 mois	Oui - anticoagulation curative	Non	Non	Non
Patient 11	Thrombose de la veine fémorale, EP	J28	Oui - anticoagulation curative	Non	Non	Non
Patient 12	Sténose de l'artère rénale du greffon	8 mois	Oui - ATL avec stent	Non	Non	Non
Patient 13	Sténose de l'artère rénale du greffon	J30	Non - asymptotique	Non	Non	Non
Patient 14	Thrombose de l'artère polaire inférieure du greffon	J45	Non - asymptotique	Non	Non	Non
Patient 15	Thrombose de la veine rénale du greffon	J1+ J2	Oui - évacuation hémato compressif + réfection anastomose	Non	Non	Non
	Thrombose de la veine iliaque					
	Sténose de la veine iliaque					
Patient 16	Sténose de l'artère rénale du greffon	J2	Non	Non	Non	Non
Patient 17	Thrombose de l'artère polaire inférieure du greffon	J5	Oui - réimplantation urétérale	Non	Non	Non

PFG : perte fonctionnelle du greffon. EP : embolie pulmonaire. ATL : angioplastie transluminale

Tableau 16 : Caractéristiques générales de la population compliquée et non compliquée (variables qualitatives)

Variables qualitatives	Total N = 178		Non compliqués N = 161		Complicés N = 17		p
	Nombre	%	Nombre	%	Nombre	%	
Age							0,41
- < 12 ans	1	0,56	1	0,62	0	0	
- 12-24 ans	9	5,06	8	4,97	1	5,88	
- 25-44 ans	53	29,78	49	30,43	4	23,53	
- 45-64 ans	76	42,70	70	43,48	6	35,29	
- 65-74 ans	36	20,22	31	19,25	5	29,41	
- > 75 ans	3	1,69	2	1,24	1	5,88	
Genre							0,05
- Hommes	101	56,74	95	59,75	6	35,29	
- Femmes	75	43,26	64	40,25	11	64,71	
Facteurs de risque cardio-vasculaires							
- Age	102	57,30	91	56,52	11	64,71	0,52
- Tabac	106	59,55	93	57,76	13	76,47	0,13
- Diabète	55	30,90	51	31,68	4	23,53	0,49
- HTA	154	86,52	140	86,96	14	82,35	0,59
- Obésité	35	19,66	28	17,39	7	41,18	0,04
Antécédents vasculaires							
- Lésions aorto-iliaques	6	3,43	6	3,80	0	0	1,00
- Lésions AOMI	22	12,50	22	13,84	0	0	0,13
Etiologie insuffisance rénale							0,49
- Indéterminée	66	37,08	59	36,65	7	41,18	
- Diabète	31	17,42	28	17,39	3	17,65	
- Polykystose rénale	13	7,30	11	6,83	2	11,76	
- Glomérulopathie	45	25,28	42	26,09	3	17,65	
- Uropathie	7	3,93	5	3,11	2	11,76	
- Hypertension artérielle	9	5,06	9	5,59	0	0	
- Autres	7	3,93	7	4,35	0	0	
Dialyse pré-greffe							
- Oui	174	97,75	157	97,52	17	100	1,00
- Non : greffe préemptive	4	2,25	4	2,48	0	0	
Donneur							
- Donneur							
o Vivant	0	0	0	0	0	0	NA
o Cadavérique	178	100	161	100	17	100	
- Greffon							
o Droit	103	57,87	92	57,14	11	64,71	0,55
o Gauche	75	42,13	69	42,86	6	35,29	
- Donneurs à critères élargis	75	42,61	65	40,88	10	58,82	0,15
- HTA	73	41,01	66	40,99	7	41,18	0,98
- Diabète	30	16,85	27	16,77	3	17,65	1,00
Greffe							
- Site d'implantation							
o Fosse iliaque droite	142	79,78	130	80,75	12	70,59	0,33
o Fosse iliaque gauche	34	19,10	29	18,01	5	29,41	
- Type d'anastomose							
o Artérielle							
▪ Termino-latérale AIE	157	89,20	141	88,68	16	94,12	0,70
▪ Termino-latérale AIC	21	11,93	20	12,58	1	5,88	0,70
▪ Termino-terminale AII	0	0	0	0	0	0	NA
o Veineuse							
▪ Termino-latérale VIE	153	85,96	138	85,71	15	88,24	1,00
▪ Termino-latérale VIC	22	12,36	20	12,42	2	11,76	1,00
▪ Termino-latérale VCI	1	0,56	1	0,62	0	0	1,00
- Vaisseaux multiples	54	30,34	49	30,43	5	29,41	1,00
- Dialyse post greffe							
o Oui	16	8,99	12	7,45	4	23,53	0,05
o Non	162	91,01	149	92,55	13	76,47	
Autres facteurs de risque							
- Greffe itérative	16	8,99	12	7,45	4	23,53	0,05
o 2° greffe	14	7,87	11	6,83	3	17,65	
o 3° greffe	2	1,12	1	0,62	1	5,88	
- Trouble de la coagulation	3	1,68	2	1,24	1	5,88	0,26
- Traitement anticoagulant	5	2,81	5	3,11	0	0	1,00

HTA : hypertension artérielle. AOMI : artériopathie oblitérante des membres inférieurs. AIE : artère iliaque externe. AIC : artère iliaque commune. AII : artère iliaque interne. VIE : veine iliaque externe. VIC : veine iliaque commune. VCI : veine cave inférieure.

Tableau 17 : Caractéristiques générales de la population compliquée et non compliquée (variables quantitatives)

Variables quantitatives	Total N = 178		Non Compliqués N =161		Compliqués N = 17		p
	Médiane	Q1 - Q3	Médiane	Q1 - Q3	Médiane	Q1 - Q3	
Age médian (années)	51,5	38,0 - 64,3	50,4	37,9 - 63,9	58,2	44,1 - 66,3	0,12
Durée de dialyse avant la greffe rénale (mois)	54,2	28,8 - 90,6	54,3	27,1 - 89,8	47,8	30,9 - 99,5	0,63
Temps opératoires							
Temps d'ischémie froide	18h16	12h09 - 24h17	18h27	11h50 - 24h17	17h27	14h17 - 23h54	0,78
Temps d'ischémie chaude	0h44	0h37 - 0h52	0h43	0h37 - 0h52	0h45	0h37 - 0h52	0,79
Temps d'intervention	3h33	3h03 - 4h05	3h35	3h14 - 4h07	3h21	3h07 - 3h42	0,06
Durée d'hospitalisation (jours)	15,0	14,0 - 18,0	15,0	13,0 - 18,0	17,0	15,0 - 20,0	0,37
Suivi (mois)	22,4	14,7 - 28,1	23,1	14,7 - 28,8	20,0	15,9 - 22,4	0,45

Q1 : premier quartile ; Q3 : troisième quartile ; DFG : débit de filtration glomérulaire

Les populations compliquées et non compliquées étaient comparables sur l'ensemble des critères, sauf pour

- Le genre : il y avait significativement plus de femmes dans la population compliquée que d'hommes (p=0,05)
- L'obésité : elle concernait significativement plus la population compliquée (p=0,04)
- La nécessité d'une dialyse en post opératoire : elle était significativement plus fréquente chez la population compliquée (p=0,05)
- Le nombre de greffe : une seconde et troisième transplantation étaient significativement plus sujettes à une complication vasculaire post opératoire qu'une première greffe (p=0,05)

En revanche, il n'y avait pas de différence significative entre les deux populations sur l'âge, la présence des autres facteurs de risque cardio-vasculaires (tabac, diabète, âge, hypertension artérielle), la répartition des types de néphropathies, un greffon droit ou gauche, le site d'implantation et d'anastomose vasculaire, la présence de vaisseaux multiples du greffon, la durée de dialyse pré transplantation, le temps d'ischémie froide, le temps d'ischémie chaude, le temps d'intervention, et la durée d'hospitalisation.

2. Complications artérielles

a) Thrombose de l'artère rénale du greffon

Sur les 178 patients, trois (1,69%) ont présenté au décours une thrombose de l'artère rénale du greffon : dans un cas il s'agissait de l'artère pédiculaire unique, dans les deux autres cas il s'agissait d'artère polaire inférieure.

Concernant le greffon, il s'agissait dans 67% des cas d'un greffon à deux artères, d'un rein droit, et provenant de donneur à critères élargis. Dans les deux cas où les artères étaient doubles, la thrombose concernait l'artère polaire inférieure et elle avait conduit à l'infarcissement du pôle inférieur du greffon. Dans le seul cas où l'artère pédiculaire était unique, la thrombose de cette artère était associée à la thrombose de la veine du greffon, et avait conduit à la perte du greffon

Concernant le receveur, il s'agissait en majorité de patients de sexe féminin et d'une deuxième transplantation (67%).

Concernant la transplantation rénale,

- Le temps d'ischémie froide moyen était de 20h45 (écart-type 5h16)
- Le temps d'ischémie chaude moyen était de 55 minutes (écart-type 13 minutes)
- Le temps d'intervention moyen était de 3h07 (écart-type 0h41)

Le délai d'apparition était dans les deux mois après la transplantation (post opératoire immédiat (J1), précoce (J5), et tardif (J45)). Un cas avait été asymptomatique, et les deux autres avaient présenté une dégradation de la fonction rénale (créatininémie à 534 et 822 $\mu\text{mol/l}$, DFG à 3,8 et 5,7 ml/min/1.73m^2) associée à une oligo-anurie et la nécessité de reprise de la dialyse.

Les étiologies n'avaient pas été clairement identifiées. La thrombose de l'artère rénale unique était d'origine indéterminée. La thrombose des artères polaires inférieures laissait supposer un défaut technique de la suture conduisant à la thrombose du vaisseau.

Le diagnostic se faisait à l'échographie-doppler associée ou non à un angioscanner abdomino-pelvien, montrant respectivement une absence de signal intra rénal et une occlusion de l'artère rénale principale ou polaire.

Concernant la prise en charge,

- Une transplantectomie avait été réalisée dans le cas de la thrombose de l'artère rénale unique.
- Un patient avait présenté une nécrose urétérale associée à l'infarctus du pole inférieur du greffon, nécessitant une réfection de l'anastomose urinaire.
- Un patient, malgré la thrombose de l'artère polaire inférieure, avait été totalement asymptomatique, et avait justifié d'une attitude de surveillance.

Dans les suites, aucun patient n'est décédé dans les 30 premiers jours, ni sur la totalité du suivi.

Les caractéristiques des patients concernés sont présentées dans le tableau suivant (Tableau 18).

Tableau 18 : Caractéristiques des patients sujets à une thrombose de l'artère rénale du greffon postopératoire

Caractéristiques	Patient 8			Patient 14			Patient 17		
Sexe	Femme			Femme			Homme		
Age	40 ans			51 ans			57 ans		
Facteurs de risque cardio-vasculaires									
- Age	Non			Non			Oui		
- Tabac	Oui			Oui			Oui		
- Diabète	Non			Non			Non		
- HTA	Oui			Oui			Non		
- Obésité	Non			Oui			Oui		
Antécédents vasculaires									
- Aorto-iliaque	Non			Non			Non		
- AOMI	Non			Non			Non		
Type de néphropathie	Indéterminée			Polykystose rénale			Maladie de Berger		
Dialyse pré-greffe	Oui			Oui			Oui		
Durée de dialyse pré-greffe	55 mois			48 mois			99 mois		
Greffe rénale									
- Site d'implantation du greffon	FIG			FID			FIG		
- Type d'anastomose									
o Artérielle	TL AIE			TL AIE			TL AIE		
o Veineuse	TL VIE			TL VIE			TL VIE		
- Temps opératoires									
o Ischémie froide	13H23			23h24			25H27		
o Ischémie chaude	00H37			01h04			01H04		
o Intervention totale	02H10			03h45			03H26		
- Dialyse post greffe	Oui			Non			Oui		
- Durée d'hospitalisation	14 jours			15 jours			45 jours		
Autres facteurs de risque									
- Greffe itérative	Oui (2°)			Non			Oui (2°)		
- Trouble de la coagulation	Non			Non			Non		
- Traitement anticoagulant	Non			Non			Non		
Donneur									
- Type	Décédé			Décédé			Décédé		
- Greffon	Droit			Droit			Gauche		
- Donneur à critère élargi	Non			Oui			Oui		
- Diabète	Non			Non			Non		
- HTA	Non			Non			Oui		
- Vaisseaux multiples	Non			2 artères			2 artères		
Fonction rénale post greffe	M1	M3	1A	M1	M3	1A	M1	M3	1A
- Créatininémie (µmol/l)									
- DFG (ml/min/1.73m ²)	NA	NA	NA	173	162	242	461	713	-
- Kaliémie (mmol/l)	NA	NA	NA	29,1	31,5	19,3	11,4	6,7	-
- PAS (mmHg)	NA	NA	NA	4,4	4,0	4,1	3,5	3,7	-
- PAD (mmHg)	NA	NA	NA	115	139	158	112	132	-
	NA	NA	NA	60	86	106	72	77	-
Thrombose de l'artère rénale du greffon									
- Délai d'apparition	J1			J45			J5		
- Symptômes									
o Oligo-anurie	Oui			Non			Oui		
o Dégradation fonction rénale	Oui			Non			Oui		
o HTA	Non			Non			Non		
o OAP	Non			Non			Non		
o Dialyse	Oui			Non			Oui		
o Autre	-			-			-		
- Fonction rénale à l'évènement									
o Créatininémie (µmol/l)	534			134			822		
	3,8			39,6			5,7		
o Kaliémie (mmol/l)	3,3			3,0			4,0		
o Tension artérielle (mmHg)	99 / 58			121 / 59			117 / 80		
Suivi	21 mois			14 mois			8 mois		
Explantation	Oui (J8)			Non			Non		
Mortalité à 30 jours	Non			Non			Non		

HTA : hypertension artérielle. AOMI : artériopathie oblitérante des membres inférieurs. DFG : débit de filtration glomérulaire. PAS : pression artérielle systolique. PAD : pression artérielle diastolique. OAP : œdème aigu du poumon. TL : termino-latérale. AIE : artère iliaque externe. VIE : veine iliaque externe. FID : fosse iliaque droite. FIG : fosse iliaque gauche. NA : non applicable.

Patient 8

Le premier cas de thrombose de l'artère rénale du greffon était apparu en post opératoire immédiat (< 72 heures) et concernait un greffon droit implanté en fosse iliaque gauche. Il s'agissait d'une seconde transplantation pour le receveur. Le donneur n'avait pas été choisi sur des critères élargis, et ne présentait ni diabète ni hypertension artérielle, et son greffon arborait une artère, une veine et un uretère.

Les anastomoses artérielle et veineuse étaient termino-latérales sur l'artère et la veine iliaques externes par un surjet au Prolène 6/0 après artériotomie et veinotomie longitudinales. L'artère rénale principale avait comme particularité le départ de deux artères polaires supérieures à quelques millimètres de la naissance de l'artère rénale principale. La recoloration du greffon au déclampage était lente et le parenchyme rénal en fin d'intervention était mou avec un cortex rénale postérieure mieux coloré que le parenchyme antérieur. L'inspection des axes vasculaires retrouvait une artère bien pulsatile sans sténose et une veine sans torsion.

Devant une anurie à J1 avec une dégradation de la fonction rénale (créatininémie à 534 $\mu\text{mol/l}$ et un DFG à 3,8 ml/min/1.73m²), une échographie-doppler était réalisée montrant un signal intra-parenchymateux faible avec des index de résistances élevés, et une échographie-doppler à J7 confirmait la thrombose vasculaire avec une absence de flux intra-parenchymateux significatif et un aspect de greffon avasculaire. Il avait été réalisé une transplantectomie à J8.

Patient 14

Le deuxième cas de thrombose de l'artère rénale du greffon était survenu en post opératoire tardif (> 30 jours) et concernait un greffon droit implanté en fosse iliaque droite, prélevé d'un donneur à critères élargis, et présentant deux artères, une veine et un uretère.

Les deux artères du greffon étaient distantes de plus de 4 cm sur un patch aortique qui avait alors été réséqué. Une artériotomie spatulée sur l'artère iliaque externe proximale avait été réalisée pour une anastomose termino-latérale entre l'artère rénale supérieure et l'artère iliaque externe

proximale par un surjet circulaire de Prolène 6/0, et une deuxième artériotomie spatulée sur l'artère iliaque externe distale avait été réalisée pour une anastomose termino-latérale entre l'artère rénale inférieure et l'artère iliaque externe distale, avec un bon résultat au déclampage.

Dans les suites, cette patiente obèse avait présenté un hématome sous cutané drainé au bloc opératoire à J21 et un scanner de contrôle avait été réalisé à J45, sur lequel une découverte fortuite d'une nécrose parenchymateuse du pôle inférieur du greffon en rapport avec une thrombose de l'artère polaire inférieure avait été notée, sans anomalie du réseau artériel du pôle supérieur du greffon. La patiente était totalement asymptomatique, sans retentissement sur la fonction rénale, ne nécessitant donc pas de prise en charge particulière, mais justifiant d'une attitude de surveillance. Le suivi au long cours sur 14 mois montrait une stabilité de cette plage ischémique, sans altération de la fonction du greffon.

Patient 17

Le troisième cas de thrombose de l'artère rénale du greffon était survenu en post opératoire précoce (< 30 jours) et concernait un greffon gauche implanté en fosse iliaque gauche chez un patient qui recevait sa deuxième transplantation. Le donneur était choisi sur critères élargis, hypertendu, et le greffon arborait deux artères présentant des calcifications, une veine et un uretère. Les anastomoses artérielle et veineuse était termino-latérales sur l'artère et la veine iliaques externes.

Le patient était anurique en post transplantation sans reprise de fonction du greffon (créatininémie 822 $\mu\text{mol/l}$ et DFG 5,7 ml/min/1.73m^2) nécessitant la reprise de la dialyse. L'échographie-doppler et l'angioscanner réalisés à J5 avaient identifié une perméabilité de l'artère polaire supérieure mais une thrombose de l'artère polaire inférieure juste après son ostium, associée à un défaut parenchymographique au temps artériel portal et tardif du quart inférieur du greffon rénal témoignant d'un infarctus. La veine de drainage du greffon était bien perméable. L'échographie doppler post ablation de sonde double J à J10 mettait en évidence

une collection liquidienne au niveau du pôle inférieur du greffon évoquant un urinome confirmé sur l'ionogramme du liquide de drain de Redon.

Le diagnostic de fistulisation de la voie urinaire secondaire à une rupture nécrotique urétérale sur occlusion de l'artère polaire inférieure était alors évoqué et une reprise chirurgicale au bloc opératoire a eu lieu à J13 pour fermeture de la fistule vésicale et nouvelle anastomose urétéro-urétérale sous pyélique au surjet de PDS 6/0 avec l'uretère natif. Le contrôle échographique 1 mois après cette réimplantation montrait un aspect satisfaisant du greffon, mais malgré cela, une dysfonction du greffon persistait, nécessitant une dialyse deux fois par semaine. Le contrôle scannographique deux mois et demi après la réimplantation trouvait une collection à type de fistule vésicale nécessitant une seconde reprise chirurgicale pour fermeture de la fistule par un point en X de Vicryl 2/0, quatre mois après la réimplantation urétérale.

Deux mois après cette reprise, le patient n'était plus dialysé et sa fonction rénale s'améliorait lentement. Pas d'autre complication au décours n'a été décrite chez ce patient, pour un suivi total de 8 mois.

b) Sténose de l'artère rénale du greffon

Sur les 178 patients greffés, sept patients (3,93 %) ont présenté au décours une sténose de l'artère rénale du greffon.

Concernant le greffon, il s'agissait d'un rein à artères multiples dans deux cas (29%) (un cas à deux artères anastomosées séparément, un cas à trois artères sur patch recousu), d'un rein droit dans trois cas (43%), il provenait d'un donneur à critères élargis dans un cas seulement (14%), et aucun ne présentait d'artères calcifiées.

Concernant le receveur, il s'agissait d'une greffe itérative (troisième transplantation) dans un cas seulement.

Concernant la transplantation rénale,

- Le temps d'ischémie froide moyen était de 18h17 (écart-type 7h32)
- Le temps d'ischémie chaude moyen était de 52 minutes (écart-type 13 minutes)
- Le temps d'intervention moyen était de 3h30 (écart-type 0h18)

Le délai d'apparition était hétérogène : un cas était survenu de manière immédiate dans les 72 premières heures après la greffe, trois cas étaient survenus de manière précoce (< 30 jours), et trois cas étaient survenus à distance (> 30 jours) de la greffe. Cinq cas sur sept (71%) étaient survenus dans la première année après la greffe. La sténose se révélait sous la forme d'une dégradation de la fonction rénale associée à une oligo-anurie dans 67% des cas, et d'une hypertension artérielle associée dans 11%. Il n'avait pas été rapporté de douleur de la loge du greffon ou la nécessité de reprendre la dialyse.

Concernant le diagnostic, il se faisait généralement sur l'échographie-doppler où l'on visualisait une diminution des index de résistance intraparenchymateux entre 0,5 et 0,9, et une accélération des vitesses systoliques maximales dans l'artère rénale supérieur à 200-250 cm/s, et elle était confirmée sur un angioscanner ou angioIRM préopératoire.

L'étiologie des cas immédiat et précoce était un défaut technique de la suture, soit une couture sténosante (un cas), soit une plicature (trois cas), et dans les cas tardifs, il s'agissait d'une évolution athéromateuse de l'artère rénale du greffon.

Trois cas ont été traités : deux patients ont été pris en charge chirurgicalement par voie endovasculaire pour angioplastie transluminale à type de dilatation seule (un cas) ou pose d'endoprothèse (un cas) sur l'artère rénale du greffon, et un patient a été repris chirurgicalement à ciel ouvert pour réfection de l'anastomose artérielle.

Quatre cas n'ont pas été traités pour plusieurs raisons :

- Perte fonctionnelle du greffon secondaire à un rejet humoral actif,
- Régression spontanée de la sténose sur l'échographie-doppler de contrôle,
- L'un était asymptomatique,
- L'un était, au moment du recueil, en cours d'exploration pour une sténose significative d'indication chirurgicale mais non encore opérée,

Les techniques chirurgicales envisagées pour traiter les trois sténoses opérées sont présentées dans le tableau suivant (Tableau 19).

Tableau 19 : Prise en charge des sténose de l'artère rénale du greffon

Type de prise en charge de la sténose artérielle (N = 3)	N	%
Chirurgicale pure : réfection de l'anastomose artérielle	1	33,33
Endovasculaire :		
- Angioplastie transluminale à type de dilatation seule	1	33,33
- Angioplastie transluminale avec pose d'endoprothèse	1	33,33

La technique opératoire endovasculaire est détaillée ci-dessous (Tableau 20). Le succès technique de nos prises en charge étaient de 100%. Dans les suites, aucun patient n'a été explanté ou n'est décédé ni dans les 30 premiers jours, ni durant tout le suivi.

Tableau 20 : Technique chirurgicale de la prise en charge de sténose de l'artère rénale du greffon par voie endovasculaire

Ponction rétrograde de l'artère fémorale homolatérale selon la technique de Seldinger sous anesthésie générale avec introduction d'un guide Terumo® 0,035" 180cm
Mise en place d'un introducteur Terumo® 6 French
Héparinisation générale par voie intraveineuse (50 IU/kg)
Angiographie diagnostique par injection de 7,5 ml de produit de contraste iodé
Détection de la sténose de l'artère rénale du greffon et repérage par *roadmapping* angiographique
Cathétérisation de l'artère du greffon par un guide Hi-Torque Command™ ES (Abbott) 0,014" 190cm à l'aide d'une sonde Cordis® Tempo™ de type BER ou BER II 4 French 0,038" de 65cm
Prédilatation de la sténose au ballon Armada® (Abbott) 0,018" de 4 mm*20mm*80cm
Mise en place d'un stent monorail RX Herculink Elite® (Abbott) 6 French de 6mm*12 à 18mm*80 cm
Les tailles des ballons et endoprothèses étaient choisies en fonction de la taille de la sténose
Angiographie de contrôle par injection de 7,5 ml produit de contraste iodé
Retrait du matériel et mise en place d'un système de fermeture artérielle Terumo® FemoSeal™

i. Sténose artérielle immédiate et précoce

Le tableau suivant (Tableau 21) décrit les caractéristiques principales des patients dont la survenue de la sténose de l'artère rénale du greffon était immédiate (< 72 heures post transplantation rénale) et précoce (< 30 jours).

Tableau 21 : Caractéristiques des patients compliqués d'une sténose de l'artère rénale du greffon post opératoire immédiate ou précoce

Caractéristiques	Patient 3	Patient 4	Patient 13	Patient 16
Sexe	Homme	Femme	Femme	Homme
Age	64 ans	32 ans	18 ans	44 ans
Facteurs de risque cardio-vasculaires				
- Age	Oui	Non	Non	Non
- Tabac	Oui	Oui	Non	Oui
- Diabète	Oui	Non	Non	Non
- HTA	Oui	Oui	Non	Oui
- Obésité	Non	Non	Non	Non
Antécédents vasculaires				
- Aorto-iliaques	Non	Non	Non	Non
- AOMI	Non	Non	Non	Non
Type de néphropathie	Diabétique	HSF	Uropathie	Indéterminée
Dialyse pré-greffe	Oui	Oui	Oui	Oui
Durée de dialyse pré-greffe	20 mois	28 mois	27 mois	328 mois
Greffon rénale				
- Site d'implantation du greffon	FID	FID	FIG	FID
- Type d'anastomose				
o Artérielle	TL AIE	TL AIE	TL AIE	TL AIC
o Veineuse	TL VIE	TL VIE	TL VIE	TL VIC
- Temps opératoires				
o Ischémie froide	14h14	17h27	06h52	17h01
o Ischémie chaude	00h46	00h49	00h45	01h23
o Intervention totale	03h02	03h26	03h50	NC
- Dialyse post greffe	Non	Non	Non	Oui
- Durée d'hospitalisation	20 jours	13 jours	15 jours	14 jours
Autres facteurs de risque				
- Greffe itérative	Non	Non	Non	Oui (3 ^e)
- Trouble de la coagulation	Non	Non	Non	Non
- Traitement anticoagulant	Non	Non	Non	Non
Donneur				
- Type	Décédé	Décédé	Décédé	Décédé
- Greffon	Droit	Gauche	Droit	Droit
- Donneur à critères élargis	Oui	Non	Non	Non
- Diabète	Non	Non	Non	Non
- HTA	Oui	Non	Non	Non
- Vaisseaux multiples	2 artères	Non	Non	3 artères
Fonction rénale post greffe				
Créatininémie (µmol/l)				
- 1 mois	85	126	103	127
- 3 mois	97	96	118	127
- 1 an	89	103	128	-
DFG (ml/min/1.73m²)				
- 1 mois	83,6	48,8	68,7	59,2
- 3 mois	71,3	67,8	57,9	59,2
- 1 an	91,2	61,8	52,5	-
Kaliémie (mmol/l)				
- 1 mois	4,6	4,5	4,2	4,1
- 3 mois	4,6	3,9	4,0	4,1
- 1 an	4,5	4,2	4,6	-
Tension artérielle (mmHg)				
- 1 mois	130/61	148/90	117/84	150/80

- 3 mois	145/63	140/90	124/65	154/98
- 1 an	150/60	129/85	100/64	-
Sténose de l'artère rénale du greffon				
- Délai d'apparition	J7	J15	J30	J2
- Symptômes				
o Oligo-anurie	Oui	Oui	Non	Oui
o Dégradation fonction rénale	Oui	Oui	Non	Oui
o HTA	Oui	Non	Non	Non
o OAP	Non	Non	Non	Non
o Dialyse	Non	Non	Non	Non
o Autre	-	-	-	-
- Fonction rénale à l'évènement				
o Créatininémie ($\mu\text{mol/l}$)	329	168	103	432
o DFG (ml/min/1.73m^2)	16,3	34,5	68,7	13,5
o Kaliémie (mmol/l)	6,2	4,0	4,2	3,9
o Tension artérielle (mmHg)	121/56	138/83	117/84	132/87
Suivi	27 mois	27 mois	16 mois	11 mois
Explantation	Non	Non	Non	Non
Mortalité à 30 jours	Non	Non	Non	Non

HTA : hypertension artérielle. AOMI : artériopathie oblitérante des membres inférieurs. DFG : débit de filtration glomérulaire. OAP : œdème aigu du poumon. HSF : hyalinose segmentaire et focale. FID : fosse iliaque droite. FIG : fosse iliaque gauche. TL : termino-latérale. AIE : artère iliaque externe. AIC : artère iliaque commune. VIE : veine iliaque externe. VIC : veine iliaque commune. NC : non connu.

Patient 3

Le premier cas de sténose précoce de l'artère rénale du greffon était en rapport avec un défaut technique de la suture artérielle et était apparu sur un greffon droit implanté en fosse iliaque droite qui présentait deux artères, une veine et un uretère. Les deux artères étaient une artère rénale principale et une artère polaire supérieure présentes sur un patch aortique commun qui avait été conservé et anastomosé en termino-latéral sur l'artère iliaque externe. Une oligo-anurie subaiguë avait motivé la réalisation d'une échographie à J7 mettant en évidence une sténose significative de l'ostium de l'artère rénale du greffon, avec une accélération des vitesses systoliques maximales de l'ordre de 360 cm/s et des index de résistance intra-parenchymateux entre 0,74 et 0,78. Le patient a donc été repris au bloc opératoire en urgence pour réfection de l'anastomose artérielle.

Après héparinisation générale à 50 UI/kg, un court segment de veine saphène interne gauche avait été prélevé en vue de la reconstruction artérielle. Après clampage de l'artère iliaque externe et de la veine rénale du greffon au niveau de son anastomose, et ouverture de l'anastomose artérielle, une incision transversale de la veine rénale avait été réalisée pour *flusher* le greffon de façon rétrograde avec un soluté de conservation (IGL) : le greffon s'était bien décoloré et le retour artériel clair, sans thrombus au sein de l'axe artériel iliaque ou rénal. La sténose à l'origine de l'artère rénale avait bien été mise en évidence à l'inspection et celle-ci avait été refendue en

biseau après l'avoir réséquée du patch aortique. L'artère iliaque externe avait été refermée avec le patch de veine saphène au surjet de Prolène 6/0, et celui-ci refendu en deux endroits pour la réalisation de deux anastomoses séparées en spatule de l'artère rénale principale au Prolène 7/0 et l'artère polaire supérieure au Prolène 6/0 sur le patch veineux. Après une purge efficace de ces anastomoses, la veinotomie rénale avait été refermée et les axes vasculaires déclampés. La bonne recoloration du rein et l'artère rénale pulsatile avaient bien été observés avant la fermeture des plans profonds et superficiels.

Le contrôle échographique et doppler du greffon à J15 et à trois mois montrait une vascularisation intra-rénale harmonieuse sans sténose résiduelle de l'artère du greffon. Aucune autre complication artérielle ou veineuse n'était apparue chez ce patient au décours, durant un suivi total de 27 mois.

Patients 4, 13, 16

Les autres cas de sténose précoce de l'artère rénale du greffon étaient en rapport avec une plicature artérielle mise en évidence à J2, J15 et J30. Les détails de ces événements ont été décrits dans la partie « Plicatures artérielles » des complications per opératoires (paragraphe *Résultats-II.C.3.a*).

Parmi ces trois sténoses, deux patients étaient symptomatiques avec une altération de la fonction rénale et une oligo-anurie :

* Un cas à J2 (Patient 16) n'avait pas fait l'objet d'une prise en charge chirurgicale devant la bonne perméabilité de l'artère rénale au scanner et avait justifié d'une attitude de surveillance, avec une régression complète de la sténose dès J5 et tout au long du suivi. Il n'a pas présenté d'autre complication artérielle durant un suivi total de 11 mois, mais a été repris au bloc opératoire pour une marsupialisation de lymphocèle compressif avec réparation d'une fuite urinaire à J30.

* Un cas à J15 (Patient 4) avait été pris en charge chirurgicalement par voie endovasculaire pour une angioplastie transluminale à type de dilatation au ballon de la sténose, sans pose d'endoprothèse, avec un bon résultat angiographique et une amélioration de la fonction rénale

(créatininémie passant de 168 $\mu\text{mol/l}$ à 130 $\mu\text{mol/l}$). Il n'avait pas présenté d'autre complication vasculaire au décours, durant un suivi total respectif de 27 mois.

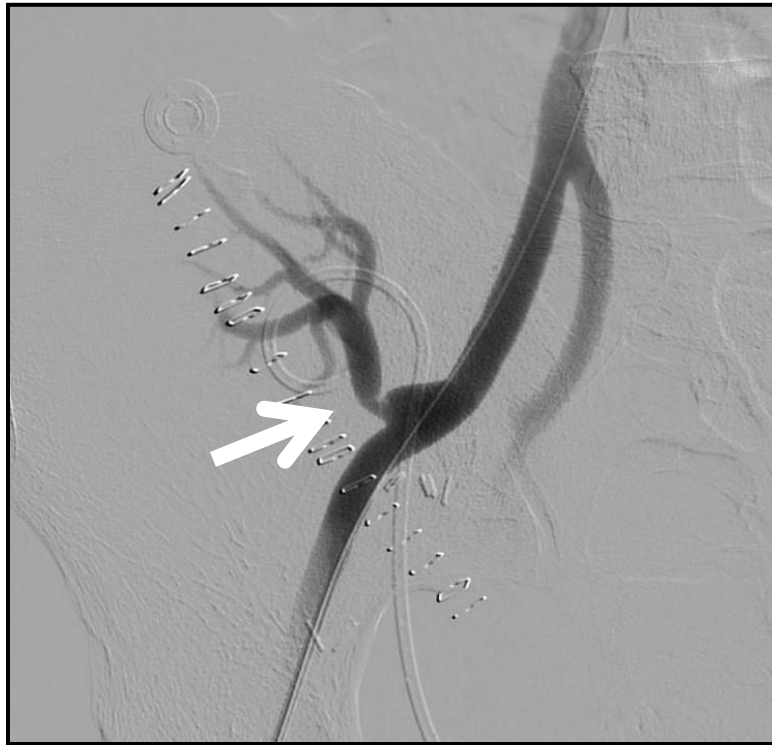

Figure 12 : Angiographie de l'artère rénale du greffon (Patient 4)

Mise en évidence de la sténose de l'artère rénale du greffon sur plicature artérielle (flèche)

Un patient était asymptomatique (Patient 13) : la sténose de l'artère rénale n'ayant pas de retentissement sur la fonction du greffon elle n'avait donc pas fait l'objet d'un traitement particulier mais avait justifié d'une attitude de surveillance. Les contrôles échographiques au cours du suivi montraient une régression totale de cette sténose, et le patient n'avait pas présenté d'autres complications vasculaires, durant un suivi total de 16 mois.

ii. Sténose artérielle tardive

Le tableau suivant décrit les caractéristiques principales des patients ayant présenté une sténose tardive (> 30 jours après la greffe rénale) de l'artère rénale du greffon (Tableau 22).

Patient 1

Le premier cas de sténose tardive de l'artère rénale du greffon était apparu au bout de trois ans chez un patient transplanté pour la seconde fois, recevant un greffon gauche implanté en fosse iliaque gauche, à artère, veine et uretère uniques. L'anastomose artérielle était termino-latérale sur l'artère iliaque externe, tout comme l'anastomose veineuse sur la veine iliaque externe.

Il n'y avait pas eu de complication vasculaire per opératoire ni post opératoire précoce, mais trois ans après la transplantation rénale, le patient souffrait d'une dysfonction chronique du greffon, pour laquelle une biopsie du greffon avait été réalisée et avait mis en évidence des lésions évoquant un rejet humoral actif. Dans le cadre de cette dysfonction rénale, une échographie doppler et un scanner avaient été réalisés objectivant une sténose de l'artère rénale de l'ordre de 50% avant la bifurcation artérielle.

Devant les lésions avancées du greffon dû au rejet, et la reprise des séances de dialyse, il n'avait pas été décidé de prendre en charge cette lésion.

Tableau 22 : Caractéristiques des patients compliqués d'une sténose de l'artère rénale du greffon post opératoire tardive

Caractéristiques	Patient 1			Patient 2			Patient 12		
Sexe	Femme			Homme			Homme		
Age	33 ans			66 ans			67 ans		
Facteurs de risque cardio-vasculaires									
- Age	Non			Oui			Oui		
- Tabac	Non			Oui			Oui		
- Diabète	Non			Oui			Non		
- HTA	Non			Oui			Oui		
- Obésité	Non			Oui			Non		
Antécédents vasculaires									
- Aorto-iliaque	Non			Non			Non		
- AOMI	Non			Non			Non		
Type de néphropathie	Néphronophtise			Diabétique			Indéterminé		
Dialyse pré-greffe	Oui			Oui			Oui		
Durée de dialyse pré-greffe	269 mois			42 mois			31 mois		
Greffon rénale									
- Site d'implantation du greffon	FIG			FID			FID		
- Type d'anastomose									
o Artérielle	TL AIE			TL AIE			TL AIE		
o Veineuse	TL VIE			TL VIE			TL VIE		
- Temps opératoires									
o Ischémie froide	29H25			28h41			14H17		
o Ischémie chaude	00H42			00h50			00H52		
o Intervention totale	03H39			03h50			03H12		
- Dialyse post greffe	Non			Oui			Non		
- Durée d'hospitalisation	18 jours			17 jours			27 jours		
Autres facteurs de risque									
- Greffe itérative	Oui (2°)			Non			Non		
- Trouble de la coagulation	Non			Non			Non		
- Traitement anticoagulant	Non			Non			Non		
Donneur									
- Type	Décédé			Décédé			Décédé		
- Greffon	Gauche			Droit			Droit		
- Donneur à critères élargis	Non			Oui			Non		
- Diabète	Non			Non			Non		
- HTA	Non			Oui			Non		
- Vaisseaux multiples	Non			2 artères			Non		
Fonction rénale post greffe	M1	M3	1A	M1	M3	1A	M1	M3	1A
- Créatininémie (µmol/l)									
- DFG (ml/min/1.73m ²)	146	176	173	231	167	199	326	304	394
- Kaliémie (mmol/l)	40,3	32,6	32,8	24,6	36,4	29,3	16,1	17,4	12,6
- PAS (mmHg)	4,1	3,3	3,6	5,4	5,3	4,7	5,1	4,5	4,7
- PAD (mmHg)	147	139	152	141	173	120	151	178	152
	91	99	105	76	81	58	87	93	79
Sténose de l'artère rénale du greffon									
- Délai d'apparition	36M			36M			8M		
- Symptômes									
o Oligo-anurie	Oui			Non			Non		
o Dégradation fonction rénale	Oui			Non			Oui		
o HTA	Oui			Non			Non		
o OAP	Non			Non			Non		
o Dialyse	Oui			Non			Non		
o Autre	-			-			-		
- Fonction rénale à l'évènement									
o Créatininémie (µmol/l)	356			185			558		
o DFG (ml/min/1.73m ²)	13,5			NC			8,4		
o Kaliémie (mmol/l)	3,5			NC			3,3		
o Tension artérielle (mmHg)	1			1			1		
Suivi	40 mois			3			1		
Explantation	Non			Non			Non		
Mortalité à 30 jours	Non			Non			Non		

HTA : hypertension artérielle. AOMI : artériopathie oblitérante des membres inférieurs. DFG : débit de filtration glomérulaire. PAS : pression artérielle systolique. PAD : pression artérielle diastolique. OAP : œdème aigu du poumon. FID : fosse iliaque droite. FIG : fosse iliaque gauche. TL : termino-latérale. AIE : artère iliaque externe. VIE : veine iliaque externe. NC : non connu.

Patient 2

Le deuxième cas de sténose tardive de l'artère rénale du greffon était survenu trois ans après la transplantation d'un greffon droit en fosse iliaque droite avec deux artères de calibres équivalents sur patch aortique, une veine, un uretère.

A l'inspection, l'artère supérieure avait été sectionnée au moment du prélèvement, la partie proximale avait donc été réséquée et la partie distale réimplantée dans le tronc de l'artère inférieure par une anastomose termino-latérale spatulée au Prolène 7/0. L'artère inférieure avait été anastomosée en termino-latérale sur l'artère iliaque externe. Le patient n'avait pas présenté de complications post opératoires précoces, mais à trois ans, découverte fortuite d'une sténose de l'artère rénale asymptomatique sur l'échographie doppler de suivi qui retrouvait une élévation globale des index de résistance périphérique mesurées à 0,85 avec turbulences post ostiales traduisant une sténose de plus de 70% à l'ostium de l'artère du greffon.

Au moment du recueil de données, le patient était en attente d'exploration complémentaire par une angio-IRM avant une éventuelle prise en charge chirurgicale endovasculaire à type d'angioplastie transluminale avec pose d'endoprothèse sur l'artère rénale du greffon.

Patient 12

Le troisième cas de sténose tardive de l'artère rénale du greffon était survenue à huit mois après la transplantation d'un greffon droit en fosse iliaque droite avec une artère principale sur patch aortique, une veine et un uretère. Les anastomoses veineuse et artérielle étaient toutes deux termino-latérales sur la veine et l'artère iliaques externes par un surjet circulaire de Prolène 6/0.

Devant une dégradation de la fonction rénale avec hypertension artérielle, une échographie-doppler avait été réalisée à huit mois et avait objectivé la présence d'une sténose significative post ostiale de l'artère rénale du greffon située à 1-1,5 cm en aval de l'anastomose, avec une forte accélération localisée du flux et un pic de vitesse systolique supérieur à 360-380 cm/s,

correspondant à un degré de sténose d'au moins 60-70 %. La perméabilité en aval était correcte mais une démodulation hémodynamique au niveau du greffon était bien présente.

Après discussion collégiale et multidisciplinaire, il avait été décidé une artériographie dans le but diagnostique pour objectiver la lésion, et thérapeutique au moyen d'une angioplastie transluminale avec pose d'endoprothèse sur l'artère rénale du greffon (Figure 13) associée à un traitement médical à base d'antiagrégant plaquettaire. En post opératoire, une diminution des pressions artérielles avait été notée permettant une diminution du nombre d'antihypertenseurs. Il n'y avait pas eu de thrombose de stent ni de resténose au décours sur un suivi total de 18 mois.

Parallèlement, le patient avait présenté à cinq mois de greffe une sténose de l'anastomose urétéro-vésicale pour lequel il nécessitait une dérivation des urines par la pose de sonde urétérale double J tous les six mois.

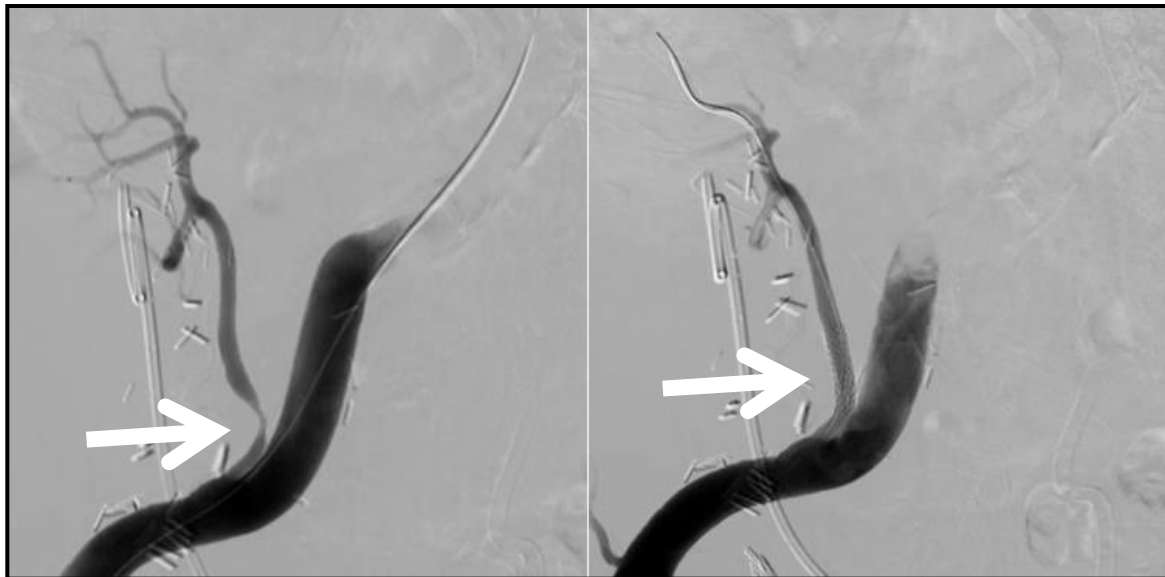

Figure 13 : Artériographie rénale du greffon, avant et après angioplastie (Patient 12)

À gauche : mise en évidence de la sténose de l'artère rénale du greffon (flèche)

À droite : levée de la sténose après angioplastie avec pose d'endoprothèse (flèche)

c) Sténose artérielle en amont de l'artère rénale du greffon

Parmi les 178 patients greffés, aucun n'avait présenté au décours de la transplantation une sténose artérielle en amont de l'artère rénale.

d) Anévrisme de l'artère rénale du greffon

Parmi les 178 patients greffés, aucun n'avait présenté d'anévrisme artériel au décours de la transplantation.

3. Complications veineuses

a) Thrombose de la veine rénale du greffon

Sur les 178 patients greffés, six cas de thrombose de la veine rénale du greffon sont survenus chez cinq patients (2,81%) au décours de la transplantation rénale.

Plusieurs étiologies étaient retrouvées :

- Un patient (20%) (Patient 8) a présenté une thrombose veineuse et artérielle en post opératoire immédiat conduisant à une transplantectomie, sans cause identifiée, probablement sur rejet ou défaut chirurgical.
- Un patient (20%) (Patient 15) a présenté une thrombose sur un défaut chirurgical
- Deux patients (40%) (Patients 9 et 15) ont présenté une thrombose veineuse sur compression extrinsèque
- Un patient (20%) (Patient 7) a présenté une thrombose veineuse du greffon dans le cadre d'une extension de thrombose veineuse profonde ilio-fémorale et dans un contexte d'hypercoagulabilité

Les greffons étaient droits dans 80% des cas, et provenaient de donneurs à critères élargis dans 80% des cas. Aucun n'avait présenté de veines multiples.

Concernant les receveurs, la totalité était des patients de sexe féminin, une patiente avait un trouble de la coagulation, aucune n'avait été sujette à des difficultés per opératoires, et toutes les anastomoses veineuses avaient été termino-latérales sur la veine iliaque externe.

Concernant la transplantation rénale,

- Le temps d'ischémie froide moyen était de 17h59 (écart-type 5h41)
- Le temps d'ischémie chaude moyen était de 37 minutes (écart-type 6 minutes)
- Le temps d'intervention moyen était de 2h56 (écart-type 0h28)

Le tableau clinique classique de thrombose veineuse du greffon était une altération de la fonction rénale avec oligo-anurie directement après la transplantation, ou à distance alors que la diurèse avait repris, et un œdème plus ou moins douloureux du membre inférieur homolatéral au greffon.

Dans un cas (20%), la thrombose s'était compliquée d'une embolie pulmonaire. Une échographie-doppler du greffon objectivait la thrombose vasculaire, et un angioscanner thoracique permettait de faire le diagnostic de l'embolie pulmonaire.

Dans 40% des cas, la thrombose était apparue en post opératoire immédiat (dans les 72 premières heures après la greffe rénale), dans 60% des cas, elle était survenue à distance (à deux et treize mois après la greffe). Dans 80% des cas elle était apparue dans la première année de la transplantation.

Dans les suites, un cas a mené à la perte du greffon et s'est résulté en une transplantectomie, et un cas a évolué en sténose de la veine iliaque. Aucun patient n'est décédé ni dans les 30 jours après la transplantation rénale, ni à distance.

La prise en charge thérapeutique était différente en fonction de l'étiologie (Tableau 23) :

- Dans le cadre d'une compression extrinsèque, il s'agissait d'une reprise chirurgicale pour évacuation de la collection (lymphocèle ou hématome) et décompression veineuse, sans thrombectomie associée
- Dans le cadre d'une extension de thrombose veineuse profonde ilio-fémorale sur hypercoagulabilité, il s'agissait d'une anticoagulation curative au long cours
- Dans le cadre d'une thrombose veineuse associée à une thrombose artérielle en post opératoire immédiat avec perte fonctionnelle du greffon, il s'agissait d'une transplantectomie
- Dans le cadre d'un défaut chirurgical, il s'agissait d'une reprise chirurgicale de l'anastomose veineuse et réfection après thrombectomie veineuse.

Tableau 23 : Prise en charge des thromboses veineuses du greffon

Type de prise en charge de la thrombose veineuse du greffon (N = 5)	N	%
Chirurgicale		
- Réfection de l'anastomose veineuse avec thrombectomie	1	20
- Décompression veineuse sans thrombectomie	2	40
- Transplantectomie	1	20
Médicale seule par anticoagulation curative	1	20

Le tableau suivant détaille les principales caractéristiques des patients concernés (Tableau 24).

Tableau 24 : Caractéristiques des patients compliqués d'une thrombose de la veine rénale du greffon post opératoire

Caractéristiques	Patient 5			Patient 7			Patient 8			Patient 9			Patient 15		
Sexe	Femme			Femme			Femme			Femme			Femme		
Age	56 ans			68 ans			40 ans			71 ans			66 ans		
Facteurs de risque cardio-vasculaires															
- Age	Oui			Oui			Non			Oui			Oui		
- Tabac	Oui			Oui			Oui			Non			Oui		
- Diabète	Non			Oui			Non			Non			Non		
- HTA	Oui			Oui			Oui			Oui			Oui		
- Obésité	Non			Oui			Non			Non			Non		
Antécédents vasculaires															
- Aorto-iliaques	Non			Non			Non			Non			Non		
- AOMI	Non			Non			Non			Non			Non		
Type de néphropathie															
	Indéterminée			Diabétique			Indéterminée			Indéterminée			HSF		
Dialyse pré-greffe	Oui			Oui			Oui			Oui			Oui		
Durée de dialyse pré-greffe	34 mois			56 mois			55 mois			78 mois			119 mois		
Greffe rénale															
- Site d'implantation du greffon	FID			FIG			FIG			FID			FID		
- Type d'anastomose															
o Artérielle	TL AIE			TL AIE			TL AIE			TL AIE			TL AIE		
o Veineuse	TL VIE			TL VIE			TL VIE			TL VIE			TL VIE		
- Temps opératoires															
o Ischémie froide	22h00			15h53			13H23			26h58			11h43		
o Ischémie chaude	00h30			00h44			00H37			00h44			00h30		
o Intervention totale	03h13			03h25			02H10			03h15			02h40		
- Dialyse post greffe	Non			Non			Oui			Non			Non		
- Durée d'hospitalisation	17 jours			21 jours			14 jours			14 jours			29 jours		
Autres facteurs de risque															
- Greffe itérative	Non			Non			Oui (2°)			Non			Non		
- Trouble de la coagulation	Non			Oui			Non			Non			Non		
- Traitement anticoagulant	Non			Non			Non			Non			Non		
Donneur															
- Type	Décédé			Décédé			Décédé			Décédé			Décédé		
- Greffon	Gauche			Droit			Droit			Gauche			Droit		
- Donneur à critères élargis	Oui			Oui			Non			Oui			Oui		
- Diabète	Oui			Non			Non			Non			Oui		
- HTA	Oui			Oui			Non			Non			Oui		
- Vaisseaux multiples	2 artères			Non			Non			2 artères			Non		
Fonction rénale post greffe															
	M1	M3	1A	M1	M3	1A	M1	M3	1A	M1	M3	1A	M1	M3	1A
- Créatininémie (µmol/l)	114	61	60	192	50	105	NA	NA	NA	138	123	102	77	94	-
- DFG (ml/min/1.73m ²)	46,5	98,2	92,9	22,8	30,5	46,9	NA	NA	NA	33,2	38,2	47,6	69,7	54,8	-
- Kaliémie (mmol/l)	3,8	3,2	2,8	4,7	5,1	4,9	NA	NA	NA	3,6	3,7	3,7	4,0	4,0	-
- PAS (mmHg)	138	125	122	110	134	90	NA	NA	NA	140	150	157	130	120	-
- PAD (mmHg)	78	75	67	65	56	46	NA	NA	NA	80	88	83	60	60	-
Thrombose veine rénale du greffon															
- Délai d'apparition	2M			13M			J2			2M			J1		
- Symptômes															
o Oligo-anurie	Non			Non			Oui			Non			Oui		
o Dégradation fonction rénale	Non			Oui			Oui			Non			Oui		
o HTA	Non			Non			Non			Non			Non		
o OAP	Non			Non			Non			Non			Non		
o Dialyse	Non			Non			Oui			Non			Non		
o Autre	OMI + dyspnée			OMI			-			OMI			-		
- Fonction rénale à l'évènement															
o Créatininémie (µmol/l)	94			166			534			136			428		
o DFG (ml/min/1.73m ²)	58,8			27			3,8			33,8			8,8		
o Kaliémie (mmol/l)	3,5			4,9			3,3			4,1			4,1		
o Tension artérielle (mmHg)	140 / 90			126 / 68			99 / 58			152 / 87			149/71		
Suivi	22 mois			22 mois			21 mois			20 mois			11 mois		
Explantation	Non			Non			Oui (J8)			Non			Non		
Mortalité à 30 jours	Non			Non			Non			Non			Non		

HTA : hypertension artérielle. AOMI : artériopathie oblitérante des membres inférieurs. DFG : débit de filtration glomérulaire. PAS : pression artérielle systolique. PAD : pression artérielle diastolique. OAP : œdème aigu du poumon. FID : fosse iliaque droite. FIG : fosse iliaque gauche. TL : termino-latérale. AIE : artère iliaque externe. AIC : artère iliaque commune. VIE : veine iliaque externe. VIC : veine iliaque commune. NC : non connu.

Le patient 5 a présenté cette thrombose dans le cadre d'un lymphocèle compressif, avec à l'échographie du greffon et au scanner, un thrombus veineux ilio-fémoral droit remontant jusqu'à l'anastomose veineuse du greffon, avec du thrombus marginé à la partie distale de la veine de drainage du greffon. Le lymphocèle n'avait pas de retentissement sur l'anastomose ou l'axe artériel du greffon. La thrombose veineuse avait évolué en embolie pulmonaire. Le patient avait été traité chirurgicalement pour une décompression veineuse par évacuation de la collection et marsupialisation, avec une bonne évolution au décours. A noter qu'il n'y avait jamais eu de thrombectomie veineuse associée, mais un respect total de l'axe veineux du greffon. Une anticoagulation curative était associée à la chirurgie au décours.

Le patient 7 avait présenté une thrombose de la veine d'un greffon droit implanté en fosse iliaque gauche, dans le cadre d'une extension d'une thrombose veineuse profonde gauche visualisée à l'angio-IRM au niveau de la veine fémorale commune, veine iliaque externe, veine iliaque interne et veine iliaque commune gauches, pour laquelle il a été anticoagulé tout le long du suivi. Il avait déjà présenté une thrombose veineuse profonde fémoro-poplitée et tibiale du membre inférieur droit à quatre mois de la greffe, pour laquelle il avait été anticoagulé pendant trois mois. Un bilan de thrombophilie avait objectivé une activité antithrombine diminuée à 28% avec dosage de l'antithrombine III normale, en faveur d'un déficit qualitatif en antithrombine, de type 2. Aucune autre complication vasculaire n'avait été décrite chez ce patient, durant un suivi total de 22 mois.

Le patient 8 a présenté une thrombose de la veine associée à une thrombose de l'artère rénale du greffon, résultant en une transplantectomie. Ce cas a été décrit dans la partie « Thrombose de l'artère rénale du greffon » (paragraphe *Résultats-II.A.2.a*).

Le patient 9 avait été sujet à une thrombose de la veine rénale du greffon associée à une thrombose de la veine iliaque homolatérale à l'implantation du greffon dans un contexte de lymphocèle compressif deux mois après la greffe. Il a été opéré pour décompression veineuse et marsupialisation, associé à une anticoagulation curative pendant trois mois, avec une bonne évolution au décours et sans autre complication vasculaire, durant un suivi total de 20 mois.

Le patient 15 avait la particularité d'avoir été sujet à deux épisodes de thrombose de la veine rénale du greffon : un premier épisode de thrombose à J1 sur un hématome compressif repris pour évacuation et décompression veineuse ; un second épisode de thrombose à J2 sur un défaut chirurgical repris pour réfection de l'anastomose. Au décours, le patient avait présenté à J5 une thrombose de la veine iliaque pour laquelle le patient avait été anticoagulé par Coumadine au long cours pendant trois mois, évoluant à distance en sténose de la veine iliaque, traité par voie endovasculaire avec pose d'endoprothèse à quatre mois de la greffe.

b) Thrombose veineuse profonde épargnant la veine du greffon

Sur les 178 patients greffés, six cas (3,37%) de thrombose veineuse profonde épargnant la veine rénale ont été décrits au décours de la transplantation rénale.

Dans tous les cas, la thrombose était apparue spontanément. Les cas où il y avait une thrombose ilio-fémorale sur compression extrinsèque étaient tous associés à une thrombose de la veine rénale du greffon et sont donc décrits dans le chapitre précédent (paragraphe *Résultats-II.A.3.a*).

Dans 50% des cas, elle était apparue au cours du premier mois après la transplantation, dans 100% des cas elle était survenue dans la première année.

Dans 50% des cas elle était fémorale pure ou fémoro-poplitée, dans 33% des cas elle était ilio-fémorale, et dans 17% des cas elle était iliaque externe pure. Dans 33% des cas elle s'était accompagnée d'une embolie pulmonaire.

Le tableau clinique classique de thrombose veineuse profonde était l'apparition d'un œdème du membre inférieur unilatéral homolatéral à la thrombose et douloureux, s'accompagnant d'une dyspnée si une embolie pulmonaire était associée. Il n'y avait pas de dégradation de la fonction rénale. Elle était objectivée sur une échographie doppler veineux des membres inférieurs, associée à un angioscanner thoracique si des signes cliniques faisaient suspecter une embolie pulmonaire.

Tous avaient été traités médicalement par anticoagulation curative pendant trois mois. Aucun n'est décédé à 30 jours ni au cours du suivi (suivi moyen de 23 mois).

Les caractéristiques principales des patients en question ont été décrites dans le tableau suivant (Tableau 25) :

Tableau 25 : Caractéristiques des patients compliqués d'une thrombose veineuse profonde post opératoire épargnant la veine du greffon

Caractéristiques	Patient 2			Patient 6			Patient 7			Patient 10			Patient 11			Patient 15		
Sexe	Homme			Femme			Femme			Homme			Femme			Femme		
Age	66 ans			58 ans			68 ans			75 ans			61 ans			66 ans		
FDRCV																		
- Age	Oui			Oui			Oui			Oui			Oui			Oui		
- Tabac	Oui			Oui			Oui			Oui			Non			Oui		
- Diabète	Oui			Non			Oui			Oui			Non			Non		
- HTA	Oui			Oui			Oui			Oui			Oui			Oui		
- Obésité	Oui			Oui			Oui			Oui			Oui			Oui		
Antécédents vasculaires																		
- Aorto-iliaques	Non			Non			Non			Non			Non			Non		
- AOMI	Non			Non			Non			Non			Non			Non		
Type de néphropathie	Diabétique			Indéterminée			Diabétique			Indéterminée			Polykystose rénale			HSF		
Dialyse pré-greffe	Oui			Oui			Oui			Oui			Oui			Oui		
Durée de dialyse pré-greffe	42 mois			99 mois			56 mois			13 mois			41 mois			119 mois		
Greffes rénale																		
- Site d'implantation	FID			FID			FIG			FID			FID			FID		
- Type d'anastomose																		
o Artérielle	TL AIE			TL AIE			TL AIE			TL AIE			TL AIE			TL AIE		
o Veineuse	TL VIE			TL VIE			TL VIE			TL VIE			TL VIC			TL VIE		
- Temps opératoires																		
o Ischémie froide	28h41			23h54			15h53			15h10			20h31			11h43		
o Ischémie chaude	00h50			00h28			00h44			00h33			00h56			00h30		
o Intervention totale	03h50			03h18			03h25			02h58			04h52			02h40		
- Dialyse post greffe	Oui			Non			Non			Non			Non			Non		
- Durée d'hospitalisation	17 jours			16 jours			21 jours			17 jours			15 jours			29 jours		
Autres facteurs de risque																		
- Greffe itérative	Non			Non			Non			Non			Non			Non		
- Trouble de la coagulation	Non			Non			Non			Non			Non			Non		
- Traitement anticoagulant	Non			Non			Non			Non			Non			Non		
Donneur																		
- Type	Décédé			Décédé			Décédé			Décédé			Décédé			Décédé		
- Greffon	Droit			Gauche			Droit			Droit			Droit			Droit		
- Donneur à critères élargis	Oui			Non			Oui			Oui			Oui			Oui		
- Diabète	Non			Non			Non			Oui			Non			Oui		
- HTA	Oui			Non			Oui			Oui			Non			Oui		
- Vaisseaux multiples	2 artères			Non			Non			Non			Non			Non		
Fonction rénale post greffe	M1	M3	1A	M1	M3	1A	M1	M3	1A	M1	M3	1A	M1	M3	1A	M1	M3	1A
- Créatininémie (µmol/l)	231	167	199	123	96	106	192	50	105	143	151	178	187	126	108	77	94	-
- DFG (ml/min/1.73m ²)	24,6	36,4	29,3	41,9	56,5	49,7	22,8	30,5	46,9	41,3	38,4	31,4	24,7	39,8	47,6	69,7	54,8	-
- Kaliémie (mmol/l)	5,4	5,3	4,7	4,5	3,9	3,6	4,7	5,1	4,9	4,1	4,2	4,7	4,8	4,5	4,0	4,0	4,0	-
- PAS (mmHg)	141	173	120	134	130	133	110	134	90	174	131	142	102	140	-	130	120	-
- PAD (mmHg)	76	81	58	86	60	91	65	56	46	78	59	63	62	80	-	60	60	-
Thrombose veineuse profonde épargnant la veine du greffon																		
- Type	Iliaque			Fémorale			Fémoro-poplitée + TP			Ilio-fémorale			Fémorale			Ilio-fémorale		
- Délai d'apparition	J18			2M			4M			2M			J28			J5		
- Symptômes																		
o Oligo-anurie	Non			Non			Non			Non			Non			Non		
o Dégradation rénale	Non			Non			Oui			Non			Non			Non		
o HTA	Non			Non			Oui			Non			Non			Non		
o OAP	Non			Non			Non			Non			Non			Non		
o Dialyse	Non			Non			Non			Non			Non			Non		
o Autre	-			OMI + EP			OMI + douleur MID			OMI			OMI + EP			OMI		
- FR à l'évènement																		
o Créatininémie (µmol/l)	286			109			138			145			153			397		
o DFG (ml/min/1.73m ²)	19,0			48,4			35,0			40,6			31,5			9,6		
o Kaliémie (mmol/l)	6,3			5,3			3,0			3,5			5,0			3,9		
o TA (mmHg)	126 / 60			122 / 84			163 / 77			135 / 64			102 / 62			170 / 75		
Suivi	43 mois			22 mois			22 mois			19 mois			19 mois			11 mois		
Explantation	Non			Non			Non			Non			Non			Non		
Mortalité à 30 jours	Non			Non			Non			Non			Non			Non		

HTA : hypertension artérielle. AOMI : artériopathie oblitérante des membres inférieurs. DFG : débit de filtration glomérulaire. PAS : pression artérielle systolique. PAD : pression artérielle diastolique. OAP : œdème aigu du poumon. FR : fonction rénale. TA : tension artérielle. FID : fosse iliaque droite. FIG : fosse iliaque gauche. TL : termino-latérale. AIE : artère iliaque externe. AIC : artère iliaque commune. VIE : veine iliaque externe. VIC : veine iliaque commune. OMI : œdème des membres inférieurs. EP : embolie pulmonaire. TP : tibiale postérieure. MID : membre inférieur droit.

c) Sténose de la veine rénale du greffon

Sur les 178 patients greffés, aucun n'avait présenté de sténose spontanée de la veine rénale du greffon en dehors d'un contexte de compression par lymphocèle ou hématome.

d) Sténose de la veine iliaque

Sur les 178 patients, un patient (0,56%) a présenté une sténose veineuse iliaque spontanée, dans les suites d'une thrombose de la veine iliaque, sans compression extrinsèque, au décours de la transplantation rénale.

Il s'agissait de l'implantation d'un greffon droit en fosse iliaque droite chez une femme de 66 ans dans un contexte de hyalinose segmentaire et focale (Patient 15).

Concernant le greffon, il provenait d'un donneur à critères élargis, hypertendu et diabétique, à artère et veine uniques. Les anastomoses veineuse et artérielle étaient longitudinales et terminolatérales sur les axes iliaques externes, il n'y avait pas eu de difficulté vasculaire décrite en per opératoire.

Concernant le receveur, il s'agissait de sa première greffe rénale et il n'avait pas de trouble de la coagulation connu.

Au décours de la transplantation rénale, la patiente avait présenté à J1 une thrombose de la veine rénale du greffon sur compression extrinsèque par un hématome, évacué au bloc opératoire pour décompression veineuse sans réfection d'anastomose veineuse ou de thrombectomie associée.

A J2, la patiente avait de nouveau présenté une thrombose de la veine rénale du greffon. Un défaut chirurgical anastomotique avait été soupçonné, nécessitant une seconde reprise en urgence au bloc opératoire pour thrombectomie et réfection de l'anastomose veineuse.

Le contrôle échographique à J4 avait montré un montage veineux perméable au niveau du greffon, mais à J5, la patiente avait présenté une nouvelle thrombose fémorale et iliaque externe, pour laquelle elle a été, par la suite, anticoagulée trois mois.

A quatre mois de la greffe, la patiente avait présenté une symptomatologie douloureuse du membre inférieur droit à la marche à type de claudication veineuse d'effort. L'échographie-doppler des membres inférieurs avait montré une reperméabilisation de la thrombose veineuse profonde ilio-fémorale droite malgré une petite séquelle thrombotique partielle limitée et fixée à la terminaison de la veine fémorale superficielle droite, ainsi qu'un drainage veineux du greffon rénal se faisant vers le bas et de façon ralentie par la veine iliaque externe droite (flux rétrograde). En effet, l'angioscanner des membres inférieurs avait objectivé une sténose de la veine iliaque commune en aval de l'anastomose de la veine du greffon, sans anomalie artérielle (Figure 14).

Une phlébographie par voie percutanée après ponction de la veine fémorale droite et injection de produit de contraste iodé, avait alors été réalisée, retrouvant cette sténose de la veine iliaque commune droite avec inversement du flux veineux et collatéralité veineuse à type de varices pelviennes (Figure 15). Une angioplastie transluminale avec pose d'endoprothèse sur la veine iliaque commune avait alors été faite, avec un résultat phlébographique montrant une perméabilité veineuse et un flux direct rétabli. Le doppler de contrôle montrait un réseau veineux perméable. Aucune autre complication vasculaire au décours n'a été décrite chez cette patiente, durant un suivi total de 11 mois.

Le tableau suivant expose les principales caractéristiques de cette patiente (Tableau 26).

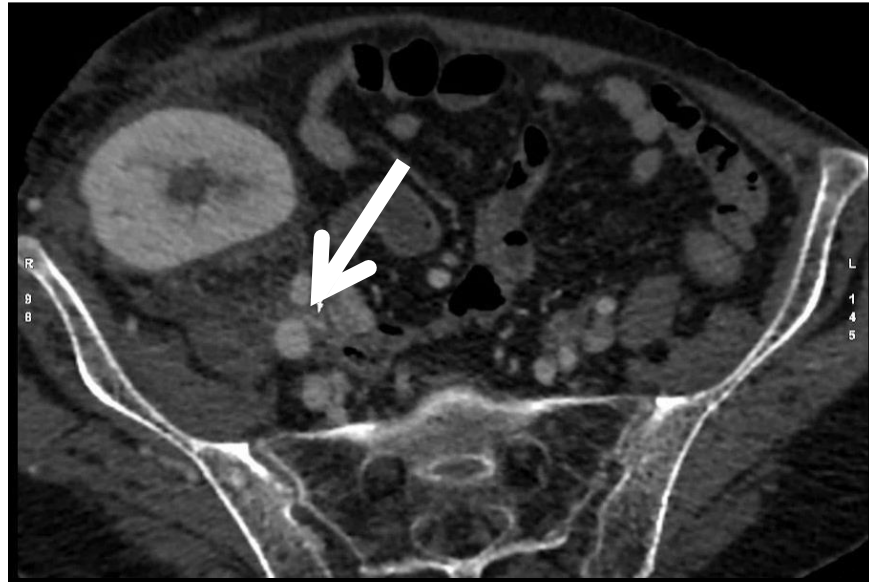


Figure 14 : Angioscanner pelvien au temps tardif montrant une sténose de la veine iliaque commune droite (flèche)

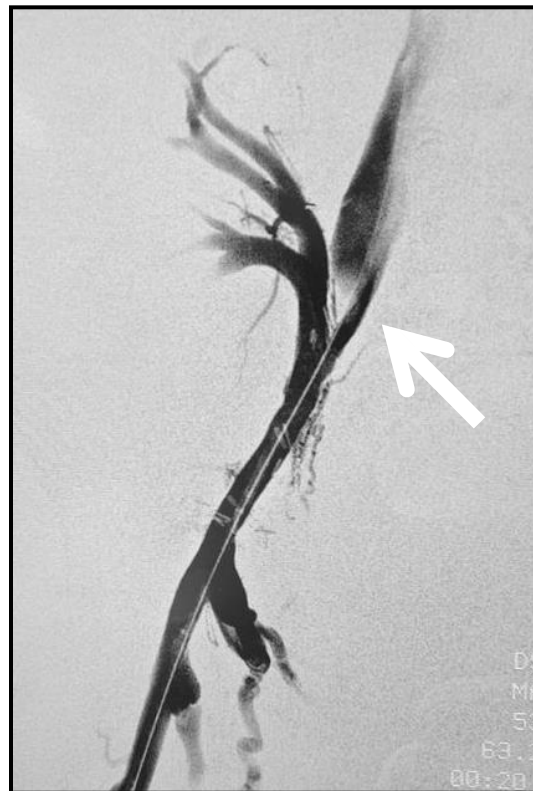

Figure 15 : Phlébographie montrant la sténose de la veine iliaque commune (flèche)

Tableau 26 : Caractéristiques du patient compliqué d'une sténose de la veine iliaque post opératoire

Caractéristiques	Patient 15		
Sexe	Femme		
Age	66 ans		
Facteurs de risque cardio-vasculaires			
- Age	Oui		
- Tabac	Oui		
- Diabète	Non		
- HTA	Oui		
- Obésité	Non		
Antécédents vasculaires			
- Aorto-iliaque	Non		
- AOMI	Non		
Type de néphropathie	HSF		
Dialyse pré-greffe	Oui		
Durée de dialyse pré-greffe	119 mois		
Greffe rénale			
- Site d'implantation du greffon	FID		
- Type d'anastomose			
o Artérielle	TL AIE		
o Veineuse	TL VIE		
- Temps opératoires			
o Ischémie froide	11h43		
o Ischémie chaude	00h30		
o Intervention totale	02h40		
- Dialyse post greffe	Non		
- Durée d'hospitalisation	29 jours		
Autres facteurs de risque			
- Greffe itérative	Non		
- Trouble de la coagulation	Non		
- Traitement anticoagulant	Non		
Donneur			
- Type	Décédé		
- Greffon	Droit		
- Donneur à critères élargis	Oui		
- Diabète	Oui		
- HTA	Oui		
- Vaisseaux multiples	Non		
Fonction rénale post greffe	<u>M1</u>	<u>M3</u>	<u>1A</u>
- Créatininémie (µmol/l)	77	94	-
- DFG (ml/min/1.73m ²)	69,7	54,8	-
- Kaliémie (mmol/l)	3,3	4,0	-
- Tension artérielle (mmHg)	130/60	120/60	-
Sténose veineuse			
- Veine	Iliaque commune		
- Délai d'apparition	4M		
- Symptômes			
o Oligo-anurie	Non		
o Dégradation fonction rénale	Non		
o HTA	Non		
o OAP	Non		
o Dialyse	Non		
o Autre	Claudication veineuse		
- Fonction rénale à l'évènement			
o Créatininémie (µmol/l)	77		
o DFG (ml/min/1.73m ²)	69,7		
o Kaliémie (mmol/l)	3,9		
o Tension artérielle (mmHg)	133 / 69		
Suivi	11 mois		
Explantation	Non		
Mortalité à 30 jours	Non		

HTA : hypertension artérielle. AOMI : artériopathie oblitérante des membres inférieurs. DFG : débit de filtration glomérulaire. OAP : œdème aigu du poumon. FID : fosse iliaque droite. FIG : fosse iliaque gauche. TL : termino-latérale. AIE : artère iliaque externe. AIC : artère iliaque commune. VIE : veine iliaque externe. VIC : veine iliaque commune.

B. Les complications vasculaires post opératoires apparentées

Nous avons observé, en plus des complications vasculaires pures, les complications chirurgicales post opératoires de la transplantation rénale apparentées aux complications vasculaires : les complications urinaires ischémiques, à savoir les sténoses d'origine ischémique de l'uretère du greffon et les ruptures nécrotiques de l'uretère du greffon, ainsi que les lymphocèles et hématomes compressifs. Nous n'avons pas pris en compte les sténoses et fistules urinaires secondaires à un défaut chirurgical de l'anastomose urinaire ou une compression extrinsèque ou intraluminaire.

1. Patients

Sur les 178 patients,

- Cinq patients (2,81%) ont présenté une complication urinaire ischémique
- Vingt-sept patients (15,17%) ont présenté un lymphocèle ou hématome symptomatique
 - Dix-sept patients (9,55%) ont présenté un lymphocèle symptomatique
 - Quatorze patients (7,88%) ont présenté un hématome symptomatique

L'incidence de ces complications est présentée dans le tableau suivant (Tableau 27).

Tableau 27 : Incidence des complications vasculaire post opératoires apparentées

Autres complications chirurgicales post opératoires	N (%)			
	Total	Immédiat ≤ 72H	Précoce ≤ 30J	Tardif > 30J
Urinaires ischémiques				
▪ Sténose ischémique de l'uretère	3 (1,69)	0 (0)	0 (0)	3 (1,69)
▪ Rupture nécrotique de l'uretère	2 (1,12)	0 (0)	2 (1,12)	0 (0)
Lymphocèles et hématomes symptomatiques				
▪ Lymphocèles compressifs	17 (9,55)	0 (0)	8 (4,49)	9 (5,06)
▪ Hématomes compressifs	14 (7,87)	3 (1,69)	11 (6,18)	0 (0)

2. Complications urinaires ischémiques

Les seules complications urinaires qui ont été traitées dans ce travail sont les complications urinaires d'origine vasculaire, à savoir les ischémies ou nécroses urétérales responsables soit de sténose ischémique de l'uretère, soit de rupture nécrotique de l'uretère.

Sur 178 patients greffés, cinq patients (2,81%) ont présenté une ischémie ou nécrose urétérale au décours de la transplantation rénale. Les patients concernés sont présentés dans le tableau suivant (Tableau 28).

Tableau 28 : Patients sujets à une complication urinaire ischémique post opératoire

Patients	Complication urinaire post opératoire	Délai	Prise en charge thérapeutique	PFG	Explantation	Décès
Patient 17	Rupture nécrotique de l'uretère du greffon	J5	Oui – réfection de l'anastomose urinaire	Non	Non	Non
Patient 18	Sténose ischémique de l'uretère du greffon	J45	Oui – réfection de l'anastomose urinaire	Non	Non	Non
Patient 19	Sténose ischémique de l'uretère du greffon	J45	Oui – réfection de l'anastomose urinaire	Non	Non	Non
Patient 20	Sténose ischémique de l'uretère du greffon	J45	Non	Oui	Oui	Non
Patient 21	Rupture nécrotique de l'uretère du greffon	J30	Oui – réfection de l'anastomose urinaire	Non	Non	Oui

Le greffon était un rein gauche dans 60% des cas, provenait de donneur à critères élargis dans 60% des cas, d'un donneur hypertendu dans 80% des cas, et était à double artères dans 40% des cas. Le receveur était de sexe masculin dans 60% des cas, et il s'agissait d'une greffe itérative (deuxième transplantation) dans 20% des cas.

Concernant la transplantation rénale,

- Le temps d'ischémie froide moyen était de 19h45 (écart-type 7h59)
- Le temps d'ischémie chaude moyen était de 54 minutes (écart-type 15 minutes)
- Le temps d'intervention moyen était de 3h48 (écart-type 0h20)

Les étiologies probables d'ischémie ou nécrose urétérale étaient une occlusion de l'artère polaire inférieure, une manipulation excessive du « triangle d'or », ou un dégraissage excessif de l'uretère.

Dans trois cas (60%), il s'agissait d'une sténose ischémique du bas uretère. Le tableau clinique classique de survenue était la découverte d'une dilatation des cavités pyélocalicielles objectivée à l'échographie du greffon réalisée de manière systématique à deux mois lors de l'ablation de la sonde urétérale double J qui avait été posée lors de la transplantation pour intuber et protéger l'anastomose urétéro-vésicale. Cette dilatation des cavités pyélocalicielles pouvait être associée ou non à une douleur de la loge du greffon et une altération de la fonction rénale avec une augmentation de la créatininémie et de sa clairance. Une néphrostomie per cutanée était alors posée, et une pyélographie descendante était effectuée afin d'objectiver la sténose qui se traduisait par un arrêt net du produit de contraste dans l'uretère. Il était alors décidé soit un traitement chirurgical pour réimplanter l'uretère, soit un traitement percutané à type de changements itératifs de sonde double J.

Dans deux cas (40%), il s'agissait d'une rupture nécrotique de l'uretère secondaire à une ischémie par dévascularisation probable du « triangle d'or », responsable d'une déhiscence urétérale associée à une fuite urinaire. Le diagnostic avait été fait sur une échographie du greffon associé ou non à un scanner abdomino-pelvien avec injection de produit de contraste, pouvant mettre en évidence : une fuite de contraste sur les temps tardifs, un urinome, un infarctus du pôle inférieur du greffon associé à la thrombose de l'artère polaire inférieure, une plaie de l'uretère du greffon. Le traitement était la reprise chirurgicale pour résection de l'uretère nécrotique, fermeture de la fistule urinaire, et réfection de l'anastomose urinaire.

Concernant la technique chirurgicale de réimplantation urétérale, différentes options étaient envisageables (Tableau 29) :

- Réimplantation urétéro-vésicale sans mécanisme anti-reflux, si l'uretère du transplant était suffisamment long, nécessitant une éventuelle mobilisation de la vessie (vessie psoïque)
- Anastomose urétéro-urétérale avec l'uretère natif
- Anastomose pyélo-urétérale avec l'uretère natif

Parmi ces cinq patients, deux (40%) ont été sujets à un échec thérapeutique : une récurrence de sténose avec reprise chirurgicale, une récurrence de fistule vésicale avec reprise chirurgicale. Le succès primaire de nos techniques était donc de 60%.

Tableau 29 : Prise en charge de l'uretère ischémique ou nécrotique

Type de prise en charge de l'ischémie ou nécrose urétérale (N = 5)	N	%
Réimplantation urétéro-vésicale	2	40
- Avec mobilisation vésicale (vessie psorique)	0	0
- Sans mobilisation vésicale	2	40
Anastomose urétéro-urétérale avec l'uretère natif	1	20
Anastomose pyélo-urétérale avec l'uretère natif	2	40

L'équipe urologue / chirurgien vasculaire était composée de plusieurs opérateurs ayant des habitudes différentes et rendant la technique opératoire partiellement inhomogène, cependant nous pouvions dégager les points communs ci-dessous (Tableau 30).

Tableau 30 : Principales étapes des techniques chirurgicales de réimplantations urinaires**Technique chirurgicale de la réimplantation urétéro-vésicale :**

- Reprise de l'abord de greffe, dissection de la vessie et libération de ses attaches latérales pour autoriser sa mobilisation si besoin.
- Repérage de l'anastomose urétéro-vésicale. Incision de l'uretère et résection de la partie nécrosée ou ischémique.
- Vérification de la bonne vascularisation de l'uretère résiduel du greffon.
- Anastomose urétéro-vésicale avec l'uretère proximal sain du greffon au surjet de PDS 6/0 sans mécanisme anti-reflux.
- Fermeture pariétale sur drain de Redon et agrafes sur la peau.

Technique chirurgicale de l'anastomose pyélo-urétérale avec uretère natif :

- Reprise de l'abord de greffe.
- Repérage de l'anastomose urétéro-vésicale et résection de l'uretère nécrosé
- Repérage de l'uretère natif et vérification et préservation de son pédicule.
- Ligature de l'uretère natif au fil non résorbable à une longueur suffisante pour qu'il puisse atteindre, une fois coupé, le pyélon du greffon.
- Transposition de l'uretère natif vers la jonction pyélo-urétérale du greffon dans un trajet rétropéritonéal pour une anastomose pyélo-urétérale termino-terminale par deux hémi-surjets de PDS 6/0.
- Intubation de cette anastomose par une sonde urétérale double J.
- Fermeture pariétale sur drain de Redon et agrafes sur la peau.

Technique chirurgicale de l'anastomose urétéro-urétérale avec uretère natif :

- La seule avait été réalisée dans un autre centre que le CHU de La Réunion.

a) Sténose ischémique de l'uretère du greffon

Parmi les cinq patients présentant une complication urinaire d'origine vasculaire, trois patients (60%) ont présenté une sténose ischémique de l'uretère du greffon.

Dans aucun cas, l'artère en cause n'avait été objectivée et l'origine ischémique était évoquée sur l'association de plusieurs facteurs :

- Une sténose urétérale distale longue et non focale
- Une manipulation excessive du « triangle d'or » lors du prélèvement, de la préparation du transplant, ou de la transplantation
- Un aspect fibreux et ischémique de l'uretère lors de la reprise chirurgicale
- L'élimination des autres étiologies de sténose urétérale (défaut chirurgical de l'anastomose urinaire, compression extrinsèque, compression intraluminale).

Le tableau ci-dessous décrit les principales caractéristiques des patients ayant été sujets à une sténose ischémique de l'uretère (Tableau 31).

Tableau 31 : Caractéristiques des patients compliqués d'une sténose ischémique de l'uretère du greffon

Caractéristiques	Patient 18			Patient 19			Patient 20		
Sexe	Femme			Homme			Homme		
Age	44 ans			45 ans			69 ans		
Facteurs de risque cardio-vasculaires									
- Age	Non			Oui			Oui		
- Tabac	Oui			Non			Non		
- Diabète	Oui			Oui			Oui		
- HTA	Oui			Oui			Oui		
- Obésité	Non			Non			Non		
Antécédents vasculaires									
- Aorto-iliaque	Non			Non			Non		
- AOMI	Non			Non			Oui		
Type de néphropathie	Indéterminée			Diabétique			indéterminée		
Dialyse pré-greffe	Oui			Oui			Oui		
Durée de dialyse pré-greffe	47 mois			1 mois			68 mois		
Greffe rénale									
- Site d'implantation du greffon	FID			FID			FID		
- Type d'anastomose									
o Artérielle	TL AIE			TL AIE			TL AIE		
o Veineuse	TL VIE			TL VIE			TL VIE		
- Temps opératoires									
o Ischémie froide	27h46			04h54			19h36		
o Ischémie chaude	01h17			00h44			00h33		
o Intervention totale	04h20			NC			03h50		
- Dialyse post greffe	Non			Non			Oui		
- Durée d'hospitalisation	17 jours			13 jours			32 jours		
Autres facteurs de risque									
- Greffe itérative	Non			Non			Non		
- Trouble de la coagulation	Non			Non			Non		
- Traitement anticoagulant	Non			Non			Oui		
Donneur									
- Type	Décédé			Décédé			Décédé		
- Greffon	Droit			Droit			Gauche		
- Donneur à critères élargis	Non			Non			Oui		
- Diabète	Non			Non			Oui		
- HTA	Non			Oui			Oui		
- Vaisseaux multiples	2 artères			Non			Non		
Fonction rénale post greffe	M1	M3	1A	M1	M3	1A	M1	M3	1A
- Creatininemie ($\mu\text{mol/l}$)	191	151	115	150	161	186	345	HD	HD
- DFG (ml/min/1.73m^2)	27,1	-	49,7	48,1	44,1	-	14,8	HD	HD
- Kaliemie (mmol/l)	4,3	-	4,6	5,0	4,4	-	4,8	HD	HD
- Tension artérielle (mmHg)	103/63	113/59	132/54	140/80	91/54	147/91	125/57	HD	HD
Sténose ischémique de l'uretère									
- Délai d'apparition	J45			J45			J45		
- Symptômes									
o Oligo-amurie	Non			Oui			Oui		
o Dégradation fonction rénale	Oui			Non			Oui		
o HTA	Non			Non			Non		
o OAP	Non			Non			Non		
o Dialyse	Non			Non			Oui		
o Autre	Douleur loge greffon			-			Douleur loge greffon		
- Fonction rénale à l'évènement									
o Créatininémie ($\mu\text{mol/l}$)	309			349			532		
o DFG (ml/min/1.73m^2)	15,2			17,3			8,8		
o Kaliémie (mmol/l)	5,2			5,4			3,9		
o Tension artérielle (mmHg)	131 / 80			128 / 85			113 / 62		
Suivi	29 mois			28 mois			19 mois		
Explantation	Non			Non			Oui (16 mois)		
Mortalité à 30 jours	Non			Non			Non		

HTA : hypertension artérielle. AOMI : artériopathie oblitérante des membres inférieurs. DFG : débit de filtration glomérulaire. OAP : œdème aigu du poumon. FID : fosse iliaque droite. TL : termino-latérale. AIE : artère iliaque externe. AIC : artère iliaque commune. VIE : veine iliaque externe. VIC : veine iliaque commune. HD : hémodialyse

Patient 18

Le premier cas de sténose urétérale était un greffon droit implanté en fosse iliaque droite chez un patient de 44 ans, à deux artères, une veine et un uretère. Le « triangle d'or » ne montrait pas de lésion et n'avait pas été en proie à des manipulations excessives. Les deux artères du greffon étaient une rénale principale et une artère polaire inférieure sur patch aortique qui avait été réséqué et les artères avaient été anastomosées séparément de manière spatulée en termino-latérale sur l'artère iliaque externe. La veine rénale était suturée en termino-latérale sur la veine iliaque externe, et l'anastomose urinaire était urétéro-vésicale avec un mécanisme anti-reflux de Lich-Gregoir, sans complication per ou post opératoire immédiat ni précoce.

A J45 la patiente s'était présentée avec une insuffisance rénale aiguë, ascension de la créatininémie à 305 $\mu\text{mol/l}$, et à l'échographie une dilatation des cavités pyélocalicielles. Une néphrostomie avait alors été posée, et la pyélographie et l'uroscanner (Figure 16) objectivaient un uretère filiforme sans passage de contraste en intra-vésical avec un arrêt net « en cupule » du produit de contraste au tiers distal, compatible avec une sténose ischémique malgré la bonne visibilité et perméabilité des artères du greffon (rénale principale et polaire inférieure).

La reprise chirurgicale en urgence consistait en une résection de l'uretère sténotique en zone saine et une réimplantation urétéro-vésicale à points séparés sans mécanisme anti-reflux. Au décours, était notée une amélioration de la fonction rénale avec une échographie-doppler à un an montrant un bon résultat, et le patient n'avait pas été sujet à une autre complication vasculaire, durant un suivi total de 29 mois.

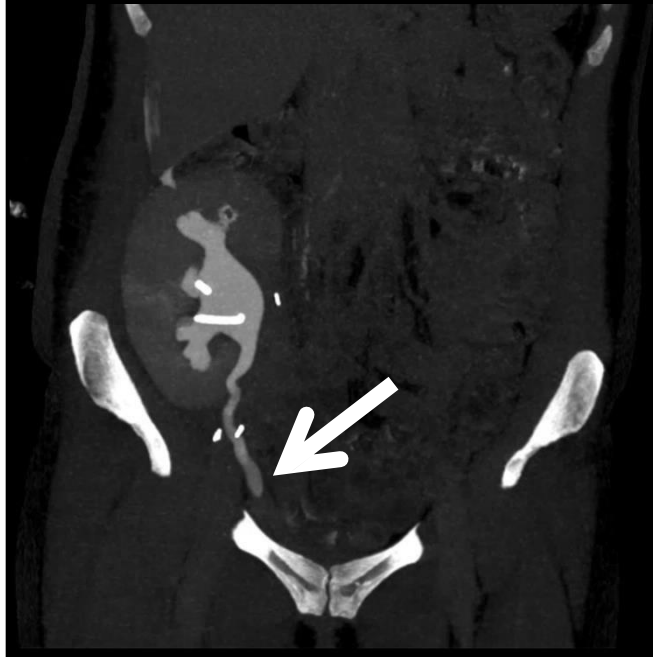


Figure 16 : Uroscanner objectivant un uretère filiforme sans passage de contraste en intra-vésical avec un arrêt net de produit de contraste au tiers distal, compatible avec une sténose ischémique (flèche)

Patient 19

Le deuxième cas de sténose ischémique de l'uretère concernait un greffon droit en fosse iliaque droite chez un patient de 45 ans, avec une artère principale sur patch aortique, une veine et un uretère. L'anastomose artérielle était termino-latérale après artériotomie longitudinale sur l'artère iliaque externe, la veine rénale était suturée en termino-latérale sur la veine iliaque externe, l'anastomose urinaire était urétéro-vésicale avec mécanisme anti-reflux de Lich-Gregoir, et le « triangle d'or » avait bien été respecté. Aucune complication per ou post opératoire précoce n'avait été décrite.

A J45, l'échographie doppler du greffon après l'ablation de la sonde double J posée en per opératoire pour protéger l'anastomose, montrait une dilatation des cavités pyélocalicielles du greffon. Une pose de néphrostomie en urgence avait été indiquée avec une pyélographie et un uroscanner qui objectivait une sténose serrée de l'uretère.

La prise en charge chirurgicale consistait en une résection de l'uretère en zone saine et la réimplantation urétéro-vésicale à points séparés de PDS 5/0. Après une amélioration de la fonction rénale au décours, le patient avait présenté une nouvelle dégradation de la fonction du greffon sur récurrence de cette sténose à huit mois post greffe, pour laquelle une reprise chirurgicale a été indiquée à type de résection urétérale et réfection d'une anastomose termino-latérale urétéro-urétérale. On notait une amélioration de la fonction du greffon au décours, sans autre complication vasculaire, durant un suivi total de 28 mois.

Patient 20

Le troisième cas de sténose urétérale étiquetée ischémique était apparu sur un greffon gauche implanté en fosse iliaque droite chez un patient de 69 ans, avec un « triangle d'or » respecté, une artère unique sur patch aortique réséqué et anastomosée en termino-latérale après artériotomie longitudinale sur l'artère iliaque externe, une veine unique en termino-latérale sur la veine iliaque externe, et un uretère unique implanté sur la vessie avec un mécanisme anti-reflux selon Lich-Gregoir.

Le patient avait d'abord été repris au bloc opératoire à J20 pour une marsupialisation d'un lymphocèle compressif. Puis à J45, à l'ablation de la sonde double J, il avait été sujet à une insuffisance rénale aiguë obstructive avec anurie et dilatation des cavités pyélocalicielles sur l'échographie. La pyélographie descendante réalisée après la pose de néphrostomie avait objectivé une sténose longue effilée du tiers distal de l'uretère malgré un passage de produit de contraste dans la vessie.

Devant l'absence d'amélioration de la fonction rénale malgré la sonde urétérale, et la nécessité de reprise des séances de dialyse, une ponction biopsie du greffon avait été réalisée au décours mettant en évidence un rejet immunologique. Il n'y a donc pas eu de reprise chirurgicale pour cette sténose urétérale, et le patient a été explanté 16 mois après la greffe.

b) Rupture nécrotique de l'uretère du greffon

Parmi les cinq patients présentant une complication urinaire d'origine vasculaire, deux patients (40%) ont été sujets à une rupture nécrotique de l'uretère du greffon.

L'artère en cause n'a été objectivée que dans un seul cas (Patient 17) : l'artère polaire inférieure qui avait été anastomosée séparément à la rénale principale sur l'artère iliaque externe.

Le tableau ci-dessous décrit les principales caractéristiques des patients ayant été sujets à une rupture nécrotique de l'uretère (Tableau 32).

Patient 17

Le premier cas était un patient de 57 ans avec un greffon gauche implanté en fosse iliaque gauche et qui recevait sa deuxième transplantation. Le donneur était choisi sur critères élargis, hypertendu, et le greffon présentait deux artères, une veine et un uretère. Les anastomoses artérielle et veineuse étaient termino-latérales sur l'artère et la veine iliaques externes.

Le patient était anurique en post transplantation sans reprise de fonction du greffon nécessitant la reprise de la dialyse. L'échographie-doppler et l'angioscanner réalisés à J5 avaient identifié une perméabilité de l'artère polaire supérieure mais une thrombose de l'artère polaire inférieure juste après son ostium, associé à un défaut parenchymographique au temps artériel portal et tardif du quart inférieur du greffon rénal témoignant d'un infarctus. La veine de drainage du greffon était bien perméable. L'échographie-doppler post ablation de sonde double J à J10 mettait en évidence une collection liquidienne non compressive au niveau du pôle inférieur du greffon évoquant un urinome confirmé sur l'ionogramme du liquide de drain de Redon.

Tableau 32 : Caractéristiques des patients compliqués d'une rupture nécrotique de l'uretère du greffon

Caractéristiques	Patient 17			Patient 21		
Sexe	Homme			Femme		
Age	57 ans			50 ans		
Facteurs de risque cardio-vasculaires						
- Age	Oui			Non		
- Tabac	Oui			Oui		
- Diabète	Non			Non		
- HTA	Non			Oui		
- Obésité	Oui			Non		
Antécédents vasculaires						
- Aorto-iliaque	Non			Non		
- AOMI	Non			Non		
Type de néphropathie	Maladie de Berger			Lupus		
Dialyse pré-greffe	Oui			Oui		
Durée de dialyse pré-greffe	99 mois			91 mois		
Greffe rénale						
- Site d'implantation du greffon	FIG			FID		
- Type d'anastomose						
o Artérielle	TL AIE			TL AIE		
o Veineuse	TL VIE			TL VIE		
- Temps opératoires						
o Ischémie froide	25h27			21h00		
o Ischémie chaude	01h04			00h50		
o Intervention totale	03h26			03h35		
- Dialyse post greffe	Oui			Non		
- Durée d'hospitalisation	45 jours			14 jours		
Autres facteurs de risque						
- Greffe itérative	Oui (2 ^e)			Non		
- Trouble de la coagulation	Non			Non		
- Traitement anticoagulant	Non			Non		
Donneur						
- Type	Décédé			Décédé		
- Greffon	Gauche			Gauche		
- Donneur à critères élargis	Oui			Oui		
- Diabète	Non			Non		
- HTA	Oui			Oui		
- Vaisseaux multiples	2 artères			Non		
Fonction rénale post greffe	M1	M3	1A	M1	M3	1A
- Créatininémie (µmol/l)						
- DFG (ml/min/1.73m ²)	461	713	-	150	94	DCD
- Kaliémie (mmol/l)	11,4	6,7	-	34,8	61,3	DCD
- Tension artérielle (mmHg)	3,5	3,7	-	5,1	4,6	DCD
	112/72	132/77	-	145/79	151/92	DCD
Rupture nécrotique de l'uretère						
- Délai d'apparition	J5			J30		
- Symptômes						
o Oligo-anurie	Oui			Oui		
o Dégradation fonction rénale	Oui			Oui		
o HTA	Non			Non		
o OAP	Non			Non		
o Dialyse	Oui			Non		
o Autre	-			Douleur loge du greffon		
- Fonction rénale à l'évènement						
o Créatininémie (µmol/l)	822			150		
o DFG (ml/min/1.73m ²)	5,7			34,8		
o Kaliémie (mmol/l)	4,0			5,1		
o Tension artérielle (mmHg)	117 / 80			145 / 79		
Suivi	8 mois			20 mois		
Explantation	Non			Non		
Mortalité à 30 jours	Non			Non		

HTA : hypertension artérielle. AOMI : artériopathie oblitérante des membres inférieurs. DFG : débit de filtration glomérulaire. OAP : œdème aigu du poumon. FID : fosse iliaque droite. FIG : fosse iliaque gauche. TL : termino-latérale. AIE : artère iliaque externe. AIC : artère iliaque commune. VIE : veine iliaque externe. VIC : veine iliaque commune. DCD : décédé.

Le diagnostic de fistulisation de la voie urinaire secondaire à une nécrose urétérale sur occlusion de l'artère polaire inférieure était alors évoqué et le patient a été repris au bloc opératoire à J13 pour fermeture de la fistule vésicale et nouvelle anastomose urétéro-urétérale sous pyélique au surjet de PDS 6/0 avec l'uretère natif.

Le contrôle échographique un mois après cette réimplantation montrait un aspect satisfaisant du greffon, mais malgré cela, une dysfonction du greffon persistait, nécessitant une dialyse deux fois par semaine. Le contrôle scannographique deux mois et demi après la réimplantation montrait une collection à type de fistule vésicale nécessitant une seconde reprise chirurgicale pour fermeture de la fistule par un point en X de Vicryl 2/0, quatre mois après la réimplantation urétérale. Deux mois après cette reprise, le patient n'était plus dialysé et sa fonction rénale s'améliorait lentement. Aucune autre complication au décours n'a été décrite chez ce patient, pour un suivi total de 8 mois.

Patient 21

Le second cas était un patient de sexe de féminin de 50 ans ayant reçu un greffon gauche implanté en fosse iliaque droite, avec une artère, une veine et un uretère. Le « triangle d'or » du greffon n'avait pas de lésion particulière. Les anastomoses artérielle et veineuse étaient termino-latérales sur les axes iliaques externes, et l'anastomose urinaire était urétéro-vésicale avec un mécanisme anti-reflux de Lich-Gregoir, sans complication per ou post opératoire immédiat.

A J30, la patiente avait été hospitalisée pour insuffisance rénale aigüe avec anurie et douleur de la loge du greffon, et le scanner abdominopelvien avec injection de produit de contraste avait objectivé une lésion de l'uretère du greffon avec fuite de contraste sur les temps tardifs, et un urinome abondant, associée par ailleurs à une bonne perméabilité vasculaire malgré la présence d'une sténose de la veine du greffon sans thrombose.

Devant le diagnostic de nécrose urétérale avec fistulisation urinaire intrapéritonéale, la patiente avait été reprise au bloc opératoire pour drainage de l'urinome, résection de la portion nécrosée de l'uretère, et anastomose termino-terminale pyélo-urétérale entre le pyélon du transplant et

l'uretère natif droit. L'échographie-doppler de contrôle post opératoire à J4 de la réfection de l'anastomose urinaire était sans particularité et la patiente avait retrouvé au décours une amélioration de sa fonction rénale. Aucune autre complication vasculaire au décours n'avait été décrite chez cette patiente, jusqu'à son décès à six mois post transplantation rénale dans les suites d'une pneumocystose.

3. Lymphocèles et hématomes symptomatiques

Sur les 178 patients greffés,

- Dix-sept patients (9,55%) ont présenté un lymphocèle symptomatique
 - o Huit cas (47%) sont survenus précocement (dans les 30 jours après la greffe)
 - o Neuf cas (53%) sont survenus tardivement (après le 1^{er} mois post greffe), tous dans la première année de la greffe
- Quatorze patients (7,88%) ont présenté un hématome symptomatique
 - o Trois cas (21%) sont survenus en post opératoire immédiat (dans les 72 premières heures après la greffe)
 - o Onze cas (79%) sont survenus précocement

Le tableau clinique classique d'apparition d'un hématome ou lymphocèle compressif est la survenue :

- D'une douleur dans la loge du greffon
- D'une dégradation de la fonction rénale associée ou non à une oligo-anurie
- D'un écoulement lymphatique au niveau de la cicatrice, voire d'une désunion
- D'un œdème uni ou bilatéral des membres inférieurs sur compression veineuse

Les tableaux suivant décrivent les principaux symptômes recueillis chez les patients sujets à un lymphocèle ou un hématome compressif (Tableau 33 et 34) :

Tableau 33 : Symptômes du lymphocèle compressif

Symptômes dans le cadre d'un lymphocèle compressif (total N = 17)	N (%)
Douleur de la loge du greffon	6 (35,29)
Écoulement de la cicatrice / lymphorée +/- désunion de la cicatrice	4 (14,81)
Œdème unilatéral du membre inférieur homolatéral au greffon	3 (17,65)
Œdème bilatéral des membres inférieurs	2 (11,76)
Insuffisance rénale aigue +/- oligo-anurie	10 (58,82)
Œdème scrotal	1 (5,88)
Embolie pulmonaire associée	1 (5,88)

Tableau 34 : Symptômes de l'hématome compressif

Symptômes dans le cadre d'un hématome compressif (total N = 14)	N (%)
Douleur de la loge du greffon	10 (71,43)
Déglobulisation	7 (50)
Insuffisance rénale aigue +/- oligo-anurie	3 (21,43)
Fistulisation cutanée	1 (7,14)
Œdème des membres inférieurs	1 (7,14)

Le diagnostic était fait généralement sur une échographie abdominale ou sur une tomodensitométrie abdomino-pelvienne, avec (à la recherche d'un saignement actif si hématome) ou sans injection de produit de contraste, ou bien une angio-IRM. Il était alors visualisé une collection bien limitée à contenu liquidien avec un niveau, densité hématique ou lymphatique, refoulant le greffon, avec effet de masse sur différentes structures (Tableau 35) : l'uretère, associé à une dilatation des cavités pyélocalicielles ; le pédicule vasculaire ou les vaisseaux iliaques, associé ou non à une thrombose vasculaire ; ou la vessie. Dans certains cas, en particulier dans les cas où l'uretère était comprimé, un uroscanner avait été demandé en préopératoire, et une pyélographie était réalisée après la pose de néphrostomie afin de bien caractériser la compression urétérale.

Tableau 35 : Effet de masse des lymphocèles ou hématomes compressifs

Effet de masse sur : (total = 27 patients)	Nombre de patients (%)
Pédicule vasculaire	
- Veine rénale du greffon	8 (29,63) dont 3 thromboses
- Artère rénale du greffon	2 (7,40)
Vaisseaux ilio-cave	
- Veine iliaque externe	6 (22,22) dont 1 thrombose
- Veine iliaque commune	3 (11,11)
- Veine cave inférieure	1 (3,70)
Uretère	6 (22,22)
Vessie	3 (11,11)

La prise en charge thérapeutique de cette collection symptomatique consistait en :

- Quand il s'agissait d'un lymphocèle, au choix :
 - o Une ponction / drainage radiologique sous échographie ou sous scanner
 - o Une évacuation simple avec mise à plat et drainage chirurgical

- Une marsupialisation par coelioscopie associée à une épiploplastie
- Une marsupialisation par laparotomie
- Quand il s'agissait d'un hématome, évacuation de l'hématome associée à une hémostase soigneuse
- Lorsque l'uretère était comprimé et une dilatation des cavités pyélocalicielles était associée à la collection, une pose de néphrostomie, suivie ou non d'une pose de sonde urétérale double J, était réalisée afin de dériver les urines.

Les tableaux suivant décrivent les différentes prises en charge des lymphocèles et hématomes compressifs (Tableau 36 et 37).

Tableau 36 : Prise en charge du lymphocèle compressif

Traitement du lymphocèle compressif	N (%)
Ponction ou drainage radiologique sous échographie ou scanner	4 (23,53)
- Dont récidive	3 (75)
Drainage chirurgical	2 (11,76)
- Dont récidive	1 (50)
Marsupialisation par voie coelioscopique + épiploplastie	4 (23,53)
- Dont récidive	0 (0)
Marsupialisation par laparotomie	10 (58,82)
- Dont récidive	0 (0)
Dérivation urinaire seule par néphrostomie ou sonde JJ	1 (5,88)
- Dont récidive	0 (0)

Tableau 37 : Prise en charge de l'hématome compressif

Traitement de l'hématome compressif	N (%)
Ponction radiologique sous scanner	1 (7,14)
Evacuation chirurgicale + hémostase	12 (85,71)
Surveillance simple	1 (7,14)

C. Les complications vasculaires per opératoires

Les complications vasculaires per opératoires que nous avons recherchées étaient les thromboses artérielles et veineuses per opératoires, et les plaies per opératoires à type de plicature artérielle, torsion vasculaire, ou plaie hémorragique significative.

1. Patients

Sur les 178 patients transplantés, neuf patients (5,06%) ont présenté une complication vasculaire per opératoire :

- Aucun n'a présenté de thrombose vasculaire per opératoire
- Neuf (5,06%) ont été sujet à une plaie per opératoire
 - Cinq patients (2,81%) ont eu une plicature artérielle
 - Deux patients (1,12%) ont eu une torsion vasculaire
 - Deux patients (1,12%) ont eu une plaie hémorragique significative

L'incidence de ces complications et la liste des neuf patients est présentée dans les tableaux suivants (Tableau 38 et 39).

Tableau 38 : Incidence des complications vasculaires per opératoires de la greffe rénale

Complications vasculaires per opératoires	N (%)
Thrombose vasculaire per opératoire	0 (0)
Plaie per opératoire	9 (5,06)
▪ Plicatures artérielles	5 (2,81)
▪ Torsions vasculaires	2 (1,12)
▪ Lésions hémorragiques	2 (1,12)

Parmi les neuf patients ayant présenté une complication vasculaire per opératoire :

- Cinq patients (56%) avaient des difficultés vasculaires à anticiper en pré greffe
- Quatre patients (44%) ont eu une complication post opératoire au décours (un total de cinq complications vasculaires)

Tableau 39 : Patients sujets à une complication vasculaire per opératoire

Patients	Complication chirurgicale autre post opératoire	Prise en charge thérapeutique	PFG	Explantation	Décès
Patient 2	Plaie hémorragique – fuite sur suture artérielle	Oui – hémostase par points séparés	Non	Non	Non
Patient 4	Plicature artérielle	Oui – ATL dilatation seule	Non	Non	Non
Patient 13	Plicature artérielle	Non			
Patient 16	Plicature artérielle	Non	Non	Non	Non
Patient 22	Plicature artérielle	Oui – réfection de l'anastomose	Oui	Non	Non
Patient 23	Plicature artérielle	Oui – ajustement de la position du greffon	Non	Non	Non
Patient 24	Torsion du pédicule artériel	Oui – réfection de l'anastomose	Non	Non	Non
Patient 25	Torsion de la veine rénale du greffon	Oui – fixation de la veine	Non	Non	Non
Patient 26	Plaie hémorragique – lésion veine iliaque externe	Oui – hémostase par points séparés	Non	Non	Non

PFG : perte fonctionnelle du greffon. ATL : angioplastie transluminale.

2. Thrombose vasculaire per opératoire

Aucun patient n'a présenté de thrombose vasculaire per opératoire pendant la transplantation rénale. Dans un cas, il avait été découvert fortuitement lors du prélèvement d'organe un thrombus veineux dans la veine rénale d'un greffon droit nécessitant une thrombectomie, et l'implantation de ce greffon n'avait pas été compliqué d'une nouvelle thrombose ni en per opératoire ni en post opératoire.

3. Plaie per opératoire

a) Plicature artérielle

Parmi les 178 greffes, cinq (2,81%) ont été sujettes à une plicature artérielle compliquant la transplantation. Le tableau suivant décrit les principales caractéristiques de ces patients (Tableau 40).

Il s'agissait d'un greffon gauche implanté en fosse iliaque droite dans 60% des cas, et d'un greffon droit dans les deux autres cas, l'un implanté en fosse iliaque droite, l'autre en fosse iliaque gauche. Le greffon avait des artères multiples dans 40% des cas (deux artères dans 20% des cas, trois artères dans 20% des cas). L'anastomose artérielle était termino-latérale sur l'artère iliaque externe dans 60% des cas, sur l'artère iliaque commune dans 40% des cas.

La prise en charge était différente en fonction du délai de découverte (Tableau 41) :

- Découverte per opératoire :
 - Réfection de l'anastomose (Patient 22)
 - Ajustement de la position du rein et du pédicule vasculaire (Patient 23)
- Découverte post opératoire :
 - Surveillance si sans retentissement sur la fonction du greffon (Patients 13 et 16)
 - Angioplastie transluminale sans pose d'endoprothèse (Patient 4)

Tableau 40 : Caractéristiques des patients sujets à une plicature artérielle

Caractéristiques	Patient 4	Patient 13	Patient 16	Patient 22	Patient 23
Sexe	Femme	Femme	Homme	Homme	Homme
Age	32 ans	18 ans	44 ans	50 ans	67 ans
Facteurs de risque cardio-vasculaires					
- Age	Non	Non	Non	Oui	Oui
- Tabac	Oui	Non	Oui	Non	Oui
- Diabète	Non	Non	Non	Non	Non
- HTA	Oui	Non	Oui	Oui	Oui
- Obésité	Non	Non	Non	Non	Non
Antécédents vasculaires					
- Aorto-iliaques	Non	Non	Non	Non	Non
- AOMI	Non	Non	Non	Non	Oui
Type de néphropathie	HSF	Uropathie	Indéterminée	Indéterminée	Indéterminée
Dialyse pré-greffe	Oui	Oui	Oui	Oui	Oui
Durée de dialyse pré-greffe	28 mois	27 mois	328 mois	178 mois	75 mois
Greffe rénale					
- Site d'implantation du greffon	FID	FIG	FID	FID	FID
- Type d'anastomose					
o Artérielle	TL AIE	TL AIE	TL AIC	TL AIC	TL AIE
o Veineuse	TL VIE	TL VIE	TL VIC	TL VIE	TL VIE
- Temps opératoires					
o Ischémie froide	17h27	06h52	17h01	17h25	13h50
o Ischémie chaude	00h49	00h45	01h23	00h36	00h54
o Intervention totale	03h26	03h50	NC	03h45	04h12
- Dialyse post greffe	Non	Non	Oui	Non	Non
- Durée d'hospitalisation	13 jours	15 jours	14 jours	17 jours	17 jours
Autres facteurs de risque					
- Greffe itérative	Non	Non	Oui (3°)	Non	Non
- Trouble de la coagulation	Non	Non	Non	Non	Non
- Traitement anticoagulant	Non	Non	Non	Non	Oui
Donneur					
- Type	Décédé	Décédé	Décédé	Décédé	Décédé
- Greffon	Gauche	Droit	Droit	Gauche	Gauche
- Donneur à critères élargis	Non	Non	Non	Oui	Oui
- Diabète	Non	Non	Non	Non	Non
- HTA	Non	Non	Non	Non	Oui
- Vaisseaux multiples	Non	Non	3 artères	Non	2 artères
Fonction rénale post greffe : M1/M3/1A					
Créatininémie (μmol/l)	126/96/103	103/118/128	127/126/-	121/148/HD	227/264/259
DFG (ml/min/1.73m²)	48,8/67,8/61,8	68,7/57,9/52,5	59,2/59,2/-	60,2/47,2/HD	25/20,8/20,9
Kaliémie (mmol/l)	4,5/3,9/4,2	4,2/4,0/4,6	4,1/4,1/-	3,0/3,2/HD	4,5/3,0/4,1
PAS (mmHg)	148/140/129	117/124/100	150/154/-	145/150/HD	132/149/130
PAD (mmHg)	90/90/85	84/65/64	80/98/-	97/100/HD	73/86/70
Suivi	27 mois	16 mois	11 mois	19 mois	14 mois
Explantation	Non	Non	Non	Non	Non
Mortalité à 30 jours	Non	Non	Non	Non	Non

HTA : hypertension artérielle. AOMI : artériopathie oblitérante des membres inférieurs. DFG : débit de filtration glomérulaire. PAS/D : pression artérielle systolique/diastolique. FID : fosse iliaque droite. FIG : fosse iliaque gauche. TL : termino-latérale. AIE : artère iliaque externe. AIC : artère iliaque commune. VIE : veine iliaque externe. VIC : veine iliaque commune. HSF : hyalinose segmentaire et focale. HD : hémodialyse. M1 : à 1 mois. M3 : à 3 mois. 1A : à 1 an.

Tableau 41 : Prise en charge des plicatures artérielles

Traitement de la plicature artérielle	N (%)
En per opératoire	2 (40)
- Réfection de l'anastomose artérielle	1 (20)
- Ajustement de la position du greffon et du pédicule vasculaire	1 (20)
En post opératoire	3 (60)
- Angioplastie transluminale sans pose d'endoprothèse	1 (20)
- Angioplastie transluminale avec pose d'endoprothèse	0 (0)
- Surveillance simple	2 (40)

Patient 22

Le premier cas de plicature artérielle était découvert en per opératoire. Il s'agissait d'un rein gauche implanté en fosse iliaque droite, avec une artère sur patch aortique de bonne qualité, une veine, et un uretère. L'anastomose veineuse était termino-latérale sur la veine iliaque externe, et l'anastomose artérielle était d'abord termino-latérale sur l'artère iliaque externe, après artériotomie longitudinale. Au déclampage, il y avait une bonne recoloration du rein mais la disposition de ce dernier mis en charge imposait la présence d'une plicature de l'artère iliaque externe en amont de l'anastomose artérielle, sans que ceci soit en rapport avec l'anastomose en elle-même, mais en rapport avec l'excès de longueur de l'artère iliaque externe, et le rein majorait cette coudure. Une réfection d'anastomose a donc été prudemment décidée cette fois-ci sur l'artère iliaque commune après artériotomie en pastille et anastomose en T au Prolène 7/0. Aucune complication vasculaire au décours n'a été relevée chez ce patient, sur un suivi total de 19 mois.

Patient 16

Le deuxième cas de plicature artérielle avait été découvert à J2 chez un patient oligo-anurique en post transplantation d'un rein droit en fosse iliaque droite. Le greffon présentait une veine, un uretère, et trois artères sur patch aortique. Le patch était de bonne qualité mais la distance entre les deux artères supérieures et l'artère polaire inférieure était de 4 cm nécessitant une plastie de ce patch qui avait donc été recoupé et resuturé afin de ne constituer qu'un seul patch ovalaire de 3,5 cm de hauteur. Il avait été suturé sur l'artère iliaque commune au Prolène 6/0 en termino-

latéral. Devant l'altération de la fonction rénale du patient à J2, un angioscanner avait été réalisé, mettant en évidence une sténose serrée focale significative de l'artère rénale principale sur plicature, sans indication à une reprise chirurgicale du fait de la bonne perméabilité de l'artère. Le contrôle échographique à J5 et à trois semaines indiquait une régression totale de la sténose, de même que tout au long du suivi. Aucune autre complication artérielle n'avait été décrite chez ce patient, mais le patient avait été sujet à une autre reprise chirurgicale à un mois à type de marsupialisation d'un lymphocèle compressif et dans le même temps opératoire d'une réfection de l'anastomose urétéro-vésicale sur fistule urinaire cutanée d'origine para vésicale, avec une bonne évolution au décours.

Patient 4

Le troisième cas de plicature artérielle avait été découvert à J15 d'une transplantation d'un rein gauche en fosse iliaque droite, avec une artère principale sur patch aortique, une veine et un uretère. L'anastomose artérielle avait été faite sur l'artère iliaque externe après artériotomie longitudinale, à l'aide d'un surjet circulaire de Prolène 6/0. L'échographie-doppler systématique à J7 montrait des index de résistances intra-parenchymateux compris entre 0,58 et 0,67, et une accélération des vitesses systoliques à l'ostium de l'artère rénale avec des vitesses systoliques maximales de l'ordre de 200 cm/s, mettant ainsi en évidence une sténose de l'artère rénale non significative de moins de 50%. Le contrôle échographique à J14 montrait une majoration de la sténose avec des vitesses systoliques maximales de l'ordre de 400 cm/s, rendant cette sténose significative. L'indication à prendre en charge cette sténose avait été motivée par la valeur significative à l'imagerie, et par la dégradation de la fonction rénale chez le patient. Une prise en charge chirurgicale à type d'angioplastie transluminale avec dilatation au ballon Armada® (Abbott) 0,018" de 6 mm*20mm*80cm sans pose d'endoprothèse a été réalisée, entraînant une amélioration de la fonction rénale avec une diminution de la créatininémie de 168 µmol/l à 130 µmol/l. Les contrôles échographiques montraient une régression progressive de la sténose jusqu'à disparition totale à trois mois, avec une diminution des vitesses systoliques maximales de 400 à 300 cm/s à l'ostium de l'artère rénale, et de 140 à 113 cm/s au sein de l'artère iliaque externe droite. Au décours, le patient n'a été sujet à aucune complication vasculaire, sur un suivi total de 27 mois.

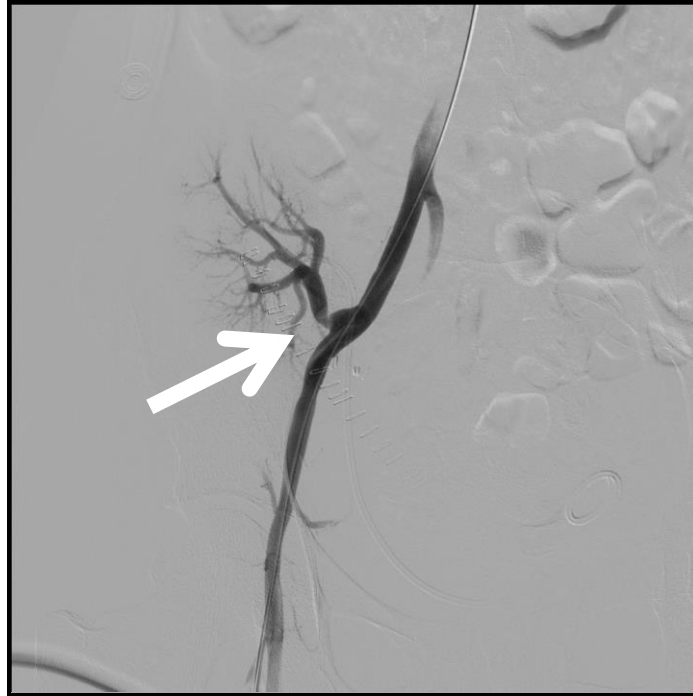

Figure 17 : Plicature de l'artère rénale du greffon visualisée à l'artériographie (Patient 4) (flèche)

Patient 13

Le quatrième cas de plicature artérielle était découvert à J30 d'une transplantation de rein droit en fosse iliaque gauche avec une artère, une veine et un uretère. L'anastomose artérielle était termino-latérale sur l'artère iliaque externe à l'aide de deux hémi-surjets au Prolène 6/0. L'échographie-doppler systématique à un mois présentait une accélération de la vitesse systolique de l'artère rénale du greffon en post ostial compatible avec une plicature (390 cm/s, et un angle de 54 degrés), sans retentissement intra-rénal. Aucune prise en charge chirurgicale n'avait été décidée devant l'absence de répercussion rénale. Le patient au décours n'avait été sujet à aucune complication vasculaire, durant un suivi total de 16 mois.

Patient 23

Le cinquième cas avait été visualisé directement en per opératoire d'une transplantation d'un rein gauche en fosse iliaque droite. Le greffon avait présenté une veine, un uretère, et deux artères dont l'ostium et le patch étaient massivement calcifiés et qui avaient donc été réséqués.

L'anastomose veineuse avait été termino-latérale sur la veine iliaque externe par un surjet simple de Prolène 6/0. Les deux artères avaient été anastomosées séparément en T au surjet de Prolène 6/0, directement sur l'artère iliaque externe après artériotomies en pastille à l'aide d'un *aortic crunch* de 5 mm pour la rénale supérieure et 4 mm pour la rénale inférieure. La position du greffon après déclampage et après le temps urinaire avait dû être ajustée pour éviter une coudure de l'artère rénale supérieure dans le hile. Le rein avait bien été inspecté, présentait une bonne couleur et les deux artères rénales étaient bien pulsatiles dans le hile en fin d'intervention. Aucune complication artérielle au décours n'a été décrite chez ce patient, durant un suivi total de 14 mois.

Conclusion

En conclusion, parmi les cinq cas de plicatures artérielles, trois patients (60%) ont présenté une complication vasculaire au décours à type de sténose immédiate et précoce de l'artère rénale du greffon. Un de ces trois patients a aussi présenté à J30 une autre complication à type de lymphocèle compressif associé à une fuite de l'anastomose urinaire, repris chirurgicalement pour marsupialisation et réimplantation urétéro-vésicale.

b) Torsion vasculaire

Sur les 178 patients greffés, deux patients (1,12%) ont été sujets à une torsion vasculaire en per opératoire. Le Tableau 43 décrit les principales caractéristiques de ces patients.

Il s'agissait d'un greffon droit dans 50% des cas, implanté en fosse iliaque droite par une anastomose artérielle et veineuse termino-latérale sur l'artère et la veine iliaque externe dans 100% des cas. La torsion concernait dans un cas l'artère rénale du greffon, et dans l'autre cas la veine rénale du greffon.

La prise en charge avait été la réfection de l'anastomose dans le cas de la torsion artérielle, et une fixation complémentaire pour ajuster la position du pédicule veineux dans le cas de la torsion veineuse (Tableau 42).

Tableau 42 : Prise en charge des torsions vasculaires

Traitement de la torsion vasculaire	N (%)
Réfection de l'anastomose vasculaire	1 (50)
Ajustement par fixation complémentaire	1 (50)

Patient 24

Le premier cas de torsion vasculaire concernait un greffon droit implanté en fosse iliaque droite avec une artère, une veine et un uretère. Les anastomoses réalisées étaient termino-latérale sur la veine iliaque externe par un surjet circulaire de Prolène 6/0 et termino-latérale sur l'artère iliaque externe après artériotomie longitudinale par un surjet circulaire de Prolène 6/0. Au déclampage et mise en charge du greffon, un *twist* du pédicule artériel avait été mis en évidence. Il avait alors été décidé une réfection de l'anastomose artérielle après nouveau clampage et *flushing* complet rétrograde par un soluté de conservation. La nouvelle anastomose artérielle avait été réalisée en T en termino-latérale sur l'artère iliaque externe après artériotomie en pastille à l'aide d'un *aortic crunch* de 5 mm, avec un bon résultat. Aucune complication vasculaire au décours n'avait été relevée sur un suivi total de 25 mois.

Tableau 43 : Caractéristiques des patients sujets à une torsion vasculaire

Caractéristiques	Patient 24				Patient 25	
Sexe	Homme				Homme	
Age	33 ans				63 ans	
Facteurs de risque cardio-vasculaires						
- Age	Non				Oui	
- Tabac	Oui				Oui	
- Diabète	Non				Oui	
- HTA	Oui				Oui	
- Obésité	Non				Non	
Antécédents vasculaires						
- Aorto-iliaques	Non				Non	
- AOMI	Non				Oui	
Type de néphropathie	Indéterminée				Diabétique	
Dialyse pré-greffe	Oui				Oui	
Durée de dialyse pré-greffe	93 mois				16 mois	
Greffe rénale						
- Site d'implantation du greffon	FID				FID	
- Type d'anastomose						
o Artérielle	TL AIE				TL AIE	
o Veineuse	TL VIE				TL VIE	
- Temps opératoires						
o Ischémie froide	08h50				06h05	
o Ischémie chaude	00h43				00h42	
o Intervention totale	03h58				03h33	
- Dialyse post greffe	Non				Non	
- Durée d'hospitalisation	24 jours				25 jours	
Autres facteurs de risque						
- Greffe itérative	Non				Non	
- Trouble de la coagulation	Non				Non	
- Traitement anticoagulant	Non				Non	
Donneur						
- Type	Décédé				Décédé	
- Greffon	Droit				Gauche	
- Donneur à critères élargis	Non				Oui	
- Diabète	Oui				Oui	
- HTA	Oui				Oui	
- Vaisseaux multiples	Non				3 artères	
Fonction rénale post greffe	M1	M3	1A	M1	M3	1A
- Créatininémie ($\mu\text{mol/l}$)						
- DFG (ml/min/1.73m^2)	240	247	305	324	305	224
- Kaliémie (mmol/l)	29,6	28,8	22,0	16,7	18,0	25,9
- Tension artérielle (mmHg)	3,7	3,7	4,0	4,7	4,4	4,6
	156/95	151/99	157/93	122/63	129/71	126/70
Suivi	25 mois				16 mois	
Explantation	Non				Non	
Mortalité à 30 jours	Non				Non	

HTA : hypertension artérielle. AOMI : artériopathie oblitérante des membres inférieurs. DFG : débit de filtration glomérulaire. FID : fosse iliaque droite. FIG : fosse iliaque gauche. TL : termino-latérale. AIE : artère iliaque externe. VIE : veine iliaque externe.

Patient 25

Le deuxième cas de torsion vasculaire concernait un greffon gauche implanté en fosse iliaque droite avec une veine, un uretère, et trois artères rénales. L'anastomose veineuse était termino-latérale sur la veine iliaque externe. Sur le plan artériel, une artère polaire supérieure avait été ligaturée pour des raisons anatomiques, les deux autres artères avaient été conservées sur un même patch aortique, et l'anastomose artérielle était termino-latérale sur l'artère iliaque externe avec un bon résultat. Au déclantage et mise en charge du greffon, il avait été observé une torsion de la veine rénale du greffon, pour lequel une fixation complémentaire à l'aide de points séparés au Prolène 6/0 avait été réalisée avec un bon résultat. Aucune complication vasculaire au décours n'avait été décrite sur un suivi total de 16 mois.

Conclusion

En conclusion, parmi les deux cas de torsions vasculaires per opératoires, aucun n'a présenté de complication vasculaire post opératoire au décours.

c) Plaie hémorragique

Sur les 178 patients greffés, deux patients (1,12%) ont été sujets à des hémorragies per opératoires significatives. Le tableau suivant décrit les principales caractéristiques de ces patients (Tableau 44).

Tableau 44 : Caractéristiques des patients sujets à une plaie hémorragique

Caractéristiques	Patient 2			Patient 26		
Sexe	Homme			Homme		
Age	66 ans			64 ans		
Facteurs de risque cardio-vasculaires						
- Age	Oui			Oui		
- Tabac	Oui			Oui		
- Diabète	Oui			Non		
- HTA	Oui			Oui		
- Obésité	Oui			Non		
Antécédents vasculaires						
- Aorto-iliaques	Non			Non		
- AOMI	Non			Non		
Type de néphropathie	Diabétique			Indéterminée		
Dialyse pré-greffe	Oui			Oui		
Durée de dialyse pré greffe	42 mois			160 mois		
Greffe rénale						
- Site d'implantation du greffon	FID			FIG		
- Type d'anastomose						
o Artérielle	TL AIE			TL AIE		
o Veineuse	TL VIE			TL VIE		
- Temps opératoires						
o Ischémie froide	28h41			12h05		
o Ischémie chaude	00h50			01h15		
o Intervention totale	03h50			04h37		
- Dialyse post greffe	Oui			Non		
- Durée d'hospitalisation	17 jours			12 jours		
Autres facteurs de risque						
- Greffe itérative	Non			Oui (2°)		
- Trouble de la coagulation	Non			Non		
- Traitement anticoagulant	Non			Non		
Donneur						
- Type	Décédé			Décédé		
- Greffon	Droit			Droit		
- Donneur à critère élargi	Oui			Oui		
- Diabète	Non			Oui		
- HTA	Oui			Oui		
- Vaisseaux multiples	2 artères			2 artères		
Fonction rénale post greffe	M1	M3	1A	M1	M3	1A
- Créatininémie ($\mu\text{mol/l}$)						
- DFG (ml/min/1.73m^2)	231	167	199	206	219	161
- Kaliémie (mmol/l)	24,6	36,4	29,3	28,5	26,4	38,3
- Tension artérielle (mmHg)	5,4	5,3	4,7	5,0	3,6	3,9
	141/76	173/81	120/58	170/100	152/85	164/78
Suivi	43 mois			16 mois		
Explantation	Non			Non		
Mortalité à 30 jours	Non			Non		

HTA : hypertension artérielle. AOMI : artériopathie oblitérante des membres inférieurs. DFG : débit de filtration glomérulaire. FID : fosse iliaque droite. FIG : fosse iliaque gauche. TL : termino-latérale. AIE : artère iliaque externe. VIE : veine iliaque externe

Patient 2

Le premier cas d'hémorragie per opératoire concernait un greffon droit implanté en fosse iliaque droite avec deux artères de calibres équivalents sur patch aortique, une veine, un uretère. A l'inspection, l'artère supérieure avait été sectionnée au moment du prélèvement, la partie proximale avait donc été réséquée et la partie distale réimplantée dans le tronc de l'artère inférieure par une anastomose termino-latérale spatulée au Prolène 7/0. L'artère inférieure avait été anastomosée en termino-latérale sur l'artère iliaque externe. Au déclampage, une hémorragie à type de fuite sur la suture artérielle avait nécessité un reclampage de quelques minutes pour hémostase par points de Prolène 6/0. Le patient avait présenté une complication vasculaire précoce à type de thrombose veineuse iliaque épargnant la veine du greffon à J18 pour laquelle il avait été anticoagulé ; et à trois ans, découverte fortuite d'une sténose de l'artère rénale asymptomatique sur l'échographie-doppler de suivi qui retrouvait une élévation globale des index de résistance périphérique mesurées à 0,85 avec turbulences post ostiales traduisant une sténose de plus de 70% à l'ostium de l'artère du greffon. Au moment du recueil de données, le patient était en attente d'exploration complémentaire par une angio-IRM avant une éventuelle prise en charge chirurgicale endovasculaire à type d'angioplastie transluminale avec pose d'endoprothèse sur l'artère rénale du greffon.

Patient 26

Le deuxième cas d'hémorragie per opératoire concernait un greffon droit implanté en fosse iliaque gauche avec deux artères, une veine et un uretère. Les anastomoses vasculaires avaient été réalisées en termino-latérales sur la veine et l'artère iliaques externes. L'hémorragie avait été veineuse sur une lésion de la veine iliaque externe par manipulation, nécessitant une suture par points séparés au Prolène 5/0. Le patient n'avait pas présenté de complications vasculaires au décours, durant un suivi total de 16 mois.

Conclusion

Parmi les deux patients ayant présenté une plaie hémorragique en per opératoire, un seul patient (50%) a présenté deux complications vasculaires au décours

- Une thrombose veineuse profonde iliaque épargnant la veine du greffon à J18
- Une sténose de l'artère rénale du greffon à trois ans.

En conclusion, parmi les neuf patients ayant présenté une complication vasculaire per opératoire, quatre patients (44%) ont présenté une complication vasculaire post opératoire au décours :

- Tous ont présenté une sténose de l'artère rénale du greffon
- Un a aussi présenté une thrombose veineuse profonde
- Un a aussi présenté un lymphocèle compressif.

D. Difficultés vasculaires à anticiper en pré opératoire

Les difficultés vasculaires à anticiper et à gérer avant la transplantation rénale étaient chez le receveur des lésions aorto-iliaques pouvant compromettre la bonne vascularisation du greffon, et chez le donneur, des lésions vasculaires du greffon ou un greffon à vaisseaux multiples.

1. Patients

Parmi les 178 patients, cinquante-sept patients (32,02%) ont présenté des difficultés vasculaires à prendre en charge avant la greffe rénale :

- Deux patients (1,12%) avaient présenté une lésion aorto-iliaque à traiter en vue de la greffe.
- Cinquante-quatre patients (30,34%) avaient reçu un greffon à vaisseaux multiples.
- Deux patients (1,12%) avaient reçu un greffon présentant une lésion vasculaire.

L'incidence de ces difficultés vasculaires est présentée dans le tableau suivant (Tableau 45).

Tableau 45 : Incidence des difficultés vasculaires présentes en pré-greffe

Difficultés vasculaires pré greffe	N (%)
Lésions préexistantes chez le receveur	2 (1,12)
Vaisseaux multiples du greffon	54 (30,34)
- Artères multiples du greffon	53 (29,78)
Dont :	
▪ 2 artères	42 (79,25)
▪ 3 artères	10 (18,87)
▪ 4 artères	1 (1,89)
- Veines multiples du greffon	5 (2,81)
Dont :	
▪ 2 veines	3 (60)
▪ 3 veines	2 (40)
Lésions vasculaires du greffon	2 (1,12)

La liste des patients concernés (hors vaisseaux multiples du greffon) est présentée dans le tableau suivant (Tableau 46).

Tableau 46 : Patients sujets à une difficulté vasculaire à anticiper en pré-transplantation (hors vaisseaux multiples du greffon)

Patients	Difficulté vasculaire pré-greffe	Prise en charge thérapeutique	PFG	Explantation	Décès
Patient 27	Anévrisme aorte abdominale sous rénale	Oui – pontage aorto-bi-iliaque	Non	Non	Non
Patient 28	Anévrisme artère iliaque commune droite	Oui – endoprothèse couverte	Non	Non	Non
Patient 29	Section de l'artère rénale du greffon	Oui – reconstruction artérielle	Non	Non	Non
Patient 30	Anévrisme hilare de l'artère rénale du greffon	Oui – reconstruction artérielle	Non	Non	Non

Parmi les cinquante-sept patients (32%) ayant présenté des difficultés vasculaires à anticiper avant la greffe rénale :

- Vingt patients (35%) ont présenté des complications per ou post opératoires au décours
 - o Quatre patients (7%) ont présenté des complications per opératoires
 - o Dix-sept patients (30%) ont présenté des complications post opératoires
- Deux patients (4%) sont décédés à distance pour des raisons non vasculaires
 - o Un patient deux mois après la greffe dans les suites d'une pancréatite grave associée à une pneumopathie
 - o Un patient vingt-deux mois après la greffe dans les suites d'un arrêt cardio-respiratoire sur crise convulsive.

2. Lésions vasculaires préexistantes chez le receveur

Parmi les 178 patients ayant reçus une transplantation rénale durant la période étudiée, deux patients (1,12%) présentaient une lésion vasculaire préexistante à traiter en vue de la greffe.

Un sujet de sexe masculin de 61 ans (Patient 27) présentait un anévrisme sacciforme de l'aorte abdominale sous-rénale de 45 mm de diamètre suivi depuis plusieurs années avec une évolution rapide au cours de la dernière année avant la greffe (majoration de 5 mm en un an). L'intervention a eu lieu treize mois avant la transplantation rénale avec une mise à plat - greffe de cet anévrisme et réalisation d'un pontage aorto-bi-iliaque utilisant une prothèse vasculaire de 22 mm *Intervascular Silver*, associé à une thrombo-endartériectomie de la collerette aortique et réimplantation de l'artère mésentérique inférieure. La transplantation en fosse iliaque droite d'un rein droit provenant d'un donneur décédé a été réalisée l'année suivante et le patient n'a présenté aucune complication vasculaire per ou post opératoire sur un suivi total de 14 mois.

Un sujet de sexe masculin de 64 ans (Patient 28) présentait des anévrismes bilatéraux des artères iliaques communes. La tomodensitométrie préopératoire avec injection de produit de contraste de l'aorte et des membres inférieurs montrait à droite un anévrisme fusiforme de diamètre maximal mesuré à 30 mm de diamètre ; à gauche, l'anévrisme était plus étendu et mesuré à 16.5 mm de diamètre. Il y avait une indication à traiter l'anévrisme de l'artère iliaque commune droite en vue de la greffe rénale. La chirurgie a eu lieu vingt-et-un mois avant la transplantation rénale et a consisté en l'exclusion complète de l'anévrisme par la pose d'une endoprothèse couverte iliaque droite associée à une embolisation de l'artère hypogastrique droite. Le contrôle angiographique montrait une excellente perméabilité de l'endopontage, ainsi que des artères iliaque commune gauche et hypogastrique gauche, et une exclusion complète de l'anévrisme iliaque commun droit et de l'artère hypogastrique droite, sans endofuite. La transplantation en fosse iliaque droite d'un rein gauche de donneur décédé par la suite n'a été sujette à aucune complication vasculaire per ou post opératoire, sur un suivi total de 9 mois.

Les caractéristiques principales des patients ainsi que de la greffe rénale sont présentées dans le tableau ci-dessous (Tableau 47).

Tableau 47 : Caractéristiques des patients présentant des lésions aorto-iliaques préexistantes

Caractéristiques	Patient 27			Patient 28		
Sexe	Homme			Homme		
Age	61 ans			64 ans		
Facteurs de risque cardio-vasculaires						
- Age	Oui			Oui		
- Tabagisme	Oui			Oui		
- Diabète	Non			Oui		
- HTA	Oui			Oui		
- Obésité	Non			Non		
Antécédents vasculaires						
- Aorto-iliaque	Oui			Oui		
- AOMI	Non			Non		
Type de néphropathie	Glomérulonéphrite extracapillaire			Maladie de Berger		
Dialyse pré-greffe	Oui			Oui		
Durée de dialyse avant la greffe	22 mois			23 mois		
Greffe rénale						
- Site d'implantation du greffon	Fosse iliaque droite			Fosse iliaque droite		
- Type d'anastomose						
o Artérielle	Termino-latérale AIE			Termino-latérale AIE		
o Veineuse	Termino-latérale VIE			Termino-latérale AIE		
- Temps opératoires						
o Ischémie froide	21h34			12h55		
o Ischémie chaude	01h12			00h37		
o Intervention totale	04h04			03h20		
- Dialyse post greffe	Non			Non		
- Durée d'hospitalisation	14 jours			21 jours		
Autres facteurs de risque						
- Greffe itérative	Non			Non		
- Trouble de la coagulation	Non			Non		
- Traitement anticoagulant	Non			Non		
Donneur						
- Type	Décédé			Décédé		
- Greffon	Droit			Gauche		
- Donneur à critère élargi	Non			Oui		
- Diabète	Non			Non		
- HTA	Non			Oui		
- Vaisseaux multiples	Oui R 2 artères			Non		
Fonction rénale post greffe	M1	M3	1A	M1	M3	1A
- Créatininémie ($\mu\text{mol/l}$)	132	123	104	158	150	-
- DFG (ml/min/1.73m^2)	50,1	54,1	66,4	39,5	42,1	-
- Kaliémie (mmol/l)	4,8	5,1	4,3	4,0	4,1	-
- Tension artérielle (mmHg)	120/70	128/74	126/83	130/80	153/92	-
Suivi	14 mois			9 mois		
Explantation	Non			Non		
Mortalité à 30 jours	Non			Non		

HTA : hypertension artérielle. AOMI : artériopathie oblitérante des membres inférieurs. DFG : débit de filtration glomérulaire. AIE : artère iliaque externe. VIE : veine iliaque externe.

3. Vaisseaux multiples du greffon

Parmi les 178 patients transplantés, cinquante-quatre (30,34%) ont reçu un greffon à vaisseaux multiples : cinquante-trois à artères multiples (29,78%), cinq à veines multiples (2,81), quatre à artères et veines multiples (2,25%).

a) Artères rénales multiples

Parmi les cinquante-trois patients (29,78%) ayant reçu un greffon présentant des artères multiples, quarante-deux greffons (78%) avaient deux artères, dix (19%) avaient trois artères, et un (2%) avait quatre artères. Plusieurs cas de figures étaient possibles (Tableau 48) :

Tableau 48 : Présentation des différents cas de figures pour la reconstruction artérielle des greffons à artères multiples

Techniques chirurgicales de reconstruction artérielle	
Présence d'un patch aortique	Pas de patch aortique
Si les artères étaient présentes sur un même patch aortique de bonne qualité, celui-ci était conservé, et une anastomose artérielle termino-latérale du patch aortique sur l'artère iliaque externe ou commune était réalisée par deux hémisurjets de Prolène 6/0, pour n'avoir qu'une artériotomie sur l'artère iliaque receveuse.	Si les artères étaient de même calibre, soit une anastomose latéro-latérale en « canon-de-fusil » des deux artères était réalisée pour ne faire qu'une artériotomie sur l'artère iliaque receveuse, soit les deux artères étaient réimplantées séparément sur l'artère iliaque receveuse, par un surjet circulaire de Prolène 6/0 (Figure 19-B).
Si le patch aortique était de bonne qualité mais les artères éloignées, une plastie du patch pouvait être réalisée en recoupant celui-ci en deux patch séparés, secondairement recousus l'un à l'autre pour une artériotomie plus petite sur l'artère iliaque receveuse. (Figure 18).	Si par contre les artères étaient de calibre non équivalent, la plus petite, généralement une artère polaire supérieure ou inférieure, était réimplantée en termino-latérale sur le tronc de l'artère rénale principale. L'artère rénale principale de plus gros calibre était anastomosée en termino-latérale sur l'artère iliaque externe ou commune par un surjet circulaire de Prolène 6/0, et la deuxième artère rénale de calibre plus petit était anastomosée au dos de l'artère rénale précédente : le dôme de l'anastomose précédente était refendu sur 10 mm et une anastomose termino-latérale entre les deux artères rénales était réalisée au surjet de Prolène 7/0 ou 8/0 en fonction du calibre du vaisseau (Figure 19-A).
Si le patch aortique était calcifié ou de mauvaise qualité, celui-ci était réséqué et des anastomoses séparées des artères du greffon étaient réalisées en termino-latérale sur l'artère iliaque externe ou commune par un surjet circulaire de Prolène 6/0 pour l'artère rénale principale et 7/0 pour l'artère rénale accessoire ou polaire. L'artériotomie était soit longitudinale avec une recoupe de l'artère rénale en spatule, soit au <i>crunch</i> aortique en pastille pour une suture perpendiculaire (en T) à l'artère iliaque receveuse.	Dans certains cas, l'artère rénale accessoire pouvait être sacrifiée pour des raisons anatomiques, ou pouvait être réimplanter en termino-terminale sur l'artère épigastrique inférieure, mais cela n'a jamais été le cas ici.

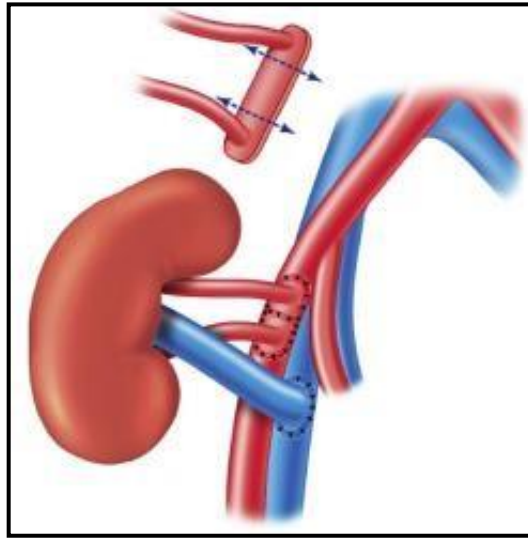


Figure 18 : Plastie du patch aortique (11)
 Recoupe du patch aortique si les deux artères sont trop éloignées

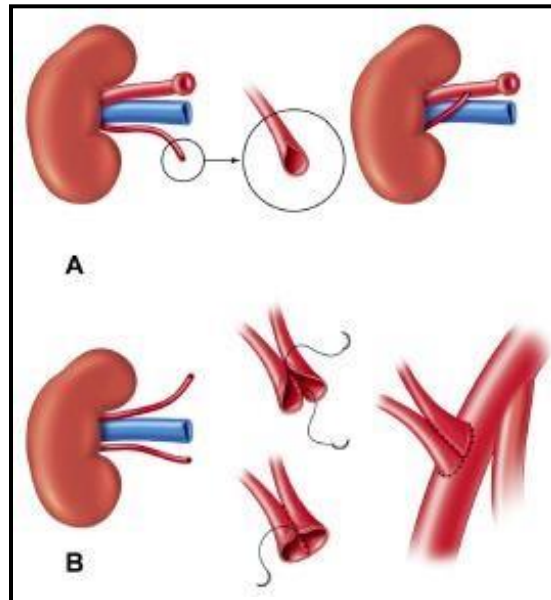


Figure 19 : Reconstruction artérielle sans patch aortique (11)
 A : anastomose termino-latérale de l'artère rénale accessoire sur le tronc de l'artère principale
 B : anastomose latéro-latérale en « canon-de-fusil » des deux artères rénales de diamètres équivalents

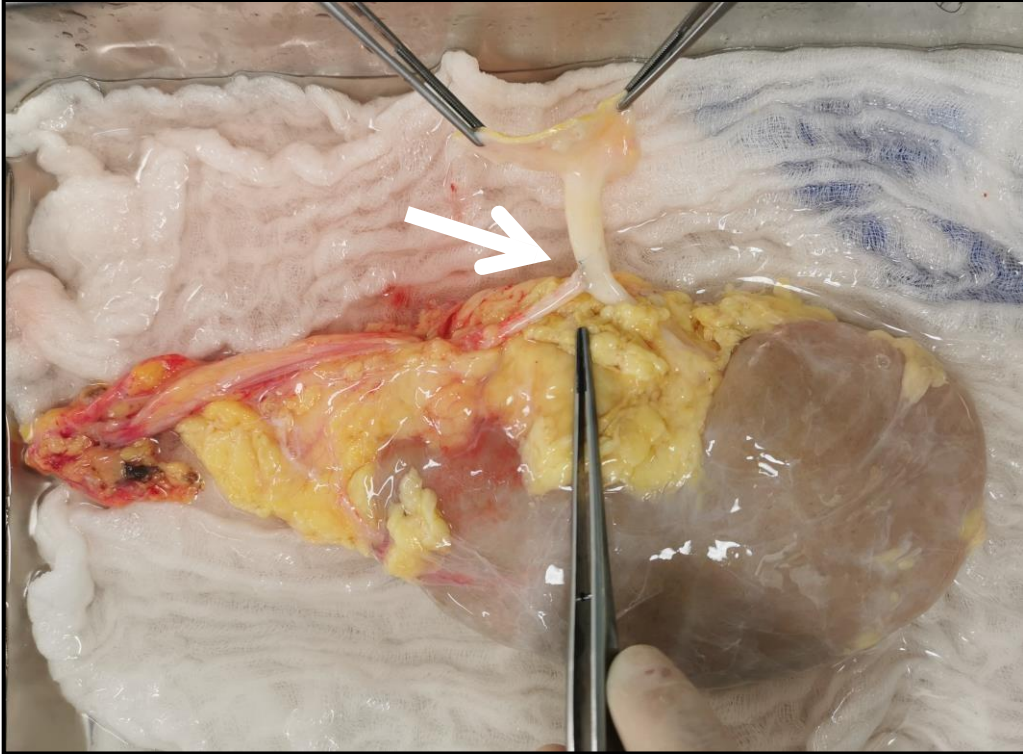


Figure 20 : Greffon gauche présentant deux artères rénales, réimplantation de l'artère polaire inférieure sur le tronc de l'artère rénale principale

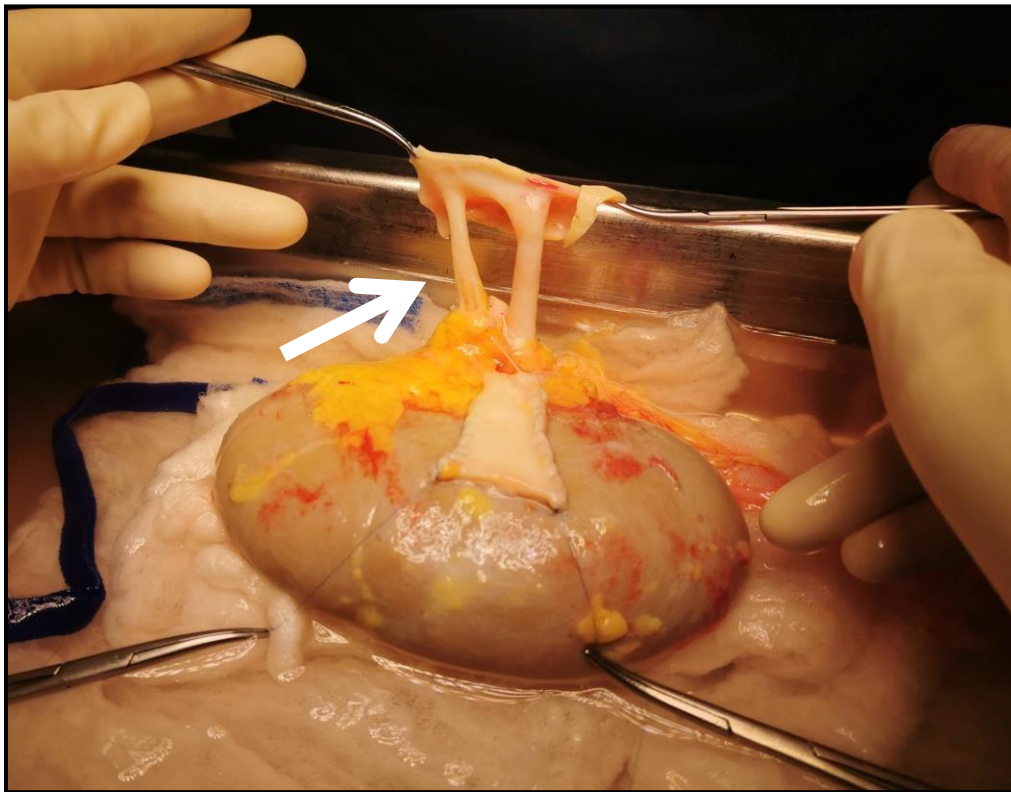


Figure 21 : Greffon droit présentant deux artères rénales sur patch aortique conservé

Concernant la transplantation pour ces patients recevant un greffon rénal à artères multiples :

- Le temps d'ischémie froide moyen était de 19h46 (écart-type 8h20)
- Le temps d'ischémie chaude moyen était de 55 minutes (écart-type 14 minutes)
- Le temps d'intervention moyen était de 3h49 (écart-type 0h36)

Parmi les cinquante-trois patients ayant reçu un greffon à artères multiples, sept patients ont présenté une complication artérielle per opératoire ou post opératoire. Le tableau ci-dessous présente les patients concernés (Tableau 49).

Tableau 49 : Patients avec greffon à artères multiples sujets à une complication artérielle per ou post opératoire

Patients	Reconstruction artérielle	Complication artérielle	Délai	Prise en charge thérapeutique	PFG	Explantation	Décès
Patient 2	Réimplantation termino-latérale	SARG	3 ans	Non – en cours d'exploration	Non	Non	Non
Patient 3	Patch aortique conservé	SARG	J10	Oui – réfection de l'anastomose	Non	Non	Non
Patient 14	Anastomoses séparées (spatule)	TARG	J45	Non - asymptomatique	Non	Non	Non
Patient 16	Plastie du patch aortique	SARG	J2	Non – régression spontanée	Non	Non	Non
Patient 17	Non connue	TARG / RNU	J5	Oui – réfection anastomose urinaire	Non	Non	Non
Patient 18	Anastomoses séparées (spatule)	SIU	J45	Oui – réfection anastomose urinaire	Non	Non	Non
Patient 23	Anastomoses séparées (pastille)	Plicature	Per-op	Oui – repositionnement greffon	Non	Non	Non

PFG : perte fonctionnelle du greffon. SARG : sténose de l'artère rénale du greffon. TARG : thrombose de l'artère rénale du greffon. SIU : sténose ischémique de l'uretère. RNU : rupture nécrotique de l'uretère.

Parmi les vingt patients dont les patchs aortiques ont été conservés, un seul patient (5%) a été sujet à une complication artérielle au décours à type de sténose précoce de l'artère rénale du greffon à J10 de la transplantation rénale (Patient 3). Il s'agissait d'un greffon droit implanté en fosse iliaque droite qui présentait deux artères, une veine et un uretère. Les deux artères étaient une artère rénale principale et une artère polaire supérieure présentes sur un patch aortique commun qui avait été conservé et anastomosé en termino-latéral sur l'artère iliaque externe. Une oligo-anurie subaiguë avait motivé la réalisation d'une échographie à J7 mettant en évidence une sténose significative de l'ostium de l'artère rénale du greffon, avec une accélération des vitesses systoliques maximales de l'ordre de 360 cm/s et des index de résistance intra-parenchymateux entre 0,74 et 0,78. Le patient a donc été repris au bloc opératoire en urgence pour réfection de l'anastomose artérielle. Aucune autre complication artérielle ou veineuse n'était apparue chez ce patient au décours, durant un suivi total de 27 mois.

Un seul patient (Patient 16) a été sujet à une plastie du patch, et celui-ci a présenté au décours une sténose précoce de l'artère rénale du greffon sur une coudure artérielle, repérée à l'échographie-doppler réalisée devant une oligo-anurie à J2. Le greffon présentait trois artères sur patch aortique, une veine et un uretère. Le patch était de bonne qualité mais la distance entre les deux artères supérieures et l'artère polaire inférieure était de 4 cm nécessitant une plastie de ce patch qui avait donc été recoupé et resuturé afin de constituer un seul patch ovalaire de 3,5 cm de hauteur. Il avait été suturé sur l'artère iliaque commune au Prolène 6/0 en termino-latéral. Devant l'altération de la fonction rénale du patient à J2, un angioscanner avait montré une sténose serrée focale significative de l'artère rénale principale sur plicature, sans indication à une reprise chirurgicale du fait de la bonne perméabilité de l'artère, mais justifiant d'une attitude de surveillance. Le contrôle échographique à trois semaines indiquait une régression totale de la sténose, de même que tout au long du suivi.

Parmi les dix-neuf patients dont les anastomoses ont été réalisées séparément, trois (15,79%) ont présenté une complication artérielle au décours :

- Un cas (Patient 23) a présenté une plicature artérielle en per opératoire d'une transplantation d'un rein gauche en fosse iliaque droite. Le greffon avait présenté deux artères dont l'ostium et le patch étaient massivement calcifiés et qui avaient donc été réséqués, une veine et un uretère. Les deux artères avaient été anastomosées séparément en T au surjet de Prolène 6/0, directement sur l'artère iliaque externe après artériotomies en pastille à l'aide d'un *aortic crunch* de 5 mm pour la rénale supérieure et 4 mm pour la rénale inférieure. La position du greffon après déclampage et après le temps urinaire avait dû être ajustée pour éviter une coudure de l'artère rénale supérieure dans le hile. Le rein avait bien été inspecté, présentait une bonne couleur et les deux artères rénales étaient bien pulsatiles dans le hile en fin d'intervention. Aucune complication artérielle au décours n'a été décrite chez ce patient, durant un suivi total de 14 mois.
- Un cas (Patient 14) avait présenté de manière tardive à J45 une thrombose de l'artère polaire inférieure. Le greffon était un rein droit implanté en fosse iliaque droite, avec

deux artères, une veine, un uretère. Les deux artères du greffon étaient distantes de plus de 4 cm sur un patch aortique qui avait alors été réséqué. Une artériotomie longitudinale sur l'artère iliaque externe proximale avait été réalisée pour une anastomose termino-latérale spatulée entre l'artère rénale supérieure et l'artère iliaque externe proximale par un surjet circulaire de Prolène 6/0, et une deuxième artériotomie longitudinale sur l'artère iliaque externe distale avait été réalisée pour une anastomose termino-latérale spatulée entre l'artère rénale inférieure et l'artère iliaque externe distale, avec un bon résultat au déclantage. Dans les suites, cette patiente obèse avait présenté un hématome sous cutané drainé au bloc opératoire à J21 et un scanner de contrôle avait été réalisé à J45, sur lequel une découverte fortuite d'une nécrose parenchymateuse du pôle inférieur du greffon sur thrombose de l'artère polaire inférieure avait été notée, sans anomalie du réseau artériel du pôle supérieur du greffon. La patiente était totalement asymptomatique, sans retentissement sur la fonction rénale, ne nécessitant donc pas de prise en charge particulière mais justifiant d'une attitude de surveillance. Le suivi au long cours sur 14 mois montrait une stabilité de cette plage ischémique, sans altération de la fonction du greffon.

- Un cas (Patient 18) avait présenté de manière tardive à J45 une sténose ischémique de l'uretère du greffon. Il s'agissait d'un greffon droit implanté en fosse iliaque droite, à deux artères, une veine et un uretère. Le « triangle d'or » ne montrait pas de lésion et n'avait pas été en proie à des manipulations excessives. Les deux artères du greffon étaient une rénale principale et une artère polaire inférieure sur patch aortique qui avait été réséqué et les artères avaient été anastomosées séparément de manière spatulée en termino-latérale sur l'artère iliaque externe. La veine rénale était suturée en termino-latérale sur la veine iliaque externe, et l'anastomose urinaire était urétéro-vésicale avec un mécanisme anti-reflux de Lich-Gregoir, sans complication per ou post opératoire immédiat ni précoce. A J45 la patiente s'était présentée avec une insuffisance rénale aiguë, ascension de la créatininémie à 305 $\mu\text{mol/l}$, et à l'échographie une dilatation des cavités pyélocalicielles. Une néphrostomie avait alors été posée, et la pyélographie et l'uroscanner objectivaient un uretère filiforme sans passage de contraste en intra-vésical avec un arrêt net de produit de contraste au tiers distal, compatible avec une sténose

ischémique malgré la bonne visibilité et perméabilité des artères du greffon (rénale principale et polaire inférieure). La reprise chirurgicale en urgence consistait en une résection de l'uretère sténotique en zone saine et une réimplantation urétéro-vésicale à points séparés sans mécanisme anti-reflux. Au décours, amélioration de la fonction rénale avec une échographie doppler à un an montrant un bon résultat, et le patient n'avait pas été sujet à une autre complication vasculaire, durant un suivi total de 29 mois.

Parmi les dix patients sujets à une réimplantation de l'artère rénale accessoire, quatre étaient des réimplantations de l'artère polaire inférieure, trois étaient des réimplantations de l'artère polaire supérieure, trois étaient des réimplantations d'artères accessoires. Un patient (10%), dont la réimplantation ne concernait ni une artère polaire supérieure ni inférieure, a été sujet à une complication artérielle en per opératoire à type de fuite sur la suture artérielle nécessitant des points séparés au Prolène 6/0 pour hémostase avec bon résultat, et en post opératoire tardif à trois ans à type de sténose de l'artère rénale du greffon significative de plus de 70%, en cours d'exploration durant le recueil de données (en attente d'une angio-IRM). La réimplantation de l'artère avait concerné une artère rénale de calibre équivalent à l'artère rénale principale mais qui avait été sujette à une section pendant le prélèvement d'organe et avait nécessité une réimplantation de cette dernière dans le tronc de l'autre artère.

Parmi les quatre patients dont des artères ont été sacrifiées, trois concernaient une artère polaire supérieure, un concernait une artère polaire inférieure. Aucun patient n'a été sujet à une complication artérielle au décours.

Les résultats sur les greffons à artères multiples en fonction du type de reconstruction artérielle sont résumés dans le tableau suivant (Tableau 50).

Tableau 50 : Résultats en fonction du type de réparation artérielle des greffons à artères multiples

Type de réparation artérielle (total = 53 patients)	N (%)	Complications vasculaires N (%)	Type de complications vasculaire	Reprise chirurgicale	PFG	Explantation	Décès
Patch artériel présent et conservé	20 (38,46)	1 (5)	SARG (1)	4	0	0	0
Plastic du patch artériel	1 (1,89)	1 (100)	SARG (1)	1	0	0	0
Anastomoses séparées	19 (35,85)	3 (15,79)	3	5	1	0	0
Dont :							
- En spatule	18 (94,74)	2	SIU (1) TARG (1)	5	1		
- En pastille	2 (10,53)	1	Plicature (1)	1	0		
Anastomose latéro-latérale des deux artères en « canon-de-fusil »	0 (0)	0 (0)	0	0	0	0	0
Réimplantation termino-latérale de l'artère la plus petite sur l'artère principale	10 (18,87)	1 (10)	SARG (1)	2	1	1	1
Sacrifice de l'artère la plus petite	4 (7,55)	0 (0)	0	0	0	0	0
Anastomose termino-terminale de l'artère la plus petite (en général l'artère polaire inférieure) avec l'artère épigastrique inférieure	0 (0)	0 (0)	0	0	0	0	0

PFG : perte fonctionnelle du greffon. SARG : sténose de l'artère rénale du greffon. SIU : sténose ischémique de l'uretère. TARG : thrombose de l'artère rénale du greffon.

Tableau 51 : Résultats en fonction du type de réparation veineuse des greffons à veines multiples

Type de réparation veineuse (total = 5 patients)	N (%)	Complications vasculaires N (%)	Reprise chirurgicale	PFG	Explantation	Décès
Anastomose latéro-latérale en « canon-de-fusil » de deux veines principales	3 (60)	0 (0)	1	0 (0)	0 (0)	0 (0)
Anastomoses séparées	0 (0)	0 (0)	0	0 (0)	0 (0)	0 (0)
Sacrifice d'une veine accessoire	0 (0)	0 (0)	0	0 (0)	0 (0)	0 (0)
Patch veine cave inférieure présent et conservé	2 (40)	0 (0)	0	0 (0)	0 (0)	0 (0)

PFG : perte fonctionnelle du greffon.

b) Veines rénales multiples

Sur les 178 greffons, cinq présentaient des veines multiples (2,81%). Parmi ces cinq cas, trois (60%) avaient deux veines, et deux (40%) avaient trois veines. Dans tous les cas il s'agissait d'un greffon droit.

Dans deux cas, trois veines courtes étaient présentes sur un patch de veine cave inférieure de bonne qualité. Celui-ci était conservé pour réaliser une plastie d'allongement de la veine, et une anastomose veineuse termino-latérale entre la veine du greffon et la veine iliaque externe était réalisée par deux hémi-surjets de Prolène 6/0. Dans un cas le greffon était implanté en fosse iliaque gauche, dans l'autre il était implanté en fosse iliaque droite. Aucun des patients n'a présenté de complication vasculaire per ou post opératoire, sur un suivi de 7 et 8 mois.

Dans les trois autres cas, il s'agissait de deux veines de calibres équivalents. Elles étaient fendues longitudinalement et suturées l'une à l'autre en latéro-latéral par un surjet passé de Prolène 6/0 pour reconstruire une veine rénale commune, suivi ensuite d'une plastie d'allongement de la veine rénale sur la veine cave par deux surjets de Prolène 6/0. L'anastomose termino-latérale entre la veine du greffon reconstruite et la veine iliaque externe était réalisée par un surjet circulaire de Prolène 6/0. Dans tous les cas le greffon avait été implanté en fosse iliaque droite. Aucun patient n'a présenté de complications veineuses en per opératoire ou post opératoire sur un suivi de 10, 35 et 18 mois.

Concernant la transplantation pour ces patients recevant un greffon rénal à veines multiples :

- Le temps d'ischémie froide moyen était de 23h14 (écart-type 7h08)
- Le temps d'ischémie chaude moyen était de 57 minutes (écart-type 5 minutes)
- Le temps d'intervention moyen était de 4h18 (écart-type 0h19)

Les résultats sur les greffons à veines multiples en fonction du type de reconstruction veineuse sont résumés dans le Tableau 51.

4. Lésions vasculaires du greffon

a) Section de l'artère rénale du greffon

Dans un cas (Patient 29), l'artère rénale du greffon avait été sectionnée lors du prélèvement et avait fait l'objet d'une reconstruction artérielle. Il s'agissait d'une transplantation d'un greffon gauche provenant d'un donneur hypertendu, en fosse iliaque droite chez un sujet de sexe masculin de 64 ans. Il y avait une veine de bon calibre, une artère sectionnée dans le hile immédiatement en amont d'une bifurcation et dont le tronc avait un diamètre de l'ordre de 7 mm, et un uretère sectionné à 3 cm de sa naissance.

La veine rénale avait été raccourcie à 2 cm de longueur avant d'être anastomosée en termino-latérale sur la veine cave inférieure par un surjet simple de Prolène 6/0.

La reconstruction artérielle avait nécessité le prélèvement d'un segment de l'artère iliaque interne droite de 35 mm de longueur, en sécurisant les extrémités proximale et distale par un fil de Prolène 5/0, après ligature au fil non résorbable Mersuture 1. Une anastomose termino-terminale entre le greffon iliaque interne et le moignon de l'artère rénale du greffon avait été réalisée par un surjet de Prolène 7/0. Puis après une artériotomie en pastille au *crunch* de 8 mm de diamètre sur l'artère iliaque commune droite, il avait été réalisé une anastomose termino-latérale en T de l'artère rénale reconstruite sur l'artère iliaque commune, par un surjet de Prolène 6/0 (Figure 22).

Le temps urinaire avait consisté en l'abord premier de l'uretère natif et sa dissection pour autoriser sa mobilisation vers le hile rénal. Il avait été sectionné après ligature au fil non résorbable, et l'extrémité distale avait été anastomosée en termino-terminale avec le pyélon du greffon, réalisant une anastomose pyélo-urétérale au surjet de PDS 6/0, intubée par une sonde urétérale double J.

Au déclampage, la recoloration du rein était bonne et le pédicule était contrôlé sans obstacle, fuite, coudure, ou torsion vasculaire.

Le temps d'ischémie froide était de 10h37, et le temps d'ischémie chaude était de 36 minutes.

Le patient n'avait présenté aucune complication vasculaire ou urinaire en post opératoire, sur un suivi total de 16 mois.

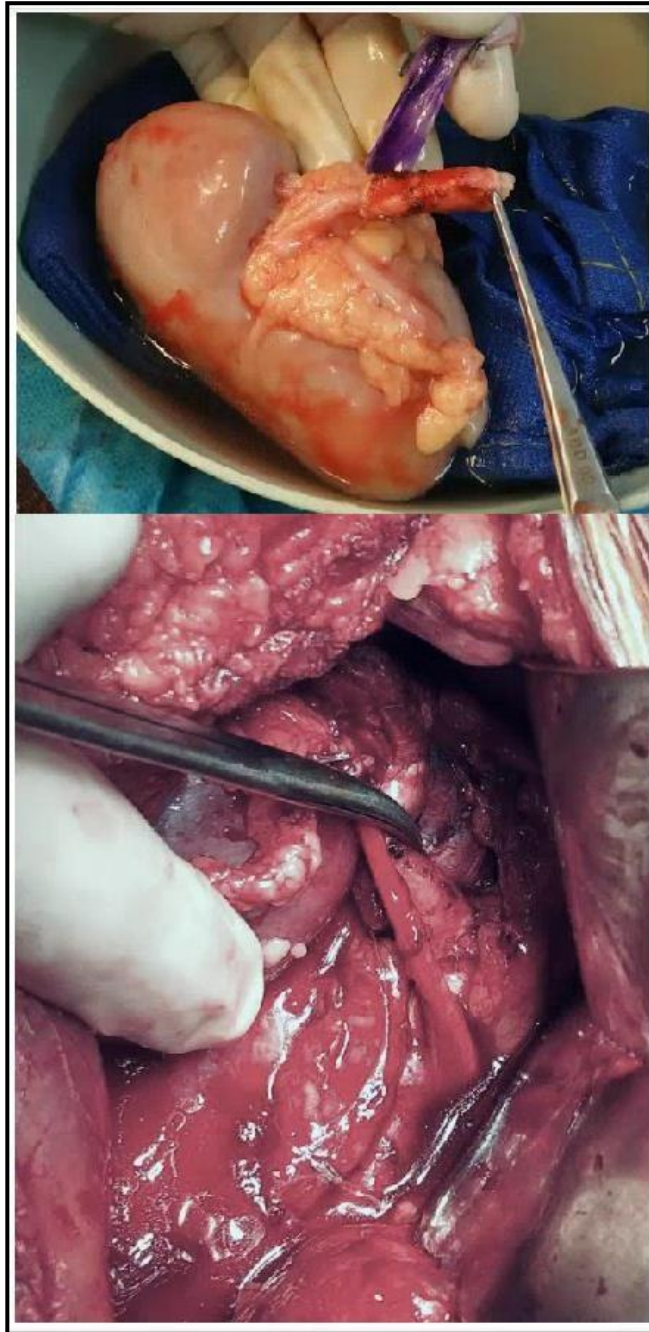


Figure 22 : Réparation de l'artère rénale du transplant par un greffon artériel iliaque interne

b) Anévrisme hilare de l'artère rénale du greffon

Dans un cas (Patient 30), le patient avait reçu un greffon droit présentant un anévrisme de 10 mm de diamètre de l'artère rénale du greffon à sa bifurcation dans le hile (Figure 23). Avant son implantation en fosse iliaque droite, il avait été décidé une cure d'anévrisme en reconstruisant cette bifurcation.

Le greffon ne provenait pas d'un donneur à critères élargis, et présentait une artère rénale principale sur patch aortique, une veine et un uretère.

Sur le plan veineux, une plastie d'allongement de la veine rénale sur la veine cave du greffon avait été réalisée par deux surjets de Prolène 6/0, et la veine avait été anastomosée en termino-latérale sur la veine iliaque externe du receveur par un surjet circulaire de Prolène 6/0.

Sur le plan artériel, l'anévrisme avait été réséqué et les deux branches hilaires avaient été anastomosées en « canon-de-fusil ». Dans un second temps, le tronc de l'artère rénale réséqué en zone saine avait été réimplanté au sommet de cette bifurcation reconstruite (Figure 24). Après résection du patch aortique pour une raison de congruence de longueur, une artériotomie longitudinale sur l'artère iliaque externe avait été réalisée et l'artère rénale reconstruite avait été anastomosée en termino-latérale sur celle-ci par un surjet circulaire de Prolène 6/0. Après vérification de la perméabilité et l'étanchéité des sutures, le rein avait été déclampé et une recoloration satisfaisante avait été notée avec une reprise de diurèse immédiate.

Sur le plan urinaire, l'anastomose avait été urétéro-vésicale par un surjet de PDS 6/0 et intubée par une sonde urétérale double J, associée à un mécanisme anti-reflux selon Lich-Gregoir.

Le rein avait été bien positionné dans sa loge de néo-acceptation, et le pédicule contrôlé sans obstacle, fuite, coudure ou torsion vasculaire. Le temps d'ischémie froide avait été de 32h14, et celui d'ischémie chaude de 34 minutes.

Au décours, aucune complication vasculaire ou urinaire n'avait été décrite chez ce patient, sur un suivi total de 27 mois.

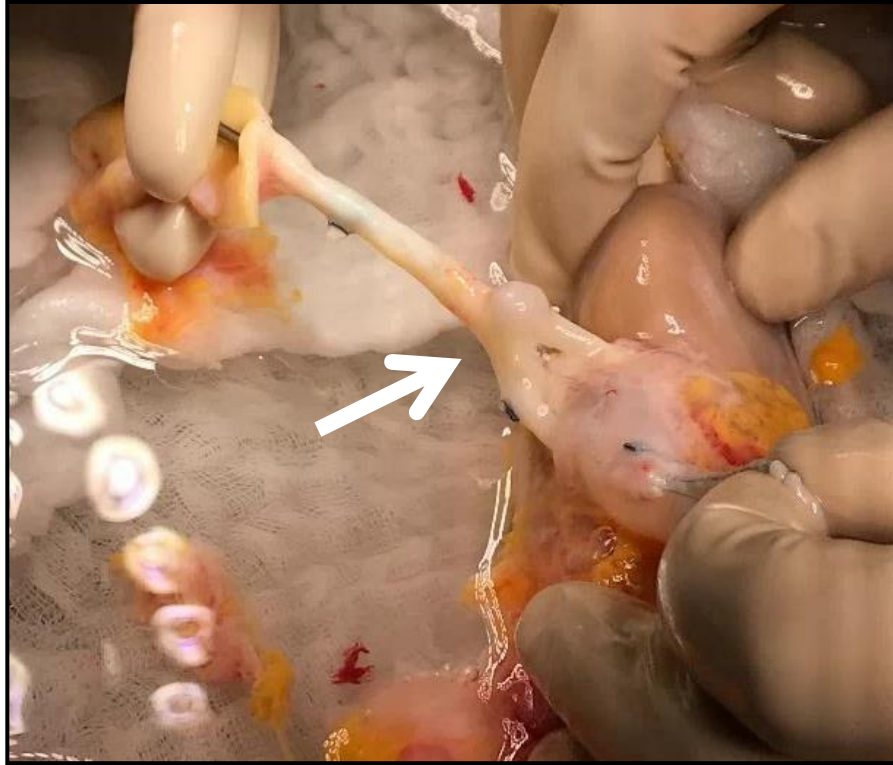


Figure 23 : Anévrisme de l'artère rénale à sa bifurcation dans le hile, avant reconstruction

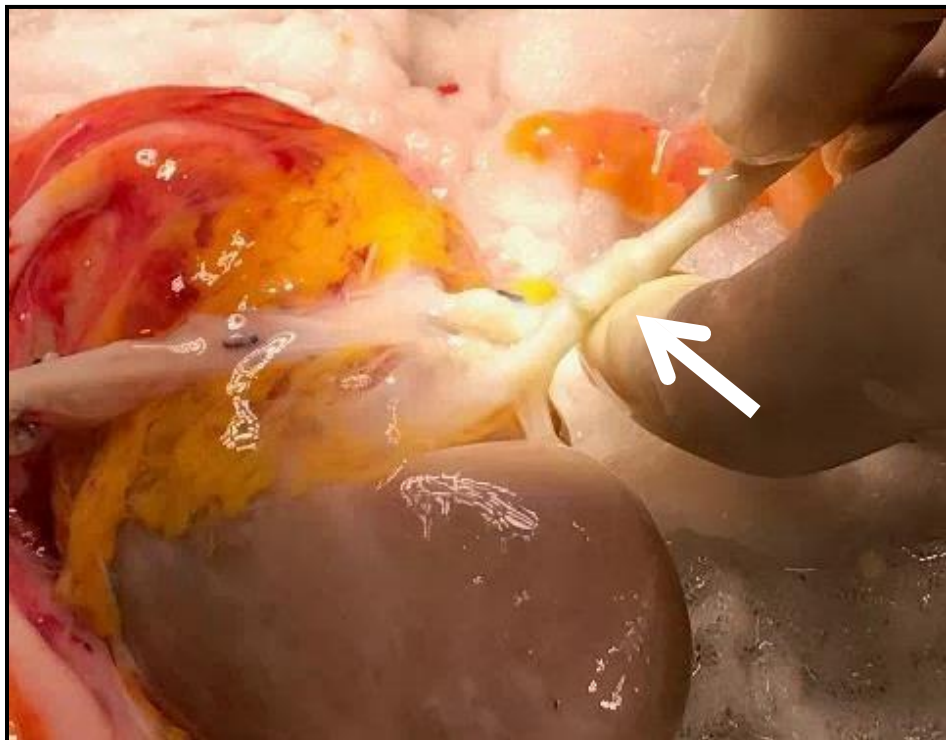


Figure 24 : Après résection de l'anévrisme et reconstruction de la bifurcation

Les caractéristiques principales des patients ayant eu des greffons présentant des lésions à prendre en charge avant la transplantation, sont présentées dans le tableau suivant (Tableau 52).

Tableau 52 : Caractéristiques des patients présentant des anomalies vasculaires du greffon

Caractéristiques	Patient 29			Patient 30		
Sexe	Homme			Femme		
Age	64 ans			50 ans		
Facteurs de risque cardio-vasculaires						
- Age	Oui			Non		
- Tabac	Oui			Non		
- Diabète	Oui			Non		
- HTA	Oui			Oui		
- Obésité	Non			Non		
Antécédents vasculaires						
- Aorto-iliaque	Non			Non		
- AOMI	Non			Non		
Type de néphropathie	Hypertensive			ANCA		
Dialyse pré-greffe	Oui			Oui		
Durée de dialyse pré-greffe	61 mois			32 mois		
Greffe rénale						
- Site d'implantation du greffon	Fosse iliaque droite			Fosse iliaque droite		
- Type d'anastomose						
o Artérielle	Termino-latérale AIC			Termino-latérale AIE		
o Veineuse	Termino-latérale VCI			Termino-latérale VIE		
- Temps opératoires						
o Ischémie froide	10h37			32h14		
o Ischémie chaude	00h36			00h34		
o Intervention totale	NC			NC		
- Dialyse post greffe	Non			Non		
- Durée d'hospitalisation	20 jours			14 jours		
Autres facteurs de risque						
- Greffe itérative	Non			Non		
- Trouble de la coagulation	Non			Non		
- Traitement anticoagulant	Non			Non		
Donneur						
- Type	Décédé			Décédé		
- Greffon	Gauche			Droit		
- Donneur à critères élargis	Non			Non		
- Diabète	Non			Non		
- HTA	Oui			Non		
- Vaisseaux multiples	Non			Non		
Fonction rénale post greffe						
	M1	M3	1A	M1	M3	1A
- Créatininémie ($\mu\text{mol/l}$)						
- DFG (ml/min/1.73m^2)	192	147	163	80	85	114
- Kaliémie (mmol/l)	31,2	43,1	37,8	74,5	69,2	48,2
- Tension artérielle (mmHg)	4,6	3,9	4,2	4,1	4,1	3,7
	130/64	130/87	155/85	144/93	130/80	139/87
Suivi	16 mois			27 mois		
Explantation	Non			Non		
Mortalité à 30 jours	Non			Non		

HTA : hypertension artérielle. AOMI : artériopathie oblitérante des membres inférieurs. DFG : débit de filtration glomérulaire. AIE : artère iliaque externe. AIC : artère iliaque commune. VIE : veine iliaque externe. VCI : veine cave inférieure. NC : non connu.

III. RÉSULTATS SUR LA FONCTION DU GREFFON

Le critère de jugement principal de la transplantation rénale était la fonction rénale du greffon au long cours représentée par la créatininémie ($\mu\text{mol/l}$), le débit de filtration glomérulaire ($\text{ml/min}/1.73\text{m}^2$), la kaliémie (mmol/l) et la tension artérielle (mmHg). Elle était recueillie à 1 mois, 3 mois et 1 an.

Dans un second temps, nous avons évalué la transplantation rénale au travers de plusieurs évènements : les reprises chirurgicales de toutes causes, la perte fonctionnelle du greffon de toutes causes, l'explantation du greffon, la mortalité opératoire, et la mortalité globale.

Pour les 178 patients greffés, la fonction rénale médiane reflétée par la créatininémie était de $136,5 \mu\text{mol/l}$ à 1 mois, $123 \mu\text{mol/l}$ à 3 mois, $126 \mu\text{mol/l}$ à 1 an, correspondant respectivement à une clairance de 45, 53, et $50 \text{ ml/min}/1.73\text{m}^2$. La kaliémie médiane était respectivement de 4,3, 4,1 et 4,1 mmol/l , et la tension artérielle médiane était respectivement de 135/80, 134/80, et 134,5/80 mmHg .

Concernant les critères secondaires, 37 patients (21%) ont été sujets à une reprise chirurgicale toutes causes confondues (un total de 46 reprises), 7 patients (4%) ont eu une perte fonctionnelle du greffon et 2 patients (1%) ont eu une transplantectomie. Concernant la mortalité, 9 patients (5%) sont décédés au total ; 3 patients (2%) sont décédés dans les 30 jours après la greffe ou au-delà si le patient n'avait pu quitter l'hôpital ; 6 patients (3%) sont décédés à distance de la greffe.

A. Résultats sur les complications vasculaires post opératoires principales

1. Fonction rénale du greffon

Il n'y avait pas de différence significative entre la fonction rénale du greffon à 1 mois, 3 mois et 1 an des patients ayant eu une complication vasculaire post opératoire artérielle ou veineuse et celle des patients indemnes de complications artérielles ou veineuses, à l'échelle de la créatininémie, de la clairance de la créatinine, de la kaliémie et de la tension artérielle. Cependant, si la nécessité de dialyse post opératoire définit la reprise tardive de la fonction du greffon, celle-ci était significative pour les patients ayant eu une complication vasculaire artérielle ou veineuse ($p=0,05$). Les résultats du groupe compliqué en comparaison avec le groupe non compliqué sont présentés dans le tableau suivant (Tableau 53).

Tableau 53 : Résultats sur la fonction rénale du greffon des complications vasculaires post opératoires principales

Critère de jugement primaire : Fonction rénale post greffe	Total N = 178		Non Compliqués N = 161		Compliqués N = 17		p
	Médiane	Q1 - Q3	Médiane	Q1 - Q3	Médiane	Q1 - Q3	
Créatininémie ($\mu\text{mol/l}$)							
- 1 mois, N=174	136,5	103,0 - 181,0	135,5	103,0 - 177,0	140,5	118,5 - 189,5	0,34
- 3 mois, N=173	123,0	100,0 - 163,0	122,0	101,0 - 163,0	124,5	96,0 - 164,5	0,86
- 1 an, N=145	126,0	101,0 - 161,0	126,0	101,0 - 158,5	108,0	103,0 - 178,0	0,65
DFG (ml/min/1.73m^2)							
- 1 mois	45,0	32,0 - 61,0	47,0	32,0 - 62,0	40,5	24,0 - 53,5	0,10
- 3 mois	53,0	37,0 - 65,0	53,0	37,0 - 65,0	38,5	31,5 - 58,0	0,61
- 1 an	50,0	38,0 - 67,0	52,5	38,0 - 68,0	47,0	31,0 - 52,0	0,11
Kaliémie (mmol/l)							
- 1 mois	4,30	4,00 - 4,70	4,30	4,00 - 4,70	4,30	4,00 - 4,70	0,99
- 3 mois	4,10	3,90 - 4,50	4,10	3,90 - 4,50	4,00	3,80 - 4,50	0,35
- 1 an	4,10	3,70 - 4,40	4,10	3,70 - 4,40	4,50	3,70 - 4,70	0,42
Pression artérielle (mmHg)							
- 1 mois – systolique	135,0	124,0 - 147,0	135,0	124,0 - 147,0	136,0	116,0 - 147,5	0,98
diastolique	80,0	70,0 - 88,0	80,0	70,0 - 89,0	78,0	63,5 - 85,0	0,30
- 3 mois – systolique	134,0	123,0 - 144,0	134,0	122,0 - 144,0	139,0	130,5 - 147,5	0,06
diastolique	80,0	69,0 - 87,0	80,0	70,0 - 86,0	78,5	61,5 - 89,0	0,81
- 1 an – systolique	134,5	122,5 - 145,0	134,5	123,0 - 145,0	137,5	121,0 - 152,0	0,99
diastolique	80,0	69,5 - 87,0	80,0	70,0 - 87,0	73,0	61,5 - 88,0	0,48

Q1 : premier quartile. Q3 : troisième quartile. DFG : débit de filtration glomérulaire.

2. Critères de jugement secondaires

Le groupe compliqué était significativement plus sujets à une reprise chirurgicale (toute cause confondue) que le groupe non compliqué ($p < 0,001$) : 59% contre moins de 17% chez les patients greffés sans complications vasculaires.

Il y avait un taux de 12% de perte fonctionnelle du greffon (toutes causes confondues) dans le groupe compliqué, contre 3% chez les non compliqués, avec un taux de 6% d'explantation dans le groupe compliqué, contre 0,62% dans le groupe non compliqué. Il est à noter que sur les deux pertes fonctionnelles du greffon dans le groupe compliqué, une seule était due à une complication vasculaire, et était à l'origine de la seule explantation observée dans ce groupe (0,6%).

En revanche, la mortalité opératoire et la mortalité globale étaient nulles dans le groupe compliqué, contre 2% de mortalité opératoire dans le groupe non compliqué et 6% de mortalité globale.

Il n'y avait pas de différence significative entre les groupes compliqué et non compliqué sur la perte fonctionnelle du greffon, l'explantation, la mortalité opératoire et la mortalité globale.

Les résultats du groupe compliqué en comparaison avec le groupe non compliqué sont présentés dans le tableau suivant (Tableau 54).

Tableau 54 : Critères de jugement secondaires chez les patients présentant des complications vasculaires post opératoires principales

Critères de jugement secondaires	Total N = 178		Non compliqués N = 161		Complicés N = 17		p
	Nombre	%	Nombre	%	Nombre	%	
Reprises chirurgicales							
- Nombre de patients repris	37	20,79	27	16,77	10	58,82	<0,001
- Nombre de reprises	46		33		13		
Perte fonctionnelle du greffon	7	3,93	5	3,11	2	11,76	0,13
Explantation	2	1,12	1	0,62	1	5,88	0,18
Mortalité opératoire	3	1,69	3	1,86	0	0	1,00
Mortalité globale	9	5,06	9	5,59	0	0	1,00

B. Résultats sur les complications vasculaires post opératoires élargies : artérielles, veineuses, urinaires ischémiques, et lymphocèles/hématomes compressifs

Un total de 42 patients (23,60%) a présenté les complications vasculaires post opératoires élargies, c'est-à-dire artérielles et veineuses détaillées dans la première partie, ainsi que les complications urologiques ischémiques (sténose ischémique et rupture nécrotique de l'uretère), et les lymphocèles et hématomes symptomatiques.

1. Fonction rénale du greffon

Il y avait une différence significative entre la fonction rénale du greffon chez les patients compliqués et les patients non compliqués à l'échelle de la créatininémie et de la clairance de la créatininémie, mais pas au niveau de la kaliémie ni de la tension artérielle.

La créatininémie médiane était de 163, 156 et 132 $\mu\text{mol/l}$ chez les compliqués contre 131, 118 et 123 $\mu\text{mol/l}$ chez les non compliqués, à 1 mois, 3 mois et 1 an respectivement. La différence était significative pour les valeurs à 1 mois et 1 an ($p=0,004$ et $0,03$ respectivement).

Le débit de filtration glomérulaire médian était de 34, 38 et 46 chez les compliqués contre 50, 55, et 54 chez les non compliqués, à 1 mois, 3 mois et 1 an respectivement ($p=0,001$, $0,02$ et $0,01$).

Il n'y avait pas de différence significative sur la kaliémie et la tension artérielle.

Les résultats du groupe compliqué en comparaison avec le groupe non compliqué sont présentés dans le tableau suivant (Tableau 55).

Tableau 55 : Résultats sur la fonction rénale du greffon des complications vasculaires post opératoires élargies

Critère de jugement primaire : Fonction rénale post greffe	Total N = 178		Non Complicqués N = 136		Complicqués N = 42		p
	Médiane	Q1 - Q3	Médiane	Q1 - Q3	Médiane	Q1 - Q3	
Créatininémie (µmol/l)							
- 1 mois	136,5	103,0 - 181,0	131,0	100,0 - 165,0	163,0	124,5 - 202,5	0,004
- 3 mois	123,0	100,0 - 163,0	118,0	101,0 - 157,0	156,0	99,5 - 176,5	0,06
- 1 an	126,0	101,0 - 161,0	123,0	96,5 - 150,5	132,0	107,0 - 175,0	0,03
DFG (ml/min/1.73m²)							
- 1 mois	45,0	32,0 - 61,0	50,0	34,0 - 67,0	34,0	26,5 - 46,0	0,001
- 3 mois	53,0	37,0 - 65,0	55,0	40,0 - 66,0	38,0	31,0 - 57,0	0,02
- 1 an	50,0	38,0 - 67,0	53,5	39,0 - 71,0	46,0	31,0 - 53,0	0,01
Kaliémie (mmol/l)							
- 1 mois	4,30	4,00 - 4,70	4,35	4,00 - 4,70	4,20	4,00 - 4,70	0,50
- 3 mois	4,10	3,90 - 4,50	4,15	3,90 - 4,50	4,00	3,80 - 4,50	0,30
- 1 an	4,10	3,70 - 4,40	4,10	3,70 - 4,40	4,10	3,60 - 4,60	0,99
Pression artérielle (mmHg)							
- 1 mois – systolique	135,0	124,0 - 147,0	135,0	124,0 - 147,0	135,0	123,0 - 147,0	0,96
diastolique	80,0	70,0 - 88,0	80,0	70,0 - 90,0	79,0	66,0 - 86,0	0,21
- 3 mois – systolique	134,0	123,0 - 144,0	134,0	122,0 - 143,0	139,0	125,0 - 145,5	0,18
diastolique	80,0	69,0 - 87,0	80,0	70,0 - 87,0	76,5	64,0 - 86,5	0,28
- 1 an – systolique	134,5	122,5 - 145,0	134,5	123,0 - 145,0	136,0	121,0 - 144,5	0,39
diastolique	80,0	69,5 - 87,0	81,0	70,0 - 87,5	74,0	66,0 - 85,5	0,13

Q1 : premier quartile. Q3 : troisième quartile. DFG : débit de filtration glomérulaire.

2. Critères de jugement secondaires

Le groupe compliqué était significativement plus sujets à une reprise chirurgicale (toute cause confondue) que le groupe non compliqué ($p < 0,001$) : 74% des patients compliqués ont nécessité une reprise chirurgicale, contre un peu moins de 4,5% chez les patients non compliqués.

Il y avait aussi significativement plus d'explantation dans le groupe compliqué ($p = 0,05$) : 5% dans le groupe compliqué contre 0% dans le groupe indemne de complication.

7% ont présenté une perte fonctionnelle du greffon, contre 3% chez les non compliqués. La mortalité opératoire était nulle dans la population compliquée, contre 2% dans la population non compliquée, mais la mortalité globale s'élevait à 7% chez les compliqués, contre 4% chez les non compliqués. Cependant, il n'y avait pas de différence significative sur la survenue d'une perte fonctionnelle du greffon, la mortalité opératoire ou la mortalité globale entre les deux populations. Le tableau ci-dessous détaille les résultats de chaque complication post opératoire (Tableau 56).

Tableau 56 : Résultats des critères de jugement secondaires sur les complications vasculaires post opératoires élargies

Critères de jugement secondaires	Complications artérielles			Complications veineuses				Complications urinaires ischémiques			Lymphocèles & Hématomes		
	Total	TARG	SARG	Total	TVRG	TVEG	SVI	Total	SIU	RNU	Total	L	H
Nombre de patients	10	3	7	9	5	5	1	5	3	2	27	17	14
Reprises chirurgicales													
Nombre de patients repris	7(70)	3(100)	4(57,14)	4(44,44)	4(80)	0(0)	1(100)	5(100)	3(100)	2(100)	23(85,19)	15(88,24)	12(85,71)
Nombre de reprises	8	4	4	6	6	0	3	7	4	3	30	19	17
Perte fonctionnelle du greffon													
Liée à une complication vasculaire	1(10)	1(33,33)	0(0)	1(11,11)	1(20)	0(0)	0(0)	1(20)	1(33,33)	0(0)	1(3,70)	1(5,88)	0(0)
Liée à un rejet	1(10)	0(0)	1(14,29)	0(0)	0(0)	0(0)	0(0)	1(20)	1(33,33)	0(0)	1(3,70)	1(5,88)	0(0)
Explantation													
Transplantectomie chirurgicale	1(10)	1(33,33)	0(0)	1(11,11)	1(20)	0(0)	0(0)	1(20)	1(33,33)	0(0)	1(3,70)	1(5,88)	0(0)
Embolisation de l'artère rénale	0(0)	0(0)	0(0)	0(0)	0(0)	0(0)	0(0)	0(0)	0(0)	0(0)	0(0)	0(0)	0(0)
Décès													
Mortalité opératoire	0(0)	0(0)	0(0)	0(0)	0(0)	0(0)	0(0)	0(0)	0(0)	0(0)	0(0)	0(0)	0(0)
Mortalité globale	0(0)	0(0)	0(0)	0(0)	0(0)	0(0)	0(0)	1(20)	0(0)	1(50)	2(7,41)	1(5,88)	1(7,14)

TARG : thrombose de l'artère rénale du greffon. SARG : sténose de l'artère rénale du greffon. TVRG : thrombose de la veine rénale du greffon. TVEG : thrombose veineuse épargnant le greffon. SVI : sténose veineuse iliaque. SIU : sténose ischémique de l'uretère. RNU : rupture nécrotique de l'uretère. L : lymphocèle. H : hématome.

Les résultats du groupe compliqué en comparaison avec le groupe non compliqué sont présentés dans le tableau suivant (Tableau 57).

Tableau 57 : Critères de jugement secondaires chez les patients présentant des complications vasculaires post opératoires élargies

Critères de jugement secondaires	Total N = 178		Non compliqués N = 136		Complicés N = 42		p
	Nombre	%	Nombre	%	Nombre	%	
Reprises chirurgicales							
- Nombre de patients repris	37	20,79	6	4,41	31	73,81	<0,001
- Nombre de reprises	46		6		40		
Perte fonctionnelle du greffon	7	3,93	4	2,94	3	7,14	0,36
Explantation	2	2,81	0	0	2	4,76	0,05
Mortalité opératoire	3	1,69	3	2,21	0	0	1,00
Mortalité globale	9	5,06	6	4,41	3	7,14	0,44

C. Résultats sur les complications vasculaires per opératoires

1. Fonction rénale du greffon

Il y avait une différence significative sur la fonction du greffon uniquement à l'échelle de la créatinine sanguine entre les patients ayant été sujets à une complication vasculaire per opératoire et les patients indemnes de ce type de complication. La créatininémie médiane était de 206, 167 et 199 $\mu\text{mol/l}$ à 1 mois, 3 mois et 1 an respectivement dans le groupe compliqué, contre 136, 120, et 124 $\mu\text{mol/l}$ dans le groupe non compliqué ($p=0,08$, $0,02$ et $0,005$).

En revanche, les valeurs n'étaient pas significativement différentes à l'échelle de la clairance de la créatinine, de la kaliémie, et de la tension artérielle.

Les résultats du groupe compliqué en comparaison avec le groupe non compliqué sont présentés dans le tableau suivant (Tableau 58).

Tableau 58 : Résultats sur la fonction rénale du greffon des complications vasculaires per opératoires

Critère de jugement primaire : Fonction rénale post greffe	Total N = 178		Non Compliqués N = 169		Compliqués N = 9		p
	Médiane	Q1 - Q3	Médiane	Q1 - Q3	Médiane	Q1 - Q3	
Créatininémie ($\mu\text{mol/l}$)							
- 1 mois	136,5	103,0 - 181,0	136,0	103,0 - 174,0	206,0	126,0 - 231,0	0,08
- 3 mois	123,0	100,0 - 163,0	120,5	99,5 - 161,5	167,0	126,0 - 247,0	0,02
- 1 an	126,0	101,0 - 161,0	123,5	101,0 - 156,0	199,0	128,0 - 259,0	0,005
DFG (ml/min/1.73m^2)							
- 1 mois	45,0	32,0 - 61,0	45,5	32,0 - 62,0	29,0	25,0 - 59,0	0,23
- 3 mois	53,0	37,0 - 65,0	53,0	37,0 - 65,0	36,0	26,0 - 57,0	0,31
- 1 an	50,0	38,0 - 67,0	51,5	39,0 - 68,0	29,0	22,0 - 52,0	0,03
Kaliémie (mmol/l)							
- 1 mois	4,30	4,00 - 4,70	4,30	4,00 - 4,70	4,50	4,10 - 4,70	0,96
- 3 mois	4,10	3,90 - 4,50	4,10	3,90 - 4,50	3,90	3,60 - 4,10	0,11
- 1 an	4,10	3,70 - 4,40	4,10	3,70 - 4,40	4,20	4,00 - 4,60	0,28
Pression artérielle (mmHg)							
- 1 mois – systolique	135,0	124,0 - 147,0	135,0	124,0 - 146,0	145,0	132,0 - 150,0	0,28
- 1 mois – diastolique	80,0	70,0 - 88,0	80,0	70,0 - 88,0	84,0	76,0 - 95,0	0,21
- 3 mois – systolique	134,0	123,0 - 144,0	134,0	122,5 - 143,0	150,0	140,0 - 152,0	0,01
- 3 mois – diastolique	80,0	69,0 - 87,0	80,0	69,0 - 86,0	86,0	81,0 - 98,0	0,08
- 1 an – systolique	134,5	122,5 - 145,0	135,0	123,0 - 145,0	129,0	120,0 - 157,0	0,83
- 1 an – diastolique	80,0	69,5 - 87,0	80,0	70,0 - 87,0	70,0	64,0 - 85,0	0,27

Q1 : premier quartile. Q3 : troisième quartile. DFG : débit de filtration glomérulaire.

2. Critères de jugement secondaires

Il n'y avait aucune différence significative sur la survenue de reprises chirurgicales ($p=1,00$), de perte fonctionnelle du greffon ($p=0,31$), d'explantation du greffon ($p=1,00$), de mortalité opératoire ($p=1,00$), ou de mortalité globale ($p=1,00$) entre la population ayant été sujette à une complication vasculaire per opératoire et la population indemne de cette complication.

Les résultats du groupe compliqué en comparaison avec le groupe non compliqué sont présentés dans le tableau suivant (Tableau 59).

Tableau 59 : Critères de jugement secondaires chez les patients présentant des complications vasculaires per opératoires

Critères de jugement secondaires	Total N = 178		Non compliqués N = 169		Compliqués N = 9		p
	Nombre	%	Nombre	%	Nombre	%	
Reprises chirurgicales							
- Nombre de patients repris	37	20,79	35	20,71	2	22,22	1,00
- Nombre de reprises	46		44		2		
Perte fonctionnelle du greffon	7	3,93	6	3,55	1	11,11	0,31
Explantation	2	1,12	2	1,18	0	0	1,00
Mortalité opératoire	3	1,69	3	1,77	0	0	1,00
Mortalité globale	9	5,06	9	5,33	0	0	1,00

D. Résultats sur les difficultés vasculaires pré opératoires

1. Fonction rénale du greffon

Aucune différence significative n'a été observée entre les valeurs de la fonction rénale du greffon chez le groupe ayant été confronté à des difficultés vasculaires pré opératoires et le groupe sans difficulté. La présence de vaisseaux multiples sur le greffon, de lésions vasculaires du greffon, ou de lésions vasculaires aorto-iliaques à traiter avant la transplantation chez le receveur, n'avait pas d'impact sur la fonction du greffon au long cours.

Les résultats du groupe compliqué en comparaison avec le groupe non compliqué sont présentés dans le tableau suivant (Tableau 60).

Tableau 60 : Résultats sur la fonction rénale du greffon des patients présentant des difficultés vasculaires pré opératoires

Critère de jugement primaire : Fonction rénale post greffe	Total N = 178		Non Compliqués N = 121		Compliqués N = 57		p
	Médiane	Q1 - Q3	Médiane	Q1 - Q3	Médiane	Q1 - Q3	
Créatininémie (µmol/l)							
- 1 mois	136,5	103,0 - 181,0	137,0	106,0 - 174,0	136,0	103,0 - 192,0	0,79
- 3 mois	123,0	100,0 - 163,0	124,0	99,0 - 160,0	116,5	103,0 - 170,5	0,71
- 1 an	126,0	101,0 - 161,0	126,0	101,5 - 151,5	124,0	101,0 - 171,0	0,79
DFG (ml/min/1.73m²)							
- 1 mois	45,0	32,0 - 61,0	47,0	33,0 - 61,0	41,0	29,0 - 59,0	0,69
- 3 mois	53,0	37,0 - 65,0	53,5	38,0 - 65,0	50,0	33,0 - 64,0	0,54
- 1 an	50,0	38,0 - 67,0	52,0	39,0 - 67,0	47,0	37,0 - 66,0	0,43
Kaliémie (mmol/l)							
- 1 mois	4,30	4,00 - 4,70	4,30	4,00 - 4,70	4,40	4,00 - 4,70	0,60
- 3 mois	4,10	3,90 - 4,50	4,15	3,90 - 4,50	4,10	3,80 - 4,50	0,44
- 1 an	4,10	3,70 - 4,40	4,10	3,70 - 4,40	4,00	3,70 - 4,40	0,47
Pression artérielle (mmHg)							
- 1 mois – systolique	135,0	124,0 - 147,0	135,5	125,0 - 148,0	132,0	122,0 - 141,0	0,18
diastolique	80,0	70,0 - 88,0	80,0	71,0 - 90,0	78,0	66,0 - 86,0	0,13
- 3 mois – systolique	134,0	123,0 - 144,0	134,0	124,0 - 143,0	137,0	123,0 - 147,0	0,42
diastolique	80,0	69,0 - 87,0	80,0	69,0 - 86,0	79,0	69,0 - 88,0	0,64
- 1 an – systolique	134,5	122,5 - 145,0	135,0	123,0 - 145,0	133,0	120,0 - 145,0	0,91
diastolique	80,0	69,5 - 87,0	81,0	70,0 - 89,0	75,0	69,0 - 85,0	0,43

Q1 : premier quartile. Q3 : troisième quartile. DFG : débit de filtration glomérulaire.

2. Critères de jugement secondaires

Il n'y avait pas de différence significative sur la reprise chirurgicale ($p=0,65$), la perte du greffon ($p=1,00$), l'explantation ($p=1,00$), la mortalité opératoire ($p=1,00$), et la mortalité globale ($p=0,72$), entre la population ayant présenté des difficultés pré opératoires et la population indemne de difficultés. Les résultats du groupe compliqué en comparaison avec le groupe non compliqué sont présentés dans le tableau suivant (Tableau 61).

Tableau 61 : Critères de jugement secondaires chez les patients présentant des difficultés vasculaires pré opératoires

Critères de jugement secondaires	Total N = 178		Sans difficultés N = 121		Avec difficultés N = 57		p
	Nombre	%	Nombre	%	Nombre	%	
Reprises chirurgicales							
- Nombre de patients repris	37	20,79	24	19,83	13	22,80	0,65
- Nombre de reprises	46		31		15		
Perte fonctionnelle du greffon	7	3,93	6	4,96	1	1,75	1,00
Explantation	2	1,12	2	1,65	0	0	1,00
Mortalité opératoire	3	1,69	3	2,48	0	0	1,00
Mortalité globale	9	5,06	7	5,79	2	3,51	0,72

Nous avons étudié de près les situations avec greffons à vaisseaux multiples pour savoir si cette particularité était liée ou non à une transplantation à risque. Les résultats étaient finalement similaires à ceux décrits ci-dessus : aucune différence significative sur les critères de jugement secondaires n'avait été observée entre les patients ayant reçu un greffon à vaisseaux uniques et les patients ayant reçu un greffon à vaisseaux multiples. Les résultats du groupe vaisseaux multiples en comparaison avec le groupe vaisseaux uniques sont présentés dans le tableau suivant (Tableau 62).

Tableau 62 : Critères de jugement secondaires sur les greffons à vaisseaux uniques et multiples

Critères de jugement secondaires	Total N = 178		Vaisseaux uniques N = 124		Vaisseaux multiples N = 54		p
	Nombre	%	Nombre	%	Nombre	%	
Reprises chirurgicales							
- Nombre de patients repris	37	20,79	23	18,55	14	25,93	0,32
- Nombre de reprises	46		30		16		
Perte fonctionnelle du greffon	7	3,93	5	4,03	2	3,70	1,00
Explantation	2	1,12	2	1,61	0	0	1,00
Mortalité opératoire	3	1,69	3	2,42	0	0	1,00
Mortalité globale	9	5,06	7	5,60	2	3,77	1,00

E. Analyse multivariable

L'analyse multivariable révèle qu'il existe une association significative entre le genre de sexe féminin et l'existence de complications vasculaires post opératoires principales lors d'une greffe rénale. Cet effet est délétère (OR=3.84). L'obésité est également un facteur délétère (OR=4.67). Il existe par ailleurs un effet du temps d'intervention (OR₁₀=0.83) dans la survenue de complications vasculaires. Ainsi pour une augmentation de 10 minutes du temps d'intervention, l'OR de survenue d'une complication vasculaire est diminué de 17%.

En ce qui concerne la reprise de fonction du greffon, même si elle était significativement retardée dans le groupe avec complication vasculaire car reflétée par la nécessité de dialyse post opératoire (p=0,05), il n'y avait pas d'association significative entre la dialyse post greffe et la survenue de complication vasculaire en analyse multivariable.

Les résultats de l'analyse multivariable sont détaillés dans le tableau suivant (Tableau 63).

Tableau 63 : Analyse multivariable

	Modèle univarié		Modèle multivariable		
	OR	IC95%	OR	IC95%	P_valeur
Sexe féminin	2.64	[0.93-7.49]	3.84	[1.11-13.21]	0.03
Tabac	2.38	[0.74-7.61]	NA		
Obésité	3.33	[1.16-9.49]	4.67	[1.42-15.33]	0.01
Donneur à critères élargis	2.07	[0.75-5.71]	NA		
Dialyse post greffe	3.82	[1.08-13.55]	3.53	[0.64-19.32]	0.14
Greffe itérative	3.82	[1.08-13.55]	3.63	[0.64-20.54]	0.14
Temps d'intervention, x10	0.86	[0.73-1.01]	0.83	[0.70-0.98]	0.03

NB : « Temps d'intervention, x10 » signifie que l'*odds-ratio* correspond à une augmentation de 10 unités (minutes) du temps d'intervention.

DISCUSSION

Cette analyse rétrospective montre que l'incidence des complications vasculaires après la transplantation rénale au CHU de La Réunion est comparable à ce qui a été rapporté dans la littérature.

I. CARACTÉRISTIQUES DES PATIENTS

A. Facteurs de risque cardio-vasculaires

Dans notre série, deux facteurs de risque cardio-vasculaires étaient prédominants dans la population compliquée : plus de 75% étaient tabagiques, contre 58% dans la population non compliquée, et 41% étaient obèses, contre 17% dans la population non compliquée. Seule la prévalence de l'obésité était significativement plus importante dans le groupe compliqué ($p=0,04$). Molnar et al. ont montré que l'obésité était en effet significativement associée à une reprise tardive de la fonction du greffon (31). En effet, il en ressort de notre analyse multivariable que l'obésité est un facteur de risque de complication vasculaire (OR=4,67, IC95% [1,42-15,33] et $p=0,01$).

La particularité de l'île de La Réunion est la forte prévalence du diabète : un réunionnais sur dix est diabétique à La Réunion en 2014 (16). Selon l'étude REDIA en 2007, la prévalence du diabète connu et dépisté à la Réunion s'élève elle à 17.5%, soit environ cinq fois plus qu'en métropole (16). Dans notre série, il n'y avait pas de différence significative sur la prévalence du diabète entre la population compliquée et la population non compliquée ($p=0,49$). Morales et al. avaient trouvé que le diabète était un facteur de risque de perte du greffon pour les patients de moins de 40 ans, sans être statistiquement significatif au-delà de 40 ans (32).

Dans notre série, il y avait une majorité de sujets de sexe féminin dans la population compliquée (65%), valeur qui était significative ($p=0,05$). En analyse multivariable, il en ressortait que le genre de sexe féminin était un facteur de risque de complications vasculaires post opératoires (OR=3,84, IC95% [1,11-13,21] et $p=0,03$). Cela n'a pas été relevé dans d'autres séries, et le sexe

féminin n'est pas décrit dans la littérature comme étant un facteur de risque indépendant de complications vasculaires, de perte du greffon, ou de mortalité. Nous pouvons mettre en avant le diamètre généralement plus petit des artères chez les sujets de sexe féminin, pouvant laisser supposer une difficulté supplémentaire au temps vasculaire de la transplantation rénale et une susceptibilité à la thrombose ou la sténose.

B. Néphropathies et durée de dialyse

Dans notre série, il n'y avait pas de différence significative entre la répartition des étiologies des néphropathies chez la population compliquée et la population non compliquée. La néphropathie prédominante dans la population compliquée était celle d'origine indéterminée (41%), suivie à égalité des néphropathies diabétiques et des glomérulopathies (18% chacune), puis des polykystoses rénales et des uropathies (12% chacune). Aussi, la prévalence des néphropathies diabétiques dans la population non compliquée et compliquée était du même ordre (17% et 18% respectivement). Pourtant, il est décrit dans la littérature que c'est la néphropathie diabétique qui est principalement sujette aux complications vasculaires de la greffe rénale : Bakir et al. ont trouvé qu'elle était en particulier un facteur de risque indépendant de la thrombose vasculaire primaire (33).

Par ailleurs aucune greffe préemptive ne s'est compliquée sur le plan vasculaire au décours. Il est décrit dans la littérature un lien intime entre la dialyse et l'athérosclérose. En effet, deux tiers des patients dialysés ont une athérosclérose périphérique importante avec une prévalence allant de 39% en début de dialyse, à 92% après 16 ans de dialyse (11), soumettant alors cette population dialysée aux complications vasculaires après la greffe. Pourtant, la durée médiane de dialyse dans notre série était de 54,2 mois (Q1=28,8-Q3=90,6), et il n'y avait pas de différence significative entre la population compliquée et la population non compliquée ($p=0,63$).

Lacombe avait mis en lumière que les troubles métaboliques de la maladie rénale chronique, malgré tout mal corrigés au long cours par l'hémodialyse, tels l'hyperuricémie, les troubles du métabolisme phosphocalciques avec hyperparathyroïdie secondaire, l'élévation d'homocystéine plasmatique, et la rétention hydrosodée, avaient comme conséquence l'aggravation des effets de l'hypertension artérielle et la survenue de lésions vasculaires sous forme de calcifications

artérielles, en accord avec une accélération de l'athérosclérose chez l'hémodialysé chronique (34).

C. Transplantations itératives

Plus de 23% des patients ayant eu une complication artérielle ou veineuse post opératoire étaient sujets à une greffe itérative, contre moins de 8% dans la population non compliquée, différence qui était significative dans notre série ($p=0,05$). Près de 18% des patients compliqués recevaient une seconde greffe, et près de 6% recevaient une troisième greffe. Gutiérrez Baños et al. décrivaient les complications des greffes itératives et trouvaient que 15% des troisièmes et quatrièmes greffes étaient perdues suites à des complications chirurgicales, et que la mortalité globale étaient plus importante que celle des premières et secondes greffes (35). Dans notre étude, 12,5% des greffes itératives (deux patients) étaient perdues : les deux greffons perdus, dont un qui a été explanté, avait été implantés dans le cadre d'une seconde transplantation pour le patient. Même si aucune perte ou explantation ne concernait les troisièmes greffes, il en ressort de notre étude que les greffes itératives étaient significativement plus importantes dans la population compliquée que dans la population indemne, sans que ce critère ne soit un facteur de risque indépendant dans notre série. Benko et al. montraient que les patients sujets à plus d'une greffe avaient un risque significativement plus élevé de faire des complications post opératoires ($p=0,002$), et les patients à trois greffes et plus avaient un temps d'ischémie froide, temps d'intervention et événements thrombotiques post opératoires significativement plus élevés ($p=0,009$, $0,0001$, et $0,02$ respectivement) (36). Mais la survie du greffon et la survie globale chez les patients de trois greffes et plus étaient similaires à celle des patients à deux greffes (36,37).

D. Particularités du donneur

Tous les greffons dans notre série provenaient de donneurs cadavériques. Même si notre étude ne permet pas de le montrer, il est décrit dans la littérature que les greffons cadavériques sont plus à risque de complications et donc de perte du greffon que les donneurs vivants : en effet

Salehipour et al., sur une étude de 1500 transplantations, ont montré qu'il y avait une différence significative entre la survenue de complications chez ces deux groupes ($p=0,0017$) (38).

Alors que la proportion de donneurs hypertendus et diabétiques était la même dans la population entière, le groupe compliqué, et le groupe non compliqué, celle des donneurs à critères élargis en revanche s'élève à près de 60% dans la population compliquée, contre un peu moins de 40% dans le groupe non compliqué, sans que cette différence ne soit significative ($p=0,15$). Rappelons que les critères élargis sont un donneur de 60 ans ou plus, ou âgé entre 50 et 59 ans avec au moins deux des critères suivants : décès de cause cérébro-vasculaire, antécédent d'hypertension artérielle, créatininémie supérieure à $150\mu\text{mol/l}$ (12,17,22). Barba et al. ont comparé les transplantations avec ou sans donneurs à critères élargis et ont trouvé que les greffes à critères élargis avaient un risque significativement plus élevé de complications chirurgicales et de perte du greffon (22). La littérature montrait que les patients de moins de 40 ans ou recevant une greffe itérative ne devraient pas recevoir de greffons à critères élargis, mais que néanmoins la survie globale était améliorée chez les patients de plus de 40 ans en attente de greffe depuis longtemps et recevant un greffon à critères élargis, par rapport à ceux qui restaient dialysés (21).

Dans notre série, près de 65% des patients compliqués avaient reçus un greffon droit, contre 57% dans la population non compliquée, sans que cette différence ne soit significative ($p=0,55$) contrairement à ce que montre la littérature. La particularité du rein droit est principalement anatomique : il est plus petit que le gauche, présente une courte veine nécessitant une plastie d'allongement avec des risques techniques, et une longue artère plus sujette à la plicature (12,33,39). Ces difficultés per opératoires suggèrent un temps opératoire plus important, un temps d'ischémie chaude plus délétère, et un risque de thrombose plus accru (39). Il est bien noté dans la littérature que les reins droits sont intimement liés à des complications vasculaires plus importantes : Vacher-Coponat et al. dans leur analyse du registre ANZDATA (Australian and New Zealand Dialysis and Transplant Registry), avaient montré que les reins droits étaient significativement plus enclins à une reprise de fonction du greffon tardive ($p<0,001$) et un taux de perte du greffon à un an plus élevé ($p=0,001$), et ce principalement due à des difficultés chirurgicales (39). Au-delà de la première année après la greffe cependant, le rein droit n'est plus un facteur de risque de perte du greffon (12,39).

E. Modalités opératoires

Dans notre travail, près de 30% des patients compliqués ont été implanté en fosse iliaque gauche, contre 18% dans la population non compliquée, et inversement, la proportion d'implantation en fosse iliaque droite est plus importante dans la population non compliquée que dans le groupe compliqué (81% contre 71%), mais ces différences ne sont pas significatives ($p=0,33$). Rad et al. montraient que l'implantation en fosse iliaque gauche était significativement liée à une créatininémie plus importante à la première semaine, mais pas au-delà du premier mois (40).

Par ailleurs, notre série comprenait 30% d'artères multiples et 3% de veines multiples. 35% de notre groupe compliqué avaient des vaisseaux multiples (100% artères multiples, 0% veines multiples), contre 30% dans le groupe non compliqué. Ces différences n'étaient pas significatives dans notre étude ($p=0,60$) mais la littérature montre des résultats divergents : Hwang et al. montraient, dans une série de 25% d'artères multiples, que les vaisseaux multiples n'impactaient pas sur la survenue de complications vasculaires, alors que Bessedé et al. avec 29% d'artères multiples, montraient le contraire (41,42).

Par ailleurs, le temps d'ischémie froide médian dans notre étude était de 18h16 (Q1=12h09-Q3=24h17). Les greffons étaient soit prélevés sur l'île et implantés dans la foulée, se traduisant par une ischémie froide de 6 heures environ, soit importés de la métropole, se traduisant par une ischémie froide de 30 heures environ. Cependant, il n'y avait pas de différence significative entre les temps d'ischémie froide dans le groupe compliqué et celui du groupe non compliqué ($p=0,78$). Dans la littérature, il est clairement prouvé que le risque de perte de greffon et la mortalité globale augmentent significativement avec un temps prolongé d'ischémie froide (12,43,44). L'ischémie froide provoque une cascade de réactions qui sont amplifiées par la reperfusion, compromettant directement le débit de filtration glomérulaire, facteur de risque indépendant de décès dans la population générale (43,45). Ponticelli proposait un diagramme explicatif du mécanisme d'ischémie-reperfusion, mettant en lumière les risques que génère un temps d'ischémie froide prolongé (Annexe 1) (43). Debout et al. décrivaient que pour chaque heure additionnelle d'ischémie froide, le risque de perte du greffon était multiplié par 1,013 ($p=0,035$) et le risque de décès était multiplié par 1,018 ($p=0,026$) (44).

Concernant l'ischémie chaude, elle était reflétée dans notre étude le temps d'anastomose vasculaire, et indirectement par le temps d'intervention total. Le temps d'anastomose vasculaire

médian était de 44 minutes (Q1=37min-Q3=52min), sans différence significative entre les groupes compliqué et non compliqué ($p= 0,79$). Le temps d'intervention médian était de 3h33 (Q1=3h03-Q3=4h05), à la limite de la significativité entre les deux groupes, avec un temps plus court pour le groupe compliqué (3h21 contre 3h35 pour le groupe non compliqué, $p=0,06$). Il est intéressant de montrer du doigt dans notre étude le lien entre la survenue de complications vasculaires post opératoires et un temps d'intervention plus court. En effet, en analyse multivariable, un temps d'intervention plus long est un facteur protecteur de survenue des complications vasculaires post opératoires principales ($OR_{10}=0.83$, IC95% [0,70-0,98] et $p=0,03$). Une des hypothèses serait qu'un temps d'intervention plus long reflèterait une technique chirurgicale plus minutieuse et donc préventive de complications vasculaires au décours. Cependant il est à noter que le temps d'intervention est défini dans notre étude par la durée calculée entre le moment d'induction du patient (temps anesthésique) et le moment du pansement. Par ailleurs, les limites de cette étude rétrospective sur une durée limitée dans le temps pourraient expliquer les nombreux biais en cause pouvant influencer sur ce résultat. Il est donc difficile de tirer des conclusions sur cette donnée. Khan et al. se sont intéressés à l'impact de l'ischémie chaude sur le devenir du greffon : elle devenait significativement délétère sur la fonction précoce du greffon si elle dépassait 60 minutes (46). Les raisons qu'ils avaient retrouvées pour un temps d'ischémie chaude prolongée était l'obésité ($p=0,02$) et les artères multiples ($p<0,01$) (46). Marzouk et al. se sont penchés sur le temps d'anastomose vasculaire précisément : un temps d'anastomose supérieur à 29 minutes était significativement associé à 3,5 fois plus de risque de reprise tardive de fonction du greffon ($p=0,001$) et à 3,8 jours en plus d'hospitalisation ($p<0,001$). Autrement dit, cinq minutes d'anastomoses en plus était associé à un jour d'hospitalisation supplémentaire (47). Dans notre série, la durée d'hospitalisation médiane était de 15 jours (Q1=14-Q3=18), sans différence significative entre les deux groupes ($p=0,37$).

II. INCIDENCE ET PRISE EN CHARGE DES COMPLICATIONS ET DIFFICULTÉS VASCULAIRES DE LA TRANSPLANTATION RÉNALE

A. Post opératoires

Avec un taux de complications vasculaires de 9,6% (5,6% artérielles, 5,1% veineuses), nos résultats sont comparables aux résultats de la littérature (de 3 à 15%) (13,23,48). Cette disparité de taux reflète celle des séries rétrospectives documentées dans la littérature : comme présenté dans le Tableau 64, les auteurs étudient souvent une complication prédéfinie et ne rapportent pas systématiquement ou de manière exhaustive toutes les complications vasculaires.

La complication vasculaire plus redoutée est la thrombose artérielle et veineuse post opératoire qui survient d'après la littérature respectivement dans 0.2-7.5% et 0.1-8.2% des cas (25). Nous retrouvons cette complication dans respectivement 1,69% et 2,81% des cas. 43% des thromboses sont survenues dans le premier mois, et 86% dans la première année, contre 80% et 93% dans la littérature (24). Bakir et al. ont déterminé les facteurs de risque indépendants de la thrombose précoce (dans les trente jours après la transplantation) : un greffon droit, un antécédent de thrombose veineuse, une néphropathie diabétique, un problème technique, une hémodynamique instable en per opératoire (33). Dans notre étude, il s'agissait en effet d'un greffon droit dans 57% des cas, et d'une néphropathie diabétique dans 14% des cas.

La sténose de l'artère rénale du greffon est la complication vasculaire la plus fréquente de la transplantation rénale, observée à 3,93% dans notre étude, mais vacillant entre 1 et 23% (12,13) dans la littérature. La raison de cette variabilité est en partie la réalisation ou non d'un dépistage systématique ou lors de la présence de symptômes uniquement (8), mais aussi le manque de définition standardisée de la sténose de l'artère rénale du greffon (12,49). Elle survient principalement entre 3 mois et 2 ans après la transplantation (13,50), et préférentiellement sur les greffons cadavériques plutôt que les donneurs vivants (13,49,51), ainsi que sur les anastomoses termino-terminales (24). Trois volets thérapeutiques sont possibles : médical, chirurgical ouverte,

Tableau 64 : Revue de la littérature

Auteurs	Pays	Année	Transplantations	Cas	%	Toutes complications vasculaires ?
<i>Lacombe</i>	France et étranger	2004	NC	154	NC	Non - Artérielles seules
<i>Voiculescu et al.</i>	Allemagne	2003	1064	47	4,4%	Non - SARG + Prox-SARG
<i>Kulu et al.</i>	Allemagne	2019	1462	38	2,6%	Oui
<i>Wang et al.</i>	Chine	2017	660	22	3,3%	Non - SARG traitées par ATL
<i>Bakir et al.</i>	Pays-Bas	1996	558	34	6,0%	Non - Thromboses vasculaires
<i>Patel et al.</i>	Ecosse	2001	831	26	3,1%	Non - SARG
<i>Bessedé et al.</i>	France	2012	3129	421	13,5%	Oui
<i>Salehipour et al.</i>	Iran	2009	1500	133	8,9%	Oui
<i>Agüera Fernández et al.</i>	Espagne	1992	237	13	5,4%	Oui
<i>Dimitroulis et al.</i>	Grèce	2009	1367	57	4,2%	Oui
<i>Basić et al.</i>	Serbie	2003	463	25	5,4%	Non
<i>Zilinska et al.</i>	Slovaquie	2010	103	NC	1,0-9,7%	Oui
<i>Plainfosse et al.</i>	France	1992	900	135	15,0%	Oui
<i>Aktas et al.</i>	Turquie	2011	1843	47	2,6%	Oui
<i>Luna et al.</i>	Espagne	2010	577	35	6,0%	Non - Thromboses vasculaires
<i>Eufrásio et al.</i>	Portugal	2011	2000	54	2,7%	Oui
<i>Risaliti et al.</i>	Italie	2004	297	NC	5,0-10,0%	Oui
<i>Hurst et al.</i>	États-Unis	2009	41 867	823	2,0%	Non - SARG
<i>Krishnamoorthy et al.</i>	Inde	2009	543	43	7,9%	Non - SARG
<i>Orlic et al.</i>	Croatie	2003	725	23	3,2%	Non - SARG
<i>Ayvazoglu Soy et al.</i>	Turquie	2017	2594	57	2,1%	Oui
<i>Carvalho et al.</i>	Portugal	2019	3102	140	4,5%	Oui
<i>Hernández et al.</i>	Espagne	2006	870	87	10%	Oui
Notre série	Réunion	2021	178	17	9,6%	Oui
Total (des séries incluant toutes complications)		1992-2021	19 582	1238	6,3%	Oui

SARG : sténose de l'artère rénale du greffon. Prox-SARG : sténose proximale à l'artère rénale du greffon. ATL : angioplastie transluminale. NC : non connu.

ou endovasculaire. Le traitement médical se base sur la correction des facteurs de risque cardio-vasculaire, en particulier le contrôle de la tension artérielle par des antihypertenseurs, en introduisant d'abord un inhibiteur du système rénine angiotensine, associé à une statine et un antiagrégant plaquettaire. Il est recommandé seul si la lésion est non sévère, avec un pic de vélocité systolique inférieur à 180-200 cm/sec et un index de résistance artériel post sténotique supérieur à 0.5 (8). Le traitement chirurgical, même si difficile dû à la fibrose post transplantation, est indiqué pour les sténoses très serrées et distales inaccessibles à l'endovasculaire (23,24), les sténoses anastomotiques (24), les plicatures (51), et enfin les échecs d'angioplastie (23). Il consiste en la résection de l'anastomose et sa réfection à l'aide d'un patch ou d'une veine saphène (mais risque d'évolution anévrysmale (8)) soit en la réimplantant dans l'artère iliaque externe ou commune, soit dans l'artère hypogastrique si celle-ci n'avait pas été

utilisée lors de la greffe (12). L'évolution de cette prise en charge est favorable avec un taux de succès de 63 à 92% et une survenue de resténose dans 12% des cas (23). Benoit et al. ont comparé leurs résultats entre la chirurgie et le traitement endovasculaire chez 138 patients traités pour sténose de l'artère rénale du greffon : 49 patients avaient reçu un traitement endovasculaire, 39 un traitement chirurgical. Ils ont trouvé que le taux de succès immédiat était de 92.1% pour la chirurgie contre 69% pour l'angioplastie ; le taux de succès sur le long terme était de 81.5% pour la chirurgie contre 40.8% pour l'endovasculaire ; et enfin, le taux de morbidité était de 7.6% pour la chirurgie contre 28% pour l'endovasculaire (51). Même si cette étude date de 1990 et que les avancées en endovasculaire depuis sont spectaculaires, l'effet bénéfique de la chirurgie sur le long terme reste quand même une certitude. Une réfection chirurgicale de l'anastomose était réalisée dans 14% des cas dans notre étude, avec 100% de succès technique et clinique. Le traitement endovasculaire est l'angioplastie percutanée transluminale avec ou sans pose d'endoprothèse, réalisée dans 29% des cas dans notre étude, avec 100% de succès. Une angioplastie seule est indiquée si la taille du vaisseau à traiter est petit (diamètre < 4mm), si le patient ne peut pas tolérer une double anti agrégation plaquettaire, et s'il n'est pas certain de l'imputabilité de la lésion à la dégradation de la fonction rénale (25). Dans ce dernier cas, si l'angioplastie montre un succès immédiat mais sans amélioration clinique, il faut rechercher une autre étiologie à la dégradation rénale et la pose de stent secondaire est inutile (25). La pose d'un stent est indiquée :

- D'emblée si la lésion est anastomotique ou péri anastomotique, le vaisseau à traiter est assez large pour accueillir un stent (>4 mm), et il existe une zone saine péri lésionnelle pour la pose de stent sans compromettre d'autres branches artérielles (25)
- Secondairement à une angioplastie simple, devant la persistance d'un gradient de pression systolique supérieure à 10 mmHg, la survenue d'une dissection localisée compromettant la vascularisation, la survenue d'un recoil, et la présence d'une sténose résiduelle supérieure à 30% (23)
- Enfin, si le patient est capable de tolérer une double anti agrégation plaquettaire (25).

La procédure consiste, après héparinisation générale, en une ponction de l'artère fémorale homolatérale au greffon si l'anastomose de l'artère rénale du greffon est latéro-terminale sur l'artère iliaque externe, ou controlatérale si l'anastomose est termino-terminale sur l'artère hypogastrique, avec un accès en *cross-over* (24). Une artériographie d'abord non sélective

iliaque homolatérale au greffon est réalisée afin de bien confirmer et localiser la lésion, puis une artériographie sélective optimale de l'artère rénale du greffon est réalisée afin d'identifier précisément la lésion pour la traiter. La technique consiste à franchir la sténose à l'aide d'un guide et de cathétériser l'artère rénale du greffon le plus distalement possible afin que le guide soit stabilisé, en prenant compte le risque de lésion hémorragique de la capsule rénale avec le guide. Sur celui-ci, un ballon dont la taille est courte (1.5-2cm) (8) et le diamètre est légèrement au-dessus de l'artère à traiter (4-8 mm) (52), est introduit jusqu'à la lésion et ouvert à l'aide d'un inflateur pour dilater la sténose. Dans les cas indiqués, un stent non couvert en acier inoxydable expansible sur ballonnet est mise en place (8). Une dernière artériographie de contrôle est réalisée afin de vérifier le succès immédiat de la technique, la bonne vascularisation rénale, l'absence de recoil, de resténose, de rupture artérielle ou de dissection. Après vérification, retrait du matériel et compression du point de ponction ou mise en place d'un dispositif de fermeture artérielle.

Sur le plan veineux, nous avons eu un cas de sténose de la veine iliaque (0,56%). C'est une complication rarement rapportée dans la littérature, mais à ne pas négliger devant une dysfonction du greffon car elle peut éventuellement entraîner une thrombose veineuse du greffon (48,53). Elle peut être la cause d'un cathéter de dialyse anciennement posé en fémoral, d'une thrombose, d'une inflammation, ou secondaire sur une compression extrinsèque par un lymphocèle ou hématome compressif (48,53,54). Le traitement peut être chirurgical ou endovasculaire avec ou sans pose d'endoprothèse (48,53,54). Dans notre cas, une veinoplastie endoluminale avec pose de stent avait été réalisée avec succès technique et clinique.

D'autres complications vasculaires présentes dans la littérature n'ont pas été observées dans notre étude : la sténose spontanée de la veine rénale du greffon, la sténose artérielle en amont de l'artère rénale du greffon, et les lésions anévrismales. La sténose veineuse du greffon est une complication rare de la transplantation souvent rapportée au cas par cas dans la littérature (29,55,56). La clinique n'est pas spécifique, elle peut être asymptomatique sans retentissement sur la fonction rénale ou sur l'hémodynamique (13) ou se présenter sous la forme d'une altération de la fonction rénale avec augmentation de la créatinine sanguine (29), hypertension artérielle réfractaire, oligo-anurie et nécessité de reprise de dialyse, voire même d'ascite

réactionnelle (57). Les causes sont souvent d'origine extrinsèque (compression par hématome, lymphocèle, masse, ou encore par l'artère iliaque externe), mais les sténoses spontanées sont en général le signe d'un rejet du greffon ou le résultat d'une infection (57). Enfin, elle peut être liée à une malposition de la veine par torsion ou plicature (13,29). Le traitement est soit chirurgical, soit endovasculaire. La chirurgie consiste à aborder le pédicule du greffon, et reconstruire la veine rénale du greffon. L'angioplastie percutanée transluminale est généralement choisie de par son abord non invasif et son caractère peu morbide par rapport à la chirurgie (56,57). Mei et al. ont rapporté un cas de sténose veineuse chez un greffon cadavérique avec une anastomose d'une veine unique en termino-latérale sur la veine iliaque externe, traité par voie endovasculaire et témoignant d'un succès technique avec une baisse de gradient de pression entre la veine rénale distale et la veine iliaque de 11.4 mmHg à 0.8 mmHg, et un succès clinique avec une baisse significative de la créatinine sanguine allant de 782 $\mu\text{mol/l}$ avant la veinoplastie, à 196 $\mu\text{mol/l}$ deux semaines après l'intervention, 116 $\mu\text{mol/l}$ trois mois après, et 102 $\mu\text{mol/l}$ un an après (29). Pan et al. ont rapporté un cas rare d'ascite transsudative révélant une sténose anastomotique de la veine rénale du greffon, prise en charge par voie endovasculaire avec veinoplastie et pose d'une endoprothèse auto-expansible (57).

Devant une altération de la fonction du greffon, il est aussi important d'éliminer une sténose vasculaire en amont du greffon qui mimera une sténose de l'artère rénale du greffon, associée en général à une symptomatologie d'artériopathie oblitérante des membres inférieurs : claudication intermittente des membres inférieurs, trouble trophique, absence de pouls distaux (13). Dans une population receveuse de plus en plus vieillissante, l'athérosclérose aorto-iliaque a une incidence de plus en plus élevée, mais cette complication reste rare avec une prévalence entre 0 et 2.4% (24).

Les complications anévrysmales des transplantations rénales sont aussi à mentionner même si rares dans la littérature et absentes dans notre travail. Les anévrysmes pédiculaires surviennent dans moins d'1% des cas, et sont souvent asymptomatiques et détectés fortuitement lors du suivi échographique régulier, mais peuvent être fatals en cas de rupture (13). L'étiologie principale est infectieuse avec les anévrysmes mycotiques, mais ils peuvent aussi résulter d'un défaut anastomotique technique (13). Le traitement de choix est la réparation chirurgicale par mise à

plat R greffe avec réimplantation de l'artère rénale du greffon sur l'axe iliaque à distance de l'ancienne anastomose, à l'aide d'allogreffe artérielle ou veineuse, de prothèse, ou encore par transposition iliaque (34). Lacombe rapportait une bonne évolution de cette prise en charge avec un greffon rénal fonctionnel au long terme, et sans mortalité post opératoire précoce (34). Les faux anévrismes extra-rénaux concernent 1% des patients, résultent d'une plaie chirurgicale, d'une infection, ou d'un défaut anastomotique, et doivent être pris en charge pour prévenir la rupture qui peut être fatale (23). Ils se présentent sous la forme d'une masse abdominale pulsatile et sensible, ou alors se détectent de manière fortuite lors d'examen échographique systématique (23). Plusieurs traitements sont rapportés dans la littérature comme l'injection directe de thrombine guidée par cathéter (23), voire la transplantectomie (23), mais la procédure de choix est endovasculaire, soit par embolisation sélective du sac anévrisimal à l'aide coils métalliques (23,48), soit par la pose d'une endoprothèse couverte (48,58).

Une des raisons que nous pouvons proposer devant l'absence de ces complications est le suivi trop court de notre série (maximum trois ans). Lacombe trouvait une moyenne de survenue d'anévrismes mycotiques de huit ans après la transplantation, et de lésions aorto-iliaques en amont de l'artère rénale du greffon six ans après la transplantation (34).

Concernant les complications urinaires ischémiques, nous avons rapporté un taux de sténose ischémique de l'uretère de 1,69% et un taux de rupture nécrotique de 1,12%. Ces résultats sont comparables à ceux décrits dans la littérature de 2,7% à 6,5% pour les sténoses et de 1,6% à 5,4% pour les fistules urinaires (24,59,60). Le traitement de référence reste la reprise chirurgicale avec réfection de l'anastomose (12,60). Dans notre rapport, 67% des sténoses avaient été reprises par chirurgie à ciel ouvert avec un taux de succès primaire de 50% et de succès définitif de 100%. 100% des fistules urinaires avaient été reprises chirurgicalement avec un taux de succès primaire de 50% et un taux de succès définitif de 100%. Ces résultats sont comparables à la littérature, avec un taux de succès primaire et définitif rapporté à 51,9% et 74,1% pour les sténoses, et 63,2% et 73,7% pour les fistules (59). Il est décrit dans la littérature des techniques endoscopiques et percutanées, mais même si moins invasives, le taux de succès reste inférieur à celui de la chirurgie à ciel ouvert (60).

Enfin, les collections péri-greffon de type lymphocèles ou hématomes ont une indication opératoire si symptomatiques ou infectées (24). Les lymphocèles compressifs sont rapportés à 9,55% dans notre étude, taux comparable à 0,6%-18% retrouvé dans la littérature (24). Hedegard et al. expliquaient que près de 50% des patients transplantés allaient développer une collection liquidienne péri-greffon, mais que seulement 15-20% devenaient significatifs cliniquement (24).

B. Per opératoires

La thrombose vasculaire per opératoire est une complication rare (0.5-1% pour les thromboses artérielles) (8). Aucune n'a été observée dans notre étude. Elle est souvent due à des imperfections techniques, un défaut dans l'anastomose, une plaie per opératoire, une lésion de clamp, une dissection, une plicature, une torsion, ou bien un spasme (8). La prise en charge est immédiate : re-clamper, refaire une veinotomie rénale proximale, défaire l'anastomose artérielle, *flusher*, expulser les caillots, identifier la cause et la traiter, puis re-suturer (8).

Les lésions per opératoires à type de plicature ou de torsion sont généralement en lien avec un problème positionnel du greffon dans sa loge de néo-acceptation (8). Le risque principal de cette malposition est l'évolution en sténose vasculaire voire en thrombose vasculaire mettant en péril le greffon. Cette partie traitant de plicature, torsion et lésion hémorragique per opératoire, n'était pas facilement évaluable car toutes les plaies ne sont pas rapportées systématiquement dans le compte rendu opératoire, en particulier si celle-ci est réparée immédiatement sur le champ opératoire ou sans répercussion sur la fonction rénale au décours. Nous avons donc essayé d'être le plus méticuleux et exhaustif possible quant au recueil de ces données.

C. Pré opératoires

L'anticipation des difficultés vasculaires auxquelles on peut faire face lors de la transplantation rénale fait partie du rôle du chirurgien greffeur. Nous avons classé les principales difficultés selon la façon suivante :

- Chez le receveur : la présence de lésions vasculaires compromettant la bonne vascularisation du futur greffon rénal
- Chez le donneur : la présence de vaisseaux rénaux multiples sur le greffon d'une part, pouvant compliquer techniquement la réalisation des anastomoses vasculaires, dont les imperfections techniques risquent de compromettre la vascularisation du greffon et entrainer son arrêt fonctionnel, voire mettre en jeu le pronostic vital du patient ; et la présence de lésions vasculaires sur le greffon d'autre part.

Ces difficultés vasculaires sont importantes à prévoir pour anticiper la prise en charge de ces lésions et le délai de prise en charge, le côté préférentiel de la greffe, le site d'implantation des vaisseaux du greffon, le positionnement du greffon. Le bilan vasculaire pré-greffe est l'étape clé dans l'évaluation et l'anticipation de ces difficultés vasculaires, et donc de la faisabilité de la greffe. Il se compose : d'un examen clinique minutieux, avec interrogatoire complet à la recherche des facteurs de risque cardio-vasculaires, et un examen physique auscultant les trajets vasculaires, les pouls périphériques, la tension artérielle, l'état vasculaire périphérique avec la recherche d'ulcères et de claudication des membres inférieurs, la recherche d'anévrisme ; et d'une exploration radiographique, avec échographie-doppler complet aorto-iliaque, des membres inférieurs et des troncs supra-aortiques, et tomodensitométrie aorto-iliaque à coupes fines avec injection (8,12). L'artériographie sur table autrefois examen de référence n'est plus indiquée compte tenu de son caractère invasif, d'autant plus que seules les sténoses importantes sont visualisées sur cet examen, ne permettant pas d'évaluer précisément chaque axe et chaque calcification. L'IRM non plus n'est pas indiquée de par le manque de visibilité des calcifications (8). En plus d'évaluer la faisabilité de la greffe, le bilan vasculaire pré-transplantation permet de préciser le segment clampable pour l'implantation des vaisseaux du greffon.

La prévalence des maladies cardio-vasculaires est plus importante chez les patients souffrant d'insuffisance rénale chronique (61). En effet, le registre américain *United States Renal Data System* (USRDS) de 2017, recensant de manière exhaustive les patients souffrant de maladie rénale chronique, note la prévalence des maladies cardio-vasculaires à 65.6% chez les patients insuffisants rénaux chronique, contre 31.9% chez les patients non insuffisants rénaux. Dans le même sens, la présence de maladies cardio-vasculaires aggrave la survie à court et à long terme

des patients souffrants d'insuffisance rénale chronique terminale. Selon le USRDS, la prévalence de maladies cardio-vasculaires chez les patients souffrants d'insuffisance rénale terminale traitée est décomptée à 69.8% chez les hémodialysés, 56.6% chez les patients recevant une dialyse péritonéale, et 41.6% chez les transplantés. En particulier, la survie à deux ans ajustée sur l'âge et le genre des patients porteur d'insuffisance rénale terminale est de 81.3% en l'absence de maladies vasculaires périphériques, contre 66.8% avec (61). La prévalence de la pathologie vasculaire périphérique chez les patients porteurs d'insuffisance rénale chronique terminale s'explique en partie par le développement plus rapide et plus important d'athérosclérose chez les patients en dialyse (11).

Dans la littérature, l'indication à un geste vasculaire avant la transplantation rénale dépend de sa symptomatologie et de sa nécessité pour la transplantation rénale. Thuret et al. proposait un arbre diagnostique permettant d'orienter la prise de décision : un geste vasculaire premier était indiqué s'il était nécessaire pour la réalisation de la greffe rénale, si le patient était symptomatique, ou si les lésions vasculaires présentes mettaient en jeu le pronostic vital à court ou moyen terme (11). La chronologie des deux procédures est sujette à débat, 3 possibilités existent : le geste vasculaire premier et la transplantation rénale seconde, la chirurgie vasculaire et rénale simultanée, la transplantation première et le geste vasculaire second. Thuret et al. ont comparé plusieurs travaux de la littérature, ceux de Gouny et al., Patrono et al., Coosemans et al., Tsivian et al., Pittaluga et al., Piquet et al., Ozcelik et al. et Chapman et al., pour conclure qu'aucun ordre particulier de ces procédures n'est privilégié (11).

La présence d'artères rénales multiples représente environ 25 à 30% (13,41,42). Nous en rapportons dans notre étude 29,78%. Zorgdrager et al. avaient fait une revue de la littérature pour comparer les transplantations à artère unique et artères multiples, et sur un total de 18 289 patients, ils avaient trouvé un taux de complications ($p < 0,0001$), de reprise tardive de fonction du greffon ($p = 0,022$), et de perte du greffon ($p = 0,034$) significativement plus élevés pour les artères multiples, même si la survie du greffon à 5 ans était comparable (62).

La prise en charge de cette difficulté dépend de : la présence d'un patch commun, le diamètre des artères, et la distance entre les artères (Figure 25). Si les artères partagent un patch commun, l'anastomose du patch est réalisable si les deux artères sont proches. En revanche si les deux

artères sont éloignées de plus de deux centimètres, il convient de réaliser soit une anastomose pour chacune d'elle, soit de sectionner ce patch, retirer le surplus de patch et suturer les extrémités, afin de réaliser une artériotomie plus petite pour le patch commun (11). Si les artères ne partagent pas de patch commun, la réflexion dépend du diamètre de chacune ainsi que de la distance entre elles. Pour un diamètre équivalent, il convient de réaliser une anastomose latéro-latérale en « canon-de-fusil » si la distance entre ces artères est courte, sinon une anastomose séparée pour chacune. Pour des diamètres différents, il convient d'anastomoser la plus grosse des artères, et la polaire dans le tronc de cette dernière si la distance est courte, ou bien il peut être nécessaire de sacrifier la polaire si la distance est grande entre elles. Une option pour ne pas sacrifier une artère polaire est de réaliser une anastomose termino-terminale avec l'artère épigastrique inférieure (11). Iwami et al. ont étudié des greffons à artères multiples chez donneurs vivants et ont conclu que l'artère polaire pouvait être sacrifiée si son diamètre était inférieur à 2 mm sur l'angioscanner pré-opératoire, car elle conduisait à une perte de moins de 8% du parenchyme rénal (63). Vincenzi et al., au contraire, décrivaient les reconstructions artérielles complexes de 6 patients avec artères multiples sur 922 transplantations, et montraient que la reconstruction des vaisseaux de moins de 2 mm valaient aussi la peine car aucune complication n'avait eu lieu chez ces 6 patients (64).

Dans notre travail, parmi les quatre cas où l'artère la plus petite avait été sacrifiée, aucun n'avait présenté de complication vasculaire au décours, ni de perte du greffon, ni de décès. En revanche, 5% des anastomoses sur patch se sont compliquées d'un problème vasculaire (une sténose de l'artère du greffon), ainsi que 10% des réimplantations de la plus petite artère sur l'artère principale (une sténose de l'artère du greffon), 16% des anastomoses séparées (une plicature, une sténose ischémique de l'uretère, une thrombose de l'artère du greffon), et le seul cas de plastie du patch (une sténose de l'artère du greffon).

La présence de veines multiples, documentée à 5% dans la littérature (8), est survenue dans notre étude dans 2,81% des cas. Il est convenu dans ce cas d'anastomoser la veine principale et de sacrifier les veines de petit calibre. S'il existe plusieurs veines de gros calibre, il peut être réalisé une anastomose latéro-latérale en « canon-de-fusil » de ces deux veines avant implantation, ou deux anastomoses séparées, ou bien encore de sacrifier l'une d'entre elles, comme le proposaient Gerstenkorn et al. même si son diamètre allait jusqu'à 1 cm (8,11,65). Le risque de ces

manipulations est l'imperfection technique entraînant la thrombose veineuse per ou post opératoire, pouvant condamner le greffon (8,11). Dans notre série, sur les cinq cas de veines multiples, aucun sacrifice n'a été réalisé : trois cas ont été anastomosées en « canon-de-fusil » et deux cas étaient suturés avec un patch de veine cave inférieure. Aucune complication, perte de greffon, ou décès n'avait été observé chez ces cinq patients.

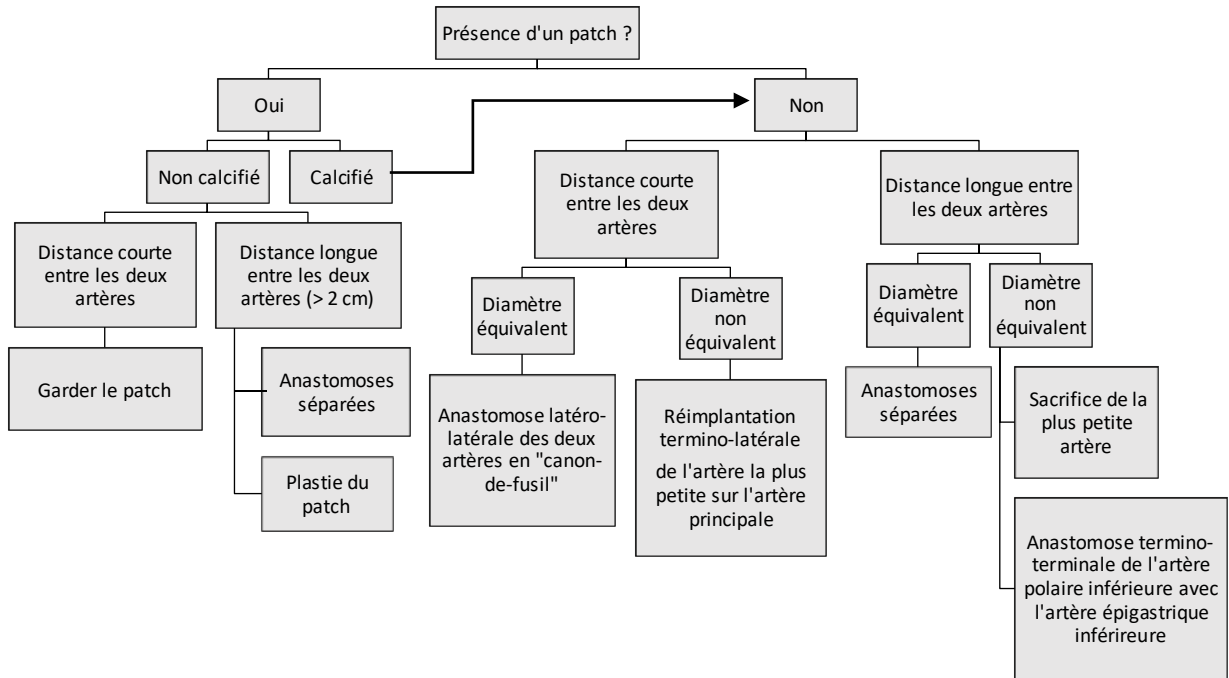


Figure 25 : Algorithme proposé de décision du type de réparation artérielle pour les greffons à artères multiples (8,11)

III. MORBI-MORTALITÉ POST OPÉRATOIRE

A. Impact sur la fonction du greffon rénal

Dans notre étude, la nécessité de dialyse post opératoire était significativement plus importante lors de la survenue de complications vasculaires. La reprise retardée de la fonction du greffon étant définie en partie par la nécessité de dialyse post transplantation, ce résultat est donc comparable à ceux de la littérature : Hernández et al. avaient trouvé une association significative entre la survenue de complications vasculaires et une reprise retardée du greffon ($p < 0,0001$), tout comme Bakir et al. lorsqu'ils s'intéressaient à la thrombose vasculaire seule ($p < 0,0005$) (33,66). Mais il est intéressant de relever qu'il n'y avait pas d'association significative entre la dialyse post transplantation immédiate et les complications vasculaires en analyse multivariable dans notre étude. Il n'y avait pas non plus de différence significative entre la fonction rénale à distance de la transplantation malgré la survenue de complications vasculaires, même si certaines données étaient manquantes car le suivi à un an n'était pas encore atteint chez certains patients. La fonction rénale devenait significativement altérée dans notre étude lorsque l'on prenait en compte aussi les complications urinaires ischémiques et lymphocèles / hématomes compressifs. Ces résultats laissent supposer que les complications artérielles et veineuses seules ont un impact dans notre étude sur la reprise de la fonction du greffon immédiatement après la transplantation, mais probablement pas sur la fonction du greffon au long cours, même s'il reste à démontrer cela dans une étude moins biaisée qu'une étude rétrospective et monocentrique.

B. Reprise chirurgicale

La reprise chirurgicale toute cause confondue était significativement plus importante lors de la survenue de complications vasculaires dans notre série ($p < 0,001$). Notre taux de reprise chirurgicale toutes causes confondues étaient de 21%, dont 59% dans le groupe des complications vasculaires contre 17% dans le groupe non compliqué. Hernández et al. avaient

trouvé un total de 14,5% de ré-interventions sur 870 transplantations, et Ammi et al. notaient 76% de reprise chirurgicale des complications vasculaires (66,67).

C. Perte fonctionnelle du greffon et explantation

Dans notre série, nous avons eu deux cas de perte du greffon, dont un seul pour une raison vasculaire (thrombose vasculaire post opératoire immédiate) qui a résulté en une explantation précoce. Il est intéressant de noter que la survenue de perte du greffon ou d'explantation n'était finalement pas significativement plus importante lors de la présence de complications vasculaires ($p=0,13$). L'incidence de perte du greffon due à une complication vasculaire dans notre étude était de 1,1%, alors que la perte du greffon toutes causes confondues (dont rejet) était de 4%, résultats inférieurs à ceux retrouvés dans la littérature. Adani et al. avaient trouvé une prévalence de 2,6% pour raisons vasculaires (68), et Ammi et al. avaient trouvé dans leurs travaux une prévalence de 6,7% de retour en dialyse toutes causes confondues (67). C'est la thrombose vasculaire qui revient à chaque fois comme cause majeure de perte du greffon, responsable d'après la littérature d'un tiers des pertes dans le mois qui suit la transplantation, presque 50% des pertes à deux et trois mois, et 37% la première année (33,69,70). Il est intéressant de noter qu'au XXI^e siècle, les défauts techniques et complications chirurgicales sont trois fois plus fréquents quand il s'agit d'expliquer les causes de perte du greffon dans les six mois après la transplantation, que le rejet, une situation qui était inversée dans les années 1970 (12).

Notre étude révèle que 1,1% des transplantations ont été explantées (toutes causes confondues), dont 0,6% le premier mois, résultat inférieur à ce que nous pouvons retrouver dans la littérature : Guillaume et al. avaient par exemple, sur un total de 707 transplantations rénales, 4% d'explantation le premier mois après la greffe (71). Par ailleurs, il en ressort de notre série que 50% des pertes du greffon pour raison vasculaire la première année après la transplantation ont abouti à une transplantectomie, résultat comparable à la littérature (71).

D. Mortalité opératoire et globale

La mortalité opératoire et globale était nulle lors de la survenue de complications vasculaires, comparée à 2 et 6% respectivement sans complication vasculaire, sans qu'il n'y ait de différence significative sur ces deux critères entre les groupes compliqué et non compliqué. Les limites de notre étude bien sûr font qu'elle n'a pas assez de recul et de puissance pour pouvoir analyser ce résultat de manière significative, et qu'il est difficile d'en tirer des conclusions.

IV. PARTICULARITÉS DU CHU DE LA RÉUNION

Plusieurs particularités sont à noter au CHU Felix Guyon de La Réunion. Premièrement, les chirurgiens greffeurs sont depuis ces trois dernières années principalement des chirurgiens cardio-vasculaires. Notre objectif dans ce travail était en partie de faire une première évaluation de cette activité depuis que ces derniers ont le monopole sur la transplantation rénale.

Il était intéressant aussi de mettre en lumière l'intérêt du chirurgien cardio-vasculaire dans cette activité de par son rôle prédominant dans la prise en charge des patients insuffisants rénaux : de la pose des cathéters de dialyse de type Canaud, à sa participation dans la réalisation des fistules artério-veineuses pour hémodialyse en attente de transplantation rénale, et bien sûr jusqu'à sa présence dans la prise en charge des autres pathologies cardio-vasculaires que les patients insuffisants rénaux ne manquent malheureusement pas d'exprimer. En effet, n'oublions pas que l'incidence du diabète à La Réunion est cinq fois plus importante qu'en métropole (16), et ces patients sont souvent connus et déjà pris en charge depuis plusieurs années par leur futur chirurgien greffeur pour d'autres pathologies vasculaires.

Enfin, une des particularités de la transplantation rénale à La Réunion est que le temps d'ischémie froide est soit extrêmement court (environ 6 heures) lorsque que le rein est prélevé sur l'île, soit extrêmement long (environ 30 heures) lorsque le rein est importé de métropole. Mais le temps d'ischémie froide d'après nos résultats n'était pas significativement plus important chez les patients ayant subi des complications vasculaires, donc les reins provenant de métropole n'étaient pas significativement plus soumis à des complications vasculaires.

V. LIMITES

Cette étude présente toutes les limites d'une étude observationnelle, monocentrique, et rétrospective. En effet, il faut noter le biais d'information de par la difficulté d'évaluer l'exactitude des données archivées ; le biais d'indication ; les perdus de vue et les données manquantes. Aussi, une étude de cohorte rétrospective comme celle-ci permet seulement de supposer l'association entre un facteur de risque et une complication, il n'est pas possible de déduire le lien entre ces deux évènements.

Même s'il s'agit d'une série non négligeable de patients transplantés rénaux pour l'analyse des complications vasculaires à La Réunion, la taille de l'étude est limitée et elle ne nous permet pas d'avoir suffisamment de puissance pour pouvoir comparer la population compliquée à la population générale. Le nombre de patients présentant des complications étant réduit, la puissance statistique n'est pas suffisante pour pouvoir tirer des conclusions fermes sur les facteurs de risque prédictifs de ces complications.

L'analyse a été délibérément limitée dans le temps en ne s'intéressant qu'aux trois dernières années pour des raisons de moyen. Nous n'avons donc pas pu avoir une série plus exhaustive, ni un nombre de complications et un recul suffisants pour détecter des résultats significatifs. Par ailleurs, il aurait été intéressant de comparer l'évolution de la fréquence et de la sévérité de ces complications au cours du temps afin de voir si l'expérience du chirurgien aurait pu influencer ces résultats.

Enfin, la créatininémie a été choisie en critère de jugement pour évaluer la fonction rénale, mais nous savons que cette valeur est influencée par l'âge, le sexe, le poids, et autres comorbidités.

CONCLUSION

La transplantation rénale est une intervention complexe et pleine de spécificités techniques qui, si elles ne sont pas respectées dans les règles de l'art, peuvent entraver la fonction du greffon rénal. Un des défis de cette chirurgie est la complexité des anastomoses vasculaires. Nous avons évalué la survenue des complications vasculaires et leur impact sur le greffon, et bien que notre étude reste limitée par ses moyens, nous avons pu démontrer que l'incidence des complications artérielles et veineuses étaient comparables à la littérature. Même si ces événements peuvent influencer sur la reprise immédiate de fonction du greffon, ils n'ont pas de poids ni sur la fonction au long cours du greffon, ni sur la survie du patient. Dans un centre où la transplantation rénale est monopolisée par les chirurgiens cardio-vasculaires, il peut en ressortir que cette spécialité peut être favorable à la survie du greffon. Néanmoins, l'incidence de ces complications vasculaires peuvent en partie être réduite par une technique chirurgicale minutieuse et précise. Il serait maintenant intéressant d'explorer les expériences de plusieurs centres, à plus grande échelle et avec un recul plus important afin de consolider ces conclusions.

BIBLIOGRAPHIE

1. Bouchet A, Cuilleret J. Anatomie topographique descriptive et fonctionnelle. 2nd ed. Vol. 4. Paris: Simep; 1991. 2127-2145 p.
2. Netter FH. Atlas d'anatomie humaine. 2nd ed. Novartis; 1997. 311-329 p.
3. Drake RL, Vogl W, Mitchell AWM. Gray's Anatomie pour les étudiants. Elsevier Masson; 1264 p.
4. Chesbrough RM, Burkhard TK, Martinez AJ, Burks DD. Gerota versus Zuckerkandl: the renal fascia revisited. *Radiology*. 1989 Dec;173(3):845-6.
5. Culty T, Timsit MO, Neuzillet Y, Badet L, Kleinclauss F; Membres du Comité de transplantation de l'Association française d'urologie (CTAFU). Complications urologiques de la transplantation rénale [Urological complications of renal transplantation]. *Prog Urol*. 2014 Oct;24(12):723-32.
6. Manea CN, Stanca VD, Precup D, Coman I. Vascular anatomical variants in renal surgery: classic and robotic approach. *Rom J Morphol Embryol*. 2011;52(3):855-8.
7. Chai JW, Lee W, Yin YH, Jae HJ, Chung JW, Kim HH, Park JH. CT angiography for living kidney donors: accuracy, cause of misinterpretation and prevalence of variation. *Korean J Radiol*. 2008 Jul-Aug;9(4):333-9.
8. Julia P., Alsac J.-M., Fabiani J.-N. Complications vasculaires de la transplantation rénale. EMC (Elsevier Paris), Techniques chirurgicales - Chirurgie vasculaire, 43-310,2011.
9. Tixier D, Barrou B. Recommandations techniques pour le prélèvement des organes et des tissus sur donneurs en état de mort encéphalique. Agence de la Biomédecine. 2006
10. Compagnon P, Sulpice L, Cardon A, de Wailly P, Lakehal M, Thiebot T, et al. Technique des prélèvements multiorganes et de vaisseaux. EMC - Techniques chirurgicales - Chirurgie vasculaire 2013;8(4):1-16 [Article 43-300].
11. Thuret R, Kleinclauss F, Terrier N, Karam G, Timsit MO. La transplantation rénale et ses défis [Challenges in renal transplantation]. *Prog Urol*. 2016 Nov;26(15):1001-1044.
12. Morris PJ, Knechtle SJ. *Kidney Transplantation. Principles and Practice*. 7th ed. Elsevier Saunders; 2014.
13. Ardelean A, Mandry D, Claudon M. Complications vasculaires de la transplantation rénale: conduite diagnostique [Vascular complications following renal transplantation: diagnostic evaluation]. *J Radiol*. 2011 Apr;92(4):343-57.

14. Anglicheau D, Tinel C, Canaud G, Loupy A, Zuber J, Delville M, Rabaté C, Scemla A, Snanoudj R, Sberro-Soussan R, Mamzer-Bruneel MF, Bererhi L, Martinez F, Timsit MO, Rabant M, Correas JM, Bienaimé F, Duong JP, Hélénon O, Prié D, Méjean A, Legendre C. Transplantation rénale : réalisation et suivi précoce [Renal transplantation: Procedure and early follow-up]. *Nephrol Ther.* 2019 Nov;15(6):469-484.
15. Lassalle M, Monnet E, Ayav C, Hogan J, Moranne O, Couchoud C; REIN registry. 2017 Annual Report Digest of the Renal Epidemiology Information Network (REIN) registry. *Transpl Int.* 2019 Sep;32(9):892-902.
16. Favier F, Jaussent I, Moullec NL, Debussche X, Boyer MC, Schwager JC, Papoz L; REDIA Study Group. Prevalence of Type 2 diabetes and central adiposity in La Reunion Island, the REDIA Study. *Diabetes Res Clin Pract.* 2005 Mar;67(3):234-42.
17. Monique Bernard, Lucienne Chatenoud, Philippe Compagnon, Maria Cristina Cuturi, François Du-rand, et al. Transplantation d'organes: quelles voies de recherche?. [Rapport de recherche] Institut national de la santé et de la recherche médicale (INSERM). 2009, 93 p., illustrations en couleur, figures - Synthèse et recommandations. hal-01570628
18. Plan 2017-2021 pour la greffe d'organes et de tissus. Ministère chargé de la Santé. 2017
19. Ojo AO. Expanded criteria donors: process and outcomes. *Semin Dial.* 2005 Nov-Dec;18(6):463-8.
20. Metzger RA, Delmonico FL, Feng S, Port FK, Wynn JJ, Merion RM. Expanded criteria donors for kidney transplantation. *Am J Transplant.* 2003;3 Suppl 4:114-25.
21. Pascual J, Zamora J, Pirsch JD. A systematic review of kidney transplantation from expanded criteria donors. *Am J Kidney Dis.* 2008 Sep;52(3):553-86.
22. Barba J, Zudaire JJ, Robles JE, Rosell D, Berian JM, Pascual I. Complications of kidney transplantation with grafts from expanded criteria donors. *World J Urol.* 2013 Aug;31(4):893-900.
23. Kobayashi K, Censullo ML, Rossman LL, Kyriakides PN, Kahan BD, Cohen AM. Interventional radiologic management of renal transplant dysfunction: indications, limitations, and technical considerations. *Radiographics.* 2007 Jul-Aug;27(4):1109-30.
24. Hedegard W, Saad WE, Davies MG. Management of vascular and nonvascular complications after renal transplantation. *Tech Vasc Interv Radiol.* 2009 Dec;12(4):240-62.
25. Kolli KP, LaBerge JM. Interventional Management of Vascular Renal Transplant Complications. *Tech Vasc Interv Radiol.* 2016 Sep;19(3):228-36.
26. Haute Autorité de Santé. Évaluation et prise en charge du risque cardio-vasculaire - Recommandation abrogée. Saint-Denis La Plaine: HAS; 2017.

27. Port FK, Bragg-Gresham JL, Metzger RA, Dykstra DM, Gillespie BW, Young EW, Delmonico FL, Wynn JJ, Merion RM, Wolfe RA, Held PJ. Donor characteristics associated with reduced graft survival: an approach to expanding the pool of kidney donors. *Transplantation*. 2002 Nov 15;74(9):1281-6.
28. Collège universitaire des enseignants de néphrologie. *Néphrologie*. 8ème edition. Ellipses. 2018. 237-265 p.
29. Mei Q, He X, Lu W, Li Y. Renal vein stenosis after renal transplantation: treatment with stent placement. *J Vasc Interv Radiol*. 2010 May;21(5):756-8.
30. Haute Autorité de Santé. Guide parcours de soins maladie rénale chronique de l'adulte. Saint-Denis La Plaine: HAS; 2012.
31. Molnar MZ, Kovesdy CP, Mucsi I, Bunnapradist S, Streja E, Krishnan M, Kalantar-Zadeh K. Higher recipient body mass index is associated with post-transplant delayed kidney graft function. *Kidney Int*. 2011 Jul;80(2):218-24.
32. Morales JM, Marcén R, del Castillo D, Andres A, Gonzalez-Molina M, Oppenheimer F, Serón D, Gil-Vernet S, Lampreave I, Gainza FJ, Valdés F, Cabello M, Anaya F, Escuin F, Arias M, Pallardó L, Bustamante J. Risk factors for graft loss and mortality after renal transplantation according to recipient age: a prospective multicentre study. *Nephrol Dial Transplant*. 2012 Dec;27 Suppl 4(Suppl 4):iv39-46.
33. Bakir N, Sluiter WJ, Ploeg RJ, van Son WJ, Tegzess AM. Primary renal graft thrombosis. *Nephrol Dial Transplant*. 1996 Jan;11(1):140-7.
34. Lacombe M. Complications artérielles après transplantation rénale [Arterial complications after renal transplantation]. *Bull Acad Natl Med*. 2004;188(5):767-78; discussion 778-9.
35. Gutiérrez Baños JL, Rodrigo Calabia E, Rebollo Rodrigo MH, Portillo Martín JA, Roca Edreira A, Gómez Correas MA, Ignacio del Valle Schaan J, Aguilera Tubet C, Ruiz Izquierdo F, Ballesteros Diego R, Martín García B. Aspectos quirúrgicos en los terceros y cuartos trasplantes renales [Surgical aspects in the third and fourth kidney retransplant]. *Actas Urol Esp*. 2005 Feb;29(2):212-6.
36. Benkö T, Halfmann P, Gäckler A, Radünz S, Treckmann JW, Kaiser GM, Hoyer DP. Long-term outcome of third, fourth and fifth kidney transplantation: technical aspects and immunological challenges. *Clin Kidney J*. 2019 Feb 25;12(6):895-900.
37. Blanco M, Medina J, Gonzalez E, Dominguez M, Rodriguez A, Pamplona M, Andres A, Leiva O, Morales JM. Third kidney transplantation: a permanent medical-surgical challenge. *Transplant Proc*. 2009 Jul-Aug;41(6):2366-9.
38. Salehipour M, Salahi H, Jalaeian H, Bahador A, Nikeghbalian S, Barzideh E, Ariafar A, Malek-Hosseini SA. Vascular complications following 1500 consecutive living and cadaveric donor renal transplantations: a single center study. *Saudi J Kidney Dis Transpl*. 2009 Jul;20(4):570-2.

39. Vacher-Coponat H, McDonald S, Clayton P, Loundou A, Allen RD, Chadban SJ. Inferior early posttransplant outcomes for recipients of right versus left deceased donor kidneys: an ANZDATA registry analysis. *Am J Transplant*. 2013 Feb;13(2):399-405.
40. Rad HM, Basiri A, Simforoosh N, Tabibi A, Kashi AH (2017) Side of Donation or Side of Implantation: Which One Could be a More Valuable Determinant in Kidney Transplantation? *J Clin Exp Transplant* 2: 116.
41. Hwang JK, Kim SD, Park SC, Choi BS, Kim JI, Yang CW, Kim YS, Moon IS. The long-term outcomes of transplantation of kidneys with multiple renal arteries. *Transplant Proc*. 2010 Dec;42(10):4053-7.
42. Bessede T, Droupy S, Hammoudi Y, Bedretdinova D, Durrbach A, Charpentier B, Benoit G. Surgical prevention and management of vascular complications of kidney transplantation. *Transpl Int*. 2012 Sep;25(9):994-1001.
43. Ponticelli CE. The impact of cold ischemia time on renal transplant outcome. *Kidney Int*. 2015 Feb;87(2):272-5.
44. Debout A, Foucher Y, Trébern-Launay K, Legendre C, Kreis H, Mourad G, Garrigue V, Morelon E, Buron F, Rostaing L, Kamar N, Kessler M, Ladrière M, Poignas A, Blidi A, Soulillou JP, Giral M, Dantan E. Each additional hour of cold ischemia time significantly increases the risk of graft failure and mortality following renal transplantation. *Kidney Int*. 2015 Feb;87(2):343-9.
45. Hauet T, Thuillier R, Tillement JP. L'ischémie reperfusion: un passage obligatoire de la transplantation [Ischemia reperfusion: an unavoidable phase of transplant procedures]. *Bull Acad Natl Med*. 2011 Apr-May;195(4-5):831-42; discussion 842-5.
46. Khan TFT, Ahmad N, Serageldeen AS, Fourtounas K. Implantation Warm Ischemia Time in Kidney Transplant Recipients: Defining Its Limits and Impact on Early Graft Function. *Ann Transplant*. 2019 Jul 23;24:432-438.
47. Marzouk K, Lawen J, Alwayn I, Kiberd BA. The impact of vascular anastomosis time on early kidney transplant outcomes. *Transplant Res*. 2013 May 15;2(1):8.
48. Liu XL, Zu QQ, Wang B, Zhou CG, Zhao LB, Xia JG, Gu M, Shi HB, Liu S. Minimally invasive salvage therapy for transplanted renal allografts. *Ren Fail*. 2015;37(9):1470-5.
49. Patel NH, Jindal RM, Wilkin T, Rose S, Johnson MS, Shah H, Namyslowski J, Moresco KP, Trerotola SO. Renal arterial stenosis in renal allografts: retrospective study of predisposing factors and outcome after percutaneous transluminal angioplasty. *Radiology*. 2001 Jun;219(3):663-7.
50. Voiculescu A, Schmitz M, Hollenbeck M, Braasch S, Luther B, Sandmann W, Jung G, Mödder U, Grabensee B. Management of arterial stenosis affecting kidney graft perfusion: a single-centre study in 53 patients. *Am J Transplant*. 2005 Jul;5(7):1731-8.

51. Benoit G, Moukarzel M, Hiesse C, Verdelli G, Charpentier B, Fries D. Transplant renal artery stenosis: experience and comparative results between surgery and angioplasty. *Transpl Int.* 1990 Oct;3(3):137-40.
52. Beecroft JR, Rajan DK, Clark TW, Robinette M, Stavropoulos SW. Transplant renal artery stenosis: outcome after percutaneous intervention. *J Vasc Interv Radiol.* 2004 Dec;15(12):1407-13.
53. Jones G, Tibballs J, Al-Akraa M, Sweny P. Iliac vein stenosis as a reversible cause of renal transplant dysfunction. *Nephrol Dial Transplant.* 2004 Sep;19(9):2415-6.
54. Fava M, Loyola S, Flores P, Del Campo F. External iliac vein thrombosis after renal transplantation: treatment by thrombolysis and stent placement: a case report. *Transplantation.* 1997 Sep 27;64(6):928-30.
55. Obed A, Uihlein DC, Zorger N, Farkas S, Scherer MN, Krüger B, Banas B, Krämer BK. Severe renal vein stenosis of a kidney transplant with beneficial clinical course after successful percutaneous stenting. *Am J Transplant.* 2008 Oct;8(10):2173-6.
56. Cercueil JP, Chevet D, Mousson C, Tatou E, Krause D, Rifle G. Acquired vein stenosis of renal allograft--percutaneous treatment with self-expanding metallic stent. *Nephrol Dial Transplant.* 1997 Apr;12(4):825-6.
57. Pan MS, Wu RH, Sun DP, Tian YF, Chen MJ. Renal vein stenosis with transudative ascites from graft after renal transplantation with good response after percutaneous stent placement. *Transplant Proc.* 2014;46(2):598-601.
58. Sharma N, Bidnur S, Caldas M, McNally D, Murray A, Turnbull R, Todd GT, Moore RB. Renal transplant anastomotic pseudoaneurysms: Case report of open repair and endovascular management. *IJU Case Rep.* 2019 Feb 12;2(2):86-89.
59. Abdo N, Murez T, Cabaniols L, Robert M, Marchal S, Amadane N, Thezenas S, Iborra F, Thuret R. Résultats des reprises chirurgicales pour complications urétérales après transplantation rénale [Results of surgical revisions for ureteral complications after renal transplantation]. *Prog Urol.* 2019 Sep;29(10):474-481.
60. Pereira H, Buchler M, Brichart N, Haillet O, d'Arcier BF, Braguet R, Boutin JM, Bruyère F. Sténoses urétérales après transplantation rénale : facteurs de risque et impact sur la survie [Ureteral stenosis after renal transplantation: Risk factors and impact on survival]. *Prog Urol.* 2011 Jun;21(6):389-96.
61. Saran R, Robinson B, Abbott KC, Agodoa LYC, Bhave N, Bragg-Gresham J, Balkrishnan R, Dietrich X, Eckard A, Eggers PW, Gaipov A, Gillen D, Gipson D, Hailpern SM, Hall YN, Han Y, He K, Herman W, Heung M, Hirth RA, Hutton D, Jacobsen SJ, Jin Y, Kalantar-Zadeh K, Kapke A, Kovesdy CP, Lavalley D, Leslie J, McCullough K, Modi Z, Molnar MZ, Montez-Rath M, Moradi H, Morgenstern H, Mukhopadhyay P, Nallamothu B, Nguyen DV, Norris KC, O'Hare AM, Obi Y, Park C, Pearson J, Pisoni R, Potukuchi PK, Rao P, Repeck K, Rhee CM, Schragger J, Schaubel DE, Selewski DT, Shaw SF, Shi JM, Shieu M, Sim JJ,

- Soohee M, Steffick D, Streja E, Sumida K, Tamura MK, Tilea A, Tong L, Wang D, Wang M, Woodside KJ, Xin X, Yin M, You AS, Zhou H, Shahinian V. US Renal Data System 2017 Annual Data Report: Epidemiology of Kidney Disease in the United States. *Am J Kidney Dis.* 2018 Mar;71(3 Suppl 1):A7.
62. Zоргdrager M, Krikke C, Hofker SH, Leuvenink HG, Pol RA. Multiple Renal Arteries in Kidney Transplantation: A Systematic Review and Meta-Analysis. *Ann Transplant.* 2016 Jul 29;21:469-78.
 63. Iwami D, Hotta K, Sasaki H, Hirose T, Higuchi H, Takada Y, Iwahara N, Shinohara N. A 2-mm Cutoff Value Is Reasonable and Feasible for Vascular Reconstruction in a Kidney Allograft With Multiple Arteries. *Transplant Proc.* 2019 Jun;51(5):1317-1320.
 64. Vincenzi P, Gonzalez J, Guerra G, Gaynor JJ, Alvarez A, Ciancio G. Complex Surgical Reconstruction of Upper Pole Artery in Living-Donor Kidney Transplantation. *Ann Transplant.* 2021 Jan 15;26:e926850.
 65. Gerstenkorn C, Papalois VE, Thomusch O, Maxwell AP, Hakim N. Surgical management of multiple donor veins in renal transplantation. *Int Surg.* 2006 Nov-Dec;91(6):345-7.
 66. Hernández D, Rufino M, Armas S, González A, Gutiérrez P, Barbero P, Vivancos S, Rodríguez C, de Vera JR, Torres A. Retrospective analysis of surgical complications following cadaveric kidney transplantation in the modern transplant era. *Nephrol Dial Transplant.* 2006 Oct;21(10):2908-15.
 67. Ammi M, Daligault M, Sayegh J, Abraham P, Papon X, Enon B, Picquet J. Evaluation of the Vascular Surgical Complications of Renal Transplantation. *Ann Vasc Surg.* 2016 May;33:23-30.
 68. Adani GL, Pravisani R, Baccarani U, Faion M, Crestale S, Tulissi P, Vallone C, Risaliti A. Risk Factors for Graft Loss Due to Acute Vascular Complications in Adult Renal Transplantation Using Grafts Without Vascular Anomalies. *Transplant Proc.* 2019 Nov;51(9):2939-2942.
 69. Ayyazoglu Soy EH, Akdur A, Kirnap M, Boyvat F, Moray G, Haberal M. Vascular Complications After Renal Transplant: A Single-Center Experience. *Exp Clin Transplant.* 2017 Feb;15(Suppl 1):79-83.
 70. Keller AK, Jorgensen TM, Jespersen B. Identification of risk factors for vascular thrombosis may reduce early renal graft loss: a review of recent literature. *J Transplant.* 2012;2012:793461.
 71. Guillaume A, Queruel V, Kabore R, Leffondre K, Couzi L, Moreau K, Bensadoun H, Robert G, Ferriere JM, Alezra E, Bernhard JC. Risk Factors of Early Kidney Graft Transplantectomy. *Transplant Proc.* 2019 Dec;51(10):3309-3314.

ANNEXES

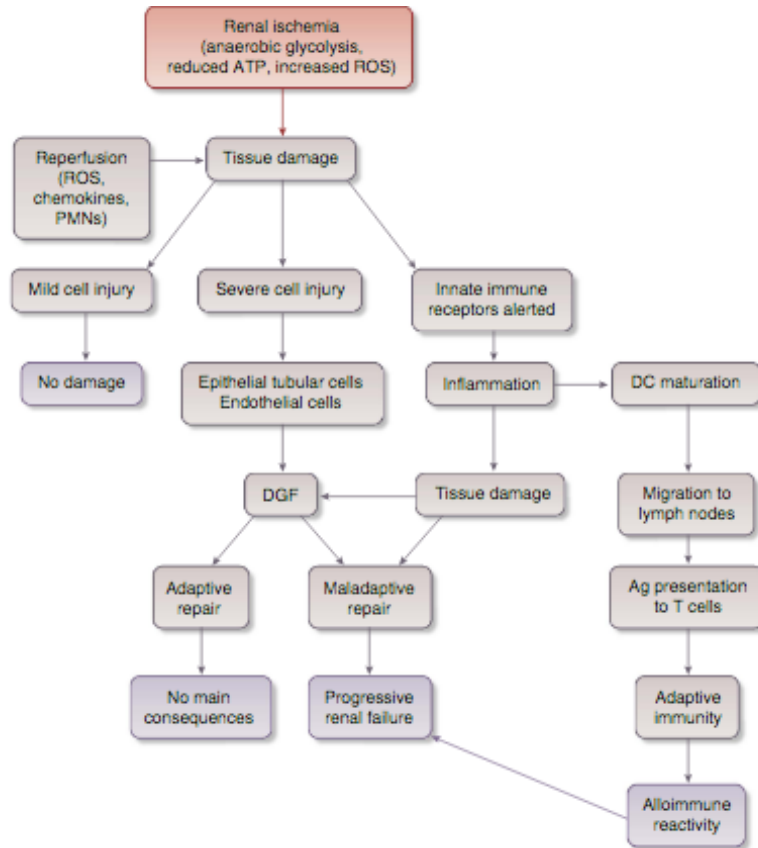


Figure 1 | Ischemia of the renal tissue causes anaerobic glycolysis, reduced generation of ATP, and increased production of reactive oxygen species (ROS). As a result, there is intracellular accumulation of lactic acid, malfunction of the Na/K ATPase enzyme, and oxidative stress that can cause pathological and functional tissue damage. The blood reperfusion of the injured tissue triggers a paradoxical response with increased generation of ROS, chemokines, and polymorphonuclear leukocytes (PMNs). The cell consequences of ischemia-reperfusion injury may be mild or severe. Endothelial cells and tubular epithelial cells are particularly vulnerable, and their injury may lead to delayed graft function (DGF). It may repair without consequences or may result in progressive renal insufficiency. Apart from these effects, the ischemia-reperfusion injury may cause release of cytosolic or intranuclear proteins from dying cells. The molecular patterns of these substances are recognized as danger signals by the receptors of the innate immune system that activate inflammatory cells and mediators. The inflammation may worsen the tissue damage and may stimulate dendritic cells (DCs) to become mature. Mature DCs intercept the tissue antigen and migrate to the lymphatic system, where they present the antigen (Ag) to T cells, activating the adaptive immune system and favoring an increased immune reactivity against the transplanted kidney.

Annexe 1 : Physiopathologie de l'ischémie froide (43)

SERMENT D'HIPPOCRATE

Voici le texte revu par l'Ordre des médecins en 2012.

« Au moment d'être admis(e) à exercer la médecine, je promets et je jure d'être fidèle aux lois de l'honneur et de la probité.

Mon premier souci sera de rétablir, de préserver ou de promouvoir la santé dans tous ses éléments, physiques et mentaux, individuels et sociaux.

Je respecterai toutes les personnes, leur autonomie et leur volonté, sans aucune discrimination selon leur état ou leurs convictions. J'interviendrai pour les protéger si elles sont affaiblies, vulnérables ou menacées dans leur intégrité ou leur dignité. Même sous la contrainte, je ne ferai pas usage de mes connaissances contre les lois de l'humanité.

J'informerai les patients des décisions envisagées, de leurs raisons et de leurs conséquences. Je ne tromperai jamais leur confiance et n'exploiterai pas le pouvoir hérité des circonstances pour forcer les consciences.

Je donnerai mes soins à l'indigent et à quiconque me les demandera. Je ne me laisserai pas influencer par la soif du gain ou la recherche de la gloire.

Admis(e) dans l'intimité des personnes, je tairai les secrets qui me seront confiés. Reçu(e) à l'intérieur des maisons, je respecterai les secrets des foyers et ma conduite ne servira pas à corrompre les mœurs.

Je ferai tout pour soulager les souffrances. Je ne prolongerai pas abusivement les agonies. Je ne provoquerai jamais la mort délibérément.

Je préserverai l'indépendance nécessaire à l'accomplissement de ma mission. Je n'entreprendrai rien qui dépasse mes compétences. Je les entretiendrai et les perfectionnerai pour assurer au mieux les services qui me seront demandés.

J'apporterai mon aide à mes confrères ainsi qu'à leurs familles dans l'adversité.

Que les hommes et mes confrères m'accordent leur estime si je suis fidèle à mes promesses ; que je sois déshonoré(e) et méprisé(e) si j'y manque. »

Texte original

Je jure par Apollon médecin, par Asclépios, par Hygie et Panacée, par tous les dieux et toutes les déesses, les prenant à témoin, de remplir, selon ma capacité et mon jugement, ce serment et ce contrat; de considérer d'abord mon maître en cet art à l'égal de mes propres parents; de mettre à sa disposition des subsides et, s'il est dans le besoin, de lui transmettre une part de mes biens; de considérer sa descendance à l'égal de mes frères, et de leur enseigner cet art, s'ils désirent l'apprendre, sans salaire ni contrat; de transmettre, les préceptes, des leçons orales et le reste de l'enseignement à mes fils, à ceux de mon maître, et aux disciples liés par un contrat et un serment, suivant la loi médicale, mais à nul autre.

J'utiliserai le régime pour l'utilité des malades, suivant mon pouvoir et mon jugement ; mais si c'est pour leur perte ou pour une injustice à leur égard, je jure d'y faire obstacle. Je ne remettrai à personne une drogue mortelle si on me la demande, ni ne prendrai l'initiative d'une telle suggestion. De même, je ne remettrai pas non plus à une femme un pessaire abortif. C'est dans la pureté et la piété que je passerai ma vie et exercerai mon art. Je n'inciserai pas non plus les malades atteints de lithiase, mais je laisserai cela aux hommes spécialistes de cette intervention. Dans toutes les maisons où je dois entrer, je pénétrerai pour l'utilité des malades, me tenant à l'écart de toute injustice volontaire, de tout acte corrompueur en général, et en particulier des relations amoureuses avec les femmes ou les hommes, libres ou esclaves. Tout ce que je verrai ou entendrai au cours du traitement, ou même en dehors du traitement, concernant la vie des gens, si cela ne doit jamais être répété au-dehors, je le tairai, considérant que de telles choses sont secrètes.

Eh bien donc, si j'exécute ce serment et ne l'enfreins pas, qu'il me soit donné de jouir de ma vie et de mon art, honoré de tous les hommes pour l'éternité. En revanche, si je le viole et que je me parjure, que ce soit le contraire.

J. Jouanna, *Hippocrate*, Paris, Librairie Arthème Fayard, 1992, annexe I. (*Portrait d'Hippocrate de Cos, Paris - Bibliothèque nationale, manuscrit grec 2144, f° 10 v°, XIVe siècle*)

SERMENT D'HIPPOCRATE

Créole La Réunion

Le jour va laisse à moin soigne demoune, mi jure que jamais mi perdra pas l'honneur et que ma res' droite dans mon botte.

En premier tracas, ma essaye fai viv' la santé, ma met' a li en l'air.
La santé les comme un bon carry, fo li lé épicé juste comme i fo, trop fort i va pouak à ou, pas assez fort ou trouvera pas le goût d'rien.

Ma respecte toute demoun, chacun' ek son croyance, peu importe son létat ou ki sa li lé.

Mi fera toute pou protège lo faib', cet lé misère.
L'aura bo menace à moin, mi utilisera pas jamais mon band' connaissances pou fait la main su zot tête.

Mi expliquera toujours poukoué mi fait un zaffair, mais aussi si le train lé riské.

Mi baisera pas zot gueule, et mi essayera pas profite la situation pou force à zot fait un zaffair zot té veu pas.

M'a soigne même cet lé pas bo, cet i sen mauvais, cet lé makote, et toute demoun va demande à moin.

Mi travaillera pas pou devenir un gros zozos que n'a tellement l'arzent que i tient même pi dan son poche, mais parce que mi aim sak mi fai.

Demoune va raconte à moin zot vie, mais mi fera pas comméraz .

Toute sa i espace dan' zot caz va reste dans zot caz.

Prend pas moin pou un karapate si la tête boeuf maigre, mon langue n'a point le zo.

Ma essaye toute pou soulage cet i souffre, mi laissera pas zot dan' dur, mais mi enverra pas zot jamais dan' sol volontairement.

Mi prendra pas moin pou bon dieux mais mi sera pas non plus un médecin l'eau sucré.

Mi va aide toute sek la besoin, même cet i casse de suc' su mon dos.
Totoche à moin, languette à moin si jamais mi respec' pas toute sak ma promis.

Sinon mi espère mon band' confrère ek toute demoune va estime à moin

**Les complications vasculaires de la transplantation rénale.
Résultats sur 3 ans au Centre-Hospitalo-Universitaire de La Réunion**

Résumé

Introduction : Sur une île où la prévalence du diabète et des maladies cardio-vasculaires ne cesse d'augmenter, la morbidité vasculaire menace le devenir des patients transplantés. Les défis vasculaires de la transplantation rénale ont un impact sur les défaillances et pertes de greffons à court, moyen et long terme.

Objectif : Documenter les complications vasculaires post opératoires de la transplantation rénale afin d'évaluer l'incidence de celles-ci au CHU de La Réunion, identifier une approche thérapeutique optimale, et souligner les défis et difficultés vasculaires rencontrées en pré et per opératoire pour anticiper ces complications.

Méthode : 178 transplantations rénales ont été réalisées entre le 1^{er} mars 2017 et le 1^{er} mars 2020 au seul centre de transplantation rénale de l'île de La Réunion à Saint-Denis. Les dossiers médicaux de tous les patients ont été analysés rétrospectivement.

Résultats : 17 patients ont présenté des complications vasculaires post opératoires (9,6%) dont : 7 sténoses de l'artère rénale du greffon (3,9%), 3 thromboses de l'artère rénale du greffon (1,7%), 1 sténose de la veine iliaque (0,6%), 5 thromboses veineuses du greffon (2,8%). Parmi ces 17 patients compliqués, 5 avaient reçu un greffon à vaisseaux multiples, aucun n'avait reçu de greffon avec une lésion vasculaire, aucun n'avait de lésion aorto-iliaque préexistante, et 4 patients avaient présenté une complication per opératoire (3 plicatures artérielles et 1 plaie hémorragique). Il y a eu 1 perte de greffon (0,6%), 1 explantation (0,6%) et 10 patients (5,6%) repris chirurgicalement suite à une complication vasculaire. La mortalité opératoire et globale dans la population compliquée était nulle sur un suivi maximum de 3 ans.

Conclusion : L'incidence des complications vasculaires post opératoires dans notre centre est comparable à la littérature. La survenue d'une complication vasculaire n'a pas d'impact sur la fonction rénale du greffon au long cours ou sur la survie globale du patient. Le sexe féminin et l'obésité sont des facteurs délétères sur la survenue de complications vasculaires.

Discipline : Chirurgie cardio-vasculaire et thoracique

Mots-Clés Transplantation rénale, complications vasculaires, île de La Réunion, perte fonctionnelle du greffon rénal, sténose de l'artère rénale du greffon, vaisseaux multiples du greffon rénal.

**Vascular Complications in Renal Transplantation:
A Single-Center Experience in 178 Renal Transplantations**

Abstract

Background : Vascular complications after renal transplantation are rare but serious and likely to cause renal graft dysfunction and failure. They are even more challenging in our region where the incidence of diabetes and cardio-vascular disease are steadily increasing year over year.

Objectives : In this review we present our experience and analysis of the outcome of such complications in a series of 178 renal transplantations.

Method : One hundred and seventy-eight consecutive renal transplantations were performed in the period from March 2017 to March 2020 in the kidney transplant center of Reunion Island at Saint-Denis. Charts were reviewed and evaluated retrospectively for vascular complications.

Results : Vascular complications were found in 17 patients (9.6%). Most common among these were transplant renal artery stenosis found in 7 (3.9%), transplant renal artery thrombosis in 3 (1.7%), iliac vein stenosis in 1 (0.6%), and transplant renal vein thrombosis in 5 (2.8%) patients. Among complicated patients, 5 had grafts with multiple renal vessels, none had a graft with pre-existing vascular lesions nor had aorto-iliac occlusive disease prior to the transplantation, and 4 had perioperative complications including 1 hemorrhage and 3 arterial kinking. Overall, due to vascular complications, there was 1 graft loss (0.6%), 1 patient had kidney explantation after failed transplant (0.6%), 10 patients (5.6%) underwent second surgery, and perioperative and overall mortality was zero over a maximum follow-up of 3 years.

Conclusion : The incidence of vascular complications post renal transplantation in our center is similar to the literature's reported results. In our experience, the onset of such vascular complications did not impact the long-term renal function post-transplant nor the overall mortality. Overweight and female gender are the main risk factors for vascular complications in our series.

Discipline : Cardiovascular and thoracic surgery

Keywords Kidney transplantation, vascular complications, Reunion island, renal graft failure, transplant renal artery stenosis, multiple vessel renal transplant