



HAL
open science

Bacillary Layer Detachment : analyse en imagerie multimodale et preuves histologiques d'une nouvelle terminologie en tomographie par cohérence optique

Prithvi Ramtohul

► **To cite this version:**

Prithvi Ramtohul. Bacillary Layer Detachment : analyse en imagerie multimodale et preuves histologiques d'une nouvelle terminologie en tomographie par cohérence optique. Sciences du Vivant [q-bio]. 2021. dumas-03465073

HAL Id: dumas-03465073

<https://dumas.ccsd.cnrs.fr/dumas-03465073v1>

Submitted on 3 Dec 2021

HAL is a multi-disciplinary open access archive for the deposit and dissemination of scientific research documents, whether they are published or not. The documents may come from teaching and research institutions in France or abroad, or from public or private research centers.

L'archive ouverte pluridisciplinaire **HAL**, est destinée au dépôt et à la diffusion de documents scientifiques de niveau recherche, publiés ou non, émanant des établissements d'enseignement et de recherche français ou étrangers, des laboratoires publics ou privés.



Faculté des sciences
médicales et paramédicales
Aix-Marseille Université

**Bacillary Layer Detachment : Analyse en Imagerie Multimodale et Preuves
Histologiques d'une Nouvelle Terminologie en Tomographie par Cohérence Optique.**

T H È S E A R T I C L E

Présentée et publiquement soutenue devant

LA FACULTÉ DE MÉDECINE DE MARSEILLE

Le 5 Novembre 2021

Par Monsieur Prithvi RAMTOHUL

Né le 22 Septembre 1992 à Aix en Provence

Pour obtenir le grade de DOCTEUR EN MEDECINE

DES d'Ophtalmologie

Membres du Jury de la Thèse :

Professeur Danièle DENIS,
Professeur Thierry DAVID,
Professeur Nadine GIRARD,
Docteur Alban COMET,

Présidente
Assesseur
Assesseur
Directeur



Faculté des sciences
médicales et paramédicales
Aix-Marseille Université

**Bacillary Layer Detachment : Analyse en Imagerie Multimodale et Preuves
Histologiques d'une Nouvelle Terminologie en Tomographie par Cohérence Optique.**

T H È S E A R T I C L E

Présentée et publiquement soutenue devant

LA FACULTÉ DE MÉDECINE DE MARSEILLE

Le 5 Novembre 2021

Par Monsieur Prithvi RAMTOHUL

Né le 22 Septembre 1992 à Aix en Provence

Pour obtenir le grade de DOCTEUR EN MEDECINE

DES d'Ophtalmologie

Membres du Jury de la Thèse :

Professeur Danièle DENIS,
Professeur Thierry DAVID,
Professeur Nadine GIRARD,
Docteur Alban COMET,

Présidente
Assesseur
Assesseur
Directeur

Remerciements aux Professeurs,

Chère Professeur Danièle DENIS,

Je vous remercie de me faire l'honneur de présider ma thèse. Je tiens à vous remercier sincèrement pour votre soutien tout au long de mon internat. Vous m'avez fait grandir professionnellement et humainement, et je vous en remercie. Votre partage d'expérience, vos conseils et vos encouragements ont guidé mon parcours et ma progression. Permettez-moi de vous transmettre mon profond respect et mon affection sincère. Votre personne est une source d'admiration et d'inspiration ; soyez assurée que j'aspire à conserver votre exemple dans ma pratique et mes choix futurs.

Cher Professeur Thierry DAVID,

Je vous remercie de me faire l'honneur de juger ma thèse et d'y avoir consacré votre temps et votre considération. Permettez-moi de vous transmettre tous mes vœux de réussite dans votre nouvelle aventure marseillaise. Veuillez trouver ici l'expression de mon respect et profonde gratitude.

Cher Professeur Nadine GIRARD,

Je vous remercie de me faire l'honneur de juger ma thèse et d'y avoir consacré votre temps et votre considération. Nos travaux communs m'ont permis d'étayer mes connaissances et je vous en remercie. Veuillez trouver ici l'expression de mon respect et profonde gratitude.

Cher Docteur Alban COMET,

Je te remercie de me faire l'honneur de juger ma thèse et d'y avoir consacré ton temps et ton intérêt. J'ai toujours pu compter sur ton soutien, tes encouragements et tes conseils ; sache que je t'en suis profondément reconnaissant. Tu es un modèle pour moi à bien des égards et j'ai eu le privilège de grandir à tes côtés au cours de mon internat. Tu fais partie de mes mentors et je continuerai à m'inspirer de toi pour ma pratique future.

A ma famille,

A mes parents,

Je vous remercie pour votre soutien tout au long de ces années d'étude. Je suis infiniment reconnaissant pour votre aide, sans laquelle je n'aurais jamais pu réussir. Vous êtes mes modèles dans la vie, et je ne saurais vous remercier pour l'éducation et les valeurs que vous m'avez transmises. Papa, Maman, je vous aime.

A mes frères et sœurs,

Toulsie, mon grand frère, tu as été l'une des personnes les plus présentes dans ma vie, nous avons grandi ensemble au cours de ces années de médecine, tu n'as cessé d'être un exemple et une aide indéniable pour moi. Je te remercie pour tout, je t'admire, et tu resteras mon modèle à moi.

Teetlie, ma petite sœur, je suis immensément fier du parcours que tu as accompli, tes expériences diverses sont une force pour ta construction et je te promets d'être une épaule fidèle sur qui tu pourras compter toute ta vie.

Joulie, ma petite petite sœur (mais plus grand que moi en taille), je te félicite pour ton courage et ton abnégation. Je serai toujours là pour t'aider, te guider ou simplement te faire rire.

Toulsie, Teetlie, Joulie, je vous aime.

A ma femme, Eloïse,

Je te remercie pour tout. Je trouve en toi tout le soutien et l'amour que j'espérais. Tu es l'épaule sur laquelle je peux me reposer, les bras tendres dans lesquels je peux me réfugier, la femme parfaite que je ne peux qu'admirer. Les épreuves que nous avons partagées forment notre personnalité et continueront d'influencer notre vie, nos choix, nos croyances. Une chose est sûre, j'aspire à continuer ma vie à tes côtés et à cultiver notre amour. Mon Elo, je t'aime.

A Patrice et Annie,

Je vous remercie pour votre soutien et votre aide. Quel bonheur de vous voir heureux et accomplis ensemble ! Continuons de profiter de ces moments partagés, je vous aime.

A mes amis,

Thomas, mon Padre, merci pour tous nos fous rires, pour tes anecdotes croustillantes, pour nos voyages à l'autre bout du monde, pour ta bonne humeur permanente, merci de porter le filet de volley en vacances et le sac (i.e. la maison) de Cha, merci pour le rosé à 0,99€ (RDV chez Etienne en 2032 pour une fibro ?), merci pour le ski à Gap, merci de nous avoir fait découvrir les gens de Gap aussi (#RomainDansMonCoeur), merci pour mes acouphènes post-test du caisson de la Clio, merci pour ce fou rire en réa néonatal quand l'illuminati du service nous expliquait les bénéfices de l'hélium en 67^{ème} intention dans l'ACR de l'enfant, merci d'avoir ramé sur cette vague à Royan en paddle (content que ta cicatrice aille mieux), merci pour Sanka. Tu es vraiment un meilleur ami. Dès que ta crytomonnaie explose, on se PACS et on partage ?

Nazim, merci pour tous nos fous rires, pour ton enthousiasme, pour ta bienveillance éternelle pour moi et pour Elo. Je n'oublierai jamais un des plus gros fous rires que j'ai eu en réservant l'hélicoptère au Grand Canyon avec toi et Padre, alors merci ! J'admire ton parcours et ta résilience et je sais que je pourrai compter sur toi tout le temps. Je te serai éternellement reconnaissant du soutien et de la fidélité dont tu as fait preuve pour Elo et pour moi.

Etienne, merci pour tes poèmes légendaires, tes surenchères en message d'anniversaire (« *alors peut-être, alors peut-être* »), nos parties de tennis, nos trajets en voiture où tu t'endors en huit secondes, tes astuces barbecue-sèche-cheveux, ton second métier de DJ pour nos soirées. Merci pour l'honneur que tu nous as fait d'ambiancer notre mariage.

Charlotte, notre poly-allergique qui aime tout mais qui du coup ne peut pas goûter, si j'arrive à identifier la bactérie que tu as attrapée en Inde, je la publie dans le New England pour t'aider à guérir. J'adore ta personnalité chaleureuse et enjouée, même si tu m'effraies quand tu dis « tu lâches, tu lâches » à Sanka.

Nahela, en fait j'aurais dû te mentionner dans la section « Famille » vue que tu ressembles plus à mes frères et sœurs que moi. Tu me fais mourir de rire quand tu joues au volley avec

les pieds, et surtout, tu es la meilleure masseuse de cuir chevelu que je connaisse. Tes prochains RDV c'est pour bientôt ?

Vincent, merci pour toutes ses années à se cultiver sur BBT, How I Met Your Mother, ou Scrubs. Merci aussi pour tes découvertes culinaires composées essentiellement de quiches lorraines, carottes râpées, nuggets, et re-quiches lorraines. Ta spontanéité, emprunte parfois de naïveté et de maladresse (« *tu l'allumes quand ce four à gâteau ?* ») te rend si attachant. Je suis honoré d'avoir été témoin de ton mariage. Bref, merci pour tout.

Camille, merci de relever le niveau culture gé du groupe, je crois que tu es vraiment la meilleure au TTMC. Merci de faire co-pilote pour Vinçou même s'il va rater la prochaine sortie parce qu'on lui a juste demandé s'il avait bien dormi (#VinçouEnBretagne)... Merci pour cette chorégraphie sur La La Land, j'ignorai tes talents de danseuse étoile, tu peux me donner des cours ?

Lola, je crois que j'ai fêté plus d'anniversaires avec toi qu'avec mes parents. On se connaît depuis le CM2 et, en vrai, on n'a pas trop changé (enfin moi j'ai une moustache maintenant). Merci pour les entraînements DS de maths et oraux de français les week-ends de notre lycée (et merci surtout à ta maman). On a bien fait de se sacrifier à faire toutes les annales de Vignolles vu que l'inscription en fac est hyper sélective (surtout à Marseille). Merci de m'avoir hébergé quand le blizzard s'était abattu sur Aix en 1^{ère}, merci de m'avoir pris les cours de santé pub quand je me régala à la JAPD en P1, merci pour tes conseils avisés sur mes plans de carrière (« *U pas U ? U pas U ?* »), merci pour le brainstorming pré-chirurgie réfractive (LASIK ou PRK ? Lola : « *Non mais PKR c'est mieux, y a pas de capot* ») qui finalement aboutit à l'inverse de ce qu'on avait prévu (L'ophtalmo « *Et voilà, un magnifique LASIK* »). J'espère qu'à 80 ans, on continuera de se raconter nos vies et que ton papa me dira toujours « *Prit, ça va la gym ?* ».

Adrien, moi qui pensais être un gros geek, je crois que tu me bats easy. Mi- collectionneur de boîte à cookies Star Wars, mi- bibliothécaire de livres de science-fiction, c'est quand que tu ouvres une boutique à Toulouse ? Je pense qu'Elo viendra asap ! Dire que tu es le seul à nous avoir mis 10 points au DS de maths niveau Polytec Paris en Terminale (Vignolles : « *Prithvi, 9/20, Gauthier, 6/20, ..., Adrien, 19,5/20* »), je m'en rappelle encore. Si tu as des billets Amazon ou SpaceX pour aller dans l'espace, n'hésite pas je suis preneur !!

Pierre-Lou, merci pour ton fair-play éternel aux parties de loup garou, de TTMC, de monopoly, de Risks, ..., enfin de tous les jeux. Merci d'avoir (pris le risque) organisé la plus grosse soirée de nos années médecine, je pense qu'il faudra informer les potentiels acheteurs du passif de cette maison quand vous la vendrez sous peine de découvrir des choses pas très nettes/légales/catholiques. Merci pour cet énorme carton au volley du WED qui nous a valu 15 jours d'ITT avec Elo, mais l'important c'est qu'on est eu le point je suis d'accord. Merci pour ta stratégie payante en compèt « cocktail » au WED et pour ton acting role de leader dans la vidéo du Belzébus.

Rachel, merci de gérer l'organisation des vacances en groupe, merci pour tes bonnes adresses à Guéthary (« *oui on a fait le même resto deux fois de suite* »), merci de vous installer sur Anglet pour qu'on vienne y passer nos vacances-surf gratos.

Céline, merci pour ta gentillesse et ta douceur, merci pour ton soutien inébranlable pour mon Elo, merci pour nos vacances/féria de Dax chez ta sœur, merci pour les millions de brunchs que tu nous as faits, merci pour ta capacité à faire monter le niveau de panique en une demi seconde (j'espère que tu as oublié quand je conduisais dans un champ d'herbes hautes en Aveyron #ZéroVisibilité).

Julien, merci pour ta gentillesse, ton côté toujours enjoué et plein d'entrains. Merci de venir vivre plus près de chez nous pour continuer nos aventures tous ensemble ; on va se débrouiller pour te trouver un mont enneigé toute l'année sur Cassis.

Marine, merci de venir goûter ma cuisine tous les jeudis de la semaine (prochaine fois poke ball ?), merci de tout organiser pour les vacances, on sait très bien que sans toi on mangerait de la terre et des feuilles, et on ne prévoirait aucune sortie. Merci pour les journées bateaux/wakeboard à la Seyne, même si cela m'a valu le plus gros coup de soleil de ma vie (« *Bon ce n'est pas grave...Ah, en fait si...Je me marie dans 1 semaine* »). Merci pour ta bonne humeur et ton optimisme permanent, promis la prochaine fois que tu demandes ce qu'on fait à manger en vacances, je ne dirai pas « on fait RESTO ! ».

Sophie, je me rappelle encore notre premier stage d'externe ensemble en néphro à recopier les bio dans des tableaux. Merci de vanter mon poulet pané à tout le monde, merci pour toutes les

chorées et montages iMovie que j'ai fait, merci pour la session manucure à l'hôpital en Corse (*je suis doué non ?*), merci pour ta joie de vivre, de vaincre et pour tout ce que tu apportes à mon Elo. Tu es une Grande personne et j'admire ta force de résilience, tu pourras toujours compter sur moi pour t'aider, te faire rire, ou simplement parler *people*. Love U.

Arnaud, merci pour ce taboulé téléthon qui a augmenté la liste d'attente greffe cardiaque de la région, merci pour tes anesthésies topiques au bloc ophtalmo, merci pour toutes tes histoires trash en P2/D1, merci pour ta chorée sur Aya/YMCA à notre fête de fiançailles, merci pour ces retards éternels aux RDV, merci pour la conversion végétarienne la plus inattendue de l'histoire de l'Humanité, merci pour l'épilation laser la plus nette du monde (et probablement la plus chère vu le pelage enlevé). Ta gentillesse est profonde et ta personnalité attendrissante.

Paul, merci pour le sourire le plus blanchâtre de la planète, merci pour ton compte Insta qui fait frémir les Marseillais (« *c'est quand que tu les rejoins ?* »), merci de faire dentaire, dès que tu ouvres ton cabinet, on se fait un drop shipping de produit blanchissant ?

Aux Avignonnais, Benoit, Flora, Amine, Ben, Arthur, Claire, merci d'avoir accompagné mon début d'internat et d'avoir animer nos repas à l'internat d'Avignon, merci pour nos soirées jeux de société, vous comptez beaucoup pour moi.

A mes chefs, à mes co-internes,

Pierre, je te remercie pour ton enseignement et toutes nos discussions très instructives tout au long de mon internat, pour tes conseils avisés en permanence, pour ta bienveillance à mon égard. J'ai beaucoup appris à tes côtés et j'espère que cela se poursuivra dans le futur. Tu es un modèle, aussi bien dans le travail que dans la vie, et tu fais partie des mentors qui m'inspirent et continueront d'inspirer la personne que je deviendrai.

A mes assistants, à mes co-internes, à mes collègues de travail, je vous suis immensément reconnaissant pour tout ce que vous m'avez apporté.

FACULTÉ DES SCIENCES MÉDICALES & PARAMÉDICALES

Doyen	:	Pr. Georges LEONETTI
Vice-Doyen aux affaires générales	:	Pr. Patrick DESSI
Vice-Doyen aux professions paramédicales	:	Pr. Philippe BERBIS
Conseiller	:	Pr. Patrick VILLANI

Asseseurs :

➤ aux études	:	Pr. Kathia CHAUMOITRE
➤ à la recherche	:	Pr. Jean-Louis MEGE
➤ à l'unité mixte de formation continue en santé	:	Pr. Justin MICHEL
➤ pour le secteur NORD	:	Pr. Stéphane BERDAH
➤ Groupements Hospitaliers de territoire	:	Pr. Jean-Noël ARGENSON
➤ aux masters	:	Pr. Pascal ADALIAN

Chargés de mission :

➤ sciences humaines et sociales	:	Pr. Pierre LE COZ
➤ relations internationales	:	Pr. Stéphane RANQUE
➤ DU/DIU	:	Pr. Véronique VITTON
➤ DPC, disciplines médicales & biologiques	:	Pr. Frédéric CASTINETTI
➤ DPC, disciplines chirurgicales	:	Dr. Thomas GRAILLON

ÉCOLE DE MEDECINE

Directeur	:	Pr. Jean-Michel VITON
------------------	---	------------------------------

Chargés de mission

▪ PACES – Post-PACES	:	Pr. Régis GUIEU
▪ DFGSM	:	Pr. Anne-Laure PELISSIER
▪ DFASM	:	Pr. Marc BARTHET
▪ Préparation aux ECN	:	Dr Aurélie DAUMAS
▪ DES spécialités	:	Pr. Pierre-Edouard FOURNIER
▪ DES stages hospitaliers	:	Pr. Benjamin BLONDEL
▪ DES MG	:	Pr. Christophe BARTOLI
▪ Démographie médicale	:	Dr. Noémie RESSEGUIER
▪ Etudiant	:	Elise DOMINJON

ÉCOLE DE DE MAIEUTIQUE

Directrice : **Madame Carole ZAKARIAN**

Chargés de mission

- 1^{er} cycle : Madame Estelle BOISSIER
- 2^{ème} cycle : Madame Cécile NINA

ÉCOLE DES SCIENCES DE LA RÉADAPTATION

Directeur : **Monsieur Philippe SAUVAGEON**

Chargés de mission

- Masso- kinésithérapie 1^{er} cycle : Madame Béatrice CAORS
- Masso-kinésithérapie 2^{ème} cycle : Madame Joannie HENRY
- Mutualisation des enseignements : Madame Géraldine DEPRES

ÉCOLE DES SCIENCES INFIRMIERES

Directeur : **Monsieur Sébastien COLSON**

Chargés de mission

- Chargée de mission : Madame Sandrine MAYEN RODRIGUES
- Chargé de mission : Monsieur Christophe ROMAN

PROFESSEURS HONORAIRES

MM AGOSTINI Serge
ALDIGHIERI René
ALESSANDRINI Pierre
ALLIEZ Bernard
AQUARON Robert
ARGEME Maxime
ASSADOURIAN Robert
AUFFRAY Jean-Pierre
AUTILLO-TOUATI Amapola
AZORIN Jean-Michel
BAILLE Yves
BARDOT Jacques
BARDOT André
BERARD Pierre
BERGOIN Maurice
BERLAND Yvon
BERNARD Dominique
BERNARD Jean-Louis
BERNARD Pierre-Marie
BERTRAND Edmond
BISSET Jean-Pierre
BLANC Bernard
BLANC Jean-Louis
BOLLINI Gérard
BONGRAND Pierre
BONNEAU Henri
BONNOIT Jean
BORY Michel
BOTTA Alain
BOURGEADE Augustin
BOUVENOT Gilles
BOUYALA Jean-Marie
BREMONT Georges
BRICOT René
BRUNET Christian
BUREAU Henri
CAMBOULIVES Jean
CANNONI Maurice
CARTOUZOU Guy
CAU Pierre
CHABOT Jean-Michel
CHAMLIAN Albert
CHARPIN Denis
CHARREL Michel
CHAUVEL Patrick
CHOUX Maurice
CIANFARANI François
CLAVERIE Jean-Michel
CLEMENT Robert
COMBALBERT André
CONTE-DEVOLX Bernard
CORRIOL Jacques
COULANGE Christian
DALMAS Henri
DE MICO Philippe
DESSEIN Alain
DELARQUE Alain
DEVIN Robert
DEVRED Philippe
DJIANE Pierre
DONNET Vincent
DUCASSOU Jacques

MM DUFOUR Michel
DUMON Henri
ENJALBERT Alain
FAVRE Roger
FIECHI Marius
FARNARIER Georges
FIGARELLA Jacques
FONTES Michel
FRANCES Yves
FRANCOIS Georges
FUENTES Pierre
GABRIEL Bernard
GALINIER Louis
GALLAIS Hervé
GAMERRE Marc
GARCIN Michel
GARNIER Jean-Marc
GAUTHIER André
GERARD Raymond
GEROLAMI-SANTANDREA André
GIUDICELLI Roger
GIUDICELLI Sébastien
GOUDARD Alain
GOUIN François
GRILLO Jean-Marie
GRISOLI François
GROULIER Pierre
HADIDA/SAYAG Jacqueline
HASSOUN Jacques
HEIM Marc
HOUEL Jean
HUGUET Jean-François
JAQUET Philippe
JAMMES Yves
JOUVE Paulette
JUHAN Claude
JUN Pierre
KAPHAN Gérard
KASBARIAN Michel
KLEISBAUER Jean-Pierre
LACHARD Jean
LAFFARGUE Pierre
LAUGIER René
LE TREUT Yves
LEVY Samuel
LOUCHET Edmond
LOUIS René
LUCIANI Jean-Marie
MAGALON Guy
MAGNAN Jacques
MALLAN- MANCINI Josette
MALMEJAC Claude
MARANINCHI Dominique
MARTIN Claude
MATTEI Jean François
MERCIER Claude
METGE Paul
MICHOTÉY Georges
MIRANDA François
MONFORT Gérard
MONGES André
MONGIN Maurice

PROFESSEURS HONORAIRES

MM MONTIES Jean-Raoul
NAZARIAN Serge
NICOLI René
NOIRCLERC Michel
OLMER Michel
OREHEK Jean
PAPY Jean-Jacques
PAULIN Raymond
PELOUX Yves
PENAUD Antony
PENE Pierre
PIANA Lucien
PICAUD Robert
PIGNOL Fernand
POGGI Louis
POITOUT Dominique
PONCET Michel
POUGET Jean
PRIVAT Yvan
QUILICHINI Francis
RANQUE Jacques
RANQUE Philippe
RICHAUD Christian
RIDINGS Bernard
ROCHAT Hervé
ROHNER Jean-Jacques
ROUX Hubert
ROUX Michel
RUFO Marcel
SAHEL José
SALAMON Georges
SALDUCCI Jacques
SAN MARCO Jean-Louis
SANKALE Marc
SARACCO Jacques
SARLES Jacques
SASTRE Bernard
SCHIANO Alain
SCOTTO Jean-Claude
SEBAHOUN Gérard
SERMENT Gérard
SOULAYROL René
STAHL André
TAMALET Jacques
TARANGER-CHARPIN Colette
THOMASSIN Jean-Marc
UNAL Daniel
VAGUE Philippe
VAGUE/JUHAN Irène
VANUXEM Paul
VERVLOET Daniel
VIALETTES Bernard
WEILLER Pierre-Jean

EMERITAT

2008

M. le Professeur	LEVY Samuel	31/08/2011
Mme le Professeur	JUHAN-VAGUE Irène	31/08/2011
M. le Professeur	PONCET Michel	31/08/2011
M. le Professeur	KASBARIAN Michel	31/08/2011
M. le Professeur	ROBERTOUX Pierre	31/08/2011

2009

M. le Professeur	DJIANE Pierre	31/08/2011
M. le Professeur	VERVLOET Daniel	31/08/2012

2010

M. le Professeur	MAGNAN Jacques	31/12/2014
------------------	----------------	------------

2011

M. le Professeur	DI MARINO Vincent	31/08/2015
M. le Professeur	MARTIN Pierre	31/08/2015
M. le Professeur	METRAS Dominique	31/08/2015

2012

M. le Professeur	AUBANIAC Jean-Manuel	31/08/2015
M. le Professeur	BOUVENOT Gilles	31/08/2015
M. le Professeur	CAMBOULIVES Jean	31/08/2015
M. le Professeur	FAVRE Roger	31/08/2015
M. le Professeur	MATTEI Jean-François	31/08/2015
M. le Professeur	OLIVER Charles	31/08/2015
M. le Professeur	VERVLOET Daniel	31/08/2015

2013

M. le Professeur	BRANCHEREAU Alain	31/08/2016
M. le Professeur	CARAYON Pierre	31/08/2016
M. le Professeur	COZZONE Patrick	31/08/2016
M. le Professeur	DELMONT Jean	31/08/2016
M. le Professeur	HENRY Jean-François	31/08/2016
M. le Professeur	LE GUICHAOUA Marie-Roberte	31/08/2016
M. le Professeur	RUFO Marcel	31/08/2016
M. le Professeur	SEBAHOUN Gérard	31/08/2016

2014

M. le Professeur	FUENTES Pierre	31/08/2017
M. le Professeur	GAMERRE Marc	31/08/2017
M. le Professeur	MAGALON Guy	31/08/2017
M. le Professeur	PERAGUT Jean-Claude	31/08/2017
M. le Professeur	WEILLER Pierre-Jean	31/08/2017

2015

M. le Professeur	COULANGE Christian	31/08/2018
M. le Professeur	COURAND François	31/08/2018
M. le Professeur	FAVRE Roger	31/08/2016
M. le Professeur	MATTEI Jean-François	31/08/2016
M. le Professeur	OLIVER Charles	31/08/2016
M. le Professeur	VERVLOET Daniel	31/08/2016

EMERITAT

2016

M. le Professeur	BONGRAND Pierre	31/08/2019
M. le Professeur	BOUVENOT Gilles	31/08/2017
M. le Professeur	BRUNET Christian	31/08/2019
M. le Professeur	CAU Pierre	31/08/2019
M. le Professeur	COZZONE Patrick	31/08/2017
M. le Professeur	FAVRE Roger	31/08/2017
M. le Professeur	FONTES Michel	31/08/2019
M. le Professeur	JAMMES Yves	31/08/2019
M. le Professeur	NAZARIAN Serge	31/08/2019
M. le Professeur	OLIVER Charles	31/08/2017
M. le Professeur	POITOUT Dominique	31/08/2019
M. le Professeur	SEBAHOUN Gérard	31/08/2017
M. le Professeur	VIALETES Bernard	31/08/2019

2017

M. le Professeur	ALESSANDRINI Pierre	31/08/2020
M. le Professeur	BOUVENOT Gilles	31/08/2018
M. le Professeur	CHAUVEL Patrick	31/08/2020
M. le Professeur	COZZONE Pierre	31/08/2018
M. le Professeur	DELMONT Jean	31/08/2018
M. le Professeur	FAVRE Roger	31/08/2018
M. le Professeur	OLIVER Charles	31/08/2018
M. le Professeur	SEBAHOUN Gérard	31/08/2018

2018

M. le Professeur	MARANINCHI Dominique	31/08/2021
M. le Professeur	BOUVENOT Gilles	31/08/2019
M. le Professeur	COZZONE Pierre	31/08/2019
M. le Professeur	DELMONT Jean	31/08/2019
M. le Professeur	FAVRE Roger	31/08/2019
M. le Professeur	OLIVER Charles	31/08/2019

2019

M. le Professeur	BERLAND Yvon	31/08/2022
M. le Professeur	CHARPIN Denis	31/08/2022
M. le Professeur	CLAVERIE Jean-Michel	31/08/2022
M. le Professeur	FRANCES Yves	31/08/2022
M. le Professeur	CAU Pierre	31/08/2020
M. le Professeur	COZZONE Patrick	31/08/2020
M. le Professeur	DELMONT Jean	31/08/2020
M. le Professeur	FAVRE Roger	31/08/2020
M. le Professeur	FONTES Michel	31/08/2020
M. le Professeur	MAGALON Guy	31/08/2020
M. le Professeur	NAZARIAN Serge	31/08/2020
M. le Professeur	OLIVER Charles	31/08/2020
M. le Professeur	WEILLER Pierre-Jean	31/08/2020

PROFESSEURS DES UNIVERSITES-PRATICIENS HOSPITALIERS

AGOSTINI FERRANDES Aubert	CHOSSEGROS Cyrille	GUEDJ Eric
ALBANESE Jacques	COLLART Frédéric	GUIEU Régis
ALIMI Yves	COSTELLO Régis	GUIS Sandrine
AMABILE Philippe	COURBIERE Blandine	GUYE Maxime
AMBROSI Pierre	COWEN Didier	GUYOT Laurent
ANDRE Nicolas	CRAVELLO Ludovic	<i>GUYS Jean-Michel Surnombre</i>
ARGENSON Jean-Noël	CUISSET Thomas	HABIB Gilbert
ASTOUL Philippe	<i>CURVALE Georges Surnombre</i>	HARDWIGSEN Jean
ATTARIAN Shahram	DA FONSECA David	HARLE Jean-Robert
AUDOUIN Bertrand	DAHAN-ALCARAZ Laetitia	<i>HOFFART Louis Disponibilité</i>
AUQUIER Pascal	DANIEL Laurent	HOUVENAEGHEL Gilles
AVIERINOS Jean-François	DARMON Patrice	JACQUIER Alexis
AZULAY Jean-Philippe	D'ERCOLE Claude	JOURDE-CHICHE Noémie
BAILLY Daniel	D'JOURNO Xavier	JOUVE Jean-Luc
BARLESI Fabrice	DEHARO Jean-Claude	KAPLANSKI Gilles
BARLIER-SETTI Anne	DELAPORTE Emmanuel	KARSENTY Gilles
BARTHET Marc	<i>DELPERO Jean-Robert Surnombre</i>	<i>KERBAUL François détachement</i>
BARTOLI Christophe	DENIS Danièle	KRAHN Martin
BARTOLI Jean-Michel	DISDIER Patrick	LAFFORGUE Pierre
BARTOLI Michel	DODDOLI Christophe	LAGIER Jean-Christophe
BARTOLOMEI Fabrice	DRANCOURT Michel	LAMBAUDIE Eric
BASTIDE Cyrille	DUBUS Jean-Christophe	LANCON Christophe
BENSOUSSAN Laurent	DUFFAUD Florence	LA SCOLA Bernard
BERBIS Philippe	DUFOUR Henry	LAUNAY Franck
BERBIS Julie	DURAND Jean-Marc	LAVIEILLE Jean-Pierre
BERDAH Stéphane	DUSSOL Bertrand	LE CORROLLER Thomas
<i>BERNARD Jean-Paul Retraite au 25/11/2019</i>	EBBO Mikaël	LECHEVALLIER Eric
BEROUD Christophe	EUSEBIO Alexandre	LEGRE Régis
BERTUCCI François	FAKHRY Nicolas	LEHUCHER-MICHEL Marie-Pascale
BLAISE Didier	<i>FAUGERE Gérard Surnombre</i>	LEONE Marc
BLIN Olivier	FELICIAN Olivier	LEONETTI Georges
BLONDEL Benjamin	FENOLLAR Florence	LEPIDI Hubert
BONIN/GUILLAUME Sylvie	FIGARELLA/BRANGER Dominique	LEVY Nicolas
BONELLO Laurent	FLECHER Xavier	MACE Loïc
BONNET Jean-Louis	FOURNIER Pierre-Edouard	MAGNAN Pierre-Edouard
<i>BOTTA/FRIDLUND Danielle Surnombre</i>	FRANCESCHI Frédéric	MANCINI Julien
<i>BOUBLI Léon Surnombre</i>	FUENTES Stéphane	<i>MATONTI Frédéric Disponibilité</i>
BOUFI Mourad	GABERT Jean	MEGE Jean-Louis
BOYER Laurent	GABORIT Bénédicte	MERROT Thierry
BREGEON Fabienne	GAINNIER Marc	METZLER/GUILLEMAIN Catherine
BRETELLE Florence	GARCIA Stéphane	MEYER/DUTOUR Anne
BROUQUI Philippe	GARIBOLDI Vlad	MICCALEF/ROLL Joëlle
BRUDER Nicolas	GAUDART Jean	MICHEL Fabrice
BRUE Thierry	GAUDY-MARQUESTE Caroline	MICHEL Gérard
BRUNET Philippe	GENTILE Stéphanie	MICHEL Justin
BURTEY Stéphane	GERBEAUX Patrick	MICHELET Pierre
CARCOPINO-TUSOLI Xavier	GEROLAMI/SANTANDREA René	MILH Mathieu
CASANOVA Dominique	GILBERT/ALESSI Marie-Christine	MILLION Matthieu
CASTINETTI Frédéric	GIORGI Roch	MOAL Valérie
CECCALDI Mathieu	GIOVANNI Antoine	MORANGE Pierre-Emmanuel
CHAGNAUD Christophe	GIRARD Nadine	MOULIN Guy
CHAMBOST Hervé	GIRAUD/CHABROL Brigitte	MOUTARDIER Vincent
CHAMPSAUR Pierre	GONCALVES Anthony	<i>MUNDLER Olivier Surnombre</i>
CHANEZ Pascal	GRANEL/REY Brigitte	NAUDIN Jean
CHARAFFE-JAUFFRET Emmanuelle	GRANVAL Philippe	NICOLAS DE LAMBALLERIE Xavier
CHARREL Rémi	GREILLIER Laurent	NICOLLAS Richard
CHAUMOITRE Kathia	GRIMAUD Jean-Charles	OLIVE Daniel
CHIARONI Jacques	GROB Jean-Jacques	OUAFIK L'Houcine
CHINOT Olivier		OVAERT-REGGIO Caroline

PROFESSEURS DES UNIVERSITES-PRATICIENS HOSPITALIERS

PAGANELLI Franck	ROCH Antoine	TRIGLIA Jean-Michel
PANUEL Michel	ROCHWERGER Richard	TROPIANO Patrick
PAPAZIAN Laurent	ROLL Patrice	TSIMARATOS Michel
PAROLA Philippe	ROSSI Dominique	TURRINI Olivier
<i>PARRATTE Sébastien Disponibilité</i>	ROSSI Pascal	VALERO René
PELISSIER-ALICOT Anne-Laure	ROUDIER Jean	VAROQUAUX Arthur Damien
PELLETIER Jean	SALAS Sébastien	VELLY Lionel
PERRIN Jeanne	<i>SAMBUC Roland Surnombre</i>	VEY Norbert
PETIT Philippe	SARLES/PHILIP Nicole	VIDAL Vincent
PHAM Thao	SARLON-BARTOLI Gabrielle	VIENS Patrice
PIERCECCHI/MARTI Marie-Dominique	SCAVARDA Didier	VILLANI Patrick
PIQUET Philippe	SCHLEINITZ Nicolas	VITON Jean-Michel
PIRRO Nicolas	SEBAG Frédéric	VITTON Véronique
POINSO François	SEITZ Jean-François	VIEHWEGER Heide Elke
RACCAH Denis	SIELEZNEFF Igor	VIVIER Eric
RANQUE Stéphane	SIMON Nicolas	XERRI Luc
RAOULT Didier	STEIN Andréas	
REGIS Jean	TAIEB David	
REYNAUD/GAUBERT Martine	THIRION Xavier	
REYNAUD Rachel	THOMAS Pascal	
RICHARD/LALLEMAND Marie-Aleth	THUNY Franck	
ROCHE Pierre-Hugues	TREBUCHON-DA FONSECA Agnès	

PROFESSEUR DES UNIVERSITES

ADALIAN Pascal
AGHABABIAN Valérie
BELIN Pascal
CHABANNON Christian
CHABRIERE Eric
FERON François
LE COZ Pierre
LEVASSEUR Anthony
RANJEVA Jean-Philippe
SOBOL Hagay

PROFESSEUR CERTIFIE

BRANDENBURGER Chantal

PRAG

TANTI-HARDOUIN Nicolas

PROFESSEUR DES UNIVERSITES MEDECINE GENERALE

GENTILE Gaëtan

PROFESSEUR ASSOCIE DE MEDECINE GENERALE A MI-TEMPS

ADNOT Sébastien
GUIDA Pierre

PROFESSEUR ASSOCIE DES UNIVERSITES (disciplines médicales)

LOUIS-BORRIONE Claude

MAITRES DE CONFERENCES DES UNIVERSITES-PRATICIENS HOSPITALIERS

AHERFI Sarah	ELDIN Carole	NINOVE Laetitia
ANGELAKIS Emmanouil (<i>disponibilité</i>)	FABRE Alexandre	NOUGAIREDE Antoine
ATLAN Catherine (<i>disponibilité</i>)	FAURE Alice	OLLIVIER Matthieu
BARTHELEMY Pierre	FOLETTI Jean- Marc	PAULMYER/LACROIX Odile
BEGE Thierry	FOUILLOUX Virginie	PESENTI Sébastien
BELIARD Sophie	FRANKEL Diane	RADULESCO Thomas
BENYAMINE Audrey	FROMNOT Julien	RESSEGUIER Noémie
BERGE-LEFRANC Jean-Louis	GASTALDI Marguerite	ROBERT Philippe
BERTRAND Baptiste	GELSI/BOYER Véronique	ROMANET Pauline
BEYER-BERJOT Laura	GIUSIANO Bernard	SABATIER Renaud
BIRNBAUM David	GIUSIANO COURCAMBECK Sophie	SARI-MINODIER Irène
BONINI Francesca	GONZALEZ Jean-Michel	SAVEANU Alexandru
BOUCRAUT Joseph	GOURIET Frédérique	SECQ Véronique (<i>disponibilité</i>)
BOULAMERY Audrey	GRAILLON Thomas	STELLMANN Jan-Patrick
BOULLU/CIOCCA Sandrine	GUERIN Carole	SUCHON Pierre
BOUSSEN Salah Michel	GUENOUN MEYSSIGNAC Daphné	TABOURET Emeline
BUFFAT Christophe	GUIDON Catherine	TOGA Caroline
CAMILLERI Serge	GUIVARCH Jokthan	TOGA Isabelle
CARRON Romain	HAUTIER/KRAHN Aurélie	TOMASINI Pascale
CASSAGNE Carole	HRAIECH Sami	TOSELLO Barthélémy
CERMOLACCE Michel	KASPI-PEZZOLI Elise	TROUSSE Delphine
CHAUDET Hervé	L'OLLIVIER Coralie	TUCHTAN-TORRENTS Lucile
CHRETIEN Anne-Sophie	LABIT-BOUVIER Corinne	VELY Frédéric
COZE Carole	LAFAGE/POCHITALOFF-HUVALE Marina	VION-DURY Jean
CUNY Thomas	LAGIER Aude (<i>disponibilité</i>)	ZATTARA/CANNONI Hélène
DADOUN Frédéric (<i>disponibilité</i>)	LAGOUANELLE/SIMEONI Marie-Claude	
DALES Jean-Philippe	LEVY/MOZZICONACCI Annie	
DAUMAS Aurélie	LOOSVELD Marie	
DEGEORGES/VITTE Joëlle	MAAROUF Adil	
DELLIAUX Stéphane	MACAGNO Nicolas	
DESPLAT/JEGO Sophie	MAUES DE PAULA André	
DEVILLIER Raynier	MOTTOLA GHIGO Giovanna	
DUBOURG Grégory	NGUYEN PHONG Karine	
DUCONSEIL Pauline		
DUFOUR Jean-Charles		

MAITRES DE CONFERENCES DES UNIVERSITES

(mono-appartenants)

ABU ZAINEH Mohammad	DEGIOANNI/SALLE Anna	POUGET Benoît
BARBACARU/PERLES T. A.	DESNUES Benoît	RUEL Jérôme
BERLAND/BENHAIM Caroline	MARANINCHI Marie	THOLLON Lionel
BOUCAULT/GARROUSTE Françoise	MERHEJ/CHAUVEAU Vicky	THIRION Sylvie
BOYER Sylvie	MINVIELLE/DEVICTOR Bénédicte	VERNA Emeline
COLSON Sébastien	POGGI Marjorie	

MAITRE DE CONFERENCES DES UNIVERSITES DE MEDECINE GENERALE

CASANOVA Ludovic

MAITRES DE CONFERENCES ASSOCIES DE MEDECINE GENERALE à MI-TEMPS

BARGIER Jacques
BONNET Pierre-André
CALVET-MONTREDON Céline
JANCZEWSKI Aurélie
NUSSLI Nicolas
ROUSSEAU-DURAND Raphaëlle
THERY Didier (nomination au 1/10/2019)

MAITRE DE CONFERENCES ASSOCIE à MI-TEMPS

BOURRIQUEN Maryline
EVANS-VIALLAT Catherine
LUCAS Guillaume
MATHIEU Marion
MAYENS-RODRIGUES Sandrine
MELLINAS Marie
REVIS Joana
ROMAN Christophe
TRINQUET Laure

**PROFESSEURS DES UNIVERSITES et MAITRES DE CONFERENCES DES UNIVERSITES - PRATICIENS HOSPITALIERS
PROFESSEURS ASSOCIES, MAITRES DE CONFERENCES DES UNIVERSITES mono-appartenants**

ANATOMIE 4201

CHAMPSAUR Pierre (PU-PH)
LE CORROLLER Thomas (PU-PH)
PIRRO Nicolas (PU-PH)

GUENOUN-MEYSSIGNAC Daphné (MCU-PH)
LAGIER Aude (MCU-PH) *disponibilité*

THOLLON Lionel (MCF) (60ème section)

ANATOMIE ET CYTOLOGIE PATHOLOGIQUES 4203

CHARAFE/JAUFFRET Emmanuelle (PU-PH)
DANIEL Laurent (PU-PH)
FIGARELLA/BRANGER Dominique (PU-PH)
GARCIA Stéphane (PU-PH)
XERRI Luc (PU-PH)

DALES Jean-Philippe (MCU-PH)
GIUSIANO COURCAMBECK Sophie (MCU PH)
LABIT/BOUVIER Corinne (MCU-PH)
MACAGNO Nicolas (MCU-PH)
MAUES DE PAULA André (MCU-PH)
SECQ Véronique (MCU-PH) *disponibilité*

**ANESTHESIOLOGIE ET REANIMATION CHIRURGICALE ;
MEDECINE URGENCE 4801**

ALBANESE Jacques (PU-PH)
BRUDER Nicolas (PU-PH)
LEONE Marc (PU-PH)
MICHEL Fabrice (PU-PH)
VELLY Lionel (PU-PH)

BOUSSEN Salah Michel (MCU-PH)
GUIDON Catherine (MCU-PH)

ANTHROPOLOGIE 20

ADALIAN Pascal (PR)

DEGIOANNI/SALLE Anna (MCF)
POUGET Benoît (MCF)
VERNA Emeline (MCF)

BACTERIOLOGIE-VIROLOGIE ; HYGIENE HOSPITALIERE 4501

CHARREL Rémi (PU PH)
DRANCOURT Michel (PU-PH)
FENOLLAR Florence (PU-PH)
FOURNIER Pierre-Edouard (PU-PH)
NICOLAS DE LAMBALLERIE Xavier (PU-PH)
LA SCOLA Bernard (PU-PH)
RAOULT Didier (PU-PH)

AHERFI Sarah (MCU-PH)
ANGELAKIS Emmanouil (MCU-PH) *disponibilité*
DUBOURG Grégory (MCU-PH)
GOURIET Frédérique (MCU-PH)
NOUGAIREDE Antoine (MCU-PH)
NINOVE Laetitia (MCU-PH)

CHABRIERE Eric (PR) (64ème section)

LEVASSEUR Anthony (PR) (64ème section)
DESNUES Benoit (MCF) (65ème section)
MERHEJ/CHAUVEAU Vicky (MCF) (87ème section)

BIOCHIMIE ET BIOLOGIE MOLECULAIRE 4401

BARLIER/SETTI Anne (PU-PH)
GABERT Jean (PU-PH)
GUIEU Régis (PU-PH)
OUAFIK L'Houcine (PU-PH)

BUFFAT Christophe (MCU-PH)
FROMNOT Julien (MCU-PH)
MOTTOLA GHIGO Giovanna (MCU-PH)
ROMANET Pauline (MCU-PH)
SAVEANU Alexandru (MCU-PH)

ANGLAIS 11

BRANDENBURGER Chantal (PRCE)

BIOLOGIE CELLULAIRE 4403

ROLL Patrice (PU-PH)

FRANKEL Diane (MCU-PH)
GASTALDI Marguerite (MCU-PH)
KASPI-PEZZOLI Elise (MCU-PH)
LEVY-MOZZICONNACCI Annie (MCU-PH)

**BIOLOGIE ET MEDECINE DU DEVELOPPEMENT
ET DE LA REPRODUCTION ; GYNECOLOGIE MEDICALE 5405**

METZLER/GUILLEMAIN Catherine (PU-PH)
PERRIN Jeanne (PU-PH)
DRH Campus Timone

MAJ 01.09.2019

GUEDJ Eric (PU-PH)
 GUYE Maxime (PU-PH)
 MUNDLER Olivier (PU-PH) *Surnombre*
 TAIEB David (PU-PH)

BELIN Pascal (PR) (69ème section)
 RANJEVA Jean-Philippe (PR) (69ème section)

CAMMILLERI Serge (MCU-PH)
 VION-DURY Jean (MCU-PH)

BARBACARU/PERLES Téodora Adriana (MCF) (69ème section)

**BIostatistiques, Informatique Médicale
 ET Technologies de Communication 4604**

GAUDART Jean (PU-PH)
 GIORGI Roch (PU-PH)
 MANCINI Julien (PU-PH)

CHAUDET Hervé (MCU-PH)
 DUFOUR Jean-Charles (MCU-PH)
 GIUSIANO Bernard (MCU-PH)

ABU ZAINEH Mohammad (MCF) (5ème section)
 BOYER Sylvie (MCF) (5ème section)

CHIRURGIE ORTHOPEDIQUE ET TRAUMATOLOGIQUE 5002

ARGENSON Jean-Noël (PU-PH)
 BLONDEL Benjamin (PU-PH)
 CURVALE Georges (PU-PH) *Surnombre*
 FLECHER Xavier (PU PH)
 PARRATTE Sébastien (PU-PH) *Disponibilité*
 ROCHWERGER Richard (PU-PH)
 TROPIANO Patrick (PU-PH)

OLLIVIER Matthieu (MCU-PH)

CANCEROLOGIE ; RADIOTHERAPIE 4702

BERTUCCI François (PU-PH)
 CHINOT Olivier (PU-PH)
 COWEN Didier (PU-PH)
 DUFFAUD Florence (PU-PH)
 GONCALVES Anthony (PU-PH)
 HOUVENAEGHEL Gilles (PU-PH)
 LAMBAUDIE Eric (PU-PH)
 SALAS Sébastien (PU-PH)
 VIENS Patrice (PU-PH)

SABATIER Renaud (MCU-PH)
 TABOURET Emeline (MCU-PH)

AVIERINOS Jean-François (PU-PH)
 BONELLO Laurent (PU PH)
 BONNET Jean-Louis (PU-PH)
 CUISSET Thomas (PU-PH)
 DEHARO Jean-Claude (PU-PH)
 FRANCESCHI Frédéric (PU-PH)
 HABIB Gilbert (PU-PH)
 PAGANELLI Franck (PU-PH)
 THUNY Franck (PU-PH)

CHIRURGIE VISCERALE ET DIGESTIVE 5202

BERDAH Stéphane (PU-PH)
 DELPERO Jean-Robert (PU-PH) *Surnombre*
 HARDWIGSEN Jean (PU-PH)
 MOUTARDIER Vincent (PU-PH)
 SEBAG Frédéric (PU-PH)
 SIELEZNEFF Igor (PU-PH)
 TURRINI Olivier (PU-PH)

BEGE Thierry (MCU-PH)
 BEYER-BERJOT Laura (MCU-PH)
 BIRNBAUM David (MCU-PH)
 DUCONSEIL Pauline (MCU-PH)
 GUERIN Carole (MCU PH)

CHIRURGIE INFANTILE 5402

GUYE Jean-Michel (PU-PH) *Surnombre*
 JOUVE Jean-Luc (PU-PH)
 LAUNAY Franck (PU-PH)
 MERROT Thierry (PU-PH)
 VIEHWEGER Heide Elke (PU-PH)
 FAURE Alice (MCU PH)
 PESENTI Sébastien (MCU-PH)

LOUIS-BORRIONE Claude (PR associé des Universités)

CHIRURGIE MAXILLO-FACIALE ET STOMATOLOGIE 5503

CHOSSEGROS Cyrille (PU-PH)
 GUYOT Laurent (PU-PH)
 FOLETTI Jean-Marc (MCU-PH)

CHIRURGIE THORACIQUE ET CARDIOVASCULAIRE 5103

COLLART Frédéric (PU-PH)
 D'JOURNO Xavier (PU-PH)
 DODDOLI Christophe (PU-PH)
 GARIBOLDI Vlad (PU-PH)
 MACE Loïc (PU-PH)
 THOMAS Pascal (PU-PH)

FOUILLOUX Virginie (MCU-PH)
 TROUSSE Delphine (MCU-PH)

CHIRURGIE PLASTIQUE,**RECONSTRUCTRICE ET ESTHETIQUE ; BRÛLOGIE 5004**

CASANOVA Dominique (PU-PH)
 LEGRE Régis (PU-PH)

BERTRAND Baptiste (MCU-PH)
 HAUTIER/KRAHN Aurélie (MCU-PH)

CHIRURGIE VASCULAIRE ; MEDECINE VASCULAIRE 5104

ALIMI Yves (PU-PH)
 AMABILE Philippe (PU-PH)
 BARTOLI Michel (PU-PH)
 BOUFI Mourad (PU-PH)
 MAGNAN Pierre-Edouard (PU-PH)
 PIQUET Philippe (PU-PH)
 SARLON-BARTOLI Gabrielle (PU PH)

HISTOLOGIE, EMBRYOLOGIE ET CYTOGENETIQUE 4202

LEPIDI Hubert (PU-PH)
 LEPIDI Hubert (PU-PH)

PAULMYER/LACROIX Odile (MCU-PH)

GASTROENTEROLOGIE ; HEPATOLOGIE ; ADDICTOLOGIE 5201

BARTHET Marc (PU-PH)
BERNARD Jean-Paul (PU-PH) retraite au 25/11/2019
BOTTA-FRIDLUND Danielle (PU-PH) Surnombre
 DAHAN-ALCARAZ Laetitia (PU-PH)
 GEROLAMI-SANTANDREA René (PU-PH)
 GRANDVAL Philippe (PU-PH)
 GRIMAUD Jean-Charles (PU-PH)
 SEITZ Jean-François (PU-PH)
 VITTON Véronique (PU-PH)

GONZALEZ Jean-Michel (MCU-PH)

DERMATOLOGIE - VENEREOLOGIE 5003

BERBIS Philippe (PU-PH)
 DELAPORTE Emmanuel (PU-PH)
 GAUDY/MARQUESTE Caroline (PU-PH)
 GROB Jean-Jacques (PU-PH)
 RICHARD/LALLEMAND Marie-Aleth (PU-PH)

GENETIQUE 4704

BEROUD Christophe (PU-PH)
 KRAHN Martin (PU-PH)
 LEVY Nicolas (PU-PH)
 SARLES/PHILIP Nicole (PU-PH)

DUSI

COLSON Sébastien (MCF)

NGYUEN Karine (MCU-PH)
 TOGA Caroline (MCU-PH)
 ZATTARA/CANNONI Hélène (MCU-PH)

BOURRIQUEN Maryline (MAST)
 EVANS-VIALLAT Catherine (MAST)
 LUCAS Guillaume (MAST)
 MAYEN-RODRIGUES Sandrine (MAST)
 MELLINAS Marie (MAST)
 ROMAN Christophe (MAST)
 TRINQUET Laure (MAST)

GYNECOLOGIE-OBSTETRIQUE ; GYNECOLOGIE MEDICALE 5403

AGOSTINI Aubert (PU-PH)
BOUBLI Léon (PU-PH) Surnombre
 BRETELLE Florence (PU-PH)
 CARCOPINO-TUSOLI Xavier (PU-PH)
 COURBIERE Blandine (PU-PH)
 CRAVELLO Ludovic (PU-PH)
 D'ERCOLE Claude (PU-PH)

**ENDOCRINOLOGIE ,DIABETE ET MALADIES METABOLIQUES ;
GYNECOLOGIE MEDICALE 5404**

BRUE Thierry (PU-PH)
 CASTINETTI Frédéric (PU-PH)
 CUNY Thomas (MCU PH)

AUQUIER Pascal (PU-PH)
 BERBIS Julie (PU-PH)
 BOYER Laurent (PU-PH)
 GENTILE Stéphanie (PU-PH)
 SAMBUC Roland (PU-PH) Surnombre
 THIRION Xavier (PU-PH)

BLAISE Didier (PU-PH)
 COSTELLO Régis (PU-PH)
 CHIARONI Jacques (PU-PH)
 GILBERT/ALESSI Marie-Christine (PU-PH)
 MORANGE Pierre-Emmanuel (PU-PH)
 VEY Norbert (PU-PH)

LAGOUANELLE/SIMEONI Marie-Claude (MCU-PH)
 RESSEGUIER Noémie (MCU-PH)

DEVILLIER Raynier (MCU PH)
 GELSI/BOYER Véronique (MCU-PH)
 LAFAGE/POCHITALOFF-HUVALE Marina (MCU-PH)
 LOOSVELD Marie (MCU-PH)
 SUCHON Pierre (MCU-PH)

MINVIELLE/DEVICTOR Bénédicte (MCF)(06ème section)
 TANTI-HARDOUIN Nicolas (PRAG)

POGGI Marjorie (MCF) (64ème section)

IMMUNOLOGIE 4703

MEDECINE LEGALE ET DROIT DE LA SANTE 4603

KAPLANSKI Gilles (PU-PH)
 MEGE Jean-Louis (PU-PH)
 OLIVE Daniel (PU-PH)
 VIVIER Eric (PU-PH)

BARTOLI Christophe (PU-PH)
 LEONETTI Georges (PU-PH)
 PELISSIER-ALICOT Anne-Laure (PU-PH)
 PIERCECCHI-MARTI Marie-Dominique (PU-PH)

FERON François (PR) (69ème section)

TUCHTAN-TORRENTS Lucile (MCU-PH)

BOUCRAUT Joseph (MCU-PH)
 CHRETIEN Anne-Sophie (MCU PH)
 DEGEORGES/VITTE Joëlle (MCU-PH)
 DESPLAT/JEGO Sophie (MCU-PH)
 ROBERT Philippe (MCU-PH)
 VELY Frédéric (MCU-PH)

BERLAND/BENHAIM Caroline (MCF) (1ère section)

BOUCAULT/GARROUSTE Françoise (MCF) 65ème section)

MEDECINE PHYSIQUE ET DE READAPTATION 4905

MALADIES INFECTIEUSES ; MALADIES TROPICALES 4503

BENSOUSSAN Laurent (PU-PH)
 VITON Jean-Michel (PU-PH)

BROUQUI Philippe (PU-PH)
 LAGIER Jean-Christophe (PU-PH)
 MILLION Matthieu (PU-PH)
 PAROLA Philippe (PU-PH)
 STEIN Andréas (PU-PH)

MEDECINE ET SANTE AU TRAVAIL 4602

LEHUCHER/MICHEL Marie-Pascale (PU-PH)

ELDIN Carole (MCU-PH)

MEDECINE D'URGENCE 4805

BERGE-LEFRANC Jean-Louis (MCU-PH)
 SARI/MINODIER Irène (MCU-PH)

KERBAUL François (PU-PH) détachement

MICHELET Pierre (PU-PH)

MEDECINE INTERNE ; GERIATRIE ET BIOLOGIE DU VIEILLISSEMENT ; ADDICTOLOGIE 5301

BONIN/GUILLAUME Sylvie (PU-PH)
 DISDIER Patrick (PU-PH)
 DURAND Jean-Marc (PU-PH)
 GRANEL/REY Brigitte (PU-PH)
 HARLE Jean-Robert (PU-PH)
 ROSSI Pascal (PU-PH)
 SCHLEINITZ Nicolas (PU-PH)

BENYAMINE Audrey (MCU-PH)

EBBO Mikael (MCU-PH)

DRH Campus Timone

MAJ 01.09.2019

GENTILE Gaëtan (PR Méd. Gén. Temps plein)

CASANOVA Ludovic (MCF Méd. Gén. Temps plein)

ADNOT Sébastien (PR associé Méd. Gén. à mi-temps)

GUIDA Pierre (PR associé Méd. Gén. à mi-temps)

BARGIER Jacques (MCF associé Méd. Gén. À mi-temps)

BONNET Pierre-André (MCF associé Méd. Gén à mi-temps)

CALVET-MONTREDON Céline (MCF associé Méd. Gén. à temps plein)

JANCZEWSKI Aurélie (MCF associé Méd. Gén. À mi-temps)

NUSSLI Nicolas (MCF associé Méd. Gén. À mi-temps)

ROUSSEAU-DURAND Raphaëlle (MCF associé Méd. Gén. À mi-temps)

THERY Didier (MCF associé Méd. Gén. À mi-temps) (nomination au 1/10/2019)

NUTRITION 4404

DARMON Patrice (PU-PH)

RACCAH Denis (PU-PH)

VALERO René (PU-PH)

ATLAN Catherine (MCU-PH) disponibilité

BELIARD Sophie (MCU-PH)

MARANINCHI Marie (MCF) (66ème section)

ONCOLOGIE 65 (BIOLOGIE CELLULAIRE)

CHABANNON Christian (PR) (66ème section)

SOBOL Hagay (PR) (65ème section)

OPHTALMOLOGIE 5502

DENIS Danièle (PU-PH)

HOFFART Louis (PU-PH) Disponibilité

MATONTI Frédéric (PU-PH) Disponibilité

OTO-RHINO-LARYNGOLOGIE 5501

DESSI Patrick (PU-PH)

FAKHRY Nicolas (PU-PH)

GIOVANNI Antoine (PU-PH)

LAVIEILLE Jean-Pierre (PU-PH)

MICHEL Justin (PU-PH)

NICOLLAS Richard (PU-PH)

TRIGLIA Jean-Michel (PU-PH)

RADULESCO Thomas (MCU-PH)

REVIS Joana (MAST) (Orthophonie) (7ème Section)

BRUNET Philippe (PU-PH)

BURTEY Stéphanie (PU-PH)

DUSSOL Bertrand (PU-PH)

JOURDE CHICHE Noémie (PU PH)

MOAL Valérie (PU-PH)

NEUROCHIRURGIE 4902

DUFOUR Henry (PU-PH)

FUENTES Stéphane (PU-PH)

REGIS Jean (PU-PH)

ROCHE Pierre-Hugues (PU-PH)

SCAVARDA Didier (PU-PH)

CARRON Romain (MCU PH)

GRAILLON Thomas (MCU PH)

NEUROLOGIE 4901

ATTARIAN Sharham (PU PH)

AUDOIN Bertrand (PU-PH)

AZULAY Jean-Philippe (PU-PH)

CECCALDI Mathieu (PU-PH)

EUSEBIO Alexandre (PU-PH)

FELICIAN Olivier (PU-PH)

PELLETIER Jean (PU-PH)

MAAROUF Adil (MCU-PH)

PEDOPSYCHIATRIE; ADDICTOLOGIE 4904

DA FONSECA David (PU-PH)

POINSO François (PU-PH)

GUIVARCH Jokthan (MCU-PH)

PHARMACOLOGIE FONDAMENTALE - PHARMACOLOGIE CLINIQUE; ADDICTOLOGIE 4803

BLIN Olivier (PU-PH)

FAUGERE Gérard (PU-PH) Surnombre

MICALLEF/ROLL Joëlle (PU-PH)

SIMON Nicolas (PU-PH)

BOULAMERY Audrey (MCU-PH)

RANQUE Stéphane (PU-PH)

LE COZ Pierre (PR) (17ème section)

CASSAGNE Carole (MCU-PH)

MATHIEU Marion (MAST)

L'OLLIVIER Coralie (MCU-PH)

TOGA Isabelle (MCU-PH)

PHYSIOLOGIE 4402**PEDIATRIE 5401**

ANDRE Nicolas (PU-PH)

BARTOLOMEI Fabrice (PU-PH)

CHAMBOST Hervé (PU-PH)

BREGEON Fabienne (PU-PH)

DUBUS Jean-Christophe (PU-PH)

GABORIT Bénédicte (PU-PH)

GIRAUD/CHABROL Brigitte (PU-PH)

MEYER/DUTOUR Anne (PU-PH)

MICHEL Gérard (PU-PH)

TREBUCHON/DA FONSECA Agnès (PU-PH)

MILH Mathieu (PU-PH)

BARTHELEMY Pierre (MCU-PH)

OVAERT-REGGIO Caroline (PU-PH)

BONINI Francesca (MCU-PH)

REYNAUD Rachel (PU-PH)

BOULLU/CIOCCA Sandrine (MCU-PH)

TSIMARATOS Michel (PU-PH)

DADOUN Frédéric (MCU-PH) (disponibilité)

DELLIAUX Stéphane (MCU-PH)

COZE Carole (MCU-PH)

RUEL Jérôme (MCF) (69ème section)

FABRE Alexandre (MCU-PH)

THIRION Sylvie (MCF) (66ème section)

TOSELLO Barthélémy (MCU-PH)

PSYCHIATRIE D'ADULTES ; ADDICTOLOGIE 4903**PNEUMOLOGIE; ADDICTOLOGIE 5101**

BAILLY Daniel (PU-PH)

ASTOUL Philippe (PU-PH)

LANCON Christophe (PU-PH)

BARLESI Fabrice (PU-PH)

NAUDIN Jean (PU-PH)

CHANEZ Pascal (PU-PH)

CERMOLACCE Michel (MCU-PH)

GREILLIER Laurent (PU PH)

PSYCHOLOGIE - PSYCHOLOGIE CLINIQUE, PCYCHOLOGIE SOCIALE 16

REYNAUD/GAUBERT Martine (PU-PH)

AGHABABIAN Valérie (PR)

TOMASINI Pascale (MCU-PH)

RADIOLOGIE ET IMAGERIE MEDICALE 4302**RHUMATOLOGIE 5001**

BARTOLI Jean-Michel (PU-PH)

GUIS Sandrine (PU-PH)

CHAGNAUD Christophe (PU-PH)

LAFFORGUE Pierre (PU-PH)

CHAUMOITRE Kathia (PU-PH)

PHAM Thao (PU-PH)

GIRARD Nadine (PU-PH)

ROUDIER Jean (PU-PH)

JACQUIER Alexis (PU-PH)

MOULIN Guy (PU-PH)

PANUEL Michel (PU-PH)

PETIT Philippe (PU-PH)

VAROQUAUX Arthur Damien (PU-PH)

VIDAL Vincent (PU-PH)

THERAPEUTIQUE; MEDECINE D'URGENCE; ADDICTOLOGIE 4804

AMBROSI Pierre (PU-PH)

VILLANI Patrick (PU-PH)

STELLMANN Jan-Patrick (MCU-PH)

DAUMAS Aurélie (MCU-PH)

REANIMATION MEDICALE ; MEDECINE URGENCE 4802**UROLOGIE 5204**

GAINNIER Marc (PU-PH)

BASTIDE Cyrille (PU-PH)

GERBEAUX Patrick (PU-PH)

KARSENTY Gilles (PU-PH)

PAPAZIAN Laurent (PU-PH)

LECHEVALLIER Eric (PU-PH)

ROCH Antoine (PU-PH)

ROSSI Dominique (PU-PH)

HRAIECH Samir (MCU-PH)

MAJ 01.09.2019

**Bacillary Layer Detachment : Analyse en Imagerie Multimodale et Preuves
Histologiques d'une Nouvelle Terminologie en Tomographie par Cohérence Optique.**

Sommaire

Introduction	2
Revue de la littérature ophtalmologique	3
Analyse démographique	4
Terminologie dans la littérature ophtalmologique	5
Caractéristiques en tomographie par cohérence optique	6
Caractéristiques en imagerie multimodale	7
Caractéristiques de la tomographie par cohérence optique peropératoire du détachement <i>in vivo</i> de la couche bacillaire pendant une opération de thérapie génique sous-rétinienne.....	8
Origine de l'expression "bacillary layer" ou "couche bacillaire".....	8
Considérations histologiques	9
Pathophysiologie	10
Récupération rapide de la couche bacillaire et renouvellement de la structure des photorécepteurs	12
<i>Évolution du détachement de la couche bacillaire</i>	12
<i>Dynamique de la récupération des organelles du segment interne après une lésion du photorécepteur</i>	13
<i>Métabolisme des photorécepteurs et régénération des segments internes et externes après détachement de la couche bacillaire</i>	14
Points forts et limites	15
Conclusions et perspectives	15
Références	17
Figures et légendes des figures	32
Tableaux	54

Introduction

Stratum bacillarum et conorum, la couche des bâtonnets et des cônes, a été décrite pour la première fois par van Leeuwenhoek en 1722.¹ Depuis lors, les anatomistes utilisent le terme "couche bacillaire" pour décrire la disposition ordonnée des segments internes et externes (SI, SE) des photorécepteurs.² Les SE sont constitués de disques empilés et leurs extrémités sont entourées par les processus apicaux spécialisés de l'épithélium pigmentaire rétinien (EPR). Les SI des photorécepteurs sont divisés en deux parties : la myoïde proximale, près de la membrane limitante externe (MLE), qui comprend des ribosomes, un réticulum endoplasmique lisse, un complexe de Golgi et de rares mitochondries ; et la zone ellipsoïde distale (près du SE) qui contient des mitochondries étroitement regroupées.³ Outre les fonctions de phosphorylation oxydative et de régulation des flux calciques, les mitochondries ont aussi des propriétés optiques car elles diffusent la lumière.^{4,5}

Grâce aux progrès de l'imagerie en tomographie par cohérence optique (OCT) à ultra-haute résolution, il est possible de visualiser les lésions des photorécepteurs à un niveau quasi cellulaire. Récemment, dans un cas de chorioretinite maculaire toxoplasmique, Mehta et al. ont introduit le terme "BACillary LAyer Detachment" (BALAD) pour décrire la séparation de la couche bacillaire des autres couches rétiniennes résultant d'une scission à l'intérieur même des photorécepteurs, immédiatement postérieure à la MLE, au sein des myoïdes des SI des photorécepteurs.⁶ Par la suite, plusieurs auteurs ont utilisé ce terme d'OCT dans divers descriptions, notamment la maculopathie aiguë idiopathique, le traumatisme oculaire, le syndrome de pachychoïde péripapillaire et la maladie de Vogt-Koyanagi-Harada (VKH).⁷⁻¹⁰ Cependant, les descriptions antérieures et les interprétations hétérogènes du BALAD ont créé le besoin d'une interprétation plus généralement acceptée concernant les caractéristiques de cette lésion rétinienne en imagerie multimodale. En effet, des descriptions similaires en OCT ont été décrites comme une "délamination des photorécepteurs" dans la dégénérescence maculaire liée à l'âge (DMLA) néovasculaire et comme des "cloisons sous-rétiniennes" dans la maladie de VKH.^{11,12} Le développement d'une nomenclature standardisée améliorerait la clarté et la précision des communications et renforcerait la comparabilité des résultats d'études cliniques. De plus, il est fondamental d'évaluer correctement l'emplacement du liquide rétinien, qu'il soit intra- ou sous-rétinien, car il est utilisé dans les récentes études pivotales sur la DMLA néovasculaire comme critère de jugement et il implique des différences dans la réponse au traitement, dans le pronostic visuel et dans les voies pathogéniques.¹³⁻¹⁶ Par ailleurs, la récupération rapide du BALAD sur l'imagerie multimodale soulève des questions sur les mécanismes qui conduisent à la régénération des photorécepteurs, en particulier de leur SI.

Cette revue de la littérature a pour but de proposer une définition précise du BALAD à travers une analyse de l'imagerie multimodale soutenue par les récentes découvertes histologiques dans la DMLA. Nous avons effectué une revue complète des cas publiés répondant aux critères des auteurs actuels pour le BALAD. Nous nous sommes concentrés sur les caractéristiques démographiques, cliniques et d'imagerie multimodale, les terminologies, et avons discuté les mécanismes physiopathologiques unifiant ces divers troubles chorioretiniens. De plus, nous avons examiné les connaissances actuelles sur la récupération rapide de la couche bacillaire telle qu'évaluée par les techniques d'imagerie multimodale et ses implications potentielles pour les traitements ciblant le renouvellement des photorécepteurs.

Revue de la littérature ophtalmologique

Nous avons effectué une recherche systématique conformément aux lignes directrices en 5 étapes de Khan et al.¹⁷ Brièvement, les étapes d'une revue systématique comprennent : (1) la formulation des questions à examiner, (2) l'identification des publications pertinentes, (3) l'évaluation de la qualité des études, (4) la synthèse des preuves, (5) l'interprétation des résultats. Par conséquent, nous avons effectué des recherches sur PubMed, Medline, Scopus, Science Direct, Cochrane Library, Ovid et Google Scholar depuis leur création jusqu'en octobre 2020. Nous n'avons pas restreint le type d'étude ou la langue dans les recherches. Les mots-clés recherchés étaient "décollement de la couche bacillaire", "liquide sous-rétinien atypique", "cloisons sous-rétiniennes", "structures membraneuses sous-rétiniennes", "structures hyperréfléctives sous-rétiniennes", "décollement de rétine exsudatif", "décollement neurosensoriel", "espaces cystoïdes". D'autres articles pertinents ont été trouvés en utilisant le lien "*related citations*" dans PubMed et à travers les listes de référence des articles sélectionnés. Après suppression des doublons, nous avons examiné un total de 879 articles afin de confirmer si l'article en question présentait des images rétiniennes multimodales comprenant au moins un examen d'OCT pour analyser la morphologie de la rétine. Des cas supplémentaires provenant des auteurs ont été utilisés pour affiner les caractéristiques spécifiques du BALAD en imagerie. De plus, nous avons inclus des images d'OCT peropératoires montrant le développement *in vivo* de BALAD au cours d'injections sous-rétiniennes de thérapie génique, et nous avons examiné les articles présentant des résultats d'OCT peropératoires similaires. Nous avons également passé en revue les manuels et atlas historiques pour retrouver l'origine du terme "*bacillary layer*".

Analyse démographique

Sur les 879 articles identifiés par notre recherche systématique, 123 articles ont été inclus, ce qui a donné 178 yeux avec BALAD identifiés en OCT chez 164 patients différents. L'âge moyen des patients était de $35,4 \pm 14,5$ ans (10 à 86 ans) et 69 des 138 patients (50 %) étaient des femmes. Trois types d'OCT ont été utilisés : l'OCT *spectral domain* (SD-OCT) pour 146 yeux (82 %), l'OCT *time domain* pour 25 yeux (14 %) et l'OCT *swept source* (SS-OCT) pour 7 yeux (4 %). Des images de suivi en OCT étaient disponibles pour 99 yeux (55,6 %) et le suivi moyen était de $167,4 \pm 134,3$ jours (7 à 1095 jours). La moyenne de la meilleure acuité visuelle corrigée au départ était de $0,98 \pm 0,92$ LogMAR (équivalent Snellen : 20/191). Les étiologies associées au BALAD comprenaient la maladie de VKH (47 %),^{12,18-40,41-65} l'épithéliopathie en plaque (APMPPE) (11%),⁶⁶⁻⁸⁰ l'ophtalmie sympathique (7,3 %),^{61,81-89} la néovascularisation choroïdienne (6,2 %),^{11,90,91} la chorioretinite toxoplasmique (5,5 %),^{6,10,92-97} la maculopathie aiguë idiopathique (5,5 %),^{7,98-105} la toxicité liée à l'immunothérapie (3,7 %),^{10,106-109} les troubles hématologiques (2,4 %),¹¹⁰⁻¹¹² la sclérite postérieure (1,8 %),^{10,47,113} les métastases choroïdiennes (1,8%),¹⁰ la chorioretinopathie séreuse centrale (CRSC) (1,8 %),^{10,114} la photocoagulation pan-rétinienne (0,6 %),¹¹⁵ le syndrome de pachychoïde péripapillaire (0,6 %),⁹ le traumatisme oculaire (0,6 %),⁸ le syndrome d'effusion uvéale (0,6 %),¹¹⁶ le lymphome choroïdien (0,6 %),¹¹⁷ l'ostéome choroïdien (0,6 %)¹⁰ l'uvéite associée au chikungunya (0,6 %),¹¹⁸ la maculopathie induite par laser (0,6 %),¹¹⁹ la prolifération mélanocytaire bénigne uvéale diffuse bilatérale (BDUMP) (0,6 %),¹²⁰ le granulome choroïdien (0,6 %),¹²¹ et la prééclampsie (0,6 %).¹²² La néovascularisation choroïdienne comprenait la DMLA néovasculaire, la néovascularisation choroïdienne idiopathique et la télangiectasie maculaire proliférative de type 2. La toxicité liée à l'immunothérapie comprenait 2 cas associés à l'ipilimumab (bloqueur de l'antigène 4 associé aux lymphocytes T cytotoxiques), un cas associé au vemurafenib (inhibiteur de BRAF) et deux cas associés à la combinaison dabrafenib (inhibiteur de BRAF) et trametinib (inhibiteur de MEK). Les troubles hématologiques comprenaient un cas de leucémie myéloïde chronique, un cas de leucémie myéloïde aiguë et un cas de purpura thrombotique thrombocytopénique. La CRSC comprenait un cas de CRSC fibrineuse et un cas de CRSC secondaire au lupus érythémateux systémique avec hypertension sévère et insuffisance rénale (tableau 1).

Terminologie dans la littérature ophtalmologique

Nous avons cherché à identifier les précédentes nomenclatures en OCT afin d'examiner leur utilisation dans les étiologies susmentionnées et de mieux comprendre l'évolution de cette terminologie. Quarante et une terminologies différentes en OCT ont été trouvées. Nous les avons résumées en 7 catégories principales pour plus de clarté : (1) septum/ membrane/ compartiment/ espace cloisonné/ espace kystique sous-rétinien dans 61/178 yeux (34,3 %), (2) décollement exsudatif de la rétine/ décollement sous-rétinien/ gonflement de la rétine externe/ décollement neurosensoriel/ élévation de l'IS-OS dans 49/178 yeux (27,5 %), (3) liquide sous-rétinien dans 33/178 yeux (18,5 %), (4) BALAD dans 18/178 yeux (10,1 %), (5) matériaux/ dépôt/ exsudat protéique hyperréfléctif sous-rétinien dans 7/178 yeux (3,9 %), (6) délamination des photorécepteurs dans 7/178 yeux (3,9 %) et (7) liquide intrarétinien dans 3/178 yeux (1,9 %).

La première description du BALAD en OCT a été faite par Maruyama et Kishi dans une série de 21 patients atteints de la maladie de VKH sous le terme "accumulation de liquide intrarétinien dans la rétine externe".¹²³ Yamaguchi et al. ont confirmé leurs résultats et ont introduit le terme "septae sous-rétiniens", postulant que ces septae étaient composés de produits inflammatoires comme la fibrine, car ils se résorbaient rapidement après corticothérapie.¹²⁴ Malgré l'absence de corrélation histologique directe pour le BALAD à ce jour, cette hypothèse a gagné en popularité parmi les spécialistes de la rétine car il a été démontré chez des patients atteints de VKH qu'un exsudat éosinophilique contenant des protéines était présent dans la zone de décollement sous-rétinien.¹²⁵⁻¹²⁷ Ce n'est que plus récemment, avec l'avènement de l'OCT à ultra-haute résolution, qu'Ishihara et al. ont remis en question ces résultats et ont proposé le concept de séparation des SE des photorécepteurs de leur SI sous l'effet d'une accumulation massive de liquide.³⁹

Des caractéristiques similaires en OCT ont été rapportées dans les étiologies susmentionnées ; cependant, à notre connaissance, aucun lien physiopathologique reliant ces résultats similaires n'a été proposé. En 2018, Mehta et al. ont suggéré le terme de "décollement de la couche bacillaire" dans un cas de chorioretinite toxoplasmique, postulant que la scission de la rétine externe s'était produite au niveau de la myoïde des SI.⁶ Les auteurs ont justifié leur analyse par une corrélation histologique ; en effet, le BALAD est fréquemment observé lors d'études anatomopathologiques post-mortem d'yeux humains (voir "Considérations histologiques" ci-dessous).¹²⁸

Caractéristiques en tomographie par cohérence optique

Le BALAD présente plusieurs caractéristiques remarquables en OCT. Parmi les cas publiés, le BALAD était systématiquement situé au pôle postérieur et était fovéal dans 131/178 yeux (73,6 %), parafovéal dans 45/178 yeux (25,3 %) et péripapillaire dans 2/178 yeux (1,1 %). Sa co-localisation avec du liquide sous-rétinien et intrarétinien était observée dans 138/178 yeux (77,5 %) et 10/178 yeux (5,6 %), respectivement. L'augmentation de l'épaisseur de la choroïde était documentée dans 91/97 yeux (93,8 %) avec une épaisseur choroïdienne sous-fovéale moyenne de $590 \pm 146,7 \mu\text{m}$ (321 - 909 μm).

Pour l'analyse détaillée des structures de la rétine externe, notre examen s'est concentré sur les yeux imagés en SD-OCT et SS-OCT (n=153 yeux). Les caractéristiques OCT du BALAD comprenaient : (1) une séparation au niveau de la zone myoïde hyporéfléctive créant un espace intrarétinien kystique distinctif ; (2) le "plafond" ou bordure antérieure du BALAD apparaissait comme une bande granulaire hyperréfléctive ; (3) le "plancher" ou bordure postérieure du BALAD était délimité par une bande de réflectivité et d'épaisseur variables en continuité avec la zone ellipsoïde de la rétine adjacente. Le plancher était probablement composé des SI et SE des photorécepteurs détachés de la neurorétine et restant adhérents au complexe EPR-Membrane basale-Membrane de Bruch (RBB);¹²⁹ (4) une seconde bande hyperréfléctive sous le plancher du BALAD était détectable dans 47, 7% et était contigue avec la zone d'interdigitation de la rétine adjacente ; (5) la MLE était distinguable en avant du BALAD dans 72% des yeux ; (6) des zones de fluide sous-rétinien sous le plancher du BALAD ont été identifiées dans 50, 3% ; (7) des particules hyperréfléctives en suspension ont été observées dans le BALAD dans 77, 1 % et la réflectivité du contenu du BALAD était supérieure à celle du fluide sous-rétinien adjacent dans 90, 8 % des cas ; (8) le BALAD avait une configuration piriforme dans 71, 9 % des cas, avec des angles aigus à sa base dans 77, 1 % des cas (figures 1 à 4 et 8 à 11). Dans certains yeux, des adhérences focales entre la rétine externe et le complexe RBB ont été identifiées en marge du BALAD (voir les figures 8 à 11). Ces adhérences présentaient un haut degré de plasticité/ déformabilité de la rétine externe. Comme la détection de ces lésions focales nécessite souvent des coupes denses d'OCT B-scan, disponibles uniquement pour les cas des auteurs, leur fréquence dans la littérature publiée n'a pas été évaluée.

Caractéristiques en imagerie multimodale

À l'examen ophtalmoscopique (n=106 yeux), le BALAD était assimilé à du liquide sous-rétinien dans 97,2 % des yeux et présentait des bords jaunes ronds ou polygonaux dans 85/106 yeux (80,2 %). Le BALAD était non détecté à l'ophtalmoscopie dans 1 % des yeux, était rarement multifocales (4,7 %) et se produisait principalement dans la maladie de VKH, l'APMPPE et l'ophtalmie sympathique. Les lésions s'estompaient systématiquement avec le temps, soit spontanément, soit après l'instauration d'un traitement anti-inflammatoire.

Les résultats de l'autofluorescence du fond d'œil (FAF) et de la réflectivité en infrarouge (NIR) étaient tous deux disponibles pour 22/178 yeux (12,4 %). De manière caractéristique, le BALAD était hypoautofluorescent dans tous les cas, soit en raison du masquage de l'autofluorescence de l'EPR par l'exsudation intra-BALAD, soit en raison d'une altération de l'EPR, soit les deux. En NIR, le BALAD apparaissait hyporéfléctif dans tous les cas. Une fine bordure hyperréfléctive entourait la BALAD dans 18/22 yeux (81,8 %). L'angiographie à la fluorescéine (n=92 yeux) était caractérisée par l'accumulation hyperfluorescente de colorant (92,4 %) dans la cavité du BALAD, ressemblant au pattern angiographique d'un décollement séreux de l'EPR (72,4 %). Les bords hypofluorescents à la phase tardive correspondaient à la marge jaune observée sur les photographies du fond d'œil, à la bordure hyperautofluorescente en FAF et hyperréfléctive en NIR, et aux angles du BALAD en OCT. En angiographie à la fluorescéine, les signes associés comprenaient l'hyperfluorescence de la papille (94,6 %), l'accumulation de colorant dans les décollements séreux de rétine adjacents (70,7 %) et un staining vasculaire (12 %). Le tableau 2 résume les caractéristiques du BALAD en OCT et en imagerie multimodale.

Caractéristiques de la tomographie par cohérence optique peropératoire du détachement *in vivo* de la couche bacillaire pendant une opération de thérapie génique sous-rétinienne

L'OCT peropératoire a démontré son utilité au cours de thérapies géniques sous-rétiniennes afin de guider l'injection du vecteur viral et d'éviter les complications telles que l'injection sous-EPR ou intrarétinienne, l'étirement excessif de la fovéa et la formation d'un trou maculaire.¹³⁰ Avec l'augmentation du nombre de cas de thérapie génique sous-rétinienne, d'autres signes en OCT peropératoire ont été récemment décrits, notamment le signe de la "fleur de lys" qui traduit la formation précoce d'une hémorragie sous-rétinienne et le signe du "double reflet hyperréfléctif" qui

traduit la présence de bulles d'air sous-rétiniennes.¹³¹ Nous avons examiné les articles publiés et les vidéos chirurgicales d'injection de thérapie génique sous-rétinienne pour analyser un signe d'OCT peropératoire inconnu qui partage des caractéristiques similaires avec celles du BALAD, incluant (1) une séparation de la rétine externe créant un espace kystique distinctif (le niveau exact de séparation ne peut pas être fermement localisé en raison de la résolution tissulaire inférieure de l'OCT peropératoire) ; (2) le plancher du BALAD induit chirurgicalement était délimité par une bande hyperréfléctive, continue avec la zone ellipsoïde de la rétine adjacente ; (3) le plancher du BALAD induit chirurgicalement pouvait être soit adhérent soit détaché de l'EPR ; (4) le BALAD induit chirurgicalement a une configuration en forme de U (Figure 5).

Origine de l'expression "bacillary layer" ou "couche bacillaire".

Le microscopiste néerlandais du XVII^e siècle, van Leeuwenhoek, a été le premier à observer la couche des bâtonnets et des cônes en examinant la rétine d'une vache. Dès 1674, dans une lettre envoyée à la Royal Society de Londres, il mentionne que *"la troisième tunique était extrêmement mince et tendre et, après l'avoir examinée, j'ai constaté qu'elle était également constituée de globules unis"*.¹³² En 1722, il a sans aucun doute examiné les SE des photorécepteurs en décrivant dans la rétine d'une grenouille *"des particules oblongues un quart plus longues qu'épaisses"*.¹³³ En 1819, cette couche a été redécouverte par le pathologiste irlandais Jacob. À cette époque, les descriptions histologiques de la rétine avaient identifié deux parties, dont la "couche médullaire de la rétine" qui est attachée au manteau choroïdien et la "couche vasculaire" à côté du vitré.¹³⁴ Dans son "Account of a Membrane in the Eye", Jacob a écrit : *"Ce n'est pas la couche nerveuse que je détache [...] d'abord parce qu'il est impossible de séparer cette partie de la rétine [...] et, ensuite, parce que je laisse la rétine indemne"*.¹³⁵ C'est ainsi que Jacob a fourni la première constatation histologique du détachement de la *"membrana Jacobi"* qui a ensuite été corrélée avec la couche bacillaire. En 1837, Valentin a démontré que la membrane de Jacob était constituée de *"verruës"* (*"wärrchen"* en allemand), ce qui a été confirmé par Müller et Henle en 1839, qui ont observé des *"corps en forme de bâtonnets"* (*"stabförmigen Körper"* en allemand).¹³⁶⁻¹³⁷ En 1840, Hanovre a identifié le deuxième composant de la membrane de Jacob : les *"cônes"* (*"zapfen"* en allemand).¹³⁸

Le terme "couche bacillaire" a été introduit pour la première fois par von Brücke en 1847 et dérive de la traduction latine (*"stratum bacillosum"*) de l'expression allemande *"schicht der stabförmigen Körper"* (qui signifie *"couche des bâtonnets"*).¹³⁹ Plus récemment, le terme "couche bacillaire" se

trouve dans le traité de Polyak "*The Retina*" (1941).² Polyak a décrit la subdivision de la structure fine de la rétine et sa nomenclature des couches rétinienne est largement acceptée de nos jours. En 1995, le terme "couche bacillaire" est mentionné sur un site Web basé à l'Université de Pennsylvanie, une institution qui a contribué aux neurosciences rétinienne à cette époque (http://retina.anatomy.upenn.edu/~rob/lance/retina_gross.html).^{140,S141} Dans la littérature ophtalmologique moderne, Curcio et al. et Spaide et Curcio ont été les premiers à utiliser les désignations anatomiques d'après Polyak pour corréliser les bandes rétinienne externes sur l'OCT avec la "couche bacillaire de Polyak" sur l'histologie.^{3,142} La couche bacillaire est la terminologie préférée à celle de la "couche des photorécepteurs" pour désigner uniquement les SI et SE, car les photorécepteurs sont des cellules longues et hautement compartimentées qui s'étendent sur plusieurs couches anatomiques (couches plexiformes externes, fibres de Henle et couches nucléaires externes). Le compartiment tissulaire contenant la couche bacillaire est l'espace sous-rétinien, qui est un espace virtuel délimité en haut par la MLE et en bas par les complexes jonctionnels de l'EPR (également appelé membrane de Verhoeff).¹⁴³

Considérations histologiques

L'apparition post-mortem d'un décollement de la rétine est un artefact histologique bien connu qui peut se manifester soit par un détachement des SE des photorécepteurs de l'EPR (i.e. "vrai" décollement de la rétine), soit par une séparation à l'intérieur des myoïdes des SI des photorécepteurs (i.e. BALAD), laissant une couche continue de fragments de SI et de SE adhérente à l'EPR.^{144,145} L'analyse histologique des yeux atteints de DMLA a révélé la formation artéfactuelle de BALADs¹⁴⁶⁻¹⁴⁹ comme l'ont indiqué certains auteurs (Figure 6).^{146,148,149} Collectivement, ces observations suggèrent une faiblesse inhérente à la structure des SI des photorécepteurs. Dans la rétine externe, les décollements se produisent aux points de faiblesse structurelle par rapport aux couches adjacentes lorsque les forces de séparation dépassent les forces d'adhésion physiologiques. Dans l'espace sous-rétinien, l'enchevêtrement étroit des SE par les microvillosités de l'EPR peut contribuer à l'adhésion par plusieurs mécanismes, notamment la force de friction des interdigitations, l'interaction électrostatique entre les membranes cellulaires et la proximité métabolique assurant le processus continu de phagocytose des SE. De plus, la matrice interphotoréceptrice, qui est un matériel visqueux composé principalement de glycosaminoglycanes, est présente entre les SE des photorécepteurs et renforce ce processus d'adhésion.¹⁵⁰ À la base des SI des photorécepteurs, les cellules de Müller sont attachées entre elles et aux SI des photorécepteurs par des jonctions d'adhérence homotypiques et

hétérotypiques continues, respectivement, qui forment collectivement la MLE. La MLE sert de barrière de diffusion semi-perméable pour les composants extracellulaires et également de support structurel pour assurer l'organisation, l'intégrité cellulaire et l'alignement des photorécepteurs.¹⁵¹ Par conséquent, nous postulons que la faiblesse inhérente à la structure du SI des photorécepteurs peut se manifester sous la forme d'un BALAD *in vivo* lors d'une exsudation sous-rétinienne aiguë, lorsque les forces physiologiques favorisant l'attachement des SE à l'EPR dépassent la force d'adhésion des myoïdes des SI.

Par ailleurs, il a été démontré que les SI des photorécepteurs subissent un remodelage important au fur et à mesure que la dégénérescence progresse dans la DMLA. Dans un examen systématique d'yeux atteints de DMLA tardive, Litts et al. ont constaté que les cônes peuvent perdre leur SI dans l'espace sous-rétinien.¹³⁰ Ainsi, la séparation des SI n'est pas seulement un artefact histologique mais elle fait aussi partie d'un spectre de changements dégénératifs. Le BALAD représenterait la perte aiguë et simultanée d'un groupement de plusieurs SI.^{149,152}

Récemment, une corrélation clinicopathologique directe entre l'OCT et l'histologie de tubulations de la rétine externe dans la DMLA a montré que les mitochondries sont des sources de réflectivité indépendantes même lorsque les SI des cônes sont sévèrement désalignés et rétrécis.¹⁵³ La bordure hyperréfléctive de la tubulation de la rétine externe est attribuée à la fission des mitochondries des SI en une myriade de petits organites ovoïdes qui réfléchissent la lumière par diffusion de Mie.⁵ Sur l'OCT, le plancher du BALAD est caractérisé par une bande faiblement hyperréfléctive et continue avec la zone ellipsoïde de la rétine adjacente. Par conséquent, la réflectivité du plancher du BALAD peut provenir des mitochondries désordonnées des ellipsoïdes des SI restants adhérents à l'EPR. Les hypothèses alternatives expliquant les propriétés optiques du plancher du BALAD incluent l'atténuation du signal par le fluide sus-jacent, la persistance de fragments de myoïdes et de SE adhérent à l'EPR.

Pathophysiologie

Les similitudes d'imagerie entre les entités susmentionnées suggèrent des processus pathologiques qui se chevauchent. Nous postulons que le principal mécanisme physiopathologique contribuant à la genèse du BALAD est comparable à celui du décollement de rétine exsudatif et implique la rupture de la barrière hémato-rétinienne externe (laissant la MLE intact). Cette hypothèse est cohérente avec

les résultats en angiographie à la fluorescéine en phase tardive montrant une fuite et une accumulation de colorant. La barrière hémato-rétinienne externe est formée par les jonctions serrées entre les cellules d'EPR voisines et agit pour réguler le mouvement des molécules et des nutriments de la choroïde vers l'espace sous-rétinien.¹⁵⁴ Ainsi, des mécanismes pathologiques similaires survenant dans le décollement séreux de la rétine et le BALAD peuvent expliquer la fréquence de leur co-localisation dans notre étude (77, 5 %). Par ailleurs, la rareté du liquide intrarétinien associé au BALAD (5,6 %) est probablement liée à l'intégrité de la MLE. D'autres mécanismes de formation du BALAD peuvent survenir, en particulier dans les cas de BALAD induit par laser rétinien, et incluent l'altération thermique de l'EPR et la défaillance de la pompe épithéliale.^{119,155}

Notre revue a documenté une proportion élevée d'épaississement choroïdien (93,8 %) associé à au BALAD. L'augmentation de l'épaisseur de la choroïde a été associée à des décollements de rétine exsudatifs dans un large éventail de processus pathologiques, notamment l'inflammation, la congestion, l'ischémie, l'infiltration, la néovascularisation et la compression de la choroïde. De plus, des études récentes utilisant l'OCT-angiographie ont identifié des altérations du flux choroïdien et de la choriocapillaire associées au décollement séreux de la rétine dans la maladie de VKH,¹⁹ l'APMPPE,¹⁵⁶ l'ophtalmie sympathique,¹⁵⁷ la maculopathie idiopathique aiguë,¹⁵⁸ la chorioretinite toxoplasmique,¹⁵⁹ les tumeurs choroïdiennes,¹⁶⁰ et la CRSC.¹⁶¹

Dans notre examen de l'imagerie rétinienne, nous avons évalué qualitativement l'intensité optique de la cavité du BALAD en OCT par rapport à celle du décollement séreux rétinien adjacent et nous avons constaté que la réflectivité interne du BALAD était plus élevée dans plus de 90 %, ce qui suggère des composants différents dans ces deux compartiments liquidiens. De plus, un taux élevé de particules hyperréfléctives en suspension a été noté dans la cavité du BALAD et représentent probablement des débris de photorécepteurs et des produits inflammatoires, dont la fibrine. Dans les hémorragies sous-rétiniennes expérimentales, il a été démontré que la fibrine s'enchevêtrait avec les SE des photorécepteurs.¹⁶² Nous postulons que l'accumulation sous-rétinienne de fibrine peut moduler l'adhésion entre les SE des photorécepteurs et les microvillosités apicales de l'EPR, entraînant un BALAD dans ces zones sous l'effet de la pression hydrostatique exercée par une exsudation sous-rétinienne.

Récupération rapide de la couche bacillaire et renouvellement de la structure des photorécepteurs

Évolution du détachement de la couche bacillaire

L'évolution à court terme du BALAD était disponible dans 77/178 yeux (43, 3 %) avec une durée moyenne de $10,6 \pm 6$ jours (1 - 48 jours) et était caractérisée par un aplatissement rapide du décollement de la couche bacillaire sur l'OCT. Un suivi à long terme était disponible pour 99/178 yeux (55, 6 %) et a démontré une restauration progressive de la zone ellipsoïde suivie de la zone d'interdigitation. Des altérations focales persistantes de la zone ellipsoïde et de la zone d'interdigitation ont été notées dans tous les yeux, mais il s'agissait principalement d'une atténuation de leur réflectivité (figures 3, 4 et 11). L'acuité visuelle finale moyenne a augmenté à $0,27 \pm 0,20$ LogMAR (équivalent Snellen : 20/37).

La chronologie d'évolution du plancher du BALAD (contenant vraisemblablement des myoïdes, des ellipsoïdes et des segments externes de photorécepteurs divisés) fournit une preuve morphologique directe que les photorécepteurs blessés peuvent présenter un certain degré de régénération spontanée de leurs SI et SE. Une séquence similaire de perturbation transitoire de la couche bacillaire suivie d'une restauration rapide a été démontrée en optique adaptative dans plusieurs entités rétiniennes, notamment le MEWDS,¹⁶³ l'élargissement aigu idiopathique de la tache aveugle (AIBSE),¹⁶⁴ la neurorétinopathie maculaire aiguë (AMN),¹⁶⁵ la CRSC,¹⁶⁶ ou après une chirurgie de décollement de rétine.¹⁶⁷ Cependant, ces études ont principalement axé leur analyse d'imagerie à haute résolution sur la mosaïque des SE des photorécepteurs, montrant une augmentation progressive de leur densité et de leur réalignement ainsi qu'une amélioration de la fonction visuelle. Dans le cas du BALAD, l'amélioration fonctionnelle rapide et la récupération structurelle de la couche bacillaire sur l'imagerie multimodale impliqueraient des mécanismes supplémentaires de renouvellement des SI des photorécepteurs, notamment la régénération des mitochondries, de l'appareil de Golgi et du réticulum endoplasmique. La chute des SI et la perte des myoïdes font partie d'un processus unidirectionnel de dégénérescence des cônes qui se produit dans les yeux atteints de DMLA.¹²⁸ Étant donné que le BALAD désigne une fracture des photorecepteurs au niveau de leur myoïde, la régénération des SI peut fournir des informations supplémentaires sur les voies de régénération des photorécepteurs.

Dynamique de la récupération des organelles du segment interne après une lésion du photorécepteur

Les mitochondries des photorécepteurs sont principalement confinées à la partie distale de l'ellipsoïde du SI des photorécepteurs,⁴ et leur oxygénation dépend fortement de la circulation choroïdienne.¹⁶⁸ Les mitochondries sont des organites semi-autonomes qui contiennent leur propre génome et leur propre mécanisme de traduction des protéines. Leur rôle dominant est d'assurer les besoins métaboliques des photorécepteurs en produisant de l'adénosine triphosphate (ATP) par phosphorylation oxydative. La fusion permet aux mitochondries saines et légèrement endommagées de fusionner pour générer des organelles interconnectées, tandis que la fission produit des fragments dépolarisés de mitochondries endommagées qui sont ensuite éliminés par une autophagie programmée appelée mitophagie.¹⁷⁰ Ces processus dynamiques contribuent à la santé cellulaire et des dysfonctionnements mitochondriaux ont été associés à des dystrophies rétiniennes.¹⁷¹ Des études récentes sur des modèles animaux ont démontré des changements structurels et fonctionnels quotidiens des mitochondries des cônes pour répondre à des demandes énergétiques plus élevées dans l'obscurité.^{172,173} Les mécanismes d'adaptation comprennent la biogénèse mitochondriale qui précède l'augmentation de l'activité métabolique des cônes et du nombre de mitochondries dans chaque cône. De plus, il a été suggéré que les cônes normaux peuvent exporter sélectivement les mitochondries endommagées hors de l'ellipsoïde et que ce mouvement sélectif des mitochondries est augmenté par le stress mitochondrial.¹⁷⁴ Collectivement, ces données mettent en évidence les mécanismes d'autorégulation intrinsèques des mitochondries des SI et le remarquable potentiel de régénération des organites photorécepteurs.

Des études par microscopie électronique des mitochondries des SI après détachement expérimental de la rétine ont mis en évidence une régénération rapide après rattachement.^{175,176} Cette découverte a été confirmée par marquage immunocytochimique de la cytochrome oxydase, une enzyme clé impliquée dans la synthèse de l'ATP par les mitochondries des SI.¹⁷⁷ Cette régénération était négativement corrélée avec la durée et la hauteur du détachement. Une plus grande hauteur indique une plus grande distance entre le SI et la choroïde, réduisant ainsi l'apport d'oxygène et de nutriments.¹⁷⁷⁻¹⁷⁹ Dans notre analyse, le BALAD était remarquable pour sa courte durée et la proximité persistante entre les ellipsoïdes du SI et l'EPR, ce qui peut contribuer à la préservation relative de l'oxygénation des mitochondries du SI par la choroïde pendant la phase aiguë et favoriser davantage la récupération rapide pendant le suivi en permettant l'apport ininterrompu de glucose et d'autres intermédiaires métaboliques. Les stratégies alternatives de récupération pendant les premiers jours du décollement de la rétine comprenaient le décroissement du réticulum endoplasmique

rugueux et de l'appareil de Golgi dans la myoïde.^{175,176} Ainsi, la survie des photorécepteurs peut être améliorée par une diminution du coût métabolique lié au maintien de la compartimentalisation et de la polarisation des organites des SI. De plus, le rattachement de la rétine a permis la repousse des axones des photorécepteurs par l'expression sélective de molécules impliquées dans la synaptogenèse.¹⁸⁰

Métabolisme des photorécepteurs et régénération des segments internes et externes après détachement de la couche bacillaire

Contrairement à la plupart des autres neurones différenciés en phase terminale, les photorécepteurs ont des besoins biosynthétiques massifs qui rivalisent avec ceux des cellules à division rapide. Les exigences physiologiques de base imposent aux photorécepteurs une demande métabolique extrêmement élevée pour générer l'énergie et les macromolécules nécessaires à la fonction visuelle normale et à la survie.¹⁸¹ La perte quotidienne des disques usés nécessite le remplacement rapide d'environ 10 % des SE des bâtonnets et des cônes, ce qui exige une production anabolique de lipides, de protéines et d'acides nucléiques.¹⁸² Pour répondre à cette exigence biosynthétique élevée pour le recyclage des SE, les photorécepteurs ont développé des adaptations métaboliques uniques, comme la glycolyse aérobie, ou la conversion du glucose en lactate malgré la présence d'oxygène.^{183, S184} Des études ont démontré que 80 à 90 % du glucose fourni à la rétine externe est converti en lactate via la glycolyse aérobie.¹⁸¹ La glycolyse aérobie, ou effet Warburg, est une caractéristique des cellules qui se divisent rapidement, y compris les cellules tumorales qui soutiennent une prolifération effrénée.¹⁸⁵ En utilisant préférentiellement la glycolyse aérobie, les photorécepteurs peuvent générer rapidement des intermédiaires métaboliques qui sont préférentiellement dirigés vers les voies de production des lipides, des acides aminés et des acides nucléiques.¹⁸⁴ Le rôle critique de l'effet Warburg dans le métabolisme des photorécepteurs a été récemment rapporté par Chinchore et al. qui ont montré que la réduction de l'expression des enzymes clés de la glycolyse aérobie diminuait la capacité à maintenir les SE.¹⁸³ La capacité unique à effectuer la glycolyse aérobie souligne que les photorécepteurs sont métaboliquement programmés pour reconstituer et régénérer les composants cellulaires, y compris les organelles et les membranes nécessaires à l'assemblage des SI et SE.¹⁸¹⁻¹⁸⁵ Chez l'écureuil, l'hibernation entraîne un raccourcissement des SE des cônes, une diminution de la taille et du nombre de mitochondries, un appauvrissement des ribosomes et une fragmentation du complexe de Golgi, qui se rétablissent tous à la fin de l'hibernation, avec une régénération rapide des mitochondries, des ribosomes et du complexe de Golgi dans les SI, suivie de la régénération des SE.¹⁸⁶ De même, de nombreuses preuves cliniques indiquent que les SI et SE des photorécepteurs peuvent se rétablir

spontanément après traumatisme. L'évaluation longitudinale des photorécepteurs en OCT après chirurgie de décollement de la rétine a démontré la restauration progressive de la zone ellipsoïde des SI, suivie de l'interdigitation des SE avec les processus apicaux de l'EPR.¹⁶⁷ Une chronologie similaire de guérison des SI et SE des photorécepteurs a été documentée après chirurgie de trou maculaire.¹⁸⁷

Points forts et limites

Les points forts de notre revue de la littérature comprennent l'analyse confluente de l'imagerie multimodale d'un grand nombre de patients présentant des étiologies différentes, la corrélation approfondie des informations anatomiques dérivées de l'OCT avec les observations histologiques de la rétine publiées précédemment, et la validation d'une nouvelle terminologie descriptive basée sur les informations de réflectivité spécifiques obtenues par l'OCT combinée à la nomenclature largement acceptée des couches rétiniennes d'après Polyak. Nous avons également intégré de nouveaux concepts issus d'études expérimentales sur le métabolisme rétinien. De plus, nous avons proposé un nouvel acronyme "BALAD" (BAcillary LAYer Detachment) pour éviter toute confusion avec les dépôts laminaires basaux (BLamD) et les dépôts linéaires basaux (BLinD) de la DMLA, qui sont tous deux appelés "BLD" dans la littérature plus ancienne.^{188,189}

Les limites incluent l'absence d'analyse histologique directe du BALAD. Cependant, une telle corrélation est particulièrement difficile, compte tenu de la nature transitoire du BALAD, de l'âge relativement jeune de la population affectée et des artefacts histologiques qui altèrent les examens de la rétine. Les rapports histologiques utilisés pour valider cette nomenclature ont pour la plupart montré des BALADs post-mortem artéfactuels chez des patients atteints de DMLA, avec un rapport fournissant les preuves que des SI individuels peuvent se détacher même dans des rétines saines.¹²⁸ Par conséquent, l'extrapolation de la pathologie à l'OCT doit être prudente. Cependant, ces rapports ont démontré une faiblesse inhérente aux SI des photorécepteurs et soutiennent davantage notre analyse en OCT.

Conclusions et perspectives

En l'espace de deux décennies, la terminologie a évolué, passant d'une description spéculative en OCT ("exsudat protéique") à une terminologie pathologique purement descriptive ("décollement de

la couche bacillaire"). Contrairement aux appellations précédentes telles que "septae sous-rétiniens", "membrane sous-rétinienne" ou "compartiment sous-rétinien", le terme BALAD souligne l'importance des changements morphologiques de la rétine externe en OCT. Il permet de mieux comprendre les couches de la rétine qui sont affectées et implique des voies physiopathologiques distinctes dans les processus pathologiques. Il souligne également que lorsque la structure normale de la rétine externe est restaurée, ce processus peut inclure la régénération de la myoïde et de l'ellipsoïde du SI. Le terme "couche bacillaire" permettra de préciser à l'avenir le niveau exact de séparation des SI des photorécepteurs, à mesure que la technologie de l'OCT continue d'évoluer. De plus, le terme "détachement" a été préféré à celui de "schisis", car il coïncide avec l'observation originale de Jacob.¹³⁵ De plus, aucune fibre ou connexion n'est trouvée dans le BALAD, contrairement au rétinischisis en OCT.¹⁹⁰ Des illustrations de BALAD concomitant avec un schisis et un œdème de la couche des fibres de Henle se trouvent dans la figure 7 et 12.

La maladie de VKH et le CRSC aigu sont deux troubles courants affectant la choroïde et l'EPR. Ces deux pathologies partagent des caractéristiques similaires en imagerie multimodale, notamment des décollements séreux de la rétine et une augmentation de l'épaisseur de la choroïde en OCT, une fuite de colorant sur l'angiographie à la fluorescéine et une hypofluorescence précoce de la choriocapillaire sur l'angiographie au vert d'indocyanine.¹⁹¹ Cependant, leurs mécanismes pathogéniques sont distincts ; alors que la maladie de VKH est caractérisée par une inflammation granulomateuse non nécrosante du tractus uvéal, le CRSC aigu est probablement lié à une insuffisance veineuse choroïdienne avec hyperperméabilité vasculaire choroïdienne.^{22,192} Sur la base de notre revue de la littérature et étant donné le peu de cas de BALADs rapportés dans le CRSC aigu, nous proposons que la présence de BALAD sur l'OCT aide à distinguer la maladie VKH de la CRSC aigu, en particulier dans les cas de CRSC atypique, bilatérale avec des décollements de rétine exsudatifs bulleux.¹⁹³

Notre revue a également rapporté les résultats de l'OCT peropératoire chez les patients subissant une chirurgie de thérapie génique sous-rétinienne. Nous avons fourni une analyse approfondie de OCT des BALADs induits chirurgicalement et publiés dans la littérature, et avons étayé notre observation par des cas personnels bien illustrés. La reconnaissance de cette caractéristique sur l'OCT peropératoire peut aider les chirurgiens à surveiller l'injection sous-rétinienne et à améliorer les protocoles d'administration de la thérapie génique. Le mécanisme du BALAD induit par la chirurgie est probablement comparable aux processus pathophysiologiques susmentionnés. L'injection sous-rétinienne de liquide à travers une rétinotomie est similaire à l'effet d'un liquide exsudatif provenant de la choroïde. D'autres mécanismes peuvent être suggérés, notamment le degré d'atrophie de la rétine

externe dans la zone d'injection qui module l'adhésion rétinienne normale et la pénétration peu profonde de la pointe de l'aiguille qui peut entraîner une hydratation intrarétinienne.

L'objectif de cette étude était de proposer une nomenclature cohérente et fondée sur une vérité anatomique. La nécessité d'une approche logique de la terminologie en OCT s'impose pour normaliser les recherches futures. Dans le cas du BALAD, la nouvelle terminologie a permis de relier cette caractéristique clinique à une vaste littérature d'études histologiques.

References

1. Historical review. *Acta Ophthalmologica*. 1935;13(S6):13-28. doi:10.1111/J.1755-3768.1935.Tb04724.X
2. Polyak SL. The retina; the anatomy and the histology of the retina in man, ape, and monkey, including the consideration of visual functions, the history of physiological optics, and the histological laboratory technique. Univ. Of Chicago Press; 1941.
3. Spaide RF, Curcio CA. Anatomical correlates to the bands seen in the outer retina by optical coherence tomography: literature review and model. *Retina*. 2011;31(8):1609-1619. doi:10.1097/IAE.0b013e3182247535
4. Hoang QV, Linsenmeier RA, Chung CK, Curcio CA. Photoreceptor inner segments in monkey and human retina: mitochondrial density, optics, and regional variation. *Vis Neurosci*. 2002;19(4):395-407. doi:10.1017/S0952523802194028
5. Litts KM, Zhang Y, Freund KB, Curcio CA. Optical coherence tomography and histology of age-related macular degeneration support mitochondria as reflectivity sources. *Retina*. 2018;38(3):445-461. doi:10.1097/IAE.0000000000001946
6. Mehta N, Chong J, Tsui E, et al. Presumed foveal bacillary layer detachment in a patient with toxoplasmosis chorioretinitis and pachychoroid disease. *Retinal Cases & Brief Reports*. Published Online August 2018:1. doi:10.1097/ICB.0000000000000817
7. Fernández-Avellaneda P, Breazzano MP, Fragiotta S, et al. Bacillary layer detachment overlying reduced choriocapillaris flow in acute idiopathic maculopathy. *Retinal Cases & Brief Reports*. Published Online November 2019:1. doi:10.1097/ICB.0000000000000943
8. Tekin K, Teke MY. Bacillary layer detachment: a novel optical coherence tomography finding as part of blunt eye trauma. *Clin Exp Optom*. 2019;102(3):343-344. doi:10.1111/Cxo.12876
9. Ramtohul P, Comet A, Denis D. Bacillary layer detachment in peripapillary pachychoroid syndrome. *Oph Retina*. 2020;4(6):587. doi:10.1016/J.Oret.2020.01.017
10. Cicinelli MV, Giuffré C, Marchese A, et al. The bacillary detachment in posterior segment ocular diseases. *Ophthalmology Retina*. 2020;4(4):454-456. doi:10.1016/J.Oret.2019.12.003
11. Liakopoulos S, Keane PA, Ristau T, et al. Atypical outer retinal fluid accumulation in choroidal neovascularization: a novel OCT finding. *Ophthalmic Surg Lasers Imaging Retina*. 2013;44(6 (Suppl)):S11-S18. doi:10.3928/23258160-20131101-03

12. Lin D, Chen W, Zhang G, et al. Comparison of the optical coherence tomographic characters between acute Vogt-Koyanagi-Harada disease and acute central serous chorioretinopathy. *BMC Ophthalmol.* 2014;14(1):87. doi:10.1186/1471-2415-14-87
13. Simader C, Ritter M, Bolz M, et al. Morphologic parameters relevant for visual outcome during anti-angiogenic therapy of neovascular age-related macular degeneration. *Ophthalmology.* 2014;121(6):1237-1245. doi:10.1016/J.Ophtha.2013.12.029
14. Gianniou C, Dirani A, Jang L, Mantel I. Refractory intraretinal or subretinal fluid in neovascular age-related macular degeneration treated with intravitreal ranizubimab: functional and structural outcome. *Retina.* 2015;35(6):1195-1201. doi:10.1097/IAE.0000000000000465
15. Spaide RF. Retinal vascular cystoid macular edema: review and new theory. *Retina.* 2016;36(10):1823-1842. doi:10.1097/IAE.0000000000001158
16. Dugel PU, Koh A, Ogura Y, et al. HAWK and HARRIER: phase 3, multicenter, randomized, double-masked trials of brodalumab for neovascular age-related macular degeneration. *Ophthalmology.* 2020;127(1):72-84. doi:10.1016/J.Ophtha.2019.04.017
17. Khan KS, Kunz R, Kleijnen J, Antes G. Five steps to conducting a systematic review. *J R Soc Med.* 2003;96(3):118-121.
18. Agarwal A, Freund KB, Kumar A, et al. Bacillary layer detachment in acute Vogt–Koyanagi–Harada disease: a novel swept-source optical coherence tomography analysis. *Retina.* 2020;Publish Ahead Of Print. doi:10.1097/IAE.0000000000002914
19. Aggarwal K, Agarwal A, Mahajan S, et al. The role of optical coherence tomography angiography in the diagnosis and management of acute Vogt–Koyanagi–Harada disease. *Ocular Immunology and Inflammation.* 2018;26(1):142-153. doi:10.1080/09273948.2016.1195001
20. Anderson EW, El Khoury L, Schwartzman-Morris JS, et al. Tuberculous choroiditis in patient with Vogt–Koyanagi–Harada disease. *Retinal Cases & Brief Reports.* 2018;Publish Ahead Of Print. doi:10.1097/ICB.0000000000000791
21. Arevalo JF, Lasave AF, Gupta V, et al. Clinical outcomes of patients with Vogt–Koyanagi–Harada disease over 12 years at a tertiary center. *Ocular Immunology and Inflammation.* 2016;24(5):521-529. doi:10.3109/09273948.2015.1025984
22. Attia S, Khochtali S, Kahloun R, et al. Vogt–Koyanagi–Harada disease. *Expert Review of Ophthalmology.* 2012;7(6):565-585. doi:10.1586/Eop.12.63
23. Bae SS, Forooghian F. Optical coherence tomography-based quantification of photoreceptor injury and recovery in Vogt–Koyanagi–Harada uveitis. *Ocular Immunology and Inflammation.* 2017;25(3):338-343. doi:10.3109/09273948.2015.1125510
24. Bhende M, Shetty S, Parthasarathy M, Ramya S. Optical coherence tomography: a guide to interpretation of common macular diseases. *Indian J Ophthalmol.* 2018;66(1):20. doi:10.4103/Ijo.IJO_902_17
25. Chee S-P, Chan S-WN, Jap A. Comparison of enhanced depth imaging and swept source optical coherence tomography in assessment of choroidal thickness in Vogt–Koyanagi–

- Harada disease. *Ocular Immunology and Inflammation*. 2017;25(4):528-532. doi:10.3109/09273948.2016.1151896
26. Dogan B, Erol MK, Cengiz A. Vogt–Koyanagi–Harada disease following BCG vaccination and tuberculosis. *Springerplus*. 2016;5(1):603. doi:10.1186/S40064-016-2223-4
 27. Egawa M, Mitamura Y, Akaiwa K, et al. Changes of choroidal structure after corticosteroid treatment in eyes with Vogt–Koyanagi–Harada disease. *Br J Ophthalmol*. 2016;100(12):1646-1650. doi:10.1136/Bjophthalmol-2015-307734
 28. Errera M-H, Levinson RD, Fardeau C, et al. Late posterior segment relapses in a series of Vogt-Koyanagi-Harada disease. *Acta Ophthalmol*. 2015;93(6):E509-E510. doi:10.1111/Aos.12640
 29. For The OCTA Study Group, Aggarwal K, Agarwal A, et al. Distinguishing features of acute Vogt-Koyanagi-Harada disease and acute central serous chorioretinopathy on optical coherence tomography angiography and en face optical coherence tomography imaging. *J Ophthalm Inflamm Infect*. 2017;7(1):3. doi:10.1186/S12348-016-0122-Z
 30. Gill I, Ziouzina O, Kalisiak M, Fielden M. Probable Vogt-Koyanagi-Harada disease with granulomatous tattoo-related dermatitis. *Canadian Journal Of Ophthalmology*. 2018;53(5):E179-E182. doi:10.1016/J.Jcjo.2018.01.012
 31. Hashizume K, Imamura Y, Fujiwara T, et al. Retinal pigment epithelium undulations in acute stage of Vogt-Koyanagi-Harada disease: biomarker for functional outcomes after high-dose steroid therapy. *Retina*. 2016;36(2):415-421. doi:10.1097/IAE.0000000000000728
 32. Hirooka K, Saito W, Namba K, et al. Relationship between choroidal blood flow velocity and choroidal thickness during systemic corticosteroid therapy for Vogt–Koyanagi–Harada disease. *Graefes Arch Clin Exp Ophthalmol*. 2015;253(4):609-617. doi:10.1007/S00417-014-2927-5
 33. Hosoda Y, Hayashi H, Kuriyama S. Posterior subtenon triamcinolone acetate injection as a primary treatment in eyes with acute Vogt–Koyanagi–Harada disease. *Br J Ophthalmol*. 2015;99(9):1211-1214. doi:10.1136/Bjophthalmol-2014-306244
 34. Hosoda Y, Uji A, Hangai M, et al. Relationship between retinal lesions and inward choroidal bulging in Vogt-Koyanagi-Harada disease. *American Journal of Ophthalmology*. 2014;157(5):1056-1063.E1. doi:10.1016/J.Ajo.2014.01.015
 35. Hsu Y-R, Huang JC-C, Tao Y, et al. Noninfectious uveitis in the Asia–Pacific region. *Eye*. 2019;33(1):66-77. doi:10.1038/S41433-018-0223-Z
 36. Huang G, Peng J, Ye Z, et al. Multispectral image analysis in Vogt-Koyanagi-Harada disease. *Acta Ophthalmol*. 2018;96(4):411-419. doi:10.1111/Aos.13606
 37. Ingolotti M, Schlaen BA, Roig Melo-Granados EA, et al. Azathioprine during the first trimester of pregnancy in a patient with Vogt-Koyanagi-Harada disease: a multimodal imaging follow-up study. *Am J Case Rep*. 2019;20:300-305. doi:10.12659/AJCR.914281
 38. Invernizzi A, Cozzi M, Staurenghi G. Optical coherence tomography and optical coherence tomography angiography in uveitis: a review. *Clin Experiment Ophthalmol*. 2019;47(3):357-371. doi:10.1111/Ceo.13470

39. Ishihara K, Hangai M, Kita M, Yoshimura N. Acute Vogt–Koyanagi–Harada disease in enhanced spectral-domain optical coherence tomography. *Ophthalmology*. 2009;116(9):1799-1807. doi:10.1016/J.Ophtha.2009.04.002
40. Kawano H, Sonoda S, Yamashita T, et al. Relative changes in luminal and stromal areas of choroid determined by binarization of edi-oct images in eyes with Vogt-Koyanagi-Harada disease after treatment. *Graefes Arch Clin Exp Ophthalmol*. 2016;254(3):421-426. doi:10.1007/S00417-016-3283-4
41. Kim Ys, Lee Sh, Kim Yk, et al. Spectral-domain optical coherence tomography findings of Vogt-Koyanagi-Harada disease. *J Korean Ophthalmol Soc*. 2015;56(7):1127. doi:10.3341/Jkos.2015.56.7.1127
42. Lavezzo Mm, Sakata Vm, Morita C, et al. Vogt-Koyanagi-Harada disease: review of a rare autoimmune disease targeting antigens of melanocytes. *Orphanet J Rare Dis*. 2016;11(1):29. doi:10.1186/S13023-016-0412-4
43. Lee H, Bae K, Kang Sw, et al. Morphologic characteristics of choroid in the major choroidal thickening diseases, studied by optical coherence tomography. *Plos One*. 2016;11(1):e0147139. doi:10.1371/journal.pone.0147139
44. Lee Je, Park Sw, Lee Jk, et al. Edema of the photoreceptor layer in Vogt-Koyanagi-Harada disease observed using high-resolution optical coherence tomography. *Korean J Ophthalmol*. 2009;23(2):74. doi:10.3341/kjo.2009.23.2.74
45. Li As, Tang Ph, Do Dv. Serous macular detachment in probable Vogt-Koyanagi-Harada syndrome. *JAMA Ophthalmol*. 2020;138(5):E191981. Doi:10.1001/Jamaophthalmol.2019.1981
46. Lin D, Luo X, Meng L, et al. Optical intensities of different compartments of subretinal fluid in acute Vogt-Koyanagi-Harada disease. Stieger k, ed. *Plos one*. 2016;11(2):e0149376. doi:10.1371/journal.pone.0149376
47. Liu Xy, Peng Xy, Wang S, et al. Features of optical coherence tomography for the diagnosis of Vogt–Koyanagi–Harada Disease: *Retina*. 2016;36(11):2116-2123. doi:10.1097/Iae.0000000000001076
48. Manethova K, Ernest J, Hrevus M. Vogt-Koyanagi-Harada syndrome (uveomeningoencephalitic syndrome). *European Journal Of Ophthalmology*. 2017;27(1):5-8. doi:10.5301/Ejo.5000902
49. Maryam Hosseini S, Dourandish M, Mazouchi M. Vogt-Koyanagi-Harada with unilateral clinical presentation: a case report. *Jovr*. Published Online February 3, 2020. doi:10.18502/jovr.V15i1.5954
50. Mili-Boussen I, Letaief I, Dridi H, Ouertani A. Bilateral retinal pigment epithelium tears in acute Vogt–Koyanagi–Harada Disease: *Retinal Cases & Brief Reports*. Published Online May 2013:1. doi:10.1097/Icb.0b013e3182964f68
51. Nagpal M, Bhatt K, Mehrotra N, Goswami S. Angiographic and spectral domain optical coherence tomography features in case of Vogt-Koyanagi-Harada disease. *Indian J Ophthalmol*. 2015;63(2):162. doi:10.4103/0301-4738.154403

52. Nakai K, Gomi F, Ikuno Y, et al. Choroidal observations in Vogt–Koyanagi–Harada disease using high-penetration optical coherence tomography. *Graefes Arch Clin Exp Ophthalmol*. 2012;250(7):1089-1095. doi:10.1007/S00417-011-1910-7
53. Nakamura T, Hayashi A, Oiwake T. Recovery of macular cone photoreceptors in Vogt-Koyanagi-Harada disease. *Graefes Arch Clin Exp Ophthalmol*. 2018;256(2):387-394. doi:10.1007/S00417-017-3869-5
54. Nakayama M, Keino H, Okada Aa, et al. Enhanced depth imaging optical coherence tomography of the choroid in Vogt–Koyanagi–Harada disease: *Retina*. 2012;32(10):2061-2069. doi:10.1097/Iae.0b013e318256205a
55. Nazari H, Rao Na. Resolution of subretinal fluid with systemic corticosteroid treatment in acute Vogt–Koyanagi–Harada disease. *Br J Ophthalmol*. 2012;96(11):1410-1414. doi:10.1136/Bjophthalmol-2012-301857
56. O’keefe Gad, Rao Na. Vogt-Koyanagi-Harada disease. *Survey of Ophthalmology*. 2017;62(1):1-25. doi:10.1016/J.Survophthal.2016.05.002
57. Okunuki Y, Tsubota K, Kezuka T, Goto H. Differences in the clinical features of two types of Vogt-Koyanagi-Harada disease: serous retinal detachment and optic disc swelling. *Jpn J Ophthalmol*. 2015;59(2):103-108. doi:10.1007/S10384-014-0367-8
58. Radic B, Vukojevic N, Petelin Gadze Z, et al. Vogt-Koyanagi-Harada syndrome: importance of early treatment. *Acta Neurol Belg*. 2020 Oct;120(5):1217-1219. doi: 10.1007/s13760-020-01273-x
59. Ramtohul P, Comet A, Gascon P, Denis D. Pigmented paravenous retinochoroidal atrophy associated with Vogt-Koyanagi-Harada disease: A Case Report. *BMC Ophthalmol*. 2020;20(1):36. doi:10.1186/S12886-020-1318-4
60. Sood Ab, O’keefe G, Bui D, Jain N. Vogt-Koyanagi-Harada disease associated with hepatitis B vaccination. *Ocular Immunology and Inflammation*. 2019;27(4):524-527. doi:10.1080/09273948.2018.1483520
61. Tan Jj, Rao Na. Vogt-Koyanagi-Harada disease and sympathetic ophthalmia. In: Rao Na, Schallhorn J, Rodger Dc, Eds. *Posterior Uveitis*. Essentials In Ophthalmology. Springer International Publishing; 2019:39-56. doi:10.1007/978-3-030-03140-4_3
62. Tsujikawa A, Yamashiro K, Yamamoto K, et al. Retinal cystoid spaces in acute Vogt-Koyanagi-Harada syndrome. *American Journal Of Ophthalmology*. 2005;139(4):670-677. doi:10.1016/J.Ajo.2004.11.053
63. Zhao C, Dong F, Gao F, et al. Longitudinal observation of subretinal fibrosis in Vogt-Koyanagi-Harada disease. *BMC Ophthalmol*. 2018;18(1):6. doi:10.1186/S12886-018-0670-0
64. Zhu R, Zhang J, Qiao L, et al. Photoreceptor cell injury starts in the initial stage of Vogt–Koyanagi–Harada Disease. *Ocular Immunology and Inflammation*. 2018;26(6):934-942. doi:10.1080/09273948.2017.1285035

65. Zmuda M, Tiev Kp, Knoeri J, Héron E. Successful use of infliximab therapy in sight-threatening corticosteroid-resistant Vogt-Koyanagi-Harada disease. *Ocular Immunology and Inflammation*. 2013;21(4):310-316. doi:10.3109/09273948.2013.775312
66. Cabral T, Mello Lgm, Barcellos Nn, et al. Unilateral acute posterior multifocal placoid pigment epitheliopathy in a patient with a strongly positive purified protein derivative test. *Arquivos Brasileiros De Oftalmologia*. 2019;82(5). doi:10.5935/0004-2749.20190084
67. Kutluturk I, Agarwal A, Shulman S, et al. The clinical characteristics of unilateral placoid pigment epitheliopathies. *Ocular Immunology and Inflammation*. Published Online February 20, 2020:1-8. doi:10.1080/09273948.2019.1705498
68. Kitamura Y, Oshitari T, Kitahashi M, Baba T, Yamamoto S. Acute posterior multifocal placoid pigment epitheliopathy sharing characteristic OCT findings of Vogt-Koyanagi-Harada disease. *Case Reports in Ophthalmological Medicine*. 2019;2019:1-6. doi:10.1155/2019/9217656
69. Birnbaum Ad, Blair Mp, Tessler Hh, Goldstein Da. Subretinal fluid in acute posterior multifocal placoid pigment epitheliopathy. *Retina*. 2010;30(5):810-814. doi:10.1097/Iae.0b013e3181c596f8
70. Garg S, Jampol Lm. Macular serous detachment in acute posterior multifocal placoid pigment epitheliopathy. *Retina*. 2004;24(4):650-651. doi:10.1097/00006982-200408000-00031
71. Goldenberg D, Habet-Wilner Z, Loewenstein A, Goldstein M. Spectral domain optical coherence tomography classification of acute posterior multifocal placoid pigment epitheliopathy. *Retina*. 2012;32(7):1403-1410. doi:10.1097/Iae.0b013e318234cafc
72. Guedira G, Taright N, Merlusca L, Gourguechon C, Milazzo S. Décollement séreux rétinien dans l'épithéliopathie en plaques : à propos d'un cas. *Journal Français D'ophtalmologie*. 2018;41(7):e303-e305. doi:10.1016/J.Jfo.2017.11.030
73. Lee Ge, Lee Bw, Rao Na, Fawzi Aa. Spectral domain optical coherence tomography and autofluorescence in a case of acute posterior multifocal placoid pigment epitheliopathy mimicking Vogt-Koyanagi-Harada disease: case report and review of literature. *Ocular Immunology and Inflammation*. 2011;19(1):42-47. doi:10.3109/09273948.2010.521610
74. Li B, Bentham Rj, Gonder Jr. A case of unilateral and spontaneously resolving posterior uveitis with overlapping features of Vogt-Koyanagi-Harada disease and acute posterior multifocal placoid pigment epitheliopathy. *Springerplus*. 2016;5(1):1471. doi:10.1186/S40064-016-3132-2
75. Montero Ja, Ruiz-Moreno Jm, Fernandez-Munoz M. Spectral domain optical coherence tomography findings in acute posterior multifocal placoid pigment epitheliopathy. *Ocular Immunology and Inflammation*. 2011;19(1):48-50. doi:10.3109/09273948.2010.530733
76. Tanigawa M, Tsukahara Y, Yamanaka H. A case of acute posterior multifocal placoid pigment epitheliopathy demonstrating Vogt-Koyanagi-Harada disease-like optical coherence tomography findings in the acute stage. *Case Rep Ophthalmol*. 2013;4(3):172-179. Doi:10.1159/000356051

77. Xerri O, Salah S, Monnet D, Brézin Ap. Untreated acute posterior multifocal placoid pigment epitheliopathy (APMPPE): a case series. *BMC Ophthalmol.* 2018;18(1):76. doi:10.1186/S12886-018-0744-Z
78. Mrejen S, Sarraf D, Chexal S, Wald K, Freund Kb. Choroidal involvement in acute posterior multifocal placoid pigment epitheliopathy. *Ophthalmic Surg Lasers Imaging Retina.* 2016;47(1):20-26. doi:10.3928/23258160-20151214-03
79. Wickremasinghe S, Lim L. Serous retinal detachment as a complication of acute posterior multifocal placoid pigment epitheliopathy. *Retinal Cases & Brief Reports.* 2010;4(2):129-131. doi:10.1097/Icb.0b013e318196b313
80. Ramtohul P, Denis D, Gascon P. Bacillary layer detachment in acute posterior multifocal placoid pigment epitheliopathy: a multimodal imaging analysis. *Retina.* 2020;Publish Ahead Of Print. doi:10.1097/Iae.0000000000003014
81. Agrawal R, Jain M, Khan R, et al. Choroidal structural changes in sympathetic ophthalmia on swept-source optical coherence tomography. *Ocular Immunology and Inflammation.* Published Online November 19, 2019:1-6. doi:10.1080/09273948.2019.1685110
82. Magalhães Fp, Lavinsky D, Rossi Lv, Barbosa L, Moraes N. Sympathetic ophthalmia after penetrating keratoplasty: a case report evaluated by spectral-domain optical coherence tomography. *Retinal Cases & Brief Reports.* 2012;6(1):11-15. doi:10.1097/Icb.0b013e3181f7f633
83. Gupta V, Gupta A, Dogra Mr, Singh I. Reversible retinal changes in the acute stage of sympathetic ophthalmia seen on spectral domain optical coherence tomography. *Int Ophthalmol.* 2011;31(2):105-110. doi:10.1007/S10792-011-9432-1
84. Mahajan S, Invernizzi A, Agrawal R, et al. Multimodal imaging in sympathetic ophthalmia. *Ocular Immunology and Inflammation.* 2017;25(2):152-159. doi:10.1080/09273948.2016.1255339
85. Hiyama T, Harada Y, Kiuchi Y. Effective treatment of refractory sympathetic ophthalmia with glaucoma using adalimumab. *American Journal of Ophthalmology Case Reports.* 2019;14:1-4. doi:10.1016/J.Ajoc.2019.01.009
86. Subudhi P, Kanungo S, Subudhi Bnr. An atypical case of sympathetic ophthalmia after limbal corneal laceration. *Retinal Cases & Brief Reports.* 2017;11(2):141-144. doi:10.1097/Icb.0000000000000313
87. Jang M, Lee Hj, Jeong Jh, Kim Jy. Rare case of sympathetic ophthalmia with severe annular choroidal detachment. *Canadian Journal of Ophthalmology.* 2019;54(1):e6-e10. doi:10.1016/j.jcjo.2018.04.009
88. Leal I, Sousa D, Loureiro C, Fonseca A. Sympathetic ophthalmia related to conjunctival invasive squamous-cell carcinoma. *Indian J Ophthalmol.* 2017;65(8):741. doi:10.4103/ijo.ijo_983_16
89. Chawla R, Kapoor M, Mehta A, et al. Sympathetic ophthalmia: experience from a tertiary care center in northern india. *J Ophthalmic Vis Res.* 2018;13(4):439. doi:10.4103/jovr.jovr_86_17

90. Fajnkuhen F, Cohen Sy, Thay N, et al. Bridge arch-shaped serous retinal detachment in age-related macular degeneration. *Retina*. 2016;36(3):476-482. doi:10.1097/Iae.0000000000000746
91. Ramtohul P, Comet A, Denis D, Gascon P. Hemorrhagic bacillary layer detachment in macular telangiectasia type 2. *Retina*. 2021 Feb 24. doi: 10.1097/IAE.00000000000003155. Epub ahead of print. PMID: 33758136.
92. Lujan Bj. Spectral domain optical coherence tomography imaging of punctate outer retinal toxoplasmosis. *Saudi Journal Of Ophthalmology*. 2014;28(2):152-156. doi:10.1016/J.Sjopt.2014.03.010
93. Ouyang Y, Pleyer U, Shao Q, et al. Evaluation of cystoid change phenotypes in ocular toxoplasmosis using optical coherence tomography. *Plos One*. 2014;9(2):E86626. doi:10.1371/Journal.Pone.0086626
94. Pichi F, Invernizzi A, Tucker Wr, Munk Mr. Optical coherence tomography diagnostic signs in posterior uveitis. *Progress in Retinal And Eye Research*. 2020;75:100797. doi:10.1016/J.Preteyeres.2019.100797
95. Al-Zahrani Y, Al-Dhibi H, Al-Abdullah A. Atypical presentation of ocular toxoplasmosis: a case report of exudative retinal detachment and choroidal ischemia. *Middle East Afr J Ophthalmol*. 2016;23(1):150. doi:10.4103/0974-9233.164624
96. Pirani, Pelliccioni, De Turrís, et al. The eye as a window to systemic infectious diseases: old enemies, new imaging. *Jcm*. 2019;8(9):1392. doi:10.3390/Jcm8091392
97. Priyanka, Amber K. Atypical presentation of ocular toxoplasmosis with exudative retinal detachment. *Tr Ophtha Open Acc J* 1(3)- 2018. Tooaj.Ms.Id.000112. doi: 10.32474/Tooaj.2018.01.000112
98. Hashimoto Y, Saito W, Saito M, et al. Increased choroidal blood flow velocity with regression of unilateral acute idiopathic maculopathy. *Jpn J Ophthalmol*. 2015;59(4):252-260. doi:10.1007/S10384-015-0380-6
99. Hoang Qv, Strauss Ds, Pappas A, Freund Kb. Imaging in the diagnosis and management of acute idiopathic maculopathy. *International Ophthalmology Clinics*. 2012;52(4):263-268. doi:10.1097/Iio.0b013e31826861db
100. Patel Sn, Bhagat N, Goldfeder A, Zarbin M. Unilateral acute idiopathic maculopathy in a 14-year-old hispanic girl. *European Journal of Ophthalmology*. 2013;23(5):767-771. doi:10.5301/Ejo.5000285
101. Srour M, Querques G, Rostaqui O, Souied Eh. Early spectral-domain optical coherence tomography findings in unilateral acute idiopathic maculopathy. *Retina*. 2013;33(10):2182-2184. doi:10.1097/Iae.0b013e3182953ccb
102. Xu H, Lin P. Unilateral recurrent acute idiopathic maculopathy. *Graefes Arch Clin Exp Ophthalmol*. 2011;249(6):941-944. doi:10.1007/S00417-010-1589-1

103. Nabholz N, Granados L, Villain M. Phase précoce d'une maculopathie aiguë unilatérale idiopathique en imagerie multimodale. *Journal Français D'ophtalmologie*. 2016;39(3):e65-e67. doi:10.1016/J.Jfo.2014.11.028
104. Jung Cs, Payne Jf, Bergstrom Cs, et al. Multimodality diagnostic imaging in unilateral acute idiopathic maculopathy. *Arch Ophthalmol*. 2012;130(1):50-56. doi:10.1001/Archophthalmol.2011.359
105. Singh Ak, Sharma V. A rare case of unilateral acute idiopathic maculopathy in young male. *J Clin Diagn Res*. 2017;11(2):Nd03-Nd04. doi:10.7860/Jcdr/2017/24197.9443
106. Wong Rk, Lee Jk, Huang Jj. Bilateral drug (ipilimumab)-induced vitritis, choroiditis, and serous retinal detachments suggestive of Vogt–Koyanagi–Harada syndrome: *Retinal Cases & Brief Reports*. 2012;6(4):423-426. doi:10.1097/Icb.0b013e31824f7130
107. Crews J, Agarwal A, Jack L, et al. Ipilimumab-associated retinopathy. *Ophthalmic Surg Lasers Imaging Retina*. 2015;46(6):658-660. doi:10.3928/23258160-20150610-10
108. Rueda-Rueda T, Sánchez-Vicente JI, Moruno-Rodríguez A, et al. Uveitis and serous retinal detachment secondary to systemic dabrafenib and trametinib. *Archivos De La Sociedad Española De Oftalmología (English Edition)*. 2018;93(9):458-462. doi:10.1016/J.Oftale.2018.05.002
109. Fusumae T, Kamiya K, Maekawa T, et al. Vogt-Koyanagi-Harada disease-like uveitis induced by vemurafenib for metastatic cutaneous malignant melanoma. *J Dermatol*. 2018;45(6):e159-e160. doi:10.1111/1346-8138.14200
110. Chawla R, Meena S, Tomar A, Venkatesh P, Vohra R. Vogt–Koyanagi–Harada disease in a patient of chronic myeloid leukemia. *Indian J Ophthalmol*. 2017;65(5):411. doi:10.4103/Ijo.Ijo_712_16
111. Sampo M, Ho Wang Yin G, Hoffart L, et al. Exudative retinal detachment treatment in a patient with thrombotic thrombocytopenic purpura. *Case Rep Ophthalmol*. 2016;7(1):90-95. doi:10.1159/000444291
112. Sharma H, Majumder Pd, Rao C, Biswas J. A case of acute myeloid leukemia masquerading as unilateral exudative detachment. *American Journal of Ophthalmology Case Reports*. 2016;4:47-49. doi:10.1016/J.Ajoc.2016.08.004
113. Inan S, Ertan E, Inan Uu. Multimodal imaging in a child with severe posterior scleritis. *Rjo*. 2019;63(4):397-402. doi:10.22336/Rjo.2019.64
114. Sahoo N, Govindhari V, Bedi R, et al. Subretinal hyperreflective material in central serous chorioretinopathy. *Indian J Ophthalmol*. 2020;68(1):126. doi:10.4103/Ijo.Ijo_265_19
115. Azar G, Wolff B, Cornut P-L, Mauget-Fayÿsse M. Serous retinal detachment following panretinal photocoagulation (PRP) using pattern scan laser (pascal) photocoagulator. *Gms Ophthalmol Cases*. 2012;2:Doc01. doi:10.3205/Oc000008
116. Harada T, Machida S, Fujiwara T, Nishida Y, Kurosaka D. Choroidal findings in idiopathic uveal effusion syndrome. *Clin Ophthalmol*. 2011;5:1599-1601. doi:10.2147/Opth.S26324

117. Saito T, Ohguro N, Iwahashi C, Hashida N. Optical coherence tomography manifestations of primary vitreoretinal lymphoma. *Graefes Arch Clin Exp Ophthalmol*. 2016;254(12):2319-2326. doi:10.1007/S00417-016-3395-X
118. Scripsema Nk, Sharifi E, Samson Cm, Kedhar S, Rosen Rb. Chikungunya-associated uveitis and exudative retinal detachment. a case report. *Retin Cases Brief Rep*. 2015;9(4):352-356. doi:10.1097/Icb.0000000000000232
119. Agarwal A, Jindal Ak, Anjani G, et al. Self-inflicted laser-induced maculopathy masquerading as posterior uveitis in a patient with suspected IgG4-related disease. *Retinal Cases & Brief Reports*. 2019;Publish Ahead Of Print. doi:10.1097/Icb.0000000000000935
120. Breazzano Mp, Bacci T, Wang H, Francis Jh, Yannuzzi La. Bacillary layer detachment in bilateral diffuse uveal melanocytic proliferation masquerading as neovascular AMD. *Ophthalmic Surg Lasers Imaging Retina*. 2020;51(7):413-417. doi:10.3928/23258160-20200702-07
121. Markan A, Aggarwal K, Gupta V, Agarwal A. Bacillary layer detachment in tubercular choroidal granuloma: a new optical coherence tomography finding. *Indian J Ophthalmol*. 2020;68(9):1944. doi:10.4103/Ijo.Ijo_1434_20
122. Lee Cs, Choi Ey, Lee M, Kim H, Chung H. Serous retinal detachment in preeclampsia and malignant hypertension. *Eye*. 2019;33(11):1707-1714. doi:10.1038/S41433-019-0461-8
123. Maruyama Y, Kishi S. Tomographic features of serous retinal detachment in Vogt-Koyanagi-Harada syndrome. *Ophthalmic Surg Lasers Imaging*. 2004;35(3):239-242.
124. Yamaguchi Y, Otani T, Kishi S. Tomographic features of serous retinal detachment with multilobular dye pooling in acute Vogt-Koyanagi-Harada disease. *American Journal of Ophthalmology*. 2007;144(2):260-265. doi:10.1016/J.Ajo.2007.04.007
125. Rao Na. Pathology of Vogt–Koyanagi–Harada disease. *Int Ophthalmol*. 2007;27(2-3):81-85. doi:10.1007/S10792-006-9029-2
126. Smet Md De, Rao Na. Retinal cystoid spaces in acute Vogt-Koyanagi-Harada syndrome. *American Journal of Ophthalmology*. 2005;140(5):962. doi:10.1016/J.Ajo.2005.06.051
127. Perry Hd, Font Rl. Clinical and histopathologic observations in severe Vogt-Koyanagi-Harada syndrome. *American Journal of Ophthalmology*. 1977;83(2):242-254. doi:10.1016/0002-9394(77)90623-7
128. Litts Km, Messinger Jd, Freund Kb, Zhang Y, Curcio Ca. Inner segment remodeling and mitochondrial translocation in cone photoreceptors in age-related macular degeneration with outer retinal tubulation. *Invest Ophthalmol Vis Sci*. 2015;56(4):2243. doi:10.1167/Iovs.14-15838
129. Balaratnasingam C, Hoang Qv, Inoue M, et al. Clinical characteristics, choroidal neovascularization, and predictors of visual outcomes in acquired vitelliform lesions. *American Journal of Ophthalmology*. 2016;172:28-38. doi:10.1016/J.Ajo.2016.09.008
130. Davis JI, Gregori Nz, Maclaren Re, Lam Bl. Surgical technique for subretinal gene therapy in humans with inherited retinal degeneration. *Retina*. 2019;39:S2-S8. doi:10.1097/Iae.0000000000002609

131. Vasconcelos Hm, Lujan Bj, Pennesi Me, Yang P, Lauer Ak. Intraoperative optical coherence tomographic findings in patients undergoing subretinal gene therapy surgery. *Int J Retin Vitreol*. 2020;6(1):13. doi:10.1186/S40942-020-00216-1
132. Leeuwenhoek Av. More observations from Mr. Leewenhook, in a letter of sept. 7. 1674. Sent to the publisher. *Philosophical Transactions of The Royal Society of London*. 1674;9(108):178-182. doi:10.1098/Rstl.1674.0057
133. Pedler C. Rods and cones—a new approach. In: Felts Wjl, Harrison Rj, Eds. *International Review of General And Experimental Zoology*. Vol 4. Elsevier; 1969:219-274. doi:10.1016/B978-0-12-368104-1.50010-9
134. Cuvier G. De l'entrée du nerf optique dans l'œil, de l'origine de la rétine, de sa nature et de ses limites. In: *Leçons D'anatomie Comparée. Article Viii*. Vol Tome Ii. ; 1805:412-420.
135. Jacob A. Xx. An account of a membrane in the eye, now first described. By Arthur Jacob, M. D. Member of the royal college of surgeons in Ireland, demonstrator of anatomy and lecturer on diseases of the eye in the university of Dublin. Communicated by James Macartney, M. D. F. R. S. *Philosophical Transactions Of The Royal Society Of London*. 1819;109:302. doi:10.1098/Rstl.1819.0022
136. Valentin Gg. *Repertorium für anatomie und physiologie: kritische darstellung fremder und ergebnisse eigener forschung*. Veit Und Comp.; 1837.
137. Henle F. Anmerkung zum vorstehenden aufsatz. In: *archiv für anatomie, physiologie und wissenschaftliche medicin (Müller J)*. Vol 1839. ; 1839:385-388.
138. Hannover A. Ueber die netzhaut und ihre gehirnschicht bei wirbelthieren mit ausnahme des menschen. In: *archiv für anatomie, physiologie und wissenschaftliche medicin (Müller J)*. ; 1840:320-345.
139. Brücke Ew Von. *Anatomische beschreibung des menschlichen augapfels*. G. Reimer; 1847.
140. Tsukamoto Y, Masarachia P, Schein Sj, Sterling P. Gap junctions between the pedicles of macaque foveal cones. *Vision Res*. 1992;32(10):1809-1815. doi:10.1016/0042-6989(92)90042-H
141. Calkins Dj, Schein Sj, Tsukamoto Y, Sterling P. M and L cones in macaque fovea connect to midget ganglion cells by different numbers of excitatory synapses. *Nature*. 1994;371(6492):70-72. doi:10.1038/371070a0
142. Curcio Ca, Messinger Jd, Sloan Kr, et al. Human chorioretinal layer thicknesses measured in macula-wide, high-resolution histologic sections. *Invest Ophthalmol Vis Sci*. 2011;52(7):3943-3954. doi:10.1167/Iovs.10-6377
143. Verhoeff Fh. A hitherto undescribed membrane of the eye and its significance. *Boston Med Surg J*. 1903;149(17):456-458. doi:10.1056/Nejm190310221491705
144. Herwig Mc, Müller Am, Holz Fg, Loeffler Ku. Morphologic analysis of artifacts in human fetal eyes confounding histopathologic investigations. *Invest Ophthalmol Vis Sci*. 2011;52(5):2712. doi:10.1167/Iovs.10-6301

145. Eagle Rc. *Eye pathology: an atlas and text*. 2nd Ed. Wolters Kluwer Health/Lippincott Williams & Wilkins; 2011.
146. Chen L, Messinger Jd, Zhang Y, et al. Subretinal drusenoid deposit in age-related macular degeneration: histologic insights into initiation, progression to atrophy, and imaging. *Retina*. 2020;40(4):618-631. doi:10.1097/Iae.0000000000002657
147. Sarks Sh. Ageing and degeneration in the macular region: a clinico-pathological study. *Br J Ophthalmol*. 1976;60(5):324-341. doi:10.1136/Bjo.60.5.324
148. Guymer Rh, Rosenfeld Pj, Curcio Ca, et al. Incomplete retinal pigment epithelial and outer retinal atrophy in age-related macular degeneration. *Ophthalmology*. 2020;127(3):394-409. doi:10.1016/J.Ophtha.2019.09.035
149. Li M, Dolz-Marco R, Messinger J, et al. Neurodegeneration, gliosis, and resolution of haemorrhage in neovascular age-related macular degeneration, a clinicopathologic correlation. *Eye*. Published Online May 1, 2020:1-11. doi:10.1038/S41433-020-0896-Y
150. Ghazi Ng, Green Wr. Pathology and pathogenesis of retinal detachment. *Eye*. 2002;16(4):411-421. doi:10.1038/Sj.Eye.6700197
151. Williams Ds, Arikawa K, Paallysaho T. Cytoskeletal components of the adherens junctions between the photoreceptors and the supportive Müller cells: cytoskeleton of adherens junctions in the retina. *J Comp Neurol*. 1990;295(1):155-164. doi:10.1002/Cne.902950113
152. Zanzottera Ec, Messinger Jd, Ach T, et al. The project macula retinal pigment epithelium grading system for histology and optical coherence tomography in age-related macular degeneration. *Invest Ophthalmol Vis Sci*. 2015;56(5):3253. doi:10.1167/Iovs.15-16431
153. Litts Km, Messinger Jd, Dellatorre K, et al. Clinicopathological correlation of outer retinal tubulation in age-related macular degeneration. *JAMA Ophthalmol*. 2015;133(5):609-612. doi:10.1001/Jamaophthalmol.2015.126
154. Amer R, Nalcı H, Yalçındağ N. Exudative retinal detachment. *Survey of Ophthalmology*. 2017;62(6):723-769. doi:10.1016/J.Survophthal.2017.05.001
155. Bhavsar Kv, Michel Z, Greenwald M, Cunningham Et, Freund Kb. Retinal injury from handheld lasers: a review. *Survey of Ophthalmology*. Published Online July 2020:S003962572030103x. doi:10.1016/J.Survophthal.2020.06.006
156. Burke Tr, Chu Cj, Salvatore S, et al. Application of oct-angiography to characterise the evolution of chorioretinal lesions in acute posterior multifocal placoid pigment epitheliopathy. *Eye*. 2017;31(10):1399-1408. doi:10.1038/Eye.2017.180
157. Brar M, Sharma M, Grewal Sps, Grewal Ds. Treatment response in sympathetic ophthalmia as assessed by widefield oct angiography. *Ophthalmic Surg Lasers Imaging Retina*. 2018;49(9):726-730. doi:10.3928/23258160-20180831-13
158. Nicolo M, Rosa R, Musetti D, Musolino M, Traverso Ce. Early swept-source optical coherence tomography angiography findings in unilateral acute idiopathic maculopathy. *Ophthalmic Surg Lasers Imaging Retina*. 2016;47(2):180-182. doi:10.3928/23258160-20160126-13

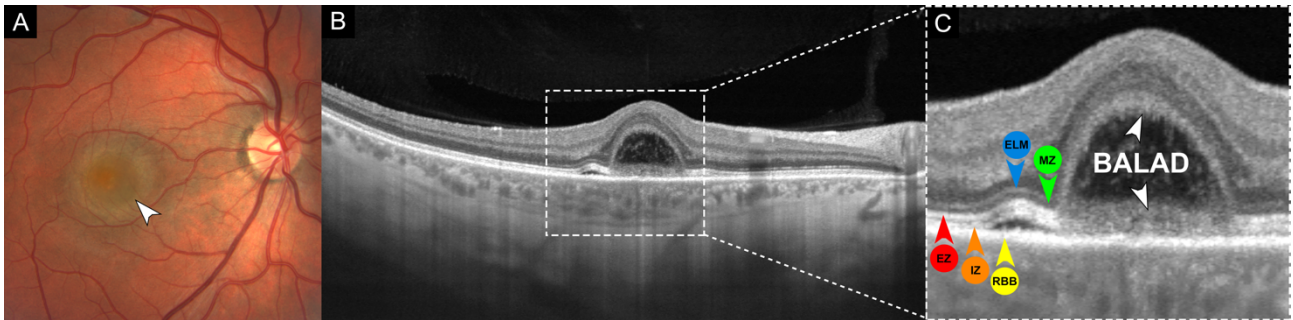
159. Park Jh, Lee S-Y, Lee Ek. Morphological characteristics of ocular toxoplasmosis and its regression pattern on swept-source optical coherence tomography angiography: a case report. *BMC Ophthalmology*. 2019;19(1):199. doi:10.1186/S12886-019-1209-8
160. Toledo Jj, Asencio M, García Jr, et al. Oct angiography: imaging of choroidal and retinal tumors. *Ophthalmology Retina*. 2018;2(6):613-622. doi:10.1016/J.Oret.2017.10.006
161. Matet A, Daruich A, Hardy S, Behar-Cohen F. Patterns of choriocapillaris flow signal voids in central serous chorioretinopathy: an optical coherence tomography angiography study. *Retina*. 2019;39(11):2178-2188. doi:10.1097/Iae.0000000000002271
162. Toth Ca, Morse Ls, Hjelmeland Lm, Landers Mb. Fibrin directs early retinal damage after experimental subretinal hemorrhage. *Arch Ophthalmol*. 1991;109(5):723-729. doi:10.1001/Archophth.1991.01080050139046
163. Onishi Ac, Roberts Pk, Jampol Lm, Nesper Pl, Fawzi Aa. Characterization and correlation of “Jampol dots” on adaptive optics with foveal granularity on conventional fundus imaging: *Retina*. 2019;39(2):235-246. doi:10.1097/Iae.0000000000001958
164. Horton Jc, Parker Ab, Botelho Jv, Duncan Jl. Spontaneous regeneration of human photoreceptor outer segments. *Sci Rep*. 2015;5(1):12364. doi:10.1038/Srep12364
165. Mrejen S, Pang Ce, Sarraf D, et al. Adaptive optics imaging of cone mosaic abnormalities in acute macular neuroretinopathy. *Ophthalmic Surg Lasers Imaging Retina*. 2014;45(6):562-569. doi:10.3928/23258160-20141118-12
166. Ooto S, Hangai M, Sakamoto A, et al. High-resolution imaging of resolved central serous chorioretinopathy using adaptive optics scanning laser ophthalmoscopy. 2010;117(9):12.
167. Reumueller A, Wassermann L, Salas M, et al. Morphologic and functional assessment of photoreceptors after macula-off retinal detachment with adaptive-optics oct and microperimetry. *American Journal Of Ophthalmology*. 2020;214:72-85. doi:10.1016/J.Ajo.2019.12.015
168. Linsenmeier Ra, Braun Rd. Oxygen distribution and consumption in the cat retina during normoxia and hypoxemia. *J Gen Physiol*. 1992;99(2):177-197. doi:10.1085/Jgp.99.2.177
169. Westermann B. Mitochondrial fusion and fission in cell life and death. *Nat Rev Mol Cell Biol*. 2010;11(12):872-884. doi:10.1038/Nrm3013
170. Youle Rj, Van Der Bliet Am. Mitochondrial fission, fusion, and stress. *Science*. 2012;337(6098):1062-1065. doi:10.1126/Science.1219855
171. Lefevre E, Toft-Kehler Ak, Vohra R, et al. Mitochondrial dysfunction underlying outer retinal diseases. *Mitochondrion*. 2017;36:66-76. doi:10.1016/J.Mito.2017.03.006
172. Chang Jy-A, Shi L, Ko Ml, Ko Gy-P. Circadian regulation of mitochondrial dynamics in retinal photoreceptors. *J Biol Rhythms*. 2018;33(2):151-165. doi:10.1177/0748730418762152
173. Giarmarco Mm, Brock Dc, Robbings Bm, et al. Daily mitochondrial dynamics in cone photoreceptors. *Proc Natl Acad Sci U S A*. 2020;117(46):28816-28827. doi:10.1073/Pnas.2007827117

174. Hutto Ra, Bisbach Cm, Abbas F, et al. Increasing Ca²⁺ in photoreceptor mitochondria alters metabolites, accelerates photoresponse recovery, and reveals adaptations to mitochondrial stress. *Cell Death Differ.* 2020;27(3):1067-1085. doi:10.1038/S41418-019-0398-2
175. Anderson Dh, Stern Wh, Fisher Sk, Erickson Pa, Borgula Ga. Retinal detachment in the cat: the pigment epithelial-photoreceptor interface. *Invest Ophthalmol Vis Sci.* 1983;24(7):906-926.
176. Anderson Dh, Guérin Cj, Erickson Pa, Stern Wh, Fisher Sk. Morphological recovery in the reattached retina. *Invest Ophthalmol Vis Sci.* 1986;27(2):168-183.
177. Lewis Gp, Charteris Dg, Sethi Cs, et al. The ability of rapid retinal reattachment to stop or reverse the cellular and molecular events initiated by detachment. *Invest Ophthalmol Vis Sci.* 2002;43(7):2412-2420.
178. Sakai T, Calderone Jb, Lewis Gp, et al. Cone photoreceptor recovery after experimental detachment and reattachment: an immunocytochemical, morphological, and electrophysiological study. *Invest Ophthalmol Vis Sci.* 2003;44(1):416-425. doi:10.1167/Iovs.02-0633
179. Linsenmeier Ra, Padnick–Silver L. Metabolic dependence of photoreceptors on the choroid in the normal and detached retina. *Invest Ophthalmol Vis Sci.* 2000;41(10):3117-3123.
180. Fisher SK, Lewis GP. Müller cell and neuronal remodeling in retinal detachment and reattachment and their potential consequences for visual recovery: a review and reconsideration of recent data. *Vision Res.* 2003 Apr;43(8):887-97. doi: 10.1016/s0042-6989(02)00680-6. PMID: 12668058.
181. Wang L, Kondo M, Bill A. Glucose metabolism in cat outer retina. Effects of light and hyperoxia. *Invest Ophthalmol Vis Sci.* 1997 Jan;38(1):48-55. PMID: 9008629.
182. LaVail MM. Rod outer segment disk shedding in rat retina: relationship to cyclic lighting. *Science.* 1976 Dec 3;194(4269):1071-4. doi: 10.1126/science.982063. PMID: 982063.
183. Chinchore Y, Begaj T, Wu D, et al. Glycolytic reliance promotes anabolism in photoreceptors. *Elife.* 2017 Jun 9;6:e25946. doi: 10.7554/eLife.25946. PMID: 28598329; PMCID: PMC5499945.
184. Pan WW, Wubben TJ, Besirli CG. Photoreceptor metabolic reprogramming: current understanding and therapeutic implications. *Commun Biol.* 2021 Feb 24;4(1):245. doi: 10.1038/s42003-021-01765-3. PMID: 33627778; PMCID: PMC7904922.
185. Vander Heiden MG, Cantley LC, Thompson CB. Understanding the Warburg effect: the metabolic requirements of cell proliferation. *Science.* 2009 May 22;324(5930):1029-33. doi: 10.1126/science.1160809. PMID: 19460998; PMCID: PMC2849637.
186. Remé CE, Young RW. The effects of hibernation on cone visual cells in the ground squirrel. *Invest Ophthalmol Vis Sci.* 1977 Sep;16(9):815-40. PMID: 893032.
187. Morawski K, Jędrychowska-Jamborska J, Kubicka-Trząska A, Romanowska-Dixon B. Swept-source optical coherence tomography to determine the recovery of retinal layers after inverted internal limiting membrane flap technique for macular hole: correlation with visual

- acuity improvement. *Retina*. 2019 Nov;39(11):2099-2106. doi: 10.1097/IAE.0000000000002297. PMID: 30157112.
188. Li M, Dolz-Marco R, Huisingh C, et al. Clinicopathologic correlation of geographic atrophy secondary to age-related macular degeneration. *Retina*. 2019;39(4):802-816. doi:10.1097/Iae.0000000000002461
 189. Loeffler Ku, Lee Wr. Terminology of sub-RPE deposits: do we all speak the same language? *British Journal of Ophthalmology*. 1998;82(10):1104-1105. doi:10.1136/Bjo.82.10.1104
 190. Yanoff M, Sassani Jw. 11 - neural (sensory) retina. In: Yanoff M, Sassani Jw, Eds. *Ocular pathology (eighth edition)*. Elsevier; 2020:407-480.E12. Doi:10.1016/B978-0-323-54755-0.00011-5
 191. Aggarwal K, Agarwal A, Deokar A, et al. Distinguishing features of acute Vogt-Koyanagi-Harada disease and acute central serous chorioretinopathy on optical coherence tomography angiography and en face optical coherence tomography imaging. *J Ophthalmic Inflamm Infect*. 2017;7(1):3. doi:10.1186/S12348-016-0122-Z
 192. Borrelli E, Sarraf D, Freund Kb, Sadda Sr. Oct angiography and evaluation of the choroid and choroidal vascular disorders. *Prog Retin Eye Res*. 2018;67:30-55. doi:10.1016/J.Preteyeres.2018.07.002
 193. Balaratnasingam C, Freund Kb, Tan Am, et al. Bullous variant of central serous chorioretinopathy: expansion of phenotypic features using multimethod imaging. *Ophthalmology*. 2016;123(7):1541-1552. doi:10.1016/J.Ophtha.2016.03.017
 194. Chen L, Messinger Jd, Sloan Kr, et al. Nonexudative macular neovascularization supporting outer retina in age-related macular degeneration: a clinicopathologic correlation. *Ophthalmology*. 2020;127(7):931-947. doi:10.1016/J.Ophtha.2020.01.040

Figures et légendes des figures

Figure 1. Adaptée de Fernández-Avellaneda P et al.⁷ Décollement de la couche bacillaire associé à une maculopathie idiopathique aiguë et système d'annotation proposé.

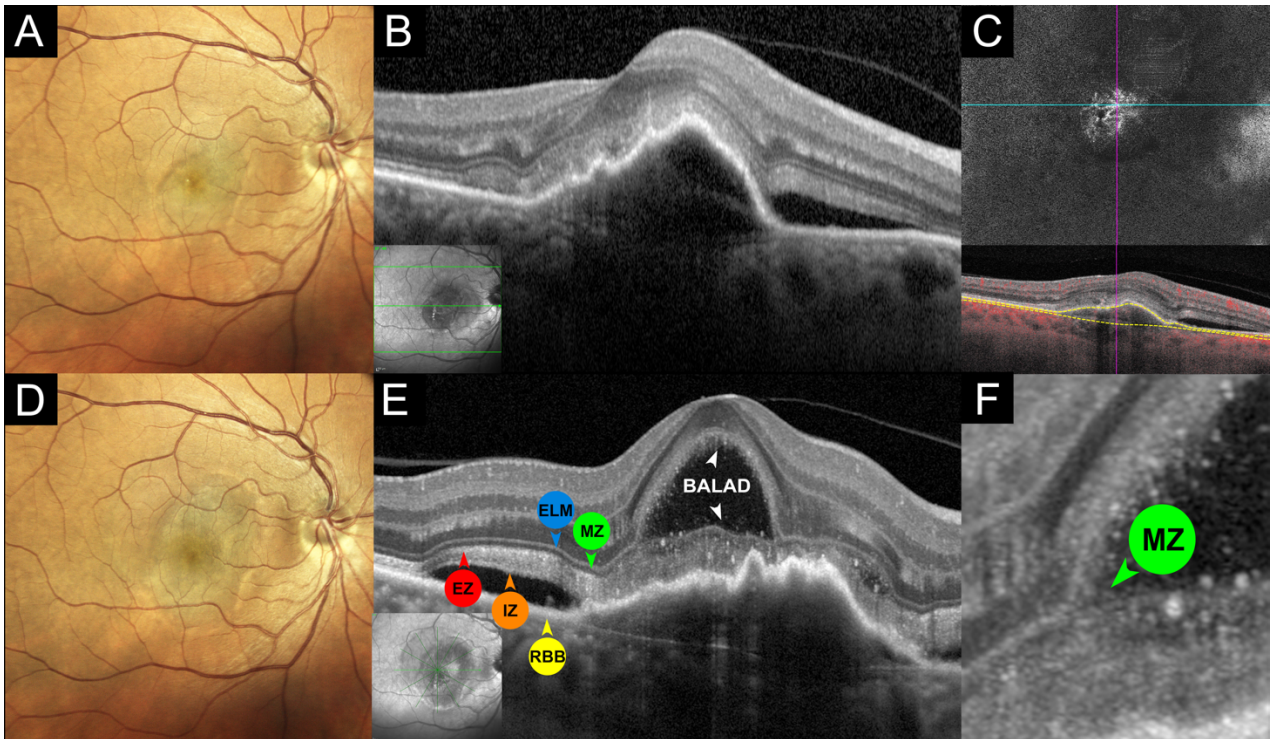


A. La photographie couleur du fond d'œil d'un homme de 31 ans présentant une perte de vision de l'œil droit montre une élévation fovéale jaunâtre avec une fine bordure jaune périphérique (pointe de flèche blanche).

B. Le scan de la tomographie par cohérence optique (SD-OCT) montre un décollement de la couche bacillaire fovéale (BALAD) avec de petites zones de décollement séreux de la rétine environnante. Notez la perte et l'hyporéflexivité de l'architecture choroïdienne interne sous les zones de modifications rétinienne sus-jacentes. Le cadre blanc en pointillés indique la zone représentée sur la vue agrandie (C).

C. SD-OCT magnifié du BALAD. La scission de la rétine externe se produit au niveau de la zone myoïde hyporéflexive (MZ, tête de flèche verte) sous la membrane limitante externe (ELM, tête de flèche bleue), laissant les couches restantes des photorécepteurs (fragments de la MZ, zone ellipsoïde (EZ, tête de flèche rouge) et zone d'interdigitation (IZ, tête de flèche orange)) adhérentes au complexe épithélium pigmentaire rétinien - membrane basale - membrane de Bruch (RBB, tête de flèche jaune) à la base du BALAD. Le "plafond" ou bord antérieur du BALAD (tête de flèche blanche) apparaît comme une bande granulaire hyperréflexive, contenant probablement des fragments restants de la zone myoïde et des segments internes et externes des photorécepteurs en régénération. Le "plancher" ou bord postérieur du BALAD (tête de flèche blanche) est délimité par une bande épaissie de réflectivité hétérogène. La partie antérieure du plancher du BALAD est continue avec la zone ellipsoïde (EZ, pointe de flèche rouge) de la rétine adjacente attachée. Notez le matériel hyperréflexif à l'intérieur de l'espace cystoïde créé par le BALAD. Ce système d'annotations (flèches colorées) est utilisé pour les autres figures de l'article.

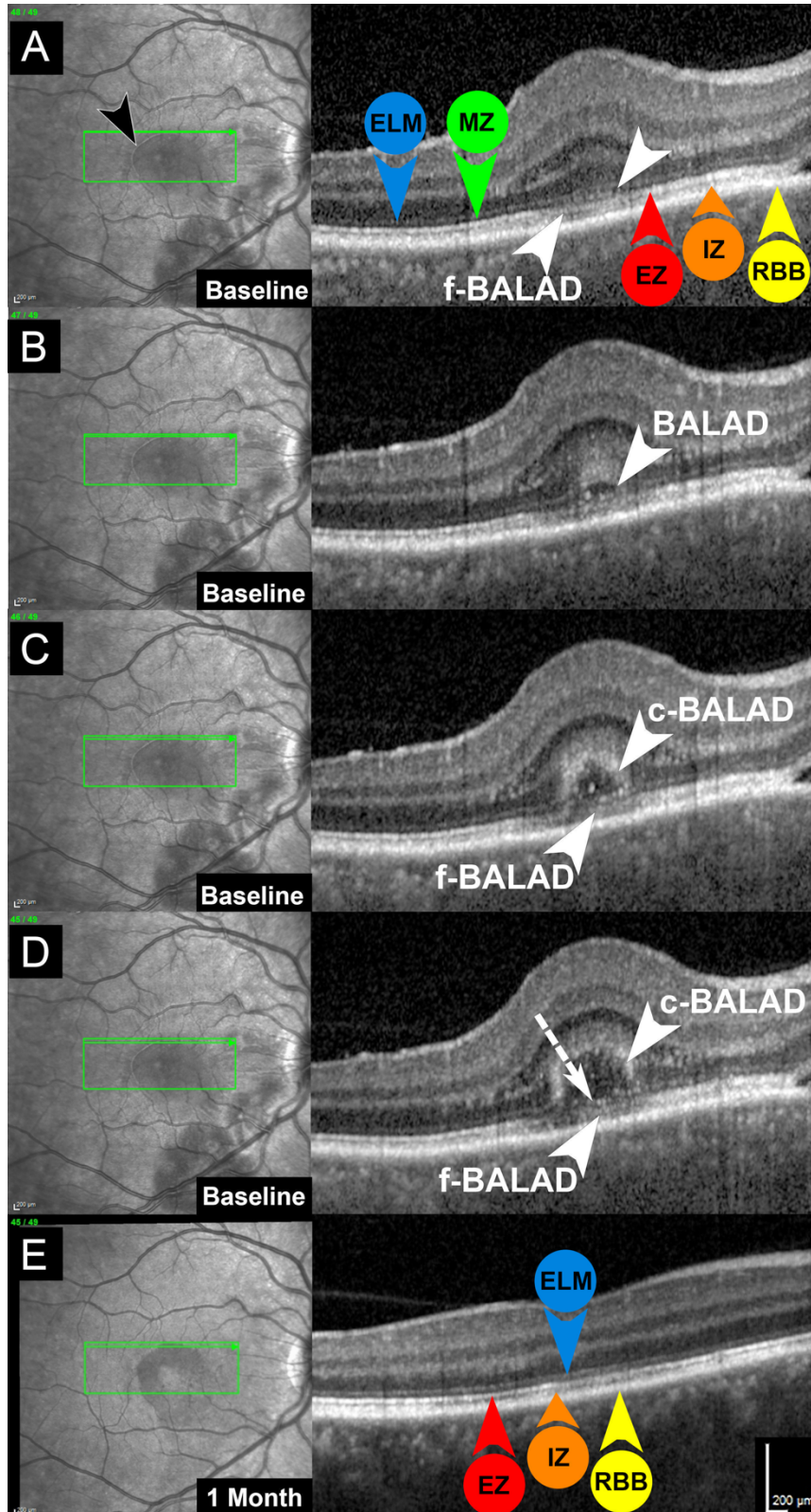
Figure 2. Décollement de la couche bacillaire associé à une DMLA exsudative.



- A. La photographie confocale en couleur du fond d'œil d'une femme de 61 ans ayant récemment perdu la vue dans l'œil droit montre un décollement grisâtre de l'épithélium pigmentaire avec du liquide sous-rétinien.
- B. Le SD-OCT montre un décollement de l'épithélium pigmentaire (DEP) avec un matériel hyperréfléctif sous-rétinien et du liquide sous-rétinien correspondant à une néovascularisation maculaire de type 1. Aucun décollement de la couche bacillaire (BALAD) n'est apparent à la présentation. L'image insérée est l'image infrarouge (NIR) correspondante, la ligne verte indiquant l'emplacement du scan du SD-OCT.
- C. L'OCTA en face (en haut) utilisant l'épithélium pigmentaire de la rétine et la membrane de Bruch comme limites de segmentation (indiquées par des lignes pointillées jaunes sur l'OCT B-scan correspondant) avec superposition du signal de flux rouge (en bas) confirme la néovascularisation maculaire de type 1.
- D. Six semaines après l'injection intravitréenne d'aflibercept (2,0 mg/0,05 ml), la photographie confocale de suivi du fond d'œil en couleur montre une augmentation du DEP.
- E et F. Le SD-OCT de suivi acquis sur un dispositif prototype haute résolution (HR-OCT, Spectralis, Heidelberg Engineering, Heidelberg, Allemagne) (E) et sa vue agrandie (F) montrent un BALAD fovéal. La scission de la rétine externe se produit au niveau de la zone myoïde hyporéfléctive (MZ, tête de flèche verte) sous la membrane limitante externe (ELM, tête de flèche

bleue), laissant les autres couches de photorécepteurs (zone ellipsoïde (EZ, tête de flèche rouge) et zone d'interdigitation (IZ, tête de flèche orange)) adhérentes au complexe épithélium pigmentaire rétinien - membrane basale - membrane de Bruch (RBB, tête de flèche jaune) à la base du BALAD. Le "plafond" ou la bordure antérieure du BALAD (tête de flèche blanche) apparaît comme une bande granulaire hyperréfléctive, contenant vraisemblablement des fragments restants de la zone myoïde et des segments internes et externes de photorécepteurs en régénération. La partie antérieure du plancher du BALAD (tête de flèche blanche) est continue avec la zone ellipsoïde (EZ, tête de flèche rouge) de la rétine adjacente attachée. L'image NIR insérée avec la ligne verte indique l'emplacement du scan d'HR-OCT.

Figure 3. Analyse minutieuse de la bordure de décollement de la couche bacillaire dans la maladie de Vogt-Koyanagi-Harada à l'aide d'un scan dense de tomographie par cohérence optique (distance interscan de 11µm).



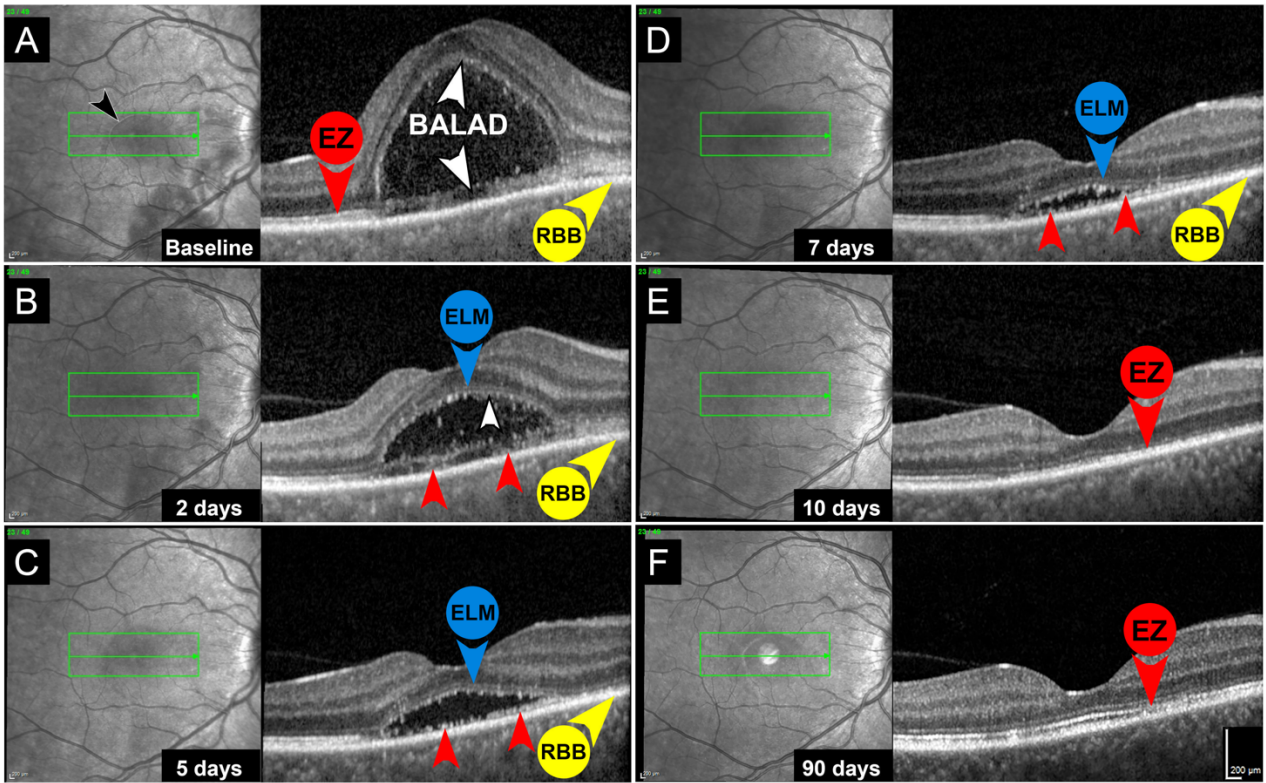
A. La tomographie par cohérence optique (SD-OCT) du décollement naissant de la couche bacillaire (BALAD) montre une accumulation de matériel hyperréfléctif (tête de flèche blanche) au niveau de la zone myoïde hyporéfléctive (MZ, tête de flèche verte) avec un bombement vers l'intérieur de la membrane limitante externe (ELM, tête de flèche bleue) et une atténuation focale de la zone ellipsoïde sous-jacente (EZ, tête de flèche rouge). Le plancher du BALAD naissant (f-BALAD, tête de flèche blanche) adhère au complexe épithélium pigmentaire rétinien-membrane basale-membrane de Bruch (RBB, tête de flèche jaune). Notez la bordure hyperréfléctive (pointe de flèche noire) du BALAD sur l'image infrarouge (NIR). La flèche verte dans l'image NIR (à droite) indique l'emplacement du scan du SD-OCT (à gauche).

B. La coupe de SD-OCT inférieure adjacente montre un nouvel élargissement de la zone myoïde hyporéfléctive qui crée le BALAD (pointe de flèche blanche). Il y a une augmentation de la réflectivité de la couche nucléaire externe et des portions de la couche des fibres de Henle recouvrant le BALAD.

C et D. Les scans de SD-OCT inférieurs adjacents montrent un élargissement progressif du BALAD. Le plafond du BALAD (c-BALAD, pointe de flèche blanche) est apparent comme une bande granulaire hyperréfléctive. Le plancher du BALAD (f-BALAD, tête de flèche blanche) est en continuité avec la zone ellipsoïde de la rétine adjacente. Il existe une structure hyperréfléctive linéaire (flèche blanche en pointillés en D) recouvrant le fond du BALAD qui semble représenter des fragments de myoïdes du segment interne des photorécepteurs.

E. Un mois plus tard, après un traitement par corticostéroïdes oraux, le scan de suivi du SD-OCT correspondant à (D) montre une résolution du BALAD. L'ELM est intacte. Il y a des atténuations focales de l'EZ et de l'IZ.

Figure 4. Tomographie par cohérence optique montrant la résolution du décollement de la couche bacillaire dans la maladie de Vogt-Koyanagi-Harada.



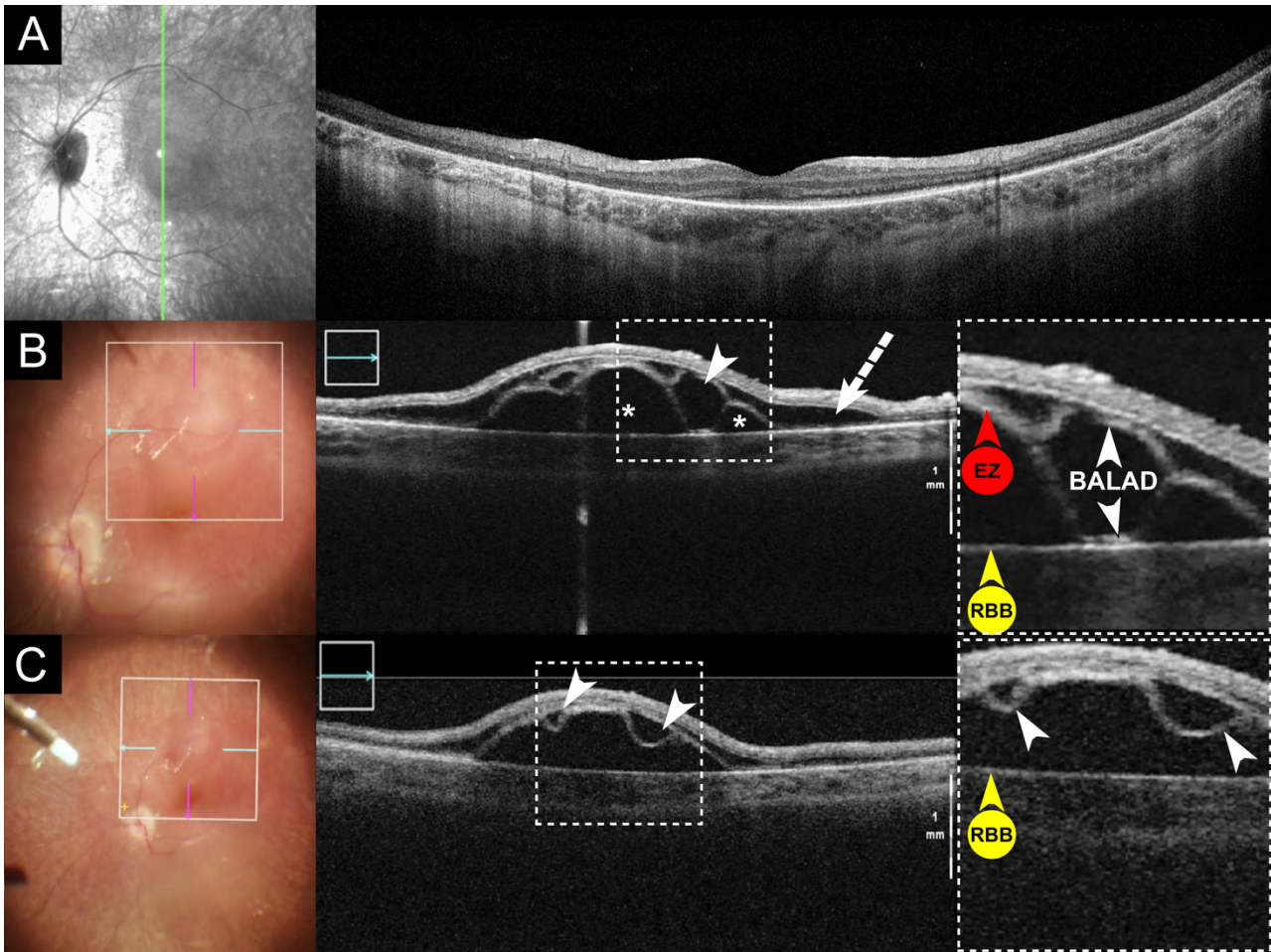
A. Image infrarouge (NIR, à gauche) et tomographie par cohérence optique (SD-OCT) d'une femme de 46 ans présentant une baisse d'acuité visuelle de l'œil droit depuis trois jours. Il y a un décollement de la couche bacillaire fovéale en forme de dôme (BALAD). Le plafond du BALAD apparaît comme une faible bande hyperréfléctive (pointe de flèche blanche). Le plancher du BALAD est caractérisé par une bande hyperréfléctive irrégulière (tête de flèche blanche), continue avec la zone ellipsoïde (EZ, tête de flèche rouge) de la rétine adjacente et adhérant au complexe épithélium pigmentaire rétinien-membrane basale-membrane de Bruch (RBB, tête de flèche jaune). La ligne verte indique l'emplacement du scan du SD-OCT. Notez la bordure hyperréfléctive du BALAD sur l'image NIR (tête de flèche noire).

B. Deux jours après le début de la corticothérapie, la membrane limitante externe (MLE, tête de flèche bleue) est clairement traçable au-dessus du BALAD. Le bord antérieur du BALAD est délimité par une ligne hyperréfléctive nette (pointe de flèche blanche) contenant probablement des segments internes (SI) et externes (SE) de photorécepteurs en régénération. Des fragments de SI et SE (pointes de flèche rouges) sont visibles en avant du complexe RBB (pointe de flèche jaune).

C et D. Cinq jours (C) et sept jours (D) après le début de la corticothérapie, la membrane limitante externe (MLE, tête de flèche bleue) est encore intacte au-dessus du BALAD. Les fragments de SI et SE restants constituent une bande granuleuse, discontinue et hyperréfléctive (pointes de flèche rouges) en avant du RBB (pointe de flèche jaune).

E et F. Dix jours (E) et 90 jours (F) après le début de la corticothérapie, on observe une reconstitution progressive de la zone ellipsoïde (EZ, pointe de flèche rouge) avec des altérations focales persistantes.

Figure 5. Décollement de la couche bacillaire induit chirurgicalement pendant l'injection de thérapie génique sous-rétinienne.

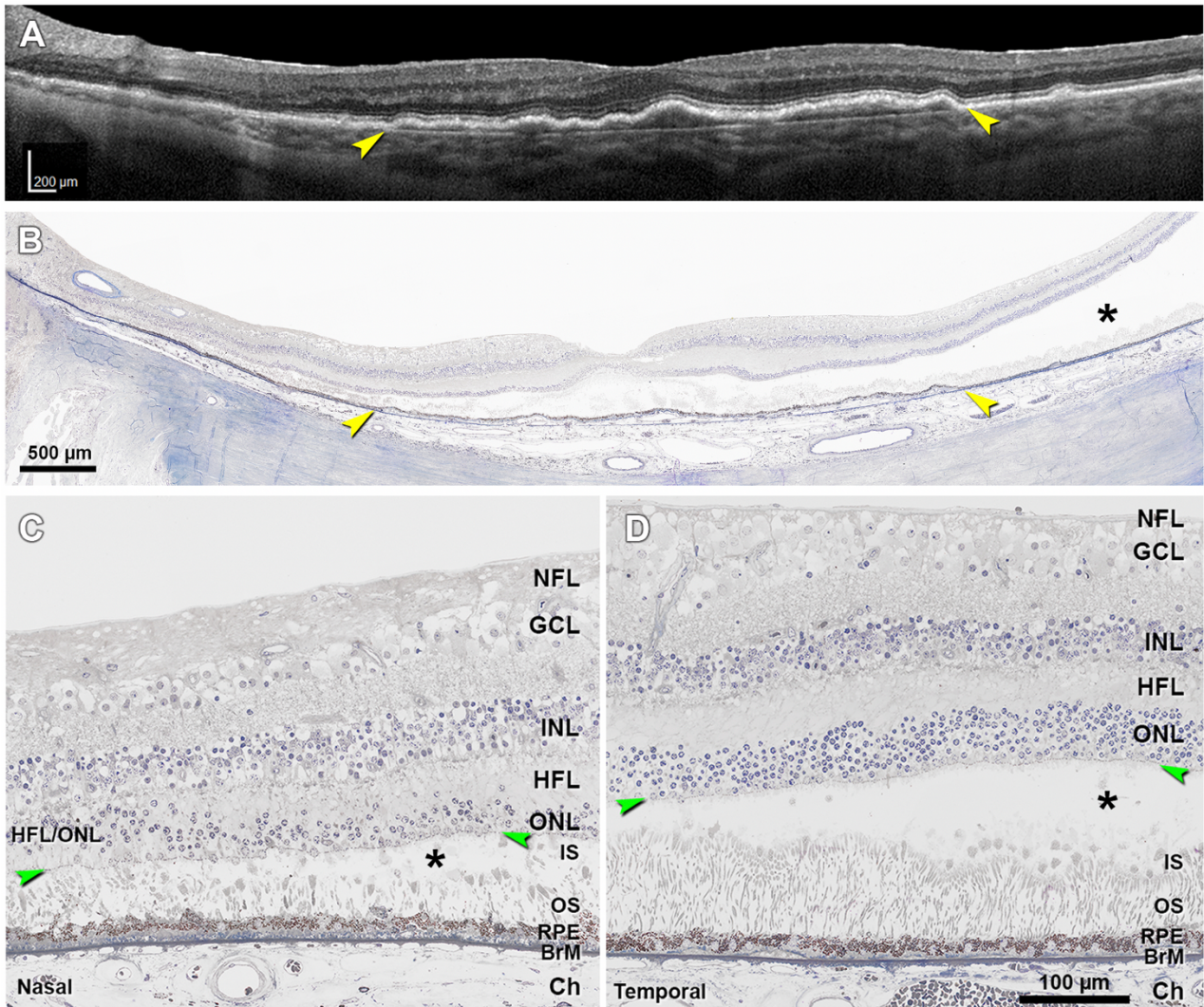


A. Image infrarouge (NIR, à gauche) et tomographie par cohérence optique (à droite) préopératoires d'une fille de 12 ans atteinte d'une maladie rétinienne héréditaire liée à une mutation RPE65. Notez la préservation de la membrane limitante externe fovéale et de la zone ellipsoïde. La ligne verte indique l'emplacement du scan du SD-OCT.

B. Photographie couleur du fond d'œil (à gauche) et SD-OCT peropératoire (à droite) obtenus pendant la thérapie génique sous-rétinienne avec le voretigène neparvovec-rzyl. Le scan de SD-OCT horizontal montre des zones de liquide sous-rétinien (astérisques) et un décollement de la couche bacillaire (BALAD, pointe de flèche blanche). Il existe de multiples zones de schisis et d'œdème de la couche des fibres de Henle (HFL) (flèche blanche en pointillés). Le cadre en pointillés blancs est une vue magnifiée du BALAD. Le plafond du BALAD (pointe de flèche blanche) apparaît comme une bande hyperréfléctive épaissie. Le plancher du BALAD (tête de flèche blanche) est adhérent au complexe épithélium pigmentaire rétinien-membrane basale-membrane de Bruch (RBB, tête de flèche jaune) et continu avec la zone ellipsoïde (EZ, tête de flèche rouge) de la rétine adjacente.

C. Photographie du fond d'œil en couleur et SD-OCT peropératoire obtenus pendant la thérapie génique sous-rétinienne avec le voretigène néparvovec-rzyl. Le scan de SD-OCT adjacent montre 2 BALADs en forme de U (pointes de flèches blanches). Le cadre blanc en pointillés est une vue agrandie du BALAD. La couche bacillaire détachée "flottante" (pointes de flèche blanches) ne montre aucune adhésion au complexe RBB (pointe de flèche jaune).

Figure 6. Modifiée de Chen L. et al.¹⁹⁴ Détachement artificiel de la couche bacillaire visible en histologie post-mortem.

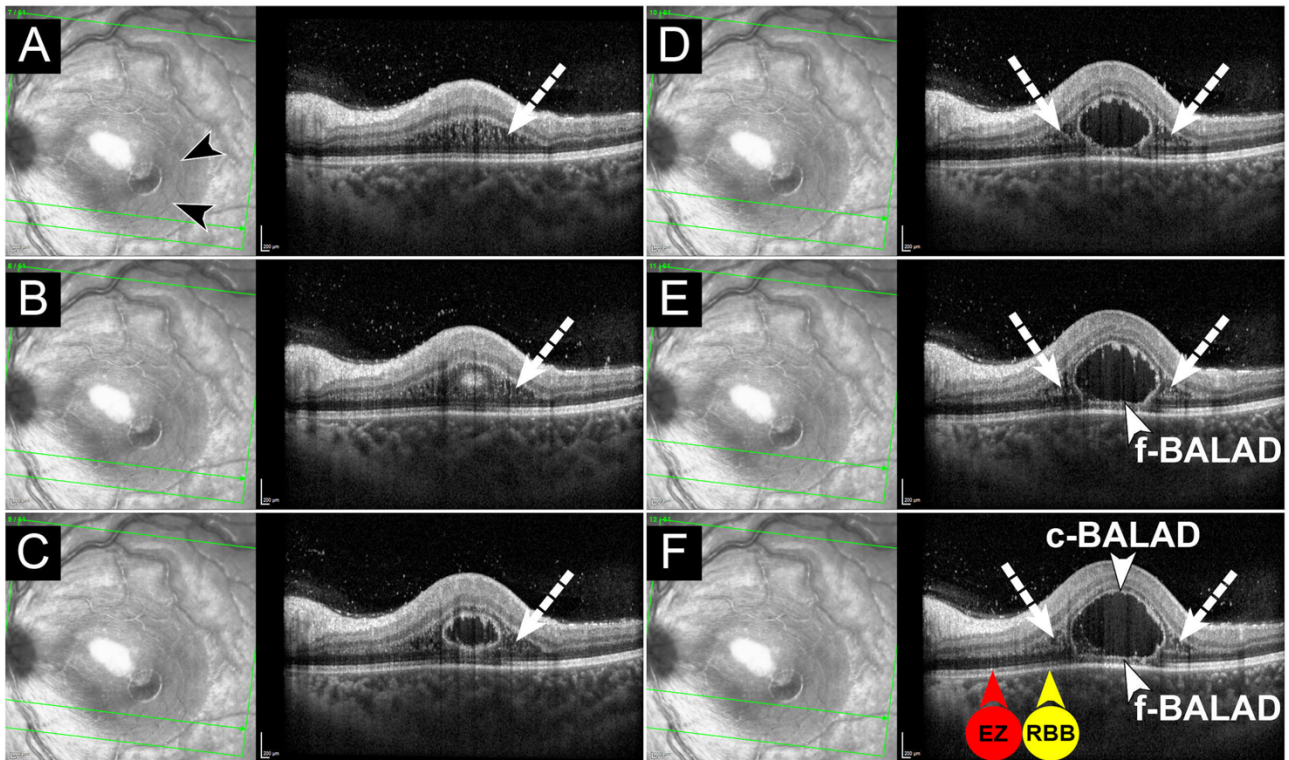


A. Scan de la tomographie par cohérence optique acquis un an avant le décès du patient, montrant une importante élévation irrégulière et peu profonde de l'épithélium pigmentaire rétinien (EPR) sous-fovéale abritant une néovascularisation maculaire de type 1 (pointes de flèches jaunes), secondaire à une dégénérescence maculaire liée à l'âge. La rétine est physiquement intacte.

B-D. Histologie post-mortem. Astérisques, décollement de la couche bacillaire (BALAD) au niveau des myoïdes du segment interne, les segments externes restant attachés à l'EPR. Pointes de flèche vertes dans (C) et (D), membrane limitante externe. Le tissu post-mortem est fixé avec de l'acide osmium tannique paraphénylènediamine, préparé pour des sections en résine époxy, et coloré avec du bleu de toluidine. B. Vue panoramique de l'histologie montrant l'élévation de l'EPR du panneau A (pointes de flèche jaunes). C. En temporal de l'élévation de l'EPR, le BALAD est étroit. D. Au niveau nasal de l'élévation de l'EPR, le BALAD est large. NFL, couche des fibres nerveuses ; GCL, couche des cellules ganglionnaires ; INL, couche nucléaire interne ; HFL, couche des fibres de

Henle ; ONL, couche nucléaire externe ; ONL/HFL, ONL et HFL indiscernables en raison d'une délamination *in vivo* ; IS, segments internes ; OS, segments externes ; BrM, membrane de Bruch ; Ch, choroïde.

Figure 7. Décollement de la couche bacillaire associé à une rétinocchoroïdite toxoplasmique et à un schisis et un œdème de la couche des fibres de Henle.



A. Image infrarouge (NIR, à gauche) et tomographie par cohérence optique (SD-OCT, à droite) d'une jeune fille de 14 ans présentant une baisse d'acuité visuelle de l'œil gauche depuis 10 jours. L'image NIR montre une fine ligne hyperréfléctive (pointes de flèches noires) indiquant la marge d'un décollement de la couche bacillaire (BALAD). La zone hyporéfléctive environnante, plus large, correspond à un schisis et un œdème de la couche des fibres de Henle (HFL) sur le SD-OCT. Le SD-OCT (à droite) à travers la macula inférieure montre un schisis et un œdème dans la HFL (flèche blanche en pointillés). La ligne verte indique l'emplacement du scan de SD-OCT.

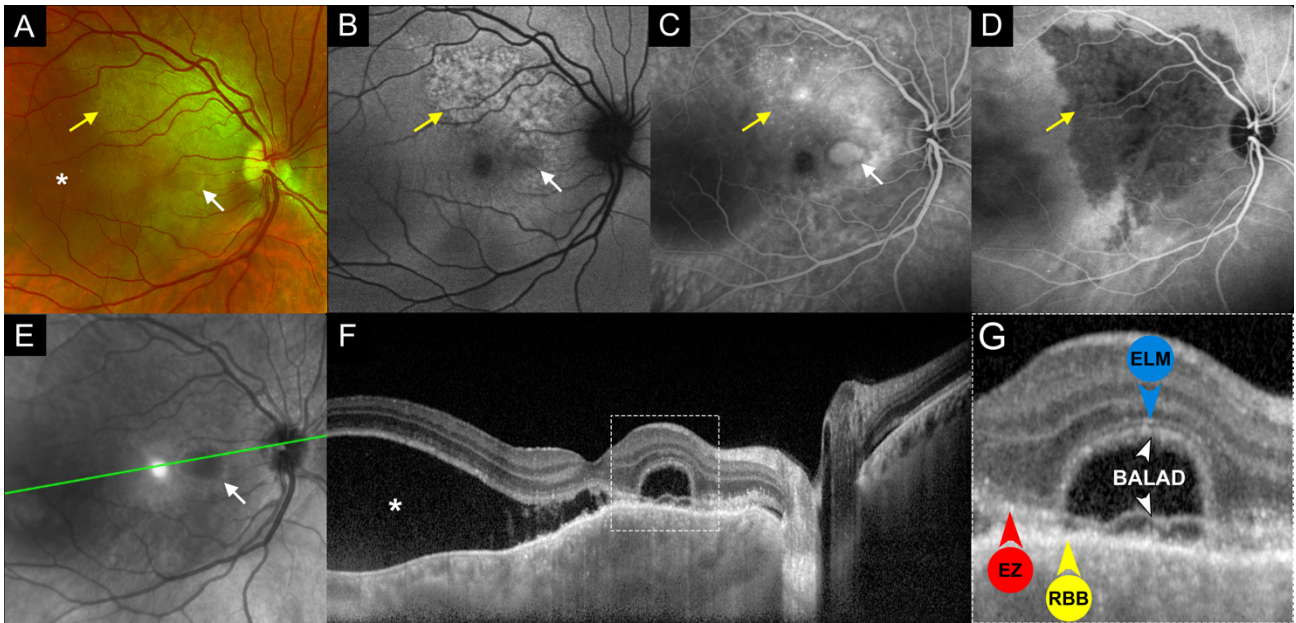
B. Le SD-OCT B-scan supérieur adjacent montre une structure ronde hyperréfléctive dans la HFL/couche nucléaire externe qui correspond à la marge inférieure du BALAD. Un schisis et un œdème de la HFL (flèche blanche en pointillés) sont apparents de chaque côté du BALAD naissant.

C et D. Les scans de SD-OCT supérieurs adjacents montrent une cavité kystique dans les couches rétinienne externes qui représente la limite postérieure du BALAD. Un schisis et un œdème de la HFL (flèches blanches en pointillés) sont apparents de chaque côté du BALAD.

E et F. Les scans de SD-OCT supérieurs adjacents montrent un BALAD piriforme. Le plafond du BALAD (c-BALAD, pointe de flèche blanche) se présente comme une ligne granulaire hyperréfléctive. Le plancher du BALAD (f-BALAD, tête de flèche blanche) est continu avec la zone ellipsoïde (EZ, tête de flèche rouge en F) de la rétine adjacente attachée et adhère au complexe RBB (tête de flèche jaune en F). Le schisis et l'œdème de la HFL (flèches blanches en pointillés)

sont apparents de chaque côté du BALAD. Aucune fibre ou brin de connexion n'est visible dans le BALAD, contrairement au schisis et à l'œdème de la couche de fibres de Henle.

Figure 8. Imagerie multimodale d'un décollement de la couche bacillaire associé à une métastase choroïdienne.

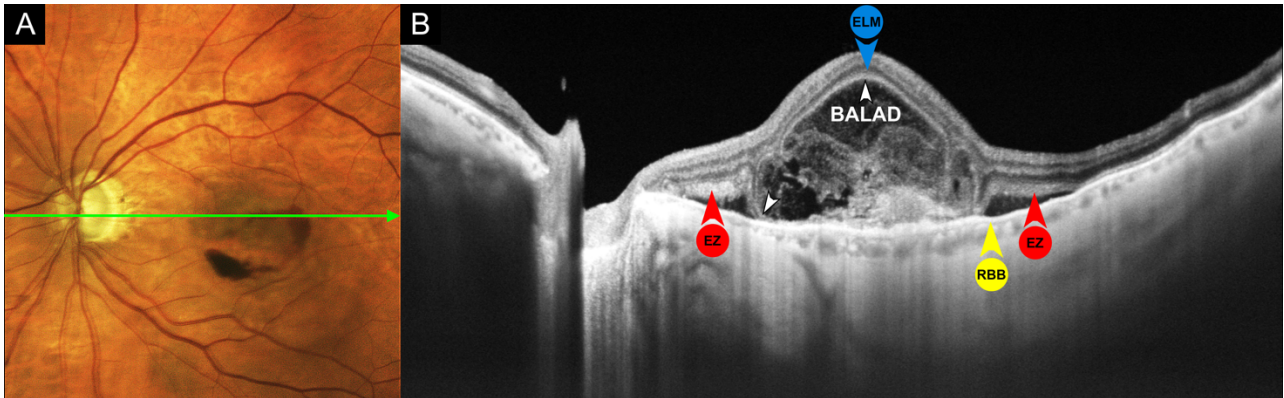


- A. La photographie multicolore du fond d'œil d'une femme de 45 ans atteinte d'un cancer du sein et présentant une baisse d'acuité visuelle de l'œil droit depuis cinq jours montre une masse choroïdienne représentant une lésion métastatique (flèche jaune) dans l'aire maculaire supérieure associée à du liquide sous-rétinien (astérisque). Il existe une zone distincte de liquide sous-rétinien avec une bordure jaune (flèche blanche) qui correspond à un décollement de la couche bacillaire (BALAD).
- B. L'autofluorescence du fond d'œil en lumière bleue montre des zones hyperautofluorescentes mouchetées (flèche jaune) qui coïncident avec la métastase choroïdienne. Notez la zone discrète d'hypoautofluorescence (flèche blanche) due à un effet de masquage du liquide contenu dans le BALAD.
- C. L'angiographie à la fluorescéine en phase tardive montre une hyperfluorescence hétérogène (flèche jaune) en regard de la masse choroïdienne. Une accumulation de colorant ressemblant à l'apparence d'un décollement séreux de l'épithélium pigmentaire (flèche blanche) délimite le BALAD.
- D. L'angiographie au vert d'indocyanine en phase intermédiaire montre une lésion hypofluorescente bien délimitée (flèche jaune). Le BALAD n'a pas de signe particulier sur l'angiographie au vert d'indocyanine.
- E. En imagerie infrarouge, le BALAD correspond à la zone hyporéfléctive avec une bordure hyperréfléctive (flèche blanche). La ligne verte indique l'emplacement du scan de la tomographie par cohérence optique (SD-OCT).

F. Le scan du SD-OCT montre un BALAD situé en nasal de la fovéa (cadre blanc en pointillés). Notez le "vrai" décollement séreux de la rétine (astérisque) en temporal du BALAD, ainsi que la choroïde irrégulièrement épaissie. Le cadre pointillé blanc indique la vue agrandie montrée en (G).

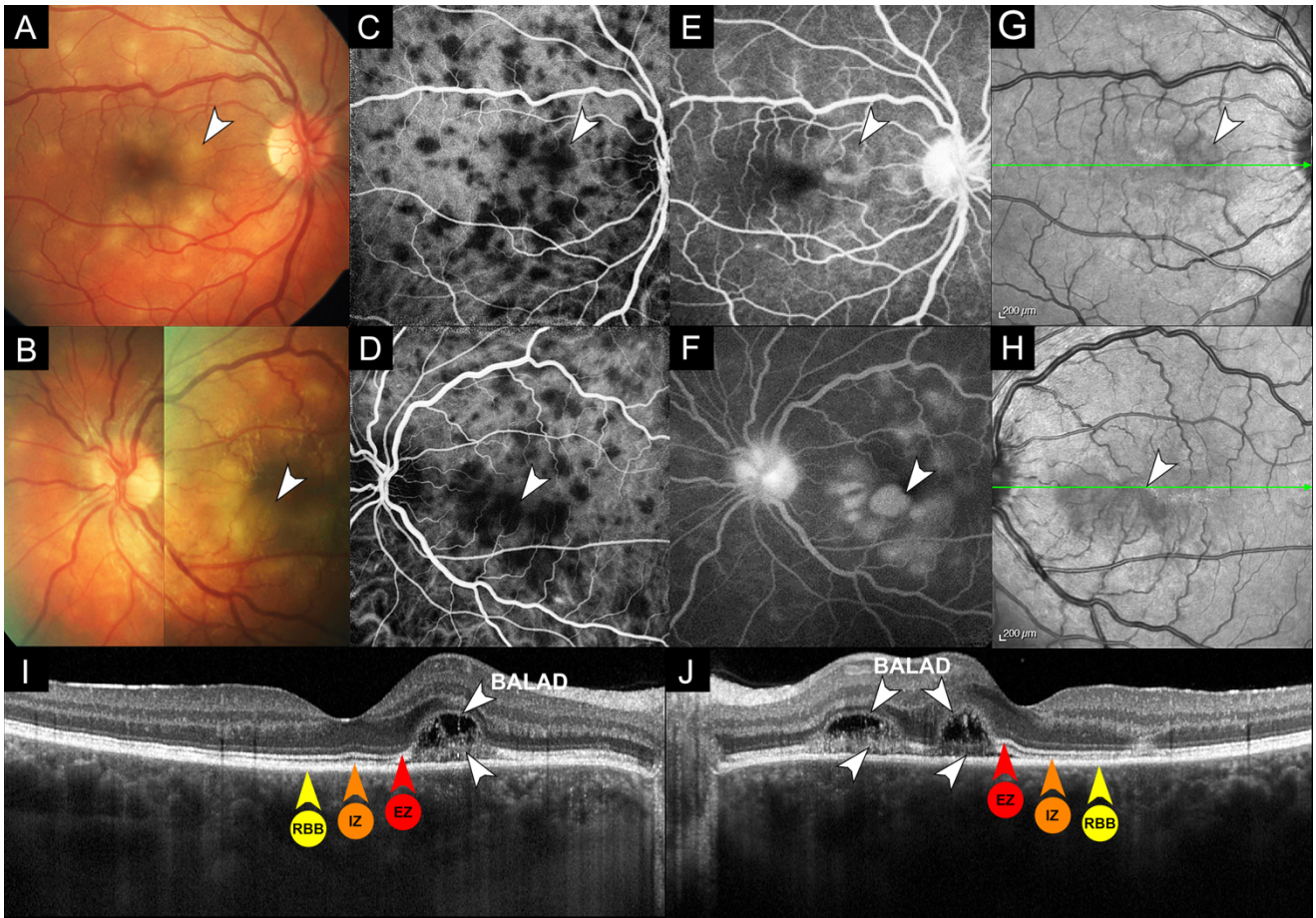
G. Vue agrandie du BALAD en SD-OCT. La membrane limitante externe est clairement visible (ELM, pointe de flèche bleue) en avant du BALAD. Le plafond du BALAD (tête de flèche blanche) apparaît comme une bande granulaire hyperréfléctive. Le plancher du BALAD est délimité par une bande faiblement hyperréfléctive et épaissie (tête de flèche blanche) qui est continue avec la zone ellipsoïde (EZ, tête de flèche rouge) de la rétine attachée adjacente et adhère au complexe RBB (tête de flèche jaune).

Figure 9. Décollement de la couche bacillaire hémorragique associé à une DMLA exsudative.



- A. La photographie couleur du fond d'œil montre une membrane néovasculaire fovéale grisâtre avec des hémorragies sous-rétiniennes. La ligne verte indique l'emplacement du scan de la tomographie par cohérence optique (SD-OCT).
- B. Le SD-OCT montre un décollement de la couche bacillaire (BALAD) recouvrant un matériel hyperréfléctif sous-rétinien (SRHM) représentant une néovascularisation maculaire de type 2 (MNV). Notez le matériel hyperréfléctif dense à l'intérieur du BALAD, dont une partie se co-localise avec une hémorragie sous-rétinienne sur la photographie du fond d'œil. La membrane limitante externe est apparente en avant du BALAD (ELM, pointe de flèche bleue). Le plafond du BALAD (tête de flèche blanche) apparaît comme une bande granulaire hyperréfléctive. Le plancher central du BALAD (tête de flèche blanche) est mélangé au SRHM liée à la MNV de type 2 recouvrant le complexe RBB (tête de flèche jaune). Le plancher périphérique du BALAD est continu avec la zone ellipsoïde (EZ, tête de flèche rouge) de la rétine adjacente. Près de la frontière du BALAD, des adhérences focales entre la rétine externe et le RBB démontrent un haut degré de plasticité de la rétine externe.

Figure 10. Décollement de la couche bacillaire associé à une épithéliopathie en plaque.



A et B. Les photographies couleur du fond de l'œil droit (A) et gauche (B) montrent des lésions profondes, placoïdes et crémeuses au pôle postérieur. Il y a plusieurs lésions jaunâtres distinctives entourées d'une fine bordure jaune (pointes de flèche blanches) qui correspondent à des décollements de la couche bacillaire (BALAD).

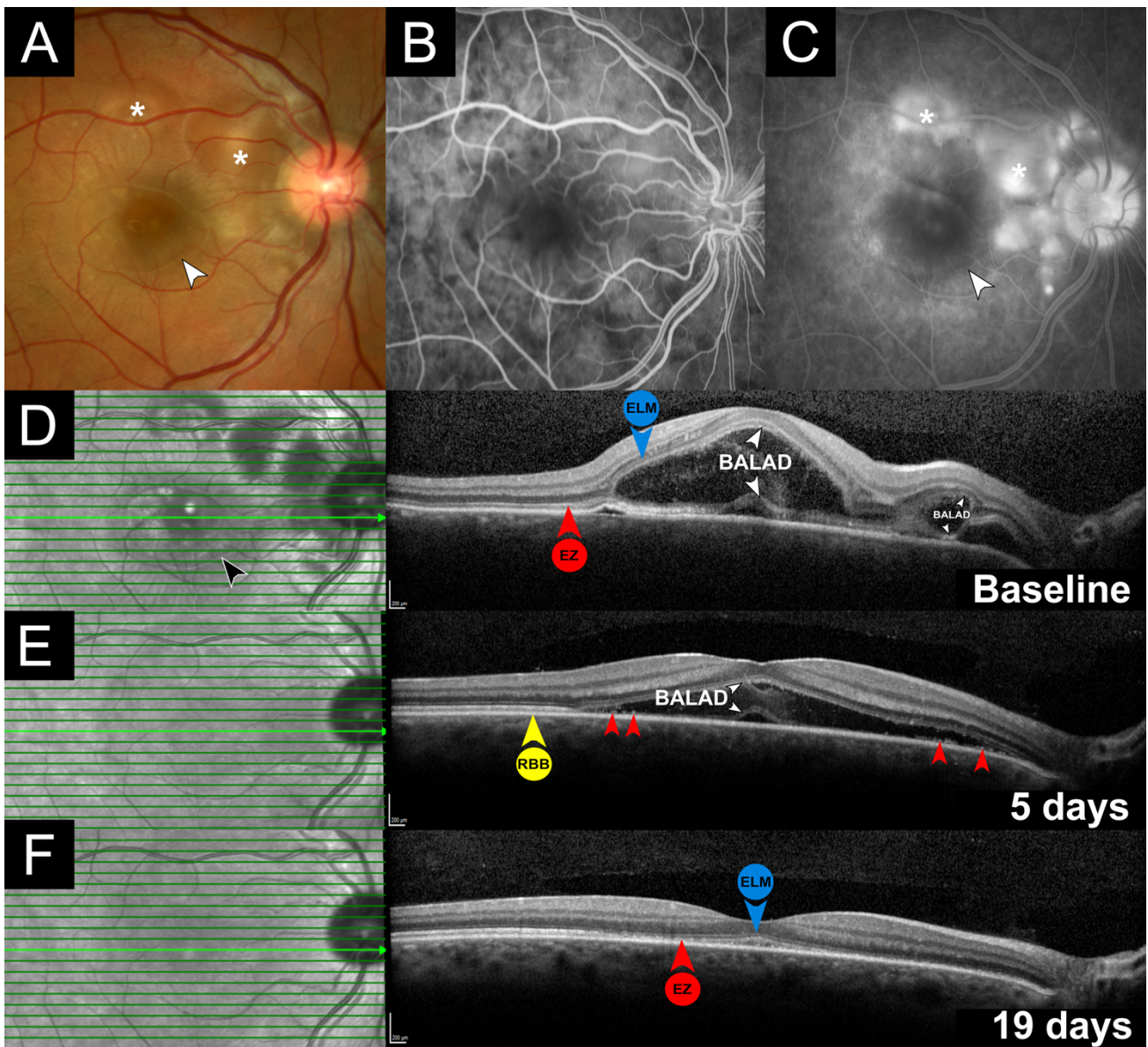
C et D. La phase précoce de l'angiographie au vert d'indocyanine (ICGA) des yeux droit (C) et gauche (D) montre des lésions hypofluorescentes. Les BALADs sont co-localisés avec les zones de fluorescence choroïdienne (pointes de flèches blanches).

E et F. La phase tardive de l'angiographie à la fluorescéine de l'œil droit (E) et de l'œil gauche (F) montre une coloration du disque optique et de multiples lésions hyperfluorescentes (pointes de flèches blanches) qui sont moins nombreuses que les lésions hypofluorescentes observées avec l'ICGA. Notez le bord sombre distinctif qui entoure la lésion hyperfluorescente dans l'œil gauche (F, pointe de flèche blanche).

G et H. L'imagerie infrarouge de l'œil droit (E) et de l'œil gauche (F) montre des lésions hyporéfléctives avec une fine liserée hyperréfléctif (pointes de flèches blanches). La ligne verte indique l'emplacement du scan de la tomographie par cohérence optique dans (I) et (J).

I et J. La tomographie par cohérence optique de l'œil droit (I) et de l'œil gauche (J) montre de multiples BALADs parafovéaux dans les deux yeux. Le plafond des BALADs (pointes de flèches blanches) apparaît comme une bande granulaire hyperréflexive. Le plancher des BALADs (pointes de flèche blanches) est délimité par une bande hyperréflexive irrégulière et épaissie, continue avec la zone ellipsoïde (EZ, pointes de flèche rouges) et la zone d'interdigitation (IZ, pointes de flèche orange) de la rétine adjacente attachée et adhérent au complexe RBB (pointe de flèche jaune). Une adhésion focale entre la rétine externe et le RBB, qui démontre la plasticité de la rétine externe, est présente entre les deux BALADs de l'œil gauche (J). Notez le matériel hyperréflexif à l'intérieur des BALADs et la perte de l'anatomie choroïdienne interne normale sous les zones d'altérations rétinienne.

Figure 11. Imagerie multimodale d'un décollement de la couche bacillaire associé à la maladie de Vogt-Koyanagi-Harada.



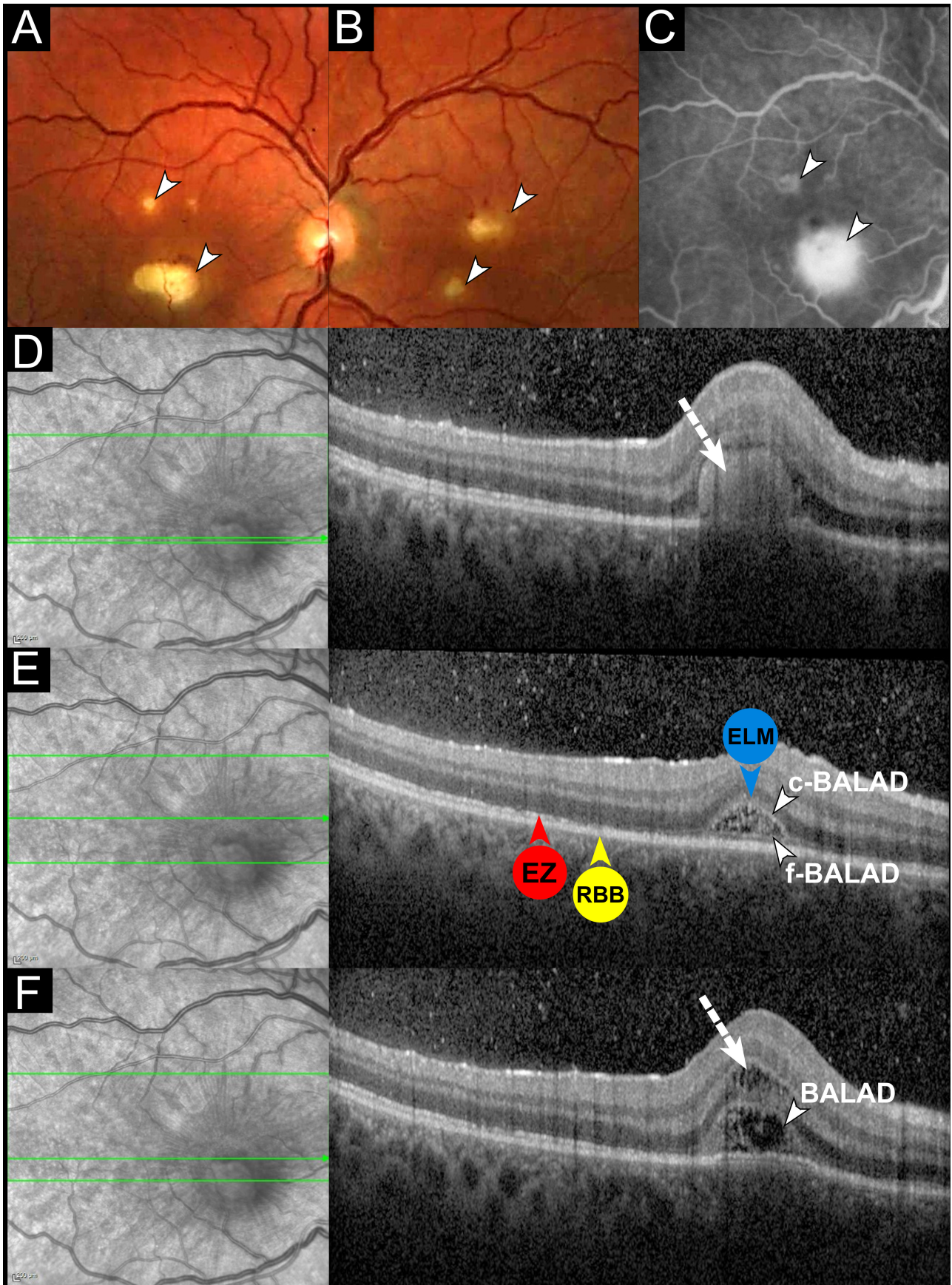
- A. Photographie couleur du fond d'œil d'une femme de 27 ans présentant une baisse d'acuité visuelle de l'œil droit depuis deux jours. On observe une lésion fovéale entourée d'une fine bordure jaune (pointe de flèche blanche) correspondant à un décollement de la couche bacillaire (BALAD) et de multiples zones de liquide sous-rétinien (astérisques).
- B. L'angiographie à la fluorescéine en phase précoce montre des taches hypofluorescentes éparses.
- C. L'angiographie à la fluorescéine en phase tardive montre des zones de fuite multifocales hyperfluorescentes sous des décollements de rétine exsudatifs au niveau nasal et supérieur de la fovéa (astérisques). Le BALAD central montre une légère hyperfluorescence qui est délimitée par une bordure hypofluorescente (pointe de flèche blanche).

D. Au départ, l'imagerie infrarouge (à gauche) montre une lésion hyporéfléctive fovéale entourée d'une fine bordure hyperréfléctive (pointe de flèche noire). La tomographie par cohérence optique (SD-OCT) correspondante (à droite) montre un BALAD fovéal. La membrane limitante externe est clairement traçable (ELM, pointe de flèche bleue) au-dessus du BALAD. Le bord antérieur du BALAD apparaît comme une bande hyperréfléctive floue (pointe de flèche blanche). La bande hyperréfléctive à la base du BALAD (tête de flèche blanche) est continue avec la zone ellipsoïde de la rétine adjacente attachée (EZ, tête de flèche rouge). Notez le matériel hyperréfléctif à l'intérieur du BALAD. Au niveau nasal, un deuxième BALAD plus petit montre une adhésion entre la rétine externe et le complexe RBB à son bord nasal. La ligne verte indique l'emplacement du scan de SD-OCT.

E. Cinq jours après le début de la corticothérapie, on observe un aplatissement progressif du BALAD. La frontière antérieure du BALAD est délimitée par une ligne hyperréfléctive nette (pointe de flèche blanche) contenant vraisemblablement des segments internes et externes des photorécepteurs en régénération. Les restes des segments internes et externes des photorécepteurs (pointes de flèche rouges), y compris le plancher du BALAD (pointe de flèche blanche), sont visibles en avant du RBB (pointe de flèche jaune).

F. Dix-neuf jours après le début de la corticothérapie, on observe une résolution complète du BALAD. La membrane limitante externe est intacte (ELM, pointe de flèche bleue). La zone ellipsoïde fovéale est atténuée et granuleuse (EZ, pointe de flèche rouge).

Figure 12. Décollement de la couche bacillaire et schisis et œdème de la couche des fibres de Henle associés à une endophtalmie endogène à *Candida*.



A et B. Les photographies du fond d'œil en couleur de l'œil droit (A) et de l'œil gauche (B) montrent des infiltrats jaunes sous-rétiniens bilatéraux (pointes de flèches blanches) et des hémorragies intra-rétiniennes dans l'œil gauche.

A. L'angiographie à la fluorescéine en phase tardive de l'œil droit montre une hyperfluorescence des infiltrats fongiques (pointes de flèches blanches).

B. L'imagerie infrarouge (NIR, à gauche) et le scan de la tomographie par cohérence optique (SD-OCT) (à droite) montrent une lésion sous-rétinienne hyperréflexive (flèche blanche en pointillés) avec des cellules vitréennes. La NIR montre des zones hyporéflexives entourant l'infiltrat sous-rétinien qui correspond à une schisis de la couche des fibres de Henle (HFL) et à un œdème sur le SD-OCT. La ligne verte indique l'emplacement du scan de SD-OCT.

C. Le scan de SD-OCT adjacent montre un petit décollement de la couche bacillaire (BALAD). Le plafond du BALAD (c-BALAD, pointe de flèche blanche) apparaît comme une bande hyperréflexive. Le plancher du BALAD (f-BALAD, tête de flèche blanche) est caractérisé par une bande hyperréflexive irrégulière, et continue avec la zone ellipsoïde (EZ, tête de flèche rouge) de la rétine adjacente et adhérent au complexe RBB (tête de flèche jaune). La membrane limitante externe est traçable (ELM, tête de flèche bleue) au-dessus du BALAD.

D. Le scan de SD-OCT adjacent montre le BALAD (tête de flèche blanche) et un œdème simultané dans la HFL (flèche blanche en pointillés) correspondant à la zone hyporéflexive en NIR.

Tableaux

Tableau 1. Résumé des caractéristiques démographiques des patients atteints de décollement de la couche bacillaire tirées de la littérature.

<i>Characteristics</i>	<i>Number (%)</i>
No. of patients	164
No. of eyes	178
Age (mean years \pm SD)	35.4 \pm 14.5
Gender n (%)	
Male	69/138 (50%)
Female	69/138 (50%)
Type of OCT n (%)	
SD-OCT	146/178 (82%)
TD-OCT	25/178 (14%)
SS-OCT	7/178 (4%)
Follow-up on OCT (mean days \pm SD)	167.4 \pm 134.3
Etiologies (n=22)	
VKH disease	77/164 (47%)
APMPPE	18/164 (11%)
Sympathetic ophthalmia	12/164 (7.3%)
Choroidal neovascularization	10/164 (6.2%)
Toxoplasmosis chorioretinitis	9/164 (5.5%)
Acute idiopathic maculopathy	9/164 (5.5%)
Immunotherapy-related toxicity	6/164 (3.7%)
Hematological disorders	4/164 (2.4%)
Posterior scleritis	3/164 (1.8%)
Choroidal metastasis	2/164 (1.8%)
Central serous chorioretinopathy	2/164 (1.8%)
Panretinal photocoagulation	2/164 (0.6%)
Peripapillary pachychoroid syndrome	1/164 (0.6%)
Ocular blunt trauma	1/164 (0.6%)
Uveal effusion syndrome	1/164 (0.6%)
Choroidal lymphoma	1/164 (0.6%)
Choroidal osteoma	1/164 (0.6%)
Chikungunya-associated uveitis	1/164 (0.6%)
Laser-induced maculopathy	1/164 (0.6%)
BDUMP	1/164 (0.6%)
Choroidal granuloma	1/164 (0.6%)
Preeclampsia	1/164 (0.6%)

Abbreviations: APMPPE: acute posterior multifocal placoid pigment epitheliopathy; BDUMP: bilateral diffuse uveal melanocytic proliferation; OCT: optical coherence tomography; SD: spectral domain; SS: swept source; TD: time domain; VKH: Vogt-Koyanagi-Harada.

Tableau 2. Caractéristiques en tomographie par cohérence optique et en imagerie multimodale du décollement de la couche bacillaire.

<i>Optical Coherence Tomography</i> N=178 eyes	<i>Ophthalmoscopy and Color Fundus Photography</i> N=106 eyes	<i>Fundus Autofluorescence</i> N=22 eyes	<i>Near-infrared Reflectance</i> N=22 eyes	<i>Fluorescein Angiography</i> N=92 eyes
Intraretinal split at the level of the photoreceptor myoid zone	Round or polygonal areas of presumed subretinal fluid (97.2%) displaying a characteristic yellow border (80.2%)	Hypoafluorescence, presumably due to masking of RPE FAF by the intra-BALAD exudation, RPE disruption, or both (100%)	Hyporeflective lesions (100%) surrounded by a thin hyperreflexive border (81.8%)	Varying degrees of hyperfluorescent dye pooling within the BALAD cavity (92.4%) with dark border visible in the late phase (72.4%). May resemble the angiographic appearance of a serous RPE detachment
Faint, thickened, hyperreflexive band delineating the posterior border (floor) of the BALAD and continuous with the EZ of adjacent attached retina	Not visible on ophthalmoscopic examination (1%)			Not visible (7.6%)
Adherence of the BALAD floor with the RPE/Bruch's membrane complex and/or subretinal hyperreflexive material	Rarely multifocal (4.7%)			Associated findings: Optic disc and vascular staining, hyperfluorescent dye pooling beneath adjacent serous retinal detachments which typically show less distinct margins
Continuity of a second hyperreflexive band below the BALAD floor with the interdigitation zone of adjacent attached retina (nearly half of cases)				
There may be edema/schisis present in the adjacent Henle fiber layer.				
Integrity of the external limiting membrane anterior to the BALAD (more than 70% of cases)				
High rate of suspended hyperreflexive particles and medium internal optical intensity of the BALAD (more than 70% and 90% of cases, respectively)				
Distinctive piriform shape with acute angles at the base (more than 70% of cases)				

Abbreviations: BALAD: bacillary layer detachment; EZ, ellipsoid zone; FAF: Fundus autofluorescence; RPE: retinal pigment epithelium.

Article original

BACILLARY LAYER DETACHMENT: MULTIMODAL IMAGING AND HISTOLOGIC EVIDENCE OF A NOVEL OPTICAL COHERENCE TOMOGRAPHY TERMINOLOGY

AU1 Literature Review and Proposed Theory

PRITHVI RAMTOHUL, MD,* MICHAEL ENGELBERT, MD, PhD,†‡ ARIANE MALCLÈS, MD,§ EDWARD GIGON, MD,§ ELISABETTA MISEROCCHI, MD,¶ GIULIO MODORATI, MD,¶ EDUARDO CUNHA DE SOUZA, MD,** CAGRI G. BESIRLI, MD, PhD,†† CHRISTINE A. CURCIO, PhD,‡‡ K. BAILEY FREUND, MD†‡

Purpose: To clarify the histologic basis of bacillary layer detachment (BALAD) through a review of the current literature and an analysis of retinal imaging.

Methods: The literature for previous reports of BALAD were reviewed. An analysis of retinal images was performed to support anatomical conclusions.

Results: A total of 164 unique patients with BALAD on optical coherence tomography (OCT) were identified from the published literature. Twenty-two underlying etiologies, all associated with subretinal exudation, were identified. Forty-one different OCT terminologies were found. The defining OCT feature of BALAD was a split at the level of the photoreceptor inner segment myoid creating a distinctive intraretinal cavity. Resolution of BALAD was followed by a rapid restoration of the ellipsoid zone. Histology of age-related macular degeneration eyes suggests that individual photoreceptors can shed inner segments. Furthermore, detachment of the entire layer of inner segments is a common postmortem artifact. It is proposed that BALAD occurs when outwardly directed forces promoting attachment of photoreceptor outer segments to the retinal pigment epithelium exceed the tensile strength of the photoreceptor inner segment myoid.

Conclusion: This review serves to strengthen the OCT nomenclature “bacillary layer detachment,” based on specific reflectance information obtained by OCT and previously published histologic observations.

RETINA 00:1–15, 2021

Stratum bacillorum et conorum, the layer of rods and cones, was first described by van Leeuwenhoek in 1722.¹ Since then, anatomists have used the term “bacillary layer” to describe the orderly arrangement of photoreceptor inner and outer segments (IS and OS).² Outer segments are made of stacked disks, and their tips are surrounded by specialized apical processes of the retinal pigment epithelium (RPE). The photoreceptor IS are divided into two parts: the proximal myoid, near the external limiting membrane

(ELM), which comprises ribosomes, smooth endoplasmic reticulum, Golgi complex, and rare mitochondria, and the distal ellipsoid zone (EZ, near the OS), which has tightly bundled mitochondria.³ In addition to canonical functions of oxidative phosphorylation and calcium buffering, mitochondria were proposed to have optical properties because they are light scatterers.^{4,5}

With advances in ultrahigh-resolution optical coherence tomography (OCT) imaging, new insights into

photoreceptor injury can be visualized at a subcellular level. Recently, in a case of macular toxoplasmosis chorioretinitis, Mehta et al⁶ introduced the term “BACillary LAYer Detachment” (BALAD) to describe the separation of the bacillary layer from the remaining retinal layers resulting from an intraphotoreceptor split immediately posterior to the ELM within the photoreceptor IS myoids. Subsequently, several authors have used this OCT term in various case reports including acute idiopathic maculopathy, blunt ocular trauma, peripapillary pachychoroid syndrome, and Vogt–Koyanagi–Harada (VKH) disease.^{7–10} However, previous descriptions and alternative interpretations of BALAD have created a need for a more generally accepted interpretation regarding the multimodal imaging characteristics of this retinal lesion. In fact, similar OCT findings were described as “photoreceptor delamination” in neovascular age-related macular degeneration (AMD) and “subretinal septae” in VKH disease.^{11,12} Developing a standardized nomenclature would improve clarity and accuracy of communication and enhance comparability of research results. Furthermore, assessing correctly the retinal fluid location, whether intra- or subretinal, is fundamental because it is being used in recent neovascular AMD trials as surrogate end points and implies different treatment responses, visual prognosis, and pathogenic pathways.^{13–16} Moreover, the prompt recovery of BALAD on multimodal imaging raises questions on mecha-

nisms that drive photoreceptor regeneration, especially the IS.

This review aimed to propose an accurate definition of the BALAD through an analysis of multimodal imaging with OCT interpretation supported by recent histologic findings in AMD. We performed a comprehensive review of published cases meeting the current authors’ criteria for BALAD, encompassing wide-ranging terminology and descriptors by the original authors. We focused on demographics, clinical and multimodal imaging characteristics, terminologies, and discussed pathophysiologic mechanisms unifying these various chorioretinal disorders. Additionally, we reviewed the current status of rapid bacillary layer recovery as assessed by multimodal imaging techniques and its potential implications for treatments targeting photoreceptor renewal.

Review of the Ophthalmologic Literature

We conducted a systematic search according to Khan et al’s¹⁷ five-step guidelines. In brief, the steps in a systematic review include the following: (1) framing the questions for a review, (2) identifying the relevant publications, (3) assessing study quality, (4) summarizing the evidence, and (5) interpreting the findings. Therefore, we searched PubMed, Medline, Scopus, Science Direct, Cochrane Library, Ovid, and Google Scholar from inception through October 2020. We did not restrict the study type or language in the searches. The searched keywords were “bacillary layer detachment,” “atypical subretinal fluid,” “subretinal septae,” “subretinal membranous structures,” “subretinal hyperreflective structures,” “exudative retinal detachment,” “neurosensory detachment,” “cystoid spaces.” Additional relevant articles were found using the “related citations” link in PubMed and through selected article reference lists. After deduplication, we examined a total of 879 individual articles to confirm whether the given article displayed multimodal retinal images including at least one OCT scan to analyze the retinal morphology. Additional case material derived from the authors’ clinics was used to refine specific imaging features. Furthermore, we included intraoperative OCT images showing in vivo BALAD development in eyes undergoing subretinal injection of gene therapy during pars plana vitrectomy and reviewed articles displaying similar intraoperative OCT findings. We also reviewed historical textbooks and atlases to trace the origin of the term “bacillary layer.”

From the *Centre Hospitalier Universitaire de l’Hôpital Nord, Marseille, France; †Vitreous Retina Macula Consultants of New York, New York, New York; ‡Department of Ophthalmology, NYU Langone School of Medicine, New York, New York; §Department of Ophthalmology, Geneva University Hospitals, Geneva, Switzerland; ¶Department of Ophthalmology, San Raffaele Scientific Institute, University Vita-Salute, Milan, Italy; **Department of Ophthalmology, Hospital das Clínicas da FMUSP, São Paulo, Brazil; ††Department of Ophthalmology and Visual Sciences, Kellogg Eye Center, University of Michigan, Ann Arbor, Michigan; and ‡‡Department of Ophthalmology and Visual Sciences, School of Medicine, University of Alabama at Birmingham, Birmingham, Alabama.

Supported by The Macula Foundation, Inc, New York, NY.

K. B. Freund is a consultant for Heidelberg Engineering, Zeiss, Genentech, Bayer, Novartis, and Allergan; he receives research support from Genentech/Roche. C. A. Curcio receives research support from Heidelberg Engineering and owns stock of MacRegen. C. G. Besirli is a consultant for iRenix Medical and Janssen and receives equity (iRenix Medical) and royalty (iRenix Medical, ONL Therapeutics), clinical trial support (MeiraGTX, Spark Therapeutics, 4DMT, Regeneron, Novartis), and research support (NIH, The E. Matilda Ziegler Foundation for the Blind, International Retinal Research Foundation). The remaining authors have no financial/conflicting interests to disclose.

Supplemental digital content is available for this article. Direct URL citations appear in the printed text and are provided in the HTML and PDF versions of this article on the journal’s Web site (www.retinajournal.com).

Reprint requests: K. Bailey Freund, MD, Vitreous Retina Macula Consultants of New York, 460 Park Avenue, New York, NY 10022; e-mail: kbfnf@aol.com

Demographic Analysis

From 879 articles identified through our systematic search, 123 articles were included, yielding 178 eyes with BALAD identified by OCT in 164 unique patients (see References, and **Supplemental References, Supplemental Digital Content 1**, <http://links.lww.com/IAE/B473>). The mean \pm SD patient age was 35.4 ± 14.5 years (range, 10–86 years), and 69 of 138 patients (50%) were female. Three types of OCT were used: spectral-domain OCT in 146 eyes (82%), time-domain OCT in 25 eyes (14%), and swept-source OCT in 7 eyes (4%). Follow-up OCT images were available in 99 eyes (55.6%), and mean \pm SD follow-up was 167.4 ± 134.3 days (range, 7–1,095 days). Mean \pm SD baseline best-corrected visual acuity was 0.98 ± 0.92 logarithm of the minimum angle of resolution (Snellen equivalent: 20/191). Underlying etiologies included VKH disease (47%),^{12,18–40,S41–S65} acute posterior multifocal placoid pigment epitheliopathy (11%),^{S66–S80} sympathetic ophthalmia (7.3%),^{S61,S81–S89} choroidal neovascularization (6.2%),^{11,S90,S91} toxoplasmosis chorioretinitis (5.5%),^{6,10,S92–S97} acute idiopathic maculopathy (5.5%),^{7,S98–S105} immunotherapy-related toxicity (3.7%),^{10,S106–S109} hematological disorders (2.4%),^{S110–S112} posterior scleritis (1.8%),^{10,S47,S113} choroidal metastasis (1.8%),¹⁰ central serous chorioretinopathy (1.8%),^{10,S114} panretinal photocoagulation (0.6%),^{S115} peripapillary pachychoroid syndrome (0.6%),⁹ ocular blunt trauma (0.6%),⁸ uveal effusion syndrome (0.6%),^{S116} choroidal lymphoma (0.6%),^{S117} choroidal osteoma (0.6%),¹⁰ chikungunya-associated uveitis (0.6%),^{S118} laser-induced maculopathy (0.6%),^{S119} bilateral diffuse uveal melanocytic proliferation (0.6%),^{S120} choroidal granuloma (0.6%),^{S121} and pre-eclampsia (0.6%).^{S122} Choroidal neovascularization included neovascular AMD, idiopathic choroidal neovascularization, and proliferative macular telangiectasia Type 2. Immunotherapy-related toxicity included 2 cases associated with ipilimumab (cytotoxic T-lymphocyte-associated antigen 4 blocker), 1 case associated with vemurafenib (BRAF inhibitor) and 2 cases associated with the combination of dabrafenib (BRAF inhibitor) and trametinib (MEK inhibitor). Hematological disorders included one case of chronic myeloid leukemia, one case of acute myeloid leukemia, and one case of thrombotic thrombocytopenic purpura. Central serous chorioretinopathy (CSC) included one case of fibrinous CSC and one case of secondary CSC complicating systemic lupus erythematosus with severe hypertension and renal failure (Table 1).

Table 1. Summary of Demographic Characteristics of Patients With BALAD From the Literature

Characteristics	n (%)
No. of patients	164
No. of eyes	178
Age, years, mean \pm SD	35.4 ± 14.5
Gender, n (%)	
Male	69/138 (50)
Female	69/138 (50)
Type of OCT, n (%)	
Spectral domain	146/178 (82)
Time domain	25/178 (14)
Swept source	7/178 (4)
Follow-up on OCT, days, mean \pm SD	167.4 ± 134.3
Etiologies (n = 22)	
VKH disease	77/164 (47)
APMPPE	18/164 (11)
Sympathetic ophthalmia	12/164 (7.3)
Choroidal neovascularization	10/164 (6.2)
Toxoplasmosis chorioretinitis	9/164 (5.5)
Acute idiopathic maculopathy	9/164 (5.5)
Immunotherapy-related toxicity	6/164 (3.7)
Hematological disorders	4/164 (2.4)
Posterior scleritis	3/164 (1.8)
Choroidal metastasis	2/164 (1.2)
Central serous chorioretinopathy	2/164 (1.2)
Panretinal photocoagulation	2/164 (1.2)
Peripapillary pachychoroid syndrome	1/164 (0.6)
Ocular blunt trauma	1/164 (0.6)
Uveal effusion syndrome	1/164 (0.6)
Choroidal lymphoma	1/164 (0.6)
Choroidal osteoma	1/164 (0.6)
Chikungunya-associated uveitis	1/164 (0.6)
Laser-induced maculopathy	1/164 (0.6)
BDUMP	1/164 (0.6)
Choroidal granuloma	1/164 (0.6)
Pre-eclampsia	1/164 (0.6)

APMPPE, acute posterior multifocal placoid pigment epitheliopathy; BDUMP, bilateral diffuse uveal melanocytic proliferation.

Terminology in Ophthalmologic Literature

We aimed to identify previous OCT nomenclatures and to review their use in the aforementioned etiologies to better understand the evolution of the terminology. Forty-one different OCT terminologies were found. We summarized them into 7 main categories for greater clarity: (1) subretinal septum/membrane/compartments/loculated space/cystic space in 61 of 178 eyes (34.3%), (2) exudative retinal detachment/subretinal detachment/swelling of the outer retina/neurosensory detachment/elevation of the IS-OS in 49 of 178 eyes (27.5%), (3) subretinal fluid in 33 of 178 eyes (18.5%), (4) BALAD in 18 of 178 eyes (10.1%), (5) subretinal hyperreflective material/deposit/proteinaceous exudate in 7 of 178 eyes (3.9%), (6) photoreceptor delamination in 7 of 178 eyes (3.9%), and (7) intraretinal fluid in 3 of 178 eyes (1.9%).

T1

The first OCT description of BALAD was made by Maruyama and Kishi in a series of 21 patients with VKH disease as “intraretinal fluid accumulation in the outer retina.”^{S123} Yamaguchi et al^{S124} further confirmed their findings and introduced the term “subretinal septae,” postulating that these septae were composed of fibrin-like inflammatory products because they rapidly resolved after steroid therapy. Despite the lack of direct histologic correlation for BALAD to date, this hypothesis has gained popularity among retina specialists because eosinophilic exudate containing proteinaceous material has been documented in the subretinal detached area of VKH patients.^{S125–S127} It is only more recently, with the advent of ultrahigh-resolution OCT that Ishihara et al⁹ questioned these findings and proposed the concept of splitting of photoreceptor OS from their IS because of massive fluid accumulation.

Similar OCT features have been reported in the aforementioned etiologies; however, to our knowledge, no etiologic connection relating similar OCT findings among these diseases has been proposed. In 2018, Mehta et al⁶ suggested the term “bacillary layer detachment” in a case of toxoplasmosis chorioretinitis and postulated that the outer retinal split occurred at the level of the IS myoids. The authors have supported their OCT analysis through correlation with BALAD frequently observed in histologic studies of postmortem human eyes (see “Histologic Considerations” below).^{S128}

Optical Coherence Tomography Hallmarks

Bacillary layer detachment has characteristic and predictable features on OCT. Among published cases, BALAD was consistently located at the posterior pole and was foveal in 131 of 178 eyes (73.6%), parafoveal in 45 of 178 eyes (25.3%), and peripapillary in 2 of 178 eyes (1.1%). Colocalization with subretinal and intraretinal fluid was noted in 138 of 178 eyes (77.5%) and in 10 of 178 eyes (5.6%), respectively. Increased choroidal thickness was documented in 91 of 97 eyes with reported choroid measurements (93.8%) having a mean \pm SD subfoveal choroidal thickness of $590 \pm 146.7 \mu\text{m}$ (range, 321–909 μm).

For the following detailed analysis of outer retinal structures, our review focused on eyes imaged with high-resolution spectral-domain OCT and swept-source OCT (n = 153 eyes). The OCT hallmarks of the BALAD included the following: (1) split at the level of the hyporeflective myoid zone creating a distinctive cystic intraretinal space; (2) the “ceiling” or anterior border of BALAD appeared as a hyperreflec-

tive granular band, presumably containing remaining fragments of structures corresponding to the myoid zone and regenerating photoreceptor IS and OS; (3) the “floor” or posterior border of the BALAD was delineated by a band of variable reflectivity and thickness appearing as a continuation of the EZ of adjacent attached retina. This structure’s composition was presumed to be detached photoreceptor IS and OS remaining adherent to RPE–basal lamina–Bruch membrane complex^{S129}; (4) a second hyperreflective band below the BALAD floor was detectable in 47.7% and was continuous with the interdigitation zone of adjacent attached retina; (5) the ELM was distinguishable anterior to the BALAD in 72% of eyes; (6) areas of subretinal fluid under the floor of the BALAD was seen in 50.3%; (7) suspended hyperreflective particles were observed with the BALAD in 77.1%, and reflectivity of the BALAD contents was higher compared with that of adjacent subretinal fluid in 90.8%; (8) the BALAD had a distinctive piriform-shaped configuration in 71.9% with acute angles at the base in 77.1% (Figures 1–4; see **Video 1, Supplemental Digital Content 2**, <http://links.lww.com/IAE/B474>, which shows three-dimensional OCT reconstruction of BALAD in acute idiopathic maculopathy; see **Figures S1–S4** with corresponding legends in the **Supplemental Digital Content 3**, <http://links.lww.com/IAE/B475>, which shows additional examples of BALAD on multimodal imaging). In some eyes, focal adhesions between the outer retina and the RPE–basal lamina–Bruch membrane were identified near the BALAD margin (see **Figures S1–S4**, <http://links.lww.com/IAE/B475>, <http://links.lww.com/IAE/B476>, <http://links.lww.com/IAE/B477>, <http://links.lww.com/IAE/B478>, with corresponding legends in the **Supplemental Digital Content 8**, <http://links.lww.com/IAE/B480>). These adhesions demonstrated a high degree of outer retinal plasticity present within the central macula. Because the detection of these focal lesions often required dense OCT B-scan raster patterns, available only for the authors’ case material, their frequency in the published literature was not assessed.

F1

Multimodal Imaging Features

On ophthalmoscopic examination (n = 106 eyes), cases were typically described as having subretinal fluid (97.2%), which displayed characteristic round or polygonal yellow borders in 85 in 106 eyes (80.2%). Lesions that were not detected on ophthalmoscopy (1%) were rarely multifocal (4.7%) and occurred primarily in VKH disease, acute posterior

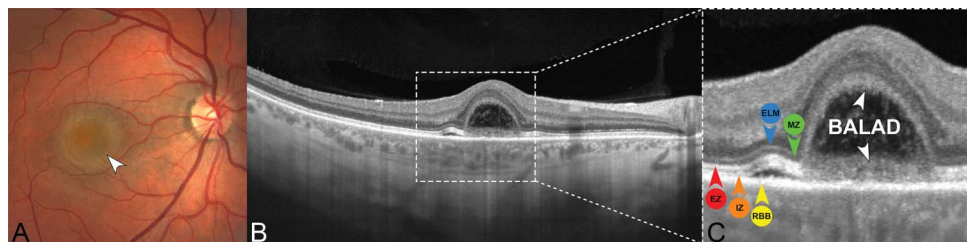
C
O
L
O
R

Fig. 1. Bacillary layer detachment associated with acute idiopathic maculopathy and proposed annotation system. **A.** Color fundus photograph of a 31-year-old man with vision loss in his right eye shows a yellowish foveal elevation with a thin, peripheral, yellow border (white arrowhead). **B.** Spectral-domain OCT B-scan shows a

foveal BALAD with small areas of surrounding serous retinal detachment. Note the hyporeflective loss of normal inner choroidal architecture beneath the areas of overlying retinal changes. The white dashed box indicates the area shown in the magnified view (C). **C.** Magnified spectral-domain OCT B-scan of BALAD. The outer retinal split occurs at the level of the hyporeflective myoid zone (MZ, green arrowhead) beneath the ELM (blue arrowhead) leaving the remaining photoreceptor layers (fragments of the MZ, ellipsoid zone [EZ, red arrowhead] and interdigitation zone [IZ, orange arrowhead]) adherent to the RPE–basal lamina–Bruch membrane complex (RBB, yellow arrowhead) at the base of the BALAD. The “ceiling” or anterior border of the BALAD (white arrowhead) appears as a hyperreflective granular band, presumably containing remaining fragments of the myoid zone and regenerating photoreceptor IS and OS. The “floor” or posterior border of the BALAD (white arrowhead) is delimited by a thickened band of heterogeneous reflectivity. The anterior portion of BALAD floor is continuous with the EZ (red arrowhead) in adjacent attached retina. Note the hyperreflective material within the cystoid space created by the BALAD. The annotations using colored labels for specific retinal structures is continued throughout the remaining figures. Adapted from Fernández-Avellaneda et al.¹¹

multifocal placoid pigment epitheliopathy, and sympathetic ophthalmia. Lesions consistently faded over time, either spontaneously or following the initiation of anti-inflammatory treatment.

Fundus autofluorescence and near-infrared reflectance findings were both available in 22 of 178 eyes (12.4%). Characteristically, the BALAD was hypoautofluorescent in all cases, as a result of masking of RPE fundus autofluorescence by the intra-BALAD

exudation or RPE disruption or both. Near-infrared reflectance demonstrated hyporeflective lesions in all cases. A thin hyperreflective border surrounded the hyporeflective BALAD in 18 of 22 eyes (81.8%). Fluorescein angiography (n = 92 eyes) was notable for hyperfluorescent pooling of dye (92.4%) within the BALAD cavity, which resembled the pattern of serous pigment epithelial detachment (72.4%). Hypofluorescent borders in the late phase corresponded to a yellow

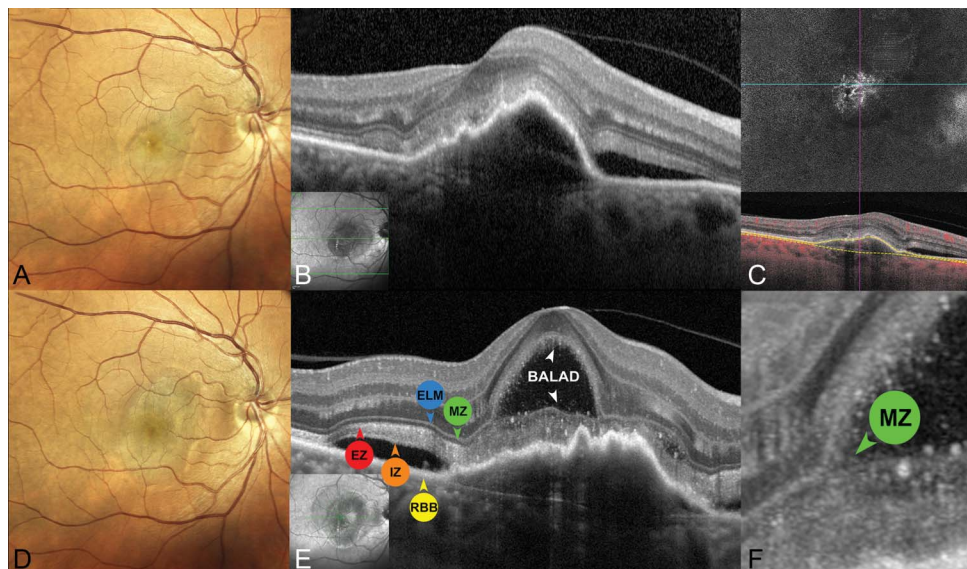
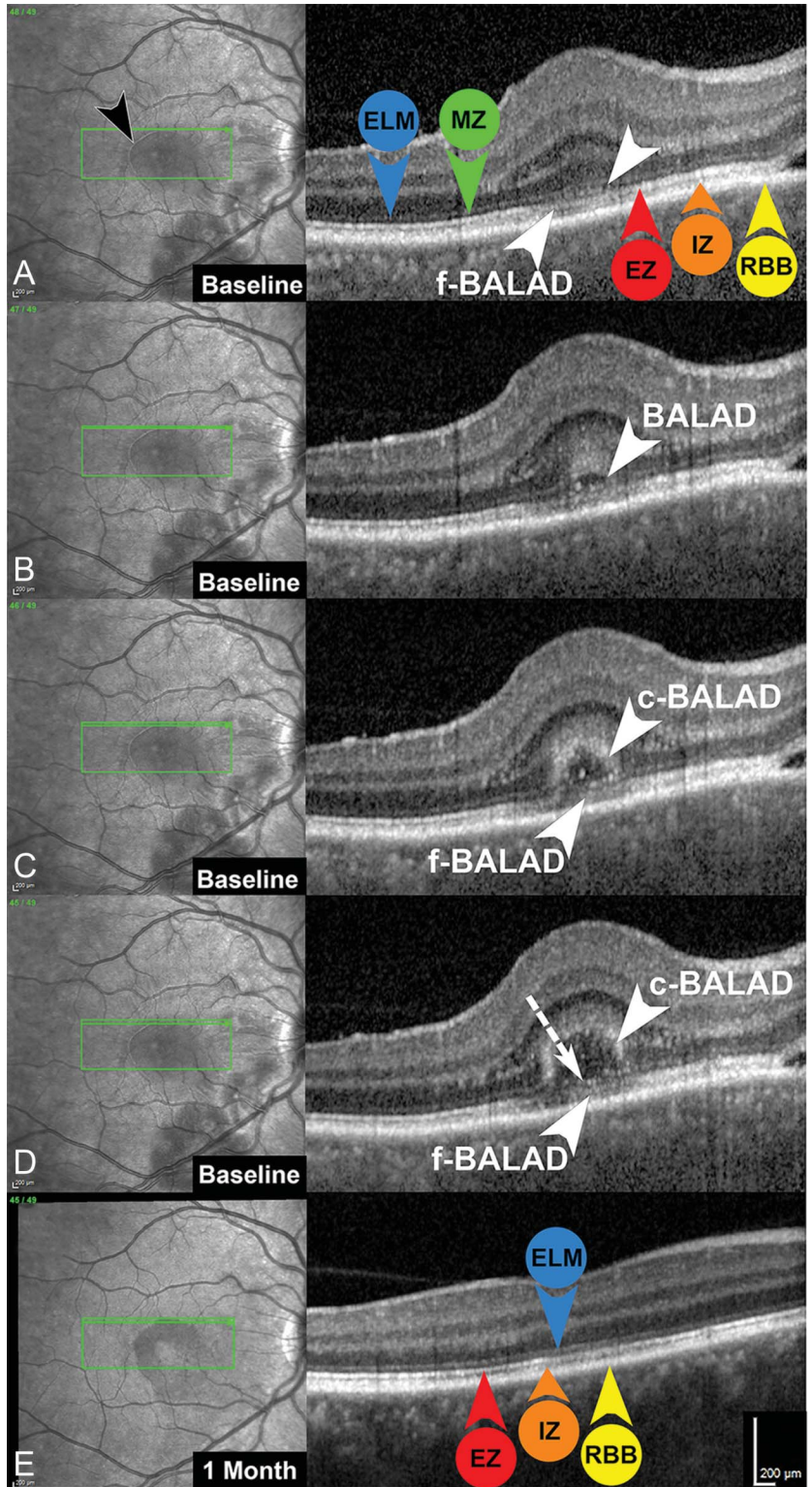
C
O
L
O
R

Fig. 2. Bacillary layer detachment associated with exudative neovascular AMD. **A.** Confocal color fundus photograph of a 61-year-old woman with recent vision loss in her right eye shows greyish pigment epithelial detachment with subretinal fluid. **B.** Spectral-domain OCT B-scan shows a pigment epithelial detachment with subretinal hyperreflective material and subretinal fluid consistent with exudative Type 1 macular neovascularization. No BALAD is apparent at presentation. The inset image is the corresponding near-infrared reflectance image with the green line indicating the location of the spectral-domain OCT B-scan. **C.** En-face swept-source OCT angiography projection (top) using the RPE and Bruch membrane as segmentation boundaries shown as yellow

dashed lines in the corresponding OCT B-scan with red flow signal overlay (bottom) confirms Type 1 macular neovascularization. **D.** Six weeks after intravitreal injection of aflibercept (2.0 mg/0.05 mL), follow-up confocal color fundus photograph shows a larger pigment epithelial detachment. **E** and **F.** Follow-up tracked spectral-domain OCT B-scan acquired on a prototype high-resolution device (HR-OCT, Spectralis; Heidelberg Engineering, Heidelberg, Germany) (**E**) and magnified view (**F**) show a foveal BALAD. The outer retinal split occurs at the level of the hyporeflective myoid zone (MZ, green arrowhead) beneath the ELM (blue arrowhead) leaving the remaining photoreceptor layers (ellipsoid zone [EZ, red arrowhead] and interdigitation zone [IZ, orange arrowhead]) adherent to subretinal hyperreflective material anterior to the RPE–basal lamina–Bruch membrane complex (RBB, yellow arrowhead) at the base of the BALAD. The “ceiling” or anterior border of the BALAD (white arrowhead) appears as a hyperreflective granular band, presumably containing remaining fragments of the myoid zone and regenerating photoreceptor IS and OS. The anterior portion of BALAD floor (white arrowhead) is continuous with the EZ (red arrowhead) within adjacent attached retina. The inset near-infrared reflectance image with the green line indicates the location of the HR-OCT B-scan.

Fig. 3. Meticulous analysis of the BALAD border in VKH disease using a dense (11 μm interscan distance) optical coherence tomography raster pattern. **A.** Spectral-domain OCT (SD-OCT) of nascent BALAD shows hyperreflective material accumulation (white arrowhead) at the level of the hyporeflexive myoid zone (MZ, green arrowhead) with inward bowing of the ELM (blue arrowhead) and focal attenuation of the underlying ellipsoid zone (EZ, red arrowhead). The floor of the nascent BALAD (f-BALAD, white arrowhead) is adherent to the RPE–basal lamina–Bruch membrane complex (RBB, yellow arrowhead). Note the distinctive hyperreflective border (black arrowhead) of the BALAD on near-infrared reflectance. The green arrow in the near-infrared reflectance image (right) indicates the location of the SD-OCT B-scan (left). **B.** Adjacent inferior SD-OCT B-scan demonstrates further enlargement of the hyporeflexive myoid zone splitting creating the BALAD (white arrowhead). There is increased reflectivity of the outer nuclear layer and portions of the Henle fiber layer overlying the BALAD. **C** and **D.** Adjacent inferior SD-OCT B-scans show gradual enlargement of the BALAD. The ceiling of the BALAD (c-BALAD, white arrowhead) is apparent as a granular hyperreflective band. The f-BALAD (white arrowhead) is continuous with the EZ of adjacent retina. There is a linear, hyperreflective structure (white dashed arrow in **D**) overlying the floor of the BALAD that appears to represent fragments of photoreceptor IS myoids. **E.** One month later, following treatment with oral corticosteroids, tracked SD-OCT B-scan corresponding to (**D**) shows resolution of the BALAD. The ELM is intact. There are focal attenuations of the EZ and IZ.



margin seen in color fundus photographs, a hyperreflective margin on near-infrared reflectance, and the BALAD angles on OCT. These multimodal imaging findings were not present in adjacent “true” serous

retinal detachments. Associated findings on fluorescein angiography included optic disk staining (94.6%), dye pooling beneath adjacent serous retinal detachment (70.7%), and vascular staining (12%).

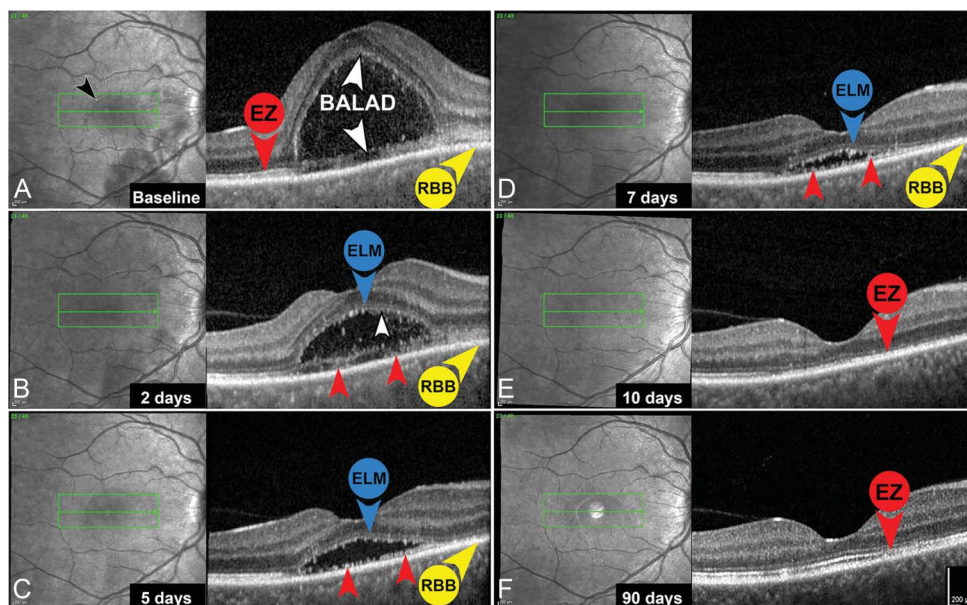


Fig. 4. Serial spectral-domain OCT of BALAD resolution in VKH disease. **A.** Baseline near-infrared reflectance (left) and spectral-domain OCT B-scans of a 46-year-old woman with a 3-day history of decreased visual acuity in her right eye. There is a dome-shaped foveal BALAD. The ceiling of the BALAD appears as a faint hyperreflective band (white arrowhead). The floor of the BALAD is characterized by a faint, irregular, hyperreflective band (white arrowhead) continuous with the ellipsoid zone (EZ, red arrowhead) in adjacent retina and adherent to the RPE–basal lamina–Bruch membrane complex (RBB, yellow arrowhead). The green line indicates the location of the spectral-domain OCT B-scan. Note the distinctive hyperreflective border of the BALAD on near-infrared reflectance

(black arrowhead). **B.** Two days after the start of steroid therapy, the ELM (blue arrowhead) is clearly traceable over the BALAD. The anterior border of the BALAD is delineated by a sharp hyperreflective line (white arrowhead) presumably containing regenerating photoreceptor IS and OS. Fragments of IS and OS (red arrowheads) are visible anterior to the RBB (yellow arrowhead). **C and D.** Five days (**C**) and 7 days (**D**) after the start of steroid therapy, the ELM (blue arrowhead) is still intact over the BALAD. Resolving fragments of degenerating IS and OS constitute a granular, discontinuous, hyperreflective band (red arrowheads) anterior to the RBB (yellow arrowhead). **E and F.** Ten days (**E**) and 90 days (**F**) after the start of steroid therapy, there is a gradual reconstitution of the EZ (red arrowhead) with persistent focal disruptions.

T2 Table 2 summarizes the OCT hallmark features and multimodal imaging findings of BALAD.

Intraoperative Optical Coherence Tomography Features of In Vivo Bacillary Layer Detachment During Subretinal Gene Therapy Surgery

Intraoperative OCT has demonstrated its utility in patients undergoing subretinal gene therapy to guide viral vector injection and to avoid complications such as sub-RPE or intraretinal injection, foveal overstretching, and macular hole formation.^{S130} With the increased number of subretinal gene therapy cases, additional intraoperative OCT signs were recently described, including the “fleur-de-lis” sign that visualizes early subretinal bleb formation and the “double hyperreflective” sign that detects subretinal air bubbles.^{S131} We reviewed published articles and surgical videos of subretinal gene therapy injection to analyze an unrecognized intraoperative OCT finding that shares overlapping features with BALAD including the following: (1) an outer retinal split creating a distinctive cystic space (the exact level of separation cannot be firmly located because of lower tissue resolution of intraoperative OCT); (2) the floor of the surgically induced BALAD was delineated by a faint, thickened, hyperreflective band continuous with the EZ of adjacent retina; (3) the floor of the surgically

induced BALAD could be either adherent or detached from the RPE; (4) the surgically induced BALAD has a distinctive U-shaped configuration. Illustrations of surgically induced BALAD are found in Figure 5 (see **Video 2, Supplemental Digital Content 9**, <http://links.lww.com/IAE/B481>, which shows surgically induced BALAD during gene therapy surgery).

Origin of the Term “Bacillary Layer”

The seventeenth century Dutch microscopist van Leeuwenhoek was the first to observe the layer of rods and cones when examining a cow’s retina. As early as 1674, in a letter sent to the Royal Society in London, he referred to “*the third tunicle was exceeding thin and tender and having viewed it, I found it also to consist of globules united.*”^{S132} In 1722, he undoubtedly examined photoreceptor OS when describing in a frog’s retina “*oblong particles one fourth longer than they were thick.*”^{S133} In 1819, this layer was rediscovered by the Irish pathologist Jacob. At that time, histologic descriptions of the retina have identified two parts including the “medullary layer of the retina” that is attached to the choroid coat and the “vascular layer” next to the vitreous.^{S134} In his “Account of a Membrane in the Eye,” Jacob wrote, “*That it is not the nervous layer which I detach [. . .] first, because it is impossible to separate that part of the retina [. . .] and,*

Table 2. Optical Coherence Tomography and Related Multimodal Imaging Features of BALD

OCT (n = 178 Eyes)	Ophthalmoscopy and Color Fundus Photography (n = 106 Eyes)	FAF (n=22 Eyes)	NIR (n = 22 Eyes)	Fluorescein Angiography (n = 92 Eyes)
Intraretinal split at the level of the photoreceptor myoid zone	Round or polygonal areas of presumed subretinal fluid (97.2%) displaying a characteristic yellow border (80.2%)	Hypoautofluorescence, presumably as a result of masking of RPE FAF by the intra-BALAD exudation, RPE disruption, or both (100%)	Hyporeflective lesions (100%) surrounded by a thin hyperreflective border (81.8%)	Varying degrees of hyperfluorescent dye pooling within the BALAD cavity (92.4%) with dark border visible in the late phase (72.4%). May resemble the angiographic appearance of a serous RPE detachment
Hyperreflective granular band forming the anterior border (ceiling) of the BALAD	Not visible on ophthalmoscopic examination (1%)			Not visible (7.6%)
Faint, thickened, hyperreflective band delineating the posterior border (floor) of the BALAD and continuous with the EZ of adjacent attached retina	Rarely multifocal (4.7%)			Associated findings: optic disk and vascular staining, hyperfluorescent dye pooling beneath adjacent serous retinal detachments that typically show less distinct margins
Adherence of the BALAD floor with the RPE/Bruch membrane complex and/or subretinal hyperreflective material				
Continuity of a second hyperreflective band below the BALAD floor with the interdigitation zone of adjacent attached retina (nearly half of cases)				
There may be edema/schisis present in the adjacent Henle fiber layer.				
Integrity of the ELM anterior to the BALAD (more than 70% of cases)				
High rate of suspended hyperreflective particles and medium internal optical intensity of the BALAD (more than 70% and 90% of cases, respectively)				
Distinctive piriform shape with acute angles at the base (more than 70% of cases)				

EZ, ellipsoid zone; FAF, fundus autofluorescence; NIR, near-infrared reflectance.

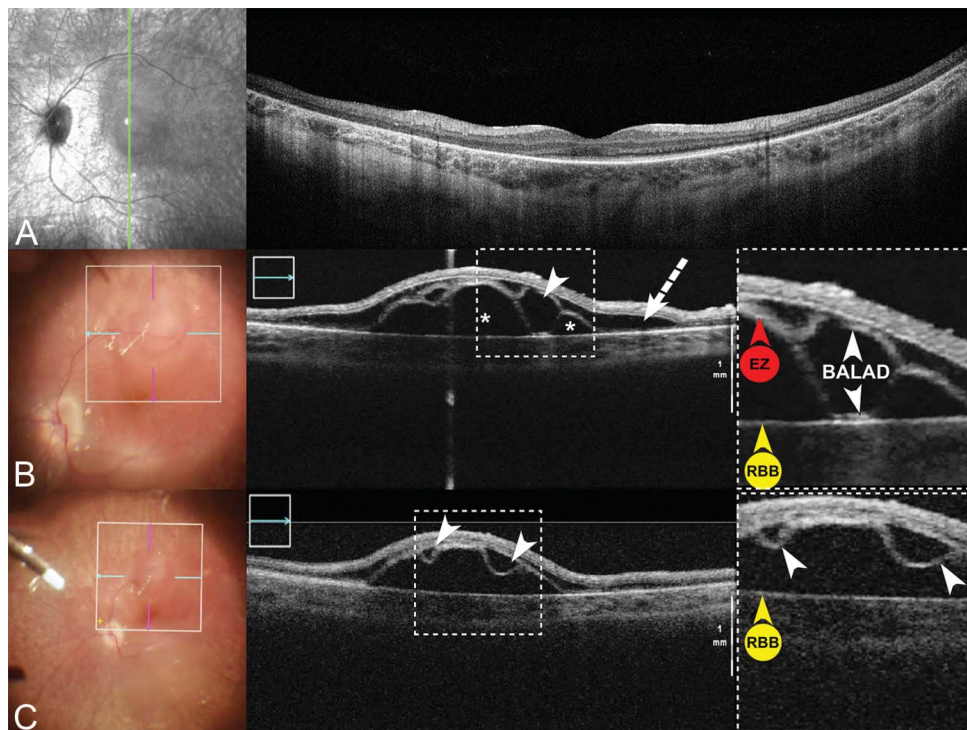


Fig. 5. Surgically induced BALAD during subretinal gene therapy injection. **A.** Pre-operative near-infrared reflectance (left) and spectral-domain OCT (SD-OCT, right) of a 12-year-old girl with biallelic RPE65-mediated inherited retinal disease. Note the preservation of the foveal ELM and ellipsoid zone (EZ). The green line indicates the location of the SD-OCT B-scan. **B.** Color fundus photograph (left) and intraoperative SD-OCT (right) obtained during subretinal gene therapy with voretigene neparvovec-rzyl. The horizontal SD-OCT scan demonstrates areas of subretinal fluid (asterisks) and BALAD (white arrowhead). There are multiple areas of Henle fiber layer (HFL) schisis and edema (white dashed arrow). The white dashed box is a magnified view of the BALAD. The ceiling of the BALAD (white arrowhead) appears as a thickened hyperreflective band between areas of adjacent HFL schisis and edema. The

floor of the BALAD (white arrowhead) is adherent to the RPE–basal lamina–Bruch membrane complex (RBB, yellow arrowhead) and continuous with the EZ (red arrowhead) in adjacent retina. **C.** Color fundus photography and intraoperative SD-OCT obtained during subretinal gene therapy with voretigene neparvovec-rzyl. Adjacent horizontal SD-OCT B-scan shows 2 U-shaped BALADs (white arrowheads). The white dashed box is a magnified view of the BALAD. The “floating” detached bacillary layer (white arrowheads) show no adhesion to the RBB (yellow arrowhead).

secondly, because I leave the retina uninjured.”^{S135} Herein, Jacob provided the first histologic finding of detachment of “*membrana Jacobi*” that was further correlated with the bacillary layer. In 1837, Valentin demonstrated that the Jacob’s membrane consisted of “warts” (“*wärzchen*” in German), which was confirmed by Müller and Henle in 1839 who observed “rod-shaped bodies” (“*stabförmigen Körper*” in German).^{S136,S137} In 1840, Hannover identified the second component of the Jacob’s membrane as the “cones” (“*zapfen*” in German).^{S138}

The term “*bacillary layer*” was first introduced by von Brücke in 1847 and derived from the Latin translation (“*stratum bacillosum*”) of the German expression “*schicht der stabförmigen Körper*” (which means “*layer of the rods*”).^{S139} More recently, the term “*bacillary layer*” is found in the Polyak’s treatise “*The Retina*” (1941).² Polyak has described subdivision of the fine structure of the retina, and his nomenclature of the retinal layers is widely accepted. In 1995, “*bacillary layer*” appeared on a website based at the University of Pennsylvania, an institution contributing seminal retinal neuroscience during that era (http://retina.anatomy.upenn.edu/~rob/lance/retina_gross.html).^{S140,S141} In the modern ophthalmic peer-reviewed literature, Curcio et al^{S142} and Spaide and

Curcio² were the first to use anatomical designations as per Polyak to correlate outer retinal bands on OCT with “*Polyak’s bacillary layer*” on histology.” Bacillary layer is the preferred terminology over “*photoreceptor layer*” for just the IS and OS, used by many current authors, because photoreceptors are long and highly compartmentalized cells that span several anatomical layers (outer plexiform, Henle fiber, and outer nuclear layers). The tissue compartment containing the bacillary layer is the subretinal space, which is a potential space bounded above by the ELM and below by the junctional complexes of the RPE (also called Verhoeff membrane).^{S143}

Histologic Considerations

The postmortem occurrence of retinal detachment is a well-known histologic artifact and can manifest either as detachment of the photoreceptor OS from the RPE (a “true” retinal detachment) or as split within the photoreceptor IS myoids (a BALAD) leaving a continuous layer of detached photoreceptor IS fragments and OS remaining adherent to the RPE.^{S144,S145} Histologic analysis of AMD eyes has revealed artifactual BALAD,^{S146–S149} as indicated by the authors

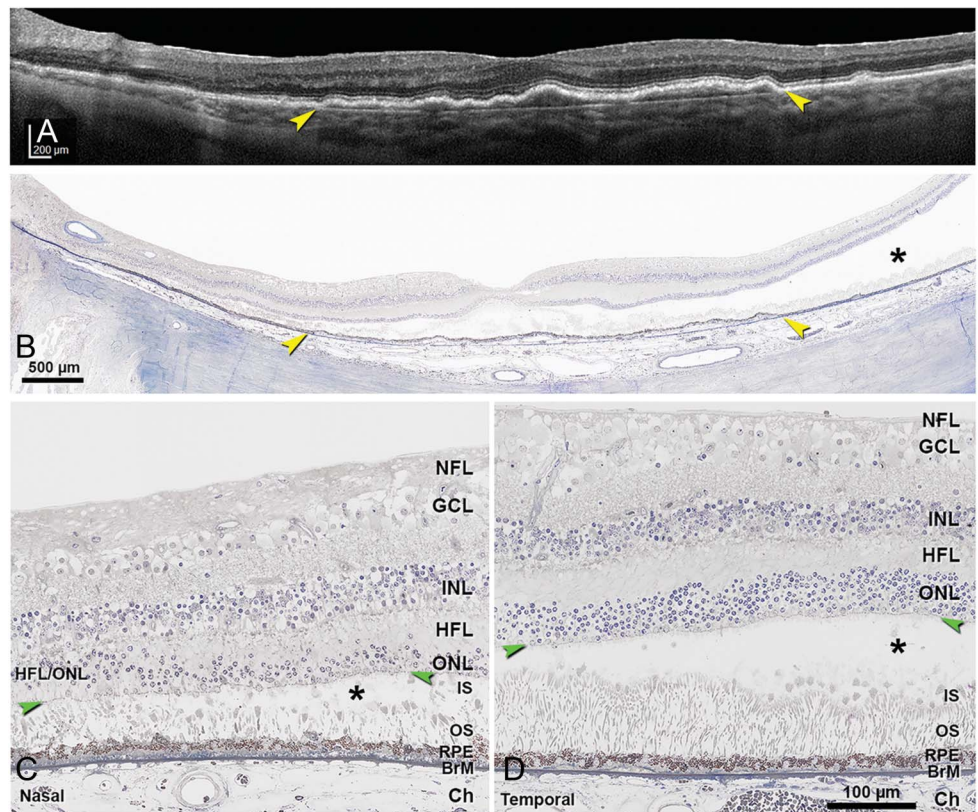
(Figure 6).^{S146,S148,S149} Collectively, these observations suggest an inherent weakness in photoreceptor IS structure. In the outer retina, detachments occur at points of structural weakness relative to adjacent layers when separation forces overwhelm physiologic retinal adhesive forces. In the subretinal space, the tight ensheathment of the OS by RPE microvilli may contribute to adhesion by several mechanisms including frictional resistance from the interdigitations, electrostatic interaction between cell membranes, and metabolic supply to ensure the continuous process of OS phagocytosis. Furthermore, the interphotoreceptor matrix, which is a viscous material predominantly composed of glycosaminoglycans, is present in-between photoreceptor OS and strengthens this adhesive process, particularly at the level of photoreceptor OS.^{S150} At the base of the photoreceptor IS, Müller glia are attached to each other and to photoreceptor IS by continuous homotypic and heterotypic *adherens* junctions, respectively, that collectively form the ELM. The ELM serves as a semipermeable diffusion barrier for extracellular components and also a structural support for proper cellular organization, integrity, and photoreceptor alignment.^{S151} Therefore, we postu-

late that inherent weakness in photoreceptor IS structure may manifest as a BALAD in vivo during acute subretinal exudation when outwardly directed forces promoting attachment of photoreceptor OS to the RPE exceed the tensile strength of the photoreceptor IS myoids.

Furthermore, it was demonstrated that photoreceptor IS undergo substantial remodeling as degeneration proceeds in AMD. In a systematic review of well-preserved late AMD eyes, Litts et al^{S130} found that individual cones can shed IS into the subretinal space. Thus, splitting of the IS not only is an histologic artifact but also may be part of a spectrum of degenerative changes where BALAD may represent acute and simultaneous shedding of a cluster of IS.^{S149,S152}

Recently, direct clinicopathologic correlation between OCT and histology of outer retinal tubulation in AMD has shown that mitochondria are independent reflectivity sources even when cone IS are severely misaligned and shrunken.^{S153} The reflective border of outer retinal tubulation is attributed to the fission of IS mitochondria, which are normally long and thin, into a myriad of small ovoid organelles that reflect via Mie scattering.⁵ On OCT, the floor of the BALAD is characterized by a faint hyperreflective band continuous

Fig. 6. Artfactual BALAD in postmortem histology. **A.** Optical coherence tomography B-scan acquired 1 year before patient death showing an extensive, subfoveal, shallow, irregular RPE elevation harboring Type 1 macular neovascularization (yellow arrowheads), secondary to AMD. Retina is physically intact. **B–D.** Postmortem histology. Asterisks, BALAD at the level of IS myoids, with OS remaining attached to the RPE. Green arrowheads in (C and D), ELM. Tissue is post-fixed with osmium tannic acid paraphenylenediamine, prepared for epoxy resin sections, and stained with toluidine blue. **B.** Panoramic view of histology showing the RPE elevation from panel A (yellow arrowheads). **C.** Temporal to the RPE elevation, BALAD is narrow. **D.** Nasal to the RPE elevation, BALAD is wide. BrM, Bruch membrane; Ch, choroid; GCL, ganglion cell layer; HFL, Henle fiber layer; INL, inner nuclear layer; NFL, nerve fiber layer; ONL, outer nuclear layer; ONL/HFL, ONL and HFL indistinguishable as a result of in vivo dyslamination. Modified from Chen et al.^{S194}



C
O
L
O
R

with the EZ of adjacent retina. Therefore, the optical reflectivity of the BALAD floor may originate from the disordered mitochondria of residual photoreceptor IS ellipsoids remaining adherent to the RPE–basal lamina–Bruch membrane. Alternative hypotheses of the BALAD floor optical properties may include signal attenuation from the overlying fluid, persistent fragments of the myoids, and OS adherent to the RPE–basal lamina–Bruch membrane.

Pathophysiology

The imaging similarities between aforementioned entities suggest overlapping disease processes. We postulate that the main pathophysiological mechanism in BALAD genesis is comparable to exudative retinal detachment and involves breakdown of the RPE component of the outer blood–retina barrier (leaving the ELM component intact). This assumption is consistent with late-phase fluorescein angiograms showing leakage and dye pooling. The outer blood–retina barrier is formed by the tight junctions between neighboring RPE cells and acts to regulate molecular movement of solutes and nutrients from the choroid to the subretinal space.^{S154} Thus, similar pathologic mechanisms occurring in both serous retinal detachment and BALAD may account for the frequency of their colocalization in our review (77.5%). Conversely, the paucity of intraretinal fluid associated with BALAD (5.6%) is likely related to ELM integrity. Other mechanisms of BALAD formation may occur, particularly in cases of laser-induced BALAD, including RPE insult and pump failure, and thermal injury to the RPE and photoreceptor layer.^{S119,S155}

Our review documented a high proportion of choroidal thickening (93.8%) associated with BALAD. Increased choroidal thickness has been associated with exudative retinal detachments in a wide spectrum of disease processes, including choroidal inflammation, congestion, ischemia, infiltration, neovascularization, and compression. Furthermore, recent studies using OCT angiography have documented choroidal and choriocapillaris flow impairments associated with serous retinal detachment in VKH disease,¹⁹ acute posterior multifocal placoid pigment epitheliopathy,^{S156} sympathetic ophthalmia,^{S157} acute idiopathic maculopathy,^{S158} toxoplasmosis chorioretinitis,^{S159} choroidal tumors,^{S160} and central serous chorioretinopathy.^{S161}

In our review of retinal imaging in BALAD, we qualitatively assessed the optical intensity of the BALAD cavity on OCT as compared with that of adjacent serous retinal detachment and found that the

internal reflectivity of BALAD was higher in more than 90%, suggesting different components in these 2 fluid compartments. Moreover, a high rate of suspended hyperreflective particles was noted within the BALAD cavity and likely represent photoreceptor debris and inflammatory products, including fibrin. In experimental subretinal hemorrhages, it has been demonstrated that fibrin interdigitates with photoreceptor OS.^{S162} We postulate that the accumulation of subretinal fibrin may modulate the adhesion between photoreceptor OS and RPE apical microvilli, resulting in BALAD in these areas when hydrostatic pressure is exerted by subretinal exudation.

Rapid Bacillary Layer Recovery and Photoreceptor Structure Renewal

Evolution of Bacillary Layer Detachment

Short-term evolution of BALAD was available in 77 of 178 eyes (43.3%) with a mean duration \pm SD of 10.6 ± 6 days (range, 1–48 days) and was characterized by rapid flattening of the BALAD on OCT. Long-term follow-up was available in 99 of 178 eyes (55.6%) and demonstrated progressive restoration of the EZ followed by the interdigitation zone. Persistent focal disruptions of the ellipsoid and interdigitation zones were noted in all eyes but were mostly focal attenuation (Figures 3, 4, and S11). Mean final \pm SD best-corrected visual acuity increased to 0.27 ± 0.20 logarithm of the minimum angle of resolution (Snellen equivalent: 20/37).

The sequential pattern of evolution of the floor of BALAD (presumably containing split photoreceptor myoids, ellipsoids, and OS) provided direct morphologic evidence that injured photoreceptors may show some degree of spontaneous IS and OS regeneration. A similar sequence of transient bacillary layer disruption followed by rapid restoration has been demonstrated using adaptive optics imaging in several retinal entities including multiple evanescent white dot syndrome,^{S163} acute idiopathic blind spot enlargement,^{S164} acute macular neuroretinopathy,^{S165} central serous chorioretinopathy,^{S166} or after retinal detachment surgery.^{S167} However, these studies have mainly focused their high-resolution imaging analysis on the photoreceptor OS mosaic, showing progressive increased density and realignment along with visual function improvement. In BALAD, the rapid functional improvement and structural recovery of the bacillary layer on multimodal imaging would imply additional mechanisms of photoreceptor IS renewal, including regenerating mitochondria, Golgi apparatus, and endoplasmic reticulum. Shedding IS and loss of

myoids are part of a one-way cone degenerative process occurring in AMD eyes.^{S128} Considering that BALAD designates an intraphotoreceptor fracture at the level of the myoid, IS recovery may provide additional insights into photoreceptor regenerative pathways.

Dynamics of Inner Segment Organelle Recovery After Photoreceptor Injury

Photoreceptor mitochondria are mostly confined to the distal ellipsoid portion of the photoreceptor IS,[■] and their oxygenation is highly dependent on the choroidal circulation.^{S168} Mitochondria are semiautonomous organelles that contain their own genome and protein translation machinery. Their dominant role is to ensure photoreceptor metabolic requirements by producing adenosine triphosphate through oxidative phosphorylation. They are also mobile organelles that constantly undergo cyclic morphologic changes including fusion and fission through highly regulated processes to respond to metabolic needs or environmental stress.^{S169,S170} Fusion allows healthy and mildly damaged mitochondria to fuse to generate interconnected organelles, whereas fission produces depolarized fragments from severely impaired mitochondria that are further eliminated by a programmed autophagy termed mitophagy.^{S170} These dynamic processes contributing to cell health and mitochondrial dysfunction has been associated with retinal dystrophies.^{S171} Recent investigations in animal models have demonstrated daily cone mitochondrial structural and functional changes to supply higher energy demands in darkness.^{S172,S173} Adaptive mechanisms include mitochondrial biogenesis preceding the increased cone metabolic activity and the number of mitochondria in single cones. Moreover, it has been suggested that normal cones can selectively export damaged mitochondria away from the ellipsoid region and that this selective mitochondrial movement is enhanced by mitochondrial stress.^{S174} Collectively, these data highlight intrinsic autoregulatory mechanisms of IS mitochondria and the remarkable regenerative potential of photoreceptor organelles.

Electron microscopy studies of IS mitochondria after experimental retinal detachment provided evidence of rapid regeneration following reattachment.^{S175,S176} This finding has been confirmed using immunocytochemical labeling of the cytochrome oxidase, which is a key enzyme involved in adenosine triphosphate synthesis within IS mitochondria.^{S177} These regenerative changes negatively correlated with the duration and height of the detachment. Greater height indicates greater distance of the IS from the choroid, thereby reducing oxygen and nutrient deliv-

ery.^{S177–S179} In our analysis, BALAD was remarkable for its short-term duration and the persistent proximity between the IS ellipsoids and the RPE, which may contribute to the relative preservation of the IS mitochondria oxygenation from the choroid during the acute phase and further promote the rapid recovery during the follow-up by allowing uninterrupted delivery of glucose and other metabolic intermediates. Alternative recovery strategies during the first days of retinal detachment included the decompartmentalization of the rough endoplasmic reticulum and Golgi apparatus in the myoid.^{S175,S176} Thus, photoreceptor survival may be enhanced by a decrease in the metabolic cost of maintaining the highly compartmentalized and polarized IS organelles. Moreover, retinal reattachment allowed the regrowth of photoreceptor axons through selective expression of molecules implicated in targeted synaptogenesis.^{S180}

Photoreceptor Metabolism and Inner and Outer Segment Regeneration after Bacillary Layer Detachment

Unlike most other terminally differentiated neurons, photoreceptors have massive biosynthetic requirements that rival rapidly dividing cells. Baseline physiologic requirements place an exceedingly high metabolic demand on photoreceptors to generate the energy and macromolecules necessary for normal visual function and survival.^{S181} Daily shedding of spent disks requires rapid replacement of approximately 10% of OS in rods and cones, requiring anabolic production of lipids, proteins, and nucleic acids.^{S182} To meet this high biosynthetic requirement for OS recycling, photoreceptors have developed unique metabolic adaptations, including aerobic glycolysis, or the conversion of glucose to lactate despite the presence of oxygen.^{S183,S184} Studies have demonstrated that 80% to 90% of the glucose delivered to the outer retina is converted to lactate via aerobic glycolysis.^{S181} Aerobic glycolysis, or the Warburg effect, is a hallmark of rapidly dividing cells, including tumor cells supporting unrestrained proliferation.^{S185} By preferentially using aerobic glycolysis, photoreceptors can rapidly generate metabolic intermediates that are preferentially shuttled to lipid, amino acid, and nucleic acid production pathways.^{S184} The critical role of the Warburg effect in photoreceptor metabolism was recently demonstrated by Chinchore et al^{S183} who showed that reducing the expression of key aerobic glycolysis enzymes diminish the ability to maintain OS. The unique ability to perform aerobic glycolysis underscores that photoreceptors are metabolically wired to replenish and regenerate cellular components

including organelles and membranes required for the assembly of IS and OS.^{S181–S185} In ground squirrels, hibernation leads to cone OS shortening, decreased mitochondrial size and numbers, depletion of ribosomes, and fragmentation of Golgi complex, all of which recover when hibernation is terminated, with rapid regeneration of mitochondria, ribosomes, and Golgi complex in IS followed by the OS regeneration.^{S186} Similarly, ample clinical evidence supports that photoreceptor IS and OS may exhibit spontaneous recovery after injury. Longitudinal OCT assessment of photoreceptors after retinal detachment surgery has demonstrated progressive restoration of the EZ of IS followed by OS interdigitation with apical processes of the RPE.^{S167} A similar sequential pattern of photoreceptor IS and OS healing has been reported after macular hole surgery.^{S187}

Strengths and Limitations

Strengths of our literature review include multimodal imaging confluence of a large number of patients with different etiologies, thorough correlation of OCT-derived anatomical information with previously published histologic observations of the retina, and validation of a novel descriptive terminology based on specific reflectance information obtained by

OCT combined with the widely accepted nomenclature of retinal layers as per Polyak. We have also incorporated new concepts from experimental studies of retinal metabolism and injury response. Furthermore, we proposed a novel acronym “BALAD” (BACillary LAYER Detachment) to avoid confusion with basal laminar deposits (BLamD) and basal linear deposits (BLinD) in AMD, which are both called “BLD” in the older literature.^{S188,S189}

Limitations include the lack of direct histologic analysis of BALAD. However, such a correlation is particularly challenging, considering the transient nature of BALAD, the relatively young age of affected population and the histologic artifacts that impair retinal examinations. The histologic reports used to validate this nomenclature mostly showed postmortem artifactual BALAD in AMD patients, with one report providing evidence that individual IS shed even in intact retinas.^{S128} Therefore, extrapolation from pathology to OCT should be cautious. However, these reports demonstrated an inherent weakness in photoreceptor IS and further support our OCT analysis.

Conclusions and Perspectives

Within two decades, the terminology evolved from a more speculative OCT feature as “proteinaceous

C
O
L
O
R

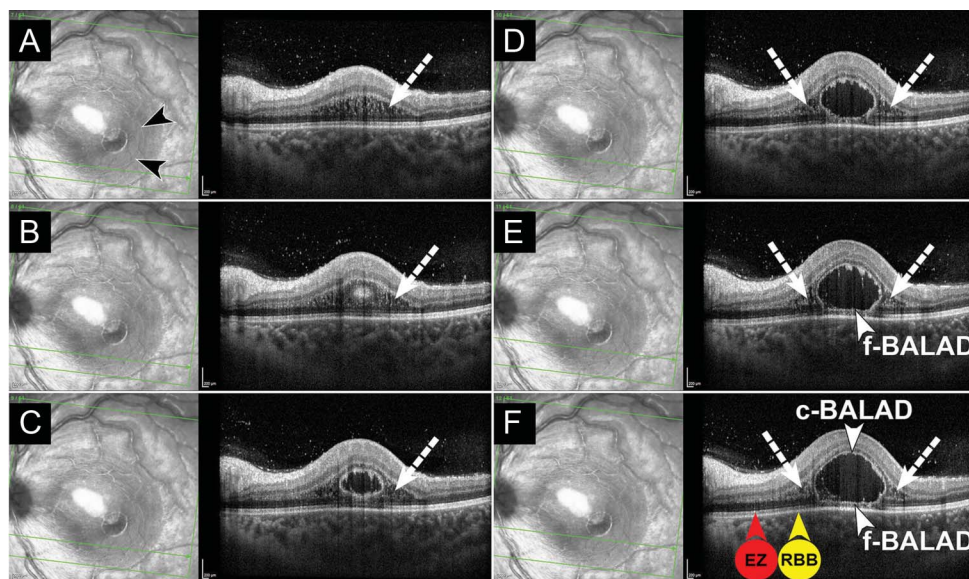


Fig. 7. Bacillary layer detachment associated with toxoplasmosis retinochoroiditis and Henle fiber layer (HFL) schisis and edema. **A.** Near-infrared reflectance (left) and spectral-domain OCT (SD-OCT, right) of a 14-year-old girl with a 10-day history of decreased visual acuity in her left eye. Near-infrared reflectance shows a thin hyper-reflective line (black arrowheads) indicating the margin of a BALAD. The larger surrounding hyporeflective area corresponds to HFL schisis and edema on SD-OCT. Spectral-domain OCT (right) through the inferior macula demonstrates schisis and edema in the HFL (white dashed arrow). The green line indicates the location of the SD-OCT B-scan. **B.** Adjacent superior SD-OCT B-scan shows a hyper-reflective round structure within

the HFL/outer nuclear layer that corresponds to the inferior margin of the BALAD. Schisis and edema of the HFL (white dashed arrow) are apparent on either side of the nascent BALAD. **C and D.** Adjacent superior SD-OCT B-scan show a cystic cavity within the outer retinal layers that represents the posterior border of the BALAD. Henle fiber layer schisis and edema (white dashed arrows) are apparent on either side of the BALAD. **E and F.** Adjacent superior SD-OCT B-scan show a piriform-shaped BALAD. The ceiling of the BALAD (c-BALAD, white arrowhead) shows hyperreflective granularity. The floor of the BALAD (f-BALAD, white arrowhead) is continuous with the ellipsoid zone (EZ, red arrowhead in **F**) in adjacent attached retina and adherent to the RPE–basal lamina–Bruch membrane complex (RBB, yellow arrowhead in **F**). Henle fiber layer schisis and edema (white dashed arrows) are apparent on either side of the BALAD. No connecting fibers or strands are visible within the BALAD as opposed to the concurrent HFL schisis and edema.

exudate” to a pure descriptive disease manifestation as “bacillary layer detachment.” In contrast to previous appellations such as “subretinal septa,” “subretinal membrane” or “subretinal compartment,” the term BALAD emphasizes on the importance of outer retinal morphologic changes on OCT. It provides new insights into the retinal layers that are affected and implies distinctive pathophysiological pathways in disease processes. It also highlights that when normal outer retinal structure is restored, this process may include the regeneration of IS myoid and IS ellipsoid. The term “bacillary layer” allows for future specification concerning the exact level of photoreceptor IS splitting as OCT technology continues to evolve. Moreover, the term “detachment” has been preferred over “schisis” because it coincides with the original observation from Jacob.^{S135} Furthermore, no connecting fibers or strands are found in BALAD as opposed to retinoschisis on OCT.^{S190} Illustrations of concurrent BALAD with Henle fiber layer schisis and edema are found in Figure 7 (see **Figures S5** with corresponding legend in the **Supplemental Digital Content 3** which shows additional examples of BALAD with adjacent Henle fiber layer schisis).

Acute VKH disease and acute CSC are two common disorders affecting the choroid and the RPE. These two conditions share similar multimodal imaging features, including serous retinal detachments and increased choroidal thickness on OCT, dye leakage on fluorescein angiography, and early hypofluorescence of the choriocapillaris on indocyanine green angiography.^{S191} However, their pathogenic mechanisms are distinct; although acute VKH disease is characterized by nonnecrotizing granulomatous inflammation of the uveal tract, acute CSC is likely related to choroidal venous insufficiency with choroidal vascular hyperpermeability.^{22,S192} Based on our literature review and given the paucity of BALAD reported in acute CSC, we proposed that the occurrence of BALAD on OCT may help distinguishing acute VKH disease from acute CSC, especially in cases of atypical, bilateral CSC with bullous exudative retinal detachments.^{S193}

Our review also expanded the intraoperative OCT findings in patients undergoing subretinal gene therapy surgery. We provided an in-depth OCT analysis of surgically induced BALAD published in the literature and supported our observation by well-illustrated personal cases. Recognition of this distinctive intraoperative OCT feature may help surgeons to monitor subretinal injection and improve gene therapy delivery protocols. The mechanism of surgically induced BALAD is likely comparable to aforementioned pathophysiologic processes. The injection of subreti-

nal fluid through a retinotomy is similar to exudative fluid originating from the choroid. Additional mechanisms may be suggested, including the degree of outer retinal atrophy in the area of injection that modulates normal retinal adhesion and shallow penetration of the needle tip that can result in intraretinal hydration.

The aim of this review was to propose a nomenclature that is internally consistent and based on anatomical ground truth. The need for a logical approach to the OCT terminology is required to standardize future researches. In the case of BALAD, new terminology connected this clinical feature to a large literature of mechanistic studies. AU2

Key words: age-related macular degeneration, anatomy, bacillary layer detachment, histology, macula, multimodal imaging, optical coherence tomography, photoreceptor, retina, retinal detachment, review, subretinal septa, Vogt–Koyanagi–Harada disease.

References

1. Historical review. *Acta Ophthalmologica* 1935;13:13–28.
2. Polyak SL. *The Retina: The Anatomy and the Histology of the Retina in Man, Ape, and Monkey, Including the Consideration of Visual Functions, the History of Physiological Optics, and the Histological Laboratory Technique*. Chicago, IL: University of Chicago Press; 1941.
3. Spaide RF, Curcio CA. Anatomical correlates to the bands seen in the outer retina by optical coherence tomography: literature review and model. *Retina* 2011;31:1609–1619.
4. Hoang QV, Linsenmeier RA, Chung CK, Curcio CA. Photoreceptor inner segments in monkey and human retina: mitochondrial density, optics, and regional variation. *Vis Neurosci* 2002;19:395–407.
5. Litts KM, Zhang Y, Freund KB, Curcio CA. Optical coherence tomography and histology of age-related macular degeneration support mitochondria as reflectivity sources. *Retina* 2018;38:445–461.
6. Mehta N, Chong J, Tsui E, et al. Presumed foveal bacillary layer detachment in a patient with toxoplasmosis chorioretinitis and pachychoroid disease. *Retin Cases Brief Rep* 2018. Epub ahead of print. doi: 10.1097/ICB.0000000000000817.
7. Fernández-Avellaneda P, Breazzano MP, Fragiotta S, et al. Bacillary layer detachment overlying reduced choriocapillaris flow in acute idiopathic maculopathy. *Retin Cases Brief Rep* 2019. Epub ahead of print. doi: 10.1097/ICB.0000000000000943. AU3
8. Tekin K, Teke MY. Bacillary layer detachment: a novel optical coherence tomography finding as part of blunt eye trauma. *Clin Exp Optom* 2019;102:343–344.
9. Ramtohul P, Comet A, Denis D. Bacillary layer detachment in peripapillary pachychoroid syndrome. *Ophthalmol Retina* 2020;4:587.
10. Cicinelli MV, Giuffré C, Marchese A, et al. The bacillary detachment in posterior segment ocular diseases. *Ophthalmol Retina* 2020;4:454–456.
11. Liakopoulos S, Keane PA, Ristau T, et al. Atypical outer retinal fluid accumulation in choroidal neovascularization: a novel OCT finding. *Ophthalmic Surg Lasers Imaging Retina* 2013;44(6 suppl):S11–S18.

12. Lin D, Chen W, Zhang G, et al. Comparison of the optical coherence tomographic characters between acute Vogt-Koyanagi-Harada disease and acute central serous chorioretinopathy. *BMC Ophthalmol* 2014;14:87.
13. Simader C, Ritter M, Bolz M, et al. Morphologic parameters relevant for visual outcome during anti-angiogenic therapy of neovascular age-related macular degeneration. *Ophthalmology* 2014;121:1237–1245.
14. Gianniou C, Dirani A, Jang L, Mantel I. Refractory intraretinal or subretinal fluid in neovascular age-related macular degeneration treated with intravitreal ranizubimab: functional and structural outcome. *Retina* 2015;35:1195–1201.
15. Spaide RF. Retinal vascular cystoid macular edema: review and new theory. *Retina* 2016;36:1823–1842.
16. Dugel PU, Koh A, Ogura Y, et al. HAWK and HARRIER: phase 3, multicenter, randomized, double-masked trials of brocizumab for neovascular age-related macular degeneration. *Ophthalmology* 2020;127:72–84.
17. Khan KS, Kunz R, Kleijnen J, Antes G. Five steps to conducting a systematic review. *J R Soc Med* 2003;96:118–121.
18. Agarwal A, Freund KB, Kumar A, et al. Bacillary layer detachment in acute Vogt-Koyanagi-Harada disease: a novel swept-source optical coherence tomography analysis. *Retina* 2021;41:774–783.
19. Aggarwal K, Agarwal A, Mahajan S, et al. The role of optical coherence tomography angiography in the diagnosis and management of acute Vogt-Koyanagi-Harada disease. *Ocul Immunol Inflamm* 2018;26:142–153.
20. Anderson EW, El Khoury L, Schwartzman-Morris JS, et al. Tuberculous choroiditis in patient with Vogt-Koyanagi-Harada disease. *Retin Cases Brief Rep* 2021;15:302–305.
21. Arevalo JF, Lasave AF, Gupta V, et al. Clinical outcomes of patients with Vogt-Koyanagi-Harada disease over 12 years at a tertiary center. *Ocul Immunol Inflamm* 2016;24:521–529.
22. Attia S, Khohtali S, Kahloun R, et al. Vogt-Koyanagi-Harada disease. *Expert Rev Ophthalmol* 2012;7:565–585.
23. Bae SS, Forooghian F. Optical coherence tomography-based quantification of photoreceptor injury and recovery in Vogt-Koyanagi-Harada uveitis. *Ocul Immunol Inflamm* 2017;25:338–343.
24. Bhende M, Shetty S, Parthasarathy M, Ramya S. Optical coherence tomography: a guide to interpretation of common macular diseases. *Indian J Ophthalmol* 2018;66:20.
25. Chee SP, Chan SWN, Jap A. Comparison of enhanced depth imaging and swept source optical coherence tomography in assessment of choroidal thickness in Vogt-Koyanagi-Harada disease. *Ocul Immunol Inflamm* 2017;25:528–532.
26. Dogan B, Erol MK, Cengiz A. Vogt-Koyanagi-Harada disease following BCG vaccination and tuberculosis. *Springerplus* 2016;5:603.
27. Egawa M, Mitamura Y, Akaiwa K, et al. Changes of choroidal structure after corticosteroid treatment in eyes with Vogt-Koyanagi-Harada disease. *Br J Ophthalmol* 2016;100:1646–1650.
28. Errera MH, Levinson RD, Fardeau C, et al. Late posterior segment relapses in a series of Vogt-Koyanagi-Harada disease. *Acta Ophthalmol* 2015;93:E509–E510.
29. Aggarwal K, Agarwal A, Deokar A, et al; OCTA Study Group. Distinguishing features of acute Vogt-Koyanagi-Harada disease and acute central serous chorioretinopathy on optical coherence tomography angiography and en face optical coherence tomography imaging. *J Ophthalm Inflamm Infect* 2017;7:3.
30. Gill I, Ziouzina O, Kalisiak M, Fielden M. Probable Vogt-Koyanagi-Harada disease with granulomatous tattoo-related dermatitis. *Can J Ophthalmol* 2018;53:E179–E182.
31. Hashizume K, Imamura Y, Fujiwara T, et al. Retinal pigment epithelium undulations in acute stage of Vogt-Koyanagi-Harada disease: biomarker for functional outcomes after high-dose steroid therapy. *Retina* 2016;36:415–421.
32. Hirooka K, Saito W, Namba K, et al. Relationship between choroidal blood flow velocity and choroidal thickness during systemic corticosteroid therapy for Vogt-Koyanagi-Harada disease. *Graefes Arch Clin Exp Ophthalmol* 2015;253:609–617.
33. Hosoda Y, Hayashi H, Kuriyama S. Posterior subtenon triamcinolone acetonide injection as a primary treatment in eyes with acute Vogt-Koyanagi-Harada disease. *Br J Ophthalmol* 2015;99:1211–1214.
34. Hosoda Y, Uji A, Hangai M, et al. Relationship between retinal lesions and inward choroidal bulging in Vogt-Koyanagi-Harada disease. *Am J Ophthalmol* 2014;157:1056–1063.E1.
35. Hsu YR, Huang JCC, Tao Y, et al. Noninfectious uveitis in the Asia-Pacific region. *Eye* 2019;33:66–77.
36. Huang G, Peng J, Ye Z, et al. Multispectral image analysis in Vogt-Koyanagi-Harada disease. *Acta Ophthalmol* 2018;96:411–419.
37. Ingolotti M, Schlaen BA, Roig Melo-Granados EA, et al. Azathioprine during the first trimester of pregnancy in a patient with Vogt-Koyanagi-Harada disease: a multimodal imaging follow-up study. *Am J Case Rep* 2019;20:300–305.
38. Invernizzi A, Cozzi M, Staurenghi G. Optical coherence tomography and optical coherence tomography angiography in uveitis: a review. *Clin Exp Ophthalmol* 2019;47:357–371.
39. Ishihara K, Hangai M, Kita M, Yoshimura N. Acute Vogt-Koyanagi-Harada disease in enhanced spectral-domain optical coherence tomography. *Ophthalmology* 2009;116:1799–1807.
40. Kawano H, Sonoda S, Yamashita T, et al. Relative changes in luminal and stromal areas of choroid determined by binarization of edi-oct images in eyes with Vogt-Koyanagi-Harada disease after treatment. *Graefes Arch Clin Exp Ophthalmol* 2016;254:421–426.

SERMENT D'HIPPOCRATE

Au moment d'être admis(e) à exercer la médecine, je promets et je jure d'être fidèle aux lois de l'honneur et de la probité.

Mon premier souci sera de rétablir, de préserver ou de promouvoir la santé dans tous ses éléments, physiques et mentaux, individuels et sociaux.

Je respecterai toutes les personnes, leur autonomie et leur volonté, sans aucune discrimination selon leur état ou leurs convictions. J'interviendrai pour les protéger si elles sont affaiblies, vulnérables ou menacées dans leur intégrité ou leur dignité. Même sous la contrainte, je ne ferai pas usage de mes connaissances contre les lois de l'humanité.

J'informerai les patients des décisions envisagées, de leurs raisons et de leurs conséquences.

Je ne tromperai jamais leur confiance et n'exploiterai pas le pouvoir hérité des circonstances pour forcer les consciences.

Je donnerai mes soins à l'indigent et à quiconque me les demandera. Je ne me laisserai pas influencer par la soif du gain ou la recherche de la gloire.

Admis(e) dans l'intimité des personnes, je tairai les secrets qui me seront confiés. Reçu(e) à l'intérieur des maisons, je respecterai les secrets des foyers et ma conduite ne servira pas à corrompre les mœurs.

Je ferai tout pour soulager les souffrances. Je ne prolongerai pas abusivement les agonies. Je ne provoquerai jamais la mort délibérément.

Je préserverai l'indépendance nécessaire à l'accomplissement de ma mission. Je n'entreprendrai rien qui dépasse mes compétences. Je les entretiendrai et les perfectionnerai pour assurer au mieux les services qui me seront demandés.

J'apporterai mon aide à mes confrères ainsi qu'à leurs familles dans l'adversité.

Que les hommes et mes confrères m'accordent leur estime si je suis fidèle à mes promesses ; que je sois déshonoré(e) et méprisé(e) si j'y manque.

Bacillary Layer Detachment : Analyse en Imagerie Multimodale et Preuves Histologiques d'une Nouvelle Terminologie en Tomographie par Cohérence Optique.

RÉSUMÉ

Objectif : Clarifier la corrélation histologique du décollement de la couche bacillaire (BALAD) par une revue de la littérature et une analyse de l'imagerie rétinienne.

Méthodes : Revue de la littérature des descriptions antérieures du BALAD. Une analyse des images rétiniennes a été effectuée pour soutenir les conclusions anatomiques.

Résultats : Un total de 164 patients uniques avec BALAD sur la tomographie par cohérence optique (OCT) a été identifié dans la littérature publiée. Vingt-deux étiologies sous-jacentes, toutes associées à une exsudation sous-rétinienne, ont été identifiées. Quarante et une terminologies d'OCT différentes ont été trouvées. La caractéristique remarquable du BALAD en OCT était une scission de la rétine externe au niveau de la myoïde des segments internes des photorécepteurs, créant une cavité intrarétinienne caractéristique. La résolution du BALAD était suivie par la restauration rapide de la zone ellipsoïde en OCT. L'histologie des yeux atteints de dégénérescence maculaire liée à l'âge suggère que les photorécepteurs peuvent perdre leur segment interne. De plus, le détachement de la couche des segments internes est un artefact post-mortem courant. Nous proposons que le phénomène de BALAD se produit lors d'une exsudation sous-rétinienne aiguë, lorsque les forces physiologiques favorisant l'attachement des segments externes des photorécepteurs à l'épithélium pigmentaire dépassent la force d'adhésion des myoïdes des segments internes.

Conclusion : Notre étude sert à définir la nomenclature du BALAD en OCT, en se basant sur les informations de réflectance spécifiques obtenues par l'OCT et les observations histologiques récemment publiées. Notre description de la chronologie du BALAD sur l'imagerie multimodale soulève des questions sur les mécanismes qui conduisent à la régénération spontanée des photorécepteurs, en particulier de leur segment interne.

Mots clés : bacillary layer detachment ; décollement de la couche bacillaire ; histologie ; imagerie multimodale ; maladie de Vogt-Koyanagi-Harada ; photorécepteur ; rétine ; septa sous-rétiniens ; tomographie par cohérence optique.