



**HAL**  
open science

## L'overlay : une thérapeutique moderne

Laëtitia Péran

► **To cite this version:**

Laëtitia Péran. L'overlay : une thérapeutique moderne. Sciences du Vivant [q-bio]. 2021. dumas-03466869

**HAL Id: dumas-03466869**

**<https://dumas.ccsd.cnrs.fr/dumas-03466869v1>**

Submitted on 6 Dec 2021

**HAL** is a multi-disciplinary open access archive for the deposit and dissemination of scientific research documents, whether they are published or not. The documents may come from teaching and research institutions in France or abroad, or from public or private research centers.

L'archive ouverte pluridisciplinaire **HAL**, est destinée au dépôt et à la diffusion de documents scientifiques de niveau recherche, publiés ou non, émanant des établissements d'enseignement et de recherche français ou étrangers, des laboratoires publics ou privés.



Distributed under a Creative Commons Attribution - NonCommercial - NoDerivatives 4.0 International License

Année : 2021  
Thèse N°: 29035

# L'overlay : une thérapeutique moderne

présentée par

**Laetitia Peran**

Née le 19 Juin 1996 à LUOYANG



FACULTÉ  
D'ODONTOLOGIE

**Thèse soutenue le 30 Novembre 2021**  
devant le jury composé de :

**Reza ARBAB-CHIRANI**

Professeur des Universités, Praticien Hospitalier–  
U.F.R d'odontologie de Brest  
Président

**Valérie CHEVALIER**

Maître de Conférences des Universités, Praticien  
Hospitalier – U.F.R d'odontologie de Brest  
Directeur de thèse

**Karen VALLAEYS**

Maître de Conférences des Universités, Praticien  
Hospitalier – U.F.R d'odontologie de Brest  
Assesseur

**Kevin-John FOUILLEN**

Assistante Universitaire, Praticien hospitalier –  
U.F.R d'odontologie de Brest  
Invité



UNIVERSITÉ DE BRETAGNE OCCIDENTALE

-----

**PRESIDENT**

**Monsieur Matthieu GALLOU**

**DIRECTEUR GENERAL DES SERVICES**

**Madame Brigitte BONIN**

CORPS PROFESSORAL DE L'U.F.R. D'ODONTOLOGIE DE BREST

Année Universitaire 2021-2022

-----

DOYEN

Monsieur Reza ARBAB-CHIRANI

PROFESSEURS DES UNIVERSITÉS

S57 Parodontologie  
S57 Chirurgie Orale  
S57 Biologie Orale  
PERS  
S58 Dentisterie Restauratrice, Endodontie

Monsieur Hervé BOUTIGNY-VELLA  
Madame Sylvie BOISRAME  
Monsieur Jacques-Olivier  
Monsieur Reza ARBAB-CHIRANI

MAITRES DE CONFÉRENCES DES UNIVERSITÉS

S56 Odontologie Pédiatrique  
S56 Odontologie Pédiatrique  
S56 Prévention, Epidémiologie, Economie Santé, Odonto légale  
S57 Biologie Orale  
S57 Biologie Orale  
S58 Dentisterie Restauratrice, Endodontie  
S58 Dentisterie Restauratrice, Endodontie  
S58 Prothèses  
S58 Fonction-Dysfonction, Imagerie, Biomatériaux  
S58 Fonction-Dysfonction, Imagerie, Biomatériaux

Monsieur Hervé FORAY  
Madame Frédérique d'ARBONNEAU  
Monsieur Bertrand PIVER  
Monsieur Jean-Éric ALARD  
Madame Laëtitia LE POTTIER  
Madame Valérie CHEVALIER-HERISSET  
Madame Karen VALLAEYS  
Monsieur Vincent JARDEL  
Madame Céline BODERE  
Madame Anaïs BONNABESSE

MAITRE DE CONFÉRENCES ASSOCIÉ

S56 Odontologie Pédiatrique

Madame Charlotte GOUEDARD

ASSISTANTS HOSPITALO-UNIVERSITAIRES

S56 Prévention, Epidémiologie, Economie Santé, Odonto légale  
S57 Chirurgie Orale  
S57 Parodontologie  
S58 Dentisterie Restauratrice, Endodontie  
S58 Prothèses  
S58 Prothèses  
S58 Prothèses

Monsieur Kevin-John FOUILLEN  
Monsieur Sébastien GENEST-BEUCHER  
Madame Camille FRAMERY  
Madame Fanny BERBEL  
Madame Coralie BURLE  
Madame Camille BOSSARD  
Madame Lorraine CLAPPE

ASSISTANTS ASSOCIÉS

S56 Odontologie pédiatrique  
S57 Parodontologie  
S58 Prothèses

Madame Caroline DARBIN-LUXCEY  
Madame Gwenola FERREC  
Monsieur Damien ROUSSEL

**À Monsieur le Professeur Reza ARBAB-CHIRANI,**

Docteur en Chirurgie Dentaire

Professeur des Universités

Doyen de la faculté d'odontologie de Bretagne occidentale – UFR d'odontologie de Brest

Je vous remercie de m'avoir fait l'honneur de votre présence à ma soutenance de thèse et également d'avoir présidé ce jury.

Je suis reconnaissante des années passées au sein de la faculté de Brest dont vous êtes le Doyen et je mesure la chance d'avoir pu obtenir un enseignement théorique et clinique de qualité.

**A Madame le Docteur Valérie CHEVALIER,**

Docteur en Chirurgie Dentaire

Maître de Conférences des Universités

Praticien Hospitalier

Je vous remercie de m'avoir accompagnée durant toute l'élaboration de cette thèse. Sans vous, elle n'aurait certainement pas vu le jour. Je vous remercie pour votre bienveillance et votre disponibilité durant tout mon cursus scolaire à la faculté d'Odontologie.

Je suis reconnaissante pour l'enseignement et la rigueur que vous m'avez inculqués et l'appliquerai au sein de ma pratique professionnelle.

Avec tout mon respect.

**A Madame le Docteur Karen VALLAEYS,**

Docteur en Chirurgie Dentaire

Maître de Conférences des Universités

Praticien Hospitalier

Je suis honorée de votre présence au sein de mon jury de thèse.

Je vous remercie pour votre engagement et pour l'enseignement théoriquement et clinique que vous m'avez transmis. J'appliquerai vos recommandations au sein de ma pratique professionnelle.

**A Monsieur le Docteur Kevin-John FOUILLEN,**

Docteur en Chirurgie Dentaire

Assistant Universitaire

Praticien Hospitalier

Je te remercie d'avoir accepté de composer mon jury.

Je te remercie également pour tes conseils avisés, ta joie et ta bonne humeur durant les encadrements cliniques.

Avec tout mon respect.



### **À mes parents,**

Merci pour m'avoir poussée et accompagnée durant tout mon parcours scolaire. C'est grâce à vous que j'en suis là aujourd'hui. Votre soutien et vos valeurs m'ont permis d'être celle que je suis. J'espère vous rendre fière.

Je vous serai toujours reconnaissante de tout l'amour que vous m'avez donné. Je vous aime.

### **À mon frère, David,**

Tu as toujours été un modèle à mes yeux. Tu es un travailleur acharné avec une soif de toujours apprendre plus et faire le meilleur de toi-même. Mais tu es également un frère protecteur et bienveillant.

Je me rappelle de tous nos souvenirs d'enfance que nous avons partagé, de tous ces fous rires, de nos vacances...

Merci de toujours croire en moi.

### **A Julien,**

Je te remercie de me soutenir et me supporter depuis ces trois belles années.

Je suis reconnaissante pour tout l'amour que tu m'apportes.

A nos futures années...

### **A Emeline,**

Tu as toujours été une amie inégalable, présente à chaque moment de ma vie.

Merci pour tout, avec tout mon amour.

### **A tous mes ami(e)s proches :**

Clément, Jérémy, Maxime, Giovane, Anthony, Cloé, Camille, Caroline, Léa, Sofiane, Julie, Margaux, mais aussi à tous ceux que j'ai oublié de citer mais qui se reconnaîtront.

Merci pour tous ces moments formidables.

### **A mes camarades de la faculté,**

#### **Au cabinet du Dr Hascoet,**

Alain, merci pour votre disponibilité et votre transmission de votre savoir. Vous avez été un véritable mentor. J'ai passé deux années formidables dans votre cabinet, que je n'oublierai pas.

Merci également à Anne-Yvonne et Isabelle pour nos petits moments confessions.

Je certifie sur l'honneur ne pas avoir repris pour mon propre compte des propos, des citations, des illustrations déjà publiés.

BREST, le

NOM, Prénom

Signature.

# L'overlay : une thérapeutique moderne

## PLAN

	Page
<b>Introduction</b>	14
<b>CHAPITRE 1. L'overlay</b>	15
1.1 Définition	15
1.2 Indications	16
1.3 Contre-indications	18
1.4 Gradient thérapeutique	18
<b>CHAPITRE 2. Les matériaux de choix de l'overlay</b>	20
2.1 Le composite	20
2.1.1 Définition	20
2.1.2 La composition d'un composite	21
2.1.2.1 La phase organique	21
2.1.2.2 La composante inorganique	23
2.1.2.3 L'agent de couplage	26
2.1.3 Choix du composite pour un overlay	26
2.2 La céramique	26
2.2.1 Définition	27
2.2.2 Classification des céramiques	28
2.2.2.1 Les vitrocéramiques	29
2.2.2.1.1 Les céramiques felsdpathiques	29
2.2.2.1.2 Les céramiques felsdpathiques renforcées	29
2.2.2.1.2.1 Renforcée à la leucite	29
2.2.2.1.2.2 Céramique à base de disilicate de lithium	30
2.2.2.1.2.3 Céramique monosilicate de lithium et zircon	30
2.2.2.2 Les polycrystallines	31
2.2.3 Choix de la céramique pour un overlay	32
2.3 Composite vs Céramique	32

<b>CHAPITRE 3. Le protocole opératoire</b>	<b>34</b>
3.1. Étapes préliminaires	34
3.2 Principes de préparation	34
3.2.1 Types de préparation	36
3.2.2 Taille de l'overlay	38
3.3 Scellement dentinaire immédiat	39
3.4 Remontée de marge	41
3.5 Empreinte de l'overlay	42
3.5.1 Empreintes physiques	42
3.5.1.1 Les vinylpolysiloxanes (VPS)	42
3.5.1.2 Les polyéthers	43
3.5.1.3 Choix du matériau à empreinte	45
3.5.1.4 Techniques d'empreinte	45
3.5.1.4.1 Protocole opératoire double mélange	45
3.5.1.4.2 Protocole opératoire wash technique	46
3.5.2 Empreintes optiques	47
3.6 Restauration provisoire	49
3.7 Procédé de fabrication au laboratoire	49
3.7.1 Overlays en composite	51
3.7.1.1 Procédés de fabrication d'un overlay en composite au laboratoire de prothèse par technique conventionnelle	51
3.7.1.2 Procédés de fabrication d'un overlay en composite assistée par ordinateur	53
3.7.2 Overlays en céramique	55
3.7.2.1 Procédés de fabrication d'un overlay en céramique au laboratoire de prothèse	55
3.7.2.2 Procédé de fabrication d'un overlay en céramique assistée par ordinateur	58

3.8 Essayage	60
3.9 Collage de l'overlay	60
3.10 Finitions, contrôle de l'occlusion et polissage	63
<b>CHAPITRE 4. Exemples d'applications possibles de l'overlay</b>	<b>64</b>
4.1 Fêlures et overlay	64
4.2 Overlay sur dent dépulpée	65
4.3 Three-step Technique	67
4.4 Overlay dans le cas de MIH	71
<b>CHAPITRE 5. Principaux risques d'échecs et espérance de vie des overlays</b>	<b>73</b>
5.1 Résistance à la fracture	73
5.2 Complications endodontiques	74
5.3 Caries secondaires	74
5.4 La longévité des overlays	75
<b>Conclusion</b>	<b>77</b>
<b>Bibliographie</b>	<b>78</b>

## Introduction

Un changement de paradigme a eu lieu en faveur de la préservation tissulaire et a été décrit dans un premier temps, sous le nom de « puzzle physiologique » par Magne et Belser (Magne et Belser, 2003), rendant compte de tous les impératifs biologiques, mécaniques, fonctionnels et esthétiques qu'une restauration doit respecter pour mimer le comportement d'une dent.

La demande esthétique croissante de nos patients a largement conditionné la dynamique de cette évolution. En parallèle, un bon nombre d'innovations des systèmes adhésifs et des biomatériaux a eu lieu, augmentant les possibilités, mais laissant aussi au praticien le choix du protocole adéquat pour la réhabilitation d'une dent en technique indirecte. Inévitablement, les formes de préparation des différentes restaurations se sont améliorées. L'overlay, restauration indirecte partielle caractéristique du secteur postérieur, n'a donc pas échappé à tous ces changements au cours des vingt dernières années.

Le but de cette thèse est d'apporter une documentation la plus claire et complète possible sur l'overlay au service des praticiens, afin de permettre la réalisation d'un overlay dans les meilleures conditions possibles.

Dans une première partie, nous verrons des généralités sur l'overlay. Puis nous évoquerons les différents matériaux de choix pour la réalisation d'un overlay avant de présenter le protocole opératoire. Nous continuerons par vous présenter quelques exemples d'applications possibles. Enfin, nous terminerons par les principaux risques d'échecs et espérance de vie des overlays.

# Chapitre 1. L'overlay

## 1.1 Définition

L'overlay (Fig. 1) est une restauration adhésive indirecte collée qui remplace la totalité des cuspides d'une dent lorsque ces dernières ne peuvent être conservées. On parle donc d'un « recouvrement cuspidien total ». L'overlay est à différencier de l'onlay qui remplace seulement une à plusieurs cuspides, et de l'inlay qui n'engage aucun recouvrement cuspidien, bien que ces deux dernières restaurations soient des restaurations indirectes également.

L'overlay classique peut avoir une épaisseur variable de moins de 1,5mm à une hauteur supérieure à 4mm. Il doit avoir une épaisseur globale de 2mm afin de pouvoir supporter les contraintes masticatoires, sauf en cas de table-top collé exclusivement sur l'émail. Les matériaux couramment utilisés sont les composites usinés au laboratoire ou la céramique.

Son utilisation est multiple : lors de délabrements importants dû à des lésions carieuses, lors de fractures coronaires, lorsque les cuspides sont usées dans le cas des érosions sévères, lorsqu'il faut corriger la Dimension Verticale d'Occlusion (DVO) pour une dent égressée, ou encore sur une dent dépulpée avec des parois axiales suffisamment hautes et d'une épaisseur minimale de 2mm. Il y a également des indications d'overlay en cas de dent présentant des fêlures importantes. L'overlay est donc une véritable alternative à la couronne périphérique dans le but d'une économie tissulaire maximale, d'où sa dénomination internationale « partial crown » (Etienne et Watzki, 2017).

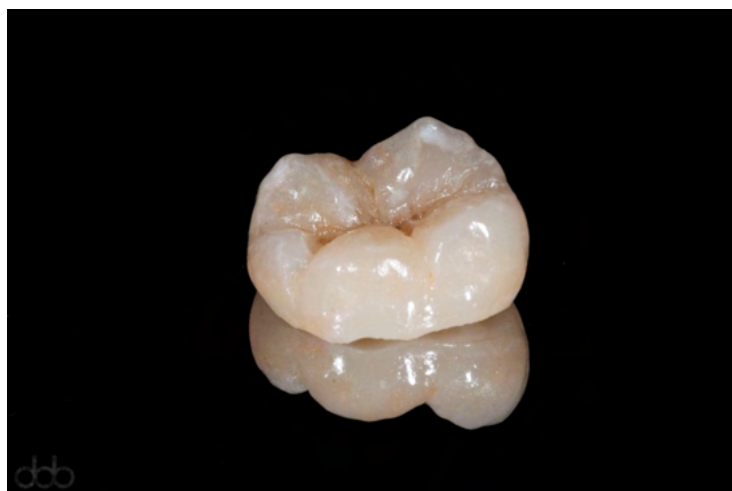

Figure 1 : Un Overlay (Source : dentalofficebrussels.com)



Il existe une classification des types d'overlay (Fig. 2) répondant à des critères d'indications cliniques différents (Etienne et Anckenmann, 2016) (Etienne, et al., 2016) :

- Le **Type 1** : (Table-top) est fin < 1,5 mm collé sur l'émail quasi exclusivement,
- Le **Type 2** : est le plus courant 1,5 mm à 4 mm, collé en très grande partie sur de la dentine,
- Le **Type 3** : ressemble au type 2, mais comprend un noyau reconstitué à l'aide d'un substitut dentinaire,
- Le **Type 4** : réalisé sur dent dépulpée.

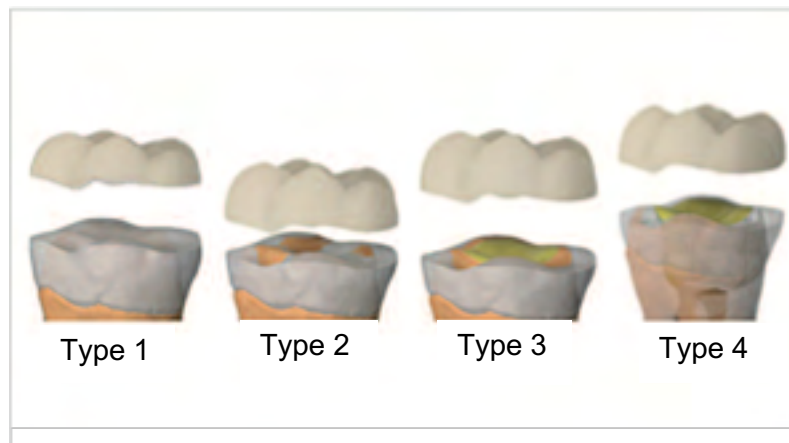

Figure 2: Classification des overlays (source : Olivier E, 2017)

## 1.2 Indications

Les overlays sont communément réalisés sur les prémolaires et molaires.

Toutefois, il semble que les molaires sont les plus indiquées pour recevoir des restaurations indirectes collées. Le collage y est plus favorable étant donné que les molaires possèdent un plus grand volume donc une plus grande surface de collage (Toledano, 2016).

Les limites de préparation doivent être supra-gingivales, voire juxta-gingivales. Dans le cas où la limite est infra-gingivale ponctuellement, il est possible de faire une remontée de marge à l'aide d'une couche fine d'un composite fluide ou micro-hybride sans différence significative au niveau de leur efficacité (Köken *et al.*, 2018). Sur les prémolaires, afin d'éviter de percevoir la limite de préparation supra-gingivale, l'overlay peut se prolonger en vestibulaire : on nomme cela un *veneerlay* (Toledano, 2016).

Plus généralement, les indications de l'overlay sont les suivantes :

- Restaurations de moyenne à grande étendue nécessitant le remplacement de toutes les cuspides (Ferraris, 2017),

- La nécessité de remplacement d'anciennes obturations métalliques ou défectueuses étendues et nécessitant un recouvrement total,
- Sur dent dépulpée ayant des parois restantes suffisamment hautes et résistantes. En situation de dent saine, l'émail agit comme un dôme de compression et protège la dentine des forces de traction. Le « bio-rim » est défini comme les parois qui soutiennent ce dôme de compression. Lorsque ce complexe est détérioré, la dentine sous-jacente est soumise aux contraintes de traction. Les restaurations indirectes collées, dont les overlays, permettent la répartition des forces vers le centre de la dent (Fig. 3). Cette notion est décrite par Milicich (Milicich, 2017). L'utilisation d'un overlay est plus avantageuse que celle d'un inlay ou onlay car la préparation sera réalisée sur tout le pourtour de la dent comme un dôme décrit précédemment.
- Dans le cas de lésions d'usures, ou d'érosions (Toledano, 2016),
- Pour replacer une dent dans la courbe d'occlusion, dent en supracclusion ou infracclusion (Toledano, 2016),
- Dans le cas d'une fracture coronaire longitudinale incomplète (L'overlay diminue le taux et la propagation des fractures car il respecte le principe de « dôme de compression », tandis qu'une préparation pour couronne nécessite le retrait du « bio-rim » définit précédemment (Milicich, 2017)).

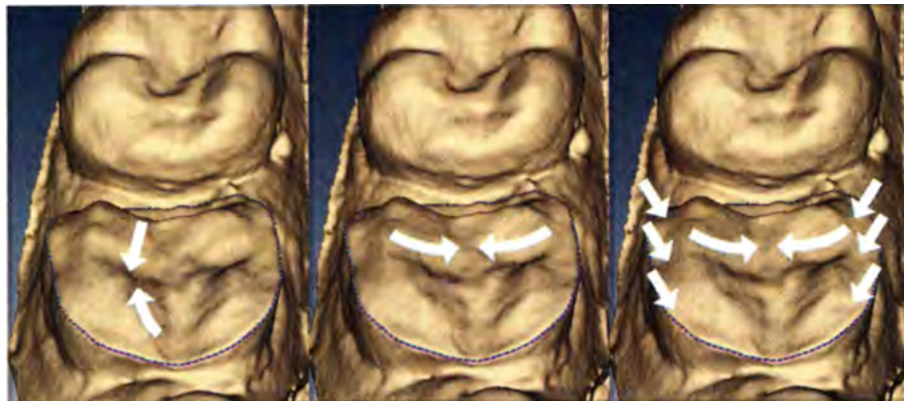


Figure 3 : Empreinte optique d'un overlay. Les flèches représentent les forces de compression et de stabilisation du futur overlay (source : Milicich, 2017)

### 1.3 Contre-indications

Les contre-indications des overlays restent les mêmes que pour les inlays/onlays : une coopération faible du patient associée à une négligence de l'hygiène bucco-dentaire, un risque carieux trop élevé, lorsque la dent est trop délabrée, lorsque la limite est majoritairement infra-gingivale sur le pourtour de la dent, lorsque le patient a une ouverture buccale trop limitée et en cas d'impossibilité de placer un champ opératoire.

### 1.4 Gradient thérapeutique

La société d'aujourd'hui est très largement impactée par les médias, les publicités, la presse ou encore les réseaux sociaux, notamment sur un critère : l'apparence physique.

Une étude « What is beautiful is good » (Dion et Berscheid, 1972), démontre que les personnes jugées attrayantes physiquement à travers des photos (la sélection des photos a été réalisée en amont dans une étude préliminaire) sont plus désirables socialement que les personnes non attrayantes, mais également qu'ils sont de meilleurs parents, ont un mariage plus réussi, un meilleur job, et sont plus heureux. Ce phénomène de jugement s'étend également dans le domaine dentaire puisque le sourire fait partie intégrante du visage. Il est donc l'une des premières zones du corps que l'on perçoit chez un individu. Dans une autre étude, on conclut que « l'apparence dentaire peut influencer les interactions sociales et contribuer à la sélection sociale et aux associations entre la santé et le statut socio-économique » (Feng *et al.*, 2001). En plus du développement des interactions sociales, un joli sourire permet de développer son estime personnelle.

De ce fait, la demande esthétique de nos patients a largement augmenté, et cette demande est parfois plus importante à leurs yeux que l'aspect fonctionnel de leurs dents. Nous devons par conséquent leur proposer des thérapeutiques esthétiques.

En parallèle, la dentisterie a également évolué et ainsi de nombreuses techniques ont été développées, toujours dans un but de préservation tissulaire.

Afin de pouvoir réaliser un choix au sein de notre panel thérapeutique, le concept de « Gradient Thérapeutique Esthétique» (Tirlet et Attal, 2009) a été proposé pour guider nos thérapeutiques, de la moins délabrante possible (à gauche de cette ligne) à la plus délabrante (à droite de cette ligne) (Fig. 4).

Ainsi, le praticien devrait d'abord toujours s'orienter vers la solution la moins mutilante possible. Par la suite, si on estime qu'un échec thérapeutique se produit, selon des critères bien définis, il sera possible d'évoluer vers une solution plus mutilante.



## Chapitre 2. Les matériaux de choix de l'overlay

Des restaurations pour inlays/onlays/overlays en alliage métallique étaient couramment utilisées par le passé, plus particulièrement celles en or.

Ces dernières sont considérées comme fiables et durables (Federlin *et al.*, 2006), avec un taux de survie à 10 ans de 86,1% pour des overlays en or (Stoll *et al.*, 1999). Les préparations devaient être rétentives et les boîtes proximales pouvaient aider à la rétention (Owen, 1986). Les principaux échecs étaient : les caries secondaires, le manque de rétention, la nécessité d'un traitement endodontique, et l'adaptation marginale insuffisante (Stoll *et al.*, 1999).

Bien que ces restaurations en alliage métallique ne soient plus employées, l'or reste l'un des matériaux de référence des inlays/onlays compte tenu du recul clinique dont on dispose (HAS, 2009).

Cependant, aucun des matériaux métalliques conventionnels ne peut satisfaire toutes les exigences d'un matériau de restauration idéal (Diestchi et Speafico, 1997). De plus, les principes de préparation des alliages métalliques ne peuvent répondre à l'ambition d'économie tissulaire tant recherchée en restauration adhésive.

Grâce à l'évolution des biomatériaux et des techniques de collage, les matériaux actuels de choix pour les restaurations indirectes sont le composite et la céramique.

## 2.1 Le composite

### 2.1.1 Définition

Le composite dentaire (Fig. 5) est un biomatériau composé d'une phase organique, la matrice résineuse et d'une phase minérale également appelé renfort, constituée des charges. Un agent de liaison (généralement le silane) permet la cohésion entre ces deux matériaux.

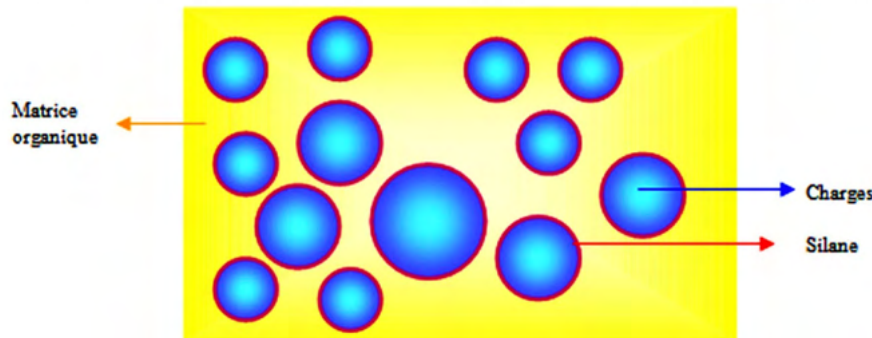


Figure 5 : Représentation schématique d'un composite (source : Raskin A, 2009)

### 2.1.2 La composition d'un composite

#### 2.1.2.1 La phase organique

La phase organique octroie au matériau la possibilité d'être inséré sous forme plastique. Son volume est compris entre 25 à 50% du composite.

Elle est principalement composée de monomères de bisphénol A-glycidyl méthacrylate (Bis-GMA) qui est un diméthacrylate (Fig.6). Ce sont des molécules qui présentent une viscosité élevée et cela influe sur le degré de conversion qui est relativement faible (Gajewski *et al.*, 2012) dû à la présence d'un cycle phénol, et des groupes hydroxyles qui rigidifient le matériau. Seule une partie de ces molécules s'additionnent pour se transformer en polymères d'où l'importance de connaître ce taux de conversion. Le Bis-GMA a comme pour propriété d'avoir une faible rétraction de prise.

Il peut être remplacé par son homologue éthoxylée le Bis-EMA (Fig. 7), ou encore l'UDMA (Fig. 8). Il peut aussi être utilisé en association avec l'un de ces deux composants. Ces 3 types de monomères sont des monomères structurants. Le Bis-EMA présente en plus d'un taux de conversion plus élevé et une moindre sensibilité à l'eau (Cornelio, et al., 2014). L'UDMA est un diuréthane à forte viscosité mais possède toutefois une plus faible viscosité que le Bis-GMA et présente donc un meilleur degré de conversion (Floyd et Dickens, 2006).

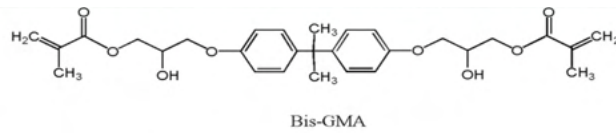


Figure 6 : Structure moléculaire du Bis-GMA (source : Bhanu et al., 2019)

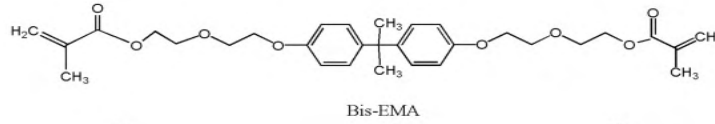


Figure 7 : Structure moléculaire du Bis-EMA (source : Bhanu et al., 2019)

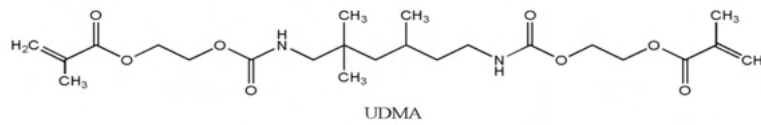


Figure 8 : Structure moléculaire de l'UDMA (source : Bhanu et al., 2019)

Pour permettre une manipulation clinique aisée du composite, des abaisseurs de viscosités sont introduits dans la composition des résines composites dentaires les rendant ainsi plus fluides (ex : TEGMA, DEGMA, EGDMA, MMA). Ils confèrent cependant une certaine fragilité aux composites.

L'association la plus répandue est le Bis-GMA/TEGMA. Le TEGMA (Fig. 9) améliore le degré de conversion grâce à sa flexibilité.

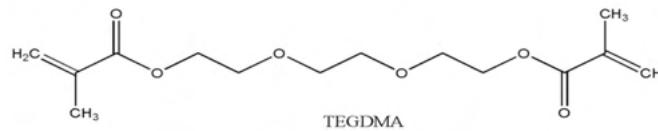


Figure 9 : Structure moléculaire du TEGMA (source : Bhanu et al., 2019)

Il a été démontré qu'avec un taux égal de charges et en jouant simplement sur la composition de la matrice organique, c'est-à-dire sur les différents monomères, on peut modifier le degré de conversion, le degré de retrait et le module d'élasticité (Gonçalves et al., 2008). Un lien existe entre le degré de conversion et la contrainte de retrait : plus le degré de conversion est élevé, plus il y a de contraintes de retrait du composite (Pfeifer et al., 2008).

Associés à la résine, des agents de polymérisation comme la camphorquinone et des amines tertiaires (ex : DMAEMA, EDMAB) permettent le durcissement du composite par réaction de polymérisation lorsque celui-ci est exposé à une source lumineuse bleue (Bhanu et al., 2019). Ils n'ont pas d'effet sur le degré de conversion. Ainsi les monomères se

transforment en polymères par réaction d'addition. La lampe à photopolymériser à LED (la plus communément utilisée en cabinet) envoie une lumière à une longueur d'onde comprise entre 400 et 500 nm sachant que le pic d'absorption de la camphorquinone (photoinitiateur le plus courant) est de 468nm (Chevalier et Pérard, 2019). Certaines lampes émettent également en lumière violette pour activer d'autres photo-initiateurs. L'utilisation de la camphorquinone permet un temps de travail contrôlable et une bonne stabilité colorimétrique (Malhotra et Mala, 2010).

Il existe également des composites qui durcissent par réaction d'autopolymérisation à l'aide de peroxyde de benzoyle. La chaleur buccale associée à la présence des amines tertiaires dans la résine va induire la réaction de polymérisation.

Pour permettre la conservation du composite et pour éviter la polymérisation spontanée, des inhibiteurs dérivés des phénols sont ajoutés dans la matrice organique. Les principaux sont le 2,6-di-tert-butyl-4-méthylphénol (BHT) et le monométhyléther d'hydroquinone (MEHQ). Même à concentration élevée, ils peuvent réduire le taux initial mais pas la contraction finale de la polymérisation (Asmussen et Peutzfeldt, 2002).

### 2.1.2.2 La composante inorganique

Le renfort (phase minérale) est plongé dans la matrice organique et est composé de charges d'origine, de taille et en teneur diverses selon les composites. Elles représentent un volume allant de 25 à 77%. Elles ont un rôle capital sur la résistance mécanique (Dominguez *et al.*, 2014) notamment sur la résistance à la fracture, et à l'usure, mais aussi sur le module d'élasticité et la dureté (Vreven *et al.*, 2005). Les charges influent également sur l'esthétique finale du composite : la qualité du polissage, la radio-opacité, et l'aspect extérieur. Les fabricants cherchent ainsi à ajouter le maximum de charges possibles tout en ayant un équilibre au sein de toutes les propriétés requises pour un composite durable et fonctionnel. À première vue, elles améliorent le degré de conversion mais à forte dose le composite devient trop rigide pour une utilisation clinique (Gonçalves *et al.*, 2010).

Il existe plusieurs formes de particules : en fibres longues ou courtes (orientées dans la même direction ou non) ou en particules rondes.

Même s'il n'existe pas de classification universelle des composites, la plus connue est celle de Lutz et Philips qui classe les composites en fonction de la taille des charges, indicateur le plus fiable pour évaluer les composites du fait que les charges sont responsables de nombreuses propriétés (Lutz et Philips, 1983).



Cette classification par taille a légèrement évolué, mais reste la plus couramment utilisée (Fig. 10).

Les premiers composites ont été les composites macro-chargés qui ont été commercialisés dans les années 60. Le premier sur le marché était sous forme de poudre et liquide. Par la suite, c'est sous forme de deux pâtes à mélanger qu'on pouvait les retrouver. Les particules étaient des particules de quartz, de verre et de céramique. Leur taille variait entre 1 à 40  $\mu\text{m}$ . Néanmoins, ils ont été largement abandonnés du fait de la rapidité d'usure, et de mauvaises propriétés physiques.

Les composites micro-chargés avec des charges de l'ordre de 0,04  $\mu\text{m}$  sont composés uniquement de charges de silice ( $\text{SiO}_2$ ). La taille réduite des charges entraîne un état de surface amélioré (aspect poli) et augmente la résistance à l'usure. On distingue les micro-chargés homogènes, où les particules sont réparties uniformément, et les micro-chargés hétérogènes où des agglomérations de particules sont formées.

Il n'y a plus de composite micro-chargé homogène commercialisé à ce jour. L'addition de charges dans la matrice organique entraîne une croissance exponentielle de la viscosité engendrant une manipulation impossible. C'est pour cette raison que les micro-chargés hétérogènes ont été développés.

Enfin les composites hybrides ont fait leur apparition dans les années 80. Ils consistent en un mélange de particules de dimension et de composition différentes. La composition comprend des macrocharges de verres (plus petites qu'auparavant) et des microcharges de silice. Les petites particules réfléchissent inefficacement la lumière, de ce fait, on les combine avec des particules plus grosses pour améliorer les performances optiques (Hervàs-García *et al.*, 2006) et les propriétés mécaniques (Rodríguez *et al.*, 2019).

Les composites hybrides midi-chargés et les composites hybrides mini-chargés se distinguent par la taille des grosses particules. Dans le premier, les particules de verre sont comprises entre 1 à 10  $\mu\text{m}$ . Dans le deuxième, elles sont comprises entre 0,4 à 0,7  $\mu\text{m}$ .

Plus récemment, les fabricants ont développé des techniques permettant l'incorporation de charges inférieures à 100nm et en petite quantité. Ce sont les composites nanohybrides. Ces petites particules permettent de réduire la masse volumique comparé aux composites conventionnels et d'introduire leur utilisation dans plusieurs indications telles que l'industrie électronique, médicale, automobile, optique et électrique (Balwinger Singh *et al.*, 2015). Ces nanoparticules sont des particules de zirconium ou de nanosilice, elles confèrent de meilleures propriétés optiques au biomatériau notamment au niveau du polissage. Dans une étude, il a

également été démontré que propriétés mécaniques sont comparables à celles des composites hybrides, mais supérieures à celles des composites microchargés (Alzraikat *et al.*, 2018).

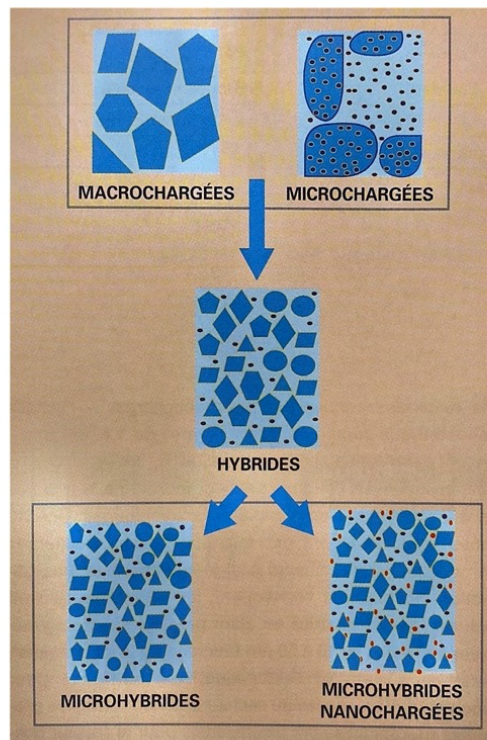
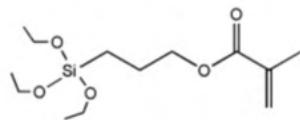


Figure 10 : Représentation schématique des classes de composites en fonction des charges (source : Giraud et Raskin, 2019)

### 2.1.2.3 L'agent de couplage

Le silane (Fig. 11) est l'agent de couplage qui permet une adhésion de la matrice organique à la matrice inorganique. Le  $\gamma$ -Le méthacryloxypropyltriméthoxysilane est le liant le plus utilisé en dentisterie. Il s'agit d'une molécule ayant un groupe silane qui se liera aux groupes silanes des charges et possédant des groupes méthacrylates qui se lieront avec la résine. Cependant une trop grande quantité de silane, peut affecter la liaison entre les charges et les monomères (Sideriou et Karabela, 2009).



Silane Molecule

Figure 11 : Représentation moléculaire du silane. (Source : Bhanu et al., 2019)

### 2.1.3 Choix du composite pour un overlay

Les composites utilisés pour les overlays en composite de laboratoire sont le plus souvent les composites microhybrides (hybrides micro-chargés) (Lehmann et Speafico, 2018a). Ces derniers possèdent des taux d'usure comparable au taux d'usure de l'émail naturel (Zhang et al., 2020), ce qui rend ce matériau favorable à son utilisation clinique.

## 2.2 La céramique

Autrefois quasiment exclusivement utilisée pour la confection de couronnes céramo-métalliques ou encore pour la fabrication des dents artificielles des prothèses amovibles, la céramique est aujourd'hui plus largement employée dans d'autres domaines de la dentisterie. Grâce à l'évolution incessante de ce biomatériau depuis quelques décennies au niveau de ses qualités esthétiques et mécaniques, il est possible aujourd'hui de réaliser des inlays, des onlays, des overlays, des facettes, ou encore des couronnes et bridges totalement en céramique. La céramique a également fait ses preuves en implantologie et en orthodontie.

### 2.2.1 Définition

La céramique dentaire est un biomatériau inorganique initialement sous forme de poudre de granulométries diverses (pouvant aller de 4 à 100  $\mu\text{m}$ ). Elle est d'abord mise en forme avec une granulométrie adaptée et est ensuite agglomérée. Ce biomatériau se compose généralement de plusieurs phases : une phase vitreuse désordonnée (que l'on nomme également « matrice vitreuse »), et d'une ou plusieurs phases cristallines dispersées (Fig. 12). Plus la phase vitreuse d'une céramique est importante, plus elle est translucide. À l'inverse plus la céramique possède une forte teneur de phase cristalline, plus elle est opaque (Asbia *et al.*, 2020). Grâce au « frittage », une cuisson à haute température, il y a une consolidation de la céramique rendant ainsi le matériau imperméable et dur. La cuisson s'opère lorsque la température est au-dessus du point de fusion de la phase vitreuse et en-dessous du point de fusion de la phase cristalline. Lors du frittage, de fortes liaisons chimiques de nature ionique ou covalente interviennent et renforcent la céramique.

Les céramiques sont composés d'oxydes, de carbures, de borures, et de nitrures (Poujade *et al.*, 2004).

Une céramique comprenant une grande partie de phase cristalline possède de meilleures propriétés mécaniques mais a un aspect plus artificiel et moins esthétique car elle est opaque.




Figure 12 : Microphotographie au microscope électronique d'une céramique (source : Déjou J. Les céramiques. SFBD)

## 2.2.2 Classification des céramiques

Plusieurs classifications des céramiques existent selon : la nature chimique, la mise en œuvre, la température de fusion, la translucidité ou encore la microstructure. La plus répandue est celle de *Ferrari et Sadoun*, qui classe les céramiques en fonction de leur microstructure et leur mise en œuvre (Ferrari et Sadoun, 1995).

Une des classifications les plus intéressantes sur le plan clinique est la classification selon la composition et la microstructure (Etienne et Hajtó, 2011 ; Etienne et Anckenmann, 2016). On distingue les céramiques en 2 grandes familles : les vitrocéramiques et les polycristallines ou denses (Fig. 13).



Famille de céramique	Sous-famille		Mise en œuvre	Exemples (noms commerciaux)	Microstructure
Vitrocéramiques	Céramique feldspathique		Pâte crue/ Usinée	Vita Mark® II	
	Feldspathique renforcée	Renforcée à la leucite	Pressée/ Usinée	IPS Empress®	
		À base de disilicate de lithium	Pressée/ Usinée	IPS e.max® Press/CAD	
		Monosilicate de lithium et zircon	Usinée	Celtra Duo® (Densply) Suprinity® (Vita)	
Denses	Zircon		Usinée	Cerec (Sirona)	

Figure 13 : Les différents types de céramiques

### 2.2.2.1 Les vitrocéramiques

Les vitrocéramiques sont des matériaux composés d'une phase vitreuse et de plusieurs phases cristallines. Cette phase cristalline octroie à la vitrocéramique ses propriétés mécaniques et ainsi résiste aux propagations des fêlures/fissures. Elle sont contre-indiquées pour les bridges de grande étendue (Loufrani, 2016). Ce sont les matériaux de choix pour des restaurations esthétiques.

#### 2.2.2.1.1 Les céramiques feldspathiques

La céramique feldspathique est principalement composée de silice. Elle contient également des oxydes tels que : de l'alumine, du potassium, du sodium, du calcium, du dioxyde de titane, ou encore du lithium.

Elle possède la plus faible résistance mécanique des céramiques dû à la place prépondérante de sa phase vitreuse (70 à 80%), avec des valeurs de résistance en flexion de l'ordre de 100 Mpa. Néanmoins, c'est grâce à cette phase qu'elle obtient de très bonne qualité de collage. La granulométrie est comprise entre 4 à 100µm.

#### 2.2.2.1.2 Les céramiques feldspathiques renforcées

##### 2.2.2.1.2.1 Renforcé à la leucite

Les premières ont été développées en 1962 dans le but d'augmenter le placage des armatures métalliques.

Elles sont composées de silice, d'aluminium et de leucite. Tous les cristaux sont dispersés aléatoirement dans la matrice. La leucite permet d'améliorer la résistance à la flexion : elle prévient des microcraquelures de la céramique (Etienne et Anckenmann, 2016).

#### 2.2.2.1.2.2 Céramique à base de disilicate de lithium

Leur première commercialisation date de 1988. Ce sont les vitrocéramiques les plus utilisées, les plus solides et les plus résistantes (Fu *et al.*, 2020).

Elles sont composées de quartz, d'oxyde de lithium, d'oxyde d'alumine, d'oxyde de potassium, d'oxyde phosphorique et d'autres adjuvants.

Elles présentent environ 70% de volume de cristaux de disilicate de lithium. Leur résistance à la flexion peut aller jusqu'à des valeurs entre 250 à 360 MPa - 400 MPa (Willard et Gabriel Chu, 2018).

L'intérêt de choisir du disilicate de lithium réside également dans la préservation tissulaire lors de la préparation puisqu'elles supportent des épaisseurs pouvant aller jusqu'à 1mm (Ma *et al.*, 2013). De plus elles ont l'avantage d'avoir une large gamme de teinte et de translucidité.

#### 2.2.2.1.2.3 Céramique monosilicate de lithium et zircon

Cette céramique est composée de zircon incorporée de façon homogène dans la matrice de silicate de lithium. Elle présente des grains plus fins que la céramique au disilicate de lithium.

L'aptitude au polissage est donc améliorée, ainsi que l'esthétique globale de la pièce prothétique. Cette céramique allie translucidité et résistance mécanique (Fu, *et al.*, 2017).

Malgré une certaine fragilité du disilicate de lithium renforcé à la zircon, ses propriétés mécaniques sont supérieures à celle du disilicate de lithium seul (Elsaka, *et al.*, 2016).

### 2.2.2.2 Les polycristallines

Les deux principales céramiques qui représentent cette catégorie sont l'alumine et la zirconie. Cependant, l'alumine n'est plus utilisée de nos jours.

Leur structure à grain fin leur confère une certaine résistance à la rupture (Gracis *et al.*, 2015). Ce sont des céramiques qui ne possèdent pas de phase vitreuse ce qui rend leur collage plus complexe qu'un simple mordantage à l'acide fluorhydrique. Il n'y a pas de technique de collage spécifique, mais un prétraitement de la surface de la céramique et l'utilisation d'un primer et d'une résine composite ayant des monomères adhésifs spécifiques sont recommandés (Blatz *et al.*, 2018).

La zirconie est composée de dioxyde de zirconium ( $ZrO_2$ ). Lorsqu'une zirconie est chauffée et qu'elle refroidit, elle subit plusieurs transformations qui induisent une augmentation de volume. Afin d'éviter ce phénomène, de petites quantités d'oxyde d'yttrium ou d'oxyde de magnésium sont ajoutés.

En pratique clinique, les plus utilisés sont les zircons contenant des cristaux tétragonaux partiellement stabilisés à l'oxyde d'yttrium ( $Y_2O_3$ ). La résistance à la flexion peut aller de 900 à 1 400 MPa et le module d'élasticité est de l'ordre de 210 GPa (Blatz *et al.*, 2018). Elle a des propriétés mécaniques favorables pour les bridges et connexions mais reste très opaque. Actuellement, il existe des zircons translucides, pour lesquelles la teneur en yttrium est augmentée et celle en alumine diminuée. En revanche ces zircons translucides voient leurs propriétés mécaniques diminuées, jusqu'à 600 voire 400 MPa de résistance en flexion.



### 2.2.3 Choix de la céramique pour overlay

De manière générale, les vitrocéramiques sont préférées pour la réalisation des restaurations indirectes collées, grâce à leur qualité esthétique et leur aptitude au collage (Toledano, 2016). La céramique renforcée au disilicate de lithium est une très bonne candidate pour la réalisation des overlays (Politano *et al.*, 2018). Elle possède d'excellentes propriétés optiques, ainsi que de bonnes propriétés mécaniques lui permettant d'être utilisée dans des conditions très peu invasives, et pour finir il en découle un taux de survie très satisfaisant (Luciano *et al.*, 2020).

### 2.3 Composite vs. Céramique

Le bon choix du matériau pour les restaurations partielles indirectes repose sur plusieurs critères dont une bonne reproduction de la dent, un rétablissement de l'esthétique, une résistance mécanique adéquate (Salehi et Toledano, 2019).

Les avantages du composite par rapport à la céramique restent les suivants :

- Plus tolérant au niveau de la forme de préparation de la dent,
- Peu de risques de fracture du matériau,
- Pas d'abrasion des dents antagonistes,
- Possibilité de réparation par adjonction de composite,
- Plus adapté dans le cas de parafunctions telles que le bruxisme,
- Épaisseur nécessaire généralement plus faible,
- Ouverture de chambre plus facile en cas de nécessité.

Les avantages de la céramique par rapport au composite :

- Meilleur rendu esthétique,
- Respect de la morphologie anatomique de la dent,
- Biocompatibilité avec la dent et les tissus environnants,
- Résistance mécanique plus importante que les composites,
- La pièce prothétique ne s'use et ne se déforme quasiment pas (toutefois il y a un risque de fracture de la restauration).

Dans une étude récente de Yu, *et al.* (Yu *et al.*, 2020), il a été démontré que les inlays en composite révélaient des contraintes plus importantes au niveau de l'émail adjacent, alors que les pièces en céramique montraient des contraintes davantage concentrées dans leur structure.

Pour la céramique, plus la restauration est volumineuse, plus les tensions sont faibles, voire quasi nulles pour les overlays, et la flexion cuspidienne est minimisée (D'incau et Zunzarren, 2014).

Afin de protéger les tissus dentaires environnants, il est sans doute plus judicieux d'utiliser la céramique si la situation clinique le permet. Chaque situation clinique devant être bien étudiée.

## CHAPITRE 3. Le protocole opératoire

### 3.1 Étapes préalables

Quelques étapes préalables sont nécessaires lorsque l'indication de réaliser un overlay est posée, en fonction de la situation clinique et la radiographie préopératoire.

L'anesthésie para-apicale est la première étape et est réalisée sur les dents vitales. Dans certains cas, il est nécessaire de déposer d'anciennes restaurations ou de réaliser une éviction carieuse. Les loupes optiques sont une aide précieuse pour les praticiens. Elles permettent de détecter les petites zones carieuses résiduels, les fêlures/fractures, mais aussi de contrôler les étapes de préparation de la dent.

Dans un second temps, un iso-moulage de la dent et de son antagoniste peuvent être pris si notre choix d'overlay provisoire est un overlay en résine acrylique. La prise de la teinte de la dent est effectuée et notée dans le dossier médical du patient. L'occlusion est soigneusement analysée pour détecter toute parafonction ainsi que la position des points de contacts usuels. En dernier lieu, le champ opératoire est mis en place.

### 3.2 Principes de préparation

Les restaurations indirectes partielles collées, en céramique ou composite, ont rapidement requis de nouveaux principes de préparation, différents de ceux des restaurations incrustées par alliage métallique où les parois devaient être rétentives.

Les grandes lignes des préparations pour inlay/onlay/overlay collés sont les suivantes (D'incau et Zunzarren, 2014) (Fig. 14) :

- a) Les angles doivent être arrondis.
- b) La divergence des parois internes doit être  $\geq 10^\circ$  (pour permettre l'insertion de la restauration indirecte collée).
- c) Les limites cavo-superficielles doivent être nettes, sans biseau.
- d) Les points de contacts occlusaux ne doivent pas se situer au niveau du joint de collage dent-restauration.
- e) La largeur de l'isthme principal doit être  $\geq 2\text{mm}$  (n'entre pas en compte dans le cas des overlays).
- f) La boîte proximale doit avoir une largeur d'au moins 1 mm.
- g) L'épaisseur des restaurations doit être d'au moins 1.5 mm au niveau du sillon occlusal.

h) La largeur des parois résiduelles doit être d'au moins 2 mm au niveau cervical et 1.5 mm au niveau occlusal.

i) L'épaisseur des matériaux doit être d'au moins 1,5 à 2 mm au niveau des cuspides.

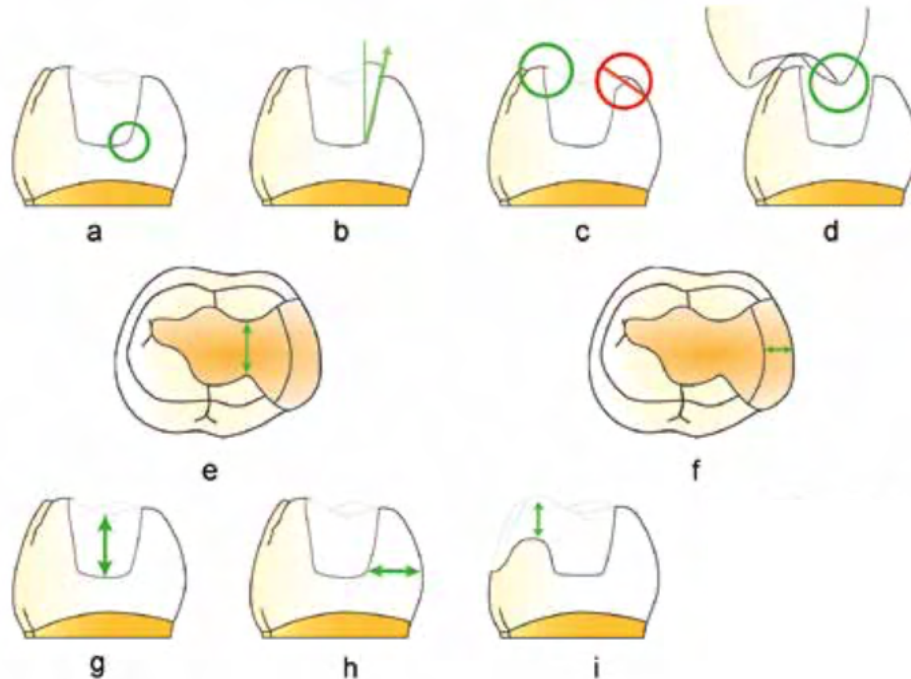


Figure 14 : Schématisation des différents principes de préparation pour restauration partielle indirecte.

Dernièrement, de nouvelles formes de préparation ont été décrites dans la littérature donnant un protocole plus codifié et plus clair pour chaque clinicien souhaitant réaliser des overlays. C'est le Dr Ferraris qui décrit le protocole, ainsi que la technique « build-up » ou « block-out » permettant la mise en place d'overlay sur dent traité endodontiquement (Ferraris, 2017), mais également donnant des types de préparation en fonction de la situation clinique (cf. 3.1.1).

La technique « build-up » est une technique qui utilise du composite pour réaliser un noyau dentinaire et combler les contre-dépouilles. Le principal risque est la contrainte de rétraction, c'est pourquoi il est conseillé d'utiliser un composite à faible retrait (ex : les composites renforcés par des fibres) (Monaco *et al.*, 2016), ou encore un composite bulk-fill (Isufi *et al.*, 2016) et de le mettre en place en respectant l'épaisseur maximale des incréments en fonction du type de composite.

Dans le cas de dents déulpées, il faut une épaisseur minimum de 2 à 3mm au niveau des cuspides, sinon il faudra les réduire (Ferraris, 2017). De plus, si les crêtes marginales sont

absentes et même si l'épaisseur des cuspidés sur ces dents déulpées sont suffisantes, le recouvrement cuspidien est souvent préconisé (Veneziani, 2017).

Dans la technique du build-up, la présence d'un noyau de composite, tout en préservant les tissus dentaires restants et en s'abstenant d'utiliser un tenon, donne une certaine résistance à la fracture de la dent (Massa *et al.*, 2010).

### 3.2.1 Types de préparation

Il existe 3 formes de préparation pour les protocoles esthétiques (Ferraris, 2017) : le « butt joint », le biseau, ou l'épaulement.

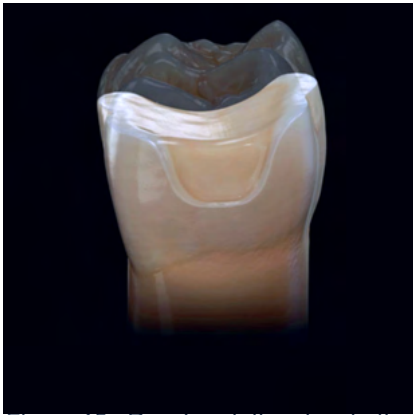

Figure 15 : Représentation du « butt-joint » ou réduction occlusale (source : Ferraris, 2017)

- Le « butt joint » (Fig. 15) représente la réduction occlusale qui suit les cuspidés et le sillon principal. Elle doit être légèrement plane. Toutefois, elle doit avoir une tendance à suivre la surface occlusale. Elle est légèrement incurvée vers le sillon central.

Indications : protection des cuspidés de la surcharge occlusale, fracture cuspidienne du tiers occlusal au tiers moyen, présence d'abrasions/érosions avec possibilité de remontée la dimension verticale.

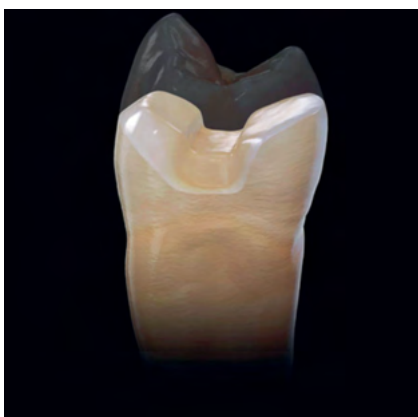

Figure 16 : Représentation d'une préparation en biseau (source : Ferraris, 2017): Représentation d'une préparation en biseau (source : Ferraris, 2017)

- Le biseau (Fig. 16) se réalise généralement du côté buccal, mais peut très bien se trouver également du côté palatin ou lingual. C'est une préparation au niveau de l'émail de la dent d'un angle d'environ 45°, et d'une longueur d'environ 1mm à 1,5mm.

Indications : nécessité d'une transition dent-restauration plus esthétique, recherche d'une plus grande surface de collage sur l'émail, création d'espace pour le matériau de restauration.

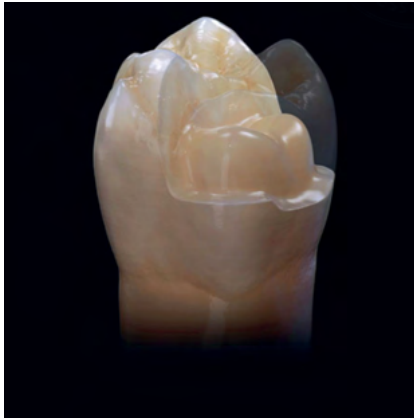

Figure 17 : Représentation d'un épaulement arrondi (source : Ferraris, 2017)

- L'épaulement (Fig. 17) est une préparation périphérique d'une largeur d'environ 1mm. Au centre, se trouve le « build-up » avec le composite.

Indications : Lors de fracture cuspidienne profonde (au 1/3 cervical voir 1/3 moyen), le « build-up » délimite naturellement l'épaulement périphérique ou lorsqu'il est nécessaire d'obtenir une plus grande protection des structures dentaires, et ainsi avoir un cerclage au niveau du recouvrement de la cuspide.

Toujours selon Dr Ferraris, il existe 3 types de préparation pour les zones interproximales :

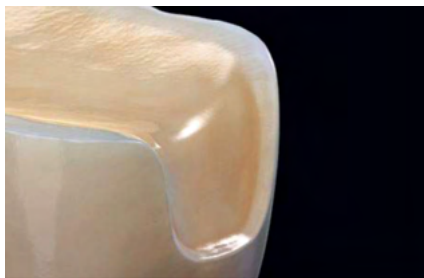

Figure 18 : Représentation d'une fente (source : Ferraris, 2017)

- Fente (Fig. 18) ou également boîte proximale est le même type de préparation que l'épaulement décrit plus haut, mais cette fois-ci en zone interproximale.



Figure 19 : Représentation d'un biseau (source : Ferraris, 2017)

- Biseau (Fig. 19) est le même type de préparation décrit plus haut. Elle est indiquée dans le cas où la restauration est volumineuse et nécessite une extension sur la partie interproximale afin d'obtenir une plus grande surface de collage.

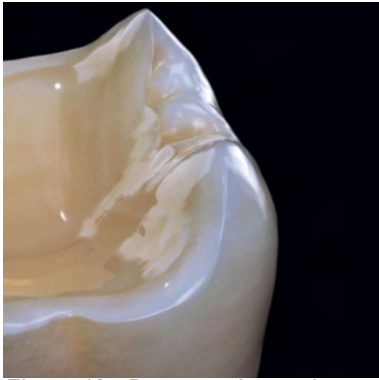


Figure 19 : Deux représentations d'une préservation de crête (source : Ferraris, 2017)

- Maintien de la crête (Fig. 20) : Les crêtes sont les structures les plus importantes à conserver en cas de dent non vitale.

Ce type de préparation est indiqué lorsqu'il y a recouvrement de toutes les cuspides, une bonne intégrité de la crête marginale et absence de carie qui aurait formé une cavité.

### 3.2.2 Taille de l'overlay

Afin de faciliter les préparations pour les overlays, un nouveau coffret de fraise « Deep Maker » (Fig. 21) est apparue en 2016, commercialisé par Komet. Ce sont des fraises diamantées cylindriques ayant une profondeur travaillante de 0,5mm, 1mm, 1,5mm et 2mm (Etienne, 2016).

Avec ces fraises, on réalise des saignées dans l'émail/dentine restant en occlusal (Fig. 22).




Figure 20 : Fraises Deep Maker (source : Etienne O, 2016)

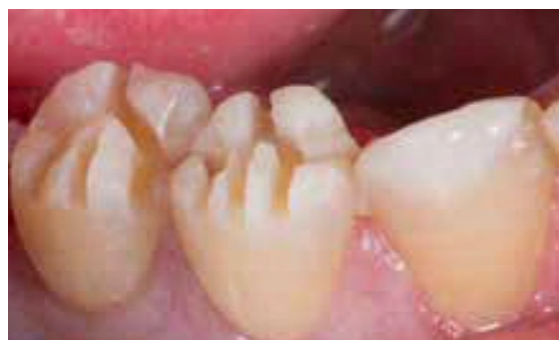

Figure 21 : Saignées occlusales (source : Etienne O, 2016)

Par la suite, il est recommandé d'utiliser une fraise ogive type « OcclusalShaper » au niveau de ces saignées afin d'harmoniser la préparation (Tirlet, 2020) (Fig. 23).

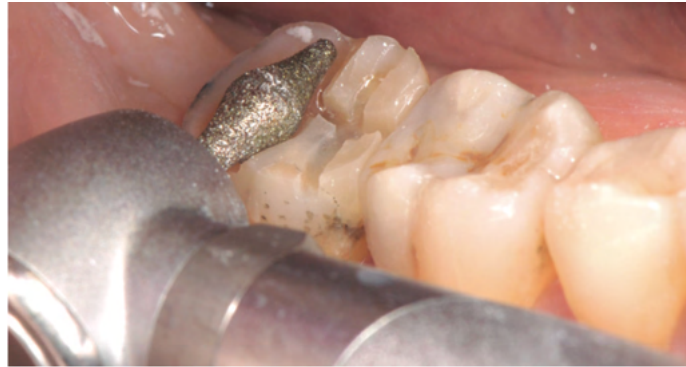

Figure 22 : Réduction occlusale avec fraise ogivale (source : Tirllet G, 2020)

La réduction occlusale varie pour les différents matériaux : l'épaisseur du composite conseillée est d'environ 2mm. Pour la céramique au disilicate de lithium, elle est d'environ 1,5mm, bien que cette dernière peut tolérer des épaisseurs jusqu'à 0,5mm quand elle est collée sur de l'émail exclusivement (Ferraris, 2017).

La préparation périphérique éventuelle sera réalisée après la réduction occlusale. Elle dépendra donc de la cavité que l'on obtient après éviction carieuse, de la réduction occlusale, et de la forme de préparation choisie en fonction de la situation clinique (cf. 3.1.1).

Selon une étude Falachai *et al.* (Falahchai *et al.*, 2020), le type de préparation influe sur la résistance à la fracture, et il a été démontré que la réduction occlusale anatomique et la réduction occlusale anatomique avec préparation de l'épaulement arrondi ont des résistances supérieures aux autres types de préparation pour overlays.

### 3.3 Scellement dentinaire Immédiat

Le scellement dentinaire immédiat (SDI) (Fig. 24) est réalisé après curetage total de la carie, sur une dentine fraîchement coupée.

Il est employé dans le but d'éviter des sensibilités post-opératoires et l'exposition aux bactéries intra-buccales pendant la phase provisoire (Qanungo *et al.*, 2016), avant de recevoir l'overlay. Il est indiqué pour avoir un collage optimisé sur la dentine fraîchement mise à nue. La mise en place de la pièce prothétique étant différée, l'adaptation de la future restauration est améliorée (Diestchi *et al.*, 2002). Le scellement dentinaire immédiat améliore également la force d'adhérence (Tirllet *et al.*, 2019), et la résistance à la rupture des overlays préalablement préparés avec un scellement dentinaire immédiat (Hofsteenge *et al.*, 2020). En cas de



scellement dentinaire immédiat avec un système adhésif, puis un composite fluide, un autre avantage est la préservation tissulaire par comblement des contre-dépouilles.

Le principe de cette technique est de créer une couche hybride par pénétration des monomères dans les tubulis dentinaires afin de créer une liaison semblable à l'interphase formée à la jonction dentino-amélaire.

#### Le protocole :

- Mise en place du champ opératoire, après analyse de l'occlusion,
- Mordançage de la dentine à l'acide orthophosphorique à 35% pendant 15 secondes puis rinçage et séchage,

Un système M&R3 est le plus favorable pour le scellement dentinaire immédiat (Van Meerbeek *et al.*, 2003). Nous décrivons ce protocole ci-dessous.

- Application d'un primer pendant 5 à 10 secondes puis séchage,
- Application de l'adhésif pendant 10 secondes puis léger séchage (ex : Optibond FL (Magne, 2005)),
- Photopolymérisation pendant 20 secondes,
- Application d'une fine couche de composite fluide en prenant attention de combler les contre-dépouilles éventuelles,
- Photopolymérisation pendant 20 secondes,
- Application d'une couche de glycérine et photopolymérisation de 10 secondes (cette couche de glycérine permet d'éviter la formation d'une couche inhibée par l'oxygène qui pourrait interagir avec le matériau à empreinte (Swift Jr, 2009) et le matériau provisoire),
- Passage d'une fraise diamantée bague rouge afin d'enlever l'excédent d'adhésif ou de composite fluide qui aurait pu se retrouver sur l'émail,
- Polissage de l'ensemble de la préparation.

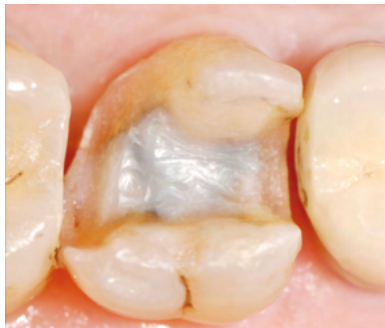

Figure 23 : Photo d'une préparation avec scellement dentinaire immédiat (Gaucher *et al.*, 2014)

### 3.4 Remontée de marge

La remontée de marge est une technique souvent rencontrée au sein de la pratique clinique dentaire. En effet, les caries proximales peuvent être profonde et devenir un obstacle à la réalisation d'une restauration directe collée tel que l'overlay. L'intégrité du parodonte est ainsi affectée, mais également les phases techniques de la préparation comme l'empreinte, le collage ou encore les phases de finitions (Juloski *et al.*, 2018). Le principe de la remontée de marge est de placer du composite dans les parties profondes de la carie dans le but de repositionner la marge cervicale en supragingival (Juloski *et al.*, 2020). Il n'y a pas de différence significative des performances d'un composite fluide ou d'un composite condensable dans la technique de remontée de marge (Köken *et al.*, 2018). De plus, un bon taux de survie des restaurations indirectes incluant cette technique a été démontré (Bresser *et al.*, 2019).

Le protocole opératoire est le suivant :

- Mise en place d'un champ opératoire,
- Mise en place de petits morceaux de téflon afin de bien visualiser les limites profondes,
- Mise en place d'une matrice et d'un coin de bois pour plaquer la matrice à la dent,
- Un système M&R3 est choisi,
- Mise en place d'un composite fluide
- Photopolymérisation minimum 40 secondes (la photopolymérisation doit être un peu plus longue qu'habituellement, du fait que la distance entre la lampe et le composite est augmentée) (Safarti et Drossart, 2018).

### 3.5 Empreinte de l'overlay

En dentisterie, les deux classes d'empreintes sont : les empreintes physiques et les empreintes optiques.

Les empreintes en dentisterie sont indispensables pour transmettre les données au prothésiste qui réalisera la restauration. Elles permettent d'obtenir un négatif dans lequel des matériaux de moulages (ex : le plâtre) vont être insérés pour réaliser le modèle positif. Il est donc primordial que le matériau à empreinte soit précis, fiable et durable dans le temps. Les principales caractéristiques à prendre en compte sont les suivantes : la biocompatibilité, la récupération élastique, la résistance au produit de désinfection, le temps de prise court et un prix abordable (Hamalian *et al.*, 2011).

Les matériaux à empreintes sont divisés en deux grandes familles : les hydrocolloïdes (réversibles et irréversibles), et les élastomères (les élastomères comprenant les silicones par addition ou silicone par condensation, les polyéthers et les polysulfures).

Les principaux matériaux utilisés grâce leurs caractéristiques mécaniques et physiques en prothèse fixée sont : les silicones par addition (type A) appelé également vinylpolysiloxanes (VPS) et les polyéthers (Piteu *et al.*, 2020 ; Hamalian *et al.*, 2011).

#### 3.5.1 Empreintes physiques

##### 3.5.1.1 Les Vinylpolysiloxanes (VPS)

La réaction chimique en chaîne du VPS résulte du mélange de deux pâtes, une pâte comportant des molécules à terminaison hydrosilane et une pâte accélératrice comportant des oligomères de siloxane (Punj *et al.*, 2017). Ce matériau possède d'excellentes propriétés mécaniques (Megremis *et al.*, 2012) : une bonne stabilité dimensionnelle, une résistance à la déchirure et une récupération élastique.

Le principal inconvénient du VPS est sa nature hydrophobe qui l'empêcherait d'obtenir des empreintes précises en milieu humide. Néanmoins, des tensioactifs peuvent être ajoutés pour améliorer la mouillabilité. Dans une étude de Balkenhol *et al.* (Balkenhol *et al.*, 2009), il a été démontré que ces tensioactifs sont libérés de la surface du VPS et diffusent dans le liquide. De plus, sa polymérisation est inhibée par le latex présent dans les gants, la digue dentaire et des produits de rétraction gingivale. De manière générale, la polymérisation est inhibée par un composant contenant du soufre (Reitz et Clark, 1988 ; Walid *et al.*, 2012). Le VPS est

disponible en différentes viscosités de l'extra-light au putty. Deux techniques d'empreinte sont adaptés pour ce matériau : la « wash technique » ou le double mélange.

Les exemples de matériaux en VPS (Fig. 25) sont les suivants : Imprint® (3M), Affinis® (Coltene), Aquasil® (Dentsply), Exafast NDS® (GC), V-Posil® (Voco) ou encore Elite HD® (Zhermack).

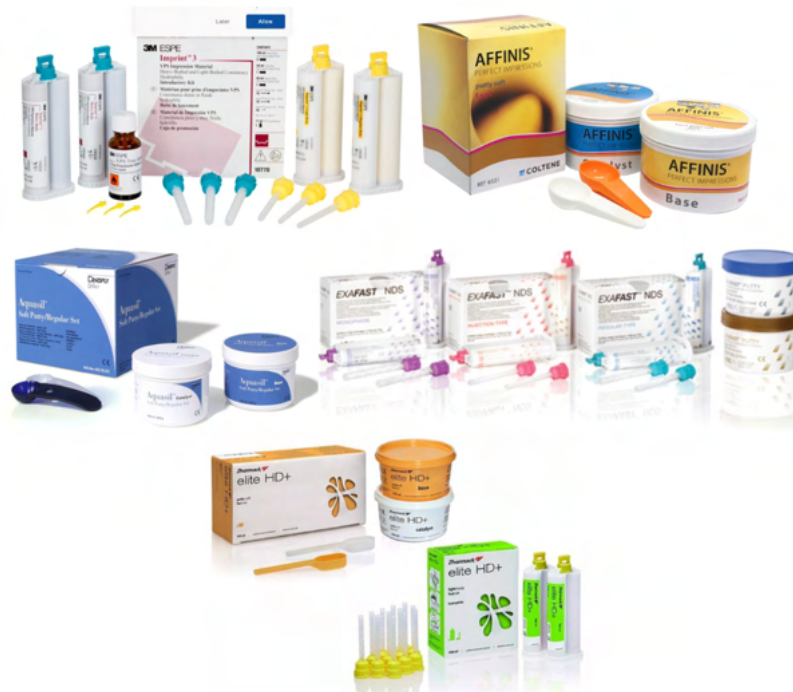

Figure 24 : Exemples de silicones par addition

### 3.5.1.2 Les Polyéthers

La réaction chimique du polyéther est cationique. Ce matériau à empreinte se présente sous la forme de deux cartouches dont l'une est la base et l'autre le catalyseur. Par la suite, elles sont placées dans un auto-mélangeur (Fig. 26). La cartouche de base contient des copolymères de polyéthers ainsi que des groupements méthylènes, des atomes d'oxygènes et des groupes terminaux réactifs (Hamalian *et al.*, 2011). Tandis que la cartouche de catalyseur contient des agents de réticulations, des charges et des plastifiants (Punj *et al.*, 2017).

Contrairement au vinylpolysiloxane, le polyéther est hydrophile. Même si son utilisation est plus adaptée dans des conditions humides, il faut néanmoins être vigilant car il est plus également plus susceptible d'absorber de l'humidité ce qui pourrait influencer sur la précision terminale de l'empreinte (Walker *et al.*, 2005). Outre sa bonne stabilité dimensionnelle, le polyéther devient très rigide lorsque la réaction de prise a eu lieu, et il peut être difficile de

retirer l’empreinte en bouche (Re *et al.*, 2015). Toutefois, sa capacité à résister à la déchirure est élevée (Rubbel, 2007). Le polyéther existe en différentes viscosités : faible, moyenne ou élevée. L’empreinte au polyéther peut être exécutée en monophasique ou double mélange.



Figure 25 : Exemple d'un auto-mélangeur

Les exemples de matériaux en polyéther (Fig. 27) sont les suivants : Impregum® ou Permadyne® (3M ESPE), and Polyjel® (Densply Caulk).

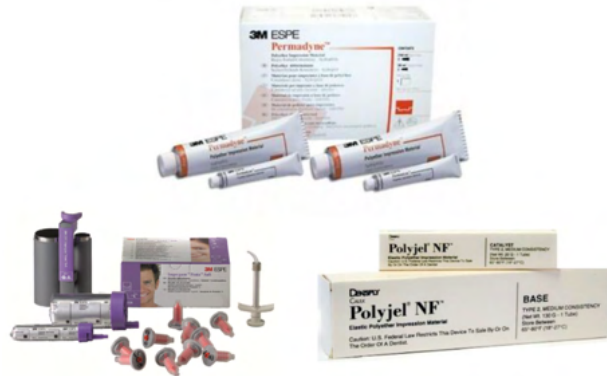

Figure 26 : Exemples de polyéthers

### 3.5.1.3 Choix du matériau à empreinte

Le matériau le plus fréquemment utilisé pour les restaurations partielles sont les vinylpolysiloxanes, tandis que les polyéthers sont de très bons candidats pour les empreintes en implantologie (Rubbel, 2007).

### 3.5.1.4 Techniques d'empreinte

Pour les Vinylpolysiloxanes, les techniques d'empreintes préconisés sont : la wash technique et le double mélange.

Le double mélange est réalisé avec le VPS en deux viscosités différentes (une sera fluide, et l'autre sera épaisse : « lourd ») et mise en place en 1 seul temps. Le double mélange permet d'obtenir une parfaite liaison entre ces deux viscosités (Martin *et al.*, 2004). L'empreinte étant moins compressive, cette méthode est donc plus indiquée dans des cas de parodontes affaiblis (De March et Barone, 2011) ou quand les limites de l'overlay sont juxta ou supra-gingivales, ce qui est généralement le cas.

La wash technique est réalisé avec le VPS en deux viscosités également et mise en place en deux temps. Le fluide sera injecté lorsque le lourd aura pris. C'est une technique qui est compressive et est moins influencée par l'humidité buccale (Hoornaert, 1999). Cette technique ne nécessite pas d'aide opératoire contrairement au double mélange (Truchot Lenormand *et al.*, 2010). Elle demande également plus de temps.

#### 3.5.1.4.1 Protocole opératoire double mélange

- L'assistante dentaire commencer à malaxer le lourd.
- Le praticien met le light au niveau de la préparation pour overlay.
- L'assistante charge le porte-empreinte du lourd et le donne au praticien qui peut y ajouter un peu de light,
- Le porte-empreinte est inséré doucement de façon que le putty plaque le light au niveau de la préparation.
- Maintenir le porte-empreinte jusqu'à prise totale du double-mélange.

#### 3.5.1.4.2 Protocole opératoire wash technique

- La première empreinte consiste à préparer le lourd ou « putty » en le malaxant préalablement pour éviter toute strie et obtenir un matériau homogène.
- Ce mélange sera ensuite inséré dans un porte empreinte perforé du commerce.
- Une fois le matériau durci, il faut réaliser des événements (Fig. 28) en particulier au niveau de la préparation, mais également au niveau des espaces interdentaires. Ils permettent de libérer le surplus de light. Ce surplus peut comprimer le lourd qui subira une expansion élastique et donc altèrera la précision de l'empreinte (De March et Barone, 2011).
- Mettre du light dans l'ensemble de l'empreinte en petite quantité pour que le repositionnement de l'empreinte soit homogène.
- Mettre du light sur la préparation.
- Repositionner le porte-empreinte en bouche et mettre une pression durant 10 secondes.
- Maintenir le porte-empreinte en bouche jusqu'à prise complète du light.

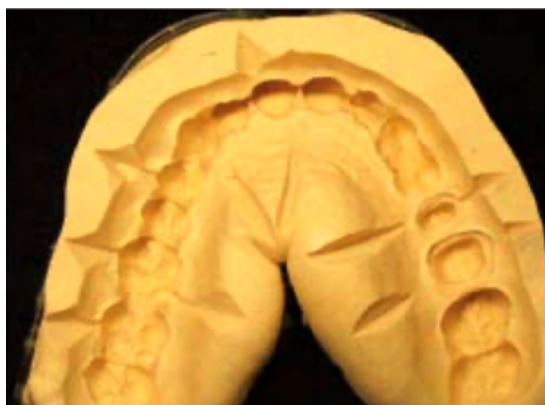

Figure 27 : Exemples d'événements sur une empreinte au lourd (source : De March et al., 2009)

### 3.5.2 Empreintes optiques

L'empreinte optique est apparue en même temps que la CFAO (cf. chapitre 3.7) en France en 1985. L'empreinte optique est « l'enregistrement des volumes bucco-dentaires à l'aide d'un système optique (caméra 3D) permettant d'obtenir une empreinte numérique des tissus enregistrés » (Moussaly et Maladry, 2016). Son principe est d'envoyer une source lumineuse sur les dents et le parodonte (Fig. 29). Ces dernières réfléchissent cette lumière au niveau d'un capteur qui transforme les informations en données numériques. Par un logiciel de modélisation, une image est ainsi obtenue.

Aujourd'hui, tous les fichiers sont exportables sous format STL ouvert, par tous les systèmes, permettant de transmettre les données plus sereinement au prothésiste (Cantayre et Nasr, 2018).




Figure 28 : Schématisation de l'empreinte optique (source Sastre, 2019)

Les avantages de l'empreinte optique sont nombreux : la rapidité d'exécution, l'immuabilité de l'empreinte, le stockage informatique de l'empreinte, une économie face aux matériaux à empreinte et porte-empreintes qui ne sont plus nécessaires, la préservation du parodonte, et la précision (Fages *et al.*, 2011).

Le principal risque de défauts des empreintes optiques en intra-buccal est la salive. Certaines caméras actuelles sont dotées d'un système d'air afin de la repousser ou de la sécher. Aujourd'hui, il n'y plus de nécessité de poudre de contraste pour éviter les reflets (Dursun *et al.*, 2018).

La caméra intra-orale peut se présenter sous différents formats au cabinet (Fages et Ducret, 2020) :



- Le kart (fig. 30a) : la caméra est comprise dans un ensemble mobile comprenant généralement un écran tactile et le logiciel informatique modélisant l’empreinte.
- Le pod (fig. 30b) : la caméra est une unité indépendante mais doit être reliée à un ordinateur portable.
- Le compact (fig. 30c) : La caméra est reliée de la même façon que le kart à un ensemble (écran tactile et logiciel) mais cette fois-ci de manière plus compacte.
- Le move (fig. 30d) : La caméra est positionnée sur un support comportant des pieds à roulettes où il est également compris un écran tactile et un ordinateur.

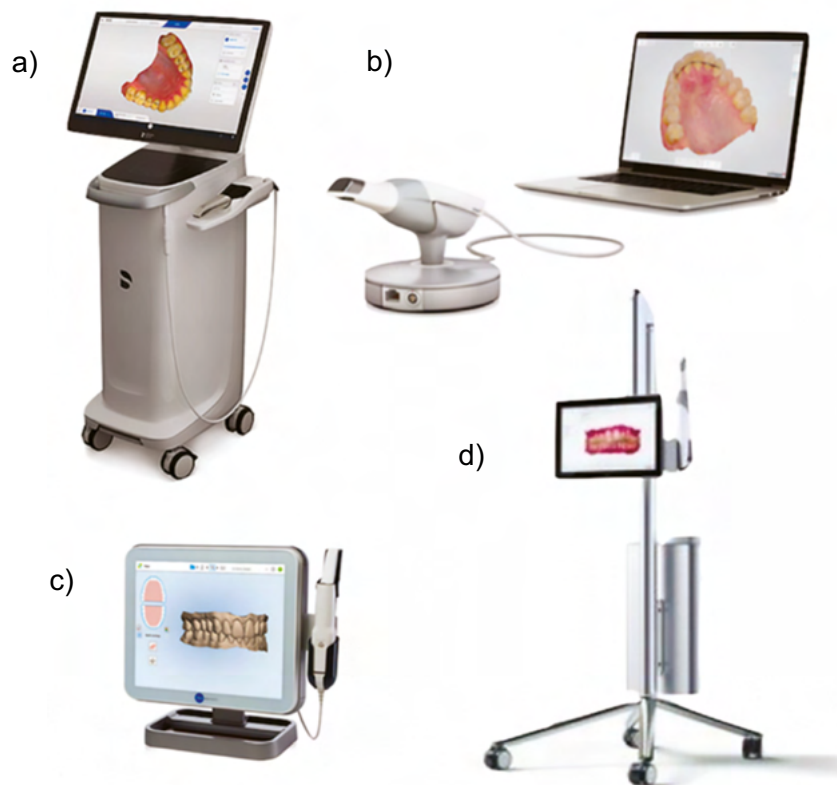


Figure 29 : Représentation des différents formes disponibles de caméra intra-orale (source: Marges et Ducret, 2020)

Les caméras optiques existent sous différentes tailles. Elles se tiennent généralement comme un stylo. Le poids est donc un élément à prendre en compte pour meilleure maniabilité pour le dentiste.

Cependant, pour la réalisation d’une empreinte optique optimale, il est impératif de respecter quelques critères : nettoyage des surfaces dentaires, respect des principes de préparation (cf. sous chapitre 3.2), limite supragingivale, respect des finitions lisses de la préparation avec des fraises de granulométrie décroissante, améloplastie des dents adjacentes si zones d’ombre, l’utilisation de fil de déflexion sombre si nécessaire, et pour finir choix d’une digue de couleur sombre pour obtenir un effet de contraste (Moussaly *et al.*, 2020).

### 3.6 Restauration provisoire

Après la prise d'empreinte, il est nécessaire de protéger la préparation avec une restauration provisoire. Le matériau de choix est une résine souple, à photopolymériser et qui ne nécessite pas de ciment de scellement tel que Revotek® (GC) ou Telio® Onlay (Ivoclar Vivadent) (Fig. 31) (Bonnafous, 2018). Pour pouvoir permettre la désinsertion de cette restauration provisoire en un bloc à l'aide d'une curette, il faut préalablement mettre de la glycérine sur le scellement dentinaire immédiat avant de photopolymériser (Toledano, 2016).

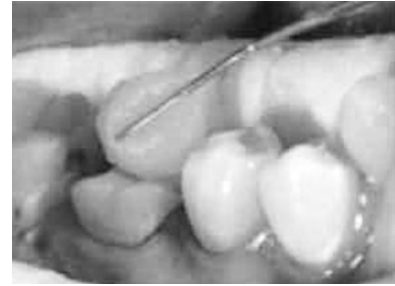

Figure 31 : Mise en place de la restauration provisoire (source : Toledano, 2016)

Une autre solution est la réalisation d'un overlay provisoire, grâce à l'isomoulage pris en début de séance, et la pose de résine bis-acryl à l'intérieur.

### 3.7 Procédé de fabrication au laboratoire

Il existe deux types de procédé de fabrication au laboratoire : une méthode conventionnelle de fabrication pour chaque type matériau et réalisée au laboratoire par le prothésiste, et une méthode assistée par ordinateur (la CFAO).

La CFAO (Conception et fabrication assistée par ordinateur) est apparue en dentisterie pour la première fois en France en 1985. Ce n'est que depuis les années 2000 que la CFAO s'est plus largement implantée dans les cabinets dentaires et laboratoires de prothèse.

Elle se divise en trois étapes : l'acquisition, la conception et la fabrication.

Il existe différents types de CFAO (Fig. 32), se différenciant surtout par la méthode d'acquisition :

- la CFAO directe : lorsque toutes les étapes (acquisition, conception et fabrication) sont réalisés au cabinet.
- la CFAO semi-directe : lorsque l'empreinte est prise par caméra 3D et envoyée au prothésiste qui réalise la fabrication assistée par ordinateur.
- la CFAO indirecte : lorsque le praticien prend une empreinte manuelle et l'envoie au prothésiste, qui la scanne ou scanne le modèle physique correspondant. Ensuite celui-ci réalise la fabrication assistée par ordinateur

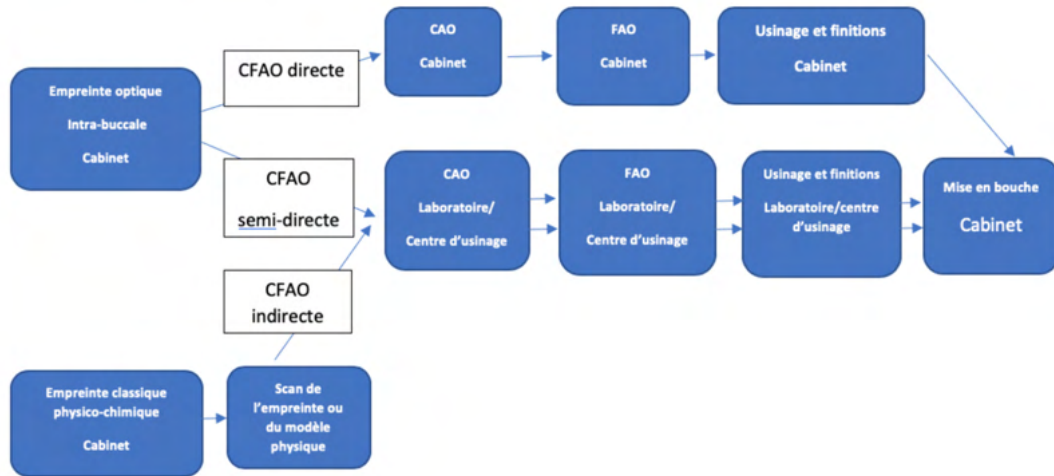


Figure 32 : Schéma des différents types de CFAO (source: La CFAO : l'incontournable de la dentisterie moderne. <https://www.owandy.fr/cfao-dentaire/>)

La CFAO directe permet au praticien un gain de séance (1 seule), mais également de raccourcir la chaîne de production. L'empreinte optique est en réel avantage pour la CFAO : on obtient des données dotées d'une grande précision, immuables dans le temps, avec la possibilité d'ajouter des informations supplémentaires à tout moment. Elle nécessite moins de contraintes vis-à-vis des méthodes de désinfection, et un confort partagé pour le praticien et le patient (Soenen *et al.*, 2015).

L'utilisation d'un matériau spécifique tel que la zircone, uniquement usinable, est rendue ainsi possible (De March et Corn, 2018). En outre, la possibilité de créer des pièces prothétiques peut procurer au dentiste une plus-value au sein de son panel thérapeutique et une satisfaction personnelle.

Cependant, cette technologie a un coût qui n'est pas à prendre à la légère et nécessite un apprentissage de l'utilisation des équipements et également de traitement de données (Attal *et al.*, 2015).

### 3.7.1 Overlays en Composite

La possibilité d'utiliser les composites en technique indirecte a largement fait ses preuves. Cependant, selon une étude de *Da Veiga et al.*, il n'y pas de différence significative de longévité entre les composites en technique directe ou indirecte (*Da Veiga et al.*, 2016 ; *Tunac et al.*, 2019). Néanmoins, les restaurations réalisées en technique indirecte présentent de nombreux avantages.

Ainsi, comparativement au composite direct, le composite de laboratoire a un taux de conversion plus élevé (pouvant aller entre 70 à 80%), améliorant ses propriétés mécaniques et biologiques. Les contraintes de retrait sont jusqu'à 13 fois inférieures par rapport au composite inséré en phase plastique en une séance (*Dejak et Młotkowski*, 2015). L'esthétique, l'anatomie et le contrôle des limites cervicales sont fortement améliorés. Ainsi les erreurs opératoires rencontrées en technique directe sont évitées.

#### 3.7.1.1 Protocole de fabrication d'un overlay en composite au laboratoire de prothèse par technique conventionnelle

Le dentiste transmet au prothésiste l'empreinte des deux arcades dentaires, la teinte de la dent à restaurer et la prise des rapports intermaxillaires.

Ce dernier va ensuite couler les modèles et réaliser une réplique de l'arcade où se trouvera le futur overlay. L'un sera fractionné avec un disque fin (modèle positif unitaire) et sera le modèle où sera fabriquée la pièce prothétique. L'autre sera un modèle de repositionnement permettant de vérifier les points de contacts, le repositionnement de la pièce et l'occlusion. Une très fine couche de cire est appliquée au fond de la cavité pour laisser de la place au futur matériau de collage. Un liquide isolant est appliqué sur le modèle ainsi que sur l'antagoniste et séché à l'air libre. Par stratifications des couches (n'excédant pas les 1 mm) de composite microhybride (Fig. 33), et par photopolymérisation successive des différentes couches (entre 10 à 20 secondes par couche), le prothésiste obtient la restauration. Au niveau de la zone interproximale, pour éviter d'avoir de la stase alimentaire agglomérée, il est préférable de réaliser des surfaces de contacts plutôt que des points de contacts car cela diminue l'étendue des embrasures linguales et vestibulaires (*Koubi et al.*, 2006). L'occlusion et l'insertion/désinsertion sont vérifiées sur le deuxième modèle.

L'overlay en composite subit une cuisson post-polymérisation à haute température de 20 minutes. Ce procédé permet d'obtenir un meilleur taux de conversion et de meilleures propriétés mécaniques (*Badre et al.*, 2012) que pour les composites en technique directe.

La dernière étape est le polissage de la pièce prothétique.

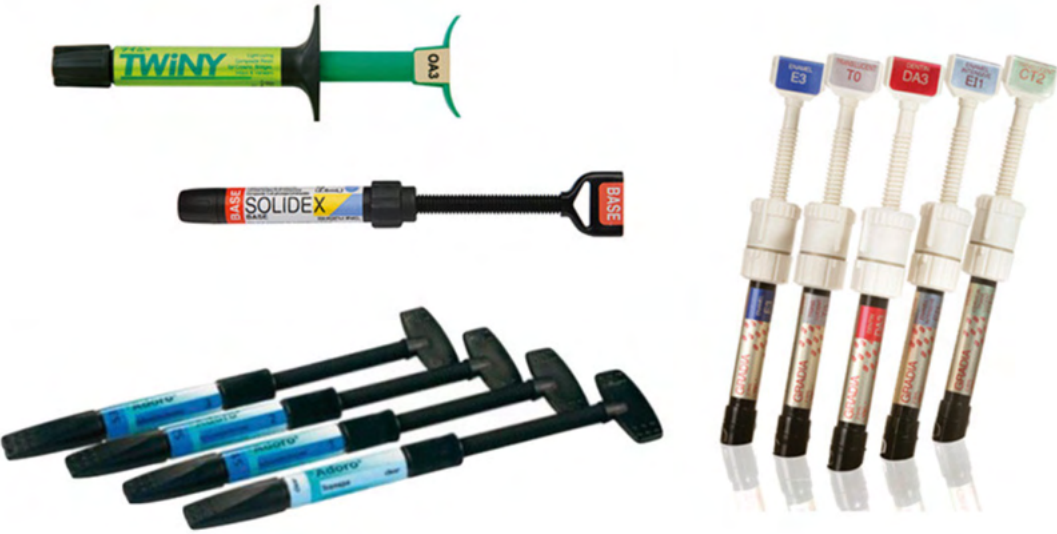

Figure 33 : Exemples de composite de laboratoire (Lehmann N et. Al, 2018)

### 3.7.1.2 Protocole de fabrication d'un overlay en composite assistée par ordinateur

Les blocs en composites pour CFAO sont arrivés plus récemment sur le marché que ceux en céramique. Paradigm MZ100 (3M ESPE) est le premier bloc en composite pour la CFAO mis en vente peu de temps avant 2010.

Le mode de polymérisation actuelle chez le fabricant combine une haute pression (>150 MPa) et une haute température (>150°C) (Mainjot *et al.*, 2016). Cette méthode augmente la résistance à la flexion, la résistance à la rupture (Fig. 34), la dureté mais également la densité du fait qu'il y ait moins de défauts au sein des blocs de composite (Nguyen *et al.*, 2012).




Figure 34 : Micrographie au microscope électronique d'échantillons fracturés lors d'essais de ténacité à la rupture : composite photopolymérisé (a) composite polymérisé sous haute pression/température (b) (source: Nguyen, *et al.*, 2012)

Deux classes de composites pour CFAO doivent être distinguées : la première étant celle des charges dispersées (composé de charges de zirconium et de silice), et la deuxième étant celle des matériaux PICN (polymer-infiltrated ceramic network) (Mainjot *et al.*, 2016).

Les PICN (ou matériaux hybrides) sont des vitrocéramiques frittées infiltrés sous vide au sein d'une matrice composée de monomères (Nguyen *et al.*, 2014). Ces nouveaux composites hybrides ont des propriétés mécaniques comparables à celles de l'émail et de la dentine (Coldea *et al.*, 2013)

Des exemples de composites de ces deux classes se trouvent ci-dessous (Fig 35 ; 36).

Technique de mise en œuvre de la pièce prothétique	Microstructure	Mode de polymérisation	Matériau	Fabricant
CFAO	Matrice de polymère renforcée par des charges	photopolymérisation	Paradigm MZ100	3M ESPE
		haute température	Cerasmart	GC
			Lava Ultimate	3M ESPE
			Shofu block HC	Shofu
			Brillant Crios	Coltène Whaledent
			Katana Avencia	Kuraray Noritake
			Grandio Blocs	Voco
			Ambarino High-Class	Creamed
			Estelite block	Tokuyama
			KZR-CAD HR2	Yamakin
			Tetric CAD	Ivoclar Vivadent
Mazic Duro	Vericom			
Réseau de céramique infiltré de polymère (PICN)	haute température + haute pression	Vita Enamic	Vita Zahnfabrick	

Figure 35 : Exemples de blocs de composites pour CFAO (source : Lehmann N et al., 2018a)



Figure 36 : Exemples de blocs de composites pour CFAO (source : Lehmann N et al., 2018a)

L'aptitude au fraisage et au polissage rend les composites très avantageux comparés à la céramique (Tunac et al., 2019). De plus, les fraises d'usinage sont moins abîmées par les blocs composites que les blocs en céramique (Ruse et Sadoun, 2014).

L'acquisition via la caméra 3D se fait sur une partie de l'arcade de la dent à restaurer, puis une partie de l'arcade antagoniste est enregistrée. Une acquisition des images en PIM (Position d'Intercuspitation Maximale) est recueillie pour déterminer l'occlusion du patient.

Deux modèles virtuels sont ainsi obtenus. Grâce au système de reconnaissances des arrêtes, le logiciel permet de déterminer les limites de la préparation. Néanmoins, le praticien ou le prothésiste peut toujours les redessiner et façonner la pièce prothétique à sa guise (les points de contact, l'anatomie).

La technique de CFAO par utilisation de bloc est une CFAO dite par technique de soustraction. C'est la méthode la plus couramment utilisée par les chirurgiens-dentistes et prothésistes.

Une fois la pièce conçue, le bloc de composite est choisi en fonction de la teinte et de la taille pour se dispenser d'une trop grande perte de tissu.

L'axe de fraisage du bloc est le même que l'axe d'insertion de l'overlay en composite. La surface occlusale est donc à 90° des fraises. Dernièrement, la machine réalise les étapes de finition et de polissage.

### 3.7.2 Overlays en céramique

#### 3.7.2.1 Procédés de fabrication d'un overlay en céramique au laboratoire de prothèse

Il existe trois méthodes de mise en forme des céramiques au laboratoire de prothèse : par mélange poudre liquide, par technique de la barbotine, ou pressée à haute température (Helvey, 2014). Les techniques sont dépendantes du type de matériau choisi. Cependant, on considère aujourd'hui que seule la technique de céramique pressée est utilisable pour garantir les qualités des overlays.

##### *Par mélange poudre/liquide*

Cette méthode se réalise manuellement par le mélange d'une poudre de céramique et d'eau déionisée ou d'un liquide préconisé par le fabricant. La préparation est ensuite condensée par vibration. Le liquide qui est remonté à la surface est éliminé avec du papier absorbant. Des bulles d'air peuvent subsister rendant le matériau plus fragile (McLaren et Giordano, 2010). Ensuite il est cuit sous vide à haute température par frittage.

La présence de défauts d'émaillage contre-indique cette méthode pour la réalisation d'overlay car cette céramique est cassante (Prot *et al.*, 2014).



### Par technique de la barbotine

Ce procédé est réalisé pour les céramiques alumineuses (Denry et Holloway, 2010). Comme ces céramiques ne sont pas conseillées pour la fabrication d'overlays, ce procédé ne sera pas utilisé.

La poudre est insérée de façon homogène dans l'eau. Ce mélange est appliqué au pinceau sur un modèle réfractaire en gypse (Fig. 37) qui va se rétracter durant la cuisson. La céramique subit une double cuisson de quatre heures chacune, pour obtenir deux phases distinctes mais interconnectés : la phase vitreuse et la phase cristalline.

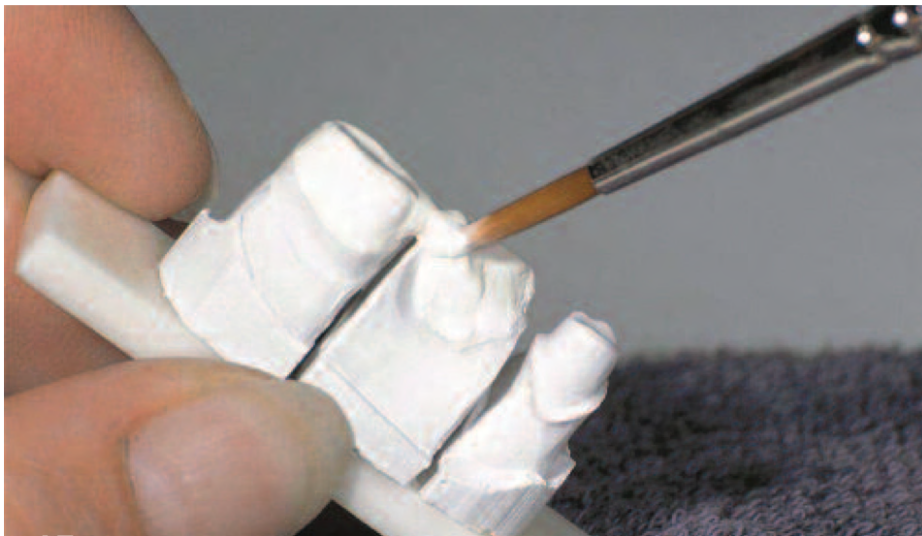

Figure 37 : Mise en place du mélange poudre/liquide sur le modèle réfractaire (source : McLaren, Giordano, 2010)

### Par technique pressée

Cette technique est celle qui reste conseillée aujourd'hui pour les inlays, onlays, overlays et s'applique aux vitrocéramiques (Prot *et al.*, 2014).

Elle fait appel à la technique de la cire perdue.


Sur un modèle en plâtre avec la taille de la dent préalablement faite, on préforme de la cire de façon anatomique par rapport à la dent et à la future restauration. Des tiges de coulée en cire vont également être montées de 7mm de longueur et de 3mm de diamètre. Puis, l'élément de cire va être placé dans un cylindre préalablement vaseliné qui va ensuite être enduit d'un revêtement dans sa partie interne.

Le cylindre (également appelé le lingotin) est extrait quand le revêtement a durci. Ce dernier est ensuite placé dans le four préchauffé à 850°C. Lorsque le lingotin est préchauffé et refroidi, on place la quantité nécessaire de céramique dans le canal du moufle.

Un piston est placé dans ce canal, puis l'ensemble est posé sur le socle du four de pressage (Fig. 38).

La pièce est ensuite pressée avec un programme adapté à la céramique utilisée.

La pièce finale peut être ensuite maquillée pour donner un meilleur aspect esthétique.



*Figure 38 : Lingotin avec le piston (source : La céramique pressée IMAGINE h.e. Fraîchement pressée ! WIELAND DENTAL, 2011)*

### 3.7.2.2 Procédé de fabrication d'un overlay en céramique assistée par ordinateur

La première restauration réalisée en céramique a été réalisée en 1985 à Zurich (Mörmann et Bindl, 2002). Depuis, on connaît une évolution exponentielle des améliorations technologiques de la CFAO. Il est difficile de connaître tous les matériaux disponibles sur le marché, cela nécessite une réactualisation permanente (Pelissier, 2011). Les céramiques les plus connues citées dans le tableau des différentes vitrocéramiques (Fig.13), sont représentées ci-dessous sous forme de blocs (Fig. 39)



Figure 39 : Exemples de blocs céramiques pour CFAO (source : Nasr et al., 2015)

Toutes les machines de CFAO ne sont pas compatibles avec tous les matériaux présents sur le marché, il faut être vigilant à cela pour le choix de sa machine au cabinet (Pelissier, 2010).

La résistance mécanique des céramiques est impactée par leur état de surface (Canneto et al., 2016). Le fraisage en CFAO crée une interface plus rugueuse dans la partie interne, rendant ainsi le matériau susceptible à des fissures et fractures, tandis que la partie externe peut être polie et glacée. Il a été démontré que la rugosité de surface en fonction du type de céramique joue un rôle sur la fatigue du matériau (Guilardi et al., 2020).

Le protocole de la CFAO pour la céramique reste globalement le même que celui des blocs en composite (cf : sous chapitre 2.3.1.2). Tout d'abord il faut enregistrer via une caméra 3D (Fig. 40) les deux arcades dentaires ou une partie de ces arcades, avec un enregistrement précis de la préparation. Si les modèles 3D présentent des manques, il est possible de réaliser des superpositions d'images pour obtenir une empreinte optique de meilleure qualité. Lorsque les empreintes sont validées, il faut modéliser la pièce et lancer l'usinage de cette dernière, au

cabinet dentaire ou au laboratoire de prothèse, suivant le type de CFAO. Le temps pour le polissage et le maquillage de la pièce prothétique dépendra du type de céramique choisi.

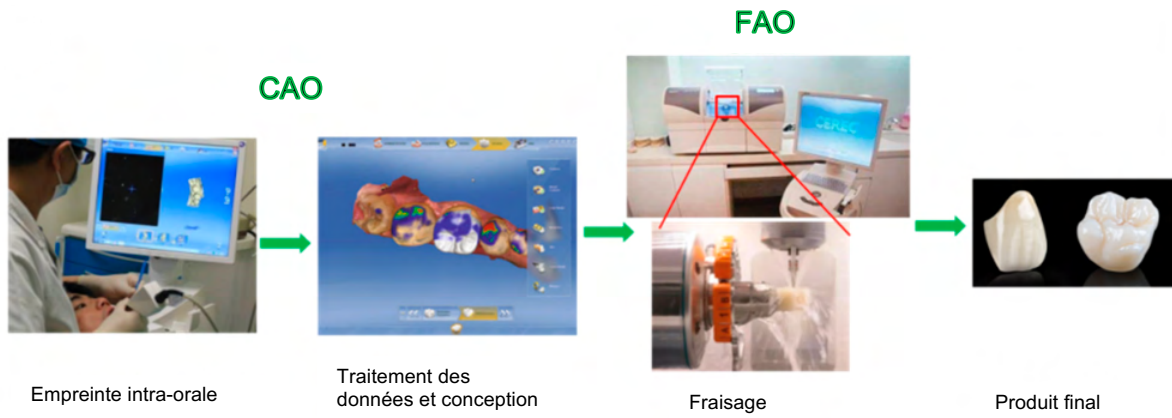


Figure 40 : Etape de conception en CFAO (source : Fu et al.. 2020)

### 3.8 Essayage

Avant de procéder au collage de l'overlay, il convient d'essayer la pièce prothétique et de vérifier : l'esthétique finale de la restauration, son adaptation au niveau des limites de préparation, la présence de contacts proximaux efficaces.

Il faut veiller à poser un champ opératoire. En cas de digue plurale, du téflon peut être posé sur les dents adjacentes à la préparation pour éviter les excès de colle sur celles-ci.

Si le choix du matériau se tourne vers une reconstitution en céramique, il est préférable de reporter le contrôle de l'occlusion après le collage afin d'éviter un risque de fracture. Par prudence, ce report peut aussi être réalisé pour les overlays en composite.

### 3.9 Le collage de l'overlay

Il existe trois groupes de colles selon leurs propriétés adhésives : les colles sans potentiel adhésif, les colles avec potentiel adhésif, et les colles auto-adhésives (Dahan et Raux, 2012). Les colles sans potentiel adhésif (exemples (Fig. 41) : Variolink II® (Ivoclar Vivadent), NX3® (Kerr), Calibra® (Dentsply Sirona)) sont des composites microhybrides ou microchargés dotées de bonnes propriétés mécaniques et esthétiques. Néanmoins le protocole de collage doit être très minutieux tant sur la surface dentaire que sur le matériau choisi (Etienne et Toledano, 2007). Les colles avec potentiel adhésif (exemples (Fig. 42) : Superbond® (Générique International), Panavia® (Kuraray), Chemiace II® (Dental Express)) possèdent la capacité d'adhérer aux surfaces prothétiques mais nécessitent un traitement de la surface dentaire (Dahan et Raux, 2012).

Les colles auto-adhésives (exemples (Fig. 43) : Rely X Unicem® (3M), Max Cem® (Kerr), Biscem® (Bisco)) quant à elles ont l'avantage de ne pas requérir au conditionnement des surfaces dentaires et prothétiques (Oudin Gendrel, 2019). De par leur faible résistance à la ténacité, elles ne sont pas indiquées pour le collage des overlays (Cheron et Atlan, 2014).

Les colles sans potentiel adhésif sont de bonnes candidates avec assez de recul clinique (Tirlet et Attal, 2008 ; Lehmann et Spreafico, 2018b).

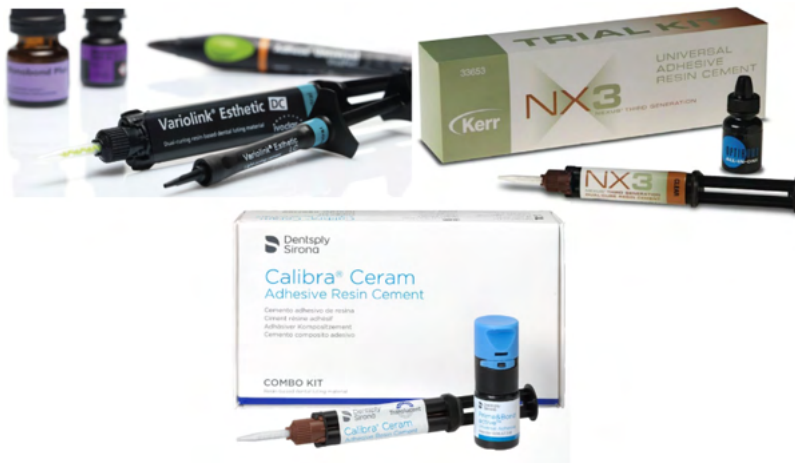

Figure 41 : Exemples colles sans potentiel adhésif

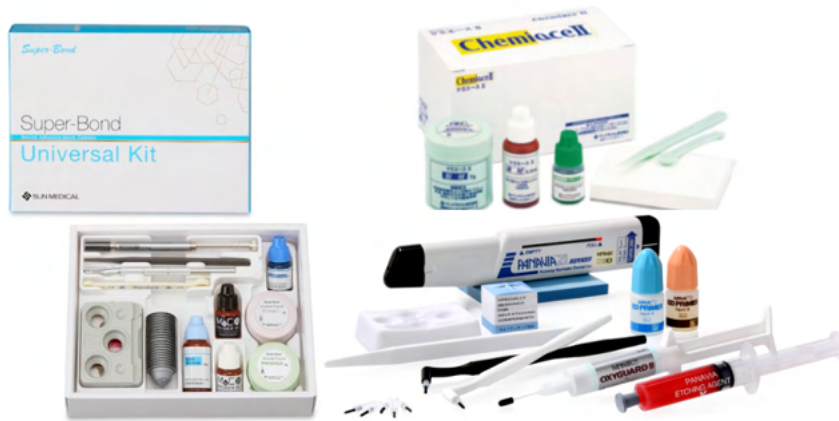

Figure 42 : Exemples de colles avec potentiel adhésif

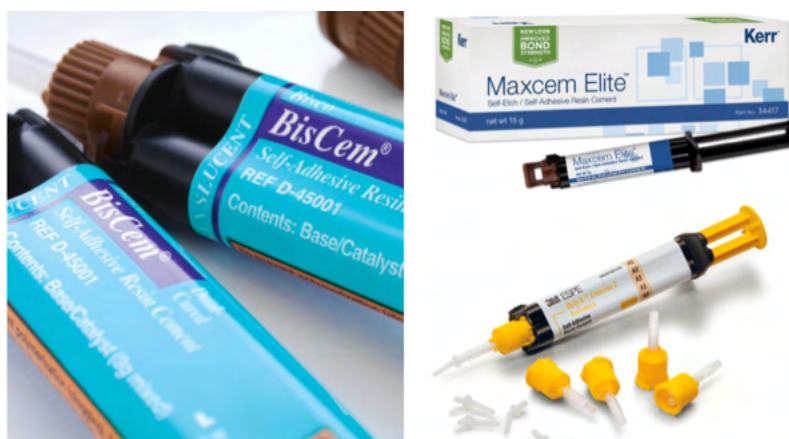

Figure 43 : Exemples colles auto-adhésive

Le choix de l'adhésif (Ferraris, 2017) et du pré-traitement de surface de la restauration (Tekçe *et al.*, 2019) dépend du matériau choisi pour l'overlay.

Le protocole selon les différentes surfaces prothétiques est le suivant pour une colle sans potentiel adhésif (Fron-Chabouis *et al.*, 2013) :

- Pour les restaurations en vitrocéramique : il faut appliquer de l'acide fluorhydrique pendant 60 secondes, (20 secondes en cas de disilicate de lithium) ensuite rincer abondamment à l'eau, puis sécher. Par la suite il faut appliquer du silane, et laisser sécher durant 3 minutes.
- Pour les restaurations en composite : cela commence par le sablage à l'alumine avec des particules de 50 µm (cela apporte une meilleure résistance au cisaillement (Alkhurays et Alqahtani, 2019)), puis rincer à l'eau et sécher. Il faut par la suite appliquer du silane et laisser sécher durant 3 minutes.
- Ensuite dans les deux cas, de la colle (qui est un composite fluide dual) est appliquée sur l'intrados de la pièce.

Les systèmes d'adhésif et de collage aux tissus dentaires sont constitués de 3 composants (D'Arcangelo *et al.*, 2015) :

- Le mordantage ou « etching » à l'acide orthophosphorique à 35 ou 37%, il provoque l'apparition de des microporosités et microrugosités dans l'émail et une dissolution de la partie minérale de la dentine permettant la formation de la couche hybride et l'ouverture des tubulis,
- Le primer, un composé amphiphile qui augmente la mouillabilité du substrat hydrophile (dentine) à un agent hydrophobe (liant ou résine),
- La résine adhésive, également appelée « colle », elle pénètre dans les microrugosités afin de créer une liaison réelle et stable.

Le protocole de collage aux surfaces dentaires est le suivant :

- Préparation des surfaces dentaires : Très souvent, les surfaces dentaires ont eu préalablement un scellement dentinaire immédiat (cf sous-chapitre 3.2) ou une technique build-up (cf 3.1). Il ne faut alors, dans l'exemple d'un système adhésif M&R2, plus que mordancer l'émail pendant 15 à 30 secondes, rincer et sécher délicatement. Il faut appliquer le primer-adhésif pendant 20 secondes en moyenne, et insérer la pièce prothétique.
- Ensuite, on peut réaliser une photopolymérisation rapide de 1 à 2 secondes ou attendre la gélification passive du matériau. On enlève alors les excédents grâce au fil dentaire et une curette sans déplacer la pièce prothétique, puis on réalise une

photopolymérisation complète pendant 40 secondes par face après avoir recouvert le joint d'un gel glycérimé.

- Une autre alternative, privilégiée aujourd'hui, est d'insérer la pièce au  $\frac{3}{4}$ , d'essuyer à l'aide d'une microbrosse les excès, avant d'enfoncer complètement la pièce, de recouvrir le joint d'un gel glycérimé, puis de photopolymériser.

Il est possible de préchauffer des composites de manière à s'en servir comme colle pour les pièces prothétiques. Leur large gamme de teintes est un véritable atout (Fróes-Salgado *et al.*, 2010) (Mundim *et al.*, 2011). Ils présentent un meilleur degré de conversion et une meilleure adaptation aux parois de la préparation de la cavité (Lopes *et al.*, 2020). L'augmentation de la température du composite donne une certaine fluidité au matériau et facilite ainsi son élimination (Urcuyo Alvarado *et al.*, 2020). Les composites chauffés sont de bons collages pour les restaurations indirectes en composite et céramique (O'Connor et Gavriil, 2021).

### 3.10 Finition, contrôle de l'occlusion et polissage

Après la dépose du champ opératoire, une excavation des excédents de colle dans les espaces interproximaux doit être réalisée à l'aide de curette parodontale, si nécessaire. Il est possible de d'utiliser des bandes de stripping dans cette zone également. Le polissage de la restauration est réalisé à l'aide cupules en silicone.

Le contrôle de l'occlusion est effectué en dernier lieu en statique et dynamique. Si des modifications sont apportées à l'overlay, il faudra réaliser un polissage minutieux de la pièce prothétique (Couvrechel, 2014).



# CHAPITRE 4. Exemples d'applications possibles de l'overlay

## 4.1 Fêlures et overlays

Il est très courant au sein de notre pratique de découvrir des dents possédant des fissures ou fêlures. La plupart du temps ces dents ne présentent aucun symptôme mais lorsque celles-ci en possèdent, elles peuvent devenir très désagréables pour les patients.

Les signes évocateurs sont la douleur à la morsure, mais surtout la douleur au relâchement et une hypersensibilité au chaud et au froid (Banerji *et al.*, 2017).

Il existe 5 sortes de fractures longitudinales (AEE, 2008) :

- Les craquelures intra-amélares : n'atteignent que la partie amélaire. L'abstention thérapeutique est retenue car la dent reste sans symptôme.
- Les fractures cuspidiennes : ne concernent que les cuspidés. Elles peuvent être complètes ou incomplètes. Une restauration directe en composite peut être réalisée, néanmoins une restauration indirecte peut être envisagée (Martin et Le Chaffotec, 2019) si la perte de substance est importante. Dans certains cas l'overlay est indiqué si la fracture de plusieurs cuspidés est en jeu. La thérapeutique peut aller même jusqu'à l'extraction si la fracture cuspidienne se prolonge en radiculaire de manière trop significative.
- Les fractures longitudinales incomplètes : le point de départ de ces fractures est coronaire et peut se prolonger au niveau de la racine. Les crêtes marginales sont affectées. La vitalité pulpaire peut être positive ou négative selon la profondeur. Le test du mordu est le test de référence pour le diagnostic. La dent est ensuite restaurée de préférence avec un overlay.
- Les fractures longitudinales complètes : le point de départ est coronaire et s'étend complètement jusqu'à l'apex. Il est possible de mobiliser les deux fragments. La dent présente une hypersensibilité au départ pouvant évoluer vers une nécrose, tout en ayant un sondage positif. La dent doit être extraite.
- Les fêlures verticales complètes : la fracture est d'abord radiculaire et est susceptible de se propager en coronaire. Dans ce cas, l'extraction sera la seule solution.

L'overlay sera par conséquent conseillé dans certains cas de fracture cuspidienne et plus souvent dans les cas de fracture longitudinale incomplète.

## 4.2 Overlay sur une dent dépulpée

L'amalgame dentaire a été l'un des matériaux les plus utilisés et possédant le plus de recul clinique. En 2005, environ 50% des restaurations postérieures étaient des amalgames dans les pays industrialisés (Toumelin-Chemla, 2005). De nombreuses controverses existent sur son utilisation dû au relargage potentiel du mercure qu'il contient et sa potentielle cytotoxicité. Selon l'OMS, le mercure peut affecter le système digestif, nerveux et immunitaire mais également le fœtus et les nourrissons (OMS, 2017). Depuis 2018, la pose d'amalgame est interdite chez les enfants et les femmes enceintes ou allaitantes.

L'amalgame est un matériau qui résiste mieux que le composite sur des cavités postérieures de grande étendue mais son principal risque d'échec reste la carie secondaire (Bernado *et al.*, 2007)

De nos jours, nous avons parfois à déposer des amalgames et à gérer leur remplacement.

Le cas clinique suivant du Dr Sarfati (Sarfati, 2020) est une parfaite illustration de la technique du build-up après reprise carieuse d'un amalgame sur une molaire ayant déjà subi un traitement endodontique (Fig. 44).

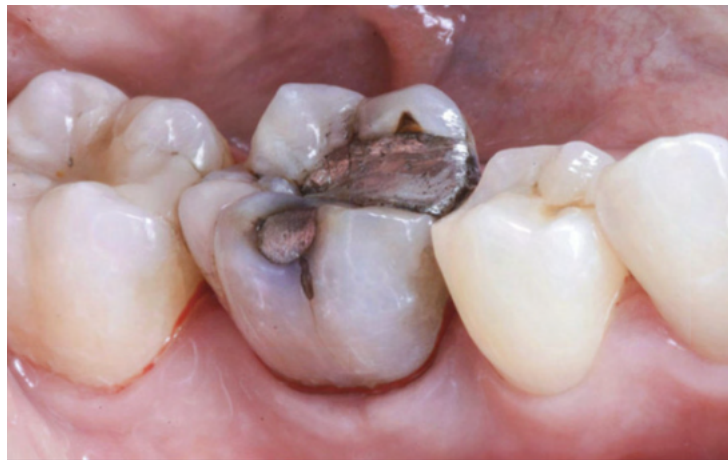

Figure 44 : Reprise carieuse d'un amalgame (source : Sarfati A, 2008)

La dépose de l'ancienne obturation est nécessaire ainsi que la reprise du traitement endodontique. Le praticien procède à l'élimination des parois trop fines et à la réduction occlusale, puis à la mise en place d'une matrice dans le but de réaliser le scellement dentinaire immédiat (Fig. 45).

Une fine couche de composite chargé est déposée dans le fond de la cavité pour harmoniser la chambre pulpaire et est photopolymérisée (Fig. 45).

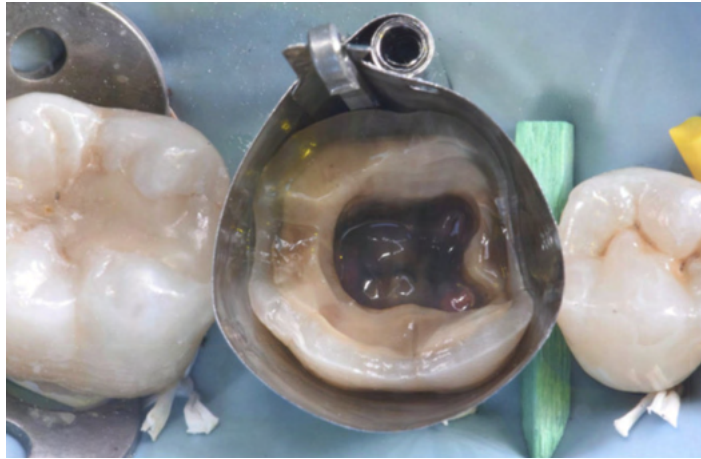


Figure 45 : Molaire après dépose des parois trop fines (source : Sarfati A, 2020)

Puis la cavité est remplie d'un composite bulk renforcé en fibres (EverX, GC) et celui-ci est photopolymérisé. Une dernière fine couche de composite fluide vient le recouvrir (Fig. 46) et est photopolymérisée avec de la glycérine.

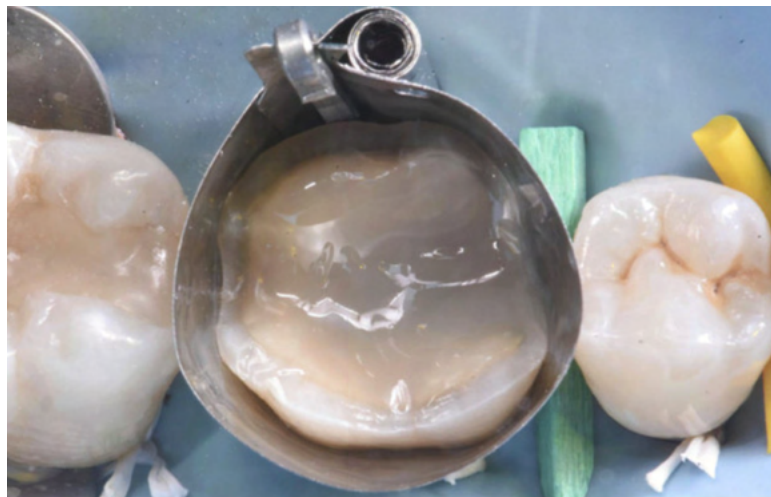


Figure 46 : Fine couche de composite (source : Sarfati A, 2020)

L'émail est ensuite légèrement préparé pour supprimer toutes traces d'adhésif ou de composite. L'empreinte et la mise en place d'une restauration provisoire sont réalisées durant la même séance.

La restauration indirecte finale (Fig. 47) est collée la séance suivante sous champ opératoire et fait ensuite l'objet d'un contrôle radiologique (Fig. 48).

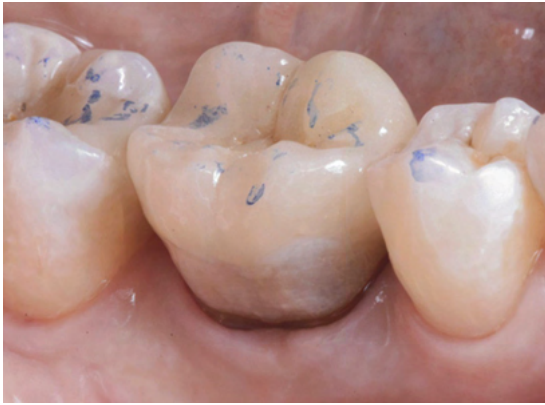

Figure 47 : Radiographie finale de l'overlay collé (source : Sarfati A, 2020)

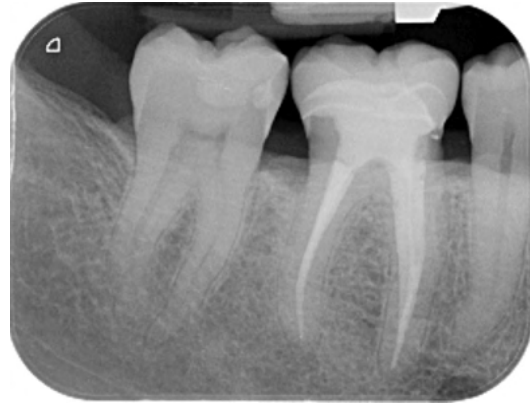

Figure 48 : Photo finale d'un overlay collé (source : Sarfati A, 2020)

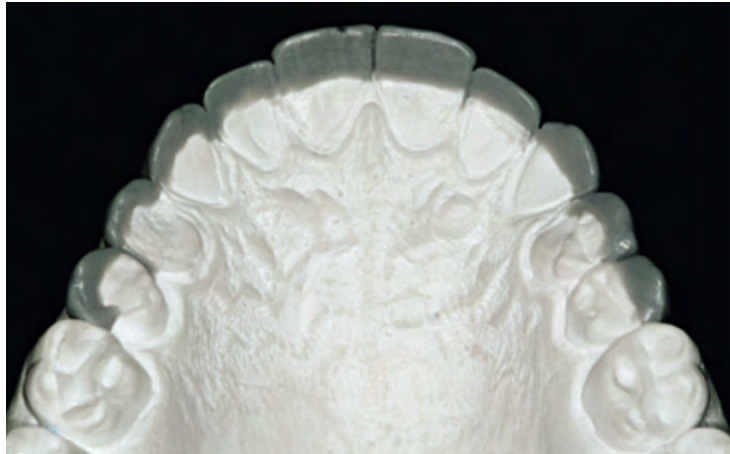### 4.3) Three-step technique

Les érosions sont des destructions irréversibles des différentes structures minéralisées de la dent par attaque acide (intrinsèque ou extrinsèque) et peuvent à terme causer des hypersensibilités ou des troubles fonctionnels (Kanzow *et al.*, 2016).

Autrefois, les érosions sévères étaient traitées par des couronnes ce qui imposait une grande destruction de tissu sain. Le Dr Vailati a été la première à décrire la « Three-step technique » afin de minimiser ces pertes (Vailati et Belser, 2008a). Comme son nom l'indique, cette méthode est segmentée en trois étapes cliniques permettant aux praticiens de réaliser une réhabilitation globale de la dentition.

La 1<sup>ère</sup> étape consiste à évaluer la demande esthétique et la position du plan d'occlusion par l'élaboration d'un wax-up des dents antérieures maxillaires (Vailati et Belser, 2008a).

Lors de l'élaboration du wax-up (Fig. 49), la vision esthétique du praticien et du prothésiste doit concorder avec celle du patient. La vérification de cette concordance passe par la réalisation d'un « mock-up » ou masque grâce à une clé en silicone. Cette clé sera insérée en bouche, chargée d'un composite autopolymérisant ou résine bis-acryl et reproduira la forme des futures restaurations antérieures. Plusieurs facteurs doivent être contrôlés : les bords incisifs, le plan d'occlusion, l'harmonie avec les molaires maxillaires, le profil d'émergence et le contour gingival, le nombre de dents impliquées dans la réhabilitation.



*Figure 49 : Wax up des dents antérieures maxillaires*

La 2<sup>ème</sup> étape consiste à créer une nouvelle dimension verticale grâce à l'élaboration de wax-up postérieurs maxillaires et mandibulaires (Vailati et Belser, 2008b).

L'augmentation de la Dimension Verticale d'Occlusion (DVO) doit être déterminée en fonction des bords incisifs des dents maxillaires. Les cuspidés maxillaires postérieures doivent se situer plus cervicalement que ces derniers et suivre la lèvre inférieure. La proportion ajoutée à cette DVO doit être égale entre le maxillaire et la mandibulaire. Cette remontée de la DVO est essentiellement réalisée pour éviter de préparer les dents car il n'est pas prouvé qu'il y ait une perte de DVO et ceci grâce à la présence de phénomènes compensatoires (ex : éruptions des procès alvéolaires). La réhabilitation se fait en Position d'Intercuspitation Maximale car la relation centrée n'est pas toujours acceptable par le fait qu'il n'y a plus de guide antérieur dans certains cas (exemple : classe 2). Un wax-up est aussi réalisé durant cette étape où l'on cire seulement les deux prémolaires et la première molaire au maxillaire (Fig. 50) et à la mandibule (Fig. 51). Il existe quelques situations où l'on peut également cirer les canines. Grâce à une gouttière transparente les wax-up sont reportés en bouche sous forme de composites postérieurs.

Le patient ne pourra donc pas passer de fil dentaire, mais il doit être rigoureux quant aux passages des brossettes interdentaires afin d'éviter l'apparition de caries proximales.

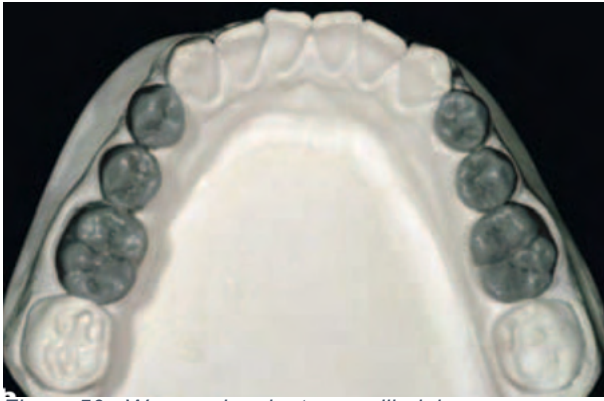

Figure 50 : Wax-up des dents mandibulaires postérieures (Vailati et al., 2008)

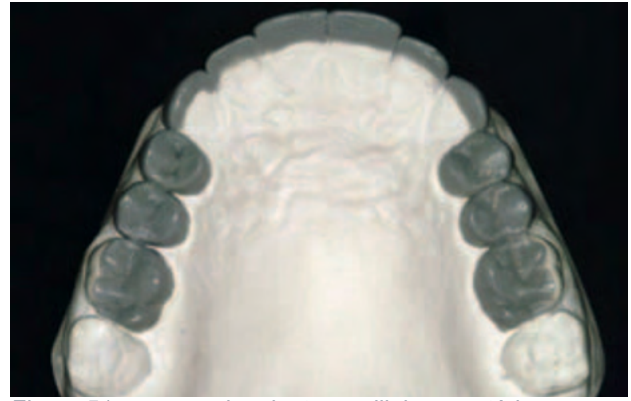


Figure 51 : wax-up des dents maxillaires postérieures (Vailati et al., 2008)

La 3<sup>ème</sup> et dernière étape consiste à restaurer les guides antérieurs par le collage d'onlays composites antérieurs palatins maxillaires (Vailati et Belser, 2008c), puis à restaurer les faces vestibulaires.

Lors de cette étape, on procède par conséquent à la technique « sandwich » (Fig. 52), des restaurations en composite pour les faces palatines et des facettes en céramique pour les faces vestibulaires sont réalisées.

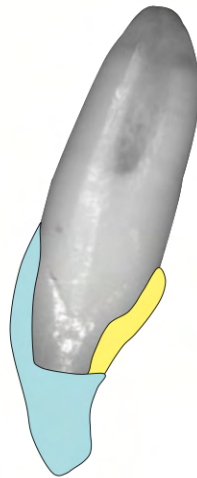


Figure 52 : Technique Sandwich pour la restauration des dents antérieures (Vailati et al., 2008)

La longueur ajoutée par les composites palatins est supprimée pour laisser la place aux facettes vestibulaires (Fig. 53).

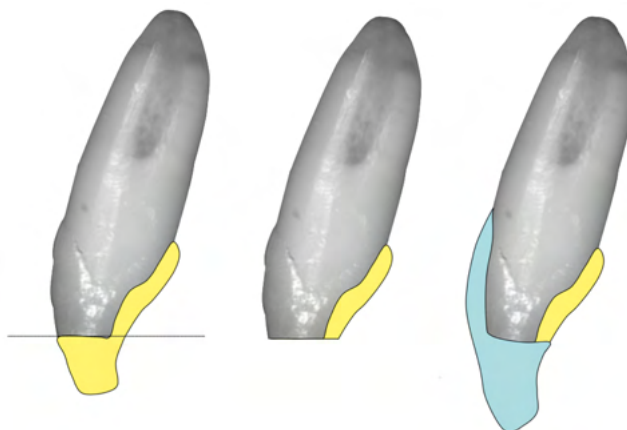


Figure 53 : Schématisation de la préparation des onlays palatins en composite (Vailati et al., 2008)

Les contacts interproximaux entre les dents maxillaires sont légèrement ouverts par stripping. La dentine palatine quant à elle est polie à l'aide d'une pièce ponce non fluorée. La couche superficielle est éliminée grâce à une fraise boule.

Les dents mandibulaires antérieures ont subi généralement une érosion mineure grâce à la protection linguale. Des composites directs peuvent être ainsi élaborés au niveau de ces dents.

Les docteurs Etienne Olivier et Watzki Dominique (Etienne et Watzki, 2017) proposent une adaptation du protocole du Dr Vailati, pour la préparation d'overlays dans des cas d'érosions. Le montage en articulateur et ainsi la remontée de la DVO sont réalisés à l'aide d'un arc facial et d'une butée. L'utilisation de mock-up sectoriel est préconisée dans ce cas pour des érosions avancées afin de respecter le protocole du Dr Vailati. Néanmoins, pour les stades peu avancés d'érosion il est possible d'utiliser un mock-up total.

Les anciennes restaurations sont conservées lors des étapes de provisoires. Elles seront éliminées après validation esthétique et fonctionnelle du plan de traitement, et lors de l'étape de préparation. Les préparations pour overlays à l'aide de fraises à pénétration contrôlée doivent être réalisées arcade par arcade pour maintenir le contrôle de la nouvelle occlusion et DVO.

Une attention particulière doit être donnée à l'équilibration occlusale durant les séances de contrôle et la mise en place d'une gouttière occlusale.

Dans une étude de Ting et al. (Ting et al., 2017), le suivi à 2 ans de deux personnes ayant subi des préparations pour overlays à des fins de remontée la Dimension Verticale d'Occlusion suggère une bonne adaptation sans détérioration des restaurations.

#### 4.4 Overlay dans le cas de MIH

La MIH (Molar-Incisor Hypomineralisation) est un défaut qualitatif de l'émail, d'origine systémique, affectant au moins une des premières molaires définitives (Fig. 54) et pouvant toucher ou non les incisives définitives (Fig. 55) (Weerheijm *et al.*, 2003). Le tableau clinique caractéristique de la MIH consiste en des opacités blanches à jaunes/brunes associées à des hypersensibilités et une susceptibilité à la carie plus élevée (Giuca *et al.*, 2020). Les dents atteintes sont généralement très difficiles à anesthésier (Gouédard *et al.*, 2017).

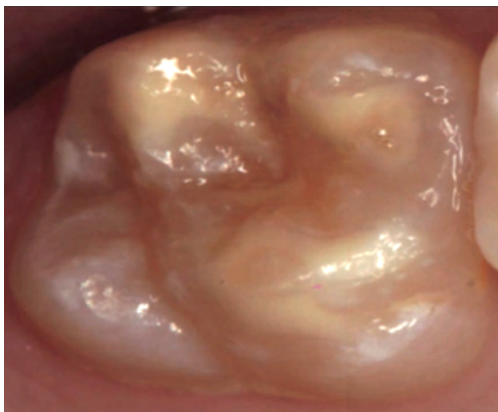


Figure 54 : Exemple de MIH sur des molaires maxillaires (source : Almualllem *et al.*, 2018)

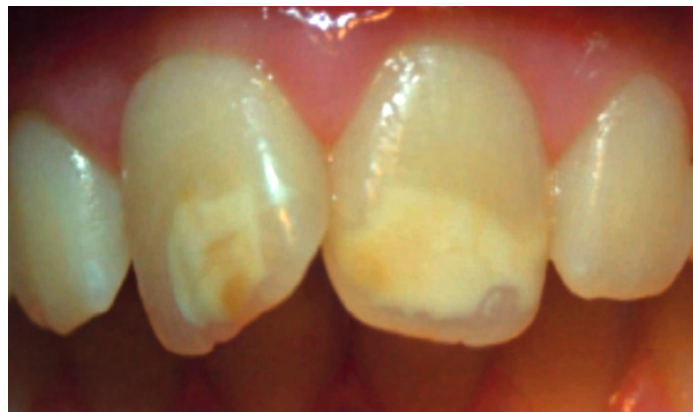

Figure 55 : Exemple de MIH sur des incisives maxillaires (source : Almualllem *et al.*, 2018)

Dans la plupart des cas, des traitements préventifs ou conservateurs (restaurations directes, inlays, onlays, overlays) sont entrepris pour réhabiliter ces dents affectées (Garot *et al.*, 2019). Néanmoins dans les cas sévères, cela passe par l'extraction des premières molaires quand elles sont condamnées, idéalement lorsque l'édification des racines des deuxièmes molaires définitives vient de commencer (Gouédard *et al.*, 2017).

Dernièrement Massé *et Garot* (Massé *et Garot*, 2021) ont proposé une approche différente dans le but de restaurer une première molaire chez une patiente de 10 ans chez qui le diagnostic de MIH a été posé. Deux techniques ont été employées dans ce cas clinique pendant la préparation pour overlay : l'ozonothérapie et l'infiltration de l'émail par de la résine Icon.

L'ozonothérapie est utilisée pour ses propriétés microbicides et reminéralisantes (Almaz *et Sönmez*, 2015). L'infiltration de résine fluide quant à elle améliorerait la potentialité de collage et la dureté de l'émail (Massé *et Garot*, 2021).

Le protocole est le suivant :

- Éviction carieuse et élimination des restaurations préalables,



- Ozonothérapie par pulvérisation d'ozone ( $O_3$ ) durant 2 minutes (Fig. 56),
- Préparation pour overlay,
- Scellement dentinaire immédiat avec un composite fluide hautement chargé,
- Infiltration résine de l'émail : le protocole de l'infiltration débute par un mordantage à l'acide chlorhydrique à 15% pendant 2 minutes. Un rinçage de 30 secondes est ensuite nécessaire. La résine Icon étant hydrophobe (Clément et Noharet, 2013), il faut appliquer de l'Icon Dry à base d'éthanol à 99% pendant 30 secondes puis sécher l'émail. L'infiltration est réalisée avec de la résine Icon qu'on laisse reposer 3 minutes. Enfin, la résine est photopolymérisée 40 secondes.
- Empreinte pour overlay,
- Collage de l'overlay en disilicate de lithium.

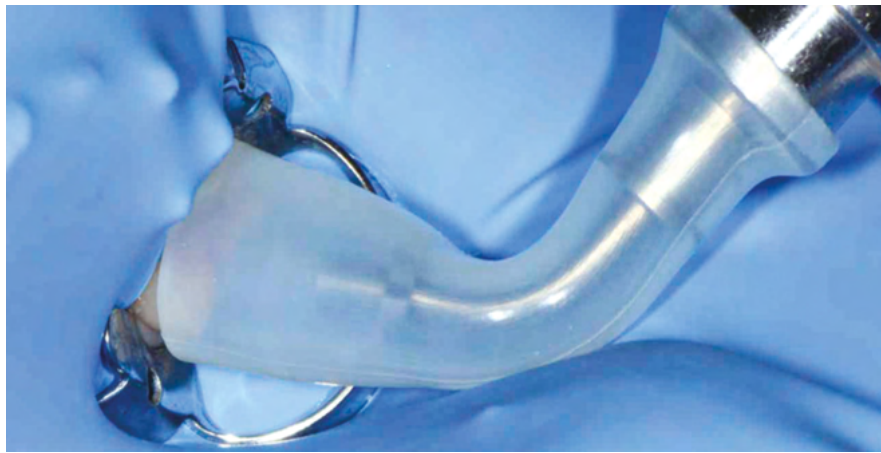

Figure 56 : Ozonothérapie (source : Massé *et al.*, 2021)

## CHAPITRE 5. Principaux risques d'échec et espérance de vie de l'overlay

À l'heure actuelle, dans la littérature, il existe que peu de recul clinique sur les overlays en composite et céramique.

Les principaux risques d'échec des overlays sont les fractures (4%), les complications endodontiques (3%), les caries secondaires (1%), et dernièrement les décollements des pièces prothétiques (1%) (Moritomo *et al.*, 2016).

### 5.1 Résistance à la fracture

La fracture constitue le principal risque d'échec des overlays à ce jour (Politano *et al.*, 2018). L'analyse de la résistance à la fracture des overlays est le plus souvent réalisée sur des dents saines extraites pour des raisons parodontales ou orthodontiques. Les essais sont réalisés à l'aide une machine universelle et d'un petit dispositif qui transmet les forces en compression axiale sur les échantillons (Fig. 57) (Tavarez *et al.*, 2014). La force maximale est indiquée en N.



Figure 57 : Test de fracture par une machine universelle (source : *Overlays or Ceramic Fragments for Tooth Restoration : An Analysis of Fracture Resistance. 2014*)

L'épaisseur de la préparation et par conséquent de la pièce, le biomatériau et le matériau de collage jouent un rôle non négligeable sur la résistance à la fracture (Ferraris, 2017 ; Andrade *et al.*, 2018). Il convient donc à chaque praticien de connaître les différentes particularités des céramiques et composites (cf : chapitre 2), ainsi que le matériau de collage adapté afin de réaliser une restauration pérenne et durable.

Aujourd'hui, il est possible de réaliser des overlays de très fine épaisseur (0,5mm), avec les matériaux adaptés et notamment quand on colle sur de l'émail, bien qu'il soit généralement préférable d'avoir des préparations de 1.5 à 2mm minimum.

## 5.2 Complications endodontiques

Après la pose de la restauration, des hypersensibilités peuvent être ressenties par les patients. Généralement, elles s'estompent durant les semaines qui suivent. Cependant, il s'avère parfois nécessaire de réaliser le traitement endodontique dans les cas où les douleurs persisteraient (inflammation pulpaire).

Ils existent divers facteurs qui pourraient expliquer ces hypersensibilités ou inflammations affectant la pulpe (Weill *et al.*, 2014) :

- Le protocole de collage : surtout lors des phases de mordançage,
- Le fraisage : il doit s'effectuer avec des fraises récentes, et sous spray pour ne pas surchauffer la pulpe,
- Le manque d'étanchéité ; lorsque la restauration ne recouvre pas totalement la dentine, la laissant ainsi à l'exposition des fluides buccaux,
- Les étapes nécessaires avant la pose définitive du matériau : la CFAO directe permet de raccourcir le temps opératoire et d'éviter la mise en place d'un matériau provisoire peu ou pas assez étanche.

## 5.3 Caries secondaires

Les caries secondaires peuvent nécessiter la réparation, possible seulement pour les pièces prothétiques en composite, voir la dépose de la restauration pour celles en céramique.

Les paramètres influençant l'apparition de ces caries sont les suivants (Etienne et Anckenmann, 2016) :

- Une mauvaise hygiène dentaire associée ou non à des mauvaises habitudes alimentaires,
- Un joint de collage mal poli favorisant la rétention de plaque.

#### 5.4 La longévité des overlays

L'étude de la longévité nécessite l'observation de deux taux bien distincts : le taux de succès et le taux de survie. Le peu d'abondance d'articles scientifiques spécifiques sur les overlays nous force à élargir notre sélection d'articles afin de comparer les taux des différents matériaux. Nous avons ainsi inclus les articles comprenant « inlays-onlays-overlays » ou « partial coverage » ou « partial restoration ». Les inlays/onlays sont des restaurations indirectes partielles du secteur postérieur comme l'overlay. La seule différence est l'étendue moindre de ces pièces prothétiques et par conséquent leur principe de préparation légèrement différent.

Le taux de succès est défini selon des critères propres ou des graduations qualitatives. Cependant, la diversité des graduations rend les comparaisons entre les études plus délicates (Decup, 2015). Néanmoins, dans une revue systématique de Mangani *et al.* (Mangani *et al.*, 2015), sont comparés les taux de succès des restaurations indirectes partielles en fonction du matériau : la céramique ou le composite. Le taux de succès des restaurations en céramique avec un suivi de 5,9 ans est de 94,9%, tandis que pour les restaurations en composite il est de 91,1% à 2,6 ans. Les céramiques ont par conséquent de meilleurs résultats dans cette étude, bien que leur période d'observation soit plus longue.

Le taux de survie représente simplement la proportion de restaurations maintenues en bouche après une durée donnée. Néanmoins, cela reste une indication précieuse à prendre en compte.

Le taux de survie des restaurations indirectes partielles postérieures en céramique (Fig. 58) est très satisfaisant (jusqu'à 98,3% pour les onlays) même après 10 ans. Ce taux semble inférieur pour les restaurations indirectes en composite (Fig. 59) car il avoisine 91% à 5 ans. Cela confirme une méta-analyse de Bustamante-Hernández *et al.* (Bustamante-Hernández *et al.*, 2020) qui donnait un taux de survie pour les onlays en composite de 90% et pour les onlays en céramique de 98% avec un suivi compris entre 24 et 180 mois.

Les tableaux suivants (Fig. 58 et 59) présentent sous forme synthétique les taux de survie retrouvés dans la littérature pour des restaurations indirectes postérieures, respectivement en céramique et en composite. Ils semblent à nouveau légèrement supérieurs pour les restaurations en céramique.

Date de publication et auteurs	Matériaux	Période d'observation moyenne	Nombre de restaurations	Taux de survie
2015 (Nejatidanesh <i>et al.</i> , 2015)	Blocs CEREC Blocs Empress CAD	5 ans	102 (CEREC) 57 (Empress)  → inlays/onlays confondus	96% 94,6%
2020 (Luciano <i>et al.</i> 2020),	Diliscate de lithium	32 mois	43 overlays	97,7%
2021 (Malament <i>et al.</i> , 2021),	Emax Press	10,9 ans	246 inlays 305 onlays	93,6% 98,3%

Figure 58: Comparatif des taux de survie des restaurations indirectes partielles postérieures en céramique

Date de publication et auteurs	Matériaux	Période d'observation moyenne	Nombre de restaurations	Taux de survie
2014 (Vervack <i>et al.</i> , 2021)	Enamel Plus (composite de laboratoire)	5 ans	79 → inlays/onlays confondus	91,1%
2021 D'Arcangelo <i>et al.</i> , 2014)	Lava Ultimate (bloc composite)	28 mois +/- 8 mois	43  → inlays/onlays/overlays confondus	91,4%

Figure 59: Comparatif des taux de survie des restaurations indirectes postérieures en composite

## Conclusion

L'overlay a véritablement sa place dans le panel thérapeutique du chirurgien-dentiste. L'indication de cette restauration indirecte collée est suffisamment étendue et permet son utilisation dans de multiples cas : du plus simple au plus complexe.

Il n'existe pas de consensus pour le choix de la réhabilitation des dents traitées endodontiquement (De Kuijper *et al.*, 2021). Il faudra suivre le gradient thérapeutique. Néanmoins, lorsque les structures restantes sont suffisamment importantes et résistantes, une restauration adhésive telle que l'overlay est indiquée. De plus, son remplacement ne nécessitera que peu de destruction des tissus environnants si un échec de la restauration ou encore du traitement endodontique se produit.

Les principes de préparation actuels sont constamment modifiés et améliorés. Ici, il a été décrit plus précisément les principes de préparation avec la « technique build-up » en fonction de la situation clinique, de la localisation sur la dent, et du tissu dentaire résiduel. Cette récente technique ouvre de nouvelles portes pour la dentisterie adhésive, plaçant réellement la couronne périphérique en second plan. Il est important de constater de plus que les formes de préparation affectent la résistance à la fracture : la réduction occlusale anatomique et la réduction occlusale anatomique avec préparation de l'épaulement rond ont les résistances à la fracture les plus élevées (Falahchai *et al.*, 2020).

La littérature sur l'overlay est assez détaillée, bien que très souvent, l'entité inlay/onlay/overlay ne fait qu'une dans les recherches scientifiques. Parfois même, l'overlay est inclus dans la partie onlay, ce qui peut entraîner des confusions. Néanmoins, les grands principes de réalisation de ces trois restaurations adhésives sont similaires mis à part les techniques de préparation dans leur détail. Il est donc possible de s'informer sur « cette entité ».

## Bibliographie

1. Alkhurays M, Alqahtani F. **Influence of Different Luting Cements on the Shear Bond Strength of Pretreated Lithium Disilicate Materials.** J Contemp Dent Pract. 2019. Vol 20(9) : p. 1056-1060.
2. Almaz M E, Sönmez I Ş. **Ozone therapy in the management and prevention of caries.** J Formos Med Assoc. 2015. Vol 114(1) : p. 3-11.
3. Alzraikat, H; Burrow, M F ; Maghaireh, G A ; Taha, N A. **Nanofilled Resin Composite Properties and Clinical Performance: A Review.** Oper Dent. 2018. Vol 43(4) : p.173-190.
4. American Association of Endodontists. **Cracking the Cracked Tooth Code: Detection and Treatment of Various Longitudinal Tooth Fractures.** Endodontics Colleagues for Excellence. 2008.
5. Andrade J P, Stona D, Bittencourt H R, Borges G A, Burnett Júnior L H, Spohr A M. **Effect of Different Computer-aided Design/Computer-aided Manufacturing (CAD/CAM) Materials and Thicknesses on the Fracture Resistance of Occlusal Veneers.** Op Dent. 2018. Vol 43(5) : p. 539-548.
6. Asbia S B, Suganna M, Kamalakkanan J, Saafi J. **Céramiques dentaires en prothèse dentaire : Développement historique.** African Journal of Dentistry and Implantology. 2020. p. 14-21. (PDF en ligne)
7. Asmussen E, Peutzfeldt A. **Influence of composition on rate of polymerization contraction of light-curing resin composites.** Acta Odontol Scand. 2002. Vol 60(3) : p.146-150.
8. Attal J P, Tapie L, Lebon N. **Le flux numérique en CFAO dentaire pour la prothèse conjointe.** Réalités Cliniques. 2015. Vol n°4 : p. 274-282.
9. Badre B, Bennani A, Elarabi S. **Inlay/Onlay en composite.** [Internet] 2012. [consulté le 18 juin 2020]. Disponible sur : <https://www.lecourrierdudentiste.com/dossiers-du-mois/inlay-onlay-en-composite.html>
10. Balkenhol M, Haunschild S, Lochnit G, Wöstmann B. **Surfactant release from hydrophilized vinylpolysiloxanes.** J Dent Res. 2009. Vol 88(7) : p. 668-672.
11. Balwinger Singh G, Chauhan S, Gaurav V. **Nanocomposites – A review.** Oper Dent. 2015. Vol 5(9) : p.506-510.
12. Banerji S, Mehta S B, Millar B J. **The management of cracked tooth syndrome in dental practice.** Br Dent J. 2017. Vol 222(9) : p. 659-666.
13. Bernado M, Luis H, Martin M D, LeRoux B G, Rue T, Leitão J, DeRouen T A. **Survival and reasons for failure of amalgam versus composite posterior**

- restorations placed in a randomized clinical trial.** J Am Dent Assoc. 2007. Vol 138(6) : p. 775-783.
14. Bhanu P, Ravi K.G, Bhuvnest B, Meetu N. **Resin based restorative dental materials: characteristics and future perspectives.** Jpn Dent Sci Rev. 2019. Vol. 55(1) : p.126-138.
  15. Blatz M B, Vonderheide M, Conejo J. **The Effect of Resin Bonding on Long-Term Success of High-Strength Ceramics.** J Dent Res. 2018. Vol 97(2) : 132-139.
  16. Bonnafous D. **Les restaurations partielles collées dans le traitement des molaires dépulpees** [Internet]. 2018 [consulté le 18 juin 2020]. Disponible sur : <https://www.lefildentaire.com/articles/clinique/esthetique/les-restaurations-partielles-collees-dans-le-traitement-des-molaires-depulpees/>
  17. Bresser R A, Gerdolle D, Van Den Heijkant I A, Sluiter-Pouwels L M A, Cune M S, Gresnigt M M M. **Up to 12 years clinical evaluation of 197 partial indirect restorations with deep margin elevation in the posterior region.** J Dent. 2019. Epub 2019 Nov 4.
  18. Bustamante-Hernández N, Montiel-Company J M, Bellot-Arcís C, Mañes-Ferrer J F, Solá-Ruiz M F, Agustín-Panadero R, Fernández-Estevan L. **Clinical Behavior of Ceramic, Hybrid and Composite Onlays. A Systematic Review and Meta-Analysis.** Int J Environ Res Public Health. 2020. Vol 17(20) : 7582.
  19. Canneto J J, Cattani-Lorente M, Durual S, Wiskott A H W, Scherrer S S. **Grinding damage assessment on four high-strength ceramics.** Dent Mater. 2016. Vol 32(2) : p. 171-182.
  20. Cantayre G, Nasr K. **Sept caméras d'empreintes optiques intra-orales au banc d'essai** [Internet]. 2018 [consulté le 18 juin 2020]. Disponible sur : <https://www.lefildentaire.com/articles/analyse/materiel/sept-cameras-d-empreintes-optiques-intra-orales-au-banc-d-essai/>
  21. Cheron R, Atlan A. **Assemblage des restaurations indirectes.** Réalités Cliniques. Vol n°4 : p. 337-344.
  22. Chevalier V, Pérard M. **La photopolymérisation.** Biomatériaux Cliniques. 2019. Vol n°2. p : 32-41.
  23. Clément M, Noharet R. **Taches de fluorose : l'érosion-infiltration.** L'information Dentaire. 2013. Vol n°33 : p. 22-27.
  24. Coldea A, Swain M V, Thiel N. **Mechanical properties of polymer-infiltrated-ceramic-network materials.** Dent Mater. 2013. Vol 29(4) : p. 419-426.
  25. Cornelio R, Wikant A, Mjøsund H, Molvig Kopperud H, Haasum K, Gedde U W, Örtengren U. **The influence of bis-EMA vs bis GMA on the degree of conversion**



- and water susceptibility of experimental composite materials.** Acta Odontol Scand. 2014. Vol 72(6) : p.440-447.
26. Couvrechel C. **Restauration d'une dent dépulpée dans le secteur postérieur.** L'information Dentaire. 2014. Vol n°9 : p. 12-19.
27. D'Arcangelo C, Vanini L, Casinelli M, Frascaria M, De Angelis F, Vadini M, D'Amario M. **Adhesive Cementation of Indirect Composite Inlays and Onlays: A Literature Review.** Compend Contin Educ Dent. 2015. Vol 36(8) : p. 570-577.
28. D'Arcangelo C, Zarow M, De Angelis F, Vadini M, Paolantonio M, Giannoni M, D'Amario M. **Five-year retrospective clinical study of indirect composite restorations luted with a light-cured composite in posterior teeth.** Clin Oral Investig. 2014. Vol 18(2) : p. 615-624.
29. D'incau E, Zunzarren R. **Évolution des formes de préparation pour inlays/onlays postérieurs à la mandibule.** Réalités Cliniques. 2014. Vol n°4 : p. 317-326.
30. Da Veiga A M, Cunha A C, Ferreira D M, Da Silva Fidalgo T K, Chianca T K, Réis K R, Maia L C. **Longevity of direct and indirect resin composite restorations in permanent posterior teeth: A systematic review and meta-analysis.** J Dent. 2016. Vol(54) : p.1-12.
31. Dahan L, Raux F. **Les inlays-onlays esthétiques. Procédures d'assemblage.** L'information Dentaire. 2012. Vol n°1 : p. 14-23.
32. De Kuyper M C F M, Van Den Breemer C R G, Nobel J, Gresnigt M M M, Cune M S. **Restoration choices for endodontically treated posterior teeth.** Ned Tijdschr Tandheelkd. 2021. Vol 128(1) : p. 29-40
33. De March P, Barone S. **Adapter sa technique d'empreinte à chaque situation clinique en prothèse fixée.** Stratégie prothétique. 2011. Vol n°3 : p. 185-199.
34. De March P, Corne P. **Limites et réalités de l'empreinte optique en 2018.** Stratégie Prothétique. 2018. Vol n°4 : p. 321-332.
35. Decup F. **Inlay, Onlay, Overlay.** Espace ID. 2015.
36. Dejak B, Młotkowski A. **A comparison of stresses in molar teeth restored with inlays and direct restorations, including polymerization shrinkage of composite resin and tooth loading during mastication.** Dent Mater. 2015. Vol 31(3) : p. 77-87.
37. Denry I, Holloway J A. **Ceramics for dental applications : a review.** Materials (Basel). 2010. Vol 3(1) : p. 351-368.
38. Dietschi D, Speafico, R. **Restaurations esthétiques collées composites et céramique dans les traitements esthétiques des dents postérieures.** Quintessence International. 1997.

39. Diestchi D, Monasevic M, Krejci I, Davidson C. **Marginal and internal adaptation of class II restorations after immediate or delayed composite placement.** J Dent. 2002. Vol 30(5-6) : p. 259-269.
40. Dion K, Berscheid A. **What is beautiful is good.** J Pers Soc Psychol. 1972. Vol 24(3) : p. 285-290.
41. Dominguez J A, Bittencourt B F, Farago P V, Pinheiro L A, Gomes A M M. **Shrinkage stress of resin composites: effect of material composition - sistematic review.** Brazilian Dental Science. 2014. Vol 17(3) : p. 60-66.
42. Dursun E, Monnier-Da Costa A, Moussally C. **Chairside CAD/CAM Composite Onlays for the Restoration Of Primary Molars.** Int J Clin Pediatr Dent. 2018. Vol 42(5) : p. 349-354.
43. Elsaka S E, Elnaghy A M. **Mechanical properties of zirconia reinforced lithium silicate glass-ceramic.** Dent Mater. 2016. Vol 32(7) : p. 908-914.
44. Etienne O. **La préparation contrôlée des restaurations esthétiques en céramique collée : couronnes et overlays.** L'information Dentaire. 2016. Vol n°39 : p. 27-29.
45. Etienne O, Anckenmann L. **Restaurations esthétiques en céramique collée.** Paris : Éditions CdP ; 2016.
46. Etienne O, Hajtò J. **Les matériaux céramiques en « prothèse sans métal ».** Editions CdP. 2011.
47. Etienne O, Toledano C. **Le collage auto-adhésif auto-mordançant solution universelle ?** L'information Dentaire. 2007. Vol n°16 : p. 834-840.
48. Etienne O, Watzki D. **La reconstruction des surfaces occlusales par overlays en céramique collée.** Rev Odonto Stomat. 2017. Vol 46 : p. 264-278.
49. Fages M, Bennasar B, Raynal J, Landwerlin O, Margerit J. **L'empreinte optique intra-buccale en pratique quotidienne.** Stratégies Cliniques. 2011. Vol n°2 : p. 107-119.
50. Fages M, Ducret M. **L'empreinte optique... en toute simplicité.** Stratégies Cliniques. 2020. Vol n°1 : p. 70-77.
51. Falahchai M, Babae Hemmati Y, Neshandar Asli H, Rezaei E. **Effect of Tooth Preparation Design on Fracture Resistance of Zirconia-Reinforced Lithium Silicate Overlays.** J Prosthodont. 2020. Vol 29(7) : p. 617-622.
52. Federlin M, Männer T, Hiller K-A, Schmidt S, Shmalz G. **Two-year clinical performance of cast gold vs ceramic partial crowns.** Clin Oral Investig. 2006. Vol 10(2) : p. 126-133.
53. Feng X P, Newton J T, Robinson P G. **The impact of dental appearance on perceptions of personal characteristics among Chinese people in the United Kingdom.** Int Dent J. 2001. Vol 51(4) : p. 282-286.

54. Ferrari J L, Sadoun M. **Classification des céramiques**. Cahier de Prothèse. 1995. Vol 89 : p. 17-26.
55. Ferrari M, Ferrari Cagidiaco E , Goracci C, Sorrentino R, Zarone F, Grandini S, Joda T. **Posterior partial crowns out of lithium disilicate (LS2) with or without posts: A randomized controlled prospective clinical trial with a 3-year follow up**. J Dent. 2019. Vol. 83 : p. 12-17.
56. Ferraris F. **Posterior indirect adhesive restorations (PIAR): preparation designs and adhesthetics clinical protocol**. Int J Esthet Dent. 2017. Vol 12(4) : p. 482-502.
57. Floyd C J E, Dickens S H. **Network structure of Bis-GMA- and UDMA-based resin systems**. Dent Mater. 2006. Vol 22(12) : p.1143-1149.
58. Fróes-Salgado N R, Silva L M, Kawano Y, Francci C, Reis A, Loguercio AD. **Composite pre-heating: effects on marginal adaptation, degree of conversion and mechanical properties**. Dent Mater. 2010. Vol 26(9) : p. 908-914.
59. Fron Chabouis H, Prot C, Fonteneau C, Nasr K, Chabreron O, Cazier S, Moussally C, Gaucher A, Khabthani Ben Jaballah I, Boyer R, Leforestier J-F, Caumont-Prim A, Chemla F, Maman L, Nabet C, Attal J-P. **Efficacy of composite versus ceramic inlays and onlays: study protocol for the CECOIA randomized controlled trial**. Trials. 2013. Vol 14 : 278.
60. Fu L, Engqvist H, Xia W. **Glass–Ceramics in Dentistry: A Review**. Materials (Basel). 2020. Vol 13(5) : 1049.
61. Fu L, Engqvist H, Xia W. **Highly translucent and strong ZrO<sub>2</sub>-SiO<sub>2</sub> nanocrystalline glass ceramic prepared by sol-gel method and spark plasma sintering with fine 3D microstructure for dental restoration**. J Eur Ceram Soc. 2017. Vol 37(13) : p. 4067-4081.
62. Gajewski V E S, Pfeifer C S, Fróes-Salgado N R G, Boaro L C C, Braga R R. **Monomers used in resin composites: degree of conversion, mechanical properties and water sorption/solubility**. Braz Dent J. 2012. Vol 23(5) : p. 508-514.
63. Garot E, Rouas P, Delbos Y. **Les hypominéralisations, un défi pour le praticien**. L'information Dentaire. 2019. Vol n°16 : p. 42-48.
64. Gaucher C, Decup F. **Approche bioconservatrice des tissus pour les restaurations indirectes**. Réalités cliniques. 2014. Vol 4: p. 279-297.
65. Giuca M R, Ladarni L, Pasini M, Beretta M, Gallusi G, Campanella V. **State-of-the-art on MIH. Part 1. Definition and aepidomiology**. Eur J Paediatr Dent. 2020. Vol 21(1) : p. 80-82.
66. Gonçalves F, Kawano Y, Braga R R. **Contraction stress related to composite inorganic content**. Dent Mater. 2010. Vol 26(7) : p. 704-709.

67. Gonçalves F, Pfeifer C S, Ferracane J L, Braga R R. **Contraction Stress Determinant in Dimethacrylate composites.** J Dent Res. 2008. Vol 87(4) : p.368-371.
68. Gouédard C, Le Coq C, Defretin A, D'Arbonne F. **L'hypominéralisation molaires-incisives – MIH.** L'information Dentaire. 2017. Vol n°13 : p. 24-31.
69. Gracis S, Thompson V P, Ferencz N R F A, Bonfante E A. **A new classification system for all-ceramic and ceramic-like restorative materials.** Int J Prosthodont. 2015. Vol 28(3) : p. 227-235.
70. Guilardi LF, Soares P, Werner A, de Jager N, Pereira GKR, Kleverlaan CJ, Rippe MP, Valandro LF. **Fatigue performance distinct CAD/CAM dental ceramics.** Mech Behav Biomed Mater. 2020. Epub 2019 Nov 15.
71. HAS. **Reconstitution d'une dent par matériau incrusté (inlay-onlay)** [Internet]. 2009 [consulté le 18 juin 2020]. Disponible sur : [https://www.has-sante.fr/upload/docs/application/pdf/2009-10/rapport\\_inlay\\_onlay.pdf](https://www.has-sante.fr/upload/docs/application/pdf/2009-10/rapport_inlay_onlay.pdf)
72. Hamalian T A, Nasr E, Chidiac J J. **Impression materials in fixed prosthodontics: influence of choice on clinical procedure.** J Prosthodont. 2011. Vol 20(2) : 153-160.
73. Helvey G. **Classifying dental ceramics: numerous materials and formulation available for indirect restorations.** Compend Contin Educ Dent. 2014. Vol 35(1) : p. 38-43.
74. Helvàs-García A, Martínez-Lozano M A, Cabanes-Vila J, Barjau-Escribano A, Fos-Galve P. **Composite resins. A review of the materials and clinical indications.** Med Oral Patol Oral Cir Bucal. 2006. Vol 11(2) : p.215-220.
75. Hofsteenge J W, Hogeveen F, Cune M S, Gresgnit M M M. **Effect of immediate dentine sealing on the aging and fracture strength of lithium disilicate inlays and overlays.** J Mech Behav Biomed Mater. 2020. Epub 2020 Jun 6.
76. Hoornaert, A. **Quelle empreinte pour quelle situation clinique de prothèse fixée.** Synergie Prothétique. 1999. Vol 1 : p. 37-55.
77. Isufi A, Plotino G, Grande N M, Ioppolo P, Testarelli L, Bedini R, Al-Sudani D, Gambarini G. **Fracture resistance of endodontically treated teeth restored with a bulkfill flowable material and a resin composite.** Ann Stomatol (Roma). 2016. Vol 7(1-2) : p. 4-10.
78. Juloski J, Köken S, Ferrari M. **Cervical margin relocation in indirect adhesive restorations: A literature review.** J Prosthodont Res. 2018. Vol 62(3) : p. 273-280.
79. Juloski J, Köken S, Ferrari M. **No correlation between two methodological approaches applied to evaluate cervical margin relocation.** Dent Mater J. 2020. Vol 39(4) : p.624-632.
80. Kansow P, Wegehaupt F J, Attin T, Wiegand A. **Etiology and pathogenesis of dental erosion.** Quintessence Int. 2016. Vol 47(4) : p. 275-278.

81. Koubi S, Aboudharam G, Brouillet J-L. **Inlays/onlays en résine composite évolution des concepts.** EMC (Paris). 2006.
82. Köken S, Juloski J, Sorrentino R, Grandini S, Ferrari M. **Marginal sealing of relocated cervical margins of mesio-occluso-distal overlays.** J Oral Sci. 2018. Vol 60(3) : p.466-468.
83. Lehmann N, Spreafico R. **Restaurations postérieures indirectes en composite - Partie I. Réalités Cliniques.** 2018a. Vol n°4 : p. 267-274.
84. Lehmann N, Spreafico R. **Restaurations postérieures indirectes en composite - Partie II. L'information Dentaire.** 2018b. Vol n°4 : p. 276-285.
85. Lopes L C P, Terada R S S, Tsuzuki F M, Giannini M, Hirata R. **Heating and preheating of dental restorative materials-a systematic review.** Clin Oral Investig. 2020. Epub 2020 Oct 20.
86. Loufrani G. **Quelle prothèse tout céramique pour quelle indication ?** [Internet]. 2016 [consulté le 18 juin 2020].  
Disponible sur : <https://www.dentalespace.com/praticien/formationcontinue/quelle-prothese-tout-ceramique-pour-quelle-indication-2/#>
87. Luciano M, Francesca Z, Michela S, Tommaso M, Massimo A. **Lithium disilicate posterior overlays: clinical and biomechanical features.** Clin Oral Investig. 2020. Vol 24(2) : p. 841-848.
88. Lutz F, Philips R W. **A classification and evaluation of composite resin systems.** J Prosthet Dent. 1983. Vol 50(4) : p. 480-488.
89. Ma L, Guess P C, Zhang Yu. **Load-bearing properties of minimal-invasive monolithic lithium disilicate and zirconia occlusal onlays: finite element and theoretical analyses.** Dent Mater. 2013. Vol 29(7) : p.742-751.
90. Magne P. **Immediate Dentin Sealing: A Fundamental Procedure for Indirect Bonded Restorations.** J Esthet Restor Dent. 2005. Vol 17(3) : p. 144-154.
91. Magne P, Belser U. **Restaurations adhésives en céramique sur dents antérieures : Approche biomimétique.** Quintessence Int. 2003.
92. Mainjot A K, Dupont N M, Oudkerk J C, Dewael T Y, Sadoun M J. **From artisanal to CAM-CAD blocks: State of the art of indirect composites.** J Dent Res. 2016. Vol 95(5): p. 487-495.
93. Malament K A, Margvelashvili-Malament M, Natto Z S, Thompson V, Rekow D, Att W. **10.9-year survival of pressed acid etched monolithic e.max lithium disilicate glass-ceramic partial coverage restorations: Performance and outcomes as a function of tooth position, age, sex, and the type of partial coverage restoration (inlay or onlay).** J Prosthet Dent. 2021. Vol 126(4) : p. 523-532.

94. Malhotra N, Mala K. **Light-curing considerations for resin-based composite materials: a review. Part I.** *Compend Contin Educ Dent.* 2010. Vol 31(7) : p. 498-505.
95. Mangani F, Marini S, Barabanti N, Preti A, Cerruti A. The success of indirect restorations in posterior teeth: a systematic review of the literature. *Minerva Stomatol.* 2015. Vol 64(5) : p. 231-240.
96. Martin E, Thepin J-C, Gastard Y. **L’empreinte en double mélange : putty or not putty.** *Stratégies Prothétiques.* 2004. Vol n°5 : p. 369-374.
97. Martin L, Le Chaffotec W. **Jusqu’où peut-on conserver dans les cas de fêlures ?** *L’information Dentaire.* 2019. Vol n°37 : p. 72-85.
98. Massa F, Dias C, Blos C E. **Resistance to fracture of mandibular premolars restored using post-and-core systems.** *Quintessence Int.* 2010. Vol 41(1) : p. 49-57.
99. Massé L, Garot E. **Overlay et MIH, aux frontières du réel.** *L’information Dentaire.* 2021. Vol n°9 : p. 65-67.
100. McLaren E A, Giordano R. **Ceramics overview: classification by microstructure and processing methods.** *Compend Contin Educ Dent.* 2010. Vol 31(9) : p.682-700.
101. Megremis S, Tiba A, Vogt K, Geary R, Kuehne J. **An evaluation of selected vinyl polysiloxane and vinyl polysiloxane-hybrid elastomeric impression materials.** *J Am Dent Assoc.* 2012. Vol 143(4) : p. 405-406.
102. Milicich G. **The compressive dome concept : the restorative implications.** *Gen Dent.* 2017. Vol 65(5) : p. 55-60.
103. Monaco C, Arena A, Scotti R, Krejci I. **Fracture Strength of Endodontically Treated Teeth Restored with Composite Overlays with and without Glass-fiber Reinforcement.** *J Adhes Dent.* 2016. Vol 18(2) : p.143-149.
104. Moritomo S, Rebello de Sampaio F B W, Braga M M, Sesma N, Özcan M. **Survival rate of resin and ceramic inlays, onlays, overlays : a ystematic review and Meta-Analysis.** *J Dent Res.* 2016. Vol 95(6) : p. 985-994.
105. Mörmann W H, Bindl A. **All-ceramic, chair-side computer-aided design/computer-aided machining restorations.** *Dent Clin North Am.* 2002. Vol 46(2) : p.405-426.
106. Moussaly C, Finet E, Layan P. **Optimiser la prise d’empreinte optique en CFAO.** *Biomatériaux Cliniques.* 2020. Vol n°1 : p. 76-85.
107. Moussaly C, Maladry L. **L’empreinte optique.** *Profession Assistant(e) Dentaire.* 2016. p. 24-28.
108. Mundim F M, Garcia L da F, Cruvinel D R, Lima FA, Bachmann L, Pires-de-Souza F de C. **Color stability, opacity and degree of conversion of pre-heated composites.** *J Dent.* 2011. Epub 2010 Dec 14.

109. Nejatidanesh F, Amjadi M, Akouchekian M, Savabi O. **Clinical performance of CEREC AC Bluecam conservative ceramic restorations after five years--A retrospective study.** J Dent. 2015. Vol 43(9) : p. 1076-1082.
110. Nguyen J F, Migonney V, Ruse N D, Sadoun M. **Resin composite blocks via high-pressure high-temperature polymerization.** Dent Mater. 2012. Vol 28(5) : p. 529-534.
111. Nguyen J F, Ruse D, Phan A C, Sadoun M J. **High-temperature-pressure Polymerized Resin-infiltrated Ceramic Networks.** J Dent Res. 2014. Vol 93(1): p. 62-67.
112. Nishiyama N, Katsuki H, Horie, K. **Adsorbed behavior of spin-labeled silane coupling agent on colloidal silica studied by electron spin resonance.** J J Biomed Mater Res. 1987. Vol 28(1) : p.1029-1038.
113. O'Connor C, Gavriil D. **Predictable bonding of adhesive indirect restorations: factors for success.** Br Dent J. 2021. Vol 231(5) : p. 287-293.
114. OMS. **Mercure et santé.** [Internet]. 2017 [consulté le 19 juin 2020]. Disponible sur :  
<https://www.who.int/fr/news-room/fact-sheets/detail/mercury-and-health>
115. Oudin Gendrel A. **Les protocoles d'assemblage en prothèse fixée.** L'information Dentaire. Vol n°25 : p. 54-60.
116. Owen C P. **Factors influencing the retention and resistance of preparations for cast intracoronal restorations.** Journal of Prosthetic Dentistry. 1986. Vol 55(6) : p. 674-677.
117. Pelissier B. **Matériaux et CFAO dentaire.** 2010. Le Fil Dentaire. N°51 : p. 58-62.
118. Pelissier B. **Matériaux, Cliniques et CFAO dentaire.** [Internet]. 2011 [consulté le 18 juin 2020]. Disponible sur :  
<https://www.lefildentaire.com/articles/analyse/materiel/materiaux-clinique-et-cfao-dentaire/>
119. Pfeifer C S, Ferracane J F, Sakaguchi R L, Braga R R. **Factors Affecting Photopolymerization Stress in Dental Composites.** J Dent Res. 2008. Vol 87(11) : p.1043-1047.
120. Piteu F, Ménard A, Lastrade A. **Empreinte en prothèse fixée : polyéthers versus silicones par addition – Partie 1.** L'information Dentaire. Vol n°33 : p. 24-30.
121. Politano G, Meerbeek B V, Peumans M. **Nonretentive Bonded Ceramic Partial Crowns: Concept and Simplified Protocol for Long-lasting Dental Restorations.** J Adhes Dent.2018. Vol 20(6) : p. 495-510.

122. Poujade JM, Zerbib C, Serre D. **Céramiques dentaires**. EMC dentisterie. 2004. Vol 1(2) : p. 101-117.
123. Prot C, Fron-Chabouis H, Attal J-P. **Restauration partielle indirecte : composite ou céramique**. Réalités Cliniques. 2014. Vol n°4 : p. 297-306.
124. Punj A, Bompolaki D, Garaicoa J. **Dental Impression Materials and Techniques**. Dent Clin North Am. 2017. Vol 61(4) : p. 779-796.
125. Qanungo A, Aras M A, Chitre V, Mysore A, Amin B, Daswani S R. **Immediate dentin sealing for indirect bonded restorations**. J Prosthodont Res. 2016. Vol 60(4) : p. 240-249.
126. Re D, De Angelis F, Augusti G, Augusti D, Caputi S, D'Amario M, D'Arcangelo C. **Mechanical Properties of Elastomeric Impression Materials: An In Vitro Comparison**. Int J Dent. 2015. Epub 2015 Nov 26.
127. Reitz C D, Clark N P. **The setting of vinyl polysiloxane and condensation silicone putties when mixed with gloved hands**. J Am Dent Assoc. 1988. Vol 116(3) : p. 371-375.
128. Rodríguez H A, Kriven W M, Casanova H. **Development of mechanical properties in dental resin composite: Effect of filler size and filler aggregation state**. Mater Sci Eng C Mater Biol Appl. 2019. Vol 101 : p. 274-282.
129. Rubbel B S. **Impression materials: a comparative review of impression materials most commonly used in restorative dentistry**. Dent Clin North Am. 2007. Vol 51(3) : p. 629-642.
130. Ruse N D, Sadoun M J. **Resin-composite Blocks for Dental CAD/CAM Applications**. J Dent Res. 2014. Vol 93(12) : p.1232-1234.
131. Salehi A, Toledano C. **Inlays, onlays, overlays du direct à l'indirect : comment définir l'indication ?** Biomateriaux cliniques. 2019. Vol 4(1) : p. 37-43.
132. Sarfati A. **Restauration adhésive des dents postérieures dépulpées : intérêt de la vitrocéramique renforcée au disilicate de lithium et réflexions sur la restauration de la chambre pulpaire**. Réalités Cliniques. 2020. Vol n°3 : p. 208-217.
133. Safarti A, Drossart M. **Lésions carieuses profondes et restaurations indirectes : intérêt de la remontée de marge**. Réalités Cliniques. 2018. Vol n°4 : p. 257-266.
134. Sideriou I D, Karabela M M. **Effect of the amount of 3-methacyloxypropyltrimethoxysilane coupling agent on physical properties of dental resin nanocomposites**. Dent Mater. 2009. Vol 25(11) : p. 1315-1324.
135. Soenen A, Pia J P, D'Incau E. **Empreintes conventionnelles versus empreintes optiques pour des céramo-céramiques**. L'information Dentaire. 2015. Vol n°29 : p. 49-54.



136. Stoll R, Sieweke M, Pieper K, Stachniss V, Schulte A. **Longevity of cast gold inlays and partial crowns – a retrospective study at a dental school clinic.** Clin Oral Investig. 1999. Vol 3(2) : 100-104.
137. Swift Jr E J. **Critical appraisal: immediate dentin sealing for indirect bonded restorations.** J Esthet Restor Dent. 2009. Vol 21(1) : p.62-67.
138. Tavares R R, Firoozmand L M, Silva M B, Malheiros A S, Bandéca M C. **Overlays or ceramic fragments for tooth restoration: an analysis of fracture resistance.** J Contemp Dent Pract. 2014. Vol 15(1) : p. 56-60.
139. Tekçe N, Tuncer S, Demirci M, Kara D, Baydemir C. **Microtensile Bond Strength of CAD/CAM Resin Blocks to Dual-Cure Adhesive Cement: The Effect of Different Sandblasting Procedures.** J Prosthodont. 2019. Vol 28(2) : p. 485-490.
140. Ting J, Shuhui H, Hongqiang Y, Lu J. **CAD/CAM Ceramic Overlays to Restore Reduced Vertical Dimension of Occlusion Resulting from Worn Dentitions: A Case History Report.** Int J Prosthodont. 2017. Vol 30(3) : p. 238-241.
141. Tirlet G. **Actualisation des formes de préparation pour les préparations pour les restaurations partielles postérieures en céramique collée : focus sur l'overlay.** Réalités Cliniques. 2020. Vol 31(3) : p. 242-251.
142. Tirlet G, Attal J-P. **Inlays/onlays esthétiques & colles modernes.** L'information Dentaire. 2008. Vol n°22. p.1181-1188.
143. Tirlet G, Attal J-P. **Le gradient thérapeutique : un concept médical pour les traitements esthétiques.** L'information Dentaire. 2009. Vol 41/42 : p. 2561-2568.
144. Tirlet G, Pomperski M, Jalladaud M. **Le scellement dentinaire immédiat : protocole clinique.** Biomatériaux Cliniques. 2019. Vol n°1 : p. 81-87.
145. Toledano C. **L'overlay : le successeur de la couronne périphérique.** L'information Dentaire. 2016. Vol 35 : p.22-29.
146. Toumelin-Chemla F. **Amalgames dentaires et Mercure.** Réalités Cliniques. 2005. Vol 16(2) : p. 128-137.
147. Truchot Lenormand F, Lecerf J, Bedouin Y. **L'empreinte en prothèse fixée : comprendre ses erreurs pour réussir. 1ere partie : notions fondamentales.** Stratégie Prothétique. 2010. Vol n°4 : p. 249-260.
148. Tunac A T, Celik E U, Yasa B. **Two-year performance of CAD/CAM fabricated resin composite inlay restorations : A randomized controlled clinical trial.** J Esthet Restor Dent. 2019. Vol 31(6) : p. 627-638.
149. Urcuyo Alvarado M S, Escobar García D M, Pozos Guillén A J, Flores Arriaga J C, Romo Ramírez G F, Ortiz Magdaleno M. **Evaluation of the Bond Strength and Marginal Seal of Indirect Restorations of Composites Bonded with Preheating Resin.** Eur J Dent. 2020. Epub 2020 Sep 15.

150. Vailati F, Belser U C. **Full-mouth adhesive rehabilitation of a severely eroded dentition: the three-step technique. Part 1.** Int J Esthet Dent. 2008a. Vol 3(1) : p. 30-44.
151. Vailati F, Belser U C. **Full-Mouth Adhesive Rehabilitation of a Severely Eroded Dentition: The Three-Step Technique. Part 2.** Int J Esthet Dent. 2008b. Vol 3(2) : p. 128-146.
152. Vailati F, Belser U C. **Full-mouth adhesive rehabilitation of a severely eroded dentition: the three-step technique. Part 3.** Int J Esthet Dent. 2008c. Vol 3(3) : p. 236-257.
153. Van Meerbeek B, De Munck J, Yoshida Y, Inoue S, Vargas M, Vijay P, Van Landuyt K, Lambrechts P, Vanherle G. **Buonocore memorial lecture. Adhesion to enamel and dentin: current status and future challenges.** Oper Dent. 2003. Vol 28(3) : p.215-235.
154. Veneziani M. **Posterior indirect adhesive restorations: updated indications and the Morphology Driven Preparation Technique.** Int J Esthet Dent. 2017. Vol 12(2) : p. 204-230.
155. Vervack V, De Coster P, Vandeweghe S. Clinical Evaluation of Resin Composite CAD/CAM Restorations Placed by Undergraduate Students. J Clin Med. 2021. Vol 10(15) : 3269.
156. Vreven J, Raskin A, Sabbagh J, Vermeersch G, Leloup G. **Résines Composites.** EMC. Paris. 2005.
157. Walid Y, Al-Ani Z, Gray R. **Silicone impression materials and latex gloves. Is interaction fact or fallacy?** Dent Update. 2012. Vol 39(1) : p. 39-42.
158. Walker M P, Petrie C S, Haj-Ali R, Spencer P, Dumas C, Williams K. **Moisture effect on polyether and polyvinylsiloxane dimensional accuracy and detail reproduction.** Journal of Prosthodontics. 2005. Vol 14(3) : p. 158-163.
159. Weerheijm K L, Duggal M, Mejàre I, Papagiannoulis L, Koch G, Martens L C, Hallonsten A-L. **Judgement criteria for molar incisor hypomineralisation (MIH) in epidemiologic studies: a summary of the European meeting on MIH held in Athens, 2003.** Eur J Paediatr Dent. 2003. Vol 4(3) : p. 110-113.
160. Weill E, Wendling A, Toledano C, Serfaty Y, Etienne O. **Inlays/onlays esthétiques: facteurs de longévité.** Réalités Cliniques. 2014. Vol n°4 : p. 269-277.
161. Willard A, Gabriel Chu T-M. **The science and application of IPS e.Max dental ceramic.** Kaohsiung J Med Sci. 2018. Vol 34(4) : p. 238-242.
162. Yu P, Xiong Y, Zhao P, Xu h, Yu H, Arola D, Gao S. **On the wear behavior and damage mechanism of bonded interface: Ceramic vs resin composite inlays.** J Mech Behav Biomed Mater. 2020. Vol 101 : 103430.

163. Zhang H, Lv P, Du W, Jiang T. **Comparison of Fracture Load and Surface Wear of Microhybrid Composite and Ceramic Occlusal Veneers.** J Prosthodont. 2020. Vol 29(5) : p. 387-393.

PERAN

Laetitia

L'overlay : une thérapeutique moderne

**Résumé :**

L'overlay est une restauration indirecte partielle collée caractéristique du secteur postérieur. Il est destiné à recouvrir l'ensemble des cuspidés d'une dent tout en respectant l'économie tissulaire recherchée en restauration conservatrice et adhésive. Les matériaux de choix pour sa réalisation sont le composite et la céramique. Les principes de préparation ont évolué et permettent son utilisation même dans le cas de dent dépulpée, notamment avec la technique « build-up ». Par conséquent, son indication polyvalente lui permet d'être employé dans de nombreuses situations. Pour cette raison, l'overlay se place véritablement comme une alternative à la couronne périphérique.

Nous retrouverons dans cette thèse, une documentation détaillée pour les chirurgiens-dentistes afin de réunir tous les éléments nécessaires à la réalisation d'un overlay : ses indications, les matériaux à choisir, les nouveaux principes de préparation et le protocole opératoire à suivre, des exemples d'applications cliniques possibles et pour finir ses principaux risques d'échec et ses taux de survie.

Rubrique de classement : Odontologie Conservatrice

MOTS-CLÉS : Overlay, Restauration indirecte partielle, Principe de préparation, Protocole, Matériaux de choix

**JURY :**

Président : Pr Reza ARBAB CHIRANI

Directeur de thèse : Dr Valérie CHEVALIER

Assesseur : Dr Karen VALLAEYS

Invitée : Dr Kevin-John FOUILLEN