



HAL
open science

Le Syndrome d'Ehlers-Danlos parodontal

Mariam Tassoubi

► **To cite this version:**

Mariam Tassoubi. Le Syndrome d'Ehlers-Danlos parodontal. Sciences du Vivant [q-bio]. 2021. dumas-03467938

HAL Id: dumas-03467938

<https://dumas.ccsd.cnrs.fr/dumas-03467938>

Submitted on 6 Dec 2021

HAL is a multi-disciplinary open access archive for the deposit and dissemination of scientific research documents, whether they are published or not. The documents may come from teaching and research institutions in France or abroad, or from public or private research centers.

L'archive ouverte pluridisciplinaire **HAL**, est destinée au dépôt et à la diffusion de documents scientifiques de niveau recherche, publiés ou non, émanant des établissements d'enseignement et de recherche français ou étrangers, des laboratoires publics ou privés.



Distributed under a Creative Commons Attribution - NonCommercial - NoDerivatives 4.0 International License

AVERTISSEMENT

Cette thèse d'exercice est le fruit d'un travail approuvé par le jury de soutenance et réalisé dans le but d'obtenir le diplôme d'État de docteur en chirurgie dentaire. Ce document est mis à disposition de l'ensemble de la communauté universitaire élargie.

Il est soumis à la propriété intellectuelle de l'auteur. Ceci implique une obligation de citation et de référencement lors de l'utilisation de ce document.

D'autre part, toute contrefaçon, plagiat, reproduction illicite encourt toute poursuite pénale.



Université
de Paris

UNIVERSITÉ DE PARIS
FACULTÉ DE SANTÉ
UFR D'ODONTOLOGIE - MONTROUGE

Année 2021

N° M046

THÈSE

POUR LE DIPLÔME D'ÉTAT DE DOCTEUR EN CHIRURGIE DENTAIRE

Présentée et soutenue publiquement le : 19 mai 2021

Par

Mariam TASSOUBI

Le Syndrome d'Ehlers-Danlos parodontal

Dirigée par M. le Docteur Adrian Brun

JURY

M. le Professeur Benjamin Salmon
M. le Docteur Charles-Daniel Arreto
M. le Docteur Adrian Brun
M. le Docteur Pierre Kuoch

Président
Assesseur
Assesseur
Assesseur



Tableau des enseignants de l'UFR (Montrouge)

DÉPARTEMENTS	DISCIPLINES	PROFESSEURS DES UNIVERSITÉS	MAÎTRES DE CONFÉRENCES
1. DÉVELOPPEMENT, CROISSANCE ET PRÉVENTION	ODONTOLOGIE PÉDIATRIQUE	Mme DURSUN Mme VITAL	Mme BONNET M. COURSON Mme VANDERZWALM
	ORTHOPÉDIE DENTO-FACIALE	Mme LE NORCY	Mme BENAHMED M. DUNGLAS Mme KAMOON
	PRÉVENTION, ÉPIDÉMIOLOGIE, ÉCONOMIE DE LA SANTÉ ET ODONTOLOGIE LÉGALE	M. PIRNAY	Mme GERMA Mme SMAIL-FAUGERON
2. CHIRURGIE ORALE, PARODONTOLOGIE, BIOLOGIE ORALE	PARODONTOLOGIE	Mme COLOMBIER Mme GOSSET	M. BIOSSE DUPLAN M. BRUN (MCU associé) M. GUEZ
	CHIRURGIE ORALE	M. MAMAN Mme RADOÏ	Mme EJEIL M. GAULTIER M. HADIDA M. MOREAU M. NGUYEN Mme TAÏHI
	BIOLOGIE ORALE	Mme CHAUSSAIN M. GOGLY Mme SÉGUIER Mme POLIARD (PR)	Mme ANDRIQUE (MCU associée) M. ARRETO Mme BARDET (MCF) M. BOUCHET (MCF) Mme CHARDIN M. FERRE Mme GORIN M. LE MAY
3. RÉHABILITATION ORALE	DENTISTERIE RESTAURATRICE ENDODONTIE	Mme BOUKPESSI Mme CHEMLA	Mme BÈRÈS Mme BESNAULT M. BONTE Mme COLLIGNON M. DECUP Mme GAUCHER
	PROTHÈSES	Mme WULFMAN	M. CHEYLAN M. DAAS M. DOT M. DUPAGNE (MCU associé) M. EID Mme FOUILLOUX-PATEY M. RENAULT M. RIGNON-BRET M. TRAMBA
	FONCTION-DYSFONCTION, IMAGERIE, BIOMATÉRIEAUX	M. SALMON	M. ATTAL Mme BENBELAÏD Mme BENOÏT A LA GUILLAUME (MCF) M. BOUTER M. CHARRIER M. CHERRUAU M. FLEITER Mme FRON CHABOUI Mme MANGIONE Mme TILOTTA
	PROFESSEURS ÉMÉRITES	M. BÉRENHOLC Mme BRION Mme FOLLIGUET M. LASFARGUES M. LAUTROU	M. LEVY M. PELLAT M. PIERRISNARD M. SAFFAR Mme WOLIKOW

Liste mise à jour le 25 mars 2021

Remerciements

À M. le Professeur Benjamin Salmon ; Docteur en Chirurgie dentaire ; Spécialiste qualifié en Chirurgie orale ; Docteur de l'Université Paris Descartes ; Habilité à Diriger des Recherches ; Professeur des Universités, UFR d'Odontologie – Montrouge ; Praticien Hospitalier, Assistance Publique-Hôpitaux de Paris ; Vice-Doyen de l'UFR d'Odontologie – Montrouge ; Chef de service de l'hôpital Bretonneau

J'ai toujours apprécié travailler avec vous en chirurgie orale. Vous prenez plaisir à partager vos connaissances. Je me souviens tout particulièrement d'un enseignement dirigé d'imagerie médicale où l'on vous sentait très passionné et enthousiaste. Malgré vos nombreuses fonctions, vous savez rester disponible et à l'écoute. Merci de m'avoir fait l'honneur de présider mon jury de thèse.

À M. le Docteur Charles-Daniel Arreto ; Docteur en Chirurgie dentaire ; Docteur de l'Université Paris Descartes ; Maître de Conférences des Universités, UFR d'Odontologie – Montrouge ; Praticien Hospitalier, Assistance Publique-Hôpitaux de Paris

J'ai adoré travailler avec vous en chirurgie orale comme en gériatrie. Vous avez aiguisé ma curiosité et m'avez poussée à lire davantage. Le souvenir de votre bienveillance paternelle et de votre humour légendaire ne me quittera pas. Merci de m'avoir fait l'honneur d'accepter d'être membre de ce jury. Veuillez trouver ici l'expression de ma sincère reconnaissance et de mon profond respect.

À M. le Docteur Adrian Brun ; Docteur en Chirurgie dentaire ; Maître de Conférences des Universités associé, UFR d'Odontologie – Montrouge ; Praticien Hospitalier, Assistance Publique-Hôpitaux de Paris

J'ai eu la chance de travailler avec vous en tant qu'externe et puis d'être votre attaché. Vous avez toujours eu à cœur de créer une bonne ambiance de travail en promouvant le bien-être des étudiants ; je pense pouvoir vous en remercier au nom de tous ceux d'entre-eux qui vous ont côtoyé. Merci pour votre gentillesse sincère. Merci d'avoir dirigé ma thèse d'exercice et su rassurer les inquiétudes d'une étudiante qui voulait tout simplement bien faire.

À M. le Docteur Pierre Kuoch ; Docteur en Chirurgie dentaire ; Assistant Hospitalo-Universitaire, UFR d'Odontologie-Montrouge

J'ai sûrement dû faire exprès de prendre autant de temps à finir mon cursus, histoire de t'avoir dans mon jury de thèse. Merci d'avoir accepté. Merci d'avoir été là pendant toutes ces années, et d'avoir toujours cru en moi. Merci d'avoir toujours passé une tête dans mon box en fin de vacation et surtout merci pour les innombrables fou-rires. Je suis heureuse et fière de partager avec toi ces moments importants de ma vie.

Résumé et indexation en français et anglais

Résumé :

Le Syndrome d'Ehlers-Danlos parodontal (SEDp) est un sous-type spécifique de SED. Il correspond à la forme la plus rare de SED, mais pourrait être sous diagnostiqué. Il associe notamment une atteinte parodontale précoce à des placards cutanés cicatriciels dans les zones pré-tibiales. L'atteinte parodontale spécifique est finalement mal connue, elle semble débiter à la puberté, et consisterait en une parodontite sévère précoce pouvant entraîner des édentements dès l'âge de 30 ans. Une meilleure description de l'atteinte parodontale permettrait un dépistage plus précoce et une meilleure orientation vers un diagnostic génétique du SEDp. L'objectif de ce travail est de faire connaître le SEDp, en détaillant plus particulièrement l'atteinte parodontale, et ainsi proposer une meilleure prise en charge à ces patients. Il sera réalisé à partir d'une revue de la littérature.

Discipline ou spécialité :

Parodontologie

Mots clés français (fMeSH et Rameau) :

fMeSH : Syndrome d'Ehlers-Danlos -- diagnostic ; Littérature de revue comme sujet

Rameau : Maladies héréditaires ; Tissu conjonctif -- Maladies

Forme ou Genre :

fMeSH : Dissertation universitaire

Rameau : Thèses et écrits académiques

Abstract :

Periodontal Ehlers-Danlos syndrome (pEDS) is a specific subtype of EDS. It is the rarest form of EDS, but it could be underdiagnosed. It associates early periodontal involvement with scarring skin patches in the pre-tibial areas. The specific periodontal involvement is ultimately poorly understood, it seems to start at puberty, and would consist of severe early periodontitis which can lead to edentulousness from the age of 30. A better description of periodontal disease would allow earlier detection and better guidance towards a genetic diagnosis of pEDS. This work aims to raise awareness of pEDS, by detailing periodontal disease in particular, and thus offering better care to these patients. It will be carried out on the basis of a review of the literature.

Branches or specialty :

Periodontics

English keywords (MeSH) :

Ehlers-Danlos Syndrome -- diagnosis ; Review Literature as Topic

Publication type (MeSH) :

Academic Dissertation

Liste des abréviations

- CAM : Complexe d'Attaque Membranaire
- CNV : Variante de Nombre de Copies
- IgG : Immunoglobuline G
- IgM : Immunoglobuline M
- lymphB : lymphocytes B
- lymphT : lymphocytes T
- NK : Natural Killer
- PN : Polynucléaires neutrophiles
- SED : Syndrome d'Ehlers-Danlos
- SEDa : Syndrome d'Ehlers-Danlos arthrochalasique
- SEDc : Syndrome d'Ehlers-Danlos classique
- SEDcv : Syndrome d'Ehlers-Danlos cardio-vasculaire
- SEDh : Syndrome d'Ehlers-Danlos hypermobile
- SEDm : Syndrome d'Ehlers-Danlos myopathique
- SEDmc : Syndrome d'Ehlers-Danlos musculo-contractionnel
- SEDp : Syndrome d'Ehlers-Danlos Parodontal
- SEDsp : Syndrome d'Ehlers-Danlos spondylodisplasique
- SEDv : Syndrome d'Ehlers-Danlos vasculaire

Table des matières

INTRODUCTION	2
1 : SED : ETAT DES LIEUX DES CONNAISSANCES	3
1.1 PREVALENCE	3
1.2 HISTOIRE DE LA MALADIE	3
1.3 LES DIFFERENTS TYPES DE SED	4
1.4 ANOMALIES HISTOLOGIQUES ET MOLECULAIRES A L'ORIGINE DU SEDP.....	7
1.4.1 <i>Rappels physiopathologiques</i>	7
1.4.2 <i>Anomalies moléculaires à l'origine du SEDp</i>	21
2 : SYMPTOMES ET CONSEQUENCES SUR LA VIE DES PATIENTS	25
2.1 ANOMALIES ET ATTEINTES PARODONTALES	25
2.2 ANOMALIES CRANIO-FACIALES ET TROUBLES DU SOMMEIL	26
2.3 SYSTEME MUSCULO SQUELETTIQUE.....	27
2.4 DYSFONCTION DES ARTICULATIONS TEMPORO-MANDIBULAIRES ET INSTABILITE CRANIO-CERVICALE.....	27
2.5 PEAU ET TEGUMENT	28
2.6 DOULEUR, FATIGUE ET IMPACT PSYCHOLOGIQUE	29
2.7 ATTEINTE CARDIO-VASCULAIRE	29
3 : DIAGNOSTIC ET PRISE EN CHARGE BUCCO-DENTAIRE	31
3.1 CRITERES DIAGNOSTIQUES	31
3.2 DIAGNOSTIC DIFFERENTIEL	33
3.3 PRISE EN CHARGE BUCCO-DENTAIRE.....	34
3.3.1 <i>Prévention et odontologie pédiatrique</i>	35
3.3.2 <i>Prise en charge orthodontique</i>	35
3.3.3 <i>Analgésie</i>	35
3.3.4 <i>Prise en charge parodontale</i>	36
3.3.5 <i>Traitements chirurgicaux</i>	36
3.3.6 <i>Implantologie</i>	37
CONCLUSION	38
BIBLIOGRAPHIE	39
TABLE DES FIGURES	42
TABLE DES TABLEAUX	43

Introduction

Le syndrome d'Ehlers Danlos (SED) est un groupe de troubles génétiques, héréditaires, systémiques liés à une anomalie du tissu conjonctif, tissu de soutien de l'organisme dont le collagène est un élément essentiel. Le plus souvent liés à des anomalies structurales du collagène, les pathomécanismes des différents types de SED n'ont pas tous été révélés. Les principaux signes cliniques du SED sont une fatigue chronique, des douleurs importantes, une hyper mobilité articulaire, une fragilité tissulaire et des troubles proprioceptifs.

Le SED touche indifféremment les hommes et les femmes. Son incidence reste inconnue car le problème réside dans la difficulté de diagnostic. Peu connu des médecins, il n'existe pas de diagnostic certain. Enfermé dans le cadre étroit des maladies rares et orphelines, il y aurait pourtant entre 1/5000 et 1/20000 personnes touchées en France. Le SED est handicapant et peut toucher toute une famille. Le SED parodontal (SEDp) est un sous-type spécifique de SED. Classé en type 13, il correspond à la forme la plus rare de SED, associant une atteinte parodontale précoce à des placards cutanés cicatriciels dans les zones pré-tibiales.

L'atteinte parodontale, débutant à la puberté, consiste en une parodontite souvent généralisée, précoce, pouvant entraîner des édentements dès l'âge de 30 ans, et une détérioration de l'os alvéolaire.

Il n'existe pas de traitement curatif spécifique à cette maladie à ce jour, mais une prise en charge symptomatique de l'atteinte dentaire est nécessaire. L'objectif de ce travail est de faire découvrir le SED, mettre à jour les connaissances et observer l'évolution de la prise en charge.

1 SED : état des lieux des connaissances


1.1 Prévalence

Le Syndrome d'Ehlers Danlos (SED) est une maladie rare avec une prévalence de 1 pour 5000. Les symptômes varient de légers à graves et sont potentiellement invalidants. La variabilité de la maladie a conduit à différents systèmes de classification. Les types classiques (SED I gravis, SED II mitis) et le type hyper mobile (SED III) sont retrouvés dans 90 % des cas. Le type vasculaire (SED IV) se retrouve dans 3 à 10 % des cas et le type parodontal est quant à lui très rare.

D'après une étude d'Hagberg et al., seulement 6 % des personnes atteintes de SED ont déclaré avoir reçu un diagnostic parodontal de SEDp¹. Par ailleurs, deux fois plus de personnes ont déclaré avoir une maladie parodontale chez les patients atteints de SED comparé au groupe témoin, suggérant une prédisposition générale chez les personnes atteintes de SED à développer une parodontite sans avoir le diagnostic de SEDp.

1.2 Histoire de la maladie

Figure 1 : Dr Victor McKusick



Source : Karsch, « Dr Victor McKusick », 1977.

En 1972, McKusick décrit une « condition unique » chez un patient présentant des caractéristiques de type SED, c'est-à-dire des lésions sur les tibias, des ruptures cutanées à cicatrisation lente, des cicatrices atrophiques et une parodontite avec une perte précoce des dents. Cinq ans plus tard, Stewart et al. publient un cas similaire et classent cette nouvelle variante comme SED VIII. Depuis lors, le SED parodontal a fait l'objet de 32 rapports de cas et de sept analyses généalogiques. Une destruction parodontale étendue avec un début précoce est un critère fondamental du SED

¹ Hagberg, « Ehlers-Danlos Syndrome (EDS) focusing on oral symptoms ».

parodontal, principalement en association avec des plaques pré-tibiales et une fragilité tissulaire. Il existe une plus grande variabilité dans les autres caractéristiques cliniques.

Dans le passé, la délimitation du SED parodontal comme phénotype spécifique était entravée par la prévalence relativement élevée de la parodontite chronique, avec une fourchette estimée de 19 à 83 % selon l'âge et la gravité². Par conséquent, la maladie parodontale dans les types vasculaires et autres SED pouvait être une coïncidence de deux maladies non liées. Ces chevauchements historiques entre SEDp et d'autres sous types ont confondu le phénotype.

De plus, l'hypermobilité articulaire est une caractéristique commune dans la population générale, ce qui complique la vérification précise de la co-ségrégation de ces deux traits. Le groupe de nosologie SED de Villefranche a noté ces difficultés pour distinguer cette maladie rare des autres maladies héréditaires du tissu conjonctif.³

En 2003, le SEDp a été cartographiée à un intervalle de 7 cM sur le chromosome 12p13 dans trois familles, mais aucun gène candidat n'a été identifié.⁴ En 2016, un consortium international rapporte 19 familles indépendantes comprenant 107 individus atteints de SEDp pour identifier le locus génétique. Dans 17 de ces familles, des mutations d'insertion/délétion hétérozygotes faux-sens ou dans le cadre C1r (15 familles) ou C1s (deux familles) ont été identifiées. C1r et C1s sont des gènes contigus dans la région de liaison précédemment rapportée sur le chromosome 12p13, et codent pour les sous-unités C1r et C1s du premier composant de la voie classique du complément.⁵

1.3 Les différents types de SED

Les SED forment un groupe hétérogène de maladies du tissu conjonctif d'un point de vue clinique ou génétique. Ce qui explique les différentes classifications suivant les évolutions au cours du temps.

La première classification fût celle de Barrabas en 1967. Elle décrivait 3 types de SED à partir de l'étude de 27 patients : classique, varicose et artériel.

La deuxième classification de Brighton, en 1969, proposait cinq formes de SED à partir de l'observation de 100 patients : type gravis, type mitis, type hyper mobile, type ecchymotique correspondant au type artériel de Barrabas et le type X-linked.

² Demmer, « Epidemiologic patterns of chronic and aggressive periodontitis ».

³ Beighton, « Ehlers-Danlos syndromes ».

⁴ Rahman, « Ehlers-Danlos syndrome with severe early-onset periodontal disease (EDS-VIII) is a distinct, heterogeneous disorder with one predisposition gene at chromosome 12p13 ».

⁵ Kapferer-Seebacher, « Periodontal Ehlers-Danlos syndrome is caused by mutations in c1r and c1s, which encode subcomponents c1r and c1s of complement ».

La troisième classification faite à Berlin en 1988 et basée sur les découvertes cliniques et la transmission génétique, comportait 11 types numérotés en chiffres romains. Elle visait à corréler la génétique avec les signes cliniques bien que l'interprétation de ces derniers restât tout de même subjective. Le type VIII fut reconnu en 1972 par McKusick comme un trouble autosomique dominant avec une fragilité de la peau, des cicatrices anormales et une parodontite sévère et précoce.⁶

La quatrième classification fût celle de Villefranche en 1997 grâce aux progrès récents en biochimie et biologie moléculaire. Elle fût longtemps la référence pour le diagnostic en décrivant 6 types de SED même si en pratique seules les formes de types classique, hypermobile et vasculaire étaient employées. Leur description reposait sur un ensemble de critères majeurs porteurs d'une spécificité diagnostique élevée et de critères mineurs avec une spécificité moindre.

La cinquième classification, avec les progrès des techniques de séquençages (NGS = séquençage nouvelle génération), a révélé des mutations dans de nouveaux gènes, n'interagissant pas forcément dans la structure du collagène. Cette nouvelle classification est contestée car certains symptômes sont négligés et alors que l'hypermobilité articulaire est observée dans d'autres pathologies, elle est placée au centre du diagnostic. Cependant, les troubles affectifs, cognitifs et de la proprioception, qui sont pourtant très présents, sont peu abordés.

Finalement, depuis 2017, la classification internationale des SED constituée par un groupe de 90 experts définit 13 sous-types⁷ (cf. tableau 1) :

Tableau 1 : Résumé de la classification actuelle du SED

	SED : sous type clinique	Abréviation IP		Protéine
1	SED classique	SEDc	AD	Collagène type V
			Principal : COL5A1, COL5A1 Rare : COL1A1	

⁶ Beighton, « Ehlers-Danlos syndromes ».

⁷ Malfait, « The 2017 international classification of the Ehlers-Danlos syndromes ».

					Collagène type I
2	SED type classique	SEDcl	AR	TNXB	Tenascine XB
3	Cardio-valvulaire	SEDcv	AR	COL1A2 (Mutations bialléliques conduisant à COL1A2 NMD et absence de chaînes collagène pro alpha2)	Collagène type I
4	SED Vasculaire	SEDv	AD	Principal : COL3A1	Collagène type III
				Rare : COL1A1	Collagène type I
5	SED Hypermobile	SEDh	AD	Inconnu	Inconnu
6	SED Arthrocholasique	SEDa	AD	COL1A1, COL1A2	
7	SED Dermatospraxis	SED	AD	ADAMTS2	ADAMTS-2
8	SED Cypho-scoliotique	SED	AD	PLOD1 FKBP14	LH1 FKBP22
9	Syndrome Fragile Cornée	BCS	AR	ZNF469 PRDM5	ZNF469 PRDM5
10	SED Spondylodisplasique	SEDsp	AR	B4GALT7 B3GALT6 SLC39A13	β4GalT7 β3GalT6 ZIP13

11	SED Musculo contractural	SEDmc	AR	CHST14 DES	D4ST1 DSE
12	SED Myopathique	SEDm	AD ou AR	COL12A1	Collagène type XII
13	SED Parodontal	SEDp	AD	C1R C1S	C1r C1s

Source : Malfait et al., « The 2017 international classification of the Ehlers-Danlos syndromes », 2017.

1.4 Anomalies histologiques et moléculaires à l'origine du SEDp

1.4.1 Rappels physiopathologiques

Quatre types de tissus différents composent le corps humain : le tissu nerveux, le tissu musculaire, le tissu conjonctif et le tissu épithélial. C'est le tissu conjonctif qui est touché dans le SED. Il regroupe les tissus lâches, cartilagineux, adipeux et osseux.

1.4.1.1 Le tissu conjonctif

Exception faite du cartilage, les tissus conjonctifs sont constitués de cellules non jointives mais communicantes ainsi que d'une matrice extracellulaire relativement abondante, rigide, et minéralisée. Les tissus lâches, osseux et adipeux sont vascularisés et innervés, à l'inverse des tissus cartilagineux. Le collagène, l'élastine, la laminine, la fibronectine et la substance fondamentale sont les principaux constituants de la matrice extracellulaire. La substance fondamentale riche en eau, en protéoglycanes et en glycosaminoglycanes forme un gel amorphe. Les tissus conjonctifs sont omniprésents, particulièrement dans les muscles, les os, la peau, les poumons... Ils permettent le soutien, la protection et l'isolation des organes et vont garantir les échanges et la nutrition des tissus. Les tissus conjonctifs sont également des acteurs de l'immunité contre les agressions pathogènes et sont donc le siège de la réaction inflammatoire. Ils sont constitués de cellules spécifiques, qui vont élaborer la matrice extracellulaire, de fibres conjonctives (fibres de collagène, fibres élastiques), de la substance fondamentale et de cellules non spécifiques notamment les macrophages, leucocytes et mastocytes (cf. tableau 2).

Tableau 2 : Les différentes cellules rencontrées dans le tissu conjonctif

Cellules	Cellules fixes	Fibroblastes/fibrocytes
		Chondroblastes/chondrocytes
		Ostéoblastes/ostéocytes
		Adipocytes
	Cellules mobiles	Histiocytes/macrophages
		Mastocytes
		Leucocytes : granulocytes, monocytes, lymphocytes, plasmocytes
Matrice extracellulaire	Fibres	Collagène
		Réticuline
		Élastique
	Substance fondamentale amorphe	Glycosamiglycanes
		Protéoglycanes
Glycoprotéines		
Liquide tissulaires		

Source : Auteur, 2021.

1.4.1.1.a. Les fibres de collagène

La matrice extracellulaire est composée d'un grand nombre de molécules. Celles-ci peuvent être divisées en quatre grands types : les protéines fibreuses (le collagène et l'élastine), les glycoprotéines (fibronectine, lamine, ténascine), les protéoglycanes et les glycosaminoglycanes.

S'agissant du SED, il est surtout question du collagène. Ce-dernier est une famille de protéines présentes majoritairement sous forme fibrillaire dans la matrice extracellulaire. Il s'agit des protéines les plus abondantes du corps humain. Souples mais non élastiques, elles sont très résistantes à la traction. Sécrétées par les cellules du tissu conjonctif, ces fibres sont présentes dans les tissus osseux, les tendons, le derme, les capsules et les cartilages.

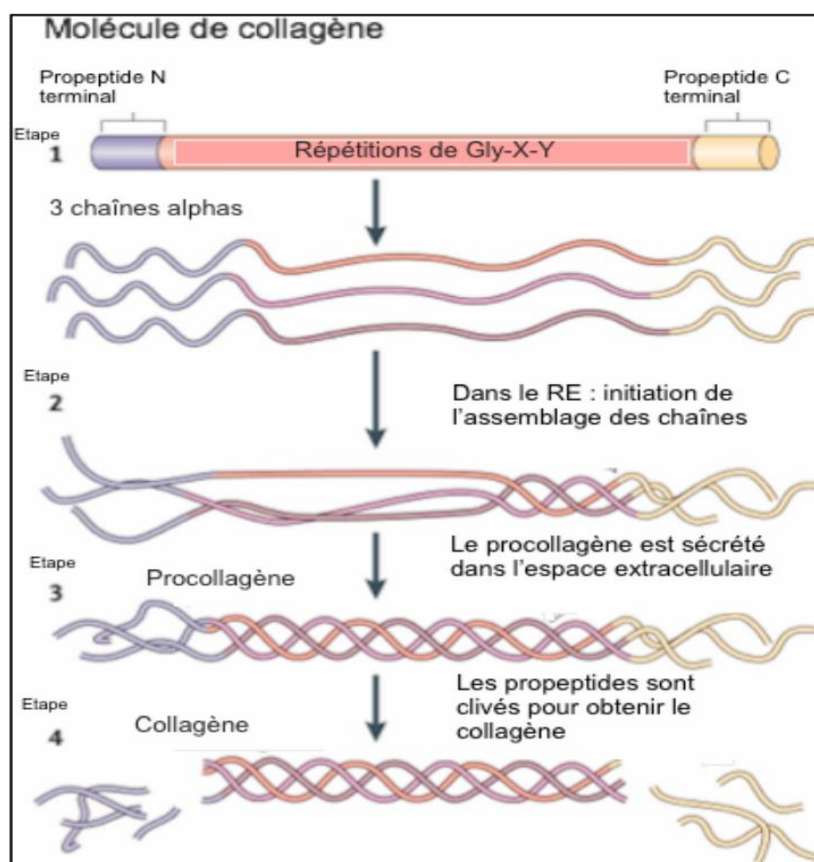
Les types de collagène les plus courants résultent de la polymérisation de molécules élémentaires de tropocollagène dans l'espace extracellulaire. Le tropocollagène est une molécule rectiligne constituée de 3 chaînes polypeptidiques alphas d'acides aminés portant des sucres (glucose, galactose). Il

renferme 1/3 de glycine qui donne à la chaîne polypeptidique une structure en hélice régulière avec 3 acides aminés par tour (cf. figure 2). Son deuxième tiers comprend l'hydroxyproline et l'alanine (étape 1). Le dernier tiers comporte tous les autres acides aminés à l'exception du tryptophane et de la cystéine (pour le collagène de type 1). L'hydroxyproline interagit dans la fixation des chaînes entre-elles ainsi que dans la liaison des radicaux sucrés (glucose, galactose).

1.4.1.1.b. Synthèse et dégradation du collagène

La biosynthèse du tropocollagène a lieu au sein du réticulum endoplasmique de cellules spécifiques telles que les fibroblastes. Les segments peptidiques aux 2 extrémités sont des précurseurs protéiques appelés : « propeptides ». Ces derniers participent à l'assemblage des chaînes de tropocollagène (étape 2). L'hydroxylation de la proline et de la lysine se fait lors du transport vers l'appareil de Golgi. La proline oxydase rend la présence d'oxygène et de vitamine C nécessaire au niveau intracellulaire. Des radicaux sucrés (galactosyl et glycosyl-galactosyl) se combinent à l'hydroxylysine dans l'appareil de Golgi. C'est dans des vésicules intra cytoplasmiques que les chaînes s'attachent ensuite ensemble en une triple hélice : le pro-tropocollagène (étape 3). Les propeptides s'opposent alors à une polymérisation intracellulaire du pro-tropocollagène. A sa sortie de la cellule par exocytose, les peptides terminaux sont coupés par la procollagène oxydase dans la MEC entraînant la polymérisation de molécules de procollagènes et la formation du collagène (étape 4).

Figure 2 : Synthèse du collagène



Source : Moux, Ou et Weaver, « Extracellular matrix assembly : a multiscale deconstruction », 2014.

La synthèse du collagène devient faible avec un renouvellement lent à partir de la puberté (fin de la phase de croissance). Cependant, certaines situations comme la cicatrisation, l'inflammation, la fibrose peuvent réactiver ou accélérer cette synthèse. La synthèse du collagène relève de cellules spécifiques selon le type de tissu concerné (fibroblaste pour le tissu conjonctif lâche, l'ostéocyte pour l'os, les chondrocytes pour le cartilage...) et sa dégradation de différentes protéases. Les métalloprotéinases (MMP) qui sont des endopeptidases à zinc, sont ainsi connues pour leur rôle dans le remodelage de la matrice extracellulaire et en particulier pour leur faculté à dégrader le collagène (le collagène de type IV et/ou VI est dégradé par la MMP2 et 9 par exemple).

1.4.1.1.c. Classification

Numérotés en chiffres romains, les 28 types de collagènes sont catégorisés en fonction de la variété et la complexité de leur structure (cf. tableau 3). S'agissant du SED, différentes mutations des gènes

codant les collagènes peuvent interférer et impacter la quantité et/ou la qualité du collagène produit, et ce à différents niveaux, expliquant pourquoi la classification est laborieuse et toujours d'actualité.

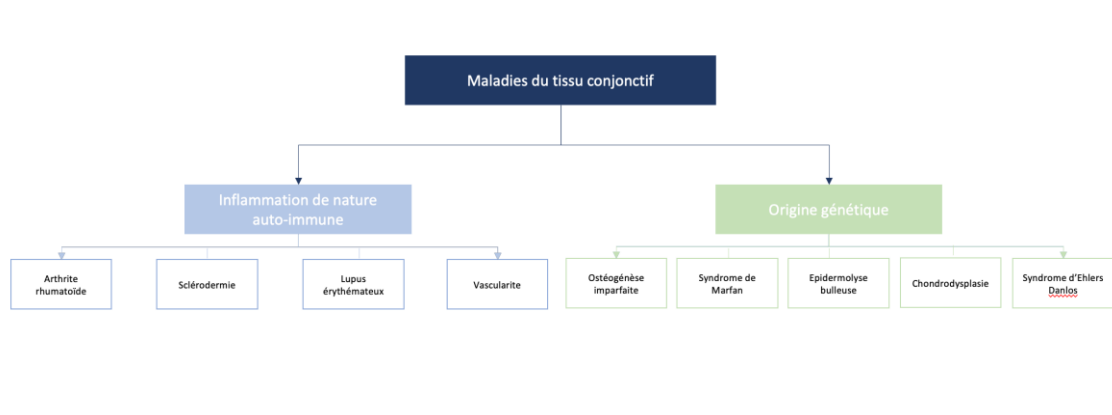
Tableau 3 : Les différents types de collagène

Classes	Type	Genes encoding proteins typical of collagen composition	Description
Fibrillar	I	<i>COL1A1</i> and <i>COL1A2</i>	Quarter-stagger packed fibrils that are primarily found in fibrous stromal matrices, such as skin, bone, tendons and ligaments
	II	<i>COL2A1</i>	
	III	<i>COL3A1</i>	
	V	<i>COL5A1</i> , <i>COL5A2</i> and <i>COL5A3</i>	
	XI	<i>COL11A1</i> , <i>COL11A2</i> and <i>COL11A3</i>	
	XXIV	<i>COL24A1</i>	
	XXVII	<i>COL27A1</i>	
FACT	IX	<i>COL9A1</i> , <i>COL9A2</i> and <i>COL9A3</i>	Fibril-associated molecular bridges that are associated with type I (XII, XVI, XIX, XXI) and type II (IX, XVI, XIX) collagen fibrils
	XII	<i>COL12A1</i>	
	XIV	<i>COL14A1</i>	
	XVI	<i>COL16A1</i>	
	XIX	<i>COL19A1</i>	
	XX	<i>COL20A1</i>	
	XXI	<i>COL21A1</i>	
	XXII	<i>COL22A1</i>	
Basement membrane	IV	<i>COL4A1</i> , <i>COL4A2</i> , <i>COL4A3</i> , <i>COL4A4</i> , <i>COL4A5</i> and <i>COL4A6</i>	Network structure comprised of laminins and basement membrane proteins
Long chain	VII	<i>COL7A13</i>	Anchoring fibrils that are associated with the basement membrane
Filamentous	VI	<i>COL6A1</i> , <i>COL6A2</i> , <i>COL6A3</i> , <i>COL6A5</i> and <i>COL6A6</i>	Beaded microfibrils
Short chain	VIII	<i>COL8A1</i>	Hexagonal lattice structure
	X	<i>COL10A1</i>	These collagens both regulate, and are regulated by, hypertrophy in cartilage
Multiplexins	XV	<i>COL15A1</i>	Multiple triple helix domains with interruptions containing chondroitin sulphate and heparin sulphate glycosaminoglycans
	XVIII	<i>COL18A1</i>	
MACIT (transmembrane domain)	XIII	<i>COL13A1</i>	Cell surface molecules with extracellular, membrane-spanning and intracellular domains
	XVII	<i>COL17A1</i>	
	XXIII	<i>COL23A1</i>	

Source : Mace, « Histologie : bases fondamentales », 2008.

1.4.1.1.d. Principales maladies du tissu conjonctif

Figure 3 : Principales maladies du tissu conjonctif



Source : Auteur, 2021.

De nombreuses pathologies (plus de 200 connues) sont associées aux tissus conjonctifs (cf. figure 3). On les classe communément en deux grandes catégories. La première catégorie comprend les maladies du tissu conjonctif marquées par une inflammation de type auto-immun comme l'arthrite rhumatoïde, la sclérodémie, le lupus érythémateux, la vascularite... La seconde catégorie comprend les maladies d'origine génétique affectant l'un des éléments du tissu conjonctif et entraînant une désorganisation du tissu et son dysfonctionnement. C'est le cas de l'ostéogénèse imparfaite, maladie génétique qui se caractérise par des os fragiles et de nombreuses fractures. Son pathomécanisme repose sur une anomalie du collagène de type I. C'est aussi le cas du syndrome de Marfan (maladie systémique à manifestations cardiovasculaires, musculo-squelettiques, ophtalmiques et pulmonaires), et de la chondrodysplasie (maladie liée à une mutation du collagène de type II), qui est marquée par un cartilage anormal et une malformation des os. Parmi les maladies d'origine génétique, on retrouve aussi l'épidermolyse bulleuse (fragilité épidermique) et enfin le syndrome d'Ehlers Danlos. Ce-dernier peut se caractériser par une hyperlaxité de la peau, des articulations, ainsi que par une peau et des vaisseaux fragiles. Différentes mutations pour différents collagènes peuvent être impliquées dans son pathomécanisme. Des anomalies de protéines matricielles non collagéniques comme la Ténascine X, peuvent également être concernées.

1.4.1.2 Anatomophysiologie du parodonte

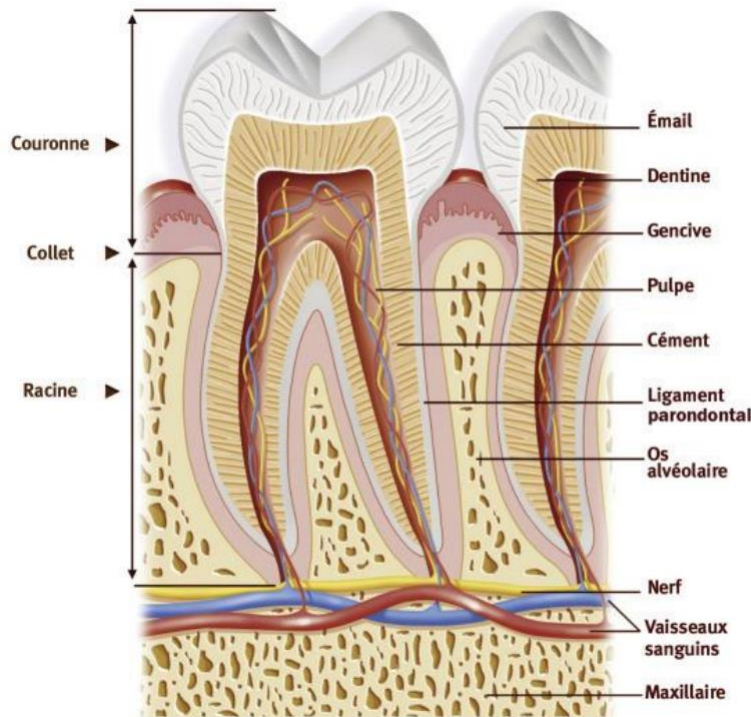
Le parodonte (issu du grec para « à côté » et odontos « dent ») est l'ensemble des tissus de soutien de la dent, il constitue le système d'attache de la dent. Il peut être divisé en 2 parties :

- Partie superficielle : la gencive (tissu mou)
- Partie profonde (non visible) :
 - o Le cément (tissu dur),
 - o L'os alvéolaire (tissu dur),

- Le ligament parodontal ou alvéolo- dentaire, appelé aussi desmodonte (tissu mou).

La dent et son parodonte constituent une unité biologique fonctionnelle de formation concomitante

Figure 4 : Représentation d'une molaire mandibulaire et de son parodonte en coupe para-sagittale



Source : Huck, et Buxeraud, « Prévention des gingivites et parodontites », 2016.

1.4.1.2.a. La gencive

La gencive constitue le parodonte superficiel ; le cément, le ligament alvéolo-dentaire et l'os alvéolaire constituant le parodonte profond. Avec la fibromuqueuse du palais, elle forme la muqueuse masticatoire.

Son revêtement de surface est un épithélium stratifié, pavimenteux, kératinisé, avec des cellules juxtaposées avec de fortes jonctions intercellulaires. Ces propriétés rendent ce revêtement imperméable, et résistant contre les forces abrasives. L'organisation et l'orientation des faisceaux de fibres de collagène du tissu conjonctif sous-jacent apportent rigidité et résistance. Enfin, les relations étroites établies entre l'épithélium et le tissu conjonctif (des papilles conjonctives et des crêtes épithéliales, un peu comme entre le derme et l'épiderme) protègent la gencive contre les forces de cisaillement.

Les fonctions défensives contre le biofilm bactérien sont assurées à tous les niveaux des constituants gingivaux. Au niveau de l'épithélium gingival, la desquamation des cellules épithéliales élimine les bactéries en surface, les cellules épithéliales sécrètent des peptides antibactériens, et les cellules de

Langerhans initient des réactions de défense du système immunitaire non spécifique (monocytes, macrophages).

L'épithélium sulculaire (faisant face à la dent sans y adhérer) et l'épithélium de jonction (situé au contact de la dent) possèdent des espaces intercellulaires larges, et ne sont pas kératinisés. Cette constitution des épithéliums sulculaires et de jonction permet le passage des cellules immunitaires issues du tissu conjonctif dans le sillon gingivo-dentaire.

L'épithélium de jonction adhère à la surface dentaire, assurant ainsi l'herméticité gingivale et protégeant le parodonte profond.

Le sillon gingivo-dentaire constitue une zone d'interactions entre les bactéries et les cellules immunitaires issues du tissu conjonctif. Il contient le fluide gingival issu du tissu conjonctif, nommé fluide gingival sulculaire, qui assure également une fonction de lavage en évacuant les cellules et produits bactériens.

Le tissu conjonctif est vascularisé, assurant l'apport de nutriments et de cellules immunitaires nécessaires.

Sous l'épithélium de jonction, la vascularisation est constituée d'un réseau capillaire particulièrement dense, le plexus dento-gingival.

Cliniquement, la gencive présente deux parties qui diffèrent selon leur localisation et leur structure :

- La gencive libre dans la partie cervicale,
- La gencive attachée dans la partie la plus apicale.

Elles sont séparées par le sillon gingival, ou sillon marginal, dépression peu visible, correspondant chez le patient adulte jeune au niveau de la jonction émail-cément.

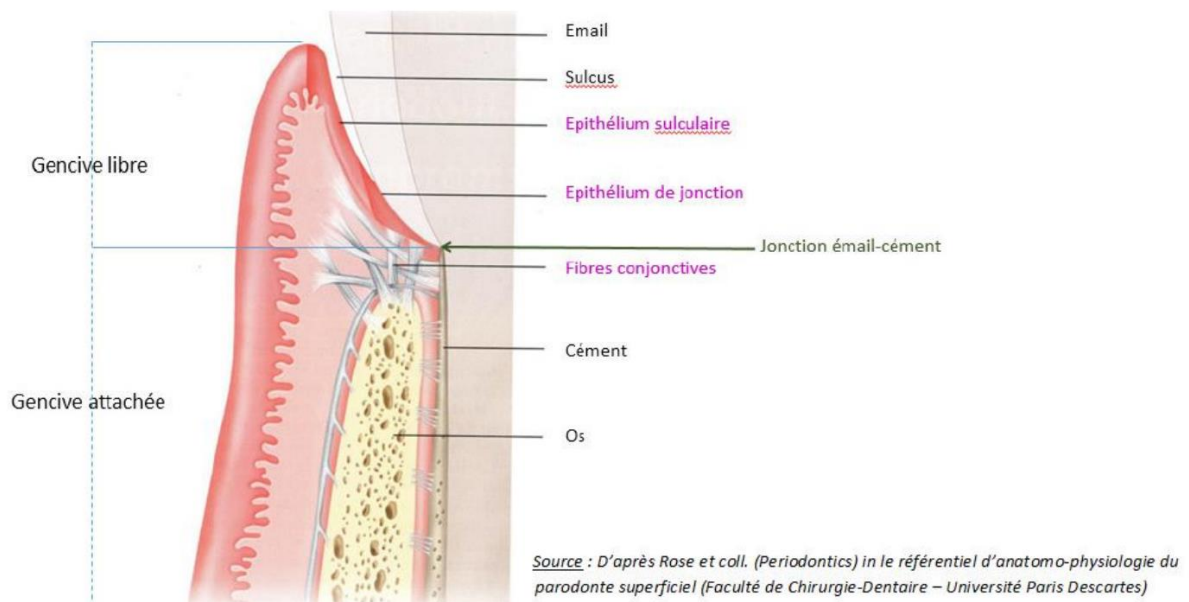
La gencive libre, ou marginale, est la portion cervicale de la gencive : elle n'est pas attachée à la dent. Elle est limitée coronairement par le rebord gingival et apicalement par le sillon gingival marginal. Dans sa partie coronaire, elle est séparée de la dent par le sillon gingivo-dentaire ou sulcus, de faible hauteur (0,5 mm). Dans sa partie apicale, elle est collée sur la surface dentaire par une membrane basale, sorte de « colle » glycoprotéique. Cette « attache » épithéliale peut être rompue par l'insertion d'une sonde parodontale millimétrée à bout mousse, qui va objectiver la hauteur totale de gencive libre en s'arrêtant en regard du sillon marginal. La hauteur de gencive libre est d'environ 1,5 mm, comprenant le sulcus (0,5 mm) et l'attache épithéliale (environ 1 mm).

La gencive marginale est la partie de gencive libre qui sertit le collet des dents, comprise entre le sillon gingival et le rebord gingival. En proximal, elle prend le nom de gencive papillaire ou interdendaire et se situe jusqu'au point de contact interdendaire, le triangle formé est la papille gingivale.

On appelle col papillaire la partie qui se situe sous le point de contact interdendaire, jonction entre la gencive vestibulaire et la gencive linguale. Selon la largeur vestibulolinguale et la position de deux dents adjacentes, la morphologie du col papillaire varie : sa largeur varie de 2mm dans le secteur incisif à 6mm dans le secteur molaire, et il est plus étendu si les couronnes dentaires sont longues.

La gencive attachée est fixée à la surface radiculaire supra-osseuse et au procès alvéolaire par des fibres conjonctives, elle ne peut donc pas être mobilisée, contrairement à la muqueuse alvéolaire située apicalement. Elle est séparée de la gencive libre par le sillon gingival, et de la muqueuse alvéolaire par la ligne muco-gingivale. La gencive attachée est reliée à la dent par des fibres conjonctives supra-osseuses, insérées dans le cément recouvrant la racine dentaire. À l'âge adulte, cette attache se situe donc sous la jonction amélo-cémentaire, et mesure environ 1mm de hauteur. La gencive libre ou marginale est bordée sur sa face interne par le sulcus puis par l'attache épithéliale collée à la surface dentaire. Elle est fermement attachée à la surface dentaire par l'attache conjonctive puis à l'os alvéolaire. C'est cette attache conjonctive qui empêche la sonde parodontale de progresser en direction apicale lors du sondage.⁸

Figure 5 : Représentation en coupe para-sagittale du parodonte d'une dent



Source : Rose, Mealey et Genco, « Periodontics medicine, surgery and implants », 2004.

⁸ Schmidt, « Biologic width dimensions--a systematic review ».

1.4.1.2.b. Le ciment

Le ciment un tissu minéralisé recouvrant la surface des racines dentaires. Situé entre le ligament alvéolo-dentaire et la dentine, il n'est ni innervé, ni vascularisé. Il possède une capacité de réparation lorsqu'il est soumis à des contraintes sans être soumis au remodelage. Il permet principalement l'ancrage de la dent dans son alvéole osseuse grâce à son réseau de fibres de collagène enchevêtrées dans une matrice organique. Il participe par ailleurs à adapter la fonction occlusale.⁹

1.4.1.2.c. Le ligament alvéolo-dentaire

Situé entre l'os alvéolaire et la dent, il s'agit d'un tissu conjonctif qui se forme en même temps qu'a lieu l'édification radiculaire. Vascularisé et innervé, il contient des fibroblastes, des ostéoblastes, des cellules mésenchymateuses indifférenciées, des cellules épithéliales (restes épithéliaux de Malassez), les restes de la gaine de Hertwig ainsi que des cellules de l'immunité. Participant à l'ancrage de la dent, il permet également un remaniement et une certaine réparation via les cellules indifférenciées qu'il contient. Grâce à ses mécanorécepteurs, son innervation permet une protection dentaire et parodontale provoquant une ouverture buccale lorsque la pression exercée sur la dent est trop grande. Ses fibres conjonctives enchevêtrées dans un contenu hydraulique confèrent à la dent une mobilité physiologique, qui permet une adaptation fonctionnelle rapide. Les cellules de l'immunité en son sein ainsi que sa vascularisation lui donnent son rôle trophique et de défense.¹⁰

1.4.1.2.d. L'os alvéolaire

L'os alvéolaire correspond à la partie du maxillaire et de la mandibule qui forme et soutient les alvéoles dentaires, en opposition à l'os basal. Il se développe de manière concomitante au développement des dents et disparaît avec elles. Son bord supérieur se situe à 2mm apicalement à la jonction amélo-cémentaire chez un adulte, au-delà, on parle d'alvéolyse. L'os alvéolaire présente une corticale interne face à la dent, une corticale externe vestibulaire, linguale ou palatine avec du tissu spongieux entre ces corticales en quantité plus ou moins importantes. Il assure principalement les fonctions d'ancrage des dents et de distribution des forces qui s'exercent sur ces-dernières.

1.4.1.3 Le système du complément

Le système du complément agit en complément des anticorps pour la lyse des bactéries. Il fait partie de l'immunité innée. Sur 35 protéines d'un ensemble biologique complexe, 12 sont directement

⁹ McCauley, *Mineralized tissues in oral and craniofacial science*.

¹⁰ Lindhe, *Clinical periodontology and implant dentistry*.

impliquées dans les mécanismes d'élimination des pathogènes, les autres régulent finement les premières afin d'éviter une réaction auto-immune.

Il se divise en quatre unités opérationnelles : trois unités de reconnaissance, conduisant au clivage de la molécule centrale C3, par des voies parallèles mais distinctes : la voie classique, la voie des lectines et la voie alterne, aboutissant à une unité effectrice terminale commune : le complexe d'attaque membranaire (CAM).

Le pathomécanisme du SED parodontal étant principalement lié à C1r-C1s, on va surtout s'intéresser ici à la voie classique qui peut être initiée par :

- Les complexes antigène-anticorps : seules les IgM et les IgG 1,2,3 sont capables de stimuler le complément par la voie classique,
- Certains agents pathogènes (certaines bactéries gram- et certains virus),
- D'autres structures : l'ADN, la protéine C réactive, la bêta amyloïde, les corps apoptotiques.

1.4.1.3.a. Voie classique du complément

Activation du C1 : (C1r-C1s)₂ + C1q

Il circule dans le sang sous forme de complexe multimérique. C1q possède une structure complexe constituée de 6 têtes globulaires liées à une zone centrale par des brins de structure apparentée au collagène (structure en bouquet de tulipes).

Le C1q est reconnu par tous les activateurs de la voie classique.

Un changement conformationnel du C1q s'opère en présence d'un complexe immun entraînant l'auto-activation du C1r (sérine protéase). Le C1r activé clive le C1s ce dernier devient alors actif et porte l'activité C1 estérase.

Activation du C4

C1s activé clive C4 en 2 fragments : C4a et C4b qui se lie de manière covalente à la surface de l'activateur (surface d'une bactérie sensibilisée par des anticorps par exemple).

Activation du C2

C4b fixé devient un accepteur du C2 pour former un complexe.

C2 fixé devient la cible du C1s le clivant en : C2b qui est libéré, et C2a qui reste fixé au C4b et porte une activité enzymatique (sérine protéase).

Le complexe C4bC2a constitue la C3 convertase de la voie classique (le fragment C2a porte l'activité enzymatique).

Activation du C3

La C3 convertase clive le composant C3 et libère C3A et C3b qui se fixe à la C3 convertase.

C4bC2aC3b forme la C5 convertase de la voie classique.

→ Voie effectrice commune : formation du complexe d'attaque membranaire C5b-9 (CAM)

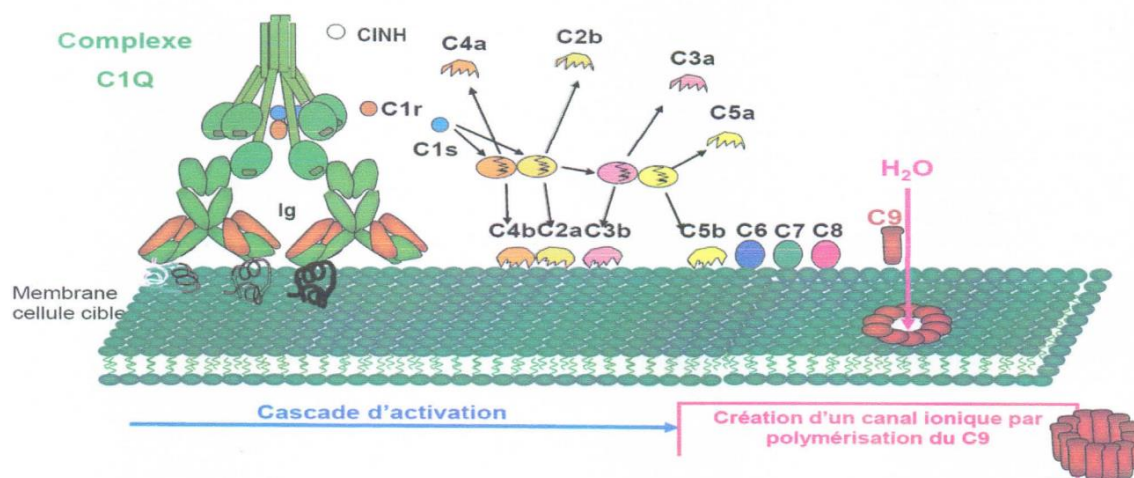
Activation de C5, C6, C7

La C5 convertase clive le composant C5 et permet la formation du trimère C5b-C6-C7 qui va transformer ces protéines en protéines hydrophobes permettant au trimère de se fixer aux lipides membranaires.

Activation de C7, C8, C9

C8 est capté par C5b, C6 et C7 pour former un complexe tétramérique qui sert de récepteur au C9 permettant la formation du complexe d'attaque membranaire s'insérant dans la bicouche lipidique et créant un canal trans-membranaire responsable de la lyse cellulaire.

Figure 6 : Schéma de la voie classique du complément



Source : Miloudi, « Le système du complément », 2016.

1.4.1.3.b. Contrôle de l'activation du système du complément

Pour éviter que son emballement ne cause des dommages aux cellules de l'hôte, l'activation du système du complément doit être finement régulée. En effet, des protéines plasmatiques et des récepteurs membranaires tendent à prévenir les effets indésirables de cette activation en agissant à différents niveaux. S'agissant de la voie classique, le C1-inhibiteur présent dans le sérum, dissocie C1rs du C1q et bloque ainsi le C1s activé.

1.4.1.3.c. Les récepteurs du complément C1r

Tableau 4 : Les récepteurs du complément C1r

Ligands	Distribution cellulaire	Fonctions biologiques
C3b, C4b, iC3b, C3c, C1q, MBL	Erythrocytes, monocytes, macrophages, PN, lymphB, lymphT, NK ; - CDF, podocytes des glomérules rénaux	<ul style="list-style-type: none">- opsonisation -> phagocytose- clearance de CI- régulation des C3 et C5 convertases- cofacteur du facteur I

Source : Miloudi, « Le système du complément », 2016.

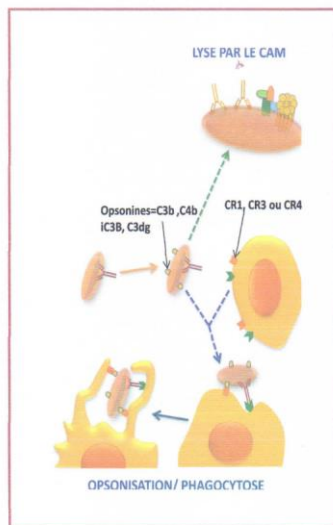
1.4.1.3.d. Conséquences biologiques de l'activation du complément

Les produits de formation du complément jouent un rôle déterminant dans le système humoral de défense en entraînant la lyse ou la phagocytose de cellules étrangères ou en créant une réaction inflammatoire locale (en particulier le C3a et le C5a). Par son activité, le complément est au cœur du système humoral de défense contre les agressions exogènes.

Le système du complément assure une défense anti-infectieuse via deux mécanismes :

- La lyse cellulaire : par formation d'un complexe d'attaque membranaire capable de lyser un grand nombre de microorganismes notamment gram-.
- L'opsonisation : suite à l'activation du complément, la liaison de certaines fractions du complément appelées opsonines à la surface des microorganismes va accroître leur phagocytose par les cellules phagocytaires qui expriment des récepteurs du complément.

Figure 7 : Le système du complément joue un rôle essentiel dans le système humoral de défense contre les agressions étrangères



Source : Miloudi, « Le système du complément », 2016.

Via C3b et les hématies (riches en CR1) le système du complément intervient pour éliminer les complexes immuns et les corps apoptotiques.

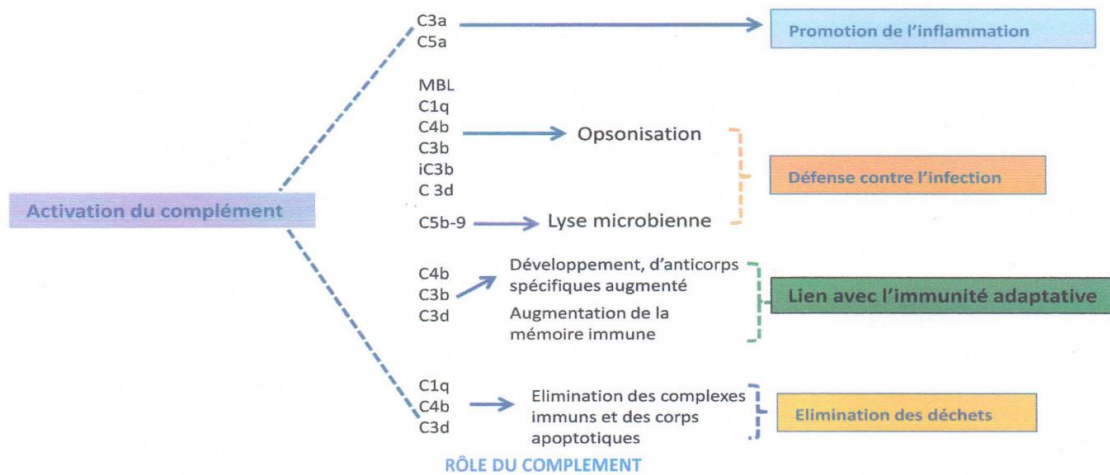
La fonction pro-inflammatoire du complément est essentiellement dues aux anaphylatoxines C5a, C3a et C4a qui entraînent :

- Le recrutement des leucocytes qui expriment des récepteurs de ces anaphylatoxines au foyer de l'activation du complément (chimiotactisme),
- La contraction des muscles lisses et une vasodilatation,
- La dégranulation des mastocytes et basophiles qui libèrent de l'histamine et d'autres médiateurs pharmacologiquement actifs.

Enfin, il participe à la réponse immunitaire en présentant les antigènes aux lymphocytes B par les cellules dendritiques folliculaires au niveau des centres germinatifs et la production de signaux de prolifération (CR2) et de différenciation aux lymphocytes B (CR1). La liaison de l'antigène fixé au C3b sur les cellules dendritiques permet sa présentation aux lymphocytes T.¹¹

¹¹ Miloudi, « Le système du complément ».

Figure 8 : Conséquences biologiques de l'activation du système du complément



Source : Miloudi, « Le système du complément », 2016.

1.4.2 Anomalies moléculaires à l'origine du SEDp

1.4.2.1 Quelques rappels de génétique

Une mutation résulte d'un changement de la séquence du matériel génétique.

Elle résulte soit :

- D'une erreur au cours de la réplication de l'ADN,
- De bases nucléiques ou de liaisons N-glycosidiques instables,
- De liaisons diverses engendrées par des agents chimiques ou physiques.

Les mutations sont très rares et aléatoires ; elles peuvent toucher au hasard n'importe quel gène, de n'importe quelle cellule à n'importe quel moment. Elles introduisent un changement dans l'information génétique, dans le génotype d'une cellule et sont donc transmissibles à sa descendance.

Les conséquences d'une mutation seront différentes selon le type de cellule atteint. Une mutation survenue au niveau d'une cellule somatique peut déclencher le développement d'une tumeur cancéreuse. L'atteinte d'une cellule germinale va pouvoir affecter certains de ses descendants mais pas l'individu lui-même. Ce dernier type de mutation peut donc être à l'origine d'une pathologie génétique, héréditaire chez l'homme.

Une mutation découle du remplacement d'un nucléotide par un autre (substitution), de la perte (délétion) ou de l'addition d'un ou plusieurs nucléotides, ou encore du déplacement ou de l'inversion d'une séquence entière au sein du génome.

On appelle mutation génique l'atteinte de la séquence d'un gène. La mutation est ponctuelle si un petit nombre de nucléotides est concerné.

Tableau 5 : Exemple de mutations et de leurs conséquences (par analogie avec des erreurs dans la copie d'un texte)

Séquence de référence	On ne fait pas d'omelette sans casser des œufs.	On comprend le sens de la phrase (le produit du gène est fonctionnel)
Mutation		Conséquences de la mutation
Substitution	On ne <i>sait</i> pas d'omelette sans casser des œufs	Changement de séquence sans gravité
Substitution	On ne fait pas d'omelette sans <i>m</i> asser des œufs. On ne fait pas d'omelette sans <i>e</i> asser des œufs.	Faux-sens Non-sens
Délétion	On ne <i>fas</i> d'omelette sans casser des œufs. On ne fait pas d'omele <i>te</i> sans casser des œufs.	Non-sens Sans conséquence sur le sens
Addition	On ne fait pas d'omelette sans casser des <i>b</i> œufs. On ne fait pas d'ommelette sans casser des œufs.	Faux-sens Sans conséquence sur le sens
Addition d'un - STOP	On ne fait pas. // <i>d'omelette sans casser des œufs</i>	Non-sens et fin de lecture anticipée
Duplication	On ne fait <i>pait</i> pas d'omelette sans casser des œufs.	Non-sens
Déplacement	On ne fait pas d' <i>œufs</i> .	Non-sens et fin de lecture anticipée
Échange	On ne fait pas d' <i>œufs</i> sans casser des <i>omelette</i> .	Non-sens
Inversion	On ne fait pas d' <i>ressac snas ettelemo</i> des œufs.	Non-sens

1.4.2.2 Mécanismes de la maladie

Le pathomécanisme du syndrome d'Ehlers-Danlos parodontal résulte de la liaison altérée du tétramère C1r-C1s ou des fragments clivés prématurément à C1q ou à des procollagènes solubles. Cela pourrait affecter la fonction C1 ou interférer dans la synthèse du procollagène au sein du réticulum endoplasmique. Un élargissement modéré des citernes du réticulum endoplasmique documenté in vitro dans des fibroblastes dermiques pourrait refléter une rétention de molécules mal traitées mais pourrait également signifier une augmentation de l'expression/production du collagène en tant que réponse à une diminution du dépôt de collagène mature dans la matrice. Le pathomécanisme exact du syndrome d'Ehlers-Danlos parodontal reste à clarifier.

1.4.2.3 Hétérogénéité allélique

Des variants hétérozygotes faux-sens ou d'insertion/délétion dans le cadre de C1r ont été détectés chez 15 familles (comprenant 76 personnes atteintes) et les mêmes mutations, mais dans le cadre de C1s, cette fois, ont été repérées dans deux familles (comprenant 16 personnes atteintes). Ces variantes impliquent les interfaces C1r/C1s, C1r/C1r ou C1r/C1q ou les charnières entre les domaines d'interaction et les domaines catalytiques de C1r et C1s. Cependant, ces variantes n'impliquent jamais les domaines catalytiques de C1r ou C1s.¹²

Toutes les mutations identifiées semblent donc provoquer un SED parodontal par un effet de gain de fonction. Il est prouvé que les mutations provoquent une rétention intracellulaire de C1r/C1s et une expansion du réticulum endoplasmique qui peuvent interférer avec le traitement du collagène ou d'autres composant de la matrice extracellulaire.

1.4.2.4 Résultats de laboratoire supplémentaires

L'analyse biochimique du collagène dans les fibroblastes cutanés en culture n'a pas montré d'anomalies dans la production et la sécrétion de collagène de type I, III et V dans plusieurs rapports de cas et également chez huit individus avec mutations confirmées dans C1s/C1r.¹³ En revanche, Mataix et al. ont rapporté un taux réduit de synthèse du collagène I et III par rapport aux échantillons témoins.¹⁴ Lapiere et Nusgens ont initialement rapporté en 1981 une famille souffrant du SED

¹² Kapferer-Seebacher, « Periodontal Ehlers-Danlos syndrome is caused by mutations in c1r and c1s, which encode subcomponents c1r and c1s of complement ».

¹³ Brady, « The Ehlers-Danlos syndromes, rare types ».

¹⁴ Mataix, « Periodontal Ehlers-Danlos syndrome associated with type III and I collagen deficiencies ».

parodontal et une réduction du collagène III de la peau mais ont rapporté plus tard qu'une analyse répétée n'avait pas été en mesure de reproduire les mêmes résultats.¹⁵

Il est à noter qu'il existe une variation de l'ultrastructure du collagène en fonction du site de biopsie dans la population générale. De nombreux patients atteints de SED parodontal dans la littérature ont eu une biopsie à partir de lésions pré-tibiales, d'autres au site standard. Il n'y avait pas de résultats conséquents mais des preuves de variation de la taille des fibrilles de collagène, de l'emballage, de la morphologie et de la dilatation du réticulum endoplasmique sont toutes rapportées.

L'examen au microscope électronique de la peau rapporté chez sept personnes présentant des mutations C1r/C1s a montré une diminution de la teneur en collagène, une variation anormale du diamètre des fibrilles de collagène et des fibrilles de forme anormale.^{16 17 18} Les fibres de collagène cutané ont montré une certaine variabilité dans la densité du garnissage et quelques zones de vrillage. De plus, les fibroblastes des patients ont montré une proportion accrue de citernes de réticulum endoplasmique dilatés.^{19 20}

Kapferer-Seebacher et al. ont rapporté une prévalence de 40 % pour les infections récurrentes comme l'otite moyenne, l'herpès zoster, les infections de la vessie, l'empyème, les infections rénales ou la pneumonie. Certains cas isolés présentaient des troubles auto-immuns comme le syndrome de Sjögren, la rosacée et la maladie de Chron.²¹

¹⁵ Brady, « The Ehlers-Danlos syndromes, rare types ».

¹⁶ Rahman, « Ehlers-Danlos syndrome with severe early-onset periodontal disease (EDS-VIII) is a distinct, heterogeneous disorder with one predisposition gene at chromosome 12p13 ».

¹⁷ Reinstein, « Ehlers-Danlos syndrome type VIII is clinically heterogeneous disorder associated primarily with periodontal disease, and variable connective tissue features ».

¹⁸ Kapferer-Seebacher, « Periodontal manifestations of ehlers-danlos syndromes ».

¹⁹ Reinstein, « Ehlers-Danlos syndrome type VIII is clinically heterogeneous disorder associated primarily with periodontal disease, and variable connective tissue features ».

²⁰ Kapferer-Seebacher, « Periodontal Ehlers-Danlos syndrome is caused by mutations in c1r and c1s, which encode subcomponents c1r and c1s of complement ».

²¹ Kapferer-Seebacher.

2 : Symptômes et conséquences sur la vie des patients

Le syndrome d'Ehlers-Danlos parodontal entraîne un certain nombre d'implications médicales et chirurgicales qui doivent être connues et maîtrisées par le chirurgien-dentiste afin de permettre une prise en charge adaptée non iatrogène mais également une identification précoce de la maladie si nécessaire. En effet, le SED parodontal présente plusieurs manifestations cranio-faciales et bucco-dentaires spécifiques pouvant placer le spécialiste de la sphère buccale au premier rang dans le diagnostic de ces pathologies. Le chirurgien-dentiste devra également prendre en compte les différentes implications systémiques et locales, anticiper les différents risques infectieux et hémorragiques afin d'adapter ses séances de soins pour aboutir à une prise en charge confortable et sécurisée du patient.

La recherche de ces signes spécifiques sera à corrélérer à une anamnèse médicale personnelle et familiale poussée.

2.1 Anomalies et atteintes parodontales

Selon une étude de 2005, les parodontites seraient retrouvées chez environ un tiers de patients atteints de SED contre 15 % dans la population générale saine.²²

Une parodontite précoce sévère serait retrouvée dans les formes parodontales et vasculaires aboutissant à une perte rapide du support parodontal et d'organes dentaires entre la première et la troisième décennie et ce malgré l'absence de facteurs de risque et une hygiène relativement maîtrisée. Cependant, selon une revue systématique de 2017, ce signe serait exclusivement associé au SED parodontal.²³ La parodontite à début précoce avec destruction parodontale étendue et perte de dents, à partir de l'enfance ou de l'adolescence, est l'une des caractéristiques déterminantes du SED parodontal et était présente dans tous les cas rapportés et chez 99 % des personnes ayant des mutations C1R/C1S confirmées. Il faudrait faire le diagnostic différentiel avec les parodontites « agressives » (grade C, selon la classification de Chicago de 2017) non syndromiques en recherchant d'autres signes cliniques majeurs ou mineurs classiquement retrouvés dans ce type de syndrome comme la présence de plaques pré-tibiales, d'ecchymoses, de signes d'hyper-mobilité articulaire et notamment des articulations distales, d'une hyper extensibilité et d'une fragilité cutanées associées à des cicatrices anormales, de caractéristiques faciales marfanoïdes et d'une acrogérie. Les

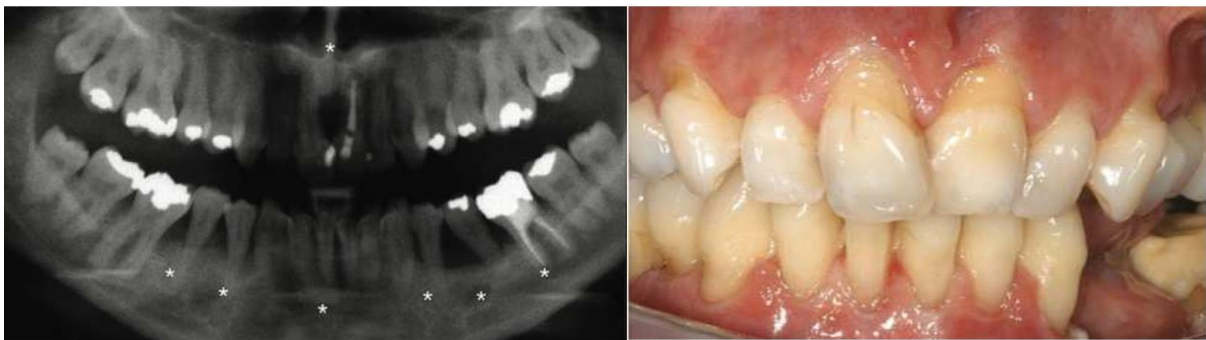²² De Coster, « Oral health in prevalent types of Ehlers-Danlos syndromes ».

²³ Kapferer-Seebacher, « Periodontal manifestations of ehlers-danlos syndromes ».

manifestations orales spécifiques du SEDp correspondent à une parodontite précoce sévère apparaissant avant la troisième décennie sans formation de poches parodontales, une gencive attachée absente ou très fine accompagnée de récessions importantes et une inflammation gingivale exagérée face à un indice de plaque faible.

D'autres anomalies parodontales telles que des récessions, saignements et hypertrophies gingivales ont été décrites dans d'autres formes de SED, notamment les types classique et dermato-sparaxique.

Figure 9 : Radiographie panoramique d'un patient de 29 ans atteint de SEDp (image gauche) et la vue clinique chez ce même patient à 30 ans



Source : Brady, « The Ehlers-Danlos syndromes, rare types », 2017.

Les prémolaires mandibulaires gauches ont été perdues entre temps, en l'absence de poche parodontale et en dépit d'une hygiène orale maîtrisée. On remarque l'absence de gencive kératinisée ainsi que les récessions parodontales.

2.2 Anomalies crânio-faciales et troubles du sommeil

On retrouve dans un certain nombre de sous-types des traits crânio-faciaux caractéristiques qui doivent pousser le chirurgien-dentiste à rechercher d'autres signes cliniques associés et orienter son diagnostic vers un potentiel syndrome dans une collaboration étroite avec le médecin traitant et les réseaux de Centre de Référence Maladies Rares. Chez les patients présentant un syndrome d'Ehlers-Danlos de type parodontal, un visage allongé marfanoïde a été décrit, présentant un visage triangulaire, des yeux proéminents, un nez long et un philtrum court.²⁴ Biesecker décrit dans les années 1990 une pénurie de graisse sous cutanée avec un nez et un larynx proéminent.²⁵

²⁴ Brady, « The Ehlers-Danlos syndromes, rare types ».

²⁵ Biesecker, « Molecular and cytologic studies of Ehlers-Danlos syndrome type VIII ».

D'après Guilleminault²⁶, ces structures crano-faciales particulières favorisent les troubles respiratoires et du sommeil avec des syndromes d'apnée et d'hypopnée du sommeil fréquents et responsables de fatigue dans la journée dans la plupart des sous-types de SED. Néanmoins, il semble que les douleurs articulaires nocturnes sont à incriminer dans la plupart des troubles du sommeil de ces patients et nécessitent très souvent un traitement antalgique.

2.3 Système musculo squelettique

Chez 93 personnes présentant des mutations C1r ou C1s rapportées par Kapferer-Seebacher et al. (2016) une hypermobilité articulaire a été rapportée chez 56 % des patients, touchant principalement les doigts (30 %), les coudes (19 %), les genoux (11 %), les hanches, le poignet et la cheville (3 %). L'habitus marfanoïde, la scoliose, l'arthrose, les pieds plats et la hernie n'étaient pas des caractéristiques typiques.²⁷

2.4 Dysfonction des articulations temporo-mandibulaires et instabilité crânio-cervicale

Parmi les signes majeurs des SED, l'hyper-mobilité articulaire est présente dans tous les sous-types, de manière plus ou moins franche.

Aussi bien que les autres articulations du corps, l'articulation temporo-mandibulaire peut se disloquer, se luxer. Ces dysfonctions temporo-mandibulaires dues aux complications associées à l'hyper-mobilité peuvent être à l'origine de luxations discales réversibles ou non pouvant aller jusqu'à une dégénérescence de l'articulation. On retrouve parmi les principaux symptômes une limitation de l'ouverture buccale associée ou non à une déviation, des crépitements et claquements à l'ouverture et/ou fermeture, la présence de douleur au niveau des muscles masticatoires, l'impossibilité de mettre des dents en occlusion, le blocage du patient position bouche ouverte, la présence de maux de tête, parfois des difficultés à mobiliser la nuque.²⁸ Ces symptômes apparaissent souvent suite à une ouverture buccale prolongée (soins dentaires, intubation), des traumatismes, du bruxisme ou une para fonction, une dégénération des surfaces articulaires ou une occlusion mal réglée. De nombreuses études ont également permis de faire le lien entre troubles de la posture, dysfonctions temporo-mandibulaires et céphalées. Étant donné l'importance de leur fréquence et leur impact sur la qualité

²⁶ Guilleminault et al., « Sleep-disordered breathing in ehlers-danlos syndrome ».

²⁷ Kapferer-Seebacher, « Periodontal Ehlers-Danlos syndrome is caused by mutations in c1r and c1s, which encode subcomponents c1r and c1s of complement ».

²⁸ Hirsch, « Association between generalized joint hypermobility and signs and diagnoses of temporomandibular disorders ».

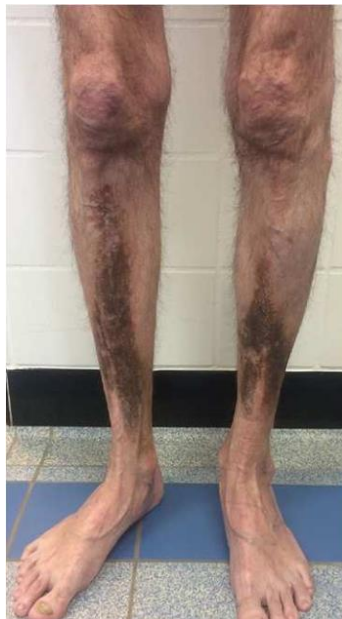de vie des patients un soulagement efficace ne sera possible qu'à travers une prise en charge multidisciplinaire.²⁹

2.5 Peau et tégument

Les plaques pré-tibiales avec ou sans hémossidérose sont une caractéristique constante dans la plupart des rapports. Cliniquement, les lésions ressemblent à la nécrobiose lipoïdique, mais différent généralement histologiquement. Des fibroses et des dépôts d'hémossidérine ont été signalés, par opposition aux granulomes interstitiels et palissadiens et/ou à la microangiopathie.

Des ecchymoses faciles, une fragilité cutanée et une hyperélasticité de la peau ont été rapportées dans la majorité des cas. Chez 93 personnes présentant des mutations C1r ou C1s rapportées par Kapferer-Seebacher et al. (2016), on retrouvait des colorations pré-tibiales dans 83 % des cas, des ecchymoses faciles dans 96 % des cas, une fragilité cutanée dans 83 % des cas, et une hyperélasticité de la peau dans 73 % des cas. Des cicatrices atrophiques étaient présentes chez un patient sur deux.³⁰

Figure 10 : Plaques pré-tibiales chez un patient porteur d'un SEDp causé par une mutation hétérozygote de C1R



Source : Malfait, « Vascular aspects of the Ehlers-Danlos syndromes », 2018.

²⁹ Mitakides, « Oral and mandibular manifestations in the Ehlers-Danlos syndromes ».

³⁰ Kapferer-Seebacher, « Periodontal Ehlers-Danlos syndrome is caused by mutations in c1r and c1s, which encode subcomponents c1r and c1s of complement ».

2.6 Douleur, fatigue et impact psychologique

Très largement décrites dans les syndromes d'Ehlers-Danlos, les douleurs musculo-squelettiques et articulaires vont très souvent être source d'handicap fonctionnel pour les patients.³¹ Leur intensité varie en fonction du temps pour devenir chroniques et généralisées à l'âge adulte. Si les antalgiques sont efficaces dans les premières phases, leurs effets tendent à diminuer à mesure que les douleurs deviennent chroniques. Leur prise en charge peut donc devoir intégrer des psychiatres, des neurologues, des kinésithérapeutes et des médecins orthopédistes afin de limiter les incapacités qu'elles entraînent.

La fatigue chronique est l'une des principales manifestations associées aux syndromes d'Ehlers-Danlos. D'après une étude, près de trois quarts des patients ressentiraient une fatigue accrue, qui s'aggraverait avec l'âge. Les troubles de la concentration et du sommeil, l'intensité de la douleur, le fonctionnement social, l'auto-efficacité, la faiblesse musculaire et la dysautonomie sont autant de facteurs déterminants dans le développement du phénomène de fatigue.³²

La fatigue et les douleurs chroniques ont un retentissement fort tant sur la qualité de vie des patients d'un point de vue fonctionnel que psychologique. L'anxiété, la dépression et la consommation de tabac et d'alcool sont de plus en plus fortement associés à ces syndromes qui requièrent un suivi psychologique au sein d'une prise en charge globale et multidisciplinaire.³³

Le chirurgien-dentiste doit donc composer avec tous les aspects de la maladie et adapter sa prise en charge. Les rendez-vous courts sont à privilégier en raison de la fatigue et des douleurs chroniques. Le cabinet dentaire étant largement reconnu comme anxiogène, un accompagnement psychologique y sera souvent nécessaire. En outre, devant l'accumulation de ces symptômes, l'hygiène orale peut facilement passer au second plan. Il revient au praticien de mettre en place des séances de motivations régulières.

Le contexte psychologique peut également rendre difficile le suivi. En effet, nous avons fait l'expérience, de manière récurrente, de rendez-vous annulés au dernier moment. Les échanges peuvent aussi se compliquer et cela se manifeste soit par une absence de réponse à nos courriels, soit, au contraire, par des courriels nombreux, insistants et inquiets.

2.7 Atteinte cardio-vasculaire

Jusqu'à récemment, le syndrome d'Ehlers-Danlos parodontal n'a pas été associé à des complications vasculaires sérieuses ou à une rupture viscérale creuse qui surviennent dans le syndrome d'Ehlers-

³¹ Voermans, « Pain in Ehlers-Danlos syndrome is common, severe, and associated with functional impairment ».

³² Voermans, « Fatigue is a frequent and clinically relevant problem in Ehlers-Danlos syndrome ».

³³ Bulbena, « Psychiatric and psychological aspects in the Ehlers-Danlos syndromes ».

Danlos vasculaire. Récemment, une femme de 42 ans a été signalée avec un SED parodontal et une rupture d'anévrisme de son artère cérébrale moyenne gauche.³⁴

Kapferer-Seebacher et al. rapportent en 2016 une prévalence de 16 % pour les complications vasculaires (anévrismes cérébraux ou dissection aortique), et un individu avec trois ruptures d'organe (une fois du duodénum, deux fois du poumon). Comme les patients atteints de SED parodontal ne sont pas systématiquement contrôlés pour les anévrismes, il peut également y avoir des cas non enregistrés. De plus, de nombreux rapports décrivent des patients pédiatriques et il existe un grand besoin de suivi à long terme.³⁵

³⁴ Cıkla, « Fatal ruptured blood blister-like aneurysm of middle cerebral artery associated with ehlers-danlos syndrome type viii (periodontitis type) ».

³⁵ Kapferer-Seebacher, « Periodontal Ehlers-Danlos syndrome is caused by mutations in c1r and c1s, which encode subcomponents c1r and c1s of complement ».

3 : Diagnostic et prise en charge bucco-dentaire

Le SED parodontal est une entité clinique distincte dont nous avons maintenant montré qu'elle était causée par des faux sens mono-alléliques ou des altérations d'insertion/suppression dans le cadre dans C1R ou C1S, les gènes qui codent pour les sous-unités du complément 1 : C1r et C1s. La caractéristique clinique cardinale est une parodontite sévère à début précoce avec des récessions gingivales marquées qui, chez certains individus, affectent les dents lactéales. Contrairement aux personnes atteintes de parodontite chronique ou agressive non syndromique, celles atteintes de SEDp ont des tissus mous buccaux étonnamment fins et fragiles sans gencive attachée. Cette caractéristique du SEDp facilite le diagnostic clinique devant une parodontite évidente : généralement, la gencive marginale libre est continue avec la gencive attachée, qui est étroitement liée au périoste sous-jacent par des fibrilles d'ancrage de collagène qui fournissent une protection pendant la mastication ou le brossage des dents. Chez les individus atteints de SEDp, la gencive attachée fait défaut et la muqueuse alvéolaire mince et mobile se dirige directement vers la gencive marginale libre, provoquant la fragilité du tissu buccal. La pathologie du tissu conjonctif dans le SEDp implique également une atrophie de la peau pré-tibiale avec des zones d'hyperpigmentation (83 %), des ecchymoses faciles (96 %) et un risque accru d'anévrismes artériels (16 %). Les symptômes articulaires sont généralement légers, avec une hypermobilité principalement des petites articulations.

3.1 Critères diagnostiques

La transmission du SED parodontal se fait sur le mode autosomique dominant.

Le diagnostic positif va reposer sur des critères dits « majeurs » et/ou « mineurs ». Un critère majeur a une importante spécificité diagnostique car il est présent chez la majorité des individus affectés et sera donc caractéristique du SED de type parodontale. Il permet une différenciation par rapport aux autres pathologies héréditaires du tissu conjonctif. Un critère mineur est moins spécifique mais encourage le diagnostic. Les critères majeurs comprennent : une parodontite sévère d'apparition précoce (enfance ou adolescence), un manque de gencive attachée, des plaques pré-tibiales, des antécédents familiaux d'un parent au premier degré qui répond aux critères cliniques. Des ecchymoses faciles, une hypermobilité articulaire, principalement des articulations distales, une hyperextensibilité et fragilité cutanées, des cicatrices anormales (larges ou atrophiques), une augmentation du taux d'infections, des hernies, des caractéristiques faciales marfanoïdes, une acrogeria et une vascularisation proéminente sont des critères mineurs du SED parodontal.

Un test moléculaire de confirmation est nécessaire pour aboutir au diagnostic final afin de connaître le mode de transmission, la récurrence et permettre ainsi la meilleure prise en charge. Réalisé grâce aux technologies NGS ; une technique de séquençage de gènes multiples, il permet un diagnostic rapide et efficace. La classification génétique, plus fine que la classification clinique permet une description facilitée aux patients affectés ainsi qu'aux non spécialistes du SED parodontal. Il faut ajouter une détection de Variante de Nombre de Copies (CNV) pour identifier de grandes suppressions ou duplications si aucune mutation n'est détectée. Le SED parodontal étant causé par des mutations hétérozygotes de gain de fonction dans C1R ou C1S, codant les sous-unités C1r et C1s de la première composante de la voie classique du complément, la vérification du diagnostic se fait par identification de mutations connues ou compatibles par analyse de séquence de C1R ou C1S. Les suppressions importantes ou les mutations nulles qui suppriment complètement la fonction des protéines C1r ou C1s ne provoquent pas de SED parodontal.

Tableau 6 : Grille des critères diagnostiques pour le SEDp

Patrimoine	Autosomique dominant
Critères majeurs	<ul style="list-style-type: none"> - Parodontite sévère et difficile à traiter à début précoce (enfance ou adolescence) - Gencives décollées - Plaques prétibiales - Antécédents familiaux d'un parent au premier degré répondant aux critères cliniques
Critères mineurs	<ul style="list-style-type: none"> - Ecchymoses faciles - Hypermobilité articulaire, concernant surtout les articulations distales - Hyperextensibilité de la peau et fragilité, cicatrices anormales (étendues ou atrophiques) - Augmentation du taux d'infections - Hernies - Caractéristiques faciales marfanoïdes - Acrogéries (vieillissement prématuré des téguments des mains et des pieds) - Vascularisation importante

Critères minimaux évocateurs	Parodontite sévère et difficile à traiter à début précoce (enfance ou adolescence) OU gencives décollées ET au moins deux autres critères majeurs et un critère mineur
Base moléculaire	Le SEDp est causé par des mutations hétérozygotes dites « gain de fonction » en C1R ou C1S
Vérification du diagnostic clinique	Par identification de mutations connues ou compatibles par analyse de séquence de C1R ou C1S

Source : Auteur, 2021.

3.2 Diagnostic différentiel

- SED vasculaire
- SED classique
- SED hypermobile
- Maladies parodontales

Les maladies parodontales vont de la gingivite légère et réversible à la perte irréversible de l'attache parodontale entraînant la perte des organes dentaires. La gingivite induite par la plaque est une inflammation des gencives en réponse à des biofilms bactériens, et se caractérise par des saignements au sondage. La parodontite est caractérisée par une inflammation gingivale et une destruction des tissus parodontaux que sont la gencive, le cément, le ligament alvéolo-dentaire et l'os alvéolaire. La perte osseuse est diagnostiquée radiologiquement ou cliniquement avec une sonde parodontale et se manifeste par des récessions parodontales.

Les estimations de la prévalence de la parodontite chronique varient de 19 à 83 % selon l'âge et la gravité.³⁶ La parodontite sévère avec une prévalence moyenne de 11,2 % est la sixième maladie la plus répandue dans le monde.³⁷ La patient typique a plus de 30 ans et la quantité de destruction osseuse est cohérente avec la présence de plaque et de tartre.³⁸ En général, la maladie progresse lentement mais il peut y avoir des explosions de destruction. De plus, le taux de progression de la maladie peut

³⁶ Demmer, « Epidemiologic patterns of chronic and aggressive periodontitis ».

³⁷ Kassebaum, « Global burden of severe periodontitis in 1990-2010 ».

³⁸ Armitage, « Periodontal diagnoses and classification of periodontal diseases ».

être modifié par des facteurs locaux, des maladies systémiques et des facteurs extrinsèques tels que le tabagisme ou le stress émotionnel.

Les estimations de la prévalence de la parodontite agressive vont de 0,1 % chez les Caucasiens résidant dans le nord et le centre de l'Europe à 5 % dans les populations africaines. Les principales caractéristiques sont une perte d'attache rapide chez des individus par ailleurs en bonne santé et une agrégation familiale, affectant généralement les personnes de moins de 30 ans.³⁹ Certains types de parodontite agressive semblent être hérités de manière mendélienne, et le mode autosomique et la transmission liée à l'X ont été proposés. Cependant, l'examen de l'analyse des généalogies, des études de couplage et de déséquilibre de liaison n'ont jusqu'à présent pas été concluants.⁴⁰

Il existe plusieurs syndromes monogéniques comportant dans leur phénotype clinique une parodontite. La majorité des syndromes avec destruction parodontale sévère dans l'enfance sont hérités comme des traits autosomiques récessifs ou liés à l'X et sont associés à un dysfonctionnement des neutrophiles (neutropénie congénitale et cyclique, syndrome de Chediak-Higashi, adhérence leucocytaire déficiente de type I, II et III, syndrome de Cohen et agranulocytose).

Les affections avec des phénotypes dermatologiques plus complexes comprennent le syndrome de Kindler, le syndrome de Papillon-Lefevre et les phénotypes associés à la cathepsine C, le syndrome de Singleton-Merten avec destruction parodontale et calcification aortique.

L'hypophosphatasie est un trouble autosomique dominant hautement variable associé à une hypoplasie de l'émail, une perte précoce de la dentition primaire, des os longs courbés et une ostéopénie. L'odontohypophosphatasie est la forme la moins sévère d'hypophosphatasie, caractérisée par une exfoliation prématurée des dents primaires et/ou permanentes en l'absence d'anomalies du système squelettique. Il est associé à une phosphatase alcaline à faible circulation.

3.3 Prise en charge bucco-dentaire

Il n'y a actuellement pas de traitement curatif pour ce trouble. Un consensus récent sur la prise en charge dentaire du syndrome d'Ehlers-Danlos a recommandé une attention particulière concernant la fragilité muqueuse, les saignements, l'hypermobilité de l'articulation temporo-mandibulaire et la résistance à l'analgésie locale. Bien que son étiologie primaire ne soit pas bactérienne, la gestion de la destruction parodontale nécessite un contrôle du biofilm tout au long de la vie, comprenant un enseignement à l'hygiène orale soutenu, un détartrage et un débridement non chirurgical

³⁹ Albandar, « Aggressive and acute periodontal diseases ».

⁴⁰ Meng, « Genetic study of families affected with aggressive periodontitis ».

réguliers. Lorsqu'une prise en charge chirurgicale est indiquée, il est recommandé qu'elle se fasse à minima en raison des difficultés liées à la fragilité des tissus. Par ailleurs, compte-tenu de l'impact psychologique de cette pathologie, le suivi des patients est parfois complexe. Conscients de la nécessité d'un dépistage et d'une prise en charge spécifiques, une consultation spécialisée se met en place au sein du service de Médecine Bucco-Dentaire de l'hôpital Henri Mondor à Créteil mais le contexte sanitaire actuel complique le suivi des patients.

3.3.1 Prévention et odontologie pédiatrique

Au vu des atteintes importantes qui peuvent apparaître très tôt chez l'enfant, il est nécessaire de mettre en place un contrôle régulier, en insistant sur les techniques d'hygiène orale et en les adaptant. Il est également important de suivre l'évolution des dents afin de prévenir les troubles d'orthopédie dento-faciale et proposer des stratégies d'interception, si nécessaire, de manière à minimiser, au maximum, le recours à des thérapeutiques chirurgicales invasives.

3.3.2 Prise en charge orthodontique

Étant donné la grande fragilité des tissus parodontaux associée à la maladie un bilan radiologique et parodontal poussé doit être réalisé avant le début du traitement et répété régulièrement. Cette fragilité doit également s'accompagner d'une réduction de l'intensité des forces orthodontiques appliquées.⁴¹ Il sera conseillé de maintenir les contentions de façon quasi permanentes afin d'éviter tout risque de récurrence. De même que dans la population générale, si les dysmorphoses crânio-faciales s'accompagnent d'anomalies osseuses des maxillaires, une prise en charge précoce d'interception sera nécessaire afin d'éviter au maximum de recourir à la chirurgie orthognatique.⁴²

3.3.3 Analgésie

La désorganisation de la matrice extracellulaire empêche la bonne diffusion de la solution analgésique et rend souvent l'analgésie locale douloureuse voire inefficace.⁴³ De même que chez la population générale, l'injection devra se faire avec une solution adrénalinée à température ambiante de façon lente. Les vasoconstricteurs vont permettre d'augmenter l'efficacité et la durée de l'analgésie et de réduire le saignement en regard du site opératoire. Étant donné le risque hémorragique élevé et le risque de formation d'hématomes, les analgésies locorégionales sont contre-indiquées.

⁴¹ Mitakides, « Oral and mandibular manifestations in the Ehlers-Danlos syndromes ».

⁴² Mitakides.

⁴³ Voermans, « Fatigue is a frequent and clinically relevant problem in Ehlers-Danlos syndrome ».

3.3.4 Prise en charge parodontale

Étant donné son origine structurale et non bactérienne, il n'existe pas à l'heure actuelle de traitements curatifs. Cependant une accumulation de facteurs de risques accélérerait la perte des organes dentaires. Il s'agit de prévenir les destructions en mettant en place des contrôles au moins deux fois par an associés à des débridements sous gingivaux les plus atraumatiques possibles. Comme dans toute thérapeutique parodontale, il est essentiel d'intégrer le patient dans la démarche de soin afin qu'une hygiène maîtrisée soit instaurée.

La prescription d'une brosse à dent souple 15/100^e, de brossettes interdentaires de tailles adaptées et d'un dentifrice peu abrasif permettra le maintien d'une hygiène efficace et atraumatique sur un parodonte déjà fragile.

L'utilisation d'une brosse à dent électrique avec indicateur de pression est possible en cas de dextérité manuelle réduite.

Une attention particulière est à porter aux points de contact et aux embrasures des restaurations afin d'éviter toute iatrogénie. De la même manière, les limites de préparations supra-gingivales sont à privilégier en prothèse conjointe. Le but étant, comme chez le sujet sain, de réaliser des restaurations pérennes et atraumatiques pour le parodonte.

Du fait de la qualité tissulaire et de la cicatrisation médiocres associées à ce syndrome, les greffes gingivales sont largement déconseillées

3.3.5 Traitements chirurgicaux

La fragilité muqueuse et gingivale oblige une chirurgie minutieuse afin d'éviter les complications per et post-opératoires. Comme dans la population générale, les techniques de séparation de racine permettent de limiter les traumatismes tissulaires. Il est nécessaire de prévenir les difficultés pouvant survenir en analysant l'anatomie radiculaire au préalable.

Au vu du risque hémorragique, un protocole hémostatique local est obligatoire, comprenant :

- Des éponges,
- Des sutures étanches associées ou non à de l'acide tranexamique,
- Une colle biologique ou une gouttière hémostatique peuvent être envisagées.

Il est important de réaliser les sutures les plus larges possibles, avec une faible tension, ce qui implique la suppression de la traction mucco-périostée de part et d'autre du site opératoire.

L'utilisation d'un fil non résorbable va limiter les réactions inflammatoires et peut être maintenu jusqu'à deux fois plus longtemps pour optimiser la cicatrisation.

L'antibioprophylaxie jusqu'à cicatrisation muqueuse n'est pas évoquée dans la littérature mais peut se révéler intéressante pour éviter une infection en regard du site.

3.3.6 Implantologie

Rinner et al. rapportent en 2018, chez trois individus de la même famille porteurs d'un SED parodontal confirmé par un test moléculaire des péri-implantites sévères et généralisées. Les auteurs concluent sur l'importance de prévenir la perte dentaire au maximum étant donné le manque de solutions prothétiques satisfaisantes chez ces patients.⁴⁴

⁴⁴ Rinner, « High risk of peri-implant disease in periodontal Ehlers-Danlos Syndrome. A case series ».

Conclusion

Le Syndrome d'Ehlers Danlos parodontal est une entité clinique distincte causée par des faux sens mono-alléliques ou des altérations d'insertion/suppression dans le cadre dans C1R ou C1S, les gènes qui codent pour les sous-unités du complément 1 : C1r et C1s. Contrairement aux personnes atteintes de parodontite non syndromique, celles atteintes de SEDp ont des tissus mous buccaux étonnamment fins et fragiles avec peu ou sans gencive attachée. La pathologie du tissu conjonctif dans le SEDp implique également une atrophie de la peau pré-tibiale avec des zones d'hyperpigmentation, des ecchymoses faciles et un risque accru d'anévrismes artériels. Les symptômes articulaires sont généralement légers, avec une hypermobilité principalement des petites articulations.

Un test moléculaire de confirmation est obligatoire pour parvenir au diagnostic final pour connaître le mode de transmission, la récurrence et le pronostic afin d'aboutir à la meilleure prise en charge.

Les douleurs, la fatigue chronique ainsi que la fragilité de la peau peuvent constituer de réels handicaps pour les patients.

Le diagnostic de maladies rares avec des manifestations parodontales est difficile dans la pratique courante. Cependant, il est important de faire la distinction entre les parodontites non syndromiques qui peuvent apparaître chez les patients porteurs de troubles du tissu conjonctif et les manifestations parodontales appartenant au syndrome.

D'un point de vue parodontale, le SED parodontal doit être considéré chez tous les patients présentant des destructions parodontales sévères et précoces et un biotype parodontal fin. Des plaques pré-tibiales ainsi que des antécédents familiaux d'un parent au premier degré répondant aux critères cliniques sont autant d'éléments suggérant un SED parodontal, facilement identifiables par un chirurgien-dentiste.

Le bilan génétique doit être réalisé en collaboration interdisciplinaire avec des généticiens et des dermatologues.

La gestion de la maladie parodontale nécessite un contrôle du biofilm tout au long de la vie, comprenant un enseignement à l'hygiène orale soutenu et un débridement non chirurgical régulier. Un suivi médical et parodontal régulier des patients est nécessaire, qui implique une étroite collaboration entre les différentes disciplines médicales.

L'évolution des connaissances permet à la classification du SED de se mettre à jour. Une meilleure compréhension du SED, notamment via des études chez l'animal (gènes invalidés) permettra de mieux cibler les traitements.

Bibliographie

- Albandar, J. M. « Aggressive and acute periodontal diseases ». *Periodontology 2000* 65, n° 1 (2014): 7- 12. <https://doi.org/10.1111/prd.12013>.
- Armitage, G. C. « Periodontal diagnoses and classification of periodontal diseases ». *Periodontology 2000* 34, n° 1 (2004): 9- 21. <https://doi.org/10.1046/j.0906-6713.2002.003421.x>.
- Beighton, P. « Ehlers-Danlos syndromes : revised nosology, villefranche, 1997. Ehlers-Danlos national foundation (usa) and Ehlers-Danlos support group (uk) ». *American journal of medical genetics* 77, n° 1 (1998): 31- 37. [https://doi.org/10.1002/\(sici\)1096-8628\(19980428\)77:1<31::aid-ajmg8>3.0.co;2-o](https://doi.org/10.1002/(sici)1096-8628(19980428)77:1<31::aid-ajmg8>3.0.co;2-o).
- Biesecker, L. G. « Molecular and cytologic studies of Ehlers-Danlos syndrome type VIII ». *American journal of medical genetics* 41, n° 3 (1991): 284- 88. <https://doi.org/10.1002/ajmg.1320410305>.
- Brady, A. F. « The Ehlers-Danlos syndromes, rare types ». *American journal of medical genetics. part c, seminars in medical genetics* 175, n° 1 (2017): 70- 115. <https://doi.org/10.1002/ajmg.c.31550>.
- Bulbena, A. « Psychiatric and psychological aspects in the Ehlers-Danlos syndromes ». *American journal of medical genetics. part c, seminars in medical genetics* 175, n° 1 (2017): 237-45. <https://doi.org/10.1002/ajmg.c.31544>.
- Cikla, U. « Fatal ruptured blood blister-like aneurysm of middle cerebral artery associated with ehlers-danlos syndrome type viii (periodontitis type) ». *Journal of neurological surgery reports* 75, n° 2 (2014): e210-213. <https://doi.org/10.1055/s-0034-1387185>.
- De Coster, P. J. « Oral health in prevalent types of Ehlers-Danlos syndromes ». *Journal of oral pathology & medicine* 34, n° 5 (2005): 298- 307. <https://doi.org/10.1111/j.1600-0714.2004.00300.x>.
- Demmer, Ryan T. « Epidemiologic patterns of chronic and aggressive periodontitis ». *Periodontology 2000* 53 (2010): 28- 44. <https://doi.org/10.1111/j.1600-0757.2009.00326.x>.
- Guilleminault, C., M. Primeau, H. Chiu, et K. M. Yuen. « Sleep-disordered breathing in Ehlers-Danlos syndrome : a genetic model of osa ». *Chest* 144, n° 5 (2013): 1503- 11. <https://doi.org/10.1378/chest.13-0174>.
- Hagberg, C. « Ehlers-Danlos syndrome (EDS) focusing on oral symptoms : a questionnaire study ». *Orthodontics & craniofacial research* 7, n° 3 (2004): 178- 85. <https://doi.org/10.1111/j.1601-6343.2004.00288.x>.
- Hirsch, C. « Association between generalized joint hypermobility and signs and diagnoses of temporomandibular disorders ». *European journal of oral sciences* 116, n° 6 (2008): 525- 30. <https://doi.org/10.1111/j.1600-0722.2008.00581.x>.

- Kapferer-Seebacher, I. « Periodontal Ehlers-Danlos syndrome is caused by mutations in c1r and c1s, which encode subcomponents c1r and c1s of complement ». *American journal of human genetics* 99, n° 5 (2016): 1005- 14. <https://doi.org/10.1016/j.ajhg.2016.08.019>.
- . « Periodontal manifestations of Ehlers-Danlos syndromes : a systematic review ». *Journal of clinical periodontology* 44, n° 11 (2017): 1088- 1100. <https://doi.org/10.1111/jcpe.12807>.
- Kassebaum, N. J. « Global burden of severe periodontitis in 1990-2010 : a systematic review and meta-regression ». *Journal of dental research* 93, n° 11 (2014): 1045- 53. <https://doi.org/10.1177/0022034514552491>.
- Lindhe, J., éd. *Clinical periodontology and implant dentistry*. 6th edition. Oxford : Wiley Blackwell, 2015.
- Malfait, F. « The 2017 international classification of the Ehlers-Danlos syndromes ». *American journal of medical genetics. part c, seminars in medical genetics* 175, n° 1 (2017): 8- 26. <https://doi.org/10.1002/ajmg.c.31552>.
- Mataix, J. « Periodontal Ehlers-Danlos syndrome associated with type III and I collagen deficiencies ». *The british journal of dermatology* 158, n° 4 (2008): 825- 30. <https://doi.org/10.1111/j.1365-2133.2008.08434.x>.
- McCauley, L. K. *Mineralized tissues in oral and craniofacial science : biological principles and clinical correlates*. Chichester : John Wiley & Sons, 2012.
- Meng, H. « Genetic study of families affected with aggressive periodontitis ». *Periodontology 2000* 56, n° 1 (2011): 87- 101. <https://doi.org/10.1111/j.1600-0757.2010.00367.x>.
- Miloudi. « Le système du complément », 2016. http://univ.ency-education.com/uploads/1/3/1/0/13102001/immuno3an-systeme_complement2016.pdf.
- Mitakides, J. « Oral and mandibular manifestations in the Ehlers-Danlos syndromes ». *American journal of medical genetics. part c, seminars in medical genetics* 175, n° 1 (2017): 220- 25. <https://doi.org/10.1002/ajmg.c.31541>.
- Rahman, N. « Ehlers-Danlos syndrome with severe early-onset periodontal disease (EDS-VIII) is a distinct, heterogeneous disorder with one predisposition gene at chromosome 12p13 ». *American journal of human genetics* 73, n° 1 (2003): 198- 204. <https://doi.org/10.1086/376416>.
- Reinstein, E. « Ehlers-Danlos syndrome type VIII is clinically heterogeneous disorder associated primarily with periodontal disease, and variable connective tissue features ». *European journal of human genetics* 21, n° 2 (2013): 233- 36. <https://doi.org/10.1038/ejhg.2012.132>.
- Rinner, A. « High risk of peri-implant disease in periodontal Ehlers-Danlos Syndrome. A case series ». *Clinical oral implants research* 29, n° 11 (2018): 1101- 6. <https://doi.org/10.1111/clr.13373>.
- Schmidt, J. C. « Biologic width dimensions--a systematic review ». *Journal of clinical periodontology* 40, n° 5 (2013): 493- 504. <https://doi.org/10.1111/jcpe.12078>.

Voermans, N. C. « Fatigue is a frequent and clinically relevant problem in Ehlers-Danlos syndrome ». *Seminars in arthritis and rheumatism* 40, n° 3 (2010): 267- 74.
<https://doi.org/10.1016/j.semarthrit.2009.08.003>.

Voermans, N.C. « Pain in Ehlers-Danlos syndrome is common, severe, and associated with functional impairment ». *Journal of pain and symptom management* 40, n° 3 (2010): 370- 78.
<https://doi.org/10.1016/j.jpainsymman.2009.12.026>.

Table des figures

Figure 1 : Dr Victor McKusick	3
Figure 2 : Synthèse du collagène.....	10
Figure 3 : Principales maladies du tissu conjonctif.....	12
Figure 4 : Représentation d'une molaire mandibulaire et de son parodonte en coupe para-sagittale	13
Figure 5 : Représentation en coupe para-sagittale du parodonte d'une dent	15
Figure 6 : Schéma de la voie classique du complément.....	18
Figure 7 : Le système du complément joue un rôle essentiel dans le système humoral de défense contre les agressions étrangères	20
Figure 8 : Conséquences biologiques de l'activation du système du complément	21
Figure 9 : Radiographie panoramique d'un patient de 29 ans atteint de SEDp (image gauche) et la vue clinique chez ce même patient à 30 ans	26
Figure 10 : Plaques pré-tibiales chez un patient porteur d'un SEDp causé par une mutation hétérozygote de C1R.....	28

Table des tableaux

Tableau 1 : Résumé de la classification actuelle du SED	5
Tableau 2 : Les différentes cellules rencontrées dans le tissu conjonctif	8
Tableau 3 : Les différents types de collagène	11
Tableau 4 : Les récepteurs du complément C1r.....	19
Tableau 5 : Exemple de mutations et de leurs conséquences (par analogie avec des erreurs dans la copie d'un texte)	22
Tableau 6 : Grille des critères diagnostiques pour le SEDp.....	32

Vu, le Directeur de thèse



Docteur Adrian BRUN

Vu, le Doyen de l'UFR d'Odontologie



Professeur Louis MAMAN

Vu, le Président d'Université de Paris

Professeur Christine CLERICI

Pour le Président et par délégation,



Le Doyen Louis MAMAN

Le Syndrome d'Ehlers-Danlos parodontal

Mariam Tassoubi. Le Syndrome d'Ehlers-Danlos parodontal. 2021. 43 p. : ill., graph., tabl. Réf. bibliographiques p. 39-41

Sous la direction de M. le Docteur Adrian Brun

Université de Paris
UFR d'Odontologie - Montrouge
1, rue Maurice Arnoux - 92120 Montrouge