



HAL
open science

Place de l'immobilisation dans la maladie d'Osgood-Schlatter : revue de la littérature

Nicolas Cougoul

► **To cite this version:**

Nicolas Cougoul. Place de l'immobilisation dans la maladie d'Osgood-Schlatter : revue de la littérature. Médecine humaine et pathologie. 2021. dumas-03477440

HAL Id: dumas-03477440

<https://dumas.ccsd.cnrs.fr/dumas-03477440v1>

Submitted on 13 Dec 2021

HAL is a multi-disciplinary open access archive for the deposit and dissemination of scientific research documents, whether they are published or not. The documents may come from teaching and research institutions in France or abroad, or from public or private research centers.

L'archive ouverte pluridisciplinaire **HAL**, est destinée au dépôt et à la diffusion de documents scientifiques de niveau recherche, publiés ou non, émanant des établissements d'enseignement et de recherche français ou étrangers, des laboratoires publics ou privés.

UNIVERSITÉ CLERMONT AUVERGNE
UFR DE MÉDECINE ET DES PROFESSIONS PARAMÉDICALES

THÈSE D'EXERCICE
pour le
DIPLOME D'ÉTAT DE DOCTEUR EN MÉDECINE
par

COUGOUL, Nicolas

Présentée et soutenue publiquement le 18 octobre 2021

PLACE DE L'IMMOBILISATION DANS LA MALADIE D'OSGOOD-SCHLATTER :
REVUE DE LITTÉRATURE

Directeur de thèse : Monsieur VALY Guillaume, Docteur

Président du jury : Monsieur MERLIN Etienne, Professeur, UFR de Médecine et des Professions paramédicales de Clermont-Ferrand

Membres du jury :

Monsieur BOISGARD Stéphane, Professeur, CHU Clermont-Ferrand (Orthopédie)
Madame TOURNADRE Anne, Professeur, CHU Clermont-Ferrand (Rhumatologie)

UNIVERSITÉ CLERMONT AUVERGNE
UFR DE MÉDECINE ET DES PROFESSIONS PARAMÉDICALES

THÈSE D'EXERCICE
pour le
DIPLOME D'ÉTAT DE DOCTEUR EN MÉDECINE
par

COUGOUL, Nicolas

Présentée et soutenue publiquement le 18 octobre 2021

PLACE DE L'IMMOBILISATION DANS LA MALADIE D'OSGOOD-SCHLATTER :
REVUE DE LITTÉRATURE

Directeur de thèse : Monsieur VALY Guillaume, Docteur

Président du jury : Monsieur MERLIN Etienne, Professeur, UFR de Médecine et des Professions paramédicales de Clermont-Ferrand

Membres du jury :

Monsieur BOISGARD Stéphane, Professeur, CHU Clermont-Ferrand (Orthopédie)
Madame TOURNADRE Anne, Professeur, CHU Clermont-Ferrand (Rhumatologie)



UNIVERSITE CLERMONT AUVERGNE

PRESIDENTS HONORAIRES
UNIVERSITE D'AUVERGNE

: **JOYON** Louis
: **DOLY** Michel
: **TURPIN** Dominique
: **VEYRE** Annie
: **DULBECCO** Philippe
: **ESCHALIER** Alain

PRESIDENTS HONORAIRES
UNIVERSITE BLAISE PASCAL

: **CABANES** Pierre
: **FONTAINE** Jacques
: **BOUTIN** Christian
: **MONTEIL** Jean-Marc
: **ODOUARD** Albert
: **LAVIGNOTTE** Nadine

PRESIDENT DE L'UNIVERSITE et
PRESIDENT DU CONSEIL ACADEMIQUE PLENIER
PRESIDENT DU CONSEIL ACADEMIQUE RESTREINT
VICE-PRESIDENTE DU CONSEIL D'ADMINISTRATION
VICE-PRESIDENT DE LA COMMISSION DE LA RECHERCHE
VICE PRESIDENTE DE LA COMMISSION DE LA
FORMATION ET DE LA VIE UNIVERSITAIRE
DIRECTEUR GENERAL DES SERVICES

: **BERNARD** Mathias
: **DEQUIEDT** Vianney
: **FOGLI** Anne
: **HENRARD** Pierre

: **PEYRARD** Françoise
: **PAQUIS** François



UFR DE MEDECINE ET DES PROFESSIONS PARAMEDICALES

DOYENS HONORAIRES

: **DETEIX** Patrice
: **CHAZAL** Jean

DOYEN
RESPONSABLE ADMINISTRATIVE

: **CLAVELOU** Pierre
: **ROBERT** Gaëlle

LISTE DU PERSONNEL ENSEIGNANT

PROFESSEURS HONORAIRES :

MM. BACIN Franck - BEGUE René-Jean - BEYTOUT Jean - BOMMELAER Gilles - BOUCHER Daniel - BUSSIERE Jean-Louis - CANO Noël - CASSAGNES Jean - CATILINA Pierre - CHABANNES Jacques - CHAZAL Jean - CHIPPONI Jacques - CHOLLET Philippe - CITRON Bernard - COUDERT Jean - DASTUGUE Bernard - DAUPLAT Jacques - DECHELOTTE Pierre - DEMEOCQ François - DE RIBEROLLES Charles - DETEIX Patrice - ESCANDE Georges - Mme FONCK Yvette - MM. GENTOU Claude - Mme GLANDDIER Phyllis - MM. IRTHUM Bernard - JACQUETIN Bernard - Mme LAVARENNE Jeanine - MM. LAVERAN Henri - LESOURD Bruno - LEVAI Jean-Paul - MAGE Gérard - MARCHEIX Jean-Claude - MICHEL Jean-Luc - MONDIE Jean-Michel - PHILIPPE Pierre - PLAGNE Robert - PLANCHE Roger - PONSONNAILLE Jean - REY Michel - Mme RIGAL Danièle - MM. ROZAN Raymond - SCHOEFFLER Pierre - SIROT Jacques - RIBAL Jean-Pierre - SOUTEYRAND Pierre - TANGUY Alain - TERVER Sylvain - THIEBLOT Philippe - TOURNILHAC Michel - VANNEUVILLE Guy - VIALLET Jean-François - Mlle VEYRE Annie

PROFESSEURS EMERITES :

MM. AUMAITRE Olivier - BOITEUX Jean-Paul - CHAMOUX Alain - DUBRAY Claude - ESCHALIER Alain - KEMENY Jean-Louis - LABBE André - Mme LAFEUILLE Hélène - MM. LEMERY Didier - LUSSON Jean-René

PROFESSEURS DES UNIVERSITES-PRATICIENS HOSPITALIERS

CLASSE EXCEPTIONNELLE

M. VAGO Philippe	Histologie-Embryologie Cytogénétique
M. AVAN Paul	Biophysique et Traitement de l'Image
M. DURIF Franck	Neurologie
M. BOIRE Jean-Yves	Biostatistiques, Informatique Médicale et Technologies de Communication
M. BOYER Louis	Radiologie et Imagerie Médicale option Clinique
M. POULY Jean-Luc	Gynécologie et Obstétrique
M. CANIS Michel	Gynécologie-Obstétrique
Mme PENAULT-LLORCA Frédérique	Anatomie et Cytologie Pathologiques
M. BAZIN Jean-Etienne	Anesthésiologie et Réanimation Chirurgicale
M. BIGNON Yves Jean	Cancérologie option Biologique
M. BOIRIE Yves	Nutrition Humaine
M. CLAVELOU Pierre	Neurologie
M. GILAIN Laurent	O.R.L.
M. LEMAIRE Jean-Jacques	Neurochirurgie
M. CAMILLERI Lionel	Chirurgie Thoracique et Cardio-Vasculaire
M. DAPOIGNY Michel	Gastro-Entérologie
M. LLORCA Pierre-Michel	Psychiatrie d'Adultes

M.	PEZET Denis	Chirurgie Digestive
M.	SOUWEINE Bertrand	Réanimation Médicale
M.	BOISGARD Stéphane	Chirurgie Orthopédique et Traumatologie
Mme	DUCLOS Martine	Physiologie
M.	SCHMIDT Jeannot	Médecine d'Urgence
M.	BERGER Marc	Hématologie
M.	GARCIER Jean-Marc	Anatomie-Radiologie et Imagerie Médicale
M.	ROSSET Eugénio	Chirurgie Vasculaire
M.	SOUBRIER Martin	Rhumatologie
M.	ABERGEL Armando	Hépatologie
Mle	BARTHELEMY Isabelle	Chirurgie Maxillo-Faciale
M.	RUIVARD Marc	Médecine Interne

1ère CLASSE

M.	CAILLAUD Denis	Pneumo-physiologie
M.	VERRELLE Pierre	Radiothérapie option Clinique
M.	D'INCAN Michel	Dermatologie -Vénérologie
Mme	JALENQUES Isabelle	Psychiatrie d'Adultes
M.	GERBAUD Laurent	Epidémiologie, Economie de la Santé et Prévention
M.	TAUVERON Igor	Endocrinologie et Maladies Métaboliques
M.	MOM Thierry	Oto-Rhino-Laryngologie
M.	RICHARD Ruddy	Physiologie
M.	SAPIN-DEFOUR Vincent	Biochimie et Biologie Moléculaire
M.	BAY Jacques-Olivier	Cancérologie
M.	COUDEYRE Emmanuel	Médecine Physique et de Réadaptation
Mme	GODFRAIND Catherine	Anatomie et Cytologie Pathologiques
M.	LAURICHESSE Henri	Maladies Infectieuses et Tropicales
M.	TOURNILHAC Olivier	Hématologie
M.	CHIAMBARETTA Frédéric	Ophthalmologie
M.	FILAIRE Marc	Anatomie – Chirurgie Thoracique et Cardio-Vasculaire
M.	GALLOT Denis	Gynécologie-Obstétrique
M.	GUY Laurent	Urologie
M.	TRAORE Ousmane	Hygiène Hospitalière
M.	ANDRE Marc	Médecine Interne
M.	BONNET Richard	Bactériologie, Virologie
M.	CACHIN Florent	Biophysique et Médecine Nucléaire
M.	COSTES Frédéric	Physiologie
M.	FUTIER Emmanuel	Anesthésiologie-Réanimation
Mme	HENG Anne-Elisabeth	Néphrologie
M.	MOTREFF Pascal	Cardiologie
Mme	PICKERING Gisèle	Pharmacologie Clinique
M.	RABISCHONG Benoît	Gynécologie Obstétrique
M.	CHABROT Pascal	Radiologie et Imagerie Médicale
M.	DESCAMPS Stéphane	Chirurgie Orthopédique et Traumatologique
Mme	HENQUELL Cécile	Bactériologie Virologie
M.	POMEL Christophe	Cancérologie – Chirurgie Générale

2ème CLASSE

Mme CREVEAUX Isabelle	Biochimie et Biologie Moléculaire
M. FAICT Thierry	Médecine Légale et Droit de la Santé
Mme KANOLD LASTAWIECKA Justyna	Pédiatrie
M. TCHIRKOV Andréi	Cytologie et Histologie
M. CORNELIS François	Génétique
M. LESENS Olivier	Maladies Infectieuses et Tropicales
M. AUTHIER Nicolas	Pharmacologie Médicale
M. BROUSSE Georges	Psychiatrie Adultes/Addictologie
M. BUC Emmanuel	Chirurgie Digestive
M. LAUTRETTE Alexandre	Néphrologie Réanimation Médicale
Mme BRUGNON Florence	Biologie et Médecine du Développement et de la Reproduction
M. ESCHALIER Romain	Cardiologie
M. MERLIN Etienne	Pédiatrie
Mme TOURNADRE Anne	Rhumatologie
M. DURANDO Xavier	Cancérologie
M. DUTHEIL Frédéric	Médecine et Santé au Travail
Mme FANTINI Maria Livia	Neurologie
M. SAKKA Laurent	Anatomie – Neurochirurgie
M. BOURDEL Nicolas	Gynécologie-Obstétrique
M. GUIEZE Romain	Hématologie
M. POINCLOUX Laurent	Gastroentérologie
M. SOUTEYRAND Géraud	Cardiologie
M. EVRARD Bertrand	Immunologie
M. POIRIER Philippe	Parasitologie et Mycologie
Mme PHAM DANG Nathalie	Chirurgie Maxillo-Faciale et Stomatologie
Mme SARRET Catherine	Pédiatrie

PROFESSEURS DES UNIVERSITES DE MEDECINE GENERALE

1ère CLASSE

M. CLEMENT Gilles	Médecine Générale
M. VORILHON Philippe	Médecine Générale

PROFESSEURS DES UNIVERSITES

2ème CLASSE

Mme MALPUECH-BRUGERE Corinne	Nutrition Humaine
------------------------------	-------------------

PROFESSEURS ASSOCIES DES UNIVERSITES

Mme BOTTET-MAULOUBIER Anne	Médecine Générale
M. CAMBON Benoît	Médecine Générale
M. TANGUY Gilles	Médecine Générale

MAITRES DE CONFERENCES DES UNIVERSITES - PRATICIENS HOSPITALIERS

HORS CLASSE

Mme CHAMBON Martine	Bactériologie Virologie
Mme BOUTELOUP Corinne	Nutrition
Mme FOGLI Anne	Biochimie Biologie Moléculaire
Mle GOUAS Laetitia	Cytologie et Histologie, Cytogénétique

1ère CLASSE

M. MORVAN Daniel	Biophysique et Traitement de l'Image
Mle GOUMY Carole	Cytologie et Histologie, Cytogénétique
M. MARCEAU Geoffroy	Biochimie Biologie Moléculaire
Mme MINET-QUINARD Régine	Biochimie Biologie Moléculaire
M. ROBIN Frédéric	Bactériologie
Mle VERONESE Lauren	Cytologie et Histologie, Cytogénétique
M. DELMAS Julien	Bactériologie
Mle MIRAND Audrey	Bactériologie Virologie
M. OUCHCHANE Lemlih	Biostatistiques, Informatique Médicale et Technologies de Communication
M. LIBERT Frédéric	Pharmacologie Médicale
Mle COSTE Karen	Pédiatrie
Mle AUMERAN Claire	Hygiène Hospitalière
Mme CASSAGNES Lucie	Radiologie et Imagerie Médicale
M. LEBRETON Aurélien	Hématologie
M. BUISSON Anthony	Gastroentérologie
M. BOUVIER Damien	Biochimie et Biologie Moléculaire
M. MAQDASY Salwan	Endocrinologie, Diabète et Maladies Métaboliques
Mme NOURRISSON Céline	Parasitologie - Mycologie
Mme PONS Hanaë	Biologie et Médecine du Développement et de la Reproduction

2ème CLASSE

M.	JABAUDON-GANDET Matthieu	Anesthésiologie – Réanimation Chirurgicale
M.	COLL Guillaume	Neurochirurgie
M.	GODET Thomas	Anesthésiologie-Réanimation et Médecine Péri-Opératoire
M.	LACHAL Jonathan	Pédopsychiatrie
M.	MOUSTAFA Farès	Médecine d'Urgence

**MAITRES DE CONFERENCES DES UNIVERSITES
DE MEDECINE GENERALE**

1ère CLASSE

Mme	VAILLANT-ROUSSEL Hélène	Médecine Générale
-----	-------------------------	-------------------

2ème CLASSE

Mme	LAPORTE Catherine	Médecine Générale
-----	-------------------	-------------------

MAITRES DE CONFERENCES DES UNIVERSITES

HORS CLASSE

M.	BLANCHON Loïc	Biochimie Biologie Moléculaire
M.	MARCHAND Fabien	Pharmacologie Médicale
Mme	VAURS-BARRIERE Catherine	Biochimie Biologie Moléculaire

CLASSE NORMALE

M.	BAILLY Jean-Luc	Bactériologie Virologie
Mle	AUBEL Corinne	Oncologie Moléculaire
Mle	GUILLET Christelle	Nutrition Humaine
M.	BIDET Yannick	Oncogénétique
M.	DALMASSO Guillaume	Bactériologie
M.	PIZON Frank	Santé Publique
M.	SOLER Cédric	Biochimie Biologie Moléculaire
M.	GIRAUDET Fabrice	Biophysique et Traitement de l'Image
M.	LOLIGNIER Stéphane	Neurosciences – Neuropharmacologie

Mme MARTEIL Gaëlle
M. PINEL Alexandre

Biologie de la Reproduction
Nutrition Humaine

MAITRES DE CONFERENCES ASSOCIES DES UNIVERSITES

M. BERNARD Pierre
Mme ESCHALIER Bénédicte
Mme RICHARD Amélie
M. TESSIERES Frédéric
Mme ROUGE Laure

Médecine Générale
Médecine Générale
Médecine Générale
Médecine Générale
Médecine Générale

REMERCIEMENTS

**A Monsieur le Professeur Etienne MERLIN
Pédiatre Professeur des Universités Praticien Hospitalier,
Chef de Pôle femme et enfant du CHU de Clermont-Ferrand**

Vous me faites l'honneur d'être président du jury de cette thèse. Je vous remercie d'avoir accepté d'apporter votre regard et votre attention sur ce travail. Soyez assuré de ma sincère gratitude et de mon profond respect

**A Monsieur le Professeur Stéphane BOISGARD
Chirurgien orthopédiste Professeur des Universités Praticien Hospitalier
Chef de service d'orthopédie traumatologie du CHU de Clermont-Ferrand**

Vous me faites l'honneur de votre présence au sein de ce jury de thèse. Je vous remercie d'avoir accepté de juger mon travail. Soyez assuré de ma gratitude et de mon profond respect.

**A Madame la Professeure Anne TOURNADRE
Rhumatologue Professeur des Universités Praticien Hospitalier
Service de rhumatologie du CHU de Clermont-Ferrand**

Je vous remercie de l'intérêt que vous avez bien voulu porter à ce travail et de l'honneur que vous me témoignez en acceptant d'être dans mon jury. Soyez assuré de mon profond respect et de ma gratitude.

**A Monsieur le Docteur Guillaume VALY
Médecin généraliste coordonnateur à l'ASM Omnisports**

Vous m'avez fait l'honneur de diriger ce travail, je vous remercie pour vos précieux conseils donnés pendant l'élaboration de cette thèse, soyez assuré de mon plus grand respect et de ma reconnaissance.

A Juliette, Anna et Quentin mes enfants, vous voir grandir et progresser dans la vie me comble de joie. Merci d'avoir donné un sens à ma vie.

A Caroline, mon épouse, il est bien difficile en quelques mots de t'exprimer à quel point je te suis reconnaissant. Merci pour ton soutien et pour tout ce que tu m'apportes.

A mes parents, merci pour avoir fait de moi ce que je suis aujourd'hui. Ce n'est pas un rêve votre fils a fini ses études.

A mes maîtres d'écoles, mes enseignants et professeurs. Merci d'avoir eu la patience de me transmettre vos connaissances.

A ma famille, ces dernières années ont été mouvementées, mais au final vous êtes toujours là, avec moi.

A mes amis, vous savez qui vous êtes. Merci aux plus anciens comme aux petits nouveaux, je pense à vous tous.

Je tiens également à remercier toutes celles et ceux qui ont contribué à ma formation professionnelle. En particulier les médecins du cabinet Henri IV à Ambert, merci pour votre confiance et votre bienveillance, votre pratique de la médecine vous honore.

Introduction	1
Rappel	3
Épidémiologie	3
Histologie et anatomie	3
Physiopathologie	6
Diagnostic	8
Diagnostic différentiel	8
Imagerie	11
Complications	12
Problématique	13
Contexte personnel	13
Recommandations médicales	14
Objectif de l'étude	15
Méthode	15
Stratégies de recherches	16
Diagramme de flux	17
Résultats	18
Tableau de synthèse des résultats	18
Description détaillée des études	19
Discussion	23
Analyse des études	23
Évaluation du rapport bénéfice/risque	33
Recontextualisation en pratique de médecine générale	35
Perspectives	36
Faiblesses de cette étude	37
Conclusion	38
Références bibliographiques	38

Liste des figures et tableau

Figure 1 : Schéma reprenant les stades de développement de la TTA	page 4
Figure 2 : Schéma d'une coupe sagittale d'un genou	page 5
Figure 3 : La classification de Siffert	page 5
Figure 4 : Suivi IRM d'un cas typique de MOS : images pondérées en T2 avec schémas descriptifs correspondants	page 7
Figure 5 : Schéma du développement de la MOS selon Ogden	page 8
Figure 6 : Diagramme décisionnel de la prise en charge d'une MOS	page 15
Figure 7: Diagramme de flux de la revue de la littérature	page 18
Tableau de synthèse des résultats	page 19

Liste des abréviations

AINS : Anti-Inflammatoires Non Stéroïdiens

CHU : Centre Hospitalier Universitaire

EQ-5D-5L : EuroQol-5-Dimension

IKDC : International Knee Documentation Committee

IRM : Imagerie par Résonance Magnétique

KOOS : Knee injury and Osteoarthritis Outcome Score

MOS : Maladie d'Osgood-Schlatter

SOFCOT : Société Française de Chirurgie Orthopédique et Traumatologique

TDAH : Trouble Déficit de l'Attention / Hyperactivité

TTA : Tubérosité Tibiale Antérieure

Introduction

En 1903, Robert Osgood (1), puis Carl Schlatte (2), ont chacun décrit une lésion douloureuse touchant la tubérosité tibiale antérieure (TTA) des adolescents sportifs. Cette pathologie est nommée depuis lors la maladie d'Osgood-Schlatter (MOS).

Il s'agit d'une ostéochondrose apophysaire dont l'étiologie n'est pas parfaitement connue (3).

Le terme "ostéochondrose" regroupe plus de cinquante entités caractérisées par des variations anormales de l'ossification enchondrale des épiphyses et des apophyses (4).

La MOS est l'une des principales causes de douleur antérieure du genou chez l'adolescent (5)(6). Elle touche préférentiellement les enfants sportifs pendant leur pic de croissance et peut atteindre les deux genoux. Elle est souvent décrite comme une pathologie de surcharge ou d'hypersollicitation.

Elle se manifeste essentiellement par une tuméfaction de la TTA associée à une douleur locale, celle-ci est aggravée par les activités comportant des sauts ou un contact direct avec la TTA (7).

Cette maladie est couramment considérée comme bénigne et spontanément résolutive à la fin de la croissance osseuse (3)(8). Il existe pourtant un risque important de séquelles à l'âge adulte (9). Des études récentes (10)(11) ont mis en exergue l'impact possible de la MOS sur la qualité de vie et la pratique sportive des enfants.

La prise en charge de cette pathologie est toujours débattue, elle est considérée par certains comme relevant de l'expérience clinique (6). La chirurgie n'a pas d'indication dans le traitement initial, celui-ci est donc uniquement composé de mesures conservatrices (12)(13).

L'une des options de traitement conservateur est l'immobilisation temporaire du genou. Elle a pour principal bénéfice de supprimer la douleur, elle est employée depuis plus d'un siècle (1) (14), et pourtant, elle est toujours controversée (6)(15).

La gonalgie est un motif de consultation fréquent chez l'adolescent en médecine générale (16). En cas de MOS, le médecin généraliste va avoir un rôle primordial dans la prise en charge. Il est important qu'il connaisse l'évolution et les complications de cette pathologie, afin de donner les bonnes informations à l'enfant et ses parents. Il est aussi capital, pour le médecin et les proches, de ne pas banaliser les symptômes. Dans certains cas, il peut être amené à discuter de l'immobilisation du genou.

1. Rappel

1.1. Épidémiologie

La MOS est une affection fréquente, elle touche entre 4% (17) et 11% (18) des adolescents. Se révélant pendant la poussée pubertaire (14), elle est plus fréquente chez les sportifs : elle touche 17% (18) à 20% (17) de cette population. On retrouve une atteinte bilatérale chez 20-30% des malades (14)(19).

Il était admis que les garçons étaient plus touchés que les filles (14)(15)(20), cette différence est remise en cause. Une étude brésilienne (19) avec 956 participants ne trouve pas de différence en termes de prévalence entre les deux sexes.

La survenue d'une MOS est plus fréquente entre 8 et 13 ans chez les filles, et entre 12 et 15 ans chez les garçons (15).

La spécialisation dans un sport augmente le risque par 4 (7).

1.2. Histologie et anatomie

Les ostéochondroses ont fait l'objet d'une classification par Siffert (figure 3). La MOS est une ostéochondrose extra-articulaire touchant la TTA.

Celle-ci apparaît pendant la période fœtale à partir du segment antérieur de l'épiphyse tibiale proximale entre la douzième et la quinzième semaine fœtale (21). Elle reste longtemps cartilagineuse pendant l'enfance. Avant l'adolescence, elle apparaît radiologiquement à partir d'un centre d'ossification du cartilage de l'extrémité supérieure du tibia, vers 9 ans chez la fille et 11 ans chez le garçon (22). Elle va finir de s'ossifier assez tardivement, vers l'âge de 15 ans chez la fille et 17 ans chez le garçon (8).

Le développement de la TTA comporte 4 stades historadiologiques (3)(14)(13)(22) :

- de 0 à 11 ans : il s'agit du stade cartilagineux ;
- de 11 à 14 ans : il s'agit du stade apophysaire ;
- de 14 à 18 ans : il s'agit du stade épiphysaire ;
- après 18 ans : il s'agit du stade osseux ;

Du point de vue histologique, trois couches différentes sont visibles. La plus proche du tibia est très similaire au cartilage de croissance, avec des cellules de plus petite taille. La zone intermédiaire est formée de cartilage hyalin et de fibrocartilage (figure 1). La zone la plus superficielle est fibreuse. L'ossification se fait de la périphérie vers le cartilage de croissance (21).

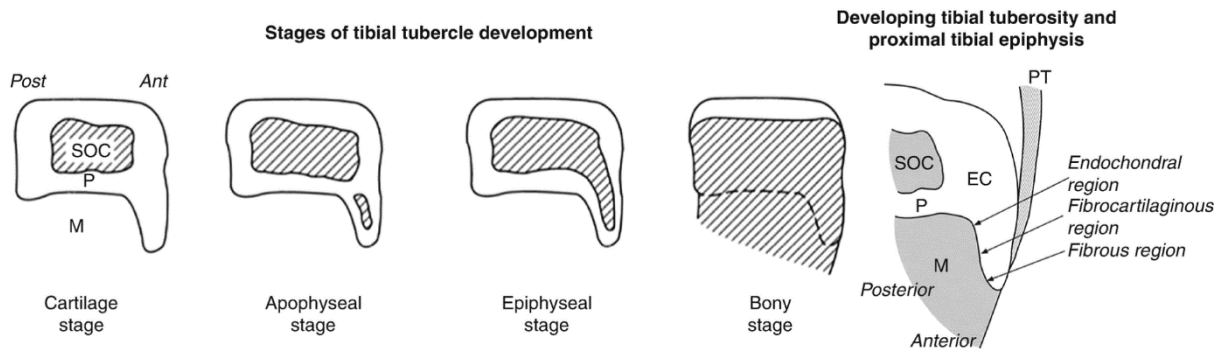


Figure 1 : Schéma reprenant les stades de développement de la TTA (23) :

SOC : noyau d'ossification secondaire
P : physe = cartilage de conjugaison

PT : tendon patellaire
M : métaphyse EC : cartilage épiphysaire

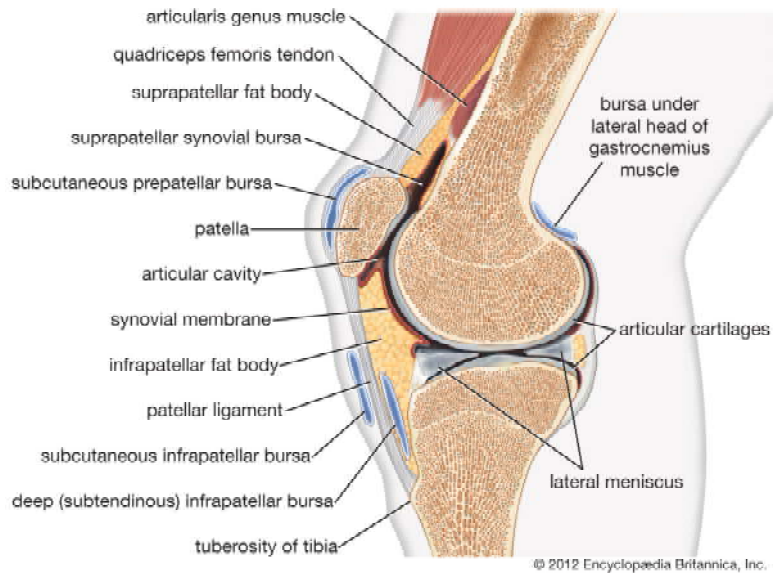


Figure 2 : Schéma d'une coupe sagittale d'un genou (24)

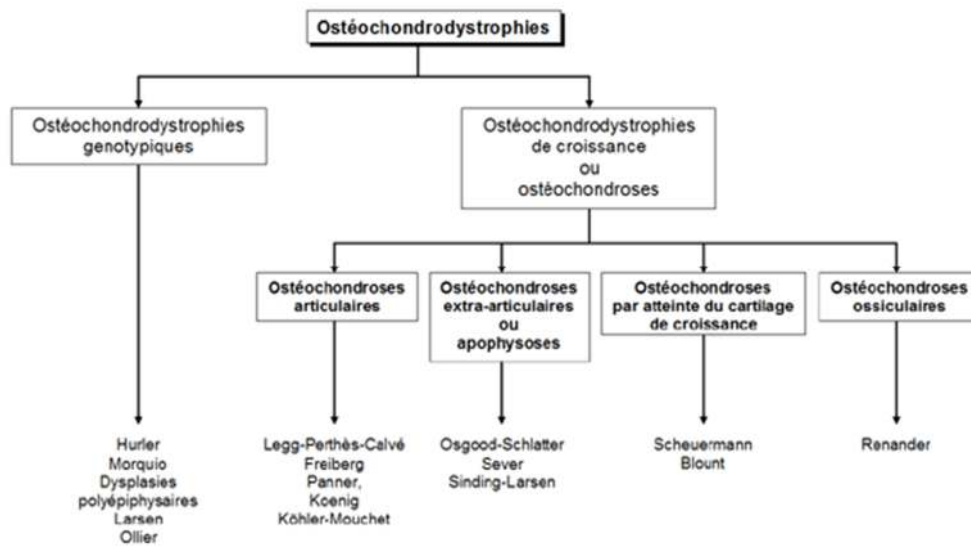


Figure 3 : La classification de Siffert (25)

1.3. Physiopathologie

Depuis 1903, date à laquelle Robert Osgood a décrit une avulsion d'un fragment de la TTA provoquée par une violente contraction du quadriceps, plusieurs théories ont été évoquées pour tenter d'expliquer cette maladie (8).

La théorie évoquée par Ehrenborg (14) puis reprise et développée par Ogden (21) est toujours communément acquise (22)(15)(6)(13).

Cette pathologie survient principalement lors de la phase apophysaire du développement de la TTA. Durant cette phase, les modifications tissulaires sont à l'origine d'une fragilisation de l'extrémité distale de la TTA, zone où les contraintes sont les plus importantes (21).

Ces contraintes peuvent provoquer une avulsion d'une ou plusieurs portions de noyau d'ossification secondaire (figures 4 et 5). Dans la plupart des cas, la cicatrisation se déroule sans difficulté, celles-ci réintègrent la TTA sans séquelle.

Une ossification de ces portions est toutefois possible avec deux évolutions possibles :

- elles peuvent s'incorporer à la TTA, et laissent comme potentielle séquelle une hypertrophie de celle-ci,
- l'incorporation n'a pas lieu et il peut persister un séquestre osseux intra-tendineux.

L'origine des douleurs et de la tuméfaction est aussi discutée. L'hypothèse la plus répandue dans la littérature fait intervenir un processus inflammatoire : la rupture partielle du continuum ligament-cartilage-os entraîne une inflammation et des modifications tissulaires dues au processus de cicatrisation. Celles-ci seraient à l'origine des symptômes de la maladie (13) (26)(27).

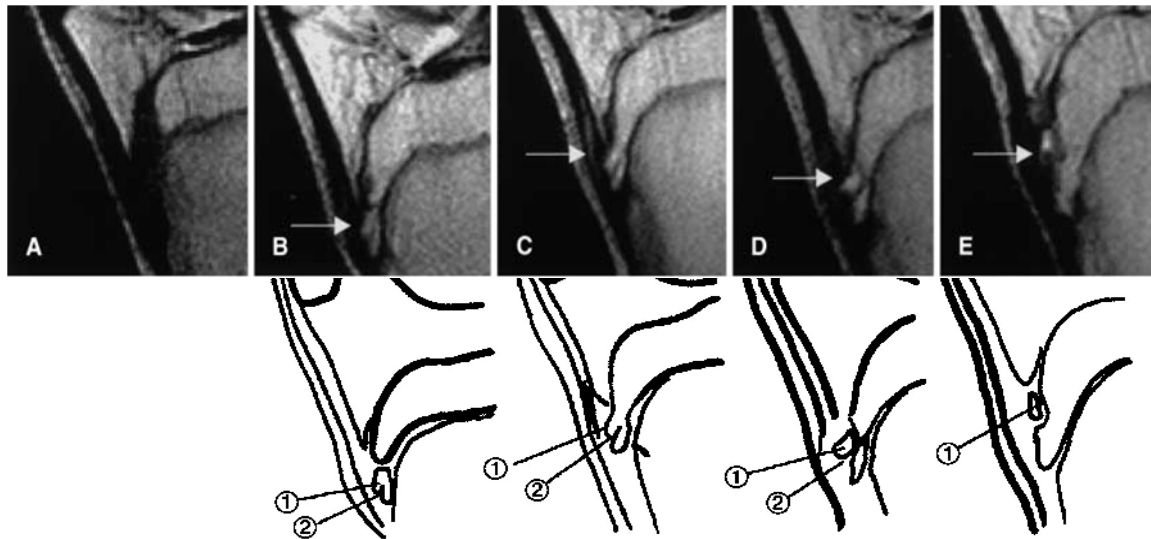


Figure 4 : Suivi IRM d'un cas typique de MOS : images pondérées en T2 (A-E) avec schémas descriptifs correspondants (13)

A - Le patient a 10,1 ans, le développement de la TTA est normal pendant le stade cartilagineux.

B - Il a 11,3 ans, une fissure (2) apparaît dans le noyau d'ossification secondaire (flèche). Une avulsion de portion de noyau d'ossification secondaire est visible (1). La TTA est au stade apophysaire. Début des symptômes de la MOS (TTA sensible).

C - 1 mois plus tard, l'IRM montre une séparation de la TTA (2) et un hypersignal intra-tendineux (flèche) correspondant à une inflammation. La TTA est au stade épiphysaire. Une tuméfaction apparaît au niveau de la TTA, celle-ci devient douloureuse pendant l'entraînement.

D - 2 mois après le début des symptômes, les images montrent le fragment de noyau d'ossification (flèche) bien distinct de la TTA. La fissure (2) est bien nette et elle s'est élargie.

E - Le patient a 12,4 ans, le fragment est devenu un ossicule (1), il s'est déplacé vers le haut (flèche). La radiographie standard commence à le déceler. L'IRM montre un épaissement du tendon patellaire, la tuméfaction de la TTA est nette. La TTA est toujours sensible, mais le patient n'est pas dérangé durant le sport (il a grandi de 24 cm durant ces 2,3 ans).

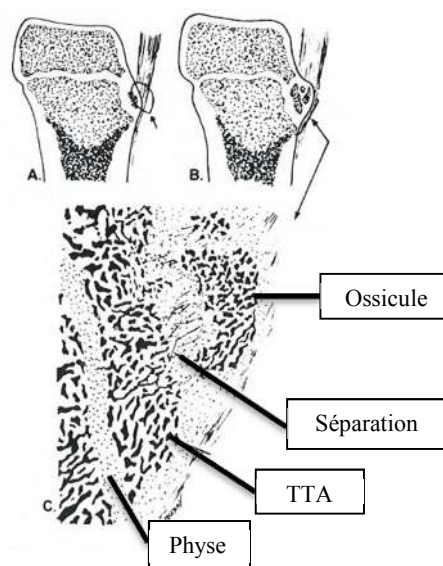


Figure 5 : Schéma du développement de la MOS selon Ogden (21)

1.4. Diagnostic

L'anamnèse et l'examen clinique sont en principe suffisants pour poser le diagnostic.

Cette pathologie est typique de l'adolescent sportif, très actif, en particulier ceux qui pratiquent le volleyball, le football, le basketball, la gymnastique ou les sports avec forte sollicitation de l'appareil extenseur du genou (15)(28).

Les enfants atteints présentent une douleur, une tuméfaction plus ou moins inflammatoire et une sensibilité exacerbée au niveau de la TTA.

La douleur est facilement reproductible lors de la mise en extension du genou contre résistance et lors de la palpation de la TTA.

Elle apparaît en général pendant ou après l'effort, gênant la pratique du sport, mais ne l'empêche pas initialement. Elle cède habituellement avec le repos et la prise d'anti-inflammatoires. Elle est absente la nuit.

Très souvent, la distance talon-fesse est augmentée, témoignant d'un raccourcissement fonctionnel du quadriceps.

Le reste de l'examen est normal : les testings rotuliens, méniscaux et ligamentaires sont sans anomalie.

1.5. Diagnostic différentiel

1.5.1. Lésion inflammatoire

- Une bursite en regard du tendon rotulien peut simuler une MOS, mais le gonflement est classiquement plus proximal, face au tendon rotulien (29).

- Une tendinite rotulienne (genou du sauteur) ou un syndrome de la patte d'oie ne provoquent pas de tuméfaction locale.

- Le syndrome de Hoffa, qui correspond à une inflammation du paquet adipeux de Hoffa, peut également être confondu avec la MOS. La douleur est, en général, latérale au tendon rotulien. La radiographie est négative, c'est l'IRM qui permet de faire le diagnostic différentiel (15).

1.5.2. Lésion mécanique intra-articulaire

- La plica correspond à un repli de la synoviale du genou. Les douleurs sont en général périrotuliennes. Le diagnostic différentiel sera fait par l'IRM (29)(15).

- Le syndrome rotulien correspond, lui, à une souffrance de la surface articulaire patellaire. Les douleurs sont rotuliennes, plus proximales que la TTA. Les douleurs sont présentes à la montée et à la descente des escaliers et en position assise prolongée. La clinique est suffisante au diagnostic.

- La chondromalacie rotulienne est un affaiblissement du cartilage entourant la patella, c'est une cause fréquente de douleur antérieure du genou chez le jeune sportif. La douleur est péripatellaire. Le diagnostic sera fait par l'IRM (30).

- La subluxation ou luxation patellaire à moins qu'elle ne soit spontanément réduite, est cliniquement évidente.

1.5.3. Lésion traumatique

- Dans le cas d'un arrachement débutant de la TTA, la clinique est bien différente : le début est brusque lors d'un effort physique entraînant une mise en tension brutale du ligament rotulien. L'impotence douloureuse lors de l'extension du genou est nette, l'hémarthrose fréquente. La radiographie peut suffire pour faire le diagnostic, l'IRM peut être utile en cas de petite lésion (31) (5).

1.5.4. Lésion infectieuse

- Un autre diagnostic différentiel potentiel est l'ostéomyélite de la TTA, de l'épiphyse ou de la métaphyse tibiale. Dans ce cas, s'associent souvent à la douleur une rougeur et chaleur, une douleur nocturne, une impotence fonctionnelle sévère, de la fièvre et des signes inflammatoires biologiques. La radiographie, la scintigraphie osseuse et l'IRM précisent le diagnostic (29).
- Lors d'une bursite rotulienne surinfectée, le gonflement, la rougeur et la douleur sont très importants et aigus.

1.5.5. Lésion tumorale

Les tumeurs osseuses autour du genou sont les plus fréquentes. Il faut systématiquement y penser si la douleur est chronique, nocturne, invalidante et si elle ne réagit pas favorablement aux antalgiques et au repos. Au moindre doute, il faut au minimum réaliser une radiographie standard montrant les métaphyses (32).

Parmi les tumeurs malignes on peut citer le sarcome synovial et le lymphangiome kystique qui provoquent des douleurs au repos. Le diagnostic est évoqué grâce à l'IRM et la radiographie.

Les tumeurs bénignes, comme un ostéochondrome ou un chondrome périosté sont responsables de l'apparition d'une tuméfaction accompagnée parfois de douleurs. La radiographie aide au diagnostic. La maladie de Trevor ou dysplasie épiphysaire hémimélique présente le même tableau (32).

1.5.6. Autre :

- Une autre ostéochondrose apophysaire, la maladie de Sinding-Larsen-Johansson, se caractérise par une douleur centrée sur la pointe de la rotule (15). On peut la retrouver associée à une MOS (5)(14)(33).

- L'ostéochondrite disséquante du genou (34) est une pathologie rare. Elle touche les enfants sportifs. Le maître symptôme est une douleur atypique du genou. La radiographie permet le diagnostic.

- L'enthésopathie inflammatoire située au niveau de la TTA dans le cadre d'une spondylarthropathie juvénile est une pathologie qui peut remettre en cause le diagnostic de MOS (3). La biologie et le contexte peuvent aider au diagnostic. La radiographie est négative.

1.6. Imagerie

Si le diagnostic clinique seul est suffisamment probant et que la pathologie est récente, l'imagerie n'est pas nécessaire, car elle sera le plus souvent négative (29). Cependant, celle-ci reste un élément essentiel du diagnostic différentiel (35).

La radiographie conventionnelle est en première ligne des examens complémentaires.

Elle est réalisée centrée sur les TTA des deux genoux, de profil et de face.

Elle peut mettre en évidence une proéminence de la TTA, un œdème des parties molles et une fragmentation du noyau d'ossification (elle peut exister physiologiquement).

L'intérêt principal du bilan radiographique est lié au diagnostic différentiel : on recherche toute anomalie osseuse pouvant évoquer une pathologie tumorale. On recherche également des signes d'atteinte articulaire dans le cadre d'autres ostéochondroses (associations possibles) ou d'autres maladies osseuses de l'enfant citées précédemment.

Son intérêt secondaire est d'apprécier l'évolution de la MOS et les séquelles éventuelles en fin de croissance (calcifications intra-tendineuses, modifications anatomiques).

Elle est recommandée en cas de douleurs ou symptômes persistants ou atypiques (22).

L'échographie permet de préciser les lésions aux différents stades, elle peut mettre en évidence un épaissement du tendon et une bursite. Elle permet d'éliminer certains diagnostics différentiels.

L'IRM n'apporte pas de bénéfice probant selon certains médecins (29). En cas de douleurs ou symptômes persistants ou atypiques, elle peut s'avérer utile pour préciser une autre origine ou montrer une complication de l'Osgood-Schlatter.

1.7. Complications

Habituellement, cette maladie guérit à la fin de la croissance, sans laisser de séquelles.

La complication la plus fréquemment décrite est la persistance de la tuméfaction de la TTA à l'âge adulte, elle peut s'accompagner de douleur résiduelle.

Une autre complication chronique est la difficulté à l'agenouillement sur un sol dur (9).

La complication la plus grave est la fracture-avulsion de la TTA. Cette fracture compliquerait 1% des cas de MOS. Les avis divergent sur les liens entre ces deux pathologies (22)(3)(36)(37).

Des cas de retard de croissance de la TTA ont été également décrits, mais ils restent très rares. Ils peuvent entraîner une déformation en genu recurvatum qui peut justifier une correction chirurgicale (12)(3).

Une calcification résiduelle du ligament patellaire a été retrouvée chez certains patients lorsque les symptômes se sont chronicisés (3).

Une instabilité rotulienne par patella alta a été décrite comme complication possible (38).

2. Problématique

2.1. Contexte personnel

J'ai été atteint d'une MOS pendant une dizaine d'années, et je garde des séquelles.

Ma principale difficulté a été l'obligation d'arrêter le sport, et de modifier mon activité physique. Devant la banalisation de mes douleurs, j'ai fini par vivre avec.

Les médecins que nous avons rencontrés, ont proposé plusieurs traitements, mais pas d'immobilisation du genou.

Durant mon stage en orthopédie pédiatrique, j'ai appris qu'immobiliser était une option thérapeutique courante dans le service, je me suis demandé si l'évolution de ma maladie aurait pu être changée avec celle-ci et pourquoi ce traitement n'était pas plus fréquemment proposé.

2.2. Recommandations médicales

2.2.1. Recommandations françaises

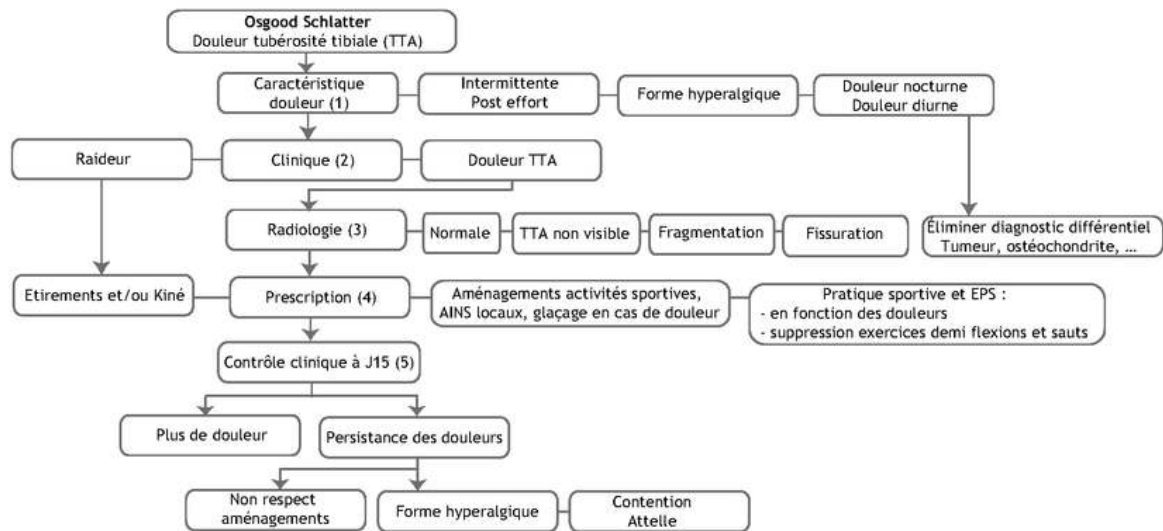


Figure 6 : Diagramme décisionnel de la prise en charge d'une MOS (39)

(1) L'interrogatoire permet d'évaluer les caractéristiques de la douleur (ancienneté, intensité).

(2) Le diagnostic est clinique (douleur à la palpation localisée de la TTA).

Toute autre douleur du genou doit faire rechercher une lésion associée ou un diagnostic différentiel (ostéochondrite fémorale, Sinding-Larsen, syndrome rotulien, tumeur). Rechercher des facteurs favorisants (raideur des ischios jambiers).

(3) Radiographies obligatoires pour éliminer une tumeur : souvent considérées comme normales par les radiologues (aspect normal de l'ossification), importance pédagogique de l'aspect radiographique, il peut conditionner la conduite à tenir (forme débutante fragmentée ou fissurée)

(4) La prescription doit obligatoirement comporter plusieurs volets : antalgique et anti inflammatoires locaux ; Suppression des exercices déclenchant (demi-flexions, shoots et sauts); ordonnance d'aménagement des activités physiques et sportives ; prescription des étirements en cas de raideur importante.

(5) Contrôle clinique à J15 : revoir le bilan radio avec l'enfant; évaluer l'évolution des douleurs avec l'aménagement proposé, en cas de persistance des douleurs (non-respect fréquent des consignes) ou en cas de forme hyperalgique, discuter indication d'une contention par attelle; réaménagement des activités physiques et sportives en fonction de la tolérance biomécanique.

Ce diagramme décisionnel est en accord avec les propositions thérapeutiques du dernier livre de référence de la SOFCOT. Orthopédie et traumatologie de l'enfant: À l'usage de tous les orthopédistes publié en 2021 (22). Le Pr Launay recommande « le repos sportif transitoire associé à des orthèses plantaires moulées à visées amortissantes et des exercices d'étirements. Une immobilisation par genouillère plâtrée peut être utile en cas de douleurs [importantes]».

2.2.2. Recommandations américaines

Les recommandations pour le traitement d'une MOS selon l'American Academy of Orthopaedic Surgeons et l'American Academy of Family Practice sont : limitation de l'activité physique, glaçage en cas de douleur, AINS, genouillère de protection, étirements et renforcement du quadriceps, et suivi dans le temps (12).

2.3. Objectif de l'étude

Cette thèse a pour objectif de situer la place de l'immobilisation dans le traitement de la MOS à travers une revue de la littérature, en essayant de répondre aux questions qui en découlent :

- Quel est le rapport bénéfice/risque de l'immobilisation dans le traitement de la MOS ?
- Quels sont les patients qui peuvent bénéficier de ce traitement ?
- Quels sont les types d'immobilisations qui ont été étudiés, et quels sont leurs protocoles ?

Méthode

1. Stratégies de recherches

La recherche documentaire a débuté en mars 2021. Nous avons utilisé les bases de données suivantes : PubMed, CISMef, Embase, Cochrane

L'équation de recherche était : 'Osgood-Schlatter' AND ('immobilization' OR 'plaster' OR 'cast' OR 'resin' OR 'brace' OR 'splint')

L'emploi de l'outil MeSH dilue le résultat avec les autres ostéochondroses, et n'apporte pas de nouvel article. Nous avons limité la période de recherche de 1962 à nos jours, pour inclure l'étude d'Ehrenborg.

Ajouter "disease" occulte les articles qui emploient le terme de "syndrom" d'Osgood Schlatter (15).

Devant le peu d'études retrouvées par cette méthode, nous avons cherché les articles qui figuraient dans les bibliographies comme références sur l'immobilisation dans la MOS.

Pour faciliter ces recherches nous nous sommes servis de Semantic Scholar et Google Scholar.

2. Diagramme de flux

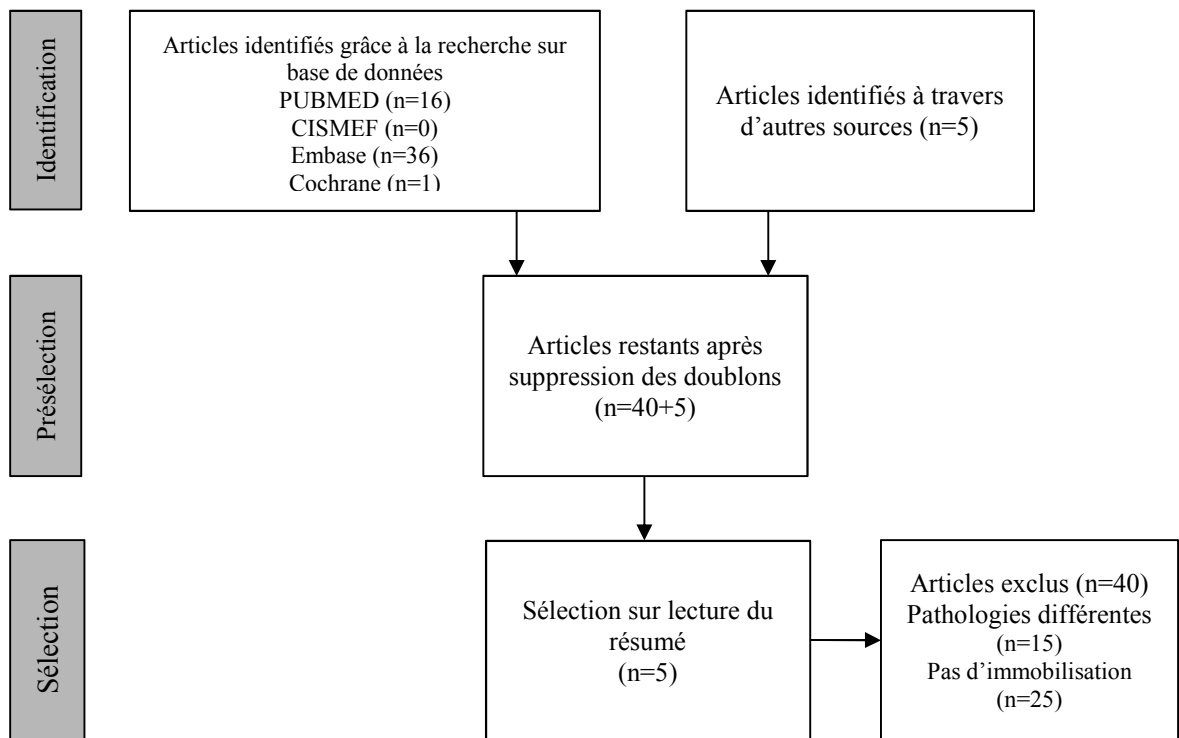


Figure 7: Diagramme de flux de la revue de la littérature

Nous nous sommes intéressés uniquement aux articles qui proposaient un suivi de patients avec genoux immobilisés dans le cadre du traitement d'une MOS.

Résultats

1. Tableau de synthèse des résultats

Auteur, année, type d'étude, pays	Description de la population de l'étude : patients (n), genoux (n), âge	Organisation de l'étude	Protocole d'immobilisation et de soin	Durées des symptômes et du suivi	Méthode d'évaluation	Résultats	Conclusion
Ehrenborg G. 1962 Etude observationnelle rétrospective Suède	170 patients : 218 genoux (47 D, 75 G, 48 bilatérale); 9 - 15 ans; 102 garçons, 68 filles. Le groupe A représente les patients traités avant le début de l'étude et les genoux non immobilisés des atteintes bilatérales (le genou le plus douloureux a été immobilisé donc inclus dans le groupe B)	3 groupes : A) 30 patients (74 genoux), n'ont pas été immobilisés mais dispensés de sport scolaire. Quelques patients ont été traités par un bandage élastique du genou. D'autres ont eu un repos bref au lit. B) 133 patients (144 genoux) ont été immobilisés dans un plâtre. C) 17 patients (19 genoux) traités par chirurgie, 5 patients provenant du groupe A, 12 du groupe B	Protocole détaillé : genou immobilisé en extension avec plâtre, pendant 4 semaines, puis découpe en bivalve, inspection, radiographie. - 2 semaines d'immobilisation diurne, avec exercices de rééducation nocturne, puis décroissance progressive de la durée d'immobilisation. - Bandage élastique du genou pour 1-2 semaines. L'immobilisation a été prolongée pour 12 genoux (de 7 à 10 semaines)	- Durée totale moyenne des symptômes : A) 27,8 mois (pas d'immobilisation) B) 14,6 mois (immobilisation) C) pas d'indication - Durée moyenne du suivi : 2ans et 7mois (1-7 ans)	Radiographie du genou Examen clinique de la TTA	- 37 genoux du groupe A (50%) ont un ossicule séparé de la TTA radiologiquement ou développent une tuméfaction importante de la TTA. - 49 genoux du groupe B (32,6%) présentent les mêmes caractéristiques	L'immobilisation plâtrée du genou a réduit de 9 mois en moyenne la durée des symptômes. La MOS est d'origine traumatique, son traitement devrait être en accord avec les principes de la traumatologie moderne.
Ligier J.-N. 2003 Etude observationnelle prospective France	Série consécutive de 20 patients présentant une MOS bilatérale dès la première consultation. Pas de description supplémentaire	2 groupes : 1) 20 genoux immobilisés (le plus douloureux) 2) 20 genoux controlatéraux non immobilisés	Immobilisation cruro-jambière de 4 semaines, radiographie des genoux 1 mois après l'ablation de celle-ci.	non mentionnées	Radiographie du genou Examen clinique	Amélioration constante du côté traité, alors que du côté non immobilisé l'amélioration est généralement incomplète	L'immobilisation n'est pas la panacée du traitement de la MOS, mais répond à la demande des enfants qui ne veulent pas choisir entre la souffrance morale de la mise au repos prolongé ou la douleur générée par le sport.
Duperron L. et al. 2016 Etude observationnelle rétrospective France	- 30 patients : 30 genoux (13 D, 17 G) - 9 - 15 ans, âge médian 12 ans - 22 garçons, 8 filles.	Immobilisation par résine cruro-malléolaire sur 30 genoux	- Radiographie initiale, puis immobilisation par résine cruro-malléolaire genou déverrouillé de 4 semaines - Contrôle radio-clinique 1 mois après - 10 patients présentant toujours des douleurs après l'ablation de la résine ont nécessité une nouvelle immobilisation de 2 à 4 semaines (nette amélioration secondaire)	- Délai moyen entre l'apparition des symptômes et la première consultation = 5,5 mois - Durée de suivi de 5 mois à 3,5 ans	Délai de reprise sportive et de reprise au même niveau, sensation de guérison, satisfaction du traitement reçu. IKDC pédiatrique, score de Tegner,	- délai moyen de reprise sportive = 14,4 semaines (délai médian 11 semaines) - délai moyen de reprise au même niveau 21,6 semaines (délai médian 16 semaines)	L'immobilisation semble améliorer le délai de reprise du sport. La présence d'un ossicule radiologique semble retarder celui-ci.
Krause B. L. et al. 1990 Etude observationnelle rétrospective Angleterre	Total de 62 patients : - 50 patients : 69 genoux (16D, 13G, 20 bilatérale) âge moyen initial 12 ans 3m (10 - 14 ans) 33 garçons 17 filles - 12 patients immobilisés : âge moyen initial 13 ans (10 - 14 ans) 11 garçons 1 fille âge moyen lors de l'étude 21a 6m (16-33 ans)	- 50 patients sans traitement spécifique. Consigne : faire ce qu'ils sont capables de faire" pendant la phase aigüe; - 12 patients avec immobilisation plâtrée du genou	Radiographie initiale Pas d'indication sur l'immobilisation Examen clinique complet et centré sur la TTA et radiographies des genoux lors de l'étude	Durée moyenne du suivi : 9 ans (3 - 30 ans)	Capacité à s'agenouiller sans douleur	- 50 patients sans traitement = 60 % sont toujours incapables de s'agenouiller sans douleur, 76% n'ont pas de limitation d'activité. - 12 patients immobilisés = 3 (25%) ont conservé des symptômes chroniques, 7 (58%) sont toujours incapables de s'agenouiller sans douleur	La MOS est spontanément résolutive habituellement, cependant il est fréquent que les patients éprouvent des difficultés à s'agenouiller à l'âge adulte. Les patients qui conservent des symptômes sont vraisemblablement ceux qui montraient une radiographie initiale avec une déformation de la TTA associée à une fragmentation apophysaire.
Mital M. A. et al. 1980 Etude observationnelle rétrospective Etats-Unis	Au départ : 118 patients soit 151 genoux 78 garçons 40 filles Puis 14 patients (15 genoux) considérés comme lésions "irrésolues" : 9 garçons 5 filles	Une seule stratégie thérapeutique : "imitations intermittentes des activités physiques pendant des semaines, voir des mois. En cas d'échec de celles-ci, immobilisation plâtrée du membre inférieur"	Examen clinique et radiographie initiale. Pas d'indication sur les condition d'immobilisations initiales Immobilisation plâtrée des cas " irrésolus" de 12 à 18 semaines Chirurgie sur les cas " irrésolus" à l'issue de l'immobilisation	- Durée moyenne du suivi des cas "irrésolus" = 3,8 ans (de 8 mois à 15 ans) - Age moyen lors de la chirurgie = 16 ans (12-25 ans)	Radiographie du genou examen clinique	La chirurgie a permis l'amendement complet des symptômes et un retour aux activités physiques dans les 6 semaines postopératoires pour tous les cas sauf 1.	Lorsqu'un ossicule mobile, aisément palpable et sensible se forme, la lésion ne répondra pas aux traitements conservateurs. Plutôt que de perdre du temps avec des mesures pénalisantes pour le développement de l'enfant, une chirurgie précoce est recommandée.

2. Description détaillée des études

Nous n'avons pas trouvé d'étude portant sur l'immobilisation du genou avec attelle. Les cinq études retrouvées sont présentées par ordre chronologique de publication.

L'étude d'Ehrenborg publiée en 1962 (14) reste un article de référence. Il s'agit du suivi d'une série de 170 patients (218 genoux) ayant présenté une MOS. La période de suivi (8 ans) et la taille de la série sont conséquentes.

Il présente un protocole de traitement détaillé avec une immobilisation plâtrée du genou en extension, et une rééducation progressive. Il a constitué 3 groupes d'études :

- Le groupe A dans lequel figurent les patients traités avant le début de l'étude et certains genoux non immobilisés des atteintes bilatérales (le genou le plus douloureux a été immobilisé donc inclus dans le groupe B). Il comporte 30 patients (74 genoux) qui ont été dispensés de sport scolaire. Quelques patients ont été traités par un bandage élastique du genou. D'autres ont eu un repos bref au lit.
- Le groupe B dans lequel 133 patients (144 genoux) ont été immobilisés avec un plâtre.
- Le groupe C comporte 17 patients (19 genoux) traités par chirurgie (5 patients provenant du groupe A, 12 du groupe B).

Pour juger des résultats il a créé 2 groupes selon la dernière radiographie du genou, corrélée à l'étendue des lésions selon l'auteur :

- Le groupe 1 : absence ou minime déformation visible de la TTA sur la radiographie.
- Le groupe 2 : présence d'ossicules isolées ou accumulation osseuse autour de la TTA sur la radiographie.

Il a réalisé cette répartition car il a constaté que les patients du groupe 2 conservaient fréquemment des symptômes résiduels, ce qui n'était pas le cas chez les patients du groupe 1. Au final 67.4% des genoux traités par immobilisation plâtrée ont été classés dans le groupe 1, contre 50% pour les genoux du groupe A.

L'étude montre une réduction de la durée des symptômes d'une moyenne de 9 mois dans le groupe B par rapport au groupe non traité par immobilisation.

L'étude réalisée par Mital et al. (27), en 1980, s'est focalisée sur les patients dont les symptômes n'ont pas répondu aux traitements conservateurs usuels, c'est-à-dire limitations intermittentes des activités puis immobilisation plâtrée du membre inférieur si échec (protocoles et durées non précisées).

Sur les 118 patients (151 genoux) pris en charge pour une MOS de 1970 à 1977, 14 patients (15 genoux) ont présenté une forme "irrésolue".

Pour ceux-ci les immobilisations ont duré de 12 à 18 semaines. Ils ont reçu 600 mg d'aspirine 2 fois par jour pendant un minimum de 3 semaines. 4 d'entre eux ont utilisé une canne tripode pendant une moyenne de 6 mois, afin de respecter un appui partiel sur le genou lésé. 4 d'entre eux (sans précision) ont bénéficié d'une infiltration de corticoïdes et lidocaïne.

Aucun des traitements entrepris n'a pu soulager leurs symptômes.

Un ossicule libre et distinct a été retrouvé à la partie proximale de la TTA dans tous les cas non résolus. Il est complètement détaché de l'apophyse tibiale, et est séparé de celle-ci par une bourse séreuse avec éventuellement du tissu fibreux.

3 genoux présentaient un ossicule libre lors de la première consultation, celui-ci est apparu secondairement pour les 12 autres genoux.

Une étude histologique de celui-ci a été réalisée suite aux chirurgies, elle a montré chez tous les échantillons un mélange d'os trabéculaire, de cartilage hyalin, de fibrocartilage et de tissu fibreux. Une hypervascularisation a été retrouvée sur quasiment tous les prélèvements (un seul présentait une vascularisation dans la norme). Des indications en faveur d'une inflammation chronique et du tissu cicatriciel ont été retrouvées pour 11 genoux sur 15.

L'ablation chirurgicale de cet ossicule a permis l'amendement complet des symptômes et un retour aux activités physiques dans les 6 semaines postopératoires chez 13 patients (14 genoux).

Krause et al. ont réalisé une étude rétrospective sur les effets à long terme de la MOS chez 62 patients (9), elle a été publiée en 1990. Elle comporte une description minimaliste des traitements conservateurs entrepris. Il n'a pas été donné de consigne spécifique aux 50 patients (69 genoux). Durant la phase aiguë, on leur a dit "de faire ce qu'ils ce qu'ils étaient capable de faire". 12 autres patients ont été immobilisés à l'aide d'un plâtre cruro-malléolaire pendant "un certain temps" sans autre précision sur le protocole suivi.

Le suivi moyen a été de 9 ans (délai entre la première consultation entre 1972 et 1981, et l'examen clinique du début de l'étude).

Parmi les 50 patients du premier groupe, 60% sont toujours incapables de s'agenouiller sans gêne, et 76% estiment qu'ils n'ont pas de limitation d'activité.

Les résultats chez les 12 patients immobilisés sont similaires : 7 patients (58%) sont toujours incapables de s'agenouiller et 3 patients (25%) ont conservé des symptômes chroniques dus à la sensibilité de leurs TTA.

L'étude (40) de Ligier J.-N. en 2003 a porté sur une série consécutive et prospective de 20 adolescents présentant une MOS bilatérale dès la première consultation. Une immobilisation cruro-jambière a été mise en place pour 4 semaines du côté le plus douloureux. Un mois après l'ablation de l'immobilisation, un contrôle radio-clinique bilatéral a été réalisé.

Il a montré une amélioration constante du côté traité, alors que du côté non immobilisé, la maladie était généralement améliorée mais de façon incomplète (ces cas ont pu nécessiter une immobilisation complémentaire).

Enfin, l'étude française (26) réalisée par Duperron et al., et publiée en 2016, a pour objectif d'évaluer le délai de reprise sportive après une immobilisation dans le traitement d'une MOS. C'est une étude rétrospective portant sur 30 patients (30 genoux). Ils ont bénéficié d'une immobilisation cruro-malléolaire en résine, genou déverrouillé pendant 4 semaines. 10 patients présentant toujours des douleurs après ablation de la résine ont nécessité une nouvelle immobilisation de 2 à 4 semaines avec une amélioration secondaire (pas d'autre précision).

Les patients ont été contactés par téléphone au moins 4 mois après la dernière consultation.

Leurs résultats sont en faveur d'un délai de reprise sportive précoce grâce à l'immobilisation.

Ils ont constaté une absence de complication majeure sous la résine, une satisfaction importante des patients (90%), et une sensation de guérison chez 76% des patients.

Discussion

1. Analyse des études

1.1. Etude Ehrenborg :

L'article d'Ehrenborg (14) reprend certains résultats de ses recherches sur la MOS pour étayer sa discussion :

- Ses études sur des lésions similaires touchant le chien (41)(42) montrent une hypervascularisation de la zone périlésionnelle.
- Son étude histologique des biopsies sur des lésions de MOS obtenues après chirurgie (43) retrouve cette hypervascularisation, ainsi que la présence de tissu cicatriciel au niveau de la zone d'avulsion du cartilage.
- Il revient aussi sur l'évolution radiologique des lésions de MOS (44).

Ces études sont pour lui autant de preuves en faveur de l'origine traumatique de la MOS.

Une autre de ses hypothèses est que la durée des symptômes est probablement entièrement liée à l'étendue de la lésion initiale, c'est-à-dire la taille du fragment cartilagineux qui s'est détaché en premier lieu et l'importance de la dislocation initiale, potentiellement aggravée lors de traumatisme secondaire.

Il décrit deux évolutions possibles à la MOS : soit le fragment disloqué fusionne avec le tibia et il n'y a pas de séquelle, soit il ne fusionne pas. Dans ce cas la guérison peut être longue, les symptômes peuvent se chroniciser.

Il concède que l'immobilisation ne semble pas utile pour les cas les moins symptomatiques. Mais il souligne la difficulté de prévoir l'évolution de la MOS initialement. Les symptômes peuvent être modérés et la radiographie sans signe péjoratif lors de la première consultation et pourtant ceux-ci peuvent durer et s'intensifier. Il rappelle que le cartilage ne possède pas d'innervation nociceptive ce qui expliquerait que la douleur soit un mauvais facteur pronostic. En cas de symptômes légers et lorsque la TTA est au stade cartilagineux ou au début du stade apophysaire, il propose une période d'observation avec un genou maintenu par des bandages élastiques. Si les symptômes persistent ou si les radiographies montrent une extension des lésions, il propose l'immobilisation plâtrée du genou.

Pour prévenir l'atrophie du quadriceps, il propose des contractions statiques. Il note une récupération rapide de la force musculaire et de la mobilité du genou pour les patients qui ont suivi ces consignes, cependant il ne propose pas de mesure objective de celle-ci.

Cependant cette étude est loin d'être exempte de défaut, on peut relever notamment la construction du groupe A "non immobilisé" qui intègre en partie les genoux non immobilisés des atteintes bilatérales, ce qui introduit un important biais de sélection. La petite taille de ce groupe est aussi problématique.

Le jugement des résultats sur des critères uniquement radiologiques est un choix discutable. Cependant il faut replacer l'étude dans son contexte, l'auteur ne disposait probablement pas d'outils validés pour être plus pertinent dans ses résultats.

De plus, cette étude de série est monocentrique et mono-opérateur et a été débutée en 1952.

Malgré l'ancienneté de cette étude, ses observations et hypothèses restent pertinentes.

L'étude Hirano et al. (13) qui propose un suivi longitudinal par IRM de lésions de MOS chez des juniors de l'équipe professionnelle de football japonaise, confirme et affine ses hypothèses.

Les auteurs ont pu mettre en évidence cinq stades d'évolution selon des critères d'imagerie (normal, précoce, progressif, terminal, et guérison). Ils rejoignent Ehrenborg sur l'importance de la lésion initiale, et la difficulté de prévoir l'évolution de la maladie en fonction des symptômes. On notera que les patients de cette étude ont été pris en charge par le traitement conservateur standard c'est-à-dire mise au repos du genou et étirement des quadriceps.

Lors de l'élaboration de cette revue, j'ai été amené à lire des articles abordant le suivi par imagerie des lésions de MOS, j'ai acquis la conviction que l'IRM pourrait devenir importante pour la recherche et la pratique clinique (en apportant des éléments de preuve objectifs).

Par ailleurs, les autres imageries semblent moins pertinentes. La lésion initiale touchant le tissu cartilagineux rend l'imagerie par rayon X peu sensible. L'échographie reste opérateur-dépendant et donc source de biais (26). La scintigraphie est difficilement interprétable car la lésion est proche du cartilage de conjugaison (45).

Les études (46) et (47) montrent que l'IRM apporte de nouvelles informations dans la recherche de l'étiologie et des facteurs anatomiques favorisant la survenue de la maladie (en l'occurrence une insertion plus large et plus proximale du ligament patellaire sur la TTA serait un facteur favorisant).

Malgré son coût et une accessibilité restreinte, il semble donc possible d'entrevoir une utilisation de l'IRM dans le bilan initial d'une MOS afin d'explorer l'étendue de la lésion, et de connaître le stade de développement de la TTA. On pourrait ainsi affiner le pronostic et adapter le traitement proposé. C'est aussi l'avis exprimé dans les études de Mellado et al. (48) et celle de Gholve et al. (15).

1.2. Etude Mital et al. :

Mital et al. avancent une hypothèse sur l'étiologie de la MOS. Elle serait due à un mécanisme de micro-traumatismes répétés, analogue à une fracture de fatigue, qui toucherait des enfants ayant des prédispositions.

Dans leur discussion, ils considèrent que la MOS est généralement bénigne et répond bien aux traitements conservateurs. Ils dénombrent cependant 12% de patients dans leur série ayant nécessité une chirurgie.

Leurs propos paraissent contradictoires, et peuvent tromper le lecteur. Est-ce que la maladie est bénigne lorsque 12% de leurs patients attendent en moyenne 3,8 ans avec des douleurs et une incapacité à pratiquer leur sport avant d'être opérés ?

Il serait plus approprié de la décrire comme une maladie ayant un bon pronostic, mais avec un risque de complication à prendre en compte.

Ils n'ont pas réussi à identifier de différence entre les patients considérés guéris et ceux souffrant de formes irrésolues, en termes de compliance aux instructions, de niveau de sport, d'âge de début de la maladie, ou de facteurs anatomiques. Il n'y a pas d'élément de preuve pour appuyer leur constat.

Quelques données auraient pu nous éclairer : le délai entre le début des symptômes et l'immobilisation, l'âge des patients, le stade de développement de la TTA lors de la survenue des symptômes.

Dans cette étude, on ne connaît pas le nombre de patients immobilisés, ni le délai entre l'échec du repos sportif et l'immobilisation (entre plusieurs semaines et plusieurs mois).

Il est difficile de tirer une information fiable devant l'hétérogénéité des traitements reçus.

Les auteurs discutent longuement de la relation entre la MOS et la patella alta et concluent sur l'intérêt de mener des études sur celle-ci ainsi que sur la prédisposition des enfants ayant eu une MOS aux subluxations récidivantes et chondromalacies patellaires.

Il existe une corrélation entre la MOS et la patella alta mais elle est toujours sujette à débat. Seyfettinoğlu et al. discutent dans un article récent (49) des différentes études qui ont marqué cette controverse. Il est notamment question de celle d'Hirano et al. (50) qui a suivi 40 footballeurs avec des radiographies régulières : ils n'ont trouvé cette anomalie chez aucun des sujets en début d'étude, mais la décrivent ensuite chez 10 patients sur 12 enfants ayant débuté une MOS. Ce résultat est en accord avec ceux de l'étude de Seyfettinoğlu et al., qui conclut que la patella alta serait probablement une conséquence de la MOS plutôt qu'un facteur de risque.

Les formes irrésolues sont définies par Mital et al. (27) comme la présence d'un ossicule libre et profond dans le ligament patellaire. Il est mobile et une bourse s'est formée autour de lui.

Dans ce cas, l'auteur constate que la douleur et l'hypersensibilité de la TTA ne répondent pas aux traitements conservateurs, et ces symptômes se chronicisent. Il recommande la prise en charge chirurgicale.

Cette lésion est parfaitement identifiée dans l'article de Leonard et al. (3), elle est décrite comme "un véritable phénomène de pseudarthrose". Parmi les cas étudiés, deux patients ont été immobilisés, mais cela n'a pas permis la guérison. Devant la persistance des douleurs une chirurgie a été pratiquée.

Les auteurs reprennent la conclusion de Mital et al. : les échecs du traitement conservateur surviennent lorsqu'il existe un ossicule mobile, complètement détaché de la TTA et séparé de celle-ci par une bourse séreuse et éventuellement du tissu fibreux.

On trouve cette distinction, mais moins précise, dans les travaux d'Ehrenborg (14). Il en tire les mêmes conclusions : le traitement conservateur a peu d'efficacité dans les lésions dont les symptômes sont anciens et lorsque la TTA s'approche du stade osseux. Si la gêne est importante, il recommande la prise en charge chirurgicale au stade osseux. Il obtient de bons résultats avec la chirurgie, avec une reprise rapide du sport et des symptômes maîtrisés.

Cette lésion est aussi décrite dans le travail de Hirano et al. (13). Devant l'échec des traitements conservateurs sur les symptômes au-delà d'un an, la chirurgie a été décidée pour un des patients de l'étude. Elle a permis de réaliser un examen histologique de l'ossicule : celui-ci était recouvert de tissu conjonctif fibreux et d'une membrane synoviale.

Il est cependant regrettable que l'analyse des images d'IRM ne soit pas connue dans ce cas.

Les auteurs se rejoignent sur le manque d'efficacité de l'immobilisation sur la guérison dans ce type de lésion. Par contre, elle peut être utile pour soulager les symptômes temporairement en attendant la décision d'une prise en charge chirurgicale une fois la fermeture des cartilages de conjugaisons acquise.

1.3. Etude Krause et al. :

L'étude de Krause et al. s'intéresse à l'évolution naturelle de la MOS (sans traitement). On retrouve les deux évolutions à long terme décrites par Ehrenborg et Mital et al. :

- absence de tuméfaction de la TTA : la maladie pourra être considérée comme guérie.
- fragmentation de la TTA : les symptômes deviendront probablement chroniques avec notamment des difficultés lors de l'agenouillement.

Ils reprennent l'idée que la constitution des groupes en début de pathologie n'est pas judicieuse car la fragmentation de la TTA peut avoir lieu secondairement.

On retrouve les mêmes évolutions à long terme chez les 12 patients ayant eu une immobilisation plâtrée, cependant les auteurs n'en décrivent ni l'indication ni la durée. Ce résultat leur permet de dégager une tendance : l'immobilisation ne semble pas corriger l'évolution naturelle de la maladie. La méthode pour juger de l'efficacité du traitement par immobilisation est peu rigoureuse.

Il est difficile de juger les résultats des immobilisations lorsque l'étude n'apporte pas de précisions sur le stade ou l'âge de la lésion au moment de l'immobilisation.

Un résultat notable de l'étude est que 76% des patients suivis pensent ne pas avoir de limitation dans leurs activités, alors que 60% sont incapables de s'agenouiller sans inconfort ou douleur. Les auteurs relèvent l'aspect contradictoire de ces réponses, notamment dans leur conclusion : "Chez la plupart des patients souffrant des symptômes d'une MOS, ceux-ci sont spontanément résolutifs. Cependant beaucoup d'entre eux peuvent éprouver des difficultés à s'agenouiller [à l'âge adulte]." Ils n'apportent aucune explication à cela.

On pourrait supposer que les patients ont intégré leur déficit fonctionnel à leur schéma corporel, et donc ils ont adapté leurs activités inconsciemment.

Les études de Mital et al. et de Krause et al. sont citées comme articles de références des recommandations américaines (12). Il est aussi question de l'étude de Kujala et al. (5) qui ne conseille pas l'immobilisation sauf en cas de symptômes exceptionnellement sévères, sans donner d'indication supplémentaire ni de preuves.

De même dans le Lovell and Winter's Pediatric Orthopaedics (35), les auteurs évoquent un risque de fragilisation des insertions ligamentaires pour justifier la non utilisation de l'immobilisation dans le traitement de la MOS. Pour cela ils s'appuient sur un article de Noyes (51). Celui-ci est une étude histologique et biomécanique chez le primate adulte après une

immobilisation corps entier de 8 semaines, la pertinence de ces résultats dans notre cas ne semble pas évidente. Je n'ai pas retrouvé trace de ce risque dans la littérature.

Ces éléments rappellent qu'il n'y a pas de preuve formelle de risque de l'immobilisation dans le traitement de la MOS.

1.4. Etude Ligier :

Du travail de Ligier en 2003, nous n'avons pu retrouver qu'un résumé (40). Il ne semble pas exister d'article plus complet.

Cette étude comporte le même biais que l'étude d'Ehrenborg. S'agissant de cas de MOS bilatérale, on peut supposer que le genou controlatéral au genou immobilisé va subir des contraintes supplémentaires du fait de cette immobilisation, son évolution en sera perturbée.

L'étude est une série prospective limitée en taille, et nous disposons de très peu de données. L'auteur souhaite partager son expérience et transmettre un message "L'immobilisation n'est pas la panacée du traitement de la MOS, mais répond à la demande de certains enfants sportifs, qui ne veulent pas choisir entre la souffrance morale de la mise au repos prolongé ou la douleur physique générée par l'activité sportive. "

Il affirme aussi que la mise au repos est souvent difficile à faire admettre à de jeunes sportifs motivés qui font rapidement un choix entre leurs sports préférés et les phénomènes douloureux. Cette problématique a d'ailleurs été la mienne au cours de mon adolescence.

Cette maladie touche les adolescents, particulièrement ceux qui pratiquent un sport intensivement. A cet âge, il peut être difficile de leur faire entendre raison, d'autant plus lorsqu'on leur demande d'arrêter leur sport. Cette réflexion est présente dans l'article de Duperron (26). Ils considèrent même que le repos sportif est illusoire chez les adolescents sportifs, ce qui justifierait l'utilisation de l'immobilisation cruro-malléolaire en résine.

De même dans l'article de Paruit (52) qui concerne la santé du sportif de haut niveau, il est indiqué qu'en cas de persistance de la douleur ou de récurrence importante et fréquente, il faut discuter l'immobilisation chez ces enfants anormalement actifs, ne pas donner d'inaptitude prolongée qui serait mal tolérée psychologiquement.

A l'extrême un lien entre les TDAH et la MOS a été mis en évidence, notamment dans l'étude de Guler et al. (53) qui retrouve ces troubles chez 75.6% des enfants auxquels on a diagnostiqué une MOS.

Le médecin généraliste pourrait être particulièrement vigilant lors de consultations avec ces enfants.

1.5. Etude Duperron et al. :

L'étude de Duperron et al. (26) obtient des résultats intéressants notamment que "plus on immobilise rapidement les patients, plus le délai de reprise au même niveau sportif semble être court". Les auteurs n'ont pas relevé de complication grave suite à cette immobilisation.

Leur objectif étant d'évaluer le délai de reprise sportive après immobilisation, ils ont pu comparer leurs résultats avec ceux de la littérature. Mais la comparaison semble bien difficile devant le caractère peu fiable du critère "reprise du sport" et l'absence de groupe contrôle.

En effet, l'enfant peut reprendre le sport malgré la persistance ou la récurrence de douleurs.

De plus, les comparaisons avec les autres études sont périlleuses devant les différents modes de recrutement des patients : hôpital, suivi d'équipe de sport, réseaux sociaux, etc. Les populations d'études n'ont pas les mêmes caractéristiques.

Ils abordent aussi la pertinence de l'analyse radiologique, notamment en mettant en évidence une différence entre celle des cliniciens et celle des radiologues sur l'évaluation de la présence d'un ossicule. Ils discutent de l'utilisation de l'échographie et de l'IRM pour remédier à cette difficulté. L'échographie semble opérateur dépendant, et l'IRM trop coûteuse.

Un des défauts de cette étude est qu'elle se base sur les données déclaratives des patients ce qui introduit un risque de biais élevé.

Il est regrettable que la corrélation entre le délai avant immobilisation et la présence d'un ossicule n'ait pas été calculée.

Cette étude a été publiée en 2016, ce qui montre que l'immobilisation n'est pas tombée en désuétude.

Rathleff et al. émettent l'hypothèse que c'est la croyance répandue du caractère bénin de la MOS qui serait à l'origine du manque de recherche sur les traitements (7). De plus, lors de l'élaboration de cette revue de littérature, j'ai pu constater que les études récentes prenaient plus souvent en compte les symptômes chroniques et l'impact sur la qualité de vie des enfants touchés par la MOS. Elles se concentrent d'avantage sur la réduction de l'intensité douloureuse et la vitesse de récupération fonctionnelle. C'est le cas de l'étude de Duperron et al., et on retrouve aussi ces objectifs dans les études (7)(10)(11)(54)(55) toutes publiées après 2018.

Une des difficultés rencontrées dans l'analyse des études sur la MOS est qu'elles sont difficilement comparables entre elles. On constate que les recrutements des patients sont

différents et la guérison n'a pas les mêmes caractéristiques selon les études. En effet, le retour au sport n'est pas synonyme de guérison ou d'arrêt des symptômes.

Ehrenborg a compris cette difficulté et ainsi a organisé ses résultats à l'aide de critères radiographiques. Kujala et al. (5) font référence à ce biais. L'introduction d'échelles d'auto-évaluation validées comme l'IKDC et le score de Tegner dans l'étude de Duperron tente d'apporter une solution. Une étude de 2020 de Rathleff (7) utilise le KOOS et le EQ-5D-5L dans le même but.

Les auteurs ont lancé un essai contrôlé randomisé à la suite de cette étude dans le but de valider l'effet de l'immobilisation sur le délai de reprise sportive. Elle est référencée sur [ClinicalTrials.gov](https://clinicaltrials.gov) mais il n'y a pas de résultat (56).

J'ai contacté les deux instigateurs qui ont aimablement répondu à mes questions. Ils ont tous les deux changé de lieu d'exercice, l'étude n'a pas été menée à son terme et ils n'ont pas les résultats de cette étude. A noter qu'ils continuent d'appliquer le protocole avec immobilisation en résine pendant 4 semaines suivie de 4 semaines de rééducation avec de bons résultats. Ils considèrent que c'est le protocole d'immobilisation le plus approprié.

2. Évaluation du rapport bénéfice/risque

Devant le manque d'étude de qualité pour permettre d'établir un consensus, nous pouvons tout de même analyser la balance bénéfice/risque de l'immobilisation dans la MOS.

2.1. Bénéfices

Le principal bénéfice attendu de l'immobilisation est l'antalgie complète.

Elle permet aussi une protection contre les chocs et traumatismes secondaires.

Selon l'étude d'Ehrenborg (14) et de Duperron (26) il n'y aurait pas de retard dans la reprise du sport après immobilisation par rapport à la modulation de l'activité sportive.

En terme de bénéfice sur l'évolution de la maladie, il est difficile de se prononcer au regard de la littérature actuelle.

Le caractère inamovible de l'immobilisation apporte une contrainte mais permet d'être certain de l'observance. Dans les cas de non-respect des consignes de modulation d'activités, ou après un essai infructueux d'attelle, l'immobilisation par résine peut être discutée avec l'enfant et les parents

2.2. Risques

L'immobilisation par résine ou plâtre est un acte peu valorisé dans la nomenclature, pourtant elle est associée à des risques médico-légaux importants aussi bien lors de la réalisation, de sa surveillance ou de son ablation (22).

Le risque majeur pour l'enfant est l'amyotrophie du quadriceps, qui peut être contrebalancée avec l'aide d'un kinésithérapeute par un travail de contractions statiques sous résine (14)(22).

En cas d'immobilisation l'os est le siège de décalcification y compris chez l'enfant (22).

On peut attendre une hypertrichose et des troubles trophiques, spontanément résolutifs à l'ablation.

Les raideurs articulaires sont exceptionnelles chez l'enfant (22).

Les complications thromboemboliques sont rares mais existent (22).

Le risque d'algoneurodystrophie n'est pas évalué en association à la MOS.

Le risque sur la vie sociale de l'enfant avec ce handicap temporaire est à évaluer, il est à mettre en balance avec l'impact des douleurs engendrées par la MOS.

Nous avons vu dans cette revue que l'immobilisation apporte peu de bénéfice sur l'évolution de la MOS en cas de formes irrésolues.

Ces risques sont réduits au minimum, voire inexistantes en employant une attelle amovible, au prix d'une observance non maîtrisée.

3. Recontextualisation en pratique de médecine générale

Il est vrai que la confection d'une résine cruro-malléolaire n'est pas dans la pratique courante du médecin généraliste. Le médecin peut proposer une immobilisation par attelle en attendant la prise en charge du spécialiste.

Il est nécessaire de mettre fin à la croyance d'une maladie totalement bénigne spontanément résolutive. Lorsque le médecin débute une consultation de découverte de MOS avec ce postulat, il peut transmettre involontairement une fausse information aux parents et à l'enfant. "ce n'est rien, ça va passer tout seul". Ce message peut provoquer une banalisation des symptômes de l'enfant, ceux-ci peuvent avoir un effet délétère sur son développement et sur sa qualité de vie.

Les formes irrésolues, qui pourraient représenter 10% des cas (27), ne sont pas négligeables. Le médecin généraliste doit en être conscient, pour pouvoir avertir du risque ses patients et potentiellement les prémunir de celui-ci.

4. Perspectives

Une étude reprenant les caractéristiques de l'essai débuté par Luciani et al. (55) avec un suivi IRM pourrait répondre aux questions suivantes :

L'immobilisation permet-elle de limiter la survenue de complications par rapport au traitement conservateur usuel ?

L'immobilisation par une résine permet-elle une reprise sportive plus rapide que le traitement conservateur usuel ?

Quel traitement a le moins de répercussions sur la qualité de vie des enfants ?

La création d'un groupe avec immobilisation par attelle permettrait d'innover dans la recherche des traitements de la MOS.

D'autres hypothèses peuvent être émises :

Est-il possible de différencier les formes irrésolues précocement grâce à l'IRM ? Si tel est le cas, une prise en charge adaptée pourrait être proposée, car l'évolution de ces lésions est sensiblement différente.

L'immobilisation précoce pourrait-elle améliorer le pronostic de ces lésions en évitant les micro-traumatismes secondaires, les chocs directs et en favorisant la cicatrisation ?

Enfin la prévention est une voie de recherche prometteuse, un essai randomisé contrôlé multicentrique international récent (57) a montré l'efficacité d'un programme d'échauffement

spécifique dans la prévention des blessures chez les enfants pratiquant le football, en particulier des pathologies d'hypersollicitation (HR=0,12 [0,01-1,13]). Ces résultats sont à confirmer pour la MOS par d'autres études.

5. Faiblesses de cette étude

La faiblesse principale de cette étude est la mauvaise qualité scientifique des études abordées et leur rareté. C'est un constat qui peut se généraliser à quasiment toutes les études sur le traitement de la MOS. Il n'existe que deux essais contrôlés randomisés dans la littérature (58)(59), ceux-ci concernent l'injection de dextrose hyperosmolaire, et leurs résultats sont discordants.

On peut s'interroger sur la pertinence de l'utilisation d'une attelle de Zimmer du genou dans le traitement de la MOS, mais il est bien difficile d'en débattre car il n'existe pas à ma connaissance d'étude sur le sujet.

Conclusion

Les études abordant l'immobilisation dans la prise en charge de la MOS sont peu nombreuses et leur qualité scientifique ne permet pas de prendre une position définitive quant à son utilisation. L'immobilisation par résine cruro-malléolaire pendant quatre semaines suivie d'une rééducation adaptée présente peu de risque et permet de soulager totalement les douleurs qui impactent la qualité de vie des adolescents souffrant de forme sévère de MOS. Elle permet de protéger le genou des impacts directs et des traumatismes secondaires. La balance bénéfice/risque de ce traitement paraît favorable dans les cas de mauvaise observance des consignes de modulation de l'activité physique et de symptômes douloureux persistants.

Le médecin généraliste tient une place centrale dans la prise en charge initiale de la MOS. Il doit s'assurer du diagnostic et délivrer une information claire sur la maladie et ses séquelles. Un suivi rapproché doit être prévu avec les parents et l'enfant afin de s'assurer de l'observance des consignes et de l'évolution des symptômes. Elles peuvent amener le médecin à aborder une immobilisation du genou.

Le médecin généraliste peut aussi intervenir dans la prévention de la MOS, notamment en repérant les enfants à risque. Un dialogue pourra être mis en place entre médecin, parents, enfant et entraîneurs, dans le but d'adapter sa pratique sportive.

Pierre CLAVELOU
Doyen-Directeur



Le Président du jury de thèse

A handwritten signature in black ink, appearing to be 'C. Paul', is written on a light background.

Références bibliographiques

1. Osgood RB. Lesions of the tibial tubercle occurring during adolescence. 1903. Clin Orthop Relat Res. janv 1993;(286):4-9.
2. Schlatter C. Verletzungen des Schnabelförmigen Fortsatzes der Oberen Tibiaepiphyse. Beitr Klin Chir. 1903;38:874-87.
3. Léonard J, Albecq J, Leclet H, Morin C. Complications de la maladie d'Osgood-Schlatter : les pièges d'une maladie réputée banale. Science & Sports. 1 janv 1995;10(2):95-101.
4. Siffert RS. Classification of the osteochondroses. Clin Orthop Relat Res. août 1981;(158):10-8.
5. Kujala UM, Kvist M, Österman K. Knee injuries in athletes. Review of exertion injuries and retrospective study of outpatient sports clinic material. Sports Med 1986;3:447-60.
6. Ladenhauf HN, Seitlinger G, Green DW. Osgood-Schlatter disease: a 2020 update of a common knee condition in children. Curr Opin Pediatr. févr 2020;32(1):107-12.
7. Rathleff MS, Winiarski L, Krommes K, Graven-Nielsen T, Hölmich P, Olesen JL, et al. Activity Modification and Knee Strengthening for Osgood-Schlatter Disease: A Prospective Cohort Study. Orthop J Sports Med. avr 2020;8(4):2325967120911106.
8. Vargas B, Lutz N, Dutoit M, Zambelli PY. Maladie d'Osgood-Schlatter [Osgood-Schlatter disease]. Rev Med Suisse. 24 sept 2008;4(172):2060-3.
9. Krause BL, Williams JP, Catterall A. Natural history of Osgood-Schlatter disease. J Pediatr Orthop. févr 1990;10(1):65-8.
10. Coburn SL, Barton CJ, Filbay SR, Hart HF, Rathleff MS, Crossley KM. Quality of life in individuals with patellofemoral pain: A systematic review including meta-analysis. Phys Ther Sport. sept 2018;33:96-108.
11. Gulldhammer C, Rathleff MS, Jensen HP, Holden S. Long-term Prognosis and Impact of Osgood-Schlatter Disease 4 Years After Diagnosis: A Retrospective Study. Orthop J Sports Med. oct 2019;7(10):2325967119878136.
12. Bloom OJ, Mackler L, Barbee J. Clinical inquiries. What is the best treatment for Osgood-Schlatter disease? J Fam Pract. févr 2004;53(2):153-6.
13. Hirano A, Fukubayashi T, Ishii T, Ochiai N. Magnetic resonance imaging of Osgood-Schlatter disease: the course of the disease. Skeletal Radiol. juin 2002;31(6):334-42.
14. Ehrenborg G. The Osgood-Schlatter lesion. A clinical and experimental study. Acta Chir Scand Suppl. 1962;Suppl 288:1-36.
15. Gholve PA, Scher DM, Khakharia S, Widmann RF, Green DW. Osgood Schlatter syndrome. Curr Opin Pediatr. févr 2007;19(1):44-50.

16. Tan A, Strauss VY, Protheroe J, Dunn KM. Epidemiology of paediatric presentations with musculoskeletal problems in primary care. *BMC Musculoskeletal Disorders*. 6 févr 2018;19(1):40.
17. Kujala UM, Kvist M, Heinonen O. Osgood-Schlatter's disease in adolescent athletes. Retrospective study of incidence and duration. *Am J Sports Med* 1985;13:236-41.
18. Chételat M, Guélat M, Hilfiker R. La prévalence et les facteurs de risque de la maladie d'Osgood-Schlatter, revue de la littérature et méta-analyse. Mémoire de bachelor HES-SO in Physiotherapy : Haute Ecole de Santé Valais, 2017. Disponible sur <http://doc.rero.ch/record/305656?ln=fr>
19. de Lucena GL, dos Santos Gomes C, Guerra RO. Prevalence and associated factors of Osgood-Schlatter syndrome in a population-based sample of Brazilian adolescents. *Am J Sports Med*. févr 2011;39(2):415-20.
20. Circi E, Atalay Y, Beyzadeoglu T. Treatment of Osgood-Schlatter disease: review of the literature. *Musculoskelet Surg*. déc 2017;101(3):195-200.
21. Ogden JA, Southwick WO. Osgood-Schlatter's disease and tibial tuberosity development. *Clin Orthop Relat Res*. mai 1976;(116):180-9.
22. Dohin B, Kohler R, Lascombes P, Hutten D, SOFCOT. Orthopédie et traumatologie de l'enfant: À l'usage de tous les orthopédistes. Elsevier Health Sciences; 2021. 391 p. pages 266-277
23. Shapiro F. Developmental Disorders of the Knee. *Pediatric Orthopedic Deformities, Volume 2: Developmental Disorders of the Lower Extremity: Hip to Knee to Ankle and Foot*. Cham: Springer International Publishing; 2019. p. 473-604.
24. Schéma d'une coupe sagittale d'un genou <https://cdn.britannica.com/16/93316-050-6882E7F3/ligaments-cartilage-knee-joint.jpg>
25. La classification de Siffert disponible sur le site <http://www.pediaos.fr/Sportsgeneralites.htm>
26. Duperron L, Haquin A, Berthiller J, Chotel F, Pialat J-B, Luciani J-F. Étude d'une cohorte de 30 patients immobilisés avec une résine cruro-malléolaire pour une maladie d'Osgood-Schlatter. *Science & Sports*. 1 déc 2016;31(6):323-35.
27. Mital MA, Matza RA, Cohen J. The so-called unresolved Osgood-Schlatter lesion: a concept based on fifteen surgically treated lesions. *J Bone Joint Surg Am*. juill 1980;62(5):732-9.
28. Suzue N, Matsuura T, Iwame T, Hamada D, Goto T, Takata Y, et al. Prevalence of childhood and adolescent soccer-related overuse injuries. *The Journal of Medical Investigation*. 2014;61(3.4):369-73.
29. Schrouff I, Magotteaux J, Gillet P. Comment je traite ... la maladie d'Osgood-Schlatter. *Rev Med Liège*. avr 2015;70(4):159-62.
30. Kok HK, Donnellan J, Ryan D, Torreggiani WC. Correlation Between Subcutaneous Knee Fat Thickness and Chondromalacia Patellae on Magnetic Resonance Imaging of the Knee. *Canadian Association of Radiologists Journal*. 1 août 2013;64(3):182-6.
31. Mellado JM, Ramos A, Salvadó E, Camins A, Calmet J, Saurí A. Avulsion fractures and chronic avulsion injuries of the knee: role of MR imaging. *Eur Radiol*. oct 2002;12(10):2463-73.
32. Jamshidi K, Mirkazemi M, Izanloo A, Mirzaei A. Benign bone tumours of tibial tuberosity clinically mimicking Osgood-Schlatter disease: a case series. *Int Orthop*. nov 2019;43(11):2563-8.

33. Valentino M, Quiligotti C, Ruggirello M. Sinding-Larsen-Johansson syndrome: A case report. *J Ultrasound*. juin 2012;15(2):127-129.
34. Razakandretsa W, Vanel O, Bourelle S, Afifi A, Cottalorda J. L'ostéochondrite disséquante du genou chez l'enfant et l'adolescent. Notre expérience à propos de 32 cas. *Journal de Traumatologie du Sport*. 1 févr 2008;25(1):11-16.
35. Flynn JM, MD SW. Lovell and Winter's Pediatric Orthopaedics. 8e édition. Philadelphia: Wolters Kluwer Health; 2020. 1800 p.
36. J. Bang, L. Broeng Spontaneous avulsion of the tibial tuberosity following Osgood-Schlatter disease *Ugeskr Laeger*, 157 (1995), pp. 3061-3062
37. G. Baltaci, H. Ozer, V.B. Tunay Rehabilitation of avulsion fracture of the tibial tuberosity following Osgood-Schlatter disease. *Knee Surg Sports Traumatol Arthrosc*, 12 (2004), pp. 115-118
38. Jakob RP, von Gumpfenberg S, Engelhardt P. Does Osgood-Schlatter disease influence the position of the patella? *J Bone Joint Surg Br*. 1981;63B(4):579-582.
39. Diagramme décisionnel de la prise en charge d'une MOS, disponible sur un site ressource de la Société Française de Pédiatrie, Pas à pas en pédiatrie <https://pap-pediatrie.fr/orthopedie-sport/osgood-schlatter>
40. Ligier J-N. De l'intérêt de l'immobilisation dans la maladie d'Osgood-Schlatter. *Revue de chirurgie et traumatologie Vol 89 - N° SUP 6 - octobre 2003 Page :179*. Disponible sur : <https://www.em-consulte.com/article/148050/de-l-interet-de-l-immobilisation-dans-la-maladie>
41. Ehrenborg G, Engfeldt B, Olsson S-E. On the etiology of the Osgood-Schlatter lesion. An experimental study in dogs. *Acta Chir Scand* 1961; 122: 445.
42. Ehrenborg G, Olsson S-E. Avulsion of the tibial tuberosity in the dog. A comparative roentgenologic study with special reference to the Osgood-Schlatter lesion in man. *Acta Chir Scand* 1962; 123: 28-37.
43. Ehrenborg G, Lagergren C (1961) The normal arterial pattern of tuberositas tibiae in adolescents and growing dogs. *Acta Chir Scand* 121:500-512
44. Ehrenborg G, Lagergren C. Roentgenologic changes in the Osgood-Schlatter lesion. *Acta Chir Scand*. mai 1961;121:315-327.
45. Rosenberg ZS, Kawelblum M, Cheung YY, Beltran J, Lehman WB, Grant AD. Osgood-Schlatter lesion: fracture or tendinitis? Scintigraphic, CT, and MR imaging features. *Radiology*. déc 1992;185(3):853-858.
46. Demirag B, Ozturk C, Yazici Z, Sarisozen B. The pathophysiology of Osgood-Schlatter disease: a magnetic resonance investigation. *J Pediatr Orthop B*. nov 2004;13(6):379-382.
47. Lee DW, Kim MJ, Kim WJ, Ha JK, Kim JG. Correlation between Magnetic Resonance Imaging Characteristics of the Patellar Tendon and Clinical Scores in Osgood-Schlatter Disease. *Knee Surg Relat Res*. mars 2016;28(1):62-67.
48. Mellado JM, Ramos A, Salvadó E, Camins A, Calmet J, Saurí A. Avulsion fractures and chronic avulsion injuries of the knee: role of MR imaging. *Eur Radiol*. oct 2002;12(10):2463-2473.

49. Seyfettinoğlu F, Köse Ö, Oğur HU, Tuhanioğlu Ü, Çiçek H, Acar B. Is There a Relationship between Patellofemoral Alignment and Osgood-Schlatter Disease? A Case-Control Study. *J Knee Surg.* janv 2020;33(1):67-72.
50. Hirano A, Fukubayashi T, Ishii T, Ochiai N. Relationship between the patellar height and the disorder of the knee extensor mechanism in immature athletes. *J Pediatr Orthop* 2001;21(04):541-544
51. Noyes FR. Functional properties of knee ligaments and alterations induced by immobilization: a correlative biomechanical and histological study in primates. *Clin Orthop Relat Res.* 1977 Mar-Apr;(123):210-42
52. Paruit Marie-Carol. Sport de haut niveau chez l'enfant. *Les Cahiers de l'INSEP*, n°31, 2001. La santé du sportif de haut niveau. pp. 87-102
53. Guler F, Kose O, Koparan C, Turan A, Arik HO. Is there a relationship between attention deficit/hyperactivity disorder and Osgood-Schlatter disease? *Arch Orthop Trauma Surg.* sept 2013;133(9):1303-7.
54. Holden S, Olesen JL, Winiarski LM, Krommes K, Thorborg K, Hölmich P, et al. Is the Prognosis of Osgood-Schlatter Poorer Than Anticipated? A Prospective Cohort Study With 24-Month Follow-up. *Orthop J Sports Med.* août 2021;9(8):23259671211022240.
55. Rathleff MS, Winiarski L, Krommes K, Graven-Nielsen T, Hölmich P, Olesen JL, et al. Pain, Sports Participation, and Physical Function in Adolescents With Patellofemoral Pain and Osgood-Schlatter Disease: A Matched Cross-sectional Study. *J Orthop Sports Phys Ther.* mars 2020;50(3):149-57.
56. Treatment of the Osgood Schlatter Disease by Immobilization (Ankle Cruro Resin) Versus Sporting Rest (Reference Treatment) : Randomized Controlled Study
<https://clinicaltrials.gov/ct2/show/NCT02824172>
57. Rössler R, Junge A, Bizzini M, Verhagen E, Chomiak J, Aus der Fünten K, et al. A Multinational Cluster Randomised Controlled Trial to Assess the Efficacy of ‘11+ Kids’: A Warm-Up Programme to Prevent Injuries in Children’s Football. *Sports Medicine.* 1 juin 2018;48.
58. Topol GA, Podesta LA, Reeves KD, Raya MF, Fullerton BD, Yeh H. Hyperosmolar dextrose injection for recalcitrant Osgood-Schlatter disease. *Pediatrics.* nov 2011;128(5):e1121-1128.
59. Nakase J, Oshima T, Takata Y, Shimozaki K, Asai K, Tsuchiya H. No superiority of dextrose injections over placebo injections for Osgood-Schlatter disease: a prospective randomized double-blind study. *Arch Orthop Trauma Surg.* févr 2020;140(2):197-20

(Conseil national de l'ordre des médecins)

SERMENT D'HIPPOCRATE

Au moment d'être admis à exercer la médecine, je promets et je jure d'être fidèle aux lois de l'honneur et de la probité.

Mon premier souci sera de rétablir, de préserver ou de promouvoir la santé dans tous ses éléments, physiques et mentaux, individuels et sociaux.

Je respecterai toutes les personnes, leur autonomie et leur volonté, sans aucune discrimination selon leur état ou leurs convictions. J'interviendrai pour les protéger si elles sont affaiblies, vulnérables ou menacées dans leur intégrité ou leur dignité. Même sous la contrainte, je ne ferai pas usage de mes connaissances contre les lois de l'humanité.

J'informerai les patients des décisions envisagées, de leurs raisons et de leurs conséquences. Je ne tromperai jamais leur confiance et n'exploiterai pas le pouvoir hérité des circonstances pour forcer les consciences.

Je donnerai mes soins à l'indigent et à quiconque me les demandera. Je ne me laisserai pas influencer par la soif du gain ou la recherche de la gloire.

Admis dans l'intimité des personnes, je tairai les secrets qui me seront confiés.

Reçu à l'intérieur des maisons, je respecterai les secrets des foyers et ma conduite ne servira pas à corrompre les mœurs.

Je ferai tout pour soulager les souffrances. Je ne prolongerai pas abusivement les agonies. Je ne provoquerai jamais la mort délibérément.

Je préserverai l'indépendance nécessaire à l'accomplissement de ma mission. Je n'entreprendrai rien qui dépasse mes compétences. Je les entretiendrai et les perfectionnerai pour assurer au mieux les services qui me seront demandés.

J'apporterai mon aide à mes confrères ainsi qu'à leurs familles dans l'adversité.

Que les hommes et mes confrères m'accordent leur estime si je suis fidèle à mes promesses ; que je sois déshonoré et méprisé si j'y manque.

Nom, Prénom

Signature

SERMENT D'HIPPOCRATE

En présence des Maîtres de cette FACULTE et de mes chers CONDISEIPLES, je promets et je jure d'être fidèle aux lois de l'Honneur et de la Probité dans l'exercice de la Médecine.

Je donnerai mes soins gratuits à l'indigent et je n'exigerai jamais un salaire au-dessus de mon travail. Admis dans l'intérieur des maisons, mes yeux ne verront pas ce qui s'y passe, ma langue taira les secrets qui me seront confiés et mon état ne servira pas à corrompre les mœurs ni à favoriser le crime.

Respectueux et reconnaissant envers mes MAÎTRES, je rendrai à leurs enfants l'instruction que j'ai reçue de leurs pères.

Que les HOMMES m'accordent leur estime si je suis fidèle à mes promesses. Que je sois couvert d'OPPROBRE et méprisé de mes confrères si j'y manque.

Nom, Prénom

Signature

Place de l'immobilisation dans la maladie d'Osgood-Schlatter (MOS) : revue de la littérature

Résumé

Introduction : La MOS est l'une des principales causes de douleur antérieure du genou de l'enfant. Elle touche principalement les enfants sportifs en pleine croissance. Elle est couramment considérée comme bénigne et spontanément résolutive à la fin de la croissance. Il existe pourtant des formes sévères avec un risque important de séquelles à l'âge adulte. Son étiologie et sa prise en charge sont toujours discutées. L'immobilisation du genou est pratiquée depuis la découverte de la maladie mais son utilité fait toujours débat.

Objectif : Cette étude a pour but de décrire la place de l'immobilisation dans la MOS.

Matériel et méthode : Nous avons réalisé une revue de la littérature à l'aide des bases de données suivantes : PubMed, CISMef, Embase, Cochrane. Nous avons aussi cherché les articles qui figuraient dans les bibliographies comme références sur l'immobilisation dans la MOS.

Résultats : Nous avons sélectionné cinq articles. Ces études sont toutes rétrospectives et ont une faible valeur scientifique. Leur analyse montre que l'immobilisation par résine cruro-malléolaire pendant quatre semaines suivie d'une rééducation adaptée semble diminuer le délai de reprise du sport, et la durée des symptômes. Il n'y a pas eu de complication sévère. La balance bénéfice/risque de ce traitement paraît nettement favorable dans les cas de mauvaise observance des consignes de modulation de l'activité physique et de symptômes douloureux persistants

Conclusion : Le médecin généraliste tient une place centrale dans la prise en charge initiale de la MOS. Il ne doit pas sous-estimer le risque de complications. Un suivi rapproché doit être prévu avec les parents et l'enfant afin de s'assurer de l'observance des consignes et de l'évolution des symptômes. Elles peuvent conduire le médecin à aborder une immobilisation du genou précocement.

MOTS-CLES :

- **Maladie d'Osgood-Schlatter**
- **Ostéochondrose**
- **Immobilisation**