



HAL
open science

Dépistage et diagnostic de la rétinopathie diabétique par l'orthoptiste: “ les nouveaux enjeux de l'OCT-Angiographie? ”

Happi Harold

► To cite this version:

Happi Harold. Dépistage et diagnostic de la rétinopathie diabétique par l'orthoptiste: “ les nouveaux enjeux de l'OCT-Angiographie? ”. Sciences du Vivant [q-bio]. 2021. dumas-03484003

HAL Id: dumas-03484003

<https://dumas.ccsd.cnrs.fr/dumas-03484003v1>

Submitted on 16 Dec 2021

HAL is a multi-disciplinary open access archive for the deposit and dissemination of scientific research documents, whether they are published or not. The documents may come from teaching and research institutions in France or abroad, or from public or private research centers.

L'archive ouverte pluridisciplinaire **HAL**, est destinée au dépôt et à la diffusion de documents scientifiques de niveau recherche, publiés ou non, émanant des établissements d'enseignement et de recherche français ou étrangers, des laboratoires publics ou privés.



Dépistage et diagnostic de la rétinopathie diabétique par l'orthoptiste : « les nouveaux enjeux de l'OCT-Angiographie ? »

HAPPI Harold

Maîtres de mémoire :
RENDU Isabelle, GASCON Pierre
Ophtalmologistes – CHU Nord et Timone

Directrice des mémoires :
TRINQUET Laure
Directrice Pédagogique

Année Universitaire 2020-2021
Mémoire de fin d'études d'Orthoptie

Remerciements

J'adresse ici mes remerciements au docteur Isabelle RENDU, qui m'a permis de travailler sur ce sujet passionnant, somme toute assez novateur du point de vue de l'orthoptiste.

Je remercie le docteur Pierre GASCON, qui m'a prodigué des conseils quant à la compréhension de la problématique, ce qui a facilité l'évolution du mémoire.

A l'ensemble des orthoptistes du CHU Nord, élèves et titulaires, qui ont pu donner de leur temps afin de réaliser les différents examens demandés, et rendre ainsi possible la finalisation de ce mémoire.

A Laure TRINQUET, qui a su être là en tant qu'accompagnatrice, et à l'écoute des plaintes et des problèmes rencontrés. Remerciements également pour son implication au sein de l'école d'orthoptie de Marseille, ainsi que pour son savoir et son retour d'expérience qu'elle a su nous transmettre.

A mes collègues de promo avec qui j'ai partagé de bons moments durant ces années.

A tous nos professeurs, qui nous ont transmis leurs savoirs afin que l'on puisse les retransmettre en retour aux générations suivantes.

Je remercie tout particulièrement ma famille, aussi grande soit-elle, avec une mention spéciale et honorable pour un de mes oncles médecin ophtalmologiste à l'île de La Réunion, qui a toujours été là en soutien tout au long de cette formation.

Enfin, je remercie mes parents, et plus particulièrement ma mère, pour leur implication en tant que profanes dans la rédaction de ce mémoire, et pour leurs remarques somme toute constructives.

MERCI BEAUCOUP

THANK YOU VERY MUCH

VIEL DANKE

MUCHAS GRACIAS

DOMO ARIGATO GOZAIMASHITA

GRAZIE MILLE

XIEXIE

DAEDANHI GAMSAHABNIDA

GAPING TA

Résumé

La rétinopathie diabétique (RD) est l'une des complications les plus courantes du diabète, devenue une cause majeure de perte de vision, principalement en raison de l'œdème maculaire et de l'hémorragie intra vitréenne. Il est donc important d'en réaliser le dépistage. Ces dernières années, les progrès des techniques de tomographie par cohérence optique (OCT) ont permis d'améliorer notre compréhension de la maladie. En effet, grâce à ces progrès, une nouvelle méthode a vu le jour ; il s'agit de l'OCT-Angiographie. C'est une méthode non invasive qui permet de visualiser les changements dans le système vasculaire rétinien en détectant le contraste de mouvement de l'écoulement du sang. Elle permet aussi, de ce fait, de visualiser d'autres anomalies telles que les microanévrismes, les anomalies microvasculaires intrarétiniennes, ainsi que les zones non perfusées de la rétine. De plus, de par son caractère non invasif, il est possible avec l'OCT-Angiographie d'objectiver et de quantifier les caractéristiques de la rétinopathie diabétique, à savoir la densité des vaisseaux, la densité de perfusion, et la taille de la zone avasculaire centrale. Ainsi, il pourrait être utile dans le diagnostic, le traitement, et le suivi de la rétinopathie diabétique. La réalisation de l'examen étant à la charge de l'orthoptiste, cette méthode pourrait en complément de la rétinophotographie et de l'OCT classique, constituer pour ce dernier une méthode de prédilection dans le dépistage et le diagnostic de la rétinopathie diabétique, supplétivement au diagnostic posé en aval par l'ophtalmologiste.

Abstract

Diabetic retinopathy (DR) is one of the most common complications of diabetes, which has become a major cause of vision loss, mainly due to macular edema and intra-vitreous hemorrhage. Therefore, it is important to carry out its screening. In recent years, advances in optical coherence tomography (OCT) techniques have improved our understanding of the disease. Indeed, thanks to these advances, a new method has emerged; it is the OCT-Angiography. It is a non-invasive method that allows you to visualize retinal vasculature changes by detecting motion contrast from flowing blood. It also makes it possible to visualize other anomalies such as microaneurysms, intraretinal microvascular anomalies, as well as non-perfused retina's areas. In addition, due to its non-invasive nature, it is possible with OCT-Angiography to objectify and quantify the characteristics of diabetic retinopathy, namely the density of the vessels, the density of perfusion, and the size of the foveal avascular zone. Thus, it could be useful in the diagnosis, treatment, and follow-up of diabetic retinopathy. As the examination is the responsibility of the orthoptist, this method could, in addition to retinophotography and conventional OCT, constitute for the latter a method of choice in the screening and diagnosis of diabetic retinopathy, in addition to the diagnosis made downstream by the ophthalmologist.

OCT-Angiographie chez les patients diabétiques : base normative

Introduction

L'OCT-Angiographie permet de visualiser la microvascularisation rétinienne sans qu'il soit nécessaire d'injecter un produit de contraste. Notre étude prospective décrit l'application de la méthode par l'OCT-Angiographie afin d'étudier un panel de patients atteints de diabète, compliqué ou non d'une rétinopathie diabétique. Elle évalue sur plusieurs séries de mesures, les caractéristiques de la rétinopathie diabétique afin de déterminer la pertinence de la méthode dans le dépistage et le diagnostic de cette complication par l'orthoptiste.

L'objectif est alors d'évaluer les changements dans les caractéristiques de la rétinopathie diabétique que sont : la densité des vaisseaux rétiniens, la densité de perfusion, et la taille de la zone avasculaire centrale. Ces paramètres sont relevés et analysés chez des patients diabétiques à différents stades d'évolution, par utilisation de l'OCT-Angiographie.

Présentation de l'étude

Il s'agit d'une étude prospective réalisée chez des patients diabétiques au sein du Centre Hospitalier Universitaire Nord de Marseille. Basée sur des études déjà réalisées sur le sujet, elle a pour but d'évaluer les caractéristiques de la rétinopathie diabétique en OCT-Angiographie, et ainsi de déterminer la pertinence de la méthode d'examen quant à son dépistage et son diagnostic par l'orthoptiste.

Les dites études réalisées sur le sujet ont permis de montrer la corrélation entre l'évolution des caractéristiques de la rétinopathie diabétique et la détérioration du diabète. Notre étude a donc été réalisée afin d'objectiver par l'expérimentation, les variations de ces caractéristiques cibles d'une part, et d'évaluer l'utilité pour l'orthoptiste de la méthode d'examen d'autre part.

Patients et méthodes

Nous disposons de l'appareil OCT « CIRRUS 6000 » possédant le logiciel « angioplex métrix » afin de relever et d'analyser les différents résultats obtenus par l'appareil. Ces derniers sont disponibles par l'utilisation des coupes OCT 6x6 mm ou 3x3 mm, selon le grossissement de la zone à analyser.

L'étude a été menée de manière prospective et porte sur un panel de 29 patients. Au cours de cette dernière, tous les patients ont bénéficié d'un examen d'OCT-Angiographie et d'un examen ophtalmologique complet. Les 22 premiers patients ont bénéficié de l'analyse en

coupes HD 8x8 mm et les 7 derniers, qui ont fait l'objet de cette étude, de l'analyse en coupes 6x6 mm ou 3x3 mm.

Les données de l'angioplex métrix n'étant disponibles que pour l'analyse en coupes 6x6 mm ou 3x3 mm, nous n'avons pas pu obtenir les données caractéristiques cibles recherchés pour les 22 premiers patients. Les résultats obtenus pour ces caractéristiques concernent donc les 7 derniers patients.

Les patients présentaient un diabète à différents stades d'évolution.

Résultats

Pour les 7 derniers patients, dont les données caractéristiques cibles étaient disponibles, on comptait 5 femmes et 2 hommes, et l'âge variait entre 52 et 83 ans.

Une prédominance pour le diabète de type 2 était observée (72%).

Quatre patients présentaient une rétinopathie diabétique, dont trois avaient une maculopathie associée. Trois patients ne présentaient pas de rétinopathie diabétique.

Les patients présentant une rétinopathie diabétique avaient une RDNP allant de la phase minimale à la phase sévère sur les deux yeux.

Globalement, les patients présentant un bon équilibre de l'hémoglobine glyquée ne présentaient aucun signe de rétinopathie diabétique, à contrario, ceux avec un déséquilibre de l'hémoglobine glyquée présentaient des signes de la rétinopathie diabétique.

Les résultats obtenus grâce aux données fournies par l'angioplex métrix montrent que :

- Il y a une diminution de la densité des vaisseaux rétiniens avec la détérioration du diabète
- De ce fait, cette diminution est corrélée avec une augmentation de la taille de la zone avasculaire centrale
- Est également observée, une diminution de la densité de perfusion avec la détérioration du diabète

On constate alors que l'évolution de ces trois paramètres selon le stade de la maladie, est plus marquée en région fovéolaire, comparativement à la région parafovéolaire.

Discussion

La rétinopathie diabétique est une complication du diabète. La méthode d'examen a ainsi pu permettre d'aider à son dépistage ainsi qu'à son diagnostic rapide. En effet, en se passant de l'utilisation de produit de contraste, il s'affranchit des problèmes liés aux allergies, ou encore aux femmes enceintes ou allaitantes, problèmes qui sont retrouvés à l'angiographie au produit de contraste. Il présente encore certes, quelques limites, notamment liées au patient, mais la balance bénéfice/risque en ferait un atout promoteur quant au dépistage et au diagnostic de la rétinopathie diabétique.

Conclusion

L'étude a permis de mettre évidence l'utilité de l'OCT-Angiographie dans le dépistage et le diagnostic de la rétinopathie diabétique par l'orthoptiste. En effet, la méthode d'examen peut se révéler, par sa rapidité, son aisance d'utilisation, et les informations qu'elle fournit, une méthode de prédilection pour l'orthoptiste, en complément des autres méthodes d'analyse. Ainsi, par son expertise, l'orthoptiste pourrait être amené à devenir un acteur supplétif de l'ophtalmologiste dans le dépistage et le diagnostic de la rétinopathie diabétique.

Tables des matières

Introduction.....	1
I. Généralités	2
A. Définition du diabète.....	2
1. Critères diagnostiques du diabète.....	2
2. Critères diagnostiques du prédiabète	3
B. Complications oculaires du diabète	3
1. La Rétinopathie diabétique	3
a) Epidémiologie.....	4
b) Physiopathologie	4
c) Diagnostic et surveillance.....	4
d) Traitements	6
2. La Maculopathie diabétique.....	7
a) Définition et principes de l'œdème maculaire diabétique	7
b) Classification.....	8
c) Physiopathologie	8
d) Traitement ophtalmologique de l'OMD.....	9
(1) Traitement par le laser	9
(2) Les injections intra vitréennes (IVT) d'agents anti-VEGF	9
(3) Les injections intra vitréennes (IVT) de corticoïdes	10
C. Dépistage et surveillance de la RD par l'orthoptiste.....	10
1. Rôle de prévention : la rétinographie non mydriatique.....	10
a) Patient diabétique de type 1	11
b) Patient diabétique de type 2	11
c) Rythme de surveillance de la RD	11
2. Rôle de prise en charge de l'orthoptiste dans le diagnostic	12
3. Prise en charge orthoptique dans le traitement	12
II. Etude bibliographique	13
A. Corrélation entre angiographie rétinienne et OCT dans l'OMD.....	13
B. Intérêt de l'OCT-Angiographie dans le diagnostic de la RD.....	14
C. Comparaison OCT-A / angiographie à la fluorescéine et au vert d'indocyanine	14
1. Angiographie au produit de contraste	14
a) Angiographie à la fluorescéine	15
b) Angiographie au vert d'indocyanine	15
2. L'OCT-Angiographie.....	16

D.	Quantification de la densité des vaisseaux maculaires en OCT-A.....	16
1.	La zone avasculaire centrale en OCT-A	17
2.	L'ischémie en OCT-A.....	18
3.	Œdème maculaire diabétique et microanévrisme en OCT-A.....	18
4.	Comparaison flux vasculaire / structures vasculaires et rétiniennes.....	19
5.	Néovascularisation et OCT-A.....	19
E.	Limites de l'OCT-A et perspectives d'avenir.....	20
1.	Limites de l'OCT-A	20
2.	Perspectives d'avenir	21
III.	Etude clinique – OCT-Angiographie chez les patients diabétiques : base normative	22
A.	Présentation de l'étude.....	22
B.	Matériels et méthodes	23
C.	Caractéristiques des patients	23
1.	Sexe et type de diabète.....	23
2.	Stade d'évolution de la rétinopathie diabétique	24
3.	Equilibre hémoglobine glyquée.....	25
D.	Résultats	25
E.	Discussion et conclusion.....	29
	Conclusion	30

Introduction

Le diabète est un problème de santé publique majeur. En effet, il s'agit d'une maladie métabolique pouvant atteindre plusieurs organes. Lors de sa complication au niveau oculaire, on parle de rétinopathie diabétique, voire de maculopathie diabétique associée lorsque l'atteinte s'est faite au niveau du territoire maculaire.

Il est donc judicieux pour le patient qui a connaissance de son diabète de se faire dépister afin de pouvoir adapter une éventuelle prise en charge, limitant ainsi les complications.

Pour ce faire, l'orthoptiste va intervenir lors du dépistage et réaliser les différents examens complémentaires, avant la consultation avec l'ophtalmologiste qui approfondira les investigations.

Ainsi, l'orthoptiste a la possibilité de réaliser dans ce cadre, les examens du fond d'œil à l'aide de la rétinophotographie, ou encore les examens d'OCT maculaires et/ou d'OCT RNFL.

Plus récemment, il dispose d'un nouvel examen complémentaire à son arc : l'OCT-Angiographie qui est une technologie d'apparition plus récente et ne nécessitant pas l'utilisation de produits de contraste.

Quel rôle joue alors cet examen dans le dépistage de la rétinopathie diabétique par l'orthoptiste ? A-t-il une utilité dans le diagnostic ?

Ce sera l'objet de cette étude qui va permettre de déterminer la pertinence de l'OCT-Angiographie dans le dépistage de la rétinopathie diabétique, mais également dans son diagnostic.

Les examens sont réalisés au CHU Nord chez des patients se présentant pour le suivi de leur diabète.

I. Généralités

A. Définition du diabète

Selon l'OMS, le diabète est une maladie chronique qui survient lorsque le pancréas ne produit pas assez d'insuline ou lorsque l'organisme n'est pas capable d'utiliser efficacement l'insuline qu'il produit. Il en résulte une concentration accrue de glucose dans le sang ou hyperglycémie. Les critères diagnostiques du diabète sont fondés sur les seuils de glycémie associés aux maladies microvasculaires, la rétinopathie en particulier.

A jeun, la valeur normale de la glycémie oscille entre 0.7 g/L et 1 g/L. Le diabète quant à lui se caractérise par une glycémie supérieure à 1.26 g/L à jeun, confirmée par analyse sanguine.

Entre 1 g/L et 1.26 g/L, on parle de « prédiabète » qui renvoie à une anomalie de la glycémie à jeun, à une intolérance au glucose ou à un taux d'hémoglobine glycosylée (HbA_{1c}) variant entre 6,0% et 6,4 %, lesquels exposent les personnes à un risque élevé de diabète et de complications liées à la maladie.

1. Critères diagnostiques du diabète

Les critères diagnostiques du diabète (cf. Annexe 1 p34) sont fondés sur des épreuves faites à partir de sang veineux et sur les méthodes utilisées en laboratoire. Si les résultats d'une seule épreuve de laboratoire se situent à l'intérieur de la plage des valeurs définissant le diabète, et en l'absence d'hyperglycémie symptomatique, une épreuve de laboratoire de confirmation (glycémie à jeun, taux d'HbA_{1c} ou glycémie 2 heures après l'ingestion de 75 g de glucose) doit être réalisée un autre jour. Il est préférable de répéter la même épreuve (en temps opportun), à des fins de confirmation, mais chez un patient asymptomatique, une glycémie aléatoire se situant à l'intérieur des valeurs définissant le diabète doit être confirmée par un autre type d'épreuve.

En cas d'hyperglycémie symptomatique, le diagnostic peut être posé, et aucune épreuve de confirmation n'est nécessaire avant l'instauration du traitement. En cas de diabète de type 1 probable (personnes plus jeunes, minces ou présentant une hyperglycémie symptomatique, en particulier avec une cétonurie ou une cétonémie), pour éviter une détérioration rapide, il ne faut pas attendre les résultats du test de confirmation pour amorcer le traitement. Si les résultats de deux épreuves différentes sont disponibles et qu'ils se situent au-dessus du seuil diagnostique, le diagnostic de diabète est confirmé. Une glycémie à jeun de 7,0 mmol/L et/ou une glycémie 2 heures après l'ingestion de 75 g de glucose de 11,1 mmol/L ou plus, sont les mesures les meilleures prédictrices d'une rétinopathie.

2. Critères diagnostiques du prédiabète

Les personnes qui présentent un prédiabète (cf. Annexe 2 p34) ne sont pas exposées au risque accru de maladie microvasculaire qui est associé au diabète, mais sont davantage exposées au diabète et aux maladies cardiovasculaires. L'intolérance au glucose est plus étroitement liée aux événements cardiovasculaires que l'anomalie de la glycémie à jeun. Toutefois, les personnes qui présentent à la fois une anomalie de la glycémie à jeun et une intolérance au glucose sont plus exposées au diabète ainsi qu'aux maladies cardiovasculaires. Il n'y a pas de consensus international quant à la définition de l'anomalie de la glycémie à jeun, mais l'Association canadienne du diabète (ACD) la définit comme une glycémie à jeun de 6,1 à 6,9 mmol/L, exposant ces personnes à un risque accru de diabète, plutôt que de 5,6 à 6,9 mmol/L.

B. Complications oculaires du diabète

Lors du diabète, la rétinopathie diabétique et l'œdème maculaire diabétique entrent dans le cadre de la micro angiopathie. Les anomalies rétiniennes retrouvées à l'examen clinique et en OCT permettent de classer la rétinopathie diabétique et l'œdème maculaire et d'évaluer le rythme de surveillance. Le dépistage de ces complications repose sur des réseaux de lecture de rétinographies non mydriatique. Le traitement de la rétinopathie diabétique repose encore sur la photocoagulation pan rétinienne au laser et celui de l'œdème maculaire fait de plus en plus appel aux injections intra vitréennes d'agents anti angiogéniques.

1. La Rétinopathie diabétique

La plupart des études épidémiologiques citent la rétinopathie diabétique (RD) parmi les 5 premières causes de cécité avec la DMLA, le glaucome, la cataracte et la myopie dégénérative. La RD apparaît elle, comme la première cause de cécité légale dans les pays industrialisés avant l'âge de 50 ans. C'est une affection silencieuse pendant de nombreuses années. En effet, elle ne devient symptomatique qu'au stade de complications (Fig. 1). Seul un dépistage effectué régulièrement peut permettre de la diagnostiquer précocement et de la traiter. Le dépistage de la RD est une stratégie de Santé Publique visant à réduire le taux de cécité et de malvoyance lié à la RD. Le dépistage et le suivi de la RD ont été bouleversés ces dernières années par l'avènement et la généralisation de nouvelles techniques d'imagerie dont la rétinophotographie. Il existe un nombre croissant de rétinographes (numérisés et non mydriatiques pour la grande majorité).




Fig.1 : Exemple d'altération du champ visuel pouvant toucher certains patients à un stade avancé de la RD (à gauche, vision normale ; à droite, vision avec une RD)

a) Epidémiologie

La prévalence du diabète ne cesse d'augmenter. En effet, alors que la prévalence du diabète traité pharmacologiquement en France était estimée à 4,6 % en 2012, et a été actualisée à 5 % en 2015, soit plus de 3,3 millions de personnes (5,6 % chez les hommes et 4,3 % chez les femmes), on estime qu'entre 25 et 30 % des diabétiques sont porteurs d'une RD en France, soit environ un million de patients. La RD est aussi fréquente au cours du diabète de type 1 qu'au cours du diabète de type 2 :

- Dans le diabète de type 1, la RD ne survient en général pas avant 7 ans d'évolution. Après 20 ans d'évolution, 90 à 95 % des diabétiques de type 1 ont une RD, dont 40 % une RD proliférante
- Dans le diabète de type 2, 20 % des diabétiques ont une RD dès la découverte de leur diabète. Après 15 ans d'évolution, 60 % d'entre eux ont une RD.

Les principaux facteurs de risque de la RD sont : l'ancienneté du diabète, le mauvais équilibre glycémique, l'hypertension artérielle (HTA).

b) Physiopathologie

La rétinopathie diabétique est une complication microvasculaire du diabète de type 2, liée à trois éléments: l'équilibre glycémique, les facteurs de risques cardiovasculaires et l'ancienneté du diabète.

L'excès de sucre présent dans le sang fragilise la fine paroi des capillaires, phénomène à l'origine de l'éclatement des vaisseaux rétiniens. Ce processus entraîne une hyperperméabilité capillaire qui conduit à l'œdème rétinien (région centrale de la rétine essentiellement) et une occlusion capillaire qui déclenche une ischémie rétinienne (rétine périphérique).

Au niveau de la macula, l'hyperperméabilité des capillaires rétiniens favorise le passage de liquide plasmatique dans le tissu rétinien, à l'origine d'un œdème maculaire qui a pour conséquence un épaississement de la rétine.

L'occlusion des capillaires rétiniens entraîne pour sa part une hypoxie qui déclenche une production de facteurs de croissance comme le « vascular endothelial growth factor » (VEGF), ce qui conduit à une prolifération réactionnelle de néovaisseaux ; il est alors question de rétinopathie diabétique proliférante.

c) Diagnostic et surveillance

Longtemps silencieuse, la rétinopathie diabétique est souvent diagnostiquée à la suite d'une baisse de l'acuité visuelle alors qu'une surveillance bien conduite du patient diabétique devrait amener à la dépister précocement. La Société francophone du diabète (SFD) en propose une classification :

- Pas de rétinopathie diabétique.
- Rétinopathie diabétique non proliférante (absence de néovaisseaux) :
 - Rétinopathie diabétique non proliférante minime (quelques microanévrismes ou hémorragies punctiformes)
 - Rétinopathie diabétique non proliférante modérée (par exclusion si l'atteinte n'est ni minime ni sévère)
 - Rétinopathie diabétique non proliférante sévère (ou rétinopathie diabétique préproliférante) répondant à la règle du « 4, 2, 1 » (hémorragies rétiniennes dans les quatre quadrants et/ou dilatations veineuses dans deux quadrants et/ou anomalies microvasculaires intra rétiniennes dans un quadrant).
 - Rétinopathie diabétique proliférante (selon la taille et la localisation des néovaisseaux):
 - Minime
 - Modérée
 - Sévère
 - Complicquée (hémorragie intra vitréenne, décollement de rétine tractionnel, glaucome néovasculaire).

Chaque stade de rétinopathie peut être associé à un certain degré d'œdème maculaire diabétique. Ce dernier est soit minime, soit modéré, soit sévère selon sa localisation par rapport au centre de la macula. Il est considéré comme sévère lorsqu'il atteint le centre de la macula.

Il est recommandé aux diabétiques de type 2 de réaliser un fond d'œil au moment du diagnostic, puis tous les deux ans si le diabète est non insulino-requérant et bien équilibré. Dans le cas contraire, la surveillance doit être annuelle.

Le fond d'œil se réalise avec un rétinographe qui permet d'identifier les différents signes de la rétinopathie diabétique dont les principaux sont :

- les microanévrismes rétiniens qui en constituent les premiers signes (une augmentation globale de leur nombre est un bon marqueur de l'évolution de la maladie)
- les nodules cotonneux, les hémorragies rétiniennes punctiformes, les hémorragies intra rétiniennes en tâches.

La surveillance du patient atteint de rétinopathie diabétique, programmée par l'ophtalmologue, dépend du stade d'évolution :

- en cas de rétinopathie diabétique non proliférante minime ou modérée, un examen ophtalmologique avec fond d'œil tous les ans (une angiographie pourra également être réalisée)
- en cas de rétinopathie diabétique non proliférante sévère, un examen ophtalmologique avec angiographie tous les quatre à six mois

- en cas de rétinopathie diabétique proliférante, une surveillance trimestrielle associée à des examens complémentaires.

Le suivi devra être renforcé dans certaines situations :

- dans l'année qui suit une chirurgie de la cataracte (risque de progression de la rétinopathie diabétique) ;
- en cas d'équilibration trop rapide de la glycémie (mise sous pompe à insuline, injections d'insuline chez le diabétique de type 2)
- après une chirurgie bariatrique.

d) Traitements

Pour prévenir l'apparition d'une rétinopathie proliférante, le maintien de l'équilibre glycémique est primordial. L'obtention d'une hémoglobine glyquée (HbA_{1c}) cible sans variations importantes des glycémies doit être recherchée. En effet, une HbA_{1c} parfaite mais caractérisée par une alternance d'hyper et d'hypoglycémies s'avère tout aussi néfaste qu'une hyperglycémie prolongée.

La prise en charge des facteurs de risque est également capitale. Ainsi, il convient de contrôler la pression artérielle, qui peut être à l'origine d'une aggravation de la rétinopathie diabétique.

Les traitements spécifiques utilisés pour traiter la rétinopathie diabétique proliférante sont les suivants :

- la photocoagulation au laser ou photocoagulation panrétinienne qui consiste à produire de multiples impacts au laser argon sur la totalité de la rétine périphérique, première à souffrir de l'ischémie chronique et donc à sécréter du VEGF responsable de la néoangiogenèse. Ce traitement, qui se déroule en plusieurs séances sous simple anesthésie cornéenne par collyre, permet de préserver l'acuité visuelle et de prévenir les complications
- les injections intra-vitréennes (IVT) d'anti-VEGF qui constituent une thérapie ciblée permettant de bloquer les récepteurs du VEGF, freinant la prolifération des néovaisseaux et favorisant ainsi leur régression ; les IVT doivent être réalisées dans des conditions d'asepsie stricte, parfois au long cours
- le traitement chirurgical qui est indiqué lorsque la rétinopathie diabétique proliférante est compliquée d'hémorragie intravitréenne persistante ou en présence d'un décollement de rétine tractionnel.

2. La Maculopathie diabétique

La maculopathie diabétique est la principale cause de malvoyance chez le patient diabétique. Il s'agit d'une pathologie complexe multifactorielle, essentiellement représentée par l'œdème maculaire diabétique. Elle est responsable d'un handicap visuel entraînant de nombreuses conséquences socio-économiques chez le sujet âgé du fait de la perte d'autonomie. L'œdème maculaire diabétique n'est jamais une urgence thérapeutique et son traitement ne doit être envisagé qu'après équilibration des facteurs systémiques participant à sa constitution et à son aggravation. Ainsi, on retrouve parmi ces derniers :

- l'équilibre glycémique,
- la normalisation du bilan lipidique,
- l'équilibration de la tension artérielle,
- la recherche d'un syndrome d'apnée du sommeil.

Son traitement actuel relève, dans la grande majorité des cas, des injections intravitréennes d'anti-VEGF et/ou de corticoïdes.

a) Définition et principes de l'œdème maculaire diabétique

L'œdème maculaire diabétique (OMD) se définit comme un épaissement de la région maculaire, lié à une accumulation de liquide extracellulaire dans la rétine (Fig. 2 et 3 cf. Annexes p35). Le suivi de l'OMD est assuré en contrôlant l'acuité visuelle et la tomographie à cohérence optique, ou OCT, qui permet une quantification précise de l'épaississement rétinien. L'OCT est une méthode d'examen non invasive et reproductible, permettant d'obtenir des « coupes quasi histologiques » de la rétine avec une précision de l'ordre du micron pour les OCT de dernière génération dit « spectral domain » (Fig. 2). Il permet de suivre l'évolution d'un œdème maculaire par la réalisation de cartographies, ou mappings, de l'épaisseur maculaire (Fig. 3 et 4 cf. Annexes p35), qui peuvent alors être comparées d'un examen sur l'autre. L'appareil possède en général un système d'eye-tracking qui permet un suivi actif de l'œil en cas de mouvements, utile notamment chez les patients malvoyants ayant des difficultés à fixer une cible. La réalisation d'une angiographie rétinienne à la fluorescéine est toujours utile, non pas au diagnostic de l'OMD (beaucoup mieux visualisé par l'OCT), mais pour la classification de l'œdème maculaire afin de déterminer l'origine des diffusions et surtout pour éliminer une maculopathie ischémique. Après injection intraveineuse de fluorescéine, des clichés photographiques sont réalisés permettant une étude dynamique de la vascularisation rétinienne (Fig. 5 cf. Annexes p36), et la recherche de diffusions extravasculaires de fluorescéine. Bien qu'il s'agisse d'un examen de réalisation simple, l'angiographie rétinienne à la fluorescéine reste invasive et présente un risque très faible mais réel de choc anaphylactique chez les patients présentant des antécédents allergiques, et n'ayant pas pris au préalable de préparation antiallergique. Tout récemment, de nouveaux

logiciels associés à l'OCT sont en cours de développement afin de réaliser des images angiographiques sans injection de produit de contraste : une nouvelle ère est ainsi peut-être en train d'apparaître.

b) Classification

Schématiquement deux classifications de l'OMD sont mixées, la classification selon l'ALFEDIAM (Association de langue française pour l'étude du diabète et des maladies métaboliques, remplacée par la Société francophone du diabète) de 1996 et la classification internationale de la société américaine d'ophtalmologie (American Academy of Ophthalmology [AAO]) de 2003. Trois types distinctifs d'œdème maculaire sont à distinguer :

-l'œdème maculaire focal, accompagné le plus souvent d'exsudats en couronne, dits exsudats circinés ;

-l'œdème diffus central, cystoïde ou non (Fig. 3) ;

-et l'œdème mixte, focal et diffus.

La classification de l'AAO rajoute la notion de sévérité de l'OMD en fonction de sa distance par rapport au centre fovéolaire. On parle ainsi d'OMD minime, modéré et sévère, selon que l'épaississement rétinien et/ou les exsudats sont à distance, se rapprochent ou atteignent la fovéa. La terminologie des classifications de l'OMD est intéressante à connaître pour les médecins non ophtalmologistes (médecin traitant, gériatre, diabétologue) de manière à évaluer le risque fonctionnel mis en jeu.

c) Physiopathologie

Considérés comme une maladie des tissus vasculaires et nerveux rétiniens, la rétinopathie diabétique et notamment l'œdème maculaire ont des mécanismes physiopathologiques complexes, non encore complètement élucidés. Il est admis que l'hyperglycémie chronique entraîne une cascade de réactions biochimiques et un stress oxydatif qui génèrent des altérations tissulaires, une inflammation chronique et une surexpression de facteurs pro-angiogéniques dont le facteur de croissance de l'endothélium vasculaire (VEGF pour *vascular endothelial growth factor*) ainsi que d'agents pro-inflammatoires (TNF α , IL1 β , IL6. . .) et des molécules d'adhésion (ICAM-1. . .). Ces combinaisons sont à l'origine de la rupture de la barrière hémato rétinienne interne, principale cause de l'œdème maculaire. En cas d'OMD avéré, le rôle aggravant de l'hypertension artérielle est d'un point de vue physiopathologique influencé par la loi de Starling, qui entraîne une hyperpression hydrostatique intravasculaire, augmentant la perméabilité vasculaire vers les tissus interstitiels. Le VEGF qui est surexprimé dans le vitré et la rétine des patients atteints de rétinopathie diabétique, même aux stades précoces, joue un rôle important dans l'apparition et l'entretien de l'OMD. Les agents anti-VEGF ont donc une place dans le

traitement de l'OMD. Les corticoïdes en IVT ont également leur place, du fait du rôle de la réaction inflammatoire chronique dans l'OMD.

d) Traitement ophtalmologique de l'OMD

Trois options thérapeutiques s'offrent aux ophtalmologistes : la photocoagulation au laser, les IVT d'agents anti-VEGF et les IVT de corticoïdes.

(1) TRAITEMENT PAR LE LASER

Longtemps considéré comme étant le seul traitement de l'OMD, outre l'équilibration des facteurs systémiques, la photocoagulation au laser est réservée presque exclusivement aujourd'hui au traitement de l'OMD focal ou mixte, c'est-à-dire lorsque l'OMD provient majoritairement de fuites de micro anévrysmes et qu'existe un épaissement rétinien sur l'OCT. Dès que les exsudats menacent le centre de la vision, on traitera l'OM focal (micro anévrysmes entourés d'exsudats) indépendamment de l'acuité visuelle du patient. Ce traitement peut présenter quelques difficultés en présence d'une cataracte car se posera alors l'épineux problème de la chirurgie de la cataracte sur un œil atteint de maculopathie. En effet, la chirurgie peut entraîner un œdème maculaire inflammatoire (syndrome d'Irvine-Gass) quelques semaines après l'intervention. Aucun consensus n'existe actuellement. Une IVT d'anti-VEGF avant et après la chirurgie ou une IVT de corticoïdes peuvent être des éventualités thérapeutiques.

(2) LES INJECTIONS INTRA VITREENNES (IVT) D'AGENTS ANTI-VEGF

Deux agents anti-VEGF sont disponibles : ranibizumab (Lucentis) et aflibercept (Eylea). À ce jour le bévacizumab (Avastin) n'a aucune autorisation dans cette indication. La durée d'action des agents anti-VEGF injectés dans la cavité vitrénne est d'environ un mois. Le risque infectieux, sous la forme d'une endophtalmie, est le principal risque des IVT. Ce risque est compris selon les études entre 0 et 0,163 %. Il n'y a en revanche pas plus de complications infectieuses de type endophtalmie post-IVT chez le patient diabétique. Longtemps considéré comme le traitement de première intention, le ranibizumab (Lucentis) est un fragment d'anticorps monoclonal humanisé recombinant dirigé contre le VEGF humain de type A. Il se lie avec une haute affinité aux isoformes du VEGF-A empêchant sa liaison avec ses récepteurs VEGFR-1 et VEGFR-2. Il en résulte une inhibition de la prolifération des cellules endothéliales, de la néo-vascularisation prérétinienne (choroïdienne dans la DMLA exsudative) et de la perméabilité vasculaire.

(3) *LES INJECTIONS INTRA VITREENNES (IVT) DE CORTICOÏDES*

Les IVT de corticoïdes peuvent être proposées aux patients présentant un OMD diffus. Les corticoïdes agissent sur la part inflammatoire à l'origine de l'OMD. L'effet des corticoïdes est en général transitoire (1 à 6 mois) d'où la possibilité de pouvoir répéter les injections. Les effets secondaires liés à la répétition des injections ou au traitement prolongé par corticoïdes locaux sont les suivants : cataracte, hypertonie oculaire transitoire voire chronique et définitive dans le cadre d'un glaucome cortisonique. Les IVT de corticoïdes n'ont pas d'effets délétères généraux, mais seraient associées à une augmentation par 6,9 du risque d'endophtalmie post-IVT comparées aux IVT d'agents anti-VEGF.

Le médecin généraliste et le gériatre doivent savoir reconnaître les signes oculaires évoquant une complication infectieuse post-IVT : baisse d'acuité visuelle rapide dans les jours suivants une IVT, œil rouge et douloureux, associé ou non à des sécrétions purulentes.

Pendant longtemps, le corticoïde injecté en intra vitréen a été de la triamcinolone en l'absence d'autorisation de mise sur le marché. Sa durée d'action est comprise entre 2 et 6 mois.

L'Ozurdex est un implant biodégradable à libération prolongée de dexaméthasone dont la durée d'action est de 4 à 6 mois. Il est déjà utilisé dans le traitement des œdèmes maculaires associés aux occlusions veineuses rétiniennes et des œdèmes maculaires d'origine inflammatoire non infectieuse. Il a reçu l'autorisation de mise sur le marché en 2015 pour des patients adultes présentant une baisse d'acuité visuelle due à un OMD pour lesquels un traitement non corticoïde ne convient pas, chez les pseudo-phaqes et chez les patients insuffisamment répondeurs à un traitement non corticoïde.

C. Dépistage et surveillance de la RD par l'orthoptiste

1. Rôle de prévention : la rétinographie non mydriatique

Le dépistage des complications rétiniennes est facile grâce à la réalisation de rétinographies non mydriatiques, tâche dans laquelle les orthoptistes sont largement impliquées. À côté de la RD et de la MD, le diabète peut entraîner d'autres complications ophtalmologiques. Une cataracte peut survenir plus précocement et gêner l'appréciation du fond d'œil. Par ailleurs, le risque de glaucome est discuté. Admis comme une complication du diabète à une époque, ce lien est actuellement remis en cause.

Le dépistage de la RD s'adresse aux patients diabétiques sans RD. Depuis plus de 20 ans, les recommandations pour le dépistage de la RD préconisent **une surveillance annuelle du Fond d'Œil pour tout patient diabétique**.

Remarque : Il faut cependant distinguer le cas des diabétiques de type 1 de celui des diabétiques de type 2.

a) Patient diabétique de type 1

Chez le patient diabétique de type 1, le début du diabète est connu avec précision. La RD ne survient en général pas avant 7 ans d'évolution du diabète, mais après 20 ans d'évolution, 90 à 95 % des diabétiques ont une RD(1). **Le dépistage - avec examen du fond d'œil et rétinophotographies - sera réalisé à la découverte du diabète, puis tous les ans**, car même si le fond d'œil est habituellement normal pendant les 5 premières années, il est important de sensibiliser le patient dès le début de son diabète à la nécessité d'une surveillance ophtalmologique régulière.

Remarque : chez l'enfant diabétique de type 1, le dépistage de la RD doit débuter à partir de 12 ans et devenir impérativement annuel à partir de 15 ans.

b) Patient diabétique de type 2

Chez le diabétique de type 2, le début de la maladie est souvent inconnu. Le dépistage - avec examen du fond d'œil et rétinophotographies - est donc impératif dès la découverte du diabète. L'examen ophtalmologique initial montre l'existence d'une RD dans 20 % des cas à la découverte du diabète. **En l'absence de RD au moment de la découverte du diabète, le dépistage de la RD sera ensuite annuel.**

Remarque : **Un dépistage de la rétinopathie diabétique tous les 2 ans est suffisant sous certaines conditions** (en l'absence de rétinopathie diabétique, chez les diabétiques non insulino-traités avec des objectifs d'hémoglobine glyquée (HbA_{1c}) et de pression artérielle atteints).

c) Rythme de surveillance de la RD

Le rythme de surveillance de la RD dépend des caractéristiques du patient (âge, type de diabète), de la sévérité de la RD et de la présence ou non d'un œdème maculaire.

Les règles de surveillance sont les suivantes :

- **En l'absence de RD** : surveillance annuelle du fond d'œil (FO) + photos
- **RD non proliférante minime** : FO annuel + photos
- **RD non proliférante modérée** : FO + photos tous les 6 mois à un an (fonction de la maculopathie associée)
- **RD non proliférante sévère (ou préproliférante)** : FO + photos + OCT +/- angiographie tous les 4 à 6 mois
- **RD proliférante** : FO + photos + OCT +/- angiographie tous les 1 à 2 mois
- **RD proliférante compliquée** : FO + photos + OCT +/- angiographie tous les 8 à 15 jours

2. Rôle de prise en charge de l'orthoptiste dans le diagnostic

Le bilan ophtalmologique annuel comprend la mesure de l'acuité visuelle après correction optique, la mesure de la pression intraoculaire (PIO), l'examen du cristallin et un examen du fond d'œil (idéalement après dilatation pupillaire). A l'exception de l'examen du cristallin, ces examens sont réalisables par l'orthoptiste au sein d'une structure où l'ophtalmologiste pourra interpréter rapidement et facilement les résultats. La rétinographie est l'examen de référence à la fois pour le dépistage de la RD et sa surveillance. L'OCT est indispensable pour faire le diagnostic de la maculopathie diabétique ainsi que pour sa surveillance. L'angiographie à la fluorescéine n'est pas un examen de dépistage et n'a pas d'indication tant que l'examen biomicroscopique du fond d'œil ne montre pas de complications.

3. Prise en charge orthoptique dans le traitement

La prise en charge orthoptique dans le traitement consiste en un dépistage systématique réalisé par l'orthoptiste. Il s'agit alors pour ce dernier, de réaliser des photos du fond d'œil à l'aide de la rétinographie non mydriatique, et un examen OCT avec une éventuelle angiographie en auto-fluorescence des vaisseaux sanguins. Plus récemment, ces examens peuvent être complétés par un autre examen qui fait l'objet de notre étude clinique : l'OCT-Angiographie. Ces examens sont alors à effectuer tous les 4 à 6 mois, voire tous les 1 à 2 mois, selon le stade d'avancement de la rétinopathie diabétique.

Cependant, des circonstances particulières peuvent justifier une surveillance plus rapprochée : puberté et adolescence, grossesse, normalisation rapide de la glycémie, chirurgie de la cataracte, décompensation tensionnelle ou rénale.

II. Etude bibliographique

A. Corrélation entre angiographie rétinienne et OCT dans l'OMD

L'œdème maculaire constitue la principale cause de malvoyance chez les patients diabétiques, la tomographie en cohérence optique (OCT) a révolutionné son analyse et constitue un outil indispensable pour la prise en charge de l'œdème maculaire diabétique (OMD).

Une étude rétrospective portant sur 120 yeux de 72 patients diabétiques a été réalisée(2); tous les patients ont bénéficié d'un examen ophtalmologique complet, d'une angiographie à la fluorescéine (AGF) et d'un examen OCT. Les stades de l'angiographie rétinienne à la fluorescéine étaient classés en 3 catégories : œdème focal, œdème diffus cystoïde et non cystoïde. Les stades de l'OCT étaient classés en 5 types : type 1 (épaississement rétinien localisé), type 2 (épaississement rétinien diffus sans logettes cystoïdes), type 3 (épaississement diffus avec logettes cystoïdes), type 4 (œdème maculaire tractionnel), type 5 (œdème maculaire diabétique associé à un décollement séreux rétinien).

L'épaisseur rétinienne était mesurée par cartographie maculaire ; l'œdème maculaire est objectivé à l'OCT comme un épaississement centrofovéolaire supérieur ou égal à 205 μm et/ou un épaississement extrafovéolaire supérieur ou égal à 232 μm .

L'âge des patients variait de 28 ans à 62 ans, avec une moyenne de 43 ans. Le diabète type 2 était prédominant (85 %). Un diabète mal équilibré était retrouvé chez 43,3 % des patients. Le diabète était associé à une HTA chez 33 % des patients. À l'OCT, l'épaisseur rétinienne moyenne était de $500 \pm 202 \mu\text{m}$. Plus l'épaisseur rétinienne augmentait, moins l'acuité visuelle était bonne.

L'œdème maculaire cystoïde (OMC) a été détecté à l'OCT dans 33 yeux (27,5 %) dont 36,4 % n'était pas détecté à l'AGF, car l'OCT a révélé des microkystes non visualisés à l'AGF. Un décollement séreux rétinien a été détecté à l'OCT dans 17 yeux dont aucun n'a pu être détecté à l'AGF.

L'œdème maculaire diabétique est défini par un épaississement de la rétine maculaire secondaire à une rupture de la barrière hémato rétinienne interne ; il constitue la principale cause de malvoyance chez les patients diabétiques. Son diagnostic repose sur la constatation d'un épaississement rétinien à l'examen biomicroscopique et/ou d'une diffusion à l'angiographie fluorescéinique ; l'AGF est utile pour identifier les surfaces de diffusion vasculaire anormales et constitue donc une étude qualitative et fonctionnelle ; l'OCT est une technique d'imagerie qui produit des images rétinienne de haute résolution, et offre une analyse structurale et quantitative de l'œdème maculaire diabétique ; elle permet une évaluation quantitative en mesurant objectivement l'épaisseur rétinienne.

Une corrélation significative entre le degré d'épaississement rétinien et la baisse d'acuité visuelle a été notée au cours de l'étude avec un coefficient égal à 0,64. L'OCT donne une

documentation objective des changements structuraux de la fovéa des yeux atteints de rétinopathie diabétique et Il y a une corrélation significative entre l'épaisseur rétinienne fovéolaire centrale et l'AV corrigée. Ces résultats indiquent que l'OCT peut faciliter la décision du protocole thérapeutique ainsi que le suivi du patient diabétique.

B. Intérêt de l'OCT-Angiographie dans le diagnostic de la RD

Ces dernières années, les progrès des techniques de tomographie par cohérence optique (OCT) ont amélioré notre compréhension de la rétinopathie diabétique, une complication microvasculaire importante du diabète. L'OCT-Angiographie est alors une méthode non invasive qui visualise le système vasculaire rétinien en détectant le contraste de mouvement de l'écoulement du sang. Il s'agit d'un mode d'acquisition des images par tomographie en cohérence optique capable de fournir une cartographie "en face" des vaisseaux du pôle postérieur donnant une visualisation de la vascularisation rétinienne (Fig. 6A cf. Annexes p36) et choroïdienne avec une acquisition uniquement par OCT sans injection de produit de contraste contrairement à l'angiographie à la fluorescéine ou au vert d'indocyanine. La très haute résolution du système par OCT-Angiographie permet de détecter de très petits flux vasculaires, à la fois au niveau de la région maculaire, mais aussi au niveau de la papille. Les contraintes de l'examen sont très faibles puisqu'il est non invasif, peu éblouissant, mais nécessite parfois une dilatation pupillaire(3). Tout à fait indiqué dans la rétinopathie diabétique, il permet de bien voir la maille capillaire maculaire, et de diagnostiquer une ischémie maculaire, de mauvais pronostic. Dans un futur proche, les appareils d'OCT-Angiographie permettront également de visualiser la rétine périphérique, repoussant un peu plus les indications de l'angiographie rétinienne à la fluorescéine.

C. Comparaison OCT-A / angiographie à la fluorescéine et au vert d'indocyanine

1. Angiographie au produit de contraste

L'examen consiste en l'injection par voie intraveineuse de colorant (fluorescéine, ou vert d'indocyanine [ICG]) qui va circuler à l'intérieur des tissus oculaires. Ce colorant va ensuite être excité par une source lumineuse, bleue ou infrarouge, pendant sa présence dans les tissus oculaires. Il va alors émettre une lumière caractéristique (c'est la fluorescence) (jaune-vert ou infra-rouge selon le produit) qui va être « captée » et visualisée sur les clichés rétinien réalisés. L'examen permet de ce fait l'étude de la dynamique circulatoire rétinienne et choroïdienne, ainsi que l'imprégnation ou la diffusion du colorant dans les tissus oculaires.

a) Angiographie à la fluorescéine

Le spectre d'émission de la fluorescéine (jaune-vert) ne traverse pas l'épithélium pigmentaire, ni le pigment xanthophylle central, et du fait de son faible poids moléculaire, la fluorescéine peut diffuser à travers les vaisseaux. L'angiographie à la fluorescéine permettra donc d'analyser particulièrement les troubles vasculaires rétiens. L'hyperfluorescence peut être due à une diffusion à partir des vaisseaux (néovaisseaux, anomalies vasculaires responsable d'un œdème maculaire) (Fig. 7 et 8 cf. Annexes p36), un effet fenêtre (atrophie), une accumulation de fluorescéine dans un espace clos (logettes d'œdème). Une hypofluorescence à l'inverse peut être observée en cas de non-perfusion rétinienne (Fig. 7) ou d'effet masque (hémorragies, exsudats [Fig. 8]).

L'examen présente néanmoins des contraintes. En effet, il s'agit d'un examen invasif nécessitant une injection de colorant intraveineux. Il comporte à ce titre un risque d'allergie qui doit être prévue et expliqué au patient: une hypersensibilité sévère survient dans 1/1 900 cas, et peut entraîner le décès dans 1/220 000 cas(4). Cette fréquence a beaucoup diminué avec l'utilisation de nouvelles molécules de fluorescéine. Une prémédication chez les patients allergiques et la présence dans la salle d'examen d'un chariot de réanimation sont indiquées. L'examen nécessite une dilatation pupillaire. Il est éblouissant, et dure environ une dizaine de minutes. Dans la rétinopathie diabétique, il est indiqué en tant qu'examen diagnostique après réalisation des rétino-graphies (panoramique) lorsqu'il existe un doute sur la présence d'une néovascularisation pré-rétinienne ou pré-papillaire (Fig. 7), qui est bien visible en angiographie à la fluorescéine (les néovaisseaux diffusent fortement). Il est également indiqué dans le bilan initial d'une maculopathie (œdème maculaire, ou maculopathie ischémique). Il permet alors la localisation des anomalies focales diffusant pouvant être traitées par laser focal (Fig. 8)(5). Enfin, il est indiqué dans le bilan au cours du suivi d'un œdème ne répondant pas au traitement.

b) Angiographie au vert d'indocyanine

Le vert d'indocyanine (ICG) est quant à lui peu diffusible. Il offre une bonne visibilité des vaisseaux choroïdiens, et est surtout utilisé dans la dégénérescence maculaire liée à l'âge (DMLA) et les pathologies choroïdiennes. Il présente lui aussi des contraintes liées à l'examen car il s'agit d'un examen invasif nécessitant une injection de colorant intraveineux. Il comporte un risque d'allergie très faible en comparaison à la fluorescéine. L'examen nécessite une dilatation pupillaire. Il est peu éblouissant, et dure une vingtaine de minutes. Dans la rétinopathie diabétique, il est utilisé pour mieux visualiser les gros microanévrismes (ou petits macroanévrismes) responsables d'un œdème maculaire chronique que l'on souhaite traiter par laser maculaire.

2. L'OCT-Angiographie

Tout d'abord, l'OCT est l'examen « roi » pour évaluer la maculopathie diabétique. Il permet de faire le diagnostic d'œdème maculaire, de visualiser l'interface vitréo-rétinien, de suivre précisément l'évolution (variation d'épaisseur), et d'évaluer le pronostic de la maculopathie. Il n'a quasiment aucune contrainte car il est non invasif, rapide, peu éblouissant, et peut être réalisé le plus souvent sans dilatation pupillaire. Dans la rétinopathie diabétique, il est indiqué pour le diagnostic et le suivi de la maculopathie (œdème maculaire), avec visualisation de l'interface vitréo-rétinien. Il peut être répété fréquemment si nécessaire pour suivre précisément la réponse au traitement de l'œdème maculaire.

Concernant l'OCT-Angiographie, il s'agit d'une toute nouvelle imagerie permettant d'obtenir des images de la circulation rétinienne et choroïdienne sans injection de colorant. Elle détecte les structures en mouvement dans la rétine que sont les hématies, en effectuant des balayages séquentiels transversaux (Fig. 6A et 6B cf. Annexes p36)(6). Les avantages par rapport à l'angiographie à la fluorescéine sont le caractère non invasif, la visualisation « en profondeur » des réseaux vasculaires rétiens superficiels et profonds et choroïdiens (Fig. 9 cf. Annexes p37), la possibilité de nouveaux axes de recherche(6). Les inconvénients sont qu'elle ne peut montrer de diffusion, le champ d'acquisition étant pour l'instant plus limité (macula). Pour l'étude des couches profondes de la rétine, l'interprétation est plus longue et difficile, et il existe des artefacts de projection. Néanmoins, les contraintes de l'examen sont très faibles. En effet, il est non invasif, peu éblouissant, mais nécessite parfois une dilatation pupillaire. Son indication dans la rétinopathie diabétique(6) permet de bien voir la maille capillaire maculaire, et de diagnostiquer une ischémie maculaire, de mauvais pronostic.

D. Quantification de la densité des vaisseaux maculaires en OCT-A

Quant à l'application clinique sur la quantification de la densité des vaisseaux maculaires, une étude a réalisé de nombreuses séries de mesures sur des yeux présentant divers stades de RD et des différences significatives ont été trouvées pour bon nombre d'examen OCT-A, par rapport au groupe contrôle (7). Généralement, poursuit l'étude, les valeurs de densité des vaisseaux deviennent plus faibles à mesure que l'on avance dans le stade de la rétinopathie diabétique, avec pour base le groupe contrôle. Mais dans l'étude, les résultats des mesures varient dû aux méthodes utilisées permettant d'obtenir les valeurs de densité des vaisseaux. De plus, l'analyse dimensionnelle fractale qui mesure la densité de vascularisation est également significativement réduite chez les patients présentant une RD, en comparaison avec le groupe contrôle(8). Ainsi, on peut observer (Fig. 10 cf. Annexes p37), un exemple des changements capillaires associés à l'accroissement de la gravité de la RD pour chacun des trois plexus, superficiel, moyen et profond des capillaires sanguins.

La poursuite de l'étude met également en évidence certaines corrélations significatives remarquables entre la gravité de la RD et la densité des vaisseaux maculaires, ainsi que d'autres paramètres de l'OCT-A comme la densité des vaisseaux, la dimension fractale, l'index de diamètre des vaisseaux ou calibre moyen des vaisseaux, la taille de la zone avasculaire centrale(9). Des études sur une plus large échelle de population sont nécessaires pour comprendre le rôle de l'OCT-A dans la distinction des différents stades de la RD. Cependant, la communauté de recherche doit d'abord parvenir à un consensus sur la meilleure approche pour calculer la densité des vaisseaux et d'autres paramètres de l'OCT-A pour surmonter la grande discordance entre les études.

1. La zone avasculaire centrale en OCT-A

L'élargissement de la zone avasculaire fovéale (ZAC), une caractéristique commune de la RD, résulte de l'occlusion des capillaires rétiens et de la perte des artéioles pré-capillaires près de la fovéa. Ces caractéristiques ont été largement décrites en angiographie à la fluorescéine, incluant aussi les patients diabétiques ne présentant pas de RD(10). L'élargissement de la ZAC en angiographie à la fluorescéine est associé à une mauvaise acuité visuelle due aux conséquences fonctionnelles de l'ischémie proche de la fovéa. De même une corrélation significative entre la ZAC et l'acuité visuelle des patients a été démontré grâce à l'utilisation de l'OCT-A. En effet, des études de la ZAC en OCT-A chez les patients diabétiques ont montré un contraste des capillaires fovéaux, bien plus élevé à ce que l'on peut apprécier en angiographie à la fluorescéine (11). Bien qu'il existe une forte corrélation entre la taille de la ZAC en OCT-A et en AGF, l'OCT-A semble être une technique plus appropriée que l'AGF pour évaluer la ZAC car les images en OCT-A ne sont pas occultées par une fuite de colorant d'une part, et d'autre part la nature non invasive de l'OCT-A permet une imagerie plus fréquente pour suivre l'évolution de la maladie. De plus, de nombreuses études en OCT-A ont montré que des patients diabétiques ne présentant pas de signes cliniques de RD ont une ZAC significativement plus élargie en comparaison au groupe contrôle sain (12). De par sa nature non invasive, l'OCT-A permet une imagerie de routine de la vascularisation rétinienne et de la ZAC chez les patients diabétiques avec ou sans RD, et de plus si l'AGF est contre-indiqué. Ainsi, l'examen pourrait fournir des informations sur les changements microvasculaires subtils et précoces autour de la fovéa chez ces patients. Il est tout de même à noter que la segmentation de la rétine en utilisant l'OCT-A pour mesurer la ZAC dans chacun des plexus peut ne pas être idéale pour obtenir des informations scientifiques ou cliniques, puisque les trois plexus capillaires maculaires fusionnent au niveau de la ZAC (13).

2. L'ischémie en OCT-A

L'étendue de l'ischémie maculaire diabétique (IMD) en AGF fournit des informations cliniques et pronostiques importantes en regard de la gravité de la maladie et de son évolutivité. Récemment, une échelle de notation basée sur l'OCT-A pour l'IMD a montré une concordance modérée avec les résultats de notation de l'IMD en AGF, suggérant la pertinence de l'OCT-A pour quantifier l'IMD et suivre l'évolution de la RD (14). Plusieurs paramètres d'OCT-A ont été utilisés pour quantifier l'ischémie maculaire en OCT-A (i.e., la zone intercapillaire périfovéale, la ZAC, la zone avasculaire extra-fovéale). Des algorithmes automatisés quantifiant l'IMD à partir d'angiogrammes de l'ensemble de la rétine, ont montré leur capacité à pouvoir distinguer les patients diabétiques présentant une RD, du groupe contrôle sain, ainsi que les tendances de la zone avasculaire à augmenter avec la gravité de la maladie (15). En démontrant l'utilité de l'OCT-A pour segmenter les différents plexus capillaires, des études ont montré que le classement de l'IMD dans les trois plexus de manière distincte (superficiel, moyen et profond) avait une sensibilité plus élevée et une spécificité pour déterminer la RD par rapport aux témoins sains, ainsi que pour déterminer son stade d'évolution, par rapport au classement d'angiogrammes de la rétine complète (16). Ces résultats sont probablement dus aux artefacts de projection présents dans les angiogrammes de l'ensemble de la rétine, qui peuvent occlure toute l'étendue des zones non perfusées. De plus larges études qui distingueraient les trois réseaux montreraient d'importants résultats, car chacun des réseaux remplit différentes fonctions physiologiques et peuvent donc être affectés différemment en cas de RD (17).

3. Œdème maculaire diabétique et microanévrisme en OCT-A

L'œdème maculaire diabétique (OMD), principale cause de perte de vision chez les patients atteints de RD, est visualisé en OCT-A « en face » comme des zones complètement dépourvu de flux de signal avec des bordures lisses qui ne suivent pas les vaisseaux environnants. Les patients présentant une RD et un OMD voient leurs tailles de ZAC augmenter et leurs densités de vaisseaux diminuer en OCT-A, en comparaison avec ceux présentant une RD sans OMD (18). En OCT-A, les kystes rétiens sont entourés de capillaires non perfusés qui ne montrent aucun signe de reperfusion après résolution de l'OMD, suggérant que l'OMD pourrait préférentiellement se développer dans les territoires ischémiques. Les microanévrismes peuvent provenir de l'un des trois plexus capillaires. Le flux sanguin à l'intérieur des microanévrismes étant plus lent et plus turbulent, et en dessous du seuil de sensibilité au mouvement de l'OCT-A, cela pourrait expliquer pourquoi l'OCT-A est incapable de visualiser l'étendue complète des microanévrismes observés sur l'AGF conventionnelle. Une technique appelée « analyse du temps interscan variable » peut aider à surmonter cette lacune en ajustant le temps entre les B-scans consécutifs. Les patients ne répondant pas correctement au traitement anti-VEGF pour l'OMD auraient semble-t-il, plus de microanévrismes et une plus grande ZAC au niveau du plexus capillaire profond par rapport aux patients ayant une bonne réponse au dit traitement(6). Une autre étude a révélé une plus grande proportion de

microanévrismes au niveau du plexus capillaire profond dans les zones d'œdème par rapport aux zones environnantes ainsi qu'une corrélation significative entre le volume maculaire et la densité de microanévrismes du plexus capillaire profond (19). Ainsi, ces études suggèrent la possibilité que les microanévrismes du plexus capillaire profond contribuent à la pathogenèse de l'OMD et à la réponse au traitement.

4. Comparaison flux vasculaire / structures vasculaires et rétiniennes

Un avantage de l'OCT-A par rapport à l'AGF est que l'OCT-A fournit à la fois un flux (OCT-A « en face ») et des informations de structure (OCT structurel « en face » et OCT en coupe) dans la même modalité d'imagerie. Utilisant cet avantage, une étude a établi un rapport entre les capillaires non perfusés du plexus capillaire profond en OCT-A « en face » et l'atteinte des photorécepteurs en OCT « en coupe » chez des patients présentant une RD(20). Cette observation est importante pour comprendre le mécanisme de la compromission visuelle associée à l'ischémie maculaire dans la RD. En effet, par comparaison entre l'OCT-A « en face » et l'OCT structurel « en face » dans la RD, certains vaisseaux sanguins dans les territoires ischémiques ont été vus en OCT structurel « en face », mais n'ont pas été visualisés en OCT-A ou en AGF (21). Ces vaisseaux, qui ne montrent pas d'écoulement sur l'OCT-A mais qui sont toujours visibles en imagerie structurelle, peuvent avoir des vitesses d'écoulement inférieures au seuil de détection de l'OCT-A.

5. Néovascularisation et OCT-A

La néovascularisation et l'hémorragie intravitréenne dans le cadre de la RD sont définies comme étant le stade de rétinopathie diabétique proliférante (RDP). Cette dernière est l'une des causes les plus courantes de perte de vision chez les diabétiques, en particulier dans le diabète de type 1. L'ischémie rétinienne est le principal stimulus de la néovascularisation par régulation plus importante du VEGF et d'autres facteurs, tels que les cytokines inflammatoires et le stress oxydatif. La néovascularisation peut être observée par angiographie du fond d'œil à la fluorescéine, mais les caractéristiques détaillées des néo-vaisseaux ne peuvent être objectivés en raison de la fuite de la fluorescéine. Avec l'avènement de l'OCT-A, il devient alors possible de démontrer une néovascularisation et des modifications anormales de vascularisation rétinienne dans la RDP (22). Cette néovascularisation apparaît comme des vaisseaux désorganisés provenant de la rétine dans le vitré sur les angiogrammes de l'OCT, ces derniers pouvant être retrouvés sur le disque optique ou proche des zones de non-perfusion et des anomalies microvasculaires intrarétiniennes (AMIR) (22).

Les AMIR sont présentés comme des vaisseaux rétiniens dilatés sans membrane limitante interne et/ou des vaisseaux responsables d'une brèche de la hyaloïde postérieure. Mais la néovascularisation se développe dans le vitré avec une dégradation de la membrane

limitante interne. Ainsi, les angiogrammes « en face » combinés aux B-scans peuvent révéler les caractéristiques morphologiques des néovaisseaux et leur localisation dans les couches de la rétine (23).

De plus, l'OCT-A identifie les anomalies vasculaires dans certaines RDP, anomalies situées dans le plexus profond lié à la néovascularisation (16). L'anomalie vasculaire était définie comme une néovascularisation intrarétinienne, ressemblant à des boucles en épingle à cheveux formées par des vaisseaux dilatés à proximité des zones de non-perfusion. Les vaisseaux anormaux se localisent dans des couches intrarétiniennes similaires à la néovascularisation choroïdienne de type III, mais présentant des caractéristiques cliniques différentes. La néovascularisation choroïdienne de type III est susceptible de fusionner avec la néovascularisation choroïdienne de type II dérivant de capillaires choroïdiens, tandis que les boucles en épingle à cheveux ont tendance à se connecter avec la néovascularisation située sur la surface rétinienne. Ainsi, la touffe de la néovascularisation peut provenir de vaisseaux anormaux situés dans les couches rétiniennes profondes, comme le montrent les angiographies OCT (Fig. 11 cf. Annexes p38)(16)

E. Limites de l'OCT-A et perspectives d'avenir

1. Limites de l'OCT-A

Malgré bon nombre d'avantages, l'OCT-A présente tout de même quelques limites. En effet, la technologie fournit de petites tailles de scans maculaires ou du disque optique. De plus, sans injection de produit de contraste, l'OCT-A ne peut pas mettre en évidence une fuite, une coloration ou encore une accumulation. L'angiographie OCT est sensible au mouvement, à l'opacité des milieux, il est donc plus difficile d'obtenir des images de haute résolution pour des patients présentant une baisse d'acuité visuelle sévère ou une opacité sévère des milieux. De manière concomitante, l'angiographie OCT est sujette à des artefacts de projection, ce qui affecte l'interprétation précise de la densité vasculaire. Certains algorithmes ne peuvent détecter les capillaires rétiniens qu'avec un flux supérieur à 0,3 mm par seconde, de sorte que les zones de non-perfusion ou de petits micro-anévrysmes peuvent être attribuées à des flux sanguin. L'examen par OCT-Angiographie peut être réalisé sur des coupes de 2 x 2 mm, 3 x 3 mm, 6 x 6 mm ou 9 x 9 mm, donnant ainsi la possibilité de différents grossissements des zones d'intérêt. Cependant, ces zones d'observation restent nettement inférieures aux clichés angiographiques classiques : cet élément est pénalisant en cas de nécessité d'observer la vascularisation, par exemple en cas de rétinopathie diabétique ou d'occlusion veineuse, dans les champs plus périphériques.

2. Perspectives d'avenir

Malgré les écueils susmentionnés de l'OCT-A, l'avenir de l'OCT-A pour l'imagerie de la RD semble prometteur. De nouvelles technologies, telles que l'OCT swept-source peuvent encore améliorer la vitesse d'imagerie. Cela faciliterait en retour les scans OCT-A avec un plus large champ d'application(24). Le développement d'algorithmes d'angiographie améliorés, peut encore améliorer le rapport signal sur bruit et la qualité d'image. La méthode VISTA (variable interscan time analysis) ajoute des informations semi-quantitatives sur la vitesse du flux sanguin et, par conséquent, peut être utile pour quantifier les changements de flux dans la rétinopathie diabétique(25). Les algorithmes améliorés qui corrigent l'atténuation du signal focal de l'OCT amélioreront la connectivité et le contraste du vaisseau(26). Enfin, des méthodes de traitement d'image améliorées, telles que des filtres de vaisseau sanguin, sont en cours de développement pour améliorer la connectivité des vaisseaux sanguins sur les images d'OCT-A(27).

III. Etude clinique – OCT-Angiographie chez les patients diabétiques : base normative

A. Présentation de l'étude

L'orthoptiste joue un rôle prépondérant dans le dépistage et le diagnostic de la rétinopathie diabétique. Il dispose pour cela, dans sa boîte à outils, de matériels de plus en plus performants permettant ainsi une analyse rapide des résultats, ainsi qu'une prise décisionnelle par le médecin ophtalmologiste, dans le temps de l'examen, de la conduite à tenir et de la prise en charge du patient.

On distingue alors dans cette boîte à outils, l'examen de rétinographie non mydriatique auquel les orthoptistes sont très largement impliqués, ainsi que l'examen de l'OCT, facilitant le travail de l'ophtalmologiste dans sa prise en charge. Ces examens sont réalisés depuis un certain nombre d'années et sont effectués soit au sein d'une structure hospitalière, soit au sein d'un cabinet d'ophtalmologie disposant d'un médecin capable d'interpréter les résultats.

Plus récemment, grâce aux progrès technologiques, on peut désormais rajouter dans cette boîte à outils, l'examen de l'OCT-Angiographie. En effet, il s'agit d'une méthode d'examen non invasive, c'est-à-dire ne nécessitant pas l'injection d'un produit de contraste, et qui visualise le système vasculaire rétinien en détectant le contraste de mouvement de l'écoulement du sang. La méthode d'examen étant donc tout à fait indiquée pour l'orthoptiste, notre étude s'est basée sur la réalisation de l'examen de l'OCT-Angiographie chez les patients diabétiques, le but étant de déterminer l'apport de ce dernier dans le dépistage de la rétinopathie diabétique par l'orthoptiste.

Cette étude a été réalisée au sein du Centre Hospitalier Universitaire Nord de Marseille, chez des patients présentant un diabète à différents stades d'évolution. Ainsi, les valeurs mesurées des différentes caractéristiques de la rétinopathie diabétique ont été relevées afin de déterminer la présence et l'évolution de la maladie, ou le cas échéant, son absence.

La principale difficulté fût alors d'avoir un panel de patients suffisamment large pour pouvoir faire une étude un peu plus approfondie. Ainsi, un total de 29 patients présentant un diabète a été examiné, dont les valeurs caractéristiques de la rétinopathie diabétique pour 7 patients ont pu être relevées.

L'examen clinique inclut une anamnèse, une mesure de l'acuité visuelle, un examen du fond d'œil, ainsi que des examens complémentaires d'OCT maculaires, RNFL, et pour l'étude, d'angiographie afin de déterminer l'évolution de la pathologie.

B. Matériels et méthodes

Il s'agit d'une étude prospective et descriptive en imagerie OCT-Angiographie de patients se présentant au CHU Nord ayant un diabète. Les clichés d'imagerie OCT ont été obtenus à l'aide de l'appareil « OCT CIRRUS 6000 » bénéficiant du logiciel « Angioplex métrix ». Ce dernier permet de calculer et d'obtenir les valeurs des différentes caractéristiques de la rétinopathie diabétique, que l'on peut ensuite comparer à un groupe témoin, ces valeurs n'étant disponibles que pour le plexus capillaire superficiel. Les patients ont bénéficié à chaque consultation, des différents examens suivants :

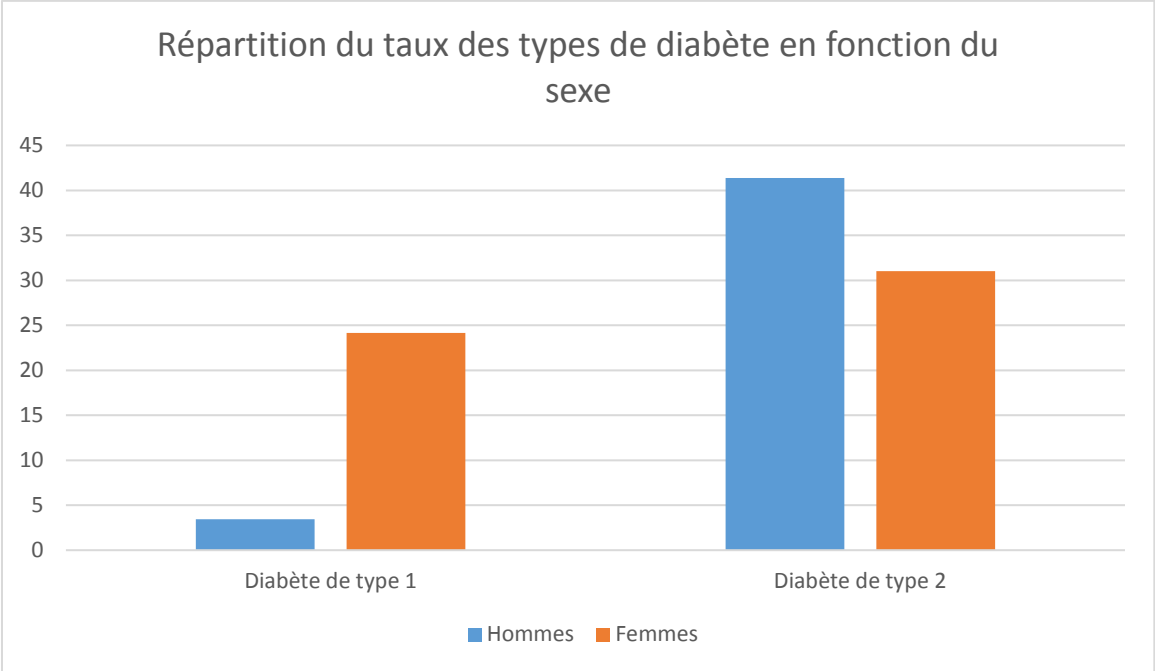
- un interrogatoire afin de déterminer la raison de la venue du patient et de mettre en lumière sa gêne
- une mesure de l'acuité visuelle de loin à l'aide de l'échelle de Monoyer ou des chiffres, ainsi qu'une mesure de l'acuité visuelle de près à l'aide de l'échelle de Parinaud ou de Rossano-Weiss. L'échelle des chiffres et celle de Rossano-Weiss étant utilisées en fonction des capacités cognitives et de lecture du patient. Les différentes acuités visuelles ont été déterminées en monoculaire, grâce à la réalisation des réfractions objective, puis subjective déterminées en amont par l'optométriste
- des examens complémentaires d'OCT maculaire et RNFL, ainsi que des examens d'OCT-Angiographie réalisés par l'orthoptiste. Ces derniers ont été réalisés en coupes 6x6 mm ou 3x3 mm afin de pouvoir accéder aux données de l'angioplex métrix fournies par l'appareil et ainsi d'étudier les différentes caractéristiques de la rétinopathie diabétique
- d'un examen du fond d'œil réalisé par l'ophtalmologiste permettant de confirmer la présence ou non de la rétinopathie diabétique

C. Caractéristiques des patients

1. Sexe et type de diabète

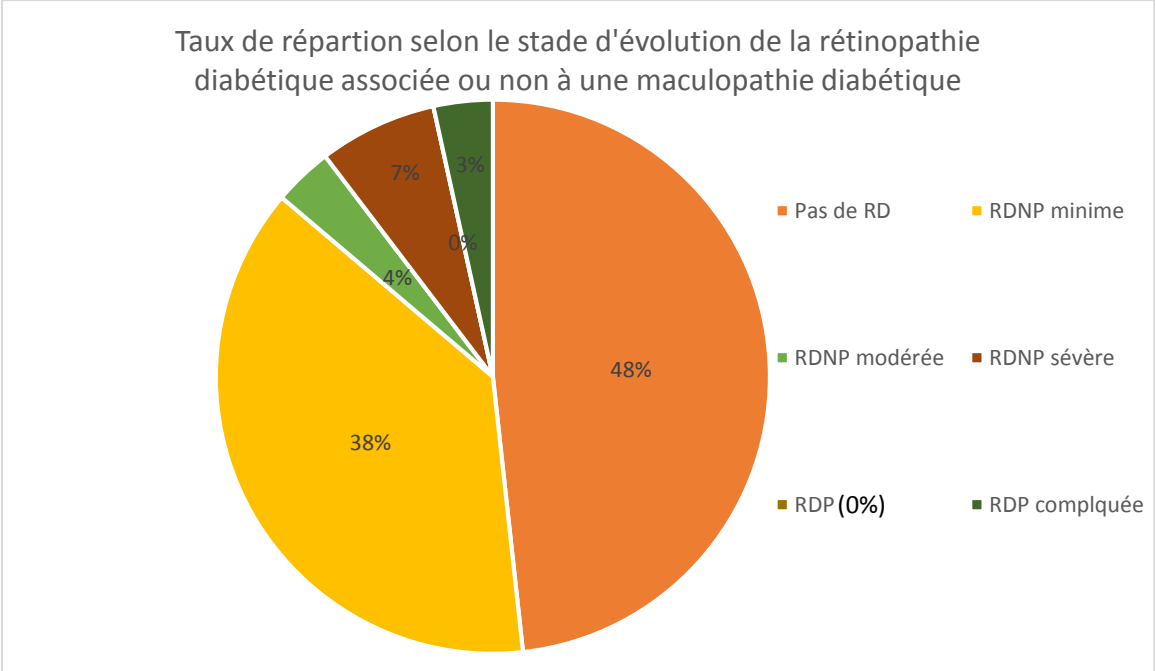
Sur les 29 patients, on dénombre 15 hommes âgés entre 60 ans et 86 ans, et 14 femmes âgées entre 35 ans et 85 ans. Les examens d'OCT-Angiographie sur les 22 premiers patients ont été réalisés en coupes HD 8x8 mm. Or, cette option ne fournissant pas les données de l'angioplex métrix nécessaires à l'étude, ceux des 7 derniers patients ont été réalisés en coupes 6x6mm ou 3x3mm, fournissant les données calculées de l'Angioplex métrix.

Parmi ces patients, 72% d'entre eux avaient le diabète de type 2, contre seulement 28% qui avaient le diabète de type 1. L'histogramme ci-dessous montre la répartition de la patientèle en fonction du sexe et du type de diabète.



2. Stade d'évolution de la rétinopathie diabétique

Après réalisation des différents examens, on note chez certains patients l'absence de rétinopathie diabétique, et chez d'autres, la présence de rétinopathie diabétique, associée ou non à une maculopathie diabétique. Le diagramme ci-dessous montre le taux de répartition de la maladie selon son stade d'évolution.



La rétinopathie diabétique proliférante (non compliquée) n'a pas été observée dans le panel de patients présentés. Trois patients présentaient une maculopathie diabétique associée.

3. Equilibre hémoglobine glyquée

Les données concernant l'équilibre de l'hémoglobine glyquée ont pu être relevées pour un certain nombre de patients, cette donnée n'étant pas systématiquement connue du patient au moment de la consultation. On constate alors que de manière générale, pour ceux ayant un bon équilibre de l'hémoglobine glyquée ($\leq 6,4\%$), ils ne présentaient pas au fond d'œil, de signes d'activité de la rétinopathie diabétique. Cette observation fait exception de ceux présentant un déséquilibre de l'hémoglobine glyquée, mais qui au fond d'œil ne présentaient pas de signe de rétinopathie diabétique. Pour ces derniers, il leur est recommandé de revenir à un taux normal et stable d'hémoglobine glyquée afin d'éviter l'apparition des signes de la rétinopathie diabétique. Pour ceux ayant un déséquilibre de l'hémoglobine glyquée, on constate que selon la valeur du taux, ils présentent une RDNP minime à sévère. De plus, on observe pour certains cas une RDNP minime stable malgré un déséquilibre important de l'hémoglobine glyquée (proche de 10%), et à contrario pour d'autres cas, une RDNP sévère avec taux proche de 7% mais stable.

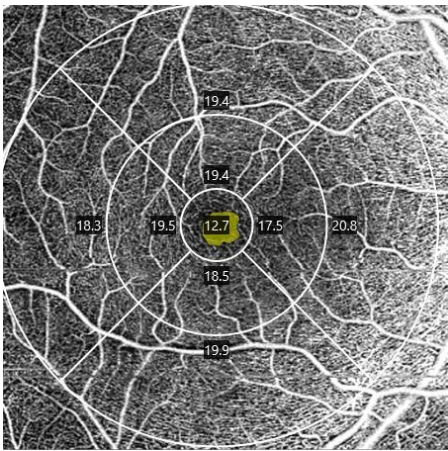
D. Résultats

Après réaménagement du type d'OCT-Angiographie à réaliser aux patients, et dû aux erreurs d'imageries, nous n'avons pu obtenir des données que sur un nombre restreint de patients. En effet, nous avons pu recueillir les données fournies par l'appareil, sur une demi-douzaine de patients, se présentant comme suit : cinq femmes âgées entre 63 ans et 83 ans, et deux hommes âgés de 52 ans et 61 ans. Deux femmes présentaient un diabète de type 1, dont l'une avait un diabète de type 2, devenu diabète de type 1 après 8 ans de traitement de son diabète initial. Les trois autres femmes présentaient un diabète de type 2, de même que les deux hommes.

Parmi ces derniers, quatre patients présentaient une rétinopathie diabétique à des stades d'évolution variés, associée ou non à une maculopathie diabétique, et trois patients ne présentaient pas de signes d'activité de rétinopathie diabétique.

Ci-dessous, les résultats obtenus par l'angioplex métrix lors de l'analyse du plexus capillaire superficiel en OCT-Angiographie en coupes 6x6 mm et/ou 3x3 mm. Les patients présentant des signes de rétinopathie diabétique avaient soit une RDNP minime, soit une RDNP modérée, soit une RDNP sévère.

Groupe sain contrôle



Densité des vaisseaux (mm/mm²)

Région	Densité
centrale	12,7
parafovéolaire	18,7
périphérique	19,6

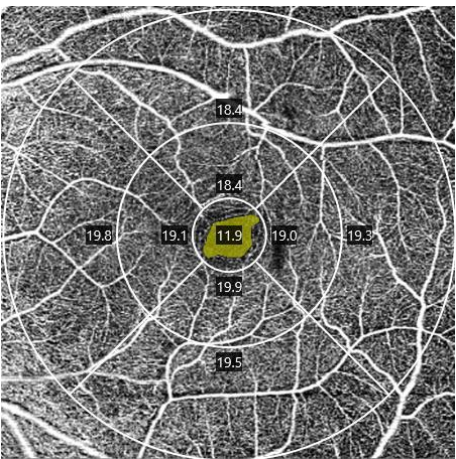
Zone avasculaire centrale

Aire	0,18 mm ²
Périmètre	1,68 mm
Coefficient de circularité	0,78

Densité de perfusion (%)

Région	Densité
centrale	29,6
parafovéolaire	43,9
périphérique	48,2

Diabétique sans RD



Densité des vaisseaux (mm/mm²)

Région	Densité
centrale	11,9
parafovéolaire	19,1
périphérique	19,3

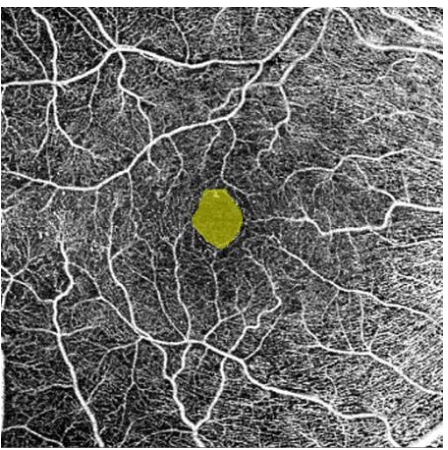Zone avasculaire centrale

Aire	0,28 mm ²
Périmètre	2,29 mm
Coefficient de circularité	0,67

Densité de perfusion (%)

Région	Densité
centrale	26,1
parafovéolaire	45,7
périphérique	48,9

RDNP minimale



Densité des vaisseaux (mm/mm²)

Région	Densité
centrale	11,8
parafovéolaire	21,8
périphérique	18,3

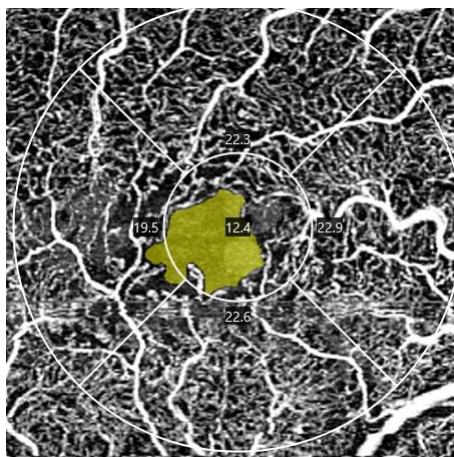
Zone avasculaire centrale

Aire	0,31 mm ²
Périmètre	2,70 mm
Coefficient de circularité	0,66

Densité de perfusion (%)

Région	Densité
centrale	24,8
parafovéolaire	42,2
périphérique	46,1

RDNP minime à modérée



Densité des vaisseaux (mm/mm²)

Région	Densité
centrale	9,2
parafovéolaire	17,6

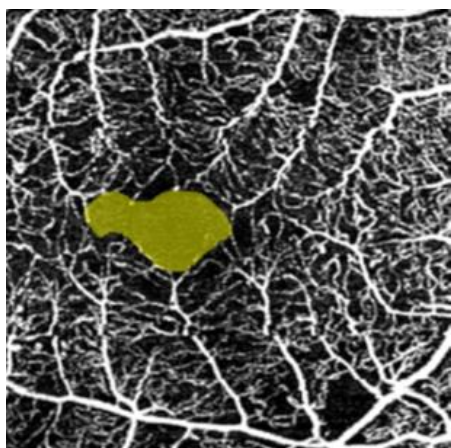
Densité de perfusion (%)

Région	Densité
centrale	21,3
parafovéolaire	41,9

Zone avasculaire centrale

Aire	0,34 mm ²
Périmètre	2,87 mm
Coefficient de circularité	0,47

RDNP modérée à sévère



Densité des vaisseaux (mm/mm²)

Région	Densité
centrale	7,3
parafovéolaire	16,6

Densité de perfusion (%)

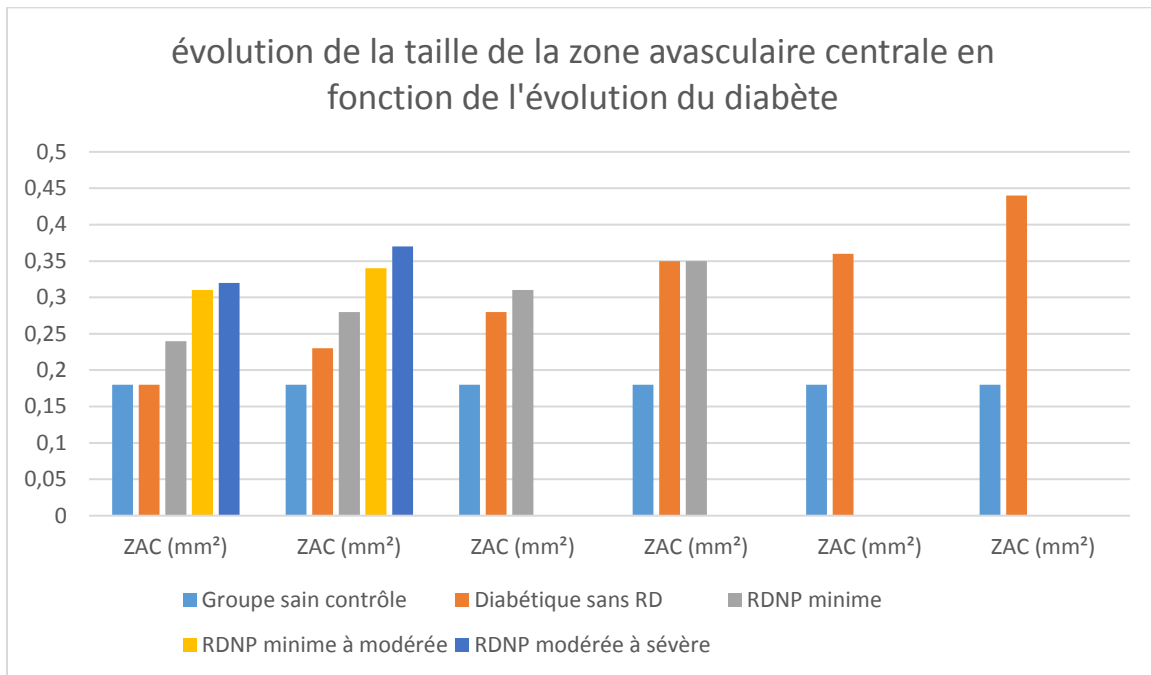
Région	Densité
centrale	14,2
parafovéolaire	35,5

Zone avasculaire centrale

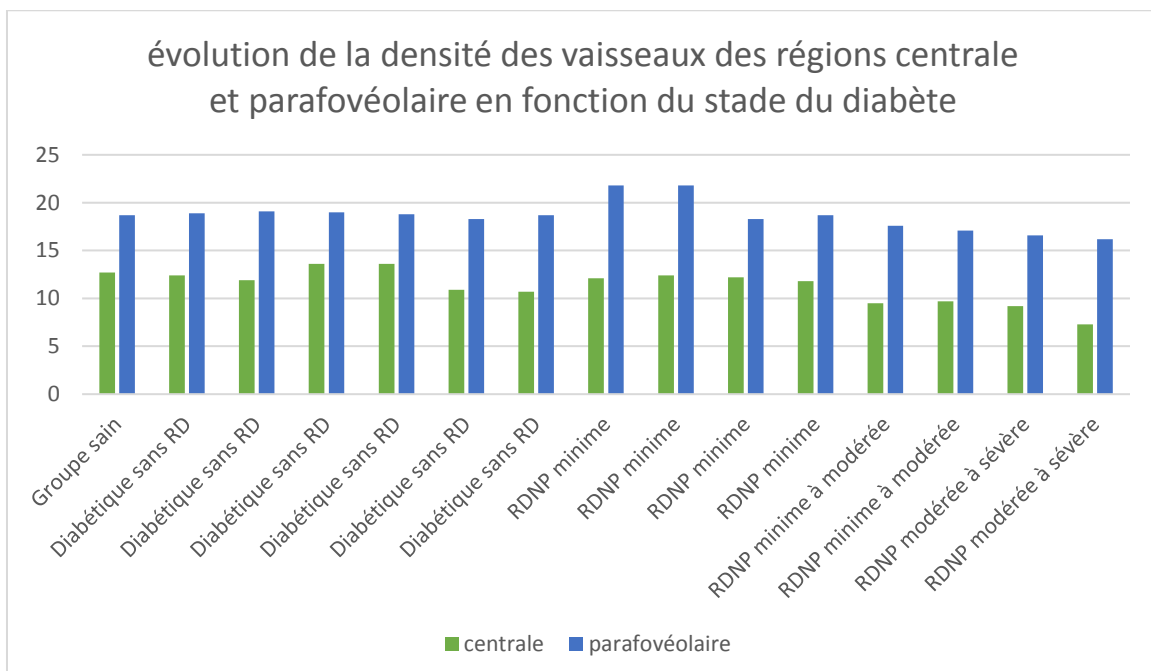
Aire	0,37 mm ²
Périmètre	2,99 mm
Coefficient de circularité	0,48

L'analyse des données fournies par l'angioplex métrix montrent que la taille de la zone avasculaire centrale augmente au fur et à mesure de la détérioration du diabète, tout en perdant progressivement de sa circularité. On observe également dans le même temps, une diminution progressive de la densité des vaisseaux avec la détérioration du diabète, surtout marquée dans la région centrale. Cette observation fait écho avec la diminution de la densité de perfusion des vaisseaux, également plus marquée en région centrale.

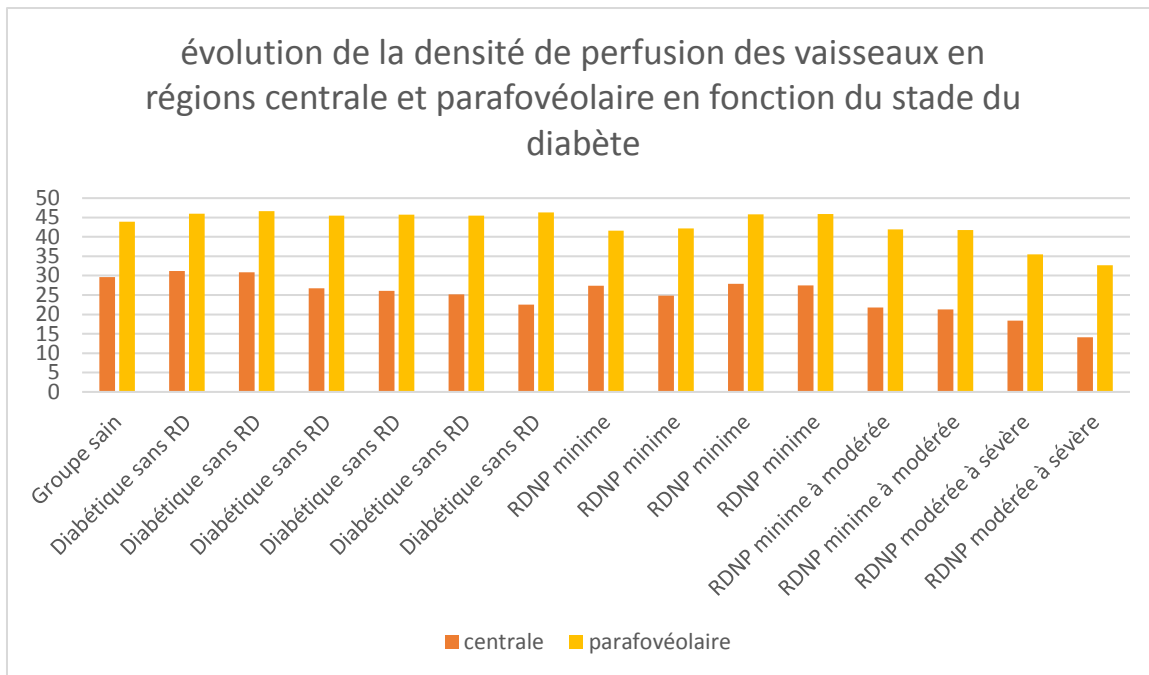
L'histogramme ci-dessous montre l'évolution de la taille de la zone avasculaire centrale, sur plusieurs séries de mesures, en fonction de l'évolution du diabète.



On constate alors que globalement la taille de la ZAC augmente au fur et à mesure de la détérioration du diabète, mais on observe également la grande variabilité de sa taille au sein d'une population du même groupe, c'est-à-dire au même stade d'évolution du diabète.



Concernant la densité des vaisseaux sanguins, on constate que leur perte se fait au cours de la détérioration du diabète, celle-ci étant plus marquée en région centrale qu'en région parafovéolaire.



Quant à la densité de perfusion, on constate là aussi que sa diminution se fait au cours de la détérioration du diabète, et qu'elle est plus marquée en région centrale qu'en région parafovéolaire.

E. Discussion et conclusion

Bien que l'examen présente encore quelques limites, il a permis par sa rapidité et son aisance, d'aider et de faciliter au dépistage et au diagnostic de la rétinopathie diabétique. En effet, en se passant de l'utilisation de produit de contrastes, le programme a pu calculer les données caractéristiques de la rétinopathie diabétique, à savoir la taille de la zone avasculaire centrale, la densité des vaisseaux sanguins, et la densité de perfusion de ces derniers, paramètres qui sont objectivés et analysés en OCT-Angiographie avec injection de produit de contraste. Bien qu'avec un nombre restreint de données, les résultats semblent tout-à-fait promoteur en regard du dépistage et du diagnostic de la rétinopathie diabétique. L'OCT-Angiographie apparaît alors comme un examen de prédilection à la disposition de l'orthoptiste, en complément des autres examens qui lui sont dévolus. Ainsi, il serait alors judicieux de réaliser l'étude avec un panel plus large de patients afin de mieux déterminer la pertinence ainsi que l'efficacité de l'OCT-Angiographie dans le dépistage de la rétinopathie diabétique par l'orthoptiste.

Conclusion

Nous avons pu déterminer au cours de cette étude, l'intérêt ainsi que l'utilité de l'OCT-Angiographie parmi les examens complémentaires à réaliser par l'orthoptiste afin de réaliser un dépistage et d'établir un diagnostic de la rétinopathie diabétique.

Certes, la méthode d'examen présente encore un certain nombre de limites telles que la taille des scans maculaires, la sensibilité au mouvement et/ou à l'opacité des milieux limitant ainsi l'obtention d'images de haute résolution pour les patients présentant une baisse d'acuité visuelle sévère, ou encore la non mise en évidence d'une fuite et/ou d'une accumulation du fait de la caractéristique de la technologie de s'affranchir du produit de contraste.

Néanmoins, elle présente bien des avantages, et pas des moindres. En effet, puisque n'utilisant pas de produit de contraste, elle est rapide à réaliser et aisée d'utilisation, ce qui est l'idéal pour l'orthoptiste. Il peut ainsi accéder plus rapidement aux imageries obtenues, et potentiellement dépister plus de patients en consultation « diabétiques ». C'est aussi l'idéal pour le médecin ophtalmologiste, car avec cette méthode d'examen, il peut confirmer plus rapidement son diagnostic, bien qu'elle ne remplace pas la méthode d'angiographie au produit de contraste.

De plus, du fait de s'affranchir de l'injection du produit de contraste, la méthode d'examen est aussi l'idéal pour les patients. En effet, elle ne présente pas les contre-indications telles que les antécédents d'allergies, les femmes enceintes ou allaitantes, ou encore les enfants, contre-indications que l'on peut retrouver dans la méthode des produits de contraste.

Ainsi, l'avenir de l'OCT-Angiographie semble plutôt prometteur, et l'orthoptiste pourrait être de plus en plus amené à le réaliser en complément des examens classiques de rétinothotographie, et d'OCT maculaire et RNFL dans le cadre du dépistage de la rétinopathie diabétique.

En effet, de par son expertise et son expérimentation, il serait capable d'observer, d'analyser et de déceler une variation des éléments caractéristiques de la rétinopathie diabétique fournis par l'angioplex métrix, logiciel disponible de l'appareil « OCT CIRRUS 6000 » en coupes 2x2 mm, 3x3 mm, 6x6 mm et/ou 9x9 mm, selon l'importance du grossissement de la zone d'intérêt à analyser.

De ce fait, l'orthoptiste deviendrait alors de plus en plus, un acteur supplétif de l'ophtalmologiste dans le diagnostic de la rétinopathie diabétique.

Bibliographie

1. Lavergne A. Dépistage et surveillance de la rétinopathie diabétique : intérêt des rétino-graphes non mydriatiques. *Revue Francophone d'Orthoptie*. 1 avr 2019;12(2):92-9.
2. Abdelkhalek R, Moumene H, Ahmimech J, Mouzariâ Y, Moujahid B, Belemlih M, et al. Corrélation entre angiographie rétinienne et tomographie en cohérence optique dans l'œdème maculaire diabétique : à propos de 72 patients. *Journal Français d'Ophtalmologie*. 1 janv 2016;39(1):e17.
3. Leclaire-Collet A. Imagerie de la rétine « pour les diabétologues ». *Médecine des Maladies Métaboliques*. 1 nov 2018;12(7):577-83.
4. Yannuzzi LA, Rohrer KT, Tindel LJ, et al. Fluorescein angiography complication survey. *ophtalmology*. 1986;
5. Massin P, Baillif S, Creuzot C, Fajnkuchen F, Kodjikian L. Œdème maculaire diabétique : diagnostic et bilan pré-thérapeutique. *Journal Français d'Ophtalmologie*. nov 2015;38(9):e187-9.
6. Lee J, Moon BG, Cho AR, Yoon YH. Optical Coherence Tomography Angiography of DME and Its Association with Anti-VEGF Treatment Response. *Ophthalmology*. nov 2016;123(11):2368-75.
7. Agemy SA, Sripsema NK, Shah CM, Chui T, Garcia PM, Lee JG, et al. RETINAL VASCULAR PERFUSION DENSITY MAPPING USING OPTICAL COHERENCE TOMOGRAPHY ANGIOGRAPHY IN NORMALS AND DIABETIC RETINOPATHY PATIENTS. *Retina*. nov 2015;35(11):2353-63.
8. Zahid S, Dolz-Marco R, Freund KB, Balaratnasingam C, Dansingani K, Gilani F, et al. Fractal Dimensional Analysis of Optical Coherence Tomography Angiography in Eyes With Diabetic Retinopathy. *Invest Ophthalmol Vis Sci*. 1 sept 2016;57(11):4940-7.
9. Gadde SGK, Anegondi N, Bhanushali D, Chidambara L, Yadav NK, Khurana A, et al. Quantification of Vessel Density in Retinal Optical Coherence Tomography Angiography Images Using Local Fractal Dimension. *Invest Ophthalmol Vis Sci*. 1 janv 2016;57(1):246-52.
10. Arend O, Wolf S, Jung F, Bertram B, Postgens H, Toonen H, et al. Retinal microcirculation in patients with diabetes mellitus: dynamic and morphological analysis of perifoveal capillary network. :5.
11. Al-Sheikh M, Akil H, Pfau M, Sadda SR. Swept-Source OCT Angiography Imaging of the Foveal Avascular Zone and Macular Capillary Network Density in Diabetic Retinopathy. *Invest Ophthalmol Vis Sci*. 1 juill 2016;57(8):3907-13.
12. Takase N, Nozaki M, Kato A, Ozeki H, Yoshida M, Ogura Y. ENLARGEMENT OF FOVEAL AVASCULAR ZONE IN DIABETIC EYES EVALUATED BY EN FACE OPTICAL COHERENCE TOMOGRAPHY ANGIOGRAPHY. *RETINA*. nov 2015;35(11):2377-83.

13. Snodderly DM, Weinhaus RS, Choi JC. Neural-vascular relationships in central retina of macaque monkeys (*Macaca fascicularis*). *J Neurosci*. 1 avr 1992;12(4):1169-93.
14. Bradley PD, Sim DA, Keane PA, Cardoso J, Agrawal R, Tufail A, et al. The Evaluation of Diabetic Macular Ischemia Using Optical Coherence Tomography Angiography. *Invest Ophthalmol Vis Sci*. 1 févr 2016;57(2):626-31.
15. Ploner SB, Moulton EM, Choi W, Waheed NK, Lee B, Novais EA, et al. TOWARD QUANTITATIVE OPTICAL COHERENCE TOMOGRAPHY ANGIOGRAPHY: Visualizing Blood Flow Speeds in Ocular Pathology Using Variable Interscan Time Analysis. *RETINA*. déc 2016;36:S118.
16. Hwang TS, Zhang M, Bhavsar K, Zhang X, Campbell JP, Lin P, et al. Visualization of 3 Distinct Retinal Plexuses by Projection-Resolved Optical Coherence Tomography Angiography in Diabetic Retinopathy. *JAMA Ophthalmology*. 1 déc 2016;134(12):1411-9.
17. Yli-Huoma J, Ko D, Choi S, Park S, Smolander K. Where Is Current Research on Blockchain Technology?—A Systematic Review. *PLOS ONE*. 3 oct 2016;11(10):e0163477.
18. Kim AY, Chu Z, Shahidzadeh A, Wang RK, Puliafito CA, Kashani AH. Quantifying Microvascular Density and Morphology in Diabetic Retinopathy Using Spectral-Domain Optical Coherence Tomography Angiography. *Invest Ophthalmol Vis Sci*. 1 juill 2016;57(9):OCT362-70.
19. New Insights Into Microaneurysms in the Deep Capillary Plexus Detected by Optical Coherence Tomography Angiography in Diabetic Macular Edema | IOVS | ARVO Journals [Internet]. [cité 24 mars 2021]. Disponible sur: <https://iovs.arvojournals.org/article.aspx?articleid=2536006>
20. Scarinci F, Nesper PL, Fawzi AA. Deep Retinal Capillary Nonperfusion Is Associated With Photoreceptor Disruption in Diabetic Macular Ischemia. *American Journal of Ophthalmology*. août 2016;168:129-38.
21. Miwa Y, Murakami T, Suzuma K, Uji A, Yoshitake S, Fujimoto M, et al. Relationship between Functional and Structural Changes in Diabetic Vessels in Optical Coherence Tomography Angiography. *Scientific Reports*. 28 juin 2016;6(1):29064.
22. de Carlo Talisa E., Bonini Filho Marco A., Bauman Caroline R., Reichel Elias, Rogers Adam, Witkin Andre J., et al. Evaluation of Preretinal Neovascularization in Proliferative Diabetic Retinopathy Using Optical Coherence Tomography Angiography. *Ophthalmic Surgery, Lasers and Imaging Retina*. 1 févr 2016;47(2):115-9.
23. Hwang TS, Jia Y, Gao SS, Bailey ST, Lauer AK, Flaxel CJ, et al. Optical Coherence Tomography Angiography Features of Diabetic Retinopathy. *Retina*. nov 2015;35(11):2371-6.
24. Choi W, Mohler KJ, Potsaid B, Lu CD, Liu JJ, Jayaraman V, et al. Choriocapillaris and Choroidal Microvasculature Imaging with Ultrahigh Speed OCT Angiography. *PLOS ONE*. 11 déc 2013;8(12):e81499.

25. Choi W, Moulton EM, Waheed NK, Adhi M, Lee B, Lu CD, et al. Ultrahigh-Speed, Swept-Source Optical Coherence Tomography Angiography in Nonexudative Age-Related Macular Degeneration with Geographic Atrophy. *Ophthalmology*. 1 déc 2015;122(12):2532-44.
26. Zhang M, Hwang TS, Dongye C, Wilson DJ, Huang D, Jia Y. Automated Quantification of Nonperfusion in Three Retinal Plexuses Using Projection-Resolved Optical Coherence Tomography Angiography in Diabetic Retinopathy. *Invest Ophthalmol Vis Sci*. 1 oct 2016;57(13):5101-6.
27. Camino A, Zhang M, Dongye C, Pechauer AD, Hwang TS, Bailey ST, et al. Automated registration and enhanced processing of clinical optical coherence tomography angiography. *Quantitative Imaging in Medicine and Surgery*. août 2016;6(4):39101-401.

Annexes

Annexe 1

Les critères diagnostiques du diabète

Glycémie à jeun	Taux d'HbA_{1c} (chez l'adulte)	Glycémie 2h après l'ingestion de 75 g de glucose	Glycémie aléatoire
≥ 7 mmol/L	≥ 6,5%	≥ 11,1 mmol/L	≥ 11,1 mmol/L

Annexe 2

Les critères diagnostiques du prédiabète

Epreuve de laboratoire	Résultats	Catégorie de prédiabète
Glycémie à jeun (mmol/L)	6,1 à 6,9	Anomalie de la glycémie à jeun
Glycémie 2h après l'ingestion de 75 g de glucose (mmol/L)	7,8 à 11,0	Intolérance au glucose
Taux d'HbA _{1c}	6,0% à 6,4%	Prédiabète

Figure 2

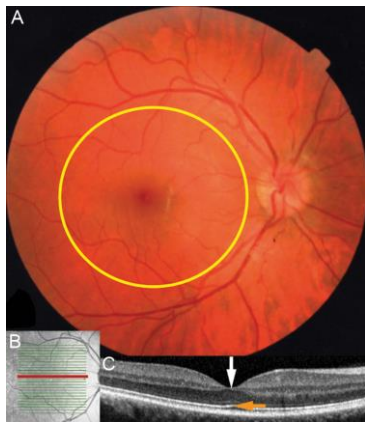


Image classique d'un fond d'œil normal en rétinographie couleur (A), en cliché infrarouge (B) et image en coupe d'une macula normale en tomographie par cohérence optique (OCT : Optical Coherence Tomography) (C). L'image couleur du fond d'œil (A) est celle de la région du pôle postérieur où sont reconnaissables la tête du nerf optique (papille), la macula centrée (cercle jaune) par la fovéa (zone sombre). L'image infrarouge (B) montre le niveau de la coupe OCT (ligne magenta). Au niveau de la coupe OCT (C) on remarque en particulier la ligne des photorécepteurs (flèche orange), ainsi que la dépression fovéolaire physiologique (flèche blanche).

Figure 3

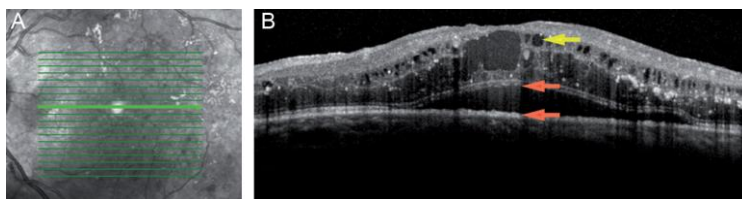
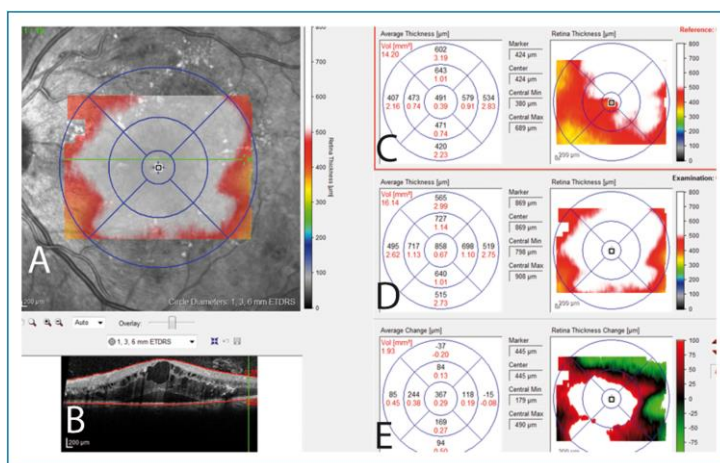


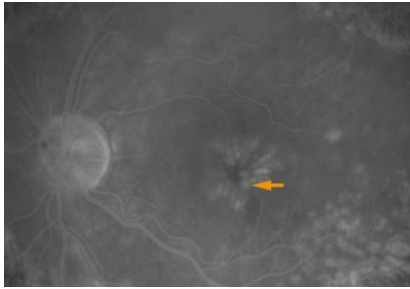
Image d'un œdème maculaire diabétique en tomographie par cohérence optique (OCT : Optical Coherence Tomography). L'image de gauche (A) est le cliché infrarouge fourni par l'appareil qui localise la coupe au niveau du fond d'œil (ligne verte la plus marquée). L'image de droite (B) montre l'œdème maculaire. On retrouve en particulier la perte de la dépression fovéolaire (par rapport à un OCT de macula normale) témoignant de la présence d'un épaissement rétinien, la présence de nombreuses logettes intra rétiniennes sous la forme de cavités hyporéfléctives (flèche jaune), ainsi qu'un décollement séreux rétinien (décollement localisé de la rétine, d'origine exsudative, et situé ici entre les deux flèches orange).

Figure 4



Cartographie de l'épaisseur de l'œdème maculaire diabétique de la Fig. 3 avec épaissement rétinien majeur qui apparaît en blanc. Pour une meilleure compréhension, les images en infrarouge (A) et en coupe OCT (B) correspondant à celles de la Fig. 3 sont reportées. L'image en infrarouge (A) permet de localiser l'œdème maculaire au niveau du fond d'œil par le report de la cartographie maculaire du jour. La cartographie maculaire correspond au report sur un plan frontal de l'épaisseur maculaire. Les images C et D correspondent à la cartographie maculaire de référence (C : correspondant en général à la dernière visite) et à la cartographie du jour (D). L'image E correspond à la cartographie différentielle entre l'examen de référence (C) et l'examen du jour (D). Chez ce patient, on observe ici par rapport au dernier examen une majoration de l'œdème maculaire au centre, en bas et à gauche (E).

Figure 5



Aspect en angiographie rétinienne à la fluorescéine d'un œdème maculaire diabétique diffus. La flèche orange montre l'une des logettes rétiniennes disposées en pétales et centrées sur la zone fovéolaire ; ces logettes sont hyperfluorescentes (blanches) par accumulation de fluorescéine.

Figures 6A et 6B

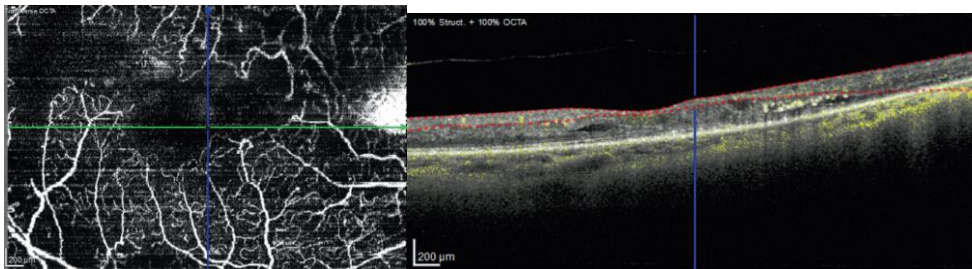
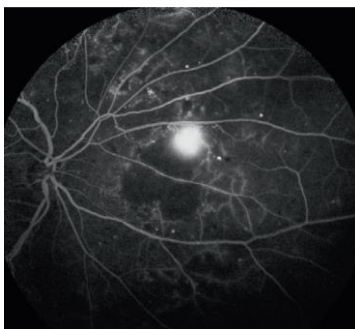


Fig. 6A : Visualisation des vaisseaux de la rétine interne (sans injection de colorant). On note les occlusions capillaires et l'élargissement de la zone avasculaire centrale : il s'agit d'une maculopathie ischémique.

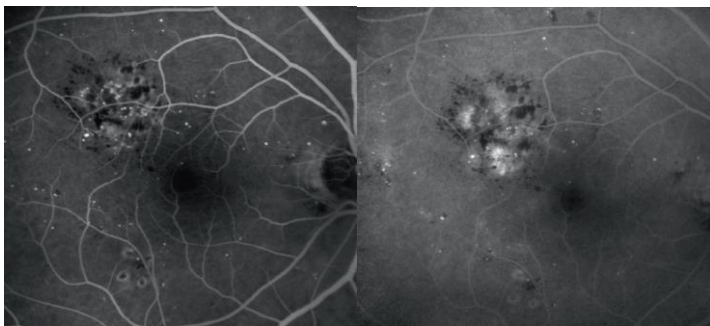
Fig. 6B : OCT correspondant montrant (entre les lignes rouges) l'épaisseur de la zone

Figure 7



Cliché angiographique de la périphérie rétinienne nasale : vastes zones d'occlusions capillaires (hypofluorescence) ; présence d'un néovaisseau pré-rétinien en bordure de cette zone, responsable d'une hyperfluorescence intense aux temps tardifs.

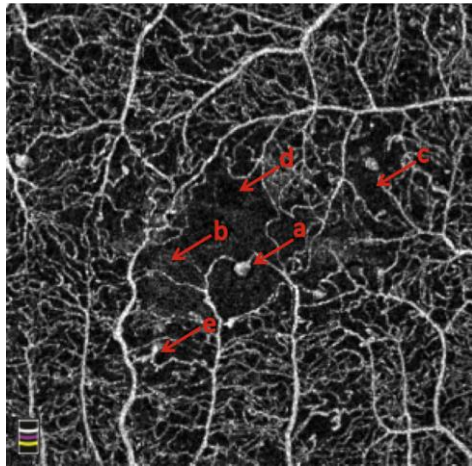
Figure 8



Œdème maculaire focal modéré.

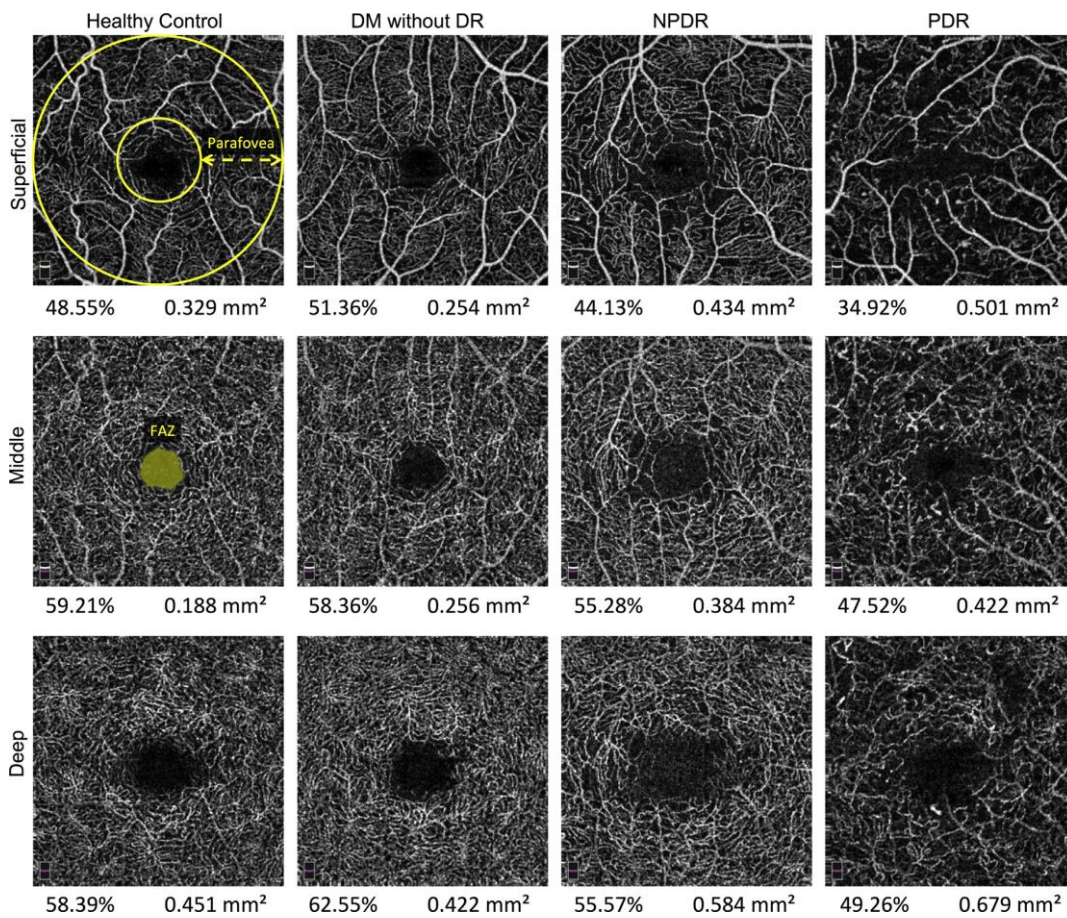
Angiographie à la fluorescéine : temps intermédiaire (**à gauche**), temps tardif (**à droite**). Dans la zone d'œdème focal, les exsudats apparaissent hypofluorescents. On note une diffusion de fluorescéine (hyperfluorescence) à partir des microanévrismes et des dilatations capillaires.

Figure 9



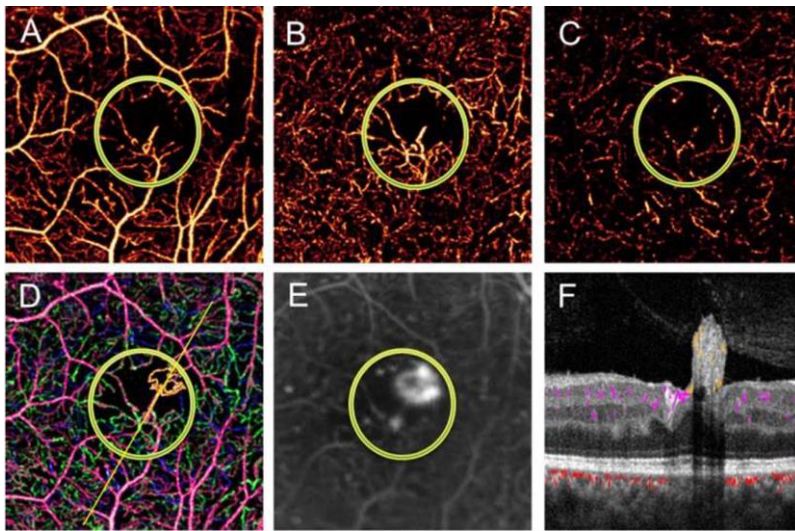
Caractéristiques communes de la rétinopathie diabétique en OCT-A. (a) microanévrisme, (b) zone avasculaire centrale agrandie, (c) pas de perfusion sanguine, (d) œdème, (e) nœud vasculaire anormal.

Figure 10



La densité des vaisseaux parafovéolaires décroît tandis que la zone avasculaire centrale s'agrandit au fur et à mesure que la RD se détériore. OCT-A en face du plexus capillaire superficiel (rangée du haut), médian (rangée du milieu) et profond (rangée du bas) d'un patient en bonne santé (colonne de gauche), un patient atteint de diabète sans DR (colonne du milieu gauche), un patient atteint de RDNP (colonne du milieu à droite), et un patient atteint de RDP (colonne de droite). La zone parafoveolaire est définie comme le pourcentage de surface occupée par les vaisseaux entre les deux cercles jaunes superposés sur le plexus capillaire superficiel du patient sain. La ZAC peut être calculée automatiquement ou manuellement et est définie comme la zone avasculaire de la fovéola centrale, rapportée en mm² (vue sur le plexus capillaire moyen du patient sain). La densité des vaisseaux et celle de la ZAC sont visibles sous chaque angiogramme.

Figure 11



Un œil avec néovascularisation parafovéale en OCT-A. Un œil avec néovascularisation parafovéale (NV) entourée en orange en imagerie composite (D) et en AGF (E). La touffe de NV est connectée à un réseau de vaisseaux dilatés, au niveau des plexus capillaire profond(C), moyen (B), et superficiel (A) par un vaisseau. L'OCT-A en coupe transversale (F) de la zone entourée en « D » montre bien cette relation