



**HAL**  
open science

# Intérêt de l'extrusion orthodontique dans l'aménagement du site pré-implantaire dans le secteur antérieur

Julie He

► **To cite this version:**

Julie He. Intérêt de l'extrusion orthodontique dans l'aménagement du site pré-implantaire dans le secteur antérieur. Sciences du Vivant [q-bio]. 2021. dumas-03485379

**HAL Id: dumas-03485379**

**<https://dumas.ccsd.cnrs.fr/dumas-03485379v1>**

Submitted on 17 Dec 2021

**HAL** is a multi-disciplinary open access archive for the deposit and dissemination of scientific research documents, whether they are published or not. The documents may come from teaching and research institutions in France or abroad, or from public or private research centers.

L'archive ouverte pluridisciplinaire **HAL**, est destinée au dépôt et à la diffusion de documents scientifiques de niveau recherche, publiés ou non, émanant des établissements d'enseignement et de recherche français ou étrangers, des laboratoires publics ou privés.



Distributed under a Creative Commons Attribution - NonCommercial - NoDerivatives 4.0  
International License

## AVERTISSEMENT

Cette thèse d'exercice est le fruit d'un travail approuvé par le jury de soutenance et réalisé dans le but d'obtenir le diplôme d'État de docteur en chirurgie dentaire. Ce document est mis à disposition de l'ensemble de la communauté universitaire élargie.

Il est soumis à la propriété intellectuelle de l'auteur. Ceci implique une obligation de citation et de référencement lors de l'utilisation de ce document.

D'autre part, toute contrefaçon, plagiat, reproduction illicite encourt toute poursuite pénale.

**UNIVERSITÉ DE PARIS**  
**FACULTÉ DE SANTÉ**  
**UFR D'ODONTOLOGIE - MONTROUGE**

**Année 2021**

**N° M044**

**THÈSE**  
**POUR LE DIPLÔME D'ÉTAT DE DOCTEUR EN CHIRURGIE DENTAIRE**

Présentée et soutenue publiquement le : 18 mai 2021

Par

**Julie HE**

**Intérêt de l'extrusion orthodontique dans l'aménagement du site  
pré-implantaire dans le secteur antérieur**

Dirigée par Mme le Docteur Margaux Hinet

JURY

Mme le Professeur Marjolaine Gosset

Présidente

M. le Docteur Philippe Tramba

Assesseur

M. le Docteur Jean-Luc Charrier

Assesseur

M. le Docteur Thibault Drouhet

Assesseur

Mme Le Docteur Margaux Hinet

Invitée





## Tableau des enseignants de l'UFR (Montrouge)

DÉPARTEMENTS	DISCIPLINES	PROFESSEURS DES UNIVERSITÉS	MAÎTRES DE CONFÉRENCES
1. DÉVELOPPEMENT, CROISSANCE ET PRÉVENTION	ODONTOLOGIE PÉDIATRIQUE	Mme DURSUN Mme VITAL	Mme BONNET M. COURSON Mme VANDERZWALM
	ORTHOPÉDIE DENTO-FACIALE	Mme LE NORCY	Mme BENAHMED M. DUNGLAS Mme KAMOUN
	PRÉVENTION, ÉPIDÉMIOLOGIE, ÉCONOMIE DE LA SANTÉ ET ODONTOLOGIE LÉGALE	M. PIRNAY	Mme GERMA Mme SMAIL-FAUGERON
2. CHIRURGIE ORALE, PARODONTOLOGIE, BIOLOGIE ORALE	PARODONTOLOGIE	Mme COLOMBIER Mme GOSSET	M. BIOSSE DUPLAN M. BRUN (MCU associé) M. GUEZ
	CHIRURGIE ORALE	M. MAMAN Mme RADOÏ	Mme EJEIL M. GAULTIER M. HADIDA M. MOREAU M. NGUYEN Mme TAÏHI
	BIOLOGIE ORALE	Mme CHAUSSAIN M. GOGLY Mme SÉGUIER Mme POLIARD (PR)	Mme ANDRIQUE (MCU associée) M. ARRETO Mme BARDET (MCF) M. BOUCHET (MCF) Mme CHARDIN M. FERRE Mme GORIN M. LE MAY
3. RÉHABILITATION ORALE	DENTISTERIE RESTAURATRICE ENDODONTIE	Mme BOUKPESSI Mme CHEMLA	Mme BERÈS Mme BESNAULT M. BONTE Mme COLLIGNON M. DECUP Mme GAUCHER
	PROTHÈSES	Mme WULFMAN	M. CHEYLAN M. DAAS M. DOT M. DUPAGNE (MCU associé) M. EID Mme FOUILLOUX-PATEY M. RENAULT M. RIGNON-BRET M. TRAMBA
	FONCTION-DYSFONCTION, IMAGERIE, BIOMATÉRIAUX	M. SALMON	M. ATTAL Mme BENBELAÏD Mme BENOÎT A LA GUILLAUME (MCF) M. BOUTER M. CHARRIER M. CHERRUAU M. FLEITER Mme FRON CHABOUIS Mme MANGIONE Mme TILOTTA
	PROFESSEURS ÉMÉRITES	M. BÉRENHOLC Mme BRION Mme FOLLIGUET M. LASFARGUES M. LAUTROU	M. LEVY M. PELLAT M. PIERRISNARD M. SAFFAR Mme WOLIKOW

Liste mise à jour le 25 mars 2021



## Remerciements

---

**À Mme le Professeur Marjolaine Gosset ; Docteur en Chirurgie dentaire ; Spécialiste qualifiée en Médecine bucco-dentaire ; Docteur de l'Université Paris et Marie Curie ; Habilitée à Diriger des Recherches ; Professeur des Universités, UFR d'Odontologie – Montrouge ; Praticien Hospitalier, Assistance Publique-Hôpitaux de Paris**

Je vous remercie de me faire l'honneur de présider ce jury de thèse d'exercice. Merci pour vos enseignements, vos conseils et de votre gentillesse durant toutes mes années d'externat mais également d'attachée. Je vous suis reconnaissante de me permettre de continuer ma formation en parodontologie à vos côtés. Je vous exprime ma sincère gratitude et mon plus profond respect.

**À M. le Docteur Philippe Tramba ; Docteur en Chirurgie dentaire ; Docteur de l'Université Paris Descartes ; Maître de Conférences des Universités, UFR d'Odontologie – Montrouge ; Praticien Hospitalier, Assistance Publique-Hôpitaux de Paris**

Je vous remercie de me faire l'honneur de siéger dans ce jury de thèse. Merci pour votre bienveillance et vos précieux enseignements tout au long de mon externat. Je vous exprime toute ma reconnaissance et mon plus grand respect.

**À M. le Docteur Jean-Luc Charrier ; Docteur en Chirurgie dentaire ; Spécialiste qualifié en Chirurgie Orale ; Docteur de l'Université Paris Descartes ; Maître de Conférences des Universités, UFR d'Odontologie – Montrouge ; Praticien Hospitalier, Assistance Publique-Hôpitaux de Paris**

Je vous remercie de me faire l'honneur de siéger dans ce jury de thèse. Merci pour vos enseignements théoriques et pratiques à la faculté. Veuillez trouver ici l'expression de mon profond respect et de ma gratitude.

**À M. le Docteur Thibault Drouhet ; Docteur en Chirurgie dentaire ; Assistant Hospitalo-Universitaire, UFR d'Odontologie - Montrouge**

Je vous remercie de me faire l'honneur de siéger dans ce jury de thèse. Merci pour vos conseils, votre gentillesse et votre bonne humeur à l'hôpital Charles-Foix. Je vous exprime toute ma reconnaissance, mon respect et mon amitié.





**À Mme le Docteur Margaux Hinet ; Docteur en Chirurgie dentaire**

Je tiens à vous remercier de m'avoir fait l'honneur de diriger cette thèse. Un grand merci pour vos précieux conseils, votre disponibilité et vos encouragements tout au long de ce travail. J'ai été ravie d'écrire cette thèse avec vous. J'ai également beaucoup appris auprès de vous durant mes années d'externat à l'hôpital. Je vous exprime ma plus grande gratitude et mon amitié la plus sincère.



# Résumé et indexation en français et anglais

---

## Résumé :

Avec une attente esthétique grandissante de nos jours, le traitement de l'édentement unitaire en secteur antérieur représente l'un des défis majeurs de la dentisterie moderne. Pour y répondre, les implants dentaires constituent une solution prothétique fixe confortable et fiable. Mais sur le plan fonctionnel et esthétique, le succès du traitement implantaire à court et long terme est directement lié à la qualité et quantité des tissus durs et mous disponibles. Afin de créer un environnement idéal, de nombreuses techniques d'augmentation tissulaire ont été développées. Parmi elles, l'extrusion orthodontique est une méthode non invasive intéressante qui corrige simultanément les défauts osseux et gingivaux. Elle consiste à égresser la dent condamnée à l'aide d'un dispositif fixe ou amovible, avec une vitesse lente, dans un axe contrôlé. Le parodonte va suivre la dent grâce à une prolifération osseuse et gingivale ce qui permettra d'améliorer le site pré-implantaire. Cependant, malgré une bonne prédictibilité et des avantages concrets, l'extrusion orthodontique en implantologie reste encore peu connue. Ce travail se propose d'identifier les recommandations au sujet de cette technique et de son protocole afin de la rendre plus accessible.

## Discipline ou spécialité :

Implantologie

## Mots clés français (fMeSH et Rameau) :

**fMeSH** : Extrusion orthodontique ; Phénomènes biomécaniques

**Rameau** : Implants dentaires ; Parodonte

## Forme ou Genre :

**fMeSH** : Dissertation universitaire

**Rameau** : Thèses et écrits académiques



**Abstract :**

With today's growing aesthetic expectations, the treatment of anterior single tooth loss is one of the major challenges of modern dentistry. Dental implants offer a comfortable and reliable fixed prosthetic solution. But from a functional and aesthetic point of view, the success of an implant treatment in the short and long term is directly related to the quality and quantity of the available hard and soft tissues. In order to create an ideal environment, many tissue augmentation techniques have been developed. Among them, orthodontic extrusion is an interesting non-invasive method that simultaneously corrects osseous and gingival defects. It consists in extruding the condemned tooth with a fixed or removable device, with a slow speed, in a controlled axis. The periodontium will follow the tooth through bone and gingival proliferation which will improve the pre-implant site. However, despite good predictability and real advantages, orthodontic extrusion in implantology is still rather unknown. This paper aims to identify recommendations about this technique and its protocol in order to make it more accessible.

**Branches or specialty :**

Oral Implantology

**English keywords (MeSH) :**

Orthodontic Extrusion ; Biomechanical Phenomena

**Publication type (MeSH) :**

Academic Dissertation



## Liste des abréviations

---

- ROG : Régénération Osseuse Guidée
- GCE : Greffe de Conjonctif Enfoui





# Table des matières

---

<b>INTRODUCTION</b> .....	<b>3</b>
<b>1: L'EXTRUSION ORTHODONTIQUE A VISEE IMPLANTAIRE</b> .....	<b>5</b>
1.1 ORIGINE.....	5
1.2 QU'EST-CE QUE L'EXTRUSION ORTHODONTIQUE A VISEE IMPLANTAIRE ? .....	6
1.2.1 Définition .....	6
1.2.2 Mécanismes biologiques .....	6
1.3 INDICATIONS ET CONTRE-INDICATIONS.....	12
1.3.1 Indications .....	12
1.3.2 Contre-indications .....	15
1.3.3 Limites .....	15
1.4 AVANTAGES ET INCONVENIENTS .....	16
1.4.1 Avantages.....	16
1.4.2 Inconvénients.....	17
<b>2 : RECOMMANDATIONS</b> .....	<b>19</b>
2.1 ASSAINISSEMENT PARODONTAL ET ENDODONTIQUE .....	21
2.2 DISPOSITIFS .....	21
2.2.1 Dispositifs amovibles .....	21
2.2.2 Dispositifs fixes .....	26
2.3 FORCE .....	36
2.3.1 Intensité et rythme d'application .....	37
2.3.2 Durée d'application .....	37
2.3.3 Direction .....	38
2.4 PHASE DE CONTENTION .....	41
2.5 EXTRACTION ATRAUMATIQUE ET IMPLANTATION IMMEDIATE .....	41
<b>3 : COMPARAISON AUX AUTRES TECHNIQUES D'AUGMENTATION TISSULAIRE</b> .....	<b>43</b>
3.1 LA REGENERATION OSSEUSE GUIDEE - ROG.....	43
3.2 LE GREFFE DE CONJONCTIF ENFOUI - GCE .....	44
3.3 RECHERCHE BIBLIOGRAPHIQUE.....	45
3.3.1 Magkavali-Trikka et al. (2015) : Efficacy of two site-development procedures for implants in the maxillary esthetic region .....	46
3.3.2 Somar et al. (2016) : Predictability of orthodontic forced eruption in developing an implant site : a systematic review .....	48

3.3.3 Kwon et al. (2016) : Effect of slow forced eruption on the vertical levels of the interproximal bone and papilla and the width of the alveolar ridge .....	51
Objectif : .....	51
3.3.4 Urban et al. (2019) : Effectiveness of vertical ridge augmentation intervention : a systematic review and meta-analysis .....	56
3.3.5 Sanz-Sánchez et al. (2015) : Effectiveness of lateral bone augmentation on the alveolar crest dimension : a systematic review and meta-analysis .....	59
3.3.6 Lim et al. (2018) : Wound healing complications following guided bone regeneration for ridge augmentation : a systematic review and meta-analysis .....	62
3.4 DISCUSSION .....	63
<b>CONCLUSION .....</b>	<b>67</b>
<b>BIBLIOGRAPHIE .....</b>	<b>69</b>
<b>TABLE DES FIGURES .....</b>	<b>72</b>
<b>TABLE DES TABLEAUX .....</b>	<b>74</b>

# Introduction

---

De nos jours, avec l'exigence grandissante des patients, le traitement de l'édentement unitaire en secteur esthétique est devenu l'un des défis majeurs de la dentisterie moderne. Que ce soit à la télévision, sur les réseaux sociaux ou tout simplement dans son entourage, le patient est de plus en plus attiré par des sourires dits « parfaits » : des dents plus blanches, plus alignées et plus uniformes, une gencive saine et festonnée, etc. Finalement, plus que la fonction, c'est l'aspect visuel qui importe au patient, ce qui rend la prise en charge d'autant plus difficile.

Pour répondre à ce défi, les implants dentaires sont devenus, aux mêmes titres que les bridges, une solution prothétique fixe idéale et fiable. Mais leur mise en place reste complexe et leurs indications dépendent de l'environnement pré-implantaire.

Sur les plans fonctionnel et esthétique, le succès du traitement implantaire à court et long terme est directement lié à la qualité et quantité de tissus durs et mous disponibles. Or la perte d'une dent est toujours associée à une réduction osseuse, qu'elle soit présente auparavant et responsable de la perte dentaire ou qu'elle fasse suite à la cicatrisation alvéolaire. Les conséquences de cette diminution osseuse sont d'autant plus importantes dans le secteur antérieur où la corticale vestibulaire est fine et plus susceptible à la résorption. C'est pourquoi de nombreuses techniques d'augmentation tissulaire ont été développées en parallèle. Parmi elles, l'extrusion orthodontique a émergé comme une alternative non chirurgicale intéressante pour développer le site pré-implantaire en secteur esthétique.

Cette technique utilise la dent condamnée pour corriger les défauts osseux mais également gingivaux avec fiabilité et ainsi favoriser le succès de la thérapeutique implantaire d'un point de vue fonctionnel et surtout esthétique. Mais malgré une bonne prédictibilité et des avantages concrets, le manque d'informations sur son protocole de mise en œuvre en fait une technique peu connue et donc peu utilisée.

L'objectif de cette thèse est d'étudier l'utilisation de l'extrusion orthodontique dans l'aménagement du site pré-implantaire en secteur esthétique et ses différentes méthodes de mise en œuvre dans la littérature afin d'identifier des recommandations claires et redéfinir sa place parmi les techniques connues de développement tissulaire.

Dans un premier temps, nous étudierons les principes biologiques de l'extrusion orthodontique à visée implantaire afin d'en comprendre les indications, les avantages et les limites. Dans un second temps, nous analyserons la littérature pour apporter des précisions sur la mise en œuvre de la technique. Enfin nous comparerons l'extrusion orthodontique à la ROG, associée à la greffe de conjonctif enfoui.

# 1: L'extrusion orthodontique à visée implantaire

---

## 1.1 Origine

L'extrusion orthodontique n'est utilisée que depuis récemment dans le but d'aménager les tissus du site pré-implantaire. Mais cette thérapeutique découle en réalité d'études et d'observations bien plus anciennes. Il est important de connaître son origine pour comprendre ses principes de mise en œuvre et sa pertinence.

Entre 1951 et 1967, Reitan montre, à travers une série d'études<sup>1,2,3,4</sup>, qu'il y a une apposition continue d'os autour d'une dent lorsque cette dernière est soumise à un mouvement orthodontique. A mesure que les fibres du ligament alvéolaire sont étirées, il y a une formation osseuse de sorte que la distance entre la crête alvéolaire et la jonction amélo-cémentaire reste constante.

En 1975, Ingber met en application ces observations et présente le principe d'extrusion orthodontique pour traiter les défauts osseux à une ou deux parois (pour lesquels la thérapeutique parodontale ne suffit pas).<sup>5</sup> Lorsque la racine est orthodontiquement égressée, la gencive et l'os alvéolaire « suivent » le mouvement de la dent, permettant de diminuer voire d'éliminer le défaut osseux et d'améliorer l'esthétique gingivale. Par la suite, Ingber utilise cette technique sur des dents dont les lésions traumatiques ou carieuses sont sous-gingivales. Elle permet de remonter les limites pour recréer un espace prothétique correct et pouvoir réaliser des couronnes respectant l'attache supra-crestale (anciennement nommée « l'espace biologique »).<sup>6</sup> Il apporte ainsi une alternative à l'élongation coronaire chirurgicale.

Enfin, plus récemment, en 1993, Salama H. et Salama M. proposent une nouvelle application de l'extrusion orthodontique : augmenter le volume des tissus mous et durs des sites pré-implantaires.<sup>7</sup> Si les mouvements de la dent stimulent la formation d'os alvéolaire et de gencive, il est alors possible d'utiliser ces mécanismes pour créer un environnement idéal à la pose d'implant. Ils affirment ainsi « qu'une dent non-conservable n'est pas une dent inutile ».

---

<sup>1</sup> Reitan, « The initial tissue reaction incident to orthodontic tooth movement as related to the influence of function : an experimental histologic study on animal and human material »

<sup>2</sup> Reitan, « Tissue behavior during orthodontic tooth movement ».

<sup>3</sup> Reitan, « Effects of force magnitude and direction of tooth movement on different alveolar bone types ».

<sup>4</sup> Reitan, « Clinical and histologic observations on tooth movement during and after orthodontic treatment ».

<sup>5</sup> Ingber, « Forced eruption : part I. a method of treating isolated one and two wall infrabony osseous defects-rationale and case report ».

<sup>6</sup> Ingber, « Forced eruption : part II. a method of treating nonrestorable teeth-periodontal and restorative considerations ».

<sup>7</sup> Salama et Salama, « The role of orthodontic extrusive remodeling in the enhancement of soft and hard tissue profiles prior to implant placement : a systematic approach to the management of extraction site defects ».

## 1.2 Qu'est-ce que l'extrusion orthodontique à visée implantaire ?

### 1.2.1 Définition

L'extrusion orthodontique à visée implantaire est une technique non invasive qui a pour but de développer l'environnement des sites pré-implantaires en agissant à la fois sur les tissus mous et les tissus durs. Elle augmente la crête alvéolaire en hauteur et en largeur afin de permettre la pose d'un implant dans une position et un site idéal. Elle permet également de moduler ou d'agencer les tissus mous pour obtenir un résultat esthétiquement harmonieux avec les dents adjacentes.

Cette technique consiste au déplacement contrôlé d'une dent en direction coronaire selon un axe contrôlé, sous une force continue jusqu'à un niveau proche de l'extraction. L'intensité de la force permet d'avoir une égression de la dent avec son support parodontal. Elle est employée sur une dent non conservable qui sera, par la suite, extraite et remplacée par un implant.

Dans la littérature actuelle, elle est également mentionnée sous d'autres termes équivalents, tels que l'extraction orthodontique, l'éruption orthodontique forcée ou la régénération orthodontique guidée.

### 1.2.2 Mécanismes biologiques

Au cours de leur vie, les dents sont constamment sujettes à des déplacements physiologiques en réponse aux multiples stimuli et évolutions de leur environnement tissulaire. Ces réactions sont possibles grâce aux remaniements des constituants du parodonte : le cément, l'os alvéolaire, le ligament alvéolaire et la gencive.

Les mouvements orthodontiques se basent sur cette capacité du parodonte à s'adapter aux contraintes pour augmenter la quantité de tissus durs et mous. Nous allons étudier les différents mécanismes biologiques observés au sein de ces tissus lors du mouvement orthodontique.

#### 1.2.2.1 Os et ligament alvéolaire

Lors de l'initiation du mouvement dentaire par traitement orthodontique, nous pouvons observer trois phases, décrites par Baron<sup>8</sup> :

- La « phase initiale » avec le mouvement rapide, immédiat et de faible amplitude de la dent au sein de son alvéole.

---

<sup>8</sup> Baron, « Remodeling of alveolar bone in spontaneous and induced tooth displacement ».

- La « période de latence » avec un déplacement faible ou nul.
- La « période de post-latence » avec la reprise et fin du mouvement.

C'est au cours de la période de latence que nous observons les remaniements les plus importants, au niveau de deux zones bien distinctes : la zone de compression du côté vers lequel se déplace la dent et la zone de tension du côté opposé.<sup>9</sup>

#### 1.2.2.1.1 Zone de compression

Dans cette région, la compression du ligament alvéolaire et de ses faisceaux de collagène ainsi que l'écrasement vasculaire sous la force orthodontique créent une zone tissulaire partiellement ou totalement privée d'apport métabolique. La substance fondamentale et les cellules situées entre ces faisceaux sont chassées. La dégénérescence des cellules restantes a ensuite lieu et la zone est alors constituée uniquement de fibres de collagène tassées, à l'aspect vitrifié au microscope, appelée « zone hyaline ».<sup>10</sup> Elle apparaît environ 36h après l'initiation de l'extrusion et persiste 10 à 15 jours au cours desquels aucun mouvement n'est perceptible.<sup>11</sup> Il ne reprendra qu'une fois la zone hyaline éliminée. Sa résorption se fait grâce à une colonisation cellulaire provenant des parties latérales du ligament alvéolaire non altérées. Il s'agit d'abord de fibroblastes et macrophages qui détruisent la zone hyaline, puis d'ostéoclastes qui viennent éliminer l'os alvéolaire adjacent.<sup>12</sup>

Plus la pression exercée est forte, plus cette zone est étendue. Plus cette zone est étendue, plus sa résorption prend du temps et l'arrêt du mouvement de la dent est long.<sup>13</sup> Il est donc préférable d'appliquer une force légère et continue pour diminuer la période de latence.

Dans le cas de l'extrusion orthodontique d'une dent mono-radiculée, circulaire et homogène le long de son grand axe, la théorie voudrait que seule la zone de tension soit présente car le mouvement n'est pas censé causer de pression. Mais, en réalité, aucune dent ne présente de surface radiculaire parfaitement homogène et ces variations anatomiques seront toujours responsables de zones de compression et de hyalinisation, bien que faibles.<sup>14</sup> De plus, il est très difficile d'obtenir un axe d'extrusion parfaitement aligné au grand axe de la dent, de légers mouvements de version sont presque systématiquement observés, créant des zones de compression.

---

<sup>9</sup> Asiry, « Biological aspects of orthodontic tooth movement : a review of literature ».

<sup>10</sup> Reitan, « Effects of force magnitude and direction of tooth movement on different alveolar bone types ».

<sup>11</sup> Dorignac et al., « Biomécanique orthodontique et notion de force légère ».

<sup>12</sup> Melsen, « Tissue reaction to orthodontic tooth movement - a new paradigm ».

<sup>13</sup> Von Böhl et al., « Changes in the periodontal ligament after experimental tooth movement using high and low continuous forces in beagle dogs ».

<sup>14</sup> Kim et al., « Experimental surgical and orthodontic extrusion of teeth in dogs ».

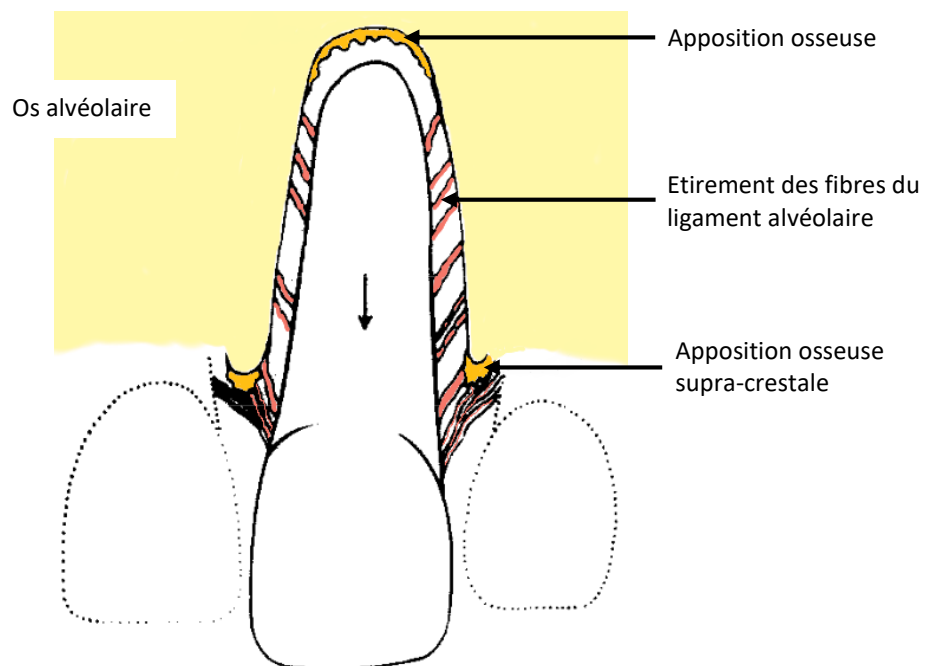
#### 1.2.2.1.2 Zone de tension

Dans cette zone, la mise en tension des fibres du ligament alvéolaire entraîne son élargissement. Ceci provoque une prolifération des cellules mésenchymateuses desmodontales qui se différencient ensuite en ostéoblastes. Ces derniers, au contact de l'os alvéolaire, synthétisent la matrice ostéoïde (matrice organique et non calcifiée). La calcification de la matrice se fera par la suite pour donner un os mature.<sup>15</sup> D'après Storey<sup>16</sup>, cette apposition osseuse est un mécanisme visant à rétablir la largeur du ligament parodontal et ramener ses fibres à leur longueur initiale.

Au cours de l'extrusion orthodontique, les fibres étirées du ligament parodontal restent liées à l'os et l'apposition osseuse se fait à l'extrémité des fibres, directement sur la surface interne de l'alvéole. Le néo-os est formé jusqu'à ce que le ligament alvéolaire retrouve une longueur physiologique.

La tension se retrouve sur l'ensemble du ligament alvéolaire. Il y aura donc une apposition osseuse au niveau de l'apex mais également sur la paroi interne de l'alvéole et au niveau du sommet de la crête alvéolaire, de sorte que la distance entre la jonction amélo-cémentaire et la crête soit constante.<sup>17</sup>

Figure 1 : Réactions tissulaires provoquées par le mouvement d'extrusion



Source : Reitan, « Clinical and histologic observations on tooth movement during and after orthodontic treatment », 1967.

<sup>15</sup> Le Gall et Sastre, « The fundamentals of tooth movement ».

<sup>16</sup> Storey, « The nature of tooth movement ».

<sup>17</sup> Reitan, « Clinical and histologic observations on tooth movement during and after orthodontic treatment ».



### 1.2.2.2 Tissus mous

Lorsque la dent se déplace avec son os de soutien, elle entraîne également le reste du parodonte, dont les tissus gingivaux.<sup>18</sup>

Dans une étude de 1968, Edwards<sup>19</sup> s'intéresse aux remaniements des tissus mous en observant le déplacement de tatouages gingivaux lors d'une rotation dentaire. Ces derniers se déplacent dans la même direction que la dent. Il en conclut que la gencive attachée et surtout la gencive marginale s'étirent et se déplacent avec la dent. Puis en 1974, Batenhorst, Bowers et Williams<sup>20</sup> remarquent, lors d'une étude sur les modifications tissulaires au cours de l'extrusion dentaire chez le singe, que la hauteur de gencive attachée a augmenté alors que la ligne muco-gingivale est restée au même niveau. Ceci signifie que la gencive suit la dent lors de l'extrusion avec un phénomène de déplacement associé à une prolifération cellulaire, permettant une augmentation de la hauteur gingivale. Certains articles ont également décrit une prolifération en épaisseur, soit un changement de biotype. Il n'y a cependant pas suffisamment d'études ou de preuves scientifiques à ce sujet pour confirmer cette observation.

#### Préservation ou formation de la papille inter-dentaire :

Un des plus grands challenges esthétiques de la restauration prothétique et implantaire est la préservation de la papille inter-dentaire. Lorsqu'un aménagement tissulaire pré-implantaire est envisagé, le parodonte autour de la dent est souvent réduit et la papille inter-dentaire déjà perdue. La gestion de cette dernière doit être impérativement prise en compte dans le projet prothétique.

Lors d'une étude clinique sur dents naturelles, Tarnow et al.<sup>21</sup> remarquent que la présence ou l'absence de papille inter-dentaire est directement liée à la distance entre le point de contact et le sommet de la crête alvéolaire sous-jacente. Lorsque cette dernière est inférieure ou égale à 5mm, la papille est présente dans quasiment 100 % des cas. Dès que cette distance augmente, les chances d'observer une papille diminuent. Par la suite, Salama et al.<sup>22</sup> déduisent qu'un lien similaire existe avec les prothèses implanto-portées. La papille est présente de façon prévisible lorsque la distance séparant le futur point de contact et le sommet de la crête osseuse sous-jacente est d'environ :

- 5,5 mm entre un implant et une dent naturelle
- 4,5 mm entre deux implants.

---

<sup>18</sup> Fontenelle, « Une conception parodontale du mouvement dentaire provoqué : évidences cliniques ».

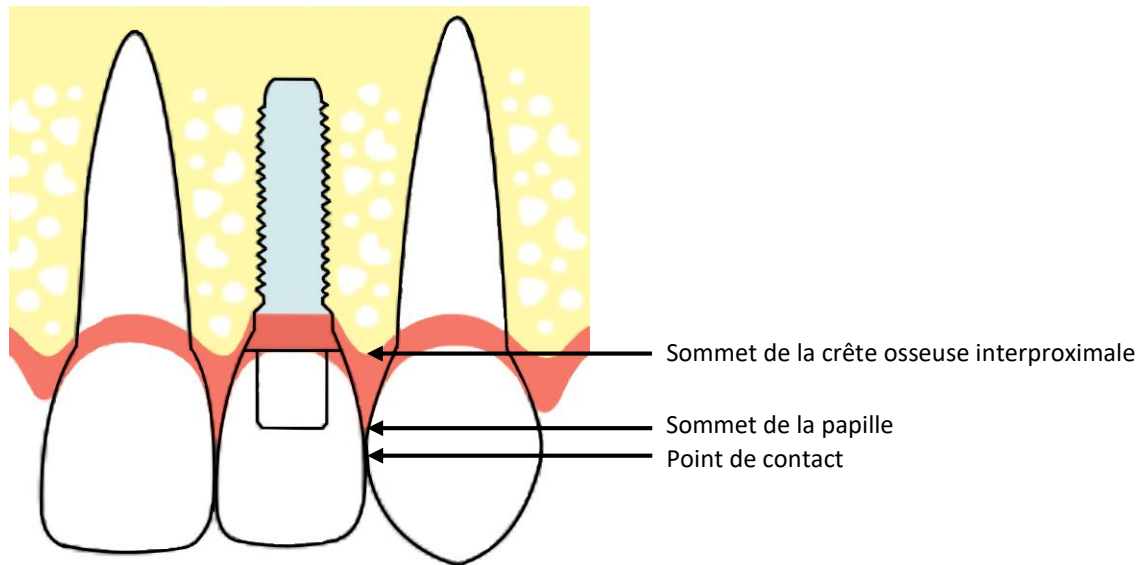
<sup>19</sup> Edwards, « A study of the periodontium during orthodontic rotation of teeth ».

<sup>20</sup> Batenhorst, Bowers, et Williams, « Tissue changes resulting from facial tipping and extrusion of incisors in monkeys ».

<sup>21</sup> Tarnow, Magner, et Fletcher, « The effect of the distance from the contact point to the crest of bone on the presence or absence of the interproximal dental papilla ».

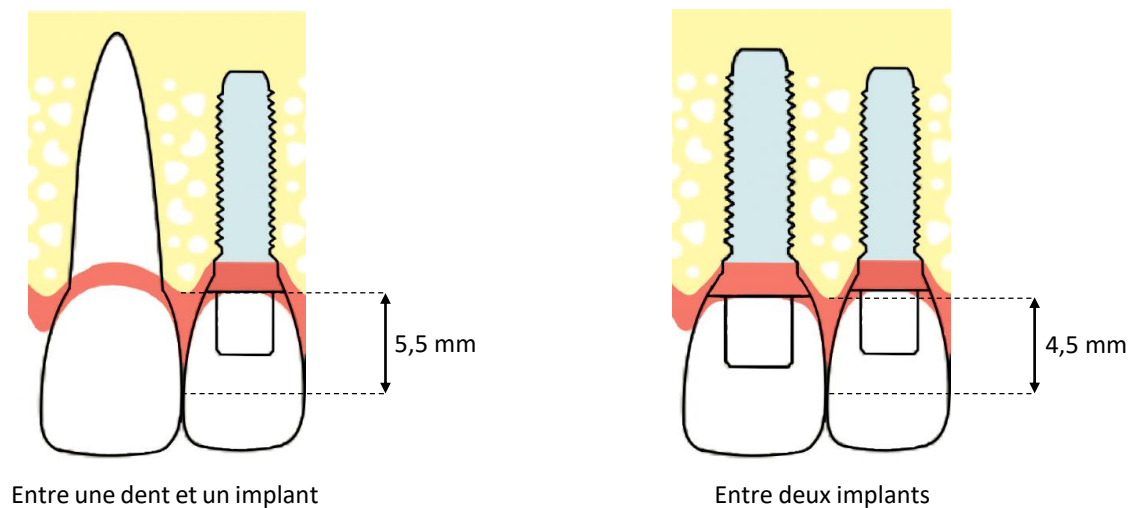
<sup>22</sup> Salama et al., « The interproximal height of bone : a guidepost to predictable aesthetic strategies and soft tissue contours in anterior tooth replacement ».

Figure 2 : Zone interproximale entre un implant et une dent naturelle



Source : Auteur, 2021.

Figure 3 : Distance idéale entre le sommet de la crête osseuse et le point de contact pour avoir une papille



Source : Auteur, 2021.

Ainsi, de par sa capacité à augmenter la hauteur de la crête alvéolaire et les tissus gingivaux, l'extrusion orthodontique est considérée comme étant l'une des techniques les plus efficaces et prévisibles pour corriger la perte de papille inter-dentaire.<sup>23,24</sup>

<sup>23</sup> Amato et al., « Implant site development by orthodontic forced extraction : a preliminary study ».

<sup>24</sup> Hochman, Chu, et Tarnow, « Orthodontic extrusion for implant site development revisited : a new classification determined by anatomy and clinical outcomes ».

### 1.2.2.3 Cas particulier : en présence de maladie parodontale

L'extrusion orthodontique à visée implantaire est également réalisable sur les parodontes réduits à conditions que l'inflammation et l'hygiène orale soient maîtrisées et qu'au moins un quart du parodonte soit intact<sup>25</sup>, donc lorsque la maladie parodontale est stabilisée. En effet :

- La présence d'inflammation lors de l'extrusion risque d'aggraver la perte osseuse et de provoquer une réponse tissulaire imprévisible. Il est alors indispensable d'avoir un contrôle de l'inflammation et une hygiène orale parfaitement maîtrisés avant et pendant le traitement.
- Il est nécessaire d'avoir un parodonte intact sur au moins un quart de la hauteur radiculaire car si ce dernier est insuffisant, la dent se déplacera seule et aucune augmentation tissulaire n'aura lieu.

Ces deux conditions remplies, les effets biologiques de l'extrusion orthodontique sur parodonte réduit sont quasiment identiques à ceux sur parodonte sain, à l'exception près du « red patch » au niveau de la gencive. Ce terme, introduit par Mantzikos et Shamus<sup>26</sup>, désigne le tissu à l'aspect érythémateux qui apparaît au collet de la dent égressée lorsqu'une poche parodontale est présente. Il n'est pas immédiatement visible après l'initiation du mouvement. À cause de la poche, la dent doit d'abord être déplacée coronairement sur une distance considérable avant que son parodonte ne la suive et qu'apparaisse le red patch. Durant ce laps de temps, la poche parodontale se réduit. Donc plus cette dernière est profonde, plus le décalage temporel est important.

Le red patch est un tissu immature, non kératinisé, provenant de l'éversion de l'épithélium sulculaire. Sa kératinisation débute 28 à 42 jours après son apparition. Il prend alors un aspect similaire à la gencive adjacente. Ce n'est qu'une fois la totalité de la poche éversée que les gencives marginale et attachée commenceront à se déplacer avec la dent.

L'extrusion orthodontique provoque les remaniements suivants :

- Une **aposition osseuse** au niveau de l'apex, de la paroi interne de l'alvéole et au sommet de la crête alvéolaire.
- Un **déplacement de la gencive** avec la dent, associé à une **prolifération cellulaire gingivale**.

Ces réactions tissulaires varient en fonction de l'individu, de l'intensité et de l'étendue de l'extrusion mais aussi du parodonte.

L'extrusion peut être réalisée sur un parodonte réduit tant que ce dernier est de quantité et qualité suffisantes, c'est-à-dire d'une hauteur supérieure au ¼ radiculaire et sans inflammation.

<sup>25</sup> Zuccati et Bocchieri, « Implant site development by orthodontic extrusion of teeth with poor prognosis ».

<sup>26</sup> Mantzikos et Shamus, « Forced eruption and implant site development : an osteophysiologic response ».

## 1.3 Indications et contre-indications

Il est important de connaître les indications et contre-indications de l'extrusion orthodontique afin de l'appliquer à bon escient et avoir les meilleurs résultats possibles.

Une analyse approfondie de la situation clinique permet de poser les bonnes indications.

### 1.3.1 Indications

L'extrusion orthodontique à visée implantaire utilise une dent non conservable pour aménager le site pré-implantaire. Elle est indiquée dans les cas suivants :<sup>27</sup>

- Atteinte carieuse radiculaire
- Perforations radiculaires
- Échec répété du traitement endodontique avec persistance de lésions apicales
- Des résorptions internes ou externes sévères
- Des fractures radiculaires verticales ou horizontales profondes
- Des récessions gingivales et pertes osseuses modérées.

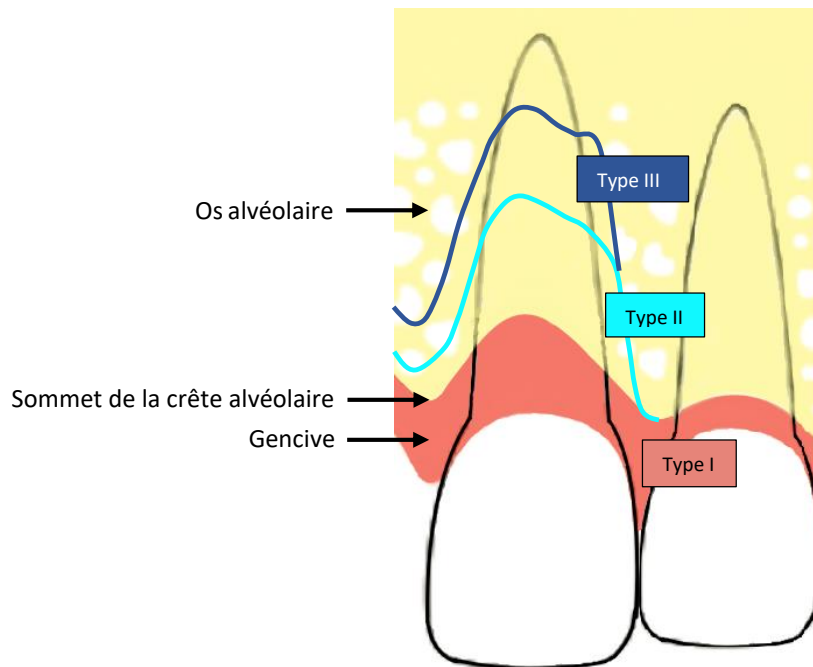
La technique présente beaucoup d'intérêt lorsqu'elle est associée à une extraction-implantation immédiate qui offre une meilleure conservation des tissus. L'un de ses objectifs est donc de favoriser la mise en œuvre d'une extraction-implantation immédiate.

---

<sup>27</sup> Borzabadi-Farahani et Zadeh, « Adjunctive orthodontic applications in dental implantology ».

Pour déterminer les sites sur lesquels l'extrusion orthodontique aura le plus de pertinence, Salama H. et al.<sup>28</sup> élaborent, en 1993, une classification des sites d'extraction, basée sur la morphologie du défaut osseux et leur potentiel de régénération :

Figure 4 : Classification des sites d'extractions par Salama et al.



Source : Auteur, 2021.

- Type I : défaut débutant avec un bon potentiel de régénération et un pronostic esthétique correct.

Le sommet de la crête alvéolaire est situé dans le 1/3 coronaire de la racine à extraire et le défaut osseux est à 3 ou 4 parois résiduelles. Une hauteur osseuse adéquate de 4 à 6 mm au-delà de l'apex est présente pour permettre la stabilité primaire du futur implant.

L'extraction-implantation immédiate, seule ou associée à une régénération osseuse guidée si besoin, peut être directement mise en place dans les sites de type I. L'extrusion orthodontique peut tout de même être envisagée pour augmenter les tissus en prévision des futures résorptions et récessions, notamment lorsqu'un appareil orthodontique est déjà présent.<sup>29</sup>

<sup>28</sup> Salama et Salama, « The role of orthodontic extrusive remodeling in the enhancement of soft and hard tissue profiles prior to implant placement : a systematic approach to the management of extraction site defects ».

<sup>29</sup> Amato et al., « Implant site development by orthodontic forced extraction : a preliminary study ».

- Type II : atteinte modérée du parodonte, de l'esthétique et un potentiel de régénération compromis.

La crête alvéolaire est résorbée jusqu'au 1/3 médian de la racine avec un défaut osseux dépassant 5 mm de profondeur. La récession gingivale devient très visible et la corticale vestibulaire est en partie résorbée.

Pour permettre l'extraction-implantation immédiate, les sites de type II doivent passer par une étape d'augmentation tissulaire qui va les transformer en site de type I, voire sans défaut. Par son action simultanée sur les tissus durs et mous, l'extrusion orthodontique est indiquée comme étant une solution idéale dans cette situation.

- Type III : atteinte sévère de l'environnement pour laquelle l'implantation immédiate est exclue.

La résorption osseuse en hauteur et largeur vestibulo/linguale est trop importante pour offrir suffisamment de stabilité primaire à l'implant immédiat. La récession et la perte d'os vestibulaire sont sévères. Les défauts osseux sont profonds, circonférentiels et anguleux.

Les sites de type III nécessitent une prise en charge en deux temps : l'augmentation tissulaire par le biais de greffe, ROG ou extrusion orthodontique, puis, après cicatrisation, la pose d'implant.

Malgré son indication possible pour ces sites, la perte d'attache parodontale étant plus importante, l'extrusion orthodontique présente des résultats moins prévisibles qu'avec les sites de type II.

Enfin, la capacité de l'extrusion orthodontique à harmoniser les tissus mous, en augmentant la hauteur gingivale et papillaire, répond idéalement aux attentes esthétiques des secteurs antérieurs. Elle peut également être utilisée en postérieur, mais les procédés sont en général plus complexes (mini vis, etc.) et les exigences esthétiques moins importantes.

L'extrusion orthodontique à visée implantaire est donc principalement indiquée pour **les sites de type II**, c'est-à-dire lorsqu'il y a une atteinte modérée du parodonte et de l'esthétique. Elle peut également être envisagée dans **les sites de type I** si sa mise en place est facile, par exemple lorsqu'un traitement orthodontique global est en cours ou prévu. Sa capacité à aménager les tissus mous justifie aussi son indication dans **les secteurs antérieurs**.

### 1.3.2 Contre-indications

L'objectif de l'extrusion orthodontique à visée implantaire est de permettre la pose d'implant dans un environnement idéal. Si cette dernière est contre-indiquée, l'extrusion le sera aussi par conséquent.

Les autres contre-indications à l'extrusion orthodontique sont :<sup>30</sup>

- La présence de maladie inflammatoire ou d'infections aiguës non contrôlées et non contrôlables. Le mouvement orthodontique aura l'effet inverse escompté et aggravera la situation, c'est-à-dire une perte osseuse et des récessions plus importantes.
- L'absence ou l'insuffisance d'attache parodontale, c'est-à-dire moins d'¼ de la hauteur radiculaire.<sup>31</sup>
- La présence d'ankylose sur la dent. La tentative d'égression provoquera des mouvements indésirables au niveau des dents d'ancrage adjacentes, tels qu'une ingression.
- L'hypercémentose de la dent, l'effet sera le même qu'avec une dent ankylosée.
- Le manque de compliance du patient à maintenir une hygiène orale satisfaisante.

La présence de lésions endodontiques infectieuses est également une contre-indication à l'extrusion. Cette dernière pourra cependant être réalisée dès résorption de la lésion.

La présence de maladie parodontale n'est pas une contre-indication, dans la mesure où elle est stabilisée.

### 1.3.3 Limites

À la fin du traitement orthodontique, il arrive que la position finale de la gencive et la quantité osseuse obtenue soient insuffisantes. Une intervention chirurgicale complémentaire type ROG sera alors nécessaire.<sup>32</sup>

---

<sup>30</sup> Brindis et Block, « Orthodontic tooth extrusion to enhance soft tissue implant esthetics ».

<sup>31</sup> Zuccati et Bocchieri, « Implant site development by orthodontic extrusion of teeth with poor prognosis ».

<sup>32</sup> Amato et al., « Implant site development by orthodontic forced extraction : a preliminary study ».

## 1.4 Avantages et inconvénients

### 1.4.1 Avantages

L'extrusion orthodontique a l'avantage d'être un procédé non chirurgical qui augmente à la fois le volume osseux dans les 3 dimensions de l'espace (en vestibulo-palatin, mésio-distale et apico-coronaire) et la hauteur de tissu kératinisé.

#### Les avantages d'une technique non chirurgicale :

- Diminution voire absence de douleur ou de complications post-opératoires.
- Absence des risques liés à la chirurgie tels que la morbidité, les traumatismes tissulaires et vasculaires.

#### Les avantages liés à l'augmentation du volume d'os alvéolaire :<sup>33</sup>

- Permettre la mise en place de l'implant avec une meilleure angulation pour un résultat mécanique et esthétique satisfaisant.
- Apporter une meilleure stabilité primaire (grâce à l'alvéole osseuse comblée).
- Permettre l'implantation immédiate dans des sites qui à l'origine ne l'autorisent pas (les sites II transformés en site I).
- Permettre la formation d'une papille inter-dentaire en augmentant la hauteur de la crête osseuse interproximale.

#### Les avantages liés à l'augmentation des tissus mous :

- Restaurer l'esthétique en harmonisant les niveaux gingivaux et la papille inter-dentaire.
- Avoir un résultat esthétique prévisible et prévenir les futures récessions.
- Augmenter la quantité de tissu kératinisé autour de l'implant pour prévenir les maladies péri-implantaires.

#### Autres avantages notables :

- Les nombreuses variations possibles des dispositifs d'extrusion permettent d'appliquer et d'adapter la technique aux différentes situations cliniques possibles.

---

<sup>33</sup> Brindis et Block, « Orthodontic tooth extrusion to enhance soft tissue implant esthetics ».



- Le fait d'égresser la dent facilite la future extraction. Certains auteurs<sup>34</sup> proposent même une dernière extrusion rapide deux jours avant l'extraction afin d'élargir les fibres desmodontales et permettre une avulsion plus facile et moins traumatique.
- Son action simultanée sur les tissus mous et durs permet de diminuer le nombre d'interventions normalement nécessaire avec les techniques chirurgicales.
- Elle peut servir de complément à une autre technique d'augmentation tissulaire (telle que la ROG) pour de meilleurs résultats.

### 1.4.2 Inconvénients

L'extrusion orthodontique présente tout de même plusieurs inconvénients.<sup>35,36,37,38</sup>

- Le port d'un dispositif d'extrusion orthodontique compromet l'esthétique, crée de la rétention de plaque et augmente le risque carieux sur les dents d'ancrage.
- Le coût et la durée du traitement.
- Le risque, certes faible mais existant, de « récidence », c'est-à-dire de résorption des tissus augmentés.
- Les interventions chirurgicales supplémentaires en cas d'échec ou d'augmentation tissulaire insuffisante, à prévoir systématiquement.
- La nécessité de traiter endodontiquement la dent qui sera pourtant extraite par la suite. La réduction occlusale qui est réalisée sur la dent égressée au fur et à mesure du traitement peut créer des sensibilités voire une exposition pulpaire. Il est donc fortement recommandé de réaliser un traitement endodontique, ce qui représente des soins et coûts supplémentaires au patient.
- Le risque d'aggravation de la situation initiale : en cas d'inflammation parodontale non maîtrisée durant le traitement ou lorsque l'axe d'égression de la dent est incontrôlé et provoque une perte de corticale vestibulaire.
- La fréquence importante des rendez-vous : au cours de l'extrusion orthodontique, la position instable de la dent nous oblige à devoir adapter la prothèse provisoire s'il y en a une, à éliminer tout contact occlusal de la dent avec ses antagonistes, à réactiver le système d'extrusion et à

---

<sup>34</sup> Amato et al., « Implant site development by orthodontic forced extraction : a preliminary study ».

<sup>35</sup> Hochman, Chu, et Tarnow, « Orthodontic extrusion for implant site development revisited : a new classification determined by anatomy and clinical outcomes ».

<sup>36</sup> Bach, Baylard, et Voyer, « Orthodontic extrusion : periodontal considerations and applications ».

<sup>37</sup> Borzabadi-Farahani et Zadeh, « Adjunctive orthodontic applications in dental implantology ».

<sup>38</sup> Alsahhaf et Att, « Orthodontic extrusion for pre-implant site enhancement : principles and clinical guidelines ».

vérifier l'axe de sortie. Ceci implique donc de nombreux rendez-vous, chronophages autant pour le patient que pour le praticien.

- Il s'agit donc d'une thérapeutique contraignante exigeant la motivation du patient et un suivi rigoureux : les risques d'aggravation de la situation initiale en cas d'inflammation parodontale requièrent une hygiène orale stricte, donc la bonne compliance et motivation du patient, ainsi que des maintenances parodontales régulières avec le praticien.

Il faut également assainir la dent et son environnement avant de commencer l'extrusion, ce qui demande plus de temps qu'une simple extraction.

- Enfin c'est un traitement pluridisciplinaire requérant une bonne communication et coordination entre les différentes disciplines.

## 2 : Recommandations

---

Afin de déterminer quelles sont les recommandations décrites dans la littérature concernant l'extrusion orthodontique à visée implantaire, nous avons réalisé une recherche bibliographique sur la base de données documentaire Pubmed.

Les descripteurs MESH, leurs synonymes et le langage libre suivants ont été utilisés : « Orthodontic extrusion », « Forced eruption », « Implant », « Tissue augmentation », « Implant site development » « Anterior », « Esthetic », « Maxillary », « Periodontal ».

Les équations de recherche ont été ainsi formulées :

- Équation (1) : (Orthodontic extrusion OR Forced eruption) AND (Implant)
- Équation (2) : (Orthodontic extrusion OR Forced eruption) AND (Implant) AND (Esthetic OR Maxillary OR Anterior)
- Équation (3) : (Orthodontic extrusion OR Forced eruption) AND (Implant site development OR Tissue augmentation)
- Équation (4) : (Orthodontic extrusion OR Forced eruption) AND (Tissue augmentation)
- Équation (5) : (Orthodontic extrusion OR Forced eruption) AND (Periodontal)

Les critères d'inclusion :

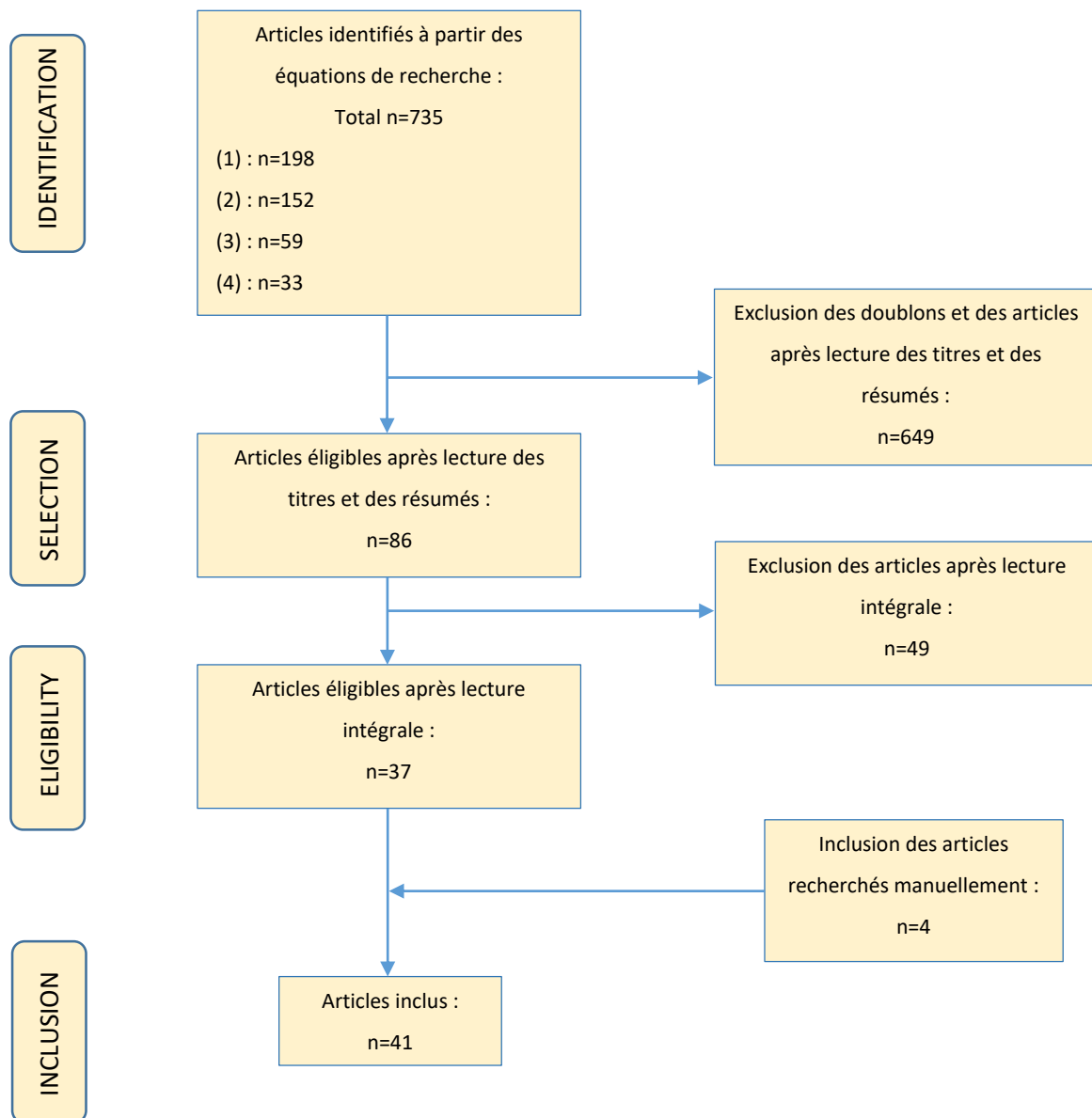
Articles en français ou en anglais, texte entier uniquement.

Les résultats de la recherche :

Avec les différentes équations de recherche, nous avons obtenu 735 articles sur Pubmed. Après exclusion des doublons et des articles ne respectant pas les critères d'inclusion à la lecture du titre, du résumé ou de l'intégralité, nous avons retenu 37 articles. 4 articles ont été ajoutés manuellement à partir d'une recherche internet basée sur les références des articles inclus.

Au total, nous avons retenu 41 articles pour cette revue de littérature.

Figure 5 : Graphique des résultats de la recherche bibliographique



Source : Auteur, 2020.

Malgré l'absence de consensus sur la mise en œuvre de l'extrusion orthodontique à visée implantaire et la multitude de protocoles existants, nous avons pu identifier, dans la littérature, plusieurs lignes directrices à propos de :

- L'assainissement parodontal et endodontique nécessaire en vue d'éliminer les phénomènes inflammatoires et infectieux.
- La force et vitesse d'extrusion.
- La direction d'extrusion.
- La phase de stabilisation.
- Les suites chirurgicales et prothétiques : extraction atraumatique et implantation immédiate.

Nous allons également présenter les différents dispositifs d'extrusion orthodontique décrits dans la littérature.

## 2.1 Assainissement parodontal et endodontique

L'extrusion orthodontique est contre-indiquée en cas d'inflammation chronique non contrôlée et non contrôlable. L'assainissement parodontal est donc indispensable et le patient doit être entré en phase de maintenance parodontale avant de commencer l'extrusion.<sup>39</sup>

Pour les dents vitales ayant conservé leur couronne clinique, il est recommandé de réaliser le traitement endodontique de la dent égressée au préalable pour éviter les éventuelles sensibilités liées à la réduction occlusale de la couronne ou la formation de lésions péri-apicales d'origine endodontique.<sup>40</sup> Pour les dents à l'état de racine ou dont la pulpe est atteinte, le traitement endodontique est obligatoire.

L'assainissement parodontal global et le traitement endodontique de la dent à égresser sont des étapes indispensables avant de commencer l'extrusion orthodontique.

## 2.2 Dispositifs

Les dispositifs d'extrusion sont très variés, il existe des systèmes amovibles ou fixes, partiels ou complets. En raison de l'absence de consensus et de comparaison des dispositifs, le choix est praticien-dépendant.

### 2.2.1 Dispositifs amovibles

Les dispositifs amovibles sont utilisés dans les situations suivantes :<sup>41</sup>

- Lorsque les dents adjacentes sont mobiles ou offrent un ancrage inadéquat (suite à un traumatisme).
- Lorsque les dents adjacentes sont absentes.
- Lorsque le patient est déjà porteur d'un dispositif amovible (prothèse ou gouttière) auquel le système d'extrusion sera simplement ajouté.

---

<sup>39</sup> Korayem et al., « Implant site development by orthodontic extrusion : a systematic review ».

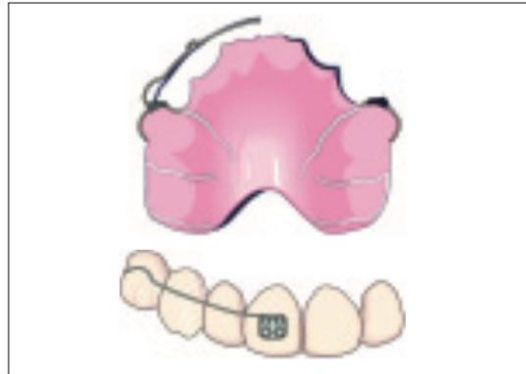<sup>40</sup> Borzabadi-Farahani et Zadeh, « Adjunctive orthodontic applications in dental implantology ».

<sup>41</sup> Bach, Baylard, et Voyer, « Orthodontic extrusion : periodontal considerations and applications ».

Les principaux types de dispositifs amovibles d'extrusion orthodontique sont :

- **La plaque de Hawley** dont l'arc vestibulaire passe au-dessus d'un bracket collé sur la face vestibulaire de la dent à égresser.

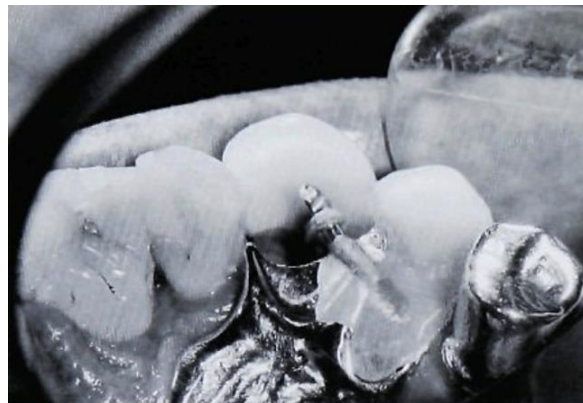Figure 6 : Plaque de Hawley et bracket sur la dent à égresser



Source : Bach, Baylard et Voyer, « Orthodontic extrusion : periodontal considerations and applications », 2014.

- **La prothèse amovible** qui peut être utilisée de plusieurs façons :
  - o **Un crochet**, scellé dans la racine de la dent à égresser dont la couronne a été fraisée au préalable, s'accroche sur un fil orthodontique dépassant du châssis métallique de la prothèse pour activer le mouvement d'extrusion. Une dent prothétique est ajoutée à la prothèse, en regard du système, et sera évidée au fur et à mesure de l'extrusion.<sup>42</sup>

Figure 7 : Crochet scellé dans la racine et accroché au fil orthodontique de la prothèse amovible



Source : Murchison et Schwartz, « The use of removable appliances for forced eruption of teeth », 1986.

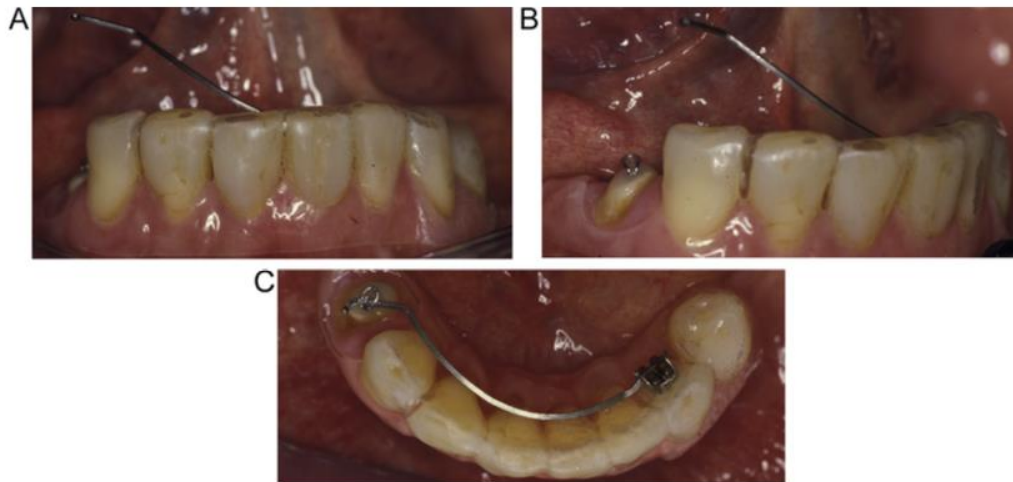
L'inconvénient de cette technique est la complexité de l'attache, obligeant le patient à consulter son praticien tous les 4 jours pour retirer la prothèse, la nettoyer et la replacer.

---

<sup>42</sup> Murchison et Schwartz, « The use of removable appliances for forced eruption of teeth ».

Pour pallier cet inconvénient, il est possible d'accrocher le crochet à un **bras métallique** partant d'un bracket collé à distance du site d'égression, en lingual/palatin d'une dent de la prothèse amovible, comme représenté dans la figure 8 ci-dessous. Le patient peut alors passer lui-même le bras métallique dans le crochet. Le bras métallique peut cependant créer un certain inconfort.

Figure 8 : Crochet scellé dans la racine et accroché au bras métallique de la prothèse amovible (C)

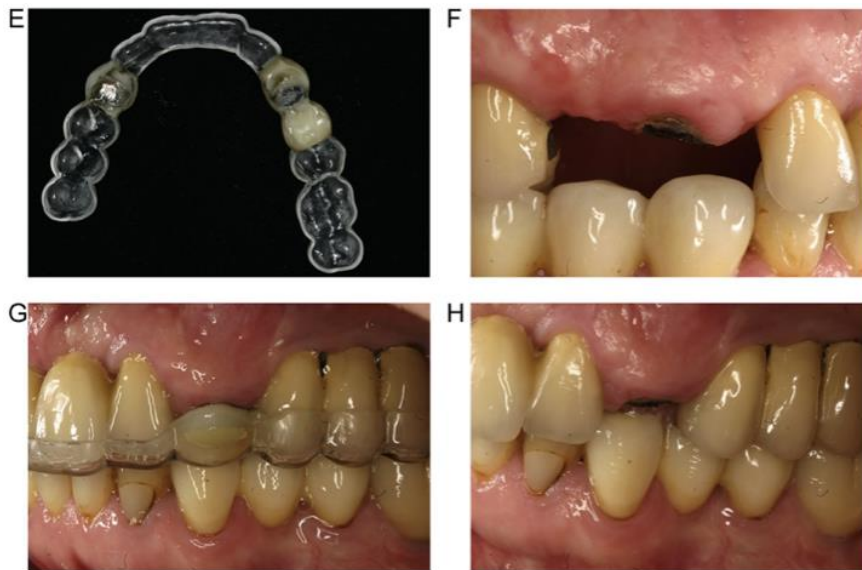


Source : Alsahhaf et Att, « Orthodontic extrusion for pre-implant site enhancement : principles and clinical guidelines », 2016.

- **Un aimant cylindrique** est scellé dans la racine et un autre dans l'intrados évidé de la prothèse amovible. La force magnétique attractive engendre le mouvement d'extrusion.<sup>43</sup> L'inconvénient de cette technique est son manque de contrôle au niveau de l'axe d'extrusion, elle est donc peu indiquée pour le secteur antérieur où le risque de léser la corticale vestibulaire est important.
- **La gouttière thermoformée de libération occlusale** dont le système varie légèrement en fonction de la quantité de tissus dentaire restant sur la dent à égresser :
  - Si la couronne clinique est absente, l'égression peut être activée soit par :
    - **Les aimants cylindriques** semblables à ceux de la prothèse amovible décrits précédemment.

<sup>43</sup> Alsahhaf et Att, « Orthodontic extrusion for pre-implant site enhancement : principles and clinical guidelines ».

Figure 9 : Extrusion à l'aide d'une gouttière thermoformée avec un aimant dans l'intrados et un aimant à la surface de la racine



Source : Alsahhaf et Att, « Orthodontic extrusion for pre-implant site enhancement : principles and clinical guidelines », 2016.

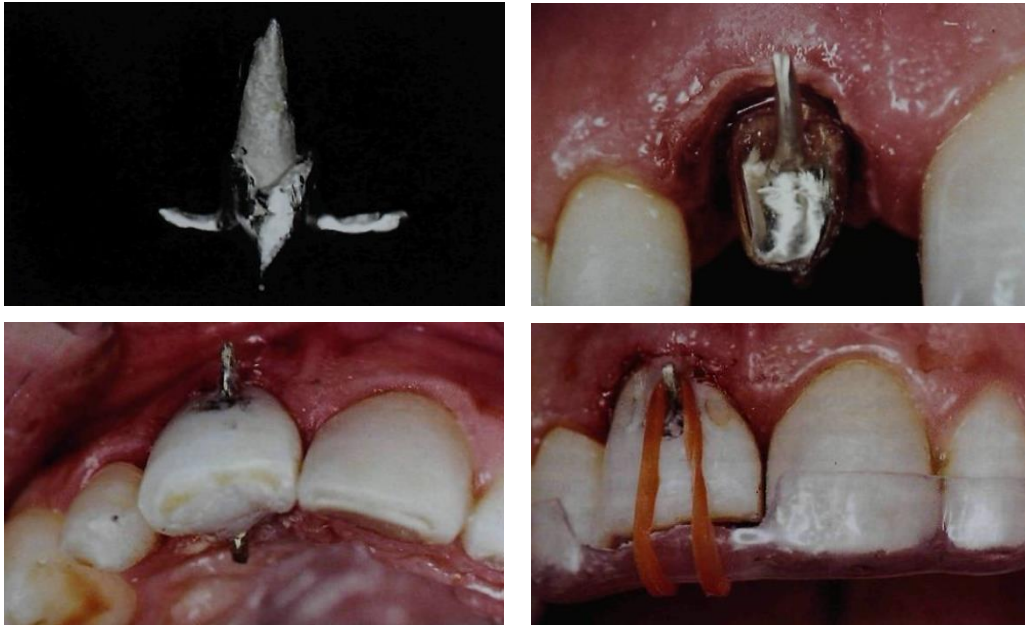
- **Un inlay-core, muni d'un crochet** en vestibulaire et un en palatin/lingual, est scellé. Une couronne provisoire est réalisée en sous-occlusion et de manière à laisser passer les crochets. Une fois la gouttière en bouche, le patient doit accrocher un élastique au crochet palatin/lingual puis au crochet vestibulaire pour activer l'extrusion.<sup>44</sup>

---

<sup>44</sup> Felipe et al., « Reestablishing biologic width with forced eruption ».



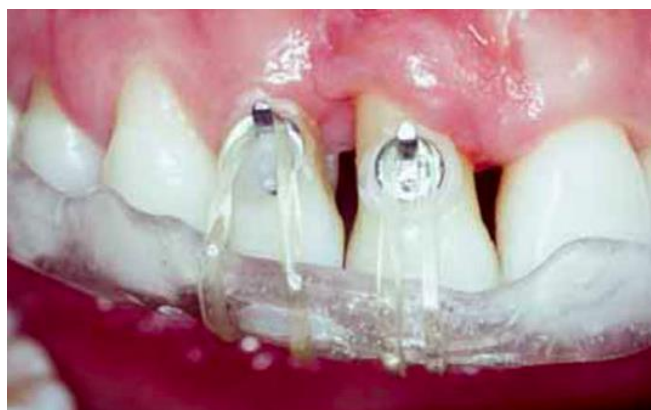Figure 10 : Extrusion à l'aide d'une gouttière thermoformée et un élastique reliant les crochets vestibulaire et palatin de l'inlay core



Source : Felipe et al., « Reestablishing biologic width with forced eruption », 2003.

- Si la couronne clinique est présente, l'élastique s'accroche d'un côté à **un bouton orthodontique** vestibulaire et, de l'autre côté, à un bouton lingual/palatin, tous deux placés au niveau du collet.<sup>45</sup>

Figure 11 : Gouttière thermoformée avec un élastique connectant les boutons vestibulaire et palatin



Source : Kim et al., « Orthodontic extrusion and implant site development using an interocclusal appliance for a severe mucogingival deformity : a clinical report », 2011.

---

<sup>45</sup> Alsahhaf et Att, « Orthodontic extrusion for pre-implant site enhancement : principles and clinical guidelines ».

Quel que soit le système, il est important que l'appareil reste stable lorsque la force de traction est exercée.

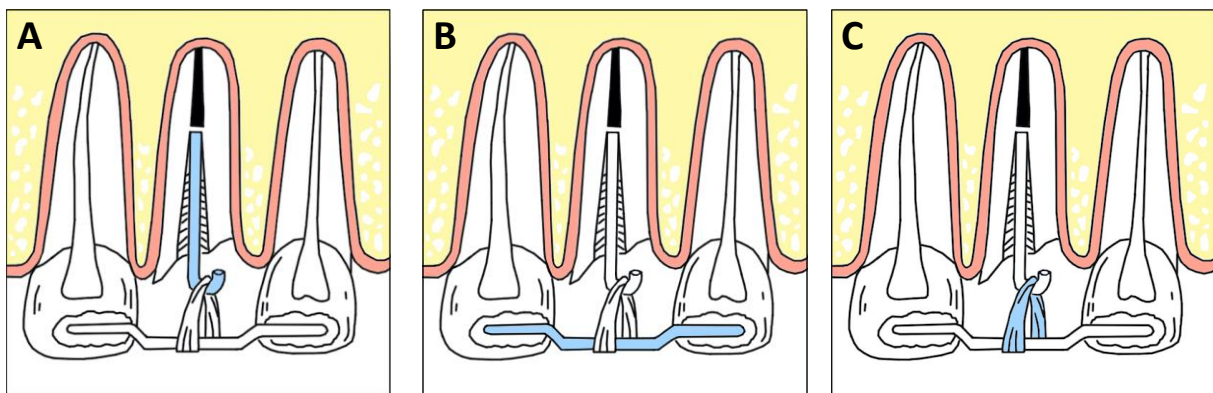
La mise en place du dispositif amovible est fortement dépendante de la coopération et de la compliance du patient. Ce dernier doit apprendre à le placer correctement, ce qui peut parfois s'avérer difficile, et le porter suffisamment longtemps pour avoir un résultat satisfaisant. Ceci représente l'un des inconvénients majeurs du dispositif amovible. Ils restent donc peu utilisés et se font plus rares dans la littérature.

### 2.2.2 Dispositifs fixes

Les dispositifs fixes sont les plus décrits et répandus. Tout comme les dispositifs amovibles, ils comportent toujours :

- Un système d'attache solidaire à la dent à égresser.
- Un système d'ancrage qui résiste au mouvement.
- Un système d'activation entre l'attache et l'ancrage.

Figure 12 : Système d'attache (A), système d'ancrage (B) et système d'activation (C)



Source : Auteur, 2021.

Le choix parmi les nombreux dispositifs fixes décrits dans la littérature repose sur l'intégrité des dents adjacentes et sur la sévérité du délabrement coronaire de la dent à égresser.

Les dispositifs fixes ont l'avantage d'être peu patient-dépendant et de permettre un meilleur contrôle du mouvement et de l'axe d'extrusion. Ils requièrent cependant la présence de dents adjacentes suffisamment stables pour servir d'ancrage. Le risque carieux sur les dents porteuses du dispositif devient également plus important.

### 2.2.2.1 En présence de couronne clinique

Si la dent possède une couronne, qu'elle soit d'origine ou prothétique, le dispositif d'extrusion conventionnel est l'appareil orthodontique multi-attache. Nous allons décrire les trois éléments du système : l'attache, l'ancrage et l'activation.

#### **Système d'attache sur la dent à égresser :**

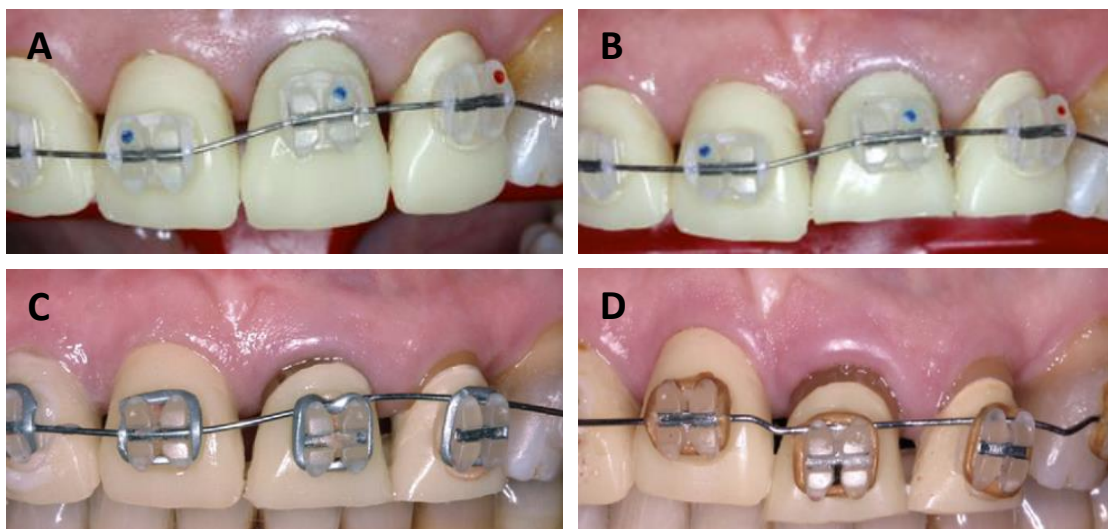
Le système d'attache (brackets, boutons orthodontiques, crochets en fil orthodontique...) est collé directement sur la surface amélaire ou prothétique de la dent. Ce sont **les brackets** qui sont plus largement utilisés dans la littérature.

Ils sont collés :

- Sur la face vestibulaire ou palatine/linguale en fonction de la demande esthétique du patient et de l'occlusion du patient (pour le palatin).
- Plus apicalement sur la dent à déplacer que sur les dents adjacentes.

Au fur et à mesure de l'égression, le bracket descend pour s'aligner au même niveau que les brackets des dents adjacentes. Si l'extrusion n'est pas suffisante, il faut alors replacer le bracket dans une position plus apicale pour activer à nouveau le mouvement. Il est possible de retarder ce recollement, voire de l'éviter, en déplaçant le fil orthodontique au-dessus du bracket.<sup>46</sup>

Figure 13 : Extrusion de 21 et 22 avec un appareil multi-attache dont le fil a été déplacé au-dessus des brackets à la fin (C et D) pour gagner les derniers millimètres

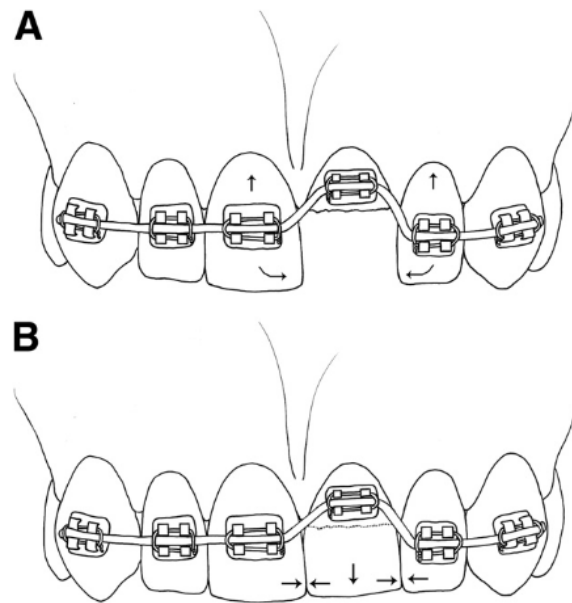


Source : Brindis et Block, « Orthodontic tooth extrusion to enhance soft tissue implant esthetics », 2009.

<sup>46</sup> Brindis et Block, « Orthodontic tooth extrusion to enhance soft tissue implant esthetics ».

Il est important que la couronne possède des points de contact, d'origine ou restaurés, afin d'éviter tout mouvement de version des dents adjacentes lors de l'égression comme schématisé ci-dessous.

Figure 14 : Présence de points de contact entre les dents empêchant 11 et 22 de basculer vers 21 lors du mouvement d'extrusion



Source : Brindis et Block, « Orthodontic tooth extrusion to enhance soft tissue implant esthetics », 2009.

### **Système d'ancrage :**

Le dispositif utilisé est **un appareil multi-attache** avec des brackets orthodontiques collés sur les dents adjacentes. Ils sont placés :

- Au niveau du 1/3 coronaire médian s'il s'agit de la face vestibulaire.
- Dans les positions déterminées préalablement sur modèles d'étude s'il s'agit de la face linguale ou palatine. L'avantage du collage lingual/palatin est d'éviter l'aspect inesthétique de l'appareil mais il s'agit malheureusement d'une technique complexe qui n'est pas accessible à tout praticien. De plus, le patient peut présenter des problèmes de phonation et une gêne dans le positionnement de la langue.

Pour tout déplacement orthodontique, il est indispensable d'avoir un système d'ancrage suffisamment stable pour éviter tous mouvements parasites indésirables. Dans le cas de l'extrusion orthodontique, un ancrage sur des dents mobiles ou sur un nombre insuffisant de dents engendrerait leur ingressión ou version.

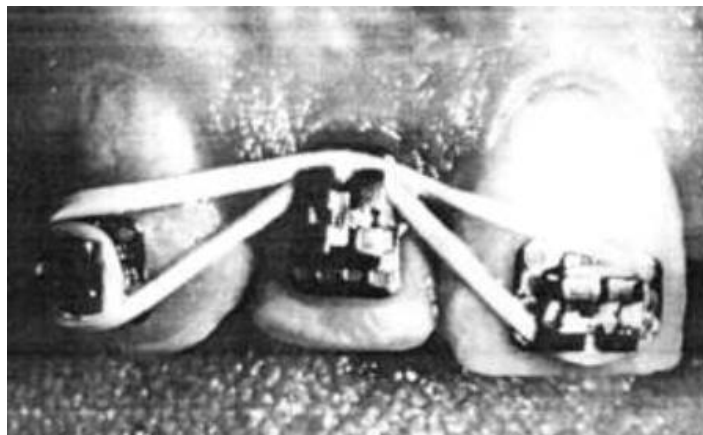L'égression peut être intégrée à un traitement orthodontique global, auquel cas le dispositif d'extrusion est ajouté à l'appareil multi-attache uni ou bi-maxillaire déjà présent.

### **Système d'activation :**

Il existe de nombreux systèmes d'activation différents avec le dispositif multi-attache. Voici les plus communs :

- **L'élastique** qui s'accroche aux brackets adjacents de la dent à égresser et passe au-dessus du bracket de cette dernière.

Figure 15 : Activation de l'extrusion grâce à un élastique placé au-dessus du bracket central



Source : Lythgoe, Torabinejad et Simon, « Extrusion techniques for the general dentist », 1980.

Ce système permet d'avoir des informations précises sur la force délivrée, car elle dépend directement du type d'élastique (largeur et épaisseur). Mais le déplacement de la dent avec son bracket, la fatigue mécanique de l'élastique et son altération par la salive entraînent, avec le temps, une diminution des forces délivrées.<sup>47</sup> Il est donc nécessaire de changer régulièrement d'élastique. Le contrôle de l'axe d'extrusion est également difficile. C'est un système qui est moins utilisé que les arcs.

- **L'arc en nickel-titane NI-TI** qui passe par tous les brackets et parfois au-dessus du bracket de la dent à égresser si besoin. L'arc possède des propriétés élastiques. Lorsqu'il est déformé, il exerce une pression pour retrouver sa forme originelle. C'est cette mémoire élastique qui délivre une force extrusive sur la dent à égresser, dont le bracket est placé plus apicalement que les autres, afin de retrouver sa forme droite d'origine. Une force intrusive en direction opposée est également retrouvée sur les dents d'ancrage. Elle est cependant sans

---

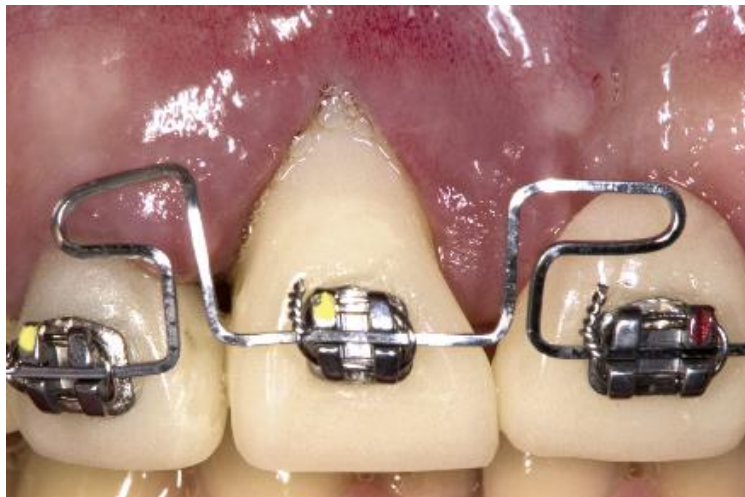<sup>47</sup> Yang et al., « Force degradation of orthodontic latex elastics analyzed in vivo and in vitro ».

conséquence étant donné que l'intrusion demande une force beaucoup plus importante et que l'extrusion aura déjà compensé la déformation du fil avant même que l'intrusion ne commence.

La force appliquée est faible et continue même lorsque les distorsions de l'arc sont importantes. Les inconvénients de cette technique sont la difficulté à contrôler la rotation (torque) de la dent lors de l'extrusion et la diminution progressive d'intensité de force délivrée à mesure que la dent égresse, obligeant un repositionnement du bracket.<sup>48</sup>

- **L'arc en acier inoxydable** qui passe par tous les brackets et forme des steps ou boucles de chaque côté de la dent à égresser.

Figure 16 : Activation de l'extrusion grâce à un arc en acier inoxydable à boucles horizontales

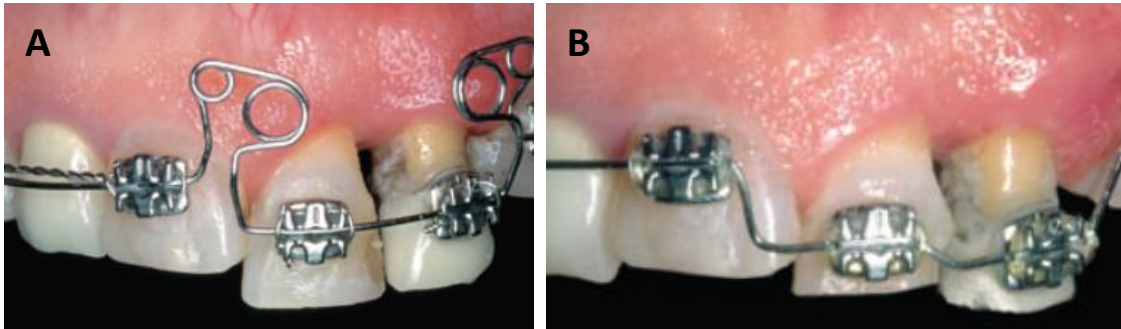


Source : Watanabe, Marchack et Takei, « Creating labial bone for immediate implant placement : a minimally invasive approach by using orthodontic therapy in the esthetic zone », 2011.

---

<sup>48</sup> Bauer, Boileau, et Bazert, « Implementation of orthodontic extraction for pre-implant soft tissue management : a systematic review ».

Figure 17 : Activation de l'extrusion grâce à un arc en acier inoxydable à boucles multiples (A) et à steps (B)



Source : Kan et al., « Tissue architecture modification for anterior implant esthetics : an interdisciplinary approach », 2009.

L'avantage par rapport à l'arc en Ni-Ti est que le praticien peut contrôler l'intensité des forces délivrées et l'axe d'extrusion en apportant les déformations adaptées à l'arc en acier. Cependant, par manque d'élasticité de l'acier inoxydable, une déformation sur une très grande portion de l'arc peut être nécessaire pour créer le mouvement d'extrusion. Il faudra alors former des boucles qui peuvent être inconfortables en bouche pour le patient. Comme pour les autres systèmes d'activation, cette méthode requiert des ajustements à chaque visite.

L'arc en Ni-Ti et celui en acier inoxydable sont retrouvés en proportions égales dans la littérature et à ce jour, il n'y a encore aucune recommandation pour départager les deux systèmes, chacun ayant des avantages et des inconvénients. Le choix repose surtout sur les préférences personnelles du praticien.

Tableau 1 : Avantages et inconvénients des différents systèmes d'activation

Système d'activation	Élastique	Arc en Ni-Ti	Arc en acier inoxydable
<b>Avantages</b>	<ul style="list-style-type: none"> <li>- Informations précises sur la force délivrée en fonction de l'élastique</li> <li>- Facilité de mise en place</li> </ul>	<ul style="list-style-type: none"> <li>- Force faible et contrôlée malgré les déformations importantes de l'arc</li> <li>- Peu d'inconfort</li> </ul>	<ul style="list-style-type: none"> <li>- Bon contrôle de l'intensité des forces et de l'axe d'extrusion</li> <li>- Il n'est pas forcément nécessaire de replacer le bracket plus apicalement</li> </ul>
<b>Inconvénients</b>	<ul style="list-style-type: none"> <li>- Mauvais contrôle de l'axe d'extrusion</li> <li>- Fatigue et usure de l'élastique</li> </ul>	<ul style="list-style-type: none"> <li>- Contrôle difficile de l'axe d'extrusion</li> <li>- Nécessité de replacer le bracket plus apicalement</li> </ul>	<ul style="list-style-type: none"> <li>- Boucles inconfortables en bouche</li> <li>- Mise en place complexe</li> </ul>

Source : Auteur, 2021.

### 2.2.2.1 En l'absence de couronne clinique

Les extrusions orthodontiques à visée implantaire dans le secteur antérieur sont des mouvements d'amplitude importante qui nécessitent un bon contrôle de l'axe d'égression. Le système multi-attache orthodontique décrit précédemment permet d'assurer ce contrôle.

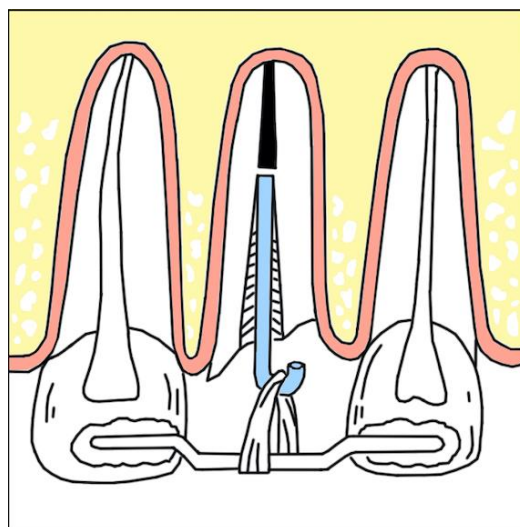
Lorsque la couronne clinique est absente, l'objectif est donc de revenir à une situation permettant la mise en place d'un dispositif multi-attache. Après traitement endodontique de la racine, il faudra restaurer la couronne à l'aide d'une couronne provisoire, avec un inlay-core ou un moyen d'ancrage radiculaire transitoire si besoin, pour ensuite pouvoir y coller le bracket orthodontique et démarrer l'extrusion.

Il arrive cependant que le délabrement dentaire soit trop important pour réaliser ce type de restauration prothétique, auquel cas nous réalisons une extrusion de faible amplitude à l'aide d'un tenon radiculaire et d'une barre de traction. Ceci nous permettra d'égresser suffisamment la racine pour mettre en place une restauration provisoire et le dispositif multi-attache.

#### **Système d'attache (tenon radiculaire) sur la racine à égresser :**

Le système d'attache se situe au niveau de la racine. Il s'agit d'un **tenon radiculaire** dont l'extrémité coronaire forme un crochet. Il est scellé dans la racine traitée endodontiquement et désobturée jusqu'à sa moitié, voire ses 2/3 apicaux. Le mouvement est activé en reliant le crochet au système d'ancrage avec un élastique. L'inconvénient de cette technique est la difficulté de maîtrise de l'axe d'égression, c'est pourquoi elle est plutôt recommandée pour les mouvements de faible amplitude.

Figure 18 : Système d'extrusion avec un tenon radiculaire à crochet relié par un élastique à une barre de traction pliée : vue vestibulaire



Source : Auteur, 2021.

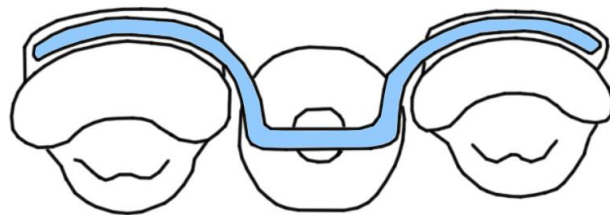


### **Système d'ancrage (barre de traction) :**

Le système d'ancrage est **une barre en acier inoxydable rigide** qui repose sur les dents directement adjacentes à la racine, en mésial et distal. L'égression est provoquée par la mise en place d'un élastique entre le tenon radiculaire et cette barre. Cette dernière ne doit pas gêner l'occlusion, son collage se fait selon l'état des dents d'ancrage :

- **Si les dents adjacentes sont saines**, la barre est collée, avec du composite, en vestibulaire ou lingual et pliée pour passer par l'axe du tenon radiculaire, soit le grand axe de la dent.

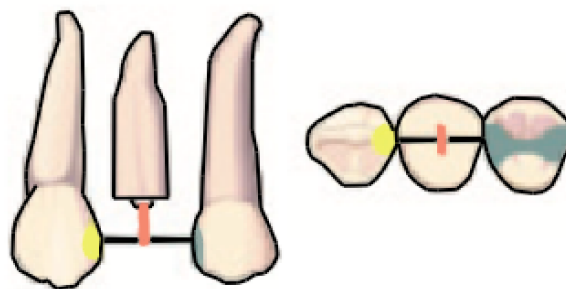
Figure 19 : Système d'extrusion avec un tenon radiculaire à crochet relié par un élastique à une barre de traction pliée : vue occlusale



Source : Simon et al., « Extrusion of endodontically treated teeth », 1978.

- **Si les dents adjacentes présentent des caries proximales ou des composites**, la barre peut être collée sur la face occlusale sans perturber l'occlusion, en fraisant l'espace nécessaire. Il n'est ainsi pas nécessaire de plier la barre.

Figure 20 : Système d'extrusion avec un tenon radiculaire à crochet relié par un élastique à une barre de traction pliée : vue vestibulaire et occlusale



Source : Bach, Baylard et Voyer, « L'extrusion orthodontique : considérations et applications parodontales », 2004.

- **Si les dents adjacentes sont porteuses de couronnes métalliques**, la barre est fixée à une bague orthodontique placée autour de la couronne métallique.

- **Si les dents adjacentes portent des couronnes céramiques**, la barre peut soit être collée en vestibulaire ou lingual, soit être fixée à une bague orthodontique.

Le système d'ancrage peut être mixte, c'est-à-dire que la barre peut avoir un collage différent sur la dent mésiale et sur la distale si leurs états ne sont pas identiques.

Le plus important est que la barre métallique soit exactement à l'aplomb du crochet du tenon radiculaire pour éviter au maximum des mouvements non contrôlés de version lors de l'extrusion.

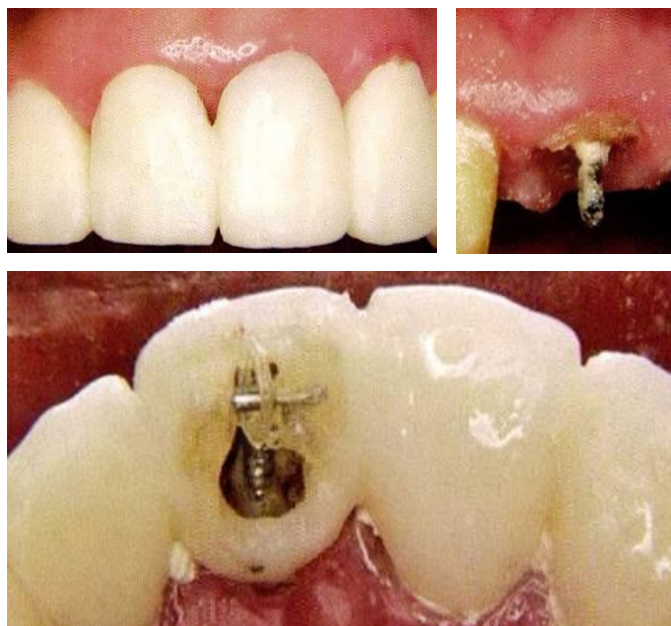
Dans un souci d'esthétique, il est possible d'associer ce système à une facette vestibulaire provisoire, fixée sur les dents adjacentes ou sur la barre.

### **Système d'activation :**

Le mouvement d'extrusion est activé par la mise en place d'**un élastique** reliant le tenon radiculaire à la barre. Comme pour les élastiques utilisés dans le système multi-attache, il doit être changé régulièrement pour pallier la diminution d'efficacité liée à l'usure par la salive et au rapprochement entre le crochet et la barre. L'activation est possible jusqu'à ce que le crochet entre en contact direct avec la barre d'ancrage. L'axe d'extrusion peut être difficile à contrôler, surtout dans le sens vestibulo-lingual où les facteurs anatomiques, tels que la position du canal radiculaire dans la racine, peuvent avoir une influence.

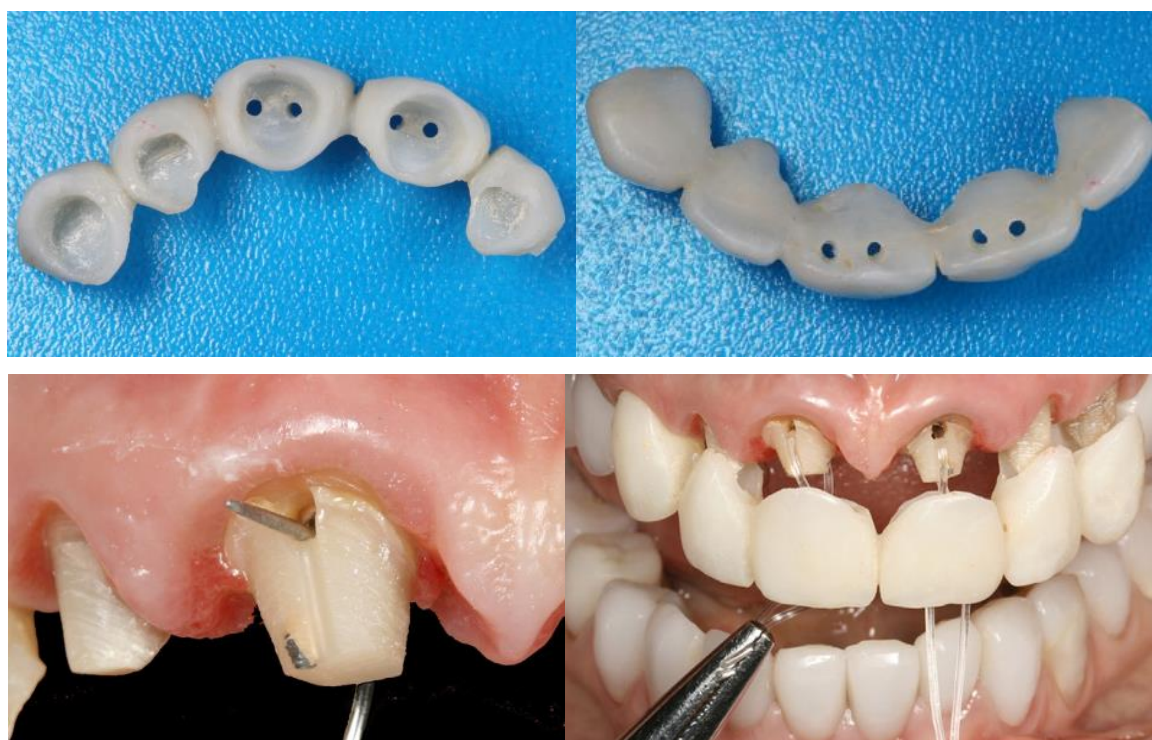
Il existe de nombreuses variantes de ces systèmes montrant la liberté des praticiens à modifier les dispositifs en fonction de la situation clinique. Ils reposent toujours sur le même principe : un système d'ancrage stable, un système d'attache sur la dent à égresser et un système d'activation reliant l'ancrage à l'attache. En voici quelques exemples :

Figure 21 : Système d'extrusion avec un tenon radulaire relié, par un élastique, à un bridge provisoire perforé



Source : Kang et Habib, « Possible complications with implant site development utilizing orthodontic extrusion : three case reports », 2019.

Figure 22 : Système d'extrusion avec un bridge provisoire perforé



Source : Hochman, Chu et Tarnow, « Orthodontic extrusion for implant site development revisited : a new classification determined by anatomy and clinical outcomes », 2014.

Tableau 2 : Avantages et inconvénients des dispositifs amovibles et fixes

Type de dispositifs	Amovible	Fixe
<b>Avantages</b>	- Fabrication relativement facile en laboratoire et mise en place rapide au fauteuil	- Mouvements précis et contrôlés - Peu dépendant de la coopération et compliance du patient (seulement pour l'hygiène orale)
<b>Inconvénients</b>	- Mouvements moins précis et contrôlés - Dépendant de la coopération et compliance du patient	- Nécessité d'avoir des dents adjacentes avec un ancrage stable - Compétences spécifiques pour mettre en place les brackets et le fil orthodontique ou très bonne communication avec l'orthodontiste - Risque carieux accru

Source : Auteur, 2021.

Le choix du dispositif utilisé pour réaliser l'extrusion orthodontique repose sur les critères suivants :

- L'étendue du délabrement de la dent à égresser.
- La présence ou non de dents adjacentes et leur situation parodontale.
- L'existence préalable de dispositifs, amovible ou fixe, liés à d'autres traitements.
- Le coût du dispositif (le système multi-attache étant plus onéreux que les systèmes amovibles ou les barres de traction).
- La demande esthétique du patient.
- La coopération du patient (l'efficacité des systèmes amovibles étant en partie dépendante du patient).
- Les préférences et expériences personnelles du praticien.

### 2.3 Force

Tout mouvement orthodontique résulte de l'application d'une force. Cette force orthodontique est caractérisée par son intensité, son rythme d'application, sa durée d'application et sa direction. Si les auteurs semblent s'accorder sur l'intensité et le rythme d'application de la force, leurs avis divergent sur la direction d'extrusion, c'est-à-dire l'axe et le torque à appliquer.

### 2.3.1 Intensité et rythme d'application

Il existe plusieurs façons d'appliquer les forces orthodontiques, produisant des résultats différents :

- Une force d'intensité légère et appliquée à un rythme continu provoque un étirement des fibres desmodontales sans rupture, ce qui stimule l'apposition osseuse. La dent est égressée avec son environnement parodontal à une vitesse lente.
- Une force lourde et discontinue entraîne un étirement des fibres jusqu'à leur rupture, inhibant ainsi toute apposition osseuse. La dent migre sans son support osseux à une vitesse rapide.

L'objectif de l'extrusion orthodontique à visée implantaire étant de déplacer la dent avec son parodonte pour augmenter les tissus durs et mous, la force appliquée doit être **légère et continue**.

Malgré l'absence de consensus et les variations de protocoles, les auteurs se rejoignent pour décrire cette force légère et continue comme étant<sup>49,50</sup> :

- D'intensité constante comprise entre 15 g (pour le secteur antérieur) et 50 g (pour le secteur postérieur).
- Provoquant une vitesse d'extrusion lente, inférieure à 2 mm par mois.

Elle doit également s'adapter à l'environnement parodontale et anatomique de la dent :

- Plus le support parodontal est réduit, plus la force nécessaire est faible.
- En présence d'ankylose (suffisamment « légère » pour ne pas contre-indiquer l'extrusion), l'intensité peut être augmentée jusqu'à 75 g.<sup>51</sup>

Ces recommandations ne servent cependant que de repères. La force correcte à appliquer est spécifique à chaque site. C'est pourquoi il est important de réaliser au préalable un examen méticuleux du site à augmenter et d'ajuster la force à chaque visite pour obtenir le résultat souhaité.

### 2.3.2 Durée d'application

La force est appliquée jusqu'à **obtenir un niveau osseux et gingival en adéquation avec le projet prothétique et esthétique**, c'est-à-dire à la même hauteur que le support parodontal des dents adjacentes. Certains auteurs vont même jusqu'à recommander de **dépasser de 2 mm** le niveau osseux et gingival des dents adjacentes afin d'anticiper les éventuelles récessions gingivales observables après la pose d'un implant.<sup>52,53,54</sup>

---

<sup>49</sup> Korayem et al., « Implant site development by orthodontic extrusion : a systematic review ».

<sup>50</sup> Amato et al., « Implant site development by orthodontic forced extraction : a preliminary study ».

<sup>51</sup> Proffit, Fields Jr., et Sarver, *Contemporary orthodontics*.

<sup>52</sup> Brindis et Block, « Orthodontic tooth extrusion to enhance soft tissue implant esthetics ».

<sup>53</sup> Amato et al., « Implant site development by orthodontic forced extraction : a preliminary study ».

<sup>54</sup> Saadoun, LeGall, et Touati, « Selection and ideal tridimensional implant position for soft tissue aesthetics ».

### 2.3.3 Direction

Pour étudier la direction d'une force ou d'un déplacement, il faut considérer deux points ou centres de la dent<sup>55</sup> :

- **Le centre de résistance**, qui est le point à partir duquel l'application d'une force produit le déplacement de la dent dans la direction de la force en gression pure, sans rotation. La position de ce point dépend de la longueur radiculaire, la hauteur et la densité d'os alvéolaire. Plus le support parodontal est réduit, plus ce point est situé apicalement.
- **Le centre de rotation**, qui est le point autour duquel tourne la dent lorsqu'une force est appliquée à distance du centre de résistance.

En théorie, il existe deux axes d'extrusion selon la direction de la force appliquée :

- **L'extrusion suivant le grand axe de la dent** lorsque la force appliquée passe par le centre de résistance et se dirige le long du grand axe de la dent.
- **L'extrusion avec version** produite par une force passant à distance du centre de résistance.

L'axe d'extrusion est un facteur jouant un rôle important sur la préservation de la corticale vestibulaire. La présence de cette corticale augmente considérablement le pourcentage de réussite des implants immédiats.<sup>56</sup> Elle permet une meilleure stabilité et pérennité de l'implant ainsi qu'un résultat plus esthétique. Sa conservation, voire son épaissement, est donc recherchée par les techniques d'augmentation tissulaire pré-implantaires. Cependant, dans les situations nécessitant des aménagements, la corticale vestibulaire est souvent déjà réduite et fine et les risques de résorption élevés. Avec la technique d'extrusion orthodontique, la direction de la force appliquée a des conséquences directes sur sa formation ou sa résorption osseuse. Certains auteurs préconisent l'extrusion suivant le grand axe de la dent afin de conserver la corticale présente et d'éviter tout risque de résorption, alors que d'autres utilisent la version vestibulaire pour augmenter son épaisseur. Ces différentes approches représentent la divergence la plus importante parmi les recommandations littéraires.

---

<sup>55</sup> Faure, *Biomécanique orthodontique*.

<sup>56</sup> Block et al., « Prospective evaluation of immediate and delayed provisional single tooth restorations ».

### 2.3.3.1 En suivant le grand axe de la dent

D'après les auteurs soutenant le mouvement suivant le grand axe de la dent,<sup>57,58,59</sup> l'extrusion avec version dans le but d'augmenter l'épaisseur de la corticale vestibulaire est une technique complexe qui présente un risque trop élevé de déhiscence ou de fenestration osseuse. Plusieurs publications<sup>60,61</sup> ont notamment établi le lien entre l'apparition de ces effets indésirables avec un mauvais contrôle de la version produite lors du mouvement d'extrusion. Ces auteurs préfèrent donc préserver la corticale vestibulaire existante en égressant la dent dans son axe.

Cependant en pratique, l'extrusion totalement dépourvue de version n'est quasiment pas possible car la dent est un solide tridimensionnel complexe et nous sommes incapables, avec nos dispositifs actuels, d'assurer une force passant exactement par le centre de résistance et suivant précisément le grand axe de la dent tout au long du soin.

L'extrusion orthodontique, peu importe la technique, est donc toujours accompagnée d'une légère version et l'objectif pour ces auteurs est de la limiter au maximum.

### 2.3.3.2 Avec version

En 2003, Zuccati et Bocchieri<sup>62</sup> propose de combiner l'extrusion orthodontique avec une version palatine afin d'épaissir la crête alvéolaire dans le sens vestibulo-palatin. Dans leur cas clinique, la dent est égressée et versée jusqu'à être quasiment horizontale au sommet de la crête. Le parodonte ayant suivi la dent, le mouvement a permis d'augmenter la crête alvéolaire autant en hauteur qu'en épaisseur et de pallier l'absence totale de corticale vestibulaire à l'origine.

---

<sup>57</sup> Brindis et Block, « Orthodontic tooth extrusion to enhance soft tissue implant esthetics ».

<sup>58</sup> Amato et al., « Implant site development by orthodontic forced extraction : a preliminary study ».

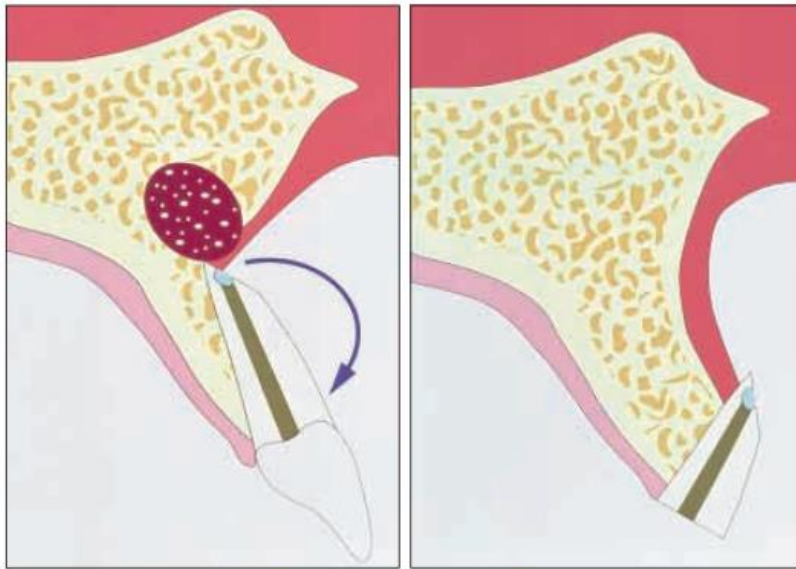
<sup>59</sup> Alsahhaf et Att, « Orthodontic extrusion for pre-implant site enhancement : principles and clinical guidelines ».

<sup>60</sup> Ingber, « Forced eruption : part I. a method of treating isolated one and two wall infrabony osseous defects-rationale and case report ».

<sup>61</sup> Ingber, « Forced eruption : part II. a method of treating nonrestorable teeth-periodontal and restorative considerations ».

<sup>62</sup> Zuccati et Bocchieri, « Implant site development by orthodontic extrusion of teeth with poor prognosis ».

Figure 23 : Effet d'une extrusion orthodontique avec une version palatine



Source : Zuccati et Bocchieri, « Implant site development by orthodontic extrusion of teeth with poor prognosis », 2003.

À ce jour, il n'y a pas encore d'essai clinique randomisé sur l'homme comparant directement les deux méthodes et leur incidence sur le résultat prothétique final. Il est donc difficile de recommander une direction plus que l'autre. Cependant, la bonne gestion de la corticale vestibulaire étant un facteur important dans le succès implantaire, des recherches supplémentaires sur les différentes directions d'extrusion sont indispensables afin de proposer le meilleur protocole possible.

Malgré leur désaccord sur l'utilisation de la version, les auteurs se rejoignent pour affirmer qu'il est crucial d'avoir **un axe d'extrusion contrôlé tout au long du traitement**.

Le mouvement d'extrusion doit être appliqué avec une force respectant les recommandations suivantes :

- Une force d'extrusion en continu, constante et faible, d'intensité comprise entre 15g (secteur antérieur) et 50 g (secteur postérieur).
- Une vitesse d'extrusion ne dépassant pas 2 mm par mois.
- Une force appliquée jusqu'à l'obtention d'un niveau osseux et gingival égal à celui des dents adjacentes, voire 2 mm au-delà.
- Une direction d'extrusion contrôlée et maîtrisée, qu'elle soit dans le grand axe de la dent ou accompagnée d'une version palatine/linguale.

Ces recommandations sont des repères. Les réactions tissulaires sont spécifiques à chaque cas. Il est donc essentiel d'avoir une bonne connaissance du site à augmenter et d'ajuster la force, la vitesse et la direction d'extrusion à chaque visite pour obtenir le résultat souhaité.



## 2.4 Phase de contention

Les mouvements orthodontiques sont des traitements enclins à la récurrence et nécessitent presque systématiquement une phase de contention pour diminuer ce risque. En ce qui concerne l'extrusion orthodontique à visée implantaire, la dent n'étant pas conservée, la récurrence se manifeste sous forme de résorption osseuse au niveau du futur implant.

La période de contention permet **une réorganisation des tissus mous et une maturation complète de l'os néoformé** afin de limiter la perte tissulaire après la pose d'implant. Dans la littérature, la grande majorité des auteurs<sup>63,64,65,66,67,68</sup> recommande donc la mise en place d'une contention dès la fin de l'extrusion, que ce soit à l'aide du système multi-attache présent ou d'un fil orthodontique sectoriel collé en lingual/palatin. Les différents cas cliniques publiés proposent une durée de contention allant de 6 semaines à 8 mois, avec une moyenne de 2,5 mois au total. Cependant, le manque de suivi sur le long terme des implants posés après extrusion orthodontique dans les publications actuelles nous empêche de déterminer la durée idéale de contention. Nous ne pouvons que suggérer **une période minimale de 2,5 mois**.<sup>69</sup>

Une fois l'extrusion orthodontique terminée, il est recommandé de mettre en place une contention pendant 2,5 mois au minimum. Elle va permettre la maturation osseuse et gingivale suffisante pour concourir à une pérennité satisfaisante et un bon pronostic du traitement.

## 2.5 Extraction atraumatique et implantation immédiate

Après la phase de contention, l'extraction de la dent égressée est réalisée le plus atraumatiquement possible, sans lambeau, afin de préserver au maximum les tissus nouvellement formés.

La pose de l'implant au cours de la même séance est ensuite préconisée afin d'améliorer l'esthétique du résultat final en limitant la résorption des tissus mous.<sup>70,71</sup> L'augmentation des tissus durs et mous

---

<sup>63</sup> Salama et Salama, « The role of orthodontic extrusive remodeling in the enhancement of soft and hard tissue profiles prior to implant placement : a systematic approach to the management of extraction site defects ».

<sup>64</sup> Brindis et Block, « Orthodontic tooth extrusion to enhance soft tissue implant esthetics ».

<sup>65</sup> Amato et al., « Implant site development by orthodontic forced extraction : a preliminary study ».

<sup>66</sup> Hochman, Chu, et Tarnow, « Orthodontic extrusion for implant site development revisited : a new classification determined by anatomy and clinical outcomes ».

<sup>67</sup> Alsahhaf et Att, « Orthodontic extrusion for pre-implant site enhancement : principles and clinical guidelines ».

<sup>68</sup> Korayem et al., « Implant site development by orthodontic extrusion : a systematic review ».

<sup>69</sup> Bauer, Boileau, et Bazert, « Implementation of orthodontic extraction for pre-implant soft tissue management : a systematic review ».

<sup>70</sup> Dos Santos Canellas et al., « Which is the best choice after tooth extraction, immediate implant placement or delayed placement with alveolar ridge preservation ? A systematic review and meta-analysis ».

<sup>71</sup> Arora et Ivanovski, « Clinical and aesthetic outcomes of immediately placed single-tooth implants with immediate vs. delayed restoration in the anterior maxilla : a retrospective cohort study ».

par extrusion orthodontique devrait offrir un environnement adéquat et une stabilité primaire suffisante à la pose immédiate de l'implant.

Hochman et al<sup>72</sup> ont en outre observé les effets indésirables suivants lorsque l'implant a été posé dans une séance ultérieure à l'extraction :

- L'os néoformé se résorbe s'il n'y a pas de stimulation.
- Les tissus gingivaux perdent en hauteur et épaisseur.

L'extraction atraumatique et l'implantation immédiate semblent donc recommandées. Par la suite, la mise en place d'une couronne provisoire avec pilier personnalisé peut être envisagée pour guider la maturation gingivale.<sup>73,74,75</sup>

---

<sup>72</sup> Hochman, Chu, et Tarnow, « Orthodontic extrusion for implant site development revisited : a new classification determined by anatomy and clinical outcomes ».

<sup>73</sup> Brindis et Block, « Orthodontic tooth extrusion to enhance soft tissue implant esthetics ».

<sup>74</sup> Hochman, Chu, et Tarnow, « Orthodontic extrusion for implant site development revisited : a new classification determined by anatomy and clinical outcomes ».

<sup>75</sup> Kaitsas, Paolone, et Paolone, « Guided orthodontic regeneration : a tool to enhance conventional regenerative techniques in implant surgery ».

## 3 : Comparaison aux autres techniques d'augmentation tissulaire

---

Outre l'extrusion orthodontique, il existe de nombreuses techniques d'augmentation du volume osseux telles que la régénération osseuse guidée (ou ROG), la greffe d'apposition, l'expansion osseuse, la distraction osseuse et l'ostéotomie segmentaire. Elles sont souvent associées à des chirurgies parodontales comme la greffe épithélio-conjonctive, la greffe de conjonctif enfoui ou les lambeaux déplacés.

Nous choisissons de comparer l'extrusion orthodontique aux procédures les plus fréquemment utilisées et décrites dans la littérature pour aménager avec succès les sites implantaire en secteur esthétique. Il s'agit de **la régénération osseuse guidée** pour les tissus durs et de **la greffe de conjonctif enfoui** pour les tissus mous. Ce choix arbitraire est basé sur le grand nombre d'articles et d'études existants à leur sujet.

### 3.1 La régénération osseuse guidée - ROG

#### Principe :

La ROG repose sur le principe de sélectivité tissulaire (ou d'exclusion tissulaire), directement dérivé de la régénération tissulaire guidée (RTG), pour favoriser la formation de tissus osseux. Lors de la cicatrisation d'un défaut osseux, les cellules épithéliales et conjonctives issues de la gencive sont les premières à coloniser les surfaces. Le principe d'exclusion tissulaire, développé par Nyman et Al<sup>76</sup> et Dahlin et al,<sup>77</sup> cherche à empêcher cette prolifération épithéliale, à l'aide de membranes étanches, pour permettre aux cellules ostéogéniques d'envahir l'espace cicatriciel.

La technique de ROG consiste donc à isoler le site avec une membrane, résorbable ou non, pour avoir une cicatrisation uniquement osseuse du caillot. Elle peut être associée à un matériau de comblement qui augmentera la stabilité du caillot et accélèrera la formation osseuse par ostéo-conduction ou ostéo-induction.

La mise en place de la ROG peut se faire directement après l'avulsion de la dent non conservable pour diminuer la résorption osseuse post-extractionnelle et augmenter le volume osseux afin de permettre la pose ultérieure d'implant en conditions idéales ou de soutenir une pose d'implant d'immédiate.

---

<sup>76</sup> Nyman et al., « Healing following implantation of periodontitis-affected roots into gingival connective tissue ».

<sup>77</sup> Dahlin et al., « Healing of bone defects by guided tissue regeneration ».

La ROG peut également être réalisée simultanément à la pose d'implant, qu'elle soit immédiate ou après cicatrisation du site opératoire.

#### **Avantages et inconvénients :**

La ROG a l'avantage d'apporter :

- Une cicatrisation osseuse des défauts osseux autour de la dent à extraire ou de l'implant.
- Une bonne prédictibilité en termes d'augmentation du volume osseux en épaisseur et par conséquent d'augmentation du taux de réussite et de survie de l'implant.
- Un meilleur soutien pour les tissus mous assurant ainsi une meilleure prédictibilité du résultat esthétique final.

Mais elle possède également les inconvénients suivants :

- Un risque d'exposition de la membrane, pouvant entraîner l'échec de la ROG, surtout en cas de membrane non-résorbable.
- Les risques liés à la nature chirurgicale de l'intervention : douleurs post-opératoires, abcès, infections.
- La nécessité d'une réintervention pour retirer la membrane lorsque cette dernière est non résorbable.

### **3.2 Le greffe de conjonctif enfoui - GCE**

Afin de satisfaire la demande esthétique, les techniques d'augmentation des tissus durs sont généralement complétées par une chirurgie parodontale qui aménage les tissus mous sur leur support osseux nouvellement acquis. Parmi ces chirurgies, la greffe de conjonctif enfoui, avec un lambeau déplacé coronairement si besoin, donne les meilleurs résultats esthétiques.

#### **Principe :**

Un greffon de tissu conjonctif prélevé sur le patient, au niveau de la tubérosité maxillaire, d'une crête édentée ou plus fréquemment du palais, est placé sur le site receveur préparé et enfoui sous le lambeau préalablement levé. Cette greffe permet l'épaississement des tissus mous avec une intégration esthétique optimale. Le lambeau peut être ensuite déplacé et suturé coronairement afin de gagner en hauteur et recouvrir, par exemple, un pilier implantaire visible.

#### **Avantages et inconvénients :**

Les avantages de la greffe de conjonctif enfoui sont :

- Une prédictibilité importante en matière de résultat esthétique.

- Un épaissement des tissus mous.

Cependant, elle possède également un certain nombre d'inconvénients, principalement liés à la nature chirurgicale de l'intervention :

- Les suites opératoires douloureuses au niveau du site receveur et surtout donneur.
- Les risques de complications dans la cicatrisation et l'intégration du greffon.
- Le risque de nécrose du site donneur.
- La difficulté d'exécution de la technique, essentiellement dans le prélèvement du greffon.

### 3.3 Recherche bibliographique

L'objectif de cette recherche bibliographique est d'identifier et de comparer les résultats biologiques, fonctionnels et esthétiques de l'extrusion orthodontique avec ceux de la ROG et de la GCE dans l'aménagement du site opératoire avant la pose d'un implant unitaire en secteur antérieur.

Jusqu'à présent, il n'existe encore aucune étude ou essai clinique comparant directement l'extrusion orthodontique avec la régénération osseuse guidée (ROG) associée à la greffe de conjonctif enfoui (GCE). Seule une revue systématique comparant l'extrusion orthodontique et la greffe osseuse d'apposition existe. Par conséquent, nous allons également étudier les revues systématiques confrontant la greffe osseuse avec la ROG afin de pouvoir mettre en parallèle l'extrusion orthodontique et la ROG.

Les descripteurs MESH, leurs synonymes et le langage libre suivants ont été utilisés : « Orthodontic extrusion », « Forced eruption », « Guided bone regeneration », « Implant site development method », « Alveolar ridge augmentation », « Complication », « Systematic review ».

Les équations de recherches ont été ainsi formulées :

- Équation (1) : (Orthodontic extrusion OR Forced eruption) AND (Guided bone regeneration OR Implant site development method) AND (Systematic review)
- Équation (2) : (Guided bone regeneration) AND (Alveolar ridge augmentation OR Implant site development method) AND (Systematic review)
- Équation (3) : (Orthodontic extrusion OR Forced eruption OR Guided bone regeneration) AND (Complications) AND (Systematic review)
- Équation (4) : (Orthodontic extrusion OR Forced eruption OR Guided bone regeneration) AND (Papilla)

#### Les critères d'inclusion :

Articles en français ou en anglais, texte entier uniquement, revue systématique ou étude prospective, datant de moins de 5 ans.

#### Les résultats de la recherche :

Avec les différentes équations de recherche, nous avons obtenu 212 articles sur Pubmed. Après exclusion des doublons et lecture des titres, des résumés ou de l'intégralité des articles, nous en avons sélectionnés 6 au total.

### **3.3.1 Magkavali-Trikka et al. (2015) : Efficacy of two site-development procedures for implants in the maxillary esthetic region<sup>78</sup>**

#### Objectif :

L'objectif de cette revue systématique est de comparer les résultats de l'extrusion orthodontique et de la greffe osseuse d'apposition dans l'augmentation des tissus avant la pose d'un implant unitaire en secteur esthétique au maxillaire. 57 articles ont été sélectionnés avec un total de 22 patients traités par extrusion orthodontique et 316 par greffe osseuse.

#### Critères d'inclusion des articles :

- Une dent absente ou non conservable au maxillaire en secteur esthétique, incluant les prémolaires, remplacée par un implant après une procédure d'aménagement tissulaire du site.
- Des informations détaillées sur la procédure d'aménagement tissulaire.
- Une évaluation clinique des résultats.
- Un suivi clinique exposant l'éventuelle présence ou absence de complications biologiques, esthétiques et/ou fonctionnelles.

Les études sur les animaux ou in vitro, les revues systématiques et cas cliniques sur des dents situées en postérieur ou à la mandibule ont été exclus. Malheureusement aucune étude rétrospective, prospective ou essai clinique randomisé comparant ces deux méthodes n'ont été trouvés dans la littérature.

---

<sup>78</sup> Magkavali-Trikka et al., « Efficacy of two site-development procedures for implants in the maxillary esthetic region : a systematic review ».

### Critères de jugement :

- Les changements au sein des tissus mous.
- Les changements au sein des tissus durs.
- Les complications post-opératoires.
- Le taux de survie des implants.

### Résultats :

Tableau 3 : Résultats pour l'extrusion orthodontique et la greffe osseuse d'apposition

<b>Méthode d'aménagement</b>	<b>Extrusion orthodontique (24 sites)</b>	<b>Greffe osseuse d'apposition (320 sites)</b>
<b>Tissus mous</b>	- Gain en tissus mous sur 13 sites (54,17 %) - Pas d'information sur les tissus mous sur 11 sites (45,83 %)	- Gain en tissus mous sur 159 sites (49,6 %) - Perte en tissus mous sur 30 sites (9,5 %) - Pas d'information sur les tissus mous sur 131 sites (40,9 %)
<b>Tissus durs</b> (Pas de précision sur un gain en hauteur ou en largeur)	- Gain en tissus durs sur 12 sites (50 %) - Peu ou pas d'information sur les tissus durs sur 12 sites (50 %)	- Gain en tissus durs (entre 3 et 4,23mm) sur 30 sites (9,37 %) - Perte osseuse minimale (< 1mm) sur 124 sites (38,75 %) - Pas d'information sur 166 sites (51,88 %)
<b>Complications implantaires post-opératoires</b>	- Pas de complications dans 16 cas (66,67 %) - Complications biologiques dans 7 cas (29,17 %) - Pas d'information sur les complications dans 1 cas (4,16 %)	- Pas de complications dans 139 cas (43,43 %) - Complications implantaires dans 94 cas (29,38 %) et prothétiques dans 4 cas (1,25 %) - Échec implantaire dans 5 cas (1,56 %) - Pas d'information sur les complications dans 78 cas (24,38 %)
<b>Taux de survies des implants</b>	- Sur les 13 études, seule 1 étude a rapporté un taux de survie des implants : 96,3 %	- Sur les 18 études, 5 ont rapporté un taux survie allant de 97 à 100 % - 1 étude a rapporté un taux de survie de 95,2 % - Les 12 autres n'ont pas donné d'information à ce sujet

Source : Auteur, 2021.

### Conclusion :

Les résultats de cette revue de littérature semblent montrer que les deux techniques sont efficaces pour développer le site pré-implantaire et permettre une thérapeutique implantaire réussie.

Malgré le manque de précision des articles, l'extrusion orthodontique augmente la quantité de tissus durs et mous avec peu de complications post-opératoires. Il n'est malheureusement pas détaillé si cette augmentation se fait dans le sens vertical ou horizontal.

Aucune étude comparative ou essai clinique randomisé comparant les deux approches n'ont encore été réalisés. Il est donc impossible de déterminer quelle méthode est supérieure.

Des échantillons plus larges, une standardisation des procédures et des critères d'évaluations, accompagnés d'un suivi clinique et radiologique permettraient d'établir les avantages et désavantages de chaque technique, de comprendre leurs limites et par conséquent de les indiquer plus judicieusement.

### **3.3.2 Somar et al. (2016) : Predictability of orthodontic forced eruption in developing an implant site : a systematic review<sup>79</sup>**

#### Objectif :

L'objectif de cette revue systématique est de quantifier la prédictibilité des résultats de l'extrusion orthodontique en termes d'augmentation osseuse et gingivale. 5 articles ont été sélectionnés avec un total de 41 dents extrudées orthodontiquement pour développer le site implantaire.

#### Critères d'inclusion des articles :

- Description de l'extrusion orthodontique pour développer un site pré-implantaire.
- Informations quantitatives concernant les changements osseux et gingivaux.
- Rédigé en anglais.

Ont été exclues les études sur les animaux et les études n'ayant pas de comparaisons quantitatives avant et après traitement ou n'ayant pas de détails concernant le mécanisme orthodontique, le placement implantaire ou la phase prothétique.

#### Critères de jugement :

- La prédictibilité de l'extrusion orthodontique dans l'augmentation osseuse.
- La prédictibilité de l'extrusion orthodontique dans l'augmentation des tissus mous kératinisés.
- Les effets indésirables de l'extrusion orthodontique.

---

<sup>79</sup> Somar, Mohadeb, et Huang, « Predictability of orthodontic forced eruption in developing an implant site : a systematic review ».



## Résultats :

Tableau 4 : Informations concernant la phase orthodontique

Author	Mode of Force Delivery	Vector of Force Used	Rate of Activation	Duration of Orthodontic Treatment (months)	Post-Orthodontic Retention (months)	Amount of Tooth Extrusion	Amount of Augmentation		Efficacy of Orthodontic Forced Eruption*	
							Bone	Soft Tissue	Bone	Soft Tissue
Amato <sup>11</sup>	Step bends	15-50g extrusive force + palatal root torque	1mm monthly	6-8	2	6.2mm ± 1.4mm	4.0mm ± 1.4 mm	3.9mm ± 1.5mm	69%	65%
Chou <sup>12</sup>	L-loop	NA**	0.5mm monthly	12	6	6mm	7mm	NA	100%	NA
Rokn <sup>13</sup>	Step bends	NA	1mm monthly	4	4	4mm	3.6mm	NA	90%	NA
Keceli <sup>14</sup>	Utility arch	50g parallel extrusive force	Every 6 weeks	9	3	NA	NA	0.5-2.0mm	NA	NA
Mantzi-kos <sup>15,16</sup>	Step bends	NA	NA	6	3	NA	7-8mm	5mm	NA	NA

\*Efficacy of bone augmentation calculated as the amount of newly formed bone/amount of root extrusion × 100. Efficacy of soft-tissue augmentation calculated as the mean amount of newly formed soft tissue/amount of root extrusion × 100.

\*\*Not assessed.

Source : Somar, Mohadeb et Huang, « Predictability of orthodontic forced eruption in developing an implant site : a systematic review », 2016.

- Tissus durs : Amato et al. rapportent une efficacité de 69 % en formation osseuse, contre 90 % pour Rokn et al. et 100 % pour Chou et al. Ceci signifie qu'en moyenne pour 1 mm d'extrusion, 0,69 à 1 mm d'apposition osseuse peuvent être attendus.
- Tissus mous : seule l'étude d'Amato et al. quantifie la prédictibilité de l'extrusion orthodontique sur les tissus mous. Elle observe une efficacité allant de négligeable chez les patients atteints de maladie parodontale sévère à 100 % avec une moyenne de 65 %. C'est-à-dire qu'avec les dents dont le parodonte n'a été endommagé que modérément, pour chaque millimètre d'extrusion, la hauteur gingivale augmentera d'au moins 0,65mm. Ces changements ne seront cependant pas prévisibles pour les dents dont l'attache parodontale est sévèrement atteinte. Aucune information concernant la hauteur papillaire n'a été donnée dans les articles.
- Effets indésirables : les articles mentionnent un taux d'échec implantaire nul ou négligeable au cours des 12 à 36 mois de suivi. Au niveau gingival, certains articles ont observé des récessions légères à modérées.

Tableau 5 : Informations concernant la phase post-orthodontique

	<b>Amato<sup>11</sup></b>	<b>Chou<sup>12</sup></b>	<b>Rokn<sup>13</sup></b>	<b>Keceli<sup>14</sup></b>	<b>Mantzikos<sup>15,16</sup></b>
Implant procedure					
Implant placement	Immediate	Immediate	Delayed	Delayed	Delayed
Bone grafting	Autologous bone chips	Not used	Bio-Oss*	Not used	Freeze-dried cortical bone
Tissue conditioning	Temporary abutment	Temporary abutment	Natural pontics	Not used	Temporary abutment
Delivery of final prosthesis (months)	16-18	24	13	16	NA**
Case follow-up (months)	18-61	24	36	12	NA
Adverse events reported	Only one case showed failure	None	1mm of soft-tissue recession (first month of healing)	Mild soft-tissue shrinkage	Labial dehiscence

\*Registered trademark of Geistlich Biomaterials, Princeton, NJ; www.geistlich-na.com.

\*\*Not assessed.

Source : Somar, Mohadeb et Huang, « Predictability of orthodontic forced eruption in developing an implant site : a systematic review », 2016.

### Conclusion :

D'après cette revue, il est possible de prévoir une augmentation osseuse d'au moins 0,69 mm pour 1 mm d'extrusion. En ce qui concerne les tissus mous, seule une étude a mesuré la prédictibilité du gain en hauteur gingivale (0,65 à 1 mm par millimètre d'extrusion lorsque le parodonte est suffisant). Des études supplémentaires seraient nécessaires pour confirmer l'impact et la prédictibilité de l'extrusion orthodontique sur les tissus mous.

Les articles inclus dans cette revue sont des rapports de cas ou des séries de cas, considérés comme ayant le plus faible niveau de preuves. Toutefois, la mise en place d'un essai contrôlé randomisé étant difficilement possible, dû à la nature même de l'intervention, les rapports de cas et séries de cas constituent donc les seules sources d'informations scientifiques disponibles.

### **3.3.3 Kwon et al. (2016) : Effect of slow forced eruption on the vertical levels of the interproximal bone and papilla and the width of the alveolar ridge<sup>80</sup>**

#### **Objectif :**

L'objectif de cette étude prospective est d'évaluer les effets de l'extrusion orthodontique sur la largeur de la crête alvéolaire et la hauteur de la papille et de l'os interproximal. Un total de 11 dents sur 8 sujets, comprenant 5 hommes et 3 femmes, âgés entre 22 et 53 ans, ont été sélectionnées.

#### **Critères d'inclusion des dents :**

- Dents antérieures au maxillaire non conservables à cause de la maladie parodontale, présentant des résorptions osseuses et des récessions gingivales importantes. Le parodonte doit cependant être intact sur le dernier ¼ apical.
- Dents antérieures au maxillaire avec fracture radiculaire ou lésions carieuses sous-gingivales nécessitant une extrusion orthodontique pour leur restauration prothétique.

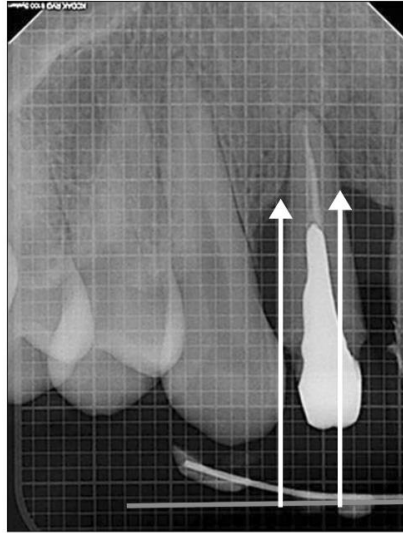
#### **Critères de jugement :**

- La profondeur de sondage et la perte d'attache clinique sur les faces mésiales, distales, vestibulaires et linguales.
- Les changements en hauteur de la papille interproximale.
- Les changements en largeur des crêtes alvéolaires.
- La hauteur radiologique du sommet de l'os interproximal : mesurée grâce à une ligne repère fixe comme ici représentée sur cette figure.

---

<sup>80</sup> Kwon, Lee, et Choi, « Effect of slow forced eruption on the vertical levels of the interproximal bone and papilla and the width of the alveolar ridge ».

Figure 24 : Ligne repère constante et fixe grâce à un système de fil orthodontique et de stent pour mesurer les variations de la hauteur du sommet de l'os interproximal



Source : Kwon, Lee et Choi, « Effect of slow forced eruption on the vertical levels of the interproximal bone and papilla and the width of the alveolar ridge », 2016.

**Résultats :**

Après prise en charge parodontale et endodontique, l'extrusion orthodontique a été réalisée sur les 11 dents, durant 3 mois, suivis de 6 semaines de contention. Les résultats sont les suivants :

- Après traitement, une diminution de la profondeur de sondage et de la perte d'attache clinique a été mesurée.

Tableau 6 : Proondeur de sondage et perte d'attache clinique avant et après traitement (mm)

Tooth No.	Probing depth		Clinical attachment level	
	Baseline	Post-treatment	Baseline	Post-treatment
1	7.75 ± 0.96	5.00 ± 1.15	8.75 ± 0.50	5.75 ± 0.50
2	7.00 ± 0.82	5.00 ± 0.82*	8.75 ± 0.50	7.00 ± 0.82
3	7.25 ± 0.96	5.50 ± 1.29	9.00 ± 0.00	7.25 ± 0.50
4	6.75 ± 0.50	5.00 ± 0.82	9.00 ± 0.00	6.25 ± 0.50
5	7.75 ± 0.50	6.25 ± 0.96	8.75 ± 0.50	7.25 ± 0.96
6	6.50 ± 0.58	4.75 ± 0.96	8.50 ± 0.58	6.50 ± 0.58*
7	8.50 ± 0.58	7.00 ± 0.82	9.00 ± 0.00	7.25 ± 0.50
8	7.50 ± 0.58	6.25 ± 0.96	8.25 ± 0.50	6.25 ± 0.50*
9	8.75 ± 0.50	7.25 ± 0.96	9.00 ± 0.00	7.25 ± 0.50
10	4.50 ± 0.58	3.50 ± 0.58*	4.50 ± 0.58	3.00 ± 0.00
11	4.50 ± 0.58	2.75 ± 0.50	4.50 ± 0.58	3.75 ± 0.50

Values are presented as mean ± standard deviation.

\*Significantly different compared to the baseline. Significance was sought by the Wilcoxon signed-rank test ( $p < 0.05$ ).

Source : Kwon, Lee et Choi, « Effect of slow forced eruption on the vertical levels of the interproximal bone and papilla and the width of the alveolar ridge », 2016.

- La hauteur de l'os interproximal a augmenté de 1,36 mm en moyenne.
- La hauteur de la papille a augmenté de 1,09 mm en moyenne.
- La largeur de la crête alvéolaire a diminué de 0,67 mm en moyenne.

Tableau 7 : Hauteur de la crête alvéolaire, de l'os inter-proximal et de la papille avant et après traitement (mm)

Variable	Baseline	Post-treatment	Difference	p-value*
Interproximal alveolar bone height (n = 22)	9.64 ± 1.24	8.28 ± 1.29	1.36 ± 0.68	0.000
Interproximal papilla height (n = 22)	11.25 ± 2.19	10.17 ± 2.18	1.09 ± 0.53	0.000
Alveolar ridge width (n = 11)	7.42 ± 0.48	6.75 ± 0.52	0.67 ± 0.25	0.000

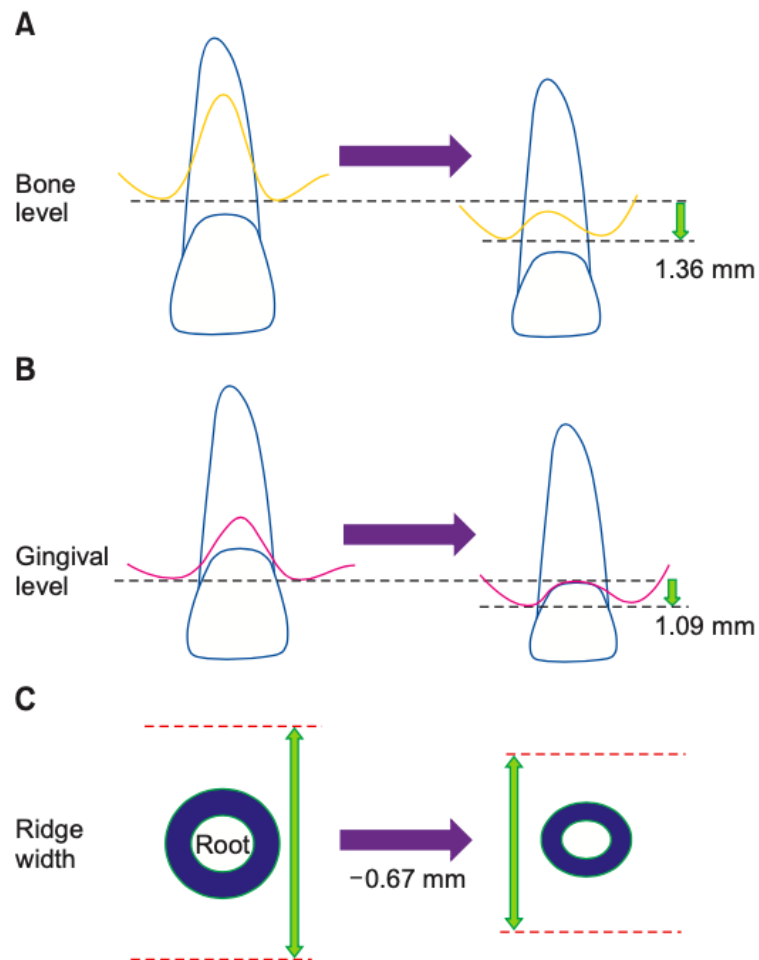
Values are presented as mean ± standard deviation.

\*Paired t-test was performed.

Source : Kwon, Lee et Choi, « Effect of slow forced eruption on the vertical levels of the interproximal bone and papilla and the width of the alveolar ridge », 2016.

La diminution de la largeur alvéolaire (0,67 mm) peut être expliquée par la forme des dents monoradiculées : plus large en coronaire et plus étroite en apicale. Ainsi au fur et à mesure de l'extrusion, une portion plus étroite de la racine se retrouve dans l'espace laissé par une portion plus large et une légère résorption en largeur peut avoir lieu.

Figure 25 : Schéma représentant les changements au niveau de l'os interproximal et alvéolaire (A), de la hauteur papillaire (B) et de la largeur de la crête (C) avant et après extrusion



Source : Kwon, Lee et Choi, « Effect of slow forced eruption on the vertical levels of the interproximal bone and papilla and the width of the alveolar ridge », 2016.

- L'augmentation de la hauteur papillaire est corrélée à celle de la hauteur alvéolaire interproximale.

Tableau 8 : Corrélation entre les changements de hauteur de l'os inter-proximal et la hauteur de la papille (mm)

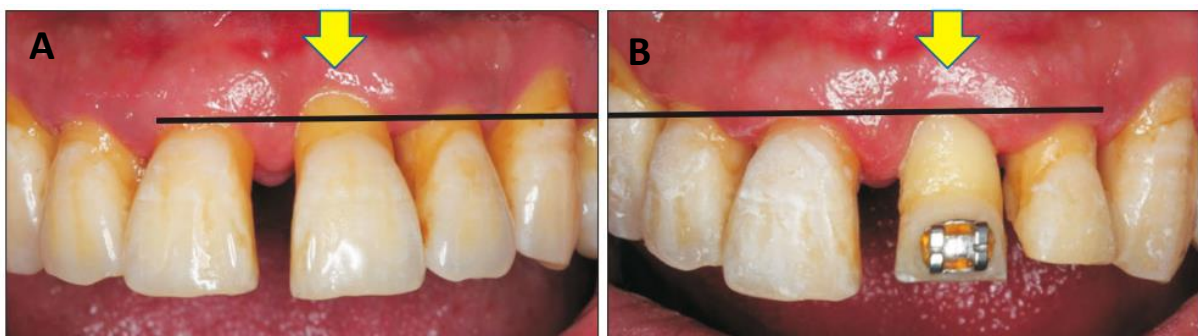
Changes in	Data	Correlation coefficient*	p-value
Interproximal alveolar bone height	1.36 ± 0.68	0.495	0.019
Interproximal papilla height	1.09 ± 0.53		

Values are presented as mean ± standard deviation.

\*Pearson correlation coefficient.

Source : Kwon, Lee et Choi, « Effect of slow forced eruption on the vertical levels of the interproximal bone and papilla and the width of the alveolar ridge », 2016.

Figure 26 : Photos du secteur antérieur avant (A) et après (B) extrusion orthodontique de 21 avec une augmentation visible de la papille et de la gencive marginale



Source : Kwon, Lee et Choi, « Effect of slow forced eruption on the vertical levels of the interproximal bone and papilla and the width of the alveolar ridge », 2016.

#### Conclusion :

Cette étude montre que les niveaux de la papille interproximale et de son os sous-jacent ont respectivement augmenté de 1,09 mm et 1,36 mm en direction coronaire grâce à 3 mois d'extrusion orthodontique. Cette technique semblerait donc être une approche intéressante et prévisible dans l'aménagement de la papille.

Une diminution de la largeur alvéolaire peut cependant avoir lieu. Certains rapports de cas ont proposé d'accompagner l'extrusion orthodontique d'une torque ou version vestibulaire qui permettrait au contraire d'augmenter la largeur alvéolaire. Mais des études supplémentaires sont nécessaires pour vérifier l'effet du torque sur la largeur alvéolaire.

### **3.3.4 Urban et al. (2019) : Effectiveness of vertical ridge augmentation intervention : a systematic review and meta-analysis<sup>81</sup>**

#### Objectif :

L'objectif de cette revue systématique est d'évaluer l'efficacité des différentes techniques utilisées pour augmenter la hauteur de la crête osseuse. Les techniques incluses dans la revue sont : la régénération osseuse guidée et la greffe osseuse d'apposition. 34 articles ont été sélectionnés, donnant un total de 678 patients traités et 1392 implants posés.

#### Critères d'inclusion des articles :

- Patients en bonne santé, âgés de plus de 18 ans, nécessitant une thérapeutique implantaire sur des crêtes osseuses résorbées en hauteur.
- Utilisation d'une des techniques d'augmentation osseuse verticale ou comparaison de techniques d'augmentation osseuse verticale dans le cas d'études contrôlées.
- Types d'étude : essai clinique randomisé, essai clinique contrôlé, étude de cohorte prospective ou rétrospective, série de cas cliniques prospectifs ou rétrospectifs avec au moins 10 patients en tout.

#### Critères de jugement :

- Les changements de hauteur clinique de la crête alvéolaire.
- Les complications post-opératoires telles que la nécessité de regreffer, les déhiscences du lambeau, l'exposition de la greffe osseuse ou de la membrane, les infections locales, la douleur prolongée et la paresthésie.
- Le taux de succès et de survie de l'implant.
- Les changements de hauteur osseuse en proximal à 12 mois, en mesurant la distance entre le col implantaire et le sommet de l'os en contact avec l'implant en mésial et distal.
- La profondeur de sondage des poches parodontales.
- L'indice de saignement au sondage.
- L'apparition de mucosites et de péri-implantites (en pourcentage).
- Les ressentis du patient tels que la douleur, l'inconfort et la satisfaction.

Au final, seuls les changements de hauteur osseuse clinique et le taux de complications post-opératoires ont été analysés en fonction du type de techniques d'augmentation osseuse utilisés.

---

<sup>81</sup> Urban et al., « Effectiveness of vertical ridge augmentation interventions : a systematic review and meta-analysis ».



Le taux de survie des implants est en moyenne de 98,95 % (allant de 90,5 % à 100 % en fonction des articles), peu importe la technique d'augmentation osseuse utilisée.

Les autres critères n'ont pas de résultats significatifs par manque de données.

#### Résultats pour la régénération osseuse : n=20 articles

C'est la technique la plus fréquemment utilisée parmi les articles sélectionnés. Elle est toujours associée à un matériau de comblement (os autogène pour la plupart).

Avec membrane résorbable : gain moyen en hauteur osseuse de 3,51mm (n=7 ; 95 % CI 2,80-4,22 ; p < 0,001).

Avec membrane non résorbable : gain moyen en hauteur osseuse de 4,42mm (n=13 ; 95 % CI 3,97-4,87 ; p < 0,001).

Le gain dépend également du matériau de comblement osseux choisi.

Le taux d'apparition de complications post-opératoires est en moyenne de 12,1 % avec 6,9 % pour les membranes non résorbables et 22,7 % pour les résorbables.

#### Résultats pour la greffe osseuse : n=12 articles

En fonction de la nature de l'os, les résultats sont hétérogènes et le gain en hauteur osseuse est de 4,12 mm pour l'os autogène (n=7 ; 95 % CI 3,11-5,13 ; p < 0,001) et de 2,03 mm pour l'os allogène.

Le taux d'apparition de complications post-opératoires est de 23,9 % (peu importe le type d'os).

## Comparaison entre la ROG et la greffe osseuse :

Tableau 9 : Méta-analyse des différences en augmentation osseuse verticale dans les études comparatives - Test VS Control (mm)

Control	Test	n	Weighted mean difference			Heterogeneity		
			IV/DL	95% CI	p Value	I <sup>2</sup>	p Value	
Onlay block	Guided bone regeneration	3 <sup>a,b,c</sup>	1.336	0.762	1.911	<0.001	29.2	0.243
Autologous onlay block	Autologous onlay block + Ti-mesh	1 <sup>d</sup>	1.200	0.039	2.361	0.042	-	-
Non resorbable membrane	Resorbable membrane + space maintainer	2 <sup>e,f</sup>	-0.156	-0.720	0.408	0.587	0.0	0.738
Guided bone regeneration + particulate autologous	Guided bone regeneration + particulate allograft	3 <sup>g,h,i</sup>	-0.440	-1.961	1.081	0.571	0.0	0.394
PTFE-e membrane + particulate autologous + particulate allograft	PTFE-d membrane + particulate autologous + particulate allograft	1 <sup>j</sup>	0.58	-0.800	1.960	0.410	-	-

Notes. CI: confidence interval; DL: DerSimonian and Laird (random effect) model; IV: inverse-variance weighted (fixed effect) model.

<sup>a</sup>Abrahamsson et al. (2012); <sup>b</sup>Leong et al. (2015); <sup>c</sup>Rocchietta et al. (2016); <sup>d</sup>Rocuzzo et al. (2007); <sup>e</sup>Merli et al. (2007); <sup>f</sup>Cucchi et al. (2017); <sup>g</sup>Fontana et al. (2008); <sup>h</sup>Beitlitum et al. (2010); <sup>i</sup>Simion et al. (1998); <sup>j</sup>Ronda et al. (2014).

Source : Urban et al., « Effectiveness of vertical ridge augmentation : a systematic review », 2018.

Les résultats sont meilleurs avec la ROG (1,336) et lorsque la greffe d'osseuse autogène est associée à une membrane en titane (1,20).

### Conclusion :

Les résultats de cette méta-analyse montrent que ces techniques augmentent significativement la hauteur de la crête alvéolaire. La ROG, plus fréquemment utilisée, offre un gain d'hauteur osseuse intéressant de 4,18 mm en moyenne, avec un risque de complications de 12,1 %.

De son côté, la greffe osseuse permet un gain moyen de 4,12 mm avec de l'os autogène mais un taux de complications plus élevés (23,9 %).

La ROG avec membrane non résorbable semble donc apporter de meilleurs résultats, mais en réalité l'hétérogénéité des études en termes de protocoles de mesures, d'environnement, de restaurations prothétiques supra-implantaires, ainsi que le faible niveau de preuves des rapports de cas, ne nous permettent pas de tirer des conclusions définitives sur la supériorité d'une des techniques. Ce que nous devons retenir de cette revue est l'efficacité de la ROG à augmenter la hauteur de la crête alvéolaire.

### **3.3.5 Sanz-Sánchez et al. (2015) : Effectiveness of lateral bone augmentation on the alveolar crest dimension : a systematic review and meta-analysis<sup>82</sup>**

#### Objectif :

L'objectif de cette revue systématique est d'évaluer l'efficacité des interventions visant à augmenter la largeur de la crête alvéolaire. Les techniques incluses dans la revue sont la régénération osseuse guidée, l'expansion osseuse et la greffe d'os autogène, allogène et xénogène. 46 publications ont été sélectionnées, donnant un total de 1242 patients traités et 1881 implants posés.

#### Critères d'inclusion des articles :

- Essai clinique randomisé, essai clinique contrôlé et séries de cas prospectifs avec un échantillon de 10 patients au minimum et un suivi de 6 mois.
- Patients âgés de plus de 18 ans, en bonne santé générale, nécessitant la pose d'un ou plusieurs implants sur des crêtes résorbées.
- Procédures visant soit à augmenter la largeur de la crête alvéolaire avant la pose d'implant, soit à gérer un défaut péri-implantaire simultanément à la pose d'implant.
- Informations sur les changements de dimensions des défauts péri-implantaires ou de la largeur de la crête.

#### Critères de jugement :

- Les changements de dimensions des défauts péri-implantaires ou de la largeur de la crête alvéolaire.

Les autres critères, tels que le taux de succès implantaire, l'apparition de complications biologiques et post-opératoires et la satisfaction du patient, ne sont pas évalués en fonction du type d'interventions. Des informations spécifiques à la régénération osseuse guidée n'étant pas apportées, nous n'allons pas évoquer les résultats de ces critères.

---

<sup>82</sup> Sanz-Sánchez et al., « Effectiveness of lateral bone augmentation on the alveolar crest dimension : a systematic review and meta-analysis ».

Résultats :

**Lorsque la technique a été réalisée simultanément à la pose d’implant pour éliminer les défauts péri-implantaires** : seule la ROG a été utilisée dans ce cas (tableau 10, 783 patients)

Tableau 10 : Méta-analyse de la diminution en hauteur des défauts avec la procédure simultanée – Baseline VS Final (mm)

Group: Subgroup	n	Weighted Mean Difference				Heterogeneity		
		IV	DL	95% CI	P Value	I <sup>2</sup>	P Value	
All	32		-4.287	-4.882	-3.692	<0.001	95.3	<0.001
Study design								
RCT	15		-4.198	-5.068	-3.327	<0.001	94.2	<0.001
CCT	6		-3.598	-4.149	-3.047	<0.001	81.8	<0.001
Case series	11		-4.811	-5.632	-3.989	<0.001	90.5	<0.001
Intervention								
Nonbioabsorbable membrane	2	-3.617		-4.332	-2.902	<0.001	0.0	0.968
Particulate allograft	1	-3.600		-5.472	-1.728	<0.001	—	—
Particulate allograft + bioabsorbable membrane	2	-4.992		-6.534	-3.449	<0.001	0.0	0.852
Particulate autologous bone	1	-4.140		-5.206	-3.074	<0.001	—	—
Particulate autologous bone + nonbioabsorbable membrane	1	-5.750		-6.922	-4.578	<0.001	—	—
Particulate autologous bone + bioabsorbable membrane	2		-3.380	-5.798	-0.962	0.006	92.1	<0.001
Particulate autologous bone + xenograft + nonbioabsorbable membrane	3	-3.726		-4.057	-3.394	<0.001	0.0	0.902
Particulate autologous bone + xenograft + bioabsorbable membrane	4		-3.491	-2.002	-2.002	<0.001	96.9	<0.001
Particulate autologous bone + synthetic graft + bioabsorbable membrane	1	-4.000		-5.226	-2.774	<0.001	—	—
Particulate xenograft + bone morphogenic protein + bioabsorbable membrane	1	-6.800		-8.484	-5.116	<0.001	—	—
Particulate xenograft + nonbioabsorbable membrane	3		-4.868	-8.077	-1.659	<0.001	99.2	<0.001
Particulate xenograft + bioabsorbable membrane	10		-4.422	-5.484	-3.361	<0.001	93.0	<0.001
Particulate xenograft or allograft + nonbioabsorbable membrane	1	-6.130		-7.236	-5.024	<0.001	—	—

CCT, clinical controlled trial; CI, confidence interval; DL, DerSimonian and Laird (random effect) model; IV, inverse-variance weighted (fixed effect) model; RCT, randomized controlled trial.

Source : Sanz-Sánchez et al., « Effectiveness of lateral bone augmentation on the alveolar crest dimension : a systematic review and meta-analysis », 2015.

Sur l’ensemble des articles, la hauteur du défaut a diminué de 4,28 mm en moyenne (WMD = -4,28 mm ; 95 % CI, -4,88,-3,69 ; P < 0,01) et la largeur de 2,69 mm (WMD = -2,69 mm ; 95 % CI, -3,04, - 2,33 ; P < 0,001).

Lorsque la technique a été réalisée avant la mise en place de l'implant pour augmenter la largeur de la crête édentée : (tableau 11, 373 patients)

Tableau 11 : Méta-analyse du gain osseux en largeur dans les procédures avancées – Baseline VS Final (mm)

Group: Subgroup	n	Weighted Mean Difference				Heterogeneity		
		IV	DL	95% CI	P Value	I <sup>2</sup>	P Value	
All	17		3.906	3.527	4.284	<0.001	84.6	<0.001
Study design								
RCT	2		3.902	3.167	4.636	<0.001	0.0	0.680
CCT	4	3.792		3.150	4.434	<0.001	90.5	<0.001
Case series	11		3.904	3.366	4.441	<0.001	84.6	<0.001
Intervention								
Allograft blocks	1	4.120		3.317	4.923	<0.001	—	—
Autologous bone blocks	6	4.257		4.039	4.476	<0.001	0.0	0.501
Autologous bone blocks + nonbioabsorbable membrane	1	3.550		3.104	3.996	<0.001	—	—
Autologous bone block + particulate xenograft + nonbioabsorbable membrane	1	3.930		3.012	4.848	<0.001	—	—
Autologous bone block + particulate xenograft + bioabsorbable membrane	1	4.600		4.266	4.934	<0.001	—	—
Autologous bone block + xenograft	1	4.460		4.018	4.902	<0.001	—	—
Collagen sponge + bioabsorbable membrane	1	2.500		1.679	3.321	<0.001	—	—
Particulate allograft + bioabsorbable membrane	1	3.500		1.657	5.343	<0.001	—	—
Particulate autologous bone + nonbioabsorbable membrane	1	2.670		2.128	3.212	<0.001	—	—
Particulate synthetic graft + nonbioabsorbable membrane	1	1.100		-0.328	2.528	0.131	—	—
Particulate xenograft + bioabsorbable membrane	1	3.700		2.758	4.642	<0.001	—	—
Particulate xenograft + autologous bone + bioabsorbable membrane	1	5.680		5.001	6.359	<0.001	—	—

CCT, clinical controlled trial; CI, confidence interval; DL, DerSimonian and Laird (random effect) model; IV, inverse-variance weighted (fixed effect) model; RCT, randomized controlled trial.

Source : Sanz-Sánchez et al., « Effectiveness of lateral bone augmentation on the alveolar crest dimension : a systematic review and meta-analysis », 2015.

Pour les greffes osseuses autogènes, la largeur de la crête augmente en moyenne de 4,257 mm.

Pour la ROG, elle augmente en moyenne de 3,19 mm (moyenne des 6 dernières lignes du tableau).

### Conclusion :

Les résultats rassemblés dans cette revue systématique et méta-analyse montrent que la ROG et la greffe osseuse augmentent efficacement la largeur de la crête alvéolaire. La ROG a l'avantage de pouvoir être mise en œuvre simultanément à la pose d'implant, réduisant ainsi le nombre d'intervention.

### **3.3.6 Lim et al. (2018) : Wound healing complications following guided bone regeneration for ridge augmentation : a systematic review and meta-analysis<sup>83</sup>**

#### Objectif :

L'objectif de cette revue est de déterminer la fréquence des complications gingivales après une régénération osseuse, ainsi que l'influence du type de membrane sur ces complications. 15 articles ont été sélectionnés.

#### Critères d'inclusion des articles :

- Études prospectives ou rétrospectives chez l'Homme, avec un nombre de participants supérieurs à 10.
- Régénération osseuse guidée utilisée pour augmenter des crêtes partiellement édentées.
- Implant immédiat ou différé.

#### Résultats :

Dans les 15 articles, les complications gingivales les plus courantes sont l'exposition de la membrane, les récessions ou fenestrations gingivales et les abcès ou infections aiguës. Le taux d'apparition de ces complications est d'en moyenne 16,8 %.

Lorsque l'on considère ce taux en fonction du type de membrane, nous avons une différence négligeable avec 18,3 % pour les membranes résorbables et 17,6 % pour les membranes non résorbables.

#### Conclusion :

D'après cette revue, les complications au niveau des tissus mous suivant une ROG apparaissent dans 16,8 % des cas en moyenne. Les conséquences de telles complications sur le gain osseux ne sont cependant pas mentionnées dans cette revue.

---

<sup>83</sup> Lim et al., « Wound healing complications following guided bone regeneration for ridge augmentation : a systematic review and meta-analysis ».

Nous pouvons la mettre en parallèle avec la revue systématique de Garcia et al.<sup>84</sup> de 2018 étudiant les effets de l'exposition membranaire sur les résultats de la ROG. Elle avait conclu que l'exposition de la membrane après une ROG avait une influence néfaste sur le gain osseux : sur les sites édentés, les ROG sans exposition membranaire atteignaient un gain osseux en largeur 74 % supérieur aux ROG avec une exposition de la membrane. Pour des défauts péri-implantaires, la réduction de ces derniers était 27 % moins importantes au niveau des sites avec exposition membranaire.

L'exposition de la membrane est donc une complication fréquente de la ROG qui nuit à l'augmentation osseuse et peut ainsi compromettre la réussite du traitement implantaire.

### 3.4 Discussion

L'objectif de cette recherche bibliographique était de comparer l'utilisation et les résultats de l'extrusion orthodontique avec ceux de la ROG avec greffe de conjonctif enfoui dans le secteur antérieur.

Tableau 12 : Récapitulatifs des articles

Auteurs/Année	Technique	Gain tissus durs	Gain tissus mous	Complications	Succès implantaire
Magkavali-Trikka et al. (2015)	Extrusion orthodontique	4 mm en hauteur	Oui	Pas d'informations	96,3 %
Kwon et al. (2016)	Extrusion orthodontique	1,36 mm en hauteur en interproximal	1,09 mm en hauteur papillaire	Pas d'informations	Pas d'informations
Somar et al. (2016)	Extrusion orthodontique	0,69-1 mm par mm d'extrusion	0,65 mm par mm d'extrusion	Pas d'informations	Pas d'informations
Urban et al. (2019)	ROG	4,18 mm en hauteur	Pas d'informations	12,1 %	90,5 % - 100 %
Sanz-Sanchez et al. (2015)	ROG	2,90 mm en largeur	Pas d'informations	Pas d'informations	> 95 %
Lim et al. (2018)	ROG	Pas d'informations	Pas d'informations	16,8 %	Pas d'informations

Source : Auteur, 2021.

<sup>84</sup> Garcia et al., « Effect of membrane exposure on guided bone regeneration : a systematic review and meta-analysis ».

### Les tissus durs

Avec Urban et al. et Sanz-Sánchez et al, nous avons pu observer la capacité de la ROG à augmenter la hauteur (**4,18 mm**) mais également la largeur des crêtes alvéolaires (**3,10 mm** lorsque la ROG précède la pose d'implant et **2,69 mm** lorsqu'elle est simultanée à la pose d'implant).

D'après la revue de Magkavali et al, l'extrusion orthodontique permet de combler efficacement les défauts osseux et de préparer ainsi un site pré-implantaire correct. La majorité des articles inclus dans cette revue ne précisent pas la quantité d'os formé. Seule une étude d'Amato et al. a rapporté un gain osseux de **4 mm** en hauteur.

D'après l'article de Somar et al, nous pouvons prévoir une augmentation osseuse de **0,69 mm à 1 mm pour chaque mm d'extrusion**.

Il est finalement difficile de comparer les quantités d'os formé avec ROG ou avec extrusion orthodontique car :

- D'une part, très peu d'études sur l'extrusion orthodontique ont rapporté des mesures précises.
- D'autre part, les moyennes obtenues manquent de pertinence et sont peu fiables à cause de l'hétérogénéité entre les cas, les repères pré et post-opératoires dans les mesures, les matériaux ou protocoles mis en place, etc.

Nous pouvons tout de même affirmer que la ROG et l'extrusion orthodontique sont deux techniques qui augmentent suffisamment la quantité osseuse pour permettre un traitement implantaire dans des situations auparavant défavorables.

Dans ces revues, nous n'avons aucune information sur la qualité et la stabilité, sur le long terme, de l'os formé par ROG ou par extrusion orthodontique. Il serait intéressant de réaliser l'analyse histologique de l'os régénéré ainsi qu'observer les différents remaniements osseux durant les années suivant le traitement implantaire. Ceci nous aiderait à évaluer quelle technique est plus efficace ou plus appropriée au secteur antérieur.

### Les tissus mous

Avec la ROG, l'ajout d'une greffe de conjonctif enfoui est en général nécessaire pour obtenir des résultats esthétiques satisfaisants et pérennes. Cette intervention chirurgicale supplémentaire peut être source de complications autant au niveau du site receveur que du site donneur, avec des douleurs post opératoires plus importantes.

De son côté, l'extrusion orthodontique a l'avantage de gérer les tissus durs et mous en même temps sans actes chirurgicaux. L'étude de Kwon et al. a notamment observé sa propriété à recréer la papille interdentaire de manière prévisible. Etant donné l'importance de la papille pour le secteur antérieur et la difficulté de sa gestion, l'extrusion orthodontique pourrait présenter un réel intérêt.



Cependant, l'absence de suivi des cas ne nous permet pas de savoir si la papille reformée persiste, entièrement ou non, après la réhabilitation implantaire et prothétique.

### **Les complications**

La ROG et la greffe de conjonctif enfoui sont des actes chirurgicaux dont les risques de complications ne sont pas négligeables. Les complications les plus courantes sont l'exposition de la membrane, les abcès ou infections aiguës, les récessions ou fenestrations gingivales et le rejet de la greffe. Elles peuvent compromettre le succès de la ROG ou de la greffe et par conséquent le traitement implantaire qui suit.

L'extrusion orthodontique étant quant à elle un acte non invasif, peu de complications ont été rapportées dans la littérature. Il peut cependant exister un biais de non-publication des cas d'échecs d'augmentation tissulaire par extrusion orthodontique suite à des complications importantes.

### **La durée du traitement**

Pour avoir une régénération osseuse suffisante, la ROG nécessite en moyenne une période de cicatrisation de 6 mois. Au cours de ces 6 mois, la greffe de conjonctif enfoui, qui requiert 2 mois de cicatrisation en théorie, peut être réalisée.

En ce qui concerne l'extrusion orthodontique, dans la revue de Magkavali, la durée du traitement allait d'1 à 4 mois d'extrusion suivie de 0 à 10 semaines de contention. En réalité, il est difficile de déterminer une durée moyenne de traitement étant donné qu'elle va varier en fonction de l'importance du défaut à combler et de la réaction tissulaire. Elle peut être très différente d'un cas à l'autre.

Par conséquent, nous ne pouvons pas réellement comparer la durée des deux traitements.

### **Conclusion**

À ce jour, il n'existe encore aucune étude comparative ou essai clinique randomisé comparant la ROG avec GCE et l'extrusion orthodontique. Il nous est, par conséquent, impossible de déterminer quelle méthode est supérieure en nous basant seulement sur les rapports de cas actuels. Nous pouvons cependant constater que les deux méthodes sont efficaces pour augmenter les tissus durs et mous et améliorer le résultat fonctionnel et esthétique des implants en antérieur.

De par sa capacité à aménager les tissus durs et mous simultanément et notamment à recréer la papille interdentaire, l'extrusion orthodontique représente une alternative intéressante à la ROG avec GCE lorsque les défauts tissulaires sont modérés dans le secteur antérieur. Sa mise en œuvre peut certes paraître complexe au premier abord, mais des ajustements peuvent facilement être mis en place lors des rendez-vous réguliers d'activation du système.

Au cours de cette revue de littérature, nous avons constaté que l'extrusion orthodontique est une intervention encore trop peu documentée et étudiée. La plupart des articles à son sujet sont des rapports de cas ou des séries de cas, considérés comme ayant le plus faible niveau de preuves. Les rares études cliniques manquent également de pertinence en raison des petits échantillons et de l'absence de suivi post-implantaire au long terme. Cependant, la mise en place d'un essai contrôlé randomisé étant difficilement possible, dû à la nature même de l'intervention, les rapports de cas et séries de cas sont les seules sources d'informations scientifiques disponibles.

En outre, malgré les très bons résultats de l'extrusion et le peu, voire l'absence, de complications ou d'échecs dans ces articles, nous ne pouvons établir un rapport succès/échec entièrement fiable. Il peut en effet exister un biais de publication venant des auteurs avec une tendance à ne publier que les traitements réussis. Un biais venant du choix personnel des articles inclus dans cette revue est également à prendre en compte.

## Conclusion

---

L'extrusion orthodontique est une technique non invasive d'aménagement tissulaire. Elle est connue pour son indication en prothèse afin de recréer l'espace prothétique. Mais de nos jours, elle est également utilisée en implantologie pour préparer le site pré-implantaire. Ses objectifs sont :

- D'améliorer l'intégration fonctionnelle et esthétique du futur implant au court et long terme, en comblant les défauts osseux existants et en augmentant le volume osseux et gingival du site.
- De permettre la mise en place d'une extraction implantation immédiate.

Elle est principalement indiquée dans le secteur antérieur, pour les sites de types II, c'est-à-dire avec une résorption osseuse et gingivale modérée (jusqu'au 1/3 médian radulaire). Elle peut également être proposée dans les sites de type I qui ont des défauts débutants.

Son principe repose sur la capacité du parodonte à s'adapter et à suivre la dent égressée, grâce à une prolifération osseuse et gingivale autour de la racine.

Au cours de notre revue de littérature, nous avons pu identifier plusieurs recommandations importantes à prendre en compte pour le bon déroulement et le succès de l'extrusion :

- L'extrusion orthodontique est possible sur parodonte réduit tant qu'il reste au moins  $\frac{1}{4}$  de l'attache parodontale et qu'il n'y pas d'inflammation.
- Elle doit être précédée d'une phase d'assainissement parodontal et endodontique.
- La force d'extrusion doit être continue, constante et de faible intensité (15g dans le secteur antérieur).
- La vitesse d'extrusion doit être lente et ne pas dépasser 2 mm par mois.
- L'extrusion est réalisée jusqu'à obtenir un niveau osseux et gingival égal à celui des dents adjacentes, voire 2 mm au-delà pour prévenir les futures résorptions.
- L'axe d'extrusion est contrôlé et maîtrisé tout au long du traitement, qu'il suive le grand axe de la dent ou qu'il soit accompagné d'une version palatine/linguale.
- L'extrusion est suivie d'une phase de contention pour laisser le temps aux néo-tissus de se stabiliser.

Ces recommandations servent à guider le praticien. Mais chaque cas ayant ses propres spécificités, le praticien doit impérativement savoir ajuster la force, la vitesse, la direction et la durée d'extrusion en fonction des réactions tissulaires observées à chaque consultation.

Concernant les dispositifs d'extrusion, il existe de nombreux systèmes différents : fixe ou amovible, partiel ou complet. Mais il n'existe encore aucune étude comparative permettant d'affirmer la supériorité d'un dispositif sur les autres. Le praticien fera donc principalement un choix personnel, basé sur son expérience et ses préférences. Il peut néanmoins considérer les éléments suivants pour l'aider à faire le choix idéal :

- L'étendue du délabrement de la dent à égresser.
- La présence ou non de dents adjacentes et leur situation parodontale.
- L'existence préalable de dispositifs, amovible ou fixe, liés à d'autres traitements.
- Le coût du dispositif (le système multi-attache étant plus onéreux que les systèmes amovibles ou les barres de traction).
- La demande esthétique du patient.
- La coopération du patient.

Au final, ces indications ne remplacent pas un protocole complet et détaillé. Le praticien est amené à faire plusieurs choix personnels importants, notamment concernant le dispositif et l'axe d'extrusion. Cette absence de protocole ainsi que les inquiétudes des praticiens sur la durée, la complexité et la possible multidisciplinarité du traitement ont limité l'utilisation de l'extrusion orthodontique.

Pourtant, nous avons pu constater qu'au même titre que la ROG et la greffe osseuse, l'extrusion orthodontique est une méthode d'augmentation tissulaire efficace dans le secteur antérieur. Elle a l'avantage d'aménager les tissus durs et mous simultanément, y compris la papille interdentaire, sans les complications et risques chirurgicaux des techniques habituelles. Par manque d'études comparatives, nous ne pouvons cependant pas avancer que l'extrusion est plus efficace que la ROG ou la greffe osseuse pour aménager le site pré-implantaire dans le secteur antérieur.

Il semble donc indispensable de réaliser des études supplémentaires, notamment sur l'axe et les dispositifs d'extrusion, pour établir un réel protocole et rendre l'extrusion orthodontique à visée implantaire plus accessible. De plus, les articles actuels à ce sujet ayant un faible niveau de preuves et peu de données quantitatives, des études avec un « impact factor » élevé permettraient de confirmer son efficacité et de l'inscrire parmi les techniques courantes d'aménagements tissulaires pré-implantaires du chirurgien-dentiste.

## Bibliographie

---

- Alsahhaf, A., et W. Att. « Orthodontic extrusion for pre-implant site enhancement : principles and clinical guidelines ». *Journal of prosthodontic research* 60, n° 3 (2016): 145-55. <https://doi.org/10.1016/j.jpor.2016.02.004>.
- Amato, F., A. D. Mirabella, U. Macca, et D. P. Tarnow. « Implant site development by orthodontic forced extraction : a preliminary study ». *The international journal of oral & maxillofacial implants* 27, n° 2 (2012): 411-20.
- Arora, H., et S. Ivanovski. « Clinical and aesthetic outcomes of immediately placed single-tooth implants with immediate vs. delayed restoration in the anterior maxilla : a retrospective cohort study ». *Clinical oral implants research* 29, n° 3 (2018): 346-52. <https://doi.org/10.1111/clr.13125>.
- Asiry, M. A. « Biological aspects of orthodontic tooth movement : a review of literature ». *Saudi journal of biological sciences* 25, n° 6 (2018): 1027-32. <https://doi.org/10.1016/j.sjbs.2018.03.008>.
- Bach, N., J.-F. Baylard, et R. Voyer. « Orthodontic extrusion : periodontal considerations and applications ». *Journal canadian dental association* 70, n° 11 (2004): 775-80.
- Baron, R. « Remodeling of alveolar bone in spontaneous and induced tooth displacement ». *Revue d'orthopedie dento-faciale* 9, n° 3 (1975): 309-25.
- Batenhorst, K. F., G. M. Bowers, et J. E. Williams. « Tissue changes resulting from facial tipping and extrusion of incisors in monkeys ». *Journal of periodontology* 45, n° 9 (1974): 660-68. <https://doi.org/10.1902/jop.1974.45.9.660>.
- Bauer, C., M.-J. Boileau, et C. Bazert. « Implementation of orthodontic extraction for pre-implant soft tissue management : a systematic review ». *International orthodontics* 17, n° 1 (2019): 20-37. <https://doi.org/10.1016/j.ortho.2019.01.019>.
- Block, M. S., D. E. Mercante, D. Lirette, W. Mohamed, M. Ryser, et P. Castellon. « Prospective evaluation of immediate and delayed provisional single tooth restorations ». *Journal of oral and maxillofacial surgery* 67, n° 11 Suppl (2009): 89-107. <https://doi.org/10.1016/j.joms.2009.07.009>.
- Borzabadi-Farahani, A., et H. H. Zadeh. « Adjunctive orthodontic applications in dental implantology ». *The journal of oral implantology* 41, n° 4 (2015): 501-8. <https://doi.org/10.1563/AAID-JOI-D-13-00235>.
- Brindis, M. A., et M. S. Block. « Orthodontic tooth extrusion to enhance soft tissue implant esthetics ». *Journal of oral and maxillofacial surgery* 67, n° 11 Suppl (2009): 49-59. <https://doi.org/10.1016/j.joms.2009.07.013>.
- Dahlin, C., A. Linde, J. Gottlow, et S. Nyman. « Healing of bone defects by guided tissue regeneration ». *Plastic and reconstructive surgery* 81, n° 5 (1988): 672-76. <https://doi.org/10.1097/00006534-198805000-00004>.
- Dorignac, D., E. Bardinnet, C. Bazert, N. Devert, A. Diongue, et A.-M. Duhart. « Biomécanique orthodontique et notion de force légère ». In *EMC. Médecine Buccale*. (23-490-B-10). Elsevier Masson, 2008. <https://www.em-consulte.com/article/164695/figures/biomecanique-orthodontique-et-notion-de-force-lege>.
- Dos Santos Canellas, J. V., P. J. D'Albuquerque Medeiros, C. M. Da Silva Figueredo, R. Guimaraes Fischer, et F. Gamboa Ritto. « Which is the best choice after tooth extraction, immediate implant placement or delayed placement with alveolar ridge preservation ? A systematic review and meta-analysis ». *Journal of cranio-maxillo-facial surgery* 47, n° 11 (2019): 1793-1802. <https://doi.org/10.1016/j.jcms.2019.08.004>.
- Edwards, J. G. « A study of the periodontium during orthodontic rotation of teeth ». *American journal of orthodontics* 54, n° 6 (1968): 441-61. [https://doi.org/10.1016/0002-9416\(68\)90199-1](https://doi.org/10.1016/0002-9416(68)90199-1).
- Faure, J. *Biomécanique orthodontique*. Les Ulis : Parresia, 2012.

- Felippe, L. A., S. Monteiro Júnior, L. C. C. Vieira, et E. Araujo. « Reestablishing biologic width with forced eruption ». *Quintessence international* 34, n° 10 (2003): 733-38.
- Fontenelle, A. « Une conception parodontale du mouvement dentaire provoqué : évidences cliniques ». *Revue d'orthopédie dento-faciale* 16, n° 1 (1982): 37-53. <https://doi.org/10.1051/odf/1982006>.
- Garcia, J., A. Dodge, P. Luepke, H.-L. Wang, Y. Kapila, et G.-H. Lin. « Effect of membrane exposure on guided bone regeneration : a systematic review and meta-analysis ». *Clinical oral implants research* 29, n° 3 (2018): 328-38. <https://doi.org/10.1111/clr.13121>.
- Hochman, M. N., S. J. Chu, et D. P. Tarnow. « Orthodontic extrusion for implant site development revisited : a new classification determined by anatomy and clinical outcomes ». *Seminars in orthodontics* 20, n° 3 (2014): 208-27. <https://doi.org/10.1053/j.sodo.2014.06.007>.
- Ingber, J. S. « Forced eruption : part I. a method of treating isolated one and two wall infrabony osseous defects-rationale and case report ». *Journal of periodontology* 45, n° 4 (1974): 199-206. <https://doi.org/10.1902/jop.1974.45.4.199>.
- . « Forced eruption : part II. a method of treating nonrestorable teeth-periodontal and restorative considerations ». *Journal of periodontology* 47, n° 4 (1976): 203-16. <https://doi.org/10.1902/jop.1976.47.4.203>.
- Kaitsas, R., M. G. Paolone, et G. Paolone. « Guided orthodontic regeneration : a tool to enhance conventional regenerative techniques in implant surgery ». *International orthodontics* 13, n° 4 (2015): 539-54. <https://doi.org/10.1016/j.ortho.2015.09.009>.
- Kim, S. H., V. A. Tramontina, C. M. Ramos, A. M. B. Do Prado, E. Passanezi, et S. L. A Gregghi. « Experimental surgical and orthodontic extrusion of teeth in dogs ». *The international journal of periodontics & restorative dentistry* 29, n° 4 (2009): 435-43.
- Korayem, M., C. Flores-Mir, U. Nassar, et K. Olfert. « Implant site development by orthodontic extrusion : a systematic review ». *The Angle orthodontist* 78, n° 4 (2008): 752-60. [https://doi.org/10.2319/0003-3219\(2008\)078\[0752:ISDBOE\]2.0.CO;2](https://doi.org/10.2319/0003-3219(2008)078[0752:ISDBOE]2.0.CO;2).
- Kwon, E.-Y, J.-Y Lee, et J. Choi. « Effect of slow forced eruption on the vertical levels of the interproximal bone and papilla and the width of the alveolar ridge ». *Korean journal of orthodontics* 46, n° 6 (2016): 379-85. <https://doi.org/10.4041/kjod.2016.46.6.379>.
- Le Gall, M., et J. Sastre. « The fundamentals of tooth movement ». *International orthodontics* 8, n° 1 (2010): 1-13. <https://doi.org/10.1016/j.ortho.2009.12.001>.
- Lim, G., G.-H. Lin, A. Monje, H.-L. Chan, et H.-L. Wang. « Wound healing complications following guided bone regeneration for ridge augmentation : a systematic review and meta-analysis ». *The international journal of oral & maxillofacial implants* 33, n° 1 (2018): 41-50. <https://doi.org/10.11607/jomi.5581>.
- Magkavali-Trikka, P., Y. Kirmanidou, K. Michalakis, S. Gracis, C. Kalpidis, A. Pissiotis, et H. Hirayama. « Efficacy of two site-development procedures for implants in the maxillary esthetic region : a systematic review ». *The international journal of oral & maxillofacial implants* 30, n° 1 (2015): 73-94. <https://doi.org/10.11607/jomi.3652>.
- Mantzikos, T., et I. Shamus. « Forced eruption and implant site development : an osteophysiologic response ». *American journal of orthodontics and dentofacial orthopedics* 115, n° 5 (1999): 583-91. [https://doi.org/10.1016/s0889-5406\(99\)70284-2](https://doi.org/10.1016/s0889-5406(99)70284-2).
- Melsen, B. « Tissue reaction to orthodontic tooth movement - a new paradigm ». *European journal of orthodontics* 23, n° 6 (2001): 671-81. <https://doi.org/10.1093/ejo/23.6.671>.
- Murchison, D. F., et R. S. Schwartz. « The use of removable appliances for forced eruption of teeth ». *Quintessence international* 17, n° 8 (1986): 497-501.
- Nyman, S., T. Karring, J. Lindhe, et S. Plantén. « Healing following implantation of periodontitis-affected roots into gingival connective tissue ». *Journal of clinical periodontology* 7, n° 5 (1980): 394-401. <https://doi.org/10.1111/j.1600-051x.1980.tb02012.x>.
- Proffit, W. R., H. W. Fields Jr., et D. M. Sarver. *Contemporary orthodontics*. 4th ed. St-Louis : Mosby Elsevier, 2007.

- Reitan, K. « Clinical and histologic observations on tooth movement during and after orthodontic treatment ». *American journal of orthodontics* 53, n° 10 (1967): 721-45. [https://doi.org/10.1016/0002-9416\(67\)90118-2](https://doi.org/10.1016/0002-9416(67)90118-2).
- . « Effects of force magnitude and direction of tooth movement on different alveolar bone types ». *The Angle orthodontist* 34, n° 4 (1964): 244-55. [https://doi.org/10.1043/0003-3219\(1964\)034<0244:EOFMAD>2.0.CO;2](https://doi.org/10.1043/0003-3219(1964)034<0244:EOFMAD>2.0.CO;2).
- . « Tissue behavior during orthodontic tooth movement ». *American journal of orthodontics* 46, n° 12 (1960): 881-900. [https://doi.org/10.1016/0002-9416\(60\)90091-9](https://doi.org/10.1016/0002-9416(60)90091-9).
- Saadoun, A. P., M. LeGall, et B. Touati. « Selection and ideal tridimensional implant position for soft tissue aesthetics ». *Practical periodontics and aesthetic dentistry* 11, n° 9 (1999): 1063-72.
- Salama, H., et M. Salama. « The role of orthodontic extrusive remodeling in the enhancement of soft and hard tissue profiles prior to implant placement: a systematic approach to the management of extraction site defects ». *The international journal of periodontics & restorative dentistry* 13, n° 4 (1993): 312-33.
- Salama, H., M. A. Salama, D. Garber, et P. Adar. « The interproximal height of bone: a guidepost to predictable aesthetic strategies and soft tissue contours in anterior tooth replacement ». *Practical periodontics and aesthetic dentistry* 10, n° 9 (1998): 1131-41.
- Sanz-Sánchez, I., A. Ortiz-Vigón, I. Sanz-Martín, E. Figuero, et M. Sanz. « Effectiveness of lateral bone augmentation on the alveolar crest dimension: a systematic review and meta-analysis ». *Journal of dental research* 94, n° 9 Suppl (2015): 128S-42S. <https://doi.org/10.1177/0022034515594780>.
- Somar, M., J. V. N. Mohadeb, et C. Huang. « Predictability of orthodontic forced eruption in developing an implant site: a systematic review ». *Journal of clinical orthodontics* 50, n° 8 (2016): 485-92.
- Storey, E. « The nature of tooth movement ». *American journal of orthodontics* 63, n° 3 (1973): 292-314. [https://doi.org/10.1016/0002-9416\(73\)90353-9](https://doi.org/10.1016/0002-9416(73)90353-9).
- Tarnow, D. P., A. W. Wagner, et P. Fletcher. « The effect of the distance from the contact point to the crest of bone on the presence or absence of the interproximal dental papilla ». *Journal of periodontology* 63, n° 12 (1992): 995-96. <https://doi.org/10.1902/jop.1992.63.12.995>.
- Urban, I. A., E. Montero, A. Monje, et I. Sanz-Sánchez. « Effectiveness of vertical ridge augmentation interventions: a systematic review and meta-analysis ». *Journal of clinical periodontology* 46 Suppl 21 (2019): 319-39. <https://doi.org/10.1111/jcpe.13061>.
- Von Böhl, M., J. Maltha, H. Von den Hoff, et A. M. Kuijpers-Jagtman. « Changes in the periodontal ligament after experimental tooth movement using high and low continuous forces in beagle dogs ». *The Angle orthodontist* 74, n° 1 (2004): 16-25. [https://doi.org/10.1043/0003-3219\(2004\)074<0016:CITPLA>2.0.CO;2](https://doi.org/10.1043/0003-3219(2004)074<0016:CITPLA>2.0.CO;2).
- Yang, L., C. Lv, F. Yan, et J. Feng. « Force degradation of orthodontic latex elastics analyzed in vivo and in vitro ». *American journal of orthodontics and dentofacial orthopedics* 157, n° 3 (2020): 313-19. <https://doi.org/10.1016/j.ajodo.2019.03.028>.
- Zuccati, G., et A. Bocchieri. « Implant site development by orthodontic extrusion of teeth with poor prognosis ». *Journal of clinical orthodontics* 37, n° 6 (2003): 307-11; quiz 313.

## Table des figures

---

Figure 1 : Réactions tissulaires provoquées par le mouvement d'extrusion .....	8
Figure 2 : Zone interproximale entre un implant et une dent naturelle.....	10
Figure 3 : Distance idéale entre le sommet de la crête osseuse et le point de contact pour avoir une papille .....	10
Figure 4 : Classification des sites d'extractions par Salama et al. ....	13
Figure 5 : Graphique des résultats de la recherche bibliographique .....	20
Figure 6 : Plaque de Hawley et bracket sur la dent à égresser .....	22
Figure 7 : Crochet scellé dans la racine et accroché au fil orthodontique de la prothèse amovible ....	22
Figure 8 : Crochet scellé dans la racine et accroché au bras métallique de la prothèse amovible (C) .	23
Figure 9 : Extrusion à l'aide d'une gouttière thermoformée avec un aimant dans l'intrados et un aimant à la surface de la racine.....	24
Figure 10 : Extrusion à l'aide d'une gouttière thermoformée et un élastique reliant les crochets vestibulaire et palatin de l'inlay core .....	25
Figure 11 : Gouttière thermoformée avec un élastique connectant les boutons vestibulaire et palatin .....	25
Figure 12 : Système d'attache (A), système d'ancrage (B) et système d'activation (C).....	26
Figure 13 : Extrusion de 21 et 22 avec un appareil multi-attache dont le fil a été déplacé au-dessus des brackets à la fin (C et D) pour gagner les derniers millimètres .....	27
Figure 14 : Présence de points de contact entre les dents empêchant 11 et 22 de basculer vers 21 lors du mouvement d'extrusion.....	28
Figure 15 : Activation de l'extrusion grâce à un élastique placé au-dessus du bracket central .....	29
Figure 16 : Activation de l'extrusion grâce à un arc en acier inoxydable à boucles horizontales.....	30
Figure 17 : Activation de l'extrusion grâce à un arc en acier inoxydable à boucles multiples (A) et à steps (B) .....	31
Figure 18 : Système d'extrusion avec un tenon radiculaire à crochet relié par un élastique à une barre de traction pliée : vue vestibulaire.....	32
Figure 19 : Système d'extrusion avec un tenon radiculaire à crochet relié par un élastique à une barre de traction pliée : vue occlusale.....	33
Figure 20 : Système d'extrusion avec un tenon radiculaire à crochet relié par un élastique à une barre de traction pliée : vue vestibulaire et occlusale.....	33



Figure 21 : Système d'extrusion avec un tenon radiculaire relié, par un élastique, à un bridge provisoire perforé.....	35
Figure 22 : Système d'extrusion avec un bridge provisoire perforé .....	35
Figure 23 : Effet d'une extrusion orthodontique avec une version palatine .....	40
Figure 24 : Ligne repère constante et fixe grâce à un système de fil orthodontique et de stent pour mesurer les variations de la hauteur du sommet de l'os interproximal .....	52
Figure 25 : Schéma représentant les changements au niveau de l'os interproximal et alvéolaire (A), de la hauteur papillaire (B) et de la largeur de la crête (C) avant et après extrusion .....	54
Figure 26 : Photos du secteur antérieur avant (A) et après (B) extrusion orthodontique de 21 avec une augmentation visible de la papille et de la gencive marginale .....	55

## Table des tableaux

---


Tableau 1 : Avantages et inconvénients des différents systèmes d'activation.....	31
Tableau 2 : Avantages et inconvénients des dispositifs amovibles et fixes .....	36
Tableau 3 : Résultats pour l'extrusion orthodontique et la greffe osseuse d'apposition.....	47
Tableau 4 : Informations concernant la phase orthodontique .....	49
Tableau 5 : Informations concernant la phase post-orthodontique.....	50
Tableau 6 : Proondeur de sondage et perte d'attache clinique avant et après traitement (mm).....	53
Tableau 7 : Hauteur de la crête alvéolaire, de l'os inter-proximal et de la papille avant et après traitement (mm).....	53
Tableau 8 : Corrélation entre les changements de hauteur de l'os inter-proximal et la hauteur de la papille (mm) .....	55
Tableau 9 : Méta-analyse des différences en augmentation osseuse verticale dans les études comparatives - Test VS Control (mm).....	58
Tableau 10 : Méta-analyse de la diminution en hauteur des défauts avec la procédure simultanée – Baseline VS Final (mm) .....	60
Tableau 11 : Méta-analyse du gain osseux en largeur dans les procédures avancées – Baseline VS Final (mm) .....	61
Tableau 12 : Récapitulatifs des articles .....	63

Vu, le Directeur de thèse



Docteur Margaux HINET

Vu, le Doyen de l'UFR d'Odontologie



Professeur Louis MAMAN

Vu, le Président d'Université de Paris

Professeur Christine CLERICI

Pour le Président et par délégation,



Le Doyen Louis MAMAN



# **Intérêt de l'extrusion orthodontique dans l'aménagement du site pré-implantaire dans le secteur antérieur**

Julie He. Intérêt de l'extrusion orthodontique dans l'aménagement du site pré-implantaire dans le secteur antérieur. 2021. 74 p.: ill., graph., tabl. Réf. bibliographiques p. 69-71.

Sous la direction de Mme le Docteur Margaux Hinet.

Université de Paris  
UFR d'Odontologie - Montrouge  
1, rue Maurice Arnoux - 92120 Montrouge