



HAL
open science

La Neurofibromatose de type 1

Lise Nicolas, Laura Vadot

► **To cite this version:**

Lise Nicolas, Laura Vadot. La Neurofibromatose de type 1. Sciences du Vivant [q-bio]. 2021. dumas-03486800

HAL Id: dumas-03486800

<https://dumas.ccsd.cnrs.fr/dumas-03486800v1>

Submitted on 17 Dec 2021

HAL is a multi-disciplinary open access archive for the deposit and dissemination of scientific research documents, whether they are published or not. The documents may come from teaching and research institutions in France or abroad, or from public or private research centers.

L'archive ouverte pluridisciplinaire **HAL**, est destinée au dépôt et à la diffusion de documents scientifiques de niveau recherche, publiés ou non, émanant des établissements d'enseignement et de recherche français ou étrangers, des laboratoires publics ou privés.



La Neurofibromatose de type 1

Lise NICOLAS et Laura VADOT

Maitre de mémoire :
Professeur Danièle DENIS
Ophtalmologue

Directrice des mémoires :
TRINQUET Laure
Directrice Pédagogique

Année Universitaire 2020-2021
Mémoire de fin d'études d'Orthoptie

REMERCIEMENTS

Nous tenons tout d'abord à remercier Laure Trinquet, notre directrice pédagogique de l'École d'Orthoptie de Marseille qui nous a aidées à la réalisation de ce mémoire mais aussi pour tout son investissement, son accompagnement, sa disponibilité et ses connaissances qui nous ont fourni les outils nécessaires à la réussite de nos études universitaires.

Nous souhaitons remercier notre maître de mémoire, le Professeur Danièle Denis, chef de service d'ophtalmologie, pour nous avoir inclus dans son étude, pour sa confiance et son implication dans notre projet. Nous la remercions également pour son accueil au cours de ces trois années au sein de ses différents services ophtalmologiques qui nous a permis d'effectuer des stages enrichissants.

Nous souhaitons ensuite exprimer notre gratitude et toute notre reconnaissance :

Aux internes pour avoir pris le temps de répondre à nos questions.

Au docteur Chloé Di Meglio, neuropédiatre, qui nous a conseillées et aidées à la réalisation d'un questionnaire de qualité.

A l'association « Neuro-cocci » qui nous a permis de transmettre le questionnaire à un plus grand nombre de personnes.

A Chloé Monticolo, orthoptiste, pour sa patience, sa disponibilité et ses conseils dans la réalisation des comptes rendus des bilans orthoptiques.

Aux parents qui ont accepté que leurs enfants réalisent un bilan orthoptique et pour leur disponibilité, leur gentillesse, et leur compréhension.

De plus, nous tenons à remercier tout le corps professoral de l'école d'Orthoptie de Marseille pour nous avoir donné un enseignement de qualité durant ces trois années, ainsi que les orthoptistes pour leur accueil lors de nos stages qui nous ont transmis leurs expériences et leurs compétences.

Nous n'oublions pas de remercier nos nombreux relecteurs qui nous ont apporté un regard neuf sur le travail que nous avons concrétisé. Nos pensées s'adressent, plus particulièrement, à nos parents, à Dylan et à Yohan.

Enfin, sans lesquelles ce travail n'aurait pas été possible, nous nous remercions mutuellement Lise et Laura pour notre complémentarité durant toute cette aventure.

RESUME

La neurofibromatose de type 1 (NF1) est une maladie génétique dont le phénotype est très variable. Elle est caractérisée par de nombreuses manifestations cliniques dont les principales sont cutanées, ophtalmologiques et neurologiques. Nous avons établi des statistiques pour connaître la prévalence des manifestations ophtalmologiques. Nous remarquons que les nodules de Lisch (57,33 %) et les tâches choroïdiennes (45,3 %) sont les signes ophtalmologiques les plus fréquents. De plus, on retrouve 20 % de gliomes des voies optiques. Ensuite, nous nous sommes intéressées aux troubles des apprentissages associés à la NF1. Nous avons réalisé un questionnaire et nous avons reçu quatre-vingt-cinq réponses. 72 % des sujets présentent des difficultés de concentrations, 59 % des enfants ont des problèmes de motricité fine et les difficultés dans leur scolarité sont également fréquentes. 20 % d'entre eux sont scolarisés dans des structures spécialisées et 47 % bénéficient d'aménagements scolaires. Nous constatons que la place des orthoptistes est inférieure comparée à celle des orthophonistes et des psychomotriciens. Nous avons donc cherché à savoir si les troubles visuels pouvaient avoir un impact sur leurs difficultés. Nous avons réalisé huit bilans orthoptiques sur des enfants âgés de sept à douze ans atteints de NF1. Nous avons évalué la partie sensorimotrice et fonctionnelle de la vision. Ainsi nous retrouvons que quatre enfants sur les huit auraient besoin de séances de rééducation orthoptique pour les soutenir au mieux dans les apprentissages.

Mots Clés : Neurofibromatose de type 1, manifestations ophtalmologiques, troubles des apprentissages, bilan orthoptique

ABSTRACT

Neurofibromatosis type 1 (NF1) is a genetic disease with a highly variable phenotype. It is associated with numerous clinical signs, the most common of which are cutaneous, ophthalmological, and neurological. We have established statistics for the prevalence of ophthalmological symptoms. We found that Lisch's nodules (57.33%) and choroidal spots (45.3%) are the most frequent ophthalmological signs. In addition, 20% of the patients had gliomas of the optic pathways. We then focused on the learning disorders associated with NF1. We carried out a survey of a panel of children for which we were able to collect eighty-five responses. The analysis of the answers shows that 72% had concentration difficulties, 59% had fine motor skills issues, and that difficulties in reading, spelling and mathematics were also frequent. It was also found that 20% of them are enrolled in specialized institutions and 47% benefit from adapted education facilities. We found that the role of orthoptists is weaker than that of speech therapists and psychomotor therapists. We therefore sought to find out whether visual disorders could be linked to their difficulties. We evaluated eight children with NF1, aged seven to twelve years, on the sensorimotor and functional parts of vision. We found that four of them would need orthoptic rehabilitation sessions to support them in their learning.

Keywords: Neurofibromatosis type 1 (NF1), ophthalmological signs, learning disabilities, orthoptic assessment

SOMMAIRE

INTRODUCTION.....	1
1. Comment définir la neurofibromatose de type 1 ?	2
1.1. Diagnostic.....	2
1.2. Caractéristiques de la maladie.....	2
1.3. Signes dermatologiques	2
1.4. Signes ophtalmologiques	5
1.4.1. Signes ophtalmologiques sans conséquences fonctionnelles.....	5
1.4.2. Signes ophtalmologiques avec conséquences fonctionnelles	5
1.5. Signes neurologiques.....	7
1.6. Signes osseux.....	8
1.7. Signes cardiaques et vasculaires	9
1.8. Signes endocriniens	9
2. Quelle est la prévalence des conséquences ophtalmologiques liées à la NF1 ?.....	9
2.1. Méthodes.....	9
2.2. Résultats.....	10
2.3. Discussion.....	12
3. Troubles des apprentissages associés à la NF1 et bilan orthoptique fonctionnel....	15
3.1. Quels sont les troubles des apprentissages associés à la NF1 ?.....	15
3.1.1. Méthodes.....	15
3.1.2. Résultats.....	15
3.1.3. Discussion.....	19
3.2. Que retrouve-t-on au niveau du bilan orthoptique ?.....	21
3.2.1. Méthodes.....	21
3.2.2. Résultats.....	25
3.2.3. Discussion.....	28
CONCLUSION	30
BIBLIOGRAPHIE.....	31
ANNEXES	33

INTRODUCTION

La neurofibromatose de type 1 (NF1) ou maladie de Von Recklinghausen est une maladie génétique autosomique dominante, avec une prévalence d'une naissance sur trois mille dans le monde. Bien que la NF1 soit une maladie héréditaire, il s'agit d'une mutation de novo dans la moitié des cas. Le gène NF1 est un gène suppresseur de tumeur, localisé sur le chromosome 17, codant pour une protéine nommée la neurofibromine. L'absence de celle-ci causée par la mutation du gène entraîne le développement de tumeurs. Le phénotype est très variable. En effet, certains patients présentent peu de caractéristiques tandis que d'autres ont de nombreuses complications. Cette maladie touche de multiples organes tel que l'œil et dont le diagnostic est avant tout clinique. De plus, environ 50 % des enfants atteints de neurofibromatose de type 1 présentent des troubles des apprentissages qui ont un impact considérable sur leur scolarité mais également tout au long de leur vie.

Dans ce mémoire, nous avons donc cherché à savoir quelle était la prévalence des atteintes ophtalmologiques associées à la neurofibromatose de type 1 mais aussi quels troubles des apprentissages étaient les plus rencontrés par ces enfants et ainsi quelle pouvait être la place de l'orthoptiste dans cette prise en charge.

Pour répondre à ces questions, nous avons dans un premier temps présenté les différentes manifestations et complications de la maladie. Dans une deuxième partie, nous vous présenterons les résultats de notre étude qui nous a permis de connaître la prévalence des manifestations ophtalmologiques. Pour cela, nous avons participé aux consultations de neurofibromatose de type 1 du Professeur Denis qui nous a permis d'établir une base de données.

Enfin, nous nous sommes intéressées à la prévalence des troubles des apprentissages grâce à un questionnaire que nous avons transmis aux patients du Professeur Denis ainsi qu'à une association. Pour finir, nous avons réalisé des bilans orthoptiques afin de savoir si les troubles visuels pouvaient avoir un impact dans les difficultés scolaires.

1. Comment définir la neurofibromatose de type 1 ?

1.1. Diagnostic

Le diagnostic de la neurofibromatose de type 1 (NF1) repose sur les critères établis à la suite de la conférence du NIH (National Institutes of Health) en 1988. Ces critères sont validés chez les enfants et les adultes. Les sept critères établis lors de la conférence de Consensus du National Institute of Health (NIH) en 1987 :

- 1^{er} critère : 6 tâches café au lait d'un diamètre supérieur à 1,5 cm après la puberté ou à 0,5 cm avant la puberté.
- 2^{ème} critère : au moins deux neurofibromes ou un neurofibrome plexiforme.
- 3^{ème} critère : des lentigines axillaires ou inguinales.
- 4^{ème} critère : un gliome des voies optiques.
- 5^{ème} critère : au moins deux nodules de Lish.
- 6^{ème} critère : au moins une lésion osseuse caractéristique comme une dysplasie sphénoïdale, un amincissement de la corticale des os longs avec ou sans pseudarthrose.
- 7^{ème} critère : un apparenté de premier degré atteint (parent, frère, sœur ou enfant).

Au moins deux des sept critères doivent être présents.

Certaines personnes porteuses du gène NF1 ne l'exprimeront jamais et n'auront donc aucun symptôme. Tandis que d'autres peuvent présenter une forme très grave entraînant de multiples complications. (1)

1.2. Caractéristiques de la maladie

La NF1 est une maladie qui présente une variabilité clinique marquée avec des manifestations et des complications variables d'un patient à l'autre. La plupart des enfants atteints présentent une croissance et un développement dans les normes. Certaines caractéristiques de la NF1 peuvent être présentes à la naissance, mais la plupart des manifestations apparaissent avec l'âge. Il est important que ces patients soient suivis régulièrement afin de surveiller l'évolution de la maladie et de minimiser le risque de complications médicales graves. La NF1 peut se manifester sur presque tous les organes, entraînant des problèmes ophtalmologiques, orthopédiques, cardiovasculaires et neurologiques, des troubles dans les apprentissages ainsi que des tumeurs.

1.3. Signes dermatologiques

Les troubles pigmentaires sont des manifestations bénignes.

Les tâches café au lait (TCL) sont des macules brunes bien délimitées, habituellement ovales retrouvées dans plus de 90% des cas. Elles apparaissent au cours des deux premières années de vie et sont généralement la première manifestation clinique identifiée de la NF1. Leurs tailles

varient de quelques millimètres à plusieurs centimètres. Il faut qu'il y ait au moins 6 lésions d'un diamètre égal ou supérieur à 5 mm à l'âge pré-pubertaire ou supérieur à 15 mm après la puberté pour qu'elles soient considérées comme un critère de diagnostic. Leurs tailles augmentent proportionnellement avec la croissance de l'enfant. (2)(3)

Les lentigines (ou éphélides) sont également très fréquentes, présentent dans 80% des cas. Il s'agit de taches café au lait millimétriques qui se retrouvent le plus souvent au niveau des aisselles ou de l'aîne. Elles se présentent généralement après le développement des TCL vers l'âge de 5 à 8 ans. (3)

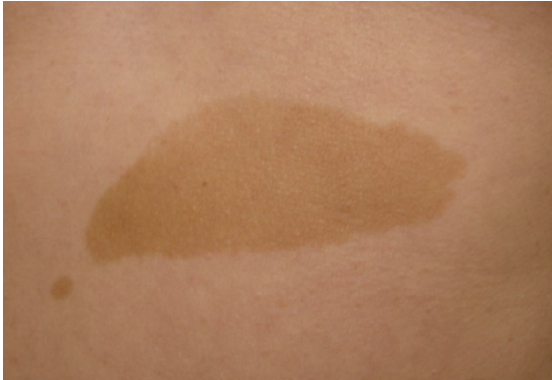

Figure 1 : Tâche café au lait (TCL) (4)

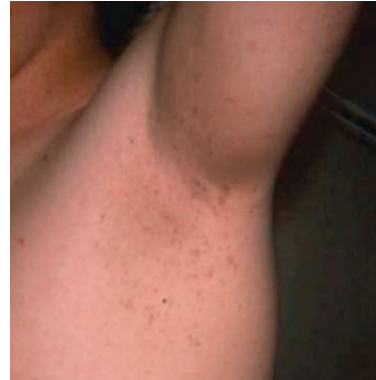

Figure 2 : Lentigines ou éphélides (5)

L'hamartome anémique souvent localisé dans le décolleté est plus rare. (2)

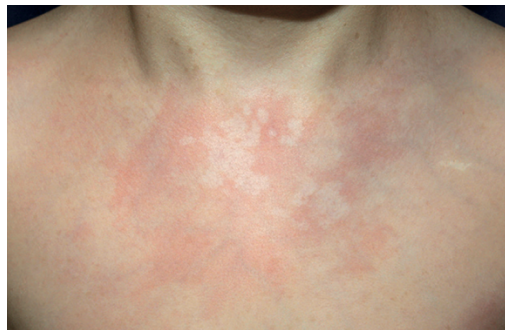

Figure 3 : Hamartome anémique (6)

Les neurofibromes (NF) sont des tumeurs bénignes, on en distingue trois types :

- Les neurofibromes cutanés sont des tumeurs de consistance molle, indolores, de couleur chair ou violacée et sont situés sur la peau. Ils apparaissent souvent à la puberté et augmentent avec l'âge, 95% des adultes NF1 en sont porteurs bien que leurs nombres varient considérablement.
- Les neurofibromes sous cutanés se présentent sous la forme de nodules sous la peau. Ils apparaissent à l'adolescence et touchent 20 % des adultes NF1. Ces lésions se développent sur le trajet du tronc nerveux et sont donc sensibles voir douloureuses.
- Les neurofibromes plexiformes sont des neurofibromes mixtes cutanés et sous cutanés. Ce sont des lésions congénitales de tailles très variables présentes dans environ 50 % des

cas qui évoluent dans le temps et notamment lors de la puberté. Ils peuvent se produire dans n'importe quelle zone du corps, notamment sur la paupière supérieure ce qui peut entraîner une importante déficience fonctionnelle, notamment une amblyopie. En plus de l'impact esthétique, de la destruction osseuse et de la douleur associée à ces lésions, ils comportent également un risque de transformation maligne (tumeur maligne de la gaine nerveuse périphérique ou MPNST) de 8 à 13 % au cours de leur vie. Les MPNST ont un mauvais pronostic, avec un taux de survie de 5 ans dans 60 % des cas. (2)(4)(5)

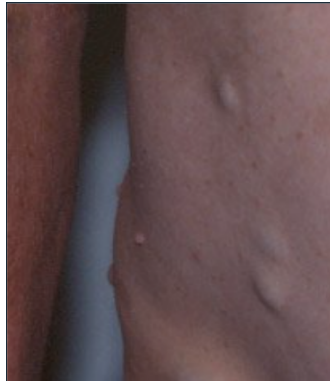

Figure 4 : Neurofibromes cutanés

(<https://www.snof.org/encyclopedie/maladie-de-recklinghause>)

Les xanthogranulomes juvéniles sont de petits nodules de couleur jaune orangé de quelques millimètres à quelques centimètres qui apparaissent sur la peau chez un petit pourcentage de jeunes enfants atteints de NF1. Ils sont généralement associés à la présence de neurofibromes sous-cutanés. Ils se résorbent généralement spontanément. Des études ont montré que la fréquence de leucémie est augmentée dans la population NF1 porteur de xanthogranulomes juvéniles, surtout si le nombre est élevé mais cela reste exceptionnel. (2) (4)

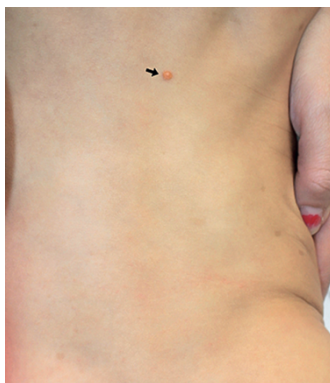

Figure 5 : Xanthogranulome juvénile (6)

1.4. Signes ophtalmologiques

Tout enfant avec un diagnostic de NF1 doit bénéficier d'un suivi en ophtalmologie pédiatrique tous les 6 mois au minimum jusqu'à l'âge de 18 ans. Les signes ophtalmologiques sont des indications au diagnostic de la maladie.

1.4.1. Signes ophtalmologiques sans conséquences fonctionnelles

Les nodules de Lish sont de petites surélévations iriennes de couleur jaune-brun et d'aspect variable en fonction de l'âge du patient. Ils sont mis en évidence sans dilatation lors de l'examen à la lampe à fente. Ils apparaissent progressivement avec une prévalence proche de 100 % vers l'âge de 30 ans. Les nodules de Lish ne provoquent pas d'altération visuelle mais ils sont importants car ils constituent l'une des principales manifestations caractéristiques de la NF1. (2)

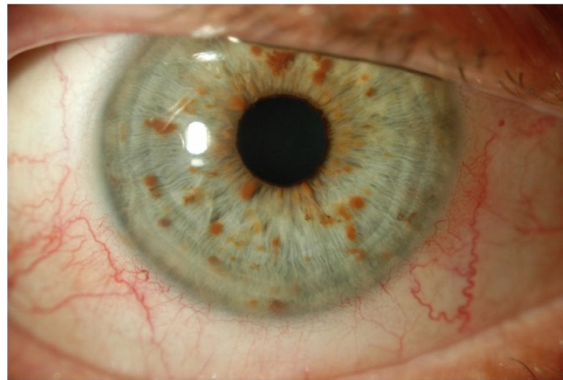


Figure 6 : Nodules de Lisch (3)

1.4.2. Signes ophtalmologiques avec conséquences fonctionnelles

Les gliomes des voies optiques (GVO) sont des tumeurs associées au système nerveux central (SNC) chez les enfants atteints de NF1 et peuvent être détectés chez environ 15 à 20 % des patients pédiatriques. La taille et l'évolution du gliome entraînent plus ou moins une amputation du champ visuel, une altération de la vision des couleurs, une baisse d'acuité visuelle, une anomalie du réflexe pupillaire, un œdème papillaire, un strabisme, une exophtalmie ou un nystagmus de type spasmus nutan. (2)(3)(4)

Les gliomes des voies optiques se développent le plus souvent avant l'âge de 6 ans. Les enfants ne se plaignent pas d'une baisse de vision, c'est pourquoi il est important de réaliser un test d'acuité visuelle à chaque examen et un champ visuel lorsque cela est possible. Si ces examens ne sont pas réalisables, les potentiels évoqués visuels (PEV) permettent d'évaluer objectivement les voies visuelles. Cependant, cela ne permet pas de fournir des preuves assez fiables pour évaluer la perte de vision chez l'enfant. La tomographie par cohérence optique du nerf optique (OCT RNFL) est un outil fiable et non invasif pour évaluer l'amincissement

progressif de la couche de fibres nerveuses de la rétine et pour suivre l'évolution du gliome. (7)

Les gliomes des voies optiques peuvent survenir n'importe où le long du trajet optique, y compris au niveau des nerfs optiques, du chiasma et des radiations optiques. Les enfants peuvent également développer des gliomes en dehors de la voie visuelle le plus souvent dans le tronc cérébral. Les lésions situées à proximité de l'hypothalamus ou impliquant l'hypothalamus sont plus susceptibles d'entraîner une puberté précoce. (2)(4)

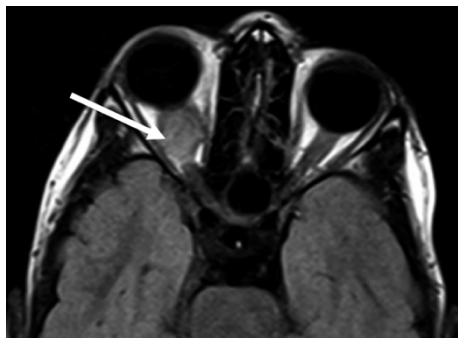


Figure 7 : Gliome des voies optiques (GVO) (8)

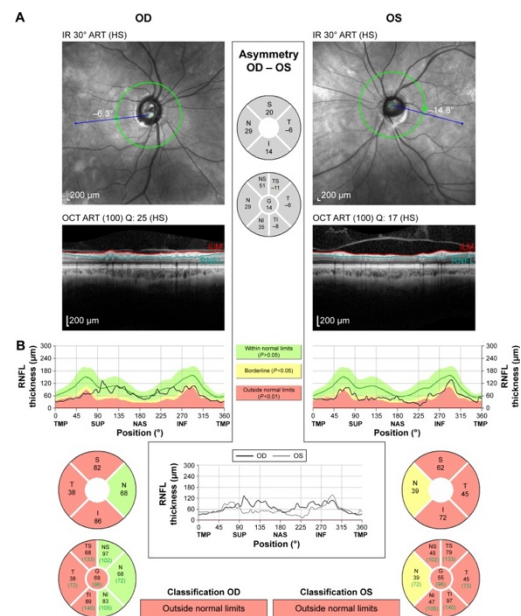


Figure 8 : OCT RNFL d'un patient atteint de la NF1 avec un GVO.

Les tâches choroïdiennes hyperréfléctives, visibles à l'OCT (tomographie par cohérence optique) apparaissent sous la forme de nodules brillants. Elles sont également retrouvées sous forme de zones hypofluorescentes à l'angiographie mais celle-ci nécessite une anesthésie générale chez les enfants ce qui limite son utilisation. C'est avec le développement de ces imageries que les anomalies de la choroïde ont été mises en évidence et des études ont démontré une forte prévalence de tâches choroïdiennes hyperréfléctives des patients atteints de NF1. (9)

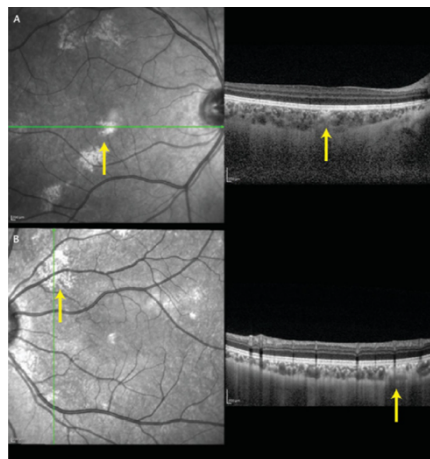


Figure 9 : Mise en évidence des tâches choroïdiennes hyperréfléctives à l'OCT (3)

Le glaucome associé à la NF1 n'est observé que rarement chez les jeunes enfants. En effet, il est retrouvé dans seulement 1 à 2 % des cas. Il est souvent précoce unilatéral et associé à une buphtalmie. Le glaucome peut être causé par une infiltration du tissu neurofibromateux du corps ciliaire et ou de la choroïde, par une fibrovascularisation, une endothélisation, des anomalies de l'angle. Ces dernières peuvent être causées par une fermeture de l'angle secondaire par synéchie périphérique antérieure ou par épaissement du corps ciliaire ou de la choroïde infiltrée, un blocage de l'écoulement de l'humeur aqueuse par hypertrophie des nerfs ciliaires ou une anomalie dysgénésique de l'angle.

Environ 50 % des patients NF1 avec glaucome présentent un neurofibrome plexiforme orbitaire ou palpébral qui augmente au cours de l'enfance. Celui-ci peut infiltrer l'orbite, la région orbito-temporal ou les paupières, site préférentiel du neurofibrome plexiforme qui se présente en forme de S couché. En effet, la paupière est épaissie et semble présenter un ptosis asymétrique plus marqué dans sa partie temporale. On peut retrouver chez ces patients le syndrome de Jules François qui associe une buphtalmie, une héli-hypertrophie faciale et un névrome plexiforme palpébral. (9)

1.5. Signes neurologiques

Les personnes atteintes de NF1 sont plus susceptibles de se plaindre de maux de tête et de migraines. En fonction du degré des symptômes, une IRM du cerveau peut être réalisée mais n'est pas nécessaire si les maux de tête ne sont pas trop fréquents mais également si l'examen neurologique est normal. De plus, les personnes atteintes de NF1 ont plus de risques de développer des crises d'épilepsie que le reste de la population. (4)

Les objets brillants non identifiés (OBNI) sont des anomalies bénignes du système nerveux notamment de la substance blanche. Ils apparaissent durant l'enfance et se localisent principalement au niveau des noyaux gris, du cervelet et du tronc cérébral. Les OBNI sont des images très évocatrices de NF1 sur les IRM et seraient associés à d'autres manifestations de la NF1 comme les tumeurs cérébrales (dont le GVO) et les troubles cognitifs. (2)

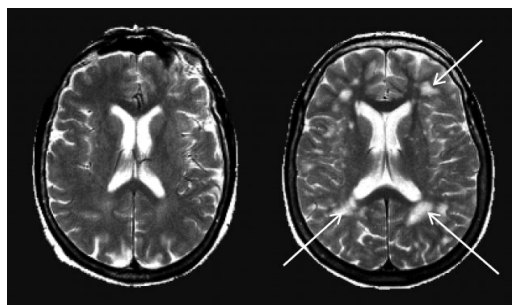


Figure 10 : Objets brillants non identifiés (OBNI) (10)

Les enfants atteints de la NF1 sont plus susceptibles de développer des troubles cognitifs qui se caractérisent par un abaissement des capacités intellectuelles, des déficits dans le fonctionnement exécutif, des troubles du traitement visuospatial et des retards moteurs. On peut

retrouver des difficultés d'apprentissage au niveau du langage, de la lecture, de l'orthographe et des mathématiques. De plus, ils peuvent présenter des troubles de l'attention avec ou sans hyperactivité (TDAH), des difficultés de fonctionnement social avec des troubles du spectre autistique dans les cas les plus graves ainsi que d'autres troubles psychiatriques comme des troubles de l'humeur et de l'anxiété. (11)

1.6. Signes osseux

Les anomalies squelettiques associées à la NF1 se présentent dès la petite enfance et comprennent la macrocéphalie, la petite taille, l'ostéopénie et les dysplasies osseuses localisées. La macrocéphalie correspond au volume anormal de la tête et ne nécessite généralement pas de suivi particulier. Un retard de croissance postnatale est constaté chez environ un tiers des enfants, et la poussée de croissance pubertaire est légèrement réduite. Une vitesse de croissance accélérée ou une grande taille dans l'enfance avec ou sans puberté précoce peuvent être causées par un gliome présent au niveau du chiasma ou de l'hypothalamus. La croissance démesurée des extrémités, notamment l'écart de longueur des jambes, est généralement liée à des neurofibromes plexiformes qui entraînent une accélération locale de la croissance osseuse et une hypertrophie des tissus mous. L'ostéopénie correspond à la fragilisation des tissus osseux qui est fréquente dans la NF1. Les patients âgés de plus de 40 ans atteints de NF1 présentent un risque cinq fois plus élevé de fracture et les enfants de moins de 16 ans ont un risque 3 fois plus élevé. La dysplasie est une anomalie du développement de certains organes présents dès la naissance, qui provoque des malformations ou des déformations.

La dysplasie des os longs est une anomalie congénitale qui touche principalement le tibia et se manifeste dans les premiers mois de vie avec un membre courbé. Elle peut évoluer vers une fracture avec une mauvaise cicatrisation osseuse, entraînant une pseudarthrose. Plus des deux tiers des nourrissons présentant une pseudarthrose congénitale du tibia sont atteints de NF1. La dysplasie de l'aile du sphénoïde est une anomalie rare, unilatérale, reconnaissable dans les premières années de la vie et peut progresser au fil du temps. Elle peut engendrer des orbites asymétriques, une exophtalmie ou une énophtalmie. Elle est souvent accompagnée d'un neurofibrome plexiforme orbitaire qui peut être à l'origine de l'absence ou de l'amincissement de l'aile du sphénoïde. Les scoliose sont fréquentes et souvent associées aux dysplasies vertébrales. Elles apparaissent le plus souvent au cours de la croissance, plus tardivement que les autres complications osseuses. (3)(4)

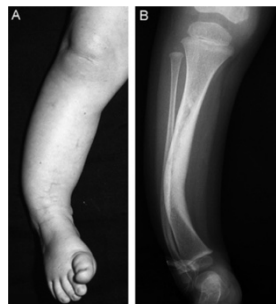

Figure 11 : Pseudarthrose congénitale du tibia (12)

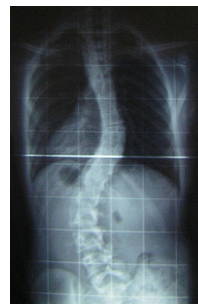

Figure 12 : Scoliose

(<https://fr.wikipedia.org/wiki/Scoliose>)

1.7. Signes cardiaques et vasculaires

Les trois complications cardiovasculaires les plus courantes associées à la NF1 sont la vasculopathie, l'hypertension artérielle et la malformation cardiovasculaire congénitale.

L'hypertension précoce est souvent secondaire à une sténose des artères rénales. Les anomalies vasculaires des artères notamment les anévrismes sont souvent asymptomatiques. Les maladies vasculaires sont la deuxième cause de mortalité la plus fréquente dans la neurofibromatose de type 1. (13)

1.8. Signes endocriniens

La puberté survient plus tardivement chez 20 à 30% des patients atteints de NF1. Dans 3% des cas, on retrouve une puberté précoce associée à un gliome des voies optiques. De ce fait, les patients NF1 présentent une petite taille secondaire à un déficit en hormones de croissance. (2)

2. Quelle est la prévalence des conséquences ophtalmologiques liées à la NF1 ?

2.1. Méthodes

Soixante-quinze patients atteints de la neurofibromatose de type 1 ont effectué un examen ophtalmologique du 08/08/2017 au 18/12/2020 dans le service d'ophtalmologie de l'hôpital de la Timone à Marseille. Cette étude est supervisée par le professeur DENIS, chef de service en ophtalmologie des CHU de l'hôpital de la Timone et de l'hôpital Nord de Marseille.

Tous les enfants ont un diagnostic établi de la neurofibromatose de type 1, et présentent au moins deux des critères diagnostiques.

Les informations recueillies lors de l'interrogatoire nous informaient des signes cliniques ayant permis le diagnostic de la maladie, mais aussi le mode d'apparition de novo ou héréditaire et si une recherche génétique a été effectuée. De plus, il a été demandé aux patients leurs caractéristiques cliniques de la NF1 telle que les manifestations dermatologiques, neurologiques et osseuses.

Les examens suivants ont été réalisés à la suite de l'interrogatoire dans le but de mettre en évidence des signes ophtalmologiques : la lampe à fente, la mesure de l'acuité visuelle, un examen de la vision binoculaire, la réfraction sous cycloplégie (skiacol, atropine ou mydriaticum), l'OCT et pour finir un examen du fond d'œil. Toutes ces informations nous ont permis d'établir une base de données (annexe) dans laquelle nous avons recensé les résultats de chaque patient.

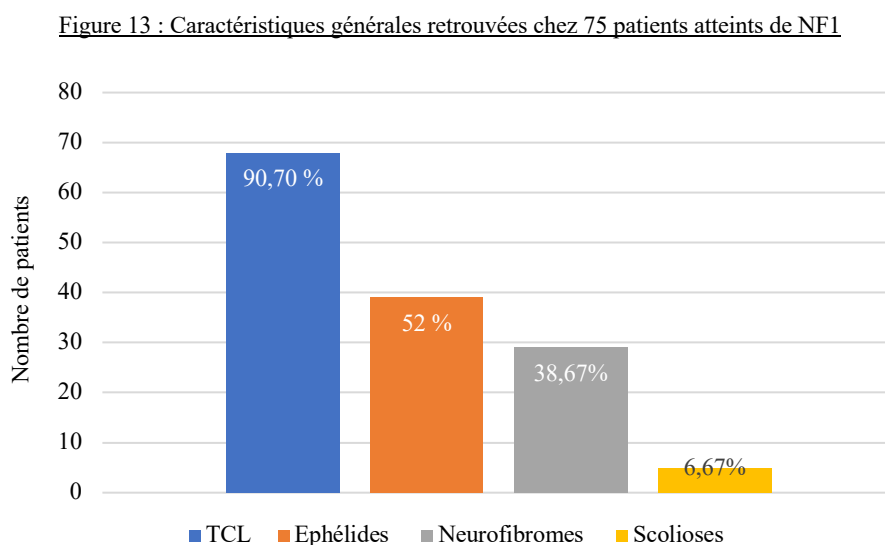
Cette étude comprend des patients âgés de 3 mois à 32 ans au moment de la consultation. L'acuité visuelle a été réalisée sur soixante-trois patients, douze enfants de moins

de 4 ans n'ont pas pu réaliser cet examen. Différentes échelles d'acuité visuelle ont été utilisées telles que le Pigassou chez les plus petits, puis les E de snellen ainsi que l'échelle de Monoyer. Cinquante-huit patients ont réalisé une réfraction sous cycloplégie. Nous avons défini la myopie comme l'équivalent sphérique (sphère + ½ cylindre) de la réfraction sous cycloplégie d'au moins -0,50 dioptrie, l'hypermétropie comme l'équivalent sphérique de la réfraction d'au moins +2,00 dioptries, et l'astigmatisme comme cylindre d'au moins 1,00 dioptrie. L'anisométrie est définie comme une différence d'équivalent sphérique supérieure ou égale à 1,00 dioptrie entre les deux yeux. Nous avons défini l'amblyopie comme la différence d'AV entre les deux yeux d'au moins une ligne décimale. L'autoréfractomètre et le rétinomax chez les bébés ont été utilisés pour mesurer la réfraction. Seulement cinquante-sept patients ont réalisé un OCT (tomographie par cohérence optique) car dix-huit enfants étaient âgés de moins de 6 ans. Au niveau du fond d'œil, nous avons défini une excavation papillaire lorsque le rapport c/d est supérieur à 0,3.

2.2. Résultats

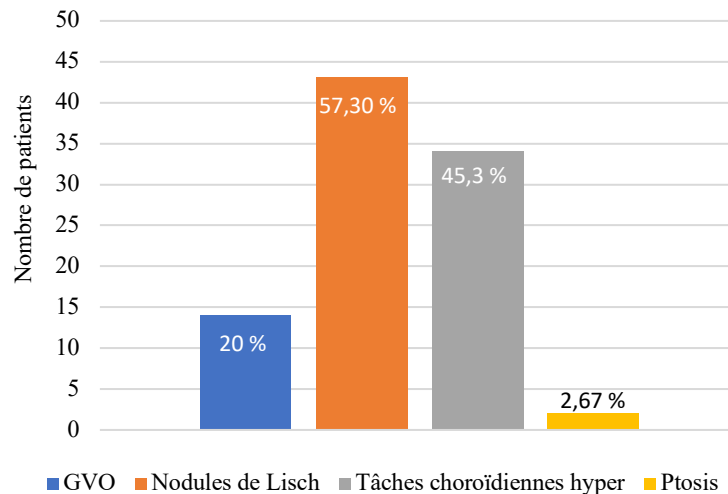
Le sex ratio était de 1,08 (39 garçons et 36 filles). L'âge moyen des patients est de neuf ans et quatre mois. Nous avons retrouvé vingt-cinq patients présentant une NF1 familiale, trente et un ont été confirmés génétiquement et dix-huit patients dont la NF1 n'a pas été confirmée génétiquement.

Après analyse des résultats, nous avons retrouvé soixante-huit patients présentant des tâches café au lait, trente-neuf ont des éphélides et vingt-neuf patients avec un ou plusieurs neurofibromes. De plus, cinq patients ont une scoliose, deux enfants une inégalité des membres inférieurs et deux autres enfants une pseudarthrose. Nous avons également retrouvé un enfant avec une macrocéphalie et un autre avec un xyantogranulome juvénile qui régresse.



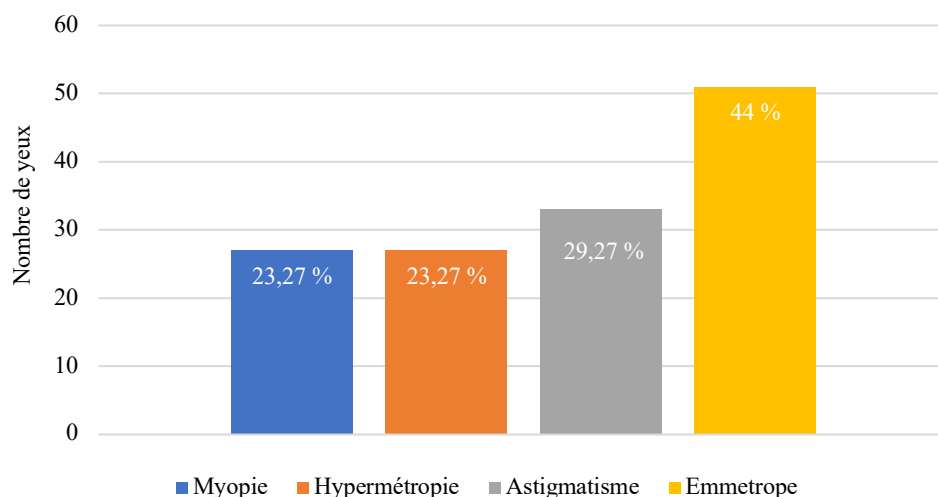
Nous avons réalisé des statistiques sur les différentes anomalies ophtalmologiques à partir desquelles nous avons pu établir que quatorze patients (18,67 %) présentent un gliome des voies optiques dont cinq ont une amblyopie et deux un ptosis. Quarante-trois patients ont des nodules de Lisch (57,33 %), trente-quatre patients des tâches choroïdiennes (45,3 %). Au niveau du fond d'œil, douze patients présentent un fond d'œil anormal, dont quatre ont des œdèmes papillaires et cinq une excavation. Sept d'entre eux présentent un GVO. De plus, cinq ont un strabisme et deux d'entre eux ont un GVO. Pour finir, un patient présente un glaucome.

Figure 14 : Anomalies ophtalmologiques retrouvées chez 75 patients

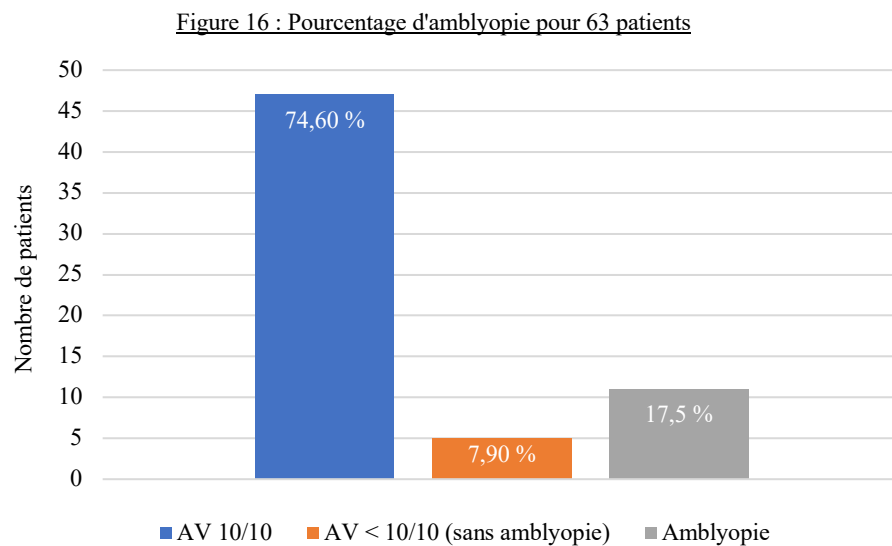


La réfraction sous cycloplégie a été réalisée sur cinquante-huit patients (116 yeux). Onze patients (18,96 %) présentent une hypermétropie sur les deux yeux et cinq patients sur un œil. Onze patients (18,96 %) présentent une myopie sur les deux yeux et cinq patients sur un œil. Douze patients (20,69 %) ont un astigmatisme sur les deux yeux et neuf patients (15,52 %) ont un seul œil astigmaté. Vingt-deux des cinquante-huit patients (37,93%) ne présentent aucune amétropie sur aucun des deux yeux.

Figure 15 : Pourcentage des différentes amétropies pour 116 yeux (58 patients)



Concernant l'acuité visuelle, quarante-sept patients ont au moins 10/10^{ème} des deux yeux (74,60 %), cinq patients présentent une acuité visuelle inférieure à 10/10^{ème} sans amblyopie (7,94 %) et onze présentent une amblyopie (17,46 %).



2.3. Discussion

Les trois manifestations cliniques les plus courantes dans la neurofibromatose de type 1 sont les tâches café au lait, les éphélides et les nodules de Lisch. Dans notre étude, 90,70 % des patients présentent des TCL, ce qui coïncide avec les données de la littérature. En effet, plusieurs études ont montré une prévalence des TCL dans la neurofibromatose de type 1 de plus de 90 %. Nous avons retrouvé des éphélides chez 52 % des patients et un ou plusieurs neurofibromes chez 38,67 % des patients.

En Italie, Miraglia et al. ont réalisé une étude sur mille cent deux patients atteints de NF1. Des tâches café au lait ont été observées chez mille soixante-trois patients (96,5 %), des éphélides chez neuf cent quatre-vingt-onze (90 %) et des neurofibromes chez huit cent soixante et un patients (78,1 %). (14)

Une étude canadienne réalisée par J.M.Boulanger et A.Larbrisseau sur deux cent soixante-dix-neuf patients atteints de NF1, montre que deux cent soixante-dix-sept (99,3 %) d'entre eux ont des tâches café au lait, cinquante-neuf (21,1 %) des éphélides, cent sept patients (38,4%) présentent deux neurofibromes cutanés et soixante-neuf (24,7 %) des neurofibromes plexiformes. Ils ont retrouvé chez cent trente-sept patients (59,5 %) des nodules de Lisch, en accord avec notre étude ou nous en retrouvons 57,30 %. (15)

De plus, une étude américaine réalisée par Lubs et al. sur cent soixante-sept patients a révélé que 73,7 % des patients présentent des nodules de Lisch. Cependant, ces derniers sont présents chez seulement 5 % des enfants de moins de trois ans, 42 % chez les enfants de trois à quatre ans, 55 % chez les enfants de cinq à six ans, et tous les adultes âgés de plus de vingt et un ans présentent des nodules de Lisch. (16) En comparaison, dans notre étude nous ne retrouvons

aucun nodule de Lisch chez les enfants de moins de trois ans, 16,67 % chez les enfants de trois à quatre ans, 44,44 % chez les enfants de cinq à six ans.

La scoliose est la manifestation osseuse la plus courante associée à la NF1, 6,67 % des patients de notre étude présentent une scoliose. Or, le protocole national de diagnostic et de soins (PNDS) sur la NF1 en retrouve 10 à 28 %. (2)

A Milan, Viola et al. ont effectué une étude comparative sur quatre-vingt-quinze patients atteints de NF1 contre cent sujets témoins. Ils ont constaté que soixante-dix-neuf des patients (82 %) atteints de la NF1 présentent des tâches choroïdiennes hyperréflectives observées à l'OCT, dont quinze des vingt et un patients pédiatriques (71%). Sept des sujets témoins présentaient des anomalies similaires. Il est intéressant de noter qu'ils ont retrouvé une prévalence plus élevée de tâches choroïdiennes hyperréflectives par rapport à celle des nodules de Lisch. En effet, les nodules de Lisch ont été décelés chez soixante-huit des sujets de l'étude (72%) dont neuf des sujets NF1 pédiatriques (43%). Dans notre étude, 59,65 % des patients ont des tâches choroïdiennes. Suite à cette étude, ils se sont intéressés sur la pertinence d'intégrer les tâches choroïdiennes aux critères de diagnostic de la NF1. (17)

Le glaucome congénital constitue une complication ophtalmologique peu fréquente dans la neurofibromatose de type 1. En effet, 1 à 2 % des patients en sont atteints. Dans notre étude, un seul enfant âgé de quatorze ans présente un glaucome avec un ptosis bilatéral. Il a un gliome des voies optiques bilatéral et une acuité visuelle de 6/10^{ème} de l'œil droit et 5/10^{ème} de l'œil gauche. On retrouve également un fort astigmatisme des deux yeux ainsi qu'une myopie de l'œil gauche. En Arabie Saoudite, Morales et al. ont examiné cinquante-six patients atteints de la NF1 avec une complication orbito-faciale. Ils ont alors constaté que 23 % de ces patients développent un glaucome. (9)

Dans leur étude, J.M.Boulangier et A.Larbrisseau ont retrouvé quarante et un cas de GVO sur deux cent soixante-dix-neuf patients atteints de NF1 (14,7%), à un âge moyen de 5,1 ans (0,6 à 11ans). 29,3 % des patients présentent une déficience visuelle. (15)

Dans notre étude, 20 % des patients ont un GVO. Sur les quatorze patients, cinq présentent une acuité visuelle inférieure à 6/10^{ème} (35,71 %).

Une autre étude réalisée par Balcer LJ et al. à Philadelphie met en évidence une perte de la vision chez les enfants atteints de la NF1 avec GVO en fonction de l'étendue et de la localisation de la tumeur dans les voies visuelles afférentes au moment du diagnostic initial. Une perte d'acuité visuelle a été constatée chez vingt des quarante-trois patients (47 %). Cette étude montre que la perte d'acuité visuelle est plus élevée chez les patients qui avaient une atteinte des structures post chiasmatiques par rapport aux patients présentant une atteinte des structures du chiasma et du nerf optique seul. Une baisse d'acuité visuelle liée au GVO est plus susceptible de se développer dans la petite enfance mais n'exclut pas une apparition plus tardive. En effet, dans cette étude trois patients ont développé une perte d'acuité visuelle lors de l'adolescence. Cela montre l'importance d'un suivi neuro-ophtalmologique et radiologique tout au long de l'adolescence. (18)

De plus, la perte d'acuité visuelle due au GVO s'accompagne d'une perte de la vision des couleurs. (9)

Lan Chang et al. ont effectué une étude où ils ont réalisé des OCT RNFL sur six enfants atteints de NF1 sans GVO et neuf enfants avec GVO. Il en est ressorti que les enfants ayant un GVO ont une épaisseur réduite de la couche des fibres rétinienne. Il s'avère donc que l'OCT RNFL peut être un examen complémentaire utile à l'évaluation ophtalmologique pour le suivi des enfants atteints de NF1. (19)

Une étude de Reut Parness-Yossifon et al. réalisée à Chicago se sont intéressés aux strabismes chez les enfants atteints de neurofibromatose de type 1 (NF1) et de gliomes des voies optiques. Sur soixante-seize patients, vingt-deux ont un strabisme (28,9 %). Dix-sept ont une exotropie (77,2 %) dont dix ont également une hypotropie. Cinq ont une ésoptropie (22,7 %). Sept patients présentent une exophtalmie (32 %), dont six avaient également une hypotropie en plus du strabisme horizontal. Six patients ont une atteinte isolée du nerf optique ne s'étendant pas au chiasma (27 %). Parmi eux, cinq ont une atteinte unilatérale du nerf optique et un a une atteinte bilatérale du nerf optique. Une atteinte combinée du nerf optique et du chiasma optique est observée chez quatorze patients (64 %), et les deux autres ont une atteinte chiasmatique isolée (9%). Le strabisme est dû à une amblyopie (définie comme inférieure à 1/10) chez seize patients (72,7 %) et la majorité ont une exotropie et un seul à une ésoptropie. Ainsi le strabisme, notamment l'exotropie est un des symptômes du gliome des voies optiques.

Concernant la réfraction, nous nous sommes intéressées à une étude Italienne de Aldo Vagge et al. qui a comparé la réfraction de quatre-vingt-trois patients (166 yeux) atteints de la NF1 avec des sujets témoins. Ils ont retrouvé 22,8 % des yeux myopes chez les patients atteints de NF1 contre 18,5% chez les patients témoins. Quant à nos résultats, nous retrouvons un pourcentage de 23,27 % de yeux myopes. La prévalence de l'hypermétropie dans le groupe de patients atteints de la NF1 était de 7,2 %, de 8,9 % dans le groupe des sujets témoins et de 23,27 % dans notre étude. De plus, 17,4 % des yeux des patients atteints de la NF1 présentent un astigmatisme contre 29,31 % dans notre étude. 19,1 % des yeux des sujets témoins sont astigmatiques. Les différentes amétropies étant similaires entre les deux groupes, ils n'ont retrouvé aucune corrélation entre la NF1 et les différentes amétropies. (20)

Une autre étude réalisée en Turquie par Akinci et al. a quant à elle montrée que la myopie est plus fréquente chez les patients atteints de la NF1 (23,1 %) que chez les patients témoins (16,5 %) alors que les prévalences de l'astigmatisme (19,5 %) et de l'hypermétropie (9,7 %) sont similaires. (21) Par rapport à ces études, nous retrouvons une prévalence d'hypermétropie et d'astigmatisme plus élevée mais un pourcentage de myopie similaire.

Une étude réalisée en Turquie par Aylin Ardagil et al. montre que la NF1 est un facteur de risque d'amblyopie. En effet, ils retrouvent 9,5 % d'amblyopie chez les enfants de moins de seize ans contre 1,6 % chez les patients témoins. (22) Dans notre étude, nous retrouvons une prévalence plus élevée d'amblyopie de 17,5 %.

Cette étude nous a permis d'obtenir des statistiques sur la prévalence des manifestations ophtalmologiques liées à la NF1. Nous pouvons en conclure qu'un suivi ophtalmologique régulier est essentiel pour suivre l'évolution de la maladie.

En outre, durant cette étude, nous avons constaté qu'une majorité des enfants présentent des troubles cognitifs qui seraient associés à la neurofibromatose de type 1.

3. Troubles des apprentissages associés à la NF1 et bilan orthoptique fonctionnel

En établissant la base de données précédente à partir des dossiers des patients, nous avons constaté qu'un grand nombre d'entre eux présente des troubles cognitifs. Nous avons donc réalisé un questionnaire afin de déterminer précisément la prévalence de difficultés rencontrées et leur impact scolaire. Les troubles spécifiques des apprentissages (TSA) correspondent à une atteinte durable et persistante affectant une ou plusieurs fonctions cognitives telles que l'organisation, la mémorisation, la compréhension ou l'utilisation de l'information. Ces troubles touchent l'acquisition des compétences scolaires de base que sont la lecture, l'orthographe et les mathématiques. Notre étude a montré précédemment que l'acuité visuelle est le plus souvent normale. Cependant nous démontrerons que l'orientation du regard et la coordination oculo-manuelle peuvent être problématiques. Les troubles spécifiques des apprentissages sont une complication majeure de la neurofibromatose de type 1, retrouvés dans environ 50 % des cas, avec un retentissement tout au long de la vie, notamment sur la scolarité, la qualité de vie et l'insertion professionnelle de ces patients. (11) (23)

3.1. Quels sont les troubles des apprentissages associés à la NF1 ?

3.1.1. Méthodes

Nous avons dans un premier temps envoyé un questionnaire (en annexe) aux patients du Professeur Denis se trouvant dans la base de données étudiée précédemment. De plus, nous avons partagé notre questionnaire sur un groupe d'échange de personnes atteintes de la NF1, de l'association « Neuro Cocci » sur le réseau social Facebook. Grâce à leur implication, nous avons réussi à obtenir quatre-vingt-cinq réponses. Ce questionnaire a été complété par au moins un parent ou un proche de l'enfant.

3.1.2. Résultats

Notre étude porte sur des sujets âgés de un à vingt ans, avec une moyenne d'âge de 10,5 ans. La répartition des âges est représentée dans la figure 1.

Nous avons demandé le niveau scolaire de l'enfant et nous avons obtenu quatre-vingt-trois réponses. La majorité des enfants et adolescents sont scolarisés en milieu ordinaire (80 %). Quatre sont scolarisés en IME et âgés de 10, 11, 13 et 17 ans. Il s'agit d'un Institut Médico-Éducatif, établissement qui accueille les enfants et adolescents en situation de handicap dont la scolarisation est impossible. L'équipe pluridisciplinaire assure un accompagnement éducatif, pédagogique et thérapeutique afin de favoriser l'intégration dans les différents domaines de la vie. Un enfant âgé de 12 ans est scolarisé en ITEP, Institut Thérapeutique Éducatif et Pédagogique qui prend en charge des jeunes personnes qui démontrent une inaptitude à adopter un comportement correspondant aux règles sociales communes, qui les gêne dans leur scolarité.

Quatre enfants de 8, 9, 10 et 13 ans sont scolarisés en ULIS. C'est une classe qui accueille des élèves dont le handicap ne permet pas d'envisager une scolarisation dans une classe ordinaire et qui bénéficient donc d'une scolarisation adaptée. Deux enfants sont scolarisés en 6^{ème} et 3^{ème} SEGPA, Section d'enseignement général et professionnel adapté, annexé à des collèges accueillant des élèves en grandes difficultés scolaires, mais aussi des élèves qui rencontrent des difficultés d'ordre social. Un jeune de vingt ans travaille en ESAT, Établissement et Service d'Aide par le Travail permettant aux personnes handicapées d'exercer une activité dans un milieu protégé si elles n'ont pas acquis assez d'autonomie pour travailler en milieu ordinaire.

Figure 17 : Répartition de l'âge

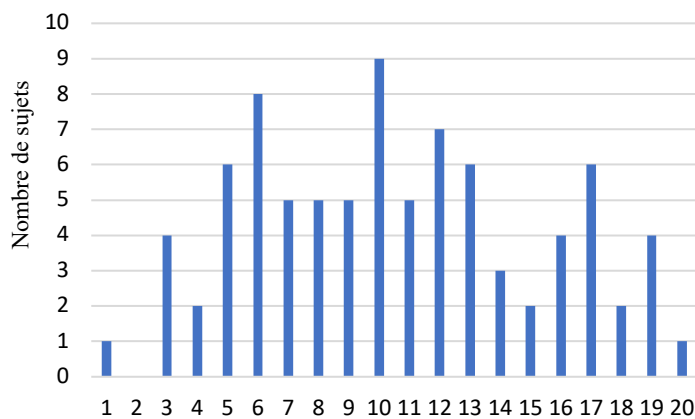
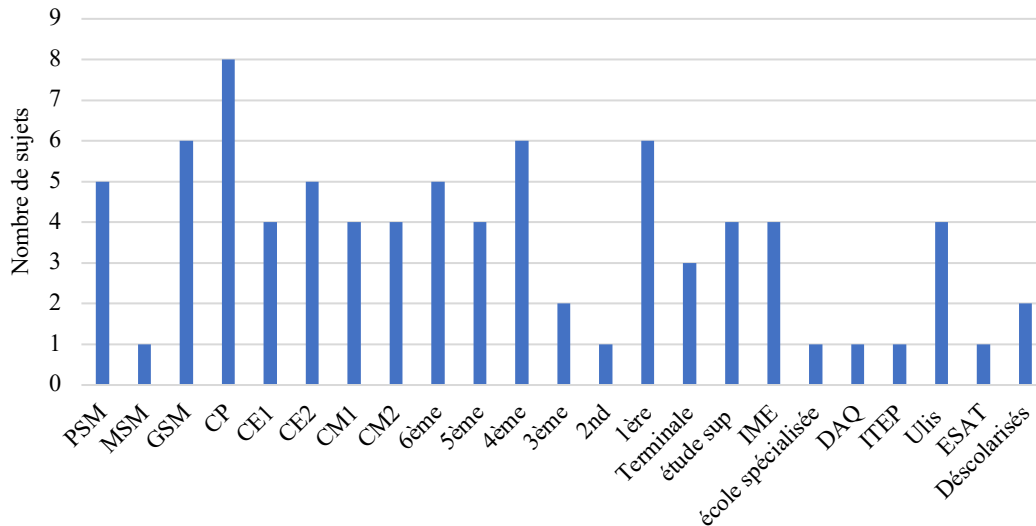


Figure 18 : Répartition du niveau scolaire



Nous nous sommes ensuite demandées si les enfants scolarisés en classe ordinaire bénéficiaient d'aménagements scolaires afin de les aider dans leurs difficultés. Nous avons retrouvé qu'en effet, 47,06 % d'entre eux ont des aides scolaires : sept enfants utilisent un ordinateur dans la classe (5,95 %), huit disposent d'un tiers temps (6,8 %), dix enfants (8,5 %) sont aidés par un AESH (Accompagnant des élèves en situation de handicap), le plus souvent à temps partiel. Les AESH interviennent dans les établissements scolaires pour favoriser l'autonomie de l'élève dans sa vie quotidienne, dans ses apprentissages et dans sa vie sociale. Six enfants (7,05 %) ont un Plan d'Accompagnement Personnalisé (PAP). Seize bénéficient d'une aide scolaire mais

nous n'avons pas plus de précision. Pour finir, quarante-cinq n'ont pas d'aménagements scolaires (52,94 %).

Afin de profiter de ces aménagements, il est nécessaire de réaliser au préalable un dossier MDPH (Maison Départementale des personnes handicapées). Les MDPH accueillent, informent, accompagnent et conseillent les personnes en situation de handicap et leurs proches afin d'aménager la scolarité en tenant compte des difficultés de chacun. Dans notre échantillon, quarante-huit sujets sur quatre-vingt-cinq ont un dossier MDPH.

Figure 19 : Répartition des aménagements scolaires

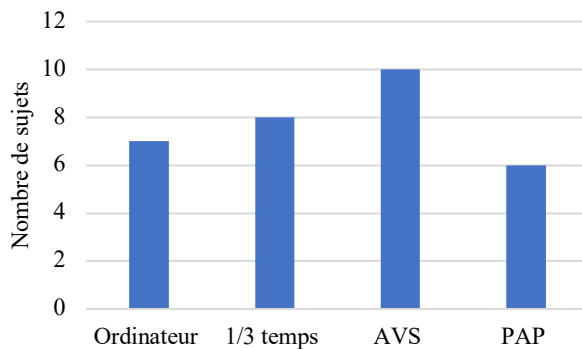
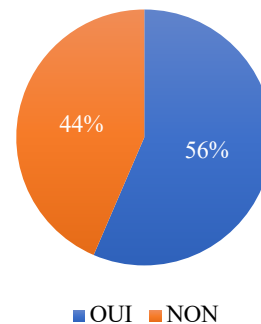
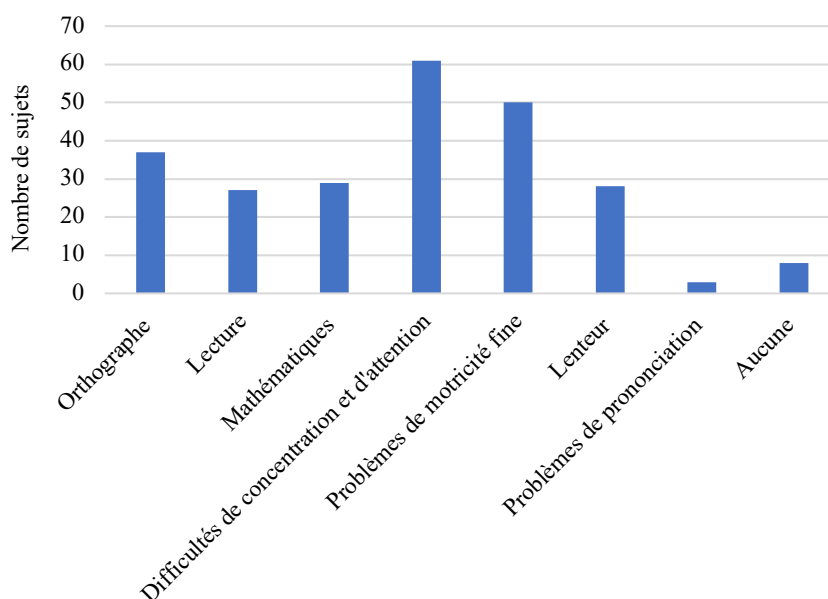


Figure 20 : Dossier MDPH



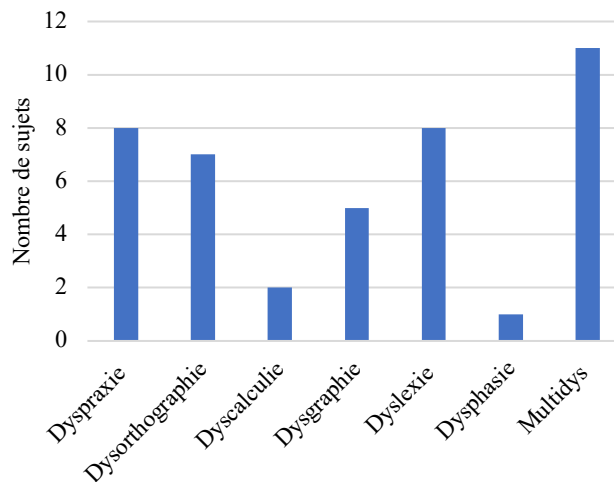
Nous avons ensuite analysé les principales difficultés rencontrées au niveau scolaire pour les quatre-vingt-cinq sujets. Nous retrouvons que trente-sept des enfants rencontrent des problèmes en orthographe (43,5 %), vingt-sept en lecture (31,8 %) et vingt-neuf en mathématiques (34 %). Un manque d'attention et de concentration est observé chez soixante et un sujets (72 %), la motricité fine reste difficile chez cinquante enfants (59 %), vingt-huit des sujets ont des lenteurs dans la réalisation des tâches (33 %), la prononciation est compliquée chez trois enfants (3,5 %). Seulement huit ne ressentent aucune difficulté (9,4 %).

Figure 21 : Répartition du type de difficultés rapportées par les parents d'enfants NFI



Suite aux difficultés, nous nous sommes demandées si un trouble spécifique des apprentissages avait été diagnostiqué en parallèle. Nous avons retrouvé huit enfants ayant un trouble développemental de la coordination (dyspraxie), sept ont un trouble spécifique de l'acquisition de l'orthographe (dysorthographe), deux ont un trouble spécifique de l'acquisition de l'arithmétique (dyscalculie), cinq ont une dysgraphie, huit ont un trouble spécifique de la lecture (dyslexie) et seulement un enfant a un trouble spécifique du langage oral (dysphasie). Sur vingt-huit enfants présentant un trouble spécifique des apprentissages, onze sont multi-dys.

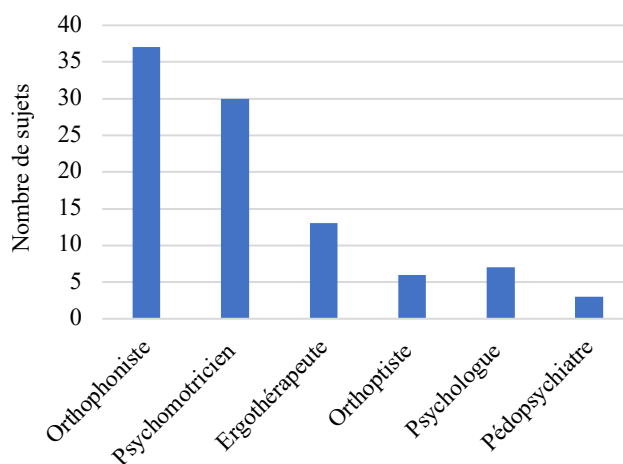
Figure 22 : Troubles spécifiques des apprentissages



Ainsi, cinquante-quatre enfants sur quatre-vingts cinq bénéficient d'un ou plusieurs suivis de rééducation afin de diminuer leurs difficultés. La prise en charge en rééducation la plus fréquente est l'orthophonie (46,25 %). Un suivi en psychomotricité est mis en place dans 37,5 % des cas, une rééducation en ergothérapie dans 16,25 % des cas, 7,5 % sont suivis en orthoptie, et dans une moindre mesure, 2,4 % sont suivis par un pédopsychiatre et 5,6 % par un psychologue.

Nous avons également demandé aux parents si les enfants avaient déjà réalisé un bilan neurovisuel, ce qui était le cas pour 70 %.

Figure 23 : Répartition du type de prises en charge chez les enfants NF1



3.1.3. Discussion

Les résultats de notre étude ont montré qu'un grand nombre d'enfants est concerné par des difficultés d'apprentissage qui sont une des principales sources d'inquiétude des parents d'enfants et d'adolescents atteints de la NF1. Nous avons comparé nos résultats avec d'autres études qui mettaient aussi en évidence des difficultés d'apprentissage et cognitives chez les enfants et adolescents atteints de la NF1.

Notre questionnaire met en évidence un fort pourcentage de difficultés de concentration et d'attention (72 %) ce qui coïncide avec le fait que le TDAH (trouble du déficit de l'attention avec ou sans hyperactivité) est une des déficiences neurocognitives les plus fréquentes dans la neurofibromatose de type 1.

En Australie, Hyman et al. ont réalisé une étude afin d'évaluer la fréquence et la sévérité des déficits cognitifs spécifiques chez les enfants atteints de NF1. Quarante-vingt-un enfants atteints de la NF1 et quarante-neuf frères et sœurs témoins non affectés âgés de 8 à 16 ans ont participé à cette étude. Ils ont évalué les capacités d'attention et ont retrouvé qu'elles étaient moins bonnes chez les patients atteints de NF1 que chez les témoins. Le TDAH a été déterminé selon les critères diagnostiques du DSM-IV (Manuel diagnostique et statistique des troubles mentaux). Les enfants ont été classés selon les différentes formes de TDAH : Hyperactivité / Impulsivité, Inattention et mixte (Hyperactivité / Impulsivité / Inattention). Parmi les patients NF1, trente et un sur quatre-vingt-un (38,3 %) ont eu un diagnostic de TDAH contre six sur quarante-neuf des témoins (12,2 %). Ainsi le TDAH est environ trois fois plus fréquent chez les enfants atteints de la NF1 que chez leurs frères et sœurs. Parmi les patients atteints de la NF1 et de TDAH, 24,7% remplissaient les critères diagnostiques de la forme mixte, 12,3% de la forme de l'inattention et 1,2% de la forme de l'hyperactivité. Ils ont également évalué la prévalence des TDAH dans les principales difficultés scolaires. Sur les six enfants présentant des difficultés de lecture, quatre avaient un TDAH, cinq des six enfants ayant des difficultés d'orthographe présentaient un TDAH et sur les huit enfants rencontrant des difficultés en mathématiques, trois avaient un TDAH. De plus, huit des dix-huit enfants présentant un trouble spécifique du langage avaient un TDAH. Nous pouvons conclure de cette étude que le TDAH peut entraîner des difficultés mais on remarque que des enfants sans TDAH peuvent aussi en avoir. Ainsi la NF1 est aussi responsable de certains troubles au niveau des apprentissages. (24) Une autre étude a été réalisée par Koth et al. sur des enfants atteints de NF1 familiale ou sporadique, accompagnés d'un frère ou d'une sœur non affectés, tous deux âgés de 6 à 16 ans (trente et une familles). Les résultats ont montré une fréquence de 42 % de TDAH chez les enfants atteints de NF1 contre 13 % des frères et sœurs non atteints de cette maladie. (25) Ainsi, ces études confirment que la NF1 est fréquemment associée à un trouble du déficit de l'attention avec ou sans hyperactivité ce qui pour ces auteurs fait du TDAH un des traits caractéristiques du phénotype clinique de la neurofibromatose.

Nous avons retrouvé que 59 % des enfants et adolescents de notre échantillon ont des problèmes de motricité fine. Les principales études qui se sont intéressées aux troubles moteurs retrouvent une lenteur ainsi que des complications au niveau de la coordination.

Cette lenteur apparaît dans l'étude vue précédemment d'Hyman et al. sur quatre-vingt-un enfants atteints de la NF1 et quarante-neuf frères et sœurs témoins non affectés âgés de 8 à 16

ans. Ils ont évalué la motricité fine chez ces enfants. La coordination et la vitesse motrice étaient toutes deux significativement inférieures chez les enfants atteints de NF1 par rapport aux témoins. Parmi les enfants NF1, 28,8 % avaient bénéficié d'une ergothérapie contre 6,1 % des témoins. Selon le rapport des parents, 52,5 % des enfants atteints de la NF1 avaient une mauvaise écriture contre 6,1 % des témoins ce qui est cohérent avec notre étude. (24)

De plus, une étude réalisée aux Pays-Bas par Rietman et al. ont analysé la motricité globale de soixante-neuf enfants âgés de quatre à quinze ans atteints de la NF1. Leur test évaluait trois composantes : la dextérité manuelle, les compétences en matière de ballon (attraper et lancer) et l'équilibre (statique et dynamique). Leurs résultats montrent que quarante-deux enfants sur soixante-neuf (61 %) présentent de graves problèmes de motricité, et 17 % ont obtenu un score dans la limite de la normale. (26)

On peut donc conclure de ces études que la fréquence des troubles moteurs est importante chez les enfants atteints de la NF1 et peut être pénalisante dans leur scolarité.

De plus, les difficultés en orthographe, en lecture et en mathématiques sont également assez fréquentes dans notre étude.

Nous avons encore une fois repris l'étude d'Hyman et al. réalisée sur quatre-vingt-un enfants atteints de la NF1 et quarante-neuf frères et sœurs témoins non affectés. Ils ont utilisé le WIAT (Wechsler Individual Achievement Test) pour mesurer les résultats dans les domaines du travail scolaire, la lecture, les mathématiques, le langage écrit et le langage oral.

Comme pour le WISC, le score moyen est de 100. Cinq des quatre-vingt-un enfants avait un score de QI inférieur à 70 alors qu'aucun témoin n'a obtenu un résultat aussi faible. Les enfants atteints de NF1 ont eu des résultats significativement inférieurs à ceux des témoins pour les tâches de lecture, d'orthographe et de mathématiques. Parmi les enfants atteints de la NF1, 51,3 % présentaient une ou plusieurs déficiences, par rapport à 16,7 % des témoins. De plus, ils retrouvent des troubles spécifiques du langage chez 19,8 % de la population NF1, contre 8,2 % des témoins. (24)

Shelley S Arnold et al. ont démontré à travers une étude que selon eux, les difficultés de lecture sont l'un des déficits les plus importants pour les enfants atteints de la NF1. Les objectifs étaient d'identifier et de catégoriser les types de difficultés de lecture rencontrées par les enfants atteints de NF1. Soixante enfants âgés de 7 à 12 ans atteints de NF1 ont été comparés à trente-six enfants non atteints. Comparés aux témoins, les enfants atteints de NF1 ont démontré des capacités de lecture significativement plus faibles. Quarante-neuf enfants sur soixante ont été classés comme mauvais lecteurs ce qui revient donc à un pourcentage de 81,67 %. Parmi eux, vingt ont été classés dans la catégorie des dyslexies phonologiques (41%), vingt-quatre dans la catégorie des dyslexies mixtes (49%), et cinq sont sortis des catégories de classification (10%). Les enfants atteints de dyslexie mixte présentaient les déficiences de lecture les plus graves. Les difficultés de lecture chez les enfants atteints de NF1 sont associées à des faiblesses de la mémoire de travail, du langage réceptif et de l'attention. (27)

Une étude néerlandaise réalisée par Krab et al. détermine l'impact de la NF1 sur les performances scolaires de cent quatorze enfants âgés de 7 à 17 ans. Un questionnaire a été transmis aux enseignants portant sur les résultats scolaires en lecture, en orthographe et en mathématiques. Les résultats démontrent que les performances scolaires sont sévèrement affectées chez les enfants atteints de la NF1. En effet, ils retrouvent que 75 % des enfants

présentent un ou plusieurs troubles d'apprentissages en lecture, en orthographe ou en mathématiques. Les difficultés d'apprentissage sont réparties de manière égale sur chacun des domaines évalués, ce qui prouve que la NF1 ne provoque pas un type spécifique de difficultés. Ils ont également montré que 85 % des enfants ont bénéficié d'aménagements scolaires, que 37 % sont scolarisés dans des structures spécialisées et que 40 % ont redoublé au moins une fois dans leur scolarité. Seuls 10 % des enfants ont un niveau scolaire satisfaisant. Ils ont aussi montré que les performances scolaires et le fonctionnement cognitif sont sensiblement plus affectés chez les patients présentant des caractéristiques physiques plus sévères de la NF1. (28) Toutes ces études ont exclu les patients atteints d'une pathologie du système nerveux tel que les gliomes des voies optiques, les tumeurs cérébrales ect... mais aussi les enfants ayant des antécédents d'épilepsie et de convulsion. Cependant, dans les réponses de notre questionnaire, nous n'avons pas la connaissance du nombre d'enfants présentant ces pathologies qui pourraient avoir des conséquences sur les apprentissages.

Pour conclure, en accord avec les résultats de notre questionnaire, toutes ces études approuvent que les principales difficultés rencontrées par les enfants atteints de neurofibromatose de type 1 sont les problèmes de concentration associées ou non à un TDAH, les problèmes de motricité et les difficultés dans les domaines de la lecture, de l'orthographe et des mathématiques. Ces résultats montrent donc la nécessité d'un suivi pluridisciplinaire régulier, c'est pourquoi nous avons cherché à établir la place qu'occupait l'orthoptiste dans cette prise en charge.

3.2. Que retrouve-t-on au niveau du bilan orthoptique ?

Afin de compléter nos résultats précédents, nous avons cherché à savoir si les troubles visuels pouvaient être la cause des difficultés rencontrées par ces enfants. Les apprentissages scolaires se font en majeure partie grâce aux informations visuelles. C'est pourquoi il est important de dépister ces troubles visuels qui ont un impact sur les apprentissages mais aussi sur le plan affectif et social. L'orthoptiste qui reçoit des enfants présentant des difficultés d'apprentissage doit établir un bilan pour savoir s'il existe des troubles visuels d'ordre perceptif et/ou perceptivo-moteur, qui peuvent avoir une incidence néfaste sur le quotidien et la scolarité, même si l'acuité visuelle est normale. Il doit donc évaluer les capacités sensorielles et motrices de l'enfant. Il doit aussi adapter une partie fonctionnelle du bilan pour analyser le potentiel visuel de l'enfant et dire si celui-ci le soutient dans les activités proposées. (29)

3.2.1. Méthodes

Nous avons contacté les parents des patients du Professeur DENIS atteints de la neurofibromatose de type 1 faisant partie de la base de données étudiée précédemment. Nous avons sélectionné des enfants âgés de 6 à 14 ans, ayant un diagnostic de la NF1 et ne présentant pas de gliome des voies optiques. Nous leur avons demandé s'ils acceptaient que leur enfant réalise un bilan orthoptique à l'hôpital de la TIMONE. Étant donné les conditions actuelles, dues à la pandémie de la Covid-19, de nombreux parents se sont montrés hésitants et ont pris la décision de ne pas participer à notre étude. C'est pourquoi, seulement onze enfants âgés de

sept à douze ans ont répondu présent le 2, 23, 24 février et le 7 Avril 2021. La durée du bilan était d'une heure. Dans ce bilan, nous avons évalué la partie sensorimotrice et la partie fonctionnelle de la vision.

Nous avons réalisé dans un premier temps un interrogatoire avec l'un des parents de l'enfant. Nous avons relevé l'âge de l'enfant, sa classe, les signes fonctionnels (maux de tête, fatigues visuelles...) mais aussi les antécédents personnels et familiaux. De plus, nous leur avons demandé si l'enfant présentait des difficultés dans sa vie quotidienne, s'il bénéficiait d'aménagements scolaires, mais également si des bilans avaient déjà été réalisés par un orthophoniste, un psychomotricien, un ergothérapeute ou par d'autres professionnels ainsi que les différentes prises en charge actuelles de l'enfant. Pour finir, nous avons cherché à savoir si un trouble spécifique des apprentissages avait été diagnostiqué afin d'appréhender au mieux notre bilan.

Nous avons effectué un bilan optomoteur qui évalue la capacité à orienter le regard. Celui-ci comprend :

- L'étude du parallélisme oculaire : Hirschberg, Test de l'écran
- L'étude de la motilité qui permet d'observer les mouvements oculaires dans les neuf positions diagnostiques du regard : étude des ductions et des versions
- Le PPC : c'est le point d'intersection des axes visuels quand la convergence maximum est mise en jeu.
- La motricité conjuguée dans laquelle nous étudions la fixation mais aussi les poursuites et les saccades.

Ensuite, nous avons réalisé un bilan sensoriel qui évalue les capacités à discriminer, à distinguer, à voir simple et net, notamment grâce à l'examen de l'acuité visuelle et aux amplitudes de fusion.

De plus, nous avons effectué un bilan fonctionnel afin d'étudier l'interaction entre la vision et l'action. Il évalue les capacités à mettre en œuvre le potentiel moteur et sensoriel. La vision fonctionnelle est analysée dans les mises en situation diverses, qui mettent en jeu la qualité de la perception dans la saisie de l'information et l'organisation du geste. Notre but est d'analyser le rôle de la vision selon trois axes : la communication, la saisie de l'information et l'organisation du geste.

Le bilan orthoptique fonctionnel s'est donc construit selon les trois rôles de la vision :

1. Rôle social : la vision soutient la communication et agit comme un décodeur dans la communication non verbale. Le regard est à la fois émetteur et récepteur.
2. Rôle cognitif : la vision permet la saisie de l'information, son organisation et la compréhension de l'objectif à atteindre dans la réalisation d'activités.
3. Rôle moteur : la vision contribue à l'élaboration, la planification et au contrôle du geste.

Les difficultés rencontrées par l'enfant sont donc analysées en lien avec les données du bilan optomoteur et sensoriel. (23)

Nous avons choisi six tests pour évaluer les différentes fonctions visuelles :

1. Le test de barrage des H : ce test n'est pas normé, mais nous avons comparé nos résultats par rapport aux valeurs obtenues dans une étude réalisée par G. Lefevre et C. Galbiati sur des enfants scolarisés de la grande section de maternelle au CM₂. Dans l'exercice que nous

présentons à l'enfant 34 « H » sont mélangés à d'autres lettres. Celui-ci doit retrouver le plus de « H » possible durant un temps de trois minutes maximum. L'examineur suit le trajet de l'enfant en notant sur la feuille de passation un numéro à côté de chaque « H » barrés. A la fin du test, on relève le nombre de « H » barrés, le temps et le type de stratégie visuelle mis en place par l'enfant (anarchique, linéaire, de proche en proche).

Le test de Mesulam : pour ce test, il existe des normes pour les enfants à partir de 6 ans et pour les adultes sans limite d'âge. Nous avons utilisé le test des « A organisés » qui comme le test de barrage des H permet également d'évaluer le type de stratégie visuelle des patients. L'objectif est de retrouver les soixante « A » mélangés à d'autres lettres.

Le test de barrage des H ou le Mesulam permettent d'observer les stratégies d'exploration visuelle que peuvent mettre en place les patients et leur organisation du regard.

2. Le Frostig : ce test n'est pas normé. Durant ce test, nous analysons la capacité de reproduire une figure géométrique plus ou moins complexe. L'observation porte sur la réussite ou l'échec de l'enfant et sur les stratégies utilisées. L'examineur prend en compte le point d'origine, la longueur et l'orientation des segments, la précision du trait et le respect des points. Ce test permet d'étudier la structuration spatiale qui fait intervenir la saisie de l'information et l'organisation du geste. Cela implique notamment la coordination oculo-manuelle.

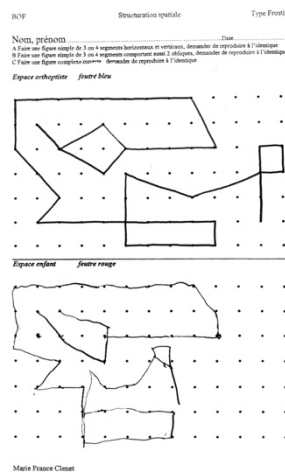


Figure 24 : Frostig

3. Le test de “la baleine paresseuse” : ce test est présenté aux enfants à partir de la classe de CE₁ jusqu’au CM₂. L'enfant dans cette épreuve doit recopier pendant trois minutes un texte comportant cent dix-sept mots. L'examineur compte le nombre de caractères écrits et le nombre de retours visuels. Il calcule ensuite la fenêtre de copie en divisant le nombre de caractères par le nombre de retours visuels. Ce test permet d'évaluer le nombre de caractères moyens que l'enfant peut retenir en une seule fixation visuelle. Cette épreuve fait intervenir les capacités visuo-attentionnelles et le langage écrit. Le résultat de ce test dépend donc de la fenêtre visuo-attentionnelle mais aussi de son stock orthographique car il est plus facile de mémoriser un mot ou un fragment de mot connu pour le copier que de retenir un mot inconnu.

une baleine paresseuse
sommait dans les
profondeurs

Une baleine paresseuse sommait
dans les profondeurs quand soudain elle
se caïnce dans une épreuve de sous-maxi.
En effet, elle était légèrement myope et
me portait jamais ses lunettes. Heureusement,
un gémmeux maquereau la remarque et file

Figure 25 : Test de la « baleine paresseuse »

4. Le test de ELFE (test d'Evaluation de la Lecture en Fluence) : ce test évalue la rapidité de lecture et le niveau de déchiffrage des élèves scolarisés de la classe de CE₁ à la classe de 5^{ème}. L'enfant doit lire le texte présenté durant une minute. Nous avons choisi le texte de « Monsieur Petit ». La fluence est la capacité de lire un texte à haute voix et de le comprendre. La lecture est une succession de prise d'information grâce à la perception visuelle et au contrôle oculomoteur : il est donc indispensable de l'étudier au cours de nos bilans.
5. Le DEMtest (Developmental Eye Movement Test) : ce test est normé pour des enfants de 6 à 13 ans. Celui-ci doit lire des séries de chiffres le plus rapidement possible sans s'aider de ses mains. Chaque étape de ce test est chronométrée. Il est composé de deux parties, l'une verticale qui permet de réduire les mouvements oculaires et d'étudier la performance visuo-verbale et une autre partie horizontale permettant d'évaluer la composante oculomotrice. Après analyse des résultats, quatre types différents peuvent être retrouvés :
 - Type I : bonne performance visuo-verbale et bonne composante oculomotrice.
 - Type II : bonne performance visuo-verbale mais dysfonctionnement oculomoteur.
 - Type III : difficultés de lecture mais bonne composante oculomotrice.
 - Type IV : difficultés de lecture et dysfonctionnement oculomoteur.

Cet examen permet de juger la performance de lecture et la vitesse de traitement visuel.

TEST A		TEST B		TEST C				
3	4	6	7					
7	5	3	9					
5	2	2	3	2	5	9	4	3
9	1	9	9	4	5	2	7	8
8	7	1	2	3	7	5	7	4
2	5	7	1	8	7	9	5	7
5	3	4	4	3	7	1	1	4
7	7	6	7	6	6	1	4	6
4	4	5	6	9	3	7	2	6
6	8	2	3	7	2	4	6	3
1	7	5	2	6	3	2	9	1
4	4	3	5	7	4	4	6	5
7	6	7	7	5	3	7	4	8
6	5	4	4	4	4	5	2	1
3	2	8	6	7	9	3	9	2
7	9	4	3	1	1	4	7	6
9	2	5	7	2	5	7	4	6
3	3	2	5	3	7	5	9	8
9	6	1	9					
2	4	7	8					

Figure 26 : DEMtest

6. Le TVPS 4 : Ce test est normé pour des patients de 4 à 21 ans. Il est composé de 7 items testés chacun avec 18 planches :

- La discrimination visuelle : c'est la capacité à distinguer la caractéristique dominante de l'objet.
- La mémoire visuelle : c'est la capacité à reconnaître un objet, une lettre, ou une forme après un bref intervalle de temps.
- Les relations spatiales : c'est la capacité à percevoir la position d'un objet, d'une lettre, ou d'une forme par rapport à d'autres.
- La constance de forme : c'est la capacité à reconnaître un objet, une lettre, ou une forme lorsque sa taille, et son orientation changent.
- La mémoire séquentielle : C'est la capacité à se souvenir d'une suite de formes dans l'ordre.
- La discrimination figure-fond : c'est la capacité à reconnaître un objet, une lettre, ou une forme parmi un arrière-plan complexe.
- L'image fragmentée : c'est la capacité à reconnaître une image partiellement représentée.

Le total de chaque subtest donne un résultat brut qu'il faut adapter en fonction de l'âge de l'enfant. Le TVPS permet de déterminer les forces et les faiblesses de la perception visuelle chez le patient mais aussi d'évaluer les capacités perceptives visuelles de l'individu sans participation motrice.

Tous ces tests doivent être mis en relation et comparés avec les résultats des bilans sensoriels et optomoteurs.

3.2.2. Résultats

Nous avons au préalable réalisé un interrogatoire afin de connaître la classe de l'enfant, ses difficultés, ses prises en charge, les éventuels aménagements scolaires et si un trouble spécifique des apprentissages avait été diagnostiqué. Toutes ces informations sont reportées dans le tableau 1.

Enfant 1 (garçon)	CM ₂ , Suivi en psychomotricité et ergothérapie
Enfant 2 (fille)	CE1, Pas de difficultés particulières
Enfant 3 (fille)	6 ^{ème} , Pas de difficultés particulières
Enfant 4 (garçon)	CP, AESH, Difficulté de concentration, Suivi en orthophonie, en psychomotricité
Enfant 5 (fille)	CE1, Pas de difficultés particulières
Enfant 6 (garçon)	CE ₂ , Difficultés motrices, AESH et utilise un ordinateur, Suivi en orthophonie, ergothérapie et en psychomotricité.
Enfant 7 (fille)	6 ^{ème} , Pas de difficultés particulières
Enfant 8 (garçon)	6 ^{ème} SEGPA, a redoublé la classe de CM ₂ , Dyspraxique, Suivi en orthophonie, ergothérapie, psychomotricité.
Enfant 9 (fille)	CM ₁ , maux de tête, difficulté scolaires, suivi en psychologie, orthophonie, psychomotricité
Enfant 10 (fille)	CM ₂ ULIS, maux de tête, difficultés scolaires, aidée par un éducateur spécialisé, suivi en psychologie, orthophonie
Enfant 11 (garçon)	CM ₂ ULIS, difficultés scolaires, aidée par un éducateur spécialisé, suivi en psychologie, orthophonie

Tableau 1 : Interrogatoire

Dans notre bilan optomoteur, nos résultats montrent que la majorité des enfants sont en orthophorie ou ont une exophorie physiologique qui ne dépasse pas six dioptries en vision de près. Cependant, un des enfants présente un strabisme convergent de l'œil droit qui prend mais ne garde pas la fixation au test de l'écran (P : E'T de 18dp OD ; L : ET de 10dp OD).

Au niveau de la motricité conjuguée, les enfants ont tous une fixation stable. Les saccades sont calibrées et les poursuites lissent chez cinq des patients. En revanche, pour six d'entre eux, les saccades sont moyennement précises et endurantes et les poursuites sont saccadées. Quant à l'étude de la motilité et au PPC, ces examens sont normaux pour tous les enfants.

Au niveau du bilan sensoriel, nous retrouvons une acuité visuelle maximale chez la majorité des enfants. Chez l'enfant qui présente un strabisme, avec sa correction optique nous retrouvons une acuité visuelle de 4/10^{ème} sur l'œil droit et l'œil gauche. Cependant, il ne porte pas ses lunettes. Sans sa correction, il a une acuité visuelle de 7/10^{ème} sur l'œil droit et de 9/10^{ème} sur l'œil gauche. Les capacités fusionnelles sont dans les normes chez quatre des enfants et légèrement insuffisantes chez les six autres.

	Bilan optomoteur	Bilan sensoriel
Enfant 1 (garçon)	P X'6 L Ortho Bonne motricité conjuguée	AV : 10/10 ODG P1,5 AF dans les normes
Enfant 2 (fille)	P X de 2d L ortho Bonne motricité conjuguée	AV : 10/10 ODG P1,5 AF en convergence insuffisantes en VP
Enfant 3 (fille)	P X 2d L ortho Bonne motricité conjuguée	AV : 10/10 ODG P1,5 AF dans les normes
Enfant 4 (garçon)	P ortho L X6 Saccades mal calibrées Poursuites saccadées	AV : 12/10ème ODG P1,5 Amplitudes de fusion insuffisantes en VP et VL
Enfant 5 (fille)	Orthophorie Bonnes motricités conjuguées	AV : 12/10 ODG P1,5 AF légèrement insuffisantes en VL
Enfant 6 (garçon)	Orthophorie Saccades mal calibrées Poursuites saccadées	AV : 12/10 ODG P1,5 AF dans les normes en VP et légèrement insuffisantes en VL
Enfant 7 (fille)	P X'2 L ortho Bonnes motricités conjuguées	AV : 10/10 ODG P1,5 AF dans les normes
Enfant 8 (garçon)	P E'T 18d L ET de 10d Saccades mal calibrées Poursuites saccadées	AV : 4/10 ODG +C SC : OD 7/10 OG 9/10
Enfant 9 (fille)	Orthophorie Saccades mal calibrées Poursuites saccadées	AV : 10/10 ODG P1,5 AF légèrement insuffisantes en VL
Enfant 10 (fille)	Orthophorie Saccades mal calibrées Poursuites saccadées	AV : 10/10 ODG P1,5 Amplitudes de fusion insuffisantes en VP et VL
Enfant 11 (garçon)	Orthophorie Saccades mal calibrées Poursuites saccadées	AV : 9/10 ODG P1,5 AF dans les normes

Tableau 2 : Bilan sensori-moteur

Pour finir, nous avons analysé les résultats du bilan fonctionnel. Pour le test du barrage des H et le test de Mesulam, nous avons constaté que sept enfants ont une stratégie d'exploration visuelle peu efficace. On retrouve une stratégie visuelle anarchique pour la moitié des enfants et seulement une fille a une stratégie linéaire efficace. Elle n'a d'ailleurs eu aucune difficulté à réaliser les autres tests où elle se situe dans les normes et son bilan sensori-moteur est normal.

Pour le Frostig, sept enfants ont une mauvaise structuration spatiale et des difficultés de reproduction de figures. On a remarqué que pendant la passation du test la coordination oculo-manuelle et la motricité fine étaient difficiles, ce qui est cohérent avec les résultats de notre questionnaire où cinquante enfants sur quatre-vingts cinq présentaient des problèmes de motricité. De plus, trois d'entre eux ont montré un manque de concentration et d'attention durant le bilan ce qui peut expliquer la complexité à réaliser ce test qui peut être causé par des difficultés de planification.

Au niveau du test de la « baleine paresseuse », on retrouve une fenêtre de copie insuffisante pour deux enfants sur quatre.

Au test de ELFE, nous retrouvons quatre enfants en-dessous du niveau attendu. Au DEM Test, cinq des dix enfants ayant réalisés ce test se situent dans un type II, c'est-à-dire un dysfonctionnement oculomoteur mais de bonnes performances visuo-verbales. Les résultats d'un des enfants à ce test n'étaient pas interprétables due à un manque d'attention et de compréhension mais aussi due à une oculomotricité compliquée. Cela est cohérent avec notre bilan optomoteur où les cinq avaient des poursuites saccadées et des saccades moyennement précises et endurantes ce qui peut pénaliser la lecture. Cela coïncide avec les statistiques de notre questionnaire. Effectivement, la lecture était difficile chez 31,8 % des enfants.

Pour le TVPS, nous retrouvons la majeure partie des enfants à un niveau attendu. On retrouve deux enfants ayant des difficultés sur l'item de la discrimination figure-fond et un sur la discrimination visuelle et la vision fragmentée. De plus, trois enfants ont des processus visuels dans l'ensemble peu acquis.

Nous pouvons en conclure que sept enfants sur les onze auraient besoin de séances de rééducation orthoptique pour les soutenir au mieux dans les apprentissages. Tous nos résultats sont répertoriés dans un tableau en annexe.

3.2.3. Discussion

Les troubles visuo-spatiaux sont depuis longtemps considérés comme un trait caractéristique de la NF1. Une étude Italienne réalisée par Sara Bulgheroni et al. a comparé 18 enfants atteints de la NF1, 17 de leurs frères et sœurs et 18 enfants au développement typique. Ils ont utilisé la figure de Rey afin d'étudier les capacités visuelles, spatiales, constructives et stratégiques ainsi que la mémoire visuelle. Ce test comporte quatre étapes : la reproduction de la figure avec le modèle, le rappel immédiat où le patient doit reproduire la figure de mémoire après un court délai, le rappel différé où le patient doit reproduire la figure de mémoire après un plus long délai et l'épreuve de reconnaissance de la figure qui consiste à retrouver la figure de Rey entre plusieurs dessins. Les résultats au niveau de la reproduction de la figure sont inférieurs à la moyenne chez les patients NF1 et le style de copie est aussi plus pauvre et moins efficace que dans les autres groupes. De plus, les scores de rappel immédiat et différé sont significativement plus faibles dans le groupe NF1, tandis que la reconnaissance se situe dans la norme sans différence entre les groupes. Cette étude confirme des troubles visuo-spatiaux chez les enfants atteints de la NF1 dus à des difficultés dans l'analyse perceptive des formes et de leurs caractéristiques spatiales. Les stratégies d'intégration visuo-motrice, c'est-à-dire la capacité d'interpréter les informations visuelles perçues par nos yeux afin de répondre avec une action motrice sont également perturbées. Nous pouvons faire le rapprochement avec notre étude sur le Frostig où nous avons retrouvé des difficultés dans la reproduction de figure chez sept enfants sur les onze. On peut se demander si ces difficultés ne sont pas également en lien avec des problèmes de stratégie d'intégration visuo-motrice. Les capacités visuo-perceptives semblent être un processus allant du traitement visuel aux fonctions d'ordre supérieur (planification, stratégie et fonctionnement exécutif). (30)

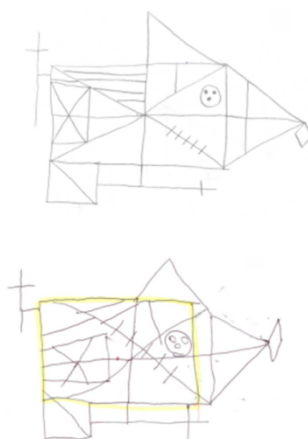


Figure 27 : Performances et stratégies de copie de la figure de Rey

Une étude montre qu'en effet la planification peut être altérée chez les enfants atteints de la NF1. Ils ont obtenu de moins bons résultats que les enfants témoins dans toutes les tâches de planification. Ils précisent donc que les déficits de planification chez les enfants atteints de la NF1 peuvent faire partie de leur phénotype cognitif. (31)

Hyman et al. ont également cherché à l'aide du test de JLO (Judgment of Line Orientation) si les enfants atteints de la NF1 présentaient des troubles visuo-spatiaux. Ce test évalue la capacité d'une personne à faire correspondre l'angle et l'orientation de lignes dans l'espace. Ils ont retrouvé que 56,3 % des enfants atteints de NF1 ont obtenu des résultats inférieurs de plus d'un écart-type à la moyenne contre seulement 14,6 % des témoins. De plus, la figure de Rey était altérée chez la majorité des patients NF1 (58,8%) par rapport aux témoins (16,7%) ce qui confirme l'étude vue précédemment. Ils ont également testé la mémoire visuelle et n'ont trouvé aucune différence significative entre les enfants atteints de la NF1 et leurs frères et sœurs non atteints. (24) En effet, lors de nos bilans, les enfants se situaient à un niveau attendu au TVPS pour les items de la mémoire visuelle et de la mémoire des séquences.

Aucune étude n'a analysé l'oculomotricité chez les patients atteints de la NF1 afin de savoir si elle pouvait pénaliser la saisie de l'information et donc être liée aux difficultés de lecture, aux problèmes visuo-spatiaux, etc... Il serait intéressant de réaliser des bilans orthoptiques sur un plus grand nombre d'enfants afin de répondre à cette problématique. De plus, la poursuite de cette étude est nécessaire pour que nos résultats soient plus significatifs.

Les résultats de nos bilans orthoptiques sont donc cohérents avec les études que nous avons analysées. En effet, nous retrouvons principalement des problèmes visuo-perceptifs, visuo-spatiaux et de coordination oculo-manuelle.

CONCLUSION

Pour conclure, ce travail de fin d'étude nous a permis de réfléchir et de mettre en œuvre l'élaboration de différents projets afin de répondre à nos problématiques. Grâce à nos recherches, nous avons découvert la Neurofibromatose de type 1 et ses différentes caractéristiques. Les consultations avec le Professeur Denis nous ont donné l'opportunité de suivre des consultations ophtalmologiques de la prise en charge jusqu'à l'interaction avec d'autres professionnels pour accompagner et orienter le patient. La diffusion de notre questionnaire à l'association « Neuro-Cocci » nous a permis d'échanger avec des personnes atteintes de cette maladie. Le partage de leur expérience personnelle nous a été d'une grande aide pour comprendre les difficultés de leur quotidien. Nous avons également gagné en assurance dans la pratique des bilans orthoptiques. La rédaction des comptes rendus nous a permis de réfléchir, en mettant en relation les différents éléments du bilan entre eux, à une éventuelle prise en charge orthoptique.

Les résultats de nos statistiques et de nos recherches montrent une forte prévalence des anomalies ophtalmologiques telles que les nodules de Lisch et les tâches choroïdiennes hyperréfléctives, qui sont importantes dans le diagnostic de la maladie. De plus, l'évolution des gliomes des voies optiques confirment l'importance du suivi ophtalmologique chez les patients atteints de la neurofibromatose de type 1.

Dans un second temps, les réponses à notre questionnaire mettent en évidence la présence de difficultés scolaires, dont les principales sont le manque de concentration associé ou non à un TDAH, les problèmes de motricité et les difficultés dans les domaines de la lecture, de l'orthographe et des mathématiques. Cela appuie donc sur la nécessité d'un suivi pluridisciplinaire régulier.

Sur les quelques bilans orthoptiques que nous avons pu réaliser, nous pouvons déjà en conclure que les problèmes visuels peuvent entraîner des troubles des apprentissages chez les enfants atteints de neurofibromatose de type 1. Ainsi, une prise en charge orthoptique peut permettre de les soutenir au mieux dans leurs apprentissages.

Il serait bien de poursuivre cette étude en réalisant plus de bilans orthoptiques pour que nos résultats soient plus probants. Peu d'études mettent en lien l'impact des troubles visuels dans les difficultés scolaires liées à d'autres maladies, il serait intéressant d'étendre ce projet afin de faire valoir le rôle de l'orthoptiste dans ces maladies.

BIBLIOGRAPHIE

1. Neurofibromatosis. Conference statement. National Institutes of Health Consensus Development Conference. Arch Neurol. 1988;45(5):575–578.
2. Protocole National de Diagnostic et de Soins (PNDS) Neurofibromatose 1 Texte du PNDS Centre de référence labellisé NEUROFIBROMATOSSES. Décembre 2016.
3. Tanya Karaconji, Eline Whist, Robyn V Jamieson, Maree P Flaherty, John R B Grigg. Neurofibromatosis Type 1: Review and Update on Emerging Therapies. Asia Pac J Ophthalmol. févr 2019;8(1):62-72.
4. David T. Miller, Debra Freedenberg, Elizabeth Schorry, Nicole J. Ullrich, David Viskochil, Bruce R. Korf. Health Supervision for Children With Neurofibromatosis Type 1. PEDIATRICS. 143(5).
5. Patrick J Cimino, David H Gutmann. Neurofibromatosis type 1. Handb Clin Neurol. 2018;148:799-811.
6. D. Bessis. Troubles cutanés pigmentaires de l'enfant. Images en Dermatologie. févr 2016;9(1):26-9.
7. Barmak Abdolrahimzadeh, Domenica Carmen Piraino, Giorgio Albanese, Filippo Cruciani, Siavash Rahimi. Neurofibromatosis: an update of ophthalmic characteristics and applications of optical coherence tomography. Clin Ophthalmol. 2016;10:851-60.
8. Matthieu Robert. La neurofibromatose de type 1 en ophtalmologie Que faut-il savoir en 2017 ? Les Cahiers d'Ophtalmologie. 2017;(212):64-7.
9. Michael Kinori, MD, Nickisa Hodgson, Janice Lasky Zeid. Ophthalmic manifestations in neurofibromatosis type 1. Surv Ophthalmol. août 2018;63(4):518-33.
10. Tobias Kurth, Shajahal Mohamed, Pauline Maillard, Yi-Cheng Zhu, Hugues Chabriat, Bernard Mazoyer, et al. Headache, Migraine, and Structural Brain Lesions and Function: the population- based EVA MRI Study. British Medical Journal. janv 2011;342.
11. Caroline Hachon-Le Camus, Stéphanie Iannuzzi, Carole Béraud-Majorel, Yves Chaix. Phénotype cognitif des enfants atteints de neurofibromatose de type 1.
12. S.Pannier. Revue de Chirurgie Orthopédique et Traumatologique. nov 2011;97(7):726-8.
13. David Bargiela, Misha M. Verkerk, Ian Wee, Kiera Welman, Eugene Ng, Andrew M.T.L. Choong. The endovascular management of neurofibromatosis-associated aneurysms: A systematic review. European Journal of Radiology. mars 2018;100:66-75.
14. E. Miraglia, E. Moliterni, C. Iacovino, V. Roberti, A. Laghi, A. Moramarco, et al. Cutaneous manifestations in neurofibromatosis type 1. Clin Ter. oct 2020;171(5):371-7.
15. Boulanger JM, Larbrisseau A. Neurofibromatosis type 1 in a pediatric population: Ste-Justine's experience. Can J Neurol Sci. 2005;32:225-31.
16. Lubs ML, Bauer MS, Formas ME, Djokic B. Lisch nodules in neurofibromatosis type 1. N Engl J Med. 1991;324(18):1264-6.
17. Viola F, Villani E, Natacci F, et al. Choroidal abnormalities detected by near-infrared reflectance imaging as a new diagnostic criterion for neurofibromatosis 1. Ophthalmology. 2012;119(2):369-75.
18. Balcer LJ, Liu GT, Heller G, et al. Visual loss in children with neurofibromatosis type 1 and optic pathway gliomas: relations to tumor location by magnetic resonance imaging. Am J Ophthalmol 2001; 131: 442-445.
19. Chang L, El-Dairi MA, Frempong TA, et al. Optical coherence tomography in the evaluation of neurofibromatosis type-1 subjects with optic pathway gliomas. J AAPOS. 2010;14(6):511e7.

20. Aldo Vagge, Paolo Corazza, Roberta Vagge, Giulia Agosto, Michele Iester, Paola Camicione, et al. Biometric and refractive errors evaluation in patients with neurofibromatosis type 1. *Eur J Ophthalmol* . juin 2020;
21. Akinci, A, Acaroglu, G, Guven, A, Degerliyurt, A. Refractive errors in neurofibromatosis type 1 and type 2. *Br J Ophthalmol*. 2007;91:746–748.
22. Aylin Ardagil, Sevil A. Yaylali, Hasan H. Erbil, Ali Olgun, Zeki I. Aslan, Ayse Dolar. The prevalence of anisometropia aniso-astigmatism and amblyopia in neurofibromatosis type 1. *European Journal of Ophthalmology*. mai 2009;19(3):470-4.
23. Laurence de Basquiat. Bilan orthoptique fonctionnel de l'enfant. *Revue francophone d'orthoptie*. juin 2008;1(2):72-8.
24. Shelley L Hyman, Arthur Shores, Kathryn N North. The nature and frequency of cognitive deficits in children with neurofibromatosis type 1. *Neurology*. oct 2005;7(65):1037-44.
25. C W Koth, L E Cutting, M B Denckla. The association of neurofibromatosis type 1 and attention deficit hyperactivity disorder. *Child Neuropsychology*. sept 2018;6(3):185-94.
26. André B Rietman, Rianne Oostenbrink, Sanne Bongers, Eddy Gaukema, Sandra van Abeelen, Jos G Hendriksen, et al. Motor problems in children with neurofibromatosis type 1. *Journal of Neurodevelopmental Disorders*. mai 2017;9(19).
27. Shelley S Arnold, Jonathan M Payne, Genevieve McArthur, Kathryn N North, Belinda Barton. Profiling the Word Reading Abilities of School-Age Children with Neurofibromatosis Type 1. *J Int Neuropsychol Soc* . nov 2020;1-13.
28. Lianne C Krab, Femke K Aarsen, Arja de Goede-Bolder, Coriene E Catsman-Berrevoets, Willem F Arts, Henriette A Moll, et al. Impact of neurofibromatosis type 1 on school performance. *Journal of Child Neurology*. sept 2008;23(9):1002-10.
29. Stéphanie Blanc. Rôle de l'orthoptiste dans le dépistage des troubles neurovisuels. *Revue francophone d'orthoptie*. déc 2011;4(4):150-2.
30. Sara Bulgheroni, Matilde Taddei, Veronica Saletti, Silvia Esposito, Roberto Micheli, Daria Riva. Visuoperceptual Impairment in Children with NF1: From Early Visual Processing to Procedural Strategies. *Behav Neurol* . janv 2019;2019.
31. Arnaud Roy, Jean-Luc Roulin, Valerie Charbonnier, Philippe Allain, Luciano Fasotti, Sebastien Barbarot, et al. Executive dysfunction in children with neurofibromatosis type 1: a study of action planning. *J Int Neuropsychol Soc* . nov 2010;16(6):1056-1053.

ANNEXES

Annexe 1 : Base de données

Patients	Date de rendez-vous	Date de naissance	VB	AV	Réfraction OD	Réfraction OG	Atteintes palpébrales	Nodules de Lisch	Atteintes rétiniennes	Anomalies neurologiques	Anomalies générales	Mode de transmission
1	09/01/2020	03/10/2019	Strabisme				0	0	FO : Atrophie optique	GVO	TCL	NF1 familiale (père et mère)
2	30/01/2020	24/09/2019	RC		+7,00 (-2,25) 18°	+6,25(-3,00)159°	0	0			TCL	
3	30/01/2020	19/04/2019	RC		+1,25 (-1,00) 11°	-1,50 (-1.25) 150°	0	0			TCL	Suspicion de NF1
4	12/11/2020	12/04/2019	RC		+1,75 (-1,00) 6°	+2,25 (-0,75) 175°	0	0			TCL, éphélides	NF1 familiale (père)
5	25/04/2019	02/12/2018	RC		2,25	2,5	0	0			TCL	
6	30/01/2020	02/10/2018	RC		+1,75 (-1,75) 170°	+2,50 (-1,00) 69°	0	0			TCL, éphélides, macrocéphalie	Mutation du gène de la neurofibromine
7	12/11/2020	30/09/2018	RC		+0,50 (-0,75) 163°	+0,25 (-0.50) 94°	0	0			TCL	NF1 familiale (mère)
8	25/04/2019	14/11/2017	Exotropie		+3	+2,25	0	0			TCL	
9	30/01/2020	08/11/2017	RC				0	0			TCL, neurofibrome	NF1 de novo
10	31/08/2020	02/11/2017	RC	10/10 f ODG	+0,75 (-0,25) 40°	+0,50 (-0,25) 41°	0	0	FO : Œdème papillaire OD	GVO OD	Éphélides, scoliose	NF1 familiale (père et grand-père)
11	09/01/2020	26/09/2017	RC		-0,25 (-1,25)28°	-0,75 (-1,50) 176°	0	0			TCL, éphélides	Bilan génétique en cours
12	18/06/2020	30/01/2017	RC		+1,25	+1,50 (-0,50) 76°	0	0			TCL	NF1 Familiale (père)
13	12/11/2020	28/12/2016	RC	10/10f P2 ODG	+2,00 (-0,75) 25°	+1,75 (-0.25) 42°	0	6			TCL, éphélide, xyantogranulome juvénile, neurofibrome	NF1 confirmée génétiquement
14	09/01/2020	09/06/2016	RC		-0,50 (-0,75) 90°	-1,00 (-0,25) 40°	0	0			TCL, neurofibromes, scoliose	NF1 confirmée génétiquement sporadique
15	13/11/2020	01/01/2016	RC	7/10 ODG	CO : +0,25(-1,00)60°	CO : +0,25(-1,00)125°	0	0			TCL, éphélides	Adopté, parents non connus
16	21/11/2019	08/11/2015	RC	OD 9/10 OG 7/10	+3,00 (-1,00) 85°	+3,00 (-1,25) 85°	0	0			TCL, éphélides	NF1 familiale

17	09/01/2020	18/03/2015	RC	6/10 ODG	+0,50(-0,50)90°	+0,25(-0,50)100°	0	0			TCL	Mutation c.3482_3483delinsCT de novo.
18	15/10/2020	12/10/2014	Esotropie	OD 1/10 OG 10/10f	+10,25 (-2,50) 180°	+3,50 (-1,50) 165°	0	0	RNFL : 61//61 Atrophie, OCT mac : Tâches choroïdiennes	Gliomes du chiasma	TCL	NF1 familiale (mère)
19	06/02/2020	27/06/2014	RC	10/10 P1,5 ODG	1,5	1,5	0	0			TCL, Pseudarthrose	Mutation gène NF1
20	10/09/2020	04/05/2014	RC	10/10 P1,5 ODG	+1,00 (-0,50) 175°	+1,00 (-0,25) 165°	0	>15	FO : aspect œdémateux papille gauche	Gliome du NO OG	TCL	NF1 sporadique
21	12/11/2020	07/02/2014	RC	10/10 ODG	-0,50 (-0,25) 125°	Plan	0	0			Neurofibromes, Inégalité de longueurs des membres inférieurs D>G	NF1 Familiale
22	27/11/2019	13/01/2014	RC	OD 9/10 OG 10/10 P2 ODG			0	Plusieurs	OCT mac : Tâches choroïdiennes		TCL, neurofibrome, Inégalité de longueur de membres inférieurs D>G	Mutation exon 15
23	29/04/2020	19/10/2013	RC	12/10 P1,5 ODG			0	Plusieurs	FO Papille C/D 0,4 OD, RNFL déficit temporal OD, OCT mac : tâches choroïdiennes ODG	IRM : doute gliome droit ou hamartome		Probable NF1 Familiale
24	07/10/2019	15/09/2013	RC	12/10 P1,5 ODG	+2,50 (-0,75) 5°	+2,25 (-0,50) 175°	0	0	RNFL : 89 // 92		TCL, éphélides	Mutation en mosaïque, pas de NF1 familiale
25	10/09/2020	31/03/2013	RC	10/10 ODG	CO : +0,50 (-0,25) 25°	CO: +0,50 (-0,50) 175°	0	0			TCL	Mutation confirmée génétiquement
26	02/07/2020	29/11/2012	RC	10/10 P1,5 ODG	+1,00 (-0,50) 180°	+1,00 (-0,50) 5°	0	0	RNFL : 116//98		TCL, pseudarthrose	NF1 familiale (mère)
27	19/12/2019	06/11/2012	RC	9/10f P1,5 ODG	+0.50 (-1,00) 85°	+0,25 (-0,25) 105°	0	0	FO : dysversion papillaire, OCT mac : tâches choroïdiennes		TCL	Probable NF1 Familiale
28	12/11/2020	10/10/2012	RC	10/10 P1,5 ODG	+1,50 (-0,25) 60°	+1,75 (-0,25) 110°	0	12			TCL, éphélides, neurofibromes	Mutation gène NF1

29	06/02/2020	13/09/2012	RC	OD 6/10 OG 7/10	+3,50 (-1,25) 105°	+3,00 (-1,00) 70°	0	Plusieurs	OCT mac : Tâches choroidiennes		TCL, éphélides, 1 neurofibrome	NF1 confirmée génétiquement avec grande délétion
30	19/06/2020	12/06/2012	RC	10/10 ODG	+2,25 (-0,75) 5°	+2,50 (-1,50) 180°	0	<10	OCT mac : Tâches choroidiennes		TCL	NF1 familiale (mère)
31	12/11/2020	16/05/2012	RC	10/10 P1,5 ODG	0,75	+0,75 (-0,25) 145°	0	8	OCT mac : Tâches choroidiennes		TCL, éphélides	NF1 confirmée génétiquement
32	21/11/2019	01/04/2012	RC	OD 7/10 OG 6/10f P1,5 ODG			0	0	OCT mac : Tâches choroidiennes		TCL	Néomutation
33	30/01/2019	16/03/2012	RC	12/10 P1,5 ODG	2	1,75	0	Plusieurs	FO : papille à bord irréguliers, RNFL : 87//103, OCT mac : Tâches choroidiennes	GVO bilatéral	TCL, éphélides	Mutation pathogène hétérozygote gène NF1
34	12/11/2020	07/12/2011	RC	10/10 ODG	+2,50 (-0,25) 40°	+3,25 (-0,50) 130°	0				TCL	NF1 familiale (père)
35	18/12/2020	07/11/2011	RC	6/10 ODG	CO : +1,25	CO: 1,25	0	Plusieurs	FO : Œdème papillaire, OCT mac : Tâches choroidiennes		TCL, neurofibromes, éphélides, Hydrocéphalie	NF1 sporadique
36	25/11/2019	26/08/2011	RC	12/10 ODG	-0,75 (-1,25) 85°	-0,75 (-1,00) 90°	0	Plusieurs	RNFL : 120//114		TCL	NF1 familiale (mère)
37	02/05/2019	06/08/2011	RC	12/10 P1,5 ODG	+0,75 (-0,25) 75°	+1,00 (-0,25) 125°	0	0	OCT mac : Tâches choroidiennes		TCL, éphélides, neurofibromes	NF1 familiale (mère)
38	25/11/2019	11/08/2010	RC	10/10 ODG	+1,00 (-1,00) 90°	+1,00 (-1,25) 90°	0	Plusieurs	RNFL : 110//104, OCT mac : profil fovéal décalé vers le bas		TCL, éphélides, petits neurofibromes	NF1 familiale (mère)
39	25/11/2019	11/08/2010	RC	12/10f ODG	+2,00 (-0,50) 145°	+2,00 (-0,50) 700°	0	Plusieurs	RNFL : 107//108, OCT mac : Tâches choroidiennes		TCL, éphélides	NF1 familiale (mère)
40	09/10/2020	08/07/2010	RC	10/10 ODG	-0,75 (-0,25) 175°	PN (-1,00) 10°	0	0		OBNI	TCL, éphélides	NF1 sporadique
41	12/11/2020	26/04/2010	RC	10/10 ODG	-1,25 (-0,25) 145°	-1,00 (-0,50) 45°	0	3			TCL, éphélides	Mutation du gène de la neurofibromine
42	20/12/2019	13/02/2010	RC	12/10 P1,5 ODG			0	1	RNFL : 80//79, OCT mac : atrophie optique bilatéral, rare tâches choroidiennes		TCL, éphélides, neurofibromes	NF1 familiale (mère)

43	21/11/2019	07/02/2010	RC	10/10 ODG	+1,25 (-0,25) 80°	+1,25 (-0,25) 75°	0	8	OCT mac : Tâches choroidiennes		TCL, éphélides, neurofibromes plexiformes, scoliose	
44	09/01/2020	05/08/2009	RC	10/10 P1,5 ODG	-0,5	-0,25 (-0,25) 15°	0	1	OCT mac : Tâches choroidiennes		TCL, éphélides	Analyse génétique non faite
45	02/05/2019	08/04/2009	RC	10/10 ODG			0	0	RNFL : déficit sup OD et OG déficit nasal		TCL, éphélides	Analyse génétique non faite
46	10/09/2020	26/03/2009	RC	10/10 ODG			0	Plusieurs	OCT mac : Tâches choroidiennes		TCL, éphélides	NF1 confirmée génétiquement
47	21/11/2019	13/11/2008	Esotropie	9/10 ODG	+2,75 (-1,00) 35°	+2,50 (-0,75) 165°	0	2	OCT mac : Tâches choroidiennes		TCL, éphélides, neurofibrome	NF1 familiale (père et grand-mère maternelle)
48	02/05/2019	20/08/2008	RC	OD 8/10 OG 10/10f P1,5 ODG			Ptosis bilatéral	1	OCT mac : Tâches choroidiennes	GVO	TCL, éphélides	NF1 confirmée génétiquement
49	09/01/2020	15/07/2008	RC	12/10 ODG	-1,50 (-0,50) 170°	-1,75 (-0,25) 105°	0	1	OCT mac : Tâches choroidiennes		TCL, éphélides, neurofibrome	NF1 familiale (mère et grand-père maternelle)
50	09/10/2020	22/11/2007	RC	OD 4/10 P2 OG 5/10f P4	+1,00 (-0,75) 170°	+1,00 (-0,50) 10°	0	Plusieurs	OCT mac : Tâches choroidiennes	GVO ODG et chiasma		NF1 confirmée génétiquement
51	25/04/2019	17/09/2007	RC	12/10 ODG	+0,25 (-0,25) 55°	+0,25 (-0,25) 25°	0	Plusieurs	OCT mac : Tâches choroidiennes		TCL	
52	15/10/2020	15/05/2007	RC	3/10f ODG	-4,50 (-2,50) 30°	-4,00 (-2,75) 160°	0	0	OCT mac : Tâches choroidiennes	GVO	Atrocytome	
53	31/08/2020	07/05/2007	RC	12/10f P1,5 ODG	+2,00 (-0,75) 80°	+2,75 (-0,75) 95°	0	Plusieurs	FO : bords papillaires flous OD - Œdème papillaire franc OG, RNFL : 114//154	GVO OG	TCL, éphélides	Père et grand-père NF2

54	31/10/2019	09/01/2007	RC	OD 6/10 OG 5/10	PN (-3,50) 105°	-3,75 (-5,50) 75°	Ptosis bilatéral	0	Glaucome bilatéral, RNFL : déficit, dysversion papillaire, OCT mac : Tâches choroïdiennes, CV : déficit temporal	GVO bilatéral, plusieurs fibromes dont 1 opéré	TCL	NF1 familiale (cousins germains)
55	08/06/2020	17/11/2006	RC	12/10 P1,5 ODG	+0,75 (-0,25) 40°	+0,75 (-0,25) 55°	0	Plusieurs	OCT mac : Tâches choroïdiennes		TCL, éphélides	NF1 confirmée par mutation de novo
56	02/05/2019	14/09/2006	RC	10/10 ODG	CO : -2,50(-0,75)95°	CO : -2,75(-0,75)95°	0	1	RNFL : Déficit sup, 86//85, OCT mac: Tâches choroïdiennes		TCL, éphélides	Mutation délétère du gène
57	21/02/2019	26/08/2006	RC	12/10 P1,5 ODG	+1.00 (-0,50) 95°	+0,75 (-0,25) 85°	0	0	FO : C/D 0,5, RNFL : 84 déficit N //82 déficit N, OCT mac : Tâches choroïdiennes		TCL, éphélides, neurofibrome	NF1 familiale (mère et 2 frères)
58	07/02/2019	19/07/2006	RC	12/10 P1,5 ODG	+1,25	+1.25	0	0	RNFL : 107//120		Neurofibrome plexiforme	NF1 confirmée génétiquement
59	21/02/2019	24/12/2005	Exotropie	10/10 P1,5 ODG	+1,25 (-0,50) 70°	+1,00 (-0,25) 110°	0	Plusieurs	RNFL : 84 déficit temporal // 81 déficit temporal		TCL, neurofibrome plexiforme	
60	06/02/2020	17/11/2005	RC	10/10 P1,5 ODG	CO : -0,75	CO : -0,75	0	1	FO : OD : atrophie péri-papillaire en nasal C/D 0,6 ; OG : dysversion C/D 0,7, RNFL 107//106		TCL	Mutation gène NF1
61	12/11/2020	24/05/2005	RC	10/10 ODG	+0,50 (-1.00) 35°	+0,50 (-0,75) 150°	0	Plusieurs	OCT mac : Tâches choroïdiennes		TCL, neurofibrome	
62	30/06/2020	07/03/2005	RC	10/10 ODG	+1,25 (-0,50) 90°	+1,50 (-0,75) 110°	0	Plusieurs			TCL	NF1 familiale (père et grand- père)
63	08/08/2017	22/02/2005	RC	10/10 P1,5 ODG	+0,25 (-1,00) 95°	PN (-1,00) 85°	0	Plusieurs	FO : pâleur importante C/D 0,7//0,8, RNFL : déficit fibres nerveuses ; Goldman altéré	OBNI	TCL, éphélides	

64	09/01/2020	05/10/2004	RC	OD 10/10 OG 12/10 P1,5 ODG			0	1	OCT mac : Tâches choroidiennes		TCL, éphélides, neurofibrome, scoliose	Hétérozygote gène NF1 exon 27b c.4711_4712insT T
65	09/01/2020	30/09/2004	RC	12/10 ODG	+1,50 (-1,00) 90°	+2,25 (-1,25) 75°	0	Plusieurs	OCT mac : Tâches choroidiennes		TCL, éphélides, neurofibrome, lésions hépatiques hyper vascularisées	
66	19/08/2020	23/06/2004	RC	10/10 P1,5 ODG			0	Plusieurs	RNFL : 101//106	GVO OD	TCL, neurofibromes, scoliose	NF1 familiale (père et grand-mère paternelle)
67	12/11/2020	14/06/2004	RC	OD 10/10 OG 8/10	-4,00 (-0,50) 180°	-4,00 (-1,00) 170°	0	0			TCL	
68	02/05/2019	14/05/2004	RC	10/10 P1,5 ODG	-1,00 (-0,50) 0°	-0,25 (-0,25) 110°	0	>10	RNFL : 95//98	GVO	TCL, éphélides, neurofibrome, scoliose	Délétion complète du gène NF1
69	06/02/2020	10/04/2004	RC	OD 4/10f OG 5/10f	CO : +1,50 (-2,75) 90°	CO : +1,00 (-2,25) 90°	0	>10	RNFL 96//92, OCT mac : Tâches choroidiennes	GVO bilatéral	TCL, éphélides, neurofibromes, scoliose, hamartomes de la langue	NF1 familiale (père)
70	07/01/2019	17/12/2003	RC	OD 10/10 OG 10/10f P1,5 ODG	3,5	+3.50	0	Plusieurs			TCL, éphélides, neurofibrome	Mutation du gène de la neurofibromine
71	12/11/2020	12/06/2003	RC	10/10 P2 ODG	+0,50 (-0,50) 130°	+0,50 (-0,25) 20°	0	7	OCT mac : Tâches choroidiennes		TCL, neurofibromes plexiformes	
72	10/09/2020	30/11/2002	RC	10/10 ODG	-3,25 (-0,25) 85°	-2,50 (-0,50) 145°	0	5			TCL, éphélides, neurofibromes	NF1 confirmée génétiquement
73	21/11/2019	23/02/2001	RC	12/10 P1,5 ODG	-1,75(-0,25)65°	0,5	0	5	OCT mac : Tâches choroidiennes		TCL, éphélides, neurofibromes, scoliose	NF1 confirmée génétiquement
74	23/07/2020	08/05/1996	RC	10/10 ODG	+0,50 (-0,25) 170°	+0,75 (-0,25) 179°	0	Plusieurs	FO : excavation C/D 0,4 OD et excavation 0,2 OG, RNFL : 74//94 ; OCT mac : Tâches choroidiennes	GVO OD	TCL, éphélide, neurofibrome	
75	18/12/2020	26/10/1988	RC	10/10 P2 ODG	+4,50 (-2,00) 175°	+5,25 (-2,25) 0°	0	Plusieurs	OCT mac : Tâches choroidiennes		Neurofibromes	NF1 confirmée génétiquement

Questionnaire

Bonjour, dans le cadre d'une étude sur la neurofibromatose, nous réalisons un questionnaire afin de mieux appréhender les éventuels troubles scolaires de votre enfant.

Nous vous remercions de bien vouloir consacrer un peu de votre temps à ce questionnaire.

Toutes vos données seront bien évidemment anonymes.

1. Quel âge a votre enfant ?
2. En quelle classe se trouve-t-il ?
3. Votre enfant présente-t-il des difficultés scolaires :
 - Aucune
 - Orthographe
 - Lecture
 - Mathématiques
 - Difficultés de concentration / d'attention
 - Problèmes de motricité fine (difficultés dans l'écriture, dans l'utilisation des outils scolaires tel que les ciseaux, les règles ...)
 - Lenteurs

Autres :

4. Votre enfant a-t-il déjà effectué un bilan neurovisuel chez un orthoptiste ? Cela permet d'évaluer si la vision soutient ou perturbe les activités quotidiennes et la scolarité de votre enfant.
 - Oui
 - Non
5. A-t-on diagnostiqué à votre enfant un trouble « dys » ? (Dyslexie, dyspraxie, etc...)
 - Oui
 - Non

Si oui, préciser :

6. Votre enfant est-il suivi en rééducation ? Si oui, préciser par quel professionnel (orthophoniste, psychomotricien, orthoptiste, neuropsychologue, etc...)

.....

Si votre enfant est suivi par un orthophoniste, un psychomotricien ou un orthoptiste pourriez-vous nous envoyer les comptes rendus de bilan ?

7. Votre enfant a-t-il un dossier MDPH ?
 - Oui
 - Non
8. Votre enfant bénéficie-t-il d'une aide particulière durant sa scolarité ? (Aménagements de la scolarité ou adaptations pédagogiques)

.....

Merci d'avoir pris le temps de répondre à ce questionnaire

Annexe 3 : Résultats des bilans orthoptiques

	Classe	Suivis / difficultés	Bilan opto-moteur	Bilan sensoriel	Test des H / Mesulam	Frostig	Fenêtre de copie	Elfe	DEM Test	TVPS	Besoin d'une PEC orthoptique
Enfant 1 (garçon)	CM ₂	Psychomotricité et ergothérapie	P X'6 L Ortho Motricité OK	AV : 10/10 ODG P1,5 AF dans les normes	Anarchique mais efficace	Bonne structuration spatiale	En-dessous du niveau attendu	Au niveau attendu	Bon fonctionnement oculomoteur et bonne performances visuo-verbales	Au niveau attendu	NON
Enfant 2 (filie)	CE ₁	Pas de difficultés particulières	P X 2d L Ortho Motricité OK	AV : 10/10 ODG P1,5 AF insuffisantes en VP	De proche en proche et efficace	Bonne structuration spatiale	Au niveau attendu	Au niveau attendu	Bon fonctionnement oculomoteur et bonne performances visuo-verbales	Au niveau attendu	NON
Enfant 3 (filie)	6 ^{ème}	Pas de difficultés particulières	P X 2d L Ortho Motricité OK	AV : 10/10 ODG P1,5 AF dans les normes	Anarchique et peu efficace	Structuration spatiale moyenne	/	Au niveau attendu	Dysfonctionnement oculomoteur, bonnes performances visuo-verbales (Type II)	Figure - fond --	OUI
Enfant 4 (garçon)	CP	Orthophonie, psychomotricité. Difficultés de concentration. AESH	P Ortho L X6 Motricité P : saccadé S : moyennement précises	AV : 12/10ème ODG P1,5 AF insuffisantes en VP et VL	Anarchique mais efficace	Structuration spatiale moyenne	/	/	/	Discrimination visuelle -- vision fragmentée -	OUI
Enfant 5 (filie)	CE ₁	Pas de difficultés particulières.	Ortho Motricité OK	AV : 12/10 ODG P1,5 AF dans les normes en VP, légèrement insuffisantes en VL	Anarchique et peu efficace	Bonne structuration spatiale	Légèrement en dessous du niveau attendu	Au-dessus du niveau attendu	Bon fonctionnement oculomoteur et bonne performances visuo-verbales	Au niveau attendu	NON
Enfant 6 (garçon)	CE ₂	Orthophonie, ergothérapie, psychomotricité. Difficultés motrices. AESH et utilise un ordinateur.	Ortho P : saccadés S : moyennement précises	AV : 12/10 ODG P1,5 AF dans les normes en VP et légèrement insuffisantes en VL	De proche en proche et peu efficace	Structuration spatiale moyenne	En dessous du niveau attendu	En-dessous du niveau attendu	Dysfonctionnement oculomoteur, bonnes performances visuo-verbales (Type II)	Au niveau attendu	OUI
Enfant 7 (filie)	6 ^{ème}	Pas de difficultés particulières.	P X'2 L Ortho Motricité OK	AV : 10/10 ODG P1,5 AF dans les normes	Linéaires et efficace	Bonne structuration spatiale	/	Au-dessus du niveau attendu	Bon fonctionnement oculomoteur et bonne performances visuo-verbales	Au niveau attendu	NON
Enfant 8 (garçon)	6 ^e SEGPA	Orthophonie, ergothérapie, psychomotricité. Dyspraxique, difficulté d'organisation	P E'T 18d L ET10d P : saccadés S : moyennement précises	AV : 4/10 ODG +C SC : OD 7/10 OG 9/10	En colonne mais peu efficace	Structuration spatiale moyenne	/	Au niveau attendu	Dysfonctionnement oculomoteur et bonne performance visuo-verbale (Type II)	Figure fond -- (9eme p)	OUI
Enfant 9 (filie)	CM ₁	Maux de tête, Difficulté scolaire, Psychologie, orthophonie, psychomotricité	P saccadés, S moyennement précises	AV 10/10 AF légèrement insuffisantes en VL	Stratégie linéaire et de proche en proche mais pas efficace	Structuration spatiale moyenne	/	En dessous du niveau attendu	Dysfonctionnement oculomoteur, bonnes performances visuo-verbales (Type II)	Processus visuels peu acquis	OUI
Enfant 10 (filie)	CM ₂ ULIS	Maux de tête, Difficultés scolaires, aidée par un éducateur spécialisé, Psychologie, orthophonie	P saccadés, S moyennement précises	AV 10/10 Amplitudes de fusion insuffisantes en VP et VL	Anarchique et inefficace	Mauvaise structuration spatiale	/	En dessous du niveau attendu	Dysfonctionnement oculomoteur, bonnes performances visuo-verbales (Type II)	Processus visuels peu acquis	OUI
Enfant 11 (garçon)	CM ₂ ULIS	Difficultés scolaires, aidée par un éducateur spécialisé, Psychologie, orthophonie	P saccadés, S moyennement précises	AV 10/10 AF dans les normes	Anarchique et inefficace	Mauvaise structuration spatiale	/	En dessous du niveau attendu, beaucoup d'erreurs	Ininterprétable	Processus visuels peu acquis	OUI

Le bilan orthoptique dans la neurofibromatose de type 1

Lise NICOLAS et Laura VADOT, étudiantes en orthoptie

Résumé

La neurofibromatose de type 1 présente de nombreuses complications telles que les troubles des apprentissages. Nous avons cherché à savoir si les troubles visuels pouvaient être en partie la cause de ces difficultés. Ainsi, nous avons réalisé des bilans orthoptiques pour évaluer si le potentiel visuel de l'enfant le soutient dans ses activités scolaires.

Mots clés : Neurofibromatose de type 1, troubles des apprentissages, bilan orthoptique

Abstract

Neurofibromatosis type 1 presents many complications such as learning difficulties. We investigated whether visual impairment could be part of the cause of these difficulties. Thus, we performed orthoptic assessments to evaluate whether the child's visual potential supports him in his school activities.

Keywords: Neurofibromatosis type 1, learning disabilities, orthoptic assessment

Introduction

La neurofibromatose de type 1 (NF1) est une maladie héréditaire dont le phénotype est très variable. Elle est caractérisée par de nombreuses manifestations cliniques dont les principales sont cutanées, ophtalmologiques et neurologiques. De plus, environ 50 % des enfants atteints de neurofibromatose de type 1 présentent des troubles des apprentissages qui ont un retentissement sur leur scolarité mais également tout au long de leur vie. Les troubles spécifiques des apprentissages (TSA) correspondent à une atteinte durable et persistante affectant une ou plusieurs fonctions cognitives telles que l'organisation, la mémorisation, la compréhension ou l'utilisation de l'information. Ces troubles touchent l'acquisition des compétences scolaires de base que sont la lecture, l'orthographe et les mathématiques. Nous avons donc cherché à

savoir si les troubles visuels pouvaient être la cause des difficultés rencontrées par ces enfants. Les apprentissages scolaires se font en majeure partie grâce aux informations visuelles, c'est pourquoi il est essentiel de dépister ces troubles visuels qui ont une incidence sur les apprentissages mais aussi sur le plan affectif et social. (1)

Méthode

Nous avons contacté les parents d'enfants atteints de neurofibromatose de type 1 pour savoir s'ils accepteraient que leur enfant effectue un bilan orthoptique dans le service ophtalmologique de l'hôpital de la TIMONE. Étant donné les conditions actuelles, dues à la pandémie de la covid19, de nombreux parents se sont montrés hésitants et ont pris la décision de ne pas participer à notre étude. C'est

pourquoi, seulement onze enfants âgés de sept à douze ans ont répondu présents.

Dans ce bilan, nous avons évalué la partie sensorimotrice et la partie fonctionnelle de la vision à l'aide de six tests :

- Le test de barrage des H et le test de Mesulam qui permettent d'évaluer les stratégies d'explorations visuelles et l'organisation du regard.

- Le Frostig qui analyse la capacité de reproduire une figure géométrique plus ou moins complexe. Ce test permet d'étudier la structuration spatiale qui fait intervenir la saisie de l'information et l'organisation du geste. Cela implique notamment la coordination oculo-manuelle.

- Le test de "la baleine paresseuse" permet de calculer la fenêtre de copie en divisant le nombre de caractères par le nombre de retours visuels. Ce test fait intervenir les capacités visuo-attentionnelles et le langage écrit.

- Le test de ELFE (test d'Evaluation de la Lecture en FluencE) évalue la rapidité et la compréhension de lecture.

- Le DEMtest (Developmental Eye Movement Test) évalue la performance visuo-verbale et la composante oculomotrice intervenant dans la lecture.

- Le TVPS 4 est composé de sept items qui permettent d'identifier les forces et les faiblesses de la perception visuelle chez les patients mais aussi d'évaluer les capacités perceptives visuelles de l'individu sans participation motrice.

Il est important de préciser que le test de barrage des H, le Frostig et le test de la « baleine paresseuse » ne sont pas normés.

Tous ces tests doivent être mis en relation et comparés avec les bilans sensoriels et optomoteurs.

Résultats

A la suite de l'interrogatoire, nous avons relevé que sept des onze enfants disposent de prises en charge en orthophonie, en psychomotricité et en ergothérapie. Deux enfants bénéficient d'une AESH, un est scolarisé en SEGPA et deux sont scolarisés en ULISS. Le manque de concentration et les difficultés motrices sont retrouvés chez certains. Toutes ces informations sont reportées dans le tableau 1.

Dans notre bilan optomoteur, nos résultats montrent que la majorité des enfants ont une exophorie physiologique ou sont en orthophorie. Par contre, un des enfants présente un strabisme convergent de l'œil droit qui prend mais ne garde pas la fixation au test de l'écran. Au niveau de la motricité conjuguée, les enfants ont tous une fixation stable. Les saccades sont calibrées et les poursuites lissent chez cinq des patients. En revanche, pour six d'entre eux les saccades sont moyennement précises et endurantes et les poursuites sont saccadées. Quant à l'étude de la motilité et au PPC, ces examens sont normaux pour tous les enfants.

Au niveau du bilan sensoriel, nous retrouvons une acuité visuelle maximale chez la majorité des enfants. Chez l'enfant qui présente un strabisme, nous retrouvons une acuité visuelle plus faible. Les capacités fusionnelles sont dans les normes chez quatre des enfants et légèrement insuffisantes chez les six autres.

Pour finir, nous avons analysé les résultats du bilan fonctionnel. Pour le test du barrage des H et le test de Mesulam, nous avons constaté que sept des enfants ont une stratégie d'exploration visuelle peu efficace. On retrouve une stratégie visuelle anarchique pour la moitié d'entre-eux et seulement une fille à une stratégie linéaire.

Pour le Frostig, sept enfants ont une mauvaise structuration spatiale et des difficultés

de reproduction de figures. De plus, trois d'entre eux ont eu des difficultés de concentration et d'attention durant le bilan, ce qui peut justifier leurs difficultés à réaliser ce test qui peut être causé par des problèmes de planification.

Au niveau du test de la « baleine paresseuse », on retrouve des difficultés au niveau de la fenêtre de copie pour deux enfants sur quatre.

Au test de ELFE, nous retrouvons quatre enfants en-dessous du niveau attendu. Au DEM Test, cinq des dix enfants ayant réalisés ce test se situent dans un type II. Ils ont un dysfonctionnement oculomoteur mais de bonnes performances visuo-verbales. Les résultats d'un des enfants à ce test n'étaient pas

interprétables dus à un manque d'attention et de compréhension mais aussi dus à une oculomotricité compliquée. Cela coïncide avec notre bilan optomoteur où les cinq avaient des poursuites saccadées et des saccades moyennement précises et endurantes ce qui peut pénaliser la lecture.

Pour le TVPS, nous retrouvons la majeure partie des enfants à un niveau attendu. Cependant, trois enfants ont des processus visuels dans l'ensemble peu acquis.

Nous pouvons en conclure que sept enfants sur onze auraient besoin de séances de rééducation orthoptique pour les soutenir au mieux dans les apprentissages.

Enfant 1 (garçon)	CM ₂ , Suivi en psychomotricité et ergothérapie
Enfant 2 (fille)	CE1, Pas de difficultés particulières
Enfant 3 (fille)	6 ^{ème} , Pas de difficultés particulières
Enfant 4 (garçon)	CP, AESH, Difficultés de concentration, Suivi en orthophonie, en psychomotricité
Enfant 5 (fille)	CE1, Pas de difficultés particulières
Enfant 6 (garçon)	CE ₂ , Difficultés motrices, AESH et utilise un ordinateur, Suivi en orthophonie, ergothérapie et en psychomotricité.
Enfant 7 (fille)	6 ^{ème} , Pas de difficultés particulières
Enfant 8 (garçon)	6 ^{ème} SEGPA, a redoublé la classe de CM ₂ , Dyspraxique, Suivi en orthophonie, ergothérapie, psychomotricité.
Enfant 9 (fille)	CM ₁ , maux de tête, difficultés scolaires, suivi en psychologie, orthophonie, psychomotricité
Enfant 10 (fille)	CM ₂ ULIS, maux de tête, difficultés scolaires, aidée par un éducateur spécialisé, suivi en psychologie, orthophonie
Enfant 11 (garçon)	CM ₂ ULIS, difficultés scolaires, aidée par un éducateur spécialisé, suivi en psychologie, orthophonie

Tableau 1 : Interrogatoire

Discussion

De nombreuses études ont mises en évidence des troubles visuo-spatiaux chez les enfants atteints de NF1. Une étude réalisée par Sara Bulgheroni à l'aide de la figure de Rey montre des troubles visuo-spatiaux chez les enfants atteints de la NF1 dus à des difficultés

dans l'analyse perceptive des formes et de leurs caractéristiques spatiales. (2) Nous pouvons faire le rapprochement avec notre étude sur le Frostig où nous avons retrouvé des difficultés dans la reproduction de la figure chez certains enfants.

De plus, Hyman et al. confirment ces troubles en utilisant le test de JLO (Judgment of

Line Orientation) ainsi que la figure de Rey. Ils ont également testé la mémoire visuelle et n'ont retrouvé aucune différence significative entre les enfants atteints de la NF1 et leurs frères et sœurs non atteints. (3) Cela coïncide avec les résultats que les enfants ont obtenus au TVPS 4 où la mémoire visuelle et la mémoire des séquences se situaient au niveau attendu.

Aucune étude n'a analysé l'oculomotricité chez les patients atteints de NF1 afin de savoir si elle pouvait pénaliser la saisie de l'information et donc être liée aux difficultés de lecture, aux problèmes visuo-spatiaux, etc...

Conclusion

Sur les quelques bilans orthoptiques que nous avons pu réaliser, nous pouvons déjà en conclure que les troubles visuels peuvent entraîner des difficultés dans les apprentissages

chez les enfants atteints de neurofibromatose de type 1. Ainsi, une prise en charge orthoptique peut permettre de les soutenir au mieux dans leurs apprentissages.

Références

1. Stéphanie Blanc. Rôle de l'orthoptiste dans le dépistage des troubles neurovisuels. Revue francophone d'orthoptie. déc 2011;4(4):150-2.
2. Sara Bulgheroni, Matilde Taddei, Veronica Saletti, Silvia Esposito, Roberto Micheli, Daria Riva. Visuo-perceptual Impairment in Children with NF1: From Early Visual Processing to Procedural Strategies. Behav Neurol . janv 2019;2019.
3. Shelley L Hyman, Arthur Shores, Kathryn N North. The nature and frequency of cognitive deficits in children with neurofibromatosis type 1. Neurology. oct 2005;7(65):1037-44.

Points essentiels :

Les bilans orthoptiques des enfants atteints de la neurofibromatose de type 1 mettent en évidence dans la moitié des cas :

- Au niveau sensoriel : une acuité visuelle maximale et de légères insuffisances de convergence.
- Au niveau optomoteur : des poursuites saccadées et des saccades mal calibrées.
- Au niveau fonctionnel : des stratégies d'explorations visuelles peu efficaces, une mauvaise structuration spatiale, des difficultés de lecture causées par un dysfonctionnement oculomoteur.