



HAL
open science

L'imagerie multiphotonique comme outil de diagnostic de la profondeur d'une résection de tumeur de vessie : résultats d'une étude préliminaire de faisabilité

Patrick-Julien Treacy

► To cite this version:

Patrick-Julien Treacy. L'imagerie multiphotonique comme outil de diagnostic de la profondeur d'une résection de tumeur de vessie : résultats d'une étude préliminaire de faisabilité. Médecine humaine et pathologie. 2020. dumas-03510298

HAL Id: dumas-03510298

<https://dumas.ccsd.cnrs.fr/dumas-03510298>

Submitted on 4 Jan 2022

HAL is a multi-disciplinary open access archive for the deposit and dissemination of scientific research documents, whether they are published or not. The documents may come from teaching and research institutions in France or abroad, or from public or private research centers.

L'archive ouverte pluridisciplinaire **HAL**, est destinée au dépôt et à la diffusion de documents scientifiques de niveau recherche, publiés ou non, émanant des établissements d'enseignement et de recherche français ou étrangers, des laboratoires publics ou privés.

UNIVERSITE DE NICE SOPHIA ANTIPOLIS
FACULTE DE MEDECINE

THESE D'EXERCICE DE MÉDECINE

POUR LE

DIPLÔME D'ÉTAT DE DOCTEUR EN MÉDECINE

PAR

Patrick-Julien TREACY

21 mai 1988, Montauban

**L'IMAGERIE MULTIPHOTONIQUE COMME OUTIL DE DIAGNOSTIC
DE LA PROFONDEUR D'UNE RÉSECTION DE TUMEUR DE VESSIE :
RÉSULTATS D'UNE ÉTUDE PRÉLIMINAIRE DE FAISABILITÉ**

SOUTENUE ET PRÉSENTÉE PUBLIQUEMENT À

LA FACULTÉ DE MÉDECINE DE NICE

LE 18 SEPTEMBRE 2020

DEVANT LE JURY COMPOSÉ DE

Monsieur le Professeur Antonio IANNELLI, Président du Jury

Monsieur le Professeur Alexandre BOZEC, Assesseur

Monsieur le Professeur Daniel CHEVALLIER, Assesseur

Monsieur le Docteur Matthieu DURAND, Directeur de thèse

Monsieur le Professeur Jochen WALZ, Assesseur

"Nothing can cure the soul but the senses, just as nothing can cure the senses but the soul."

Oscar Wilde

Liste des enseignants au 1er septembre 2019 à la Faculté de Médecine de Nice

Doyen

Pr. BAQUÉ Patrick

Vice-doyens

**Pédagogie
Recherche
Etudiants**

**Pr. ALUNNI Véronique
Pr DELLAMONICA jean
M. JOUAN Robin**

Chargé de mission projet Campus

Pr. PAQUIS Philippe

Conservateur de la bibliothèque

Mme AMSELLE Danièle

Directrice administrative des services

Mme CALLEA Isabelle

Doyens Honoraires

M. RAMPAL Patrick
M. BENCHIMOL Daniel

PROFESSEURS CLASSE EXCEPTIONNELLE

| | | |
|-----|--------------------------|---|
| M. | BAQUÉ Patrick | Anatomie - Chirurgie Générale (42.01) |
| M. | BERNARDIN Gilles | Réanimation Médicale (48.02) |
| Mme | BLANC-PEDEUTOUR Florence | Cancérologie – Génétique (47.02) |
| M. | BOILEAU Pascal | Chirurgie Orthopédique et Traumatologique (50.02) |
| M. | DARCOURT Jacques | Biophysique et Médecine Nucléaire (43.01) |
| M. | DRICI Milou-Daniel | Pharmacologie Clinique (48.03) |
| M. | ESNAULT Vincent | Néphrologie (52-03) |
| M. | FUZIBET Jean-Gabriel | Médecine Interne (53.01) |
| M. | GILSON Éric | Biologie Cellulaire (44.03) |
| M. | GUGENHEIM Jean | Chirurgie Digestive (52.02) |
| M. | HASSEN KHODJA Reda | Chirurgie Vasculaire (51.04) |
| M. | HÉBUTERNE Xavier | Nutrition (44.04) |
| M. | HOFMAN Paul | Anatomie et Cytologie Pathologiques (42.03) |
| Mme | ICHAÏ Carole | Anesthésiologie et Réanimation Chirurgicale (48.01) |
| M. | LACOUR Jean-Philippe | Dermato-Vénérologie (50.03) |
| M. | LEFTHERIOTIS Georges | Chirurgie vasculaire ; médecine vasculaire (51.04) |
| M. | MARQUETTE Charles-Hugo | Pneumologie (51.01) |
| M. | MARTY Pierre | Parasitologie et Mycologie (45.02) |
| M. | MICHELIS Jean-François | Anatomie et Cytologie Pathologiques (42.03) |
| M. | MOUROUX Jérôme | Chirurgie Thoracique et Cardiovasculaire (51.03) |
| Mme | PAQUIS Véronique | Génétique (47.04) |
| M. | PAQUIS Philippe | Neurochirurgie (49.02) |
| M. | PRADIER Christian | Épidémiologie, Économie de la Santé et Prévention (46.01) |
| M. | QUATREHOMME Gérald | Médecine Légale et Droit de la Santé (46.03) |
| M. | RAUCOULES-AIMÉ Marc | Anesthésie et Réanimation Chirurgicale (48.01) |
| M. | ROBERT Philippe | Psychiatrie d'Adultes (49.03) |
| M. | SCHNEIDER Stéphane | Nutrition (44.04) |
| M. | THYSS Antoine | Cancérologie, Radiothérapie (47.02) |
| M. | TRAN Albert | Hépatogastro-entérologie (52.01) |

PROFESSEURS DEUXIEME CLASSE

| | | |
|-----|------------------------|--|
| Mme | ALUNNI Véronique | Médecine Légale et Droit de la Santé (46.03) |
| M. | ANTY Rodolphe | Gastro-entérologie (52.01) |
| M. | BAHADORAN Philippe | Cytologie et Histologie (42.02) |
| Mme | BAILLIF Stéphanie | Ophtalmologie (55.02) |
| Mme | BANNWARTH Sylvie | Génétique (47.04) |
| M. | BENIZRI Emmanuel | Chirurgie Générale (53.02) |
| M. | BENOIT Michel | Psychiatrie (49.03) |
| M. | BERTHET Jean-Philippe | Chirurgie Thoracique (51.03) |
| M. | BOZEC Alexandre | ORL- Cancérologie (47.02) |
| M. | BREAUD Jean | Chirurgie Infantile (54.02) |
| Mme | BUREL-VANDENBOS Fanny | Anatomie et Cytologie pathologiques (42.03) |
| M. | CHEVALIER Nicolas | Endocrinologie, Diabète et Maladies Métaboliques (54.04) |
| Mme | CHINETTI Giulia | Biochimie-Biologie Moléculaire (44.01) |
| M. | CLUZEAU Thomas | Hématologie (47.01) |
| M. | DELLAMONICA Jean | réanimation médicale (48.02) |
| M. | DELOTTE Jérôme | Gynécologie-obstétrique (54.03) |
| M | FAVRE Guillaume | Néphrologie (44.02) |
| M. | FOURNIER Jean-Paul | Thérapeutique (48-04) |
| Mme | GIORDANENGO Valérie | Bactériologie-Virologie (45.01) |
| Mme | GIOVANNINI-CHAMI Lisa | Pédiatrie (54.01) |
| M. | GUÉRIN Olivier | Méd. In ; Gériatrie (53.01) |
| M. | IANNELLI Antonio | Chirurgie Digestive (52.02) |
| M. | ILIE Marius | Anatomie et Cytologie pathologiques (42.03) |
| M | JEAN BAPTISTE Elixène | Chirurgie vasculaire (51.04) |
| M. | ROHRLICH Pierre | Pédiatrie (54.01) |
| M. | ROUX Christian | rhumatologie (50.01) |
| M. | RUIMY Raymond | Bactériologie-virologie (45.01) |
| Mme | SACCONI Sabrina | Neurologie (49.01) |
| M. | SADOU Jean-Louis | Endocrinologie, Diabète et Maladies Métaboliques (54.04) |
| M. | VANBIERVLIEET Geoffroy | Gastro-entérologie (52.01) |

PROFESSEURS PREMIERE CLASSE

| | | |
|-----|---------------------------|---|
| Mme | ASKENAZY-GITTARD Florence | Pédopsychiatrie (49.04) |
| M. | BARRANGER Emmanuel | Gynécologie Obstétrique (54.03) |
| M. | BÉRARD Étienne | Pédiatrie (54.01) |
| M. | BONGAIN André | Gynécologie-Obstétrique (54.03) |
| Mme | BREUIL Véronique | Rhumatologie (50.01) |
| M. | CASTILLO Laurent | O.R.L. (55.01) |
| M. | CHEVALLIER Patrick | Radiologie et Imagerie Médicale (43.02) |
| M. | DE PERETTI Fernand | Anatomie-Chirurgie Orthopédique (42.01) |
| M. | FERRARI Émile | Cardiologie (51.02) |
| M. | FERRERO Jean-Marc | Cancérologie ; Radiothérapie (47.02) |
| M. | FONTAINE Denys | Neurochirurgie (49.02) |
| M. | GIBELIN Pierre | Cardiologie (51.02) |
| M. | HANNOUN-LEVI Jean-Michel | Cancérologie ; Radiothérapie (47.02) |
| M. | LEVRAUT Jacques | Médecine d'urgence (48.05) |
| M. | LONJON Michel | Neurochirurgie (49.02) |
| M. | MOUNIER Nicolas | Cancérologie, Radiothérapie (47.02) |
| M. | PADOVANI Bernard | Radiologie et Imagerie Médicale (43.02) |
| M. | PASSERON Thierry | Dermato-Vénérologie (50-03) |
| M. | PICHE Thierry | Gastro-entérologie (52.01) |
| Mme | RAYNAUD Dominique | Hématologie (47.01) |
| M. | ROSENTHAL Éric | Médecine Interne (53.01) |
| M. | STACCINI Pascal | Biostatistiques et Informatique Médicale (46.04) |
| M. | THOMAS Pierre | Neurologie (49.01) |
| M. | TROJANI Christophe | Chirurgie Orthopédique et Traumatologique (50.02) |

MAITRE DE CONFÉRENCES DES UNIVERSITÉS

| | | |
|-----|--------------|---------------------------|
| M. | DARMON David | Médecine Générale (53.03) |
| Mme | GROS Auriane | Orthophonie (69) |

PROFESSEURS AGRÉGÉS

| | | |
|-----|---------------|---------|
| Mme | LANDI Rebecca | Anglais |
|-----|---------------|---------|

PRATICIEN HOSPITALIER UNIVERSITAIRE

| | | |
|----|-----------------|---------------------|
| M. | DURAND Matthieu | Urologie (52.04) |
| M. | SICARD Antoine | Néphrologie (52-03) |

PROFESSEURS ASSOCIÉS

| | | |
|-----|------------------|---------------------------|
| M. | GARDON Gilles | Médecine Générale (53.03) |
| Mme | MONNIER Brigitte | Médecine Générale (53.03) |

MAITRES DE CONFÉRENCES ASSOCIÉS

| | | |
|-----|-------------------|---------------------------|
| Mme | CASTA Céline | Médecine Générale (53.03) |
| M. | GASPERINI Fabrice | Médecine Générale (53.03) |
| M. | HOGU Nicolas | Médecine Générale (53.03) |

MAITRES DE CONFÉRENCES DES UNIVERSITÉS - PRATICIENS HOSPITALIERS

| | | |
|-----|--------------------------|--|
| M. | AMBROSETTI Damien | Cytologie et Histologie (42.02) |
| Mme | BERNARD-POMIER Ghislaine | Immunologie (47.03) |
| M. | BRONSARD Nicolas | Anatomie Chirurgie Orthopédique et Traumatologique (42.01) |
| M. | CAMUZARD Olivier | Chirurgie Plastique (50-04) |
| Mme | CONTENTI-LIPRANDI Julie | Médecine d'urgence (48-04) |
| M. | DOGLIO Alain | Bactériologie-Virologie (45.01) |
| M | DOYEN Jérôme | Radiothérapie (47.02) |
| M. | FOSSE Thierry | Bactériologie-Virologie-Hygiène (45.01) |
| M. | GARRAFFO Rodolphe | Pharmacologie Fondamentale (48.03) |
| Mme | HINAULT Charlotte | Biochimie et biologie moléculaire (44.01) |
| M. | HUMBERT Olivier | Biophysique et Médecine Nucléaire (43.01) |
| Mme | LAMY Brigitte | Bactériologie-virologie (45.01) |
| Mme | LONG-MIRA Elodie | Cytologie et Histologie (42.02) |
| Mme | MAGNIÉ Marie-Noëlle | Physiologie (44.02) |
| M. | MASSALOU Damien | Chirurgie Viscérale (52-02) |
| Mme | MOCERI Pamela | Cardiologie (51.02) |
| M. | MONTAUDIE Henri | Dermatologie (50.03) |
| Mme | MUSSO-LASSALLE Sandra | Anatomie et Cytologie pathologiques (42.03) |
| M. | NAÏMI Mourad | Biochimie et Biologie moléculaire (44.01) |
| Mme | POMARES Christelle | Parasitologie et mycologie (45.02) |
| M. | SAVOLDELLI Charles | Chirurgie maxillo-faciale et stomatologie (55.03) |
| Mme | SEITZ-POLSKI barbara | Immunologie (47.03) |
| M. | SQUARA Fabien | Cardiologie (51.02) |
| M. | TESTA Jean | Épidémiologie Économie de la Santé et Prévention (46.01) |
| Mme | THUMMLER Susanne | Pédopsychiatrie (49-04) |
| M. | TOULON Pierre | Hématologie et Transfusion (47.01) |

Professeurs Honoraires

| | |
|--------------------------|--------------------------|
| M. AMIEL Jean | M. GASTAUD Pierre |
| M ALBERTINI Marc | M. GÉRARD Jean-Pierre |
| M. BALAS Daniel | M. GILLET Jean-Yves |
| M. BATT Michel | M. GRELLIER Patrick |
| M. BLAIVE Bruno | M. GRIMAUD Dominique |
| M. BOQUET Patrice | M. HOFLIGER Philippe |
| M. BOURGEON André | M. JOURDAN Jacques |
| M. BOUTTÉ Patrick | M. LAMBERT Jean-Claude |
| M. BRUNETON Jean-Noël | M. LAZDUNSKI Michel |
| Mme BUSSIERE Françoise | M. LEFEBVRE Jean-Claude |
| M. CAMOUS Jean-Pierre | M. LE FICHOUX Yves |
| M. CANIVET Bertrand | Mme LEBRETON Elisabeth |
| M. CASSUTO Jill-patrice | M. MARIANI Roger |
| M. CHATEL Marcel | M. MASSEYEFF René |
| M. COUSSEMENT Alain | M. MATTEI Mathieu |
| Mme CRENESSE Dominique | M. MOUIEL Jean |
| M. DAR COURT Guy | Mme MYQUEL Martine |
| M. DELLAMONICA Pierre | M. ORTONNE Jean-Paul |
| M. DELMONT Jean | M. PRINGUEY Dominique |
| M. DEMARD François | M. SANTINI Joseph |
| M. DESNUELLE Claude | M. SAUTRON Jean Baptiste |
| M. DOLISI Claude | M. SCHNEIDER Maurice |
| Mme EULLER-ZIEGLER Liana | M. TOUBOL Jacques |
| M. FENICHEL Patrick | M. TRAN Dinh Khiem |
| M. FRANCO Alain | M VAN OBBERGHEN Emmanuel |
| M. FREYCHET Pierre | M. ZIEGLER Gérard |

M.C.U. Honoraires

| | |
|-----------------------------|------------------------|
| M. ARNOLD Jacques | M. GIUDICELLI Jean |
| M. BASTERIS Bernard | M. MAGNÉ Jacques |
| M. BENOLIEL José | Mme MEMRAN Nadine |
| Mlle CHICHMANIAN Rose-Marie | M. MENGUAL Raymond |
| Mme DONZEAU Michèle | M. PHILIP Patrick |
| M. EMILIOZZI Roméo | M. POIRÉE Jean-Claude |
| M. FRANKEN Philippe | Mme ROURE Marie-Claire |
| M. GASTAUD Marcel | |

À Monsieur le Professeur Antonio Iannelli,

Au plus urologue de tous les chirurgiens digestifs, qui me fait l'honneur d'être mon président de Jury. Cher Antonio, tu es un exemple à suivre en tant que chirurgien, mais également en tant que scientifique. Tout paraît facile pour toi, car tu es guidé par ce qui devrait animer chacun d'entre nous, la passion. Merci pour ton apprentissage et tes envolées lyriques, « Oi Vita, Oi via mia ! ».

À Monsieur le Professeur Daniel Chevallier

Cher Maître, merci de m'avoir accueilli dans la grande famille façonnée par vos soins qu'est le service d'urologie de Nice. Votre pédagogie égale l'élégance de votre prose, et j'admire le respect que portent les patients à votre égard. Veuillez trouver dans ce travail le témoignage de ma profonde reconnaissance, et comme vous le dites si bien, « The best is yet to come ».

À Monsieur le Professeur Alexandre Bozec

Cher Professeur, vous m'avez permis d'accéder au cursus de Cancérologie, et m'avez fait comprendre que pour être un bon chirurgien oncologique, il faut avant tout être un bon oncologue. Votre présence dans ce jury semblait pour moi une évidence, et je vous suis très reconnaissant d'avoir accepté cette invitation avec enthousiasme.

À Monsieur le Professeur Jochen Walz

Cher Monsieur Walz, ces 6 mois passés à vos côtés ont été un véritable tremplin dans ma progression chirurgicale, autant sur le plan théorique que pratique. Votre vision de la médecine et de la chirurgie est pour moi une source quotidienne d'inspiration et de motivation pour atteindre l'excellence et la perfection, car comme vous le dites si bien, « le hasard, c'est le début des complications ». Merci pour votre apprentissage et réel compagnonnage, et en espérant que les artères perforantes portent toujours mon nom à l'IPC.

À Monsieur le Docteur Matthieu Durand

Cher Matthieu, c'est avec un profond respect pour toi que je t'ai demandé d'être mon directeur de thèse. Tu marques chaque personne que tu croises de par ta persévérance, ton avant-gardisme, et ton œil averti sur la médecine et le monde de demain. Tu es un marcheur à contre-courant des dogmes établis afin de rétablir la vérité par la science. Merci de m'avoir initié et donné goût à la recherche clinique, et surtout merci pour ton dévouement et aide afin que je puisse réaliser cette année recherche à New York.

TABLE DES MATIERES

| | | |
|-------------|---|-----------|
| I. | INTRODUCTION..... | 10 |
| I.1 | ENJEUX DE LA PROFONDEUR D'UNE RESECTION DE TUMEUR DE VESSIE | 10 |
| I.2 | LA RESECTION TRANS-URETHRALE DE TUMEUR DE VESSIE (RTUTV) | 11 |
| I.3 | LA MICROSCOPIE MULTIPHOTONIQUE | 12 |
| II. | MÉTHODE | 13 |
| II.1 | INCLUSION DES PATIENTS ET PROTOCOLE OPERATOIRE | 14 |
| II.2 | PREPARATION DES TISSUS | 14 |
| II.3 | PROTOCOLE D'IMAGERIE | 15 |
| II.4 | ACQUISITION ET INTERPRETATION DES IMAGES DE MMP | 16 |
| III. | RÉSULTATS..... | 17 |
| III.1 | 1ERE ETAPE : FAISABILITE | 17 |
| III.2 | 2 ^{EME} ETAPE : MISE EN EVIDENCE DES DIFFERENTES COUCHES CELLULAIRES (FIGURE N°4) | 17 |
| III.3 | 3 ^{EME} ETAPE : ANALYSE DE LA COUCHE LA PLUS SUPERFICIELLE DE LA BIOPSIE DU LIT TUMORAL ET CORRELATION AVEC L'ANATOMOPATHOLOGIE FINALE. | 18 |
| IV. | DISCUSSION | 19 |
| V. | ARTICLE EN ANGLAIS (EN COURS DE SOUMISSION POUR <i>EUROPEAN UROLOGY</i>)..... | 23 |
| VI. | BIBLIOGRAPHIE | 32 |
| VII. | FIGURE ET TABLEAUX | 36 |

Abréviations :

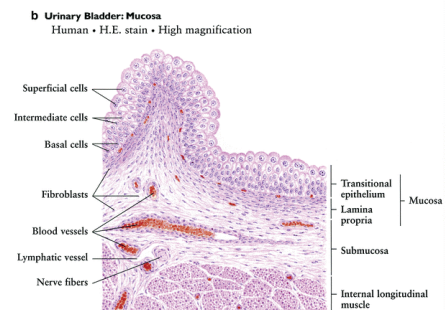
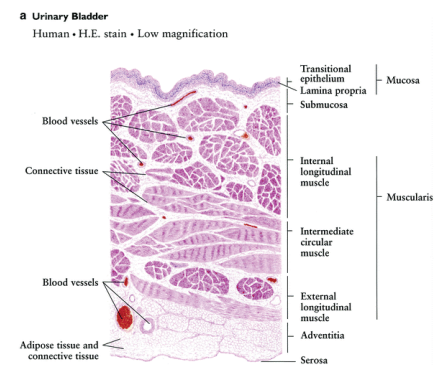
- MMP : Microscopie Multiphotonique
- RTUTV : Résection Trans-Uréthrale de Tumeur de Vessie
- SHG : Second Harmonic Generation (Harmonic de Deuxième Génération
- AF : Autofluorescence
- TVNIM : Tumeurs de Vessie Non Infiltrantes au Muscle
- TVIM : Tumeurs de Vessie Infiltrante au Muscle
- CIS : Carcinome In Situ
- ALA : Amino Levulinic Acid
- EAU : European Association of Urology
- AFU : Association Française d'Urologie
- NBI : Narrow Band Imaging
- NADH : Nicotinamide Adénine Dinucléotide Réduit
- FAD : Flavine Adénine Dinucléotide
- LP : Lamina Propria
- MP : Muscularis Propria
- H&E : Hématoxyline et Éosine
- PBS: Phosphate Buffered Solution
- GI: Gastro-Intestinal
- TURBT: Trans-Urethral Resection of Bladder Tumor
- MPM: Multiphoton Microscopy
- NPV: Negative Predictive Value
- PPV: Positive Predictive Value

I. Introduction

I.1 Enjeux de la profondeur d'une résection de tumeur de vessie

Le cancer de la vessie est le 10ème cancer le plus commun au niveau mondial, avec une incidence en constante augmentation depuis quelques années (1). Plus de 90 % des patients diagnostiqués ont un âge supérieur à 50 ans, et 50 à 65 % des cancers de vessie sont associés à une consommation tabagique. D'autres facteurs tels que les expositions professionnelles aux carcinogènes sont à évoquer devant toute lésion vésicale.

La vessie se compose de plusieurs couches, tout d'abord la muqueuse, comprenant : l'urothélium, un ensemble de cellules épithéliales transitionnelles qui tapissent la muqueuse vésicale avec une propriété d'hyperplasticité/ la couche basale, qui sépare l'urothélium et /la lamina propria, couche tissulaire principalement composée de cellules individuelles entourées de quelques fibres fines et désorganisées d'élastine et de collagène dans un espace essentiellement vide, ainsi que de vaisseaux sanguins proches de l'épithélium, et qui sépare l'urothélium du muscle détrusor. En-dessous de la lamina propria se trouve la muscularis propria, ou muscle détrusor, composée de trois couches bien individualisées et organisées de muscle lisse, dans une orientation longitudinale, circulaire et longitudinale allant du muscle superficiel au muscle profond de la vessie. L'adventice, couche la plus profonde, sépare le muscle de la séreuse.



<https://www.lab.anhb.uwa.edu.au/mb140/CorePages/Urinary/Urinary.htm>

Les tumeurs de vessie se développent aux dépens de l'urothélium. Ces cellules sont constamment exposées aux agents mutagènes environnementaux qui sont filtrés dans les urines par les glomérules. Approximativement 80 % des cancers de vessie sont considérés comme non infiltrants (au muscle détrusor), avec les différents stades histologiques (Ta, T1, et CIS). Parmi ces cancers, entre 10 et 30 % de ces cancers deviendront infiltrants (2).

Le traitement Gold Standard pour les Tumeurs de Vessie Non Infiltrantes au Muscle (TVNIM) est la Résection Trans-Urétrale de Tumeur de Vessie (RTUTV)(3), qui est fondamentale pour le staging de la maladie. Une résection de tumeur de vessie, pour être complète, doit être profonde

jusqu'au muscle détrusor, afin d'avoir un diagnostic de la profondeur d'envahissement des cellules cancéreuses au sein du tissu. Une absence de muscle détrusor dans la résection de vessie est à risque significatif de résection incomplète, de récurrence précoce, d'*understaging* tumoral, et donc de coûts significatifs (4) et les guidelines de l'European Association of Urology recommandent une résection *second look* en l'absence de muscle vésical lors de la résection première(3). Certaines séries mettent en évidence des tumeurs résiduelles présentes dans 17 à 67 % des résections *second look* (5). Alors que le statut de la résection *second look* paraît indispensable dans certaines indications (comme les tumeurs de haut grade ou de volume, ou les tumeurs pT1), cette procédure reste à discuter en cas de résection incomplète ou pas assez profonde (6), et un instrument d'imagerie permettant de préciser le degré de profondeur d'une résection en peropératoire éviterait donc ces chirurgies inutiles.

1.2 La résection trans-urétrale de tumeur de vessie (RTUTV)

La RTUTV est un geste endoscopique, qui consiste en une section tissulaire par un courant électrique appliquée par énergie monopolaire ou bipolaire(7), permettant à la fois la résection et la coagulation secondaire du tissu réséqué. De nombreuses améliorations ont été apportées à ce geste opératoire(8), que ce soit via des techniques chirurgicales, ou par de nouveaux procédés d'imagerie *in-vivo*. La technique *en-bloc* des tumeurs de vessie semblerait avoir un bénéfice quant au taux de détection de muscle détrusor au sein de la résection, mais sans avantages significatifs sur la morbidité et le risque de récurrence (9). Les techniques d'imagerie telles que le NBI (Narrow Band Imaging, source lumineuse centrée sur les longueurs d'onde des couleurs bleues (415 nm) et vertes (540 nm) permettant de mettre en évidence les capillaires et petits vaisseaux)(10), ou la fluorescence (5-aminolevulinic acid ou 5-ALA, qui permet d'identifier les cellules tumorales, plus affines pour l'hème, par une fluorescence rouge au travers du spectre des lumières bleus-violetes)(11), sont aujourd'hui intégrés dans la résection des tumeurs de vessie, et font partie intégrantes des guidelines de l'EAU et de l'AFU (Association Française d'Urologie). D'autres techniques d'imagerie, comme les échographies par micros ultra-sons de haute résolution, sont actuellement à l'étude (12), mais pour l'instant aucune technique d'imagerie microscopique en temps réel n'a émis de réels avantages dans les résections de vessie.

I.3 La microscopie multiphotonique

Au cours de la dernière décennie, de nouvelles techniques d'imagerie ont été utilisées pour accroître l'exactitude et la précision de la détection du cancer, à différents niveaux et différentes résolutions (élastographie (13), tomographie par cohérence optique(14), microscopie confocale (15) ou microscopie multiphotonique (MMP)(16)). La plupart de ces techniques sont soit complémentaires de l'imagerie Gold Standard, soit des techniques de pathologie, et certaines d'entre elles ont déjà été comparées à celle-ci.

La MMP est une technique d'imagerie qui permet une haute résolution, de « qualité histologique », avec des images 3D venant de tissus frais, en temps réel, sans utilisation de produits oxydants alcooliques(17). La MMP fonctionne sur l'absorption simultanée de deux ou trois photons de faible énergie (pratiquement infrarouge), causant une excitation non linéaire du tissu. L'excitation arrive lorsqu'il y a une densité photo suffisante (au point de focus du laser), apportant une section optique intrinsèque avec une résolution équivalente au microscope traditionnel. En utilisant l'excitation des deux photons dans les 700-800nm, le MMP permet l'imagerie de tissus vivants, frais, non congelés et non formolés en utilisant les émissions intrinsèques des tissus. La microscopie multiphotonique marche sur deux signaux bien distincts, premièrement l'autofluorescence (AF), fruit de la fluorescence intrinsèque des cellules lors de la transformation de la Nicotinamide Adénine Dinucleotide (NAD) et de la Flavine Adénine Dinucleotide (FAD), et deuxièmement l'harmonique de deuxième génération (SHG) (identification des structures non-centrosymétriques telles que les fibres de collagène) (Figure n°1). L'imagerie par MMP est capable de générer des signaux optiques distinctifs qui permettent l'imagerie de tissus humains à une résolution sub-micronique, dans les 3 dimensions. L'équipe du Pr Tewari, au Mount Sinai Hospital, a déjà réalisé des études sur l'imagerie multiphotonique et le cancer de prostate. Une première étude a été réalisée en 2009 (18), « ex vivo », sur des découpes de prostate après chirurgie, afin de démontrer la performance de cette technique dans le diagnostic et le type de cancer de prostate. Au niveau glandulaire, les acinis prostatiques apparaissent en vert, de par leur capacité d'AF, et les fibres stromales apparaissent en bleu, permettant de diagnostiquer l'agressivité d'un cancer en fonction de sa désorganisation architecturale. Une deuxième étude a été réalisée en 2014, par le Dr Matthieu Durand (19), afin de démontrer l'apport de cette technique « in vivo » pour différencier les tissus péri-prostatiques, notamment les bandelettes neuro vasculaires, et évaluer les effets indésirables mais également la reproductibilité de cette technique, sur prostate entière de modèles murins.

Lors de cette étude, nous avons voulu tester l'hypothèse que l'imagerie multiphotonique, par ses caractéristiques propres, permettrait d'imager des tissus frais non préparés, à une haute résolution de qualité microscopique, rendant possible l'évaluation peropératoire *ex-vivo* de la profondeur d'une résection de vessie au cours d'une RTUTV. L'objectif principal de cette étude était donc la faisabilité d'une telle technique sur des tissus frais de résection de vessie, avec comparaison des résultats de l'imagerie multiphotonique par rapport aux résultats anatomopathologiques finaux.

II. Méthode

II.1 Inclusion des patients et protocole opératoire

Après l'approbation du comité d'éthique et le consentement écrit éclairé des patients inclus dans l'étude (IRB : GCO#14-0318/HSM14-0024), nous avons inclus prospectivement tous les patients qui devaient avoir une RTUTV dans le service d'urologie du Mount Sinai Hospital. Les critères d'inclusion étaient : tout patient, adulte, en état physique et mental de consentir, avec une lésion vésicale confirmée par un examen cystoscopique, programmés à froid pour une chirurgie de RTUTV. Les critères d'exclusion étaient : tout patient pris en urgence, tout patient programmé pour une chirurgie de RTUTV 2ND look, et tout patient qui n'était pas en état physique ou mental de pouvoir consentir. La RTUTV était réalisée à l'aide d'un résecteur bipolaire, par des internes d'urologie, sous la surveillance d'urologues séniors. La technique de résection pour l'ensemble des patients était une résection classique, avec une première résection superficielle du polype, et une résection secondaire plus profonde du pied du polype (Figure n°2b). Lorsque la résection paraissait satisfaisante en termes de profondeur, une ou plusieurs biopsies au centre du lit de résection était alors réalisée, à l'aide d'une pince à biopsies endoscopique (figure n°2 c). D'autres biopsies de la paroi vésicale normale non réséquée et des parties superficielles des lésions vésicales ont également été prélevées pour 3 patients au début de l'étude afin d'obtenir des images comparatives des cellules urothéliales et des couches superficielles de la tumeur vésicale.

II.2 Préparation des tissus

Les tissus étaient ensuite placés dans une solution saline et immédiatement transportés dans le centre d'imagerie microscopique pour une imagerie directe, le microscope multiphotonique n'étant pas sur place au niveau du bloc opératoire. Une fois sur place, les tissus étaient mis dans une solution avec un mélange à 10% de 2 colorants fluorescents pendant une minute, l'Acridine Orange (pour permettre un contraste au niveau du noyau, analogue à l'hématoxyline) et la Sulphorodhamine 101 (permettant une fixation au stroma et au cytoplasme, similaire à l'éosine), comme décrit précédemment pour une étude sur l'apport du MMP dans les biopsies fraîches de prostate (20)(ces colorants permettant une pénétration facile dans le tissu frais, et qui peuvent être excités à des longueurs d'onde différentes) (Figure n°2d). Après l'imagerie, le tissu était mis dans une solution de formol neutre à 10% pour fixation, selon les protocoles standards d'histopathologie, et transféré au service d'anatomopathologie pour préparation. Le tissu était

alors sectionné à l'aide du microtome, avec des sections de 4 µm, et coloration des lames par les colorants standards d'Hémaroxaline et Éosine. Les polypes issus de la résection étaient eux traités de manière standard par le protocole d'anatomopathologie en vigueur au sein de l'établissement, et les résultats finaux d'anatomopathologie de la résection étaient collectés de manière prospective 2 semaine plus tard. Il était demandé pour toutes les résections le degré de profondeur, avec la présence ou non du muscle détrusor dans la pièce de résection. Les lames d'histopathologie de la pièce de résection et de la biopsie du lit tumoral était examinée par le même anatomopathologiste, spécialisé en uropathologie, qui délivrait :

- Pour la pièce de résection, le stade, le grade tumoral, et la présence de muscle détrusor ou non
- Pour la pièce de biopsie à la pince du lit de résection, la description de la lame, à savoir la présence de lamina propria, la présence de muscle détrusor, et éventuellement de cellules tumorales résiduelles

II.3 Protocole d'imagerie

Nous avons utilisé un microscope multiphotonique Olympus FV1000 MPE, situé dans le centre de microscopie de notre institution, avec un objectif Olympus x25 immergé dans l'eau (Figure n°2e). Le laser du microscope était un laser Chamelon Vision II Ti:saphir à lumière pulsé chaque femtoseconde, la lumière pulsée permettant la focalisation de l'énergie sur un point fixe établi. Le laser émettait de 680 à 1080 nm, avec 4 détecteurs externes, ainsi que trois PMTS confocaux et un détecteur de lumière transmise. L'acquisition des images était effectuée à 780 nm, avec une résolution de 512 par 512 nm, à la vitesse de 1 image par seconde. La fluorescence excitée à deux photons et le signal SHG émis ont été détectés dans trois canaux distincts, le premier canal détectant le SHG à 390 nm (à la moitié de la longueur d'onde d'excitation), le deuxième canal détectant la fluorescence à 420-460 nm, et le troisième détectant la fluorescence à plus de 500 nm d'émission. Dans les tissus, l'AF cellulaire provient principalement de molécules intrinsèquement fluorescentes telles que le nicotinamide adénine dinucléotide réduit (NADH) et la flavine adénine dinucléotide (FAD), et permet de mettre en évidence les cellules urothéliales ainsi que l'élastine stromale, tandis que le SHG provient principalement du collagène présent à la fois dans le muscle de la vessie mais surtout au niveau de la lamina propria. Les 3 canaux ont été fusionnés pour un affichage unique de l'AF et du SHG. Des empilements d'images (*z stacks*) jusqu'à une profondeur d'environ 120 µm ont été réalisés pour permettre une imagerie 3D sur toute la hauteur des tissus. La hauteur de tissu imagé maximale était définie par le moment où

les signaux d'imagerie étaient reçus et le moment où les signaux étaient perdus. Nous avons également produit des mosaïques d'images uniques de 512 par 512 nm, permettant d'avoir des images reconstruites de plus de 1cm sur 1 cm, sur la quasi-totalité de la pièce de biopsie du lit de résection.

Les échantillons de tissu vésical étaient placés dans une solution saline sur une petite coupole, la partie la plus superficielle de la biopsie en coupe froide étant orientée vers le haut, recouverte par un verre de protection et une goutte d'eau entre la lentille et le verre.

II.4 Acquisition et interprétation des images de MMP

Après une courte formation, une seule personne (interne en urologie) était en charge de récupérer les tissus au bloc opératoire, de préparer les tissus frais au centre d'imagerie microscopique, de réaliser l'acquisition des images du microscope, et son interprétation, aidé par un anatomopathologiste. Les images multiphotoniques étaient également comparées aux images du même tissu une fois envoyé en histopathologie pour coloration Hématoxyline et Éosine (H&E) standard, par l'investigateur principal ainsi que par l'anatomopathologiste.

Le critère principal de l'étude était la faisabilité de ce procédé, c'est-à-dire la possibilité de détection de tissu vésical frais non fixé par l'imagerie multiphotonique et les éventuels biais d'interprétation ; les critères secondaires de l'étude étaient la détection des différentes couches cellulaires du tissu via l'imagerie multiphotonique, la durée d'acquisition des imageries multiphotoniques, ainsi que l'analyse de la couche la plus superficielle de la biopsie du lit de résection et sa corrélation avec les résultats anatomopathologiques finaux (sensibilité et spécificité).

III. Résultats

10 patients, 8 hommes et 2 femmes, ont été prospectivement inclus dans l'étude (2 patients se sont retirés de l'étude le jour de l'intervention après avoir signé le consentement éclairé). L'âge moyen des patients était de 65.9 ans (30-84 ans). Les caractéristiques cliniques des patients sont décrites dans le tableau n°1. 5 patients avaient des cytologies positives préopératoires. Sur les 10 patients, un patient a dû avoir une résection 2nd look en raison de l'absence de muscle vésical dans la première résection (Tableau n°2). 4 patients ont eu une cystectomie robot-assistée, et un patient a eu une néphro-urétérectomie pour lésion pyélique mis en évidence. Le patient n°6 a dû avoir une nouvelle résection 6 mois plus tard en raison d'une récurrence tumorale.

III.1 1ère étape : faisabilité

La procédure était faisable pour l'ensemble des tissus prélevés, quel que soit la profondeur de résection. Il y a eu des artéfacts pour 3 des 10 biopsies prélevées, avec quelques difficultés d'interprétation sur une partie de l'image. Le temps entre le prélèvement des échantillons et l'acquisition des images était en moyenne de 16.2 minutes (12-22). La profondeur moyenne d'imagerie des tissus (z stacks) était de 98 μm , avec une profondeur maximale de 120 μm (Tableau n°1), permettant de mettre en évidence les différentes couches de la paroi vésicale jusqu'au muscle détroisor.

III.2 2^{ème} étape : mise en évidence des différentes couches cellulaires (Figure n°4)

Nous avons d'abord imagé des cellules urothéliales normales à partir d'une biopsie en coupe froide de régions non réséquées de la paroi vésicale (figure n°3). Deux signaux distincts ont été obtenus, l'autofluorescence des cellules et la fluorescence provenant de l'émission de colorants fluorescents, ainsi que le SHG. Nous avons pu distinguer la structure normale des cellules urothéliales, l'urothélium superficiel montrant les cellules parapluies (figure n°3a), et plusieurs couches inférieures de cellules urothéliales, avec des noyaux régulièrement disposés (figure n°3b). Ces caractéristiques morphologiques spécifiques étaient similaires à celles des lames colorées et fixées par les H&E de routine. Une lésion de carcinome in-situ a également été imagée (Figure n°4d). Nous avons également pu visualiser le début de la lamina propria et de la muscularis propria sur la plupart des images. Des artéfacts sur les images MPM sont apparus

sur 3 des patients, rendant difficile la définition correcte des couches cellulaires, mais la lamina propria a néanmoins pu être correctement identifiée (Tableau 2).

L'un des avantages de la microscopie multiphotonique est la propriété physique du SHG, qui permet de visualiser les structures non centrosymétriques d'un tissu, comme les fibres de collagène. En fusionnant les canaux d'autofluorescence et le canal SHG, nous avons pu facilement distinguer la lamina propria de la muscularis propria sur les images MMP (figure n°5).

III.3 3^{ème} étape : analyse de la couche la plus superficielle de la biopsie du lit tumoral et corrélation avec l'anatomopathologie finale.

Lorsque nous avons réalisé la biopsie par coupe froide de la paroi vésicale réséquée, le détrusor n'a été identifié que 5 fois comme première couche de la biopsie par coupe froide sur les images MMP (figure n°4a). En pathologie finale, 5 patients ont eu une résection suffisamment profonde dans le muscle vésical. Lorsque nous avons examiné la correspondance entre la première couche observée sur les images MPM et la dernière couche observée sur la pathologie finale, en termes de couches, nous avons obtenu une sensibilité et une spécificité de 80 % entre les deux résultats (Tableau n°3). Le patient n°4 avait une lamina propria observée comme première couche de l'image MPM mais la lamina n'a pas été identifiée sur la pathologie finale ; le patient n°9 avait une muscularis propria en première couche sur les images MPM mais la lamina propria n'a pas été identifiée sur la pathologie finale. En ce qui concerne la profondeur de la résection, nous avons pu séparer correctement tous les patients qui ont eu une résection assez profonde ou non, en nous basant uniquement sur les images MMP (Tableau n°1).

IV. Discussion

Dans une petite cohorte de 10 patients, cette étude pilote a démontré la capacité de la MMP à évaluer la profondeur d'une résection de tumeur de vessie, en peropératoire, sans nécessité de préparation importante du tissu prélevé, avec une précision proche du Gold Standard de l'histopathologie. L'ensemble des biopsies prélevées en peropératoire ont pu être imagées de manière satisfaisante par le microscope multiphotonique, permettant de mettre en évidence des couches tissulaires de la vessie. Il y a eu 3 prélèvements artéfactés, et les hypothèses évoquées sont doubles : d'une part, la coagulation des tissus prélevés, secondaire au geste opératoire du résecteur, et qui peut avoir des conséquences sur le *staging* de la maladie (21). Cette hypothèse pourrait expliquer les résultats du patient n°9, avec des tissus coagulés rendant la mise en évidence des tissus sous-muqueux difficile d'interprétation sur l'histopathologie finale. L'autre hypothèse suggérée est une limitation de l'imagerie par microscopie multiphotonique, et qui peut par exemple s'expliquer par un défaut de transparence du verre utilisé, altérant le passage du laser jusqu'au niveau du tissu(22). Cette évaluation a également pu être réalisée dans un délai efficace, ne retardant pas la fin de la procédure (le temps moyen de la procédure MPM entre la biopsie et la fixation du formol était de 16,2 minutes (12-20 min)).

Il s'agit ici de la première étude clinique utilisant l'imagerie multiphotonique à des fins d'aide peropératoire au diagnostic dans les tumeurs de vessie. Au niveau vésical, cette technologie a jusqu'à présent été utilisée majoritairement pour les études urodynamiques, notamment pour définir l'élasticité du collagène lors des phases de remplissage et de vidange vésicale (23). Au niveau oncologique, les études de Jain *et al* ont permis de réaliser une cartographie complète d'images MMP de lésions vésicales sur des biopsies de tissu frais, avec des résultats de concordance excellents vis-à-vis du Gold Standard de l'histopathologie sur la détection de lésions tumorales superficielles (sensitivité de 97% et spécificité de 100 % sur les carcinomes in situ) (24). La plupart des études antérieures au niveau oncologique se focalise sur l'apport de l'imagerie multiphotonique pour les lésions tumorales d'allure superficielles (16)(25), avec surtout des analyses du grading tumoral, et non du staging tumoral, et qui est intrinsèquement dû à la profondeur d'imagerie du microscope, ne pouvant aller dans notre étude que jusqu'à 120 µm de profondeur, nécessitant donc le prélèvement du lit tumoral afin de pouvoir évaluer les différentes couches vésicales restantes après résection.

Les guidelines de l'EAU recommandent une RTUTV 2ND look dans le cadre de: résection incomplète (à moins que le diagnostic ne soit du CIS ou du pTa G1) / maladies de haut grade et de T1/ absence de tissu musculaire dans l'échantillon de tumeur (3).

Le risque de trouver une maladie résiduelle ou une TVIM au 2nd look est respectivement de plus de 80 % et de 40 % des cas (26). Concernant la survie sans récurrence (RFS Recurrence Free Survival), et la survie sans progression (PFS Progression Free Survival), l'effet d'une résection 2nd look est par contre contesté.(5) La preuve que ces groupes de patients présentent par la suite une plus longue RFS et PFS n'est pas largement acceptée, à part lorsqu'il existait une absence de muscle dans l'échantillon. Gontero et al (6) ont examiné l'impact de la résection transurétrale sur les résultats cliniques d'une large cohorte multicentrique de patients atteints d'un cancer de la vessie de haut grade ou T1, et lorsque le muscle était présent dans la résection initiale, la RTUTV 2nd look n'avait aucun effet sur la PFS, la RFS, et la survie globale. Herr (27) a lui constaté qu'en cas d'absence de muscle lors d'une RTUTV initiale, il y avait une réduction de la réponse au BCG dans les cas de maladie de haut grade. Et bien qu'il n'y ait pas de preuve évidente d'un effet potentiel sur la PFS, il a été démontré qu'une résection incomplète et qui entraînait une maladie résiduelle augmentait le risque de récurrence et de sous-estimation de la maladie dans les TVNIM (28)(5). Dans notre faible cohorte de 10 patients, la mise en évidence de la profondeur de résection pour l'ensemble des patients aurait pu donc faire éviter une résection 2nd look inutile due à l'absence de muscle dans le tissu réséqué (Tableau 2).

D'autres méthodes permettant d'améliorer la RTUTV pour réduire le risque de maladie résiduelle ont été étudiées de manière approfondie. Une revue systémique et une méta-analyse(29) ont montré que la PPD utilisant la HAL et la cystoscopie à la lumière bleue pour améliorer la détection de la maladie et la résection amélioreraient la RFS par rapport au RTUTV à la lumière blanche seule, et une étude prospective randomisée (30) a démontré à la fois une réduction du RFS et de la PFS pour les RTUTV réalisées à la lumière bleue. L'utilisation de l'imagerie Narrow Band Imaging (NBI) dans les RTUTV pour différencier l'urothélium normal de l'urothélium hypervasculaire a également été étudiée (10), mais n'a pas montré de bénéfices. Aucune de ces techniques ne permet, en peropératoire, de différencier les différentes couches urothéliales, et donc la présence du muscle dérusor au sein de la pièce de résection et/ou sur le lit de résection tumoral. Dans notre étude, nous avons réussi à déterminer la profondeur de la RTUV, nous concentrant uniquement sur le staging de la maladie et non le grading.

L'un des principaux avantages de cette technique en temps réel est la facilité d'identification des différentes couches du tissu, grâce à l'autofluorescence et au SHG, ce qui permet aux cliniciens de différencier eux-mêmes la profondeur de résection d'un RTUTV sans avoir à passer par un processus d'examen extemporané, qui peut être pourvoyeur de mauvais résultats en termes de sensibilité (31). Autre comparaison avec les examens extemporanés, le temps nécessaire pour réaliser cette procédure (16,2 minutes) qui est donc beaucoup plus court (32) que ces derniers, et qui ne va pas nécessiter l'implication d'une équipe de pathologistes afin de congeler et traiter le tissu, puis sectionner en lames à l'aide d'un microtome, permettant la visualisation par un microscope Bright-field, et enfin diagnostiquer correctement le type, le grade et le stade de la tumeur (31). Par sa facilité d'utilisation, le microscope multiphotonique permet, après une courte formation, une utilisation optimale de manière solitaire par n'importe quel clinicien non pathologiste, limitant donc ce recours à un avis spécialisé et ce besoin de technicité du tissu, et lui permettant de compléter ou non son geste de résection durant l'intervention.

En combinant cette technique avec un endoscope, nous pourrions facilement imaginer un dispositif de détection du muscle détrusor en temps réel, permettant ainsi aux cliniciens de poursuivre ou non leur RTUTV en fonction de la profondeur de résection (33). L'adaptation d'un objectif à lentille plus grande afin d'avoir une meilleure définition des cellules urothéliales aiderait également à déterminer si la résection est sûre ou avec des marges chirurgicales positives, permettant le détail cellulaire sur le grade histologique.

Les auteurs reconnaissent que le petit nombre de participants constitue une limite à cette étude pilote, mais estiment que les résultats sont suffisamment prometteurs pour que cette nouvelle technique justifie des recherches plus approfondies. Une véritable étude de concordance avec l'histopathologie H&E est la prochaine étape, avec un nombre suffisant de patients, afin de définir la sensibilité et spécificité de notre technique, ainsi qu'une étude sur les tumeurs urothéliales elles-mêmes, afin de déterminer le grade histologique d'une tumeur, et éventuellement la profondeur et le caractère invasif au muscle d'une tumeur sur une biopsie de la lésion tumorale imagée par microscope multiphotonique. Une des autres limitations est l'accès au microscope multiphotonique, qui se trouvait lors de notre étude dans un centre spécialisé d'imagerie, nécessitant un déplacement du tissu jusqu'au lieu d'imagerie, et ensuite un nouveau déplacement afin de permettre la préparation du tissu pour comparaison histologique. Un des autres inconvénients de cette technique est financier, en effet un microscope multiphotonique présente un coût non négligeable qui doit être couvert par une utilisation multidisciplinaire, à la fois clinique et de recherche, limitant donc son accès à des centres couvrant ces deux aspects. Finalement,

le “sampling” de la biopsie (limitée à une région donnée de par la taille de la pince à biopsie) peut être un biais de sélection, ne permettant pas la représentativité complète du lit de résection, et pouvant par exemple représenter une partie superficielle de la résection, alors qu’une résection plus profonde avait été réalisée en dehors de la zone biopsiée, et pourrait ainsi expliquer les résultats du patient n°4 (identification de MP sur l’histopathologie finale mais pas sur les images de MPM).

Notre étude prospective a donc montré la faisabilité de l’utilisation du microscope multiphotonique comme nouvel outil complémentaire peropératoire, afin de déterminer la profondeur de résection d’une RTUTV, et d’éviter potentiellement des secondes procédures inutiles. Une étude de corrélation sur une plus grande population permettra de confirmer nos résultats précoces.

V. ARTICLE EN ANGLAIS (en cours de soumission pour *European Urology*)

Multiphoton microscopy: A new intra-operative tool for TURBT diagnosis

Patrick-Julien Treacy^{1,2}, Matthieu Durand², Zach S. Dovey¹, Damien Ambrosetti, Ina Pavlova¹, John Sfakianos¹, Reza Mehrazin¹, Ugo Giovanni Falagario^{1,3}, Ethan Wajswol¹, Victoria Marie Padilla¹, Youness Ahallal², Flora Barthe², Daniel Chevallier², Rafael Cabal⁴, Nikos Tzavaras¹, Ashutosh K Tewari¹, Peter Wiklund¹

¹ Department of Urology, Icahn School of Medicine at Mount Sinai, New York, USA

² Department of Urology and Organ Transplantation, Nice University Hospital, Nice, France

³ Department of Urology and Organ Transplantation, University of Foggia, Foggia, Italy

⁴ Department of Pathology, Icahn School of Medicine at Mount Sinai, New York, USA

*Corresponding Author:

Patrick-Julien Treacy
Department of Urology
Icahn School of Medicine at Mount Sinai
Address: 1425 Madison Avenue, 6th Floor
New York City, NY, 10029, USA
Office: +1 (212) 241-6500
Fax: +1 (212) 987-4675
Mail: pj.treacy@live.fr

Running Title: Multiphoton Microscopy and TURBT

Keywords: diagnosis, TURBT, endoscopy, real-time imaging, frozen sections, pathology, bladder muscle, pathology, bladder tumor

Abstract

Background; Multiphoton microscopy (MPM) is a non-linear optical imaging technology, allowing process-free imaging of fresh tissue up to a depth of 0.5 mm, with a combined signal of autofluorescence (AF) and second harmonic generation (SHG). The absence of bladder muscle in a Trans-Urethral Resection of Bladder Tumor (TURBT) increases the risk of residual disease, recurrence and understaging, and an intra-operative assessment of resection depth and margins may avoid unnecessary second TURBTs.

Objective; To test the feasibility of multiphoton microscopy in the detection of bladder muscle in cold cup biopsies of patients undergoing TURBT, as a real-time imaging tool.

Methods: Prospective feasibility study. Cold cup biopsies were taken intra-operatively from the resection bed during TURBT. Tissue was stored in PBS solution combined with fluorescent dyes (orange acridine and rhodamine). MPM Imaging of the tissue was done first, with z stack images of 100 micrometer maximum depth for 3D imaging. After MPM imaging, tissue was fixed in formalin and sent to the biorepository for standard histopathology. A correlation analysis was performed between MPM tissue detection and final histopathology results.

Results; 10 patients were included in this pilot study. Tissue was properly imaged for all patients, although 3 of them had artifacts. MPM average procedure time from biopsy to formalin fixation was 16.2 minutes (12-20 min). The first layer seen on cold cup biopsy after resection using MPM was muscularis propria for 5 patients out of 10. On final pathology, resection depth was correctly performed for only 4 patients out of 10 (resection including bladder muscle). We found an 80 % sensibility on resection depth between first layer identified on MPM and final pathology (8/10 patients), and 100% correlation with final histopathology in specimens for the assessment of detrusor muscle.

Conclusions; This study supports the use of MPM as a novel intra operative tool which can evaluate cold cup biopsies during TURBT for resection depth, and potentially avoid unnecessary second look procedure

Introduction

Bladder cancer is the 11th most common malignancy, and the 14th cause of cancer death (1)(34), remaining one of the most challenging cancers to manage with both non muscle invasive (NMIBC) and muscle invasive (MIBC) subtypes. NMIBC may become recurrent in up to 50%, and progress to MIBC in up to 20% (2), with economic data suggesting it is also one of the most expensive cancers to treat (4). Trans-Urethral Resection of Bladder Tumor (TURBT) is fundamental in disease diagnosis and staging, as well as being the gold standard treatment for NMIBC (3). An absence of bladder muscle in the resected specimen confers a significant risk of residual disease, disease recurrence, and tumor understaging, and EAU guidelines recommend second TURBT when absence of muscle in the final pathology. In some series, a second TURBT has shown residual tumors in 17 to 67% of patients (5). Although the benefits of a second TURBT for other indications are disputed, the case for repeating TURBT when muscle is absent in the specimen remains more clear cut (6), and having a tool to ensure this depth problematic would provide a clear advantage.

Multiphoton microscopy is a non-linear optical device that creates high-resolution 3D images of fresh and unprocessed tissue (17) (Figure 1). The non-linear excitation requires simultaneous absorption of two or more photons in the IR wavelength range, where the total energy absorbed by the tissue equals the energy required for single-photon excitation in ultraviolet or blue/green spectral range. This creates a focus in one plane of the lens, restricting the out-of-focus signal, allowing deep 3D imaging into tissue with less photobleaching and photodamage than a normal single-photon excitation (17). One of the other properties of this technology is Second Harmonic Generation imaging, that allows visualization of anisotropic biological structures possessing large hyperpolarizabilities, such as stromal collagen(35). MPM has already been tested as an optical biopsy for histopathology complementary approaches in various organs, such as the GI tract(36), ovaries (37), prostate (18)(19), and bladder (24). Endoscopes have also been integrating this technology recently, for real-time imaging (38).

Based on these findings, we tested the hypothesis that MPM, as a real-time imaging tool, may effectively detect the different layers of the bladder wall on a freshly cut tissue, without any incommoding tissue preparation, therefore helping the clinicians to determine the depth of his resection during a TURBT.

Methodology

Tissue samples

After the ethical committee's approval, and informed written consent from patients included in the study (IRB: GCO#14-0318/HSM14-0024), we prospectively collected 10 cold cup biopsies of patients who underwent TURBT (2 patients were excluded after asking to be removed from the study). TURBT was not done in an *en-bloc* technique and was mostly performed by urology residents. When the TURBT was complete, and the surgeon was confident that the resection was deep enough into the bladder wall (Figure 2b), a cold cup biopsy of the resected bladder wall was taken with an endoscopic cold cup biopsy forceps (Figure 2c). Additional cold cup biopsies from normal non-resected bladder wall and tissue from the resected lesions were also collected for 3 patients at the start of the study to obtain comparative images of urothelial cells and superficial layers of bladder tumor. Tissue was then put into phosphate-buffered saline solution and immediately brought to the MPM core for direct imaging. The tissue was then stained with two fluorescent dyes, Acridine Orange and Sulphorhodamine 101, as previously described for a fresh MPM imaging of prostate biopsies, for approximately 1 minute and a half. Following imaging, the tissue was then fixed in a 10% neutral buffered formalin solution and sent to histopathology for routine evaluation (paraffin-embedding, microtome sectioning and Hematoxylin and Eosin staining) on final pathology.

MPM imaging of the bladder tissues

We used an Olympus FV1000 MPE upright frame custom-built multiphoton microscope at the Microscopy Core of our institution, with a x25 Olympus water-immersive objective (Figure 2e). The laser was a Coherent Chameleon Vision II Ti:sapphire femtosecond pulsed laser, emitting from 680 to 1080 nm, with 4 external detectors, as well as three confocal PMTS and one transmitted light detector. The image acquisition was done at 780 nm, with a resolution of 512 by 512 nm, at the speed of 1 frame per second. The emitted two-photon excited fluorescence and SHG signal were detected in three distinct channels, the first channel detecting SHG at 390 nm (at half the excitation wavelength), the second channel detecting fluorescence at 420-460nm, and the third one detecting fluorescence at longer than 500 nm emission. In the tissue, the cellular autofluorescence arises predominantly from intrinsically fluorescent redox molecules such as reduced nicotinamide adenine dinucleotide (NADH) and flavin adenine dinucleotide (FAD), as

well as stromal elastin, while the SHG comes primarily from the collagen present in the bladder muscle and lamina propria. The 3 channels were merged for a unique display of both autofluorescence and SHG. Z stacks up to a depth of approximately 120 μm were done. We defined the maximum z stack from the first image the signals started and the last image the signals were received. We also produced tiling of the separate 512 by 512 nm images, allowing us to show a wider part of the imaged tissue.

The bladder tissue samples were positioned in saline solution in a rubber plate, with the most superficial part of the cold cup biopsy facing upwards, and a cover slip with drop of water between the lens and the tissue.

Feasibility and histology comparison analysis

After imaging, the tissue was sent to the biorepository for routine histopathology tissue preparation. The H&E stained section slides were then analyzed by an expert uropathologist and compared to the MPM images. The main criterion was the feasibility of the study, described as the possibility of detecting fresh bladder tissue using the multiphoton microscope; other criteria were the tissue layers detection, and the analysis of the most superficial layer seen on the cold cup biopsy as well as its correlation with final pathology. Correlation was done for the presence of bladder muscle in the MPM and the presence of the bladder muscle on final histopathology. Because of the small sample in this feasibility study, we correlated in a descriptive approach rather than a real correlation analysis with a kappa correlation score.

Results

Clinical characteristics of the patients have been summarized in Table 1. 5 patients had preoperative positive cytology for malignant cells. Out of the 10 patients, 1 patient had to undergo a 2nd look TURBT because of absence of bladder detrusor muscle in the first resection. (Table 2). 4 patients underwent robotic-assisted radical cystectomy (RARC) and one patient had a robotic Nephro-Urrectomy for a pyelic ureteral lesion found during the complementary ureteroscopy. Patient n°6 had a TURBT 6 months after the first resection because of a bladder tumor recurrence.

MPM imaging technology can visualize fresh and unprocessed bladder tissue.

We first imaged normal urothelial cells from a cold cup biopsy of non-resected regions of the bladder wall (Figure 3). Two distinct signals were obtained, autofluorescence from the cells and fluorescence coming from the emission of fluorescent dyes, as well as SHG. We were able to distinguish the normal urothelial cell structure, with the superficial urothelium showing the umbrella cells (Figure 3a), and lower several layers of urothelial cells, with regularly arranged nuclei (Figure 3b). These specific morphological features were similar when compared to routine H&E histology. Median depth of tissue imaging was 120 μm (Table 1), visualizing multiple urothelial layers as well as the start of the lamina propria and muscularis propria on most of the images. The median time for tissue imaging was 16.2 minutes (12-22). Artifacts on MPM images appeared on 3 of the patients, making it hard to properly define the cell layers, but lamina propria could be correctly identified (Table 2). Tissue detection was visible for all tissues extracted from patients, therefore validating the feasibility of this study, regardless of the depth of the resection.

The SHG signal can help to detect the collagen fibers, present in the connective tissue and blood vessels of the lamina propria (Figure 4)

One of the advantages of the multiphoton microscopy is the physical property of the SHG, which visualizes non-centrosymmetric structures in a tissue, such as collagen fibers. The lamina propria is mostly composed of individual cells surrounded by few thin and disorganized fibers of elastin and collagen in a mostly empty space, as well as blood vessels that are close to the epithelium; by contrast, muscularis propria is composed of three well individualized and organized layers of smooth muscle, in a longitudinal, circular, and longitudinal orientation going from superficial to deep bladder muscle. By merging the autofluorescence channels and the SHG channel, we were

able to easily distinguish the lamina propria from the muscularis propria on the MPM images (Figure 5).

MPM was able to diagnose the resection depth of a TURBT

When we imaged the cold cup biopsy from the resected bladder wall, the detrusor was only identified 5 times as a first layer of the cold cup biopsy on MPM images (Figure 4). On final pathology, 5 patients had a resection that was deep enough in the bladder muscle. When we looked at the correspondence between the first layer seen on MPM and the last layer seen on final pathology, in terms of layers, we had an 80 % sensitivity and specificity between the two results (Table 3). Patient #4 had lamina propria seen as first layer of MPM image, but lamina was not identified on final pathology; Patient #9 had muscularis propria has a first layer on MPM but lamina propria was not identified on final pathology. Regarding the resection depth, we were able to correctly separate all the patients that had a deep enough resection or not, based only on the MPM images (Table 1).

Discussion

In a small cohort of 10 patients, this pilot study demonstrated the feasibility of MPM to evaluate the depth of TURBT, intraoperatively, without the need for significant preparation of the harvested tissue, with an accuracy close to the Gold Standard of histopathology. All of the biopsies taken intraoperatively were efficiently imaged by the multiphoton microscope, allowing the identification of tissue layers of the bladder. There were 3 artifacts, and the hypotheses suggested are double: first, the coagulation of the tissue sampled, secondary to the resection, and which can have consequences on the staging of the disease, and that could explain differences in patient n°9 (21); the other hypothesis suggested is a limitation of imaging by the microscope, that can be explained, for example, by a lack of transparency of the glass used, altering the passage of the laser to the level of the tissue (22). This evaluation was also able to be carried out within an efficient time frame, not delaying the end of the procedure (the average time of the MPM procedure between biopsy and formalin fixation was 16.2 minutes (12-20 min)).

To our knowledge, this is the first clinical study using multiphoton imaging as an intraoperative complementary diagnostic tool in bladder tumors. This technology has so far been used mainly for urodynamic studies in bladder, in particular to define the elasticity of collagen during the filling and emptying phases of the bladder (23). At the oncological level, Jain et al. have enabled a complete mapping of MPM images of bladder lesions on fresh tissue biopsies, with excellent concordance results with respect to the Gold Standard of histopathology on the detection of superficial tumor lesions (97% sensitivity and 100% specificity on carcinomas in situ) (24). Most previous studies at the oncological level have focused on the contribution of multiphoton imaging for superficial tumour lesions (16)(25), with mainly analyses of tumour grading, but not tumour staging, which is intrinsically due to the depth of imaging of the microscope, which in our study could only go up to 120 μm in depth, thus necessitating the removal of the tumour bed in order to be able to evaluate the different bladder layers remaining after resection.

Other methods of improving TURBT to reduce the risk of residual disease have been extensively investigated. A systemic review and meta-analysis (29) showed that PPD using HAL and blue light cystoscopy to improve disease detection and resection improved RFS compared to white light TURBT alone, and a randomized prospective study(30) demonstrated both reduced RFS and PFS for blue light TURBT. The use of Narrow Band Imaging (NBI) in TURBT to differentiate normal from hypervascular urothelium has also been studied (10) but has not shown any benefit. None of these techniques can differentiate between the different urothelial layers, and thus the presence of the

detrusor muscle within the resection specimen and/or on the tumor resection bed. In our study, we were able to determine the depth of the TURBT, focusing only on the staging of the disease and not the grading.

One of the main advantages of this real-time technique is the ease of identification of the different tissue layers, thanks to autofluorescence and SHG, which allows clinicians to independently differentiate the resection depth of a TURBT themselves without having to go through a frozen section process, which can provide poor results in terms of sensitivity (31). Another comparison with frozen section is the time required to perform this procedure (16.2 minutes), which is therefore much shorter (32), and which does not require the involvement of a whole pathology team, to first freeze and treat the tissue, section it into slides for visualization by a Bright-field microscope, and finally correctly diagnose the grading and staging of the tumor (31). The multiphoton microscope allows, thanks to its accessibility, and after a short training period, an optimal solitary use by any non-pathologist clinician, thus limiting the need for specialized advice and the need for transformation of the tissue.

The authors acknowledge that the small number of participants is a limitation of this pilot study but believe that the results are promising enough to warrant further research. A true correlation study with H&E histopathology is the next step, with a sufficient number of patients, to define the sensitivity and specificity of our technique, as well as a study on urothelial tumors themselves, to determine the histological grade of a tumor, and possibly the depth and muscle invasiveness of a tumor on a biopsy of the tumor lesion imaged by multiphoton microscope. One of the other limitations is the access to the multiphoton microscope, which during our study was located in the microscope center, requiring to bring the tissue from the OR to the microscope center, and then another transfer to allow the preparation of the tissue for histological comparison. Another limitation of this technique is financial, as a multiphoton microscope has a significant cost that must be covered by a multidisciplinary use, both clinical and research, thus limiting its access to university centers covering both aspects. The last limitation of the study is the “sampling” of the tissue imaged by the MPM, a cold cup biopsy not being the full representation of the resected bladder wall, scale-wise. We could easily imagine that the region biopsied could either be deeper or more superficial than the rest of the resected tissue, and thus can explain results of patient n°2.

Our prospective study showed the feasibility of the use of MPM as a novel intra operative tool, in order to evaluate cold cup biopsies during TURBT for detrusor muscle, and potentially avoid unnecessary second procedures.

VI. Bibliographie

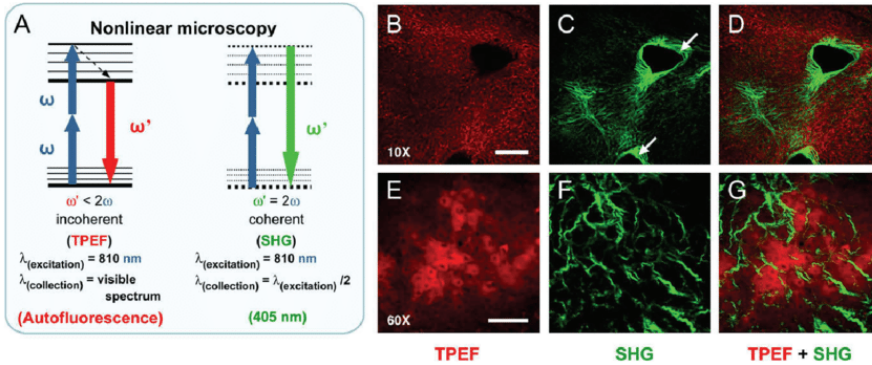
1. Bray F, Ferlay J, Soerjomataram I, Siegel RL, Torre LA, Jemal A. Global cancer statistics 2018: GLOBOCAN estimates of incidence and mortality worldwide for 36 cancers in 185 countries. *CA Cancer J Clin.* 2018;68(6):394–424.
2. Wallerand H, Bernhard J-C, Culine S, Ballanger P, Robert G, Reiter RE, et al. Targeted therapies in non-muscle-invasive bladder cancer according to the signaling pathways. *Urol Oncol.* 2011 Feb;29(1):4–11.
3. Babjuk M, Böhle A, Burger M, Capoun O, Cohen D, Compérat EM, et al. EAU Guidelines on Non-Muscle-invasive Urothelial Carcinoma of the Bladder: Update 2016. *Eur Urol.* 2017;71(3):447–61.
4. Svatek RS, Hollenbeck BK, Holmäng S, Lee R, Kim SP, Stenzl A, et al. The economics of bladder cancer: costs and considerations of caring for this disease. *Eur Urol.* 2014 Aug;66(2):253–62.
5. Cumberbatch MGK, Foerster B, Catto JWF, Kamat AM, Kassouf W, Jubber I, et al. Repeat Transurethral Resection in Non-muscle-invasive Bladder Cancer: A Systematic Review. *Eur Urol.* 2018;73(6):925–33.
6. Gontero P, Sylvester R, Pisano F, Joniau S, Oderda M, Serretta V, et al. The impact of re-transurethral resection on clinical outcomes in a large multicentre cohort of patients with T1 high-grade/Grade 3 bladder cancer treated with bacille Calmette-Guérin. *BJU Int.* 2016 Jul;118(1):44–52.
7. Zhao C, Tang K, Yang H, Xia D, Chen Z. Bipolar Versus Monopolar Transurethral Resection of Nonmuscle-Invasive Bladder Cancer: A Meta-Analysis. *J Endourol.* 2016 Jan;30(1):5–12.
8. Liem EI, de Reijke TM. Can we improve transurethral resection of the bladder tumour for nonmuscle invasive bladder cancer? *Curr Opin Urol.* 2017;27(2):149–55.
9. Kramer MW, Altieri V, Hurle R, Lusuardi L, Merseburger AS, Rassweiler J, et al. Current Evidence of Transurethral En-bloc Resection of Nonmuscle Invasive Bladder Cancer. *Eur Urol Focus.* 2017;3(6):567–76.
10. Kang W, Cui Z, Chen Q, Zhang D, Zhang H, Jin X. Narrow band imaging-assisted transurethral resection reduces the recurrence risk of non-muscle invasive bladder cancer: A systematic review and meta-analysis. *Oncotarget.* 2017 Apr 4;8(14):23880–90.
11. Gallagher KM, Gray K, Anderson CH, Lee H, Stewart S, Donat R, et al. “Real-life experience”: recurrence rate at 3 years with Hexvix® photodynamic diagnosis-assisted TURBT compared with good quality white light TURBT in new NMIBC—a prospective controlled study. *World J Urol.* 2017 Dec;35(12):1871–7.

12. Saita A, Lughezzani G, Buffi NM, Hurle R, Nava L, Colombo P, et al. Assessing the Feasibility and Accuracy of High-resolution Microultrasound Imaging for Bladder Cancer Detection and Staging. *Eur Urol*. 2019 Apr 10;
13. Marsaud A, Durand M, Raffaelli C, Carpentier X, Rouscuff Y, Tibi B, et al. [Elastography shows promise in testicular cancer detection]. *Progres En Urol J Assoc Francaise Urol Soc Francaise Urol*. 2015 Feb;25(2):75–82.
14. Yoon Y, Jeon SH, Park YH, Jang WH, Lee JY, Kim KH. Visualization of prostatic nerves by polarization-sensitive optical coherence tomography. *Biomed Opt Express*. 2016 Sep 1;7(9):3170–83.
15. Chen SP, Liao JC. Confocal laser endomicroscopy of bladder and upper tract urothelial carcinoma: a new era of optical diagnosis? *Curr Urol Rep*. 2014 Sep;15(9):437.
16. Jain M, Robinson BD, Scherr DS, Sterling J, Lee M-M, Wysock J, et al. Multiphoton microscopy in the evaluation of human bladder biopsies. *Arch Pathol Lab Med*. 2012 May;136(5):517–26.
17. Xu C, Zipfel W, Shear JB, Williams RM, Webb WW. Multiphoton fluorescence excitation: new spectral windows for biological nonlinear microscopy. *Proc Natl Acad Sci U S A*. 1996 Oct 1;93(20):10763–8.
18. Yadav R, Mukherjee S, Hermen M, Tan G, Maxfield FR, Webb WW, et al. Multiphoton microscopy of prostate and periprostatic neural tissue: a promising imaging technique for improving nerve-sparing prostatectomy. *J Endourol*. 2009 May;23(5):861–7.
19. Durand M, Jain M, Aggarwal A, Robinson BD, Srivastava A, Smith R, et al. Real-time in vivo periprostatic nerve tracking using multiphoton microscopy in a rat survival surgery model: a promising pre-clinical study for enhanced nerve-sparing surgery. *BJU Int*. 2015 Sep;116(3):478–86.
20. Cahill LC, Fujimoto JG, Giacomelli MG, Yoshitake T, Wu Y, Lin DI, et al. Comparing histologic evaluation of prostate tissue using nonlinear microscopy and paraffin H&E: a pilot study. *Mod Pathol Off J U S Can Acad Pathol Inc*. 2019;32(8):1158–67.
21. Truong M, Liang L, Kukreja J, O'Brien J, Jean-Gilles J, Messing E. Cautery artifact understages urothelial cancer at initial transurethral resection of large bladder tumours. *Can Urol Assoc J J Assoc Urol Can*. 2017 May;11(5):E203–6.
22. Müllenbroich MC, Turrini L, Silvestri L, Alterini T, Gheisari A, Tiso N, et al. Bessel Beam Illumination Reduces Random and Systematic Errors in Quantitative Functional Studies Using Light-Sheet Microscopy. *Front Cell Neurosci*. 2018;12:315.
23. Cheng F, Birder LA, Kullmann FA, Hornsby J, Watton PN, Watkins S, et al. Layer-dependent role of collagen recruitment during loading of the rat bladder wall. *Biomech Model Mechanobiol*. 2018 Apr;17(2):403–17.

24. Jain M, Robinson BD, Shevchuk MM, Aggarwal A, Salamoan B, Dubin JM, et al. Multiphoton microscopy: a potential intraoperative tool for the detection of carcinoma in situ in human bladder. *Arch Pathol Lab Med*. 2015 Jun;139(6):796–804.
25. Cicchi R, Crisci A, Cosci A, Nesi G, Kapsokalyvas D, Giancane S, et al. Time- and Spectral-resolved two-photon imaging of healthy bladder mucosa and carcinoma in situ. *Opt Express*. 2010 Feb 15;18(4):3840–9.
26. Herr HW, Donat SM. A re-staging transurethral resection predicts early progression of superficial bladder cancer. *BJU Int*. 2006 Jun;97(6):1194–8.
27. Herr HW. Restaging transurethral resection of high risk superficial bladder cancer improves the initial response to bacillus Calmette-Guerin therapy. *J Urol*. 2005 Dec;174(6):2134–7.
28. Brausi M, Collette L, Kurth K, van der Meijden AP, Oosterlinck W, Witjes JA, et al. Variability in the recurrence rate at first follow-up cystoscopy after TUR in stage Ta T1 transitional cell carcinoma of the bladder: a combined analysis of seven EORTC studies. *Eur Urol*. 2002 May;41(5):523–31.
29. Chou R, Selph S, Buckley DI, Fu R, Griffin JC, Grusing S, et al. Comparative Effectiveness of Fluorescent Versus White Light Cystoscopy for Initial Diagnosis or Surveillance of Bladder Cancer on Clinical Outcomes: Systematic Review and Meta-Analysis. *J Urol*. 2017;197(3 Pt 1):548–58.
30. Rolevich AI, Zhegalik AG, Mokhort AA, Minich AA, Vasilevich VY, Polyakov SL, et al. Results of a prospective randomized study assessing the efficacy of fluorescent cystoscopy-assisted transurethral resection and single instillation of doxorubicin in patients with non-muscle-invasive bladder cancer. *World J Urol*. 2017 May;35(5):745–52.
31. Goyal R, Zhu B, Parimi V, Lin X, Rohan SM. Diagnostic accuracy of frozen-section analysis of cancer-containing bladder transurethral resection specimens for the presence of muscularis propria invasion. *J Clin Pathol*. 2014 Jul;67(7):562–5.
32. Horn L-C, Wagner S. Frozen section analysis of vulvectomy specimens: results of a 5-year study period. *Int J Gynecol Pathol Off J Int Soc Gynecol Pathol*. 2010 Mar;29(2):165–72.
33. Li A, Hall G, Chen D, Liang W, Ning B, Guan H, et al. A biopsy-needle compatible varifocal multiphoton rigid probe for depth-resolved optical biopsy. *J Biophotonics*. 2019 Jan;12(1):e201800229.
34. Cumberbatch MGK, Jubber I, Black PC, Esperto F, Figueroa JD, Kamat AM, et al. Epidemiology of Bladder Cancer: A Systematic Review and Contemporary Update of Risk Factors in 2018. *Eur Urol*. 2018;74(6):784–95.
35. Natal RA, Vassallo J, Paiva GR, Pelegati VB, Barbosa GO, Mendonça GR, et al. Collagen analysis by second-harmonic generation microscopy predicts outcome of luminal breast cancer. *Tumour Biol J Int Soc Oncodevelopmental Biol Med*. 2018 Apr;40(4):1010428318770953.

36. Matsui T, Mizuno H, Sudo T, Kikuta J, Haraguchi N, Ikeda J-I, et al. Non-labeling multiphoton excitation microscopy as a novel diagnostic tool for discriminating normal tissue and colorectal cancer lesions. *Sci Rep.* 2017 31;7(1):6959.
37. Huttunen MJ, Hassan A, McCloskey CW, Fasih S, Upham J, Vanderhyden BC, et al. Automated classification of multiphoton microscopy images of ovarian tissue using deep learning. *J Biomed Opt.* 2018 Jun;23(6):1–7.
38. Huland DM, Jain M, Ouzounov DG, Robinson BD, Harya DS, Shevchuk MM, et al. Multiphoton gradient index endoscopy for evaluation of diseased human prostatic tissue ex vivo. *J Biomed Opt.* 2014 Nov;19(11):116011.

VII. Figures et tableaux



https://www.researchgate.net/publication/41423883_Fibrillar_collagen_scoring_by_second_harmonic_microscopy_A_new_tool_in_the_assessment_of_liver_fibrosis

Figure 1: Physical principles of Multiphoton Microscopy, with laser emission at 810 nm and reception of the Autofluorescence and SHG (left). Autofluorescence, SHG, and composite images (AF+SHG) of tissue imaged by Multiphoton microscopy (right)

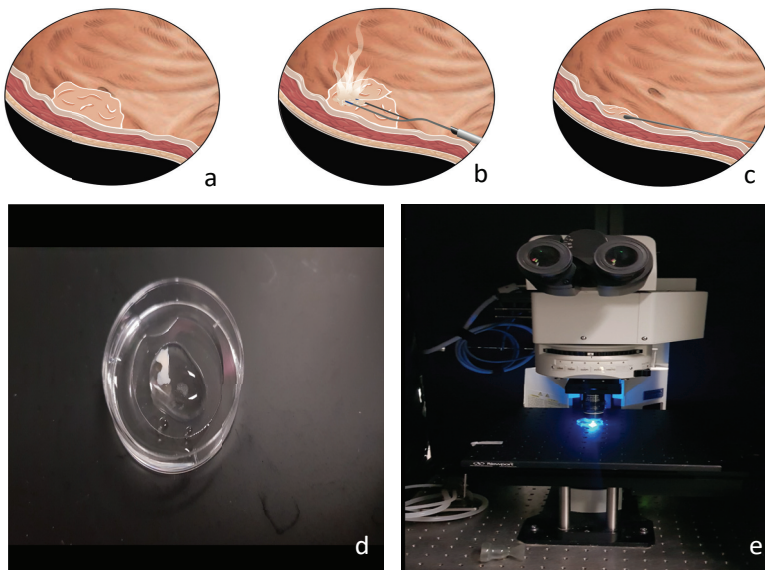


Figure 2: Up: Schematic illustration of the cold cup biopsy following the TURBT procedure
 (a) A bladder tumor lesion was seen in cystoscopy
 (b) TURBT was proceeded as per usual, with no *en-bloc* technique
 (c) Following the TURBT procedure, a cold cup biopsy of the resected bladder wall was performed

Bottom: MPM imaging of the cold cup biopsy from resected bladder wall.

(d) Bladder cold cup sample positioned in a rubber plate, a cover slip to protect the tissue from laser heat, and a drop of water for the water-immersive objective
 (e) 20X water-immersive lens objective imaging the fresh bladder tissue.

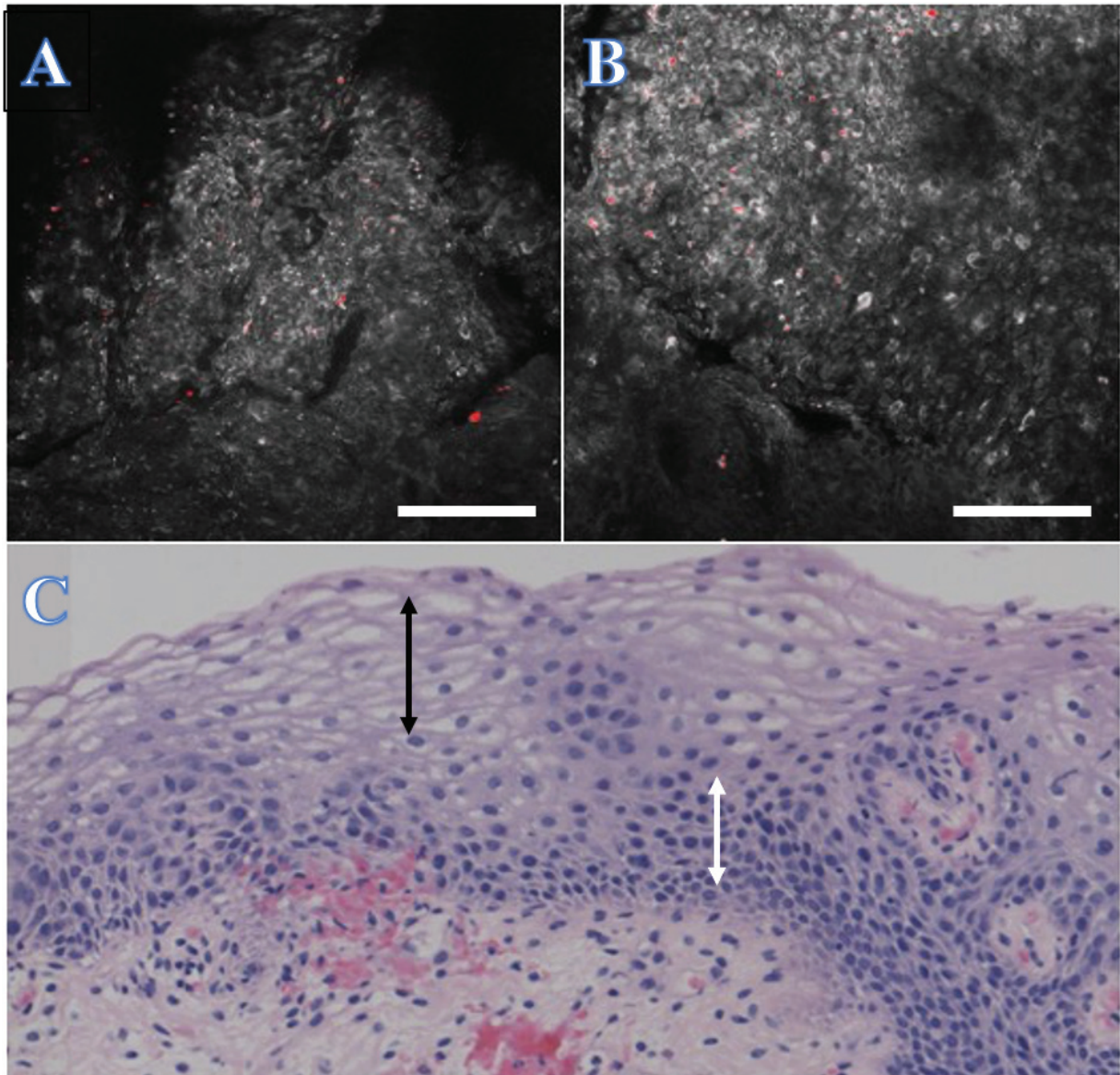


Figure 3: Raw MPM imaging of cold cup biopsy coming from normal bladder wall (scale bar: 0.1 mm)

A: Cold cup biopsy of a normal urothelial bladder wall showing the most superficial urothelial layer, with umbrella cells (z stack level: 20 μm)

B: Deeper z stack (50 μm) of the same cold cup biopsy showing lower several layers of urothelial cells, with regularly arranged nuclei

C: Corresponding H&E of the different urothelial layers with the umbrella cells (black arrow surface) and the lower several layers of the urothelium (white arrow surface)

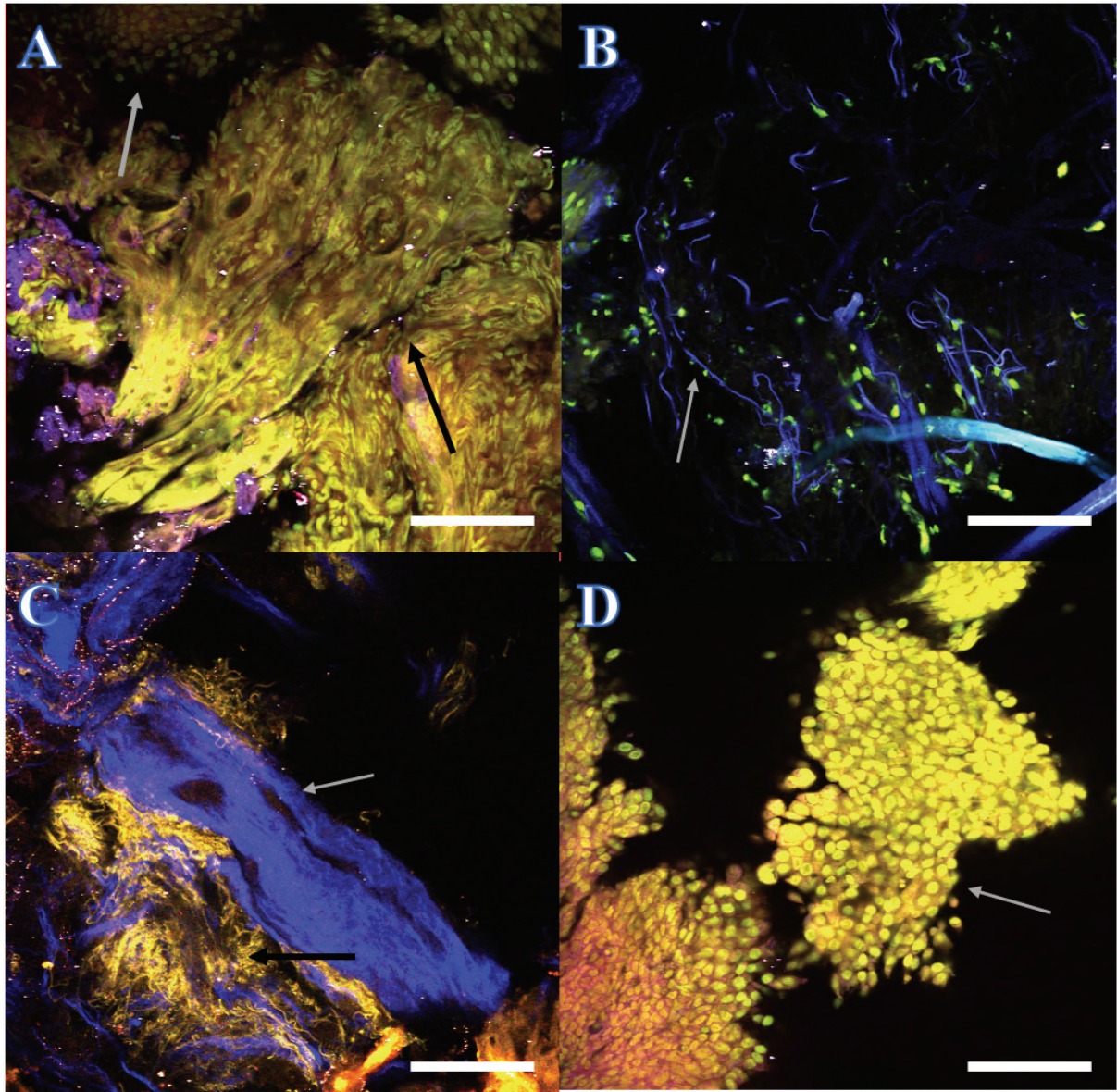


Figure 4: MPM imaging of cold cup biopsies coming from different patients (scale bar: 0.1 mm)
 A: Cold cup biopsy of a resected bladder wall showing carcinoma cells (upper part of the image, green, AF), and individual carcinoma cells (gray arrow) at the same layer as the thick and organized smooth muscle fibers (black arrow) of the MP, confirming muscle-invasive bladder tumor on direct imaging (patient 2)
 B: Cold cup biopsy of a resected bladder wall: first layer is an inconsistent layer of loose connective tissue (blue fibers showed by gray arrow, SHG), individualized cells (green, AF) (patient 4)
 C: Cold cup biopsy of a resected bladder wall, showing blood vessels (SHG, blue, gray arrow) and elastin fibers of the LP tissue (AF, yellow, black arrow)
 D: Cold cup biopsy of an in-situ carcinoma lesion: high grade urothelial carcinoma; the nuclear atypia is difficult visualized through fluorescence present in the nuclei (patient 3)

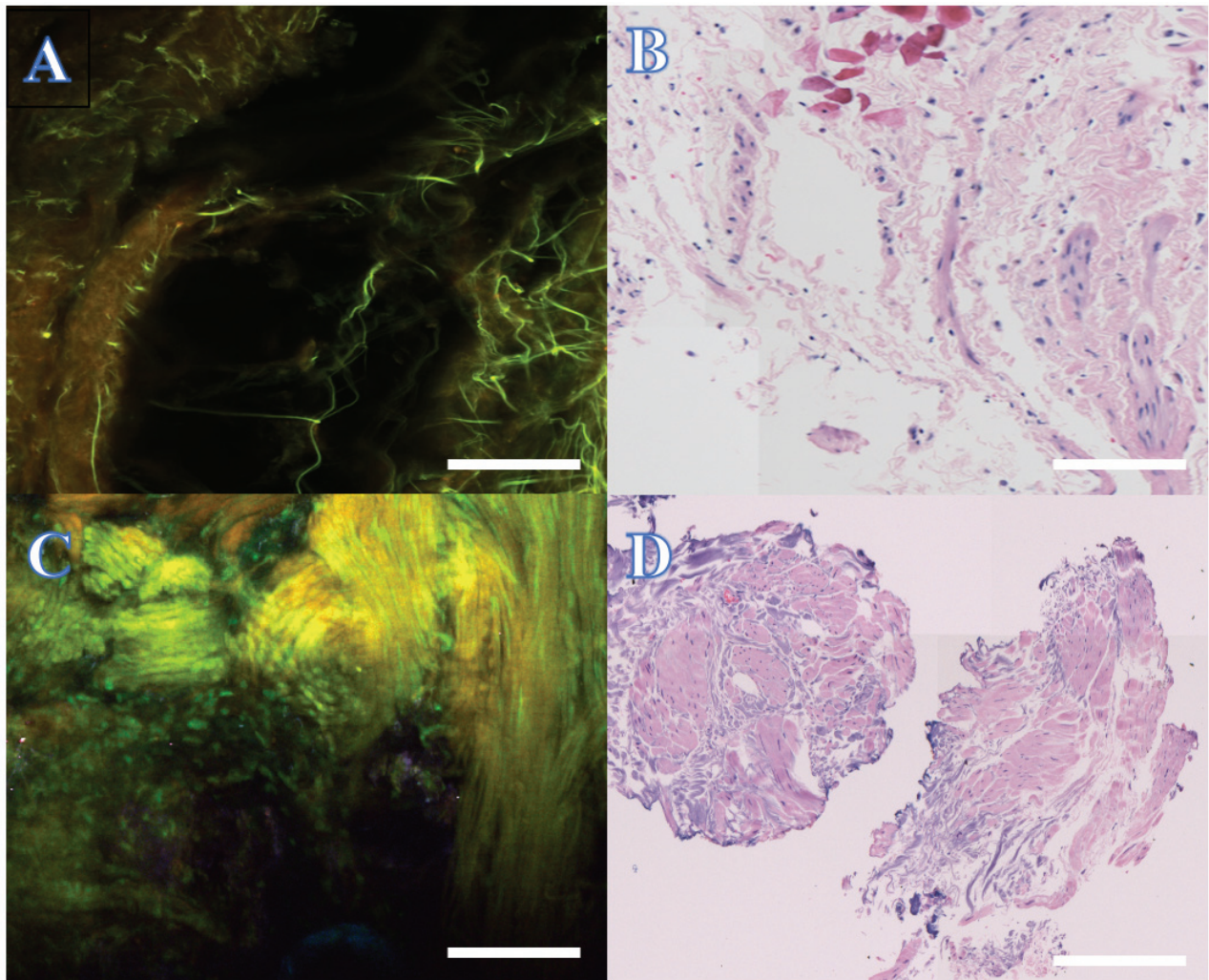


Figure 5: Tiled MPM imaging of cold cup biopsies after TURBT (left) and corresponding histopathology (right), scale bar: 0.5 mm.

Upper: Patient 5 had a pT1 disease, but final pathology did not include bladder
 A: MPM image of the resected bladder wall shows the thin and disorganized elastin fibers of the lamina propria as a first layer of the imaging, confirming the absence of bladder muscle in the resection (patient 4).

B: Corresponding H&E image.

Lower: Patient 1 (lower part of the figure) had a pT1 disease, but the first layer that we see on the MPM imaging (A, left) of the cold cup biopsy is the thick circular and organized fibers of bladder muscle, confirmed on final pathology (B, right part).

| Patients | Age | Comorbidities | Smoker | Cytology | 2 nd TURBT | Info' | Final diagnosis | Lamina propria H&E | Muscularis propria H&E | First layer identified MPM | Lamina propria identification MPM | Muscularis propria identification MPM | Depth of tissue imaging (um) | Artifact | Procedure time |
|----------|-----|---|--|------------------------------|---|---|--|--|-----------------------------------|----------------------------|-----------------------------------|---------------------------------------|------------------------------|----------|----------------|
| 1 | 84 | Heart Failure, AF, CKD, Ischaemic Heart Disease | Ex (quit 1979) | Not done | No (1 st TURBT did not show tumor) | Prior T1 and BCG | pT1g2 | LP invasion | MP identified, negative for tumor | MP | No | Yes | 90 | no | 20 |
| 2 | 56 | Metastatic Colon Cancer | Ex (quit 2012; 0.5 packs/day for 20 yrs) | Positive for malignant cells | No | Colon cancer with macroscopic hematuria | 4 cm Metastatic bladder lesion of colon cancer | LP invasion | MP invasion | LP | Yes | Yes | 110 | no | 18 |
| 3 | 64 | Hypertension | Ex (quit early 2019) | Positive for high grade UC | No | RARC | Flat urothelial carcinoma in situ | Negative for LP invasion | MP identified, negative for tumor | MP | no | Yes | 100 | no | 15 |
| 4 | 72 | Left Renal CC carcinoma | Ex (1 pack/day for 40 yrs) | Positive for high grade UC | Yes 1/16/20(absence of bladder muscle) | Left Robotic NU 1/24/20 | high grade papillary carcinoma | no LP identified | no MP identified | LP | Yes | No | 80 | yes | 16 |
| 5 | 79 | Hypertension | No | Positive for UC | No | RARC 5/8/19 | high grade urothelial carcinoma with sarcomatoid differentiation | Invasive at least into LP | no MP identified | LP | Yes | Yes | 120 | yes | 14 |
| 6 | 82 | AF, DM | No | Negative | No | TURBT 1/6/20 for recurrence | low grade papillary urothelial | no LP identified | no MP identified | LP and urothelial cells | Yes | Yes | 90 | no | 22 |
| 7 | 30 | None | No | Negative | No | Cystoscopy 1/2/20 No acute disease | low grade papillary urothelial | no LP identified | no MP identified | Cells + LP | Yes | No | 100 | no | 13 |
| 8 | 49 | Asthma | No | Atypical UC cells | No | RARC 5/6/19 | high grade papillary carcinoma | invasive to LP | MP identified, negative for tumor | MP | No | Yes | 80 | yes | 12 |
| 9 | 83 | AF, Pacemaker | Ex | Atypical UC cells | No | Cystoscopic Surveillance | high grade papillary carcinoma | no LP identified | No MP identified | MP | No | Yes | 100 | no | 17 |
| 10 | 60 | DM, hypertension | Ex (quit 1987) | Positive for high grade UC | No | RARC 6/18/19 | flat carcinoma in situ | negative for LP invasion and MP invasion | MP identified, negative for tumor | MP | No | yes | 110 | no | 15 |

Table 1: Patient's pre-, per-, and postoperative clinical informations (Abbreviations: AF: Atrial Fibrillation/ CKD: Chronic Kidney Disease/ CC: Clear Cell/ DM: Diabetes Mellitus/ UC: Urothelial Cells/ BCG: Biliar Calmette Guérin/ RARC: Robotic-Assisted Radical Cystectomy/ NU: Nephro-Ureterectomy/ TURBT: Trans-Urethral Resection of Bladder Tumor/ LP: Lamina Propria/ MP: Muscularis Propria)

| | |
|---|--------------|
| Patients | |
| Male | 80 % |
| Female | 20% |
| Mean age, years | 65.9 (30-84) |
| Smoker status | |
| Active | 0% |
| Former | 60% |
| No | 40% |
| Urine cytology | |
| Negative | 20% |
| Positive | 50% |
| Uncertain | 20% |
| Not performed | 10% |
| 2ND look TURBT | |
| Yes | 10% |
| No | 90% |
| Artefacts on MPM images | |
| Yes | 30% |
| No | 70% |
| First layer detection on MPM CCB | |
| Lamina propria | 50% |
| Muscularis propria | 50% |

Table 2: Main clinical characteristics of the cohort

| | | H&E Final Path | | |
|---------------------------------|----|------------------|-------------------|-----------|
| | | Presence of MP | No presence of MP | |
| MPM 1st Layer | MP | 4 | 1 | PPV= 80 % |
| | LP | 1 | 4 | NPV= 80% |
| | | Sensitivity= 80% | Specificity= 80% | |

Table 3: A 2 × 2 contingency table comparing multiphoton microscopy diagnosis with the final histopathologic diagnosis. Abbreviations: H&E, hematoxylin-eosin; MPM, multiphoton microscopy; NPV, negative predictive value; PPV, positive predictive value; MP: Muscularis Propria; LP: Lamina Propria

Annexe 1 : Recommendations de l'EAU sur les RTUV

| Recommendations | Strength rating |
|--|-----------------|
| In patients suspected of having bladder cancer, perform a TURB followed by pathology investigation of the obtained specimen(s) as a diagnostic procedure and initial treatment step. | Strong |
| Outpatient fulguration or laser vaporisation of small papillary recurrences can be used in patients with a history of TaG1/LG tumours. | Weak |
| Perform TURB systematically in individual steps: <ul style="list-style-type: none"> • bimanual palpation under anaesthesia. This step may be omitted in case non-invasive or early treatment for invasive disease is planned; • insertion of the resectoscope, under visual control with inspection of the whole urethra; • inspection of the whole urothelial lining of the bladder; • biopsy from the prostatic urethra (if indicated); • cold-cup bladder biopsies (if indicated); • resection of the tumour; • recording of findings in the surgery report/record; • precise description of the specimen for pathology evaluation. | Strong |
| Performance of individual steps | |
| Perform <i>en-bloc</i> resection or resection in fractions (exophytic part of the tumour, the underlying bladder wall and the edges of the resection area). | Strong |
| Avoid cauterisation as much as possible during TURB to avoid tissue deterioration. | Strong |
| Take biopsies from abnormal-looking urothelium. Biopsies from normal-looking mucosa (mapping biopsies from the trigone, bladder dome, right, left, anterior and posterior bladder wall) are recommended when cytology is positive, in case of a history of HG/G3 tumours and in tumours with non-papillary appearance. If equipment is available, perform fluorescence-guided (PDD) biopsies. | Strong |
| Take a biopsy of the prostatic urethra in cases of bladder neck tumour, if bladder carcinoma <i>in situ</i> is present or suspected, if there is positive cytology without evidence of tumour in the bladder, or if abnormalities of the prostatic urethra are visible. If biopsy is not performed during the initial procedure, it should be completed at the time of the second resection. | Strong |
| Take the biopsy from abnormal areas in the prostatic urethra and from the precollicular area (between the 5 and 7 o'clock position) using a resection loop. In primary non-muscle-invasive tumours when stromal invasion is not suspected, cold-cup biopsy with forceps can be used. | Weak |
| Use methods to improve tumour visualisation (fluorescence cystoscopy, narrow-band imaging) during TURB, if available. | Weak |
| Refer the specimens from different biopsies and resection fractions to the pathologist in separately labelled containers. | Weak |
| The TURB record must describe tumour location, appearance, size and multifocality, all steps of the procedure, as well as extent and completeness of resection. | Strong |
| In patients with positive cytology, but negative cystoscopy, exclude an upper tract urothelial carcinoma, CIS in the bladder (by mapping biopsies or PDD-guided biopsies) and tumour in the prostatic urethra (by prostatic urethra biopsy). | Strong |
| Perform a second TURB in the following situations: <ul style="list-style-type: none"> • after incomplete initial TURB, or in case of doubt about completeness of a TURB); • if there is no muscle in the specimen after initial resection, with the exception of TaLG/G1 tumours and primary CIS; • in T1 tumours. | Strong |
| If indicated, perform a second TURB within two-six weeks after initial resection. This second TURB should include resection of the primary tumour site. | Weak |
| Register the pathology results of a second TURB as it reflects the quality of the initial resection. | Weak |
| Inform the pathologist of prior treatments (intravesical therapy, radiotherapy, etc.). | Strong |
| The pathological report should specify tumour location, tumour grade and stage, lymphovascular invasion, unusual (variant) histology, presence of CIS and detrusor muscle. | Strong |

SERMENT D'HIPPOCRATE

Je promets et je jure d'être fidèle aux lois de l'honneur et de la probité dans l'exercice de la Médecine.

Je respecterai toutes les personnes, leur autonomie et leur volonté, sans discrimination.

J'interviendrai pour les protéger si elles sont vulnérables ou menacées dans leur intégrité ou leur dignité.

Même sous la contrainte, je ne ferai pas usage de mes connaissances contre les lois de l'humanité.

J'informerai les patients des décisions envisagées, de leurs raisons et de leurs conséquences. Je ne tromperai jamais leur confiance.

Je donnerai mes soins à l'indigent et je n'exigerai pas un salaire au dessus de mon travail.

Admis dans l'intimité des personnes, je tairai les secrets qui me seront confiés et ma conduite ne servira pas à corrompre les mœurs.

Je ferai tout pour soulager les souffrances. Je ne prolongerai pas abusivement la vie ni ne provoquerai délibérément la mort.

Je préserverai l'indépendance nécessaire et je n'entreprendrai rien qui dépasse mes compétences. Je perfectionnerai mes connaissances pour assurer au mieux ma mission.

Que les hommes m'accordent leur estime si je suis fidèle à mes promesses. Que je sois couvert d'opprobre et méprisé si j'y manque.

L'IMAGERIE MULTIPHOTONIQUE COMME OUTIL DE DIAGNOSTIC DE LA PROFONDEUR D'UNE RÉSECTION DE TUMEUR DE VESSIE : RÉSULTATS D'UNE ÉTUDE PRÉLIMINAIRE DE FAISABILITÉ

RÉSUMÉ

Introduction – Le microscope multiphotonique (MMP) est une technique d'imagerie optique non linéaire permettant l'imagerie de tissus frais. L'absence de muscularis propria (MP) au cours d'une résection trans-urétrale de tumeur de vessie (RTUTV) augmente les risques de maladie résiduelle, récurrence précoce et d'understaging, et nécessite une résection de réévaluation (2nd look). Une évaluation peropératoire de la profondeur de résection permettrait d'éviter des résections 2ND look inutiles.

Objectif – Tester la faisabilité de l'utilisation du MMP en peropératoire dans l'évaluation de la profondeur d'une résection de tumeur de vessie.

Méthode - Étude clinique prospective descriptive de faisabilité. Des biopsies du lit de résection tumoral après RTUTV étaient réalisées en peropératoire à l'aide d'une pince à biopsie. Les biopsies étaient stockées dans une solution saline combinée à des colorants fluorescents (acridine orange et rhodamine). L'imagerie MMP était initialement réalisée sur biopsie fraîche complète, sans préparation particulière du tissu. Après l'imagerie MMP, le tissu était formolé et préparé pour une comparaison avec le Gold Standard d'histopathologie. Le critère de jugement principal était la faisabilité de cette technique, définie par la visualisation de couches tissulaires. Les critères secondaires étaient le temps d'imagerie, la distinction des différentes couches tissulaires, et la corrélation avec l'histopathologie finale.

Résultats – 10 patients étaient inclus dans notre étude. Le tissu était proprement imagé pour tous les patients, même si 3 patients ont eu des artefacts. La durée moyenne d'imagerie était de 16.2 minutes (12-20 min). La première couche tissulaire visualisée par MMP était la MP pour 5 patients sur 10, et la résection se trouvait être assez profonde pour seulement 4 patients sur 10. Il y avait une sensibilité de 80 % pour la corrélation entre la première couche visualisée par MMP et la présence de MP sur l'histopathologie finale, et 100% de corrélation sur l'histopathologie finale pour la confirmation d'une résection assez profonde.

Conclusion - L'imagerie MPM pourrait être un nouvel outil peropératoire permettant de définir la profondeur résection d'une RTUTV, évitant ainsi des résections 2nd look inutiles.

Mots-clefs – imagerie multiphotonique, RTUTV, muscularis propria, extemporané, histologie, Gold Standard