



HAL
open science

Effraction de la muqueuse sinusienne lors d'un sinus lift : conséquences per et post opératoires et gestion des complications

Laura Clavel

► To cite this version:

Laura Clavel. Effraction de la muqueuse sinusienne lors d'un sinus lift : conséquences per et post opératoires et gestion des complications. Chirurgie. 2020. dumas-03516836

HAL Id: dumas-03516836

<https://dumas.ccsd.cnrs.fr/dumas-03516836v1>

Submitted on 7 Jan 2022

HAL is a multi-disciplinary open access archive for the deposit and dissemination of scientific research documents, whether they are published or not. The documents may come from teaching and research institutions in France or abroad, or from public or private research centers.

L'archive ouverte pluridisciplinaire **HAL**, est destinée au dépôt et à la diffusion de documents scientifiques de niveau recherche, publiés ou non, émanant des établissements d'enseignement et de recherche français ou étrangers, des laboratoires publics ou privés.



Distributed under a Creative Commons Attribution - NonCommercial - NoDerivatives 4.0
International License

THESE

***POUR OBTENIR LE DIPLOME D'ETAT
DE DOCTEUR EN CHIRURGIE DENTAIRE***

Présentée et publiquement soutenue devant la

Faculté d'Odontologie de Marseille
(Doyen : Monsieur le Professeur Bruno FOTI)

Aix-Marseille Université
(Président : Monsieur le Professeur Éric BERTON)

***Effraction de la muqueuse sinusienne lors d'un sinus lift :
conséquences per et post opératoires et gestion des
complications***

Présentée par

CLAVEL Laura

Né(e) le 18 mai 1993

A Martigues

(Bouches-du-Rhône)

Thèse soutenue le Vendredi 4 décembre 2020

Devant le jury composé de

Président : Professeur RASKIN Anne

Assesseurs : Docteur LAURENT Patrick

Docteur TAVITIAN Patrick

Docteur CASTRO Romain

Invité : Docteur BRINCAT Arthur

THESE

***POUR OBTENIR LE DIPLOME D'ETAT
DE DOCTEUR EN CHIRURGIE DENTAIRE***

Présentée et publiquement soutenue devant la

Faculté d'Odontologie de Marseille
(Doyen : Monsieur le Professeur Bruno FOTI)

Aix-Marseille Université
(Président : Monsieur le Professeur Éric BERTON)

***Effraction de la muqueuse sinusienne lors d'un sinus lift :
conséquences per et post opératoires et gestion des
complications***

Présentée par

CLAVEL Laura

Né(e) le 18 mai 1993

A Martigues

(Bouches-du-Rhône)

Thèse soutenue le Vendredi 4 décembre 2020

Devant le jury composé de

Président : Professeur RASKIN Anne

Assesseurs : Docteur LAURENT Patrick

Docteur TAVITIAN Patrick

Docteur CASTRO Romain

Invité : Docteur BRINCAT Arthur

ADMINISTRATION

Mise à jour : sept. .

Doyens Honoraires

Professeur	Raymond SANGIUOLO†
Professeur	Henry ZATTARA
Professeur	André SALVADORI
Professeur	Jacques DEJOU

Doyen Assesseurs

Professeur	Bruno FOTI
Professeur	Michel RUQUET
Professeur	Anne RASKIN

Directeurs de Départements

Formation Initiale	Professeur	Michel RUQUET
Recherche	Professeur	Anne RASKIN
Formation Continue	Professeur	Frédéric BUKIET

Charges de missions

Relations Internationales	Professeur	Hervé TASSERY
Internat et Diplômes d'études spécialisées	Professeur	Virginie MONNET-CORTI
Affaires générales	Docteur	Patrick TAVITIAN

Responsable des Services Administratifs et Techniques

Madame	Katia LEONI
--------	-------------

LISTE DES ENSEIGNANTS

PROFESSEURS DES UNIVERSITES – PRATICIENS HOSPITALIERS DES CSERD

BUKIET Frédéric ⁽⁵⁸⁻⁰¹⁾
FOTI Bruno ⁽⁵⁶⁻⁰²⁾
LE GALL Michel ⁽⁵⁶⁻⁰¹⁾
MONNET-CORTI Virginie ⁽⁵⁷⁻⁰¹⁾
ORTHLIEB Jean-Daniel ⁽⁵⁸⁻⁰¹⁾
RASKIN Anne ⁽⁵⁸⁻⁰¹⁾
RUQUET Michel ⁽⁵⁸⁻⁰¹⁾
TARDIEU Corinne ⁽⁵⁶⁻⁰¹⁾
TARDIVO Delphine ⁽⁵⁶⁻⁰²⁾
TASSERY Hervé ⁽⁵⁸⁻⁰¹⁾

PROFESSEUR DES UNIVERSITES

ABOUT Imad ⁽⁶⁵⁾

PROFESSEURS EMERITES

DEJOU Jacques
HUE Olivier

MAITRES DE CONFERENCES DES UNIVERSITES – PRATICIENS HOSPITALIERS DES CSERD

ABOUDHARAM Gérard ⁽⁵⁸⁻⁰¹⁾	LAN Romain ⁽⁵⁶⁻⁰²⁾
BANDON Daniel ⁽⁵⁶⁻⁰¹⁾	LAURENT Michel ⁽⁵⁸⁻⁰¹⁾
BELLONI Didier ⁽⁵⁷⁻⁰¹⁾	LAURENT Patrick ⁽⁵⁷⁻⁰¹⁾
BOHAR Jacques ⁽⁵⁶⁻⁰¹⁾	MAILLE Gérald ⁽⁵⁸⁻⁰¹⁾
CAMOIN Ariane ⁽⁵⁶⁻⁰¹⁾	PHILIP-ALLIEZ Camille ⁽⁵⁶⁻⁰¹⁾
CAMPANA Fabrice ⁽⁵⁷⁻⁰¹⁾	POMMEL Ludovic ⁽⁵⁸⁻⁰¹⁾
CATHERINE Jean-Hugues ⁽⁵⁷⁻⁰¹⁾	PRECKEL Bernard-Éric ⁽⁵⁸⁻⁰¹⁾
GAUBERT Jacques ⁽⁵⁶⁻⁰¹⁾	RÉ Jean-Philippe ⁽⁵⁸⁻⁰¹⁾
GIRAUD Thomas ⁽⁵⁸⁻⁰¹⁾	ROCHE-POGGI Philippe ⁽⁵⁷⁻⁰¹⁾
GIRAUDEAU Anne ⁽⁵⁸⁻⁰¹⁾	STEPHAN Grégory ⁽⁵⁸⁻⁰¹⁾
GUIVARC'H Maud ⁽⁵⁸⁻⁰¹⁾	TAVITIAN Patrick ⁽⁵⁸⁻⁰¹⁾
JACQUOT Bruno ⁽⁵⁸⁻⁰¹⁾	TERRER Elodie ⁽⁵⁸⁻⁰¹⁾
LABORDE Gilles ⁽⁵⁸⁻⁰¹⁾	TOSELLO Alain ⁽⁵⁸⁻⁰¹⁾

MAITRES DE CONFERENCES DES UNIVERSITES ASSOCIES

BALLESTER Benoît ⁽⁵⁸⁻⁰¹⁾
BLANCHET Isabelle ⁽⁵⁶⁻⁰¹⁾
MENSE Chloé ⁽⁵⁸⁻⁰¹⁾
SILVESTRI Frédéric ⁽⁵⁸⁻⁰¹⁾

ASSISTANTS HOSPITALIERS ET UNIVERSITAIRES

AL AZAWI Hala ⁽⁵⁶⁻⁰¹⁾	HAHN-GOLETTI Larissa ⁽⁵⁸⁻⁰¹⁾
ANTEZACK Angeline ⁽⁵⁷⁻⁰¹⁾	LIOTARD Alicia ⁽⁵⁸⁻⁰¹⁾
ARNIER Canelle ⁽⁵⁶⁻⁰¹⁾	MANSUY Charlotte ⁽⁵⁸⁻⁰¹⁾
BACHET-DORISON Damienne ⁽⁵⁶⁻⁰¹⁾	MARTIN William ⁽⁵⁶⁻⁰¹⁾
CAMBON Isabelle ⁽⁵⁶⁻⁰¹⁾	MATTERA Rémi ⁽⁵⁶⁻⁰¹⁾
CASAZZA Estelle ⁽⁵⁶⁻⁰¹⁾	MELLOUL Sébastien ⁽⁵⁷⁻⁰¹⁾
CASTRO Romain ⁽⁵⁷⁻⁰¹⁾	PARFU Anne ⁽⁵⁸⁻⁰¹⁾
DAVID Laura ⁽⁵⁶⁻⁰¹⁾	PASCHEL Laura ⁽⁵⁸⁻⁰¹⁾
DEVICTOR Alix ⁽⁵⁸⁻⁰¹⁾	PILLIOL Virginie ⁽⁵⁸⁻⁰¹⁾
DODDS Mélina ⁽⁵⁸⁻⁰¹⁾	REPETTO Andréa ⁽⁵⁸⁻⁰¹⁾
DRAUSSIN Thierry ⁽⁵⁶⁻⁰²⁾	ROMANET Yvan ⁽⁵⁷⁻⁰¹⁾
DUMAS Cathy ⁽⁵⁷⁻⁰¹⁾	SANTUNIONE Charlotte ⁽⁵⁸⁻⁰¹⁾
HADJ-SAID Mehdi ⁽⁵⁷⁻⁰¹⁾	VINAÏ Michael ⁽⁵⁶⁻⁰¹⁾

ASSISTANTS DES UNIVERSITES ASSOCIES

GRINE Ghilès ⁽⁵⁷⁻⁰¹⁾
HOUVENAEGHEL Brice ⁽⁵⁷⁻⁰¹⁾

Intitulés des sections CNU :

- 56^{ème} section : Développement, croissance et prévention
 - 56-01 Odontologie pédiatrique et orthopédie dento-faciale
 - 56-02 : Prévention – Epidémiologie – Economie de la santé – Odontologie légale
- 57^{ème} section : Chirurgie orale ; Parodontologie ; Biologie Orale
 - 57-01 : Chirurgie orale – Parodontologie – Biologie orale
- 58^{ème} section : Réhabilitation orale
 - 58-01 : Dentisterie restauratrice – Endodontie – Prothèses – Fonction-Dysfonction – Imagerie – Biomatériaux

L'auteur s'engage à respecter les droits des tiers, et notamment les droits de propriété intellectuelle. Dans l'hypothèse où la thèse comporterait des éléments protégés par un droit quelconque, l'auteur doit solliciter les autorisations nécessaires à leur utilisation, leur reproduction et leur représentation auprès du ou des titulaires des droits. L'auteur est responsable du contenu de sa thèse. Il garantit l'Université contre tout recours. Elle ne pourra en aucun cas être tenue responsable de l'atteinte aux droits d'un tiers

A notre présidente du jury,

*Madame la **Professeur Anne Raskin** :*

Merci d'avoir accepté d'être la présidente de ce jury, vous avez marqué ma dernière année de clinique par votre bienveillance. J'ai beaucoup appris de votre expérience et de vos conseils que vous partagiez avec nous chaque lundi matin. Merci encore pour votre rigueur, votre enseignement, votre écoute et votre gentillesse.

A notre directeur de thèse,

*Monsieur le **Docteur Patrick Laurent** :*

Je voulais vous remercier d'avoir accepté de diriger ce travail mais également du temps que vous y avez consacré. Merci pour vos corrections, vos remarques et vos conseils. Veuillez trouver dans ce travail l'expression de ma sincère reconnaissance et de ma profonde gratitude.

A Monsieur le **Docteur Patrick Tavitian** :

Je vous remercie d'avoir accepté de siéger dans ce jury. J'ai eu l'occasion d'assister une de vos interventions pendant mes années de clinique, je me souviendrais de votre bonne humeur et de votre sympathie. Veuillez trouver ici le témoignage de mon profond respect et de mes remerciements les plus chaleureux.

A Monsieur le **Docteur Romain Castro** :

Je te remercie d'avoir accepté de faire partie de mon jury. Bien que nous n'ayons pas souvent eu l'occasion de travailler ensemble, je garde le souvenir de ta disponibilité et de ta gentillesse avec les étudiants durant ces années de clinique. Lorsque je t'ai proposé de faire partie de mon jury tu n'as pas hésité un instant et je t'en remercie.

A Monsieur le **Docteur Arthur Brincat** :

Tout d'abord je voudrais te remercier d'avoir accepté d'assister à ma soutenance de thèse. Je te remercie également d'avoir été là pour moi durant ma première année de médecine, de m'avoir conseillé et de m'avoir encouragé à ne pas lâcher quand cela devenait difficile. J'ai été très heureuse de partager quelques années d'études avec toi. En espérant pouvoir encore échanger pendant de nombreuses années.

INTRODUCTION	1
1 MUQUEUSE SINUSIENNE	2
1.1 HISTOLOGIE DE LA MUQUEUSE SINUSIENNE.....	2
1.2 PHYSIOLOGIE DE LA MUQUEUSE SINUSIENNE	3
1.3 INFLUENCE DE L'ELEVATION SINUSIENNE SUR LA PHYSIOLOGIE SINUSIENNE.....	5
1.4 ROLE DE LA MUQUEUSE SINUSIENNE LORS DE LA CICATRISATION OSSEUSE	5
2 PREREQUIS AVANT UNE CHIRURGIE OU UNE ELEVATION SINUSIENNE.....	7
2.1 BILAN CLINIQUE	7
2.2 BILAN PARACLINIQUE	8
2.3 CRITERES DE CHOIX DU BIOMATERIAU DE COMPLEMENT DE SINUS.....	10
3 PERFORATION DE LA MEMBRANE DE SCHNEIDER.....	12
3.1 CLASSIFICATION DES PERFORATIONS	12
3.2 RELATION BIOTYPE GINGIVAL ET EPAISSEUR DE LA MEMBRANE DE SCHNEIDER.....	14
3.3 FACTEURS DE RISQUES DE PERFORATION (31).....	15
3.3.1 <i>Facteurs de risque anatomiques</i>	15
3.3.2 <i>Facteurs de risque chirurgicaux</i>	22
3.3.3 <i>Facteurs de risque pathologiques</i>	23
4 CONSEQUENCES DE LA PERFORATION DE LA MEMBRANE DE SCHNEIDER.....	24
5 PREVENTION ET GESTION PER ET POSTOPERATOIRE DES COMPLICATIONS DE L'EFFRACTION DE LA MUQUEUSE SINUSIENNE.....	27
5.1 PREVENTION DE LA PERFORATION : L'IMPORTANCE DU DIAGNOSTIC PREOPERATOIRE, DE LA TECHNIQUE CHIRURGICALE ET DE L'INSTRUMENTATION	27
5.1.1 <i>Le diagnostic préopératoire</i>	27
5.1.2 <i>Systèmes alternatifs à la réalisation de la fenêtre d'accès</i>	27
5.1.3 <i>Systèmes alternatifs d'élévation de la membrane</i>	28
5.1.4 <i>Guide chirurgical de localisation de la fenêtre d'accès</i>	31
5.2 GESTION PEROPERATOIRE DE LA PERFORATION (27)	32
5.3 GESTION DES COMPLICATIONS POST-OPERATOIRES	33
5.3.1 <i>Infection de la greffe (27,63)</i>	34
5.3.2 <i>Dispersion du matériel de greffe dans le sinus (64)</i>	34
5.3.3 <i>Sinusites aiguës</i>	34
5.3.4 <i>Hémosinus</i>	35
6 ALTERNATIVES A LA GREFFE SOUS SINUSIENNE	35
6.1 SOULEVE DE SINUS SANS SUBSTITUT OSSEUX : QUELS SONT LES EVENTUELS EFFETS OU RISQUES LIES AU CONTACT ENTRE LA PARTIE APICALE DE L'IMPLANT ET LA MEMBRANE SINUSIENNE ?.....	35

6.2	IMPLANTS COURTS ET IMPLANTS FRACTAL LIFT	38
CONCLUSION	39
BIBLIOGRAPHIE	I

INTRODUCTION

La réhabilitation des secteurs postérieurs maxillaires fortement résorbés représente un challenge pour le chirurgien-dentiste. L'élévation du plancher sinusien (sinus lift) est un moyen permettant de placer des implants suffisamment longs dans le secteur postérieur maxillaire. La technique, présentée en 1977 par TATUM (technique par abord latéral) et en 1994 par SUMMERS (technique moins invasive par abord crestal) a beaucoup évolué et peut être qualifiée de prédictible, simple et réalisable au fauteuil sous anesthésie locale.

Le maintien de l'intégrité de la membrane de Schneider est primordial à la réussite de l'élévation sinusienne mais va également permettre d'éviter d'éventuelles complications postopératoires.

Le but de notre travail est de présenter les facteurs de risques, de décrire les différentes techniques ainsi que le matériel et les matériaux de greffe disponibles. Nous aborderons également la gestion per et postopératoire de l'effraction de la muqueuse sinusienne ainsi que des complications qu'elle peut provoquer. Enfin nous parlerons des alternatives possibles à la greffe sous sinusienne, et nous essaierons de mettre en évidence les interactions pathologiques ou non entre la partie apicale de l'implant et la membrane de Schneider.

1 MUQUEUSE SINUSIENNE

Les sinus maxillaires sont tapissés d'un épithélium respiratoire pseudo-stratifié cylindrique cilié et communiquent avec les fosses nasales par un ostium permettant ainsi le passage de l'air et des sécrétions. La perméabilité de cet orifice est primordiale au maintien de la physiologie du sinus.

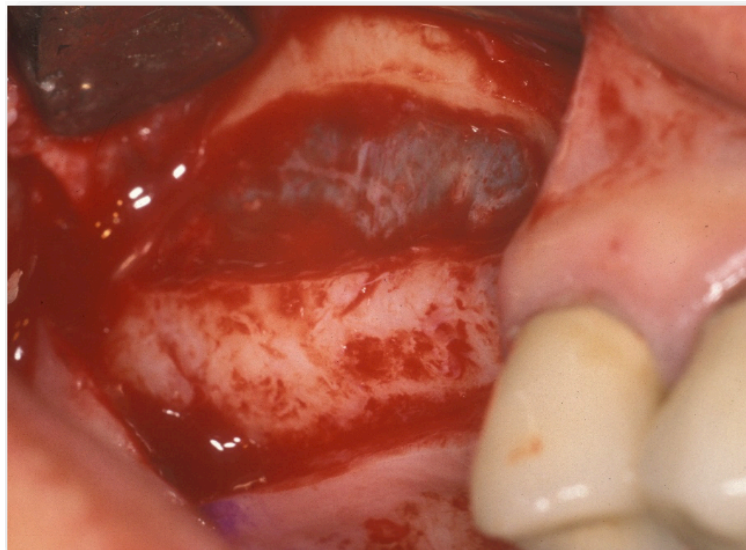

Figure 1 : aspect clinique d'une membrane de Schneider intacte, courtoisie Dr. Brincat Thierry et Dr. Novo Sylvain

1.1 Histologie de la muqueuse sinusienne

Également appelée membrane de Schneider, la muqueuse sinusienne est constituée d'un épithélium reposant sur une membrane basale et d'un chorion. Approximativement, son épaisseur est en moyenne égale à 1 mm en dehors de toute pathologie sinusienne (1), et peut augmenter lors de phénomènes inflammatoires ou allergiques (2).

L'épithélium est de type respiratoire, pseudo stratifié cylindrique cilié. Il comprend quatre types de cellules (basales, caliciformes, à microvillosités et ciliées) ayant toutes un contact avec la membrane basale (3). Cette lame basale correspond, en termes d'épaisseur et de morphologie, à celle que l'on peut retrouver dans d'autres endroits.

Le chorium contient une matrice extracellulaire contenant des fibres de collagène, des vaisseaux, des glandes et des cellules inflammatoires. Il présente trois couches, une couche sous épithéliale, une couche glandulaire et une couche vasculaire. Cette muqueuse sinusienne est donc fine, fragile et très adhérente à l'os sous-jacent.

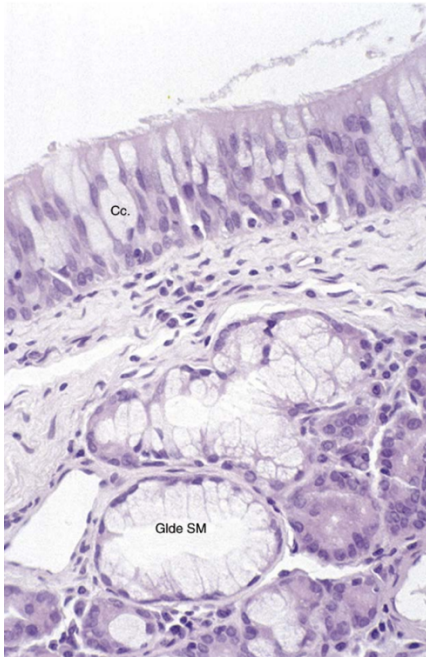


Figure 2 : Coupe histologique d'une muqueuse de sinus maxillaire, agrandissement x40, épithélium pseudo-stratifié cilié (Cc), présence de glandes séro-muqueuses (Glande SM) dans le chorium SOURCE : Physiologie des sinus paranasaux (4)

1.2 Physiologie de la muqueuse sinusienne

La cavité sinusienne est donc recouverte d'un épithélium respiratoire aux rôles multiples.

Cet épithélium est recouvert d'une couche de mucus assurant sa protection et permettant également de piéger des débris cellulaires ou éléments pathogènes. Il produit également de l'oxyde nitrique (NO) de façon continue, avec une concentration au sein du sinus maxillaire d'environ 9,1 mg/kg. La présence de cet oxyde nitrique rend la cavité sinusienne stérile de par ses propriétés bactéricides et virucides (3,4). Il est donc important de souligner que la présence d'un corps étranger (substitut osseux ou implant) au sein de cette cavité stérile pourrait rompre cet équilibre.

La membrane sinusienne possède plusieurs propriétés et caractéristiques. Physiologiquement, cette muqueuse est souple, fine, de couleur jaune ivoire/gris bleuté. L'une des principales propriétés de cette membrane est de permettre l'évacuation du mucus et des débris en dehors des cavités sinusiennes. En effet, la membrane de Schneider qui tapisse les cavités sinusiennes sur toute leur surface est constituée à plus de 90% de cellules épithéliales ciliées qui battent à une fréquence approximative de 10 à 20 Hz et à une vitesse de 10 à 15 mm/min, permettant le déplacement du mucus et des débris en direction de l'ostium naso-sinusal (4).

Ainsi, tous les facteurs pouvant perturber cette clairance sont susceptibles d'engendrer des phénomènes inflammatoires et donc des sinusites.

Une autre des propriétés de cette membrane est sa capacité d'élongation, c'est-à-dire la possibilité d'être étirée sans entraîner de déchirement. Selon une étude, la perforation de la membrane de Schneider (pour une épaisseur moyenne de 90 microns) surviendrait lorsqu'une tension de 7,3 N/mm² s'applique. Cette dernière peut être étirée de 132% par rapport à sa position initiale (5). Nous savons également que plus la membrane est épaisse plus la tension appliquée sur celle-ci peut être élevée. L'épaisseur de la membrane est donc un facteur à prendre en considération avant toute greffe sous sinusienne.

Elle jouerait également le rôle de périoste favorisant l'ostéogénèse, et l'intégration des biomatériaux lors de comblements sous-sinusiens (4). Certaines études ont démontré l'existence d'un potentiel ostéogénique(6)(7) vérifiée par l'expression de l'ARNm des marqueurs de protéines ostéogéniques (phosphatase alcaline, ostéonectine, ostéocalcine et sialoprotéine osseuse).

1.3 Influence de l'élévation sinusienne sur la physiologie sinusienne

Généralement, lorsqu'elle est pratiquée sur un sinus sain, l'élévation sinusienne n'interfère en aucun cas avec la fonction sinusienne (8).

Une étude menée en 2003 (9), s'intéresse aux effets des élévations sinusiennes (avec greffe d'os autogène) sur la physiologie du sinus maxillaire.

Cette étude conclue que, chez les patients exempts de pathologie sinusienne, l'élévation sinusienne n'engendrerait aucune conséquence clinique ou physiologique. En effet, la chirurgie d'élévation sinusienne semble n'avoir que peu d'influence sur les caractéristiques histologiques de la muqueuse sinusienne, ni sur la physiologie du sinus maxillaire, si cette dernière est réalisée dans de bonnes conditions et sans perforation de la membrane. Les résultats suggèrent également que la muqueuse sinusienne est capable de s'adapter aux changements induits par l'élévation. Cependant, la technique chirurgicale doit être parfaitement maîtrisée, car même si le taux de succès est important la perforation de la membrane sinusienne en reste la plus fréquente complication.

1.4 Rôle de la muqueuse sinusienne lors de la cicatrisation osseuse

La muqueuse sinusienne joue un rôle prépondérant dans la cicatrisation osseuse et notamment dans la régénération osseuse. La thérapeutique d'élévation de la membrane sinusienne crée un traumatisme qui déclenche un processus de cicatrisation osseuse comparable à celui retrouvé lors d'une extraction dentaire. Ce phénomène est dû à la formation d'un caillot sanguin et au potentiel ostéogénique de la membrane.

Comme énoncé précédemment, plusieurs études affirment qu'il n'est pas nécessaire de mettre en place un matériau de comblement lors d'une chirurgie d'élévation sinusienne, et qu'une formation osseuse était possible uniquement en soulevant la membrane sinusienne, (10,11). C'est une étude de Stephan Lundgren en 2003 (12) qui a mis ce phénomène en évidence après une énucléation kystique intrasinusienne maxillaire : la cavité créée par l'élévation de la membrane était comblée d'os dans les trois mois, sans y avoir placé de substitut osseux. Selon Lundgren, la formation osseuse ne serait pas uniquement liée au caillot sanguin (excellent support de facteurs de croissance) mais serait aussi liée aux propriétés biologiques de la membrane sinusienne, suggérant son potentiel ostéogénique (12).

Ce potentiel ostéogénique a été confirmé dans plusieurs études, (6,13). Une étude de Srouji (7) a étudié l'activité ostéogénique de la membrane en simulant les conditions in-vivo du sinus lift sur un animal, ce qui a permis de mettre en évidence la présence de cellules ostéoprogénitrices et de facteurs de croissance.

Le potentiel ostéogénique de la membrane de Schneider et son rôle dans l'ossification sous sinusienne semblent indéniables. Cependant, le périoste sous-jacent mais aussi les cellules souches mésenchymateuses dérivées du sang périphérique participent aussi à l'ossification sous sinusienne post-chirurgicale, par l'apport de cellules ostéoprogénitrices.

2 PREREQUIS AVANT UNE CHIRURGIE OU UNE ELEVATION SINUSIENNE

L'objectif de la chirurgie implantaire est d'obtenir une réhabilitation prothétique ainsi qu'un résultat esthétique et fonctionnel afin de remplacer une ou plusieurs dents manquantes.

Le bilan thérapeutique a pour but d'évaluer les facteurs pouvant influencer le pronostic de la thérapeutique implantaire (4). Il regroupe le bilan clinique et paraclinique.

2.1 Bilan clinique

Le bilan clinique réalisé dans le cadre d'un comblement sinusien ou d'une chirurgie implantaire, suit un protocole strict et il existe un certain nombre d'aspects cliniques et anatomiques à prendre en considération au préalable afin de réduire ou d'éviter le risque de complications per ou post-opératoires (14).

Avant toute chose le patient devra remplir un questionnaire médical afin de déceler d'éventuelles pathologies ou traitements médicamenteux pouvant entraîner une contre-indication à la chirurgie pré-implantaire et implantaire (4).

Dans ce cas l'interrogatoire, orienté ORL, devra surtout mettre en évidence ou non la présence de symptômes pouvant être une rhinorrhée, une obstruction nasale, une dysosmie, des éternuements, ou encore, des signes radiologiques et endoscopiques révélant une opacification de la cavité sinusienne ou la présence d'éventuels polypes ou œdèmes de la muqueuse sinusienne (4) pouvant évoquer une pathologie sinusienne ou une susceptibilité à la pathologie sinusienne. Cet interrogatoire va permettre d'éviter l'apparition de complications per et post opératoires (infections, œdèmes, saignement, échec de la greffe) (4,15).

L'examen endo-buccal a pour but d'évaluer l'hygiène bucco-dentaire ainsi que l'état des dents et du parodonte. Il faudra mettre en évidence la présence de lésions péri-apicales ou de kystes pouvant entraîner une sinusite aigue d'origine dentaire, lesquels devront être traités avant la réalisation du soulèvement de sinus.

En cas de communication buccosinusienne lors d'une avulsion, il sera essentiel de mettre en place une antibiothérapie (2g d'amoxicilline par jour pendant 7 jours selon

l'AFSSAPS) afin d'éviter toute infection sinusienne pouvant retarder la chirurgie pré implantaire.

Un antécédent de chirurgie sinusienne par Caldwell Luc (chirurgie d'assainissement du sinus, utilisée notamment dans le cas de sinusites chroniques non résolues par une chirurgie endonasale) doit également être recherché car elle représente une contre-indication formelle la réalisation d'un soulèvement de sinus (14).

2.2 Bilan paraclinique

Le bilan paraclinique comprend les examens radiographiques qui sont incontournables lors du bilan pré-implantaire (16).

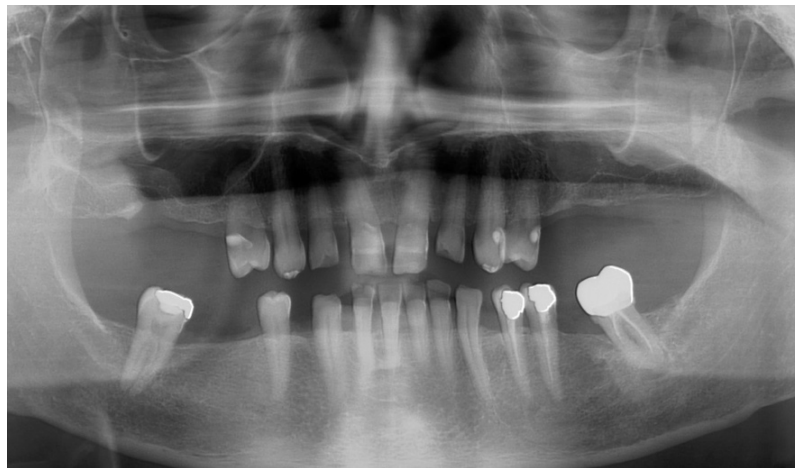

Figure 3 : Radiographie panoramique montrant une atrophie moyenne des crêtes sous sinusiennes droite et gauche, courtoisie Dr. Brincat Thierry

L'orthopantomogramme est indispensable afin d'évaluer de manière globale l'état bucco-dentaire, en recherchant d'éventuelles pathologies apicales ou parodontales.

En ce qui concerne les greffes osseuses pré-implantaires nécessitant un soulèvement de sinus, l'examen radiographique par cliché rétro alvéolaire et orthopantomogramme (examen en deux dimensions) sont insuffisants car ils ne permettent pas d'évaluer précisément la qualité et l'épaisseur de l'os et doivent être complétés par une étude tridimensionnelle de type CB-CT (17).

Cet examen va permettre de détecter une pathologie sinusienne mais également nous renseigner sur l'anatomie sinusienne et ainsi mettre en évidence d'éventuels facteurs de risques anatomiques que nous citerons plus tard.

Notons également que les septa intra-sinusiens ne sont pas visualisés de manière précise avec un orthopantomogramme en raison de la nature bidimensionnelle de celui-ci. Il s'avère donc être un bon examen de débrouillage lors du bilan pré-implantaire (16), mais incomplet pour les greffes osseuses avec comblement sinusien.

Le cone beam est donc l'examen radiologique de choix pour une visualisation tridimensionnelle et intégrale d'images de la tête et du cou (16). Il permet de mettre en évidence les structures anatomiques à respecter, les insuffisances osseuses à traiter et évaluer les sites de prélèvement.

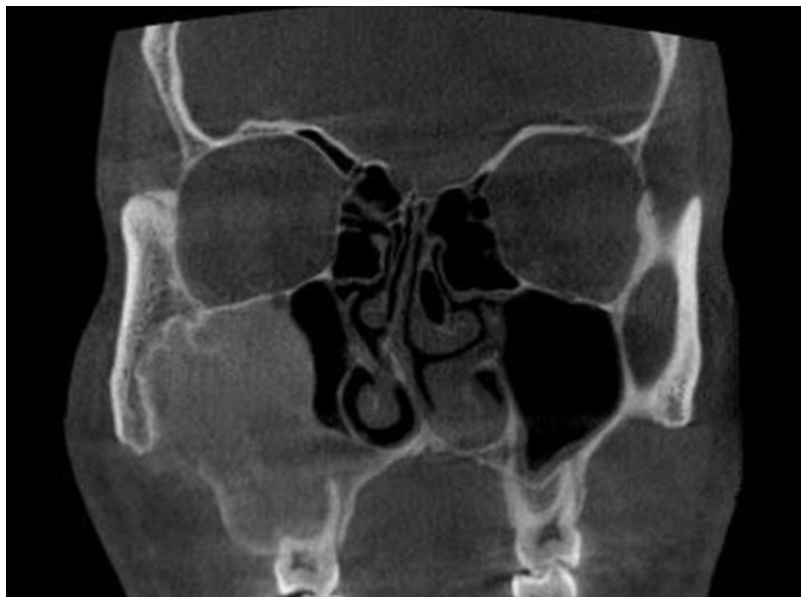

Figure 4 : Kyste odontogénique bénin dans le maxillaire droit, coupe coronale d'examen tomodensitométrique, SOURCE : Taghiloo et Halimi (18)

La lecture des clichés doit être minutieuse pour repérer toutes les structures anatomiques et préparer l'acte opératoire dans les meilleures conditions.

On veillera à observer :

- l'ostium et sa perméabilité
- l'épaisseur et la configuration de la membrane sinusienne : point fondamental concernant le risque de perforation. Tout épaissement de celle-ci, accompagné de signes cliniques devra être traité avant la chirurgie (19).
- la présence de septum sinusien (nombre, hauteur, topographie)
- l'épaisseur de la paroi antéro-latérale du maxillaire
- la position de l'artère alvéolo-antrale (intra-osseuse, muqueuse ou mixte)

Si l'examen panoramique et tomodensitométrique révèlent un épaissement important de la membrane de Schneider, un examen plus spécifique est indiqué : l'endoscopie sinusienne avec une endoscopie des fosses nasales et inspection des méats sinusiens. Cet examen est réalisé par un oto-rhino-laryngologiste sous anesthésie locale. Il se pratique par la fosse nasale à travers la cloison inter-sinuso-nasale. Après rétraction des cornets, la sinusoscopie permet de constater la perméabilité du méat moyen et l'écoulement au niveau de l'ostium, reflétant ainsi l'état du sinus. Un ostium obturé, par exemple, contre- indique un comblement sinusien.

2.3 Critères de choix du biomatériau de comblement de sinus

Pour les élévations sinusiennes le substitut osseux peut être :

- Os autogène : propriétés ostéogéniques, ostéo-inductrices et ostéo-conductrices. Mais nécessitant un site donneur et donnant accès à une quantité limitée de greffon (4).
- Os allogène : os humain prélevé chez un donneur et greffé chez un autre patient. Les propriétés de ces greffes sont l'ostéo-conduction et éventuellement l'ostéo-induction, il sera résorbé et remplacé progressivement par de l'os vivant. (La différence avec les greffes autogènes est le faible effet ostéo-inducteur et le temps d'intégration plus long : il varie entre 7 et 8 mois)

- Os xénogène : donneur d'origine animale, bovine ou porcine. Les études histologiques démontrent que ces matériaux ne stimuleraient pas l'ostéogénèse (libération de facteurs de croissance osseuse) et seraient donc seulement ostéo-conducteurs, (20).
- Matériaux alloplastiques : d'origine non biologique, hydroxyapatite, phosphate tricalcique ou combinaison des deux phases.

L'intérêt de la mise en place d'un biomatériau est de (21):

- Maintenir mécaniquement la membrane en position haute ;
- Permettre la stabilisation tridimensionnelle du caillot sanguin ;
- Permettre la progression ostéogénique ;
- Empêcher la ré expansion de la cavité sinusienne ;
- Accélérer la régénération osseuse.

Le choix du biomatériau ainsi que le matériau idéal, restent aujourd'hui sujets à débat, et celui-ci n'est pas tranché. De nombreuses études existent et montrent qu'un grand nombre de matériaux peuvent être utilisés, mais que l'os autogène est celui qui semble posséder la plus grande efficacité (4), alors que d'autres ne démontrent pas sa supériorité (22).

Du fait de ses propriétés ostéogéniques, ostéo-conductives et ostéo-inductives, l'os autogène reste le « gold standard » parmi les nombreux biomatériaux disponibles à l'heure actuelle (19). Cependant, avec le développement d'autres biomatériaux, il est possible aujourd'hui d'être moins invasif, en évitant de prélever sur un site donneur et donc d'avoir à disposition une quantité de matériau de greffe quasi illimitée.

Il faut savoir également qu'aujourd'hui certains auteurs proposent de ne pas combler la cavité sous-sinusienne après décollement et d'utiliser uniquement l'implant afin de maintenir la membrane en position haute (4,10).

3 PERFORATION DE LA MEMBRANE DE SCHNEIDER

La perforation de la membrane de Schneider est la complication peropératoire la plus fréquente lors d'une chirurgie d'élévation sinusienne et, selon les auteurs, sa fréquence peut varier de façon importante entre 7 et 56% (4,23,24). L'incidence de la perforation de la membrane est très variable car cette complication dépend d'un certain nombre de facteurs de risque que nous allons développer.

3.1 Classification des perforations

C'est en 1999 que Vlassis et Fugazzotto proposent une première classification des perforations de la membrane de Schneider en fonction de leur localisation et de leur étendue (25); ainsi que les options thérapeutiques qui en découlent:

- Classe I : perforation au niveau de la partie la plus apicale de l'ostéotomie
- Classe II : perforation au niveau du tiers médian supérieur de la fenêtre d'accès
- Classe III : perforation au niveau des bords inférieurs distaux ou mésiaux de la fenêtre d'accès, cas le plus fréquent lors du décollement de la membrane
- Classe IV : perforation au niveau du tiers médian inférieur de la fenêtre d'accès. C'est un cas relativement rare, lié à un manque de prudence dans la réalisation de la fenêtre d'accès ou à la présence de septa osseux.
- Classe V : les perforations de cette classe correspondent à des aires préexistantes d'exposition membranaire, causées par une pneumatisation sinusienne importante ainsi qu'une résorption osseuse sévère ; mais également lors d'une communication buccosinusienne préexistante.

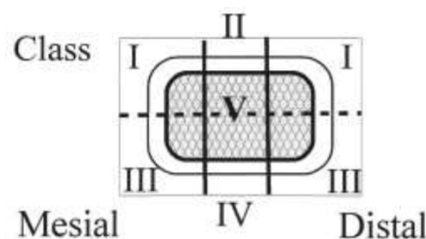


Figure 5 : Représentation schématique de la classification de VLASSIS et FUGAZZOTTO en 1999, SOURCE : FUGAZZOTTO, 1999 (25)

En 2003 Vlassis et Fugazzotto ont simplifié cette classification en la réduisant à trois classes de perforations (26):

- Classe I : perforations localisées au niveau du 1/3 supérieur de la fenêtre d'accès, endroit le plus apical de l'ostéotomie ; avec une prise en charge adaptée cette perforation ne provoquerait aucune conséquence sur la réussite finale de l'opération.
- Classe II : elle est subdivisée en deux sous-groupes et concerne les perforations au niveau proximal et crestal de l'ostéotomie.
 - Classe IIA : perforations à plus de 4-5mm des parois sinusiennes.
 - Classe IIB : perforations à moins de 4 mm des parois sinusiennes.
- Classe III : perforations localisées au centre de la fenêtre d'accès




Figure 6 : Représentation schématique de la classification de VLASSIS et FUGAZZOTTO en 2003 (26)

D'autres études ont été menées afin d'établir une prise en charge adaptée des perforations en fonction de certains critères, comme la taille. Hernandez met en place une classification basée sur la taille de la perforation (27) :

- Perforation de moins de 5 mm
- Perforation comprise entre 5 et 10 mm
- Perforation dépassant 10 mm

Tavelli et al a également élaboré une classification décrite en fonction de la phase chirurgicale pendant laquelle la perforation est réalisée ; afin de simplifier les classifications préexistantes, et de ne plus se baser uniquement sur l'aspect visuel de la perforation (28).

Cette dernière pouvant intervenir lors de la réalisation de la fenêtre d'accès, de l'élévation de la membrane ou de la mise en place de matériau de greffe osseuse, et de l'implant.

3.2 Relation biotype gingival et épaisseur de la membrane de Schneider

L'épaisseur de la membrane varie entre chaque individu, elle peut être fine, normale, épaisse ou hypertrophique. Cette épaisseur est d'à peu près 1 mm (29).

Il semblerait selon plusieurs études qu'une corrélation existe entre l'épaisseur de la membrane sinusienne et le phénotype gingival, (29,30). Lors de l'examen clinique initial, il est donc important d'étudier le biotype gingival du patient, notamment dans la zone concernée par le soulèvement de sinus. En effet, les études ont montré qu'une faible épaisseur gingivale pouvait traduire une faible épaisseur de la membrane sinusienne.

Dans l'étude de Aimetti et al (29), 11 patients sur 20 présentent une fine épaisseur de membrane et sur ces 11 patients, 9 ont un biotype gingival fin. De plus on note que pour un sinus sain et un phénotype gingival épais compris entre 1,16 et 2,09 mm, l'épaisseur de la membrane sinusienne sera comprise entre 0,95 et 1,4mm ; tandis que pour un phénotype fin compris entre 0,61 et 0,85 mm, l'épaisseur de la membrane sera comprise entre 0,45 et 0,85mm.

Cette corrélation permettrait alors en association avec le bilan radiologique et le reste du bilan clinique d'analyser au mieux la situation préopératoire et de limiter le risque de complications.

3.3 Facteurs de risques de perforation (31)

Il est important de connaître les différents facteurs de risque de perforation de la membrane afin d'anticiper la chirurgie d'élévation sinusienne et d'éviter au maximum la survenue de cette complication.

3.3.1 Facteurs de risque anatomiques

- Polypes sinusiens : (32)

Nous parlons ici des polypes sinusiens bénins, de types inflammatoires. Il s'agit d'une excroissance de la muqueuse sinusienne faisant suite à des allergies et infections du sinus. Le polype est, la plupart du temps, asymptomatique et sa découverte est donc souvent fortuite :

- Il peut être unique ou multiple et mesurer jusqu'à 5 cm
- Sur la paroi postérieure le plus souvent
- Ou la paroi latérale et rarement au niveau du plancher

La présence de ce polype peut engendrer une modification de la muqueuse sinusienne et peut augmenter la difficulté du décollement de cette dernière et donc augmenter le risque de perforation. En cas d'obstruction du méat moyen le patient devra être pris en charge avant de réaliser une greffe sinusienne.

- Septa osseux :

Le risque de perforation de la membrane sinusienne est augmenté lors de la présence de septa osseux intra-sinusiens. C'est Underwood qui décrit en premier les septa intra-sinusiens en 1910, comme étant une paroi osseuse pouvant diviser le sinus en deux cavités ou plus, communiquant ou non entre elles. Les septa d'Underwood ou septa osseux sont des projections osseuses souvent présentes dans le sinus maxillaire et divisant ce dernier en de plus petites cavités. Leur rôle serait de participer aux forces masticatoires durant la phase dentée de la vie, (33,34). Selon les études leur prévalence serait comprise entre 24 et 37% (35), ainsi qu'une prévalence plus importante chez les patients édentés (36).

Leur présence peut gêner la réalisation et la mobilisation du volet osseux latéral lors de réalisation de sinus lift par abord latéral, et augmenter ainsi le risque de perforation de la membrane de Schneider (37).

Il faut savoir également que l'examen radiographique en trois dimensions par la technique du CBCT est l'examen de choix pour réaliser le diagnostic des septa intrasusiens, en effet l'examen par radiographie panoramique pourra révéler de faux positifs ainsi que de faux négatifs et constitue une limite dans l'étude de ces volets osseux (36).

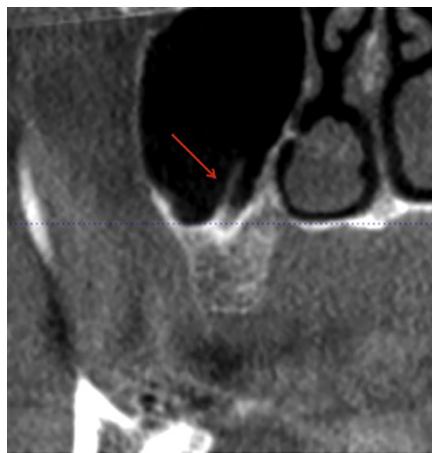

Figure 7 : visualisation d'un septa sur coupe sagittale de CBCT, SOURCE : N. Lozano-Carrascal et al (38)

Une étude de Pommer et al (37) comprenant 8923 sinus a montré une prévalence des septa de 28,4%. De plus on note que les septa sont plus souvent individuels que multiples. Avec une taille moyenne de 7,5 mm, sans observer de différence entre les secteurs dentés ou non. La majorité des septa sont incomplets et seulement 0,3% des septa divisent en totalité la cavité sinusienne. Ils sont situés dans les régions prémolaires, molaires et rétro-molaires dans les proportions suivantes : 24,4 %, 54,6% et 21%. De plus leur orientation peut être transverse (vestibulo-palatin) dans 87,6% des cas, sagittale (mésio-distale) dans 11,1% des cas et horizontale (parallèle au plancher sinusien) dans 1,3% des cas.

Ainsi afin d'appréhender au mieux cette variation anatomique il est important de prendre en considération un certain nombre de données comme la localisation, le nombre, l'orientation et la taille des septa.

Al Faraje et al. a développé une classification des différents types de septa que nous pouvons rencontrer au niveau du sinus maxillaire (39):

- Classe I : septum basal unique perpendiculaire, faible risque

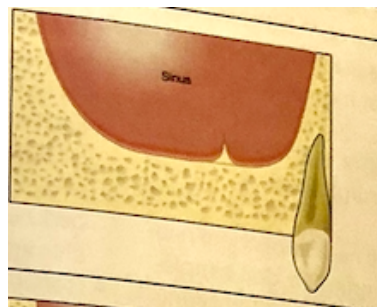


Figure 8 : représentation schématique d'un septum basal unique perpendiculaire,
SOURCE : Al Faraje (39)

- Classe II : plusieurs septa basaux perpendiculaires, faible risque

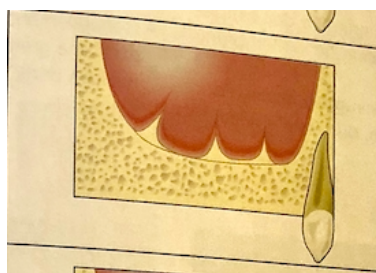


Figure 9 : représentation schématique de plusieurs septa basaux perpendiculaires,
SOURCE : Al Faraje

- Classe III : septum partiel unique perpendiculaire, risque modéré si le septum n'est pas pris en considération, il est recommandé de réaliser deux fenêtres d'accès.

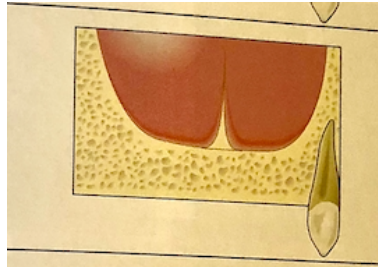


Figure 10 : représentation schématique d'un septum partiel perpendiculaire,
SOURCE : Al Faraje

- Classe IV : plusieurs septa partiels perpendiculaires, risque important de perforation et éventuelle contre-indication de greffe osseuse.

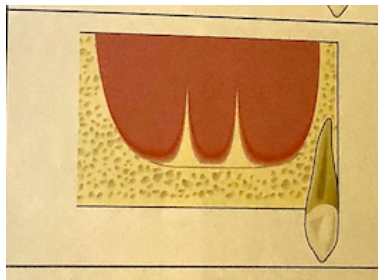


Figure 11 : représentation schématique de plusieurs septa perpendiculaires,
SOURCE : Al Faraje

- Classe V : septa horizontaux partiels, les risques dépendent de la position du septum, s'il est en bas la greffe osseuse est contre indiquée

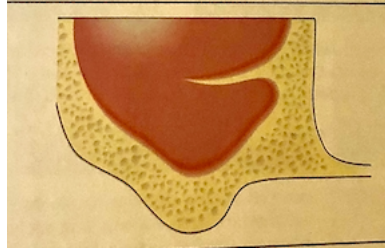


Figure 12 : représentation schématique d'un septum horizontal partiel, SOURCE : Al Faraje

- Classe VI : septum perpendiculaire complet, risque faible, n'interfère pas avec une greffe osseuse

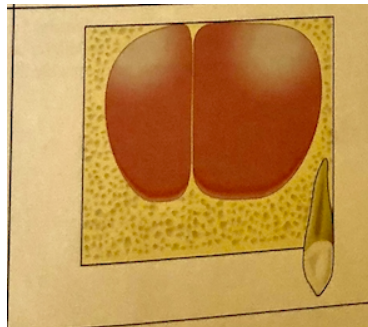


Figure 13 : représentation schématique d'un septum perpendiculaire complet,
SOURCE : Al Faraje

Irinakis et al propose en 2017 une classification simplifiée des septa basée sur leur orientation (33):

- Classe I : orientation vestibulo-linguale (plan frontal), le plus commun (34,2%)
- Classe II : orientation mésio-distale (dans la direction antéro-postérieur du sinus ou plan sagittal)
- Classe III : orientation horizontale (plan transverse), rarement rencontré (3,8%)

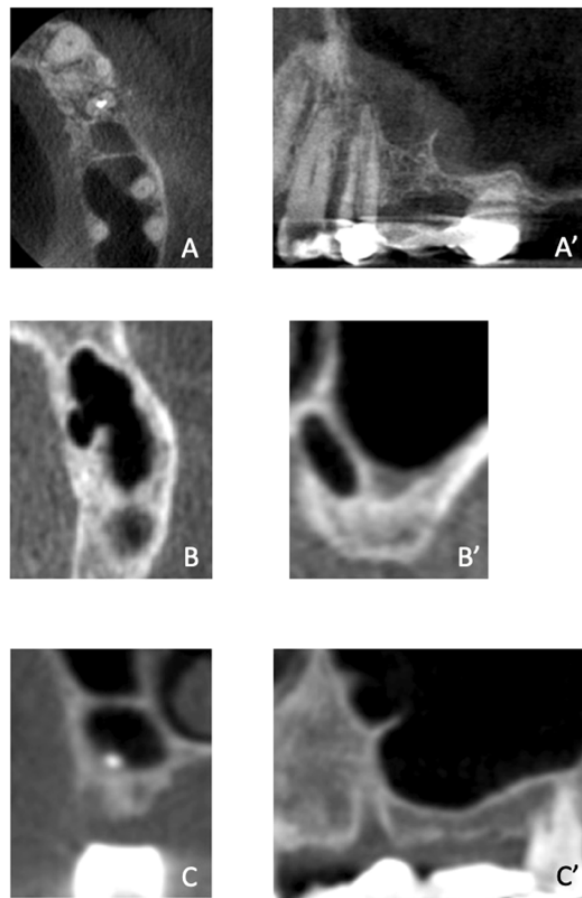


Figure 14 : Classification des septa en fonction de leur orientation par CBCT,

SOURCE : Irinakis 2017 (33)

A et A' : classe I, A : coupe transverse, A' : coupe sagittale

B et B' : classe II, B : coupe transverse, B' : coupe frontale

C et C' : classe III, C : coupe frontale, C' : coupe sagittale

La stratégie chirurgicale sera adaptée en fonction de la totalité des informations recueillies sur les septa osseux présents, il faudra : (40)

- Inclure le septum dans l'ostéotomie du volet latéral
- Réaliser deux fenêtres osseuses de part et d'autre du septum
- Limiter l'étendue du comblement en évitant le septum
- Si le septum est peu marqué, la membrane peut être soulevée en palatin ou vestibulaire de la cloison et par-dessus le septum
- La fracture du septum à sa base : la muqueuse est d'abord détachée de la paroi mésiale de la cloison, puis le septum est ensuite fracturé à sa base en direction distale à l'aide de larges ostéotomes.

- Épaisseur de la membrane de Schneider :

L'épaisseur de la membrane de Schneider est également l'un des facteurs de risque à prendre en compte lors du décollement afin de limiter les perforations. En effet plus la membrane est fine plus elle est fragile.

Il est supposé que pour une épaisseur à peu près supérieure ou égale à 2 mm la membrane sinusienne serait moins susceptible de se perforer ; lors de la réalisation de la fenêtre d'accès et du décollement ; et pourrait également supporter des forces de compression beaucoup plus importantes et ainsi permettre l'insertion d'une plus grande quantité de substitut osseux (41).

Toutefois, une membrane épaisse ou hypertrophique peut être révélatrice d'antécédents inflammatoires répétés, la membrane sera alors fibreuse, épaisse, mais par conséquent plus difficile à décoller de la paroi osseuse.

Généralement, une membrane bien visible sur la radiographie sera le signe d'une membrane plus facile à manipuler au moment la dissection chirurgicale (42).

3.3.2 Facteurs de risque chirurgicaux

D'autres facteurs de risque sont les risques chirurgicaux qui comprennent la technique utilisée (approche latérale ou approche crestale) et l'instrumentation choisie (rotatif ou instruments piézoélectriques) (43), ainsi que l'expérience du praticien.

- Approche latérale VS approche crestale

Chacune de ces deux techniques présente un risque de perforation de la membrane de Schneider, pouvant être lié à certaines variations anatomiques décrites précédemment. Cependant il existe des risques inhérents à chacune de ces deux méthodes.

La perforation de la membrane lors de la technique crestale est difficile à mettre en évidence au cours de la chirurgie par manque de visibilité et entraîne donc un plus grand risque de complication post-opératoire. Les conséquences seraient alors (44) :

- Dispersion du matériau de greffe dans la cavité sinusienne
- Sinusite chronique, infections
- Altération des fonctions physiologiques du sinus

Il est important que le praticien soit vigilant au moment de l'élévation de la membrane et du placement de l'implant.

Toutefois, le choix de la technique chirurgicale utilisée reste dépendant de la situation clinique, et en particulier de la hauteur d'os résiduelle.

3.3.3 Facteurs de risque pathologiques

Il existe des facteurs de risque pathologiques à prendre en considération avant toute réalisation de chirurgie d'élévation sinusienne, notamment certaines pathologies comme les sinusites ou certains phénomènes inflammatoires induisant des changements au niveau de la membrane de Schneider (43). Ces facteurs de risque peuvent être considérés comme des contre-indications au soulèvement de sinus et sont de deux types :

- Contre-indications secondaires à une pathologie générale :

Certaines affections oncologiques comme le myélome contre-indiquent la réalisation d'un soulèvement de sinus, en raison du risque de surinfection mais également du risque lié à la circulation de cellules tumorales.

De plus les troubles de l'hémostase comme l'hémophilie, la maladie de Willebrand ou encore une hémopathie peuvent contre-indiquer cette chirurgie ou demander une prise en charge hospitalière. Concernant le risque d'endocardite infectieuse lié à certaines valvulopathies, il relève d'une contre-indication stricte. Il est également nécessaire de connaître les traitements médicamenteux de chaque patient notamment la prise d'anticoagulants pouvant entraîner un risque hémorragique. La corticothérapie à forte dose ou les traitements par biphosphonates, constituent parfois une contre-indication ou la nécessité d'une prise en charge hospitalière. Dans tous les cas cités précédemment un contact avec le médecin traitant semble indispensable.

- Contre-indications locorégionales (relatives à un problème dentaire, sinusien ou osseux) et pouvant directement influencer le risque de perforation de la membrane :

La contre-indication locorégionale peut être parodontale, endodontique ou sinusienne. Il est essentiel de rechercher mais également de prendre en charge les foyers infectieux endodontiques et parodontaux avant de réaliser une greffe de sinus, car ceux-ci peuvent mener à un échec par contamination du matériau de comblement. De plus, lors de l'avulsion d'une dent dont les racines seraient intra-sinusiennes, la muqueuse sinusienne peut être fragilisée ; un délai de trois mois avant la greffe doit être respecté, afin d'obtenir une bonne cicatrisation.

Notons que l'avulsion d'une dent antrale peut engendrer une effraction de la muqueuse sinusienne, ce qui peut rendre son décollement plus délicat. Il faut également faire attention à l'état du sinus, car un sinus pathologique peut représenter un facteur de risque voire même une contre-indication à la chirurgie :

- La sinusite aiguë : c'est une contre-indication temporaire au soulèvement de sinus, une fois traitée la chirurgie peut être réalisée.
- Les sinusites à répétition : elles nécessitent une prise en charge ORL suivie d'un délai de 1 mois avant de réaliser le soulèvement de sinus.
- La sinusite chronique : elle nécessite également une prise en charge ORL et représente donc une contre-indication temporaire au soulèvement de sinus. Notons cependant que la sinusite chronique est le plus souvent asymptomatique et sera découverte fortuitement au cours de l'examen radiologique.

4 CONSEQUENCES DE LA PERFORATION DE LA MEMBRANE DE SCHNEIDER

La perforation de la membrane de Schneider est fortement associée à l'apparition de complications postopératoires comme l'infection sinusienne, des saignements, une rhinorrhée, un échec de la greffe ou encore un dysfonctionnement de l'activité physiologique du sinus.

Tout d'abord il faut préciser que selon les études il existe une certaine hétérogénéité quant aux conséquences d'une éventuelle perforation de la membrane de Schneider lors d'une chirurgie d'élévation sinusienne. C'est pourquoi certaines études vont relayer une association statistiquement significative entre perforation et incidence d'une sinusite ou d'une infection du matériel de greffe osseuse, tandis que d'autres ne rapportent aucune association entre la perforation et la survenue d'infection post-opératoire ; c'est également le cas de la corrélation entre la perforation de la membrane et l'échec implantaire (45). Cette hétérogénéité serait liée aux différents protocoles cliniques réalisés par chaque praticien ainsi qu'à l'observation du traitement post-opératoire (antibiotique et suivi) de chaque patient.

Il existe des preuves conflictuelles selon les études en ce qui concerne une éventuelle association entre la perforation de la membrane et la survenue de complications.

Ces complications peuvent être :

- Échec du comblement sinusien : la première conséquence d'une perforation de la membrane peut être un échec de comblement sinusien
- Complications inflammatoires : sinusite réactionnelle liée à une fuite endosinusienne du greffon (15 à 35% des cas) les greffons altèrent alors la fonction de drainage

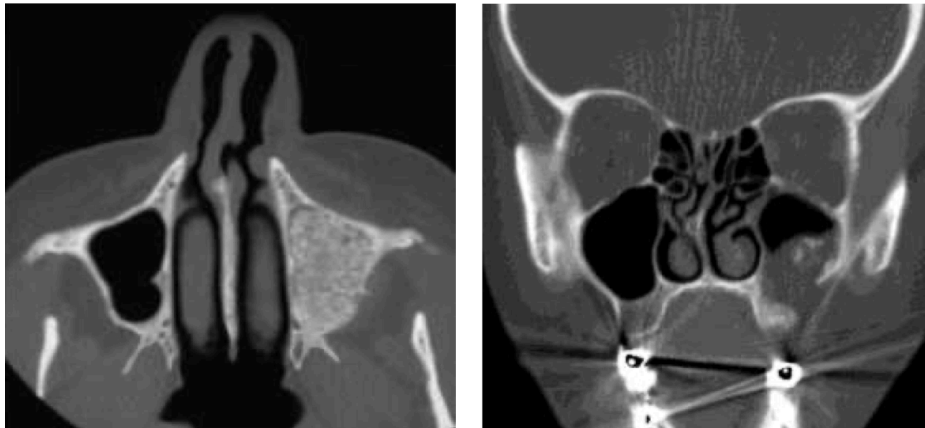

Figure 15 : Migration du matériel de greffe dans le sinus maxillaire, SOURCE : Felisati et al (46)

- Infection de la greffe osseuse : assez rare (4,7%), une infection de la greffe osseuse reste une complication majeure, relativement difficile à traiter, elle requiert un traitement d'urgence afin d'éviter une propagation de cette infection à la cavité sinusienne ainsi qu'aux structures anatomiques adjacentes (47). Cette complication peut survenir à la suite d'une perforation de la membrane mais également à cause d'un défaut d'asepsie. Il peut s'agir d'une infection superficielle ou l'utilisation seule d'un traitement antibiotique peut être efficace, mais peut nécessiter également une exploration endoscopique du sinus, ou encore chirurgicale, en allant jusqu'au retrait complet du matériau de greffe osseuse (47,48).

Les symptômes d'une infection de la greffe osseuse sont (48) :

- Douleurs importantes
 - Formation d'une fistule
 - Œdème (deux ou trois semaines après l'intervention)
 - Abscesses
 - Fièvre
 - Perte du matériau de greffe osseuse
-
- Complications hémorragiques : apparition d'un hémosinus qui se traduit par une épistaxis de durée variable de quelques heures à quelques jours.

 - Non ostéo-intégration implantaire (taux de survie) : d'après une étude d'Hernandez-Alfaro et al, la taille de la perforation n'aurait pas d'effet sur l'incidence des complications mais serait associée à un taux d'échec implantaire plus important. Plus la taille de la déchirure est grande plus le risque d'échec augmente (49), encore une fois les études se contredisent et certaines affirment qu'il n'existe pas d'association significative entre la survenue d'une perforation et l'échec implantaire.

5 PREVENTION ET GESTION PER ET POSTOPERATOIRE DES COMPLICATIONS DE L'EFFRACTION DE LA MUQUEUSE SINUSIENNE

5.1 Prévention de la perforation : l'importance du diagnostic préopératoire, de la technique chirurgicale et de l'instrumentation

5.1.1 Le diagnostic préopératoire

Comme décrit précédemment la prévention nous permet d'éviter de nombreuses complications, dont la perforation de la membrane de Schneider. Il nous faudra être rigoureux et réaliser plusieurs examens tels que l'évaluation radiologique du site à greffer afin d'appréhender les variations anatomiques du sinus, notamment pour mettre en évidence une membrane trop fine ou encore la présence de facteurs de risque anatomiques (septa intra sinusiens). Ce bilan préopératoire nous permettra alors de mettre en place un protocole clinique adapté à la situation.

La membrane peut également être perforée lors de l'ostéotomie ou de l'élévation, on peut toutefois réduire le risque de perforation avec des techniques appropriées.

5.1.2 Systèmes alternatifs à la réalisation de la fenêtre d'accès

La fenêtre d'accès lors d'un sinus lift est réalisée à l'aide d'une fraise boule classique ou d'instruments piézoélectriques avec un diamètre ne dépassant pas 1 cm, compromis entre une bonne visibilité et une préservation des tissus osseux.

- Instruments rotatifs vs instruments piézoélectriques

Selon les auteurs l'utilisation d'instruments piézoélectriques réduirait considérablement le risque de perforation de la membrane de Schneider (50). En effet le taux de perforation de la membrane serait de 24% pour l'instrumentation rotative, tandis que pour l'instrumentation piézoélectrique le taux serait de 8% avec une différence significative entre les deux techniques (51).

Il s'agit d'une instrumentation basée sur les ultrasons dont la fréquence est située entre 22 et 30 KHz, ces basses fréquences permettant une sélection de coupe : avec une efficacité sur les tissus durs (minéralisés) mais sans altération des tissus mous comme la membrane de Schneider, (52). Par conséquent, même une erreur de positionnement de l'insert ne crée pas ou très peu de dégâts sur les tissus mous. Cette instrumentation se présente sous la forme de différents inserts permettant soit l'ostéotomie et donc la réalisation de la fenêtre d'accès, soit le décollement de la membrane sinusienne. Elle peut donc être utilisée tout au long de la réalisation du sinus lift. On trouve dans le commerce une trousse complète permettant la réalisation de sinus lift grâce à une série d'inserts choisis en fonction de chaque étape.

D'autres études citent également comme avantages de cette instrumentation la visibilité et l'hygiène du site opératoire. Grâce au phénomène de cavitation généré par les ultrasons, l'eau expulsée se transforme en aérosol avec pour avantage conséquent d'éliminer le sang ainsi que les éventuels débris pouvant gêner la visibilité du site opératoire (53).

En conclusion l'instrumentation piézoélectrique permet de réduire les risques de perforation de la membrane sinusienne lors de la phase de découpe du volet osseux. Il en est de même pour le décollement de la membrane de Schneider (51).

5.1.3 Systèmes alternatifs d'élévation de la membrane

- Décollement de la membrane sinusienne par système hydraulique (54–56)

La technique d'élévation de la membrane sinusienne par système hydraulique permet un décollement mesuré de cette dernière. Elle est utilisée après la réalisation de la fenêtre d'accès par voie latérale ; juste après l'utilisation des ostéotomes. Celle-ci se base sur l'utilisation de la force hydraulique pour décoller et élever la membrane sinusienne de façon la plus atraumatique et contrôlée possible. La technique est basée sur l'injection, à l'aide d'une seringue (dont l'embout est inséré au niveau de la voie d'abord), une solution saline isotonique avec une vitesse et une pression très lente. Il est également possible d'utiliser une solution radio-opaque, afin de maintenir un contrôle peropératoire de l'élévation de la membrane, ainsi que du respect de son intégrité.

De même, l'utilisation d'une solution de Métronidazole a également été décrite afin d'éviter toute contamination peropératoire du greffon par des bactéries anaérobies.

En 2012 cette technique a été de nouveau améliorée avec l'introduction d'un système appelé le Water lift system par Kim et Itoh (54), ce système va permettre d'exercer sur la membrane une pression hydraulique équivalente afin de réaliser une élévation membranaire uniforme ce qui permet donc d'éliminer certains points de compression pouvant conduire à un déchirement de la membrane. En usage par abord latéral, nous commençons par réaliser une voie d'accès pour la seringue permettant d'injecter une solution saline isotonique facilitant le décollement de la membrane sinusienne. Lorsque la membrane est suffisamment décollée, on réalise la fenêtration qui va permettre la mise en place du greffon.

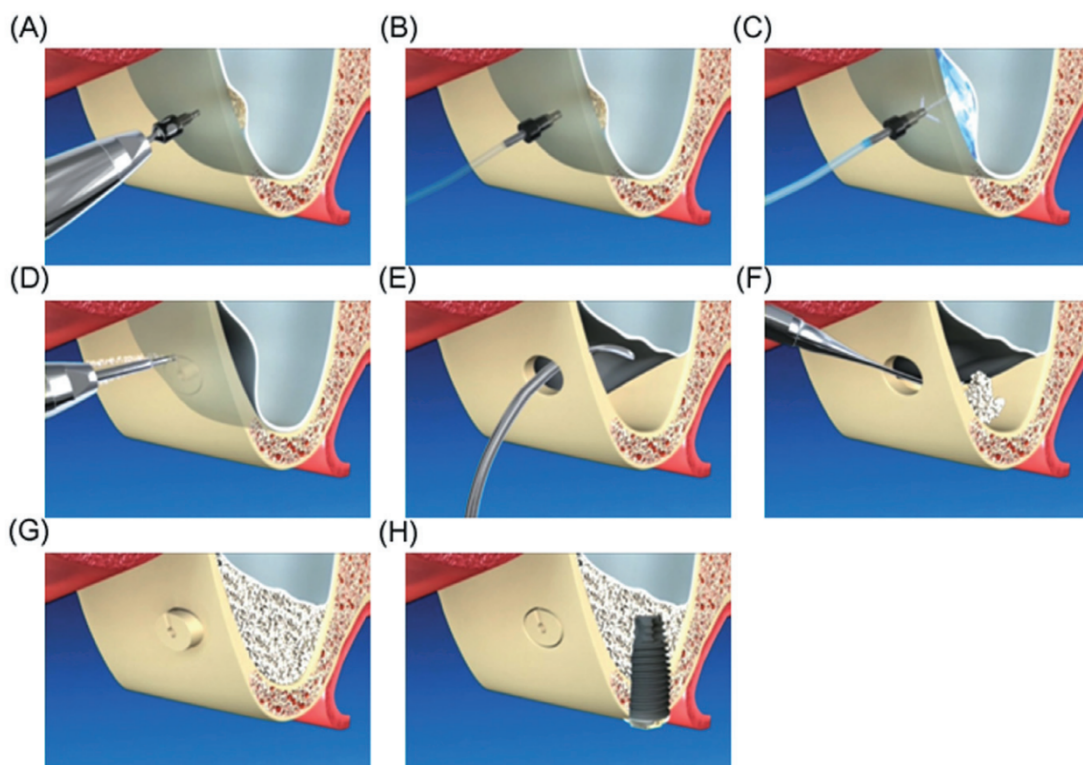


Figure 16 : Utilisation du water lift system par abord latéral, SOURCE : Kim et Itoh (54)

Selon l'étude de Kim et al, grâce à ce système, le pourcentage de perforation de la membrane de Schneider serait de seulement 2,9% contre 10 à 35% pour les autres techniques. De plus le risque réduirait de 7% lors de l'utilisation d'une instrumentation piézoélectrique pour la réalisation de l'ostéotomie.

La réduction du risque de perforation serait liée d'une part à l'utilisation de fraises bien spécifiques qui ne fonctionnent que lorsqu'elles sont en contact avec des tissus durs comme l'os, et seront donc stoppées à la rencontre de tissus mous comme la membrane de Schneider ; cette réduction serait également due à la distribution d'une pression hydraulique uniforme permettant de décoller la membrane. De plus ce système rend possible un décollement d'une plus grande partie de la membrane de Schneider ce qui permettrait alors de placer une quantité plus importante de substitut osseux autour de l'implant et donc d'augmenter sa stabilité. La plupart des perforations de la membrane sinusienne en utilisant le Water Lift System seraient causées par une trop grande pression d'injection qui engendrerait une mise en tension de la membrane.

Les données recueillies sur cette technique (sinus lift par abord latéral en association avec l'utilisation du système hydraulique d'élévation de la membrane) ont montré des résultats prometteurs dans la réhabilitation du maxillaire fortement atrophié (57).

- Ballonnet d'élévation du sinus

Cette technique est appelée technique du MIAMBE (Minimally Invasive Antral Membrane Balloon Elevation), elle est utilisée par abord crestal et permet une élévation de la membrane sinusienne grâce au gonflement d'un petit ballonnet. L'avantage de cette technique est de permettre un gain de hauteur osseuse supérieur à celui obtenu lors de la technique de SUMMERS mais également d'être moins invasive et donc plus confortable pour le patient (58,59)

5.1.4 Guide chirurgical de localisation de la fenêtre d'accès

En 2008 un article est publié afin d'introduire l'utilisation d'un guide chirurgical permettant de préciser le positionnement de la fenêtre d'accès latérale et facilitant le décollement de la membrane de Schneider (60). La réalisation de ce guide est basée sur le principe de stéréolithographie. La stéréolithographie est une technique dite de prototypage rapide, qui permet de fabriquer des objets solides à partir d'un modèle numérique. On utilise pour cela un système de planification implantaire, qui nous permettra de modéliser le positionnement idéal de la fenêtre d'accès en fonction de l'anatomie sinusienne et de la présence ou non de facteurs de risque anatomiques.

Cette technique de guide chirurgical permet de limiter le risque de perforation de la membrane de Schneider car il permet de positionner la fenêtre d'accès tout en respectant les contraintes anatomiques.

En 2018, en se basant sur le principe de l'utilisation d'un guide chirurgical, on a créé un modèle afin de positionner la fenêtre d'accès de manière à faciliter au maximum le décollement de la membrane de Schneider, en permettant un accès optimisé aux différents instruments. (61)

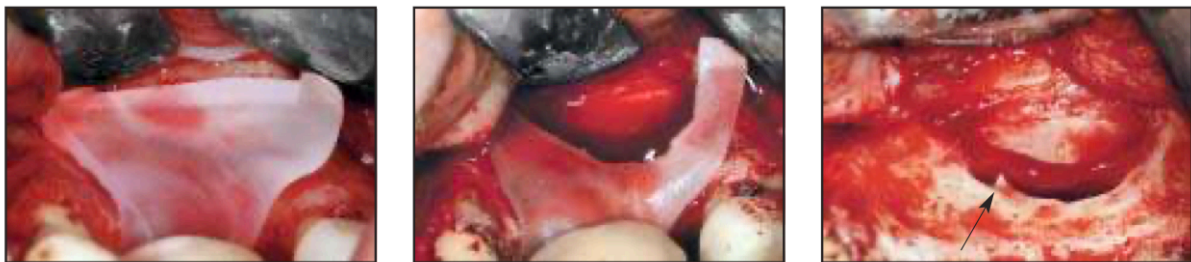

Figure 17 : Utilisation d'un guide chirurgical pour la réalisation de la fenêtre d'accès,
SOURCE : Mandelaris et Rosenfeld 2008 (60)

5.2 Gestion peropératoire de la perforation (27)

L'attitude thérapeutique en cas de perforation de la membrane de Schneider dépend en particulier de la taille de la perforation et la meilleure technique chirurgicale à adopter n'a toujours pas été clairement énoncée dans la littérature. Si une perforation de la membrane sinusienne survient, il faudra poursuivre le décollement, afin de stopper toute tension pouvant aggraver la situation. Dans le cas de petites perforations, on obtiendra un repli de la membrane sur elle-même permettant ainsi une potentielle fermeture spontanée.

Pour les perforations inférieures à 5 mm il est possible de suturer avec du fil résorbable 6/0 ou bien de placer une membrane de collagène résorbable sur la perforation, évitant le risque de dissémination du matériau de greffe dans le sinus.

Pour les perforations comprises entre 5 et 10 mm, une membrane de collagène résorbable peut de nouveau être utilisée et recouverte du volet osseux réalisé lors de l'ostéotomie, permettant ainsi de renforcer et de protéger la membrane sinusienne.

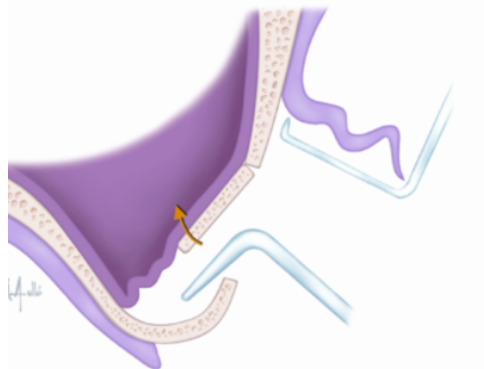


Figure 18 : Schéma de l'utilisation de la fenêtre d'accès comme protection de la membrane sinusienne, SOURCE : Hernandez Alfaro (27)

Enfin pour des perforations supérieures à 10 mm il existe trois possibilités, recréer le plancher sinusien en protégeant la perforation avec le volet osseux précédemment créé, recouvrir la perforation avec une boule graisseuse de Bichat pédiculée ou encore utiliser un bloc osseux prélevé au niveau de la symphyse mandibulaire ou de la zone retro molaire

La perforation de la membrane pourra également mener à l'arrêt de l'intervention et à son report afin de réaliser l'implantation dans des conditions optimales.

5.3 Gestion des complications post-opératoires

La perforation de la membrane de Schneider peut avoir pour conséquences un échec de la greffe osseuse, avec une migration intra sinusienne pouvant entraîner une obstruction de l'ostium, ainsi qu'un risque plus élevé de développer une sinusite ou une infection du matériau de greffe. Des instructions postopératoires appropriées devront être données au patient en plus des consignes classiques. Il faudra par exemple éviter de se moucher pendant une semaine, éternuer la bouche ouverte pour éviter une pression trop importante au niveau du sinus et suivre un traitement post opératoire avec une prescription d'antibiotiques et d'antalgiques (27).

En cas de doutes ou d'éventuels signes de complications postopératoires (congestion nasale, maux de tête, douleur, fièvre ou rougeur), un examen clinique et radiographique (cone beam) devront être réalisés. Il faudra rechercher, à l'examen radiologique, un épaississement de la membrane, la présence de liquide dans le sinus ou une opacification du sinus (62).

L'AFFSAPS recommande une antibiothérapie prophylactique pour les élévations du plancher sinusien chez le patient sain, à savoir, 2g d'amoxicilline 1h avant l'acte et en cas d'allergie aux pénicillines : 600mg de Clindamycine 1h avant l'acte.

5.3.1 Infection de la greffe (27,63)

Cette complication reste relativement rare (4,7%) mais doit être traitée le plus rapidement possible, le risque étant que l'infection se propage à l'entièreté du sinus et des structures anatomiques voisines. Après la réalisation d'un CBCT afin de confirmer le diagnostic, une intervention chirurgicale ainsi qu'une antibiothérapie curative seront nécessaires. La chirurgie consistera à retirer les portions infectées du greffon associé à une irrigation au sérum physiologique.

5.3.2 Dispersion du matériel de greffe dans le sinus (64)

Il est possible, suite à une perforation ou bien lorsque le matériel de greffe comprime la membrane, qu'une certaine quantité s'échappe à l'intérieur du sinus, entraînant une obstruction de l'ostium pouvant être associée à une infection sinusienne, le sinus ne se drainant plus. Le retrait du matériau de greffe devra être réalisé par un médecin ORL avec une chirurgie réalisée sous contrôle endoscopique.

5.3.3 Sinusites aiguës

Il est essentiel de traiter le plus rapidement possible une éventuelle sinusite, le risque étant un échec de la greffe osseuse ou des implants. Comme énoncé précédemment, une perforation de la muqueuse sinusienne entraînant une dispersion du matériau dans le sinus peut entraîner une infection sinusienne.

Si la greffe est maintenue sous la membrane sinusienne mais que les symptômes persistent après trois semaines avec apparition de symptômes supplémentaires (obstruction nasale, douleurs, fistule, etc.) un retrait partiel ou total du substitut osseux sera nécessaire, en association avec un traitement par antibiothérapie et anti-inflammatoire nasal. En revanche si l'on observe une dispersion du matériau de greffe dans le sinus, il s'agira d'une approche multidisciplinaire. Un retrait de la totalité du matériau ainsi que de l'implant sera réalisé à l'aide d'une chirurgie endonasale par voie endoscopique (65).

5.3.4 Hémosinus

Un hémosinus peut survenir à la suite d'une perforation de la membrane ou par atteinte des anastomoses des artères alvéolaires intra osseuses. Il est généralement asymptomatique mais peut provoquer des épistaxis de durée variable, de quelques heures à quelques jours, mais ne nécessitant pas de méchage endonasal. Le risque principal de cet hémosinus est la surinfection, (66).

6 ALTERNATIVES A LA GREFFE SOUS SINUSIENNE

6.1 Soulevé de sinus sans substitut osseux : quels sont les éventuels effets ou risques liés au contact entre la partie apicale de l'implant et la membrane sinusienne ?

Nous avons vu qu'avant la pose d'implants en région maxillaire postérieure, la hauteur verticale d'os résiduel doit être suffisante afin d'éviter de léser la muqueuse sinusienne et d'entraîner un certain nombre de complications. Cependant nous pouvons nous poser une question : quelles seraient les conséquences et interactions pathologiques liées au contact de la partie apicale de l'implant avec la muqueuse sinusienne, qu'elle soit perforée ou non ?

Dans un premier temps nous allons nous intéresser au contact de l'implant avec une muqueuse sinusienne non perforée, c'est le cas lors de la réalisation de la chirurgie d'élévation sinusienne sans utilisation de substitut osseux. Certaines études ont montré que le soulevé de sinus pouvait être réalisé sans utilisation de matériau de greffe et pouvait avoir des résultats similaires à un sinus lift classique en termes de survie implantaire. En effet selon Chen et al, le seul fait de soulever la membrane sinusienne crée un espace, et le maintien de cet espace va permettre la formation d'un caillot sanguin entraînant une néoformation osseuse dans cette région (11). Dans cette situation, comme aucun matériau de greffe n'est utilisé, la membrane sinusienne est maintenue par la partie apicale de l'implant.

La néoformation osseuse sera rendue possible par le potentiel ostéogénique de la membrane, le caillot sanguin (excellent support de facteurs de croissance), ainsi que par l'effet ostéo-inducteur du périoste de la crête alvéolaire.

De plus selon une étude de Silva et al. le taux de survie implantaire sans greffe osseuse serait de 99,6 % (10). Nous pouvons donc penser que lorsqu'elle n'est pas lésée, le contact entre la partie apicale de l'implant et la membrane sinusienne, n'engendrerait apparemment pas d'effets délétères et n'impacterait pas la stabilité et l'ostéointégration de l'implant.

Dans un second temps nous allons nous intéresser aux conséquences de l'exposition de la partie apicale de l'implant dans la cavité sinusienne, c'est-à-dire lorsque la membrane se retrouve lésée au cours de l'intervention. Il est important de préciser que les conséquences vont varier en fonction de la gestion peropératoire de cette perforation.

Nous savons que, généralement, lorsque l'implant pénètre dans la cavité sinusienne il en résulte un phénomène inflammatoire ou infectieux (sinusites), cela serait dû à une altération de la circulation de l'air dans la cavité sinusienne entraînant une irritation de la muqueuse. De plus la partie exposée de l'implant va alors être recouverte de débris et sera considérée comme un corps étranger menant à une augmentation de l'inflammation. Le gonflement de la muqueuse sinusienne qui en résulte aura pour conséquence une réduction de la taille de l'ostium, ce qui, nous le savons, est considéré comme un des facteurs de risque de sinusites (67). Cependant ce phénomène n'a jamais été correctement évalué ni systématiquement étudié.

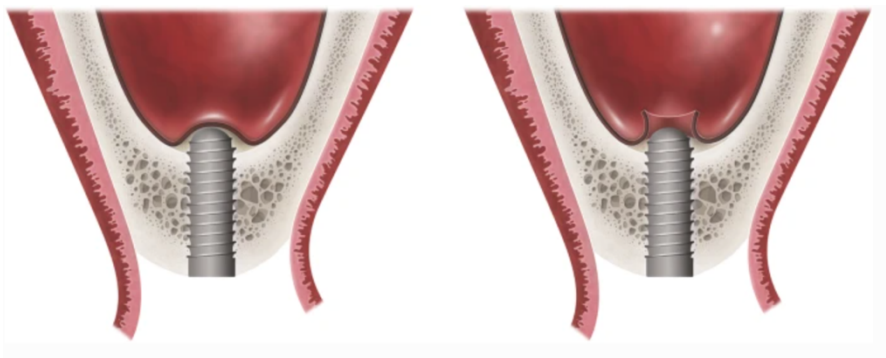

Figure 19 : Représentation schématique d'un implant introduit dans le sinus, à gauche sans perforation de la membrane et à droite avec perforation de la membrane de Schneider, SOURCE : Ragucci et al, 2019 (68)

Afin de répondre à la question posée nous allons nous aider d'une méta analyse publiée en 2019 (68). Selon cette méta-analyse, lorsque l'implant pénètre dans la cavité sinusienne de moins de 2 mm, la partie apicale est rapidement recouverte par une muqueuse sinusienne nouvellement formée. Comme nous l'avons dit précédemment lorsque la partie apicale exposée dans la cavité sinusienne est supérieur à 2 mm, la membrane ne se régénère pas spontanément et s'en suit alors une accumulation de débris sur la surface exposée de l'implant. Cette partie ne sera donc pas recouverte d'os et cela pourra entraîner, par la suite, une sinusite réactionnelle. Cependant les conséquences à long terme de cette exposition n'ont pas été systématiquement étudiées par le passé. **Le taux de survie implantaire est de 99,5 % pour un implant exposé de moins de 4 mm et de 98,5% pour un implant exposé de plus de 4mm. Ce taux de survie reste similaire à celui d'un implant posé sans effraction de la muqueuse sinusienne.**

Pour ce qui est des complications cliniques et radiologiques, selon les auteurs le taux de complications cliniques est d'environ 3,4% sans différence significative en fonction de la profondeur de pénétration de l'implant. La principale complication est l'épistaxis et ne représente qu'une complication mineure ne menant pas à des complications plus importantes. La principale complication radiologique est un épaissement de la muqueuse sinusienne sans incidence au niveau clinique.

Ainsi au contact de la partie apicale de l'implant le sinus maxillaire subit des modifications mais ces dernières ne semblent pas affecter statistiquement le taux de survie implantaire ou encore la survenue de complications cliniques ou radiologiques. Cette méta-analyse présente tout de même des limites et à l'avenir il faudra réaliser d'autres études comparatives. Nous avons donc vu que le taux de survie implantaire reste relativement similaire, que la membrane de Schneider soit perforée ou non, en revanche nous ne disposons pas d'assez de données sur le taux de complications à long terme nous permettant de conclure sur l'innocuité d'une exposition de la partie apicale de l'implant dans la cavité sinusienne.

6.2 Implants courts et implants Fractal Lift

Les complications pouvant survenir lors d'un sinus lift nous amènent à rechercher des alternatives :

- Les implants courts (8-9mm) peuvent fournir un ancrage suffisant. Ils présentent plusieurs avantages ; un cout moindre et une diminution de l'exposition, une réhabilitation prothétique plus rapide et moins de complications post opératoires liées au sinus lift, enfin un plan de traitement moins complexe et plus facilement accepté par le patient (69)

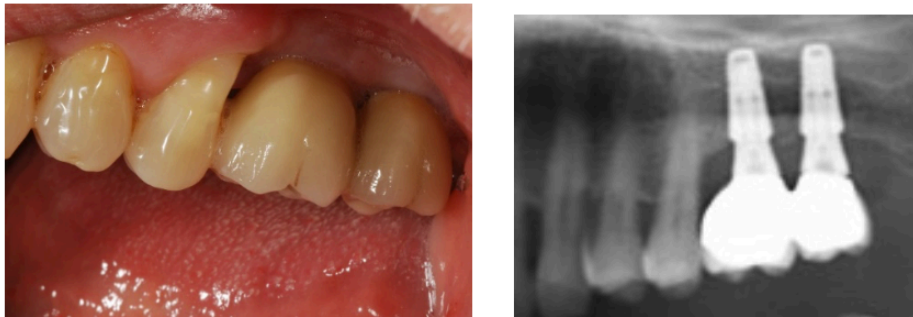


Figure 20 : Edentation terminale unilatérale maxillaire postérieure compensée par une prothèse fixe implanto-porté sur 2 implants courts de 5/9 mm pénétrant sur 2 mm le plancher sinusien,

courtoisie Dr Brincat Thierry

- Implant fractal lift associé à la technique d'ostéotension :
L'utilisation de l'ostéotenseur va permettre d'activer une ostéogénèse au niveau du site à implanter sous la membrane sinusienne et sous le périoste, un lambeau n'est pas nécessaire et cet acte se réalise 45 à 90 jours avant l'implantation (70). L'implant Fractal Lift ne nécessite le passage que d'un seul foret, de plus son extrémité apicale arrondie et profilée va permettre une élévation du plancher sinusien sans effraction de la muqueuse sinusienne (71).

CONCLUSION

De nos jours de plus en plus de praticiens proposent la greffe sous sinusienne afin de permettre une réhabilitation prothétique des secteurs postérieurs maxillaires fortement résorbés. La perforation de la membrane sinusienne reste la complication la plus rencontrée lors de cette chirurgie et nécessite au préalable de mettre en évidence les facteurs de risque tels que la présence de septa, la finesse de la membrane ainsi que d'éventuelles contre-indications.

Il est essentiel d'avoir une connaissance approfondie des différentes techniques chirurgicales et de l'instrumentation disponible afin de proposer le plan de traitement présentant le meilleur rapport bénéfice risque pour le patient et ainsi réduire au maximum le risque de complications.

En cas de perforation de la membrane sinusienne plusieurs méthodes s'offrent à nous afin de pouvoir y remédier. La taille reste le facteur déterminant pour le choix de la prise en charge, mais le plus souvent, lorsque la perforation est mise en évidence en peropératoire et correctement traitée, cela n'aura aucun effet sur la réussite de la greffe ou sur le taux de survie implantaire. En effet, nous avons vu également que lorsque la membrane de Schneider n'était pas lésée, le contact de la partie apicale de l'implant avec la muqueuse sinusienne n'avait aucune conséquence pathologique pour le sinus et qu'il était possible de réaliser un soulevé de sinus sans utiliser de substitut osseux.

Enfin des alternatives moins invasives s'offrent aux praticiens, ainsi malgré une bonne maîtrise de la greffe sous sinusienne, ces alternatives sont à prendre en considération, étant fiables et moins invasives, elles pourraient permettre, à l'avenir d'éviter de faire appel à des techniques lourdes, douloureuses, plus couteuses et plus difficiles à mettre en œuvre pour le praticien.

BIBLIOGRAPHIE

1. Monje A, Diaz KT, Aranda L, Insua A, Garcia-Nogales A, Wang H-L. Schneiderian Membrane Thickness and Clinical Implications for Sinus Augmentation: A Systematic Review and Meta-Regression Analyses. *J Periodontol.* 2016;87(8):888-99.
2. Insua A, Monje A, Chan H-L, Wang H-L. Association of Inflammatory Status and Maxillary Sinus Schneiderian Membrane Thickness. *Clin Oral Investig.* janv 2018;22(1):245-54.
3. Eloy P, Nollevaux M-C, Bertrand B. Physiologie des sinus paranasaux. *EMC - Oto-Rhino-Laryngol.* mai 2005;2(2):185-97.
4. Gabory L, Catherine J-H, Molinier-Blossier S, Lacan A, Castillo L, Russe P, et al. Recommandations de bonnes pratiques de la SFORL lors des chirurgies implantaires en rapport avec le sinus maxillaire. *Ann Fr Oto-Rhino-Laryngol Pathol Cervico-Faciale.* févr 2020;137(1):51-7.
5. Pommer B, Unger E, Sütö D, Hack N, Watzek G. Mechanical properties of the Schneiderian membrane in vitro. *Clin Oral Implants Res.* juin 2009;20(6):633-7.
6. Sang-Woo Kim, Il-Kyu Lee, Kyoung-In Yun, Chang-Hyun Kim, Je-Uk Park. Adult Stem Cells Derived from Human Maxillary Sinus Membrane and Their Osteogenic Differentiation. *Int J Oral Maxillofac Implants.* déc 2009;24(6):991-8.
7. Srouji S, Ben-David D, Lotan R, Riminucci M, Livne E, Bianco P. The innate osteogenic potential of the maxillary sinus (Schneiderian) membrane: an ectopic tissue transplant model simulating sinus lifting. *Int J Oral Maxillofac Surg.* 1 août 2010;39(8):793-801.
8. Zimble M, Lebowitz R, Glickman R, Jacobs J. Antral Augmentation, Osseointegration, and Sinusitis: The Otolaryngologist's Perspective - ProQuest. *Am J Rhinol.* oct 1998;12(5):311-6.
9. Timmenga NM, Raghoobar GM, Liem RSB, Van Weissenbruch R, Manson WL, Vissink A. Effects of maxillary sinus floor elevation surgery on maxillary sinus physiology. *Eur J Oral Sci.* juin 2003;111(3):189-97.

10. Silva L deF., de Lima VN, Faverani LP, de Mendonça MR, Okamoto R, Pellizzer EP. Maxillary sinus lift surgery—with or without graft material? A systematic review. *Int J Oral Maxillofac Surg.* déc 2016;45(12):1570-6.
11. Chen T-W, Chang H-S, Leung K-W, Lai Y-L, Kao S-Y. Implant Placement Immediately After the Lateral Approach of the Trap Door Window Procedure to Create a Maxillary Sinus Lift Without Bone Grafting: A 2-Year Retrospective Evaluation of 47 Implants in 33 Patients. *J Oral Maxillofac Surg.* nov 2007;65(11):2324-8.
12. Lundgren S, Andersson S, Sennerby L. Spontaneous Bone Formation in the Maxillary Sinus after Removal of a Cyst: Coincidence or Consequence? *Clin Implant Dent Relat Res.* avr 2003;5(2):78-81.
13. Srouji S, Kizhner T, Ben David D, Riminucci M, Bianco P, Livne E. The Schneiderian Membrane Contains Osteoprogenitor Cells: In Vivo and In Vitro Study. *Calcif Tissue Int.* févr 2009;84(2):138-45.
14. Johan P. A., Christiaan M., Disch FJM, Tuinzing DB. Anatomical aspects of sinus floor elevations. *Clin Oral Implants Res.* juin 2000;11(3):256-65.
15. Cote MT, Segelnick SL, Rastogi A, Schoor R. New York State Ear, Nose, and Throat Specialists' Views on Pre-Sinus Lift Referral. *J Periodontol.* 2011;82(2):227-33.
16. Seban A, Bonnaud P. *Le bilan pré-opératoire à visée implantaire.* Masson. 2009;
17. Dula K, Mini R, van der Stelt PF, Buser D. The Radiographic Assessment of Implant Patients: Decision-making Criteria. *Int J Oral Maxillofac Implants.* 1 févr 2001;16(1):80-9.
18. Taghiloo H, Halimi Z. The frequencies of different types of nasal septum deviation and their effect on increasing the thickness of maxillary sinus mucosa. *J Dent Res Dent Clin Dent Prospects.* Summer 2019;13(3):208-14.
19. Antoun H. *Les greffes de sinus en implantologie.* Edition Cdp. 2011. 269 p. (JPIO).
20. Schwartz Z, Weesner T, Dijk SV, Cochran DL, Mellonig JT, Lohmann CH, et al. Ability of Deproteinized Cancellous Bovine Bone to Induce New Bone Formation. *J Periodontol.* 2000;71(8):1258-69.

21. Lambert F, Lecloux G, Rompen E. Augmentation osseuse sous-sinusienne : actualisation du concept du sinus lift. *Rev Odontostomatol (Paris)*. 2008;(37):3-17.
22. Starch-Jensen T, Aludden H, Hallman M, Dahlin C, Christensen A-E, Mordenfeld A. A systematic review and meta-analysis of long-term studies (five or more years) assessing maxillary sinus floor augmentation. *Int J Oral Maxillofac Surg*. janv 2018;47(1):103-16.
23. Barone A, Santini S, Sbordone L, Crespi R, Covani U. A Clinical Study of the Outcomes and Complications Associated with Maxillary Sinus Augmentation. *Int J Oral Maxillofac Implants*. 1 févr 2006;21(1):81-5.
24. Schwartz-Arad D, Herzberg R, Dolev E. The Prevalence of Surgical Complications of the Sinus Graft Procedure and Their Impact on Implant Survival. *J Periodontol*. 2004;75(4):511-6.
25. Vlassis JM, Fugazzotto PA. A Classification System for Sinus Membrane Perforations During Augmentation Procedures With Options for Repair. *J Periodontol*. 1999;70(6):692-9.
26. Fugazzotto PA, Vlassis J. A Simplified Classification and Repair System for Sinus Membrane Perforations. *J Periodontol*. 2003;74(10):1534-41.
27. Hernández-Alfaro F, Torradeflot MM, Marti C. Prevalence and management of Schneiderian membrane perforations during sinus-lift procedures. *Clin Oral Implants Res*. janv 2008;19(1):91-8.
28. Tavelli L, Enrico Borgonovo A, Saleh MHA, Ravidà A, Hsun-Liang Chan, Hom-Lay Wang. Classification of Sinus Membrane Perforations Occurring During Transcrestal Sinus Floor Elevation and Related Treatment. *Int J Periodontics Restorative Dent*. 1 févr 2020;40(1):110-8.
29. Aimetti M, Massei G, Morra M, Cardesi E, Romano F. Correlation Between Gingival Phenotype and Schneiderian Membrane Thickness. *Int J Oral Maxillofac Implants*. déc 2008;23(6):1128-32.
30. Yilmaz HG, Tözüm TF. Are Gingival Phenotype, Residual Ridge Height, and Membrane Thickness Critical for the Perforation of Maxillary Sinus? *J Periodontol*. 2012;83(4):420-5.

31. Schwarz L, Schiebel V, Hof M, Ulm C, Watzek G, Pommer B. Risk Factors of Membrane Perforation and Postoperative Complications in Sinus Floor Elevation Surgery: Review of 407 Augmentation Procedures. *J Oral Maxillofac Surg.* juill 2015;73(7):1275-82.
32. Costes V, Sudaka A, Wassef M. Polypes des fosses nasales et des sinus : vraies et fausses tumeurs. *Ann Pathol.* nov 2011;31(5):587-91.
33. Irinakis T, Dabuleanu V, Aldahlawi S. Complications During Maxillary Sinus Augmentation Associated with Interfering Septa: A New Classification of Septa. *Open Dent J.* 22 mars 2017;11(1):140-50.
34. Gandhi KR, Wabale RN, Siddiqui AU, Farooqui MS. The incidence and morphology of maxillary sinus septa in dentate and edentulous maxillae: a cadaveric study with a brief review of the literature. *J Korean Assoc Oral Maxillofac Surg.* 2015;41(1):30-6.
35. Khalighi Sigaroudi A, Dalili Kajan Z, Rastgar S, Neshandar Asli H. Frequency of different maxillary sinus septal patterns found on cone-beam computed tomography and predicting the associated risk of sinus membrane perforation during sinus lifting. *Imaging Sci Dent.* déc 2017;47(4):261-7.
36. Maestre-Ferrín L, Carrillo-García C, Galán-Gil S, Peñarrocha-Diago M, Peñarrocha-Diago M. Prevalence, Location, and Size of Maxillary Sinus Septa: Panoramic Radiograph Versus Computed Tomography Scan. *J Oral Maxillofac Surg.* févr 2011;69(2):507-11.
37. Pommer B, Ulm C, Lorenzoni M, Palmer R, Watzek G, Zechner W. Prevalence, location and morphology of maxillary sinus septa: systematic review and meta-analysis. *J Clin Periodontol.* 2012;39(8):769-73.
38. Lozano-Carrascal N, Salomó-Coll O, Gehrke SA, Calvo-Guirado JL, Hernández-Alfaro F, Gargallo-Albiol J. Radiological evaluation of maxillary sinus anatomy: A cross-sectional study of 300 patients. *Ann Anat - Anat Anz.* nov 2017;214:1-8.
39. Louie Al-Faraje. Risques et complications en chirurgie implantaire: étiologie, prévention et gestion. Quintessence. 2013.

40. Kim M-J, Jung U-W, Kim C-S, Kim K-D, Choi S-H, Kim C-K, et al. Maxillary Sinus Septa: Prevalence, Height, Location, and Morphology. A Reformatted Computed Tomography Scan Analysis. *J Periodontol.* 2006;77(5):903-8.
41. Monje A, Diaz KT, Aranda L, Insua A, Garcia-Nogales A, Wang H-L. Schneiderian Membrane Thickness and Clinical Implications for Sinus Augmentation: A Systematic Review and Meta-Regression Analyses. *J Periodontol.* 2016;87(8):888-99.
42. Mithridate Davarpanah, Serge Szmukler-Moncler. Simplification des greffes sinusiennes. Quintessence international. 2011.
43. Al-Dajani M. Incidence, Risk Factors, and Complications of Schneiderian Membrane Perforation in Sinus Lift Surgery: A Meta-Analysis. *Implant Dent.* juin 2016;25(3):409–415.
44. Gargallo-Albiol J, Tattan M, Sinjab KH, Chan H, Wang H. Schneiderian membrane perforation via transcrestal sinus floor elevation: A randomized ex vivo study with endoscopic validation. *Clin Oral Implants Res.* janv 2019;30(1):11-9.
45. Park W-B, Han J-Y, Kang P, Momen-Heravi F. The clinical and radiographic outcomes of Schneiderian membrane perforation without repair in sinus elevation surgery. *Clin Implant Dent Relat Res.* 2019;21(5):931-7.
46. Felisati G, Borloni R, Maccari A, Mele V, Chiapasco M. Endoscopic removal of alloplastic sinus graft material via a wide middle antrotomy. *Int J Oral Maxillofac Surg.* sept 2008;37(9):858-61.
47. Urban IA, Nagursky H, Church C, Lozada JL. Incidence, Diagnosis, and Treatment of Sinus Graft Infection After Sinus Floor Elevation: A Clinical Study. *Int J Oral Maxillofac Implants.* avr 2012;27(2):449-57.
48. On SW, Cho S-W, Yang B-E. A review of rare complications of maxillary sinus floor augmentation. *J Korean Assoc Oral Maxillofac Surg.* 2019;45(6):351.
49. Becker ST, Terheyden H, Steinriede A, Behrens E, Springer I, Wiltfang J. Prospective observation of 41 perforations of the Schneiderian membrane during sinus floor elevation. *Clin Oral Implants Res.* déc 2008;19(12):1285-9.


50. Barone A, Santini S, Marconcini S, Giacomelli L, Gherlone E, Covani U. Osteotomy and membrane elevation during the maxillary sinus augmentation procedure. *Clin Oral Implants Res.* mai 2008;19(5):511-5.
51. Jordi C, Mukaddam K, Lambrecht JT, Kühl S. Membrane perforation rate in lateral maxillary sinus floor augmentation using conventional rotating instruments and piezoelectric device—a meta-analysis. *Int J Implant Dent.* déc 2018;4(1):3.
52. Vercellotti T, De Paoli S, Nevins M. The Piezoelectric Bony Window Osteotomy and Sinus Membrane Elevation: Introduction of a New Technique for Simplification of the Sinus Augmentation Procedure. *Int J Periodontics Restorative Dent.* déc 2001;21(6):560-7.
53. Torrella F, Pitarch J, Cabanes G, Anitua E. Ultrasonic Osteotomy for the Surgical Approach of the Maxillary Sinus: A Technical Note. *Int J Oral Maxillofac Implants.* 9 oct 1998;13(5):697-700.
54. Kim DY, Itoh Y, Kang TH. Evaluation of the Effectiveness of a Water Lift System in the Sinus Membrane-Lifting Operation as a Sinus Surgical Instrument. *Clin Implant Dent Relat Res.* 2012;14(4):585-94.
55. Bensaha T. Evaluation of the capability of a new water lift system to reduce the risk of Schneiderian membrane perforation during sinus elevation. *Int J Oral Maxillofac Surg.* août 2011;40(8):815-20.
56. Kao DWK, DeHaven HAJ. Controlled Hydrostatic Sinus Elevation: A Novel Method of Elevating the Sinus Membrane. *Implant Dent.* déc 2011;20(6):425–429.
57. Bhandari S, Thomas R, Kumar T, Shah R, Mehta DS. Maxillary Sinus Augmentation Using Hydraulic Pressure by Lateral Approach and Simultaneous Implant Placement: Clinicoradiographic Study. *Implant Dent.* oct 2019;28(5):514–519.
58. Kfir E, Goldstein M, Yerushalmi I, Rafaelov R, Mazor Z, Kfir V, et al. Minimally Invasive Antral Membrane Balloon Elevation – Results of a Multicenter Registry. *Clin Implant Dent Relat Res.* 2009;11(s1):83-91.
59. Kfir E, Goldstein M, Rafaelov R, Yerushalmi I, Kfir V, Mazor Z, et al. Minimally Invasive Antral Membrane Balloon Elevation in the Presence of Antral Septa: A Report of 26 Procedures. *J Oral Implantol.* 1 oct 2009;35(5):257-67.

60. Mandelaris GA, Rosenfeld AL. A Novel Approach to the Antral Sinus Bone Graft Technique: The Use of a Prototype Cutting Guide for Precise Outlining of the Lateral Wall. A Case Report. *Int J Periodontics Restorative Dent.* déc 2008;28(6):568-75.
61. Zaniol T, Zaniol A, Tedesco A, Ravazzolo S. The Low Window Sinus Lift: A CAD-CAM–Guided Surgical Technique for Lateral Sinus Augmentation: A Retrospective Case Series. *Implant Dent.* août 2018;27(4):512–520.
62. Nolan PJ, Freeman K, Kraut RA. Correlation Between Schneiderian Membrane Perforation and Sinus Lift Graft Outcome: A Retrospective Evaluation of 359 Augmented Sinus. *J Oral Maxillofac Surg.* 1 janv 2014;72(1):47-52.
63. Urban IA, Nagursky H, Church C, Lozada JL. Incidence, Diagnosis, and Treatment of Sinus Graft Infection After Sinus Floor Elevation: A Clinical Study. *Int J Oral Maxillofac Implants.* avr 2012;27(2):449-57.
64. Hunter WL, Bradrick JP, Houser SM, Patel JB, Sawady J. Maxillary Sinusitis Resulting From Ostium Plugging by Dislodged Bone Graft: Case Report. *J Oral Maxillofac Surg.* juill 2009;67(7):1495-8.
65. Testori T, Drago L, Wallace SS, Capelli M, Galli F, Zuffetti F, et al. Prevention and Treatment of Postoperative Infections after Sinus Elevation Surgery: Clinical Consensus and Recommendations. *Int J Dent.* 2012;2012:1-5.
66. Les complications sinusiennes post implantaire [Internet]. 2014 [cité 4 oct 2020]. Disponible sur: <https://www.lefildentaire.com/articles/clinique/implantologie/les-complications-sinusiennes-post-implantaires/>
67. Raghoobar GM, van Weissenbruch R, Vissink A. Rhino-sinusitis related to endosseous implants extending into the nasal cavity. *Int J Oral Maxillofac Surg.* avr 2004;33(3):312-4.
68. Ragucci GM, Elnayef B, Suárez-López del Amo F, Wang H-L, Hernández-Alfaro F, Gargallo-Albiol J. Influence of exposing dental implants into the sinus cavity on survival and complications rate: a systematic review. *Int J Implant Dent.* déc 2019;5(1):6.
69. Morand M, Irinakis T. The Challenge of Implant Therapy in the Posterior Maxilla: Providing a Rationale for the Use of Short Implants. *J Oral Implantol.* 1 oct 2007;33(5):257-66.

70. Régénération osseuse : la voie des ostéotenseurs matriciels [Internet]. 2014 [cité 7 oct 2020]. Disponible sur:

<https://www.lefildentaire.com/articles/clinique/implantologie/regeneration-osseuse-la-voie-des-osteotenseurs-matriciels/>

71. Soulevé de sinus et ostéotenseur : le Fractal lift Taux de succès sur une période de 2 à 6 ans [Internet]. [cité 7 oct 2020]. Disponible sur: <https://fr.dental-tribune.com/clinical/souleve-de-sinus-et-osteotenseur-le-fractal-lift-taux-de-succes-sur-une-periode-de-2-a-6-ans/>



SERMENT MEDICAL

En présence des Maîtres de cette Faculté, de mes chers condisciples, devant l'effigie d'HIPPOCRATE.

Je promets et je jure, d'être fidèle aux lois de l'honneur et de la probité dans l'exercice de la Médecine Dentaire.

Je donnerai mes soins à l'indigent et n'exigerai jamais un salaire au-dessus de mon travail, je ne participerai à aucun partage clandestin d'honoraires.

Je ne me laisserai pas influencer par la soif du gain ou la recherche de la gloire.

Admis dans l'intérieur des maisons, mes yeux ne verront pas ce qui s'y passe, ma langue taira les secrets qui me seront confiés et mon état ne servira pas à corrompre les mœurs ni à favoriser le crime.

Je ne permettrai pas que des considérations de religion, de nation, de race, de parti ou de classe sociale viennent s'interposer entre mon devoir et mon patient.

Même sous la menace, je n'admettrai pas de faire usage de mes connaissances médicales contre les lois de l'humanité.

J'informerai mes patients des décisions envisagées, de leurs raisons et de leurs conséquences. Je ne tromperai jamais leur confiance et n'exploiterai pas le pouvoir hérité des connaissances pour forcer les consciences.

Je préserverai l'indépendance nécessaire à l'accomplissement de ma mission. Je n'entreprendrai rien qui dépasse mes compétences. Je les entretiendrai et les perfectionnerai pour assurer au mieux les services qui me seront demandés.

Respectueux et reconnaissant envers mes Maîtres, je rendrai à leurs enfants l'instruction que j'ai reçue de leur père.

Que les hommes m'accordent leur estime si je suis fidèle à mes promesses.

Que je sois déshonoré et méprisé de mes confrères si j'y manque.

CLAVEL Laura – Effraction de la muqueuse sinusienne lors d'un sinus lift : conséquences per et post opératoires et gestion des complications

Th. : Chir. dent. : Marseille : Aix –Marseille Université : 2020

Rubrique de classement : Chirurgie orale

Résumé :

La réhabilitation implanto-prothétique des secteurs maxillaires postérieurs fortement résorbés représentent un challenge pour le chirurgien-dentiste. Le comblement de sinus est une technique fiable qui permet d'obtenir une hauteur d'os suffisante pour la mise en place d'implants. Toutefois, la perforation de la muqueuse sinusienne au cours de la chirurgie peut survenir et être à l'origine de complications. Les moyens de prévention de cette complication, ainsi que la gestion per et post opératoire seront décrits dans cette thèse. Nous aborderons également les interactions pathologiques entre la partie apicale de l'implant et la muqueuse sinusienne.

Mots clés :

Rehaussement du plancher sinusien, muqueuse nasale/lésion, blessure chirurgicale, complications postopératoires

CLAVEL Laura – Invasion of sinus mucosa during sinus floor elevation: per and postoperative consequences and management of complications

Abstract :

The rehabilitation of the strongly resorbed posterior maxillary arch represents a challenge for the dental surgeon. Sinus lift is a reliable technique that allows sufficient bone height to be obtained for the placement of dental implants. However, perforation of the sinus mucosa during surgery can occur and lead to complications. The means of prevention of this complication, as well as the peroperative and postoperative management will be described in this thesis. We will also discuss the pathological interactions between the apical part of the implant and the sinus mucosa.

Key words : Sinus floor augmentation, nasal mucosa/injury, surgical injury, postoperative complications

Adresse de l'auteur:

4 Bis rue Beaussier
83000 TOULON