



HAL
open science

Du projet prothétique à la planification : apport du numérique en prothèse implantaire

Justine Polo

► **To cite this version:**

Justine Polo. Du projet prothétique à la planification : apport du numérique en prothèse implantaire. Chirurgie. 2020. dumas-03517448

HAL Id: dumas-03517448

<https://dumas.ccsd.cnrs.fr/dumas-03517448v1>

Submitted on 7 Jan 2022

HAL is a multi-disciplinary open access archive for the deposit and dissemination of scientific research documents, whether they are published or not. The documents may come from teaching and research institutions in France or abroad, or from public or private research centers.

L'archive ouverte pluridisciplinaire **HAL**, est destinée au dépôt et à la diffusion de documents scientifiques de niveau recherche, publiés ou non, émanant des établissements d'enseignement et de recherche français ou étrangers, des laboratoires publics ou privés.



Distributed under a Creative Commons Attribution - NonCommercial - NoDerivatives 4.0 International License

THESE

***POUR OBTENIR LE DIPLOME D'ETAT
DE DOCTEUR EN CHIRURGIE DENTAIRE***

Présentée et publiquement soutenue devant la

Faculté d'Odontologie de Marseille
(Doyen : Monsieur le Professeur Bruno FOTI)

Aix-Marseille Université
(Président : Monsieur le Professeur Éric BERTON)

***Du projet prothétique à la planification : apport du
numérique en prothèse implantaire***

Présentée par

POLO Justine

Né(e) le 15 Mars 1994

A Marseille

(Bouches-du-Rhône)

Thèse soutenue le **09 décembre 2020**

Devant le jury composé de

Président : Professeur RUQUET Michel

Assesseurs : Docteur MAILLE Gérald

Docteur GUIVARC'H Maud

Docteur FERRE Enzo

THESE

***POUR OBTENIR LE DIPLOME D'ETAT
DE DOCTEUR EN CHIRURGIE DENTAIRE***

Présentée et publiquement soutenue devant la

Faculté d'Odontologie de Marseille
(Doyen : Monsieur le Professeur Bruno FOTI)

Aix-Marseille Université
(Président : Monsieur le Professeur Éric BERTON)

***Du projet prothétique à la planification : apport du
numérique en prothèse implantaire***

Présentée par

POLO Justine

Né(e) le 15 Mars 1994

A Marseille

(Bouches-du-Rhône)

Thèse soutenue le **09 décembre 2020**

Devant le jury composé de

Président : Professeur RUQUET Michel

Assesseurs : Docteur MAILLE Gérald

Docteur GUIVARC'H Maud

Docteur FERRE Enzo

ADMINISTRATION

Mise à jour : sept. 2020

Doyens Honoraires

Professeur	Raymond SANGIUOLO†
Professeur	Henry ZATTARA
Professeur	André SALVADORI
Professeur	Jacques DEJOU

Doyen Assesseurs

Professeur	Bruno FOTI
Professeur	Michel RUQUET
Professeur	Anne RASKIN

Directeurs de Départements

Formation Initiale	Professeur	Michel RUQUET
Recherche	Professeur	Anne RASKIN
Formation Continue	Professeur	Frédéric BUKIET

Charges de missions

Relations Internationales	Professeur	Hervé TASSERY
Internat et Diplômes d'études spécialisées	Professeur	Virginie MONNET-CORTI
Affaires générales	Docteur	Patrick TAVITIAN

Responsable des Services Administratifs et Techniques

Madame	Katia LEONI
--------	-------------

LISTE DES ENSEIGNANTS

PROFESSEURS DES UNIVERSITES – PRATICIENS HOSPITALIERS DES CSERD

BUKIET Frédéric (58-01)
FOTI Bruno (56-02)
LE GALL Michel (56-01)
MONNET-CORTI Virginie (57-01)
ORTHLIEB Jean-Daniel (58-01)
RASKIN Anne (58-01)
RUQUET Michel (58-01)
TARDIEU Corinne (56-01)
TARDIVO Delphine (56-02)
TASSERY Hervé (58-01)

PROFESSEUR DES UNIVERSITES

ABOUT Imad (65)

PROFESSEURS EMERITES

DEJOU Jacques
HUE Olivier

MAITRES DE CONFERENCES DES UNIVERSITES – PRATICIENS HOSPITALIERS DES CSERD

ABOUDHARAM Gérard (58-01)	LAN Romain (56-02)
BANDON Daniel (56-01)	LAURENT Michel (58-01)
BELLONI Didier (57-01)	LAURENT Patrick (57-01)
BOHAR Jacques (56-01)	MAILLE Gérald (58-01)
CAMOIN Ariane (56-01)	PHILIP-ALLIEZ Camille (56-01)
CAMPANA Fabrice (57-01)	POMMEL Ludovic (58-01)
CATHERINE Jean-Hugues (57-01)	PRECKEL Bernard-Éric (58-01)
GAUBERT Jacques (56-01)	RÉ Jean-Philippe (58-01)
GIRAUD Thomas (58-01)	ROCHE-POGGI Philippe (57-01)
GIRAUDEAU Anne (58-01)	STEPHAN Grégory (58-01)
GUIVARC'H Maud (58-01)	TAVITIAN Patrick (58-01)
JACQUOT Bruno (58-01)	TERRER Elodie (58-01)
LABORDE Gilles (58-01)	TOSELLO Alain (58-01)

MAITRES DE CONFERENCES DES UNIVERSITES ASSOCIES

BALLESTER Benoît (58-01)
BLANCHET Isabelle (56-01)
MENSE Chloé (58-01)
SILVESTRI Frédéric (58-01)

ASSISTANTS HOSPITALIERS ET UNIVERSITAIRES

AL AZAWI Hala (56-01)	HAHN-GOLETTI Larissa (58-01)
ANTEZACK Angeline (57-01)	LIOTARD Alicia (58-01)
ARNIER Canelle (56-01)	MANSUY Charlotte (58-01)
BACHET-DORISON Damienne (56-01)	MARTIN William (56-01)
CAMBON Isabelle (56-01)	MATTERA Rémi (56-01)
CASAZZA Estelle (56-01)	MELLOUL Sébastien (57-01)
CASTRO Romain (57-01)	PARFU Anne (58-01)
DAVID Laura (56-01)	PASCHEL Laura (58-01)
DEVICTOR Alix (58-01)	PILLIOL Virginie (58-01)
DODDS Mélina (58-01)	REPETTO Andréa (58-01)
DRAUSSIN Thierry (56-02)	ROMANET Yvan (57-01)
DUMAS Cathy (57-01)	SANTUNIONE Charlotte (58-01)
HADJ-SAID Mehdi (57-01)	VINAÏ Michael (56-01)

ASSISTANTS DES UNIVERSITES ASSOCIES

GRINE Ghilès (57-01)
HOUVENAEGHEL Brice (57-01)

Intitulés des sections CNU :

- 56^{ème} section : Développement, croissance et prévention
- 56-01 Odontologie pédiatrique et orthopédie dento-faciale
- 56-02 : Prévention – Epidémiologie – Economie de la santé – Odontologie légale
- 57^{ème} section : Chirurgie orale ; Parodontologie ; Biologie Orale
- 57-01 : Chirurgie orale – Parodontologie – Biologie orale
- 58^{ème} section : Réhabilitation orale
- 58-01 : Dentisterie restauratrice – Endodontie – Prothèses – Fonction-Dysfonction – Imagerie – Biomatériaux

L'auteur s'engage à respecter les droits des tiers, et notamment les droits de propriété intellectuelle. Dans l'hypothèse où la thèse comporterait des éléments protégés par un droit quelconque, l'auteur doit solliciter les autorisations nécessaires à leur utilisation, leur reproduction et leur représentation auprès du ou des titulaires des droits. L'auteur est responsable du contenu de sa thèse. Il garantit l'Université contre tout recours. Elle ne pourra en aucun cas être tenue responsable de l'atteinte aux droits d'un tiers

*Au Président du jury,
Monsieur le Professeur Michel RUQUET*

*Je suis très touchée que vous ayez accepté de présider ma thèse aujourd'hui.
Je tenais à vous remercier pour votre gentillesse, votre bienveillance et votre
dévouement tout au long de ces années passées avec vous.
Votre empathie ainsi que votre implication auprès de vos patients m'ont beaucoup
inspirée.
Veuillez accepter la marque de mon estime et de mon profond respect.*

*A mon directeur de thèse,
Monsieur le Docteur Gérard MAILLE*

*Je tenais à vous remercier pour votre soutien tout au long de ce travail.
Dès mes premiers pas à la clinique, votre exigence professionnelle ainsi que votre rigueur m'ont beaucoup inspirée. Votre enseignement, vos conseils avisés ainsi que votre bonne humeur m'ont permis de progresser au fil des années et progressivement de prendre confiance en mes capacités.
Votre soutien indéfectible m'a beaucoup touchée ces dernières années, surtout dans les moments difficiles vous étiez là pour m'aider à me surpasser.
Vous avez été et êtes toujours aujourd'hui une source d'inspiration et de motivation.
A l'avenir, j'espère avoir encore la chance d'échanger avec vous et de bénéficier de votre expérience.*

A Madame le Docteur Maud GUIVARC'H,

Je vous remercie d'avoir accepté de siéger dans ce jury bien qu'il ne s'agisse pas de votre domaine de prédilection.

Votre présence aujourd'hui est très importante à mes yeux.

En effet, au fil de ces années, j'ai eu la chance de bénéficier de votre enseignement, de vos conseils mais aussi de votre gentillesse et de votre soutien.

Votre bienveillance ainsi que votre humanisme m'ont beaucoup touchée.

Vous m'avez permis d'apprécier une discipline complexe et donné l'envie de m'investir davantage dans celle-ci afin d'offrir le meilleur à mes patients.

A Monsieur le Docteur Enzo FERRE,

Je tenais à vous remercier de faire partie de ce jury ainsi que pour la confiance que vous m'accordez.

Notre récente rencontre m'a permis de découvrir un chaleureux cabinet rempli de bienveillance et de dévouement pour ses patients.

J'espère de tout cœur que notre collaboration nous permettra de porter de nombreux projets dans les années à venir.

J'espère également que les étudiants sauront apprécier la chance qu'ils ont d'apprendre à vos côtés.

A Maminou ...

Du projet prothétique à la planification : apport du numérique en prothèse implantaire

<i>Introduction</i>	<i>1</i>
<i>I. Le concept de Régénération Prothétique Guidée (RPG)</i>	<i>2</i>
A. Analyse esthétique	2
1. Esthétique faciale.....	2
2. Esthétique du sourire.....	8
3. Esthétique dento-gingivale.....	10
B. Analyse fonctionnelle	12
1. Arc facial.....	12
2. Montage sur articulateur.....	13
C. Analyse biologique	15
1. Santé gingivale.....	15
2. Biotypes parodontaux.....	18
<i>II. Du projet prothétique à la planification</i>	<i>20</i>
A. Élaboration du projet prothétique	20
1. Analyse pré-implantaire.....	21
2. Élaboration du projet prothétique conventionnel.....	27
3. Élaboration du projet prothétique numérique.....	32
B. Planification implantaire	39
1. Planification conventionnelle.....	39
2. Planification numérique.....	41
C. Phase chirurgicale	44
D. Phase prothétique	51
<i>III. Proposition d'un protocole numérique</i>	<i>54</i>
<i>Conclusion</i> :	<i>60</i>
<i>Bibliographie</i>	
<i>Table des illustrations</i>	

Introduction

La finalité de l'implantologie est de remplacer un ou plusieurs organes dentaires absents. Pour y parvenir nous disposons de méthodes conventionnelles et de méthodes numériques.

Toute réhabilitation prothétique sur implant doit être précédée d'une analyse diagnostique permettant d'élaborer un projet thérapeutique. Celui-ci simulé par un projet prothétique pré-chirurgical, et conforme aux critères esthétiques, fonctionnels et biologiques doit être validé par le praticien et le patient. La confrontation de ce projet prothétique avec les données anatomiques du patient est primordiale et possible grâce à la fabrication de guides radiologiques. Ainsi tout au long des séances thérapeutiques, le projet prothétique élaboré en amont guide chaque étape du traitement, c'est ce qu'on appelle : le concept de régénération prothétique guidée.

Depuis quelques années, le flux numérique permet d'optimiser ce concept en rendant plus fiables et reproductibles nos résultats thérapeutiques.

Ces nouvelles stratégies numériques de traitement permettent de concevoir un résultat prothétique final avant même de débiter le traitement et ainsi de pouvoir contrôler à chaque étape la concordance avec celui-ci afin d'arriver à un résultat le plus fidèle possible.

L'implantologie a su intégrer le numérique du début à la fin de la chaîne thérapeutique, afin d'augmenter la sécurité et le confort du patient, la rapidité des étapes, le stockage et le partage des données, et de faciliter la communication entre praticien/prothésiste et praticien/patient.

L'objectif de ce travail est d'expliquer en quoi l'implantologie moderne ne peut dissocier le geste chirurgical de la réflexion prothétique et comment le flux numérique a permis d'optimiser ce concept, notre pratique et nos résultats thérapeutiques.

Après avoir introduit le concept de régénération prothétique guidée, nous expliquerons à travers l'analyse esthétique, fonctionnelle et biologique pourquoi l'implant est considéré comme un outil au service de la réalisation du projet prothétique. Nous verrons également comment le projet prothétique permet de guider la planification implantaire et enfin nous proposerons un protocole de planification implantaire numérique adaptable à diverses situations cliniques.

I. Le concept de Régénération Prothétique Guidée (RPG)

L'établissement d'un projet prothétique est un préalable indispensable pour obtenir un positionnement idéal des implants. Ce projet nécessite non seulement une analyse esthétique, mais aussi une analyse fonctionnelle et biologique garantissant ainsi le maintien à long terme de la restauration.

A. Analyse esthétique

La demande des patients est souvent motivée par un problème esthétique. La meilleure réponse thérapeutique est un résultat remplissant trois critères : l'esthétique, le fonctionnel et la pérennité (1).

De nombreux auteurs ont mis au point des « check-list » esthétiques afin de guider les praticiens dans leur analyse et leur permettre d'acquérir une méthodologie. Il faudra cependant veiller à ne pas tomber dans la standardisation du sourire.

L'expressivité et le sourire d'un individu déterminent en bonne partie son rayonnement, par le biais des diverses formes de communication non verbale qui expriment la joie, l'amabilité, la générosité ou l'approbation (2).

1. Esthétique faciale

- **L'analyse du visage de face**

→ Les lignes de référence

En dentisterie esthétique, il est admis que la restauration doit être en accord avec la gencive, le sourire et aussi le visage du patient, lui-même défini par le cadre facial représenté par des référentiels horizontaux et verticaux. (3)

Selon Sette et al (3), l'analyse biométrique permet de déterminer la symétrie/asymétrie faciale du patient afin de savoir quelle ligne de référence utiliser (Fig. 1).

Pour cela il est nécessaire de comparer les lignes de références anatomiques aux axes de reconstruction idéaux du visage repérés grâce au cadre facial de référence.

Dans 88,4% des cas : la ligne bipupillaire (LBP) est la référence horizontale et la ligne sagittale médiane (LSM) la référence verticale.

Pour les 11,6% de cas d'asymétrie verticale, la ligne de référence horizontale est soit :

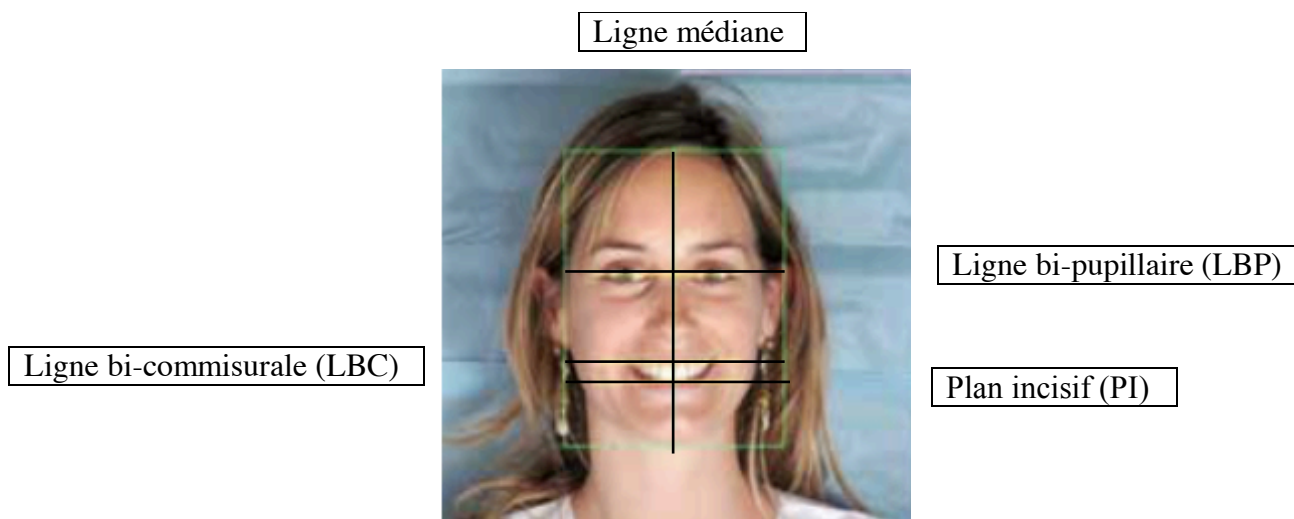
- La ligne bicommissurale (LBC) lorsqu'elle est parallèle à la ligne horizontale du cadre de référence
- La bissectrice de l'angle formé par la LBP et la LBC lorsqu'elle n'est pas parallèle à la ligne horizontale du cadre de référence

Les éléments du visage influencent la perception de la personnalité d'un individu.

Dans un visage séduisant, on retrouve un équilibre entre le regard et le sourire.

Il est de notre devoir de rétablir, voire améliorer cet équilibre en se basant sur des repères fixes, établis et reproductibles.

Une légère asymétrie, inclinaison ou irrégularité d'une ligne de référence par rapport aux autres peut animer un visage sans compromettre pour autant son harmonie globale.



*Figure 1 : Exploitation des référentiels du visage à l'aide du Ditramax (cadre vert), les lignes LBP-LBC-PI en noir sont parallèles entre elles dans un visage harmonieux .
D'après Margossian, 2014 (3)*

→ *Les 3 étages de la face*

L'analyse du visage est ancienne, depuis l'antiquité les artistes peintres et sculpteurs s'évertuent à établir des plans et des proportions afin de donner des repères à l'anatomie humaine. Léonard De Vinci y a beaucoup contribué notamment en introduisant la notion d'égalité des 3 étages de la face.

Ces proportions sont toujours d'actualité, notamment en dessin, en analyse céphalométrique, en chirurgie orthognathique et en dentisterie esthétique.

Le visage se divise horizontalement en 3 parties égales (Fig. 2) :

- ***L'étage supérieur*** (ou frontal) : de la base capillaire à la ligne ophryaque
- ***L'étage moyen*** (ou nasal) : de la ligne ophryaque à la ligne inter-ailes du nez
- ***L'étage inférieur*** (ou buccal) : de la ligne inter-ailes à la pointe du menton

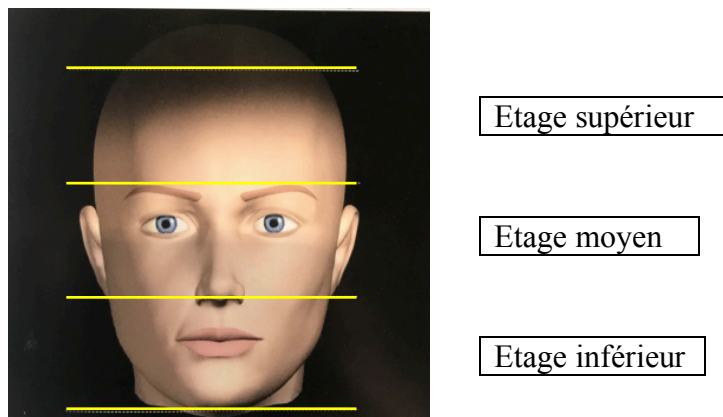


Figure 2 : Les proportions de la face, d'après Fradeani, 2006 (2)

La proportion de ces 3 étages varie souvent d'un individu à l'autre, mais ne créent pas nécessairement de dysharmonie.

Le tiers inférieur du visage joue un rôle fondamental dans la détermination de l'aspect esthétique global.

- **Analyse du visage de profil**

→ ***Le plan de Francfort***

Dans l'analyse du profil, le plan horizontal de référence est le plan de Francfort, déterminé par la ligne qui joint le porion (sommet de l'orifice auriculaire) et le point sous orbitaire.

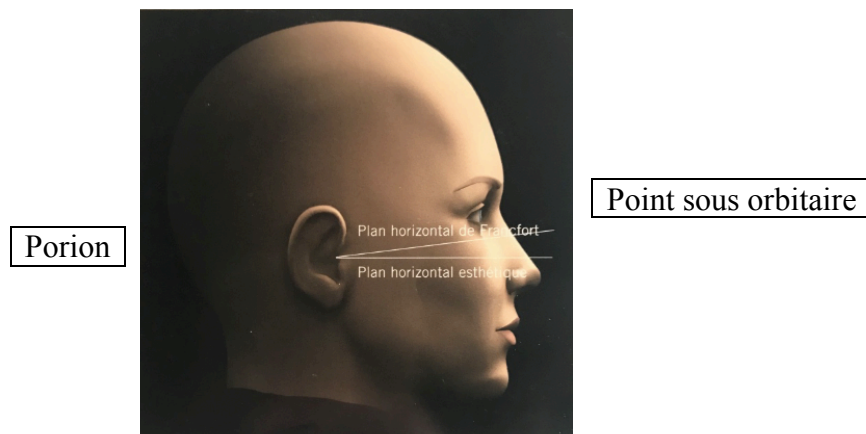


Figure 3 : Plan de Francfort et plan esthétique, d'après Fradeani, 2006 (2)

Lors de l'examen clinique, la tête bien droite et les yeux vers l'horizon, le plan de Francfort forme un angle de 8° avec le plan horizontal esthétique de référence (Fig 3).

→ ***La ligne E de Ricketts***

Elle permet de déterminer le type de profil par rapport à la position des lèvres.

La ligne E passe par le bout du nez et la pointe du menton.

Selon Ricketts, si le profil est normal, la lèvre supérieure se situe à 4mm et la lèvre inférieure à 2mm en arrière de la ligne E (Fig 4).

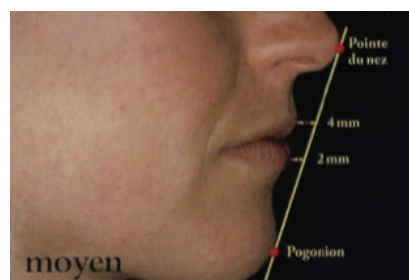


Figure 4 : Ligne E de Ricketts, d'après Paris et Faucher, 2003 (4)

Il existe cependant des variations significatives entre les sexes, on considèrera donc comme normale toute situation dans laquelle les lèvres se trouvent à l'intérieur de la ligne E.

- **Bilan photographique**

La photographie est aujourd'hui un outil incontournable dans la bonne réalisation d'un plan de traitement prothétique. Elle constitue :

- Une aide au diagnostic
- Une aide aux choix thérapeutiques (grâce aux mesures et simulations pouvant être réalisées sans la présence du patient)
- Un moyen de communication avec le patient (comparaison avant/après)
- Un moyen de communication avec le laboratoire de prothèse (qui peut appréhender le visage, le sourire, le rapport des étages de la face, leurs axes, la teinte des dents...)

Selon Paris et Faucher en 2003 (4), 12 clichés photographiques sur un fond neutre sont nécessaires pour un bilan photographique pertinent (Fig. 5).

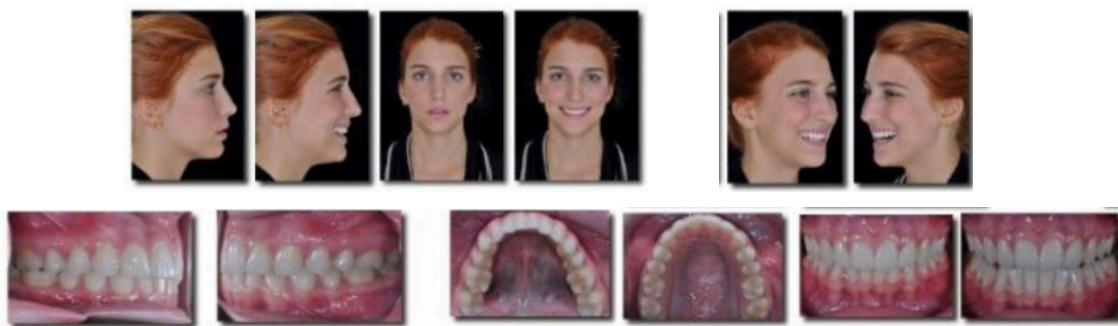

Figure 5 : Bilan photographique (source : Thedentalist.fr)

- **Le transfert des données esthétiques au laboratoire : utilisation du Ditramax®**

La communication des données esthétiques faciales au laboratoire est un élément clé du succès prothétique final. Mais comment fiabiliser la communication de ces données au laboratoire ?

S'il existe plusieurs moyens d'y parvenir, nous détaillerons ici le Ditramax® proposé par le Dr Patrice Margossian en 2011 (5). Il s'agit d'un instrument simple d'utilisation qui permet d'enregistrer les lignes de référence esthétique de la face et de les transférer directement sur le modèle de travail maxillaire (Fig. 6 et 7).

Cette méthode permet d'optimiser l'intégration esthétique des prothèses dans l'harmonie faciale, de réduire significativement les erreurs d'agencement des dents et donc les essayages multiples et chronophages.

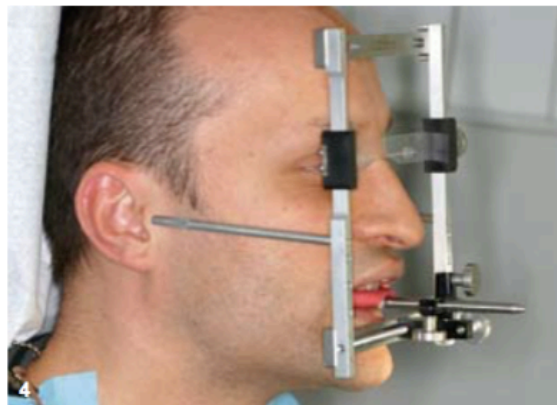


Figure 6 : Mise en place de la fourchette de morsure enduite de silicone à prise rapide sur les deux faces (Aquasyl Bite). Le Ditramax est placé sur la fourchette et réglé selon l'orientation des plans esthétiques ; D'après Margossian, (6) (7)

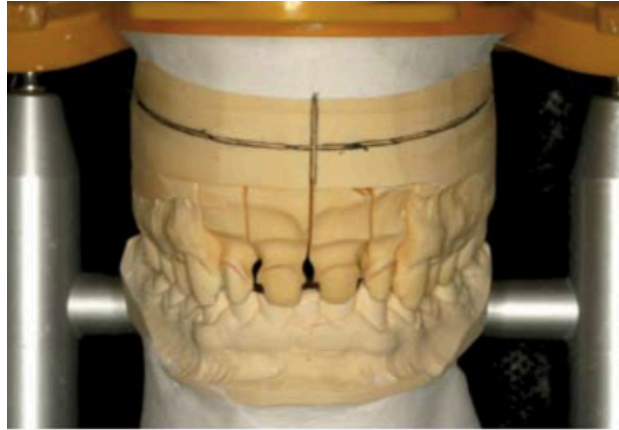


Figure 7 : Perception du modèle de travail après le marquage au crayon des lignes de références qui vont guider le prothésiste. D'après Margossian P, 2014 (7)

- Ligne horizontale parallèle à la LBP dans le plan frontal et latéralement orienté selon le plan de Camper
- Ligne verticale matérialisant le PSM de la face

Les marquages réalisés au crayon sont recouverts d'un vernis à ongles transparent pour éviter d'effacer les lignes durant les manipulations au laboratoire. (8)

2. Esthétique du sourire

Le sourire est une position dynamique des lèvres qui est modifiée par les contractions des muscles et le profil des lèvres. D'après Garber et Salama il met en relation étroite 3 entités : les dents, le cadre des lèvres et des gencives qui s'intègrent dans le cadre facial. (9)

L'harmonie du sourire est déterminée non seulement par la forme, la position et la couleur des dents, mais également par les tissus gingivaux. (10)

La visibilité du parodonte dépend de la position de la ligne du sourire, ligne imaginaire d'apparence convexe qui suit le bord inférieur de la lèvre supérieure (Fig. 8).

Dans le but d'étudier la composante gingivale, Liebart et al (10) ont décrit la visibilité du parodonte et des papilles inter-dentaires en fonction de la position de la ligne du sourire au cours d'un sourire naturel et d'un sourire forcé dans une classification appelée *Parodontia*.

Classification de la ligne du sourire

<p>Classe 1</p> 	<p>Ligne du sourire TRES haute</p>	<p>Sourire qui découvre un bandeau continu de gencive > à 2mm de hauteur ou > 2mm apicalement à la JEC.</p> <p>On parle de sourire gingival</p>
<p>Classe 2</p> 	<p>Ligne du sourire haute</p>	<p>Sourire qui découvre un bandeau continu de gencive de 0 à 2mm de hauteur.</p>
<p>Classe 3</p> 	<p>Ligne du sourire moyenne</p>	<p>Sourire qui ne présente que les espaces inter-dentaires remplis ou pas par les papilles.</p>
<p>Classe 4</p> 	<p>Ligne du sourire basse</p>	<p>Sourire où le parodonte n'est pas visible.</p>

Figure 8 : Classification de la ligne du sourire par Liébart MF, (10)

La ligne esthétique idéale selon les critères précédemment discutés révèle environ 1mm de gencive marginale lors d'un sourire naturel complet. Une exposition de gencive de plus de 3mm est perçue comme peu attirante par une majorité de patients.

3. Esthétique dento-gingivale

Le sourire parfait est rarement synonyme d'absence d'imperfections. Un sourire naturel se caractérise par l'intégration harmonieuse des dents dans les structures parodontales environnantes, les lèvres et le visage.

L'esthétique dentaire et l'esthétique gingivale agissent ensemble pour donner au sourire son harmonie et son équilibre (11). Une esthétique dentaire parfaite ne peut pas compenser les problèmes esthétiques gingivaux et vice versa.

La « check-list esthétique » de Belser en 1982 (12), actualisée par Magne présente des critères objectifs fondamentaux qui définissent une ligne directrice pour les réhabilitations esthétiques antérieures. Le défi diagnostique n'est pas d'appliquer rigoureusement ces critères mais plutôt de les analyser et de les mettre en œuvre lorsque la situation clinique l'indique (Fig. 9).

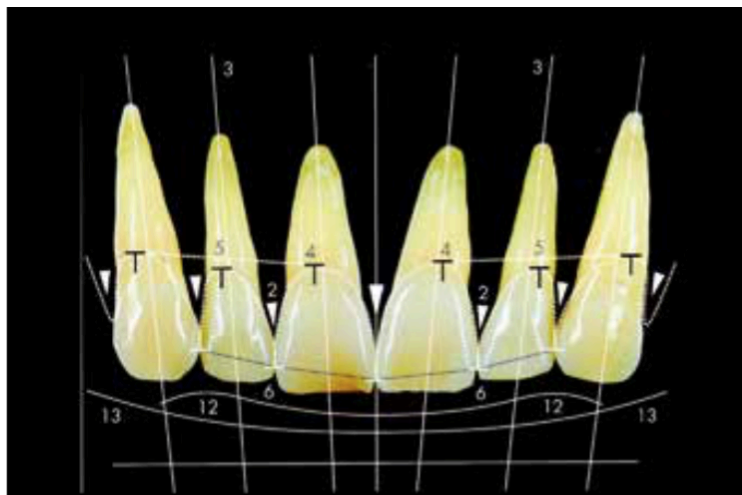


Figure 9 : Magne et Belser : critères objectifs de l'esthétique dento-gingivale (11)

Magne reprend les 14 critères proposés par Belser et les ordonne par ordre d'influence sur le résultat esthétique. La santé gingivale et sa morphologie font partie des premiers paramètres à évaluer.

1. *La santé gingivale*
2. *La fermeture de l'embrasure gingivale*
3. *Les axes dentaires*
4. *Le zénith du contour gingival*
5. *L'équilibre des festons gingivaux*
6. *Le niveau du contact interdentaire*
7. *Les dimensions relatives des dents*
8. *Les éléments de base de la forme dentaire*
9. *Les caractérisations de la dent*
10. *Les états de surface*
11. *La couleur*
12. *La configuration des bords incisifs*
13. *La ligne de la lèvre inférieure*
14. *La symétrie du sourire*

Conclusion :

Une analyse esthétique préalable au traitement prothétique est indispensable, car elle permet au praticien d'acquérir les informations nécessaires au choix éclairé des meilleures approches en fonction de chaque individu.

Elle permet de cibler les dents concernées par le traitement mais aussi d'indiquer si la thérapeutique se limitera au geste prothétique ou s'il faudra recourir à des chirurgies plastiques parodontales ou à de l'orthodontie. (8)

B. Analyse fonctionnelle

Lors de l'analyse pré-prothétique d'un patient, l'analyse des fonctions occlusales, l'enregistrement des rapports entre les deux arcades et leur agencement dans les trois plans de l'espace sont indispensables pour réaliser une analyse fonctionnelle correcte grâce au positionnement des modèles sur l'articulateur.

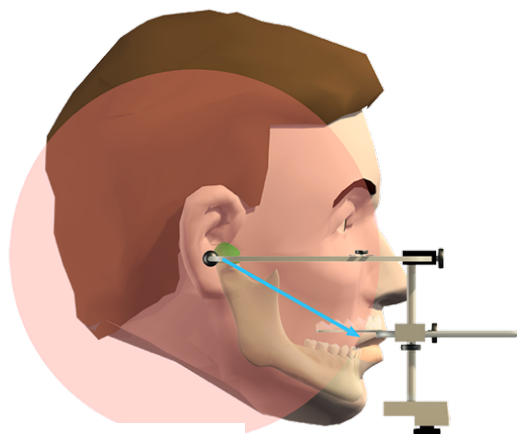
1. Arc facial

L'arc facial permet de transférer la position du maxillaire sur l'articulateur selon la même position qu'il occupe par rapport à la base du crâne et au plan de référence choisi (Plan Axio-Orbitaire (PAO), Francfort, Camper ou arbitraire.)

Ici nous utiliserons un arc facial à embout auriculaire avec comme plan de référence, le PAO. Il existe une erreur de localisation estimée à $\pm 5\text{mm}$, ce qui reste acceptable à condition de l'utiliser avec rigueur en particulier pour le positionnement des embouts auriculaires (13).

Lors de son utilisation 3 points de références doivent être choisis pour que l'orientation spatiale du modèle soit correcte et reproductible (Fig. 10) :

- 2 points postérieurs placés sur l'axe charnière : les conduits auditifs externes
- 1 point antérieur : le point sous orbitaire



*Figure 10 : Mise en place de l'arc facial sur le patient, grâce aux 3 points de référence.
Source de la photo : <https://www.idweblogs.com/e-occluso/larc-facial-en-2min15/>*

2. Montage sur articulateur

L'articulateur est un dispositif mécanique supportant les moulages maxillaires et mandibulaires et simulant les relations occlusales du patient dans différentes positions mandibulaires (14) (15) (Fig. 11) :

- la propulsion et les latéralités pour le rétablissement des guidages
- le mouvement axial terminal (MAT) pour les modifications de la dimension verticale d'occlusion (DVO)

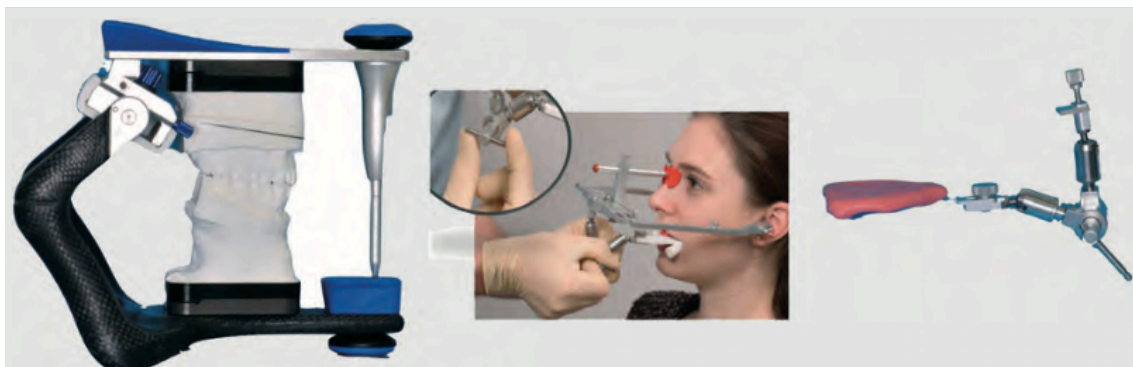

Figure 11 : Articulateur Artex et son arc facial, d'après Margossian P. (15)

Le choix de la position de référence est fondamental pour la suite du traitement, soit :

- **La relation dentaire de référence** : l'occlusion d'intercuspidie maximale (OIM)
- **La relation articulaire de référence** : la relation centrée (R.C)

D'après Jean-Daniel Orthlieb (16), le choix de la position de référence choisi par le praticien peut être représenté par 5 situations (Fig. 12) :

- L'OIM est choisie lorsqu'elle est fonctionnelle, répond aux fonctions occlusales de calage, centrage, guidage.
- L'OIM est choisie lorsqu'elle n'est pas affectée par le traitement envisagé
- La RC est choisie lorsque l'OIM résiduelle après préparation coronaire et dépose des provisoires est instable
- La RC est choisie lorsque l'OIM est pathologique
- La RC est choisie lorsque l'on souhaite modifier la DVO

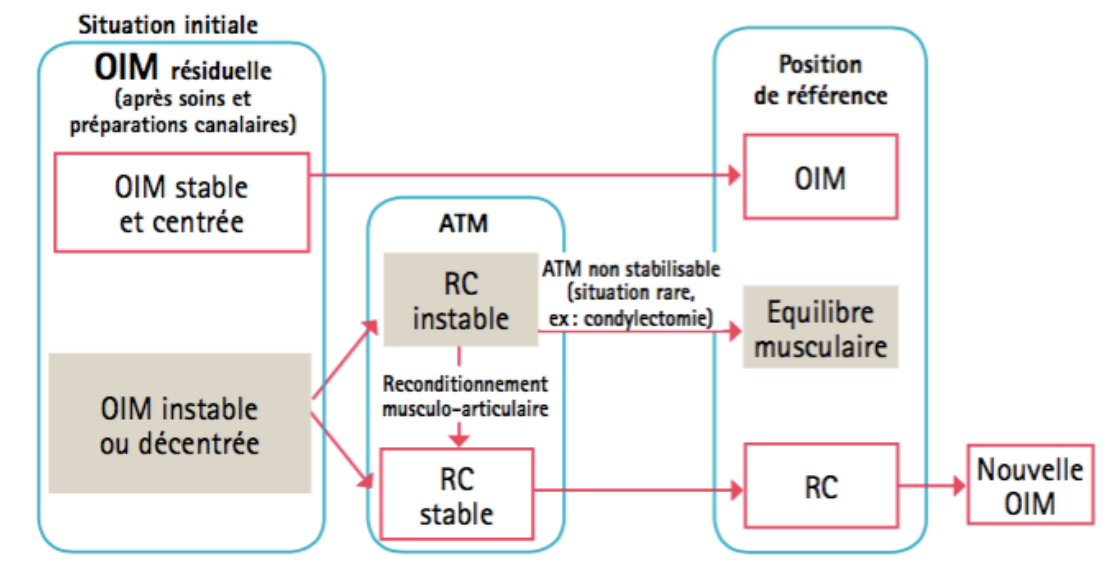


Figure 12 : Choix de la position de référence entre OIM et RC, d'après Orthlieb, 2013 (16)

C. Analyse biologique

L'examen clinique parodontal est un des impératifs fondamentaux préalable à tout traitement. Il se réalise visuellement, à l'aide d'une sonde parodontale graduée et d'un status radiographique complet.

Il vise à déterminer l'état de santé parodontal, ses caractéristiques et ses dimensions afin d'établir le projet prothétique en concordance avec les principes biologiques.

1. Santé gingivale

La santé gingivale et parodontale est un prérequis de base d'une morphologie gingivale esthétique (17).

Le parodonte est constitué par l'ensemble des tissus de soutien de la dent.

Il est divisé en :

- *Parodonte superficiel* avec la gencive
- *Parodonte profond* avec l'os alvéolaire, le ligament parodontal et le ciment

La gencive s'étend de la gencive marginale à la ligne muco-gingivale.

Dans des conditions saines, on distingue (Fig. 13) :

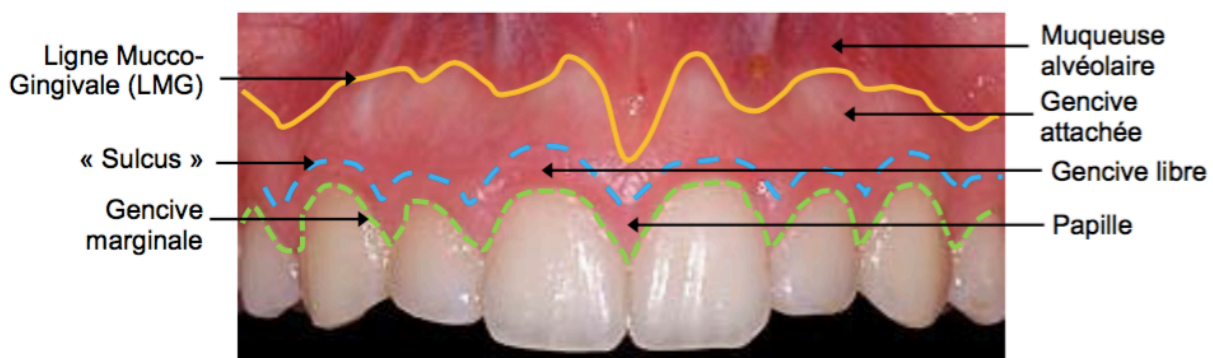


Figure 13 : Structure de la gencive et de la muqueuse orale, d'après Montiel Johan 2017 (18)

Cliniquement, une gencive saine est de couleur rose pâle avec aspect piqueté en peau d'orange, en absence de saignement et d'inflammation.

La muqueuse alvéolaire est repérable par sa couleur rouge sombre due à la riche vascularisation du tissu conjonctif recouvert par un épithélium non kératinisé transparent.

- **L'espace biologique dentaire**

Le complexe dentogingival regroupe tous les composants supra-crestaux des tissus mous :

- *L'espace biologique*
- *Le sulcus*

Sa hauteur varie selon sa localisation, il mesure environ 3mm en vestibulaire et lingual alors qu'en interdentaire il est légèrement supérieur (environ 4,5 à 5mm).

Cependant comme l'espace biologique, le complexe dentogingival est sujet à des variations individuelles. Il peut être mesuré en sondant l'os alvéolaire sous anesthésie locale à l'aide d'une sonde parodontale (Fig. 14). (17)

L'espace biologique d'une dent mesure environ 2mm, et est compris entre le fond du sulcus et le sommet de la crête. Il comprend :

- **L'épithélium de jonction** : qui a une fonction protectrice biologique
- **Le tissu conjonctif** : qui confère à la dent sa stabilité mécanique

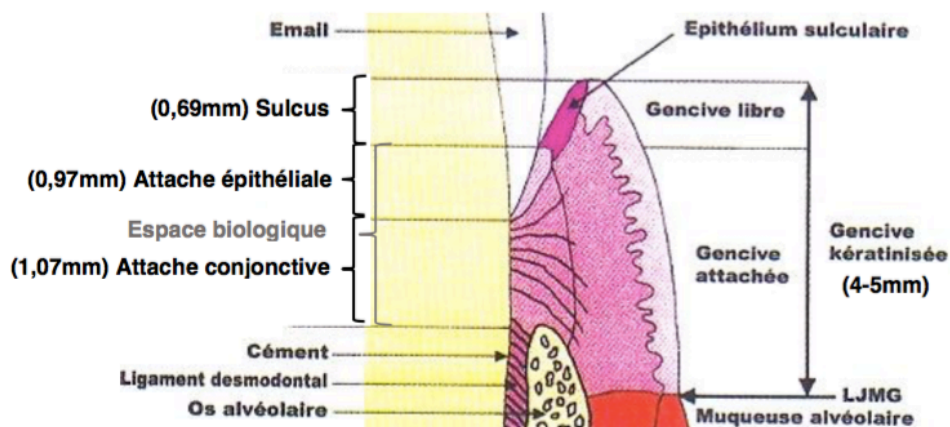


Figure 14 : Espace biologique dentaire, d'après Montiel Johan, 2017 (18)

- **L'espace biologique implantaire**

La réussite du traitement implantaire n'est pas uniquement liée au succès de l'ostéo-intégration. En effet le challenge est de gérer de manière optimale les tissus mous péri-implantaires dans le temps afin de protéger les structures sous-jacentes et de maintenir un contrôle de plaque efficace.

Les tissus mous péri-dentaires et péri-implantaires présentent des similitudes cliniques et histologiques mais (Fig. 15) :

- L'épithélium de jonction péri-implantaire varie entre 1,5 et 2mm de hauteur
- Le tissu conjonctif mesure entre 1,0 et 1,5mm
- Les fibres conjonctives s'étendent parallèlement à la surface de l'implant/pilier
- Le tissu conjonctif ressemble à un tissu cicatriciel et est moins vascularisé

Du fait de ces différences, une approche diagnostique et thérapeutique particulière est nécessaire vis à vis de la muqueuse péri-implantaire.

En effet de par sa structure de type cicatricielle, l'absence d'insertion fibreuse et la faible vascularisation, le tissu péri-implantaire est moins résistant aux impacts mécaniques et microbiologiques que le tissu entourant les dents naturelles (17).

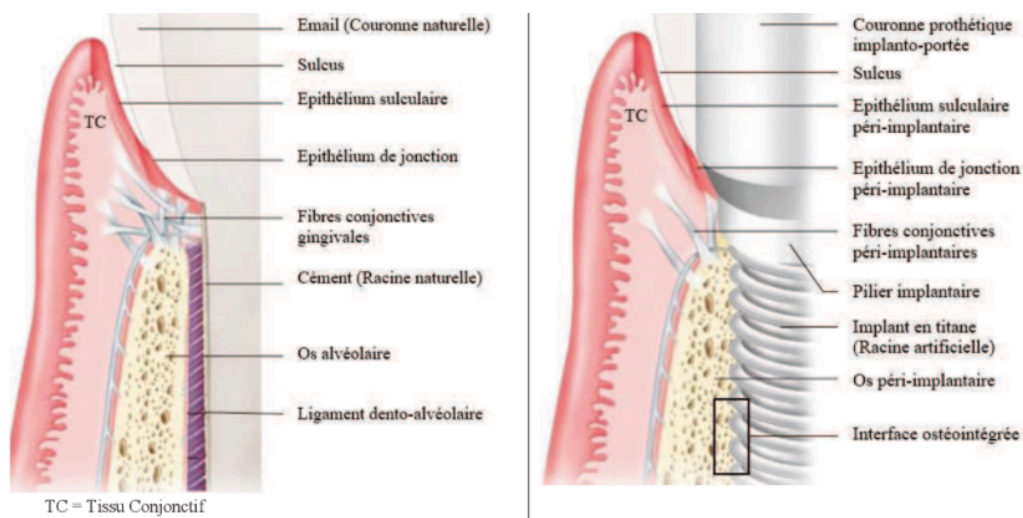


Figure 15 : Similitudes et différences entre racine naturelle et artificielle, d'après Delmas Marion, 2017 (19)

Conclusion :

Nos projets thérapeutiques prothétiques et implantaire doivent être guidés par les principes biologiques afin d'éviter les écueils les plus fréquents du non-respect de l'espace biologique à savoir : l'inflammation chronique de la gencive et la récession tissulaire marginale.

2. Biotypes parodontaux

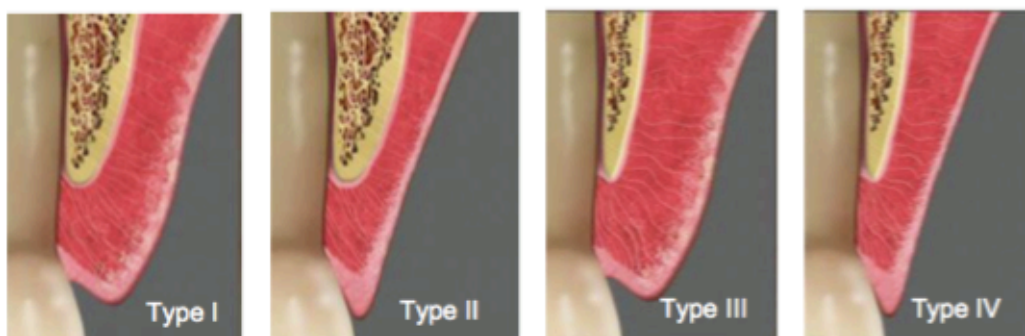
Il existe de nombreux facteurs influençant la qualité des tissus mous péri-dentaires et péri-implantaires dont notamment la hauteur et l'épaisseur de tissu kératinisé.

La présence de muqueuse kératinisée autour des implants est-elle indispensable ?

Avant toute thérapeutique implantaire, il est indispensable d'évaluer le phénotype parodontal. Il représente la morphologie gingivale et osseuse du parodonte.

La classification de Maynard et Wilson, permet de distinguer 4 types parodontaux biologiquement différents allant de la situation la plus favorable à la situation la plus à risque de récession tissulaire marginale (Fig. 16).

L'analyse visuelle de la gencive à l'aide d'une sonde parodontale et la palpation permettent de mieux différencier ces parodontes.



*Figure 16 : Les différents types de parodontes, selon Maynard et Wilson (1980).
D'après Saadoun 2012 (20)*

Classification de Maynard et Wilson

- **Type I** : Parodonte plat et épais, os épais et tissu kératinisé suffisant (3 à 5mm).
→ Ce type de parodonte résiste à toutes les agressions.

- **Type II** : Parodonte normal, os normal mais tissu kératinisé réduit (< 2mm).
→ Ce type de parodonte est rare.

- **Type III** : Parodonte fin, os réduit et tissu kératinisé normal ; racines dentaires proéminentes.
→ Ce type de parodonte est dangereux car il peut tromper la vigilance.

- **Type IV** : Parodonte fin, os et tissu kératinisés réduits ; racines dentaires palpables.
→ Ce type de parodonte est à risque car il possède un fort potentiel de récession en l'absence de contrôle de plaque ou de traumatisme local.

D'après une étude comparative menée par Boynuegri en 2013 (21), la présence de gencive kératinisée d'une hauteur supérieure à 2mm est corrélée avec des tissus péri-implantaires sains. En effet, il a été mis en évidence que des implants entourés d'au moins 2mm de muqueuse kératinisée présenteraient moins d'inflammation (faible quantité de $TNF\alpha$), moins de saignement au sondage et un plus faible indice de plaque qu'en présence d'une hauteur de gencive kératinisée inférieure à 2mm.

Conclusion :

L'implantologie moderne ne peut dissocier le geste chirurgical de la réflexion prothétique. Le projet prothétique pré-chirurgical est la seule garantie permettant une position et des axes implantaires compatibles avec la future prothèse d'usage.

L'établissement d'un projet prothétique est donc obligatoire pour obtenir un positionnement idéal des implants. Ce projet prend en compte non seulement les critères d'évaluation esthétique du sourire, mais aussi la dimension fonctionnelle garantissant ainsi le maintien à long terme de la restauration.

II. Du projet prothétique à la planification

L'analyse pré-prothétique esthétique, fonctionnelle et biologique va nous permettre d'élaborer le projet prothétique puis de réaliser la planification implantaire en fonction de celui-ci (Fig. 17).

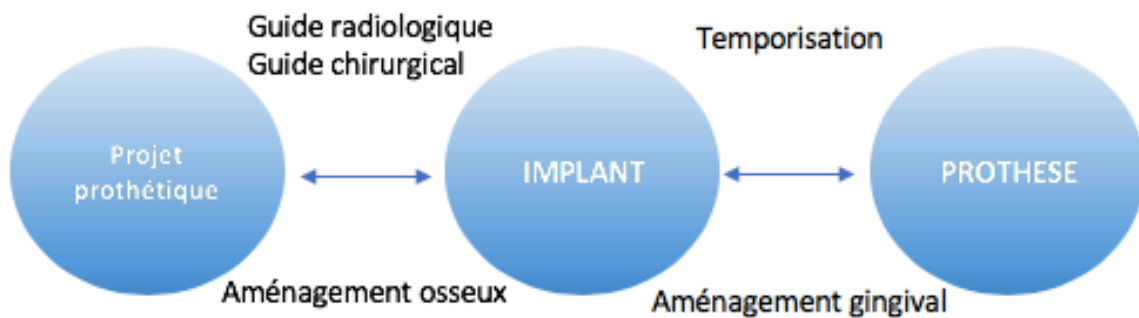


Figure 17 : Le concept de RPG, d'après Margossian P, 2015 (22)

A. Élaboration du projet prothétique

En implantologie orale, il y a de nombreux critères à objectiver lors de l'analyse pré-implantaire afin d'élaborer un projet prothétique fonctionnel et pérenne qui soit en harmonie avec les tissus durs et les tissus mous.

Il existe aujourd'hui différentes méthodes qui permettent d'y parvenir, nous allons les présenter et expliquer leurs avantages/inconvénients pour le praticien ainsi que pour le patient.

1. Analyse pré-implantaire

Une analyse pré-implantaire rigoureuse d'un point de vue médical, anatomique et fonctionnel est essentielle afin de **d'objectiver les potentielles difficultés** et de **matérialiser le projet** prothétique et esthétique du patient.

L'étude du profil tant psychologique que médical du patient est déterminante pour la suite du traitement.

Lors de la 1^{ère} consultation, le praticien réalise un *entretien* visant à évaluer le risque médical et les habitudes de vie pouvant conditionner le pronostic thérapeutique :

- Ses antécédents médico-chirurgicaux (existe-t-il des contre-indications ?)
- Son histoire dentaire ayant abouti à la situation actuelle (cause de la perte des dents)
- Son mode de vie (tabac, alcool, sport ...)

Cet entretien doit permettre de lister les *besoins et les souhaits* du patient afin de définir en termes de confort et d'esthétique le degré d'exigence de celui-ci.

La première consultation est primordiale car elle permet de décider de l'indication thérapeutique et d'élaborer une stratégie de traitement.

- **Contre-indications à la chirurgie implantaire**

Une pathologie est considérée comme une contre-indication absolue lorsque la pose d'implants chez le patient peut induire un risque vital ou que son état de santé peut être responsable de la non intégration de l'implant (Fig. 18). (23)

Selon les risques potentiels, le dentiste peut gérer seul la situation ou demander l'avis du médecin traitant par écrit si cela se révèle nécessaire.

Contre-indications absolues	Contre-indications relatives ou temporaires
Locales	
<ul style="list-style-type: none"> - Faible densité osseuse - Maladie buccale évolutive - Obstacle anatomique - Ouverture buccale trop diminuée - Les patients irradiés au niveau de la sphère oro-faciale (contre-indication remise en cause par certaines équipes spécialisées dans le cadre de restaurations prothétiques après reconstruction des maxillaires) 	<ul style="list-style-type: none"> - Infections dentaires ou parodontales - Bruxisme - Articulé défavorable - Défaut d'hygiène orale - Insuffisance de volume osseux
Générales	
<ul style="list-style-type: none"> - Patient présentant une contre-indication absolue à la chirurgie - Cardiopathie à haut risque d'endocardite infectieuse - Insuffisance cardiaque sévère - Déficit immunitaire sévère (leucémie aiguë, agranulocytose) - Hémopathies - Patient sous bisphosphonates pour raison maligne - Transplantation d'organe - Affection du métabolisme osseux (maladie de paget) - Néoplasie évolutive - Stade Sida 	<ul style="list-style-type: none"> - Grossesse - Âge du patient (enfant/personne très âgée) - Diabète non contrôlé - Patient psychiatriquement instable - Conduites addictives - Traitements immunosuppresseurs de longue durée - Toute pathologie aiguë non stabilisée ou non traitée sera une contre-indication qui pourra être levée après une prise en charge médicale et l'instauration d'un traitement

Figure 18 : Tableau des contre-indications à la chirurgie implantaire, d'après le référentiel internat de chirurgie orale, 2019 (23)

Il existe des contre-indications relatives comme les conduites addictives et notamment la consommation de tabac. C'est l'une des principales causes d'échecs implantaires.

Le tabagisme complique la cicatrisation due à l'ischémie tissulaire, l'ostéo-intégration et la formation de l'attache épithélio-conjonctive ; il favorise également l'apparition de péri-implantite.

Il convient d'identifier dès l'interrogatoire les patients fumeurs et de leur conseiller un sevrage tabagique définitif ou temporaire au minimum pour le traitement.

- **Examen clinique pré-implantaire**

Comme l'examen clinique conventionnel, il comporte 2 parties cependant le praticien devra être attentif à certains points en particulier :

Examen exo-buccal :

- ***Ouverture buccale et articulation temporo-mandibulaire*** : trismus, douleurs, DAM

La chirurgie implantaire nécessite une ouverture minimale de 4cm pour le passage des instruments. Certaines pathologies de l'ATM peuvent nécessiter une prise en charge occlusale en amont pour reconditionner l'appareil manducateur.

- ***La dimension verticale :***

La dimension verticale d'occlusion (DVO) est définie par l'étage inférieur de la face, elle peut être diminuée suite à la perte des dents.

Elle doit être rétablie lors du traitement afin de redonner une harmonie générale.

- ***Le sourire :***

Comme vu précédemment, la ligne du sourire peut être très haute, haute, moyenne ou basse.

Une ligne de sourire est dite idéale lorsqu'elle découvre 1mm de gencive marginale.

Lors d'une réhabilitation implantaire du secteur antérieur il faudra effectuer une analyse rigoureuse du sourire afin d'obtenir le meilleur résultat esthétique possible.

Examen endo-buccal :

- **Bilan dentaire** : évaluation des dents résiduelles (mobilité, sondage), et des prothèses existantes (adaptation, ajustement)
- **Bilan parodontal** : examen de l'hygiène bucco-dentaire, du biotype, de l'inflammation, recherche de pathologie active, de récessions, insertions des freins...
- **Bilan occlusal** : évaluation des rapports inter-arcade en statique et en dynamique, examen du plan occlusal (égressions), des fonctions occlusales, de la classe d'Angle...
- **Analyse esthétique** : analyse de la ligne du sourire, du soutien des lèvres, de la symétrie, de l'alignement des collets et des lignes inter-incisives. Évaluation des tissus mous et des tissus durs...
- **Analyse de l'édentement** : type d'édentement, localisation, étendue, nature de l'antagoniste, espace prothétique disponible, anatomie du défaut osseux, morphologie de la crête...

Cet examen clinique sera complété par la prise d'empreintes pour réaliser des modèles d'étude qui seront montés sur articulateur.

Ils serviront à réaliser l'analyse occlusale, la matérialisation du projet prothétique puis le guide radiologique si celui-ci est nécessaire et le guide chirurgical.

- **Examens complémentaires :**

Pour analyser le volume osseux, établir un diagnostic précis et assurer un suivi thérapeutique de qualité, plusieurs examens radiologiques sont nécessaires, ils dépendent de l'indication et du type d'édentement.

- La radiographie panoramique :

Cet examen de débrouillage extra-oral permet de visualiser sur un seul cliché les deux maxillaires, la denture, les ATM, les sinus, les pathologies osseuses et dentaires ainsi que d'identifier les obstacles anatomiques.

C'est un examen de 1^{ère} intention, peu irradiant (4 à 30 μ Sv) qui ne fournit qu'une idée estimative de la hauteur osseuse corono-apicale disponible.

- Le bilan long cône :

Ce bilan en technique parallèle est la somme d'une quinzaine de clichés rétro-alvéolaires intra-oraux explorant l'ensemble des arcades dentaires et leur environnement.

Les angulateurs de Rhin sont des dispositifs complémentaires qui permettent une fiabilité de l'image et un minimum de déformation permettant de réaliser des mesures fidèles et reproductibles.

Ces clichés sont d'une plus grande précision que la radiographie panoramique et permettent une évaluation pré, per et post-op de la situation, notamment lors de la phase chirurgicale.

Ils sont indispensables dans les cas d'édentement partiel.

Pour un cliché rétro-alvéolaire, la dose efficace est de 1 à 8 μ Sv.

- Le Cone Beam Computed Tomography (CBCT) :

Le CBCT ou Cône beam est une imagerie volumétrique par faisceaux coniques qui est maintenant reconnu comme le gold standard en imagerie dento-maxillo-faciale (Fig. 19).

Il est plus irradiant que les précédents examens (dose efficace comprise entre 80 et 300 μSv) mais il est indispensable pour l'analyse pré-implantaire car il permet :

- En une seule acquisition d'apprécier le volume osseux disponible dans les trois dimensions de l'espace et de le mesurer dans le sens corono-apical et vestibulo-lingual
- D'obtenir des renseignements sur les rapports tridimensionnels entretenus entre les différents éléments d'une région donnée
- De réaliser une *analyse dynamique* de ces rapports sous forme de coupe (coronale, frontale, sagittale, horizontale) ou de reconstruction 3D
- De simuler la mise en place d'implants à l'aide de logiciels de planification implantaire

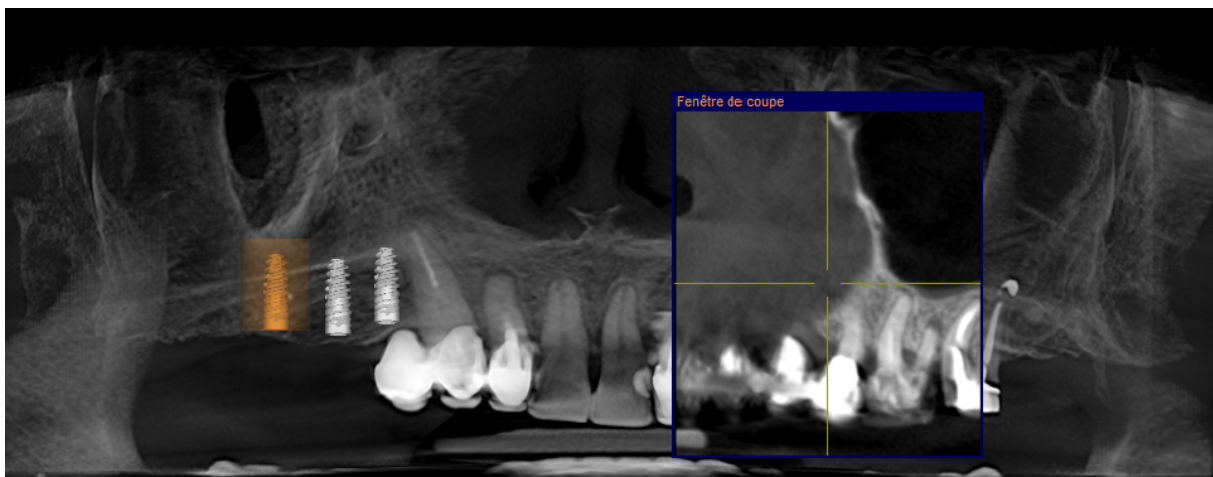


Figure 19 : Coupe de CBCT avec planification d'après Margossian P.

2. Élaboration du projet prothétique conventionnel

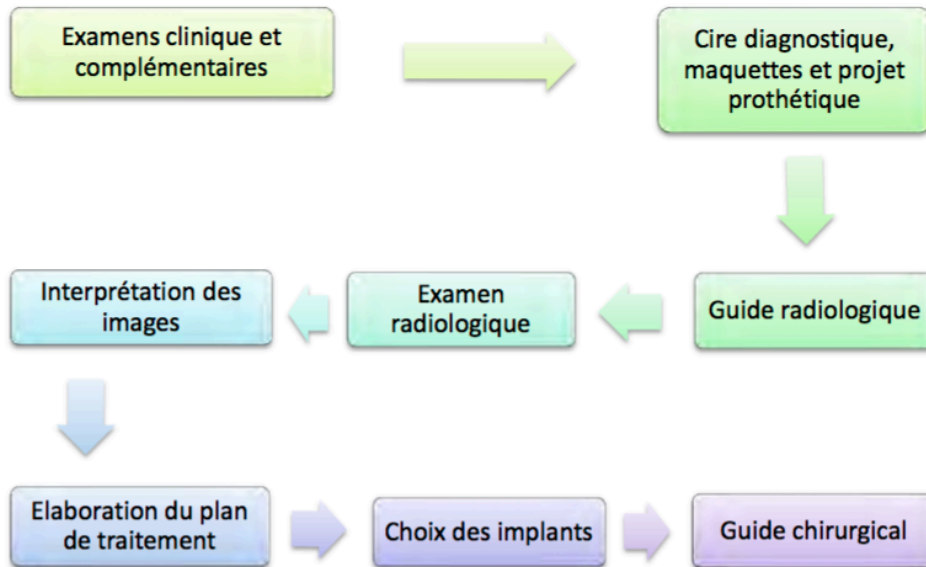


Figure 20 : Planification implantaire en méthode conventionnelle étape par étape, d'après Jean Rieux, 2014 (24)

- **Enregistrement de la situation initiale**

Après avoir réalisé l'analyse pré-implantaire, on réalise un montage d'étude sur lequel on va pouvoir préfigurer le projet prothétique afin de créer le guide radiologique nécessaire pour le CBCT qui nous permettra de réaliser la planification implantaire (Fig. 20).

L'analyse fonctionnelle des moulages montés sur articulateur permet d'objectiver :

- la morphologie crestale
- l'espace prothétique disponible
- les rapports intermaxillaires

Le projet prothétique permet de guider la position des futurs implants lors de la phase de planification. Il confronte pour la première fois, l'anatomie du patient avec la prothèse « idéale ».

- **Élaboration du projet prothétique**

Cette étape a pour objectif :

- de valider avec le patient la position des futures dents prothétiques et l'esthétique du projet
- de mettre en évidence un déficit osseux et/ou muqueux et d'y remédier à l'aide d'artifices prothétiques ou de thérapeutiques chirurgicales supplémentaires
- de vérifier les rapports occlusaux
- de créer un guide radiologique puis chirurgical par la suite
- d'être une réplique de la prothèse transitoire et de la future prothèse

Le projet prothétique peut être réalisé à l'aide d'un wax-up sur un modèle de travail : après contrôle sur un simulateur, il peut être transféré à l'aide d'une résine de type Bis-Gma.

Il peut également s'agir de dents du commerce montées sur cire pouvant être essayées en bouche puis transformées par la suite en prothèse transitoire (Fig. 21).

L'essayage du projet en bouche (s'il est possible), permet de vérifier son intégration avec les tissus environnant, d'objectiver le soutien de lèvre, la ligne du sourire et la validation esthétique avec le patient.

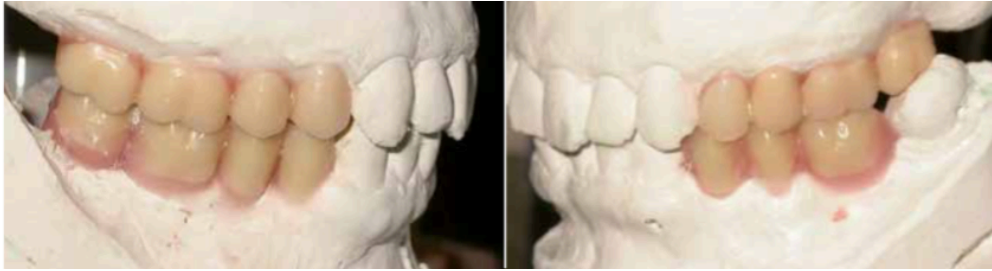

Figure 21 : Maquette réalisée à l'aide de dents du commerce, d'après Olivier Fromentin (25)

Dans le cas d'un édentement intercalaire entre des dents devant être restaurées prothétiquement, il peut s'agir d'un pont provisoire en résine.

La prothèse du patient peut également servir de projet prothétique, lorsque celle-ci est bien adaptée.

- **Réalisation du guide radiologique**

Le guide radiologique issue du projet prothétique validé, permet d'objectiver précisément le volume osseux du site à implanter dans l'axe prothétique idéal lors de l'analyse radiologique.

La méthode la plus utilisée consiste à réaliser un **duplicata du projet prothétique en résine transparente rigide** (Fig. 23). Celui-ci peut être stabilisé grâce à des appuis occlusaux sur les dents adjacentes lors d'un édentement partiel. (Fig. 22).

Chaque dent correspondant à un emplacement implantaire sera percée en son centre et dans son grand axe afin de réaliser des puits de 2 à 3mm de diamètre qui serviront de réservoir pour le matériau radio-opaque (cône de gutta percha, sulfate de baryum...).

C'est une méthode simple et peu onéreuse souvent réalisée au laboratoire.

Il est également possible réaliser le guide radiologique en faisant un duplicata en résine acrylique radio-opaque du wax-up de la future prothèse.

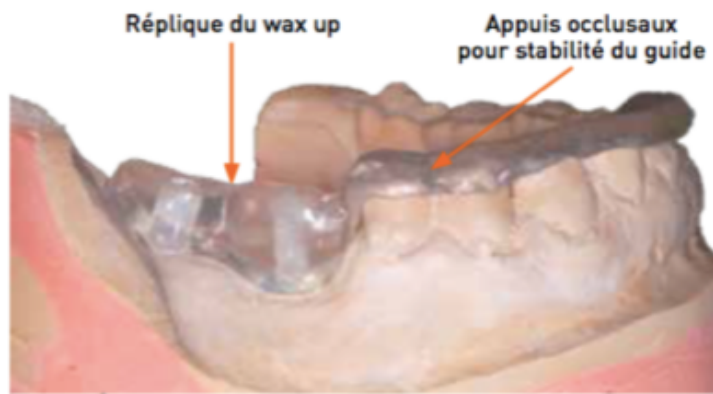


Figure 22 : Guide radiologique rigide pour un édentement partiel terminal, d'après Olivier Fromentin (25)

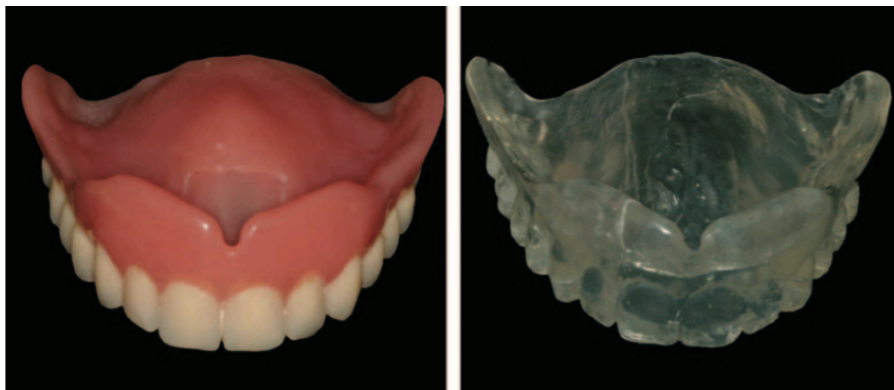

Figure 23 : Prothèse totale maxillaire servant de projet prothétique et son duplicata en résine transparente pour le guide radiologique, d'après Patrice Margossian (26)

Pour un édentement unitaire, une dent radio-opaque est adaptée et positionnée sur un modèle d'étude puis incluse dans une base en résine transparente type prothèse partielle amovible pour garantir sa stabilité (Fig. 24).

L'intégration esthétique et fonctionnelle du guide est validée en bouche avec le patient (26).

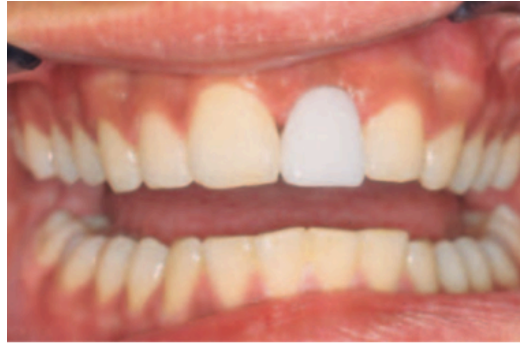

Figure 24 : Essayage clinique d'une dent radio-opaque (Vivo Tac®) simulant le projet prothétique et servant de guide radiologique, d'après Patrice Margossian (26)

- **Examen radiologique tridimensionnel**

L'analyse radiologique permet d'évaluer la cohérence entre les souhaits thérapeutiques et les possibilités anatomiques afin de valider le projet prothétique.

On distingue deux situations : les édentements partiels et les édentements complets ; aux procédés de réalisation différents.

- *Pour les édentements partiels :*

On réalise un CBCT avec le guide radiologique en bouche, on dispose de suffisamment de points de repères (au moins 6 dents sur arcade) pour qu'un seul examen 3D suffise.

- *Pour les édentements complets :*

On réalise un « double scan », c'est à dire que le patient passe un CBCT avec le guide radiologique en bouche puis on réalise un deuxième CBCT du guide seul dans exactement la même position que précédemment.

Les fichiers DICOM du patient avec le guide puis du guide seul seront ensuite enregistrés sur le logiciel d'imagerie et superposés à l'aide de double scan.

Si cet examen se fait en occlusion, il nous renseignera sur l'espace prothétiquement utilisable.

L'objectif de cet examen radiologique est de transférer le projet prothétique « radio-opaque » sur l'imagerie tridimensionnelle afin d'analyser de façon précise pour chaque site implantaire les volumes osseux en regard de la future prothèse :

- La dimension axiale : l'épaisseur de la crête alvéolaire
- La dimension verticale : la hauteur de la crête alvéolaire
- La densité de l'os alvéolaire en unité Hounsfield (UH)

Ceci afin de réaliser la planification implantaire en corrélation avec le projet prothétique à l'aide d'un logiciel spécifique.

3. Élaboration du projet prothétique numérique

Dans l'ensemble des traitements prothétiques, le flux numérique est en constante évolution tant dans les étapes cliniques que celles du laboratoire de prothèse (Fig. 25) .

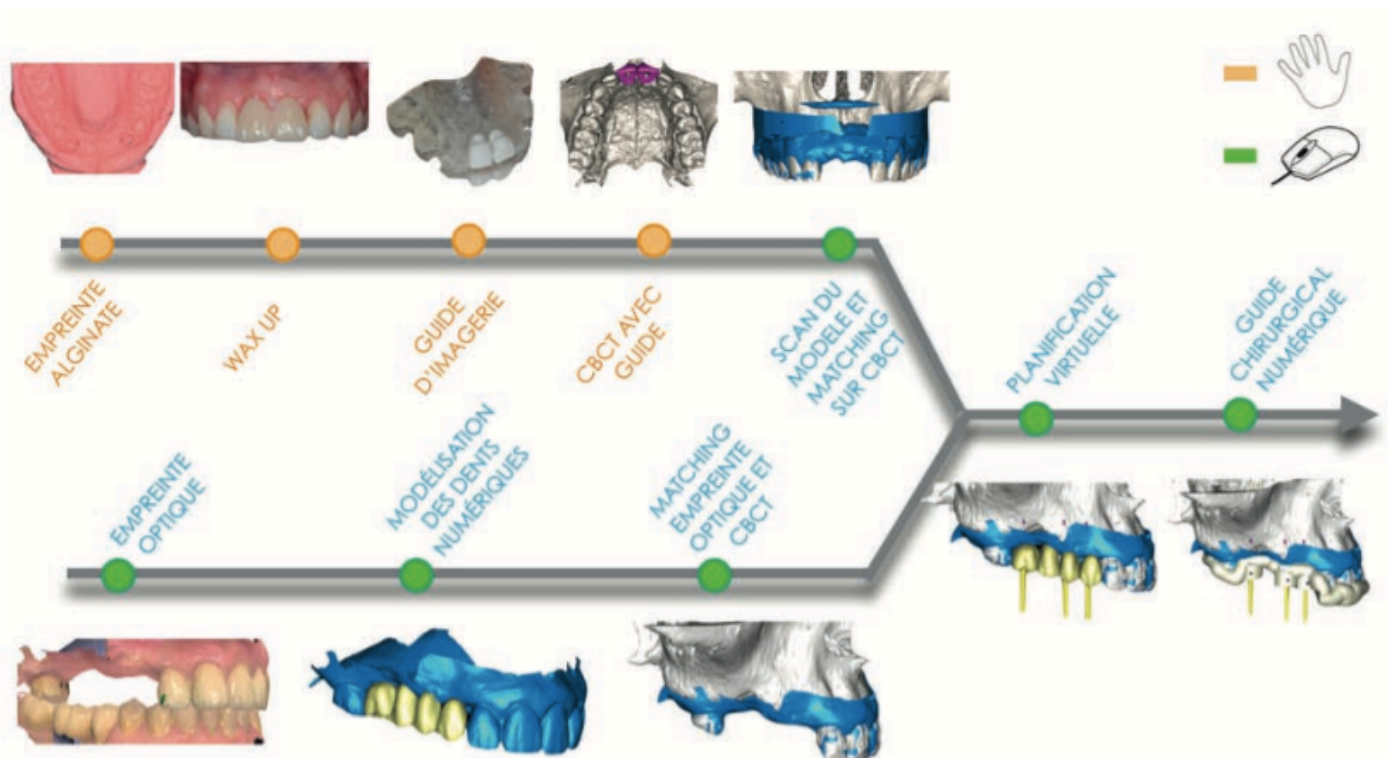


Figure 25 : Comparaison des flux conventionnels et numériques, d'après Nicolas Boutin (27)

L'implantologie moderne permet :

- La simplification des procédures cliniques et de laboratoire
- La réduction du nombre de séances cliniques : le gain de temps
- L'amélioration de la prévisibilité des traitements
- L'optimisation du résultat esthétique et fonctionnel des restaurations implantaire

Il existe aujourd'hui, de nombreux outils numériques à notre disposition qui permettent d'optimiser la pratique quotidienne de par leur facilité d'utilisation, leur rapidité d'acquisition ainsi que le confort et la sécurité apportés à nos patients.

L'étude clinique nécessite comme nous l'avons vu précédemment l'utilisation de photos et de vidéos du patient qui permettent d'affiner l'analyse du praticien et de visualiser les différents projets prothétiques virtuellement sur le visage du patient (Fig. 26).




Figure 26 : Exemple de l'utilisation du logiciel Smilecloud® : Essayage virtuel du projet prothétique. D'après Florin Cofar (blog.smilecloud.com)

Afin d'élaborer ce projet prothétique, plusieurs voies sont désormais possibles.

- **Enregistrement de la situation initiale**

Il existe 3 façons différentes d'y parvenir :

① Réaliser une empreinte conventionnelle coulée en plâtre qui sera scannée par le prothésiste à l'aide d'un scanner de table.

② Numériser l'empreinte conventionnelle à l'aide d'un CBCT.

③ Réaliser une empreinte optique.

L'empreinte optique est une empreinte digitale intra-orale du patient obtenue à l'aide d'une caméra optique. Cela permet de numériser directement la situation initiale du patient au format STL, et de l'envoyer au laboratoire afin qu'il réalise la simulation du futur projet prothétique.

On s'affranchi des inconvénients d'une empreinte conventionnelle (bulles, tirage, déformation), on gagne en précision, rapidité et en confort pour le patient.

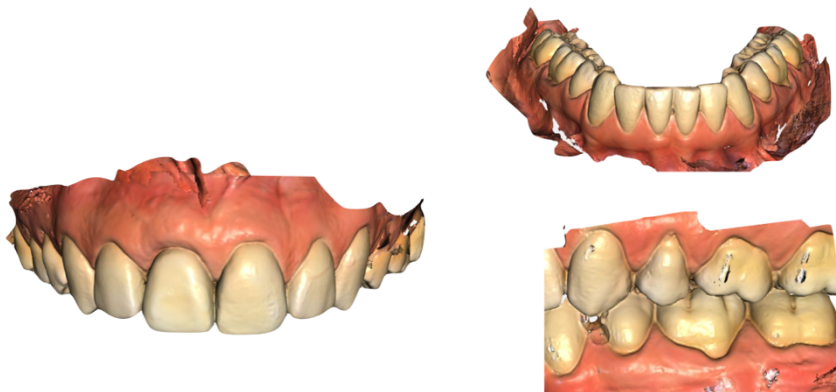


Figure 27 : Empreintes optiques, d'après Margossian, P

Grace à l’empreinte optique, on peut numériser les deux arcades puis l’occlusion statique en superposant les fichiers. Cela permet de transmettre au prothésiste des informations essentielles pour la réalisation du projet (Fig. 27).

- **Élaboration du projet prothétique numérique**

Une fois la situation initiale numérisée, il y a plusieurs possibilités pour l’élaboration du projet prothétique :

① Réalisation d’un projet prothétique conventionnel monté sur articulateur, essayé par le patient puis scanné au laboratoire afin de numériser le projet en fichier STL.

② Le projet prothétique peut être numérisé directement à partir de l’empreinte optique ou du CBCT initial grâce à des logiciels informatiques spécialisés (Fig. 28).

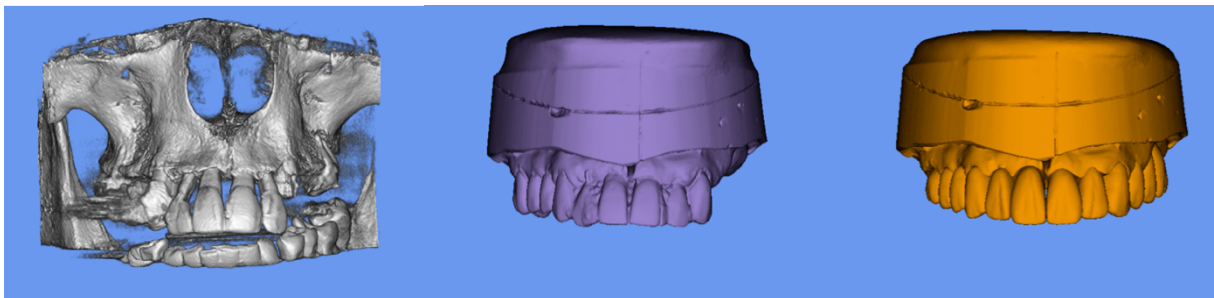


Figure 28 : Élaboration du projet prothétique numérique sur une réhabilitation complète, à partir des données du CBCT initial et de l’empreinte optique. D’après Margossian P.

La réalisation d'un wax-up numérique permet de visualiser virtuellement les futures dents sur ordinateur en y ajoutant des modifications :

- Nouveau positionnement
- Nouvelle forme ou dimension
- Nouvelle teinte
- Symétriser le projet par rapport aux dents controlatérales
- Simuler l'extraction des dents

Cette approche numérique à de nombreux avantages, elle permet :

- D'avoir un outil d'analyse non invasif simulant toutes les options thérapeutiques
- De communiquer avec le patient sur son nouveau sourire
- Un essai fictif du projet prothétique en intégrant numériquement le wax-up dans une photographie du sourire du patient, ce qui est primordial dans les cas d'extraction-implantation immédiate
- D'améliorer la relation praticien-prothésiste en donnant au prothésiste tous les éléments nécessaires pour la réalisation du projet prothétique

Même s'il est possible d'enregistrer avec précision l'occlusion statique de modèles numériques, l'analyse de la cinématique mandibulaire nécessite l'expertise clinique du praticien et une analyse rigoureuse sur articulateur des modèles imprimés, afin de confirmer la faisabilité du projet.

Il existe des logiciels qui permettent une approche virtuelle de la planification fonctionnelle, en réalisant des enregistrements numériques de la cinématique mandibulaire, mais ils sont encore peu précis et donc non reproductibles pour le moment. (28)

Conclusion :

Aujourd'hui, toute la conception peut être entièrement planifiée sur ordinateur, le savoir-faire du prothésiste se retrouve sur l'écran, chaque décision est donc conditionnée par la maîtrise du logiciel, des matériaux et des techniques de conception par le prothésiste.

- **Combinaison des fichiers STL et DICOM**

Les logiciels de planification implantaire permettent de superposer virtuellement les images issues d'un examen CBCT avec celles de l'empreinte des arcades du patient, et de déterminer ainsi le nombre et le positionnement tridimensionnel des implants dans le respect du projet prothétique validé (29).

En implantologie, les formats de fichiers les plus utilisés sont : DICOM et STL.

Le format **DICOM** crée en 1985 par l'ACR (American college of radiology) est l'acronyme de « *Digital Imaging and Communication in Medicine* ». C'est la référence internationale pour le traitement des fichiers en radiologie. L'objectif de la norme DICOM est d'universaliser le transfert d'images quelle que soit leur provenance.

Le fichier **STL**, acronyme de « Standard Triangulation Language » permet de discrétiser la surface d'un objet sous la forme d'un maillage polyédrique à facettes triangulaires. (30)

Il existe différentes méthodes plus ou moins précises d'acquisition du fichier STL.

Dans la majorité des cas, la superposition des données STL sur les fichiers DICOM est facilement réalisable car il est possible de retrouver un grand nombre de points superposables et constants d'un type de fichier à l'autre (ex : les surfaces dentaires) (27).

Le praticien détermine les points repérables facilement sur les deux types de données et le logiciel réalise le matching à l'aide d'un algorithme (Fig. 29).

Dans les cas d'édentement complet, où moins de trois points fixes sont superposables, le guide radiologique est nécessaire car le patient devra passer un double-scan, pour tous les autres cas la réalisation d'un guide radiologique n'est plus indispensable.

Parfois, la superposition automatique ne se fait pas, ceci peut être dû à la présence d'artéfacts ou à un nombre réduit de repères. Il faut alors choisir manuellement 3 points fixes en triangulation sur les deux fichiers pour que le logiciel réalise le matching. (27)

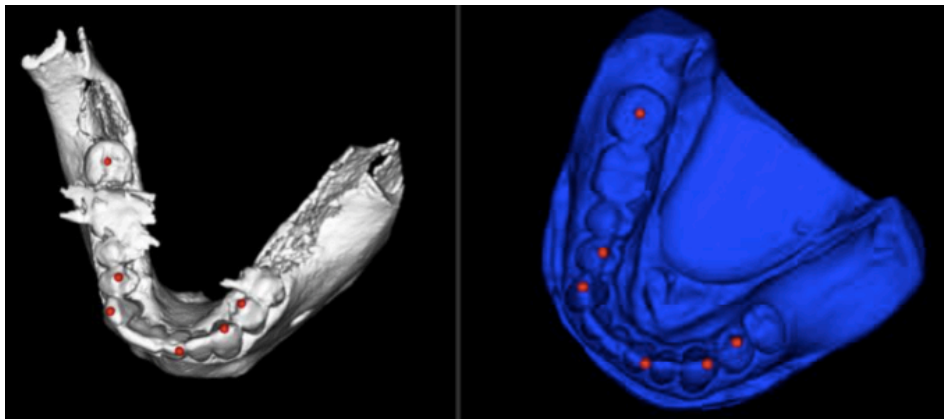


Figure 29 : Points parfaitement identifiables (fosses et pointes cuspidiennes) reconnus sur les fichiers DICOM et STL par le praticien, d'après Franck Bézu, 2018 (31)

L'intérêt de matcher les différents fichiers est de superposer les éléments osseux, dentaires, et muqueux sur un seul fichier, afin de les confronter avec le projet prothétique et ainsi pouvoir réaliser la planification implantaire et concevoir le guide chirurgical.

La superposition des fichiers doit être très rigoureuse car toute erreur de repositionnement aura pour conséquence une erreur de positionnement implantaire égale à la valeur du décalage des fichiers.

B. Planification implantaire

La planification implantaire est au centre de la réflexion et donc de l'acte implantaire, elle a pour but de confronter le projet prothétique idéal avec l'anatomie du patient afin de permettre le transfert précis de cette réflexion virtuelle en réalité clinique grâce à la conception du guide chirurgical.

Afin de réaliser cette planification implantaire, le praticien dispose de différents outils :

- Les calques implantaires
- Les logiciels de planification

1. Planification conventionnelle

La planification conventionnelle se réalise à l'aide de clichés de reconstruction du CBCT en 2D imprimés sur un film argentique et de calques d'implants fournis par les fabricants (Fig. 30).

Les calques à échelle réelle sont superposés sur les films radiologiques afin d'objectiver par transparence le volume osseux disponible en regard des repères radio-opaques, la proximité des éléments anatomiques et de simuler le site idéal de forage dans l'axe du projet prothétique.

On parle de planification statique, par opposition à la planification numérique qui offre la possibilité d'une analyse implantaire dynamique en 3D.




Figure 30 : Superposition d'un calque implantaire sur un film radiologique d'après Chaumeil Bernard, 2004 (32)

Ces méthodes servent à sélectionner les implants les plus adaptés à la situation clinique, en longueur, largeur, forme et de les positionner en respectant les critères prothétiques et anatomiques.

Lors de la manipulation des calques, le praticien doit être attentif au respect des critères qui déterminent le bon positionnement d'un implant :

- Respecter les distances de sécurité
- Respecter l'espace biologique de l'implant
- Avoir suffisamment d'os autour de l'implant pour favoriser une bonne vascularisation
- Avoir une émergence de l'implant dans l'axe de la couronne de la future prothèse

Cette planification coupe par coupe est chronophage, mais elle reste une des méthodes de planification validées scientifiquement pour la chirurgie implantaire.

Aujourd'hui de nouvelles méthodes, plus performantes ont vu le jour.

2. Planification numérique

L’empreinte optique, le CBCT et le projet prothétique sont importés et superposés dans le logiciel de planification. Il existe de nombreux logiciels sur le marché, les deux références internationales étant le logiciel Siplant® et le NobelClinician®.

Le placement des implants est optimisé en fonction (33) :

- Du volume osseux
- De la gencive attachée
- De l’émergence
- Du couloir prothétique
- Du type de projet choisi

Les logiciels de planification permettent de confronter l’anatomie du patient avec le futur projet prothétique sur différentes vues. Le logiciel affiche quatre fenêtres : trois vues en deux dimensions (sagittale, axiale et panoramique) et une reconstitution tridimensionnelle (Fig. 31).

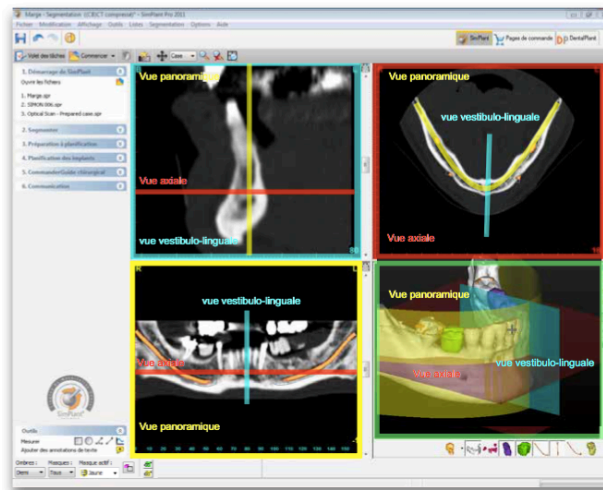


Figure 31 : Fenêtre d’affichage avec les 4 vues, sur le logiciel Siplant®

Le praticien possède désormais tous les éléments nécessaires pour planifier étape par étape la chirurgie implantaire.

- **Cartographier la zone à implanter**

Le logiciel permet de faciliter l'analyse du site à implanter, il permet :

- Repérer les obstacles anatomiques (nerf alvéolaire, sinus...)
- D'objectiver la hauteur et la largeur de la crête alvéolaire
- D'estimer la densité osseuse, grâce aux unités Hounsfield (UH)
- De déterminer la nécessité d'une augmentation tissulaire pré ou per-implantaire (déterminer le volume de la greffe et d'imprimer une membrane sur mesure)

L'intérêt de cette analyse est qu'elle permet au praticien d'avoir une vision globale de l'anatomie du patient, il peut alors anticiper d'éventuelles difficultés per et post-opératoires et les gérer en amont. En effet chaque repérage sur une coupe se répercute sur toutes les autres ce qui lui offre un large champ de vision.

Avant le placement des implants, le praticien doit déterminer la ligne de crête.

- **Choisir les implants**

Les critères de positionnement des implants, et les distances de sécurité sont identiques à ceux de la méthode conventionnelle.

La planification numérique permet au praticien de :

- Déterminer l'axe implantaire idéal en fonction du projet prothétique
- Choisir un implant parmi une bibliothèque de nombreux fabricant
- D'objectiver la dimension du pilier de cicatrisation à utiliser
- D'optimiser la prévisibilité du résultat esthétique, fonctionnel et biologique

Le choix de l'implant est influencé par la densité osseuse, le maxillaire concerné, la qualité de l'os (greffé ou non), le défaut osseux et le projet prothétique correspondant.

Le placement de l'implant se réalise sur le mode tridimensionnel, il est possible de le faire pivoter dans les 3 sens de l'espace (mésio-distal, vestibulo-lingual et corono-apical) et de visualiser simultanément l'impact de chaque mouvement sur toutes les coupes.

Le logiciel facilite également la pose de restaurations plurales car il permet de paralléliser les implants entre eux (Fig. 32).

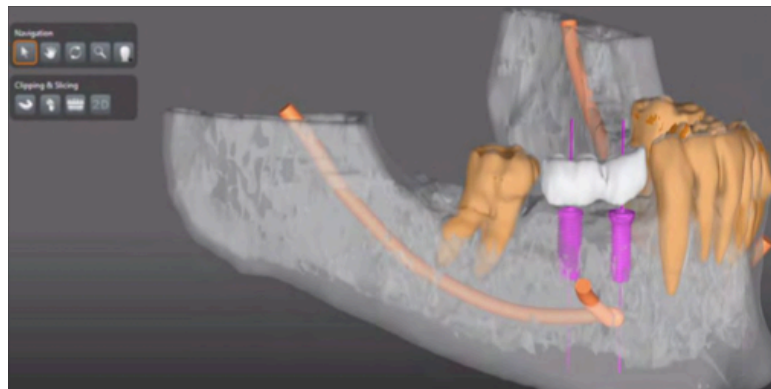


Figure 32 : Positionnement de deux implants sur le logiciel Simplant®

Une fois que les implants sont positionnés dans l'axe idéal de la prothèse, on vérifie son positionnement sur toutes les vues pour optimiser son intégration dans l'environnement anatomique et prothétique.

Il est possible de placer la couronne seule pour y apporter des modifications si besoin ou de placer simultanément la prothèse et l'implant en un seul bloc. Ces deux procédés démontrent bien que c'est la prothèse qui guide l'implant.

La sauvegarde de plusieurs projets, l'impression de coupes ou encore l'envoi électronique du projet au prothésiste pour la réalisation ou l'impression du guide chirurgical est désormais possible grâce au numérique.

Conclusion :

La précision de la chirurgie guidée est dépendante de nombreux paramètres demandant une vigilance particulière face aux erreurs cumulées lors de toutes les étapes préalables à l'intervention chirurgicale (29):

- Réalisation de l'examen 3D
- Empreintes de situation
- Superposition des images radiographiques et surfaciques
- Design et impression du guide chirurgical

C. Phase chirurgicale

Le placement précis des implants dans les trois dimensions de l'espace est une étape essentielle pour répondre aux objectifs prothétiques, fonctionnels et esthétiques.

Le but du guide chirurgical est d'aider le praticien lors de la chirurgie à :

- Déterminer le point d'émergence de l'implant à travers la crête osseuse et la muqueuse
- Guider la main de l'opérateur pour respecter l'axe implantaire planifié
- Augmenter la prédictibilité et pérennité du résultat
- Diminuer le temps d'intervention

→ Les différents types de guides chirurgicaux

Le guide chirurgical joue un rôle décisif dans le transfert de la planification virtuelle de la position de l'implant à son environnement clinique (34).

Les guides chirurgicaux peuvent être classés selon 3 critères :

- Leur méthode de fabrication (conventionnelle ou numérique)
- Leur niveau de guidage (partiel ou total)
- Leur support (muqueux, dentaire, osseux)

① Les méthodes de fabrication

La méthode de fabrication conventionnelle consiste à transformer le guide radiologique en guide chirurgical. Pour cela le guide radiologique est dupliqué ; après s'être assuré de sa stabilité, des tubes en laiton, aluminium ou acier, dont le diamètre est très légèrement supérieurs au forêt guide, sont collés en regard de l'axe implantaire établi (Fig. 33).



Figure 33 : Exemple de guides chirurgicaux après transformation du guide radiologique, d'après Guide pratique d'implantologie (35)

La méthode de fabrication numérique offre deux possibilités au praticien : il peut concevoir son guide sur le logiciel de planification ou bien déléguer sa réalisation à un laboratoire formé à la chirurgie guidée. La fabrication du guide se fait impression 3D ou par usinage (Fig. 34 et 35).

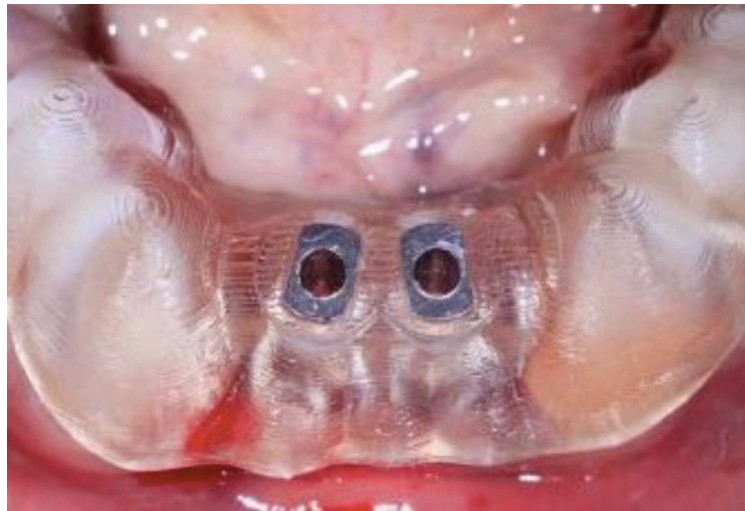


Figure 34 : Exemple de guide chirurgical à appui dentaire, d'après NobelBiocare.com

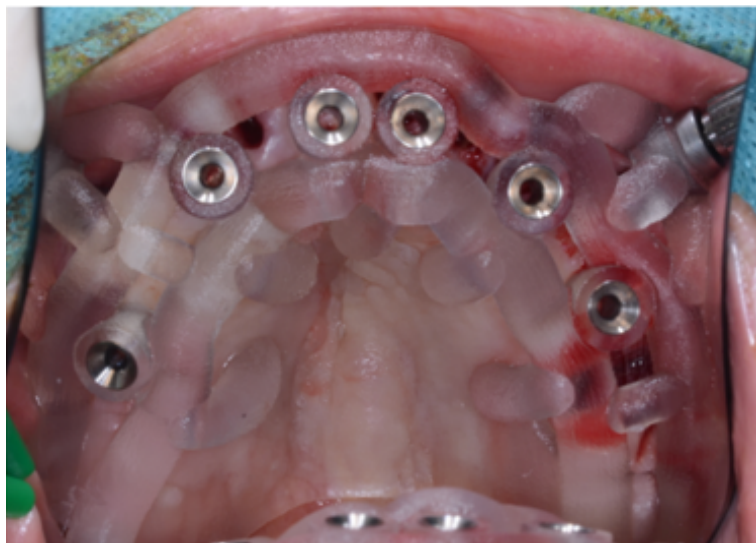

Figure 35 : Exemple de guide chirurgical à appui dentaire et osseux, d'après Margossian P.

② Les différents niveaux de guidage

Il existe 3 types de guides chirurgicaux qui facilitent le positionnement de l'implant.

	Guide de pointage	Guide de forage	Guide de positionnement
<i>Systèmes implantaires</i>	Universel	Universel	Systèmes implantaires avec trousse de chirurgie guidée spécifique
<i>Utilisation</i>	Guidage du <i>forêt pilote</i>	Guidage de tous les forêts de la séquence de forage	Guidage de tous les forêts de la séquence de forage + de l'implant
<i>Précision</i>	Précision +	Précision ++	Précision +++
<i>Chirurgie guidée en %</i>	80% de la chirurgie	90% de la chirurgie	100% de la chirurgie
<i>Inconvénients</i>	Il n'élimine pas le risque de déviation lors du passage des autres forets	Le positionnement de l'implant se fait à main levée	Le coût élevé du guide et de la trousse spécifique

Tableau n°1 : Présentation des guides chirurgicaux selon leur niveau de guidage.

Le choix du guide chirurgical est conditionné par la situation clinique (le type d'édentement, la qualité osseuse), la technique chirurgicale prévue, le plan de traitement mais également par le matériel dont dispose le praticien et le système d'implants qu'il utilise (Tableau. 1) (Fig. 36).

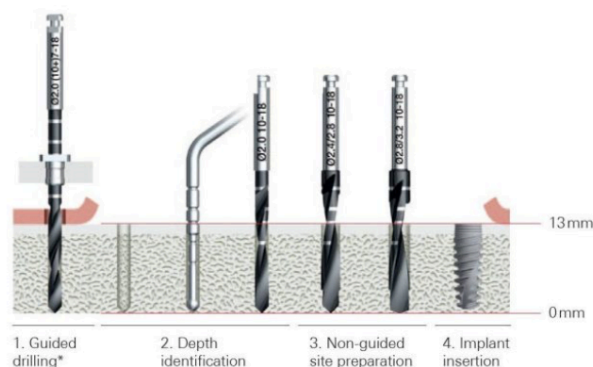


Figure 36 : Exemple d'une séquence de forage avec un guide pour le forêt pilote, d'après NobelBiocare.com

③ Les différents supports

Le guide chirurgical se doit d'être repositionnable et immobile tout le long de l'intervention afin d'assurer la précision et la fidélité de la planification implantaire.

Le guide peut s'appuyer sur différentes surfaces : les dents, la muqueuse et l'os.

Le type d'appui est conditionné par le type d'édentement (encastré, terminal/postérieur) ou total (Tableau. 2).

	Guide à appui dentaire	Guide à appui muqueux	Guide à appui osseux
<i>Indications</i>	- Edentement encastré - Edentement terminal < 30mm	- Edentement total - Edentement partiel >30mm	- Edentement total - Inspection de l'os
<i>Support</i>	Dents résiduelles	Muqueuse alvéolaire	Os des maxillaires
<i>Chirurgie</i>	Avec / Sans lambeau	Sans lambeau	Avec lambeau
<i>Facilité d'utilisation</i>	Simple et rapide	Complexe	Très complexe
<i>Positionnement</i>	Clippé sur les dents bordant l'édentement	Cales verticales pour l'occlusion + Clé d'occlusion + Clavettes trans-osseuses	Cales verticales pour l'occlusion + Clé d'occlusion + Clavettes trans-osseuses
<i>Stabilité</i>	Stabilité +++	Stabilité +	Stabilité ++
<i>Technique</i>	Mini-invasive	Mini-invasive	Très invasive
<i>Sources d'erreurs</i>	<u>L'anesthésie :</u> Privilégier l'injection à distance de la zone d'appui du guide pour éviter les tuméfactions	<u>L'anesthésie :</u> Débuter par l'anesthésie de la gencive qui recevra les clavettes puis placer le guide et injecter à distance des zones d'appuis	L'anesthésie n'est pas source d'erreurs car le guide est mis en place après le décollement <u>Le lambeau soulevé :</u> Peut gêner la mise en place du guide

Tableau n°2 : Présentation des guides chirurgicaux selon leur support.

Il est préférable de choisir des dents postérieures plutôt qu'antérieures pour avoir une meilleure stabilité, les extensions postérieures source de bascule sont également à éviter.

Enfin dans les cas de grands édentements, il est judicieux de conserver au minimum 4 dents jusqu'à la chirurgie afin de privilégier un guide à appui dentaire, puis de les extraire lors de la chirurgie.

A la fin de l'acte chirurgical, il convient de s'assurer d'une bonne ostéo-intégration de l'implant.

Mais qu'est-ce que l'ostéo-intégration et comment se vérifie-t-elle ?

La définition actuelle de l'ostéo-intégration est : « une jonction anatomique et fonctionnelle directe entre l'os vivant remanié et la surface de l'implant mis en charge. » (36)

Les signes positifs d'une bonne ostéo-intégration sont (35):

- L'absence absolue de mobilité
- Un son métallique à la percussion
- L'absence d'image radio-claire à la périphérie de l'implant

Il existe deux protocoles différents lors de la phase chirurgicale qui dépendent de plusieurs paramètres, le chirurgien devra les évaluer afin de choisir le protocole en adéquation avec la situation clinique face à laquelle il est confronté (Fig. 37) :

- Hauteur et épaisseur de tissu kératinisé (TK) autour de l'implant
- Stabilité primaire de l'implant
- Situation en secteur esthétique

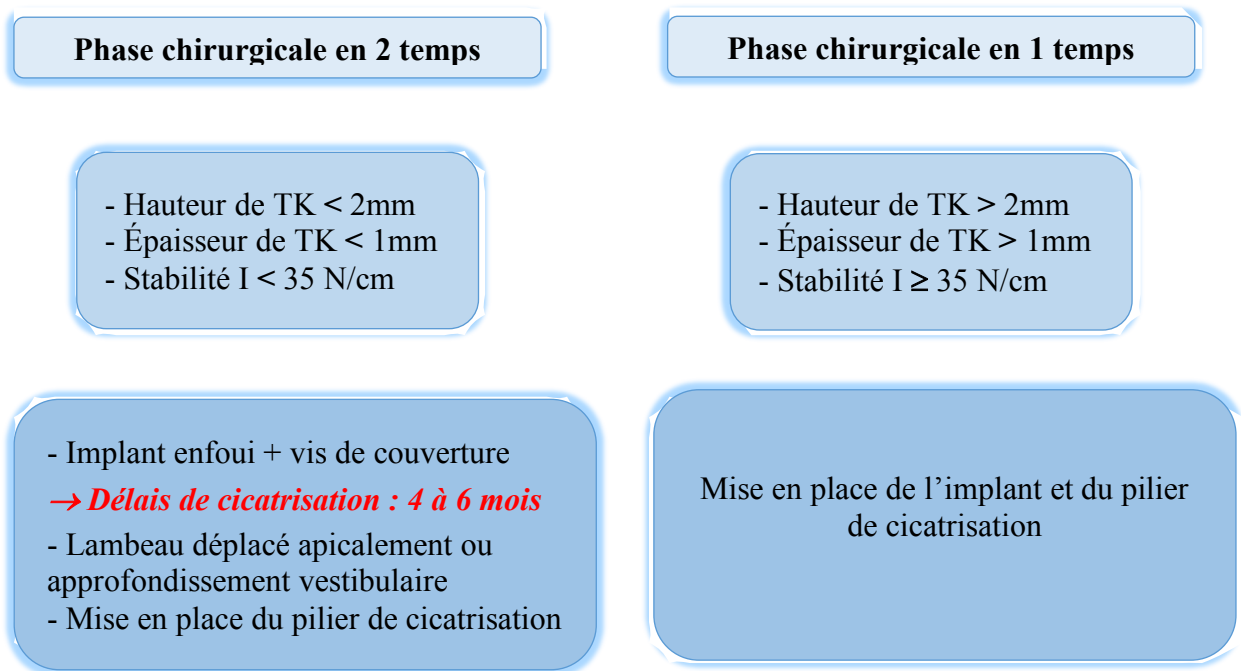


Figure 37 : Présentation des 2 phases de chirurgie implantaire

Conclusion :

La chirurgie implantaire requiert l'élaboration d'un projet prothétique et une planification en amont du geste chirurgical. Le praticien doit planifier son geste et le reproduire à l'identique lors de la chirurgie. C'est un acte difficile car extrêmement précis. Une erreur de positionnement implantaire de quelques millimètres peut avoir de lourdes conséquences biologiques, esthétiques ou fonctionnelles.

Depuis quelques années, les progrès du numériques ont révolutionner la chirurgie implantaire en proposant de nouveaux outils permettant de garantir la sécurité et la précision du geste chirurgical. Il est désormais possible d'être guidé lors de la chirurgie par un ordinateur ou par un guide chirurgical du début à la fin de l'acte chirurgical afin de positionner les implants en parfaite adéquation avec la planification numérique.

D. Phase prothétique

A l'issue de la phase chirurgicale, débute la phase de cicatrisation et de maturation tissulaire. Pour cela le praticien doit réfléchir à l'aménagement et au soutien tissulaire que nécessite la situation clinique et donc la future prothèse d'usage.

Il est désormais possible d'utiliser des composants transitoires aux angulations identiques que celles permises sur la prothèse définitive afin d'assurer un parfait positionnement du feston gingival dès la phase de temporisation tissulaire.

L'autre intérêt de ces piliers angulés est d'optimiser la position coronaire du puis d'accès en fonction de la situation occlusale prédéfinie par le projet prothétique.

La forme de contour transgingivale de la prothèse provisoire a pour but de préserver l'architecture gingivale et de soutenir les papilles interdentaires le temps de la maturation tissulaire. Le profil d'émergence élaboré à l'aide de la prothèse provisoire est ensuite enregistré grâce à l'utilisation d'un transfert personnalisé (Fig. 38 et 39).

Au terme de la maturation tissulaire et osseuse, la restauration d'usage peut être réalisée. L'empreinte va permettre d'enregistrer simultanément la position de l'implant ainsi que le profil transgingival modelé par le provisoire. (37)



Figure 38 : Exemple de réalisation d'un transfert personnalisé par moulage de forme de contour transgingival de la restauration transitoire. D'après Margossian, P. (37)

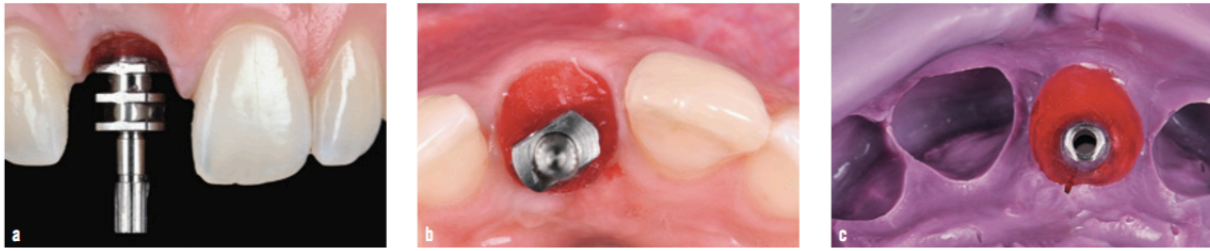

Figure 39 : Mise en place clinique du transfert d’empreinte et soutien parfait des tissus mous, d’après Margossian, P. (37)

Ces étapes sont essentielles car elles permettent d’obtenir un *modèle de travail fidèle à la réalité clinique* afin de guider au mieux notre prothésiste.

La communication des données esthétiques au laboratoire se fait comme nous l’avons vu précédemment : via des photographies intra et extra-buccales ainsi que par le marquage des axes esthétiques faciaux grâce à l’utilisation du Ditramax. Le relevé de couleur peut se faire de manière conventionnelle ou numérique grâce au protocole de calibration eLAB.

Le modèle obtenu sera ensuite traité au laboratoire, et selon le type de réalisation choisi l’infrastructure designée et la suprastructure réalisée. Lorsque la restauration transitoire est satisfaisante, celle-ci peut être utilisée pour guider la réalisation de l’armature.

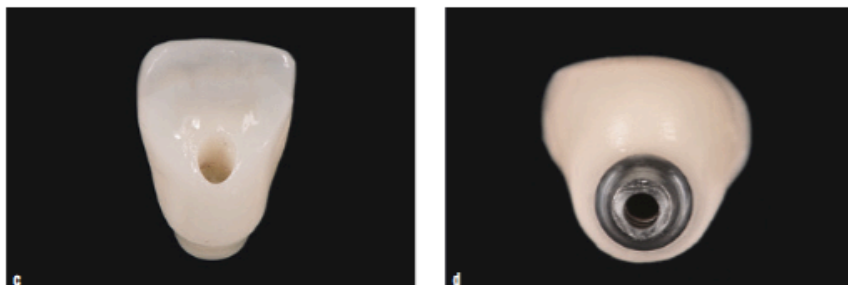


Figure 40 : Restauration d’usage en céramique stratifiée sur armature zircone, d’après Margossian P.(37)

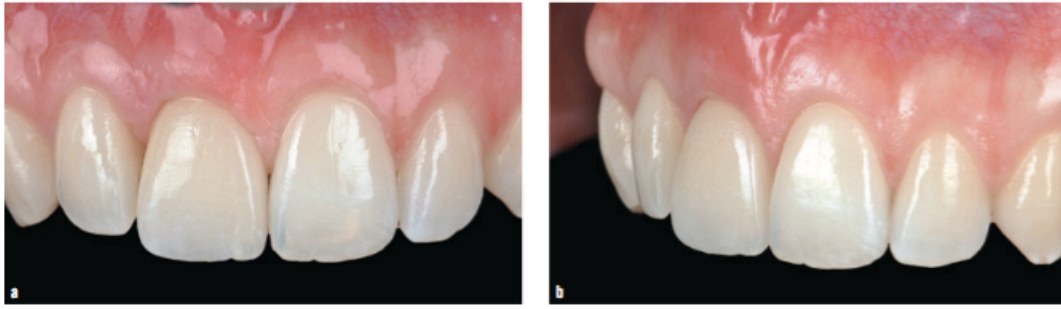


Figure 41 : Vues cliniques de la restauration d'usage, d'après Margossian P (37)

Conclusion :

La phase prothétique est l'aboutissement de notre traitement thérapeutique : la précision et la rigueur des séances précédentes conditionnent la réussite et l'intégration de notre projet prothétique.

Afin d'aboutir à un résultat final identique à celui planifié au début du traitement, chaque étape doit scrupuleusement respecter la ligne de conduite thérapeutique établie, celle de notre projet prothétique.

La prothèse d'usage est la réplique exacte du projet établi, elle doit respecter l'ensemble des critères prédéfinis ainsi que les paramètres cliniques validés par la prothèse transitoire (morphologie, profil d'émergence et teinte).

Une bonne communication entre les différents acteurs est également essentielle, elle est facilitée par le numérique qui permet d'offrir une vision du projet final dès le début du traitement, afin que le duo chirurgien-dentiste et prothésiste travaillent ensemble dans la même direction et pour le même objectif : rendre le sourire à notre patient.

III. Proposition d'un protocole numérique

Ligne de conduite dans la planification implantaire selon le concept RPG :

- Positionner l'implant en fonction du projet prothétique et non en fonction de la position et du volume osseux disponible.
- L'axe de l'implant doit être positionné en fonction de l'axe de la dent pour une dent pluriradiculée et de l'axe de la racine pour une dent monoradiculée ; tout en respectant le couloir prothétique.
- La position de l'implant va définir la position du puit d'accès implantaire qui doit idéalement se situer au niveau de la fosse cuspidienne de la dent pour des raisons esthétiques mais surtout mécaniques. La dent sera plus solide si la céramique est répartie de façon homogène autour du puit d'accès.
- Le respect de la solidité biomécanique des matériaux de restauration prothétique est fondamental.

Un protocole de planification implantaire codifié et standardisé permettra d'augmenter la fiabilité de nos résultats, de pérenniser nos traitements et d'anticiper les éventuelles difficultés.

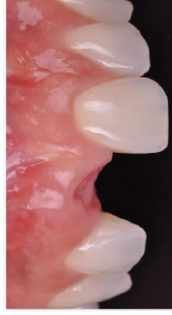
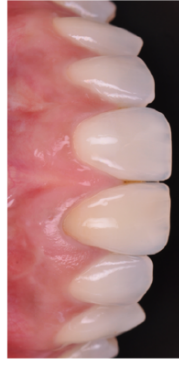
Ceci est une proposition de protocoles cliniques selon deux situations d'édentements (partiel et total), regroupant les principales séances thérapeutiques au cabinet dentaire ainsi que celles du laboratoire.

Protocole thérapeutique : édentement partiel (unitaire ou plural)

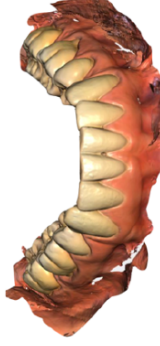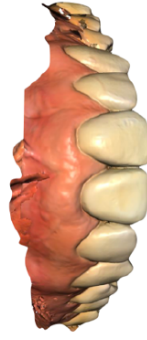1^{ère} séance

Analyse de la situation initiale

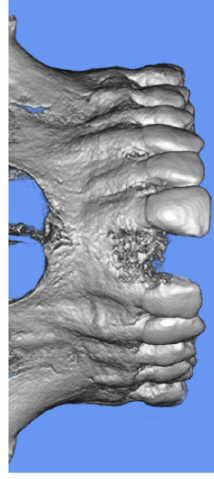
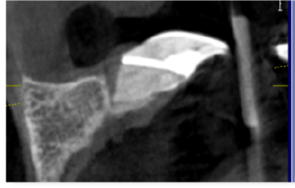
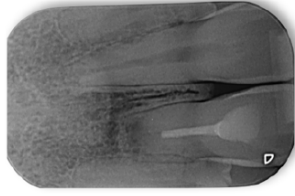
- Examen clinique
- Bilan photographique intra-buccal et extra-buccal



- Empreinte optique : des 2 arcades + de l'occlusion



- CBCT + Status radiographique

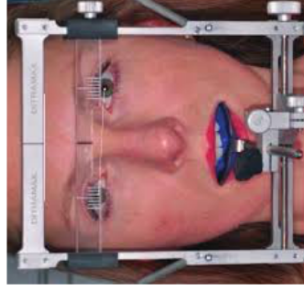


Impression des modèles



2^{ème} séance

Enregistrement des lignes de référence esthétique de la face

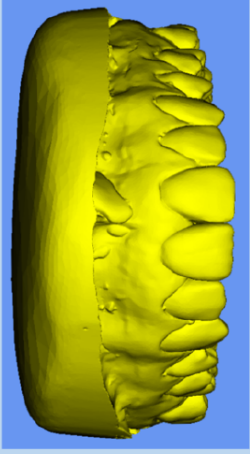


Ditramax + Arc facial



Montage sur articulateur en OIM

Élaboration du projet prothétique virtuel

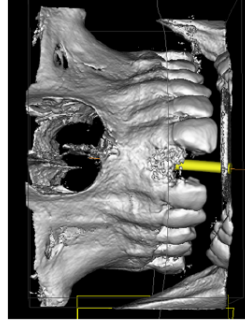
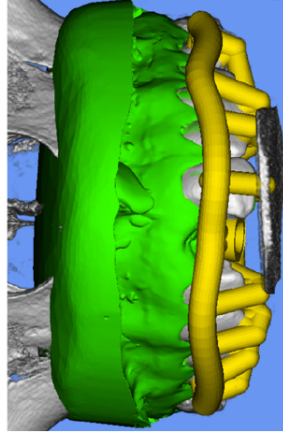
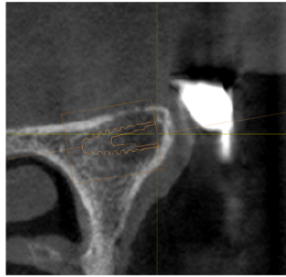


3^{ème} séance

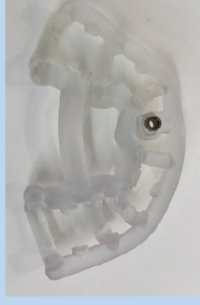Validation du projet prothétique

Essayage clinique du projet si possible

Planification numérique : fusion CBCT + fichier STL



Réalisation du guide chirurgical

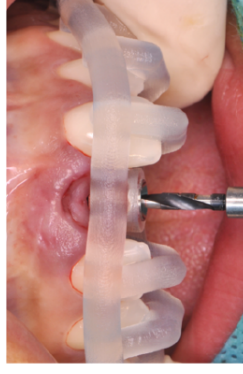


- Soit imprimé
- Soit un duplicata du projet en résine transparente



4^{ème} séance

Phase chirurgicale

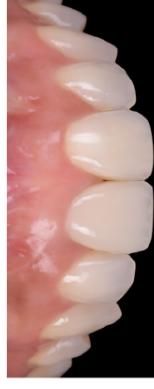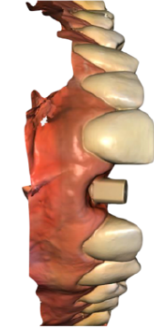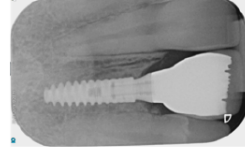


Délais de cicatrisation +
Aménagement des tissus mous



5^{ème} séance

Phase prothétique

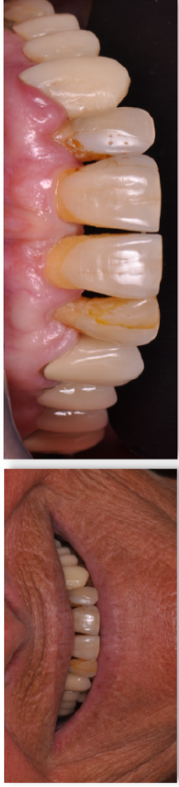

Protocole thérapeutique : édentement total

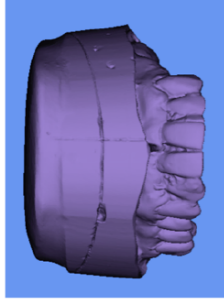
1^{ère} séance

Analyse de la situation initiale

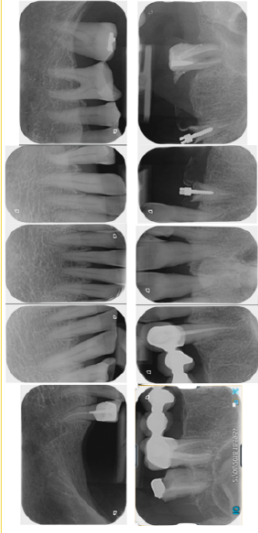- Examen clinique
- Bilan photographique intra-buccal et extra-buccal



- Empreinte optique des 2 arcades + de l'occlusion

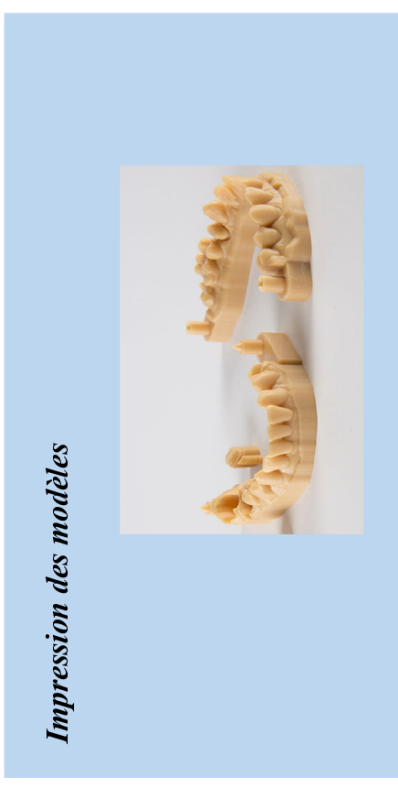

- Status radio



Cas E/I Immédiate

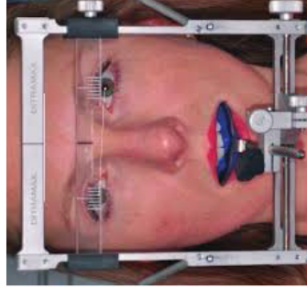
+ Réalisation du CBCT



Impression des modèles

→
2^{ème} séance

Enregistrement des lignes de référence esthétique de la face

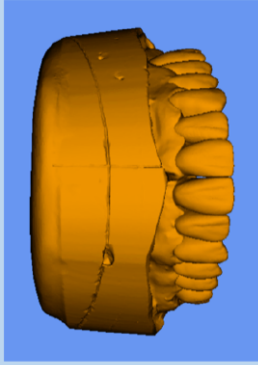


Ditramax + Arc facial



Montage sur articulateur en RC

Élaboration du projet prothétique virtuel



3^{ème} séance

Validation du projet prothétique

Cas E/I différée

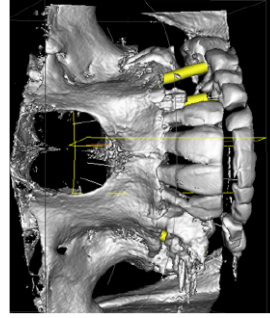
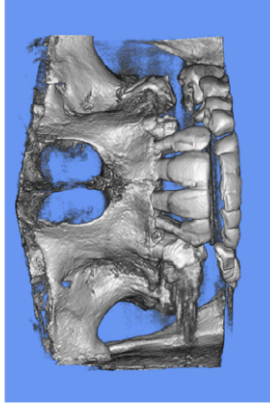- Essai clinique du projet
- Mise en place des repères radio-opaques sur les 6 et 3
- Réalisation du CBCT

Cas E/I Immédiate

- Avulsions
- Implantation avec guide chirurgical réalisé à partir du projet



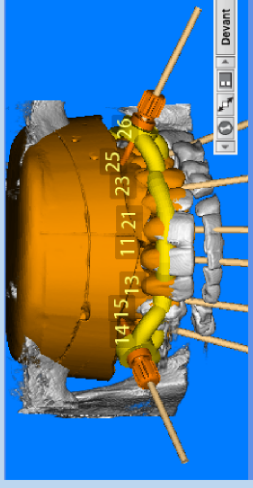
Planification numérique : fusion du CBCT et du fichier STL



Réalisation du guide chirurgical

Cas E/I différée

Duplicata du guide en résine transparente



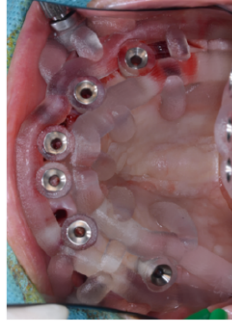Cas E/I Immédiate

Guide chirurgical à appui dentaire et/ou osseux de préférence ou muqueux



4^{ème} séance

Phase chirurgicale

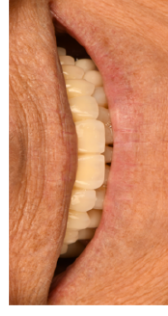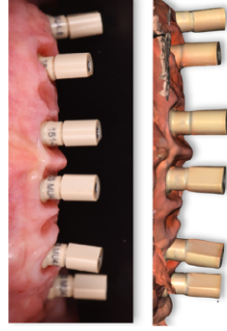


Délais de cicatrisation +
Aménagement des tissus mous



5^{ème} séance

Phase prothétique



Conclusion :

La réhabilitation implantaire, dans ses phases chirurgicale et prothétique, est considérablement facilitée par les progrès de l'imagerie médicale, du numérique et des logiciels d'analyse associés. La planification numérique, l'élaboration de projets prothétiques, la réalisation de guides radiologiques et chirurgicaux conformes aux objectifs thérapeutiques fixés permet un gain de temps et de précision pour le praticien.

L'avancée du numérique en implantologie a permis de sécuriser le geste chirurgical par rapport à des spécificités anatomiques, mais aussi de réaliser une prothèse d'usage en accord avec le projet thérapeutique initial grâce à la planification coordonnée du positionnement idéal des implants et la gestion des tissus péri-implantaires. Elle permet également d'assurer une communication fiable et standardisée des données à distance entre le cabinet dentaire et le laboratoire de prothèse.

La réussite du traitement thérapeutique, facilitée par l'avancée du numérique reste cependant le résultat d'une étroite collaboration opératoire dépendante entre le praticien, le prothésiste et le patient qui devient actif dans l'élaboration du projet.

Bibliographie :

1. Dodds M, Laborde G, Devictor A, Maille G, Sette A, Margossian P. Les références esthétiques : la pertinence du diagnostic au traitement. 2014;14:8.
2. Fradeani M. Réhabilitation esthétique en prothèse fixée, volume 1 : analyse esthétique. 2006. (Quintessence international, 2006).
3. Sette A, Laborde G, Dodds M, Maille G, Margossian P. Analyse biométrique des symétries/asymétries faciales. Strat Prothétique. juin 2014;14(3).
4. Paris J-C, Faucher A-J. Le guide esthétique: comment réussir le sourire de vos patients. Quintessence international. 2003. 309 p.
5. Margossian P, Laborde G, Koubi S, Couderc G, Mariani P. Use of the Ditramax System to Communicate Esthetic Specifications to the Laboratory. 2011;6(2):10.
6. Margossian P, Laborde G, Koubi S, Couderc G, Maille G, Botti S, et al. Communication des données esthétiques faciales au laboratoire : le système Ditramax®. Réal Clin. 2012;21:7.
7. Laborde G, Andrieu P, Maille G, Sette A, Niboyet C, Ferdani A, et al. Objectif et décisions cliniques modernes en odontologie reconstructrice. 2014;(43:132-148):17.
8. Margossian P, Vuillemin M, Sette A, Andrieu P, Laborde G. Ditramax : le trait d'union entre le cabinet et le laboratoire. 2016;(173):10.
9. Garber D, Salama M. The aesthetic smile : diagnosis and treatment. Periodontology 2000. Vol. 11. 1996. 18-28 p.
10. Liébart M-F, Fouque-Deruelle C, Santini A, Dillier F-L, Monnet-Corti V, Glise J-M, et al. Smile Line and Periodontium Visibility. 2004;1(1):9.
11. Magne P, Belser U. Restaurations adhésives en céramique sur dents antérieures : approche biomimétique. 2003. (Quintessence).
12. Belser U. Esthetics checklist for the fixed prosthesis. part II : biscuit-bake try-in. Quintessence Publ. 1982;188-92.
13. Orthlieb J-D, Laborde G, Bezzina S, Gros P. Rôles de l'articulateur dans la transmission des données du cabinet au laboratoire. Réal Clin Rev Eur Odontol. 1 janv 2002;13:109-23.
14. CNO. Occlusodontologie, Lexique. Quintessence international. 2001. 55 p.
15. Laborde G, Maille G, Margossian P, Walter B. Prothèse fixée : Approche clinique chapitre : Les références esthétiques du visage : une aide à la perception. CdP. 2016. (JPIO).


16. Ehrmann E, Orthlieb J-D, Ré J-P, Greven M. Changer l'OIM, ou le choix de la position thérapeutique. *Inf Dent*. 3 juill 2013;5.
17. Zuhr O, Hürzeler M. Chirurgie plastique et esthétique en parodontie et implantologie : une approche microchirurgicale. Quintessence publishing. 2013. 847 p.
18. Montiel J. Gestion de l'esthétique muco-gingivale de l'incisive centrale en implantologie. [Marseille]: Aix Marseille Université; 2017.
19. Delmas M. Gestion de l'occlusion des prothèses implanto-portées. [Marseille]: Aix Marseille Université; 2017.
20. Saadoun AP. *Esthetic Soft Tissue Management of Teeth and Implants*. Wiley-Blackwell. 2012. 190 p.
21. Boynueğri D, Nemli SK, Kasko YA. Significance of keratinized mucosa around dental implants: a prospective comparative study. *Clin Oral Implants Res*. août 2013;24(8):928-33.
22. Laborde G, Margossian P, Philip G. Régénération prothétique guidée sur piliers dentaires. *Form Esthét Fonct*. 6 mai 2015;(18):7.
23. Fricain J-C, Bodard A-G, Boisramé S, Cousty S, Lesclous P. Référentiel internat : Chirurgie Orale. Presse Edition Multimédia. 2019. 536 p. (Référentiel internat).
24. Rieux J. Apport de la planification numérique en implantologie. [Toulouse]: Université Toulouse III Paul Sabatier; 2014.
25. Missika P, Fromentin O. L'implantologie chirurgicale et prothétique : la pratique au quotidien. Editions Espace id. 2018. 355 p.
26. Margossian P, Mariani P, Laborde G. Guides radiologiques et chirurgicaux en implatologie. 2009;6.
27. Boutin N, Cannas B, Tran ML. Transposition du projet prothétique vers l'imagerie en implantologie: de l'empreinte optique au guide chirurgical. *Implant*. 2014;(20):327-33.
28. Buduru S, Finta E, Almasan O. Clinical occlusion analysis versus semi-adjustable articulator and virtual articulator occlusion analysis. *Dent Med*. 2020;93(3):5.
29. Baranes M, Lipowicz J. Optimisation de l'alignement des données lors d'une planification implantaire. *Titane*. 2019;(Hors-série 2019):39-44.
30. Obaton A-F, Bernard A, Taillandier G, Moschetta J-M. Fabrication additive : état de l'art et besoins métrologiques engendrés. *Rev Fr Métrologie*. 30 mars 2015;(37):21-36.
31. Bézu F. Ouverture du flux numérique en chirurgie implantaire guidée : du logiciel de conception à l'impression 3D de bureau. [Strasbourg]: Université Claude Bernard-Lyon 1; 2018.

32. Chaumeil B. Informatique odontologique : Du B.A-BA à la maîtrise. Cahier de prothèses éditions. CDP; 2004. 226 p.
33. Pascual D, Vaysse J, Sixdenier V. Réhabilitation d'arcade complète avec mise en charge immédiate d'une prothèse d'usage à armature métallique dans la même séance. Quintessence Publ. 2019;61-70.
34. Matta R-E, Bergauer B, Adler W, Wichmann M, Nickenig H-J. The impact of the fabrication method on the three-dimensional accuracy of an implant surgery template. J Cranio-Maxillofac Surg. juin 2017;45(6):804-8.
35. Goudot P, Lacoste J-P. Guide pratique d'implantologie. Elsevier Masson. 2013. 248 p. (Pratique dentaire).
36. Hoff L. Influence des traitements de surface implantaire sur l'accélération de l'ostéo-intégration. [Nancy]: Université de Lorraine; 2012.
37. Margossian P, Vuillemin M, Sette A. Changement de paradigme dans le positionnement implantaire antérieur. sept 2019;16(3):9.

Table des illustrations

Figure 1 : Exploitation des référentiels du visage à l'aide du Ditramax d'après Margossian P, 2014 (3).....	3
Figure 2 : Les proportions de la face, d'après Fradeani, 2006 (2).....	4
Figure 3 : Plan de Francfort et plan esthétique, d'après Fradeani, 2006 (2).....	5
Figure 4 : Ligne E de Ricketts, d'après Paris et Faucher, 2003 (4).....	5
Figure 5 : Bilan photographique (source : Thedentalist.fr).....	6
Figure 6 : Mise en place de la fourchette de morsure enduite de silicone d'après Margossian (6) (7).....	7
Figure 7 : Perception du modèle de travail après le marquage au crayon des lignes de références qui vont guider le prothésiste. D'après Margossian P, 2014 (7).....	8
Figure 8 : Classification de la ligne du sourire par Liébart MF, (10).....	9
Figure 9 : Magne et Belser : critères objectifs de l'esthétique dento-gingivale (11).....	10
Figure 10 : Mise en place de l'arc facial sur le patient, grâce aux 3 points de référence. D'après : https://www.idweblogs.com/e-occluso/larc-facial-en-2min15/	12
Figure 11 : Articulateur Artex et son arc facial, d'après Margossian P. (15).....	13
Figure 12 : Choix de la position de référence entre OIM et RC, d'après Orthlieb, 2013 (16).....	14
Figure 13 : Structure de la gencive et de la muqueuse orale, d'après Montiel, 2017 (18).....	15
Figure 14 : Espace biologique dentaire, d'après Montiel Johan, 2017 (18).....	16
Figure 15 : Similitudes et différences entre racine naturelle et artificielle, d'après Delmas Marion, 2017 (19).....	17
Figure 16 : Les différents types de parodontes, selon Maynard et Wilson (1980) d'après Saadoun 2012 (20).....	18
Figure 17 : Le concept de RPG, d'après Margossian P, 2015 (22).....	20
Figure 18 : Tableau des contre-indications à la chirurgie implantaire, d'après le référentiel internat de chirurgie orale, 2019 (23).....	22
Figure 19 : Coupe de CBCT avec planification d'après Margossian P.....	26
Figure 20 : Planification implantaire en méthode conventionnelle étape par étape, d'après Jean Rieux, 2014 (24).....	27
Figure 21 : Maquette réalisée à l'aide de dents du commerce, d'après Olivier Fromentin (25).....	29
Figure 22 : Guide radiologique pour un édentement partiel terminal, d'après Olivier Fromentin (25).....	30
Figure 23 : Prothèse totale maxillaire servant de projet prothétique et son duplicata en résine transparente pour le guide radiologique, d'après Patrice Margossian (26).....	30
Figure 24 : Essayage clinique d'une dent radio-opaque (Vivo Tac®) simulant le projet prothétique et servant de guide radiologique, d'après Patrice Margossian (26).....	31
Figure 25 : Comparaison des flux conventionnels et numériques, d'après Nicolas Boutin (27).....	32
Figure 26 : Exemple de l'utilisation du logiciel Smilecloud® : Essayage virtuel du projet prothétique. D'après Florin Cofar (blog.smilecloud/com).....	33
Figure 27 : Empreintes optiques, d'après Margossian, P.....	34
Figure 28 : Élaboration du projet prothétique numérique sur une réhabilitation complète, d'après Margossian P.....	35

Figure 29 : Points parfaitement identifiables (fosses et pointes cuspidiennes) reconnus sur les fichiers DICOM et STL par le praticien, d'après Franck Bézu, 2018 (31).....	38
Figure 30 : Superposition d'un calque implantaire sur un film radiologique, d'après Chaumeil Bernard, 2004 (32).....	40
Figure 31 : Fenêtre d'affichage avec les 4 vues, sur le logiciel Siplant®.....	41
Figure 32 : Positionnement de deux implants sur le logiciel Siplant®.....	43
Figure 33 : Exemple de guides chirurgicaux après transformation du guide radiologique, d'après Guide pratique d'implantologie (35).....	45
Figure 34 : Exemple de guide chirurgical à appuis dentaire, d'après NobelBiocare.com.....	46
Figure 35 : Exemple de guide chirurgical à appui dentaire et osseux, d'après Margossian P.....	46
Tableau 1 : Présentation des guides chirurgicaux selon leur niveau de guidage.....	47
Figure 36 : Exemple d'une séquence de forage avec un guide pour le forêt pilote, d'après NobelBiocare.com.....	47
Tableau 2 : Présentation des guides chirurgicaux selon leur support.....	48
Figure 37 : Présentation des 2 phases de chirurgie implantaire.....	50
Figure 38 : Exemple de réalisation d'un transfert personnalisé par moulage de forme de contour transgingival de la restauration transitoire. D'après Margossian, P. (37).....	51
Figure 39 : Mise en place clinique du transfert d'empreinte et soutien parfait des tissus mous, d'après Margossian, P. (37).....	52
Figure 40 : Restauration d'usage en céramique stratifiée sur armature zircone, d'après Margossian P.(37).....	52
Figure 41 : Vues cliniques de la restauration d'usage, d'après Margossian P (37).....	53



SERMENT MEDICAL

En présence des Maîtres de cette Faculté, de mes chers condisciples, devant l'effigie d'HIPPOCRATE.

Je promets et je jure, d'être fidèle aux lois de l'honneur et de la probité dans l'exercice de la Médecine Dentaire.

Je donnerai mes soins à l'indigent et n'exigerai jamais un salaire au-dessus de mon travail, je ne participerai à aucun partage clandestin d'honoraires.

Je ne me laisserai pas influencer par la soif du gain ou la recherche de la gloire.

Admis dans l'intérieur des maisons, mes yeux ne verront pas ce qui s'y passe, ma langue taira les secrets qui me seront confiés et mon état ne servira pas à corrompre les mœurs ni à favoriser le crime.

Je ne permettrai pas que des considérations de religion, de nation, de race, de parti ou de classe sociale viennent s'interposer entre mon devoir et mon patient.

Même sous la menace, je n'admettrai pas de faire usage de mes connaissances médicales contre les lois de l'humanité.

J'informerai mes patients des décisions envisagées, de leurs raisons et de leurs conséquences. Je ne tromperai jamais leur confiance et n'exploiterai pas le pouvoir hérité des connaissances pour forcer les consciences.

Je préserverai l'indépendance nécessaire à l'accomplissement de ma mission. Je n'entreprendrai rien qui dépasse mes compétences. Je les entretiendrai et les perfectionnerai pour assurer au mieux les services qui me seront demandés.

Respectueux et reconnaissant envers mes Maîtres, je rendrai à leurs enfants l'instruction que j'ai reçue de leur père.

Que les hommes m'accordent leur estime si je suis fidèle à mes promesses. Que je sois déshonoré et méprisé de mes confrères si j'y manque.

POLO Justine – Du projet prothétique à la planification : apport du numérique en prothèse implantaire.

Th. : Chir. dent. : Marseille : Aix –Marseille Université : 2020

Rubrique de classement : Odontologie prothétique

Résumé :

Au cours de ces dernières années, la chirurgie implantaire et le numérique ont évolué conjointement ce qui a entraîné un changement considérable dans notre pratique quotidienne.

En effet l'apport du numérique en implantologie permet de fiabiliser et standardiser les étapes de la chaîne thérapeutique afin de tendre vers une pratique de plus en plus simplifiée, reproductible et sécurisée. Cependant certains principes fondamentaux doivent être respectés afin de pérenniser la réussite de nos résultats thérapeutiques dans le temps.

Toute réhabilitation prothétique sur implant doit être précédée d'une analyse diagnostique permettant d'élaborer un projet thérapeutique. Celui-ci simulé par un projet prothétique pré-chirurgical, et conforme aux critères esthétiques, fonctionnels et biologiques doit être validé par le praticien et le patient.

Ainsi tout au long des séances thérapeutiques, le projet prothétique élaboré initialement est la ligne de conduite du praticien et guide chaque étape du traitement : c'est ce qu'on appelle le concept de régénération prothétique guidée.

L'objet de ce travail est d'élaborer un protocole thérapeutique numérique afin de proposer une approche clinique reproductible et fiable aux praticiens lors de leurs réhabilitations supra-implantaires. La réussite du traitement thérapeutique, facilitée par l'avancée du numérique reste cependant le résultat d'une étroite collaboration entre le praticien, le prothésiste et le patient qui devient actif dans l'élaboration du projet.

Mots clés : Prothèse implantaire numérique – Planification implantaire - Projet prothétique - Régénération prothétique guidée

POLO Justine - From the prosthetic project to implant planning : digital input

Abstract:

Over the last few years, implant surgery and digital technology have evolved together bring about considerable change in our daily practice.

The contribution of digital technology makes the stages of the implant therapeutic chain more reliable and standardized in order to move towards an increasingly simplified practice, reproducible and secure.

Some fundamental principles must be respected to sustain the success of our therapeutic results over time. Any implant prosthodontics must be preceded by a diagnostic analysis allowing design a therapeutic project. This one is simulated by a pre-surgical prosthetic project and complies functional and biological aesthetic criteria. It must be validated by the practitioner and the patient. Thus, throughout the therapeutic sessions, the prosthetic project developed initially is the practitioner's course of action and guides each step of the treatment : this is known as guided prosthetic regeneration concept.

The purpose of this work is to develop a digital therapeutic protocol in order to suggest a reproducible and reliable clinical approach to practitioners during their supra-implant rehabilitations. The success of therapeutic treatment, facilitated by digital advances however remains the result of close collaboration between the practitioner, the prosthetist and the patient who becomes active in the process.

Key words : Digital implant prosthesis – Implant planning – Prosthetic project – Guided prosthetic regeneration