



**HAL**  
open science

# Complications post-opératoires des avulsions complexes : prévention et prise en charge

Viviane Pham

► **To cite this version:**

Viviane Pham. Complications post-opératoires des avulsions complexes : prévention et prise en charge. Chirurgie. 2020. dumas-03518726

**HAL Id: dumas-03518726**

**<https://dumas.ccsd.cnrs.fr/dumas-03518726>**

Submitted on 10 Jan 2022

**HAL** is a multi-disciplinary open access archive for the deposit and dissemination of scientific research documents, whether they are published or not. The documents may come from teaching and research institutions in France or abroad, or from public or private research centers.

L'archive ouverte pluridisciplinaire **HAL**, est destinée au dépôt et à la diffusion de documents scientifiques de niveau recherche, publiés ou non, émanant des établissements d'enseignement et de recherche français ou étrangers, des laboratoires publics ou privés.



Distributed under a Creative Commons Attribution - NonCommercial - NoDerivatives 4.0  
International License

**THESE**

***POUR OBTENIR LE DIPLOME D'ETAT  
DE DOCTEUR EN CHIRURGIE DENTAIRE***

Présentée et publiquement soutenue devant la

Faculté d'Odontologie de Marseille  
(Doyen : Monsieur le Professeur Bruno FOTI)

Aix-Marseille Université  
(Président : Monsieur le Professeur Éric BERTON)

***Complications post-opératoires des avulsions complexes :  
prévention et prise en charge.***

Présentée par

**PHAM Viviane**

Né(e) le 18/07/1995

A Marseille

(Bouches-du-Rhône)

Thèse soutenue le **Jeudi 10 décembre 2020**

Devant le jury composé de

Président : Professeur RUQUET Michel

Assesseurs : Docteur ROCHE-POGGI Philippe

Docteur BELLONI Didier

Docteur BALLESTER Benoit



**THESE**

***POUR OBTENIR LE DIPLOME D'ETAT  
DE DOCTEUR EN CHIRURGIE DENTAIRE***

Présentée et publiquement soutenue devant la

Faculté d'Odontologie de Marseille  
(Doyen : Monsieur le Professeur Bruno FOTI)

Aix-Marseille Université  
(Président : Monsieur le Professeur Éric BERTON)

***Complications post-opératoires des avulsions complexes :  
prévention et prise en charge.***

Présentée par

**PHAM Viviane**

Né(e) le 18/07/1995

A Marseille

(Bouches-du-rhône)

Thèse soutenue le **Judi 10 décembre 2020**

Devant le jury composé de

Président : Professeur RUQUET Michel

Asseseurs : Docteur ROCHE-POGGI Philippe

Docteur BELLONI Didier

Docteur BALLESTER Benoit

## ADMINISTRATION

Mise à jour : sept. 2020

### **Doyens Honoraires**

Professeur	Raymond SANGIUOLO†
Professeur	Henry ZATTARA
Professeur	André SALVADORI
Professeur	Jacques DEJOU

### **Doyen Assesseurs**

Professeur	Bruno FOTI
Professeur	Michel RUQUET
Professeur	Anne RASKIN

### **Directeurs de Départements**

Formation Initiale	Professeur	Michel RUQUET
Recherche	Professeur	Anne RASKIN
Formation Continue	Professeur	Frédéric BUKIET

### **Charges de missions**

Relations Internationales	Professeur	Hervé TASSERY
Internat et Diplômes d'études spécialisées	Professeur	Virginie MONNET-CORTI
Affaires générales	Docteur	Patrick TAVITIAN

### **Responsable des Services Administratifs et Techniques**

Madame	Katia LEONI
--------	-------------

# **LISTE DES ENSEIGNANTS**

## **PROFESSEURS DES UNIVERSITES – PRATICIENS HOSPITALIERS DES CSERD**

BUKIET Frédéric (58-01)  
FOTI Bruno (56-02)  
LE GALL Michel (56-01)  
MONNET-CORTI Virginie (57-01)  
ORTHLIEB Jean-Daniel (58-01)  
RASKIN Anne (58-01)  
RUQUET Michel (58-01)  
TARDIEU Corinne (56-01)  
TARDIVO Delphine (56-02)  
TASSERY Hervé (58-01)

## **PROFESSEUR DES UNIVERSITES**

ABOUT Imad (65)

## **PROFESSEURS EMERITES**

DEJOU Jacques  
HUE Olivier

## **MAITRES DE CONFERENCES DES UNIVERSITES – PRATICIENS HOSPITALIERS DES CSERD**

ABOUDHARAM Gérard (58-01)	LAN Romain (56-02)
BANDON Daniel (56-01)	LAURENT Michel (58-01)
BELLONI Didier (57-01)	LAURENT Patrick (57-01)
BOHAR Jacques (56-01)	MAILLE Gérald (58-01)
CAMOIN Ariane (56-01)	PHILIP-ALLIEZ Camille (56-01)
CAMPANA Fabrice (57-01)	POMMEL Ludovic (58-01)
CATHERINE Jean-Hugues (57-01)	PRECKEL Bernard-Éric (58-01)
GAUBERT Jacques (56-01)	RÉ Jean-Philippe (58-01)
GIRAUD Thomas (58-01)	ROCHE-POGGI Philippe (57-01)
GIRAUDEAU Anne (58-01)	STEPHAN Grégory (58-01)
GUIVARC'H Maud (58-01)	TAVITIAN Patrick (58-01)
JACQUOT Bruno (58-01)	TERRER Elodie (58-01)
LABORDE Gilles (58-01)	TOSELLO Alain (58-01)

## **MAITRES DE CONFERENCES DES UNIVERSITES ASSOCIES**

BALLESTER Benoît (58-01)  
BLANCHET Isabelle (56-01)  
MENSE Chloé (58-01)  
SILVESTRI Frédéric (58-01)

## **ASSISTANTS HOSPITALIERS ET UNIVERSITAIRES**

AL AZAWI Hala (56-01)	HAHN-GOLETTI Larissa (58-01)
ANTEZACK Angeline (57-01)	LIOTARD Alicia (58-01)
ARNIER Canelle (56-01)	MANSUY Charlotte (58-01)
BACHET-DORISON Damienne (56-01)	MARTIN William (56-01)
CAMBON Isabelle (56-01)	MATTERA Rémi (56-01)
CASAZZA Estelle (56-01)	MELLOUL Sébastien (57-01)
CASTRO Romain (57-01)	PARFU Anne (58-01)
DAVID Laura (56-01)	PASCHEL Laura (58-01)
DEVICTOR Alix (58-01)	PILLIOL Virginie (58-01)
DODDS Méline (58-01)	REPETTO Andréa (58-01)
DRAUSSIN Thierry (56-02)	ROMANET Yvan (57-01)
DUMAS Cathy (57-01)	SANTUNIONE Charlotte (58-01)
HADJ-SAID Mehdi (57-01)	VINAÏ Michael (56-01)

## **ASSISTANTS DES UNIVERSITES ASSOCIES**

GRINE Ghilès (57-01)  
HOUVENAEGHEL Brice (57-01)

Intitulés des sections CNU :

- 56<sup>ème</sup> section : Développement, croissance et prévention
  - 56-01 Odontologie pédiatrique et orthopédie dento-faciale
  - 56-02 : Prévention – Epidémiologie – Economie de la santé – Odontologie légale
- 57<sup>ème</sup> section : Chirurgie orale ; Parodontologie ; Biologie Orale
  - 57-01 : Chirurgie orale – Parodontologie – Biologie orale
- 58<sup>ème</sup> section : Réhabilitation orale
  - 58-01 : Dentisterie restauratrice – Endodontie – Prothèses – Fonction-Dysfonction – Imagerie – Biomatériaux

L'auteur s'engage à respecter les droits des tiers, et notamment les droits de propriété intellectuelle. Dans l'hypothèse où la thèse comporterait des éléments protégés par un droit quelconque, l'auteur doit solliciter les autorisations nécessaires à leur utilisation, leur reproduction et leur représentation auprès du ou des titulaires des droits. L'auteur est responsable du contenu de sa thèse. Il garantit l'Université contre tout recours. Elle ne pourra en aucun cas être tenue responsable de l'atteinte aux droits d'un tiers

## Remerciements,

### **A monsieur le professeur RUQUET Michel**

*Je vous remercie de faire l'honneur de présider mon jury, pour l'expression de votre profonde gentillesse et votre amabilité tout au long de mes années d'études.*

### **A monsieur le docteur ROCHE-POGGI Philippe,**

*Je vous remercie de m'avoir aidé à diriger ce sujet de thèse.  
Un grand merci pour votre disponibilité, votre patience, votre humour et votre gentillesse.  
Vous représentez un modèle en tant que professeur et en tant que praticien.  
C'est avec plaisir d'avoir pu travailler à vos côtés durant ces années d'études, d'avoir su apprendre de vos valeurs et votre pédagogie.  
Que ce travail témoigne l'expression de mon sincère respect, ma gratitude, mon admiration et mon estime à votre égard.*

### **A monsieur le docteur BELLONI Didier**

*Je vous remercie de siéger au sein de mon jury de thèse.  
C'est avec plaisir de travailler à vos côtés, accompagné de votre bonne humeur, votre sympathie et de votre confiance. Merci pour votre amabilité au cours de ma pratique clinique.*

### **A monsieur le docteur BALLESTER Benoit**

*Je vous remercie de faire partie des membres du jury.  
Merci pour votre gentillesse, votre dévouement, vos conseils, votre enseignement et la transmission de vos qualités professionnelles. Vous m'avez guidée dans la pratique et j'ai ainsi su gagner en confiance.*



**A mes parents Xuan et Thierry,**

Merci pour votre soutien et vos encouragements tout au long de ma vie ainsi que pour la transmission de vos valeurs. Sans vous je n'aurais pas pu arriver, vous êtes des modèles pour moi.  
Je vous admire et je vous aime.

**A Raphaël mon amour,**

Merci d'être à mes côtés depuis l'âge de 14 ans et de me soutenir dans toutes les situations.  
Nous avons grandi et tout partagés ensemble.  
Tu es mon plus grand soutien et ma force.  
Je t'aime ❤️

**A mon frère Henri,**

Merci d'être là quand tu peux, nous avons traversés des moments difficiles en restant soudés.  
Je te souhaite une bonne réussite et de ne pas lâcher.  
Je t'aime mon frère.

**A ma belle maman Frédérique et à Mamou,**

Merci d'avoir toujours été gentille avec moi et de votre confiance.  
Je suis fière de pouvoir exprimer d'appartenir à une famille comme la votre.  
Je vous aime Fred et Mamou.

**A mes plus proches amies,**

Chaimaa,

Merci d'être restée à mes côtés depuis la deuxième année, pour ton soutien, tes conseils, nous avons travaillé et évolué tout le long du cursus ensemble.  
On nous appelle Tic et tac et j'espère qu'on restera en contact même après.

Marie,

Merci d'être ma binôme et heureusement que nos chemins se sont croisés.  
Je te remercie également pour ton investissement, pour ton aide et ta bonne humeur.

Et grand merci à mes précieux amis et à mes proches : Hong, Zahiya, Paul, Valérie, Benji, Anissa, Adam, Jean Luc, David, Philippe, Wendy, Angelina...

# SOMMAIRE

I. GÉNÉRALITÉS.....	1
II. LES SÉPARATIONS CORONO-RADICULAIRES ET SÉPARATIONS RADICULAIRES.....	2
1. Indications.....	2
2. Étapes opératoires.....	2
III. ALVÉOLECTOMIE.....	4
1. Indications.....	4
1.1 Liées à la dent.....	4
1.2 Liées à une malformation de la racine.....	5
1.3 Liées au contexte parodontal.....	5
1.4 À visée prothétique et/ou restauratrice.....	5
1.5 Liées aux éléments anatomiques voisins.....	5
1.6 Liées à un processus tumoral.....	5
2. Types d'alvéolectomies.....	5
3. Étapes opératoires.....	6
IV. PRÉVENTION DES COMPLICATIONS POST-OPÉRATOIRES.....	7
1. 1.1 Consultation pré-opératoire.....	7
1.2 Évaluation du risque médical.....	8
1.2.1 Infectieux.....	8
1.2.2 Hémorragiques.....	9
1.2.3 Médicamenteux.....	11
1.2.4 État d'anxiété du patient.....	11
1.2.5 Ostéonécrose des maxillaires (ONM) .....	12
1.3 Examen clinique exobuccal et endobuccal.....	13
1.3.1 Examen exobuccal.....	13
1.3.2 Examen endobuccal.....	14
1.4 Examens complémentaires.....	14
1.4.1 Imagerie 2D.....	14
1.4.2 Imagerie 3D.....	15
1.4.3 Examens biologiques.....	16
2. Prémédications.....	16
2.1 Antibioprophylaxie.....	17
2.2 Antalgiques.....	17
2.3 Glucocorticoïde.....	18
2.4 Antiseptique.....	18

2.5 Prémédication sédatrice.....	18
3. Conseils post-opératoires.....	20
4. Matériels et techniques.....	21
4.1 Matériels.....	21
4.1.1 Les instruments rotatifs.....	21
4.1.2 Périotome.....	22
4.1.3 Piezotome/Piezochirurgie.....	22
4.1.4 Laser.....	23
4.2 Asepsie et antisepsie.....	23
4.3 Irrigation.....	23
V. <i>COMPLICATIONS POST-OPÉRATOIRES ET PRISE EN CHARGE</i> .....	24
1. Suites opératoires habituelles.....	24
2. Complications osseuses.....	25
2.1 Les alvéolites.....	25
2.1.1 Alvéolite sèche ou dry socket.....	25
2.1.2 Alvéolite suppurée.....	26
2.2 Les ostéites.....	27
3. Complications infectieuses.....	28
4. Complications hémorragiques.....	29
5. Trismus.....	30
6. Complications nerveuses.....	31
7. Communication bucco-sinusienne ou communication bucco-nasale.....	33
8. Emphysème sous cutanée.....	35
9. Complications dentaires.....	36
10. Kyste résiduel.....	36
VI. <i>DONNÉES PERSONNELLES</i> .....	37
VII. <i>CONCLUSION</i> .....	40

# I. GÉNÉRALITÉS

---

Les avulsions dentaires sont des actes courants de la dentisterie. Elles consistent en l'extraction de la dent hors de l'os ou de la muqueuse à l'aide de plusieurs instruments de base (syndesmotome, élévateur, davier) qu'on peut considérer comme faisant partie de la technique conventionnelle. On parle d'avulsion simple.

Il arrive pour diverses raisons que les avulsions se compliquent et que la technique conventionnelle d'avulsion ne suffise pas. Ainsi la réalisation d'une séparation dentaire et/ou d'une alvéolectomie peut s'avérer nécessaire pour faciliter l'expulsion de l'organe dentaire en dehors de l'os. On parle alors d'une avulsion complexe ou d'extraction chirurgicale de la dent.

Une avulsion complexe peut être considérée comme une avulsion simple nécessitant des techniques chirurgicales supplémentaires comme l'alvéolectomie, les séparations corono-radiculaires ou inter-radiculaires.

Elles peuvent cependant conduire à des traumatismes pouvant être à l'origine de complications post-opératoires.

Une alvéolectomie consiste en l'éviction partielle ou complète du tissu osseux permettant de venir compléter ou remplacer la technique simple d'avulsion.

Les séparations corono-radiculaires ou inter-radiculaires consistent à séparer l'organe dentaire avec un instrument rotatif en plusieurs fragments.

Le but de cette thèse est de comprendre la survenue des différentes complications post-opératoires chez un sujet dont l'état général est satisfaisant, les moyens qui permettent de prévenir ces complications ainsi que leur prise en charge en cas de survenue.

Nous aborderons dans une première partie les indications et les étapes opératoires des avulsions complexes, puis l'intérêt de comprendre la survenue des complications et les moyens permettant de les prévenir ainsi que de les prendre en charge.

## II. LES SÉPARATIONS CORONO-RADICULAIRES ET SÉPARATIONS RADICULAIRES

---

La section dentaire comprend la séparation corono-radicaire et la séparation inter-radicaire, elle est utilisée dans le cas des dents pluriradiculées.

Elle demeure moins traumatique que l'alvéolectomie.

### II.1 Indications

Séparation inter-radicaire :

- Amputation radicaire
- Préservation du septum inter radicaire pour la pose d'un implant dont la préservation du capital osseux est nécessaire<sup>(11)</sup>.
- Racines divergentes ou convergentes dont la séparation permet de limiter les forces exercées sur la dent et le risque de fracture de la racine et/ou de l'os alvéolaire<sup>(8,11)</sup>.

Séparation corono-radicaire :

- Précède l'étape de séparation inter-radicaire pour en faciliter l'accès et la vision.  
Par exemple : les dents de sagesse mandibulaires en position horizontale.
- Coronectomie des dents de sagesse en cas de proximité avec le nerf alvéolaire inférieur.

### II.2 Étapes opératoires<sup>(11)</sup>

Les étapes sont similaires à une simple avulsion. Ces techniques peuvent accompagner ou non une alvéolectomie.

- Désinfection de la bouche
- Anesthésie du site
- Syndesmotomie
- Section inter radicaire ou coron-radicaire.

Pour les molaires mandibulaires, la section inter-radicaire est vestibulo-palatine pour séparer la racine mésiale et distale.

Pour les prémolaires, elle est mésio-distale, tandis que pour les molaires maxillaires qui comporte 3 racines (mésiale/distale/palatine) la section est en forme de T.

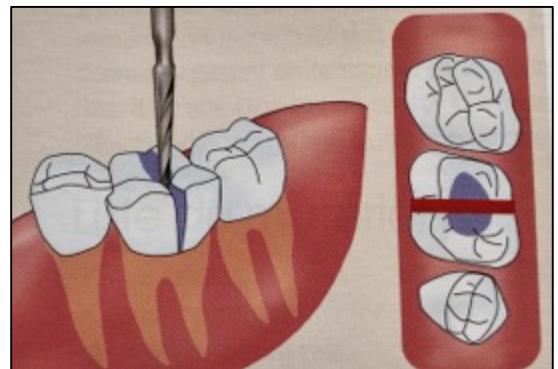


Figure 1 : Section molaire mandibulaire (11)

Cette section peut être précédée ou non d'une section corono-radulaire permettant une meilleure visibilité et facilite l'accès à la zone inter radulaire.

- Luxation des racines
- Vérification de l'alvéole dentaire et du relief osseux
- Sutures.




Figure 2 : Section molaire maxillaire (11)

#### Étapes opératoires :

- **Installation du patient**
- **Anesthésie**
- **Syndesmotomie**
- **Séparation corono-radulaire et/ou inter-radulaire**
  - ↳ section vestibulo-lingual pour les molaires mandibulaires
  - ↳ section en T pour les molaires maxillaires
  - ↳ section mésio-distale pour les prémolaires pluriradiculées
- **Luxations des racines**
- **Révision alvéolaire**
- **Suture**

### III. ALVÉOLECTOMIE

---

C'est une technique chirurgicale complémentaire qui consiste en l'éviction du tissu alvéolaire qui se trouve autour de la racine dentaire à l'aide d'instruments rotatifs jusqu'à que l'on puisse utiliser les instruments de la technique conventionnelle .

Elle permet une meilleure visualisation de la zone opératoire par réalisation d'un lambeau muco-périosté afin d'éviter d'abimer le tissu muqueux pendant les différentes manœuvres.

Elle conduit à une perte osseuse importante ce qui traduit son caractère traumatique et donc une cicatrisation plus longue que pour la technique d'avulsion simple.

C'est un geste qui peut être programmé selon les données de l'examen clinique et des examens complémentaires, mais il arrive qu'elle vienne compléter une ou plusieurs avulsions considérées comme simples au départ et dont les étapes cliniques se compliquent.

#### III.1 Indications<sup>(1,8,11)</sup>

Une alvéolectomie dentaire est indiquée lorsqu'une avulsion simple s'avère dangereuse, insuffisante ou inadaptée. Elle peut être réalisée dans les situations suivantes :

##### III.1.1 Liées à la dent :

- Sur une dent avec une perte de substance coronaire importante (carie ou fracture).<sup>(1,8,11)</sup>
- Dent en malposition.<sup>(1,11)</sup>
- Une racine ou un apex résiduel.<sup>(11)</sup>
- Fracture radiculaire infra osseuse.<sup>(11)</sup>
- Des couronnes usées qui se cassent comme du verre chez les sujets âgés, on peut les identifier notamment sur des dents massives, jaunâtres, abrasées, sonores à la percussion, des dents hyper calcifiées qui s'accompagnent souvent d'une calcification du ligament<sup>(21,24)</sup> dento-alvéolaire.<sup>(1)</sup>
- Une dent ankylosée.<sup>(1,11)</sup>
- Dent incluse (canine/dents de sagesse).<sup>(8)</sup>
- Résection apicale qui permet le traitement d'une lésion péri-apicale sans passer par la couronne dentaire.

### III.1.2 Liées à une malformation de la racine :

Les anomalies morphologiques de la racine en forme, en nombre et en direction .

- Les racines coudées telles que les racines dites en “baïonnette” ou “en cor de chasse”.<sup>(1)</sup>
- Les racines avec hypercémentose (en baguette de tambour).<sup>(11)</sup>
- Malformation d’origine tumorale comme l’odontome, le cémentoblastome et le cémentome.<sup>(1)</sup>

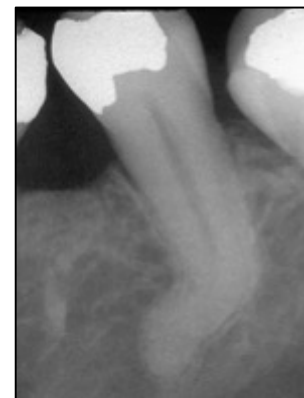

Figure 3 : Racine coudée avec une racine hypercémentose (12)

### III.1.3 Liées au contexte parodontal :

- Le contexte parodontal ne permet pas une avulsion simple (Les 3ème molaires en situation incluse ou enclavée).

### III.1.4 À visée prothétique et/ou restauratrice :

- Élongation coronaire.<sup>(11)</sup>

### III.1.5 Liées aux éléments anatomiques voisins :

- Dents avec un rapport anatomique étroit avec le sinus maxillaire.<sup>(8)</sup>
- Dans le cas où les avulsions simples risquent d’engendrer des lésions nerveuses, une fracture osseuse et des lésions au niveau des muqueuses.

### III.1.6 Liées à un processus tumoral :

- Dents qui présentent une lésion tumorale telle qu'un granulome à grande étendue dont le curetage simple peut s’avérer insuffisant et approximatif<sup>(1)</sup>.
- Dents avec un kyste étendu<sup>(1)</sup>.

### III.2 Types d’alvéolectomies<sup>(1)</sup> :

Il existe trois types d’alvéolectomies, qui sont plus ou moins mutilantes :

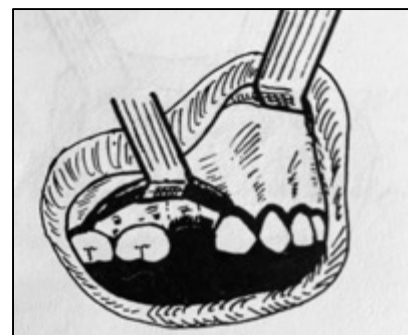

Figure 4 : Un décollement gingival simple pour une alvéolectomie partielle du rebord alvéolaire (1)



Du rebord alvéolaire :

C'est l'excision partielle de l'os, limitée autour du col de la dent à avulser sur quelques millimètres.

De la zone apicale :

Elle consiste en une élévation d'un lambeau au niveau apical d'une dent et une ostéotomie limitée dans cette zone sans atteinte du rebord alvéolaire.

Complète :

La perte osseuse est très importante, elle consiste en une excision totale de la corticale vestibulaire de la racine dentaire, elle est souvent indiquée sur des racines avec une anomalie morphologique.

### III.3 Étapes opératoires :

Les étapes opératoires d'une alvéolectomie<sup>(2,8,11)</sup> :

- Installation du patient, désinfection buccale et anesthésie.
- Temps muqueux : Incision de la fibromuqueuse avec ou sans décharge, décollement et réalisation d'un lambeau muco-périosté.
- Temps osseux : Ostéotomie partielle ou complète, luxation de la dent puis avulsion.
- Révision alvéolaire : Curetage en s'assurant de l'absence de tissus infectieux, inflammatoire et de reliefs osseux tranchants et vifs.
- Repositionnement du lambeau et sutures.

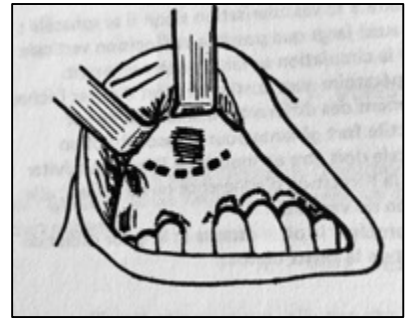


Figure 5 : Un tracé d'incision arciforme en vue d'une alvéolectomie partielle de la région apicale (1)

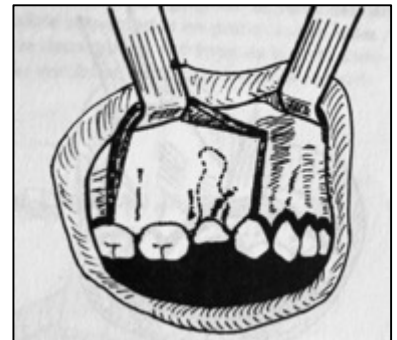


Figure 6 : Lambeau angulaire avec un décollement gingival (1)

#### Étapes opératoires d'une alvéolectomie :

- Installation du patient
- Anesthésie
- Incision sulculaire (avec ou sans décharge)
- Décollement/réalisation d'un lambeau muco-périosté
- Ostéotomie
- Luxation de la racine
- Révision alvéolaire
- Sutures

## IV. PRÉVENTION DES COMPLICATIONS POST-OPÉRATOIRES

---

### IV.1.1 Consultation pré-opératoire<sup>(2,8,11)</sup>

La consultation constitue le premier contact avec le patient, une relation praticien-patient se construit. C'est au cours de cet entretien que l'opérateur va effectuer un interrogatoire médical, un certain nombre d'examen (cliniques et paracliniques) permettant d'aboutir à un diagnostic médical et chirurgical, mais aussi d'évaluer et d'anticiper les difficultés et les complications post-opératoires<sup>(11,21)</sup>.

Le praticien recueille des données liées au patient (anamnèse)<sup>(2,8,11)</sup> :

- Les données administratives (médecin traitant).
- Le motif de consultation.
- Signes généraux (fièvre, asthénie...) et fonctionnels (dysphagie, trismus...).
- L'histoire de la maladie.
- L'état de santé général du patient, des pathologies actuelles et anciennes.
- Les traitements médicamenteux
- Allergies connues.
- Les antécédents familiaux, chirurgicaux, bucco-dentaires.
- Facteurs de risques: tabac, alcool, drogue...
- État psychologique du patient par l'évaluation du niveau d'anxiété.

Le but de cette anamnèse médicale c'est de recueillir le plus d'informations sur le patient avec pour objectif de limiter le risque iatrogène par l'évaluation des risques infectieux, hémorragiques, médicamenteux, psychologiques pour aboutir à une prise en charge le plus adapté du patient (cabinet de ville ou hospitalier).

En cas d'information imprécise de la part du patient ou en cas de doute il est indispensable de prendre contact avec le médecin traitant ou le spécialiste.

## IV.1.2 Évaluation du risque médical :

### IV.1.2.1 Infectieux <sup>(11,13)</sup>

L'acte de chirurgie orale conduit à une bactériémie pouvant être locale, à distance ou générale. Il est nécessaire au praticien d'évaluer le risque d'infection qui est propre à chacun selon les données recueillies et de mettre en place une antibioprophylaxie et/ou une antibiothérapie selon l'acte considéré comme à risque.

Selon les recommandations de l'Afssaps 2011<sup>(11,13)</sup>, des groupes sont formés en fonction du patient, de l'acte opératoire et du risque de survenue de la bactériémie :

#### - Population générale :

Cette population ne nécessite pas une antibioprophylaxie, on considère que la population de ce groupe ne présente aucun facteur de risque mais on ne peut pas exclure que celle-ci puisse développer une infection et donc on n'exclut pas une prescription.

#### - Patients immunodéprimés :

Le risque infectieux est lié au facteur conduisant à un état d'immunodépression qu'il soit acquis ou congénital.

- Pathologies non équilibrées (Diabète de type I ou II, hypertension...)
- Traitements immunosuppresseurs (chimiothérapie, corticothérapie, radiothérapie...)

La décision d'inclure un patient dans cette catégorie passe par l'analyse des données objectives qui sont cliniques et biologiques (taux hémoglobine glyquée, numération de la formule sanguine...), en cas d'absence ou d'insuffisance de ces données il vient au praticien de communiquer avec les médecins concernés afin de mieux évaluer le risque<sup>(13)</sup>.

#### - Patients avec un haut risque d'endocardite infectieuse :

Cette catégorie regroupe les patients avec :

- Antécédent d'endocardite infectieuse
- Prothèse valvulaire qu'elle soit mécanique ou biologique
- Cardiopathie congénitale cyanogène (opérée ou non).

Actes bucco-dentaires invasifs	Population générale	Immunodéprimées	À haut risque d'(EI)
Avulsions dentaires			
<b>Dent sur arcade, alvéolectomie, Séparation de racines</b>	–	R	R
<b>Amputation radiculaire</b>	–	R	Acte contre-indiqué
<b>Dent de sagesse mandibulaire Incluse</b>	R <sub>A</sub>	R	R <sub>B</sub>
<b>Dent incluse (hors dent de sagesse mandibulaire), dent désinclusion, germectomie</b>	R	R	R <sub>B</sub>
<b>Chirurgie pré orthodontique des dents incluses ou enclavées</b>	R	R	Acte contre-indiqué
<b>Autotransplantation</b>	R	R*	Acte contre indiqué

- : Prescription non recommandée  
R : Prescription recommandée  
En indice : Grade de la recommandation, si celui-ci n'est pas indiqué, comprendre « accord professionnel »  
\* : Chez le patient immunodéprimé, le rapport entre bénéfice de l'intervention et risque infectieux devra être pris en compte

Tableau 1 : Recommandations de prescription d'une antibiothérapie prophylactique pour les avulsions dentaires et transplantations <sup>(11)</sup>

La prescription d'une antibioprofylaxie est de 2 g d'amoxicilline si la fonction rénale est normale pour un adulte et 50 mg/kg chez l'enfant. En cas d'allergie à la pénicilline, c'est la clindamycine qui est prescrite avec une dose de 600 mg chez l'adulte et 20 mg/kg chez l'enfant de plus de 6 ans.

#### IV.1.2.2 Hémorragiques <sup>(8,11,17)</sup>

L'interrogatoire médical peut déjà permettre de révéler ce risque en prenant en compte l'historique chirurgical, des antécédents familiaux et hémorragiques du patient (saignements abondants lors d'anciennes interventions, apparition aisée d'un hématome lors d'un choc, épistaxis...). Devant un sujet à risque, un bilan du risque hémorragique doit être systématique.

Il existe sous plusieurs formes :

- **Congénitale** : Ce sont des troubles de l'hémostase dite innés et qui restent rares. On peut citer la Maladie de Willebrand (déficit en facteur vWF), l'hémophilie A et B (déficit facteur VIII et IX).

Prévention : Contact avec l'équipe soignante (médecin traitant et hématologue), prise en charge hospitalière, mise à dispositions de moyens d'hémostases immédiats (éponge hémostatique/sutures/colle biologique accessible qu'en milieu hospitalier) en per-opératoire, compression avec de l'acide tranexamique en post-opératoire accompagnée d'une surveillance vigilante de l'hémorragie.

- **Acquise d'origine médicamenteuse** : C'est le cas des patients sous antiagrégants plaquettaires (AAP), anti-vitamine K (AVK), héparine, anticoagulant oral direct (AOD).

Prévention : Évaluation du risque hémorragique possible avec des tests biologiques pour certains. Pour les AVK, l'évaluation du risque se fait avec International Normalized Ratio (INR) doit être inférieur à 4<sup>(8,17,30)</sup>, il consiste en une prise de sang de 24h avant le geste. Pour les patients sous héparines, deux tests biologiques existent qui sont la TCA et/ou la mesure de l'activité anti-Xa<sup>(8)</sup>. Pour les autres, il n'existe pas de tests biologiques donc il en vient à la charge du praticien d'évaluer le risque et de se mettre en communication avec l'équipe soignante (médecin traitant, cardiologue...) afin d'évaluer le risque thrombotique en cas de bithérapie avec l'arrêt ou la substitution d'un des médicaments, le choix du lieu de prise en charge (ville ou hospitalier) en fonction du risque hémorragique de l'acte invasif (faible ou forte).

Mise en place de moyens d'hémostase locale immédiate (éponges hémostatique, sutures) et en post opératoire (acide tranexamique). Si l'acte se réalise au sein du cabinet dentaire de ville, le praticien doit posséder un plateau technique adéquat pour les patients avec un INR inférieur à 4 et pour les actes à risque hémorragique faible ou modérée.

- **Acquise d'origine pathologique** : Regroupe les patients atteints de troubles de la fonction hépatique comme lors d'une insuffisance hépatique (par hépatite infectieuse ou intoxication alcoolique). Et chez les patients atteints de thrombopénies centrales par atteinte médullaire ou périphériques lié à une intoxication médicamenteuse.

Prévention : Prescription d'un bilan sanguin (numération plaquettaire, taux de prothrombine, temps de céphaline activé, un bilan hépatique) et fonction des résultats il va orienté sur le choix du type d'hémostase et de la prise en charge au cabinet ou hospitalière<sup>(11)</sup>.

### **IV.1.2.3 Médicamenteux <sup>(15)</sup> :**

Le praticien dispose d'un champ de prescriptions médicamenteuses qui regroupent essentiellement les antalgiques, les antibiotiques, des anti-inflammatoires, des sédatifs...

Le praticien doit être particulièrement attentif aux patients polymédiqués, polypathologiques, allergiques, âgées, patientes en cours de grossesse ou d'allaitement et ceux sous anti-résorbants osseux. Pour les patients atteints d'insuffisance rénale ou hépatique, une communication avec le médecin traitant ou le spécialiste est recommandée pour l'ajustage des doses ou la substitution par un médicament avec une autre voie d'élimination.

Il est conseillé de garder une photocopie de l'ordonnance du patient dans son dossier médical <sup>(11)</sup>, en cas de doute de contacter le médecin prescripteur ou le pharmacien, de prescrire en dénomination commune internationale (DCI) afin d'éviter certains médicaments avec un nom commercial pouvant associer plusieurs molécules. Vérifier la date de l'ordonnance et la réactualiser si elle est ancienne.

Les interactions médicamenteuses et les précautions d'emploi sont disponibles sur le site de l'ANSM dans le thesaurus des interactions médicamenteuses<sup>(15)</sup>.

### **IV.1.2.4 État d'anxiété du patient <sup>(16,18)</sup>.**

Elle ne constitue pas une complication en soi mais peut être un facteur contribuant à la difficulté opératoire, l'échec du geste opératoire, à la non coopération et par conséquent à la présence plus importante de complications post-opératoires.

D'après l'étude de Gay M-C et col. <sup>(16)</sup>, les auteurs concluent que l'anxiété ressentie en préopératoire par un patient conduit à l'activation du système nerveux autonome, elle majore le ressenti en induisant une hyper vigilance vis-à-vis des sensations corporelles et donc une focalisation plus importante sur les stimulus désagréables. Plus le patient est anxieux avant une intervention chirurgicale et plus il est susceptible de développer des complications post-opératoires.

Des informations données sur le déroulement (durée, anesthésie, complications...) du geste permettent de rassurer les patients faiblement anxieux et non chez les sujets très anxieux pour lesquels il faut être vigilant. La délivrance d'informations relatives à la gestion de la douleur post-opératoire du patient est un moyen de prévention de la douleur, elle est mieux vécue chez un patient informé et rassuré<sup>(18)</sup>. L'information est une obligation médico-légale (loi 4 mars 2002)<sup>(30)</sup>.

Selon l'état d'anxiété du patient, une prise en charge médicamenteuse peut-être recommandée :

- Hydroxyzine
- MEOPA<sup>(8)</sup>

- Midazolam<sup>(8)</sup> (utilisation hospitalière seulement)

Il existe également des techniques de relaxation, une prise en charge psychologique à l'aide de l'hypnose voire une thérapie cognitivo-comportementale<sup>(16)</sup>.

#### IV. 1.2.5 Ostéonécrose des maxillaires (ONM)

Le risque de nécrose de l'os peut être dû à plusieurs types de traitements qui sont: la radiothérapie externe, la curiethérapie, la chimiothérapie et les anti-résorptifs osseux. Ce risque peut survenir de manière spontanée ou provoquée par un geste opératoire comme lors d'une avulsion dentaire, plus fréquente à la mandibule et dans le secteur postérieur.

Il est dû aux traitements qui rendent l'os hypoxique, hypocellulaire, hypovascularisé; le patient est ainsi plus sujet à un risque d'infection et de nécrose<sup>(11)</sup>. Ce sont des patients qui présentent un risque infectieux et hémorragique, il est nécessaire de prescrire un bilan hématologique et d'hémostase.

Les **traitements anti-résorptifs osseux** sont représentés par deux familles qui sont les bisphosphonates (BP) et les dénosumabs (Dn); les plus communément rencontrés étant : Alendronate (Fosamax<sup>®</sup>), Risédronate (Actonel<sup>®</sup>), Zolédronate (Zometa<sup>®</sup>)<sup>(8)</sup>.

Afin de prévenir ce risque, il est nécessaire au praticien de se mettre en contact avec le médecin prescripteur pour se renseigner sur l'indication du traitement (pathologie maligne ou bénigne), la voie d'administration (orale ou intraveineuse), le type de molécule (demi-vie) et la durée du traitement<sup>(8)</sup>.

Ce risque est présent également chez les patients qui ont subi une **irradiation cervico-faciale** et il persiste à vie<sup>(30)</sup>, on parle donc d'ostéoradionécrose (ORN). Il existe dans le cas d'une radiothérapie externe lorsque le champ d'irradiation est supérieur à 30 Gy et s'il concerne le site opératoire, en dessous de 30 Gy il n'existe pas de précautions particulières<sup>(11,14,29)</sup>.

Le praticien doit se mettre en contact avec le radiothérapeute concernant la dose et les limites du champ d'irradiation. Pour la curiethérapie, le risque existe si le patient ne porte pas de gouttières plombées<sup>(8,14)</sup>.

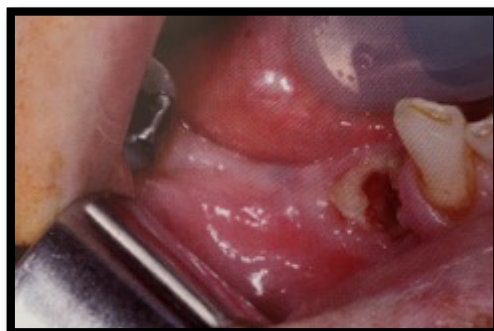

Figure 7 : Ostéochimionécrose post extractionnelle (11)

Pour les patients en cours de **chimiothérapie**, le praticien doit se mettre en relation avec l'oncologue pour se renseigner sur le caractère aplasiant du traitement et connaître la fenêtre thérapeutique (période de neutropénie).

D'où l'importance de l'interrogatoire médical à la recherche d'un traitement actuel et/ou passé. Avant le début de ces traitements, la réalisation d'un bilan bucco-dentaire clinique et radiologique est systématique avec l'élimination des foyers infectieux actifs, chroniques et des dents avec un mauvais pronostic. Il constitue le moyen de prévention le plus important pour limiter le risque ONM<sup>(28,29)</sup>.

Précautions à prendre vis-à-vis du geste d'avulsion dentaire<sup>(8,11,14,29,30)</sup>.

- Si une avulsion ne peut pas être évitée, l'évaluation du rapport bénéfices/risques du geste est nécessaire.
- Prévenir le patient des risques .
- Les anesthésies intra-ligamentaires, intra-septales et intra-osseuses sont à proscrire.
- L'avulsion dentaire se doit d'être la moins traumatique possible, se faire seulement face à une infection et avec un plateau chirurgical adapté avec des garanties de qualité et de sécurité<sup>(29)</sup>.
- Régularisations des bords osseux et mise en place de sutures.
- Prescription d'un antibiotique jusqu'à la fermeture de la muqueuse. Une antibioprophylaxie est envisageable face à un risque important ONM notamment si le taux de polynucléaires neutrophiles est inférieur 500/mm<sup>3</sup> de sang<sup>(8,29)</sup>.
- Si une avulsion multiple est envisagée, une avulsion peut se réaliser dans un premier temps sur une dent et un secteur pour évaluer le niveau de cicatrisation<sup>(8)</sup>.
- Suivi fréquent et surveillance de tous signes évocateurs de complications (douleurs, retard de cicatrisation...)<sup>(30)</sup>

### **IV.1.3 Examen clinique exobuccal et endobuccal**

Une fois les risques évalués, un examen clinique exo et endo-oral est réalisé systématiquement.

#### **IV.1.3.1 Examen exobuccal<sup>(8,11)</sup> :**

Il passe par l'inspection de la face et notamment des zones autour de la bouche et permet l'examen de:

- Fonction manducatrice: Ouverture buccale (amplitude des mouvements lors de l'ouverture et des mouvements de latéralité).
- Tuméfaction: Localisation et proximité avec des zones anatomiques à risque.
- Des lèvres.



et par la palpation :

- Des articulations temporo-mandibulaires à la recherche d'un dysfonctionnement temporo-mandibulaire.
- Des muscles masticateurs
- Des tuméfactions : Douleur, mobilité, consistance, asymétrie du visage
- Des glandes salivaires (parotide, submandibulaire et sublinguale)
- Des lympho-noeuds cervico-faciaux : À la recherche d'adénopathies.

#### **IV.1.3.2 Examen endobuccal<sup>(8,11)</sup> :**

Il contribue à l'évaluation de :

-L'état des muqueuses : Tuméfaction, fistule, inflammation, couleur, déformations, lésions muqueuses symptomatiques ou non, de la langue , du palais, du plancher et de l'oropharynx.

-L'état bucco-dentaire : Le risque carieux (caries sous gingivales, infra osseuse), hygiène buccale , l'état du parodonte, mobilités dentaires, inflammations, présence de poches parodontales.

#### **IV.1.4 Examens complémentaires<sup>(11)</sup>**

Le praticien peut être amené à prescrire un certains nombres d'examens qui permet une identification plus précise de la situation biologique et clinique du patient. Parmi ces examens on retrouve l'imagerie:

##### **IV. 1.4.1 Imagerie 2D<sup>(11)</sup> :**

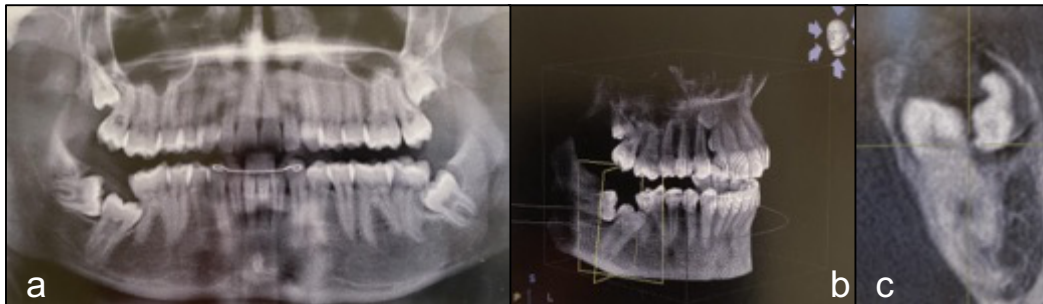
La panoramique dentaire ou l'orthopantomogramme.

C'est l'examen radiographique de référence en chirurgie orale<sup>(11)</sup>, elle permet la visualisation globale des arcades maxillaires et mandibulaire, l'anatomie dentaire, l'étendue de l'atteinte carieuse, le niveau de fracture, l'atteinte parodontale, rapports dento/dentaires, la morphologie radiculaire mais également d'apprécier la proximité des dents avec les des éléments anatomiques voisins (sinus, nerf alvéolaire inférieur, fosses nasales).

Une radiographie rétro-alvéolaire peut constituer le premier cliché ou venir compléter la panoramique car elle présente une meilleure résolution et elle est plus précise que la panoramique.

En général la panoramique dentaire et le cliché rétro-alvéolaire sont suffisants pour une avulsion dentaire mais ce sont des images en deux dimensions qui ne permettent pas d'apprécier le volume et dont la superposition des images des éléments anatomiques peuvent rendre le diagnostic incertain et non adapté à la chirurgie.

Dans cette situation si le cliché en 2D n'apporte pas suffisamment de précision, la prescription d'un examen 3D peut s'avérer nécessaire.



*Figure 8 : Examens radiologiques  
(a) Orthopantomogramme (11)  
(b) : Cone beam préopératoire (11)  
(c) : Coupe sagittale issue du cone beam entre  
47/48 (11)*

#### **IV. 1.4.2 Imagerie 3D <sup>(2,11)</sup>:**

Cone beam (Tomographie volumique par faisceau conique) :

Cette imagerie permet l'analyse des éléments anatomiques dans leur volume, elle est facilement réalisable dans un cabinet dentaire qui en dispose ou bien dans un centre d'imagerie. La prescription peut être indiquée dans les situations suivantes<sup>(11)</sup> :

- Proximité ou superposition (perçue lors d'un cliché 2D) d'une dent avec le NAI, le sinus ou les fosses nasales.
- Dents incluses.
- Pathologies bucco-sinusiennes et infectieuses extensives (sinusite, cellulite, ostéite, adénite)
- Lésion infectieuse d'origine endodontique.
- Kystes/tumeurs endo maxillaires.
- Traumatisme de la face.
- Bilan pré-implantaire.

#### **IV. 1.4.3 Examens biologiques<sup>(2,11)</sup> :**

Des bilans biologiques ne sont pas systématiques et peuvent être prescrits selon les données recueillies lors de l'interrogatoire médical et l'évaluation des risques médicaux.

##### **L'hémogramme ou numération de la formule sanguine (NFS):**

Par une prise de sang, il donne des renseignements qualitatifs et quantitatifs sur les hématies, les leucocytes et les plaquettes. Il est prescrit lors d'une suspicion d'un risque infectieux, d'une pathologie hématologique, et chez tous les patients présentant une pathologie générale avérée.

**Bilan d'hémostase :** On retrouve la numération plaquettaire, TCA (temps de céphaline activé), INR (International normalized ratio) et TP (taux de prothrombine). Ils sont prescrits pour les patients sous traitements anticoagulants, lors d'un saignement anormal au moment d'un geste opératoire ou d'une blessure, en cas de suspicion d'une pathologie de l'hémostase et hépatique.

**Bilan glycémique :** Avec une prise de sang à jeun, on analyse la glycémie et l'hémoglobine glyquée (HbA1c).

**Bilan hépatique :** Transaminase ASAT, ALAT, Gamma-GT, phosphatase alcaline, bilirubine, taux de prothrombine sont évalués et peuvent être révélateurs d'une atteinte hépatique (d'origine virale, alcoolique, auto-immuns, médicamenteuse...) suspectée ou avérée.

**Bilan rénal :** C'est la clairance de la créatinine qui permet d'évaluer les fonctions rénales.

En fonction des résultats obtenus lors des différents bilans, le praticien doit adapter les posologies médicamenteuses, le geste opératoire et prendre des précautions.

#### **IV.2 Prémédications**

Le choix des médicaments est fonction de l'interrogatoire médical, du type d'intervention, des pathologies, des allergies, des médicaments et du niveau d'anxiété du patient<sup>(2,3)</sup>.

La prescription et la prise de médicaments en préopératoire a pour objectif de faciliter le geste, de prévenir l'apparition des symptômes ou de pathologie et d'atténuer les suites opératoires, on retrouve les médicaments pour<sup>(2,3,11)</sup> :

- Prévention des infections bactériennes (locale ou à distance) par un antibiotique
- Prise en charge de la douleur
- Prévention des réactions inflammatoires
- Antiseptique
- Prémédication sédatrice

### IV.2.1 Antibioprophylaxie :

L'antibioprophylaxie<sup>(2,3,13)</sup> :

L'acte de chirurgie orale est un acte invasif qui peut entraîner une bactériémie transitoire et être à l'origine d'une infection locale, à distance ou générale, la prescription d'un antibiotique en préopératoire est nécessaire lorsqu'on est face à un sujet avec un risque infectieux<sup>(13)</sup>. Elle se prend en dose unique dans l'heure qui précède le soin.

Situation	Antibiotique	Adulte	Enfant
		Posologies quotidiennes pour adulte à la fonction rénale normale	Posologies quotidiennes pour enfant à la fonction rénale normale sans dépasser la dose adulte
Sans allergie à la pénicilline	Amoxicilline	2g-v.o. ou i.v.	50 mg/kg – v.o. ou i.v.
En cas d'allergie à la pénicilline	Clindamycine	600mg v.o. ou i.v	20 mg/kg – v.o. <sup>(1)</sup> ou i.v

v.o. : voie orale/i.v. : voie intraveineuse lorsque la voie orale n'est pas disponible  
(1) Du fait de sa présentation pharmaceutique disponible pour la voie orale, la clindamycine est recommandée chez l'enfant à partir de 6 ans (prise de gélule ou comprimée contre-indiquée chez l'enfant de moins de 6 ans car risque de fausse route).  
La clindamycine peut être utilisée par voie intraveineuse chez l'enfant à partir de 3 ans

Tableau 2 : Schémas d'administration préconisés pour l'antibiothérapie des cas particuliers<sup>(13)</sup>

### IV.2.2 Antalgique<sup>(18)</sup> :

La prise en préopératoire d'antalgique permet d'anticiper et non de réduire la douleur post-opératoire et d'assurer un confort au patient.

Les études réalisées sur la comparaison de la douleur lors de la prise d'un antalgique en préopératoire ou en post-opératoire ne démontrent pas une différence significative<sup>(18,22)</sup>.

C'est la technique d'analgésie (anesthésie) qui joue un rôle plus important sur la douleur post-opératoire<sup>(22)</sup>.

Si une prescription est faite en préopératoire il s'agira d'un AINS ou du paracétamol. Elle permet d'assurer le relai avec l'anesthésie lorsque les effets s'estompent. Le délai d'action de la molécule antalgique doit concorder avec la fin prévisible de l'anesthésie<sup>(19)</sup>.

### **IV.2.3 Glucocorticoïde<sup>(19)</sup> :**

La réaction inflammatoire suite à une avulsion dentaire est une réaction physiologique en réponse à l'agression de l'acte.

Elle contribue à la cicatrisation et l'élimination de tissus lésés, elle se manifeste par plusieurs manières : œdème, chaleur, douleur, érythème, trismus.

Ce sont des anti-inflammatoires stéroïdiens (AIS) qui peuvent être utilisés dans la prévention des manifestations inflammatoires (trismus/œdème/douleur) associés avec du paracétamol et ainsi prévoir des douleurs neuropathiques post-opératoires. Il est déconseillé de les utiliser en association avec un AINS<sup>(19,30)</sup>.

C'est le Prednisolone (Solupred®) qui est le plus utilisé en chirurgie orale. La dose est de 1 mg/kg, sa durée d'action est minimum de 4h et donc sa prise se fait le matin et en une prise.

### **IV.2.4 Antiseptique**

Permet une désinfection topique du site opératoire afin de réduire la quantité de micro-organismes<sup>(7,19,27)</sup>. Il assure l'assainissement de la cavité buccale.

Il s'agit de bains de bouche à base de chlorhexidine (Paroex®), povidone iodée (Bétadine®), hexétidine (Hextril®)<sup>(3)</sup>. Le patient fait son bain de bouche dès son arrivée pendant 30 secondes<sup>(30)</sup> et il faut veiller à ne pas mélanger les moyens de désinfection interne et externe<sup>(2)</sup>.

### **IV.2.5 Prémédication sédatif :**

Comme nous l'avons vu une prémédication sédatif permet la prise en charge de l'état d'anxiété légère à sévère du patient et permettre d'améliorer le confort d'une part pour le patient et au praticien, elle n'est pas systématique car la sédation reste un moyen palliatif pour des soins ponctuels et elle ne peut pas remplacer le trouble psychologique du patient.

Une sédation consciente consiste à diminuer la vigilance du patient tout en conservant ses réflexes de protection des voies aéro-digestifs supérieurs, ses capacités à répondre (réponse verbale) et à se mouvoir (réponse moteur). Elle peut être indiquée chez les patients ASA I (sain) et II (patient avec une atteinte modérée d'une grande fonction).

Les traitements médicamenteux :

### **Antihistaminiques H1<sup>(2)</sup> :**

L'hydroxyzine (Atarax®) sous forme de comprimé ou de sirop est le plus communément utilisé en pratique odontologique, elle a pour propriétés suivantes : Sédatifs, antihistaminique H1, anxiolytiques

(faible), anticholinergiques, antiémétiques. La dose administrée va de 30 à 100 mg chez l'adulte sans dépasser 50 mg chez le sujet âgé, chez l'enfant la dose est fonction du poids et elle est de l'ordre 1 mg/kg. Il doit être pris 90 à 120 minutes avant le soin.

**Benzodiazépines<sup>(2)</sup> :**

Ils ont des propriétés sédatives, anxiolytiques, amnésiantes, hypnotiques et myorelaxantes.

On retrouve le midazolam (Hypnovel® qui est réservé à un usage hospitalier).

Leur prise en court terme évite l'apparition d'effets indésirables comme les troubles de dépendance ou de perte de mémoire. Il se prend 1 à 2h avant l'acte.

Par Inhalation de mélange oxygène et protoxyde d'azote (**MEOPA**)<sup>(2)</sup> : Il est possible de l'exercer en ville sous condition d'être formé et avoir le matériel nécessaire en cas d'urgence.

### IV. 3 Conseils post-opératoires et suites opératoires

Un document regroupant les consignes post-opératoires <sup>(6,8,11,12,21)</sup> doit être remis afin de sensibiliser le patient aux complications post-opératoires et à leurs survenues; ces consignes doivent être rappelées à l'orale lors de l'entretien et peuvent être complétées par une fiche explicative pouvant contribuer à réduire le niveau d'anxiété du patient <sup>(20)</sup>.

Voici un exemple de fiche type :

- Suivre les indications de l'ordonnance prescrite
- En cas de saignement, ne pas cracher mais mordre sur une compresse stérile pendant environ 10 minutes. Si persistance du saignement le patient doit contacter le praticien.
- Ne pas faire de bain de bouche durant les 24h <sup>(21)</sup> suivant l'intervention et ne pas cracher au risque de désorganiser le caillot sanguin et ralentir la cicatrisation osseuse.
- Pour limiter l'œdème , il est conseillé d'appliquer une poche de glace de manière discontinue afin d'éviter la brûlure de la peau par le froid <sup>(19)</sup>.
- Ne pas toucher le site d'avulsion avec la langue et éviter de boire avec une paille <sup>(12)</sup>.
- Une alimentation molle et froide ou tiède est à privilégier 2 à 3 jours après et les aliments de type graines sont à éviter au risque de s'introduire dans l'alvéole et de rester coincé.
- Conseils d'hygiène : Maintenir les moyens d'hygiène bucco-dentaires tout en évitant le site opératoire pendant au moins 1 semaine, une brosse à dent de type chirurgicale (7/100 pour les premiers jours et 15/100 au bout 1 semaine <sup>(3)</sup>) peut être prescrite.
- Dormir avec la tête légèrement surélevée <sup>(8)</sup>.
- Éviter les efforts physiques pendant quelques jours.
- Éviter de conduire après l'intervention et d'être passager d'un deux-roues <sup>(3)</sup>.
- Pas de tabac ni d'alcool pendant 24-48h <sup>(8)</sup>.
- Rendez-vous de contrôle 7 à 10 <sup>(8)</sup> jours après (résection des fils de sutures et contrôle cicatrisation).
- Contact du praticien dès l'apparition d'une complication même légère

En cas de prémédication sédatrice, le patient doit être accompagné jusqu'à son domicile et doit avoir à sa disposition un moyen de contacter (un numéro de téléphone) le praticien en cas de problème.

L'ordonnance post-opératoire doit comporter un antalgique avec un palier adapté à la difficulté de l'intervention, un bain de bouche, une antibiothérapie et des corticothérapies prescrites en préopératoire peuvent être poursuivis <sup>(8)</sup>.

## IV.4 Matériels et techniques

### IV.4.1 Matériels :

#### IV.4.1.1 Les instruments rotatifs<sup>(8,11)</sup>

Le choix de l'instrumentation reste un choix personnel mais ne doit pas se contenter du strict minimum, il est nécessaire de sélectionner des instruments adaptés au type d'intervention et au temps opératoire. Habituellement on retrouve les instruments de la technique d'avulsion simple qui se composent d'une cupule remplie d'une solution antiseptique, compresses, d'instruments d'anesthésie, de syndesmotome(s), d'élévateur(s), davier(s), curette, pince gouge, moyens de suture.

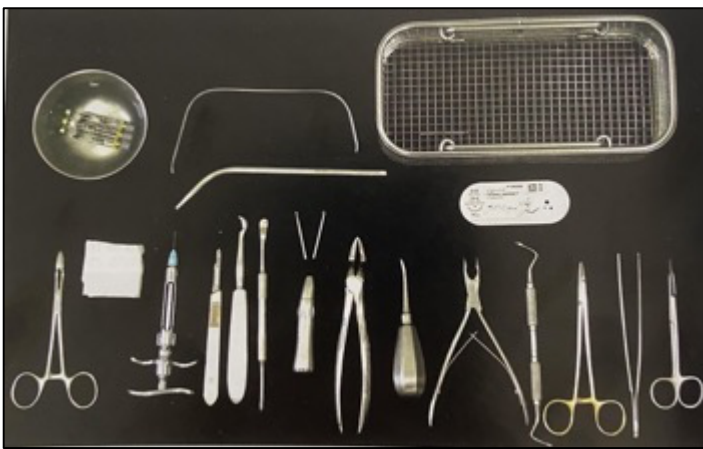

Figure 9 : Matériels pour une avulsion complexe (11)

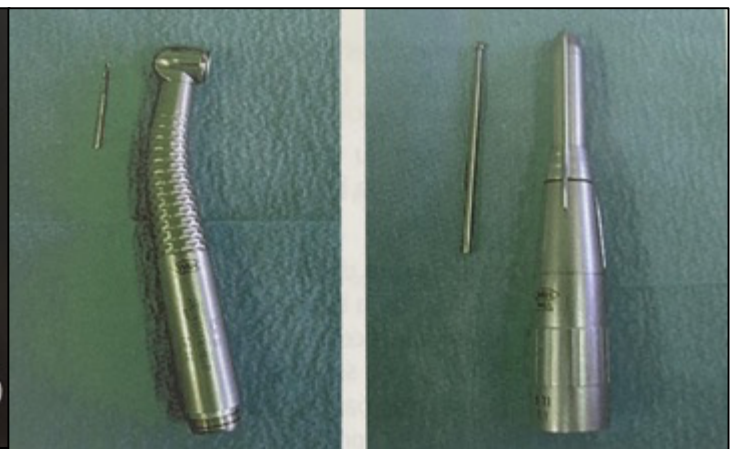


Figure 10 : Matériels rotatifs : fraise Zekrya chirurgicale / contre angle (à gauche); fraise à os / pièce à main chirurgicale (à droite) (8)

Pour les avulsions complexes on retrouve en plus :

- Bistouris (11 ou 15)
- Décolleur (Molt/Prichard)
- Ecarteur (Dautrey)
- Sutures : Ciseau à fil, porte aiguille, pince d'Adson, fil de suture
- Fraise fissure ou zekrya chirurgicale sur contre angle rouge
- Fraise à os sur pièce à main chirurgicale

Les moteurs rotatifs sont connectés à un système d'irrigation externe (rempli d'eau stérile ou sérum physiologique) qui permet le refroidissement et l'hydratation du site en raison de l'échauffement provoqué par frottement de la fraise sur le tissu osseux<sup>(26)</sup>.

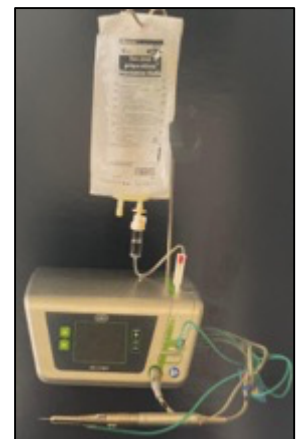

Figure 11 : Instrumentation rotative (11,

Les instruments doivent être stériles, posés sur un champ stérile selon la séquence opératoire<sup>(8)</sup>.



Les inconvénients majeurs<sup>(26)</sup> des instruments rotatifs sont :

- L'importance de la perte osseuse irréversible et inévitable selon le diamètre de la fraise.
- Nécrose osseuse par diffusion thermique et régénération osseuse diminuée<sup>(25)</sup>.
- Contrôle difficile de la profondeur de réduction et imprécision.
- Risque de lésion importante des tissus (mous, NAI, membrane du sinus) en cas de contact.
- Dépôts de débris métallique et biologique dans l'alvéole responsable des suites opératoires.

Il existe d'autres alternatives aux instruments rotatifs qui sont plus conservateurs et moins traumatiques:

#### IV.4.1.2 Périotome<sup>(21,23)</sup>.

Il consiste à la section du ligament dento-alvéolaire, c'est un instrument fin et tranchant qui vient s'introduire dans le sulcus selon un axe de 20° par rapport à la racine pour séparer le ligament dento-alvéolaire et la racine dentaire, elle s'enfonce progressivement jusqu'à atteindre les  $\frac{2}{3}$  de la racine dentaire et va pouvoir être mobilisé par un davier.

Il peut être utilisé pour l'avulsion des fragments radiculaires tout en restant plus conservateur, mais il a pour inconvénients d'augmenter la durée d'intervention, une maîtrise difficile de la profondeur lors d'une coupe et donc moins précise que le piezotome. Le périotome existe sous forme manuel ou motorisé.

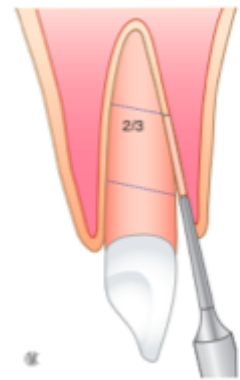


Figure 12 : Insertion du périotome le long de la racine (21)

#### IV.4.1.3 Piezotome/Piezochirurgie<sup>(23,24,25)</sup> :

Le piezotome est basé sur de la micro-vibration de la pointe de l'insert introduite au niveau du ligament dento alvéolaire qui va venir sectionner le ligament parodontale tout autour de la dent jusqu'à 10 millimètres. Il assure une coupe sélective entre les tissus mous et les tissus durs<sup>(25)</sup>.

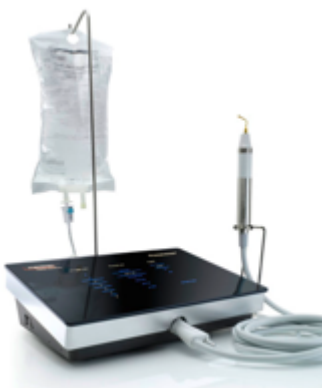

Figure 13 : PIEZOSURGERY® touch chez MECTRON

Il est constitué d'un insert et d'une pièce à main connectée à un unit. Le système est muni d'une pompe péristaltique permettant l'évacuation par l'insert d'une solution saline qui permet le refroidissement et l'élimination de débris. Le piezotome produit un effet hémostatique grâce au phénomène de cavitation (implosion de gaz dans les vaisseaux sanguins) ce qui assure une bonne visibilité du site. En comparaison avec les instruments rotatifs conventionnels, le temps opératoire est augmenté mais les suites opératoires (douleurs, trismus, oedème) sont moins importantes<sup>(24,25)</sup>.

L'avantage majeur de ce système est son caractère atraumatique par la préservation des tissus du site et environnants (nerfs, vaisseaux sanguins), sa coupe nette et précise permet ainsi une importante réduction des

complications post-opératoires en comparaison avec les fraises. Il constitue une alternative importante pouvant remplacer les moteurs rotatifs conventionnels.

#### **IV.4.1.4 Laser <sup>(23)</sup> :**

Le laser a également son intérêt dans l'avulsion des dents incluses par une section précise de la muqueuse sous irrigation, le système Er:YAG apporte des résultats satisfaisants mais il a comme inconvénient un inconfort pour le patient vis à vis de l'odeur et du bruit, la difficulté de contrôle de la profondeur de section et la non préservation de tissus mous <sup>(26)</sup>.

Une extraction atraumatique constitue l'objectif qui est de plus en plus recherché de nos jours du fait de son caractère conservateur et plus bénéfique vis à vis de la préservation des structures (os, gencive), par l'amélioration de la régénération osseuse grâce à l'absence de lambeau et de la préservation du périoste ce qui assure une meilleure vascularisation <sup>(23)</sup> et rend favorable une réhabilitation prothétique. Elle constitue un confort pour le patient et le praticien <sup>(24)</sup>.

#### **IV.4.2 Asepsie et antiseptie :**

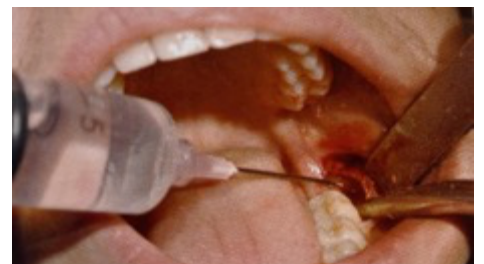Ce sont des notions fondamentales en chirurgie bucco-dentaire, le non-respect conduit fortement au risque d'infections nosocomiales mais également plus de complications post-opératoires.

Elle nécessite :

- L'habillement du praticien dans les cabinets de ville n'est pas la même qu'au bloc opératoire mais elle doit s'en approcher le plus possible <sup>(21)</sup>.
- L'utilisation d'instruments stériles, les moteurs emballés sous gaine stérile, l'utilisation d'une irrigation externe avec de l'eau stérile <sup>(26)</sup>.
- Une aide opératoire qui assure le maintien d'une bonne visibilité et évite les erreurs d'asepsies.
- Désinfection intra-orale et extra-orale du patient avant le début du soin <sup>(2)</sup>.

#### **IV.4.3 Irrigation :**

Comme nous l'avons vu l'irrigation pendant l'intervention est très importante afin d'éviter l'échauffement thermique dû à la fraise sur le tissu osseux. Une irrigation abondante finale à l'eau stérile ou au sérum physiologique du site opératoire est fortement recommandée, elle permet de faire remonter des particules et/ou fragments osseux qui peuvent être à l'origine d'alvéolite, d'infection et de retard de cicatrisation <sup>(11)</sup>.



*Figure 14 : Irrigation (11)*

## V. COMPLICATIONS POST-OPÉRATOIRES ET PRISE EN CHARGE

---

Devant une avulsion complexe, des techniques spécifiques doivent être envisagées. Elles permettront de pouvoir conduire l'intervention jusqu'à son terme, de réduire le risque opératoire et de limiter la durée d'intervention.

Les complications pour la plupart sont prévisibles même en respectant les protocoles recommandés; elles peuvent être transitoires ou permanentes. . Il est de la responsabilité du praticien de mettre en place un environnement et une instrumentation adaptée et de veiller à réaliser des interventions qui sont de sa compétence. Tous les aléas qui se produisent à la suite de l'opération à court, moyen et à long terme sont considérés comme faisant partie des complications post-opératoires. Elles surviennent souvent à la suite d'un incident per-opératoire <sup>(2,3)</sup>.

### V.1 Suites post-opératoires habituelles

- **L' oedème**<sup>(3,4,11)</sup> : C'est une manifestation physiologique assez fréquente suite à une intervention chirurgicale, l'apparition de l'oedème est un processus inflammatoire qui est dû à une infiltration de cellules dans les tissus environnants du site opératoire. Il peut entraîner des troubles de la mastication, de la déglutition (24h à 48h après l'acte), un trismus et doit régresser en 5 à 8 jours.

Il est conseillé d'appliquer régulièrement une poche de glace enroulée dans une serviette pour une période d'une vingtaine de minutes et de le retirer quelques minutes afin d'éviter une brûlure provoquée par le froid . Une médication avec un anti-inflammatoire stéroïdien peut être indiquée pour limiter ce risque dans le cas de gestes longs ou invasifs <sup>(19)</sup>.

- **Augmentation de la température**<sup>(3)</sup> :

Localement elle est liée à la réaction inflammatoire; si l'augmentation est plus étendue et intervient au niveau systémique, elle résulte d'une bactériémie transitoire. La persistance prolongée de la température doit demander une attention particulière avec un contact auprès d'un médecin afin d'évaluer la présence d'une complication infectieuse.

- **La douleur**<sup>(3,18,30)</sup> : Elle peut être très variable selon le patient et le site opératoire, elle est prise en charge grâce aux antalgiques. Mais si la douleur ne diminue pas et persiste, une consultation post-opératoire auprès du praticien est nécessaire pour dépister une possible complication et adapter la prescription d'antalgique d'un palier en adéquation avec la douleur du patient.

- **Saignement léger post-opératoire** : Celui-ci peut persister après l'intervention tant qu'il reste non abondant, il est conseillé de mordre sur une compresse pendant 2 heures<sup>(3)</sup> afin de faciliter l'hémostase.

S'il persiste de façon continue et abondante il est nécessaire de contacter le praticien afin d'évaluer le trouble hémorragique.

- **Un érythème cutané en regard de la zone opérée** résulte d'une dilatation des vaisseaux sanguins<sup>(3)</sup>.

- **Un trismus**<sup>(11,19)</sup> : Il correspond à une contracture des muscles élévateurs, peut être dû à une ouverture prolongée de la bouche ou en réaction à l'état inflammatoire du site et de l'œdème.

## V.2 Complications osseuses

### V.2.1 Les alvéolites :

C'est la complication post-opératoire que l'on retrouve le plus souvent<sup>(5,8,11)</sup>, on la retrouve sous forme d'alvéolite sèche ou suppurée. Ce sont des ostéites dites circonscrites périphériques<sup>(8)</sup>.

#### V.2.1.1 Alvéolite sèche<sup>(3,5,6,8)</sup> ou "dry socket"<sup>(5,11,30)</sup> :

C'est une ostéite primaire<sup>(11)</sup>, elle est très fréquente, elle fait souvent suite à l'extraction chirurgicale des dents de sagesse<sup>(30)</sup>. Elle apparaît 2 à 3 jours après l'avulsion dentaire entraînant des douleurs vives, continues, parfois pulsatiles, insomniantes<sup>(5)</sup> résistantes aux antalgiques conventionnels, le caillot sanguin est en général absent ou apparaît désorganisé. Elle guérit avec ou sans traitement au bout de 15 jours<sup>(30)</sup>.

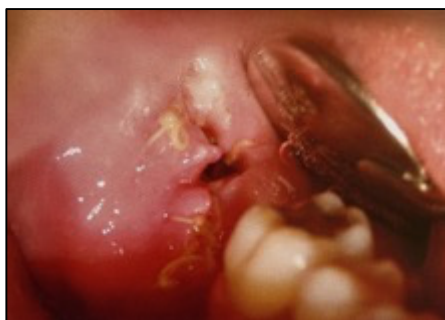

Figure 15 : Alvéolite sèche (11).

Elle est souvent liée à un curetage insuffisant de l'alvéole, au caractère traumatique de l'acte pouvant être lié à l'échauffement lors du fraisage de l'os ou au non respects des consignes post-opératoires (Utilisation précoce de bain de bouche), une anesthésie intra osseuse en pression, à la consommation de tabac, à l'athérosclérose et sans doute des troubles hormonaux oestroprogestatifs<sup>(11)</sup>.

À l'examen clinique elle se manifeste par une vacuité alvéolaire avec un caillot brun foncé, une odeur fétide. La zone est extrêmement sensible au contact et les parois alvéolaires ont un aspect blanc grisâtre

avec à proximité une muqueuse légèrement enflammée, elle n'est pas accompagnée de trismus ni de signes généraux. À l'examen radiologique, l'alvéole apparaît vide.

Conduite à tenir<sup>(8,11)</sup> :

- Radiographie de l'alvéole afin de s'assurer de l'absence de racine dentaire.
- Anesthésie locale ou loco régionale en restant à distance du site si possible car le site est très algique au moindre contact.
- Curetage alvéolaire et rinçage si possible afin de faire saigner et recréer un caillot.
- Introduction dans l'alvéole sans tasser d'une pâte à base d'eugénol enroulé dans une mèche ou une gaze résorbable à renouveler au bout de 48h jusqu'à cicatrisation.
- Prescription d'un antalgique et de corticoïdes adaptés à l'intensité de la douleur du patient, la prescription d'un antibiotique n'est pas nécessaire dans cette situation.

### V.2.1.2 Alvéolite suppurée<sup>(3,5,6,8,11)</sup> :

C'est une ostéite du processus alvéolaire secondaire à un processus infectieux<sup>(11)</sup>. À la différence de la précédente, elle apparaît plus rapidement même quelques heures après l'avulsion et ne peut pas se résoudre spontanément<sup>(30)</sup>. Elle se caractérise par des douleurs moins intenses que l'alvéolite sèche et uniquement lors de stimulations locales.

À l'examen clinique elle se manifeste par une halitose, présence d'un écoulement purulent, d'une alvéole remplie de débris nécrotiques (fragments dentaires, aliments, tartre...) et une gencive péri-alvéolaire tuméfiée.

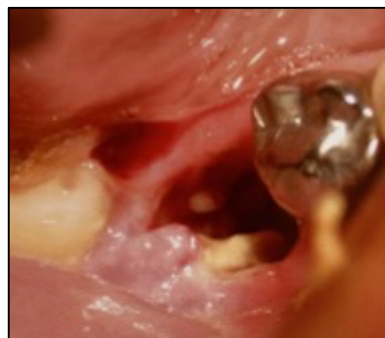

Figure 16 : Alvéolite suppurée

À l'examen d'une radiographie rétro-alvéolaire il est possible d'objectiver un séquestre osseux, des débris dentaires ou une alvéole vide.

Elle est souvent accompagnée d'une adénopathie, d'un état fébrile, d'une asthénie et parfois d'un trismus.

L'alvéolite peut être causée par un défaut de curetage sur une zone préalablement infectée où persiste des tissus de granulation et inflammatoires, par la persistance de débris osseux ou de débris dentaires dans l'alvéole qui ont pu être générés par le fraisage<sup>(11)</sup>.

Conduite à tenir <sup>(5,8)</sup> :

- Anesthésie locale ou loco régionale en restant à distance du site .
- Curetage et rinçage de l'alvéole afin d'éliminer le tissu infecté et/ou les débris osseux/dentaires. Il faut aboutir à un caillot stable.
- Prescription d'un antibiotique (Amoxicilline 2g par jour en 2 prises pendant 7 jours) et d'un antalgique adapté à l'intensité de la douleur.

**Prévention des alvéolites** <sup>(5,11)</sup> :

- L'asepsie buccale avec une désinfection préopératoire de la bouche à l'aide d'un antiseptique à base de chlorhexidine joue un rôle majeur en réduisant le risque infectieux local<sup>(7)</sup>; des traitements parodontaux et conservateurs peuvent être préconisés avant l'avulsion dentaire.
- Il faut être le moins traumatique possible, tout fraisage d'os doit se faire sous irrigation, s'assurer du bon saignement de l'alvéole dentaire après l'avulsion ou bien provoquer le saignement.
- Il faut vérifier la présence d'un caillot sanguin à la fin de l'acte et la stabilisation de celui-ci par un moyen d'hémostase (compresses et/ou sutures).
- Rincer l'alvéole avec du sérum physiologique à la fin de l'extraction<sup>(11,30)</sup>.

Le patient doit respecter des consignes post-opératoires et donc le praticien doit s'assurer de la bonne compréhension de sa part.

### **V.2.2 Les ostéites** <sup>(11)</sup>

Elles restent rares, il s'agit d'une inflammation du tissu osseux qui fait souvent suite à une alvéolite non soignée, et comme nous l'avons vu chez un sujet avec un terrain à risque et fragile (diabète non équilibré, irradiation, maladie de Paget, patients sous biphosphonates et antirésorptifs osseux).

Une ostéite circonscrite du rebord alvéolaire constitue une alvéolite suppurée de grande étendue avec des manifestations plus importantes.

Une ostéite centro-osseuse fait suite à un défaut de curetage alvéolaire (persistance d'un kyste ou d'un apex), elle reste rare chez un sujet sain.

À l'examen clinique, elles se manifestent par une tuméfaction au niveau de la table osseuse accompagnée d'une inflammation de la muqueuse, de fièvre et de fortes douleurs. Comme nous avons pu le citer, il s'agit de l'ostéonécrose sur un terrain à risque<sup>(11,30)</sup>.

À l'examen radiologique, des images radioclares non homogènes représentent la nécrose de l'os.

Conduite à tenir <sup>(30)</sup> :

- Curetage

- Antibiothérapie prolongée et adaptée
- Recherche de la cause locale
- Suivi jusqu'à la guérison.

Les traitements médicamenteux face à une ostéonécrose sont souvent insuffisants, par conséquent une intervention chirurgicale accompagnée d'une reconstruction complexe peut s'avérer nécessaire <sup>(30)</sup>.

### V.3 Complications infectieuses

Les complications infectieuses peuvent survenir même par le respect du protocole d'hygiène et d'asepsie, elles peuvent être en rapport avec une infection pré-existante au niveau de la dent extraite ou de l'environnement buccal<sup>(30)</sup>.

La **cellulite** peut survenir quelques jours après l'intervention, elle correspond au passage de l'infection dans les tissus cellulo-graisseux, elle peut être séreuse ou suppurée, circonscrite la majorité des cas mais peut être diffuse avec un potentiel mortel par choc septique <sup>(3,30)</sup>. Elle se caractérise par une tuméfaction, une rougeur, une hyperthermie et des douleurs avec souvent des signes généraux (fièvre, asthénie...) et favorisée par certains facteurs (immunodépression, alcoolisme...).

**La cellulite du 21ème jour**, c'est une complication classique (0.7%-2.2% selon Figueiredo et col. <sup>(38)</sup>). Elle peut être étiquetée abcès, infection secondaire ou retardée. Elle survient environs trois semaines mais peut apparaître jusqu'à 1 mois après l'intervention, elle concerne particulièrement l'avulsion des dents de sagesse mandibulaires incluses et les germectomies<sup>(38)</sup>.

Elle se manifeste tardivement à la suite de la dépose des points de sutures alors que les suites post-opératoires sont normales. Plusieurs facteurs<sup>(38,39)</sup> (mauvaise hygiène bucco-dentaire, rétention alimentaire en distal de la seconde molaire mandibulaire, position dentaire, degré d'inclusion, ostéotomies, sutures...) contribuent à son incidence.

Elle est similaire à une cellulite purulente mais avec un trismus moins sévère, des douleurs modérées et de la fièvre.

Conduite à tenir <sup>(3,11,30)</sup>:

- Traitement curatif local par un drainage.
- Antibiothérapie, bain de bouche et pas d'anti-inflammatoire.
- Suivi et traitement chirurgical en cas d'échec des propositions précédentes.

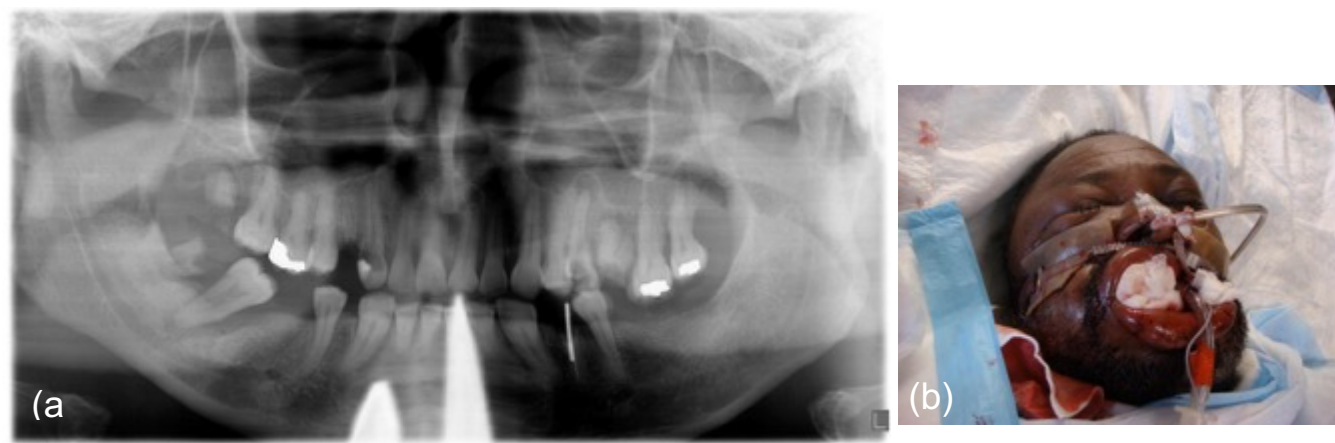Elle survient souvent lors d'une intervention longue et difficile<sup>(11)</sup>.

#### V.4 Complications hémorragiques

Une hémorragie persistante peut être liée à une hémorragie négligée ou à une lésion vasculaire lors des différentes manœuvres opératoires (surtout chez les patients avec des troubles d'hémostase).

Elle peut prendre des dimensions variables et devenir inquiétante lorsqu'elle prend des proportions importantes et commence à diffuser dans les tissus mous avec un risque vital (compression des voies aérodigestives supérieures).

##### Cas clinique :



*Figure 17 : Complications hémorragiques  
(a) Radiographie panoramique du cas clinique (31)  
(b) Photographie du patient (31)*

Lieberman et col.<sup>(31)</sup> relatent au sujet d'un patient de **54 ans** vivant au **État-unis**, qui vient consulter pour des douleurs dentaires. À l'interrogatoire médical, le patient a eu un **AVC** 10 ans avant, il est sous **aspirine** depuis 7 ans et ne prend pas d'autres traitements médicamenteux, pas d'allergie à sa connaissance et admet consommer de l'**alcool** occasionnellement, il est sujet à des **hématomes** mais relate n'avoir eu aucun incident lors de précédentes séances d'extraction dentaires.

Suite à la radiographie panoramique, plusieurs dents (18/14/13/25/26/34/47/48) sont à avulser. Une première intervention se réalise avec l'avulsion des dents mandibulaires, des extractions simples sont réalisées sur 47 et 48 et une **alvéolectomie est réalisée sur 34** (c'est un débris radiculaire et instrument endodontique se trouve à l'intérieur de la racine). Un **saignement anormal accompagné d'une ecchymose** se forme au niveau du site d'avulsion de 34, et persiste même après les manœuvres d'hémostases locales. Le patient est transféré en urgence, où son état se détériore avec une élévation du plancher buccal (saignement continu et apparition d'un œdème) avec un risque d'asphyxie. Un



interrogatoire de l'entourage familial révèle un alcoolisme et des examens biologiques conclut à un déficit de facteur VII secondaire à une **cirrhose hépatique**.

C'est une complication d'une grande gravité, elle a déjà été relatée dans plusieurs articles<sup>(32,33)</sup> avec pour conséquence le décès par asphyxie lié à un hématome évolutif lorsqu'elle n'est pas prise en charge à temps chez des patients atteints des troubles d'hémostase et/ou hépatique.

Face à un événement indésirable même mineur, la vérification des pathologies médicales et des addictions du patient ainsi que la sensibilisation du patient sont primordiaux.

Une hémorragie post-opératoire qui persiste de manière anormale, peut être due au non-respect des consignes post-opératoires qui conduit à l'instabilité du caillot sanguin<sup>(3,11)</sup>, à l'absence d'hémostase, à une pathologie hématologique non connue par le patient<sup>(3,31)</sup>.

Les gestes à effectuer<sup>(2,11)</sup> :

- Compression du site dans l'immédiat pendant 10 minutes
- Si persistance d'un saignement, révision alvéolaire complétée par des produits hémostatiques locaux (éponges hémostatiques, colle tranexamique, compresses...), en s'assurant d'enlever des éléments qui peuvent persister (racine résiduelle, kyste, tissus de granulation...).
- Réaliser des points de sutures afin de compléter des points qui ont été lâchés ou absents.
- Prescription d'un bilan hématologique, d'hémostase et orientation vers un médecin pour évaluer les voies d'hémostases primaires et secondaires<sup>(11)</sup>.
- En cas de persistance malgré la manœuvre d'hémostase, une hospitalisation d'urgence doit être effectuée.

## V.5 Trismus<sup>(30)</sup>.

Le trismus est une réaction normale à la suite d'une séance d'avulsion (fréquent pour les avulsions des dents de sagesse incluses) mais ne doit durer que quelques jours, dans le cas contraire une complication peut s'être installée :

Les trismus sévères peuvent être d'origine infectieuse (méningite/tétanos/encéphalite) et le pronostic vital peut être engagé; ils peuvent être également traumatiques (fracture de la mandibule non diagnostiquée/ouverture buccale prolongée ou brusque).

## V.6 Complications nerveuses <sup>(8,11,30)</sup>

La lésion du nerf alvéolaire inférieur (NAI), mentonnier ou lingual peut être dû à la proximité de la racine avec ces éléments nerveux.

La lésion du **NAI** conduit à une hypoesthésie (une diminution de la sensibilité), paresthésie (perturbation de la sensibilité : brûlures, fourmillement...) ou anesthésie (perte de la sensibilité), de l'hémi lèvre, de la muqueuse vestibulaire et des dents du côté de la lésion <sup>(8,11,30)</sup>. Elle peut faire suite à un traumatisme par contusion, une section partielle ou complète du nerf. On la retrouve surtout lors de l'avulsion des dents de sagesse mandibulaires incluses <sup>(11)</sup>.

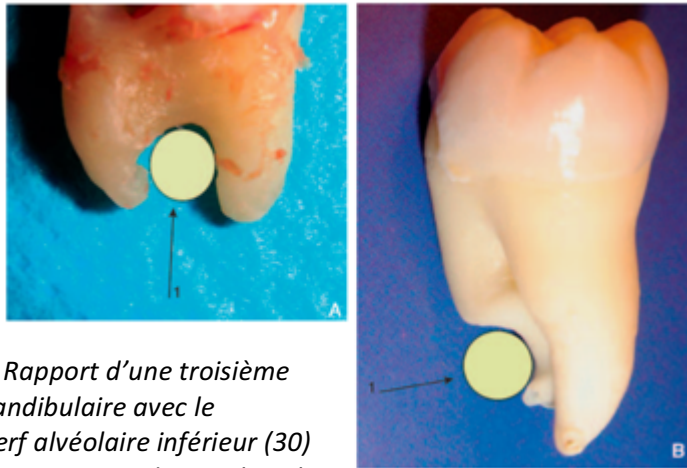


Figure 18 : Rapport d'une troisième molaire mandibulaire avec le canal du nerf alvéolaire inférieur (30)  
Empoignée du canal sur les

Les causes <sup>(30)</sup> peuvent être :

- Blessure par une séparation dentaire profonde.
- Section totale par une manœuvre de luxation des dents dont les racines englobent le nerf.
- Compression par un œdème.
- Fracture de l'angle mandibulaire.
- Anesthésie tronculaire traumatique

Une récupération est possible durant les 6 premiers mois et pouvant aller jusqu'à 18 mois.

Cette atteinte est très invalidante et peut avoir de multiples conséquences <sup>(30)</sup> :

- Morsures de la lèvre.
- Difficultés d'élocution.
- Sensation de fourmillement et de brûlures.

- Paradoxalement des douleurs peuvent apparaître de type irradiantes au niveau de l'oreille, continues, vives; des crises peuvent durer plusieurs heures et ne sont pas calmées par des antalgiques conventionnels.
- Fort retentissement psychologique (dépression) et social.
- Perte de confiance du patient vis-à-vis du praticien avec un sentiment d'abandon.

En cas d'échec et de persistances des douleurs malgré l'utilisation des antalgiques, un traitement médical semblable aux névralgies faciales peut être indiqué (carbamazépine).

La lésion du **nerf lingual** se produit suite à un traumatisme ou une section. Elle conduit à une hypoesthésie, paresthésie ou une anesthésie de la moitié de la langue homolatérale et de la sensibilité gustative avec apparition d'une dysgueusie (perturbation du goût), hypogueusie (diminution du goût) et agueusie (perte de goût)<sup>(8,11,30)</sup>.

Les causes<sup>(30)</sup> peuvent être :

- Une syndesmotomie trop importante en lingual.
- Fracture de la table osseuse linguale.
- L'utilisation mal contrôlée d'instruments rotatifs puissants.
- Une voie d'abord linguale sans protection.
- Blessure par la pointe de l'aiguille de suture.

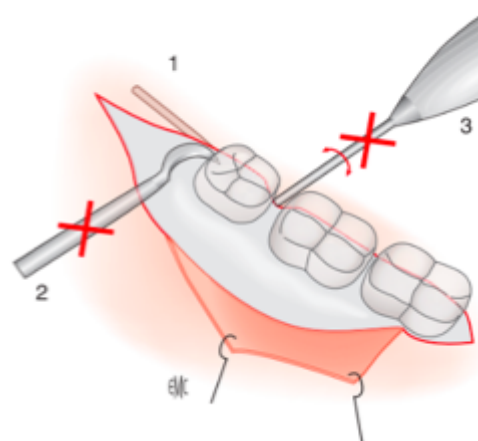


Figure 19 : Lésion du nerf lingual  
 1. Nerf lingual  
 2 et 3. Usage d'instruments par abord linguale (30)

Elle peut être évitée en protégeant le nerf à l'aide d'une lame de Schneck<sup>(30)</sup>.

L'atteinte permanente est très fréquente et invalidante mais une récupération totale est possible au bout de 12 à 18 mois. Des algies peuvent apparaître et dans le cas d'une résistance aux antalgiques, un traitement similaire aux névralgies faciales essentielles peut être indiqué<sup>(30)</sup>. Une prise en charge par psychothérapie ou de l'acupuncture peut améliorer le confort du patient<sup>(30)</sup>.

La lésion du **nerf mentonnier**<sup>(8,11,30)</sup> survient lors de l'avulsion des canines ou des prémolaires mandibulaires entraînant une hypoesthésie, paresthésie ou une anesthésie homolatérale de la sensibilité de la lèvre inférieure. Elle peut être due à une incision de décharge de la muqueuse ou un fraisage mal contrôlé.

Une alvéolectomie doit être réalisée avec prudence et précision dans cette zone, il est conseillé de palper et marquer la zone à risque sur la muqueuse qui va guider les incisions de décharge à distance, de décoller le périoste en douceur et de protéger le nerf durant l'ostéotomie<sup>(40)</sup>.

## Prévention <sup>(11,30)</sup>:

- Elle passe par l'indication et l'analyse préopératoire d'un examen radiologique tridimensionnel, le risque n'est pas exclu mais elle permet au praticien de choisir la technique opératoire la plus adaptée, d'évaluer le bénéfice de l'acte, d'informer le risque au patient <sup>(11,30,40)</sup>.
- Le choix de l'abstention thérapeutique ou de laisser la racine dentaire en place <sup>(30)</sup> peut être préféré tout en s'assurant de l'absence d'un foyer infectieux latent. Dans cette situation le praticien doit informer le patient de la possibilité d'une réintervention en cas d'infection et de la nécessité d'une surveillance.
- Fragmentation de la dent ou morcellement <sup>(30)</sup>.

## Conduite à tenir <sup>(11,30)</sup> :

- Prescription de corticoïdes, vitamines (B1,B6,B12)
- Rassurer le patient
- Suivi

## V.7 Communication bucco-sinusienne (CBS) ou communication bucco-nasale (CBN) <sup>(8,11,30)</sup>

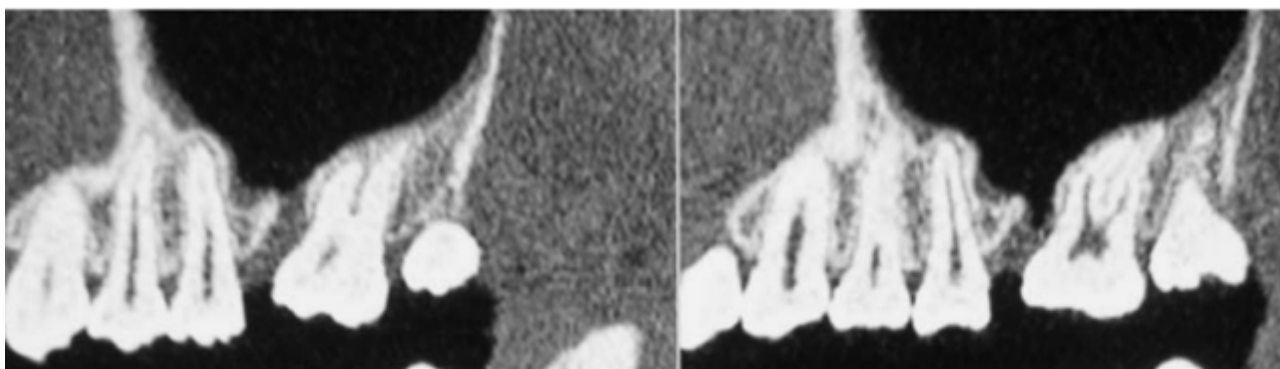


Figure 20 : Communication bucco-sinusienne (30)

Il s'agit d'une communication entre la cavité buccale et la cavité sinusienne/nasale. Elle est souvent d'origine iatrogène lors d'un curetage, non diagnostiquée par le praticien; elle est alors liée à la proximité des dents avec le sinus. Elle peut être également due à la projection d'une racine dans le sinus/fosse nasale, d'une fracture de l'os alvéolaire, voire lors d'un fraisage important. <sup>(11,30,40)</sup>

Une communication s'objective cliniquement à la suite d'une avulsion dentaire par la présence d'une bulle d'air au niveau de l'alvéole ou par la manœuvre de Valsalva (nez pincé, bouche ouverte et le patient souffle par le nez). <sup>(30)</sup> Elle s'anticipe par l'analyse radiologique notamment sur des dents dites antrales.

Elle peut cicatriser spontanément, être prise en charge immédiatement en per-opératoire et lorsque celle-ci cicatrise mal elle peut s'installer et persister.

Les dents antrales sont la première molaire maxillaire, la deuxième molaire maxillaire, la deuxième prémolaire maxillaire, la troisième molaire maxillaire et la canine incluse.

Si une communication bucco-sinusienne ou bucco-nasale est suspectée, il est possible avec une curette de l'objectiver en sondant tout en restant doux afin de ne pas léser la membrane<sup>(8)</sup>.

Les signes<sup>(8,12)</sup> pouvant évoquer une communication bucco-sinusienne en post-opératoire sont :

- Un écoulement nasal séreux, purulent ou hémorragique.
- Le passage d'un liquide sang/eau ou du bol alimentaire dans le nez lorsque le patient se rince ou s'alimente.
- Trouble de la phonation avec une voix nasalisée.
- Halitose
- Des difficultés à se moucher et à fumer.
- Sinusite

**Conduite à tenir**<sup>(8,11,30)</sup> :

- Examen clinique pour localiser la communication, la caractériser (dimension et état inflammatoire des tissus en périphérie) et bilan radiologique (CBCT).
- Prescription d'une ordonnance avec un antibiotique (amoxicilline et acide clavulanique 3g/j) et d'une pulvérisation nasale (anti-inflammatoire ou antiseptique) avant d'envisager toute intervention chirurgicale de fermeture. Le but étant de traiter une possible affection (infection/inflammation) de la muqueuse avant la chirurgie.
- Un lambeau de la muqueuse peut être envisagé pour une CBS allant jusqu'à 1 cm<sup>(8,30)</sup>.
- L'utilisation du corps adipeux de la joue ou d'un lambeau palatin peuvent être pratiqués en cas de CBS plus larges. Et pour les CBS plus étendues, une reconstruction peut se faire par lambeaux libres ou prothèses obturatrices<sup>(30)</sup>.
- En cas de projection d'une racine ou d'un matériau dans le sinus, le retrait de celui-ci est conseillé par la technique de Caldwell Luc<sup>(8,40)</sup>.
- Donner des consignes à l'attention du patient : Ne pas se moucher avec force, éternuer bouche ouverte, pas de plongée sous-marine, ne pas pratiquer d'instruments à vent, éviter de réaliser des bains de bouche de manière répétée et de mouvements d'aspirations pendant 15 jours<sup>(8)</sup>.
- Suivi et contrôle de la cicatrisation.

## V.8 Emphysème sous cutané <sup>(34,35,36,37)</sup>

C'est un phénomène rare mais qui peut être impressionnant lorsqu'il survient.

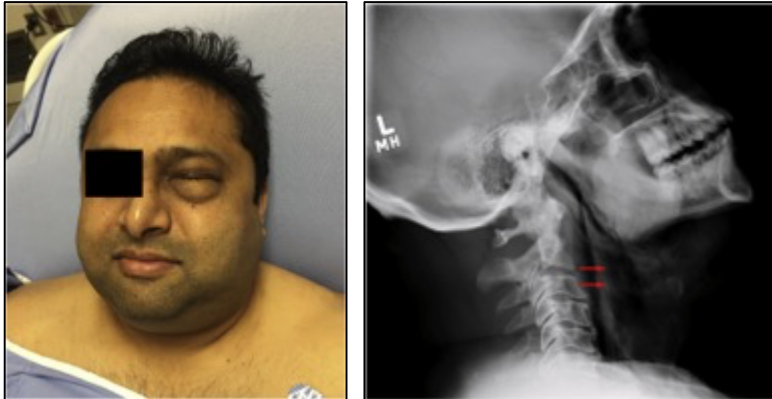


Figure 21 : Un emphysème sous-cutané

L'utilisation d'instruments à air comprimé en chirurgie est formellement interdite et ce genre d'incident ne devrait plus survenir.

D'origine iatrogène, il est dû au passage de l'air produit par des moteurs rotatifs (turbines), de la seringue à air dans les tissus mous et entre les fascias de la face et du cou. Le patient peut également contribuer au développement de l'emphysème en toussant, en fumant ou en soufflant fort juste après son passage chez le dentiste.<sup>(37)</sup>

Il apparaît assez rapidement (quelques minutes à quelques heures après), il se caractérise par une tuméfaction volumineuse du même côté que le site d'avulsion, souple, un crépitement qui est le signe pathognomonique<sup>(37)</sup> de l'emphysème localisable au son et à la palpation. Il est bénin et reste souvent auto-limitant.

Un diagnostic différentiel doit être posé avec une cellulite, un hématome, une réaction allergique et angioedème<sup>(34)</sup>. Un diagnostic correct et la prise en charge rapide permettent de prévenir la progression et la complication de l'emphysème<sup>(34,35,37)</sup>. L'utilisation d'une pièce à main et d'un contre-angle rouge sont préférées pour les avulsions complexes.

Il peut se compliquer sous forme d'infection des tissus mous, en une embolie gazeuse, pneumothorax, médiastinite, paralysie des nerfs crâniens, pneumo médiastin, une progression vers d'autres organes avec des dommages irréversibles<sup>(34)</sup> notamment lorsqu'il approche de l'orbite avec un risque de dommages nerveux<sup>(35)</sup> et être potentiellement mortel.

Conduite à tenir <sup>(34,35)</sup> :

- Prise en charge aux urgences avec drainage s'il conduit à un inconfort important et, s'il génère de l'anxiété chez le patient. On note alors une asymétrie faciale. Un risque mortel ne peut être exclu .
- Si absence de drainage : surveillance de l'évolution et rassurer le patient. En cas de persistance ou d'une augmentation, il doit se présenter aux urgences.
- Prescription d'une antibiothérapie, le passage bactérien est possible avec l'air et peut potentiellement conduire au développement d'une cellulite<sup>(35)</sup>.

Un emphysème sous cutané sans complication se résout spontanément 3 à 5 jours après, avec une disparition complète des symptômes 7 à 10 jours après<sup>(37)</sup>.

Le cas clinique décrit par Rad et col. <sup>(34)</sup> indique une résolution des symptômes 2 semaines plus tard avec persistance du bruit et du gonflement pendant 6 Jours. Le patient ne présentait aucun troubles fonctionnels à son arrivée au urgence, grâce à sa prise en charge dès l'apparition des signes au cabinet dentaire. Tandis que dans le cas clinique présenté par Liu et col. <sup>(36)</sup> le patient s'est présenté une semaine plus tard aux urgences suite à l'avulsion d'une troisième molaire mandibulaire, avec un emphysème accompagné d'une dysphagie progressive. Le patient était en tachycardie et en tachypnée.

### **V.9 Complications dentaires <sup>(3,30)</sup>**

La présence d'un édentement non compensé (exclusion des dents de sagesse) peut conduire à des migrations dentaires comme des phénomènes d'égressions de la dent antagoniste, de versions, bascules et rotations avec une désorganisation de l'ensemble de l'occlusion, une perte osseuse non négligeable dont la réhabilitation prothétique sera d'autant plus difficile si elle est entreprise tardivement.

Une diaphneusie peut se développer par des tics de succion, une exérèse chirurgicale est possible mais elle récidive si l'édentement n'est pas compensé. Une réhabilitation prothétique rapide de l'édentement est un sujet à entreprendre avec le patient.

### **V.10 Kyste résiduel <sup>(30)</sup>**

Un kyste résiduel peut se développer à bas bruit à la suite d'un granulome mal cureté ou lors d'une exérèse incomplète. Il constitue un potentiel foyer infectieux et peut se manifester sous forme de cellulite, fracture, fistule. Il peut être découvert de manière fortuite par un cliché radiologique.

Une exérèse chirurgicale large et complète accompagnée d'une analyse anatomopathologique est indiquée.

## VI. Données personnelles

Une étude actuellement en cours, analyse les complications post-opératoires d'extractions de germes ou de dents de sagesse incluses, enclavées ou présentes sur l'arcade.

Elles ont été pratiquées par deux praticiens au bloc opératoire sous anesthésie générale. La survenue des complications est évaluée le jour de l'intervention J0, puis à J1, J3, J10 et J20. Le recueil des résultats est réalisé en direct face au patient à J0 et J20 et au téléphone à J1, J3, J10. Ainsi le nombre de patients fluctue en fonction des dates.

Nous présentons dans les tableaux suivants, la prévalence des principales complications retrouvées. Les différences statistiques entre les praticiens et les techniques opératoires choisies feront l'objet d'un autre travail de thèse.

Les paramètres analysés incluent les suites opératoires conventionnelles et les complications post-opératoires. La cohorte initiale comporte un total de 101 patients :

J0	Pourcentage % (n=101)
Douleurs EVA $\geq$ 5 (Au réveil) :	22%
Douleurs EVA $\geq$ 5 (À la sortie) :	12%
Nausées	4%
Vertiges	2%
Hospitalisation	1%
Communication bucco-sinusienne	1%

Tableau 3 : Suites opératoires à J0

J1	Pourcentage % (n=99)
Douleurs EVA $\geq$ 5	9%
Œdèmes	19%
Trismus (ouverture buccale $\leq$ 30 mm)	60 %
Hématome	5%
Prise d'un antalgique avec un palier supérieur (II ou III)	4%
Saignements	3%
Fièvre	1%
Craquement articulaire	2%
Hospitalisation	1%
Paresthésie linguale	2%

Tableau 4 : Suite opératoire à J1



J3	Pourcentage % (n=93)
Douleurs EVA $\geq$ 5	3%
Œdèmes	9%
Trismus (ouverture buccale $\leq$ 30 mm)	28 %
Hématome	3%
Prise d'un antalgique avec un palier supérieur (II ou III)	3%
Saignement persistant	2%
Vertiges	1%
Craquement articulaire	2%
Hospitalisation	2%
Malaise	1%
Réaction allergique	1%
Paresthésie linguale	1%

Tableau 5 : Suite opératoire à J3

A j3 : On constate une diminution des valeurs à J3 (douleurs **J1: 9%/J3: 3%**, œdèmes **J1: 19%/J3: 9%**, trismus **J1: 60%/J3: 28%**, hématome **J1: 5%/J3: 3%**, saignements **J1: 3%/J3: 2%**); mais on observe une apparition d'autres complications telles que des vertiges, des malaises et des réactions allergiques aux traitements médicamenteux.

J10	Pourcentage % (n=77)	% (n=101)
Trismus persistant	7%	5%
Craquement articulaire persistant	1%	1%
Paresthésie linguale	1%	1%

Tableau 6 : Suites opératoires à J10

A J10 : On objective une disparition des douleurs, des œdèmes et des hématomes mais il persiste des patients présentant un trismus 5%, une paresthésie linguale 1% et un craquement articulaire 1%. Ces interventions sont réputées douloureuses mais elles sont de l'ordre de **12%** au moment de la sortie de la clinique, de **9% à J1** et disparaissent très rapidement quelques jours plus tard (**3% à J3**).

J20	Pourcentage % (n=36)	% (n=101)
Trismus persistant	16%	6%
Craquement articulaire persistant	3%	0,9%
Paresthésie linguale	3%	0,9%

Tableau 7 : Suites opératoires à J20

A J20 : Le pourcentage concernant le trismus (16%), le craquement articulaire (3%) et la paresthésie linguale (3%) peut sembler élevé en raison de la diminution du nombre de personnes se présentant au rendez-vous de contrôle (perte de vue n=36).

En revanche, en supposant que les patients qui ne sont pas revenus en consultation n'ont présenté aucune complication post-opératoire, alors les valeurs restent très faibles (trismus : **6%** , craquement articulaire : **0,9%**, paresthésie linguale : **0,9%**)...

Consultation d'urgence	% (n=101)
Visite d'urgence à j10	3%
Cellulite de la 3 <sup>ème</sup> semaine	2%

Tableau 8 : Consultation d'urgence

Sur un total de 101 patient, 3% sont revenus à environs J10 pour une consultation en urgence (motifs : abcès, bourrage alimentaire, halitose). Et 2% sont revenus au bout de la 3<sup>ème</sup> semaine suite à l'apparition d'une cellulite.

### Résultats :

Les résultats de cette étude suggèrent que les complications opératoires pour ce type d'intervention restent faibles. Tout au moins lorsqu'elles sont réalisées par des praticiens entraînés.

Les suites opératoires (douleurs, œdèmes, trismus, nausées) sont considérées comme normales les premiers jours. On note une diminution rapide dans le temps, sauf pour le trismus où l'on observe une persistante pour certains patients même après 3 semaines.

Des complications post-opératoires apparaissent dès le jour de l'intervention (CBS/hospitalisation), ou très peu de temps après (saignement persistant, fièvre, craquement articulaire, paresthésie linguale et réaction allergique, infection), voire même tardivement (cellulite de la troisième semaine). Certaines persistent dans le temps (paresthésie linguale et craquement articulaire).

Ainsi la survenue de ces diverses complications restent tout de même faibles mais doivent être prise en charge dès l'apparition et la persistance des symptômes afin d'éviter qu'elles deviennent invalidantes.

## VII. Conclusion

---

Les avulsions complexes ont de nombreuses indications mais elles peuvent être à l'origine de complications post-opératoires. Le praticien doit disposer des connaissances requises et appropriées dans l'objectif de les limiter. Un temps de réflexion préalable permettra d'analyser la difficulté opératoire et organiser l'intervention dans les meilleures conditions possibles.

Cela implique un interrogatoire médical précis et complet, l'analyse des examens cliniques et paracliniques, un contact éventuel avec l'équipe soignante et l'organisation d'un plateau technique.

Le praticien doit informer le patient des alternatives thérapeutiques, des suites et des risques encourus. Le suivi est indispensable car ces complications post-opératoires apparaissent de manière transitoires ou permanentes. Elles restent peu fréquentes lorsqu'elles peuvent être anticipées et peu invalidantes lorsqu'elles sont prises en charge de façon précoce et efficace.

## Table des illustrations :

### FIGURES :

Figure 1 : Section molaire mandibulaire <sup>(11)</sup> ..	2
Figure 2 : Section molaire maxillaire <sup>(11)</sup> ..	3
Figure 3 : Racine coudée avec une hypercémentose <sup>(12)</sup> ..	5
Figure 4 : Un décollement gingival simple pour une alvéolectomie partielle du rebord alvéolaire <sup>(1)</sup> ..	5
Figure 5 : Un tracé d'incision arciforme en vue d'une alvéolectomie partielle de la région apicale <sup>(1)</sup> ..	6
Figure 6 : Lambeau angulaire avec un décollement gingival <sup>(1)</sup> ..	6
Figure 7 : Ostéochimionécrose post-extractionnelle <sup>(11)</sup> ..	12
Figure 8 : Examens radiologiques <sup>(11)</sup> ..	15
Figure 9 : Matériels pour une avulsion complexe <sup>(11)</sup> ..	21
Figure 10 : Matériels rotatifs <sup>(8)</sup> ..	21
Figure 11 : Instrumentation rotative <sup>(11)</sup> ..	21
Figure 12 : Insertion du périotome le long de la racine <sup>(21)</sup> ..	22
Figure 13 : PIEZOSURGERY® touch chez MECTRON ..	22
Figure 14 : Irrigation <sup>(11)</sup> ..	23
Figure 15 : Alvéolite sèche <sup>(11)</sup> ..	25
Figure 16 : Alvéolite suppurée <sup>(11)</sup> ..	26
Figure 17 : Complications hémorragiques <sup>(31)</sup> ..	29
Figure 18 : Rapport d'une troisième molaire mandibulaire avec le canal du nerf alvéolaire inférieur <sup>(30)</sup> ..	31
Figure 19 : Lésion du nerf lingual <sup>(30)</sup> ..	32
Figure 20 : Communication bucco-sinusienne (CBS) <sup>(30)</sup> ..	33
Figure 21 : Un emphysème sous-cutané <sup>(34)</sup> ..	35

### Tableaux :

Tableau 1 : Recommandations de prescription d'une antibiothérapie prophylactique pour les avulsions dentaires et transplantations <sup>(11)</sup> ..	9
Tableau 2 : Schémas d'administration préconisés pour l'antibiothérapie des cas particuliers <sup>(13)</sup> ..	17
Tableau 3 : Suites opératoires à J0 ..	37
Tableau 4 : Suites opératoires à J1 ..	37
Tableau 5 : Suites opératoires à J3 ..	38
Tableau 6 : Suites opératoires à J10 ..	38
Tableau 7 : Suites opératoires à J20 ..	39
Tableau 8 : Consultation d'urgence ..	39

## **Bibliographie :**

**1. Dimbour, Paul.**

*Les extractions par alvéolectomie.* R.Ackermann. Paris, 1976.

**2. Perrin D, Ahossi V, Larras P, Lafon A, Gérard É.**

*Manuel de chirurgie orale – Technique de réalisation pratique maîtrise et exercice raisonné au quotidien.* Rueil-Malmaison Éd : CdP; 2012.951p.

**3. Davarpanah, Mithridade.**

*La chirurgie buccale: nouveaux concepts.* Paris: Editions Cdp, 2005.

**4. Manuels MSD pour le grand public.**

« *Complications après des soins dentaires - Troubles bucco-dentaires* ».

<https://www.msdmanuals.com/fr/accueil/troubles-bucco-dentaires/urgences-dentaires/complications-apr%C3%A8s-des-soins-dentaires>.

**5. Souaga, K, A Adou, D Amantchi, et Y Angoh.**

« *Le traitement des alvéolites en pratique odonto-stomatologique. Notre expérience* », s. d., 5.

**6. Martineau, Christian, et Philippe Lesclous.**

*La chirurgie exodontique au quotidien.* Rueil-Malmaison, France: Cdp, 1999.

**7. Field, E.A., D. Nind, E. Varga, et M.V. Martin.**

« *The Effect of Chlorhexidine Irrigation on the Incidence of Dry Socket: A Pilot Study* ». *British Journal of Oral and Maxillofacial Surgery* 26, n° 5 (octobre 1988): 395-401.

[https://doi.org/10.1016/0266-4356\(88\)90092-7](https://doi.org/10.1016/0266-4356(88)90092-7).

**8. Fricain, Jean-Christophe, Sylvie Boisramé-Gastrin, Anne-Gaëlle Chaux-Bodard, Sarah Cousty, Laurent Devoize, Philippe Lesclous, Loredana Radoï Pervilhac, Benoit Lefevre, et Collège national des enseignants de chirurgie orale et médecine orale.**

*Chirurgie orale*, Paris : Id; 2019. 523p

**9. Benmerzouq R.**

*Les alvéolectomies* [Thèse d'exercice]. [Marseille] : Faculté d'odontologie Aix-Marseille II; 1991; 105p

**10. Les facultés médicales.**

« *Indications et contre indications des extractions dentaires : Les facultés médicales* »

[Internet]. 2020 [Consulté le 09.09.2020].

[http://www.medespace.fr/Facultes\\_Medicales\\_Virtuelles/indications-et-contre-indications-des-extractions-dentaires/](http://www.medespace.fr/Facultes_Medicales_Virtuelles/indications-et-contre-indications-des-extractions-dentaires/).

**11. Limbour, Patrick, Aurélie Carissan, Marine Charrière, et Anthony Derrien.**

*La chirurgie orale*, Paris : Id; 2017. 158p

**12. Hautville A.**

« *Tout savoir sur les extractions dentaires* » [Internet]. 2018.

13. **Lesclous, Philippe.**  
« Prescription des antibiotiques en pratique bucco-dentaire: Recommandations Afssaps 2011 ». *Médecine Buccale Chirurgie Buccale* 17, n° 4 (novembre 2011): 334 -46.  
<https://doi.org/10.1051/mbcb/2011138>.
14. **AFSOS**  
« Radiothérapie et soins bucco-dentaires » [Internet]. 2010. [https://www.afsos.org/wp-content/uploads/2016/09/Radiothrapie\\_et\\_soins\\_bucco-dentaires.pdf](https://www.afsos.org/wp-content/uploads/2016/09/Radiothrapie_et_soins_bucco-dentaires.pdf)
15. **Egloff, Claire, Julien Scala-Bertola, Elise Pape, Frédéric Camelot, Céline Clément, et Kazutoyo Yasukawa.**  
« Les interactions médicamenteuses », 2015, 6.
16. **Gay M.-C., et D. Marmion.**  
« Lien entre anxiété et complications postopératoires en chirurgie dentaire ». *Annales Médico-psychologiques, revue psychiatrique* 167, n° 4 (mai 2009): 264 -71.  
<https://doi.org/10.1016/j.amp.2008.01.016>
17. **Société Francophone de Médecine Buccale et Chirurgie Buccale**  
« Gestion péri-opératoire des patients traités par antithrombotiques en chirurgie orale- Recommandation 2015» [Internet]. 2015  
[https://societechirorale.com/documents/Recommandations/recommandations\\_festion\\_peri\\_operatoire\\_2015\\_court.pdf](https://societechirorale.com/documents/Recommandations/recommandations_festion_peri_operatoire_2015_court.pdf)
18. **HAS.**  
«Prévention et traitement de la douleur postopératoire en chirurgie buccale, 2005» [Internet]. 2005  
[https://www.has-sante.fr/upload/docs/application/pdf/douleur\\_chirurgie\\_buccale\\_rap.pdf](https://www.has-sante.fr/upload/docs/application/pdf/douleur_chirurgie_buccale_rap.pdf)
19. **Samson, Jacky, Vianney Descroix, Jacques-Henri Torres, Patrick Blanchard, Marie-Anne Bouldouyre, Jean-Hugues Catherine, Bruno Courier, et al.**  
« SOCIÉTÉ FRANCOPHONE DE MÉDECINE BUCCALE ET CHIRURGIE BUCCALE » 14 (2008): 31.
20. **Ng, Sam K. S., Albert W. L. Chau, et W. Keung Leung.**  
« The Effect of Pre-Operative Information in Relieving Anxiety in Oral Surgery Patients ». *Community Dentistry and Oral Epidemiology* 32, n° 3 (juin 2004): 227- 35.  
<https://doi.org/10.1111/j.1600-0528.2004.00161.x>.
21. **Wallet, M, F Denhez, P Zimmermann, et O Giraud.**  
« Extractions dentaires : techniques opératoires », s. d., 18.
22. **Rakotoarimanana, FVA, AE Rakotoarivony, et TY Rasolonjatovo.**  
« Effet antalgique du paracétamol pris avant une extraction dentaire simple. » 6 (s. d.): 9.
23. **Niyas, Mariyam, et Nabeel Nazar.**  
« Atraumatic Extractions: A Revolution in Exodontia - a Review ». *International Journal of Clinical Dentistry* 12, n° 3 (juillet 2019): 189-99.
24. **Dym, Harry, et Adam Weiss.**  
« Exodontia: Tips and Techniques for Better Outcomes ». *Dental Clinics of North America* 56, n° 1 (janvier 2012):

245-66, x.

<https://doi.org/10.1016/j.cden.2011.07.002>.

**25. Srivastava, Pritika, Premalatha Shetty, et Sameep Shetty.**

« Comparison of Surgical Outcome after Impacted Third Molar Surgery Using Piezotome and a Conventional Rotary Handpiece ». *Contemporary Clinical Dentistry* 9, n° Suppl 2 (septembre 2018): S318-24.

[https://doi.org/10.4103/ccd.ccd\\_354\\_18](https://doi.org/10.4103/ccd.ccd_354_18).

**26. Troedhan, Angelo, Ziad Tarek Mahmoud, Marcel Wainwright, Mohamed Moataz Khamis, Angelo Troedhan, Ziad Tarek Mahmoud, Marcel Wainwright, et Mohamed Moataz Khamis.**

« Cutting Bone with Drills, Burs, Lasers and Piezotomes: A Comprehensive Systematic Review and Recommendations for the Clinician ». *International Journal of Oral and Craniofacial Science* 3, n° 2 (14 août 2017): 020-033.

**27. Kosutic, D., V. Uglesic, D. Perkovic, Z. Persic, L. Solman, S. Lupi-Ferandin, P. Knezevic, K. Sokler, et G. Knezevic.**

« Preoperative Antiseptics in Clean/Contaminated Maxillofacial and Oral Surgery: Prospective Randomized Study ». *International Journal of Oral and Maxillofacial Surgery* 38, n° 2 (février 2009): 160-65.

<https://doi.org/10.1016/j.ijom.2008.11.023>.

**28. Gioco, Gioele, Cosimo Rupe, Giuseppe Troiano, Michele Giuliani, Massimo Petruzzi, et Carlo Lajolo.**

« Teeth Extractions in Subjects Undergoing Radiotherapy for Head and Neck Cancers: A Systematic Review on the Clinical Protocols for Preventing Osteoradionecrosis (ORN). Extractions after Radiotherapy (Part 2) ». *Proceedings* 35, n° 1 (2019): 26

<https://doi.org/10.3390/proceedings2019035026>

**29. Recommandations de la Société Française de Chirurgie Orale**

«Prise en charge des foyers infectieux bucco-dentaires». Société française de chirurgie orale 2012

**30. Semur F, Seigneuric JB.**

«Complication des avulsions dentaires, prophylaxie et traitement.» *Encycl med Chir, Médecine buccale*, 28-755-V10, Elsevier, 2008

**31. Lieberman, Benn Larkin, Michelle K. Kennedy, Dorothy R. Lorenzo, Louis J. Reed, Arthur K. Adamo, Vito A. Cardo, et Victor M. Badner.**

« Control of Life-Threatening Head and Neck Hemorrhage After Dental Extractions: A Case Report ». *Journal of Oral and Maxillofacial Surgery* 68, n° 9 (1 septembre 2010): 2311-19.

<https://doi.org/10.1016/j.joms.2010.02.020>

**32. Funayama, M., T. Kumagai, K. Saito, et T. Watanabe.**

« Asphyxial Death Caused by Postextraction Hematoma ». *The American Journal of Forensic Medicine and Pathology* 15, n° 1 (mars 1994): 87-90. <https://doi.org/10.1097/00000433-199403000-00018>.

**33. Kawashima, Wataru, Katsuhiko Hatake, Yoshifumi Morimura, Risa Kudo, Mari Nakanishi, Shigehiro Tamaki, Shogo Kasuda, Katsuya Yuui, et Akiko Ishitani.**

« Asphyxial Death Related to Postextraction Hematoma in an Elderly Man ». *Forensic Science International* 228, n° 1 (10 mai 2013): e47-49.

<https://doi.org/10.1016/j.forsciint.2013.02.019>

**34. Rad, Mona Vahidi, Eliza Kwok Ying Chan, et Iqbal Hussein Ahmed.**

« Cervicofacial Subcutaneous Emphysema and Pneumomediastinum Secondary to Dental Treatment in a Young Man ». *Respiratory Medicine Case Reports* 28 (1 janvier 2019): 100918

<https://doi.org/10.1016/j.rmcr.2019.100918>.

35. **T, Nishimura, Sawai T, Kadoi K, Yamada T, Yoshie N, Ueda T, Nakao A, et Kotani J.**

« Iatrogenic Subcutaneous Emphysema and Pneumomediastinum Following a High-Speed Air Drill Dental Treatment Procedure. » *Acute Medicine & Surgery* 2, n° 4 (5 mars 2015): 253-56.

<https://doi.org/10.1002/ams2.109>.

36. **Liu, Chia-Chun, et Ming-Yee Lin.**

« Diffuse soft tissue emphysema after dental procedure ». *Canadian Journal of Emergency Medicine* 20, n° S2 (octobre 2018): S38-39.

<https://doi.org/10.1017/cem.2017.348>.

37. **McKenzie, Wm. Stuart, et Morton Rosenberg.**

« Iatrogenic Subcutaneous Emphysema of Dental and Surgical Origin: A Literature Review ». *Journal of Oral and Maxillofacial Surgery* 67, n° 6 (1 juin 2009): 1265-68.

<https://doi.org/10.1016/j.joms.2008.12.050>

38. **Figueiredo, Rui, Eduard Valmaseda-Castellón, Leonardo Berini-Aytés, et Cosme Gay-Escoda.**

« Incidence and Clinical Features of Delayed-Onset Infections after Extraction of Lower Third Molars ». *Oral Surgery, Oral Medicine, Oral Pathology, Oral Radiology, and Endodontology* 99, n° 3 (1 mars 2005): 265-69.

<https://doi.org/10.1016/j.tripleo.2004.06.004>.

39. **Monaco, G., S.Cecchini, M. R. Gatto, et G. A. Pelliccioni.**


« Delayed Onset Infections after Lower Third Molar Germectomy Could Be Related to the Space Distal to the Second Molar ». *International Journal of Oral and Maxillofacial Surgery* 46, n° 3 (1 mars 2017): 373-78.

<https://doi.org/10.1016/j.ijom.2016.09.011>.

40. **Howe, Geoffrey L.**

« Some Complications of Tooth Extraction ». *Annals of The Royal College of Surgeons of England* 30, n° 5 (mai 1962): 309-23.





## SERMENT MEDICAL

En présence des Maîtres de cette Faculté, de mes chers condisciples, devant l'effigie d'HIPPOCRATE.

Je promets et je jure, d'être fidèle aux lois de l'honneur et de la probité dans l'exercice de la Médecine Dentaire.

Je donnerai mes soins à l'indigent et n'exigerai jamais un salaire au-dessus de mon travail, je ne participerai à aucun partage clandestin d'honoraires.

Je ne me laisserai pas influencer par la soif du gain ou la recherche de la gloire.

Admis dans l'intérieur des maisons, mes yeux ne verront pas ce qui s'y passe, ma langue taira les secrets qui me seront confiés et mon état ne servira pas à corrompre les mœurs ni à favoriser le crime.

Je ne permettrai pas que des considérations de religion, de nation, de race, de parti ou de classe sociale viennent s'interposer entre mon devoir et mon patient.

Même sous la menace, je n'admettrai pas de faire usage de mes connaissances médicales contre les lois de l'humanité.

J'informerai mes patients des décisions envisagées, de leurs raisons et de leurs conséquences. Je ne tromperai jamais leur confiance et n'exploiterai pas le pouvoir hérité des connaissances pour forcer les consciences.

Je préserverai l'indépendance nécessaire à l'accomplissement de ma mission. Je n'entreprendrai rien qui dépasse mes compétences. Je les entretiendrai et les perfectionnerai pour assurer au mieux les services qui me seront demandés.

Respectueux et reconnaissant envers mes Maîtres, je rendrai à leurs enfants l'instruction que j'ai reçue de leur père.

Que les hommes m'accordent leur estime si je suis fidèle à mes promesses.

Que je sois déshonoré et méprisé de mes confrères si j'y manque.



## **PHAM Viviane – Complications post-opératoires des avulsions complexes : prévention et prise en charge**

Th. : Chir. dent. : Marseille : Aix –Marseille Université : 2020

Rubrique de classement : [Chirurgie orale](#)

### Résumé :

L'alvéolectomie et les séparations corono-radicaux ou radicaux sont des moyens techniques utilisés lors des avulsions dites complexes. Ce sont des actes courants de la chirurgie orale du fait de leurs nombreuses indications. Ils sont à l'origine de plusieurs complications post-opératoires qui nécessitent une préparation et une organisation afin de pouvoir les limiter.

Ainsi ce travail étudie les moyens de prévention, les nouvelles approches techniques et la prise en charge des complications post-opératoires lors de leur survenue.

### Mots clés :

[Extraction dentaire](#)

[Alvéolectomie](#)

[Complications post-opératoires](#)

[Prévention](#)

[Traitement](#)

## **PHAM Viviane – Postoperative complication of surgery extraction : prevention and management**

### Abstract:

Alveolectomy and corono-radicular or radicular separations are methods used in complex extractions. These are common oral surgery acts with many indications. They cause several post-operative complications which require preparation and organization to lessen them.

This thesis presents the means of prevention, the news technicals approaches and the management of post-operatives complications when they occur.

### Key words : [Mots clés en anglais](#)

[Tooth extraction](#)

[Alveolectomy](#)

[Postoperative complications](#)

[Prevention](#)

[Treatment](#)