



**HAL**  
open science

# Mastectomies de masculinisation thoracique : techniques chirurgicales et proposition d'un algorithme de prise en charge à propos de 215 cas

Rodolphe Chartier

## ► To cite this version:

Rodolphe Chartier. Mastectomies de masculinisation thoracique : techniques chirurgicales et proposition d'un algorithme de prise en charge à propos de 215 cas. Chirurgie. 2021. dumas-03524760

**HAL Id: dumas-03524760**

**<https://dumas.ccsd.cnrs.fr/dumas-03524760v1>**

Submitted on 13 Jan 2022

**HAL** is a multi-disciplinary open access archive for the deposit and dissemination of scientific research documents, whether they are published or not. The documents may come from teaching and research institutions in France or abroad, or from public or private research centers.

L'archive ouverte pluridisciplinaire **HAL**, est destinée au dépôt et à la diffusion de documents scientifiques de niveau recherche, publiés ou non, émanant des établissements d'enseignement et de recherche français ou étrangers, des laboratoires publics ou privés.



Université de Picardie Jules Verne

Faculté de médecine

Année 2021

Thèse n° 2021-166

**MASTECTOMIES DE MASCULINISATION THORACIQUE : TECHNIQUES  
CHIRURGICALES ET PROPOSITION D'UN ALGORITHME DE PRISE EN  
CHARGE A PROPOS DE 215 CAS**

Thèse pour le diplôme d'État de DOCTEUR EN MEDECINE

Spécialité chirurgie Plastique, Reconstructrice et Esthétique

Présentée et soutenue publiquement le 7 octobre 2021

Par **Rodolphe CHARTIER**

Président du jury et directeur de thèse : Monsieur le Professeur Raphaël SINNA

Membres du jury : Madame le Professeur Sylvie TESTELIN

Monsieur le Professeur Éric HAVET

Monsieur le Professeur Richard GOURON



Je dédie ce travail et adresse mes plus sincères remerciements

A mon maître, président de jury et directeur de thèse,

*Monsieur le Professeur Raphaël SINNA*

*Professeur des Universités - Praticien Hospitalier  
Chirurgie Plastique Reconstructrice et Esthétique*

Vous me faites l'honneur de présider ce jury et d'accepter de juger mon travail, je vous en remercie. Je vous remercie aussi de la formation que vous m'avez apportée et que vous continuerez de me donner pour les années à venir. Je suis conscient de la chance d'avoir pu être votre élève. Merci de donner cette dynamique à votre service permettant à chacun de s'épanouir chirurgicalement et personnellement. Votre technicité chirurgicale, votre ouverture d'esprit et vos pas de danse me sont d'une grande inspiration. Soyez assuré de mon plus profond respect.

A mon maitre et juge,

*Madame le Professeur Sylvie TESTELIN*

*Professeur des Universités - Praticien Hospitalier  
(Chirurgie Maxillo-faciale et Stomatologie)  
Chef du Service de Chirurgie Maxillo-faciale CHU Amiens Picardie  
Chevalier dans l'Ordre de la Légion d'Honneur*

Vous me faites l'honneur d'avoir accepté de juger mon travail et je vous en remercie. Je souhaite vous remercier aussi de m'avoir accueilli avec bienveillance dans votre service et pour votre accompagnement. De ma première dent à mon premier lambeau de péroné je ne compte pas les conseils avisés dispensés qui guideront ma future pratique. Votre sens du dévouement envers vos patients et votre habileté chirurgicale sont un exemple. J'espère ne pas vous surprendre en ne portant pas mes « chaussures de thèse » lorsque je soutiendrai ce travail.

A mon maitre et juge,

*Monsieur le Professeur Éric HAVET*

*Professeur des Universités - Praticien Hospitalier  
Anatomie – Chirurgie orthopédique  
Assesseur du Premier Cycle*

Vous me faites l'honneur d'avoir accepté de juger mon travail et je vous en remercie.  
En me permettant, à mon tour, de me présenter devant vous je mesure le chemin parcouru depuis  
mes premiers cours d'anatomie.

A mon maitre et juge,

*Monsieur le Professeur Richard GOURON*

*Professeur des Universités – Praticien Hospitalier  
Chef de service de Chirurgie de l'Enfant  
(Chirurgie infantile)*

Vous me faites l'honneur d'avoir accepté de juger mon travail et je vous en remercie. Je tiens aussi à vous remercier pour votre accompagnement au long de ces années. Mais aussi pour m'avoir permis de continuer de découvrir l'univers de la chirurgie pédiatrique en me laissant porter pendant quelques temps la « double casquette » d'interne de chirurgie plastique et d'interne de chirurgie pédiatrique. J'espère sincèrement que les prochains internes de chirurgie plastique qui passeront dans votre service ne seront pas aussi « chat noir » que moi sur l'astreinte.

A mes chefs de chirurgie plastique,

*Nizar*, merci de m'avoir guidé toutes ces années en commençant par me faire opérer sur des pointillés jusqu'à me faire le cadeau de ces body-lift qui finissent par un compte des externes plutôt que des compresses. Merci de ta patience, de ton écoute et de ta bienveillance. Je n'oublierai jamais tes expressions que chaque interne gardera de même que mon front n'oubliera pas ces petits coups de tête suivi d'un « faster ».

*Apo*, la rigueur dans un croque-monsieur moelleux. Apprendre à tes côtés n'a duré qu'un semestre et pourtant je suis encore tes dogmes. Merci de ce que tu m'as transmis.

*Eva*, icône de la mode, figure de proue des plasticiens et princesse des congrès. Merci de ce que tu m'as apporté, des moments passés et pour ces PAM plus rondes que nous en fin de soirée.

*PAG*, gentleman, gendre idéal et pêcheur hors pair. Merci de tes conseils au bloc et de ton aide avec cette biblio dont je ne voyais pas le bout.

*Gautier*, merci pour ce semestre à St Q et pour tout le reste. Merci pour les petits tips au bloc. Merci d'avoir fait de moi le premier interne du service à être venu à la clinique avec toi. Et ne t'inquiète pas, je ne perds pas espoir de te battre à un blind test.

*Gégé*, merci pour ton fameux « mettez la table au plus bas » avant chaque bloc qui m'a permis de découvrir le confort d'opérer assis et d'avoir accepté d'écouter mes playlists (même les plus douteuses).



A mes maitres et chefs de chirurgie pédiatrique,

*Madame le Professeur HARAUX*, parce que c'est classe de le préciser. Merci de m'avoir mis le pied à l'étrier. La première fois que je suis allé au bloc dans le costume d'interne était avec toi. Merci de ce que tu m'as appris.

*Monsieur BUISSON*, merci de votre accueil et de votre bienveillance. Et merci pour ces beaux discours téléphoniques après vous avoir réveillé en pleine nuit.

*Xavier, #Chef*, merci pour les fous rires dans le bureau ou au bloc, pour m'avoir appris la gestion des TTBM et pour m'avoir montré comment informer les parents que la posthextomie ne s'envisage qu'après 18 ans de cure de Diprosone.

*Mounia*, merci de ce que tu m'as appris et de m'avoir permis de faire progresser mon travelling en coelio.

*Nassima*, merci pour ces moments au bloc et de m'avoir permis de rencontrer quelqu'un d'aussi poissard que moi si ce n'est plus.

*Madame PLANCQ*, merci pour votre gentillesse. C'est avec vous que j'ai vu ma première greffe de peau. Depuis, la route a été longue mais même avec toute cette distance je n'ai pas eu besoin d'autant de paires de chaussures que vous.

*François*, merci de ton compagnonnage et de m'avoir donné l'impression de jouer au Kamoulox en essayant de ne pas dépasser 4 mots à partir de 3h du matin. J'ai une pensée émue pour tous les patients qui ont eu la chance de tomber sur toi.

*Céline*, merci pour ta confiance. Je suis content que tu aies accepté avec le sourire de faire des astreintes avec toi même si les tournevis et marteaux ne me servent habituellement qu'à la maison.

A mes maitres et chefs du centre Léon Bérard,

*Monsieur le Docteur DELAY*, je vous remercie immensément de votre accueil et de ce que vous m'avez appris. Je réalise l'impact que vous avez sur cette belle spécialité en retrouvant certains de vos gestes chez mes mentors. C'est une chance d'avoir pu bénéficier du partage de vos connaissances techniques et de votre culture chirurgicale.

*Monsieur le Professeur GOUIN*, je vous remercie pour ce que vous m'avez transmis.

*Monsieur le Docteur VAZ*, je vous remercie de m'avoir fait découvrir l'univers de la chirurgie du sarcome tout comme votre playlist rock.

*Paulo*, mon guide du CLB. Merci de m'avoir intégré à cette équipe et pour tous les moments au bloc comme en dehors. Mon escapade lyonnaise aurait été bien morose sans toi. Un très grand plaisir d'avoir appris à tes côtés.

*Morgane*, merci pour les tips sur les lambeaux de la face. Plein de bonheur dans le sud-ouest.

A mon maitre et chefs de chirurgie vasculaire,

*Monsieur le Professeur REIX*, merci d'avoir accepté de m'accueillir dans votre service. C'est un honneur d'avoir pu être votre élève le temps d'un semestre. Merci de m'avoir appris à ne pas avoir peur du sang et que lorsque qu'il y a un trou il suffit de mettre son doigt pour le boucher.

*Adri*, ma cousine, merci pour ce que tu m'as appris et de m'avoir encouragé pour la rédaction de cette thèse. Et vraiment désolé pour les 150 courriers de retard colonel.

*Doudi*, merci pour ton entrain et pour ce que tu m'as transmis. Le pro de la raclette et cavalier d'exception c'est vraiment toi le roi du chill.

*Florent*, le saint patron des cas désespérés. Merci pour ce que tu m'as transmis et pour les varices apparues en essayant de reperméabiliser les axes distaux.

*Marc*, merci pour ce que tu m'as appris et malgré tes efforts acharnés, tu n'auras pas réussi à me transmettre ta passion des chantiers nocturnes.

*Gwendo*, merci de ce que tu m'as appris et pour le training chirurgical au CHU comme à Saint Q. Tu resteras toujours la plus swagy swag avec ta banane de bloc.

A mes chefs de St QUENTIN et aux équipes,

*Mirdad*, merci de votre accueil et de votre confiance même si je suis un peu déçu que « le petit coup de rouge » ne soit réservé qu'aux arthros d'épaules.

*Nico*, merci pour l'accueil, la découverte du Meph et les Macdo. Merci aussi de m'avoir montré que même quand tu mets moins d'une minute pour un canal carpien le garrot se trompe toujours en affichant ce maudit « 1 ».

*Ivan*, merci pour ton humour et ton flegme, tu resteras pour longtemps le roi de la glissade sur peau de banane à mes yeux.

*SosoBen*, merci pour ton expertise chirurgicale et financière. Merci d'avoir participé à ces bons moments saint-quentinois.

*Cloclo, Ju et Elo*, petite pensée pour vous. J'espère qu'un jour on pourra de nouveau écouter de la musique au bloc à s'en crever les tympans.

A mes maitres et chefs de chirurgie maxillo-faciale,

*Monsieur le Professeur DEVAUCHELLE*, c'est un immense honneur d'avoir pu être votre élève. Je vous remercie de votre accueil et du savoir transmis. Votre délicatesse chirurgicale et votre souci du détail m'ont beaucoup apporté.

*Madame le Professeur DAKPE*, merci de votre accueil et de votre gentillesse. Je ne manquerai pas de penser à vous si je suis amené un jour à réaliser un blocage maxillo-mandibulaire.

*Cica*, merci de ta gentillesse et pour ces rhinos à la piezo. Je serai toujours libre si tu cherches quelqu'un pour clubber en festival.

*Jérémie*, merci de ce que tu m'as appris et de ta confiance. Je suis content de te croiser à St Leu plutôt que sur un terrain de rugby.

*Matthieu*, le chauffeur de la RCP. Merci pour ces bons moments et pour m'avoir permis d'être l'interne référent de la pose d'implant robot assisté qui me sera d'une grande aide.

*Nolwenn*, merci de ta gentillesse et pour cette manière unique de mettre ton calot au bloc.

A mes co-internes,

*Ricci*, mon frerot, le Largo Winch du service. La beaugossitude à l'état brut et une classe à toute épreuve même torse nu sur les Champs-Élysées. Je ne comprends toujours pas comment tu fais pour avoir de pareils cils sans utiliser de mascara.

*Simon*, parce que sache-le tu n'es pas qu'un physique, tu resteras le plus brillant de nous tous.

*Gull*, co-interne, coloc et homme de ménage du bureau ou de la maison. Merci de ta bonhomie et de ton perpétuel enthousiasme. Un bonheur d'avoir été ton co-interne et de pouvoir opérer avec toi les années à venir. Les staffs dans le salon après un coup de téléphone des périphes pour des demandes plus improbables les unes que les autres vont me manquer.

*Maxou*, co-interne, coloc et éternel incompris (et parfois le plus clairvoyant...). Un plaisir de partager avec toi ces moments au travail comme à la maison. Ton désir d'avoir une vie saine et de manger healthy pour finir par regretter de commander avec nous un petit plus me fera toujours rire.

*Abeer*, aka la princesse du désert, hâte de faire la fête à ton mariage royal et de crier « Habibeeeeeer ».

*Aqeel dit Mehmet*, le petit hataillon qui prépare les kebabs mieux que personne.

*Juliette*, madame curage, la seule qui fera vraiment de la science cette année. Force à toi, c'est pour bientôt.

*Indianouch*, à jamais la plus grande de la cour de récré.

*Octavio*, le bourguignon que j'ai réussi à convaincre de quitter sa terre viticole pour découvrir le pays des betteraves.

*Laure-ma*, courage pour cette nouvelle saison des « ch'tis ». Plein de bonnes choses.

*Lélé*, tié le sang de l'artère mammaire frère ! Que de bonheur d'avoir pu être ton co-interne et d'avoir pu claquer une couv de mag avec toi.

*Hortiche*, ma première co-interne, réputée pour être le dragon de l'hôpital mais les vrais savent que derrière les flammes se cache une personne en or.

*Eliott*, mon gars sûr ! En ped comme en vascu, toujours chaud pour fendre des caisses ou pour faire la sieste dans un canapé. Grâce à toi je resterai pour beaucoup Rodney.

*Loulou*, diamant brut découvert lors de son premier semestre. Je suis heureux de te compter parmi mes amis.

*Le gars Roisin*, ou celui-ci qui a vu plus d'angioscan que tous les internes de radio réunis. Déçu de ne t'avoir jamais vu avec ton collier de jambes au CBA.

*Alice*, la cousine cachée de Patrick.

*Caro Pascualita*, madame master 2. J'attends toujours ton étude prospective coton-tige vs cérulyse.

*Bouquette*, représentant de la team maxillo. Je te remercie de ta compréhension vis-à-vis de ma laxité avec les codages.

*Charli*, la meilleure coupeuse de fils du CHU. Merci pour ces fêtes clandestines.

*Albou*, p'tite biche qui sursaute 20 fois par jour. Ravi d'avoir partagé avec toi ce semestre que tu as rendu plus drôle.

*Hélène*, plus connue sous le nom de Dr SIMONINI. Courage pour la dernière ligne droite parce que je suis sûr que tu vas révolutionner la science.

*Sarah*, découverte de ce semestre. Content de t'avoir dans l'équipe.

*Adeel*, la plus timide pour le moment. Content d'avoir fait ta connaissance.

*Ouri, Youssouf et Pierrot*, les vieux orthos qui m'ont permis de m'enrichir en astreintes.  
P.-S. Force à toi Pierrot, profite bien de la retraite dans ton bar en Espagne.

*Manon*, au franc parler exceptionnel. Heureux d'avoir partagé ce bureau d'internes de plastique qui n'a jamais été aussi studieux.

*Marion*, la dernière venue dans la famille, 1m10 d'hyperactivité. Heureusement que tu parais plus grande avec ton casque à pointe.

*Romain*, venu de Besançon pour un semestre et reparti à Dijon. Le meilleur skieur de plaine.

*Caro*, merci d'avoir participé à rendre ce semestre aussi cool. Avec ton talent pour les tatouages je regrette de ne pas avoir succombé.

*Amna*, la première plasticienne omanaise, toujours la petite touche colorée pour rester au top du style.



*Aux équipes d'anesthésie et du bloc de chirurgie plastique, pédiatrique, vasculaire et CMF, merci pour votre gaieté et d'avoir eu la générosité de rire à mes blagues rarement drôles.*

*A l'équipe du service de plastique et de CMF, cœur cœur love sur vous tous.*

*A l'équipe de consultation de plastique, Val, Béné, Fred et notre jeune retraitée Christine, merci de votre tolérance à mes débuts et de votre patience à la fin parce que je suis conscient de ne jamais avoir réussi à différer un café-clope.*

*Aux secrétaires du service de plastique, un immense merci de me couvrir pour le nombre de courriers non faits.*

*A l'équipe de consultation de CMF et à Martine la patronne incontestée du petit bloc.*

*Aux équipes des services dans lesquels je suis passé.*

*A ma Mère*, sans toi rien de tout ça n'aurait été possible. Tu m'as laissé partir si tôt pour accomplir ce rêve qui me paraît maintenant lointain de devenir hockeyeur pour me retrouver devant toi aujourd'hui à l'aube de devenir docteur. Je te remercie pour les valeurs inculquées et de m'avoir laissé faire mes propres choix faisant de moi celui que je suis aujourd'hui. Je te remercie pour ton amour, pour tout ce que tu m'as apporté et de tes sacrifices. Tu resteras le capitaine du bateau de mes efforts.

*A mes oncles et tantes, cousins, cousines, petits cousins et petites cousines*, merci pour vos encouragements et votre soutien au cours de ces années. J'ai hâte de tous vous retrouver à la prochaine réunion de famille pour vous raconter ce moment et pour passer la nuit sur une partie endiablée de Trivial Pursuit.

*A mon grand-père*, qui, je l'espère, aurait été fier...

A *Lu* et sa famille pour ce qu'ils m'ont apporté.

A mes amis d'enfance,

*Ma biche, Nelson, Naty, Maciek, Kenny, Jordan*, que l'eau a coulé sous les ponts...  
Même si la distance nous sépare je ne vous oublie pas.

A mes amis de longue date,

*Nanar*, mon frérot, le plus grand surfeur de l'Île de Ré. Même parti des kilomètres tu restes l'un de mes piliers. Merci d'être là. Je ne désespère pas de te voir remonter ou bien de me rapprocher un jour.

*Olive*, un ami de qualité. Le seul chirurgien que je connaisse qui puisse faire une ETT. Merci pour ta fidélité et pour ton talent reconnu de tous pour avoir la classe tout comme pour savoir quand mettre du monoï pour la golden hour.

*Cléclé*, je ne sais plus si tu es celle de droite ou celle de gauche mais tu restes indispensable. Merci de ton amitié sans faille.

*Alice*, ma caillasse, de la méduse à l'eau des pommes de terre ou encore plus récemment cette fameuse histoire de chiens, je ne compte plus le nombre de souvenirs. Au passage, avec le recul, je regrette que l'on n'ait pas géré cette histoire de méduse avec une méthode de grand-mère.

*Titi*, gauche ou droite mon cœur balance encore. Merci pour ces soirées pizzas-LCA et toutes mes félicitations à la première mariée du groupe.

*Colonel Titia*, une tignasse blonde à la voix reconnaissable entre mille. Le cauchemar des loueurs de combi néoprène.

*Nenie*, connue pour sa chance, ses chevilles d'une solidité hors norme et sa collection de guides du routard. Merci pour ta perpétuelle gentillesse. Courage pour la dernière ligne droite bébé.

*Romé*, le geek artiste à l'accent chantant. Sans doute le prochain Warhol du numérique.

*Beno*, le golden boy qui a toujours le mot pour rire. Probablement le meilleur joueur de Monopoly grandeur nature.

*Gogo*, le démon des soirées, le canapé de Guillaume et la veste de Berry s'en souviennent encore. Merci de ta constante bonne humeur.

*Jedro*, aka bébé, le gars le plus chill aux expressions uniques de l'histoire de la création. Merci d'être encore là après toutes ces années.

*Guigar*, du téléphone dans la piscine à la validation de l'expression « deux pour le prix d'une » tu collectionnes les exploits. Hâte de pouvoir opérer avec toi.

*Sarah*, au bronzage inégalé, à jamais la meilleure dans l'art de faire la crêpe.

A mes degeux,

*Riri*, depuis notre première rencontre en passant par ton non-réveil le jour du choix du premier stage d'internat ou même encore ce périple pour rendre une voiture dans laquelle tu es finalement reparti, tu n'as cessé de me régaler. Malgré ton humour hasardeux qui réussit encore à semer le doute tu restes un bijou.

*Mouss*, le seul libanais à l'accent ch'ti ou bien le plus libanais de tous les ch'tis. Ton grand cœur et ta gentillesse sont d'immenses qualités. Chauffeur routier par ton kilométrage ou bien pilote de F1 quand on regarde ton compteur, tu resteras quand même le meilleur aubergiste de la région avec le « café mouss' ».

*Dumdum*, le maître du canapé et réveil-matin officiel de la coloc. On va te faire arrêter les pompes et les abdos parce que tout le monde pense que tu as trop pris en masse.

A mes amis de maintenant,

*Alex*, ma complice dans le crime et hystérique au grand cœur. Merci d'être la quoi qu'il arrive et merci pour ces moments inoubliables. Je crois bien que cette histoire de classe A sera racontée à mes enfants et peut être même la fois où on a presque failli se faire écraser par une étoile pas si filante que ça.

*Habibi*, parce que toi Dr PRIÔM est l'espoir de toute une génération pour trouver un remède contre la « Maladie ».

*Klapiche*, l'homme au visage angélique et aux coups de points sternaux matinaux. Merci pour ces moments de détente.

*Jeff*, mon sucre d'orge trempé dans du miel. La meilleure des douceurs au gout de revenez-y. Tu resteras à jamais le seul homme à m'avoir déshabillé.

*Matou*, une terreur pour certains une petite biche pour les autres. Content de t'avoir et d'être de ceux qui profitent de tes bons petits plats.

*Ben*, légendaire pour son talent chirurgical ou pour avoir le plus beau sourire de l'hosto. Petit regret de ne pas avoir opéré avec toi mais je ne cracherais jamais sur un rempla si tu as besoin.

*Ratiche*, monstre de gentillesse. Je vous souhaite beaucoup de bonheur avec *Perrine* et maintenant *Octave* qui, même avec son avance, est déjà presque aussi grand que toi.

*DJ VV*, le mec le plus frais des couloirs du CHU et des vestiaires du M2.

*Routier*, l'ours roux au cœur d'artichaut toujours de bonne humeur.

*Ambre*, merci de m'avoir montré que quelqu'un pouvait être plus à l'arrache que moi dans cette team thèse.

Aux belles rencontres de l'internat,

*Tallineau, Sarah J, le mythique Stourbe, Alexis V, Yzeed, Henry, Jefferson, le Greg, Roxy, Clément de la pub Candia, Pierre L, Khaled, Agnès, Quentin S, Paillette, Jeannou, Sophie la frite, Angelo(s), Lou-Anasse, Pascualito, Mimille, Sam, Merwane, Hugo de5, Wery, Garry Balot, Martine, Alex F, Benich, Marie, PH.*

A *Ju*, madame pâte à modeler, pour m'avoir écouté me plaindre de mon éternel retard ces derniers temps sans sourciller.

Aux pitchounettes, *Juliette et Sarah*, les petits soldats qui m'ont aidé dans la dernière ligne droite.

Et à ceux que je n'ai pas pu citer de peur que ces remerciements dépassent le contenu de la thèse...



## **ABREVIATIONS**

CHU : Centre hospitalier universitaire

FtM : Female to Male

HPA : Hémi-péri-aréolaire

MtF : Male to Female

MTGP : Mastectomie totale avec greffe de plaque aréolo-mamelonnaire

PA : Péri-aréolaire

PAM : Plaque aréolo-mamelonnaire

SSM : Sillon sous-mammaire

TA : Trans-aréolaire



## TABLE DES MATIERES

ABREVIATIONS .....	23
TABLE DES MATIERES.....	24
<b>I. INTRODUCTION.....</b>	<b>26</b>
A. OBJECTIF .....	27
B. RAPPEL DES TECHNIQUES CHIRURGICALES .....	28
1. <i>La voie hémi-péri-aréolaire.....</i>	<i>28</i>
2. <i>La voie trans-aréolaire.....</i>	<i>30</i>
3. <i>La voie péri-aréolaire.....</i>	<i>31</i>
4. <i>Les techniques de réduction à pédicule inférieur.....</i>	<i>34</i>
5. <i>La mastectomie totale avec greffe de plaque aréolo-mamelonnaire.....</i>	<i>36</i>
6. <i>L'apport de la lipoaspiration .....</i>	<i>38</i>
7. <i>Taille et position de la plaque aréolo-mamelonnaire .....</i>	<i>38</i>
<b>II. MATERIEL ET METHODES.....</b>	<b>39</b>
A. ANALYSES STATISTIQUES.....	40
B. NOTRE ALGORITHME.....	40
<b>III. RESULTATS .....</b>	<b>53</b>
A. ANALYSE DESCRIPTIVE .....	53
B. ANALYSE SELON LA TECHNIQUE OPERATOIRE .....	56
C. ANALYSE DES RETOUCHES CHIRURGICALES SELON LA TECHNIQUE OPERATOIRE.....	58
<b>IV. DISCUSSION .....</b>	<b>59</b>
<b>V. CONCLUSION.....</b>	<b>65</b>
<b>VI. BIBLIOGRAPHIE.....</b>	<b>67</b>
<b>VII. RESUME.....</b>	<b>76</b>



## I. INTRODUCTION

Reconnus depuis plus de 50 ans,<sup>1</sup> les troubles de l'identité de genre ont regroupé de nombreux termes comme le transsexualisme, le transgenrisme, le transsexisme aujourd'hui considérés comme inadaptes par ces patients. Actuellement le terme de transidentité est préféré et traduit l'incongruence entre le sexe de naissance et le genre ressenti. Cependant la « dysphorie de genre » définit l'inconfort psychologique perpétuel et la détresse clinique liée à l'anatomie sexuelle de naissance couplés au désir de vivre et d'être accepté par la communauté comme un membre du sexe opposé.<sup>2,3</sup> La prévalence de la dysphorie de genre le monde est estimée à 0,5% soit plus de 25 millions d'individus.<sup>4</sup> Il existe toutefois une variation de demande de prise en charge chirurgicale entre les pays, allant de 0,17 / 100 000 en Suède<sup>5</sup> à 12 / 100 000 à Singapour.<sup>6</sup> Les transidentitaires de sexe natif féminin entamant un parcours de réassignation vers le sexe masculin sont définis comme « Female to Male » (FtM) et inversement les transidentitaires féminins sont définis comme « Male to Female » (MtF). Des recommandations de prise en charge avec des « standards de soins » ont été émises par le World Professional Association for Transgender Health (WPATH)<sup>7</sup> proposant une prise en charge pluridisciplinaire en regroupant, autour du patient, psychiatres, endocrinologues et chirurgiens. En précisant que, pour pouvoir réaliser une mastectomie l'hormonothérapie n'est plus un prérequis indispensable mais que la dysphorie de genre doit être persistante et documentée. Car, même si l'apport d'une hormonothérapie androgénique permet de modifier la musculature avec une augmentation de masse musculaire et la redistribution androïde du tissu adipeux,<sup>8</sup> l'action sur le volume mammaire reste limité.<sup>9</sup>

Ainsi, depuis les prémices de la chirurgie de réassignation aux États-Unis en 1966,<sup>10</sup> une augmentation croissante du recours à l'acte chirurgical s'est ressentie ces dernières années<sup>11</sup> allant même jusqu'à tripler aux États-Unis de 2014 à 2015.<sup>12</sup> Cet accroissement pouvant être expliqué par une plus grande tolérance de la société associée à une amélioration de la couverture sociale de certains pays<sup>13</sup> et notamment en France, grâce à une prise en charge à 100 % au titre de l'ALD 31.<sup>14</sup>

En effet, les seins, symbole multiculturel de féminité, sont perçus comme un réel handicap social pour les FtM. Cela explique que la mastectomie de masculinisation thoracique soit la plus commune des chirurgies de réassignation de genre.<sup>15</sup> Elle représente la première étape et parfois la seule du parcours de réassignation<sup>16-24</sup> chez les patients transidentitaires

masculins. Élément incontestable du traitement de la dysphorie de genre chez les FtM, elle permet une modification corporelle aux individus pour parvenir à une adéquation de l'identité de genre et de l'expression de genre.<sup>25-29</sup> Facilitant ainsi le paraître et les interactions sociales dans le genre de leur identité interne.<sup>3</sup> Tout comme l'affranchissement d'artifices quotidiens, tel que le bandage compressif des seins,<sup>23,30</sup> pour dissimuler leur poitrine malgré le potentiel impact sur la qualité de vie.<sup>3</sup>

Différente de la mastectomie oncologique et plus complexe que la simple cure de gynécomastie chez l'homme,<sup>31</sup> la mastectomie de masculinisation thoracique revêt avant tout une importance esthétique en apportant une amélioration durable de l'état psychologique, de l'image corporelle, de la confiance en soi et de la qualité de vie.<sup>32-42</sup> De plus, afin de parvenir au rendu cosmétique désiré il est nécessaire de préserver la viabilité du revêtement cutané en conservant une épaisseur suffisante de tissus sous-cutanée et de choisir l'emplacement des cicatrices en fonction du patient car même si la pilosité masculine hormono-induite peut camoufler les cicatrices cela n'est pas toujours le cas.<sup>43</sup>

En reprenant les propos de Gilbert<sup>44</sup> et de Kenney,<sup>45</sup> Hage et Van Kesteren<sup>46</sup> théorisent en 1995 les objectifs de la mastectomie chez le transidentitaire masculin visant à faire disparaître les traits féminins comprenant :

- Le remodelage esthétique de la paroi thoracique par réduction du parenchyme glandulaire mammaire et l'élimination du sillon sous-mammaire (SSM)
- L'exérèse de l'excès cutané
- La réduction et le repositionnement de la plaque aréolo-mamelonnaire (PAM)
- La minimisation des cicatrices et l'optimisation du résultat cicatriciel.

#### A. Objectif

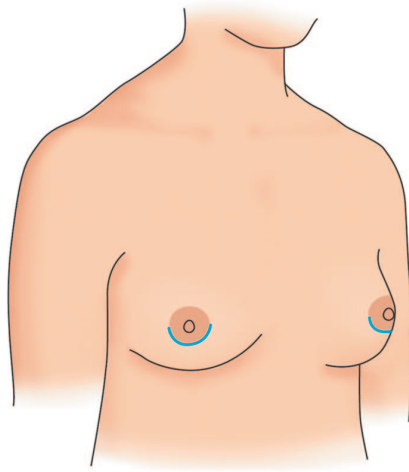
Malgré le nombre croissant d'études<sup>3,20,21,24,47-52</sup> au cours de ces dernières années il n'existe toujours pas de prise en charge standardisée simple et reproductible permettant d'opter pour une technique avec un résultat cosmétique idéal pour chaque patient.<sup>20,21,23</sup> Nous avons décidé d'évaluer notre algorithme de prise en charge basé sur des critères cliniques, simples et sans mesures, à partir de nos résultats.

## B. Rappel des techniques chirurgicales

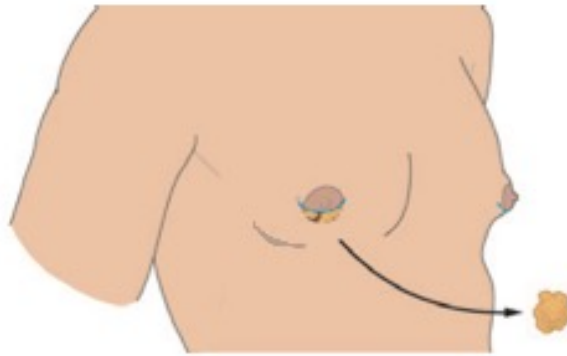
Il existe une influence de nombreux facteurs lors du choix de la technique opératoire<sup>22,44,53,54</sup> comme l'âge, le volume mammaire, le degré de ptose<sup>55</sup> et la qualité de la peau. Les différentes techniques chirurgicales utilisées dans la chirurgie de masculinisation thoraciques sont empruntées à celles déjà employées dans la cure de gynécomastie chez l'homme, aux mastopexies esthétiques dans la prise en charge de la ptose mammaire ou encore aux mammoplasties de réduction des hypertrophies mammaires.<sup>16-19,46,56-61</sup> En effet, au-delà de l'excision du parenchyme glandulaire mammaire, la correction chirurgicale de l'excès cutané thoracique pose le problème de cicatrices visibles que l'on souhaiterait limiter.<sup>62</sup> Le choix de la technique opératoire reste donc subjectif à l'appréciation de l'opérateur en fonction des désires du patient et l'apparence finale du thorax dépendra du degré de rétraction cutanée post-opératoire.<sup>63</sup>

### 1. La voie hémi-péri-aréolaire

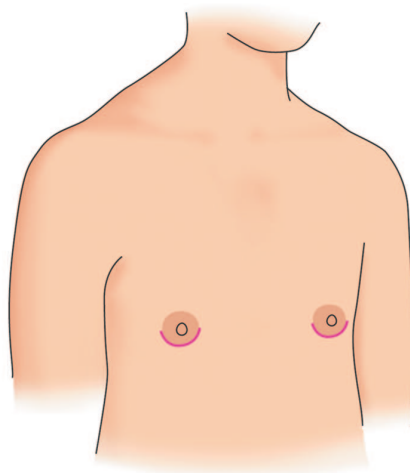
La voie hémi-péri-aréolaire (HPA) développée par Webster<sup>64</sup> en 1946, est surnommée mastectomie en « trou de serrure » par la communauté transidentaire.<sup>65</sup> Décrite depuis 1969<sup>66</sup> pour la chirurgie de réassignation de genre, de très nombreux auteurs<sup>3,17,20-23,31,35,42,47-49,53,54,67</sup> l'ont utilisée chez les FtM. Du fait de l'absence d'excision cutanée, elle est privilégiée pour les patients présentant un faible volume mammaire avec une ptose absente ou minime associée à une bonne élasticité cutanée et un faible excédant de peau. L'incision est hémi circonférentielle à la l'aréole (*Illustrations 1-3*). Après réalisation de la mastectomie il est impératif de laisser une épaisseur rétro-aréolaire suffisante pour éviter une dépression et l'effet « marche d'escalier » tout en permettant de préserver la vascularisation et la sensibilité mamelonnaire. L'avantage de cette technique est principalement la discrétion de la cicatrice car dissimulée en périphérie de la PAM. Le rendu cicatriciel est estimé comme très satisfaisant par les patients tout comme pour les chirurgiens. En revanche, le risque de complications notamment représenté par les hématomes est majoré du fait d'un faible espace de travail n'offrant qu'un contrôle limité sur l'hémostase des vaisseaux perforants de l'artère mammaire interne ou thoracique latérale.<sup>16</sup> Il pourrait atteindre jusqu'à 33 %.<sup>49</sup> De surcroit, le repositionnement de la néo-PAM s'avère plus difficile et il existe un risque de rétraction mamelonnaire lié à la cicatrisation.



*Illustration 1 : Tracé de l'incision<sup>20</sup>*



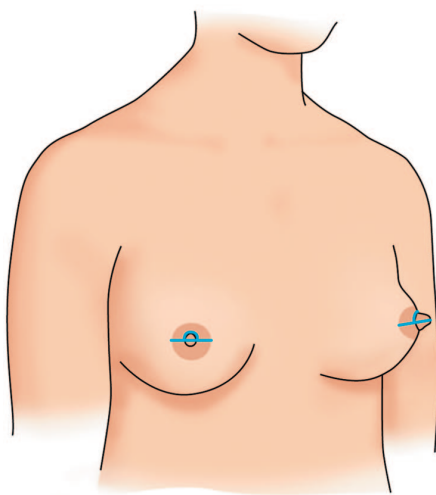
*Illustration 2 : Mastectomie par voie hémi-péri-aréolaire<sup>22</sup>*



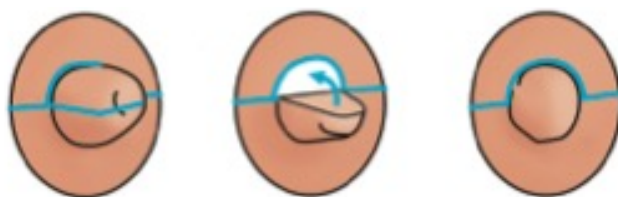*Illustration 3 : Cicatrices post-opératoires<sup>20</sup>*

## 2. La voie trans-aréolaire

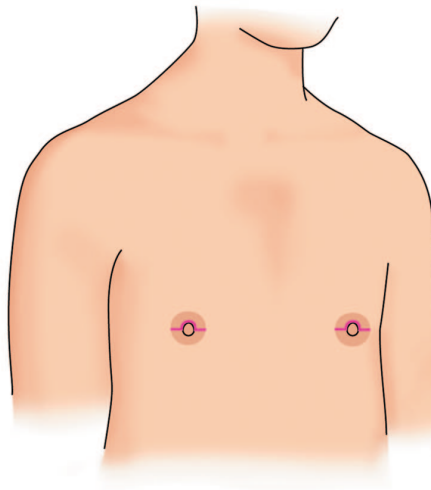
Décrite initialement par Pitanguy,<sup>58</sup> la voie trans-aréolaire (TA) servait à la prise en charge chirurgicale des gynécomasties. Elle est volontiers utilisée par différents auteurs<sup>20,47,67</sup> pour les poitrines considérées petites avec une ptose minimale et lorsqu'une réduction mamelonnaire concomitante est indiquée. La cicatrice est horizontale dans l'aréole et au-dessus du mamelon (*Illustrations 4-7*). Tout comme la voie héli-péri-aréolaire, le champ opératoire restreint occasionne un risque non négligeable d'hématome post-opératoire.



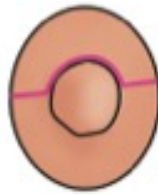
*Illustration 4 : Tracé de l'incision<sup>20</sup>*



*Illustration 5 : Tracé de l'incision sur le mamelon et repositionnement après réduction mamelonnaire<sup>20</sup>*



*Illustration 6 : Cicatrices post-opératoires<sup>20</sup>*



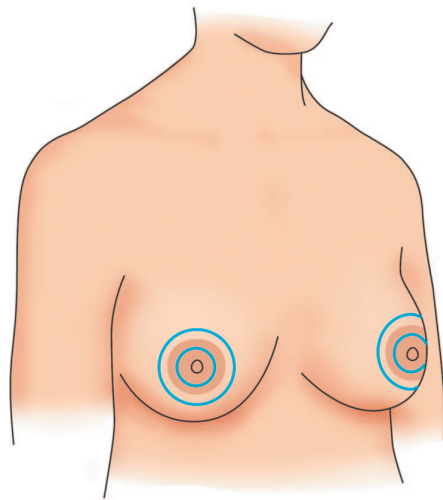
*Illustration 7 : Cicatrice mamelonnaire<sup>20</sup>*

### 3. La voie péri-aréolaire

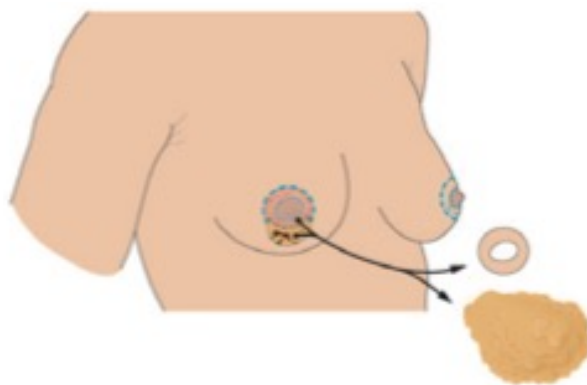
Décrite en 1979 par Davidson<sup>57</sup> pour la prise en charge des gynécomasties, elle est modifiée par la suite par Benelli<sup>68</sup> pour la réalisation de mastopexies esthétiques. En 1995, Hage et Bloem<sup>16</sup> la propose pour la prise en charge des masculinisations thoraciques de même que Colić et Colić<sup>69</sup> en 2000. La voie péri-aréolaire (PA), aussi appelée péri-aréolaire concentrique, s'adresse aux patients présentant un volume mammaire estimé comme moyen avec un degré de ptose mineur à modéré, un excès cutané moyen et une bonne élasticité ou aux seins de petit volume avec une mauvaise qualité de peau. La première incision est circonférentielle dans la PAM et la seconde est plus large circulaire ou ellipsoïde (*Illustrations 8-10*) justifiant le surnom de technique « donut ».<sup>22</sup> La zone entre les deux incisions est désepidermimisée, excepté au niveau du pôle inférieur qui sera réséquée lors de la mastectomie. Cela permet d'obtenir un lambeau dermique qui servira de support vasculaire à la PAM. La rançon cicatricielle est minimale et la cicatrice est localisée en périphérie de la PAM. Il est possible d'associer une



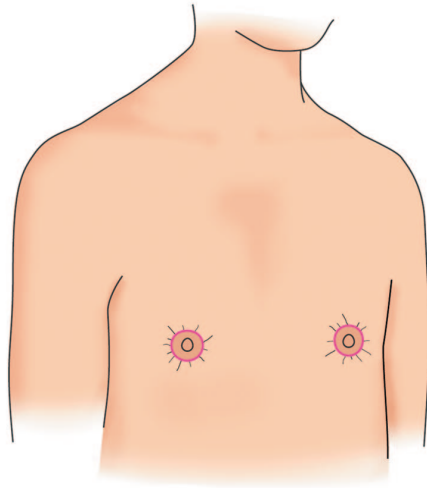
réduction concomitante de la PAM tout en assurant l'exérèse de l'excès cutané. Le risque de nécrose de la PAM est plus important lié à la désépidermisation péri-aréolaire associée à l'incision cutanée. Les principaux inconvénients de cette technique sont la possibilité d'élargissement de la PAM après cicatrisation et le plissement cutané péri-cicatriciel par incongruence de longueur des berges pouvant nécessiter une retouche chirurgicale. Le taux de complication post-opératoire atteindrait 38 % selon Van De Grift et al<sup>42</sup> dans une étude prospective.



*Illustration 8 : Tracé des incisions<sup>20</sup>*

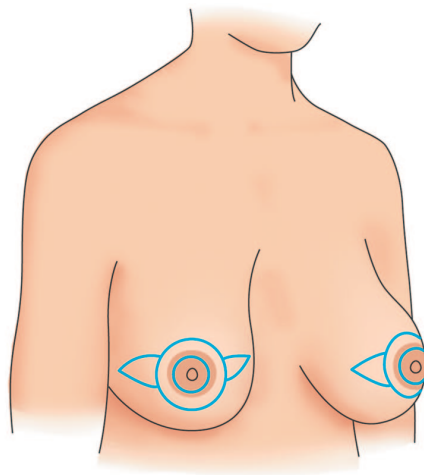


*Illustration 9 : Mastectomie avec exérèse cutanée par voie péri-aréolaire<sup>22</sup>*

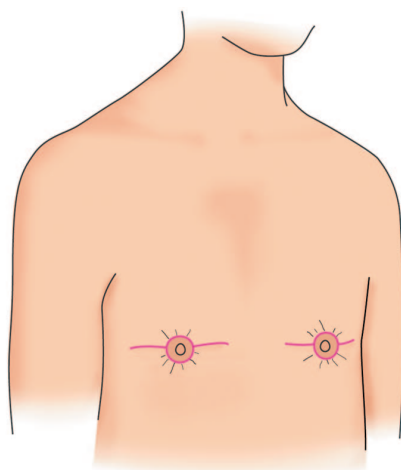


*Illustration 10 : Cicatrices post-opératoires<sup>20</sup>*

Il existe des modifications de la voie PA définies comme voies péri-aréolaires concentriques étendues.<sup>20,47</sup> Elles permettent une résection cutanée plus importante par l'intermédiaire d'un prolongement médial ou latéral voire même medio-latéral à la cicatrice péri-aréolaire (*Illustrations 11-12*). Cette possibilité chirurgicale s'offre aux patients dont l'indication première aurait été une mastectomie totale avec greffe de PAM, décrite par la suite, mais refusant cette option chirurgicale. Toutefois, la rançon cicatricielle est plus importante avec une extension horizontale de la cicatrice sur le sein diminuant la satisfaction cosmétique des patients et des chirurgiens.



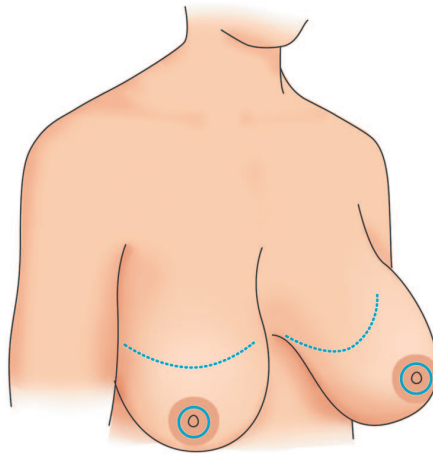
*Illustration 11 : Tracé des incisions<sup>20</sup>*



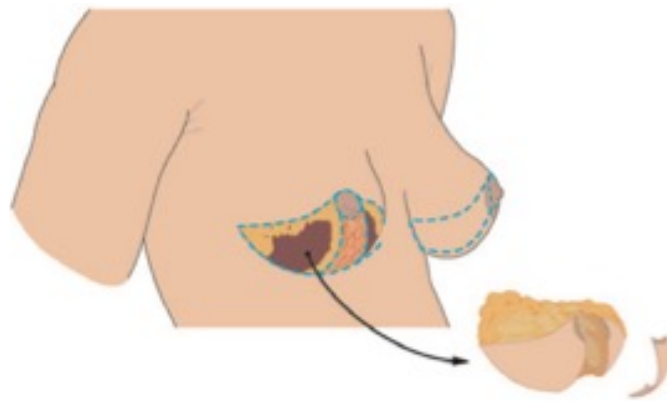
*Illustration 12 : Cicatrices post-opératoires<sup>20</sup>*

#### 4. Les techniques de réduction à pédicule inférieur

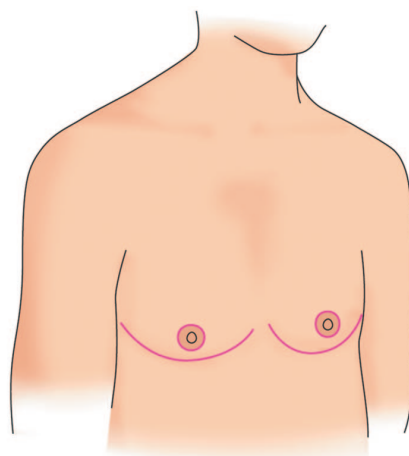
La mammoplastie de réduction à pédicule inférieur telle que décrite dès 1946 par Conway,<sup>70</sup> modifiée par McKissock<sup>71</sup> et Maillard<sup>72</sup> ou encore par Kornstein<sup>59</sup> pour le traitement des gynécomasties, consiste en une incision du SSM avec un repositionnement de la PAM grâce à un lambeau dermique pédiculé. La cicatrice est donc le long du SSM et en périphérie de la PAM (*Illustrations 13-15*). Les techniques de réduction à pédicule inférieur sont indiquées pour des seins volumineux avec une élasticité modérée chez des patients refusant une greffe de la PAM. La vascularisation de la PAM est préservée de même que le serait sa sensibilité sur le plan théorique. Cependant le repositionnement de la PAM est limité par la charnière du lambeau. Cette technique présente comme principal inconvénient l'existence d'un relief causé par un excès de volume au pôle inférieur de la néo-PAM lié au lambeau dermique porte aréole limitant la satisfaction esthétique des patients.<sup>21</sup>



*Illustration 13 : Tracé des incisions<sup>20</sup>*



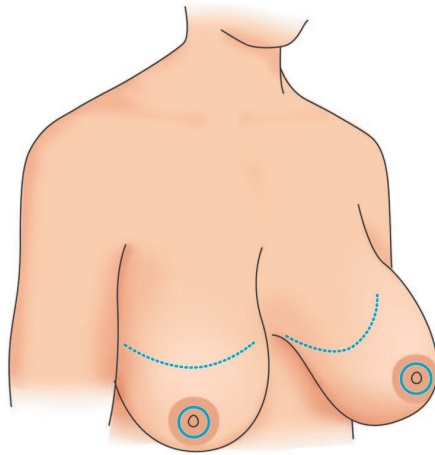
*Illustration 14 : Mastectomie par voie sous-mammaire avec lambeau inférieur porte aréole<sup>22</sup>*



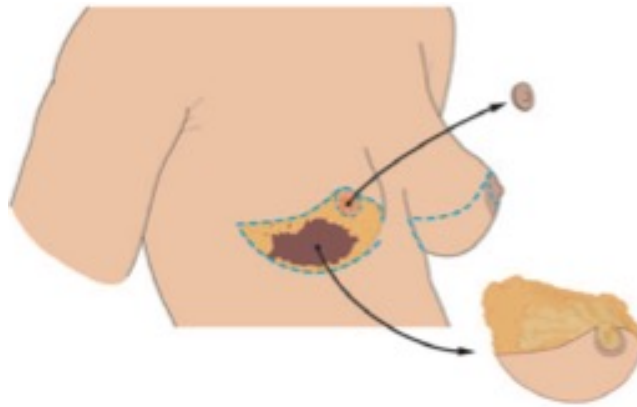
*Illustration 15 : Cicatrices post-opératoires<sup>20</sup>*

## 5. La mastectomie totale avec greffe de plaque aréolo-mamelonnaire

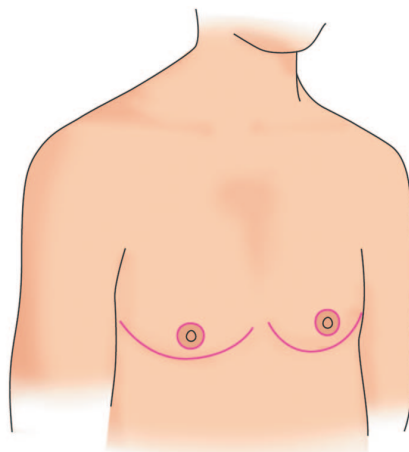
La mastectomie totale avec greffe de PAM (MTGP) est semblable à celle initialement décrite par Thorek.<sup>73</sup> Adaptée secondairement pour la masculinisation thoracique dès 1968 par Kluzak<sup>74</sup> et plusieurs auteurs<sup>18,45,46,66</sup> par la suite, elle est devenue la plus utilisée actuellement.<sup>75</sup> Pour de nombreux auteurs<sup>16,17,20-22</sup> c'est la technique de choix pour les seins de taille importante où une voie aréolaire serait insuffisante. Cette technique consiste en une double incision avec greffe de la PAM identique à une greffe de peau (*Illustrations 16-18*). L'incision inférieure se situe sur le relief du bord inférieur du muscle grand pectoral sans nécessairement suivre le SSM tandis que l'incision supérieure est au-dessus de la PAM native afin de pouvoir réaliser l'exérèse du reste de l'aréole qui est hyper pigmentée. Une extension de la cicatrice est possible en suivant la ligne axillaire antérieure permettant de simuler le bord latéral du muscle grand pectoral.<sup>17,23,45,76-78</sup> La rançon cicatricielle est donc plus importante que pour les voies aréolaires. Le repositionnement et le redimensionnement de la néo-PAM sont facilités par l'affranchissement de la vascularisation. La greffe est suturée à l'emplacement choisi après désépidermisation du lambeau supérieur. L'aplanissement du torse est optimisé par l'absence de pédicule inférieur. En cas de persistance d'un excès cutané important du lambeau supérieur, Gilbert et al<sup>79</sup> ont proposé de réaliser une excision cutanée circulaire à l'emplacement de la néo-PAM et de contracter la cicatrice sur elle-même par un surjet. La greffe est alors suturée sur cette bourse désépidermée mais avec une possibilité de lyse de la greffe plus élevée. Cette technique comporte aussi des inconvénients avec l'apparition de potentielles « oreilles » aux extrémités de la cicatrice sous-mammaire, la possibilité d'échec de greffe avec une nécrose partielle voire totale de la néo-PAM ou alors une dépigmentation de la néo-PAM greffée associée à une hypo-anesthésie mamelonnaire en cas de succès de la prise de greffe.<sup>51</sup>



*Illustration 16 : Tracé des incisions<sup>20</sup>*



*Illustration 17 : Mastectomie par voie sous-mammaire avec prélèvement de la PAM<sup>22</sup>*



*Illustration 18 : Cicatrices post-opératoires<sup>20</sup>*

## 6. L'apport de la lipoaspiration

La lipoaspiration seule<sup>60</sup> ou complémentaire est aussi l'un des outils de l'arsenal chirurgical de la masculinisation thoracique. Elle permet de réaliser un aplanissement satisfaisant pour les poitrines de très petit volume avec une très faible composante glandulaire. En complément d'une technique ouverte,<sup>21-23,79</sup> elle permet une meilleure définition et modelage des contours thoraciques en favorisant la rétraction cutanée<sup>21</sup> lorsque le modelage de la glande est insuffisant.

## 7. Taille et position de la plaque aréolo-mamelonnaire

De fait des différences anatomiques entre l'homme et la femme,<sup>80</sup> la connaissance de l'anatomie par le chirurgien est importante pour le positionnement de la neo-PAM.<sup>46</sup> C'est un critère primordial pour la réussite de l'intervention car l'emplacement de même que la forme diffèrent entre les sexes. C'est pour cela que de nombreuses études<sup>46,81-88</sup> ont cherché à déterminer l'emplacement idéal ainsi que la taille de la néo-PAM.

Chez la femme, celle-ci est ronde, plus large et plus bas située<sup>89</sup> imposant la nécessité d'une réduction dans de nombreux cas pour ressembler à celle de l'homme qui est ovoïde et plus petite avec un grand axe de 2 à 3 cm.<sup>17,49,86,89,90</sup> La hauteur du mamelon chez l'homme est estimée, en moyenne, à 2,6mm.<sup>91</sup> Chez l'homme la PAM est située à hauteur du 4<sup>e</sup> ou plus rarement du 5<sup>e</sup> espace intercostal<sup>86</sup> à 2,5 cm médialement par rapport au relief du bord latéral du muscle grand pectoral<sup>17</sup> à une distance de 10 à 12 cm de la ligne médiane passant par le sternum.<sup>49</sup> Cependant, pour certains auteurs le placement de la PAM ne devrait pas répondre à des mesures idéales qui peuvent être trompeuses du fait des variations interindividuelles mais à l'impression du chirurgien en peropératoire après avoir installé le patient en position demie-assise.<sup>20-22,49,51</sup>

## II. MATERIEL ET METHODES

Une étude rétrospective a été menée à partir des dossiers médicaux de tous les patients hospitalisés dans l'une des unités fonctionnelles de chirurgie plastique (6460 ou 2571) du centre hospitalier universitaire (CHU) d'Amiens du 1<sup>er</sup> janvier 2016 au 30 juin 2021 comprenant un code diagnostique de la CIM10<sup>92</sup> pour « Transsexualisme » (F64.0). Ont été exclus de l'analyse les patients hospitalisés pour un autre motif que la réalisation d'une mastectomie de masculinisation ou retouche chirurgicale de mastectomie, ceux hospitalisés hors de cette période ou pour retouche chirurgicale d'une mastectomie réalisée dans un autre centre, de même que les patients ayant bénéficié d'une mastectomie par lipoaspiration seule dû à la rareté de l'indication et à l'éloignement de notre pratique quotidienne.

Le consentement éclairé de chaque patient d'analyser leur dossier médical a été obtenu au cours de la consultation de programmation ou durant l'hospitalisation. Pour les patients mineurs au moment de la chirurgie, le consentement d'opérer et de consultation du dossier médical ont été récupérés auprès des parents ou des représentants légaux.

Les données démographiques comprenant l'âge lors de la chirurgie, l'indice de masse corporel (IMC), l'existence d'une hormonothérapie préalable, le statut d'intoxication tabagique, la classification ASA,<sup>93</sup> les antécédents chirurgicaux et potentiels comorbidités des patients inclus ont été recueillies au plus proche de l'intervention à partir des dossiers médicaux. Concernant les éventuelles comorbidités psychiatriques, celles-ci ont été recueillies à partir de l'analyse de la correspondance du psychiatre référent du parcours de transition ou par le biais d'auto-questionnaire fournis au patient lors de la consultation pré-anesthésique.

Nous avons aussi décidé de recueillir les données opératoires comme l'année de réalisation de la chirurgie, la technique opératoire utilisée, la durée opératoire, le poids de la pièce d'exérèse de même que les résultats de l'examen anatomopathologique de toutes les pièces opératoires, la durée d'hospitalisation totale et post-opératoire (considérée comme débutant dès le lendemain de l'intervention), l'utilisation d'un système de drainage et le cas échéant la durée nécessaire. En l'absence d'informations, la date de sortie d'hospitalisation était considérée comme la date d'ablation du dispositif de drainage. Les complications regroupant la survenu d'hématome, de sérome, d'infection du site opératoire ont été classées en deux groupes. Les complications ont été définies comme majeures lorsqu'il y avait la nécessité d'une



reprise chirurgicale au bloc opératoire ou une réhospitalisation. Les complications mineures ont été définies par une gestion possible en consultation ou par l'intermédiaire de soins infirmiers à domicile. La survenue de complication était recueillie jusqu'à 3 semaines post-opératoire en consultation ou par mail si le trajet domicile – CHU était trop contraignant.

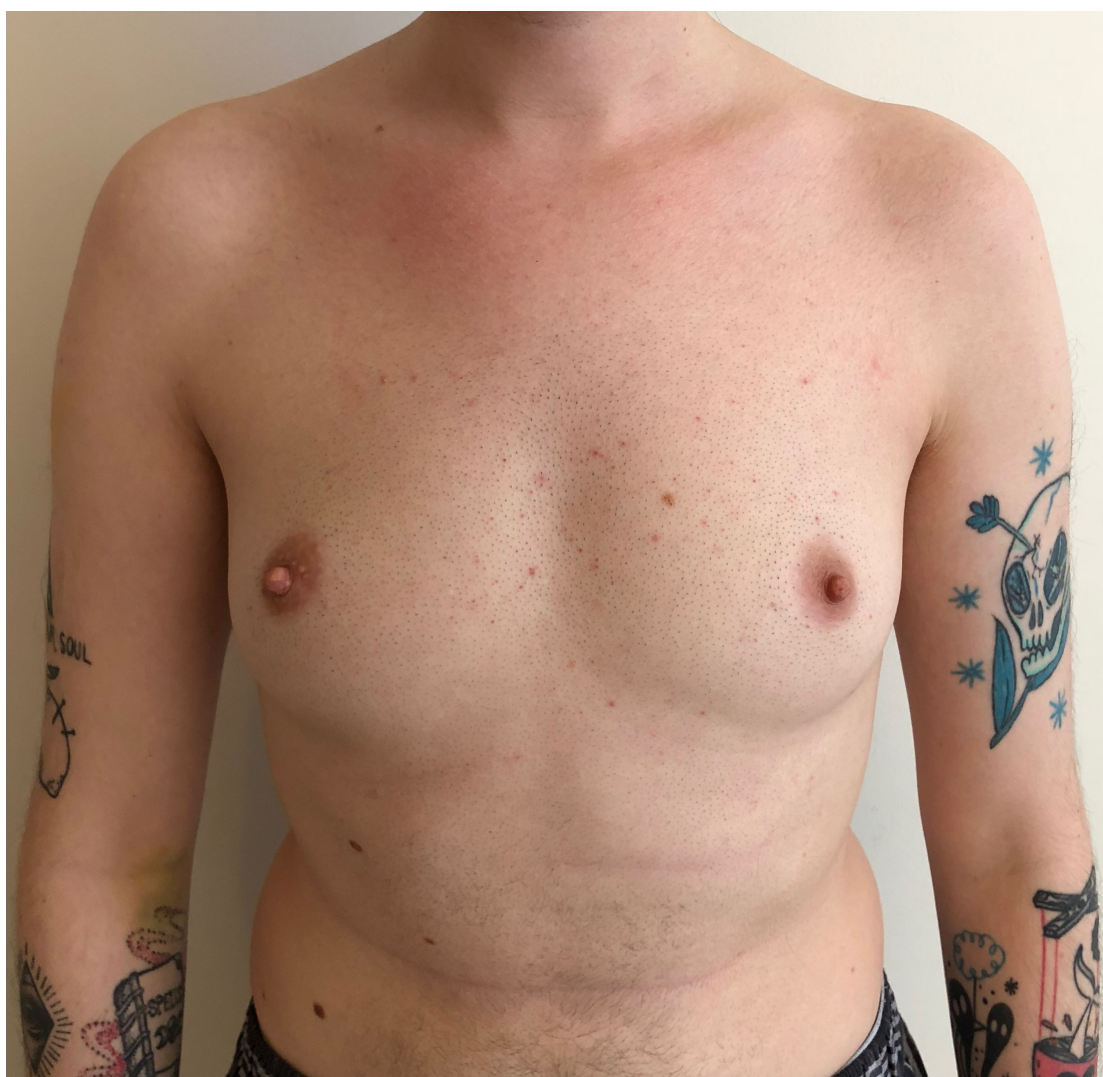#### A. Analyses statistiques

Une analyse descriptive a été réalisée pour l'ensemble de la population, exprimée en moyennes avec écarts-types pour les variables quantitatives et en effectif avec pourcentages pour les variables qualitatives. La normalité des données a été évaluée par le test de Shapiro-Milk puis une analyse univariée sur les techniques chirurgicales utilisées pour chaque critère recueilli a été effectuée par l'emploi du test exact de Fisher pour les données qualitatives et l'utilisation de tests non paramétriques de Kruskal-Wallis lorsque nécessaire. Toutes les analyses statistiques ont été réalisées à l'aide de du logiciel « pvalue.io ». <sup>94</sup> Une valeur de  $p < 0,05$  a été considérée comme statistiquement significative.

#### B. Notre algorithme

Bien que l'aplanissement désiré par le patient associé au repositionnement de la PAM nécessaire pour obtenir un aspect comparable à celui d'un thorax masculin natif soient à prendre en compte, nous ne nous sommes intéressés qu'au positionnement de la PAM native et à sa mobilité comme seuls critères pour guider le choix de la technique chirurgicale. Nous avons élaboré un algorithme, basé sur la position de la PAM en traction vers le SSM. Quatre morphotypes de patients ont été établis.

- Le « morphotype I » (*Fig.1*) regroupe les patients avec une PAM native estimée en bonne position. Seul l'exérèse du parenchyme glandulaire mammaire est nécessaire, réalisable par voie hémi-péri-aréolaire (*Fig.2*).



*Figure 1 : « morphotype I »*

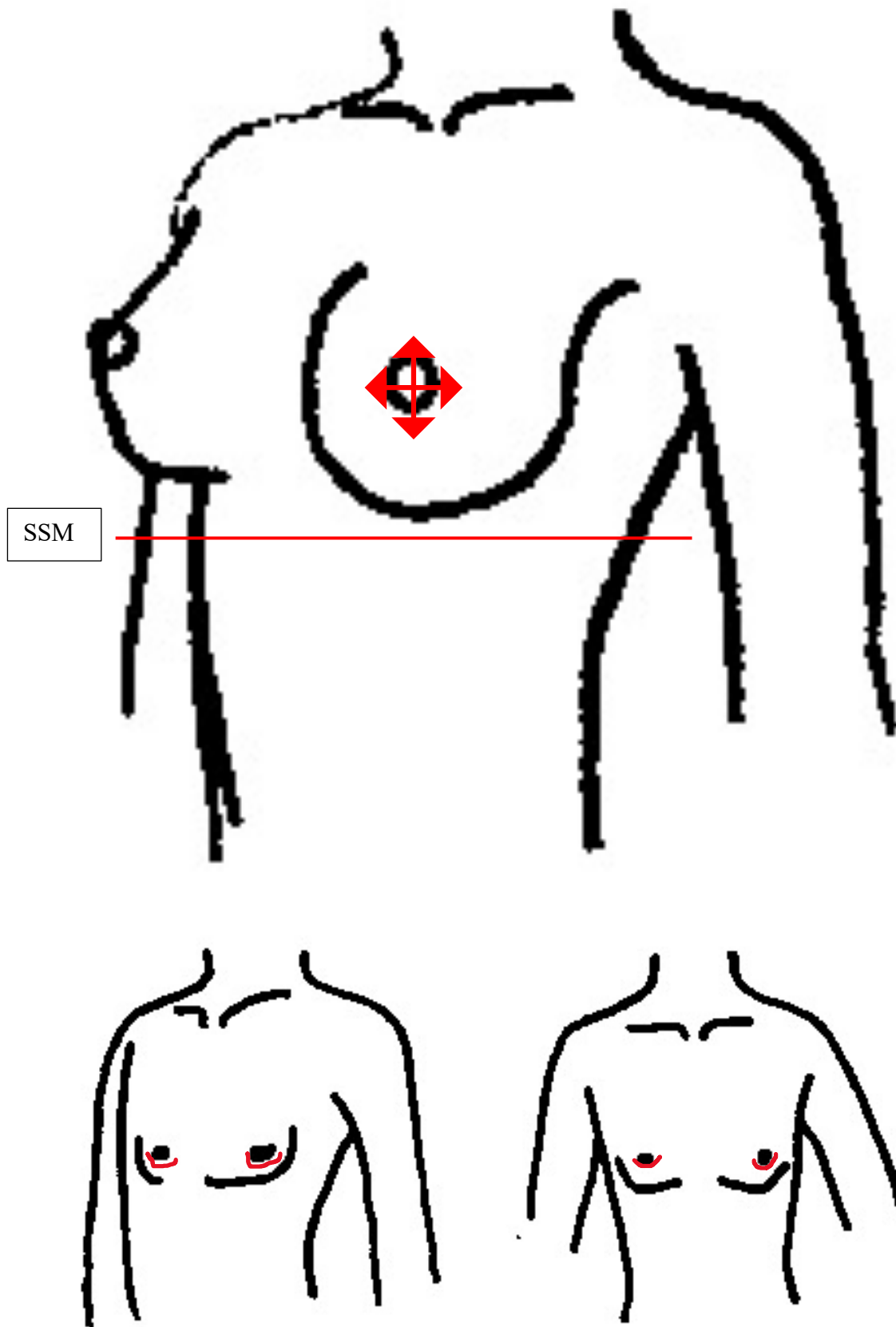
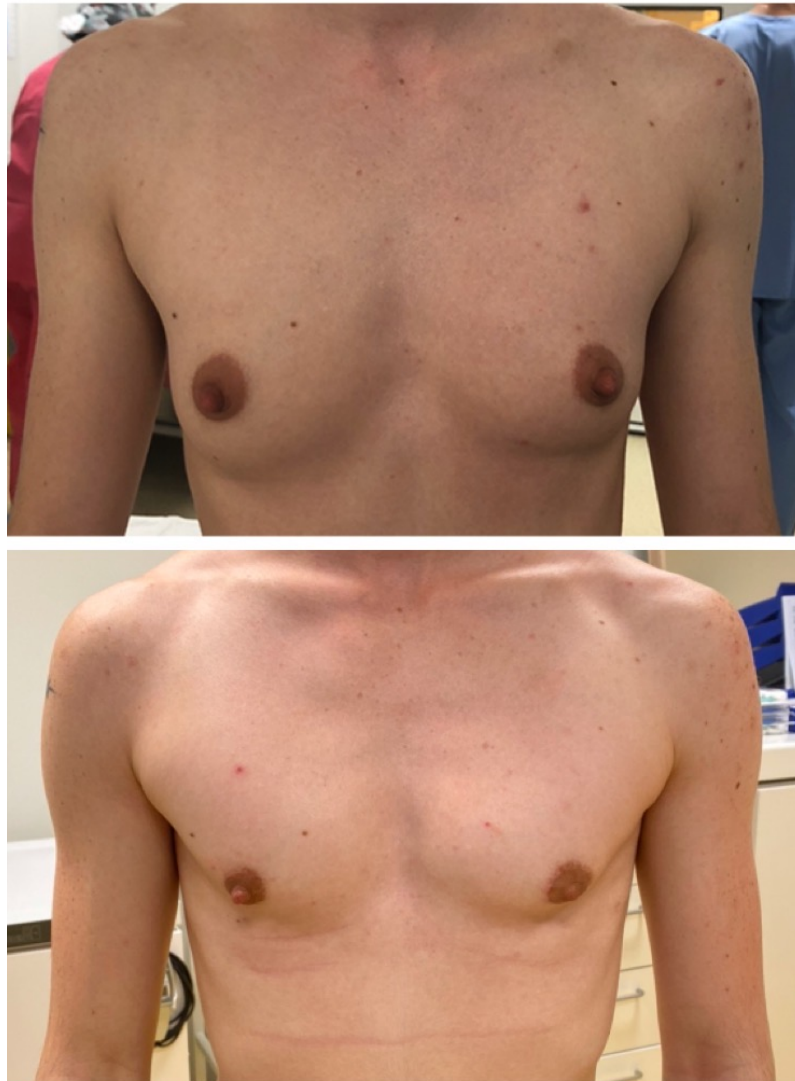

Figure 2 : Schémas de la mobilité de la PAM et des cicatrices post-opératoires pour le « morphotype I »

- Le « morphotype II » avec un abaissement de la PAM possible mais dont le pôle inférieur n'atteint pas le SSM demandant une exérèse cutanée faiblement importante en plus de celle du parenchyme glandulaire de faible volume. Accessible par voie péri-aréolaire pour le « morphotype IIa » (Fig.3 et 4) ou par voie sous-mammaire sans greffe de PAM pour le « morphotype IIb » (Fig.5 et 6).



*Figure 3 : « Morphotype IIa », photographie préopératoire (en haut) et post-opératoire (en bas)*

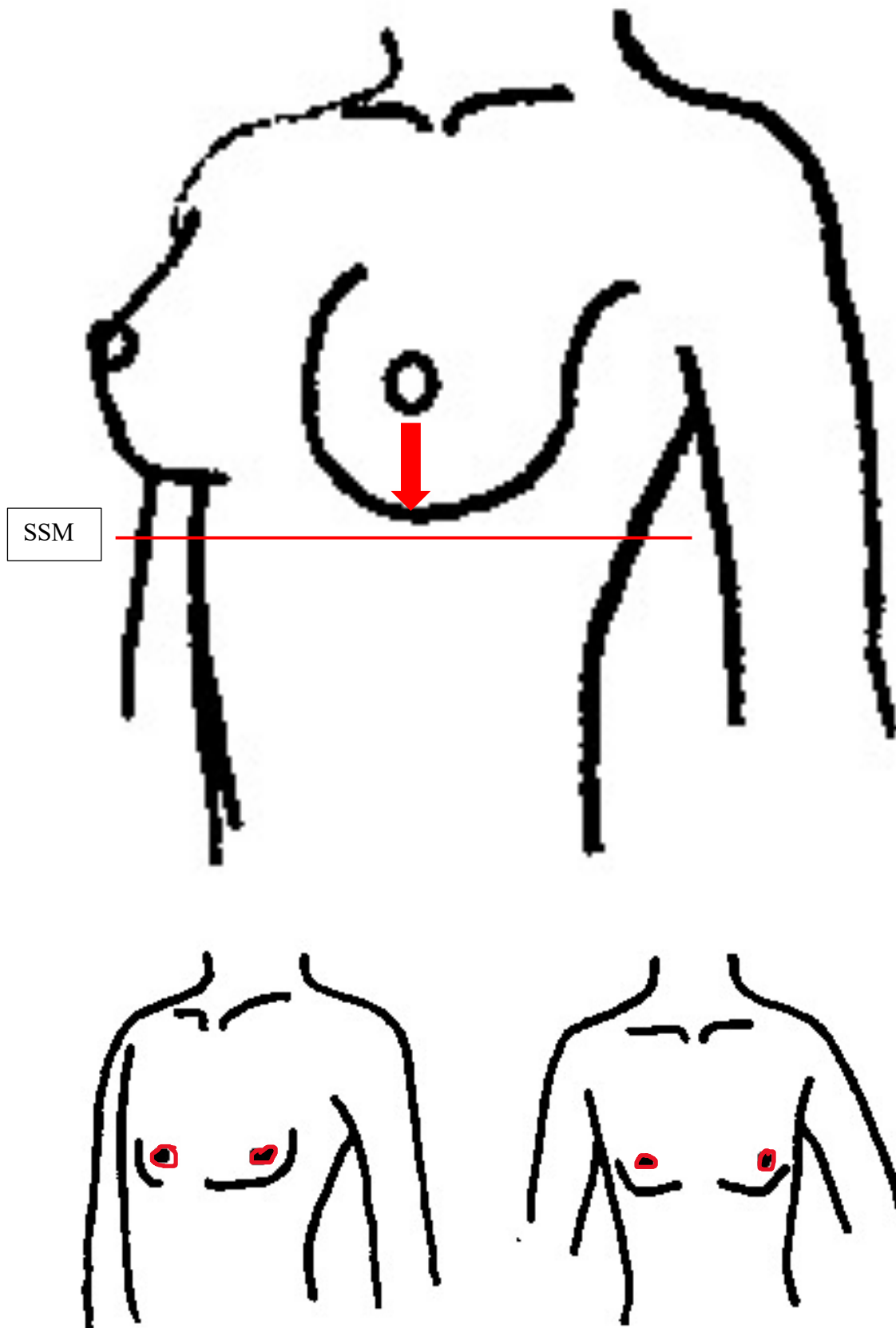
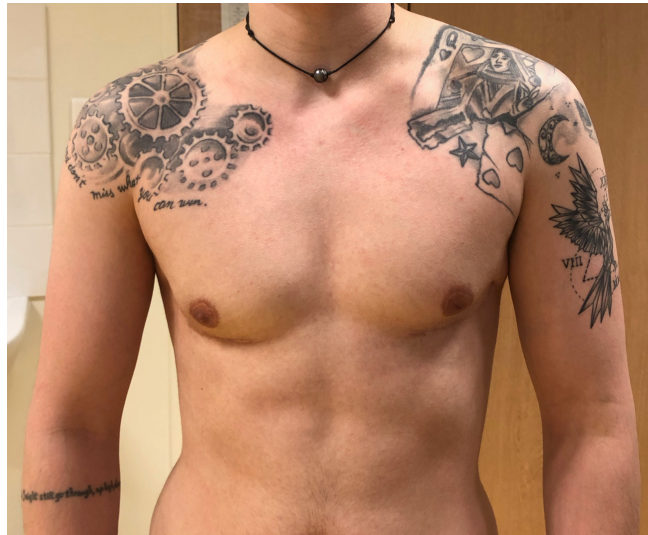
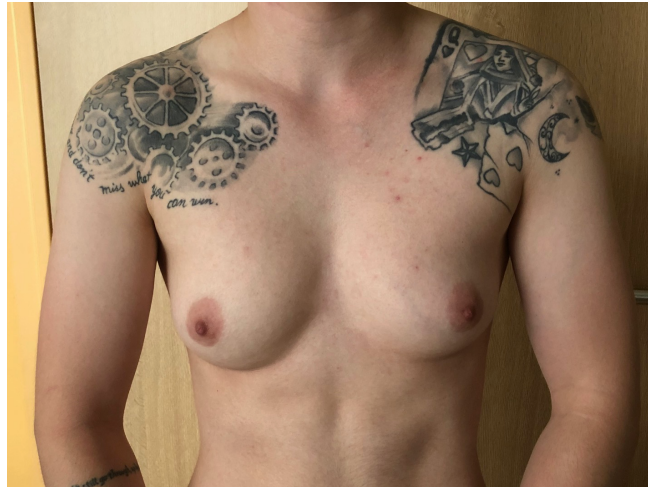
Figure 4 : Schémas de la mobilité de la PAM et des cicatrices post-opératoires pour le « morphotype IIa »



*Figure 5 : « Morphotype IIb », photographie préopératoire (en haut) et post-opératoire (en bas)*

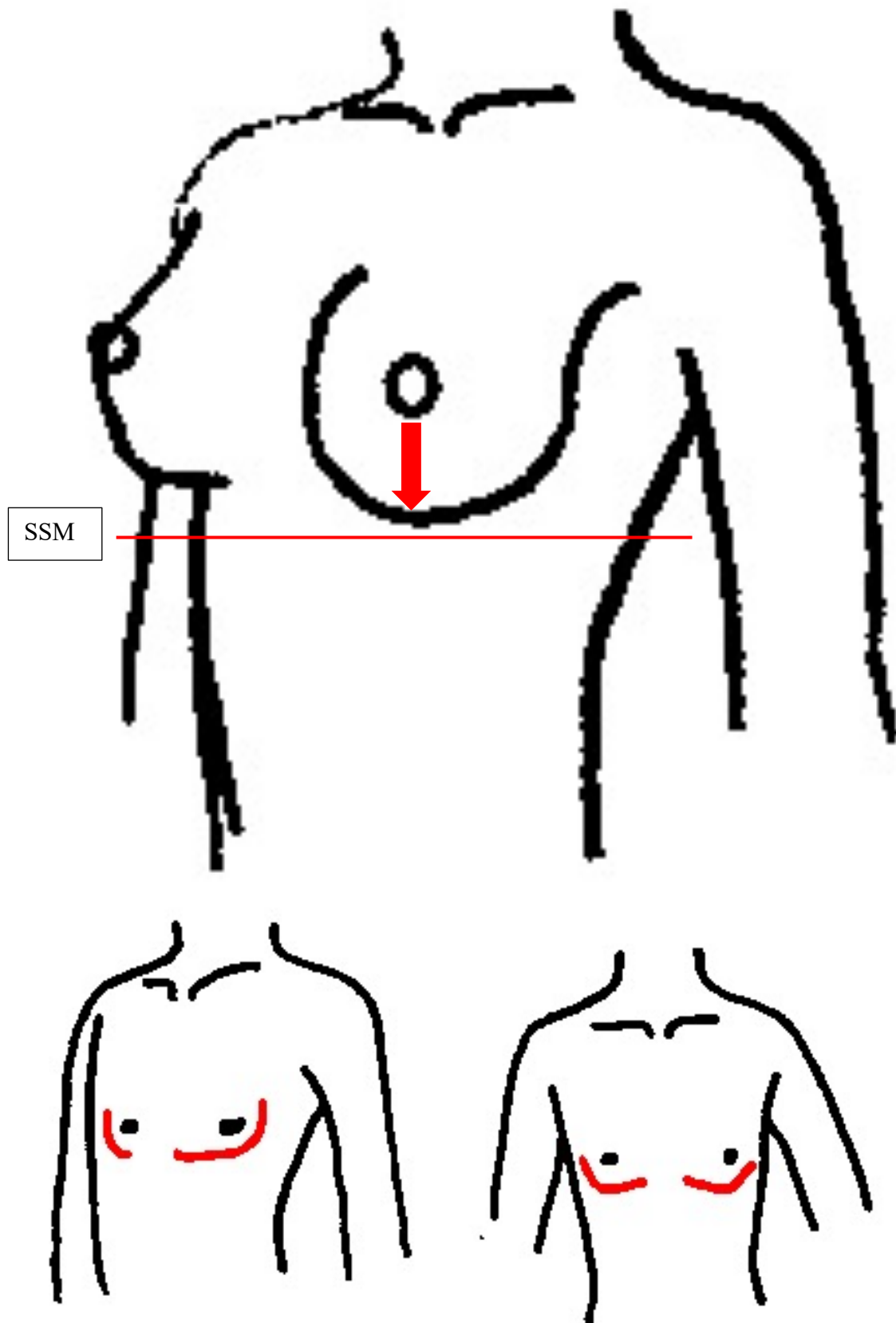
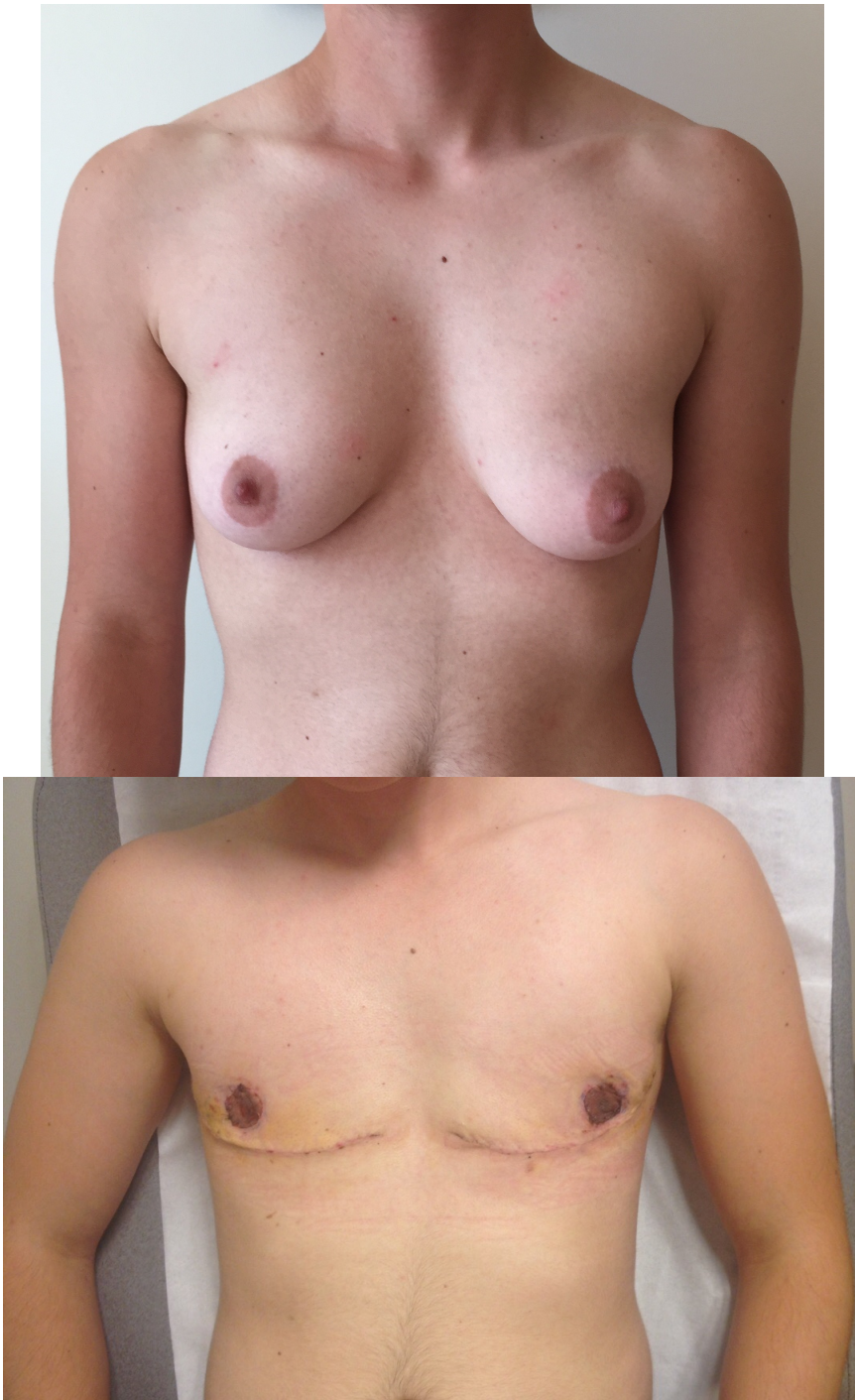

Figure 6 : Schémas de la mobilité de la PAM et des cicatrices post-opératoires pour le « morphotype IIb »

- Le « morphotype III » (*Fig.7*) où la PAM peut être abaissée sans que le pôle supérieur ne puisse dépasser le SSM contre-indiquant une mastectomie avec greffe de PAM pour une cicatrice bien placée et n'offrant que la possibilité d'une voie sous-mammaire sans greffe de PAM avec un repositionnement de la PAM possible par l'ajout d'une cicatrice péri-aréolaire (*Fig.8*).



*Figure 7 : « Morphotype III », photographie préopératoire (en haut) et post-opératoire (en bas)*



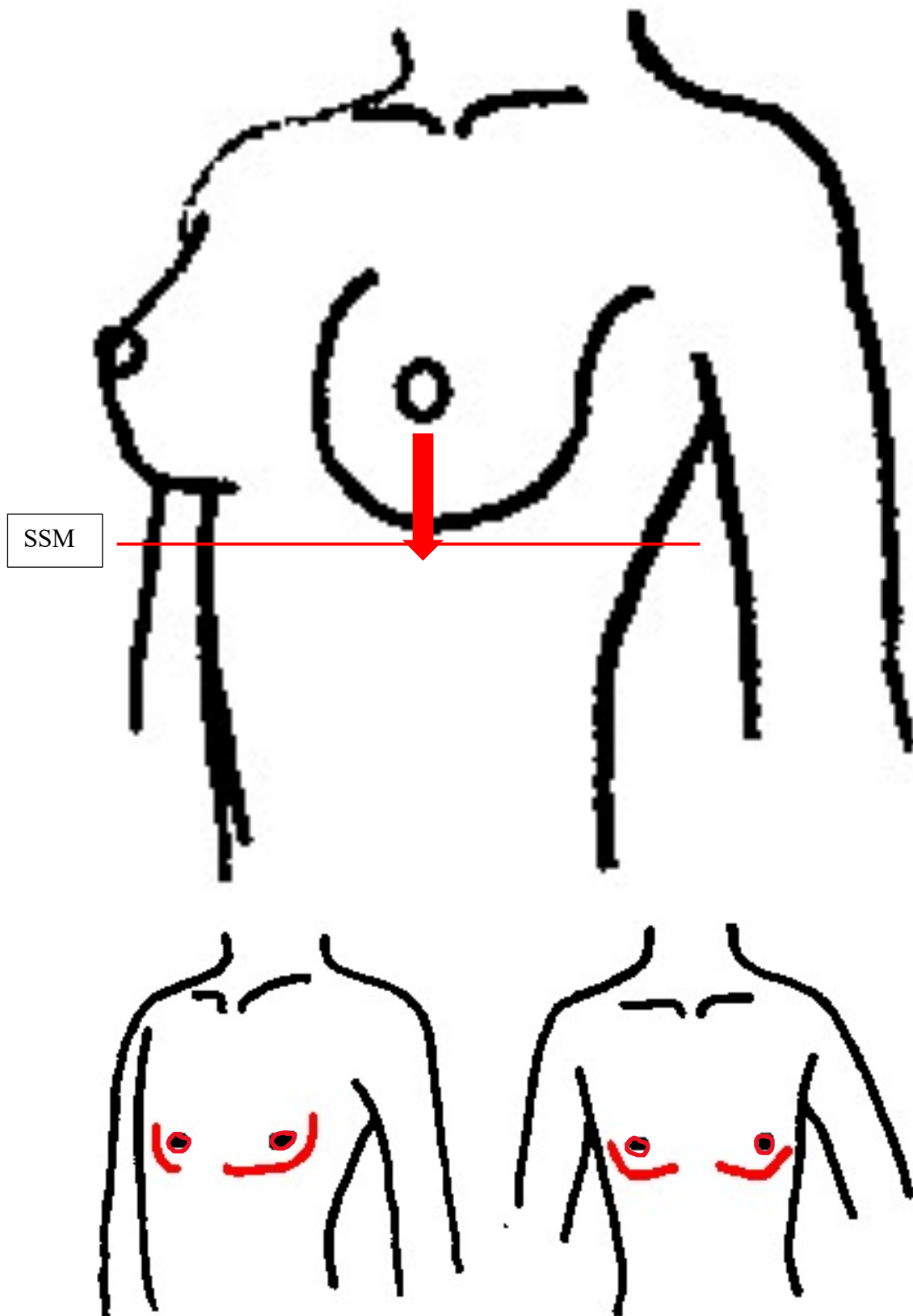


Figure 8 : Schémas de la mobilité de la PAM et cicatrices post-opératoires pour le « morphotype III »

- Le « morphotype IV » (Fig.9), lorsque la PAM est abaissable entièrement sous le SSM permettant de réaliser une mastectomie avec greffe de PAM (Fig.10). Un prolongement de la cicatrice en suivant le bord latéral du muscle grand pectoral peut être réalisé si nécessaire lorsqu'il existe un excès cutanéoadipeux latéral pour corriger les « oreilles ». Jusqu'à réaliser une mastectomie combinée à une dermolipectomie dorsale (Fig.11).

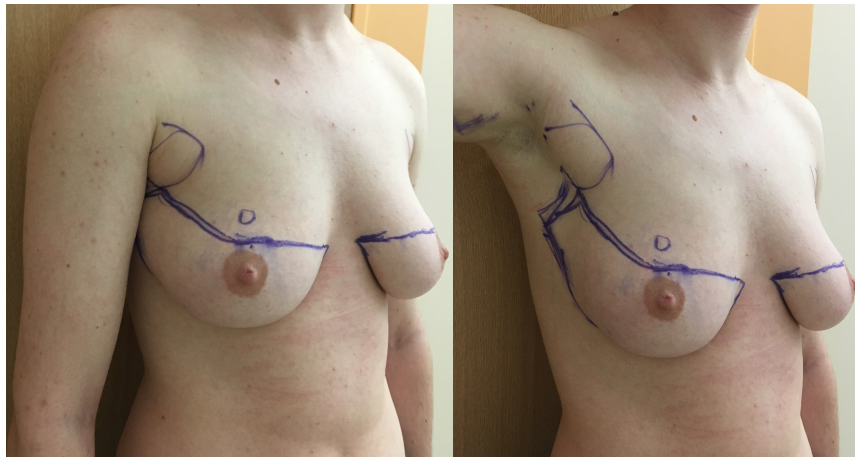
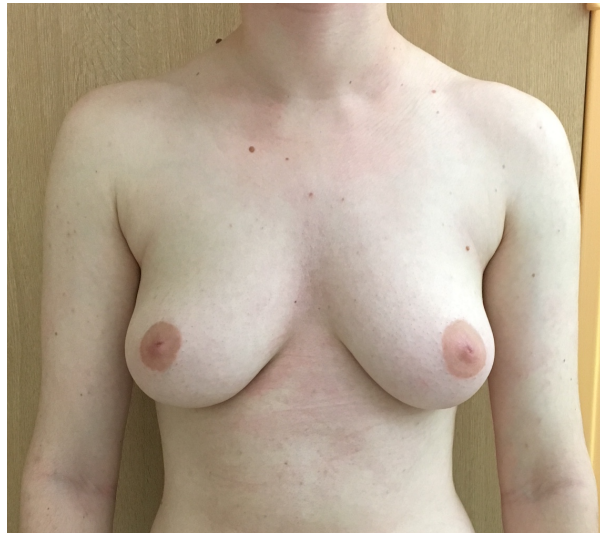

Figure 9 : « Morphotype IV », photographie préopératoire (en haut) et dessins préopératoires (en bas)

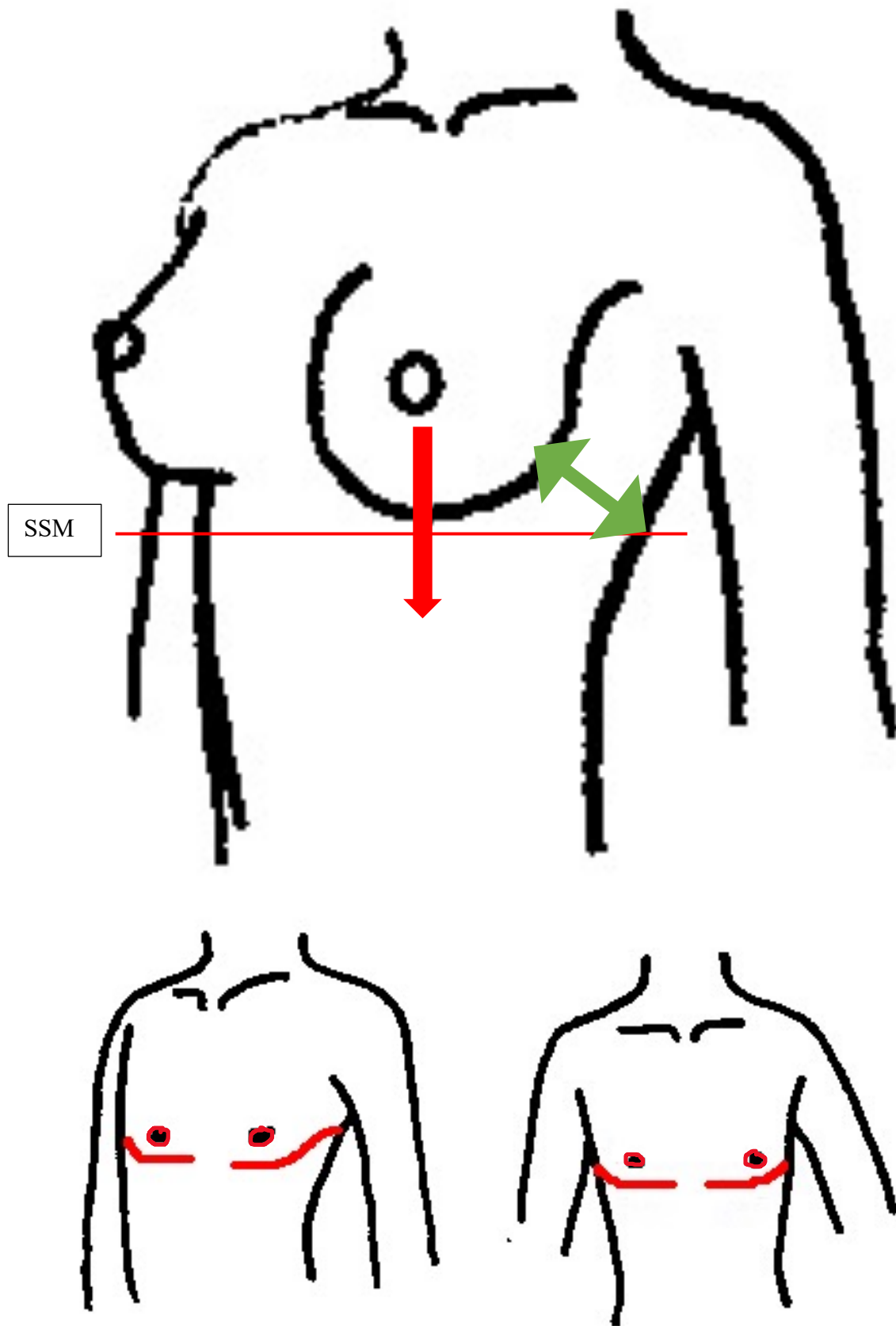
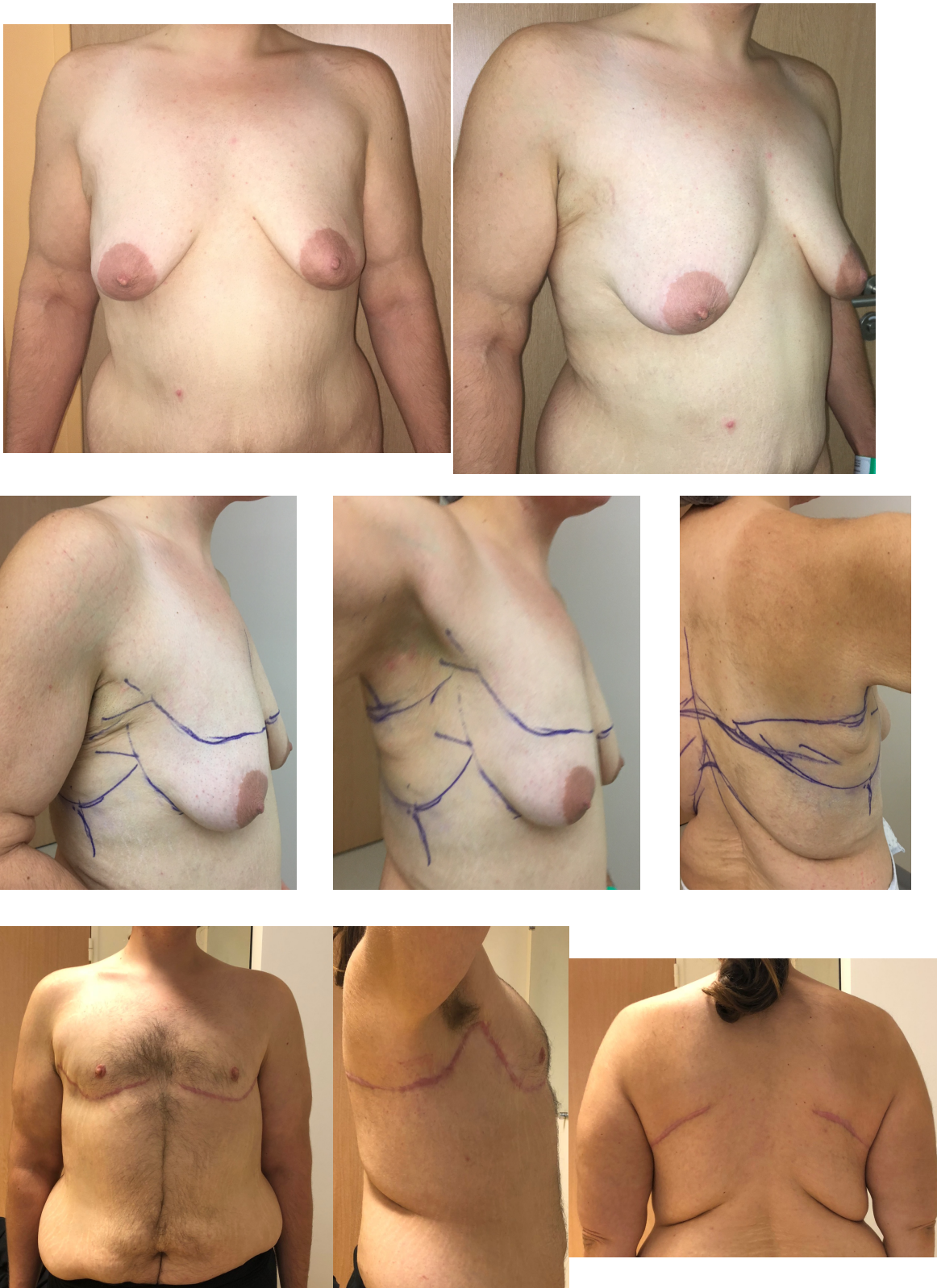

Figure 10 : Schémas de la mobilité de la PAM et des cicatrices post-opératoires pour le « morphotype IV »



*Figure 11 : « Morphotype IV », photographies préopératoires (en haut), dessins préopératoires (au milieu) et photographies post-opératoires (en bas)*

En de doute sur le morphotype du patient, le choix de la technique opératoire était laissé à l'appréciation du chirurgien en concertation avec le patient suivant l'aplanissement et l'aspect souhaités après discussion des avantages et inconvénients de chaque possibilité.

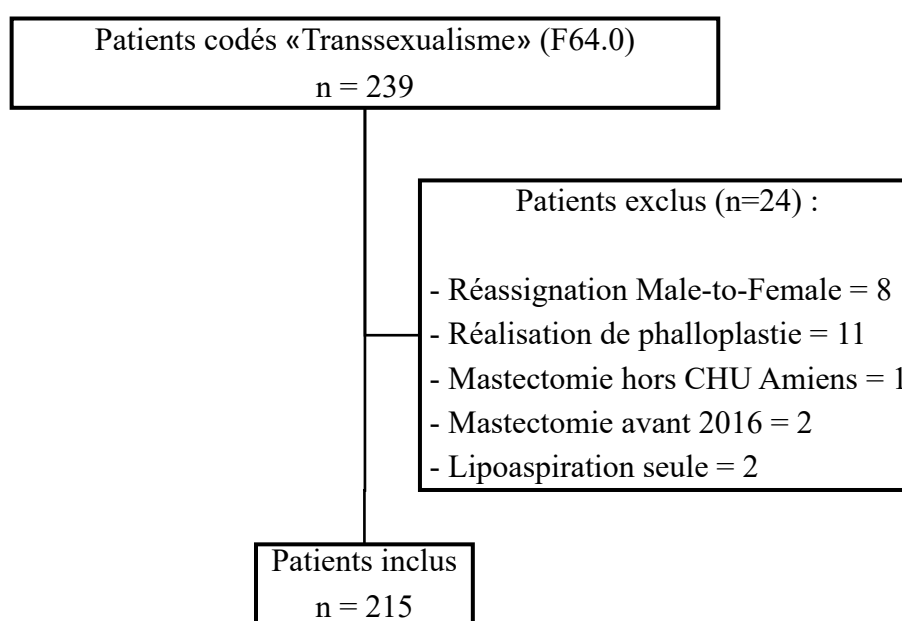
Les patients sous hormonothérapie androgénique ont été autorisés à poursuivre leur schéma de prise habituel et tous les patients tabagiques ont reçu la consigne d'obtenir un sevrage d'au moins 4 semaines avant d'être opérés.

En post-opératoire, le port d'un vêtement compressif jour et nuit pour une période minimale de 4 semaines a été prescrit quel que soit la technique opératoire utilisée.

### III. RESULTATS

Entre le 1<sup>er</sup> janvier 2016 et le 30 juin 2021, 239 patients ont été hospitalisés dans le service de chirurgie plastique du CHU d'Amiens avec un code diagnostique pour « transsexualisme ». Sur ces 239 patients, 24 ont été exclus nous permettant d'inclure 215 patients représentant 430 mastectomies (*Fig.12*).

Figure 12 : Diagramme de flux



#### A. Analyse descriptive

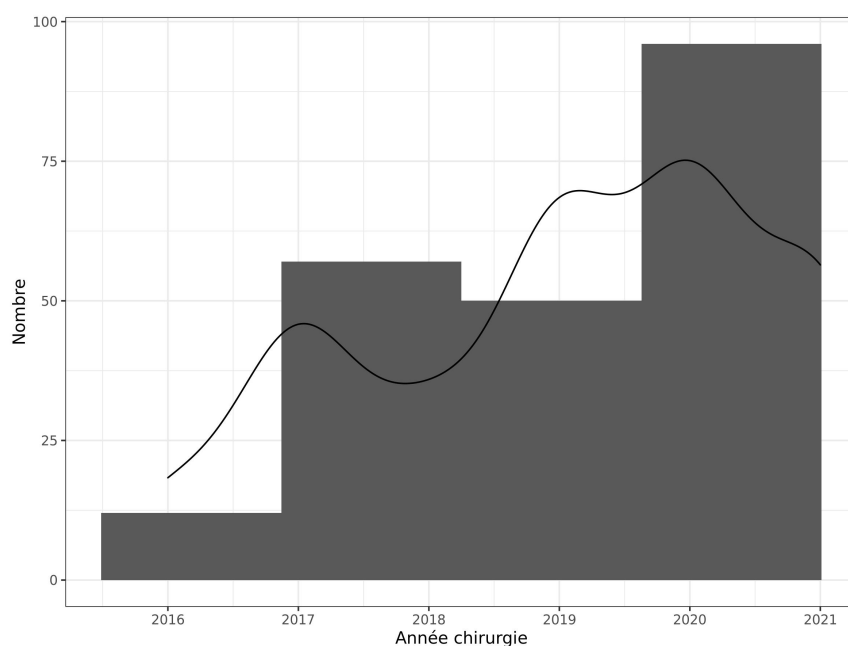
L'âge moyen des patients était de  $23,6 \pm 5,40$  ans (16–51 ans). L'IMC moyen était de  $23,9 \pm 4,37$  kg/m<sup>2</sup>. Deux-cent-dix (98%) patients bénéficiaient d'une hormonothérapie androgénique avant la réalisation de la mastectomie. Quarante-vingt-onze (42%) patients présentaient une intoxication tabagique et un sevrage au moment de la chirurgie a été obtenu pour 28 (31%) d'entre eux. Cinq (2,3%) patients avaient déjà bénéficié d'une chirurgie mammaire (3 mammoplasties de réduction et 2 exérèses de fibroadénome) et un seul (0,47%) avait bénéficié d'une chirurgie bariatrique préalable. Cinquante-six (26%) patients présentaient une comorbidité psychiatrique, principalement représentée par un syndrome dépressif (18,1%).

La mastectomie de masculinisation représentait la première étape chirurgicale de réassignation de genre pour 207 (96%) patients. Le détail des données démographiques est donné dans le *tableau 1*.

*Tableau 1 : Données démographiques*

		n (%)
Age, moyenne en année (écart-type ; limites)	23,6 (± 5,40 ; 16-51)	215 (100%)
IMC, moyenne (écart-type ; limites)	23,9 (± 4,37 ; 14,2-41,3)	215 (100%)
Classification ASA	1	166 (77%)
	2	49 (23%)
Antécédents médicaux	Asthme	30 (14%)
	Hypothyroïdie	4 (1,9%)
Hormonothérapie	Absente	5 (2,3%)
	Présente	210 (98%)
Tabac	Non	124 (58%)
	Oui	91 (42%)
Sevrage tabagique pour la chirurgie	Non	63 (69%)
	Oui	28 (31%)
Antécédents chirurgicaux	Aucun	201 (93%)
	Chirurgie du sein	5 (2,3%)
	Chirurgie bariatrique	1 (0,47%)
	Hystérectomie totale avec annexectomie bilatérale	8 (3,7%)
Comorbidité psychiatrique	Aucune	159 (74%)
	Syndrome dépressif	39 (18,1%)
	Trouble bipolaire	3 (1,4%)
	Tentative de suicide	1 (0,47%)
	Syndrome anxieux	11 (5,1%)
	Syndromes dépressif et anxieux	2 (0,93%)
Première chirurgie de réassignation	Non	8 (3,7%)
	Oui	207 (96%)
Résident en Picardie	Non	173 (80,5%)
	Oui	42 (19,5%)

Figure 13 : Nombre de patients opérés par année



Quatre-vingt-seize (45%) patients ont été opérés depuis 2020 (*Fig.13*). Un seul patient (0,48%) a suspendu son hormonothérapie et tous ont bénéficié d'une antibioprophylaxie peropératoire. Une chirurgie combinée (associant un geste complémentaire) a été réalisée chez 21 (10%) patients comprenant 19 hystérectomies totales avec annexectomies bilatérales, une dermolipectomie dorsale non circulaire et un lipomodelage pectoral. La durée moyenne d'anesthésie était de 158 minutes (71–370 minutes) pour une durée opératoire moyenne de 99 minutes (41–249 minutes). Le poids de résection moyen par sein était de 369 g (14–2540 g). Après examen anatomopathologique, 100 % des pièces opératoires ne présentaient pas d'éléments suspects de malignité. Un système de drainage post-opératoire a été utilisé chez 179 (83%) patients et laissé en moyenne  $2,49 \pm 1,18$  jours. La durée d'hospitalisation moyenne était de  $3,84 \pm 1,23$  jours pour une durée moyenne d'hospitalisation post-opératoire de  $2,37 \pm 1,19$  jours. Vingt-quatre (11,2%) patients ont présenté une complication post-opératoire dont 19 (8,8%) au cours de l'hospitalisation. La principale complication était la survenue d'un hématome, retrouvée dans 23 (96%) cas. Neuf (38%) des patients ont présenté une complication majeure avec nécessité de reprise chirurgicale au bloc opératoire et tous pour hématome. Quinze (62%) d'entre eux ont nécessité un suivi en consultation ou des soins infirmiers pour complication mineure (hématome ou sérome). Huit patients (3,7%) de l'ensemble de l'effectif ont nécessité une retouche chirurgicale à distance pour insuffisance de résultat après



mastectomie. Un (12,5%) pour retouche des PAM, 5 (62,5%) pour une conversion vers une mastectomie avec greffe de PAM et 2 (25%) pour lipoaspiration complémentaire.

## B. Analyse selon la technique opératoire

Le *tableau 2* présente les caractéristiques des patients et les résultats en fonction des techniques opératoires. Vingt-cinq (11,6%) patients ont eu une voie hémi-péri-aréolaire, 16 (7,5%) une voie péri-aréolaire, 20 (9,3%) une voie sous-mammaire sans greffe de PAM et 154 (71,6%) une mastectomie avec greffe de PAM. Une lipoaspiration complémentaire a été utilisée chez 5 (2,3%) patients avec une utilisation différente suivant le geste réalisé ( $p = 0,036$ ). Il existe une différence significative de l'âge suivant la technique chirurgicale ( $p = 0,025$ ) et de l'IMC des patients ( $p < 0,001$ ). Aucune différence sur la durée d'hospitalisation ( $p = 0,5$ ) ni sur la durée d'hospitalisation post-opératoire ( $p = 0,78$ ) n'est retrouvée. Le poids moyen de résection par sein est aussi différent ( $p < 0,001$ ) allant de  $127 \pm 85,9$  g pour le groupe péri-aréolaire à  $453 \pm 328$  g pour le groupe mastectomie avec greffe de PAM. La répartition des complications au cours de l'hospitalisation diffère aussi en fonction de la technique employée ( $p < 0,01$ ) même si la survenue de complications mineures ou majeures n'est pas différente ( $p = 1$ ).

Tableau 2 : Analyse par technique opératoire

	Hémi-péri- aréolaire (n = 25)	Péri- aréolaire (n = 16)	Sous- mammaire sans greffe (n = 20)	Mastectomie greffe de PAM (n = 154)	n	p
Age	21,0 (±2,74)	23,0 (±4,91)	23,8 (±5,77)	24,1 (±5,63)	215	<b>0,025*</b>
IMC	20,7 (±2,78)	20,6 (±2,42)	22,6 (±3,19)	24,9 (±4,44)	215	<b>&lt;0,001*</b>
Moyenne poids de résection (g)	146 (±65,6)	127 (±85,9)	196 (±87,0)	453 (±328)	215	<b>&lt;0,001*</b>
Lipoaspiration	3 (12%)	0 (0%)	0 (0%)	2 (1.3%)	5	<b>0,036°</b>
Durée anesthésie (min)	147 (±49,2)	151 (±45,7)	156 (±67,4)	161 (±57,2)	214	0,74*
Durée Chirurgie (min)	94,6 (±42,8)	95,4 (±34,0)	90,4 (±34,1)	101 (±40,8)	214	0,7*
Durée hospitalisation (j)	3,56 (±0,87)	3,88 (±0,81)	4,05 (±1,19)	3,85 (±1,32)	215	0,5*
Durée hospitalisation Post-op (j)	2,16 (±0,85)	2,44 (±0,96)	2,50 (±1,19)	2,38 (±1,26)	215	0,78*
Drainage	24 (96%)	14 (88%)	19 (95%)	122 (79%)	179	0,079°
Durée drainage (j)	2,96 (±1,49)	2,64 (±1,22)	2,74 (±1,15)	2,34 (±1,09)	179	0,097*
Complication hospitalisation	4 (16%)	4 (25%)	3 (15%)	8 (5.2%)	19	<b>&lt;0,01°</b>
Complication						
Mineure	3 (60%)	3 (75%)	2 (50%)	7 (64%)	15	1°
Majeure	2 (40%)	1 (25%)	2 (50%)	4 (36%)	9	1°
Type de complication						
Hématome	5 (100%)	4 (100%)	4 (100%)	10 (91%)	23	1°
Sérome	0 (0%)	0 (0%)	0 (0%)	1 (9,1%)	1	1°

Test de Kruskal-Wallis \*

Test de Fischer °

### C. Analyse des retouches chirurgicales selon la technique opératoire

Sur les 8 (3,7%) patients ayant nécessité une retouche pour insuffisance de résultat, 2 (25%) avaient eu une voie hémi-péri-aréolaire, 5 (62,5%) une voie sous-mammaire sans greffe de PAM et 1 (12,5%) une mastectomie avec greffe de PAM (*Tableau 3*). La nécessité de recourir à une retouche chirurgicale diffère significativement selon la technique utilisée ( $p < 0,001$ ). Cinq (62,5%) patients ont bénéficié d'une conversion par mastectomie avec greffe de PAM et 4 (50%) d'entre eux avaient initialement eu une voie sous-mammaire sans greffe de PAM. Il n'y a pas de différence significative sur le motif de retouche suivant la technique utilisée ( $p = 0.35$ ).

*Tableau 3 : Analyse des retouches chirurgicales par technique opératoire*

	Hémi-péri-aréolaire (n = 25)	Péri-aréolaire (n = 16)	Sous-mammaire sans greffe (n = 20)	Mastectomie greffe de PAM (n = 154)	n	p
Retouche chirurgicale						
Non	23 (92%)	16 (100%)	15 (75%)	153 (99,35%)	207	<b>&lt;0,001°</b>
Oui	2 (8%)	0 (0%)	5 (25%)	1 (0,65%)	8	<b>&lt;0,001°</b>
Type de retouche						
PAM	0 (0%)	0 (-)	1 (20%)	0 (0%)	1	0,35°
Conversion mastectomie greffe de PAM	1 (50%)	0 (-)	4 (80%)	0 (0%)	5	0,35°
Lipoaspiration	1 (50%)	0 (-)	0 (0%)	1 (100%)	2	0,35°

*Test de Fischer °*

#### IV. DISCUSSION

A notre connaissance, il s'agit de la 4<sup>e</sup> cohorte mondiale.<sup>48,49,95</sup> La première<sup>49</sup> incluant 679 patients sur 15 années et comparativement notre centre suit la même tendance de recrutement annuel (*Tableau 4*).

*Tableau 4 : Comparatif avec les études de plus forte puissance*

<b>Auteurs</b>	<i>McEvenue et al</i> <sup>49</sup>	<i>Cuccolo et al</i> <sup>95</sup>	<i>Bluebond-Langner et al</i> <sup>48</sup>	<i>Notre étude</i>
<b>Type d'étude</b>	Rétrospective Monocentrique	Rétrospective Multicentrique	Rétrospective Monocentrique	Rétrospective Monocentrique
<b>Durée du recueil (en année)</b>	15	12	9	4,5
<b>Nombre de patients inclus</b>	679	591	295	215
<b>Nombre de patients par an (moyenne)</b>	45,3	49,3	32,8	47,8

Considérant les résultats démographiques, notre population apparaît comparable à celle de la littérature. En effet, la réalisation de la mastectomie de masculinisation représente la première étape chirurgicale de réassignation pour 207 (96%) patients comme retrouvé chez de nombreux auteurs.<sup>16-24</sup> Il s'agit de patients jeunes avec une moyenne d'âge à  $23,6 \pm 5,40$  ans et bonne santé avec un score ASA inférieur ou égal à 2 pour l'ensemble des patients. La durée moyenne d'hospitalisation post-opératoire de nos patients était de  $2,37 \pm 1,19$  jours toutes techniques confondues. Ce qui apparaît plus court que les 4 jours recommandés par Cregten-Escobar et al.<sup>22</sup> En revanche, pour Bluebond-Langner et al<sup>48</sup> il serait possible de réaliser les mastectomies de masculinisation en ambulatoire. Cela n'est pas réalisé dans notre service, du fait de l'éloignement géographique du domicile de nombreux patients car seulement 42 (19,5%) habitent dans l'ancienne région Picardie. De plus, au sein de notre établissement nous ne

disposons pas de suffisamment de vacations opératoires ambulatoires pour pouvoir prendre en charge le nombre croissant de patients.

Il a été retrouvé l'existence d'une comorbidité psychiatrique chez 56 (26%) patients avant chirurgie, principalement représentée par un antécédent d'épisode dépressif chez 39 (18,1%) des patients. Donato et al<sup>3</sup> rapportent dans leur cohorte un taux de 66% de patients aux antécédents d'épisode dépressif. En comparaison, la prévalence de la dépression était estimée à 9,8% en France en 2017.<sup>96</sup> Trois (1,4%) patients présentaient un trouble bipolaire et un (0,47%) avait comme antécédent une tentative de suicide. Le suivi psychiatrique de ces patients fait partie intégrante de la prise en charge.<sup>7</sup> Aucune contre-indication n'ont été émises pour nos patients par les psychiatres référents. En effet, malgré l'existence ancienne ou actuelle de troubles psychiatriques, ils sont à dissocier de la « dysphorie de genre ». De plus, celle-ci pourrait avoir un impact sur la pathogénèse de pathologies psychiatriques.<sup>97</sup> Il est prouvé que la mastectomie de masculinisation améliore le bien-être psychologique<sup>32,98-100</sup> et que le traitement hormonal aurait un impact positif sur la santé mentale<sup>33,98</sup> mais ces paramètres n'ont pas été étudiés.

Nos résultats montrent que l'IMC diffère selon la technique utilisée ( $p < 0,001$ ) de même que le poids de résection ( $p < 0,001$ ). Cela est corrélé avec les résultats retrouvés par d'autres auteurs.<sup>22,67,76</sup> Il a été montré que plus le sein est gros plus pauvre est la qualité de peau et que plus l'excès est important plus la cicatrice est grande.<sup>24,31,67</sup> En revanche, après analyse de nos résultats il est apparu que le poids moyen de résection pour le groupe héli-péri-aréolaire est supérieur à celui du groupe péri-aréolaire ( $146 \pm 65.6$  g contre  $127 \pm 85.9$  g respectivement) ce qui n'est pas retrouvé dans la littérature. Nous nous attendions à retrouver un poids moyen d'exérèse croissant avec l'augmentation de la longueur de la cicatrice mais aussi avec le passage du « morphotype I » au « morphotype II ». Nous supposons que même si cliniquement les patients ayant bénéficié d'une voie HPA ont un volume mammaire moins important, ils ont émis la volonté d'un aplanissement maximum probablement en lien avec leur dysphorie. Ainsi, même porteur d'une petite poitrine le souhait d'un contraste significatif avec leur aspect physique antérieur nécessite une exérèse plus importante afin de soulager leurs symptômes en permettant une concordance avec leur identité de genre.<sup>51</sup>

En 1995, 65% des mastectomies de masculinisation réalisées par Hage et Bloem<sup>16</sup> se faisaient par voie péri-aréolaire ou trans-aréolaire avec désépidermisation péri-aréolaire, le but étant d'éviter les cicatrices extra-aréolaires quitte à réaliser une chirurgie en deux étapes.

Monstrey et al<sup>20</sup> proposent aussi d'utiliser la voie trans-aréolaire ainsi que la voie péri-aréolaire concentrique étendue dans un algorithme repris par plusieurs auteurs.<sup>31,47,67,101</sup> Cependant nous ne partageons pas cette avis. Car, tout comme cela a déjà été décrit pour la face, le sein possède lui-aussi des sous-unités esthétiques de même que les reliefs pectoraux chez l'homme. De ce fait, nous avons pris parti de ne pas proposer de voies trans-aréolaires ou de voies péri-aréolaires étendues à nos patients. Il résulterait de l'emploi de ces deux voies d'abord une cicatrice visible pouvant être stigmatisante car apparaissant sur une zone normalement plane du thorax masculin. Pour pallier ces possibilités thérapeutiques que nous estimons inesthétiques, nous utilisons une technique non décrite dans la littérature à notre connaissance (*Tableau 5*).

*Tableau 5 : Synthèse des techniques opératoires par auteur*

<b>TECHNIQUE</b>	<b>REFERENCES</b>
Voie hémi-péri-aréolaire	3,17,20-23,31,35,42,47-49,53,54,67
Voie trans-aréolaire	20,47,67
Voie trans-aréolaire avec désépidermisation péri-aréolaire	16
Voie péri-aréolaire concentrique	20,21,38,42,47,52,67
Voie péri-aréolaire concentrique étendue	16,20,23,47,67
Voie sous-mammaire à pédicule inférieur	38,52,67,102
Mastectomie avec greffe de PAM	3,20,21,23,31,35,38,42,47-49,52,67,76,103

Nous l'avons qualifié de « voie sous-mammaire sans greffe de PAM ». Contrairement aux voies sous-mammaires développées dans la littérature, elle n'utilise pas de pédicule inférieur possiblement source de relief disgracieux. Pour le « morphotype IIb », la PAM est laissée en place et nous réalisons une exérèse cutanéoglandulaire à partir d'une double incision du sillon sous-mammaire afin de placer la cicatrice sous le relief du bord inférieur du muscle grand pectoral. Pour le « morphotype III », nous ajoutons une résection cutanée après désépidermisation péri-aréolaire afin de replacer la PAM à une position que nous estimons esthétique. Actuellement, la mastectomie avec greffe de PAM est la technique la plus

utilisée.<sup>22,75</sup> C'est aussi le cas dans notre étude avec l'utilisation de cette technique dans 154 (72%) cas. Avec l'avènement des réseaux sociaux les patients sont de plus en plus informés lors des consultations. Ils sont nombreux à avoir déjà regardé les temps opératoires en ligne et reçu un retour d'expérience par la communauté transidentitaire ayant déjà entrepris une réassignation de genre. Les patients souhaitent donc avoir un rôle plus important dans le choix de la technique opératoire<sup>31</sup> ce qui a pu influencer le recrutement au sein de notre centre. En effet, nous privilégions la mastectomie avec greffe de PAM d'emblée pour les « morphotype IV » et lorsque réalisable pour les patients désireux d'obtenir une meilleure définition du relief pectoral. Dans nos mains, elle apparaît la plus appropriée en permettant de dissimuler la cicatrice dans un creux sous le relief du bord inférieur muscle grand pectoral. Ainsi, pour les patients voulant conserver un volume et acceptant une potentielle chirurgie secondaire, nous optons pour les voies aréolaires, sous-mammaires seules ou sous-mammaire associée à une cicatrice péri-aréolaire par principe de « non-perte de chance ». Parce qu'en cas d'élargissement de la PAM après cicatrisation ou en cas de demande de nouvelle réduction du volume résiduel il sera toujours possible de réaliser une mastectomie avec greffe de PAM.

Pour de nombreux auteurs, l'excès de peau devrait primer sur le volume mammaire pour le choix de la technique chirurgicale.<sup>16-18,46,104</sup> Plusieurs algorithmes ont été proposés dans la littérature. Certains se basant sur l'utilisation de mesures censées être un critère objectif associé au volume mammaire, la ptose et l'élasticité cutanée.<sup>24,48,51</sup> D'autres, plus complexes, proposent de prendre en compte le degré de ptose, l'élasticité cutanée, la taille du bonnet de soutien-gorge, la taille et la position de la PAM ainsi que les cicatrices antérieures.<sup>20,21,42,50</sup> Il nous semble que ces algorithmes ne sont pas pertinents car non reproductibles. En effet, notre expérience montre que la laxité du revêtement cutané peut entraîner des mesures différentes en fonction de l'opérateur. De plus, la morphologie du patient est rarement considérée. Nous avons privilégié l'utilisation de la laxité du revêtement cutané plutôt que de compter sur sa rétraction pour l'élaboration de notre algorithme. En effet, les patients transidentitaires sont peu enclins d'accepter les aléas et sont désireux d'un résultat optimisé immédiat. Nous avons retrouvé un recours à une chirurgie secondaire pour insuffisance de résultat pour 8 (3,7%) patients. En regardant les données de la littérature, nous constatons que le taux de retouche chirurgicale varie de 6,8 à 40,4% en fonction des séries.<sup>24,31</sup> La majorité (62,5%) ont nécessité une conversion vers une mastectomie avec greffe de PAM. Quatre (50%) patients demandeur de conversion avait bénéficié d'une voie sous-mammaire sans greffe de PAM montrant ainsi que même pris en charge initialement par une autre technique, il n'y a pas eu de perte de chance

avec une optimisation possible par une autre technique. Par ailleurs, 1 (12,5%) seul patient a demandé une réduction secondaire du volume après mastectomie avec greffe PAM. Ce geste a été réalisé par lipoaspiration. Devant ce faible taux de retouche pour insuffisance de résultat, notre catégorisation de patient en fonction des morphotypes et la proposition de technique chirurgicale en conséquence semble être le plus adapté en comparaison avec le reste de la littérature.

Concernant les complications, la survenue d'hématome serait favorisée par une vascularisation plus développée chez la femme génétique que chez l'homme<sup>48</sup> et potentiellement par l'hormonothérapie androgénique. Pour limiter ce risque, certains centres recommandent préventivement l'arrêt de l'hormonothérapie 2 à 4 semaines<sup>31,104</sup> bien qu'aucune différence significative de complications entre patients sous hormonothérapie ou non soit retrouvée.<sup>49,52</sup> Dans la littérature, le taux de complication oscillerait entre 11 et 33 %.<sup>3</sup> Il pourrait même atteindre jusqu'à 38,5% dans une étude prospective.<sup>42</sup> Plus spécifiquement, le taux d'hématome serait de 5,4 à 11,8%<sup>22,48</sup> ce qui apparaît comparable à notre étude (11,2%) alors que 209 (97,2%) patients avaient poursuivi leur traitement hormonal. Le taux de reprise chirurgicale pour hématome dans l'étude réalisée par Berry et al<sup>23</sup> était de 5%, lui aussi comparable au notre avec 9 (4,2%) patients repris. Malgré cela, la mastectomie chez les FtM apparaît comme une procédure sûre avec un taux de complication proche d'une mastectomie sous-cutanée dans la prise en charge du cancer chez la femme native.<sup>95</sup>

Enfin, contrairement à la mastectomie oncologique, le but de la mastectomie de masculinisation ne vise pas à réduire le risque carcinologique. Concernant les patients à haut risque de cancer du sein comme la présence d'une mutation BRCA1 ou 2<sup>105,106</sup> connue, nous avons réalisé une mastectomie totale avec marges carcinologiques associée à une greffe de PAM après réalisation d'un bilan radiologique (mammographie ± échographie). Toutefois, il a été décrit des cas de cancer du sein après chirurgie de réassignation.<sup>107-109</sup> Cependant, aucune recommandation spécifique pour la population transidentitaire masculine n'est établie. Avec un moyenne d'âge des patients pris en charge de 23,6 ans dans cette cohorte, le dépistage organisé du cancer du sein n'a pas débuté.<sup>110</sup> Nous avons donc recommandé à l'ensemble des patients, comme plusieurs auteurs,<sup>16,23,32,35,63</sup> de suivre le dépistage organisé identique à la population générale.

Cette étude comporte néanmoins quelques limites. Nous n'avons pas évalué la satisfaction des patients après la prise en charge proposée bien que le but de la mastectomie soit



avant tout esthétique car cela fera l'objet d'une étude ultérieure. En revanche, avec un taux de recours à une chirurgie secondaire inférieur aux données de la littérature nous pouvons penser que nos patients sont satisfaits des résultats post-opératoires. De plus, dans la littérature l'utilisation de questionnaires validés en reconstruction mammaire comme le BREAST-Q<sup>111</sup> modifié pour la chirurgie de réassignation<sup>101</sup> ou du BODY-Q<sup>112,113</sup> développé pour la population transidentitaire retrouvent une satisfaction importante des patients après chirurgie.<sup>32,101,112</sup> Par ailleurs, Nelson et al<sup>32</sup> ne retrouvent pas de signe de regret de la part des patients à 5 ans de recul. De même, la durée de suivi est aussi une des limites de notre étude. Nous nous sommes intéressés à la survenue de complications immédiates ou à court terme avec une durée de suivi maximale de 3 semaines. La majorité des échanges s'est effectué par mail limitant l'objectivité retrouvé dans une consultation médicale. Dans plusieurs études comportant une longue période de suivi, le taux de perdu de vue est important<sup>23,31,51</sup> car il s'agit d'une population particulière, difficile à suivre<sup>31,51</sup> avec un nomadisme médical important<sup>31</sup> et une considération élevée pour la préservation de la confidentialité.<sup>23,114</sup>

## V. CONCLUSION

Pour conclure, dans cette étude nous présentons un algorithme de prise en charge des mastectomies de masculinisation réalisées sur une cohorte de 215 patients. La réalisation de la mastectomie est la première étape chirurgicale d'un long parcours de réassignation, il est donc important de pouvoir proposer une prise en charge adaptée à chaque patient. Même si un dialogue médecin-patient de qualité améliore le résultat du point de vue du patient,<sup>115</sup> il est nécessaire d'avoir un moyen fiable pour le choix d'une technique opératoire et d'obtenir un résultat reproductible pour chaque chirurgien en utilisant un critère simple comme la position de la PAM native. Avec un taux de retouche chirurgicale pour insuffisance de résultat inférieur aux données de la littérature pour un taux de complications post-opératoires comparable, notre algorithme issu de la classification par morphotype des patients apparaît comme le plus adapté de ceux proposés. Malgré cela, ces propos doivent cependant être nuancés car l'utilisation d'un algorithme entraîne une standardisation de la prise en charge en systématisant celle-ci. Bien qu'en tentant de se fier à une médecine fondée sur des preuves, l'esthétisme reste subjectif. De ce fait, il est difficile de rendre objectif l'un des principaux buts de la mastectomie masculinisation qui est le rendu cosmétique post-opératoire. A l'instar d'une augmentation gluteale, les volumes considérés comme esthétiques selon les standards européens ne seront pas les mêmes qu'en Amérique du sud. La chirurgie plastique reste un art avec des critères subjectifs de beauté en fonction du chirurgien, du patient et des considérations sociales.



## VI. BIBLIOGRAPHIE

- [1] **Akmakjian H.** . Harry Benjamin, M.D. New York: The Julian Press, 1966. Pp. 286. *Harry Benjamin MD N Y Julian Press 1966 Pp 286 Psychoanal Rev* 1966;184–5.
- [2] **Sutcliffe PA, Dixon S, Akehurst RL, Wilkinson A, Shippam A, White S, et al.** Evaluation of surgical procedures for sex reassignment: a systematic review. *J Plast Reconstr Aesthet Surg* 2009;62:294–306.
- [3] **Donato DP, Walzer NK, Rivera A, Wright L, Agarwal CA.** Female-to-Male Chest Reconstruction: A Review of Technique and Outcomes. *Ann Plast Surg* 2017;79:259–63.
- [4] **Winter S, Diamond M, Green J, Karasic D, Reed T, Whittle S, et al.** Transgender people: health at the margins of society. *The Lancet* 2016;388:390–400.
- [5] **Landén M, Wålindel J, Lundström B.** Incidence and sex ratio of transsexualism in Sweden. *Acta Psychiatr Scand* 1996;93:261–3.
- [6] **Tsoi WF.** The prevalence of transsexualism in Singapore. *Acta Psychiatr Scand* 1988;78:501–4.
- [7] **Coleman E, Bockting W, Botzer M, Cohen-Kettenis P, DeCuypere G, Feldman J, et al.** Standards of Care for the Health of Transsexual, Transgender, and Gender-Nonconforming People, Version 7. *Int J Transgenderism* 2012;13:165–232.
- [8] **Elbers JMH, Asscheman H, Seidell JC, Gooren LJG.** Effects of sex steroid hormones on regional fat depots as assessed by magnetic resonance imaging in transsexuals. *Am J Physiol-Endocrinol Metab* 1999;276:E317–25.
- [9] **Corman V, Legros J-J.** Le traitement hormonal des patients transsexuels et ses conséquences métaboliques. *Ann Endocrinol* 2007;68:258–64.
- [10] **Siotos C, Neira PM, Lau BD, Stone JP, Page J, Rosson GD, et al.** Origins of Gender Affirmation Surgery: The History of the First Gender Identity Clinic in the United States at Johns Hopkins. *Ann Plast Surg* 2019;83:132–6.
- [11] **Lane M, Ives GC, Sluiter EC, Waljee JF, Yao T-H, Hu HM, et al.** Trends in Gender-affirming Surgery in Insured Patients in the United States: *Plast Reconstr Surg - Glob Open* 2018;6:e1738.
- [12] **Tran BNN, Epstein S, Singhal D, Lee BT, Tobias AM, Ganor O.** Gender Affirmation Surgery: A Synopsis Using American College of Surgeons National Surgery Quality Improvement Program and National Inpatient Sample Databases. *Ann Plast Surg* 2018;80:S229.
- [13] **Berry MD, Thomson Reuters Accelus.** Healthcare Reform: Administrative Rulemaking. *Issue Brief Health Policy Track Serv* 2015;1–44.

- [14] Evaluation des conditions de prise en charge médicale et sociale des personnes trans et du transsexualisme [Internet]. [cited 2021 Sep 2]; Available from: <https://www.igas.gouv.fr/spip.php?article253>
- [15] **James S, Herman J, Rankin S, Keisling M, Mottet L, Anafi M.** The Report of the 2015 U.S. Transgender Survey. 2016 [cited 2021 Sep 6]; Available from: <https://ncvc.dspace.org/handle/20.500.11990/1299>
- [16] **Hage JJ, Bloem JJ.** Chest wall contouring for female-to-male transsexuals: Amsterdam experience. *Ann Plast Surg* 1995;34:59–66.
- [17] **Lindsay WR.** Creation of a male chest in female transsexuals. *Ann Plast Surg* 1979;3:39–46.
- [18] **Eicher W.** Transsexualismus, Möglichkeiten und Grenzen des Geschlechtsumwandlung, 2. bearbeitete Auflage. 1992;
- [19] **Pryor JP, Gill H.** Surgical considerations in 29 female to male transsexual patients. *Gend Dysphoria* 1991;1:44.
- [20] **Monstrey S, Selvaggi G, Ceulemans P, Van Landuyt K, Bowman C, Blondeel P, et al.** Chest-Wall Contouring Surgery in Female-to-Male Transsexuals: A New Algorithm: *Plast Reconstr Surg* 2008;121:849–59.
- [21] **Wolter A, Diedrichson J, Scholz T, Arens-Landwehr A, Liebau J.** Sexual reassignment surgery in female-to-male transsexuals: An algorithm for subcutaneous mastectomy. *J Plast Reconstr Aesthet Surg* 2015;68:184–91.
- [22] **Cregten-Escobar P, Bouman MB, Buncamper ME, Mullender MG.** Subcutaneous mastectomy in female-to-male transsexuals: a retrospective cohort-analysis of 202 patients. *J Sex Med* 2012;9:3148–53.
- [23] **Berry MG, Curtis R, Davies D.** Female-to-male transgender chest reconstruction: A large consecutive, single-surgeon experience. *J Plast Reconstr Aesthet Surg* 2012;65:711–9.
- [24] **Kääriäinen M, Salonen K, Helminen M, Karhunen-Enckell U.** Chest-wall contouring surgery in female-to-male transgender patients: A one-center retrospective analysis of applied surgical techniques and results. *Scand J Surg* 2017;106:74–9.
- [25] **Body images: Development, deviance, and change.** New York, NY, US: Guilford Press; 1990.
- [26] **Bradford J, Reisner SL, Honnold JA, Xavier J.** Experiences of Transgender-Related Discrimination and Implications for Health: Results From the Virginia Transgender Health Initiative Study. *Am J Public Health* 2013;103:1820–9.
- [27] **Bauer GR, Hammond R, Travers R, Kaay M, Hohenadel KM, Boyce M.** “I Don’t Think This Is Theoretical; This Is Our Lives”: How Erasure Impacts Health Care for Transgender People. *J Assoc Nurses AIDS Care* 2009;20:348–61.

- [28] **Roberts TK, Fantz CR.** Barriers to quality health care for the transgender population. *Clin Biochem* 2014;47:983–7.
- [29] **Safer JD, Coleman E, Feldman J, Garofalo R, Hembree W, Radix A, et al.** Barriers to Health Care for Transgender Individuals. *Curr Opin Endocrinol Diabetes Obes* 2016;23:168–71.
- [30] **Peitzmeier S, Gardner I, Weinand J, Corbet A, Acevedo K.** Health impact of chest binding among transgender adults: a community-engaged, cross-sectional study. *Cult Health Sex* 2017;19:64–75.
- [31] **Frederick MJ, Berhanu AE, Bartlett R.** Chest Surgery in Female to Male Transgender Individuals. *Ann Plast Surg* 2017;78:249–53.
- [32] **Nelson L, Whallett EJ, McGregor JC.** Transgender patient satisfaction following reduction mammoplasty. *J Plast Reconstr Aesthet Surg* 2009;62:331–4.
- [33] **Newfield E, Hart S, Dibble S, Kohler L.** Female-to-male transgender quality of life. *Qual Life Res* 2006;15:1447–57.
- [34] **Richards C, Barrett J.** The case for bilateral mastectomy and male chest contouring for the female-to-male transsexual. *Ann R Coll Surg Engl* 2013;95:93–5.
- [35] **Antoszewski B, Bratoś R, Sitek A, Fijalkowska M.** Long-term Results of Breast Reduction in Female-to-Male Transsexuals. *Pol J Surg* [Internet] 2012 [cited 2021 Aug 31];84. Available from: <http://www.degruyter.com/view/j/pjs.2012.84.issue-3/v10035-012-0023-2/v10035-012-0023-2.xml>
- [36] **El-Hadi H, Stone J, Temple-Oberle C, Harrop AR.** Gender-affirming surgery for transgender individuals: perceived satisfaction and barriers to care. *Plast Surg* 2018;26:263–8.
- [37] **Agarwal CA, Scheefer MF, Wright LN, Walzer NK, Rivera A.** Quality of life improvement after chest wall masculinization in female-to-male transgender patients: A prospective study using the BREAST-Q and Body Uneasiness Test. *J Plast Reconstr Aesthet Surg* 2018;71:651–7.
- [38] **Morselli PG, Summo V, Pinto V, Fabbri E, Meriggiola MC.** Chest Wall Masculinization in Female-to-Male Transsexuals: Our Treatment Algorithm and Life Satisfaction Questionnaire. *Ann Plast Surg* 2019;83:629–35.
- [39] **Owen-Smith AA, Gerth J, Sineath RC, Barzilay J, Becerra-Culqui TA, Getahun D, et al.** Association Between Gender Confirmation Treatments and Perceived Gender Congruence, Body Image Satisfaction, and Mental Health in a Cohort of Transgender Individuals. *J Sex Med* 2018;15:591–600.
- [40] **Poudrier G, Nolan IT, Cook TE, Saia W, Motosko CC, Stranix JT, et al.** Assessing Quality of Life and Patient-Reported Satisfaction with Masculinizing Top Surgery: A Mixed-Methods Descriptive Survey Study. *Plast Reconstr Surg* 2019;143:272–9.

- [41] **Wanta J, Gatherwright J, Knackstedt R, Long T, Medalie DA.** “TRANS”-questionnaire (TRANS-Q): a novel, validated pre- and postoperative satisfaction tool in 145 patients undergoing gender confirming mastectomies. *Eur J Plast Surg* 2019;42:527–30.
- [42] **van de Grift TC, Elfering L, Bouman M-B, Buncamper ME, Mullender MG.** Surgical Indications and Outcomes of Mastectomy in Transmen: A Prospective Study of Technical and Self-Reported Measures. *Plast Reconstr Surg* 2017;140:415e–24e.
- [43] **Burgess HE, Shousha S.** An immunohistochemical study of the long-term effects of androgen administration on female-to-male transsexual breast: A comparison with normal female breast and male breast showing gynaecomastia. *J Pathol* 1993;170:37–43.
- [44] **Gilbert DA, Gilbert DM.** Breast reduction in the genetic female. In: Abstract book of the 11th symposium of Harry Benjamin International Gender Dysphoria Association, Cleveland, Ohio. 1989.
- [45] **Kenney JG, Edgerton MT.** Reduction mammoplasty in gender dysphoria. In: Abstract presented at the 11th Symposium of the Harry Benjamin International Gender Dysphoria Association. 1989.
- [46] **Hage JJ, van Kesteren PJM.** Chest-Wall Contouring in Female-to-Male Transsexuals: Basic Considerations and Review of the Literature. *Plast Reconstr Surg* 1995;96:386–91.
- [47] **Bjerrome Ahlin H, Kölby L, Elander A, Selvaggi G.** Improved results after implementation of the Ghent algorithm for subcutaneous mastectomy in female-to-male transsexuals. *J Plast Surg Hand Surg* 2014;48:362–7.
- [48] **Bluebond-Langner R, Berli JU, Sabino J, Chopra K, Singh D, Fischer B.** Top Surgery in Transgender Men: How Far Can You Push the Envelope? *Plast Reconstr Surg* 2017;139:873e.
- [49] **McEvenue G, Xu FZ, Cai R, McLean H.** Female-to-Male Gender Affirming Top Surgery: A Single Surgeon’s 15-Year Retrospective Review and Treatment Algorithm. *Aesthet Surg J* 2018;38:49–57.
- [50] **Top H, Balta S.** Transsexual Mastectomy: Selection of Appropriate Technique According to Breast Characteristics. *Balk Med J* 2017;34:147–55.
- [51] **Knox ADC, Ho AL, Leung L, Hynes S, Tashakkor AY, Park YS, et al.** A Review of 101 Consecutive Subcutaneous Mastectomies and Male Chest Contouring Using the Concentric Circular and Free Nipple Graft Techniques in Female-to-Male Transgender Patients. *Plast Reconstr Surg* 2017;139:1260e.
- [52] **Wolf Y, Kwartin S.** Classification of Transgender Man’s Breast for Optimizing Chest Masculinizing Gender-affirming Surgery. *Plast Reconstr Surg Glob Open* 2021;9:e3363.
- [53] **Takayanagi S, Nakagawa C.** Chest Wall Contouring for Female-to-Male Transsexuals. *Aesthetic Plast Surg* 2006;30:206–12.

- [54] **Namba Y, Watanabe T, Kimata Y.** Mastectomy in Female-to-male Transsexuals [Internet]. 2009 [cited 2021 Sep 5]; Available from: <https://doi.org/10.18926/AMO/31841>
- [55] **Regnault P.** Breast ptosis. Definition and treatment. *Clin Plast Surg* 1976;3:193–203.
- [56] **Simon BE, Hoffman S, Kahn S.** Classification And Surgical Correction Of Gynecomastia. *Plast Reconstr Surg* 1973;51:48–52.
- [57] **Davidson BA.** Concentric circle operation for massive gynecomastia to excise the redundant skin. *Plast Reconstr Surg* 1979;63:350–4.
- [58] **Pitanguy I.** Transareolar Incision for Gynecomastia. *Plast Reconstr Surg* 1966;38:414–9.
- [59] **Kornstein AN, Cinelli PB.** Inferior pedicle reduction technique for larger forms of gynecomastia. *Aesthetic Plast Surg* 1992;16:331–5.
- [60] **Dolsky RL.** Gynecomastia. *Dermatol Clin* 1990;8:469–78.
- [61] **Letterman G, Schurter M.** Surgical Correction Of Massive Gynecomastia. *Plast Reconstr Surg* 1972;49:259–62.
- [62] **Hartley JH, Schatten WE, Griffin JM.** Subcutaneous mastectomy. The excess skin problem. *Plast Reconstr Surg* 1975;56:5–8.
- [63] **Gibson B.** Care of the Child with the Desire To Change Genders - Part II: Female-to-Male Transition. *Urol Nurs* 2011;31:230–5.
- [64] **Webster JP.** Mastectomy for Gynecomastia Through a Semicircular Intra-areolar Incision. *Ann Surg* 1946;124:557–75.
- [65] **Ammari T, Sluiter EC, Gast K, Kuzon WM.** Female-to-Male Gender-Affirming Chest Reconstruction Surgery. *Aesthet Surg J* [Internet] 2018 [cited 2021 Aug 30]; Available from: <https://academic.oup.com/asj/advance-article/doi/10.1093/asj/sjy098/5045158>
- [66] **Hoopes JE.** Operative treatment of the female transsexual. *Transsexualism Sex Reassignment* 1969;341.
- [67] **Wilson SC, Morrison SD, Anzai L, Massie JP, Poudrier G, Motosko CC, et al.** Masculinizing Top Surgery: A Systematic Review of Techniques and Outcomes. *Ann Plast Surg* 2018;80:679–83.
- [68] **Benelli L.** A new periareolar mammoplasty: The “round block” technique. *Aesthetic Plast Surg* 1990;14:93–100.
- [69] **Colić MM, Colić MM.** Circumareolar Mastectomy in Female-to-Male Transsexuals and Large Gynecomastias: A Personal Approach. *Aesthetic Plast Surg* 2000;24:450–4.
- [70] **Conway H.** Mammoplasty: Analysis Of 110 Consecutive Cases With End-Results. *Plast Reconstr Surg* 1952;10:303–15.



- [71] **McKISSOCK PK.** Reduction Mammoplasty With A Vertical Dermal Flap. *Plast Reconstr Surg* 1972;49:245–52.
- [72] **Maillard GF.** A Z-Mammoplasty with Minimal Scarring: *Plast Reconstr Surg* 1986;77:66.
- [73] **Thorek M.** Plastic reconstruction of the breast and free transplantation of the nipple. *J Int Coll Surg* 1946;9:194–224.
- [74] **Kluzák R.** Sex conversion operation in female transsexualism. *Acta Chir Plast* 1968;10:188–98.
- [75] **Cohen WA, Shah NR, Iwanicki M, Therattil PJ, Keith JD.** Female-to-Male Transgender Chest Contouring: A Systematic Review of Outcomes and Knowledge Gaps. *Ann Plast Surg* 2019;83:589–93.
- [76] **Junn A, Khetpal S, Smetona J, Dinis J, Hirschman A, Mozaffari MA, et al.** Hockey stick incision: a modified technique for chest wall masculinization. *Ann Transl Med* 2021;9:600–600.
- [77] **Lo Russo G, Tanini S, Innocenti M.** Masculine Chest-Wall Contouring in FtM Transgender: a Personal Approach. *Aesthetic Plast Surg* 2017;41:369–74.
- [78] **Gonzalez E, Frey JD, Bluebond-Langner R.** Technical Refinements in Gender-Affirming Top Surgery. *Plast Reconstr Surg* 2020;146:38–40.
- [79] **Gilbert DA, Winslow BH, Gilbert DM, Jordan GH, Horton CE.** Transsexual surgery in the genetic female. *Clin Plast Surg* 1988;15:471–87.
- [80] **Peck SR.** Atlas of human anatomy for the artist. Oxford : New York: Oxford University Press; 1982.
- [81] **Maas M, Howell AC, Gould DJ, Ray EC.** The Ideal Male Nipple-Areola Complex: A Critical Review of the Literature and Discussion of Surgical Techniques for Female-to-Male Gender-Confirming Surgery. *Ann Plast Surg* 2020;84:334–40.
- [82] **Westreich M.** Anthropomorphic Breast Measurement: Protocol and Results in 50 Women with Aesthetically Perfect Breasts and Clinical Application: *Plast Amp Reconstr Surg* 1997;100:468–79.
- [83] **Beckenstein MS, Windle BH, Stroup RT.** Anatomical Parameters for Nipple Position and Areolar Diameter in Males: *Ann Plast Surg* 1996;36:33–6.
- [84] **Murphy TP, Ehrlichman RJ, Seckel BR.** Nipple Placement in Simple Mastectomy with Free Nipple Grafting for Severe Gynecomastia: *Plast Reconstr Surg* 1994;94:818–23.
- [85] **Shulman O, Badani E, Wolf Y, Hauben DJ.** Appropriate Location of the Nipple-Areola Complex in Males: *Plast Reconstr Surg* 2001;108:348–51.

- [86] **Beer GM, Budi S, Seifert B, Morgenthaler W, Infanger M, Meyer VE.** Configuration and Localization of the Nipple-Areola Complex in Men: *Plast Reconstr Surg* 2001;108:1947–52.
- [87] **Vaucher R, Dast S, Assaf N, Sinna R.** Étude anatomique du complexe aérolo-mamelonnaire (CAM) chez l’homme. *Ann Chir Plast Esthét* 2016;61:206–11.
- [88] **Agarwal CA, Wall VT, Mehta ST, Donato DP, Walzer NK.** Creation of an Aesthetic Male Nipple Areolar Complex in Female-to-Male Transgender Chest Reconstruction. *Aesthetic Plast Surg* 2017;41:1305–10.
- [89] **Ramella V, Papa G, Arnež ZM.** Surgical Therapy: Chest Wall Contouring for Female-to-Male Transsexuals [Internet]. In: Trombetta C, Liguori G, Bertolotto M, editors. Management of Gender Dysphoria. Milano: Springer Milan; 2015 [cited 2021 Aug 31]. p. 281–7. Available from: [http://link.springer.com/10.1007/978-88-470-5696-1\\_32](http://link.springer.com/10.1007/978-88-470-5696-1_32)
- [90] **McGregor JC, Whallett EJ.** Some personal suggestions on surgery in large or ptotic breasts for female to male transsexuals. *J Plast Reconstr Aesthet Surg* 2006;59:893–6.
- [91] **Vigneswaran N, Lim J, Lee HJ, Ong WC, Rasheed MZ, Lim TC.** A novel technique with aesthetic considerations in female-to-male transsexuals nipple areola complex reconstruction. *J Plast Reconstr Aesthet Surg* 2013;66:1805–7.
- [92] CIM-10 Version:2008 [Internet]. [cited 2021 Sep 4]; Available from: <https://icd.who.int/browse10/2008/fr>
- [93] **Doyle DJ, Goyal A, Bansal P, Garmon EH.** American Society of Anesthesiologists Classification [Internet]. In: StatPearls. Treasure Island (FL): StatPearls Publishing; 2021 [cited 2021 Sep 10]. Available from: <http://www.ncbi.nlm.nih.gov/books/NBK441940/>
- [94] pvalue.io [Internet]. [cited 2021 Sep 7]; Available from: [https://stats.pvalue.io/app\\_direct/stats/](https://stats.pvalue.io/app_direct/stats/)
- [95] **Cuccolo NG, Kang CO, Boskey ER, Ibrahim AMS, Blankensteijn LL, Taghinia A, et al.** Mastectomy in Transgender and Cisgender Patients: A Comparative Analysis of Epidemiology and Postoperative Outcomes. *Plast Reconstr Surg - Glob Open* 2019;7:e2316.
- [96] **Léon C.** La Dépression En France Chez Les 18-75 Ans : Résultats Du Baromètre Santé 2017 / Depression In France Among The 18-75 Year-Olds: Results From The 2017 Health Barometer. :8.
- [97] **Gijs L, van der Putten-Bierman E, De Cuyper G.** Psychiatric Comorbidity in Adults with Gender Identity Problems [Internet]. In: Kreukels BPC, Steensma TD, de Vries ALC, editors. Gender Dysphoria and Disorders of Sex Development: Progress in Care and Knowledge. Boston, MA: Springer US; 2014 [cited 2021 Sep 23]. p. 255–76. Available from: [https://doi.org/10.1007/978-1-4614-7441-8\\_13](https://doi.org/10.1007/978-1-4614-7441-8_13)

- [98] **Colizzi M, Costa R, Todarello O.** Transsexual patients' psychiatric comorbidity and positive effect of cross-sex hormonal treatment on mental health: Results from a longitudinal study. *Psychoneuroendocrinology* 2014;39:65–73.
- [99] **Johansson A, Sundbom E, Höjerback T, Bodlund O.** A Five-Year Follow-Up Study of Swedish Adults with Gender Identity Disorder. *Arch Sex Behav* 2010;39:1429–37.
- [100] **Murad MH, Elamin MB, Garcia MZ, Mullan RJ, Murad A, Erwin PJ, et al.** Hormonal therapy and sex reassignment: a systematic review and meta-analysis of quality of life and psychosocial outcomes. *Clin Endocrinol (Oxf)* 2010;72:214–31.
- [101] **Bertrand B, Perchenet A-S, Colson TR, Draï D, Casanova D.** Chirurgie mammaire de réassignation vers le sexe masculin : étude rétrospective de la satisfaction des patients transsexuels après mastectomie. *Ann Chir Plast Esthét* 2017;62:303–7.
- [102] **Whitehead DM, Weiss PR, Podolsky D.** A Single Surgeon's Experience With Transgender Female-to-Male Chest Surgery. *Ann Plast Surg* 2018;81:353–9.
- [103] **Naides AI, Schultz JJ, Shulzhenko NO, Keith JD.** Chest Masculinization Technique and Outcomes in 72 Double-incision Chest-contouring Procedures with Free Nipple Grafting. *Plast Reconstr Surg - Glob Open* 2021;9:e3459.
- [104] **Monstrey S, Ceulemans P, Hoebeke P.** Sex Reassignment Surgery in the Female-to-Male Transsexual. *Semin Plast Surg* 2011;25:229–44.
- [105] **Ford D, Easton DF, Stratton M, Narod S, Goldgar D, Devilee P, et al.** Genetic heterogeneity and penetrance analysis of the BRCA1 and BRCA2 genes in breast cancer families. The Breast Cancer Linkage Consortium. *Am J Hum Genet* 1998;62:676–89.
- [106] **Ford D, Easton DF, Bishop DT, Narod SA, Goldgar DE.** Risks of cancer in BRCA1-mutation carriers. Breast Cancer Linkage Consortium. *Lancet Lond Engl* 1994;343:692–5.
- [107] **Nikolic DV, Djordjevic ML, Granic M, Nikolic AT, Stanimirovic VV, Zdravkovic D, et al.** Importance of revealing a rare case of breast cancer in a female to male transsexual after bilateral mastectomy. *World J Surg Oncol* 2012;10:280.
- [108] **Burcombe RJ, Makris A, Pittam M, Finer N.** Breast cancer after bilateral subcutaneous mastectomy in a female-to-male trans-sexual. *The Breast* 2003;12:290–3.
- [109] **Shao T, Grossbard ML, Klein P.** Breast Cancer in Female-to-Male Transsexuals: Two Cases With a Review of Physiology and Management. *Clin Breast Cancer* 2011;11:417–9.
- [110] Dépistage et prévention du cancer du sein [Internet]. Haute Aut. Santé. [cited 2021 Sep 10]; Available from: [https://www.has-sante.fr/jcms/c\\_2024559/fr/depistage-et-prevention-du-cancer-du-sein](https://www.has-sante.fr/jcms/c_2024559/fr/depistage-et-prevention-du-cancer-du-sein)
- [111] **Pusic AL, Klassen AF, Scott AM, Klok JA, Cordeiro PG, Cano SJ.** Development of a New Patient-Reported Outcome Measure for Breast Surgery: The BREAST-Q: *Plast Reconstr Surg* 2009;124:345–53.

- [112] **Klassen AF, Kaur M, Poulsen L, Fielding C, Geerards D, van de Grift TC, et al.** Development of the BODY-Q Chest Module Evaluating Outcomes following Chest Contouring Surgery: *Plast Reconstr Surg* 2018;142:1600–8.
- [113] **Klassen AF, McEvenue G, Wang Y, Rae C, Kaur M, Johnson N, et al.** The BODY-Q Chest Module: Further Validation in a Canadian Chest Masculinization Surgery Sample. *Aesthet Surg J* 2021;41:566–74.
- [114] **Spack NP.** Management of Transgenderism. *JAMA* 2013;309:478.
- [115] **Belasen A, Belasen AT.** Doctor-patient communication: a review and a rationale for using an assessment framework. *J Health Organ Manag* 2018;32:891–907.

## VII. RESUME

### MASTECTOMIES DE MASCULINISATION THORACIQUE : TECHNIQUES CHIRURGICALES ET PROPOSITION D'UN ALGORITHME DE PRISE EN CHARGE A PROPOS DE 215 CAS

Introduction: La mastectomie de masculinisation thoracique est la plus commune des chirurgies de réassignation de genre. Elle représente la première étape et parfois la seule du parcours de réassignation pour les transidentitaires masculins. Pour parvenir au rendu cosmétique désiré, il est nécessaire de choisir l'emplacement des cicatrices en fonction de la morphologie et des désires du patient. Nous avons donc évalué notre algorithme de prise en charge à partir de nos résultats.

Matériel et méthodes: Une étude rétrospective à partir de dossiers médicaux a été réalisée sur les patients hospitalisés pour réalisation de mastectomies de masculinisation thoracique ou pour retouche chirurgicale pour insuffisance de résultat. Les données démographiques, les détails opératoires, les suites post-opératoires et la nécessité de retouche chirurgicale ont été évalués pour chaque patient et en fonction de la technique utilisée.

Résultats: Au total, 215 patients ont été inclus. Vingt-cinq (12%) patients ont eu une voie hémi-péri-aréolaire, 16 (7,4%) une voie péri-aréolaire, 20 (9,3%) une voie sous-mammaire sans greffe de plaque aréolo-mamelonnaire et 154 (72%) une mastectomie avec greffe de plaque aréolo-mamelonnaire. Vingt-quatre (11,2%) ont présenté une complication post-opératoire et 8 (3,7%) ont nécessité une retouche chirurgicale.

Conclusion: Avec un taux de retouche chirurgicale pour insuffisance de résultat inférieur aux données de la littérature pour un taux de complications post-opératoires comparable, notre algorithme issu de la classification par morphotype des patients apparait comme le plus adapté de ceux proposés.

Mots-clés: Algorithme ; Mastectomie ; Masculinisation thoracique ; Transidentité ; Chirurgie de réassignation de genre ; Female-to-Male

### CHEST WALL MASCULINIZATION: SURGICAL TECHNIQUES AND TREATMENT ALGORITHM ABOUT 215 PATIENTS

Introduction: Subcutaneous mastectomy for chest-wall masculinization is the most common surgery for gender reassignment. Top Surgery is often the first and only procedure that many Female-to-Male patients will undergo. To achieve the desired cosmetic result, it is necessary to choose the location of the scars according to the morphology and wishes of the patient. We therefore evaluated our treatment algorithm based on our results.

Methods: A retrospective study based on medical records was carried out on patients hospitalized for performing chest-wall masculinization or for surgical revision to improve the results. Demographic data, operative details, post-operative outcomes and the need for surgical revision were assessed for each patient and according to the surgical technique.

Results: A total of 215 patients were included. Twenty-five (12%) patients had a semicircular approach, 16 (7.4%) a circumareolar approach, 20 (9.3%) an inframammary approach and 154 (72 %) a mastectomy with free nipple grafting. Twenty-four (11.2%) presented a postoperative complication and 8 (3.7%) required surgical revision to improve the results.

Conclusions: With a rate of surgical revision for insufficient results lower than the data in the literature for a comparable rate of postoperative complications, our algorithm resulting from the classification by morphotype of patients appears to be the most suitable of those proposed.

Key words: Algorithm ; Subcutaneous mastectomy ; Chest-wall masculinization ; Top surgery ; Transgender ; Female-to-Male ; Gender-affirming surgery